



# Znalosti studentů oboru Zdravotnický záchranář o elektrokardiografii

## Bakalářská práce

*Studijní program:*

B5345 Specializace ve zdravotnictví

*Studijní obor:*

Zdravotnický záchranář

*Autor práce:*

**Tomáš Sedláček**

*Vedoucí práce:*

Mgr. Jana Sehnalová

Fakulta zdravotnických studií





## Zadání bakalářské práce

# Znalosti studentů oboru Zdravotnický záchranář o elektrokardiografii

*Jméno a příjmení:* **Tomáš Sedláček**  
*Osobní číslo:* D16000034  
*Studijní program:* B5345 Specializace ve zdravotnictví  
*Studijní obor:* Zdravotnický záchranář  
*Zadávající katedra:* Fakulta zdravotnických studií  
*Akademický rok:* **2017/2018**

## Zásady pro vypracování:

Cíle práce:

1. Zjistit, zda jsou studenti schopni rozpoznat různé patologické jevy na křivce EKG.
2. Zjistit, zda studenti znají správné anatomické rozmístění elektrod EKG.
3. Zjistit, zda studenti znají význam ST úseku na křivce EKG.
4. Zjistit, zda studenti znají význam nepřítomnosti vlny P na křivce EKG.

Teoretická východiska (včetně výstupu z kvalifikační práce):

Elektrokardiografie je stěžejní vyšetřovací metoda od které se dále odvíjí následná léčba. Vše závisí na důkladném posouzení a vyhodnocení křivky, které není v před nemocniční péči nijak snadné, a proto je důležité se tyto věci naučit ještě na vysoké škole. Práce bude směřována ke studentům třetích ročníků oboru Zdravotnický záchranář, jejichž znalosti by měli být takřka bezchybné.

Výstupem kvalifikační práce bude studijní opora pro předmět klinická propedeutika.

Výzkumné předpoklady / výzkumné otázky:

1. Předpokládáme, že 70 % a více studentů je schopno rozpoznat patologické jevy na křivce EKG.
2. Předpokládáme, že 70 % a více studentů zná správné anatomické umístění elektrod EKG.
3. Předpokládáme, že 70 % a více studentů zná význam ST úseku na křivce EKG.
4. Předpokládáme, že 70 % a více respondentů ví co znamená nepřítomnost vlny P na křivce EKG.

Metoda:

Kvantitativní

Technika práce, vyhodnocení dat:

nestandardizovaný dotazník

Místo a čas realizace výzkumu:

prosinec 2018 – březen 2019

Studenti oboru Zdravotnický záchranář vybraných vysokých škol v České republice:

Západočeská univerzita v Plzni, Technická univerzita v Liberci, Univerzita Pardubice, Vysoká škola zdravotnická, o. p. s.,

České vysoké učení technické v Praze, Univerzita obrany v Brně, Masarykova univerzita, Ostravská univerzita

Vzorek:

Respondenti: Studenti oboru Zdravotnický záchranář vybraných vysokých škol.

Počet: 50-70

*Rozsah grafických prací:*  
*Rozsah pracovní zprávy:* 50-70stran  
*Forma zpracování práce:* tištěná/elektronická  
*Jazyk práce:* Čeština



### **Seznam odborné literatury:**

- BENNETT, David H. 2014. Srdeční arytmie: praktické poznámky k interpretaci a léčbě. Praha: Grada. ISBN 978-80-247-5134-4.
- BĚLOHLÁVEK, Jan. 2014. EKG v akutní kardiologii: průvodce pro intenzivní péči i rutinní klinickou praxi. 2., rozš. vyd. Praha: Maxdorf. ISBN 978-80-734-5419-7.
- BULÍKOVÁ, Táňa. 2015. EKG pro záchranáře nekardiology. Praha: Grada. ISBN 978-80-247-5307-2.
- BULAVA, Alan. 2017. Kardiologie pro nelékařské zdravotnické obory. Praha: Grada. ISBN 978-80-271-0468-0.
- HAMPTON, John R. 2013. EKG stručně, jasně, přehledně. Praha: Grada. ISBN 978-80-247-4246-5.
- HAMPTON, John R. 2013. 150 ECG Problems. London: Elsevier Health Sciences. ISBN 978-07-020-4645-2.5.
- JANOUSĚK, Jan a Irena ANDRŠOVÁ. 2014. EKG a dysrytmie v dětském věku. Praha: Grada. ISBN 978-80-247-5006-4
- KAUTZNER, Josef a Vojtěch MELENOVSKÝ. 2015. Srdeční selhání: aktuality pro klinickou praxi. Praha: Mladá fronta. ISBN 978-80-204-3573-6.
- KETTNER, Jiří a Josef KAUTZNER. 2016. Akutní kardiologie. Praha: Mladá fronta. ISBN 978-80-204-3867-6.
- ROKYTA, Richard. 2016. Fyziologie. 3. vyd. Praha: Galén. ISBN 978-80-749-2238-1.
- VOJÁČEK, Jan. 2016. Akutní kardiologie: přehled současných diagnostických a léčebných postupů v akutní kardiologii. 2. vyd. Praha: Mladá fronta. ISBN 978-80-204-3942-0.

*Vedoucí práce:* Mgr. Jana Sehnalová  
Fakulta zdravotnických studií

*Datum zadání práce:* 28. dubna 2018  
*Předpokládaný termín odevzdání:* 30. června 2019

L.S.

prof. MUDr. Karel Cvachovec, CSc., MBA  
děkan

Vážený pán  
Tomáš Sedláček  
D16000034  
Zahradnická 383  
463 03 Stráž nad Nisou

Vyřizuje/linka: Málková/485 353 724

V Liberci dne 25. 06. 2020  
č. j.: TUL - 20/8511/022280-001

### **Vyjádření k žádosti o ponechání zadání a prodloužení termínu odevzdání bakalářské práce**

Vážený pane Sedláček,

na základě Vaší žádosti ze dne 23. 06. 2020, zaevidované pod č. j.: TUL - 20/8511/022280 Vám sděluji, že souhlasím s ponecháním zadání bakalářské práce a s prodloužením termínu odevzdání do 30. 06. 2021.

S pozdravem

prof. MUDr. Karel Cvachovec, CSc., MBA  
děkan



## Prohlášení

Prohlašuji, že svou bakalářskou práci jsem vypracoval samostatně jako původní dílo s použitím uvedené literatury a na základě konzultací s vedoucím mé bakalářské práce a konzultantem.

Jsem si vědom toho, že na mou bakalářskou práci se plně vztahuje zákon č. 121/2000 Sb., o právu autorském, zejména § 60 – školní dílo.

Beru na vědomí, že Technická univerzita v Liberci nezasahuje do mých autorských práv užitím mé bakalářské práce pro vnitřní potřebu Technické univerzity v Liberci.

Užiji-li bakalářskou práci nebo poskytnu-li licenci k jejímu využití, jsem si vědom povinnosti informovat o této skutečnosti Technickou univerzitu v Liberci; v tomto případě má Technická univerzita v Liberci právo ode mne požadovat úhradu nákladů, které vynaložila na vytvoření díla, až do jejich skutečné výše.

Současně čestně prohlašuji, že text elektronické podoby práce vložený do IS/STAG se shoduje s textem tištěné podoby práce.

Beru na vědomí, že má bakalářská práce bude zveřejněna Technickou univerzitou v Liberci v souladu s § 47b zákona č. 111/1998 Sb., o vysokých školách a o změně a doplnění dalších zákonů (zákon o vysokých školách), ve znění pozdějších předpisů.

Jsem si vědom následků, které podle zákona o vysokých školách mohou vyplývat z porušení tohoto prohlášení.

22. července 2021

Tomáš Sedláček

## **Poděkování**

Rád bych tímto poděkoval paní Mgr. Janě Sehnalové za odborné vedení práce a za poskytnuté rady v průběhu zpracování bakalářské práce. Dále bych rád chtěl poděkovat své rodině za podporu během zpracovávání této práce. Dále bych velmi rád poděkoval studentům vybraných vysokých škol, kteří se podíleli na dotazníkovém šetření k bakalářské práci.

**Anotace v českém jazyce**

|                                 |   |
|---------------------------------|---|
| <b>Jméno a příjmení autora:</b> | Tomáš Sedláček  |
| <b>Instituce:</b>               | Technická univerzita v Liberci, Fakulta<br>zdravotnických studií        |
| <b>Název práce:</b>             | Znalosti studentů oboru Zdravotnický záchranář o<br>elektrokardiografii |
| <b>Vedoucí práce:</b>           | Mgr. Jana Sehnalová   |
| <b>Počet stran:</b>             | 59  |
| <b>Počet příloh:</b>            | 21  |
| <b>Rok obhajoby:</b>            | 2021  |

**Anotace:**

Elektrokardiografie je považována za jednu z nejrozšířenějších vyšetřovacích metod jak v kardiologii, tak v přednemocniční péči k prokázání patologických srdečních rytmů, které mohou pacienta přímo ohrožovat na životě. Bakalářská práce se dělí na dvě části, teoretickou a výzkumnou. Teoretická část začíná popisem srdce, jeho anatomii a fyziologií, popisuje patologické rytmy, část je věnovaná popisu elektrokardiografu a jeho částí. Velkou část tvoří také ošetrovatelská část, která popisuje průběh vyšetření od začátku do konce. Výzkumná část se zabývá znalostmi studentů oboru zdravotnický záchranář 3. ročníku o elektrokardiografii. Výzkum byl prováděn na vybraných vysokých školách v České republice kvantitativní metodou pomocí elektronického dotazníku.

**Klíčová slova:** elektrokardiografie, zdravotnický záchranář, fibrilace, srdeční rytmus, srdce



**Annotation**

|                          |   |
|--------------------------|---|
| <b>Name and surname:</b> | Tomáš Sedláček  |
| <b>Institution:</b>      | Technical University in Liberec, Faculty of medical studies |
| <b>Title:</b>            | Knowledge of paramedic students about electrocardiography   |
| <b>Supervisor:</b>       | Mgr. Jana Sehnalová   |
| <b>Pages:</b>            | 59  |
| <b>Apendix:</b>          | 21  |
| <b>Year:</b>             | 2021  |

**Annotation:**

Electrocardiography is known as most common investigation method for examination of pathological hearth rhythms in cardiology and pre-hospital care, which can be fathal fot patient's life. This becholor thesis is divided in two parts, theoretical part and research part. Theoretical part describes hearth anatomy and physiology and describes pathological heart rhythms. Also describes electrocardiograph and its parts. Most of that thesis is research parth which examines Knowledge of paramedic students about electrokardiography fot 3rd degree. Research part was done by quantitative method with the help of electronic questionnaire at selected universities in the Czech Republic.

**Keywords:** electrocardiography, paradmedic, fibrillation, hearth rhythm, hearth

# Obsah

|         |  |    |
|---------|--|----|
| 1       | Úvod .....   | 4  |
| 2       | Teoretická část.....   | 5  |
| 2.1     | Anatomie srdce.....  | 5  |
| 2.2     | Převodní systém srdeční.....                                 | 5  |
| 2.3     | Elektrokardiografie .....                                    | 6  |
| 2.3.1   | Svody elektrokardiografu .....                               | 6  |
| 2.3.1.1 | Hrudní svody .....   | 6  |
| 2.3.1.2 | Končetinové svody .....                                      | 7  |
| 2.3.2   | Popis elektrokardiogramu .....                               | 7  |
| 2.4     | Poruchy srdečního rytmu .....                                | 9  |
| 2.4.1   | Bradykardie.....   | 9  |
| 2.4.1.1 | Sinusová bradykardie .....                                   | 9  |
| 2.4.1.2 | Poruchy atrioventrikulárního vedení.....                     | 10 |
| 2.4.1.3 | Raménkové blokády .....                                      | 11 |
| 2.4.2   | Tachykardie .....  | 12 |
| 2.4.2.1 | Supraventrikulární tachykardie .....                         | 12 |
| 2.4.2.2 | Ventrikulární tachykardie.....                               | 13 |
| 2.4.3   | Asystolie .....  | 14 |
| 2.4.4   | Defibrilace a elektrická kardioverze .....                   | 15 |
| 2.5     | Ošetřovatelský postup při zhotovení elektrokardiogramu ..... | 16 |
| 2.5.1   | Příprava pacienta na zhotovení elektrokardiogramu .....      | 16 |
| 2.5.2   | Průběh elektrokardiografického vyšetření .....               | 17 |
| 2.5.3   | Zásady po vyhotovení elektrokardiografu .....                | 19 |
| 3       | Výzkumná část .....  | 20 |
| 3.1     | Výzkumné cíle a předpoklady.....                             | 20 |

|       |  |    |
|-------|--|----|
| 3.2   | Metodika výzkumu.....                      | 21 |
| 3.2.1 | Metoda výzkumu a metodický postup.....     | 21 |
| 3.3   | Analýza výzkumných dat.....                | 22 |
| 3.4   | Analýza výzkumných cílů a předpokladů..... | 45 |
| 4     | Diskuze.....                               | 48 |
| 5     | Návrh doporučení pro praxi.....            | 52 |
| 6     | Závěr.....                                 | 53 |
|       | Seznam použité literatury.....             | 54 |
|       | Seznam tabulek.....                        | 57 |
|       | Seznam grafů.....                          | 59 |
|       | Seznam příloh.....                         | 60 |

## Seznam použitých zkratek

|      |                                       |
|------|---------------------------------------|
| AED  | automatický externí defibrilátor      |
| AIM  | akutní infarkt myokardu               |
| AV   | atrioventrikulární                    |
| EKG  | elektrokardiograf                     |
| ICHS | ischemická choroba srdeční            |
| JIP  | jednotka intenzivní péče              |
| lat. | latinsky                              |
| LZZS | letecká zdravotnická záchranná služba |
| mg   | miligram                              |
| min. | minuta                                |
| mm   | milimetr                              |
| mm/s | milimetr za sekundu                   |
| tj.  | tak jiné                              |
| tzv. | takzvané                              |
| VŠ   | vysoká škola                          |
| ZZS  | zdravotnická záchranná služba         |

# 1 Úvod

Hned na začátku je třeba zmínit, že se bakalářská práce bude zabírat elektrokardiografií, která patří mezi základní diagnostiky při celkovém zhodnocení stavu pacienta, a to jak v přednemocniční péči, ambulantní tak v následné nemocniční péči. V teoretické části je dále uvedena anatomie a fyziologie srdce včetně převodního systému srdečního. Je tudíž relevantní znalost patologických rytmů, které se mohou na záznamu zobrazovat a jejich následné zhodnocení, se kterým se nejen zdravotnický záchranář setkává každý den z tohoto důvodu je většina z nich popsána v teoretické části. Ačkoliv se může zdát, že finální vyhodnocení provádí lékař je třeba vyzdvihnout fakt, že rozhodnutí, které učiní před lékařovým příchodem kompetentní osoba, může mít fatální následky a může být ohrožen dokonce život pacienta. Jak z úvodního odstavce vyplývá, téma bakalářské práce bylo vybráno na základě osobního přesvědčení ohledně nutnosti znalostí zdravotnických profesí, a to ve smyslu znalostí elektrokardiografie.

Výzkumná část bakalářské práce si dává za cíl zjistit znalosti studentů 3. ročníku oboru zdravotnický záchranář. Pro výzkum byla vybrána kvantitativní metoda, pro kterou byl vypracován nestandardizovaný elektronický dotazník, který byl rozeslán na vybrané vysoké školy v České republice. Cílem bylo zjistit, zda studenti znají správné anatomické umístění elektrod. Zda znají patologické rytmy a jsou schopni je rozpoznat. Jako dalším cílem bylo zjistit, zda studenti ví, co znamená nepřítomnost vlny P na záznamu EKG a jako poslední, zda znají význam ST úseku. Výstupem z bakalářské práce bude vytvoření studijní opory pro předmět Klinická propedeutika.

## **2 Teoretická část**

### **2.1 Anatomie srdce**

Srdce (cor) je dutý svalový orgán, který je uložen v mezihrudí (mediastinu) ihned za hrudní kostí. Nachází se ve vazivovém ochranném vaku, který se označuje jako osrdečník (perikard), jež najdeme mezi levou a pravou plící. (Bulava, 2017). Na povrchu je srdce pokryto osrdečníkem, který je tvořen vazivem. Srdeční svalovina, která se nachází pod epikardem nazýváme myokard a vytváří stěny srdce. Srdeční výstelku tvoří srdeční nitroblána, která se jinak nazývá endokard. Dále srdce rozdělujeme na pravou a levou polovinu, kde se o toto rozdělení stará svalová přepážka. Obě poloviny dále dělíme, a to na síň (atrium) a komoru (ventriculi) kdy síň má slabší stěnu a komora naopak silnější. Normální srdce tedy tvoří dvě síně, a dvě komory. Pravou síň od pravé komory rozdělují chlopeň trojcípá (trikuspidální), zatímco mezi levou síní a levou komorou se nachází chlopeň dvojčípá (mitrální). Velké žíly vstupující do srdce se nazývají horní a dolní dutá žíla, které vstupují do pravé předsíně (Čihák, 2016). Naopak žíly vystupující ze srdce se nazývají plicnice a srdečnice (aorta). Aby se krev proudící těmito tepnami nevracela zpět do srdečních komor, jsou zde poloměsíčné chlopně, říkáme jim pulmonální a aortální dle jejich umístění. O přívod kyslíku a živin do srdeční svaloviny se starají věnčité tepny, které odstupují z aorty. Dokonalé zásobení kyslíkem a živinami je také zajištěno velmi hustou terminální sítí vlásečnic, které srdcem bohatě prostupují (Příloha A) (Pospíšilová et al, 2012).

### **2.2 Převodní systém srdeční**

V srdci se nachází svalová vlákna, která umožňují mechanickou práci. Díky těmto vláknům dochází k pumpování krve (Čihák, 2016). Zároveň má srdce, specializovanou tkáň, která umožňuje převod vzruchů. Tento systém převodu vzruchu je nazýván převodní systém srdeční. Tento systém zahrnuje vysoce a důvtipně koordinovanou činnost myokardu (Rokyta a kol., 2016). Důležitá je koordinace síní, na které navazuje kontrakce obou komor. Prvotním impulsem je vznik elektrického potenciálu v sinoatriálním uzlu (Bulíková, 2015). SA uzel je hlavním centrem automacie v srdci. Vytváří se v něm vzruchy, které musí být pravidelné a o frekvenci 60-90/min. Elektrický vzruch je dále šířen svalovinou síní do AV uzlu (Hampton, 2013). Odtud se vzruch převádí s mírným zpomalením na komory. Pokud by došlo za patologického

stavu k výpadku sinusového uzlu, je schopen AV uzel převzít funkci, a to o frekvenci 40-60/min. Z AV uzlu je vzruch dále šířen přes Hisův svazek, který dělíme na pravé a levé Tawarovo raménko. Levé Tawarovo raménko je časně děleno na přední a zadní fasciál (Příloha B) (Haberl, 2012).“

## **2.3 Elektrokardiografie**

Základní vyšetřovací metodou v oboru kardiologie je elektrokardiografie. Je využívána zejména pro své diagnostické pozitivní vlastnosti. Elektrokardiografie je první volbou v přednemocniční nebo nemocniční péči v diagnostice akutního infarktu myokardu. Jedná se především o neinvazivní vyšetřovací metodu. Pro pacienta není velkou zátěží, proto může být častěji opakována. Principem EKG je snímání elektrického potenciálu v srdci pomocí elektrod připojených na hrudník pacienta a končetinové svody připojené ke končetinám pacienta, které dělíme podle barev (Hampton, 2005).

### **2.3.1 Svody elektrokardiografu**

Svody elektrokardiografu jsou tvořeny pomocí bipolárních a unipolárních končetinových svodů. Na hrudník pacienta jsou připojeny unipolární hrudní svody. Ve frontální rovině registrují elektrické potenciály končetinové svody. V rovině horizontální hrudní svody, tj. v příčném směru středem srdce. Pro kvalitní snímání elektrických signálů z povrchu těla používáme vodivý gel. Pro lepší přilnavost elektrod by měl mít pacient oholený hrudník (Kapounová, 2007)

#### **2.3.1.1 Hrudní svody**

Hrudní svody podle Wilsona jsou unipolární svody se spojnicí k elektroneutrálnímu bodu, který se nachází uprostřed hrudníku. Umístění svodu je přesně definováno. První svod V1 je umístěn ve 4. mezižebří parasternálně vpravo. Druhý svod V2 je umístěn též ve 4. mezižebří, ale vlevo. Třetí svod V3 je umístěn mezi druhým V2 a čtvrtým svodem V4. Čtvrtý svod V4 je umístěn v 5. mezižebří medioklavikulárně vlevo. Pátý svod V5 je na hrudníku pacienta umístěn v 5. mezižebří v přední axilární čáře vlevo. Poslední

hrudní V6 svod se nachází v 5. mezižebří ve střední axilární čáře vlevo (Příloha C) (Bulíková, 2015)

### 2.3.1.2 Končetinové svody

Končetinové svody můžeme rozdělit do dvou skupin podle objevitelů. Pokud mluvíme o končetinových svodech podle Einthovena jedná se o pozitivní zápis výchylky. Ovšem depolarizace se musí šířit ke kladně označené elektrodě. Signál je velmi náchylný na rušivé elementy, a proto musíme svody umístit na místa kde je minimum svalové tkáně, tj. kotníky a zápěstí z vnitřní strany. K označení svodů používáme čtyři barvy, jedná se o černou pro pravou dolní končetinu, zelenou pro levou dolní končetinu, červenou pro pravou horní končetinu a žlutou pro levou horní končetinu. (Bartůněk et al, 2016). Podle Goldbergera získá toto zapojení končetinových svodů lepší propojení a tím pádem mají vyšší amplitudu. Tyto svody jsou identické a každý jeden z těchto svodů je přepojený na tzv. centrální svorku s velkým odporem. Důležitou částí snímání pomocí elektrod je samozřejmě uzemnění. Vzhledem k tomu, že elektrody mají vyšší amplitudu, nazýváme je také jako zesílněné končetinové svody (Příloha D) (O'Rourke,2010)

### 2.3.2 Popis elektrokardiogramu

Pro přesnější rozlišení rozdělujeme záznam EKG podle jednotlivých vln, kmitů, segmentů a intervalů. Záznam se snímá na speciální milimetrový papír. Abychom mohli správně odečíst hodnoty, musíme mít nastavený cejch 1mV což odpovídá 10mm a rychlost posunu papíru může být 50 nebo 25mm/s. Vlny a kmity označujeme vybranými písmeny v posloupnosti P, Q, R, S, T. Každé z těchto písmen označuje jinou část srdeční revoluce (Bulíková, 2015).

**Vlna P**, která se na záznamu z EKG zobrazuje jako malá vlna a je součástí intervalu P-Q odpovídající depolarizaci síní. Na začátku akčního potenciálu myokardu dochází k depolarizaci SA uzlu, z těchto míst je nadále šířen svalovinou srdečních síní. Jelikož jsou stěny síní velmi tenké konečný vektor je vyobrazen velmi malou amplitudou směřující dolů doleva. Toto se nám na záznamu EKG zobrazí jako vlna P (Čihalík a Táborský, 2013). Společně s izoelektrickou linií, která odpovídá pomalejšímu



postupu depolarizace ze síní na komory v důsledku pomalejšího šíření vzruchu v AV uzlu označujeme tento převod jako PQ interval. Patologie vlny P může být na záznamu EKG zobrazena jejím prodloužením nebo jejím zvýšením. V případě prodloužení se jedná o hypertrofii levé síně, ke které dochází převážně při vadách mitrální chlopně, z čehož je odvozen i její název P mitrale (Příloha E). Pokud dojde naopak ke zvýšení vlny P bývá to příčinou hypertrofie pravé síně, která velmi často provází plicní onemocnění a nazývá se P pulmonale (Příloha E) (Bartůněk et al, 2016).

**Komplex QRS** vzniká přechodem depolarizace síní na komory a jejich následnou depolarizací. Vzruch je šířen skrze Hisův svazek a Tawarova raménka na mezikomorové septum, šířením depolarizace zleva doprava výsledný vektor směřuje dolů doprava (Příloha F) (Čihalík a Táborský, 2013). Začátkem komplexu je negativní kmit Q, záleží však na svodu, může zde být i pozitivní kmit R. Šíření vzruchu dále postupuje k srdečnímu hrotu, zde vzniká střední část QRS komplexu, s vektorem mířícím doleva dolů. Vzruch dále postupuje skrze Purkyňova vlákna k myokardu komor. Zapojení svaloviny větší levé komory má za výsledek vektor směřující doleva. Dokončení komorového QRS komplexu vzniká depolarizací bazální části levé komory a vektore, směřujícím doleva nahoru. Pokud je QRS komplex rozšířen v důsledku patologických jevů, jedná se nejčastěji o komorovou tachykardii, ramínkovou blokádu, komorovou extrasystolu a další (Hampton, 2013).

**ST úsek** představuje konec depolarizace a začátek repolarizace komor. Začíná na konci QRS komplexu a končí na začátku vlny T, pokud zde nejsou známky patologických změn je tento úsek izoelektrický. Začíná komorová repolarizace, která má opačné pořadí, než tomu bylo u depolarizace. Patologické změny na tomto úseku mohou mít jak specifický charakter, tak mohou být i zcela nespecifické, což z ST úseku dělá velmi obtížnou část EKG křivky z pohledu její interpretace. Mezi patologické odchylky patří deprese, které směřují směrem dolů nebo naopak elevace směřující vzhůru, které jsou často tak velké, že splývají s vlnou T a vzniká tzv. Pardeeho vlna (Příloha G) (Bulava, 2017). Tyto změny jsou převážně spojovány s ICHS. Zmíněné patologie mohou mít mnoho příčin, jako je infarkt myokardu či ischemie myokardu (Příloha H) (Bartůněk et al, 2016). Ojedinele můžeme v záznamu EKG nalézt i vlnu U, která slouží jako nekonstantní součást. V případě potvrzení ischemie se vlna U negativizuje společně s vlnou P. Znalost zdravotnických záchranářů při vyhodnocování elektrokardiogramu má zásadní vliv na správnou diagnostiku u kardiovaskulárních

chorob v přednemocniční péči. Podle patologických křivek můžeme rozeznat jednotlivé kardiologické onemocnění (Bennett, 2014).

## **2.4 Poruchy srdečního rytmu**

Poruchy srdečního rytmu jsou patologickými jevy v převodním systému srdečním. Jedná se zejména o poruchu a tvorbu vedení vzruchu srdeční svalovinou ať už jde o zrychlené nebo zpomalené vedení. Porucha vedení vzruchu může nastat v každé části převodního systému. Podle místa, kde porucha vzniká rozlišujeme arytmie sinusové, supraventrikulární nebo komorové. Pokračuje dělení podle srdeční frekvence, a to na bradykardie a tachykardie. Podle klinické závažnosti poruchy vedení vzruchu rozlišujeme dva typy arytmii, a to na maligní a benigní, přičemž maligní může končit smrtí pacienta (Thaler, 2013).

### **2.4.1 Bradykardie**

Zpomalená srdeční frekvence pod hodnotu 60 tepů za minuta je označována jako bradykardie, mluvíme – li o dospělém jedinci. Nejfrekventovanější doba pro vznik bradykardie je v období spánku nebo ve stavu duševní a tělesné relaxace. Fyziologicky můžeme bradykardii diagnostikovat u mladých trénovaných sportovců z důvodu častých a vrcholných sportovních aktivit. Opakem bradykardie je tachykardie což znamená naopak zrychlenou srdeční frekvenci nad hodnotu 90 tepů za minutu a více. Pokud má pacient výskyt symptomatických bradyarytmii je u něj indikována trvalá kardiostimulace pomocí kardiostimulátrou. Podle indikace rozlišujeme dva typy kardiostimulátorů. Jednodutinové kardiostimulátory stimulují síň nebo komoru, nikdy nelze oboje. Dvoudutinové kardiostimulátory stimulují síň i komoru zároveň (Haberl, 2012).

#### **2.4.1.1 Sinusová bradykardie**

Jedná se o bradykardii, při které srdeční frekvence dosahuje hodnot nižších než 60/min, vždy se před každým QRS komplexem nachází vlna P a rytmus je pravidelný

(Příloha I) (Kapounová, 2007). Její výskyt může být jak fyziologického, tak patologického původu. Pokud mluvíme o fyziologickém původu její výskyt může být ve spánku nebo u trénovaných lidí například profesionálních sportovců. Pokud se naopak jedná o původ patologický sinusová bradykardie se může nejčastěji vyskytovat jako porucha rytmu u nemocných v akutním stádiu infarktu myokardu. Mezi další příčiny můžeme zařadit podchlazení, zvýšení nitrolebního tlaku nebo jako vedlejší efekt užívání léčiv např. betablokátorů (Bennett, 2014).

#### **2.4.1.2 Poruchy atrioventrikulárního vedení**

Na EKG záznamu odpovídá intervalu PR čas potřebný k šíření depolarizace z SA uzlu do komorové svaloviny. Za fyziologických podmínek není delší než 0,20 sekund. Při poruše srdečního systému převodního se na EKG záznamu nachází tzv. „srdeční“ neboli „atrioventrikulární blokáda“. Tyto blokády rozdělujeme do tří stupňů podle závažnosti (Příloha J). Mezi nejčastější příčinu vzniku AV blokády může být např. ischemická choroba srdeční, endokarditida, myokarditida nebo defekt septa síní. Může být vrozenou vadou nebo způsobena určitým typem farmak (Kölbel, 2011).

**AV blokáda I. stupně** je, pokud vlna depolarizace počínající v SA uzlu, která je následně převáděna na srdeční komory nabere někde v průběhu srdečního systému převodního zpoždění, a tím dochází k prodloužení intervalu PR. Nejčastěji zaznamenáváme AV blokádu I. stupně u pacientů s ischemickou chorobou srdeční, akutní revmatickou karditidou nebo elektrolytových poruch. Srdeční blokáda I. stupně není sama o sobě důležitá ani nebezpečná (Bulava, 2017).

**AV blokáda II. stupně** je stav, kdy dochází k úplnému výpadku převodu přes AV uzel nebo Hisův svazek. Pokud tato patologická situace nastává intermitentně, mluvíme o blokáde druhého stupně. V popisu EKG existují tři situace tohoto stavu. První stav nastává, pokud je převedena většina stahů s konstantním intervalem PR, vyskytuje se síňová kontrakce bez následné kontrakce komor. Tento fenomén je nazýván „Mobitzova blokáda typ II“. Druhým stavem je progresivní prodlužování intervalu PR, nedochází k převedení síňové kontrakce, který je následně převeden s kratším intervalem PR a cyklus se opakuje. Tento typ je nazýván „Wenckebachův typ AV blokády druhého stupně“. Třetí varianta alternuje převedené a nepřevedené síňové

stahy. Vytváří obraz dvojnásobku či trojnásobku P vln než komplexu QRS. Tato blokáda se nazývá jako převod „2:1“ nebo „3:1“ (Thaler, 2013).

**AV blokáda III. stupně** je stav kdy síňové kontrakce jsou fyziologické, ale nepřevádějí se na komory. V tomto patologickém případě jsou komory aktivovány nezávisle na aktivaci síní, což znamená, že na elektrokardiogramu nelze nalézt žádnou návaznost mezi komplexy QRS a vlnami P. Komory jsou aktivovány náhradním zdrojem automacie, které se mohou nacházet v Hisově svazku, které se na záznamu EKG projeví štíhlými komplexy QRS. Náhradní centrum automacie může být i v srdečních komorách kdy se na záznamu EKG komplex QRS rozšíří a vypadá stejně jako při raménkové blokádě. Pokud se stane, že náhradní komorový rytmus vypadne, dochází k asystolii, avšak akce síní zůstává zachována. Tento případ se nazývá Adamsův-Stokesův záchvat. Typ této blokády můžeme považovat mimo jiné například za komplikaci infekční endokarditidy nebo AIM spodní stěny (Navrátil et al, 2017).

### **2.4.1.3 Raménkové blokády**

Dělí se na blokádu levého a pravého Tawarova raménka. V Hisově svazku dojde k porušení vedení vzruchu v důsledku nesprávné funkce převodního systému srdečního, jenž má za následek opožděnou depolarizaci pravé komory srdeční a tím je omezeno její fungování. V tomto případě mluvíme o blokádě pravého Tawarova raménka (Příloha K). Tuto blokádu můžeme nadále rozdělit na kompletní a inkompletní. Pokud mluvíme o inkompletní, jedná se o blokádu distální části a komplex QRS je zkrácen pod 0,12 sekundy. Naopak u kompletní je QRS komplex prodloužen nad hodnotu 0,12 sekundy a blokáda je lokalizována v proximální části a jde o úplné přerušení vedení vzruchu. Nejčastěji se tato patologie vyskytuje při plicní embolii (Bulíková, 2015). Naopak blokáda levého Tawarova raménka ukazuje na opoždění depolarizace v levé komoře (Příloha L). Může se jednat o závažný, život ohrožující stav. Je-li vznik takovéto blokády náhlý a pacient splňuje další z kritérií mezi než patří klinický obraz a výsledky biochemického vyšetření, může se jednat o obraz akutního infarktu myokardu (Janoušek et al, 2014).

## 2.4.2 Tachykardie

Tachykardie je zrychlená srdeční frekvence nad hodnotu 100 tepů za minutu. Jejím opakem je bradykardie neboli zpomalená srdeční frekvence pod hodnotu 60 tepů za minutu. Toto však platí pouze u dospělých jedinců. Tachykardie lze rozdělit na dvě skupiny, a to na supraventrikulární a komorové tachykardie. Ke zvýšení srdeční frekvence nad fyziologickou mez může dojít z důvodu sportovní nebo jiné fyzicky náročné aktivity. Tachykardie může vzniknout také při vystavení se vysokému stresu nebo strachu. O patologickou tachykardie se jedná, pokud je překročena hodnota 100 za minutu v klidovém stavu pacienta. Může se jednat také o přidruženou příčinu onemocnění, mezi které patří například srdeční selhání nebo horečka. Nejčastějším příznakem tachykardie je palpitace. Jedná se o subjektivně nepříjemný pocit vyvolávaný úderem srdce (Lukáš et al, 2015).

### 2.4.2.1 Supraventrikulární tachykardie

Supraventrikulární tachykardie je všeobecně využívaný pojem pro označení rychle srdeční arytmie. Tyto arytmie vznikají nad srdečními komorami, nejčastěji v oblasti srdečních předsiní či atrioventrikulární juncí. Z hlediska závažnosti jsou tyto arytmie méně závažné než komorové tachykardie. Za určitých patologických okolností mohou být život ohrožující. Při těchto patologických rytmech můžeme na EKG záznamu nalézt fyziologický QRS komplex, který odpovídá aktivitě srdečních komor, byť s některými výjimkami (Kettner et al., 2016).

Celosvětově nejznámější a nejčastější arytmií je **fibrilace síní**. Tuto tachyarytmii provází zvýšená morbidita i mortalita. U fibrilace síní se rozlišují čtyři základní typy, první dokumentovaná ataka, paroxysmální, perzistující a permanentní. Mezi nejčastější příznaky fibrilace síní patří presynkopa, dušnost, stenokardie a palpitace. Diagnostika fibrilace síní se opírá zejména o záznam EKG, na kterém pozorujeme chybějící vlny P. Vlna P je nahrazena fibrilačními vlnkami. Srdeční frekvence se pohybuje mezi 80 až 180 tepy za minutu. Typickým ukazatelem fibrilací síní je nesynchronní kontrakce svalových vláken (Příloha M) (Kettner et al., 2016).

Mezi další arytmie patří **Flutter síní**. Tato síňová tachyarytmie je charakteru makroentry. Rozlišujeme dva základní typy flutteru, typický flutter síní a atypický

flutter síní. Tato patologie vzniká jako důsledek ICHS, mytrálních vad nebo po kardiochirurgických operací. Stejně jako u fibrilace síní se diagnostika opírá o záznam EKG. Na rozdíl od fibrilace síní je činnost síní pravidelná (Příloha N). Na EKG záznamu můžeme pozorovat flutterové síňové vlnky pilovitého charakteru, a to zejména ve svodech II, III, aVL a V1 (Češka et al., 2015). Flutter síní se může transformovat ve fibrilaci síní nebo obráceně. Hlavní komplikací flutteru je trombembolie, která je život ohrožující. Vzácnou komplikací flutteru síní je náhlá srdeční smrt. Nejčastější léčbou flutteru síní je katetrizační ablace, dále se v léčbě využívají antiarytmika či kardioverze (Kettner et al., 2016).

#### **2.4.2.2 Ventrikulární tachykardie**

Ventrikulární tachykardie je popisována čtyřmi a více rychle po sobě jdoucími stahy komor s frekvencí převyšující 100/min. Je charakterizována rozšířenými QRS komplexy  $\geq 0,12$  s, obvykle však  $\geq 0,14$  s. Vznik vzruchu je v komorové svalovině nebo může být ve vzácných případech z tkání převodního systému srdečního pod Hisovým svazkem. Jako důkaz nezávislé síňové aktivity je oddělení P vln od aktivity komor. Mezi běžné příčiny řadíme infarkt myokardu a kardiomyopatii. Za nejzávažnější formy komorové tachykardie považujeme setrvalou komorovou tachykardii, která se dále dělí na pulzovou a bezpulzovou (Příloha O), kde dochází k zastavení krevního oběhu a je nutná okamžitá kardiopulmonální resuscitace. Potom dále flutter komor a fibrilaci komor (Příloha P). Ventrikulární tachykardie lze rozdělit podle více možností jednou možností je dělení podle zobrazení křivky EKG, a to na monomorfní a polymorfní, kde jako příklad je tzv. Torsade de pointes (Kettner et al., 2016).

**Monomorfní ventrikulární tachykardie** je na křivce EKG zobrazena stejnými, rychle po sobě jdoucími QRS komplexy, kde jsou přítomny abnormální vlny P. (Vojáček, 2016). Jsou abnormálního tvaru s vyšší amplitudou. Komplexy QRS svojí délkou přesahují 0,12 s ve většině případů však QRS komplex svojí délkou přesáhne 0,14 s, ve velkém množství případů bývá rytmus pravidelný s frekvencí komor, která se může pohybovat v rozmezí mezi 120-240/min (Bennet, 2014).

**Polymorfní ventrikulární tachykardie** má charakteristiku postupně se měnící křivky EKG, a to jak v jejím směru, tak i v amplitudě komplexů komor. Přetrvávají neobvyklé QRS komplexy jako je tomu u monomorfní ventrikulární tachykardie, jejichž

délka přesahuje 0.12 s. Mezi příčinu vzniku řadíme kardiomyopatii nebo infarkt myokardu (Buss a kol., 2013).

**Polymorfni ventrikulární tachykardie – torsade de pointes** řadíme mezi nejčastější polymorfni ventrikulární tachykardie. Vyznačuje se prodlouženým QT intervalem, kdy se QRS komplexy, které jsou široké  $<0,12s$  postupně otáčí kolem izoelektrické linie EKG při srdeční frekvenci v rozmezí 160-250/min. záznamu čemuž napovídá i překlad spojení torsade de pointes neboli otáčení okolo bodů (Kettner et al., 2016).

**Flutter komor** je velmi rychlý rytmus, který přesahuje 250/min, obvykle však dosahuje 300/min, může se však přiblížit hranici 350/min. Při takové rychlosti srdeční frekvence se prakticky nemohou plnit srdeční komory až nakonec jejich funkce ustává. Při pořízení záznamu není prakticky možné rozlišit QRS komplexy a vlny T, a proto bývá pokládán za stejný jako fibrilace komor (Bennet 2014).

### 2.4.3 Asystolie

Jedná se o stav náhlé srdeční zástavy bez přítomnosti elektrické aktivity. Mezi nejčastější projevy asystolie řadíme bezvědomí, zástavu dechu a nehmatný puls. Příčiny asystolie mohou být různého původu. Může dojít k srdeční tamponádě, akutnímu infarktu myokardu, plicní embolii, předávkování léky, tenznímu pneumotoraxu nebo k závažné změně ve vnitřním prostředí organismu. Pokud v tomto případě vyhotovíme záznam EKG bude asystolie vykreslena jako rovná čára (Příloha Q), jelikož není přítomna síňová ani komorová frekvence (Kolektiv autorů, 2008). Asystolie bývá většinou sekundárním projevem jiné srdeční arytmie např. fibrilace komor. V průběhu asystolie není indikován defibrilační výboj, je zde ovšem kladen velký důraz na včasnou a účinnou kardiopulmonální resuscitaci. Nutné je zajištění správné ventilace např. intubací. Déle je potřeba zajistit žilní vstup pro podání adrenalinu 1mg i.v. a podání opakovat po 3-5 minutách. Zvážit ukončení resuscitace je na místě, pokud pacient nereaguje na léčbu, KPR byla kvalitní z hlediska zajištění dýchacích cest, správné oxygenaci a podání adekvátní medikace a asystolie je přítomna po dobu delší než 10 minut (Štejf, 2007)

## 2.4.4 Defibrilace a elektrická kardioverze

**Defibrilaci** považujeme za nejhojněji používanou terapeutickou metodu, při které využíváme elektrickou energii k zvrácení srdečních arytmií, mezi které řadíme fibrilaci komor, flutter síní a bez pulzní komorovou tachykardii. Princip defibrilace spočívá taxativně v elektrickém výboji, který prochází myokardem daného pacienta. Tento výboj způsobí depolarizaci všech jeho vláken, tímto výbojem by měla nastat obnova sinusového rytmu. Tyto arytmie jsou životu ohrožující a bez včasné defibrilace by stav pacienta vedl nevyhnutelně k jeho smrti. Pokud k defibrilaci využijeme monofázický přístroj, je dle doporučení na místě použít výboj o hodnotě 360 J (Souček et al, 2011). Pokud ovšem použijeme přístroj bifázický, první výboj by měl být začínat na hodnotě 150 J (Wichsová et al, 2013). Pokud mluvíme o včasném zásahu je třeba zmínit zapojení laické veřejnosti za pomoci AED. Jedná se o přístroj, který umožní laickou defibrilaci před příjezdem profesionálních jednotek. Nastavení a všechny funkce AED jsou jednoduché s možností hlasových instrukcí a tím velmi zjednodušují jeho využitelnost. Pokud je defibrilace provedena v řádu jednotek minut od vzniku arytmie, mnohonásobně se tím zvyšuje pacientova šance na přežití (Šeblová et al, 2018).

**Elektrická kardioverze** je lékařský výkon, který je usilujeme o přerušení srdečních arytmií, nejčastěji mezi ně řadíme síňovou fibrilaci či flutter síní (Sovová et al, 2014). Život člověka neohrožují přímo, ale snižují výkonnost srdce a není vzácný vznik srdečních sraženin s srdečních oddílech. Jedná se o zákrok, při němž není nutná hospitalizace a provádí se ambulantně, je však potřeba myslet na to že člověk musí být po celou dobu na speciálním lůžku které umožňuje sledovat základní životní funkce pacienta a v případě komplikací na ně vždy rychle reagovat, proto jsou tyto lůžka umístěna v prostorách urgentních příjmů, koronárních jednotek, katetizačních laboratoří či JIP. Po uložení pacienta na lůžko a zajištění monitorace životních funkcí je pacient anesteziologem uveden do krátkodobé celkové anestezie která je z důvodu bolestivosti výkonu nutná. Kardiolog následně přiloží na hrudník pacienta dvě elektrody, dnes již převážně multifunkční, přičemž jedna elektroda je umístěna do 2. a 3. mezižebří parasternálně vpravo a druhá je umístěna do oblastí srdečního hrotu, toto umístění elektrod nazýváme jako tzv. anterolaterální pozice. Následně je kardiologem podán výboj stejnosměrného elektrického proudu vlnou R o energii 70-120-200 J. Cílem je obnova pravidelného srdečního rytmu a přerušení dané arytmie (Bennett, 2014).



## 2.5 Ošetřovatelský postup při zhotovení elektrokardiogramu

Ke stanovení diagnózy pacienta může výrazně přispět i výsledek EKG křivky, která může jak záchranáři, praktické sestře či lékaři přinést relevantní informace, které mohou zásadně pomoci při stanovení předmětné diagnózy. Proto je při nejmenším důležité, aby daný člověk (ať už budeme hovořit o záchranáři, či praktické sestře) dokázal tuto EKG křivku v orientační rovině zhodnotit. Pokud se v tomto směru zaměříme na udělení kompetence k výše zmíněné zdravotnické činnosti tak dle vyhlášky č. 55/2011 Sb. v § 17 odst.1 písm. a) *zdravotnický záchranář může „monitorovat a hodnotit vitální funkce včetně snímání elektrokardiografického záznamu, průběžného sledování a hodnocení poruch rytmu, vyšetření a monitorování pulzním oxymetrem „ (Česko, 2011). I při běžné kontrole pacientů se můžeme setkat s dvanáctisvodovým EKG, ale zároveň se využívá u pacientů s dušností, u pacientů po kolapsu či pacientů s bolestí na hrudi. Mimo tyto zmíněné příklady se tento lékařský postup může využít i u lidí, kteří mají rizikové povolání - na příklad třeba u sportovců, kde se zdravotníci potencionálně snaží pomocí EKG odhalit života ohrožující hypertrofickou kardiomyopatii, která může být příčinou náhlé srdeční smrti pacienta (Hampton, 2013).*

### 2.5.1 Příprava pacienta na zhotovení elektrokardiogramu

Zdravotní záchranář je také oprávněn zhotovit záznam z této elektrokardiografie. K tomuto zhotovení elektrokardiografického záznamu si nejprve zdravotní záchranář připraví EKG přístroj, vodivou látku, buničinu, emitní miskou a také třeba netoxický fix a zejména zdravotní kartu pacienta u kterého bude toto vyšetření provedeno. Zdravotnický záchranář by měl také před provedením tohoto vyšetření ověřit funkčnost elektrokardiografu, také je vhodné, aby kompetentní osoba nabila záložní baterii. Je velmi důležité při tomto vyšetření zajistit pacientovi soukromí, což by měl mít záchranář či jiná osoba oprávněná na vědomí. Na vědomí je třeba mít i fakt, že je potřeba regulovat teplotu prostředí, ve kterém je pacient elektrokardiografem vyšetřován. Na příklad pro pacienta, který bude vyšetřován v pro něj nepříjemném prostředí a bude cítit případně chlad, tak tento chlad může u pacienta způsobit třes a tím pádem nedostatečné uvolnění svalů, které je pro vyšetření nezbytné. Tento třes se může na EKG křivce zobrazit jako rychlé a nepravidelné kmity – tím se celé

elektrokardiografické vyšetření může znehodnotit (Kolář et al, 2009). Před provedením jakéhokoliv vyšetření je důležité, aby se záchranář pacientovi představil a následně by měl provést kontrolu totožnosti nejméně dvojnásobným způsobem (nejběžnější ověření totožnosti je zjištění jména a rodného čísla) - tyto získané informace porovná se zdravotní kartou pacienta, kterou má k dispozici. Před vyšetřením a prvotním kontaktem s pacientem záchranář provede nutnou hygienickou dezinfekci rukou, nejméně po dobu 20 sekund s použitím dezinfekčního přípravku. Celou dobu je však zapotřebí aby měl záchranář dostatečně vlhké ruce od dezinfekčního přípravku, než dojde k jeho zaschnutí (MZČR, 2012). Pro uklidnění pacienta před případným stresem z následujícího vyšetření mu záchranář sdělí průběh vyšetření a jeho délku výkonu EKG, které by mělo být přiměřené k věku a aktuálnímu zdravotnímu stavu vyšetřovaného pacienta. Jak jsem již zmiňoval – na výsledek vyšetření může mít vliv i nekomfortní teplota pro pacienta, ale znehodnotit výsledek může i případný stres z vyšetření, který může vyvolat nadměrné svalové napětí a následně způsobit artefakty na EKG křivce a opět může tento faktor výsledek elektrokardiografie znehodnotit (Bělohávek et al, 2014).

## **2.5.2 Průběh elektrokardiografického vyšetření**

Zdravotnický záchranář požádá pacienta, aby svlékl oděv, který se nachází na pacientově horní polovině těla. Zároveň je také důležité, aby měl záchranář přístup ke kotníkům – jedná se o místa, kde budou přikládány elektrody. Musíme mít však na paměti aktuální zdravotní stav pacienta, a případně pacientovi s požadovanými úkony pomoci. Poté uložíme pacienta na lůžko, které je stabilní a pacienta uložíme do vodorovné polohy na zádech, popřípadě polosedu. Požádáme pacienta, aby horní končetiny volně položil podél těla a zároveň pacienta vyzveme, aby měl natažené i dolní končetiny. Záchranář nanese elektrolytový roztok (či jinou vodivou látku – vodu, vodivý gel). Nejlépe nanese vodivou látku podle manuálu výrobce používaného elektrokardiografu. Zároveň záchranář dbá na to, aby bylo použito přiměřené množství vodivé látky a aplikovat ji pouze na místech, kde elektrody budou přiloženy. Pokud však bude nanese nadbytek či nedostatek vodivé látky – může se na EKG křivce vyskytnout snížené zapisování výchylek, které opět bude vést k zhoršení vyhodnocení záznamu a tím opět dojde k již několikrát zmiňovanému znehodnocení záznamu. Poté umístíme na navlhčenou kůži elektrody. Pokud se jedná o vyhotovování záznamu v před

nemocniční péči, použijeme samolepící elektrody, které již mají vodivou látku na svém povrchu od výrobce. Pokud nastane situace, za které bude mít pacient husté ochlupení, je nejvhodnější se pacienta dotázat na možnost toto ochlupení oholit na místech, kde mají být elektrody umístěné. Zároveň pacientovi vysvětlíme, že husté ochlupení může zhoršovat či opět znemožňovat zhotovení požadovaného záznamu elektrokardiografie. Po zajištění přístupnosti k obnažené horní polovině těla, zdravotnický záchranář umístí končetinové svody a následně umístí hrudní svody. Pro lepší rozlišení můžeme elektrody rozlišit barevným označením (červená, žlutá, zelená a černá), tyto jednotlivé končetinové svody umístíme dle schématu. Červenou elektrodu (svod a VR) umístíme na pravé zápěstí, žlutou elektrodu (svod aVL) umístíme na levé zápěstí. Co se týká dolních končetin – zelenou elektrodu (svod a VR) umístíme na levý kotník a oproti tomu černou elektrodu umístíme na pravý kotník, která plní funkci uzemnění. Napětí, které naměříme se vyznačuje hodnotou vektoru. Jestliže máme přesné schéma na umístění končetinových svod – máme zároveň taxativně definované umístění hrudních elektrod. Hrudní elektrody připevníme k hrudníku pomocí podtlaku – ten vznikne za pomoci gumových balónek. Elektroda V1 se umísťuje do čtvrtého mezižebří parasternálně vpravo, elektroda V2 se naproti tomu umísťuje do čtvrtého mezižebří parasternálně vlevo, V3 elektroda se umísťuje mezi elektrody V2 a V4, elektroda V4 se umísťuje do pátého mezižebří vlevo ve střední klavikulární čáře, elektroda V5 se umísťuje také do pátého mezižebří, ale do přední axilární čáry a poslední elektroda V6 standardního dvanáctisvodového EKG se přikládá do pátého mezižebří ve střední axilární čáře (Kölbel, 2011). U žen se však elektrody V4 až V6 nepřikládají pod prsní žlázu do záhybu, ale umístíme je na prsní žlázu do pátého mezižebří (Bělohávek a t al. 2014). Zdravotnický záchranář by se nikdy neměl spoléhat na topografický odhad ale elektrody vždy umístit pečlivým odpočítáváním daného mezižebří a přesným stanovením vertikálních čar. Pokud však umístíme elektrody na nesprávné místo, může nastat fatální stanovení diagnózy. Zdravotnický záchranář musí dát pozor mimo jiné i na to, aby nedošlo ke zkřížení kabelů, které vedou od přístroje k elektrodám, poněvadž překřížení kabelů může způsobit indukci proudu, která naruší EKG křivku. Je proto vhodné umístit elektrokardiograf vedle pacientova lůžka tak, aby kabely vedly s pacientovým tělem podélnou osou, a nedocházelo tak k možnému překřížení kabelů. Záchranář v průběhu provádění elektrokardiografie požádá pacienta, aby nemluvil, zůstal v naprostém klidu a aby se nehýbal. Pokud nastane situace, kdy EKG křivka začne kolísat v závislosti na pacientovo dýchání – opět záchranář či jiná kompetentní

osoba, která toto vyšetření provádí, vyzve pacienta, aby na čas, kdy se vyhotovuje EKG záznam, zadržel dech. Po vyšetření záchranář zhotoví EKG záznam dle příslušného typu přístroje či může využít manuálu tohoto předmětného přístroje (Sovová a kol., 2014).

### **2.5.3 Zásady po vyhotovení elektrokardiografu**

Zdravotnický záchranář již zhotovený záznam EKG označí podle standardu zdravotnického zařízení (štítkem pacienta, EKG záznam popsat jménem, a rodným číslem pacienta) dále je možné na zhotovený záznam zapsat datum a čas zhotovení tohoto záznamu, toto však není nutné, jelikož některé elektrokardiografické přístroje tuto informaci zapisuje automaticky do systému. Dále je možnost zhotovený záznam odeslat do zdravotnického zařízení, pokud se tento záznam vyhotovuje v PNP. Je možné vyžádat lékařskou konzultaci tohoto záznamu s příslušným kardiocentrem, kde může lékař rozhodnout o dalším postupu léčby či o následném transportu pacienta pomocí RZP nebo LZSS na příslušné kardiocentrum (Šeblová a Knor, 2018). Pokud po vyšetření nastane situace, kdy pacient popisuje bolesti na hrudi či pacient vykazuje známky palpitace – zhotoví záchranář mimořádný EKG záznam a zároveň na záznam uvede důvod zhotovení tohoto záznamu. Záchranář po zhotovení EKG záznamu sejme elektrody z pacientova těla, pokud si to zdravotní stav pacienta vyžaduje je možné v rámci PNP stálé snímání srdeční funkce v průběhu transportu. Dále otře pacientovo kůži třeba buničinou a následně pomůže pacientovi s případným oblékáním dle zdravotního stavu pacienta. Můžeme však mít k dispozici elektrokardiograf, který je přizpůsoben k použití samolepicích elektrod, můžou se využít, ale je třeba před každým dalším vyšetřením pacient zkontrolovat jejich umístění, aby nedošlo opět k možnému znehodnocení výsledku elektrokardiogramu a pokud se chceme lépe orientovat při zhotovování více záznamů EKG u jednoho pacienta, je na místě jednotlivé záznamy elektrokardiogramu očíslovat (Bělohávek et al., 2014). Zdravotnický záchranář po vyšetření provede patřičnou hygienickou dezinfekci rukou. Následně je třeba po vyhotovení elektrokardiogramu, zda výsledek tohoto záznamu odpovídá celkovým symptomům, které pacient uvádí – a zároveň které stavy by případně mohly způsobit zobrazené abnormality na elektrokardiogramu. EKG záznam předá záchranář lékaři k jeho vyhodnocení a následně se záznam založí do zdravotní dokumentace pacienta. Jako poslední krok je připravit přístroj k dalšímu použití, což znamená rozpletení kabelů a

důsledně dezinfikovat elektrokardiograf. Tuto předmětnou dezinfekci záchranář či jiná kompetentní osoba na základě pokynů výrobce EKG přístroje. Přístroj se napojí do napájení na dobítí záložní baterie a pokud je třeba, doplní EKG papír (Sovová et al., 2014.).

### **3 Výzkumná část**

#### **3.1 Výzkumné cíle a předpoklady**

**Výzkumný cíl č. 1:** Zjistit, zda jsou studenti schopni rozpoznat různé patologické jevy na křivce EKG

**K výzkumnému cíli č. 1 byl stanoven tento výzkumný předpoklad.**

**Výzkumný předpoklad č. 1:** Předpokládáme, že 80 % a více studentů je schopno rozpoznat patologické jevy na křivce EKG.

**Výzkumný cíl č. 2:** Zjistit, zda studenti znají správné rozmístění elektrod EKG.

**K výzkumnému cíli č. 2 byl stanoven tento výzkumný předpoklad:**

**Výzkumný předpoklad č. 2:** Předpokládáme že 80 % a více studentů zná správné anatomické umístění elektrod EKG.

**Výzkumný cíl č. 3:** Zjistit, zda studenti znají význam ST úseku na křivce EKG.

**K výzkumnému cíli č. 3. byl stanoven tento výzkumný předpoklad:**

**Výzkumný předpoklad č. 3.** Předpokládáme že 70 % a více studentů zná význam ST úseku na křivce EKG.

**Výzkumný cíl č. 4:** Zjistit, zda studenti znají význam nepřítomnosti vlny P na křivce EKG.

**K výzkumnému cíli č. 4. byl stanoven tento výzkumný předpoklad:**

**Výzkumný předpoklad č. 4.** Předpokládáme že 80 % a více studentů zná nepřítomnost vlny P na křivce EKG.

## **3.2 Metodika výzkumu**

Výzkumná část pro tuto bakalářskou práci na téma „Znalosti studentů oboru Zdravotnický záchranář o elektrokardiografii“ byla provedena metodou kvantitativního výzkumu formou nestandardizovaného dotazníku (Příloha S). Výzkum probíhal od 5. června do 5. července 2021 na čtyřech vybraných vysokých školách. Vedoucí pracovníci vybraných univerzit dali souhlas s realizací výzkumu (Příloha R). Osloveno bylo celkem 6 vysokých škol, ale 2 z nich nedali souhlas s provedením výzkumu. Většina vysokých škol odmítla sdělit počet studentů ve zkoumaných ročnících.

### **3.2.1 Metoda výzkumu a metodický postup**

Pro začátek výzkumného šetření byl proveden předvýzkum (Příloha T). Realizace předvýzkumu byla provedena na jedné vybrané univerzitě. Předvýzkum byl proveden v květnu roku 2021 pomocí elektronického dotazníku v programu Google Forms. Ten byl studentům rozeslán přes vedoucího pracovníka dané fakulty a stejný postup byl využit i u následného výzkumného šetření. Dotazníkového šetření se účastnili výhradně studenti třetích ročníků vybraných vysokých škol. Pro předvýzkum bylo osloveno 10 náhodných studentů, pomocí vedoucího pracovníka fakulty, kteří vyplnili dotazník dobrovolně a anonymně. Všechny dotazníky byly řádně vyplněny a mohli být využity k dalšímu výzkumnému šetření. S ohledem na výsledky předvýzkumu bylo nutné upravit výzkumné předpoklady. Pro předpoklad č. 1 byla procenta zvýšena z původních 70 % na 80 %. U předpokladu č. 2 byla procenta zvýšena ze 70 % na 80 %. U předpokladu č. 3 byla procenta ponechána na původní hodnotě 70 %. U předpokladu č. 4 byla procenta zvýšena z původních 70 % na 80 %.

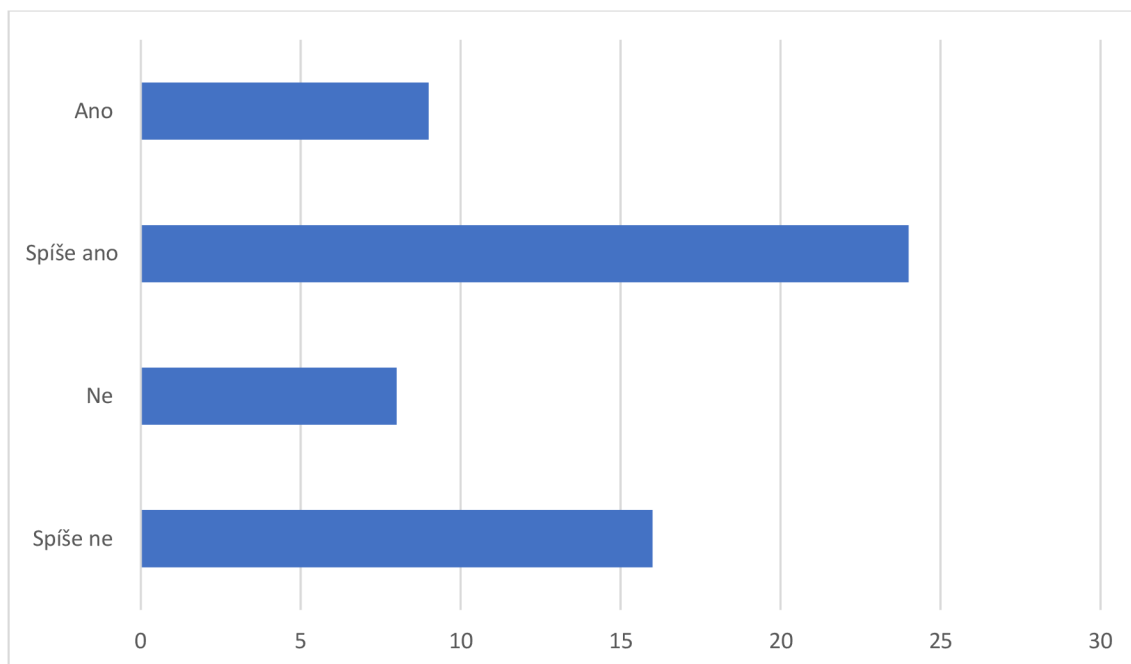
### 3.3 Analýza výzkumných dat

Zpracování dat pro dotazníkové šetření probíhalo pomocí tabulek a grafů z programů Office 365 a Google Forms. Ve výzkumné části jsou data uvedena na celá čísla v absolutní četnosti ( $n_i$  [-]) a v relativní četnosti ( $f_i$  [%]). Všechna data jsou uvedena v procentech a zaokrouhlena na jedno desetinné místo. Správná odpověď je vždy v grafu vyznačena zelenou barvou.

**Analýza dotazníkové otázky č. 1:** Je podle vás vzdělání v rámci VŠ v EKG dostatečné a cítíte se dostatečně připraveni?

Tabulka č. 1 – Vzdělání v rámci VŠ

| <b>1. Je podle vás vzdělání v rámci VŠ v EKG dostatečné a cítíte se dostatečně připraveni?</b> |                                 |                                |
|--|---------------------------------|--------------------------------|
| <b><math>n_i = 57</math></b>   | <b><math>n_i = [ - ]</math></b> | <b><math>f_i [ \% ]</math></b> |
| Ano  | 9                               | 15,8 %                         |
| Spíše ano  | 24                              | 42,1 %                         |
| Ne   | 8                               | 14 %                           |
| Spíše ne   | 16                              | 28,1 %                         |



**Graf 1 Vzdělání v rámci VŠ**

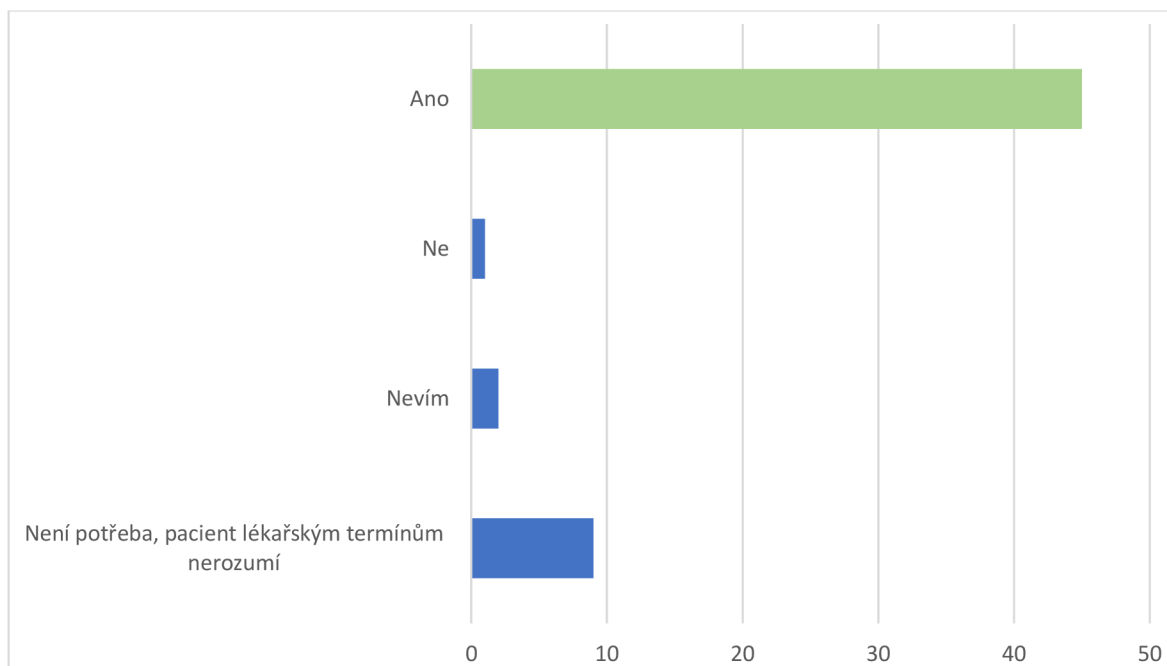
Úvodní otázka byla zaměřena na vzdělání studentů v rámci jejich VŠ. Z 57 respondentů zvolilo odpověď *spíše ano* 24 (42,1). Odpověď *spíše ne* zvolilo 16 (28,1) respondentů. Další možnost tedy že se *cítí dostatečně připraveni* zvolilo 9 (15,8) respondentů. Zbylých 8 (14%) respondentů uvedlo, že se *ne cítí dostatečně připraveni*. Na tuto otázku nebyla správná odpověď.

**Analýza dotazníkové otázky č. 2:** Je důležité před vyšetřením pacienta edukovat a vysvětlit mu průběh a postup EKG vyšetření?

**Tabulka č. 2 – Důležitost vysvětlení postupu EKG vyšetření**

| <b>2. Je důležité před vyšetřením pacienta edukovat a vysvětlit mu průběh a postup EKG vyšetření?</b> |                             |                          |
|---|-----------------------------|--------------------------|
| <b>n<sub>i</sub>= 57</b>  | <b>n<sub>i</sub>= [ - ]</b> | <b>f<sub>i</sub> [%]</b> |
| Ano   | 45                          | 78,9 %                   |
| Ne  | 1                           | 1,8 %                    |
| Nevím   | 2                           | 3,5 %                    |
| Není potřeba, pacient lékařským termínům nerozumí   | 9                           | 15,8 %                   |





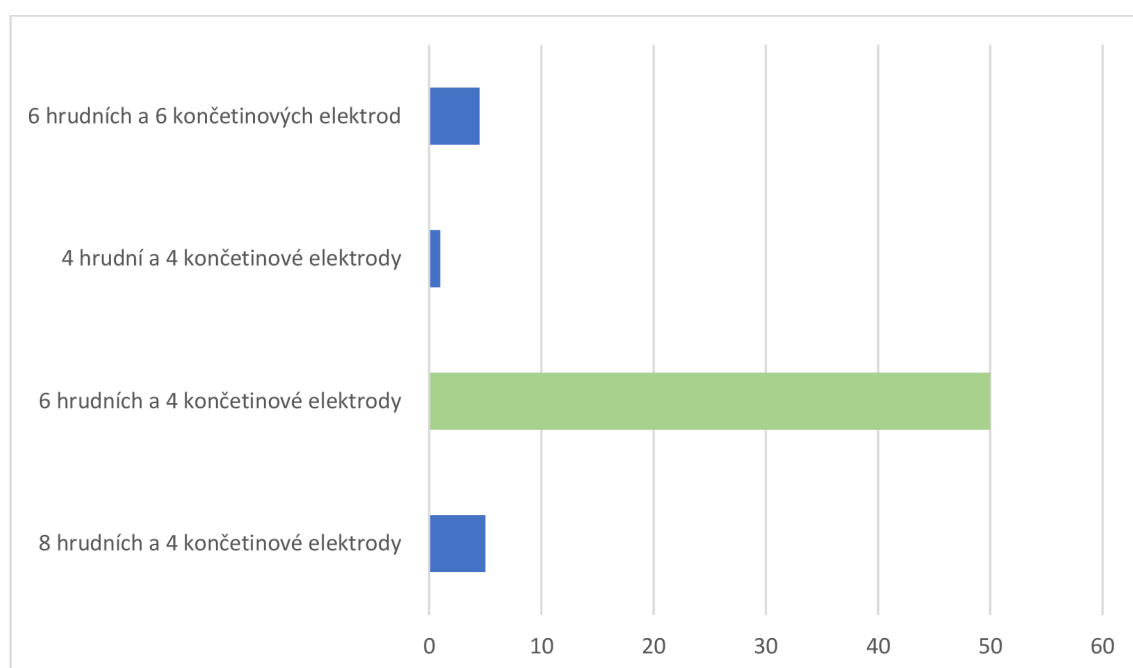
Graf 2 Důležitost vysvětlení postupu EKG vyšetření

Na otázku, zda je důležité pacienta před vyšetřením edukovat a vysvětlit mu průběh a postup vyšetření správnou odpověď tedy že *ano* zvolilo 45 (78,9) respondentů. Možnost že *není potřeba, jelikož pacient nerozumí lékařským termínům* zvolilo 9 (15,8) respondentů. Možnost *nevím* zvolili 2 (3,5%) respondenti a pouze 1 (1,8%) respondent zvolil odpověď *ne*, tedy že *edukace není potřeba*.

**Analýza dotazníkové otázky č. 3:** Jak se rozdělují svody dvanáctisvodového EKG v závislosti na jejich umístění?

**Tabulka č. 3** – Rozdělení svodů

| <b>3. Jak se rozdělují svody dvanáctisvodového EKG v závislosti na jejich umístění?</b> |                             |                          |
|---|-----------------------------|--------------------------|
| <b>n<sub>i</sub>= 57</b>  | <b>n<sub>i</sub>= [ - ]</b> | <b>f<sub>i</sub> [%]</b> |
| 6 hrudních a 6 končetinových elektrod   | 1                           | 1,8 %                    |
| 4 hrudní a 4 končetinové elektrody  | 1                           | 1,8 %                    |
| 6 hrudních a 4 končetinové elektrody  | 50                          | 87,7 %                   |
| 8 hrudních a 4 končetinové elektrody  | 5                           | 8,8 %                    |



**Graf 3** Rozdělení svodů

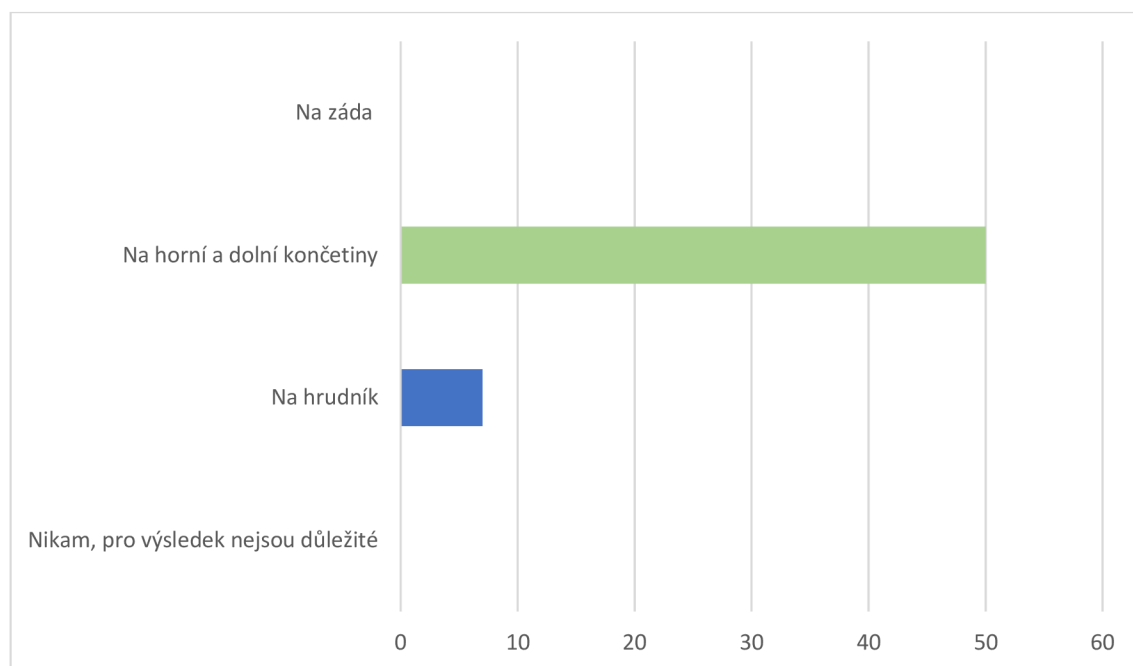
Další otázka se dotazovala na správné rozdělení svodů u 12ti svodového EKG kde správnou odpověď tedy *6 hrudních a 4 končetinové elektrody* zvolilo 50 (87,7%) respondentů. Možnost rozdělní na *8 hrudních a 4 končetinové elektrody* zvolilo 5 (8,8%) respondentů. Odpověď *4 hrudní a 4 končetinové* zvolil pouze 1 (1,8) respondent

a stejně tomu tak bylo u odpovědi *6 hrudních a 6 končetinových* tedy 1 (1,8%) respondent.

**Analýza dotazníkové otázky č. 4:** Kam byste umístili Einthovenovy svody aVL, aVR, aVR?

**Tabulka č. 4** – Umístění Einthovenovy svody

| <b>4. Kam byste umístili Einthovenovy svody aVL, aVR, aVR?</b> |                             |                          |
|--|-----------------------------|--------------------------|
| <b>n<sub>i</sub>= 57</b>                                       | <b>n<sub>i</sub>= [ - ]</b> | <b>f<sub>i</sub> [%]</b> |
| Na záda  | 0                           | 0 %                      |
| Na horní a dolní končetiny                                     | 50                          | 87,7 %                   |
| Na hrudník   | 7                           | 12,3 %                   |
| Nikam, pro výsledek nejsou důležité                            | 0                           | 0 %                      |



**Graf 4** Umístění Einthovenovy svody

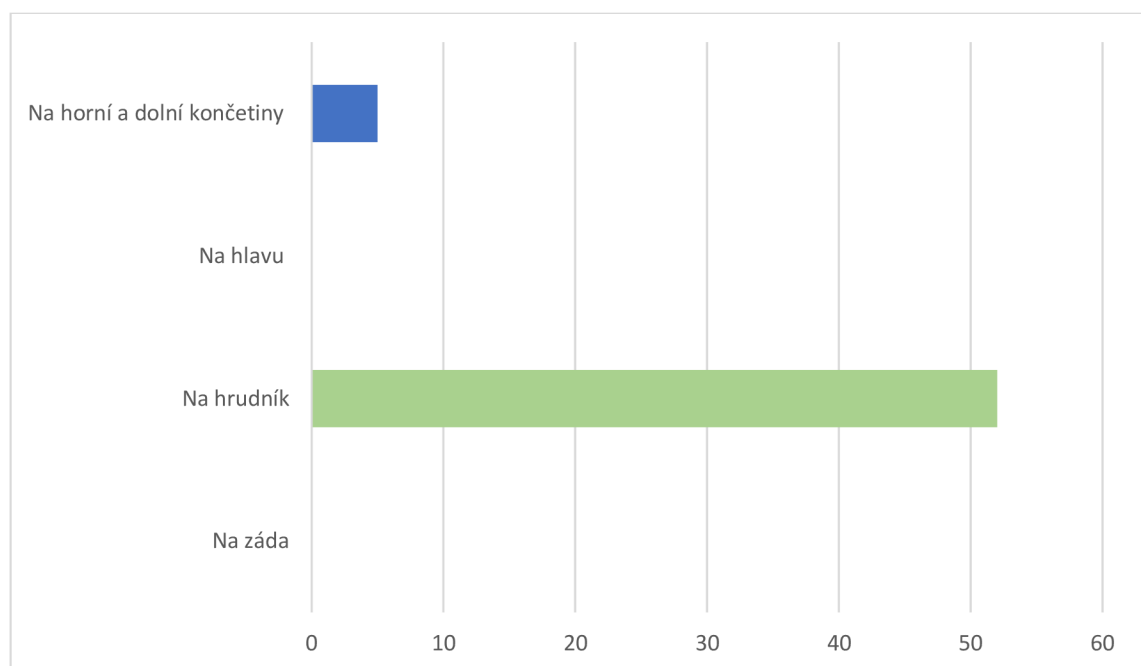
Cílem další otázky bylo zjistit zda studenti znají správně umístění Einthovenových svodů. Správnou odpověď, tedy umístění *na horní a dolní končetiny* zvolilo 50 (87,7%) respondentů. Další možnost *na hrudník* vybralo 7 (12,3%) respondentů. Možnost

umístění *na záda* ne zvolil nikdo z respondentů a stejně tomu bylo i u možnosti že se svody *nikam* neumístí, jelikož *pro výsledek nejsou důležité*.

### Analýza dotazníkové otázky č. 5: Kam byste umístili Wilsonovy svody V1 – V6?

Tabulka č. 5 – Umístění Wilsonovy svody

| 5. Kam byste umístili Wilsonovy svody V1 – V6? |               |              |
|--|---------------|--------------|
| $n_i = 57$                                     | $n_i = [ - ]$ | $f_i [ \% ]$ |
| Na horní a dolní končetiny                     | 5             | 8,8 %        |
| Na hlavu                                       | 0             | 0 %          |
| Na hrudník                                     | 52            | 91,2 %       |
| Na záda  | 0             | 0 %          |



Graf 5 Umístění Wilsonovy svody

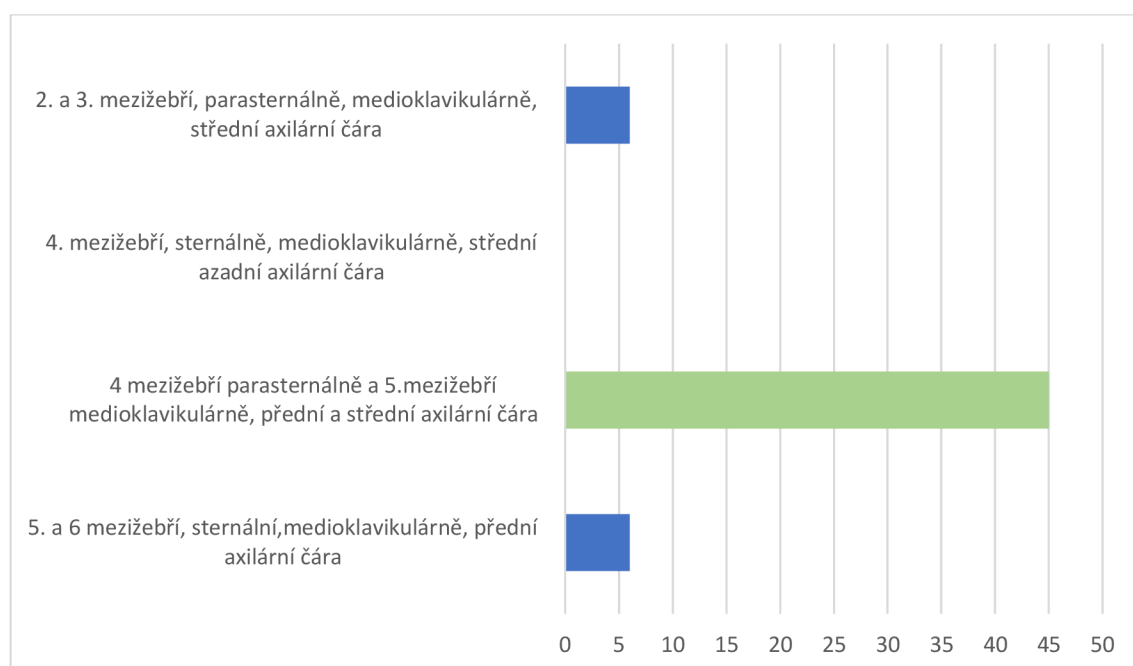
Tato otázka se naopak od předchozí, zaměřila na Wilsonovi svody a cílem bylo zjistit jestli respondenti vědí kam se umísťují. Většina respondentů přesně tedy 52 (91,2%) zvolila správnou odpověď, tedy umístění *v oblasti hrudníku*. Mezi další odpovědi

patřilo umístění *na horní a dolní končetiny*, tuto odpověď zvolilo 5 (8,8%) respondentů. Možnosti umístit Wilsonovy svody *na záda* či *na hlavu* nevybral žádný z dotázaných.

### Analýza dotazníkové otázky č. 6: Jak byste správně umístili Wilsonovy svody?

Tabulka č. 6 – Správnost umístění Wilsonovy svody

| 6. Jak byste správně umístili Wilsonovy svody?   |               |              |
|--|---------------|--------------|
| $n_i = 57$   | $n_i = [ - ]$ | $f_i [ \% ]$ |
| 2. a 3. mezižebří, parasternálně, medioklavikulárně, střední axilární čára                 | 6             | 10,5 %       |
| 4. mezižebří, sternálně, medioklavikulárně, střední axilární čára                          | 0             | 0 %          |
| 4 mezižebří parasternálně a 5. mezižebří medioklavikulárně, přední a střední axilární čára | 45            | 78,9 %       |
| 5. a 6 mezižebří, sternální, medioklavikulárně, přední axilární čára                       | 6             | 10,5 %       |



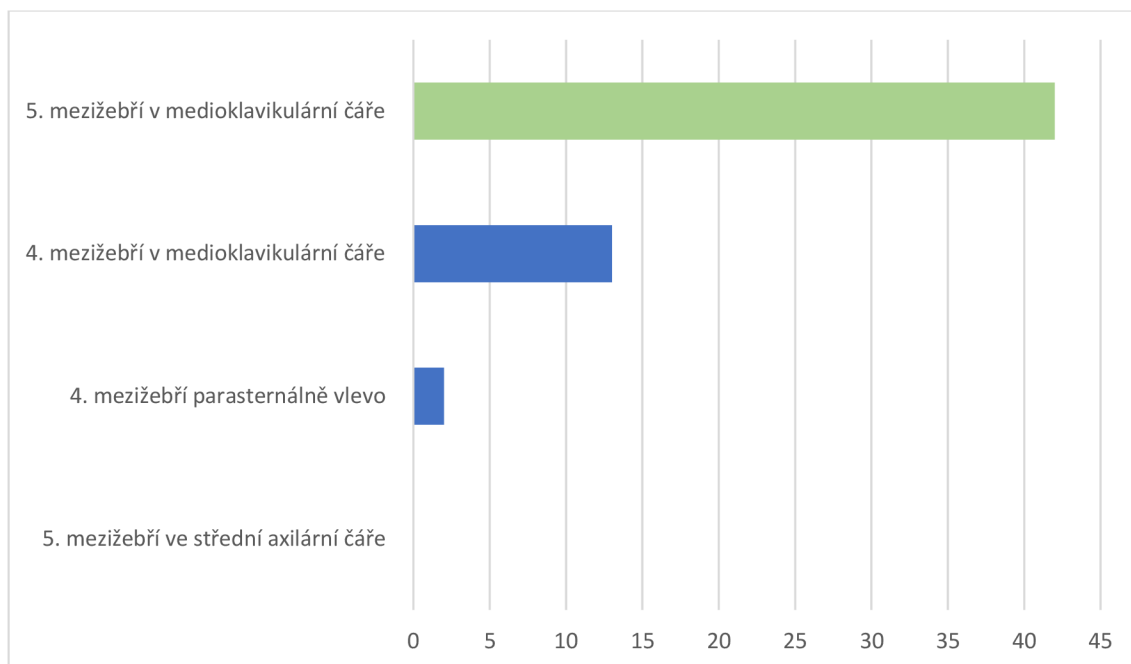
Graf 6 Správnost umístění Wilsonovy svody

Tato otázka volně navazuje na otázku předchozí a dále ji rozvádí. Respondentů jsme se ptali na správně fyziologické umístění Wilsonových svodů v oblasti hrudníku, kde 45 (78,9) dotázaných odpovědělo správně tedy *4 mezižebří parasternálně a 5. mezižebří medioklavikulárně, přední a střední axilární čára*. Odpověď *5. a 6 mezižebří, sternální, medioklavikulárně, přední axilární čára* volilo 6 (10,5%) respondentů a stejný počet respondentů tedy taky 6 (10,5%) volilo odpověď *2. a 3. mezižebří, parasternálně, medioklavikulárně, střední axilární čára*. Nikdo z respondentů neoznačil poslední odpověď tedy *4. mezižebří, sternálně, medioklavikulárně, střední a zadní axilární čára*.

#### **Analýza dotazníkové otázky č. 7: Kam umístíte elektrodu V4?**

**Tabulka č. 7 – Umístění elektrody V4**

| <b>7. Kam umístíte elektrodu V4?</b>  |                             |                          |
|---------------------------------------|-----------------------------|--------------------------|
| <b>n<sub>i</sub>= 57</b>              | <b>n<sub>i</sub>= [ - ]</b> | <b>f<sub>i</sub> [%]</b> |
| 5. mezižebří v medioklavikulární čáře | 42                          | 73,7 %                   |
| 4. mezižebří v medioklavikulární čáře | 13                          | 22,8 %                   |
| 4. mezižebří parasternálně vlevo      | 2                           | 3,5 %                    |
| 5. mezižebří ve střední axilární čáře | 0                           | 0 %                      |



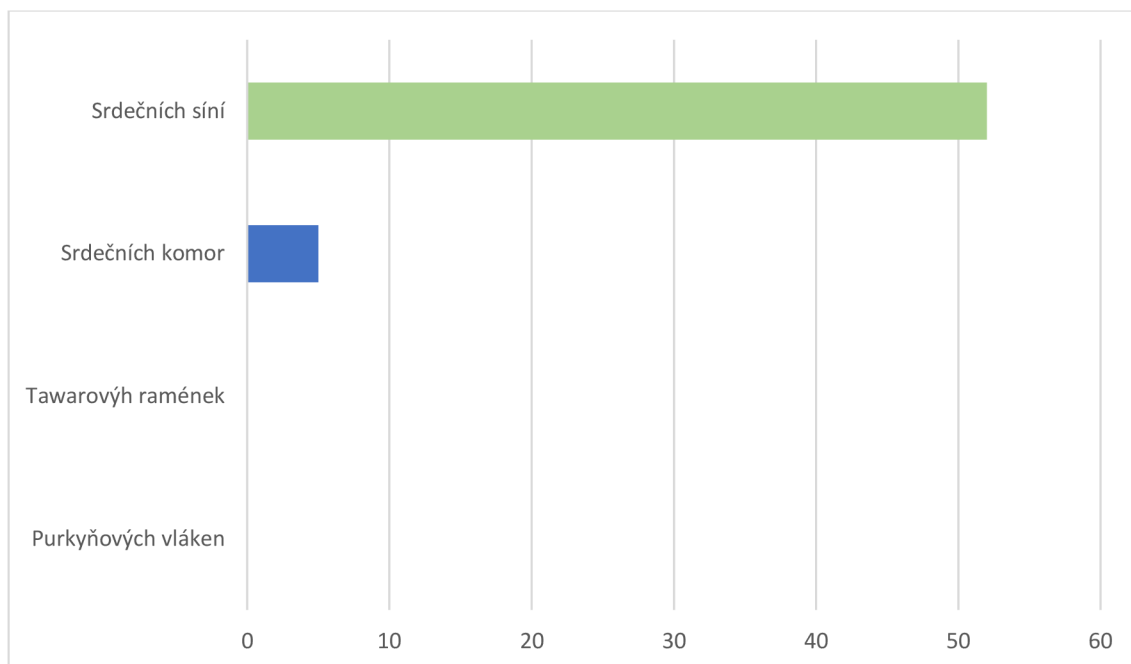
Graf 7 Umístění elektrody V4

Otázka č. 7 měla za výsledek zjistit zda respondenti vědí přesné umístění elektrody V4. Z celkového počtu 57 dotázaných jich 42 (73,7%) zvolilo správnou odpověď tedy 5. mezižebří v medioklavikulární čáře. Jako další možnost tedy 4. mezižebří v medioklavikulární čáře zvolilo 13 (22,8%) všech respondentů. Pouze 2 (3,5%) zvolili možnost 4. mezižebří parasternálně vlevo a nikdo neoznačil poslední možnost 5. mezižebří ve střední axilární čáře.

**Analýza dotazníkové otázky č. 8:** Vlna P prezentuje na záznamu EKG aktivitu:

Tabulka č. 8 – Prezentace vlny P na záznamu EKG

| 8. Vlna P prezentuje na záznamu EKG aktivitu: |               |              |
|---|---------------|--------------|
| $n_i = 57$                                    | $n_i = [ - ]$ | $f_i [ \% ]$ |
| Srdečních síní                                | 52            | 91,2 %       |
| Srdečních komor                               | 5             | 8,8 %        |
| Tawarových ramének                            | 0             | 0 %          |
| Purkyňových vláken                            | 0             | 0 %          |



Graf 8 Presentace vlny P na záznamu EKG

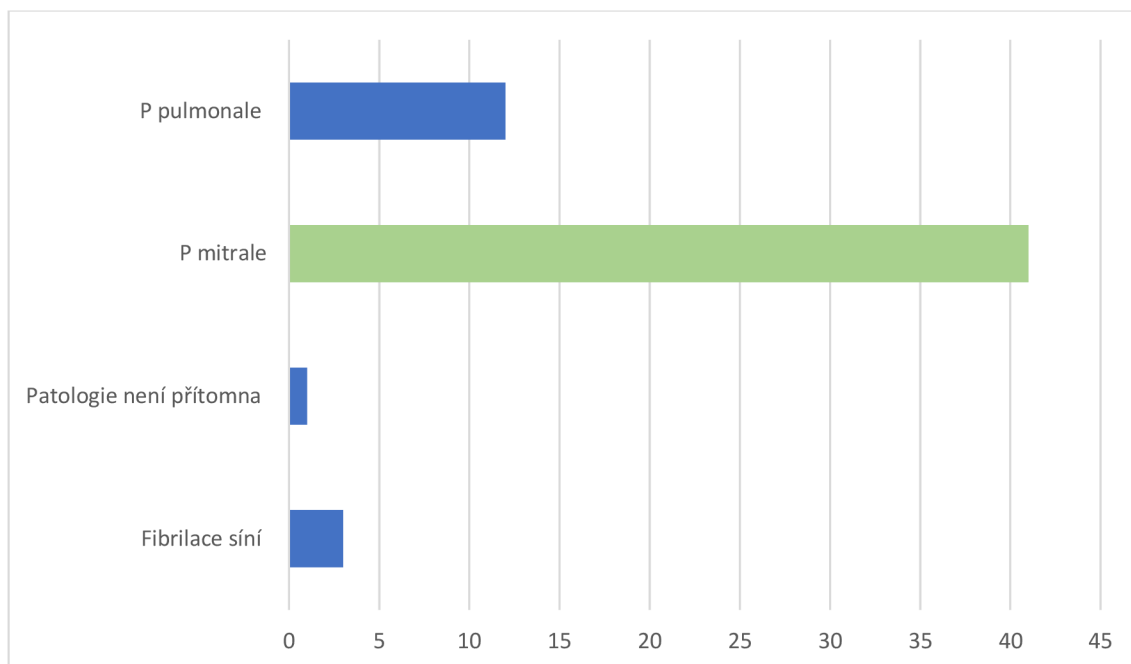
Další otázka se ptala, jakou funkci prezentuje vlna P na EKG záznamu. Správnou možnost tedy *funkci srdečních síní* zvolilo 52 (91,2%) z všech respondentů. Dalších 5 (8,8%) volilo odpověď že tato vlna prezentuje *funkci srdečních komor*. Zbylé dvě odpovědi tedy, že vlna P prezentuje *funkci Tawarových ramének* nebo *funkci Purkyňových vláken* ne zvolil nikdo z respondentů.

**Analýza dotazníkové otázky č. 9:** O jakou patologii vlny P se jedná v tomto případě:

Tabulka č. 9 – Patologie vlny P

| 9. O jakou patologii vlny P se jedná v tomto případě: |                             |                          |
|---|-----------------------------|--------------------------|
| <b>n<sub>i</sub>= 57</b>                              | <b>n<sub>i</sub>= [ - ]</b> | <b>f<sub>i</sub> [%]</b> |
| P pulmonale   | 12                          | 21,1 %                   |
| P mitrale   | 41                          | 71,9 %                   |
| Patologie není přítomna                               | 1                           | 1,8 %                    |
| Fibrilace síní  | 3                           | 5,3 %                    |





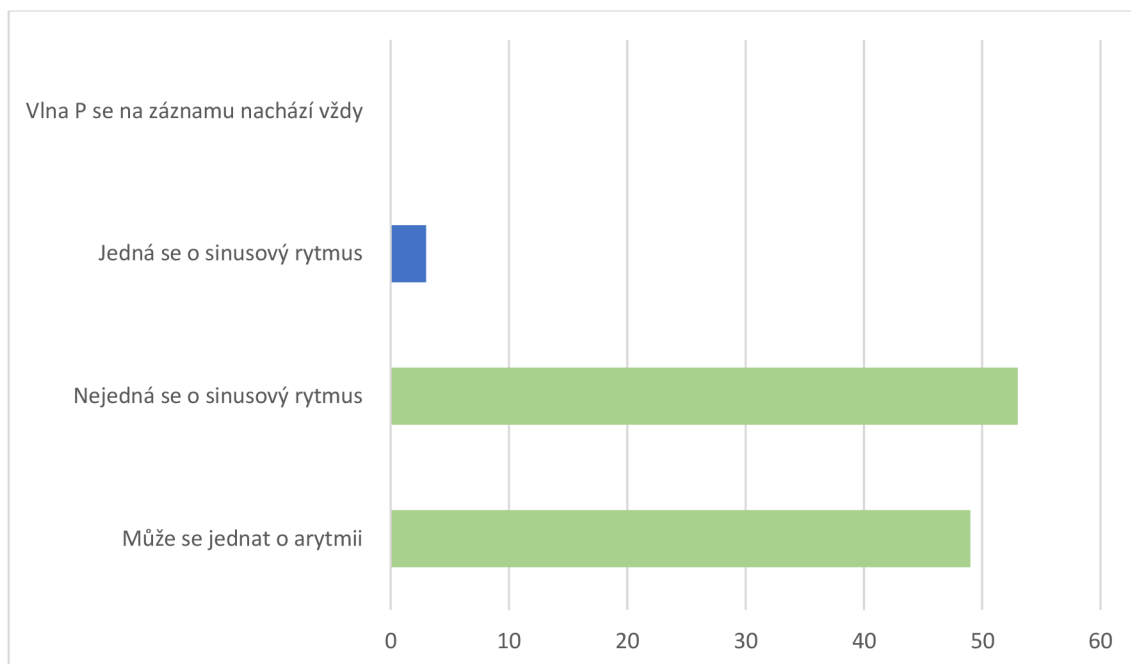
Graf 9

V této otázce měli respondenti správně rozpoznat o jakou patologii vlny P se jedná tedy *P mitrale*, to se povedlo 41 (71,9%) respondentům. Dalších 12 (21,1%) nesprávně označilo, že se jedná o *P pulmonale*. Možnost že se jedná *fibrilaci síní* označili 3 (5,3%) respondenti a zbylí 1 (1,8%) se domníval, že zde *není žádná patologie přítomna*.

**Analýza dotazníkové otázky č. 10:** Co znamená nepřítomnost vlny P na EKG záznamu (více možností):

Tabulka č. 10 – Nepřítomnost vlny P

| 10. Co znamená nepřítomnost vlny P na EKG záznamu (více možností): |                             |                          |
|--|-----------------------------|--------------------------|
| <b>n<sub>i</sub>= 57</b>   | <b>n<sub>i</sub>= [ - ]</b> | <b>f<sub>i</sub> [%]</b> |
| Vlna P se na záznamu nachází vždy                                  | 0                           | 0 %                      |
| Jedná se o sinusový rytmus   | 3                           | 5,3 %                    |
| Nejedná se o sinusový rytmus                                       | 53                          | 93 %                     |
| Může se jednat o arytmií   | 49                          | 86 %                     |



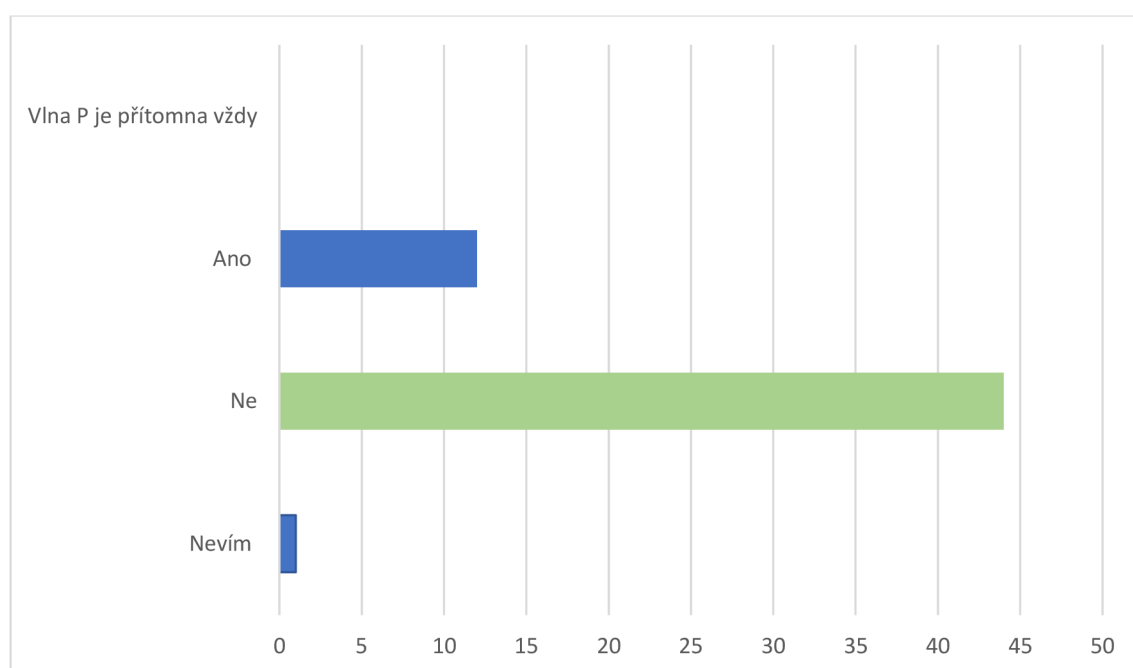
Graf 10 Nepřítomnost vlny P

Otázka č. 10 měla jako jediná více správných odpovědí v tomto případě dvě a šlo o to zjistit, jestli respondenti ví co znamená nepřítomnost vlny P. Za správnou odpověď je považováno označení obou správných možností, a to že se *nejedná o sinusový rytmus a může se jednat o arytmií*. Správně na otázku odpovědělo 49 (86%) respondentů, kteří zvolili obě možnosti. Ne všichni ovšem označili obě možnosti, u odpovědi že se *nejedná o sinusový rytmus* bylo 53 (93%) odpovědí. Možnost že se *jedná o sinusový rytmus* zvolili 3 (5,3%) respondenti a poslední možnost tedy že *vlna P se na EKG záznamu nachází vždy* ne zvolil nikdo z dotázaných respondentů.

**Analýza dotazníkové otázky č. 11:** Pokud je na EKG záznamu zaznamenána fibrilace síní, je zde přítomna vlna P ?

**Tabulka č. 11 – Fibrilace síní na EKG**

| <b>11. Pokud je na EKG záznamu zaznamenána fibrilace síní, je zde přítomna vlna P ?</b> |                  |               |
|---|------------------|---------------|
| <b>Ni= 57</b>   | <b>Ni= [ - ]</b> | <b>fi [%]</b> |
| Vlna P je přítomna vždy   | 0                | 0 %           |
| Ano   | 12               | 21,1 %        |
| Ne  | 44               | 77,2 %        |
| Nevím   | 1                | 1,8 %         |



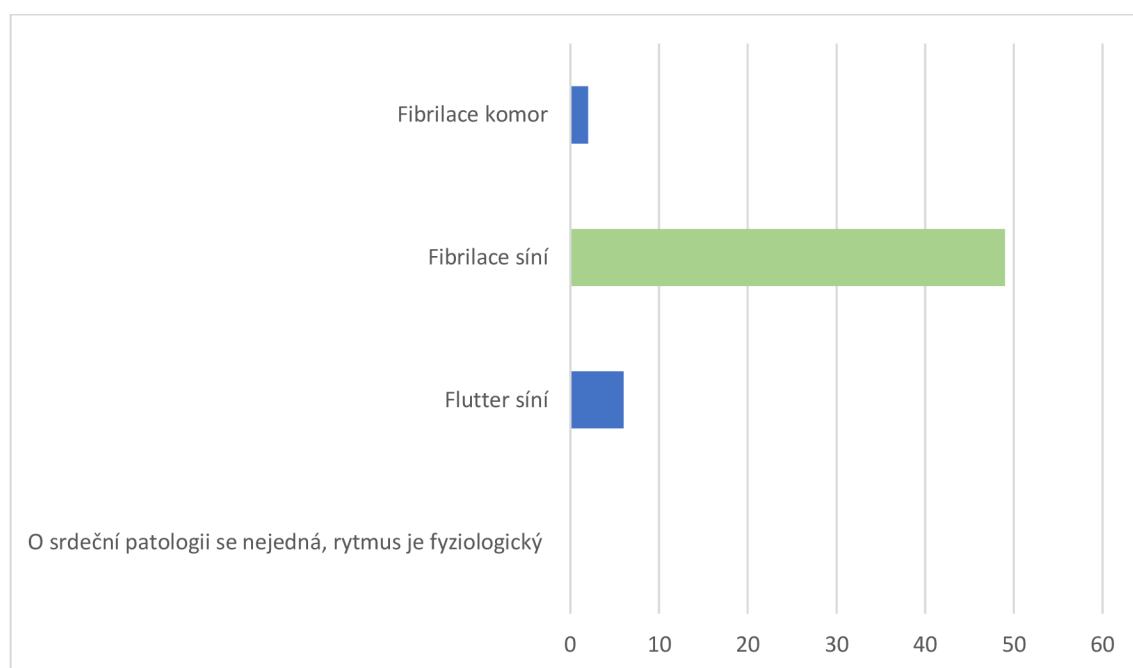
**Graf 11 Fibrilace síní na EKG**

Cílem otázky bylo zjistit zde respondenti ví jestli je při fibrilaci síní přítomna plna P. Většina odpověděla správně, přesněji 44 (77,2%) respondentů tedy že vlna P v této situaci *není přítomna*. Dalších 12 (21,1%) respondentů milně uvedlo že se vlna P v této situaci *je přítomna*. Pouze 1 (1,8%) respondent uvedl, že *neví* a nikdo neoznačil odpověď, že je *vlna P vždy přítomna*.

**Analýza dotazníkové otázky č. 12:** Pokud na EKG záznamu vlna P chybí a je přítomna tachykardie jedná se o srdeční patologii:

**Tabulka č. 12 –** Nepřítomnost vlny P na EKG záznamu

| <b>12. Pokud na EKG záznamu vlna P chybí a je přítomna tachykardie jedná se o srdeční patologii:</b> |                              |                          |
|--|------------------------------|--------------------------|
| <b>n<sub>i</sub> = 57</b>  | <b>n<sub>i</sub> = [ - ]</b> | <b>f<sub>i</sub> [%]</b> |
| Fibrilace komor  | 2                            | 3,5 %                    |
| Fibrilace síní   | 49                           | 86 %                     |
| Flutter síní   | 6                            | 10,5 %                   |
| O srdeční patologii se nejedná, rytmus je fyziologický   | 0                            | 0 %                      |



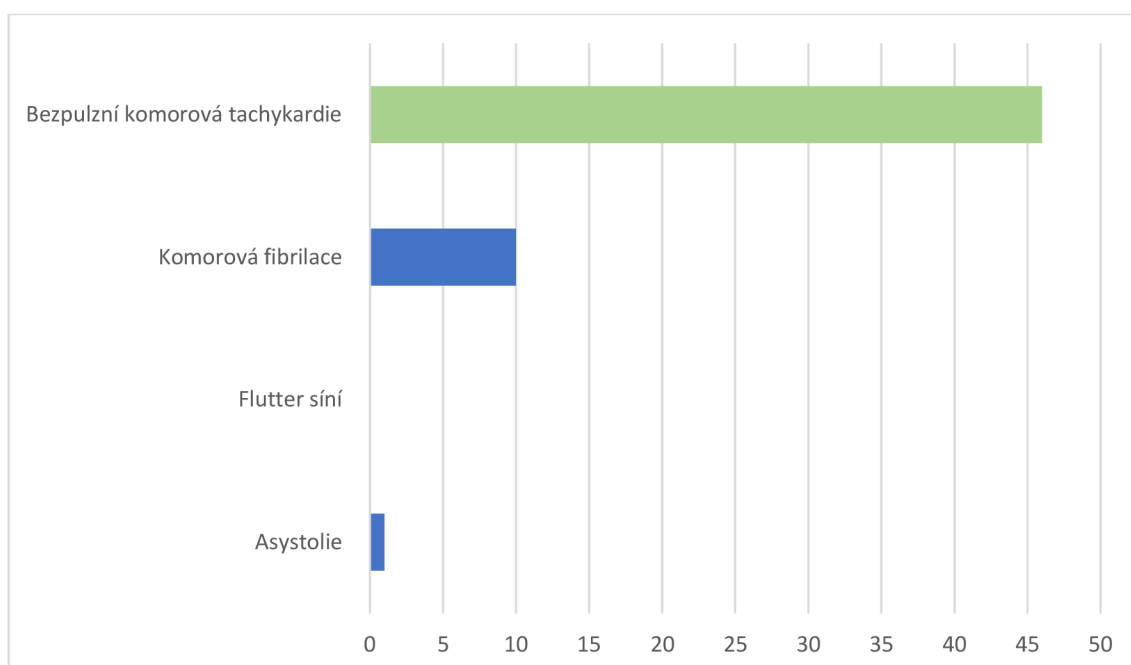
**Graf 12** Nepřítomnost vlny P na EKG záznamu

Otázka č. 12 se dotazovala o jakou srdeční patologii se jedná je-li nepřítomna vlna P ale naopak přítomna tachykardie. Správnou odpověď, tedy že se jedná o *fibrilaci síní* označilo 49 (86%) respondentů. Dalších 6 (10,5%) respondentů označilo odpověď *Flutter síní*. Pouze 2 (3,5%) respondenti označili odpověď *fibrilace komor* a nikdo z dotázaných neoznačil že se *nejedná o patologii*.

**Analýza dotazníkové otázky č. 13:** O jakou srdeční patologii se jedná na obrázku:

**Tabulka č. 13** – Srdeční patologie – Bezpulzní komorová tachykardie

| <b>13. O jakou srdeční patologii se jedná na obrázku:</b> |                              |                          |
|---|------------------------------|--------------------------|
| <b>n<sub>i</sub> = 57</b>                                 | <b>n<sub>i</sub> = [ - ]</b> | <b>f<sub>i</sub> [%]</b> |
| Bezpulzní komorová tachykardie                            | 46                           | 80,7 %                   |
| Komorová fibrilace  | 10                           | 17,5 %                   |
| Flutter síní  | 0                            | 0 %                      |
| Asystolie   | 1                            | 1,8 %                    |



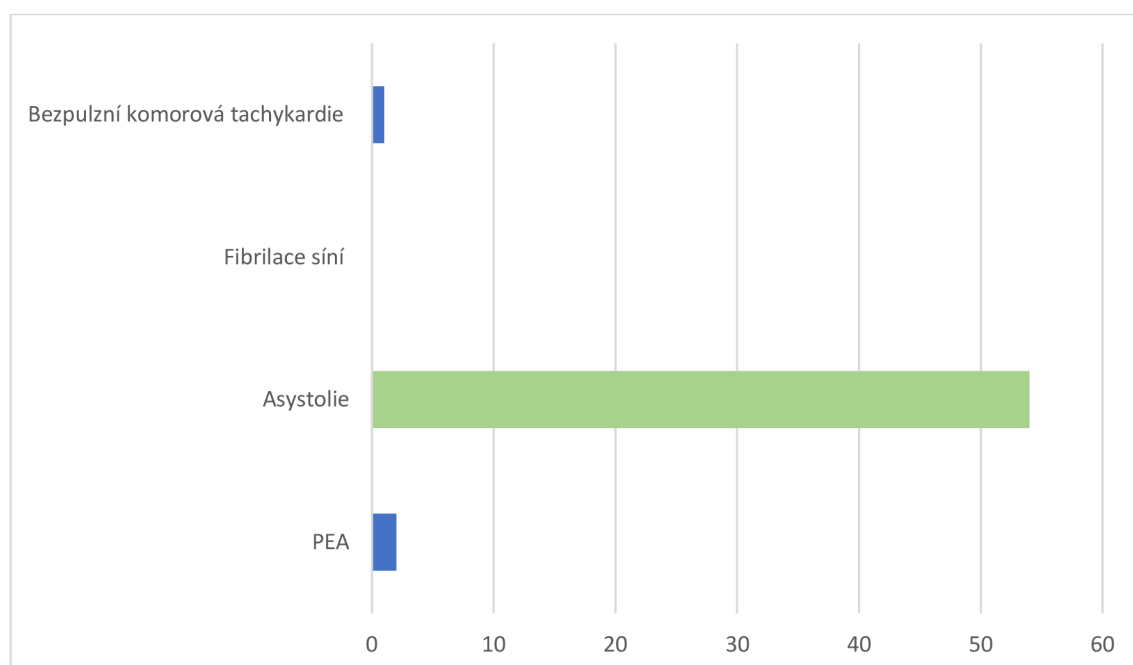
**Graf 13** Srdeční patologie – Bezpulzní komorová tachykardie

V otázce č. 13 bylo úkolem rozpoznat srdeční patologii na obrázku. Správně tuto patologii rozpoznalo 46 (80,7%) respondentů, kteří zvolili odpověď *bezpulzní komorová tachykardie*. Jako *komorou fibrilaci* tento obrázek vyhodnotilo 10 (17,5%) respondentů. Jako *asystolii* vyhodnotil tento obrázek 1 (1,8%) respondent a nikdo neoznačil odpověď *Flutter síní*.

**Analýza dotazníkové otázky č. 14:** O jakou srdeční patologii se jedná na obrázku:

**Tabulka č. 14 – Srdeční patologie – Asystolie**

| <b>14. O jakou srdeční patologii se jedná na obrázku:</b> |                              |                          |
|---|------------------------------|--------------------------|
| <b>n<sub>i</sub> = 57</b>                                 | <b>n<sub>i</sub> = [ - ]</b> | <b>f<sub>i</sub> [%]</b> |
| Bezpulzní komorová tachykardie                            | 1                            | 1,8 %                    |
| Fibrilace síní  | 0                            | 0 %                      |
| <b>Asystolie</b>  | <b>54</b>                    | <b>94,7 %</b>            |
| PEA   | 2                            | 3,5 %                    |



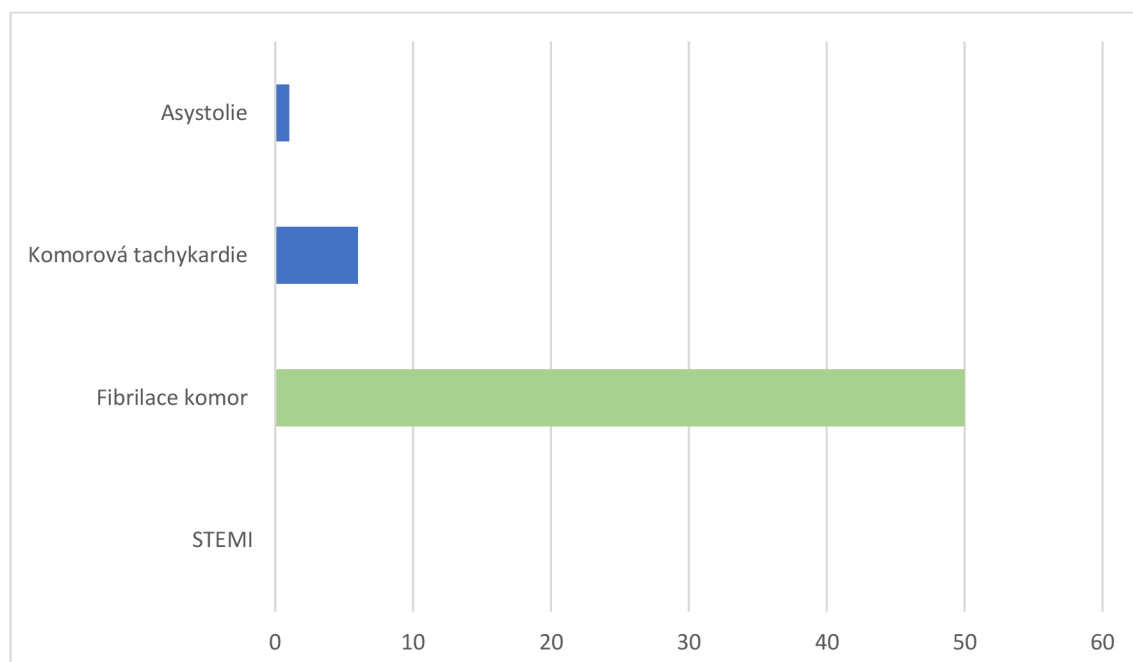
**Graf 14 Srdeční patologie – Asystolie**

V této otázce šlo o rozpoznání jedné ze základních srdečních patologií, kterou by měl každý Zdravotnický záchranář rozpoznat. Jedná se o *asystolii*, kterou jako správnou odpověď zvolilo 54 (94,7%) respondentů. U 2 (3,5%) respondentů bylo za správnou zvolena *PEA* a 1 (1,8%) respondent uvedl nesprávně, že se jedná o *bezpulzní komorovou tachykardii*. Nikdo z dotázaných respondentů nezvolil jako odpověď *fibrilaci síní*.

**Analýza dotazníkové otázky č. 15:** O jakou srdeční patologii se jedná na obrázku:

**Tabulka č. 15 – Srdeční patologie – Fibrilace komor**

| <b>15. O jakou srdeční patologii se jedná na obrázku:</b> |                             |                          |
|---|-----------------------------|--------------------------|
| <b>n<sub>i</sub>= 57</b>                                  | <b>n<sub>i</sub>= [ - ]</b> | <b>f<sub>i</sub> [%]</b> |
| Asystolie   | 1                           | 1,8 %                    |
| Komorová tachykardie                                      | 6                           | 10,5 %                   |
| Fibrilace komor   | 50                          | 87,7 %                   |
| STEMI   | 0                           | 0 %                      |



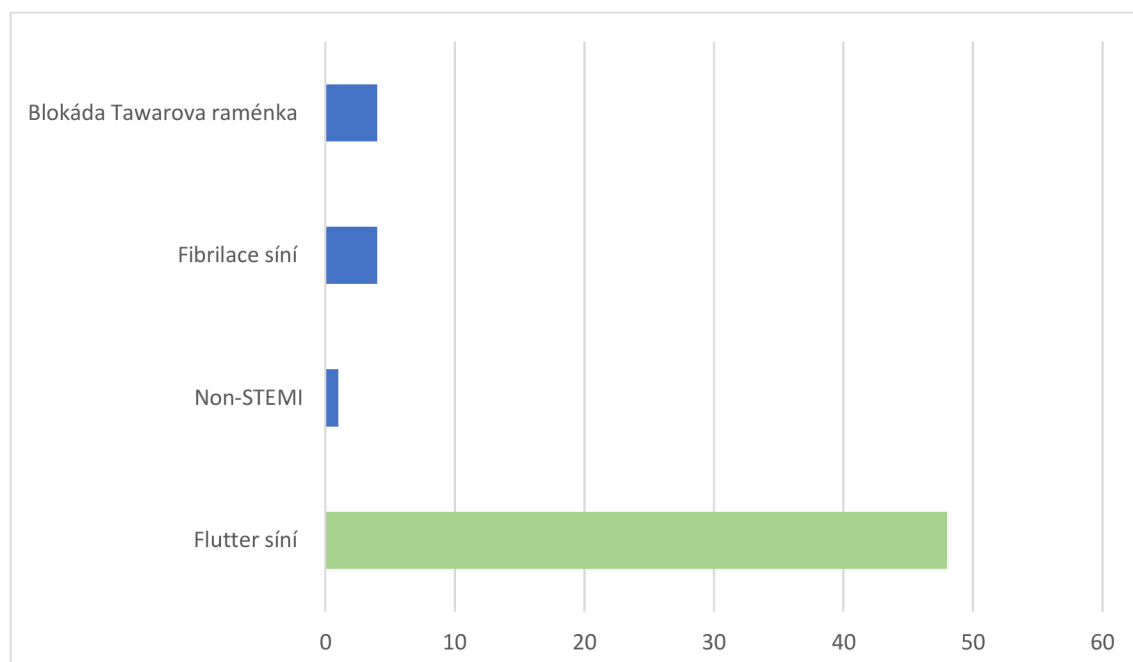
**Graf 15 Srdeční patologie – Fibrilace komor**

Otázka č. 15 se zaměřila na další srdeční patologii, v tomto případě se jednalo o *fibrilaci komor*, kterou jako správnou odpověď označilo 50 (87,7%) respondentů. Jako *komorovou tachykardii* vyhodnotilo za správnou 6 (10,5%) respondentů. Pouze 1 (1,8%) respondent označil odpověď, že se jedná o *asystolii* a nikdo z dotázaných nezvolil odpověď *STEMI*.

**Analýza dotazníkové otázky č. 16:** O jakou srdeční patologii se jedná na obrázku:

**Tabulka č. 16 – Srdeční patologie - Flutter síní**

| <b>16. O jakou srdeční patologii se jedná na obrázku:</b> |                             |                            |
|---|-----------------------------|----------------------------|
| <b>n<sub>i</sub>= 57</b>                                  | <b>n<sub>i</sub>= [ - ]</b> | <b>f<sub>i</sub> [ % ]</b> |
| Blokáda Tawarova raménka                                  | 4                           | 7 %                        |
| Fibrilace síní  | 4                           | 7 %                        |
| Non-STEMI   | 1                           | 1,8 %                      |
| Flutter síní  | 48                          | 84,2 %                     |



**Graf 16 Srdeční patologie – Flutter síní**

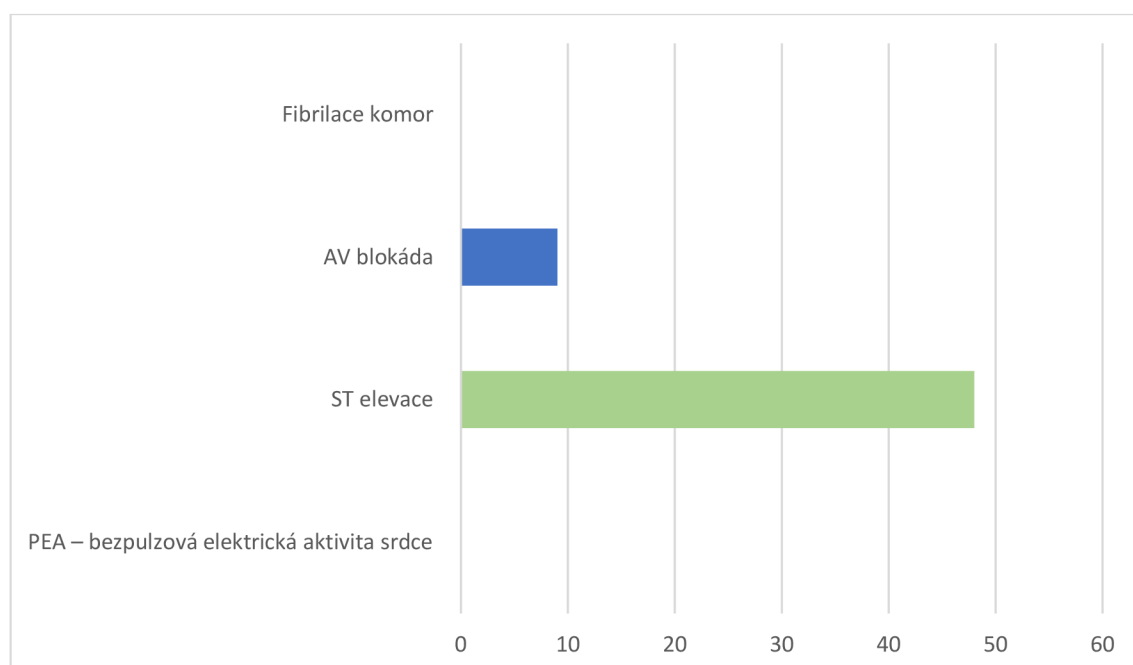
V otázce č. 16 měli respondenti uvést o jakou srdeční patologii se jedná. Většina zvolila správnou odpověď tedy *Flutter síní*, jednalo se o 48 (84,2%) respondentů. Shodný počet respondentů v tomto případě 4 (7%) zvolilo jako správnou odpověď *fibrilaci síní* a *blokádu Tawarova raménka*. Pouze 1 (1,8%) respondent uvedl, že se jedná o *Non-STEMI*.



**Analýza dotazníkové otázky č. 17:** O jakou srdeční patologii se jedná na obrázku:

**Tabulka č. 17 – Srdeční patologie – ST elevace**

| <b>17. O jakou srdeční patologii se jedná na obrázku:</b> |                              |                          |
|---|------------------------------|--------------------------|
| <b>n<sub>i</sub> = 57</b>                                 | <b>n<sub>i</sub> = [ - ]</b> | <b>f<sub>i</sub> [%]</b> |
| Fibrilace komor   | 0                            | 0 %                      |
| AV blokáda  | 9                            | 15,8 %                   |
| <b>ST elevace</b>   | <b>48</b>                    | <b>84,2 %</b>            |
| PEA – bezpulzová elektrická aktivita srdce                | 0                            | 0 %                      |



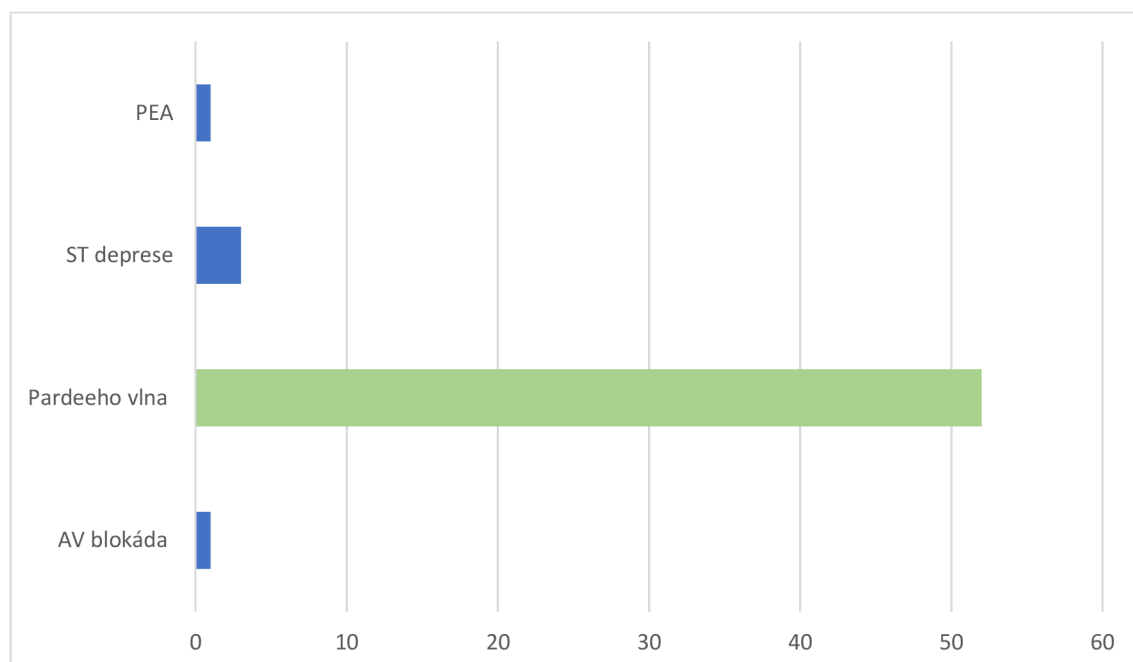
**Graf 17 Srdeční patologie – ST elevace**

Úkolem otázky č. 17 bylo správně vyhodnotit srdeční patologii na obrázku. Správnou odpověď zvolilo 48 (84,2%) respondentů, kteří poznali správně *ST elevaci*. Zbylí počet respondentů tedy 9 (15,8%) zvolil jako odpověď *AV blokádu*. Odpověď *fibrilace komor* a *PEA* nebyla nikým z respondentů označena za správnou odpověď.

**Analýza dotazníkové otázky č. 18:** O jakou srdeční patologii se jedná na obrázku:

**Tabulka č. 18** – Srdeční patologie – Pardeeho vlna

| <b>18. O jakou srdeční patologii se jedná na obrázku:</b> |                             |                          |
|---|-----------------------------|--------------------------|
| <b>n<sub>i</sub>= 57</b>                                  | <b>n<sub>i</sub>= [ - ]</b> | <b>f<sub>i</sub> [%]</b> |
| PEA   | 1                           | 1,8 %                    |
| ST deprese  | 3                           | 5,3 %                    |
| Pardeeho vlna   | 52                          | 91,2 %                   |
| AV blokáda  | 1                           | 1,8 %                    |



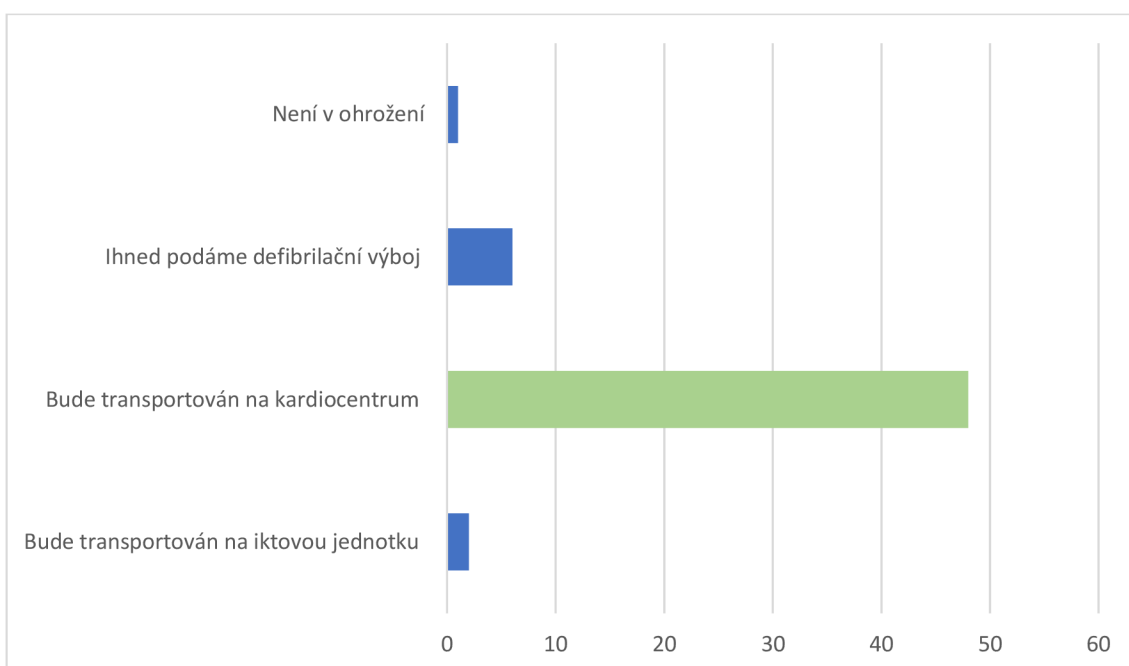
**Graf 18** Srdeční patologie – Pardeeho vlna

V této otázce bylo za úkol poznat *Pardeeho vlnu*, kterou poznala většina respondentů přesně 52 (91,2%). Zvolenou patologií jako *ST elevaci* vyhodnotili 3 (5,3%) respondenti. Jako *AV blokádu* za odpověď zvolil 1 (1,8%) respondent a stejně tomu tak bylo i pro odpověď poslední tedy *PEA*, také 1 (1,8%) respondent.

**Analýza dotazníkové otázky č. 19:** Pokud se nám na EKG záznamu vyskytují patologie ST úseku pacient:

**Tabulka č. 19** – Patologie ST úseku

| 19. Pokud se nám na EKG záznamu vyskytují patologie ST úseku pacient: |               |              |
|---|---------------|--------------|
| $n_i = 57$  | $n_i = [ - ]$ | $f_i [ \% ]$ |
| Není v ohrožení   | 1             | 1,8 %        |
| Ihned podáme defibrilační výboj                                       | 6             | 10,5 %       |
| Bude transportován na kardiocentrum                                   | 48            | 84,2 %       |
| Bude transportován na iktovou jednotku                                | 2             | 3,5 %        |



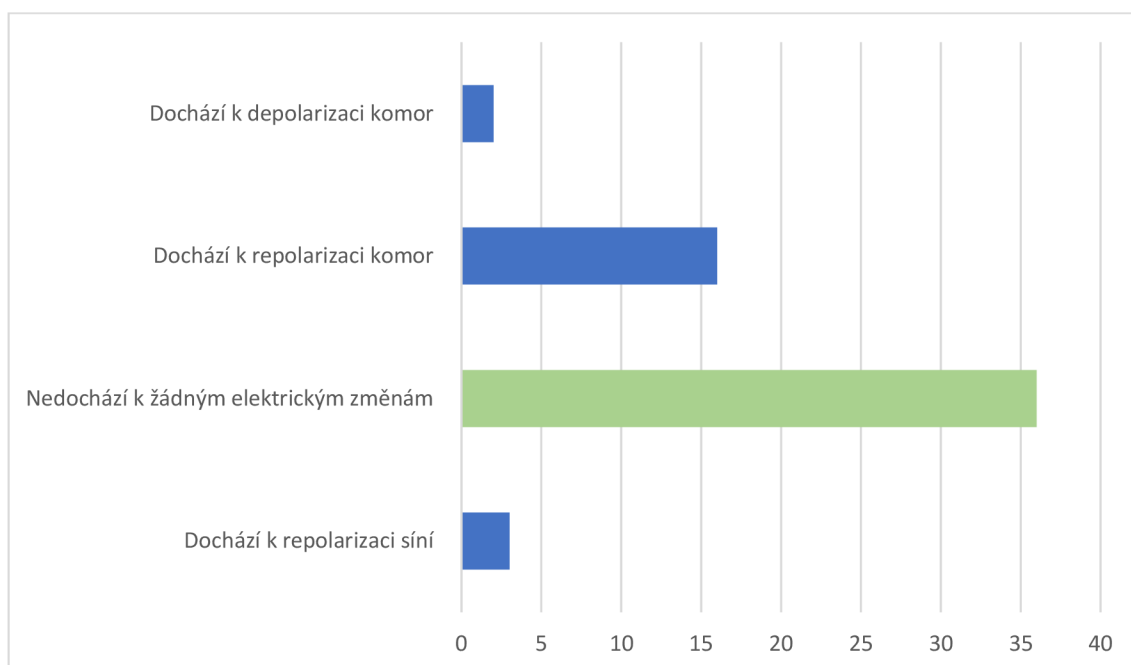
Graf 19 Patologie ST úseku

V otázce č. 19 bylo úkolem zjistit jestli respondenti vědí jak budeme postupovat, pokud se u pacienta vyskytne patologie ST úseku. Většina respondentů 48 (84,2%) by pacienta správně *transportovala na kardiocentrum*. *Podání defibrilačního výboje* volilo 6 (10,5%) respondentů. Pro *transport na iktovou jednotku* se rozhodli 2 (3,5%) respondenti a pro poslední chybnou odpověď, že *pacient není v ohrožení života* se rozhodl 1 (1,8%) respondent.

**Analýza dotazníkové otázky č. 20:** V myokardu při ST úseku fyziologicky:

**Tabulka č. 20** – Fyziologický ST úseku

| <b>20. V myokardu při ST úseku fyziologicky:</b> |                             |                          |
|--|-----------------------------|--------------------------|
| <b>n<sub>i</sub>= 57</b>                         | <b>n<sub>i</sub>= [ - ]</b> | <b>f<sub>i</sub> [%]</b> |
| Dochází k depolarizaci komor                     | 2                           | 3,5 %                    |
| Dochází k repolarizaci komor                     | 16                          | 28,1 %                   |
| Nedochází k žádným elektrickým změnám            | 36                          | 63,2 %                   |
| Dochází k repolarizaci síní                      | 3                           | 5,3 %                    |



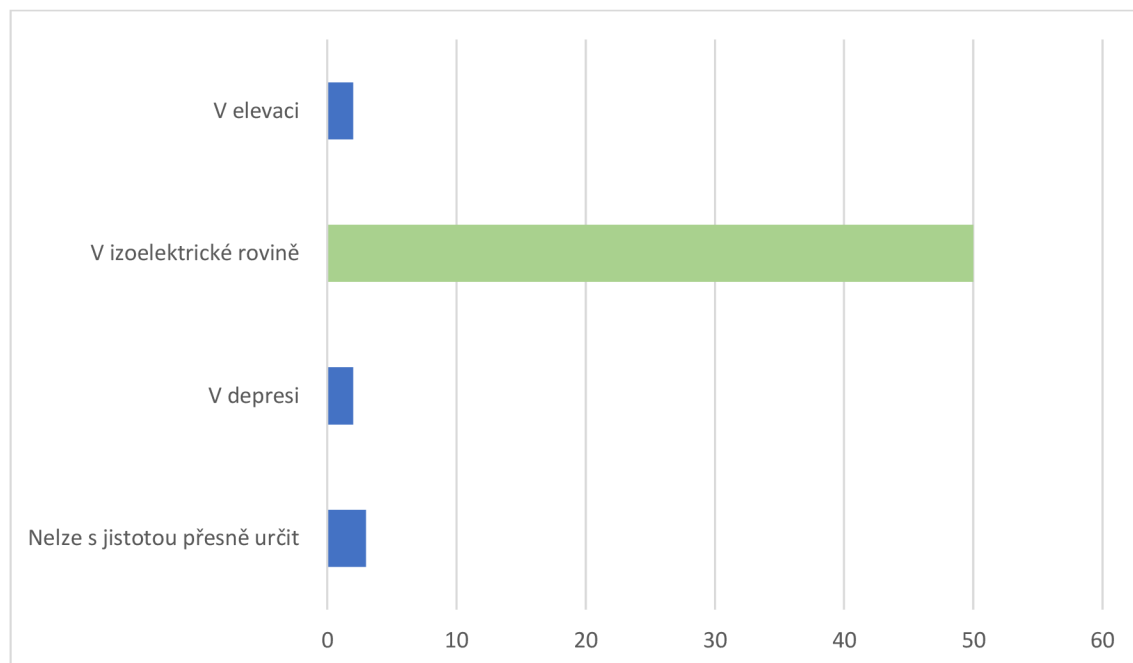
**Graf 20** Fyziologický ST úseku

Otázka č. 20 si kladla za cíl zjistit, jestli respondenti znají význam ST úseku a vědí co se fyziologicky děje v myokardu při této fázi. V této fázi *nedochází k žádným elektrickým změnám*, správnou odpověď tedy zvolilo 36 (63,2%) respondentů. Větší počet respondentů 16 (28,1%) milně označil odpověď, že *dochází k repolarizaci komor*. Podle 3 (5,4%) respondentů *dochází k repolarizaci síní* a poslední odpověď tedy, že se v této fázi *dochází k depolarizaci komor* zvolili 2 (3,5%) respondenti.

### Analýza dotazníkové otázky č. 21: Úsek ST je za normálních okolností:

Tabulka č. 21 – Úsek ST

| 21. Úsek ST je za normálních okolností: |               |              |
|---|---------------|--------------|
| $n_i = 57$                              | $n_i = [ - ]$ | $f_i [ \% ]$ |
| V elevaci                               | 2             | 3,5 %        |
| V izoelektrické rovině                  | 50            | 87,7 %       |
| V depresi                               | 2             | 3,5 %        |
| Nelze s jistotou přesně určit           | 3             | 5,3 %        |



Graf 21 Úsek ST

Poslední otázka č. 21. měla od respondentů zjistit, jaký ST úsek za normálních okolností. Správnou odpověď, tedy že se *nachází v izoelektrické rovině* správně vyhodnotilo 50 (87,7%) respondentů. Další 3 (5,3%) respondenti odpověděli, že *nelze přesně s jistotou určit*. Podle 2 (3,5%) respondentů se *ST úsek nachází v depresi* a stejný počet respondentů 2 (3,5%) zvolil, že se naopak *ST úsek nachází v elevaci*.

### 3.4 Analýza výzkumných cílů a předpokladů

V této kapitole analýza výzkumných cílů a předpokladů jsou data zpracována na základě dotazníkového šetření. Tabulky pro tuto kapitolu byly zpracovány v programu Office 365. Původní výzkumné předpoklady byli upřesněni na základě vyhodnocení předvýzkumu.

**Výzkumný cíl č. 1 je: Zjistit, zda jsou studenti schopni rozpoznat různé patologické jevy na křivce EKG. K tomuto cíli byl stanoven výzkumný předpoklad č. 1, který zní Předpokládáme, že 80 % a více studentů je schopno rozpoznat patologické jevy na křivce EKG. Pro analýzu byly využity dotazníkové otázky č. 9, 13, 14, 15 a 16**

**Tabulka č. 22** Analýza výzkumného předpokladu č. 1

|                    | Splněná kritéria | Nesplněná kritéria | Celkem  |
|--------------------|------------------|--------------------|---------|
| Otázka č. 9        | 71,9 %           | 28,1 %             | 100,0 % |
| Otázka č. 13       | 80,7 %           | 19,3 %             | 100,0 % |
| Otázka č. 14       | 94,7 %           | 5,3 %              | 100,0 % |
| Otázka č. 15       | 87,7 %           | 12,3 %             | 100,0 % |
| Otázka č. 16       | 84,2 %           | 15,8 %             | 100,0 % |
| Aritmetický průměr | 83,8 %           | 16,2%              | 100,0 % |

**Závěr:** Po zaokrouhlení na celé číslo jsme zjistili, že 84 % studentů je schopno rozpoznat různé patologické jevy na křivce EKG. Výsledek je vyšší než předpokládaných 80%, tzn., že výzkumný předpoklad č. 1 **je v souladu** s výsledky výzkumného šetření.

**Výzkumný cíl č. 2 je: Zjistit, zda studenti znají správné anatomické umístění elektrod EKG.** K tomuto cíli byl stanoven **výzkumný předpoklad č. 2**, který zní **Předpokládáme, že 80 % a více studentů zná správné anatomické umístění elektrod EKG.** Pro analýzu byly využity dotazníkové otázky č. 3, 4, 5, 6 a 7

**Tabulka č. 23** Analýza výzkumného předpokladu č. 2

|                    | Splněná kritéria | Nesplněná kritéria | Celkem  |
|--------------------|------------------|--------------------|---------|
| Otázka č. 3        | 87,7 %           | 12,3 %             | 100,0 % |
| Otázka č. 4        | 87,7 %           | 12,3 %             | 100,0 % |
| Otázka č. 5        | 91,2 %           | 8,8 %              | 100,0 % |
| Otázka č. 6        | 78,9 %           | 21,1 %             | 100,0 % |
| Otázka č. 7        | 74,7 %           | 25,3 %             | 100,0 % |
| Aritmetický průměr | 84,0 %           | 16,0 %             | 100,0 % |

**Závěr:** Po zaokrouhlení na celé číslo jsme zjistili, že 84 % studentů zná správné anatomické rozmístění elektrod EKG. Výsledek je vyšší než předpokládaných 80%, tzn., že výzkumný předpoklad č. 2 **je v souladu** s výsledky výzkumného šetření.

**Výzkumný cíl č. 3 je: Zjistit, zda studenti znají význam ST úseku na křivce EKG.** K tomuto cíli byl stanoven **výzkumný předpoklad č. 3**, který zní **Předpokládáme, že 70 % a více studentů zná význam ST úseku na křivce EKG.** Pro analýzu byly využity dotazníkové otázky č. 17, 18, 19, 20 a 21

**Tabulka č. 24** Analýza výzkumného předpokladu č. 3

|                    | Splněná kritéria | Nesplněná kritéria | Celkem  |
|--------------------|------------------|--------------------|---------|
| Otázka č. 17       | 84,2 %           | 15,8 %             | 100,0 % |
| Otázka č. 18       | 91,2 %           | 8,8 %              | 100,0 % |
| Otázka č. 19       | 84,2 %           | 15,8 %             | 100,0 % |
| Otázka č. 20       | 63,2 %           | 36,8 %             | 100,0 % |
| Otázka č. 21       | 87,7 %           | 12,3 %             | 100,0 % |
| Aritmetický průměr | 82,1 %           | 17,9 %             | 100,0 % |

**Závěr:** Po zaokrouhlení na celé číslo jsme zjistili, že 82 % studentů zná význam ST úseku na křivce EKG. Výsledek je vyšší než předpokládaných 70 %, tzn., že výzkumný předpoklad č. 3 **je v souladu** s výsledky výzkumného šetření.

**Výzkumný cíl č. 4 je: Zjistit, zda studenti znají význam nepřítomnosti vlny P na křivce EKG. K tomuto cíli byl stanoven výzkumný předpoklad č. 4, který zní Předpokládáme, že 80 % a více studentů zná význam nepřítomnosti vlny P na křivce EKG. Pro analýzu byly využity dotazníkové otázky č. 8, 10, 11 a 12**

**Tabulka č. 25** Analýza výzkumného předpokladu č. 4

|                    | Splněná kritéria | Nesplněná kritéria | Celkem  |
|--------------------|------------------|--------------------|---------|
| Otázka č. 8        | 91,2 %           | 8,8 %              | 100,0 % |
| Otázka č. 10       | 86,0 %           | 14,0 %             | 100,0 % |
| Otázka č. 11       | 77,2 %           | 22,8 %             | 100,0 % |
| Otázka č. 12       | 86,0 %           | 14,0 %             | 100,0 % |
| Aritmetický průměr | 85,1 %           | 14,9 %             | 100,0 % |

**Závěr:** Po zaokrouhlení na celé číslo jsme zjistili, že 85 % studentů zná význam nepřítomnosti vlny P na křivce EKG. Výsledek je vyšší než předpokládaných 80%, tzn., že výzkumný předpoklad č. 4 **je v souladu** s výsledky výzkumného šetření.



## 4 Diskuze

Elektrokardiografii můžeme zařadit mezi základní vyšetřovací metody, její znalost je tak velmi důležitá, jelikož včasným vyhotovením a vyhodnocením elektrokardiogramu, můžeme mít zásadní vliv na včasné rozpoznání kardiovaskulárního onemocnění již v přednemocniční péči, a to má velmi zásadní vliv na budoucí život pacienta. Vše začíná již u přípravy samotného vyšetření, kde je velmi důležité zvolit správnou polohu pacienta a následně správně umístit svody EKG aby nedošlo ke zkreslení výsledku. Jelikož je velmi důležité dodržovat správný a vhodný postup, jak uvádí Sovová et al (2014), bylo nutné zahrnout tuto tematiku do výzkumného šetření a ověřit si tak jestli studenti těmito znalostmi disponují. Na to navazuje jedna z výzkumných otázek, kde studenti měli odpovědět, jestli je podle nich vzdělání v rámci jejich VŠ dostatečné. Z důvodu studijní opory, která je výstupem z bakalářské práce bylo důležité vědět, jak studenti vnímají sami svoje zkušenosti nabyté v rámci výuky. Výsledky nebyli zrovna upokojivé jelikož 14 % studentů ohodnotilo svoje vzdělání jako nedostatečné a 28,1 % jako spíše nedostatečné což je ve výsledku skoro polovina všech dotázaných respondentů. Pouze podle 9 dotázaných což tvoří 15,8 % je vzdělání v rámci VŠ dostatečné to bohužel není nikterak vysoké číslo. Zbýlých 42 % bere vzdělání za skoro dostačující. Jedná se sice skoro o polovinu, ale dle odpovědi si tím studenti nejsou jistí a jsou si vědomi možných nedostatků. Jako další bylo nutné se studentů dotázat je-li dle nich nutná edukace pacienta před vyšetřením. Podle 78,1 % je důležité vysvětlit pacientovi, jak bude vyšetření probíhat a jak si má v průběhu počínat, tento výsledek je i v souladu s tím co uvádí Dle Čihalíka a Táborského (2013) je edukace pacienta důležitá pro správné vyhotovení vyšetření, společně s vhodnou polohou pacienta jak uvádí Bulíková (2015).

Prvním cílem výzkumného šetření bylo zjistit zda jsou studenti schopni rozpoznat různé patologické jevy na křivce EKG. K tomuto výzkumnému cíli by vytvořen předpoklad, že 80 % a více studentů je schopna dané patologické jevy rozpoznat. V tomto případě byl výzkumný předpoklad v souladu s výsledky výzkumného šetření. Pro tento cíl bylo vybráno celkem 5 dotazníkových otázek. Největší množství špatných odpovědí bylo u otázky č. 9 kde měli studenti rozpoznat o jakou patologii vlny P se jedná. Celkem 28,1 % což je více jak čtvrtina dotázaných nebylo schopno tuto patologii poznat, 12 respondentů (21,1) označilo jako správnou odpověď P pulmonale což je v tomto případě špatně. Správných odpovědí bylo 41 tedy

71,9 % kde respondenti označili P mitrale. Jejich příčiny jsou však dosti odlišné. Dle Bartůňka et al (2016) se u P mitrale jedná o hypertrofii levé síně kde dochází k prodloužení vlny P a dochází k tomu převážně při vadách mitrální chlopně. Naopak u P pulmonale dochází ke zvýšení vlny, příčinou bývá hypertrofie pravé síně, která často doprovází plicní onemocnění. Tato otázka ukazuje, že pokud mají respondenti o něco více specifickou patologii, než je například asystolie jejich zkušenosti nejsou takové a je potřeba je na to klást větší důraz v rámci výuky či přednášek. Tento případ je i o otázky č. 16 kde měli studenti za úkol rozpoznat patologii na křivce, v tomto případě se jednalo o Flutter síní, který je velmi charakteristický, jelikož na záznamu EKG můžeme pozorovat vlnky pilovitého tvaru, jak uvádí Česka et al. (2015). Na otázku odpovědělo 48 respondentů tedy 84,2 % správně což je slušný výsledek. Ovšem porovnáme-li výsledky tohoto výzkumného šetření s výsledky výzkumu studentky Winzbergerové (2019), která položila stejnou otázku, avšak pro studenty oboru Všeobecná sestra jedná se o nemilé překvapení. V tomto výzkumu odpovědělo správně pouze 11 respondentů z celkových 32 což je pouhých 34 %. Jedná se o neuspokojivý výsledek, který ukazuje že Všeobecné sestry nemají bohužel takovou míru vzdělanosti jako Zdravotnický záchranáři, co se elektrokardiografie týče, ovšem pokud má vše fungovat, je nutné, aby byl celý systém jako celek lépe školen a edukován i v těchto nepříliš častých patologiích, jedině tak lze dosáhnout toužebného výsledku.

V pořadí druhým výzkumným cílem bylo zjistit, zda studenti znají správné anatomické rozmístění elektrod EKG. K tomuto cíli byl určen výzkumný předpoklad. Tedy že 80 % a více studentů zná správné anatomické rozmístění elektrod EKG. Výzkumný předpoklad byl v souladu s výzkumným šetřením, avšak našli se drobné chyby. U otázky č. 6 kde bylo úkolem označit správné umístění Wilsonových svodů. Jak uvádí Kölbel (2011) rozmístění je přísně definováno toto dále rozvádí Bulíková (2015), která přímo definuje rozmístění tedy 4. mezižebří parasternálně a 5. mezižebří, medioklavikulárně, přední a střední axilární čára. Správnou odpověď označilo 45 respondentů což tvoří 78,9 %, jedná se o vysoké procento a slušný výsledek, avšak dalších 12 respondentů 21,1 % odpovědělo špatně což tvoří skoro jednu čtvrtinu všech dotázaných. Ve větším měřítku to může znamenat problém, a i v tomto případě je důležité vytvořit větší důraz na znalosti studentů. Vyšší množství špatných odpovědí se objevilo i u otázky č. 7 Cílem bylo zjistit správné umístění elektrody V4. Celkem 42 respondentů tedy 73,7 % odpovědělo správně, tedy umístit elektrodu do 5. mezižebří v medioklavikulární čáře jak zmiňuje Sovová (2008) i Bulíková (2015) . Jedná se o

spokojivý výsledek ovšem více jak čtvrtina odpovědí byla znovu chybná. Pokud jde o tuto otázku můžeme ji porovnat s výsledky bakalářské práce studentky Winzbergerové (2019), které se dotazovala studentů oboru Všeobecná sestra na otázku, zda znají správné umístění elektrody V5. Z výzkumného šetření dané práce zjistíme že pouze 14 respondentů tedy 44 % odpovědělo na otázku správně. U této otázky tedy je více jak polovina odpovědí špatná, což je alarmující. Je opravdu nutné přesně dodržovat definované umístění elektrod tak aby byli všechny patologické jevy na křivce správně zaznamenány, jak uvádí Kölbel (2011) a pokud přihlédneme i k výsledku porovnávané práce je důležité, aby obory Zdravotnický záchranář i Všeobecná sestra byli více edukováni v tomto tématu. Jak již bylo zmíněno v doporučení pro praxi je zde možnost návštěvy odborných kurzů, popřípadě specializovaných pracovišť.

Třetí výzkumný cíl byl zaměřen na znalosti studentů v oblasti ST úseku a jeho významu na křivce EKG. Pro tento cíl byl stanovit výzkumný předpoklad, tedy že 70 % a více studentů zná význam ST úseku na křivce EKG. V tomto cíli došlo k velkému kontrastu dvou na sebe navazujících otázek, které byli záměrně v opačném pořadí. Otázka č 20 si kladla za cíl zjistit, jestli studenti znají význam ST úseku a vědí co se děje fyziologicky v myokardu v této fázi. Celkem 16 respondentů tedy 28,1 % špatně označilo odpověď, že dochází k repolarizaci komor. To je ovšem špatně, jak uvádí Sovová (2006) v tuto dobu je již depolarizace ukončena a repolarizace ještě nezačala. Dle Bartůňka et al. (2016) ST úsek začíná na konci QRS komplexu a končí na začátku vlny T. Jak tedy uvádí i Bulava (2017) je ST převážně v izoelektrické rovině s nulovou hodnotou elektrického potenciálu. Správně u této otázky odpovědělo jen 36 studentů tedy 63,2 % tedy že fyziologicky v ST úsek nedochází k žádným změnám. Kontrastem je další otázka č. 21 kde měli respondenti odpovědět v jaké pozici se nachází ST úsek za normálních okolností. Zde 50 respondentů tedy 87,7 odpovědělo správně že za normálních okolností je v izoelektrické rovině což potvrzuje i Bulava (2017) i Sovová (2006). Pokud tedy skoro 90 % respondentů odpoví že ST úsek je za normálních okolností v izoelektrické rovině čili s nulovou hodnotou elektrického potenciálu, jak může 16 respondentů odpovědět že v tuto dobu dochází k repolarizaci komor. Pravděpodobně se jedná o nedostatečné vzdělání v rámci této problematiky a je potřeba studenty tyto věci učit v souvislostech, aby chybovali co nejméně. K tomuto výzkumnému cíli byla vložena i otázka č. 19, která se respondentů ptala kam by transportovali pacienta, pokud bychom na EKG záznamu objevili jakoukoli patologii ST úseku. V tomto případě správně na otázku odpovědělo 48 respondentů což tvoří 84,2

%, ty by pacienta správně transportovali na kardiocentrum. Pokud si záchranář v tuto chvíli není jistý tím, jak postupovat je zde možnost odeslání příslušného EKG záznamu na dané kardiocentrum, kde je k dispozici lékař, se kterým je vhodné konzultovat další postup.

Poslední čtvrtý cíl měl za úkol zjistit, zda studenti znají význam nepřítomnosti vlny P na záznamu EKG. Pro tento cíl byl zvolen výzkumný předpoklad, tedy že 80 % a více studentů zná význam nepřítomnosti vlny P na křivce EKG, tento výzkumný předpoklad byl v souladu s výzkumným šetřením. Pokud se podíváme na otázku č. 10 která zněla o co se může jednat, pokud na záznamu EKG není přítomna vlna P. U této otázky bylo možné označit více správných odpovědí přesněji dvě, tedy že je nejedná o sinusový rytmus ale také zároveň i že se může jednat o arytmií. Bylo nutné, aby respondent označil obě odpovědi, aby byla odpověď uznána jako správná což se povedlo 49 respondentům tedy 86%. Jedná se o slušný výsledek, spíše je u této otázky dobré podotknout, že je důležité se na záznam z EKG koukat v souvislostech a počítat i s více variantami, které se z větší části objeví. Překvapivé výsledky se objevili u otázky č. 11. Zde bylo cílem zjistit, je-li přítomna vlna P i při fibrilaci síní. Většina odpovědí přesněji 44 což tvoří 77,2 % byla správná tedy, že vlna P při fibrilaci síní chybí, což je v souladu s tím, co uvádí Kettner et al (2016). Zmiňuje, že je při této fibrilaci vlna P zcela chybí a je nahrazena fibrilačními vlnkami. Větší množství špatných odpovědí však uvádí že vlna P se při této fibrilaci stále na záznamu nachází. Otázka č. 12 byla položena opačnou formou tedy pokud na EKG záznamu postrádáme vlnu P, ale je zde přítomna tachykardie, o jakou srdeční patologii se jedná. Zde 49 respondentů tedy 86 % odpovědělo, že se jedná o fibrilaci síní což byla správná odpověď. Je velmi znepokojující, že v případě tak časté srdeční patologie, jakou fibrilace síní bezpochyby je, nemají studenti lepší informace v této problematice.

## 5 Návrh doporučení pro praxi

Tato bakalářská práce si dala za cíl zjistit jaké znalosti mají studenti III. ročníku studijního oboru Zdravotnický záchranář o správném vyhotovení a následném zhodnocení elektrokardiogramu. Po úspěšném dokončení bakalářského studia je důležité, aby jejich znalosti v oblasti elektrokardiografie byly dostatečné, aby uměli orientačně zhotovit a zároveň i vyhodnotit výsledný kardiogram.

Z analyzovaných výsledků výzkumu je zřejmé, že studenti dané znalosti mají, jsou schopni správně připravit podmínky jak pro pacienta, tak pro samotné EKG vyšetření. Rozpoznají patologické jevy a znají význam jednotlivých úseků křivky. Výzkumným šetřením ovšem došlo i k odhalení nepatrných vědomostních deficitů v rámci specifických srdečních patologií, jak je možno vidět u otázky č. 9. Z tohoto důvodu bude vytvořena studijní opora pro předmět Klinická propedeutika, která bude výstupem této bakalářské práce a klade si za úkol zkvalitnit a rozšířit znalosti studentů. Studijní opora bude po schválení vedením Fakulty zdravotnických studií zpřístupněna studentům a bude plně k dispozici jako studijní materiál (viz Příloha U). Pro zlepšení a prohloubení znalostí studentů lze doporučit seminář, přednášku či akreditovaný kurz na dané téma, popřípadě návštěvu specializovaného zařízení například Institut klinické a experimentální medicíny v Praze, kde se studenti mohou dozvědět spoustu nových poznatků.

## 6 Závěr

Tato bakalářská práce se zabývá zejména zjištěním míry znalostí studentů v oboru Zdravotnický záchranář, a to především jejich vědomostí ohledně elektrokardiografie.

V teoretické části bakalářské práce je v úvodu popsána anatomie srdce, na kterou navazuje převodní systém srdeční. Pro pochopení daného tématu je tato část velmi důležitá. Jako další jsou v teoretické části popisovány vybrané srdeční patologie a jejich zobrazení na křivce EKG. Pro teoretickou část byly vybrány ty patologie, se kterými se Zdravotnický záchranář v praxi setkává prakticky denně a pro jejich vyhodnocení a rozpoznání ať už na lůžku či v terénu je důležitá jejich znalost. Poslední kapitola teoretické části se věnuje ošetrovatelskému postupu. Je zde popsáno, jak postupovat před vyšetřením, v jeho průběhu a v neposlední řadě i po vyšetření. Po teoretické části následuje část výzkumná, pro kterou byla zvolena kvantitativní metoda s pomocí anonymního elektronického dotazníku, který byl distribuován na vybrané vysoké školy přes vedoucí pracovníky daných fakult.

Výzkumná část bakalářské práce se zaměřuje na předpoklady, které byly po vyhodnocení předvýzkumu upraveny a zjištění ohledně vědomostí studentů oboru Zdravotnický záchranář.

Prvním cílem bylo zjistit, zda jsou studenti schopni rozpoznat různé patologické jevy na křivce EKG. I když ne všechny odpovědi byly správně, byl výzkumný předpoklad u prvního cíle splněn. Druhým cílem bylo zjistit, zda studenti znají správné umístění elektrod EKG, které je pro správné zhotovení a vyhodnocení velmi důležité. U daného cíle se vyskytlo větší množství špatných odpovědí, avšak na výsledek to nemělo dostatečný vliv. Výzkumný předpoklad č. 2 byl pro tento cíl splněn. Dalším již třetím cílem bylo zjistit, zda studenti znají význam ST úseku na křivce EKG. Zde se ukázalo, že část studentů plně význam ST úseku nazná, jelikož se u jedné otázky objevilo velké množství špatných odpovědí. Jedna otázka však neměla na výsledek vliv, a i z tohoto důvodu byl výzkumný předpoklad č. 3 splněn. Poslední čili čtvrtý cíl bylo za úkol zjistit, zda studenti znají význam nepřítomnosti vlny P na křivce EKG. Většina studentů odpověděla správně, a i poslední výzkumný předpoklad č. 4 byl splněn. Jak je zřejmé u všech předpokladů určených na začátku výzkumu bylo z odpovědí studentů zanalyzováno, že předpoklady se shodují s výsledky dotazníkového šetření.

## Seznam použité literatury

BARTŮŇEK, Petr et al. 2016. *Vybrané kapitoly z intenzivní péče*. Praha: Grada. ISBN 978-80-247-4343-1.

BENNETT, David H. 2014. *Srdeční arytmie: praktické poznámky k interpretaci a léčbě*. Praha: Grada Publishing a.s. ISBN 978-80-247-5134-4.

BĚLOHLÁVEK, Jan. 2014. *EKG v akutní kardiologii: průvodce pro intenzivní péči i rutinní klinickou praxi*. 2nd vyd. Praha: Maxdorf. ISBN 978-80-7345-419-7.

BULÍKOVÁ, Táňa. 2015. *EKG pro záchranáře nekardiology*. Praha: Grada Publishing a.s. ISBN 978-80-247-5307-2.

BULAVA, Alan. 2017. *Kardiologie pro nelékařské zdravotnické obory*. Praha: Grada Publishing a.s. ISBN 978-80-271-0468-0.

BUSS, Jaime et al. 2013. *Kardiologie pro sestry: obrázkový průvodce*. Praha: Grada. ISBN 978-80-247-4083-6.

ČESKO. 2011. Vyhláška č. 55 ze dne 1. března 2011 o činnostech zdravotnických pracovníků a jiných odborných pracovníků. In: *Sbírka zákonů České republiky*. 2011, částka 020, ISSN 1211-1244.

ČEŠKA, Richard a kol. 2015. *Interna*. 2. vyd. Praha: Triton. ISBN 978-80-7387-885-6.

ČIHALÍK, Čestmír a TÁBORSKÝ, Miloš. 2013. *EKG v klinické praxi*. Olomouc: Solen. ISBN 978-80-7471-015-5.

ČIHÁK, Radomír. 2016. *Anatomie 3*. 3 vyd. Praha: Grada. ISBN 978-80-247-5636-3.

HABERL, Ralph. 2012. *EKG do kapsy*. Praha: Grada Publishing a.s. ISBN 978-80-247-4192-5.

HAMPTON, John R. 2013. *EKG stručně, jasně, přehledně*. Praha: Grada Publishing a.s. ISBN 978-80-247-4246-5.

HAMPTON, John R. 2013. *150 ECG Problems*. London: Elsevier Health Sciences. ISBN 978-07-020-4645-2.5.

- JANOŠEK, Jan a ANDRŠOVÁ, Irena. 2014. *EKG a dysrytmie v dětském věku*. Praha: Grada Publishing a.s. ISBN 978-80-247-5006-4.
- KAPOUNOVÁ, Gabriela. 2007. *Ošetřovatelství v intenzivní péči*. Praha: Grada. ISBN 978-80-247-1830-9.
- KAUTZNER, Josef a Vojtěch MELENOVSKÝ. 2015. *Srdeční selhání: aktuality pro klinickou praxi*. Praha: Mladá fronta. ISBN 978-80-204-3573-6.
- KETTNER, Jiří et al. 2016. *Akutní kardiologie*. Praha: Mladá fronta. ISBN 978-80-204-3867-6.
- KOLÁŘ, Jiří et al. 2009. *Kardiologie pro sestry intenzivní péče*. 4. vyd. Praha: Galén. ISBN 978-80-7262-604-5.
- KOLEKTIV AUTORŮ. 2008. *Sestra a urgentní stavy*. Praha: Grada Publishing a.s. ISBN 978-80-247-2548-2.
- KÖLBEL, František. 2011. *Praktická kardiologie*. Praha: Karolinum. ISBN 978-80-246-1962-0.
- LUKÁŠ, Karel et al. 2009. *Chorobné znaky a příznaky: diferenciální diagnostika*. Praha: Grada Publishing a.s. ISBN 978-80-247-5067-5
- MZČR. 2012. Metodický návod - hygiena rukou při poskytování zdravotní péče. In: *Věstník Ministerstva zdravotnictví České republiky*. 2012, částka 5, s. 15-21. ISSN 1211-0868.
- NAVRÁTIL, Leoš. et al. 2017. *Vnitřní lékařství pro nelékařské zdravotnické obory*. 2., zcela přepracované a doplněné vydání. Praha: Grada Publishing a.s. ISBN 978-80-271-0210-5.
- O'ROURKE, R. A., R. A. WALSH a V. FUSTER. 2010. *Kardiologie: Hurstův manuál pro praxi*. ISBN 978-80-247-3175-9.
- POSPÍŠILOVÁ, Blanka et al. 2012. *Anatomie pro bakaláře II: Systém kardiovaskulární, systém nervový, smyslové orgány, soustava kožní, žlázy s vnitřní sekrecí*. Liberec: Technická univerzita v Liberci. ISBN 978-80-7372-849-6.



- ROKYTA, Richard et al. 2016. *Fyziologie*. 3. vyd. Praha: Galén. ISBN 978-80-7492-238-1.
- SOUČEK, Miroslav et al. 2011. *Vnitřní lékařství*. 1. díl. Praha: Grada. ISBN 978-80-247-2110-1.
- SOVOVÁ, Eliška a kol. 2006. *EKG pro sestry*. Praha: Grada. ISBN 80-247-1542-2.
- SOVOVÁ, Eliška a kol. 2014. *Kardiologie pro obor ošetrovatelsví*. 2. vyd. Praha: Grada. ISBN 978-80-247-4823-8.
- ŠEBLOVÁ, Jana a Jiří KNOR. 2018. *Urgentní medicína v klinické praxi lékaře*. 2.vyd. Praha: Grada Publishing a.s. ISBN 978-80-271-0596-0.
- ŠTEJFA, Miloš. 2007. *Kardiologie*. 3., přeprac. a dopl. vyd. Praha: Grada, ISBN 978-80-247-1385-4.
- THALER, Malcolm S. 2013. *EKG a jeho klinické využití*. Praha: Grada. ISBN 978-80-247-4193-2.
- VOJÁČEK, Jan. 2016. *Akutní kardiologie: přehled současných diagnostických a léčebných postupů v akutní kardiologii*. 2. vyd. Praha: Mladá fronta. ISBN 978-80-204-3942-0.
- WICHISOVÁ, Jana et al. 2013. *Sestra a perioperační péče*. Praha: Grada Publishing a.s. ISBN 978-80-247-3754-6
- WINZBERGEROVÁ, Yvetta. *Znalosti studentů studijního oboru Všeobecná sestra o poruchách srdečního rytmu*. Liberec, 2019. Bakalářská práce. Technická univerzita v Liberci, Fakulta zdravotnických studií

## **Seznam tabulek**

Tab. 1 Vzdělání v rámci VŠ

Tab. 2 Důležitost vysvětlení postupu EKG vyšetření

Tab. 3 Rozdělení svodů

Tab. 4 Umístění Einthovenovy svody

Tab. 5 Umístění Wilsonovy svody

Tab. 6 Správnost umístění Wilsonovy svody

Tab. 7 Umístění elektrody V4

Tab. 8 Prezentace vlny P na záznamu EKG

Tab. 9 Patologie vlny P

Tab. 10 Nepřítomnost vlny P

Tab. 11 Fibrilace síní na EKG

Tab. 12 Nepřítomnost vlny P na EKG záznamu

Tab. 13 Srdeční patologie – Bezpulzní komorová tachykardie

Tab. 14 Srdeční patologie – Asystolie

Tab. 15 Srdeční patologie – Fibrilace komor

Tab. 16 Srdeční patologie - Flutter síní

Tab. 17 Srdeční patologie – ST elevace

Tab. 18 Srdeční patologie – Pardeeho vlna

Tab. 19 Patologie ST úseku

Tab. 20 Fyziologický ST úseku

Tab. 21 Úsek ST

Tab. 22 Analýza výzkumného předpokladu č. 1

Tab. 23 Analýza výzkumného předpokladu č. 2

Tab. 24 Analýza výzkumného předpokladu č. 3

Tab. 25 Analýza výzkumného předpokladu č. 4

## **Seznam grafů**

Graf 1 Vzdělání v rámci VŠ

Graf 2 Důležitost vysvětlení postupu EKG vyšetření

Graf 3 Rozdělení svodů

Graf 4 Umístění Einthovenovy svody

Graf 5 Umístění Wilsonovy svody

Graf 6 Správnost umístění Wilsonovy svody

Graf 7 Umístění elektrody V4

Graf 8 Prezentace vlny P na záznamu EKG

Graf 9 Patologie vlny P

Graf 10 Nepřítomnost vlny P

Graf 11 Fibrilace síní na EKG

Graf 12 Nepřítomnost vlny P na EKG záznamu

Graf 13 Srdeční patologie – Bezpulzní komorová tachykardie

Graf 14 Srdeční patologie – Asystolie

Graf 15 Srdeční patologie – Fibrilace komor

Graf 16 Srdeční patologie - Flutter síní

Graf 17 Srdeční patologie – ST elevace

Graf 18 Srdeční patologie – Pardeeho vlna

Graf 19 Patologie ST úseku

Graf 20 Fyziologický ST úseku

Graf 21 Úsek ST

## **Seznam příloh**

Příloha A Anatomie srdce

Příloha B Převodní systém srdeční

Příloha C Hrudní svody

Příloha D Končetinové svody

Příloha E Vlna P – mitrale a pulmonale

Příloha F QRS komplex

Příloha G Pardeeho vlna

Příloha H STEMI

Příloha I Sinusová bradikardie

Příloha J AV blokády I. – III.

Příloha K Blokáda pravého Tawarova raménka

Příloha L Blokáde levého Tawarova raménka

Příloha M Fibrilace síní

Příloha N Flutter síní

Příloha O Bezpulzní komorová tachykardie

Příloha P Fibrilace komor

Příloha Q Asystolie

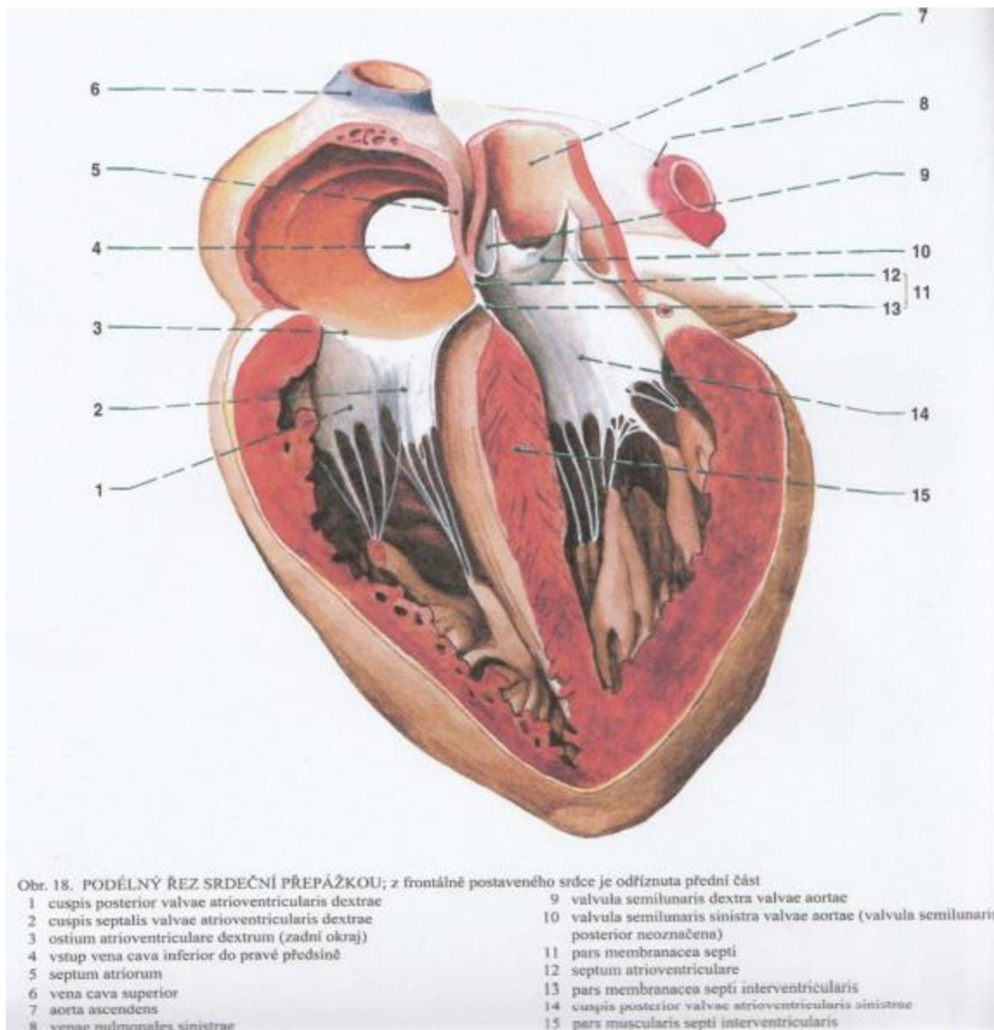
Příloha R Protokoly k provádění výzkumu

Příloha S Dotazník

Příloha T Výsledky předvýzkumu

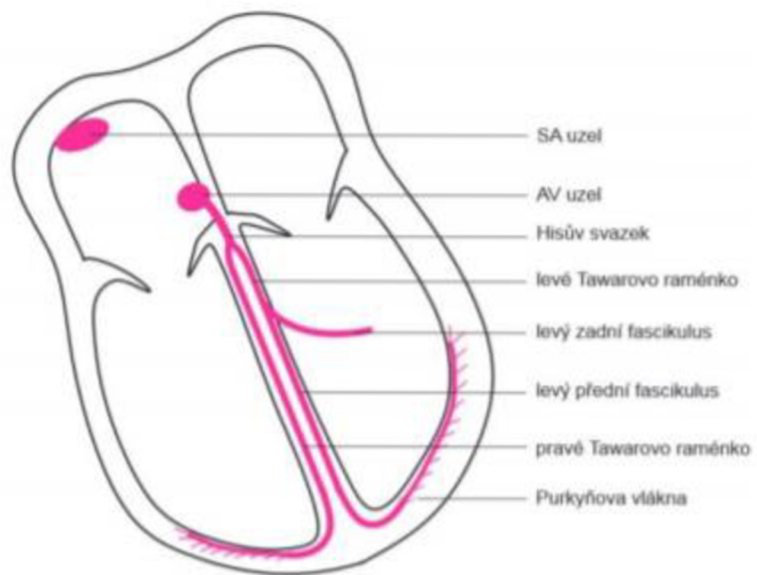
Příloha U Studijní opora

## Příloha A Anatomie srdce



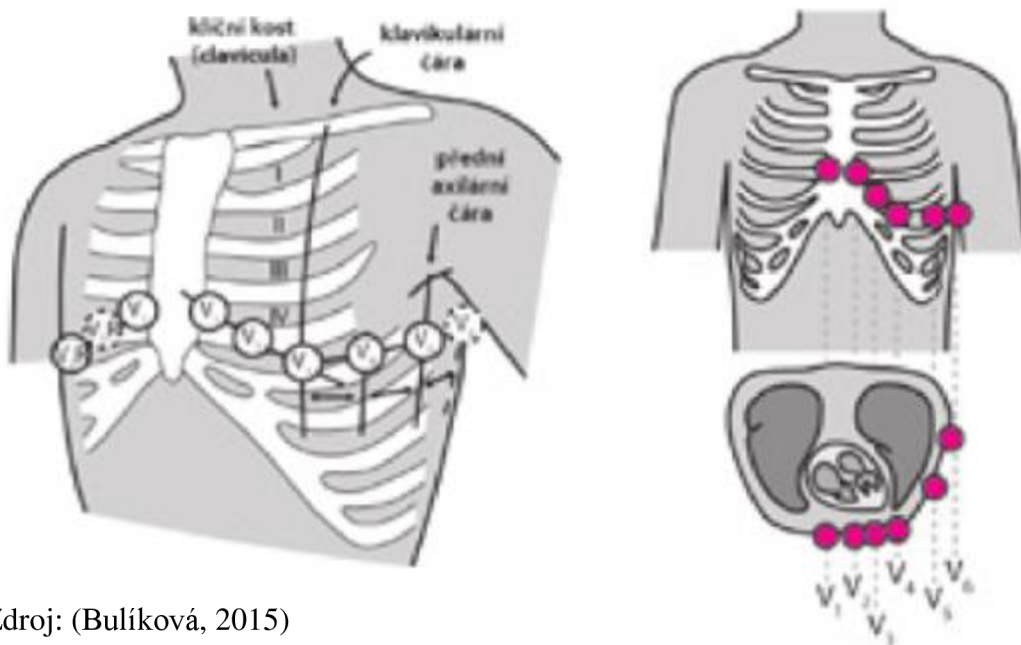
Zdroj: (Čihák, 2016)

## Příloha B Převodní systém srdeční



Zdroj: (Bulíková, 2015)

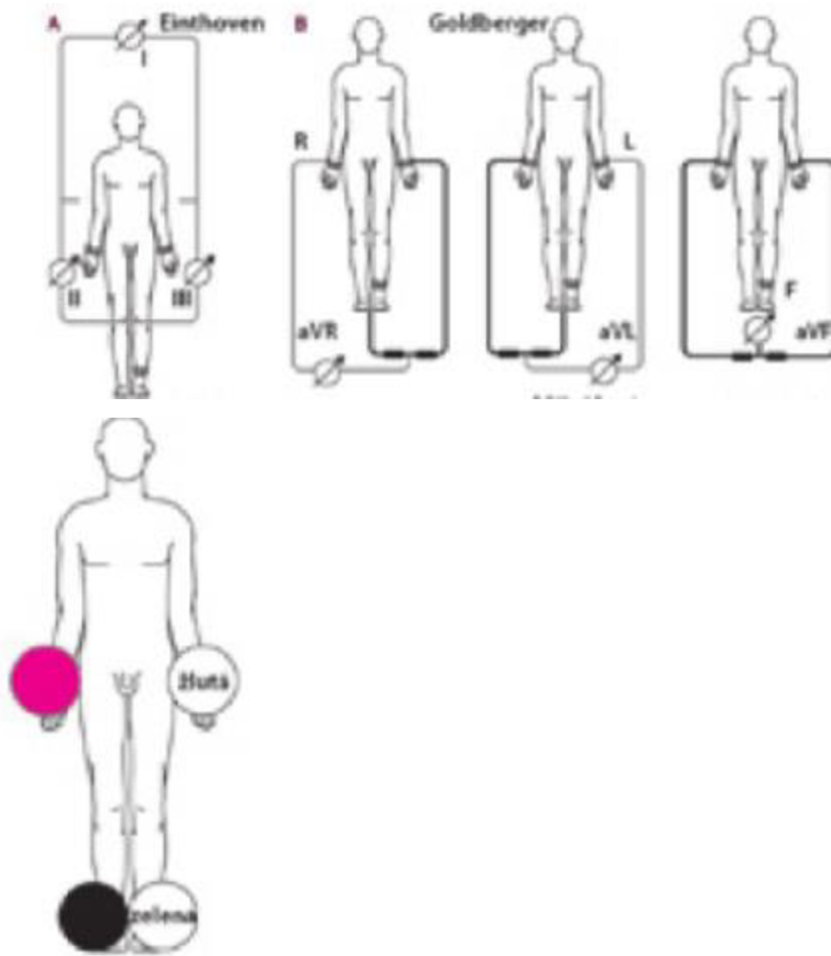
## Příloha C Hrudní svody



Zdroj: (Bulíková, 2015)

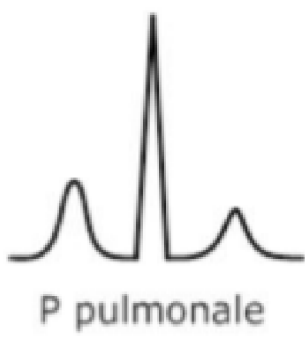
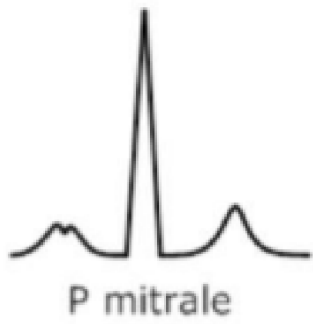


## Příloha D Končetinové svody



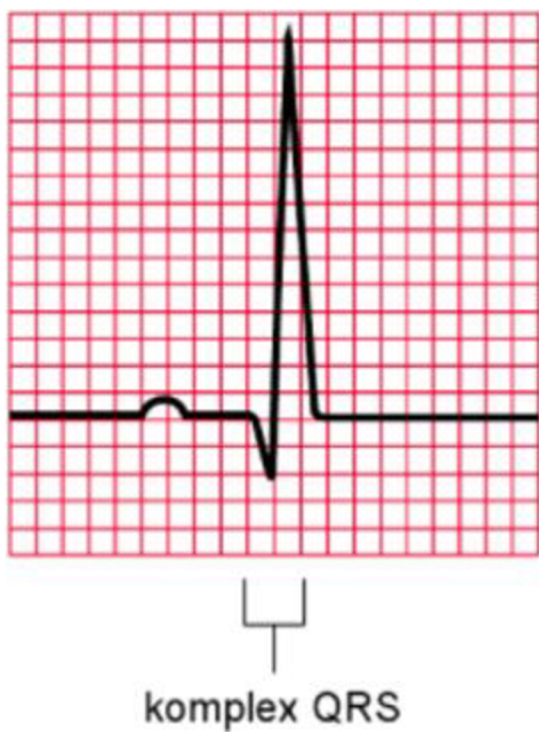
Zdroj: (Bulíková, 2015)

## Příloha E Vlna P – mitrale a pulmonale



Zdroj: (Jurajda, 2009)

## Příloha F QRS komplex



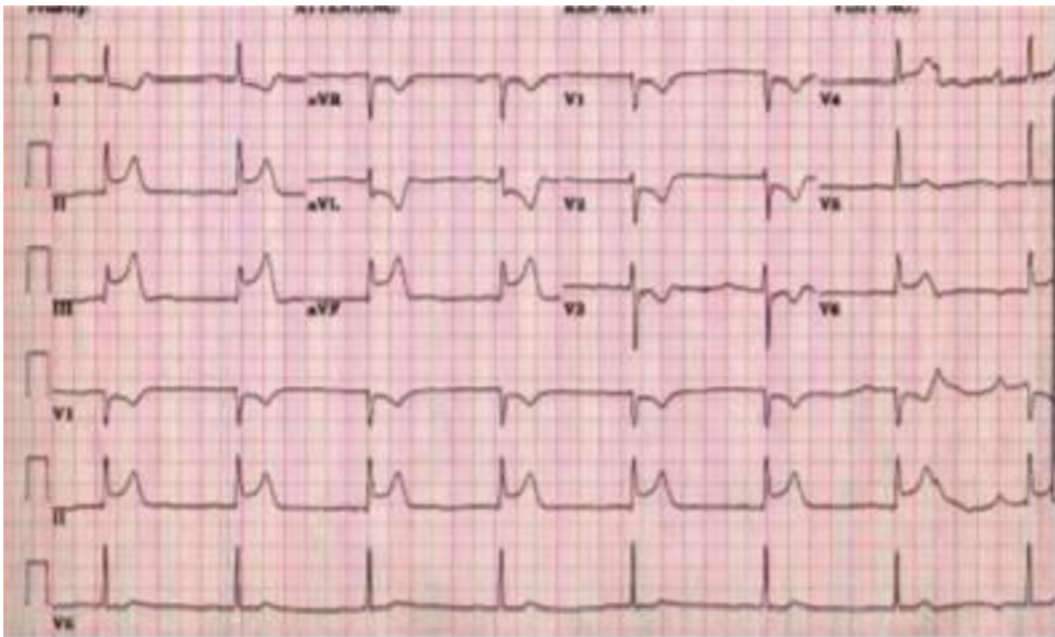
Zdroj: (Thaler, 2013)

## Příloha G Pardeeho vlna



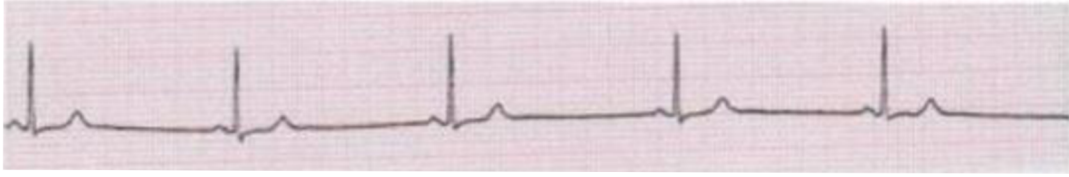
Zdroj: (Jurajda, 2009)

## Příloha H STEMI



Zdroj: (Jurajda, 2009)

## **Příloha I Sinusová bradikardie**



Zdroj: (Bennet, 2014)

**Příloha J AV blokády I. – III.**

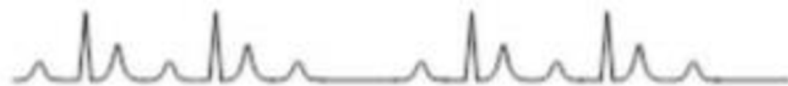AV blok 1. st.



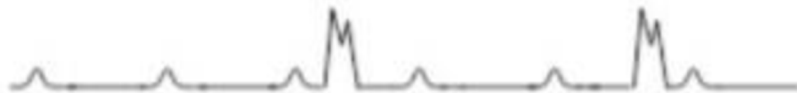AV blok 2. st. - typ Wenkebach



AV blok 2. st. - typ Mobitz

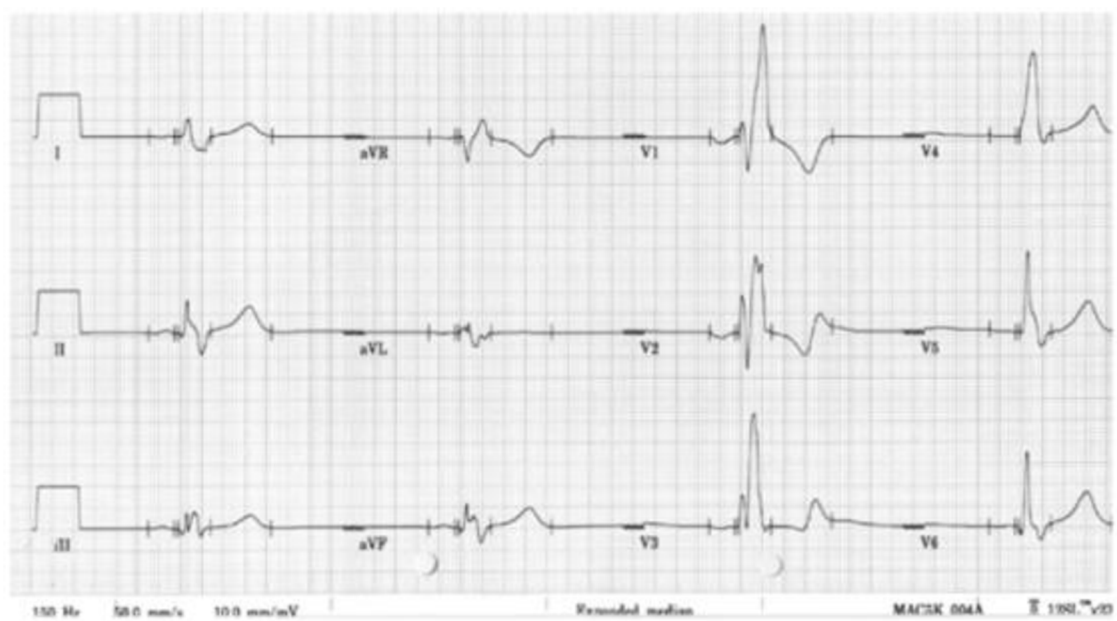

AV blok 3. st.



Zdroj: (Jurajda, 2009)

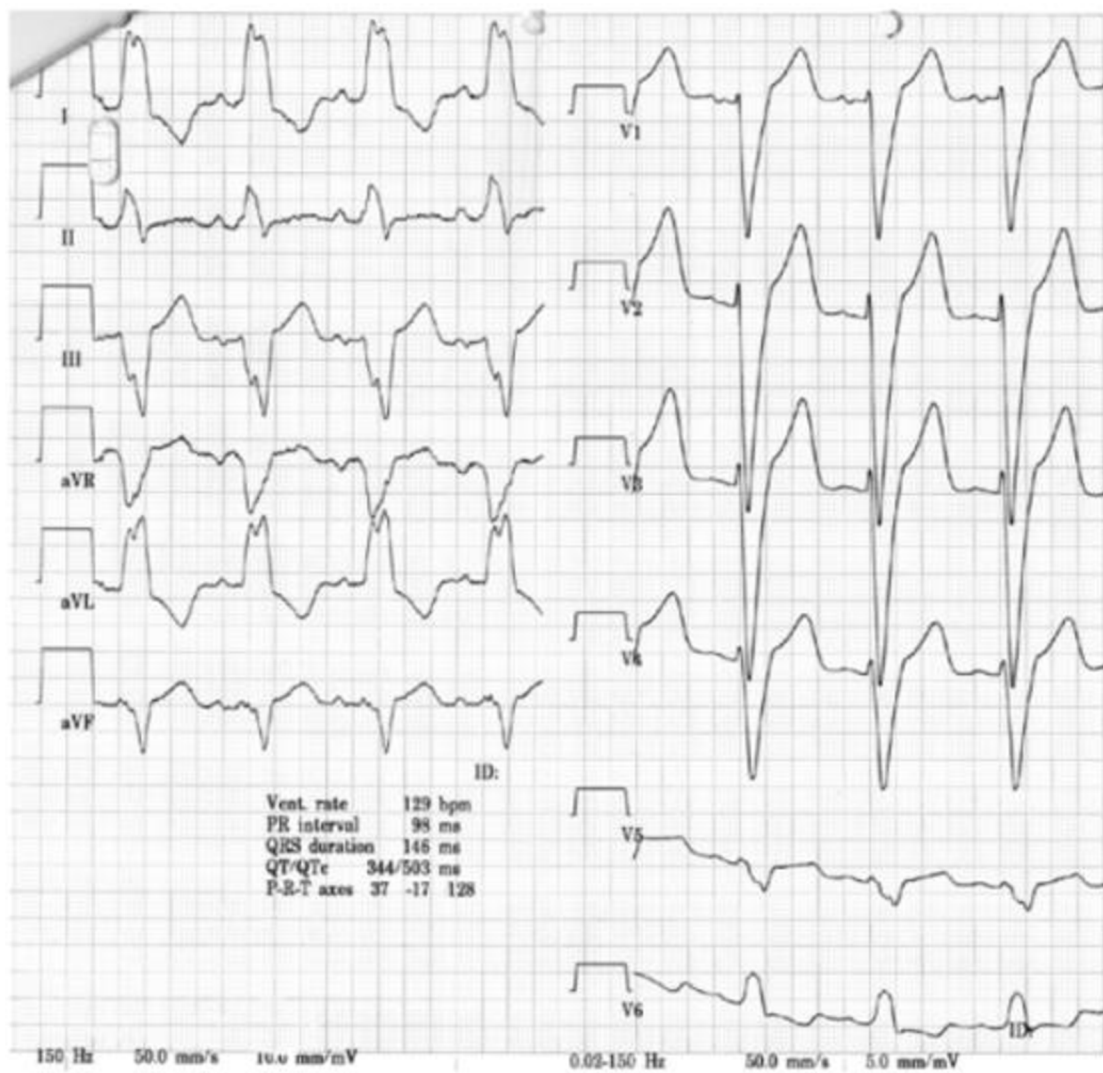
## Příloha K Blokáda pravého Tawarova raménka



Zdroj: (Janoušek et al., 2014)

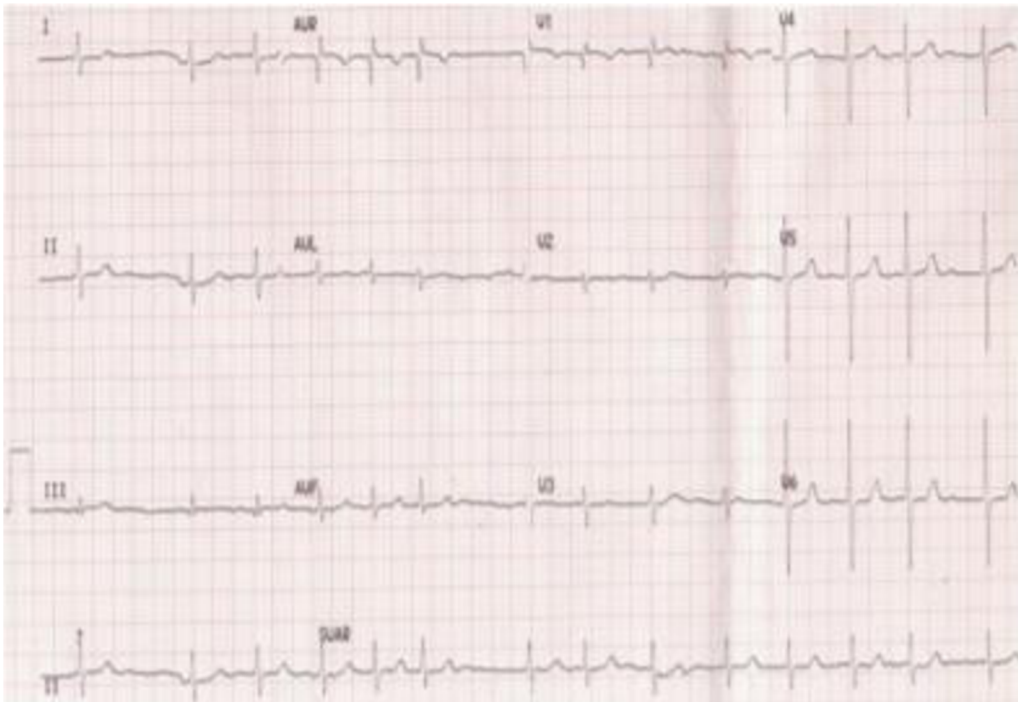


## Příloha L Blokádě levého Tawarova raménka



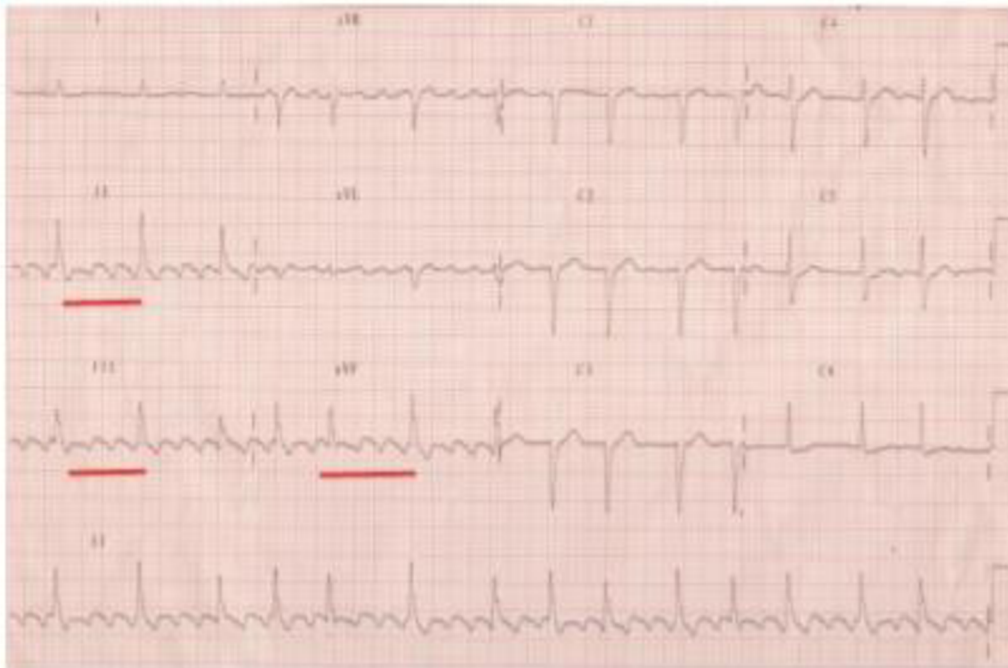
Zdroj: (Janoušek et al., 2014)

## Příloha M Fibrilace síní



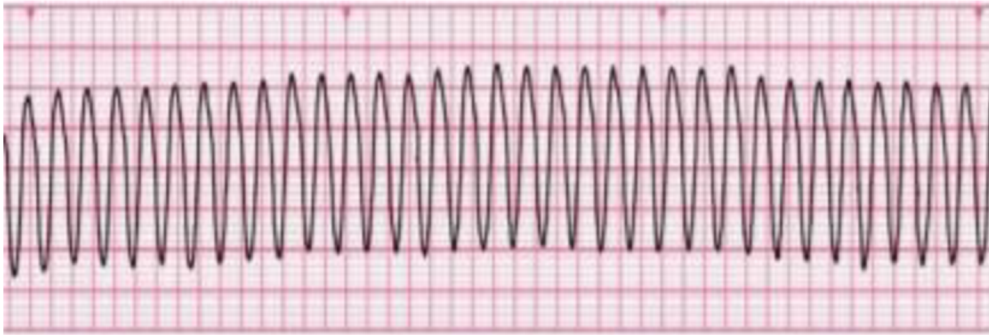
Zdroj: (Štefánek, 2011)

## Příloha N Flutter síní



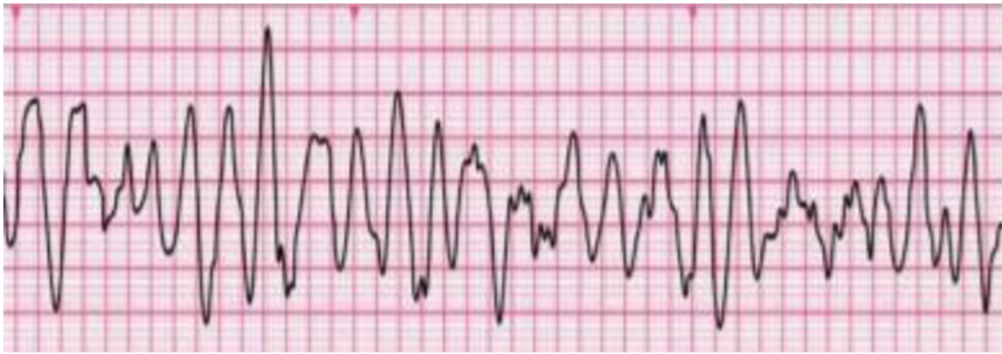Zdroj: (Štefánek, 2011)

## **Příloha O Bezpulzní komorová tachykardie**



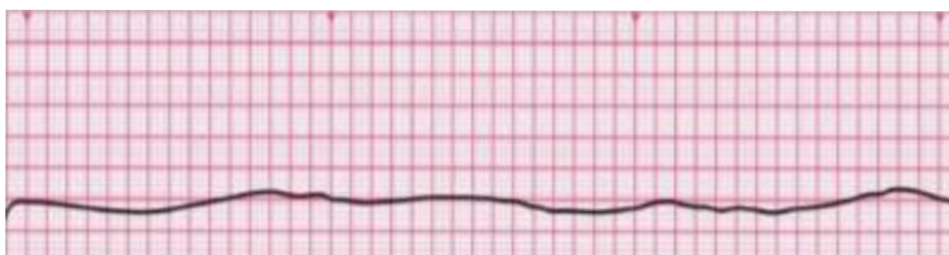
Zdroj: (Truhlář, 2012)

## **Příloha P Fibrilace komor**



Zdroj: (Truhlář, 2012)




## Příloha Q Asystolie



Zdroj: (Truhlář,2012)


## Příloha R Protokoly k provádění výzkumu

### PROTOKOL K REALIZACI VÝZKUMU

|  |  |
|--|--|
| Jméno a příjmení studenta:   | Tomáš Sedláček   |
| Osobní číslo studenta:   | D1600034   |
| Univerzitní e-mail studenta:   | Tomas.sedlacek@tul.cz  |
| Studijní program:  | Zdravotnický záchranář   |
| Ročník:  | 3.   |
| <b>Kvalifikační práce</b>  |  |
| Téma kvalifikační práce:   | Znalosti studentů oboru Zdravotnický záchranář v elektrokardiografii                   |
| Kvalifikační práce:  | <input checked="" type="checkbox"/> bakalářská <input type="checkbox"/> diplomová      |
| Jméno vedoucího kvalifikační práce:  | Mgr. Jana Sehnalová  |
| Metoda a technika výzkumu:   | Kvantitativní - online dotazník  |
| Soubor respondentů:  | 3. ročník  |
| Název pracoviště realizace výzkumu:  | TECHNICKÁ UNIVERZITA V LIBERCI   |
| Datum zahájení výzkumu:  | 5.6.2021   |
| Datum ukončení výzkumu:  | 5.7.2021   |
| Souhlas vedoucího kvalifikační práce:  | <input checked="" type="checkbox"/> souhlasím <input type="checkbox"/> nesouhlasím     |
| Vyjádření vedoucího kvalifikační práce k finančnímu zatížení pracoviště při realizaci výzkumu:   | <input type="checkbox"/> bude spojen <input checked="" type="checkbox"/> nebude spojen |
| Souhlas vedoucího pracovníka instituce:  | <input checked="" type="checkbox"/> souhlasím <input type="checkbox"/> nesouhlasím     |
| Souhlas vedoucího pracovníka dílčího pracoviště:   | <input checked="" type="checkbox"/> souhlasím <input type="checkbox"/> nesouhlasím     |
| <b>Prohlášení studenta</b>   |  |
| <p>Prohlašuji, že v kvalifikační práci ani v publikacích souvisejících s kvalifikační prací nebudu uvádět osobní údaje o respondentech nebo institucích, kde byl výzkum realizován. V kvalifikační práci nebude uveden název instituce, pokud není získán souhlas v tomto protokolu. Dále prohlašuji, že budu dodržovat povinnou mlčenlivost o skutečnostech, o kterých jsem se dozvěděl při realizaci výzkumu v rámci osobní ochrany zúčastněných osob.</p> |  |
| Vyjádření vedoucího pracovníka instituce o případném zveřejnění názvu instituce v kvalifikační práci a v publikacích souvisejících s kvalifikační prací:   | <input checked="" type="checkbox"/> souhlasím <input type="checkbox"/> nesouhlasím     |
| Podpis studenta:   |    |
| Podpis vedoucího práce:  |     |
| Podpis vedoucího pracovníka instituce:   |     |
| Podpis vedoucího pracovníka dílčího pracoviště:  |     |



**PROTOKOL K REALIZACI VÝZKUMU**

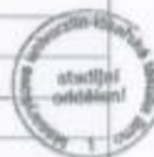|  |  |
|--|--|
| Jméno a příjmení studenta:   | Tomáš Sedláček   |
| Osobní číslo studenta:   | D16000034  |
| Univerzitní e-mail studenta:   | Tomas.sedlacek@tul.cz  |
| Studijní program:  | Zdravotnický záchranář   |
| Ročník:  | 3.   |
| <b>Kvalifikační práce</b>  |  |
| Téma kvalifikační práce:   | Znalosti studentů oboru Zdravotnický záchranář v elektrokardiografii                   |
| Kvalifikační práce:  | <input checked="" type="checkbox"/> bakalářská <input type="checkbox"/> diplomová      |
| Jméno vedoucího kvalifikační práce:  | Mgr. Jana Sehnalová  |
| Metoda a technika výzkumu:   | Kvantitativní - online dotazník  |
| Soubor respondentů:  | 3. ročník  |
| Název pracoviště realizace výzkumu:  | ČESKÉ VYSOKÉ UČENÍ TECHNICKÉ V PRAZE   |
| Datum zahájení výzkumu:  | 5.6.2021   |
| Datum ukončení výzkumu:  | 5.7.2021   |
| Souhlas vedoucího kvalifikační práce:  | <input checked="" type="checkbox"/> souhlasím <input type="checkbox"/> nesouhlasím     |
| Vyjádření vedoucího kvalifikační práce k finančnímu zatížení pracoviště při realizaci výzkumu:   | <input type="checkbox"/> bude spojen <input checked="" type="checkbox"/> nebude spojen |
| Souhlas vedoucího pracovníka instituce:  | <input type="checkbox"/> souhlasím <input type="checkbox"/> nesouhlasím                |
| Souhlas vedoucího pracovníka dílčího pracoviště:   | <input type="checkbox"/> souhlasím <input type="checkbox"/> nesouhlasím                |
| <b>Prohlášení studenta</b>   |  |
| <p>Prohlašuji, že v kvalifikační práci ani v publikacích souvisejících s kvalifikační prací nebudu uvádět osobní údaje o respondentech nebo institucích, kde byl výzkum realizován. V kvalifikační práci nebude uveden název instituce, pokud není získán souhlas v tomto protokolu. Dále prohlašuji, že budu dodržovat povinnou mlčenlivost o skutečnostech, o kterých jsem se dozvěděl při realizaci výzkumu v rámci osobní ochrany zúčastněných osob.</p> |  |
| Vyjádření vedoucího pracovníka instituce o případném zveřejnění názvu instituce v kvalifikační práci a v publikacích souvisejících s kvalifikační prací:   | <input type="checkbox"/> souhlasím <input type="checkbox"/> nesouhlasím                |
| Podpis studenta:   |    |
| Podpis vedoucího práce:  |  |
| Podpis vedoucího pracovníka instituce:   |  |
| Podpis vedoucího pracovníka dílčího pracoviště:  |  |

České vysoké učení technické v Praze  
 Fakulta ČUK v Českého státního  
 ústavu  
 sídlo: Štěrba 3, PSČ 272 01 Kladno  
 IČO: 68407701 DIČ: CZ68407700





PROTOKOL K REALIZACI VÝZKUMU

|   |   |
|---|---|
| Jméno a příjmení studenta:  | Tomáš Sedláček  |
| Osobní číslo studenta:  | D1600034  |
| Univerzitní e-mail studenta:  | Tomas.sedlacek@tul.cz   |
| Studijní program:   | Zdravotnický záchranář  |
| Ročník:   | 3.  |
| <b>Kvalifikační práce</b>   |   |
| Téma kvalifikační práce:  | Znalosti studentů oboru Zdravotnický záchranář v elektrokardiografii  |
| Kvalifikační práce:   | <input checked="" type="checkbox"/> bakalářská <input type="checkbox"/> diplomová   |
| Jméno vedoucího kvalifikační práce:   | Mgr. Jana Sehnalová   |
| Metoda a technika výzkumu:  | Kvantitativní - online dotazník   |
| Soubor respondentů:   | 3. ročník   |
| Název pracoviště realizace výzkumu:   | MASARYKOVA UNIVERZITA   |
| Datum zahájení výzkumu:   | 5.6.2021  |
| Datum ukončení výzkumu:   | 5.7.2021  |
| Souhlas vedoucího kvalifikační práce:   | <input checked="" type="checkbox"/> souhlasím <input type="checkbox"/> nesouhlasím  |
| Vyřídění vedoucího kvalifikační práce k finančnímu zatížení pracoviště při realizaci výzkumu:   | <input type="checkbox"/> bude spojen <input checked="" type="checkbox"/> nebude spojen  |
| Souhlas vedoucího pracovníka instituce:   | <input checked="" type="checkbox"/> souhlasím <input type="checkbox"/> nesouhlasím  |
| Souhlas vedoucího pracovníka dílčího pracoviště:  | <input checked="" type="checkbox"/> souhlasím <input type="checkbox"/> nesouhlasím  |
| <b>Prohlášení studenta</b>  |   |
| Prohlašuji, že v kvalifikační práci ani v publikacích souvisejících s kvalifikační prací nebudu uvádět osobní údaje o respondentech nebo institucích, kde byl výzkum realizován. V kvalifikační práci nebude uveden název instituce, pokud není získán souhlas v tomto protokolu. Dále prohlašuji, že budu dodržovat povinnou mlčenlivost o skutečnostech, o kterých jsem se dozvěděl při realizaci výzkumu v rámci osobní ochrany zúčastněných osob. |   |
| Vyřídění vedoucího pracovníka instituce o případném zveřejnění názvu instituce v kvalifikační práci a v publikacích souvisejících s kvalifikační prací:   | <input checked="" type="checkbox"/> souhlasím <input type="checkbox"/> nesouhlasím  |
| Podpis studenta:  | <br>MASARYKOVA UNIVERZITA<br>Průmyslová fakulta<br>520 02 Brno, Komárkova 5<br>17 |
| Podpis vedoucího práce:   |   |
| Podpis vedoucího pracovníka instituce:  |   |
| Podpis vedoucího pracovníka dílčího pracoviště:   |   |



PROTOKOL K REALIZACI VÝZKUMU

|  |  |
|--|--|
| Jméno a příjmení studenta:   | Tomáš Sedláček   |
| Osobní číslo studenta:   | D1600034   |
| Univerzitní e-mail studenta:   | Tomas.sedlacek@tul.cz  |
| Studijní program:  | Zdravotnický záchranář   |
| Ročník:  | 3.   |
| <b>Kvalifikační práce</b>  |  |
| Téma kvalifikační práce:   | Znalosti studentů oboru Zdravotnický záchranář v elektrokardiografii                   |
| Kvalifikační práce:  | <input checked="" type="checkbox"/> bakalářská <input type="checkbox"/> diplomová      |
| Jméno vedoucího kvalifikační práce:  | Mgr. Jana Sehnalová  |
| Metoda a technika výzkumu:   | Kvantitativní - online dotazník  |
| Soubor respondentů:  | 3. ročník  |
| Název pracoviště realizace výzkumu:  | OSTRAVSKÁ UNIVERZITA   |
| Datum zahájení výzkumu:  | 5.6.2021   |
| Datum ukončení výzkumu:  | 5.7.2021   |
| Souhlas vedoucího kvalifikační práce:  | <input checked="" type="checkbox"/> souhlasím <input type="checkbox"/> nesouhlasím     |
| Vyřídění vedoucího kvalifikační práce k finančnímu zatížení pracoviště při realizaci výzkumu:  | <input checked="" type="checkbox"/> bude spojen <input type="checkbox"/> nebude spojen |
| Souhlas vedoucího pracovníka instituce:  | <input checked="" type="checkbox"/> souhlasím <input type="checkbox"/> nesouhlasím     |
| Souhlas vedoucího pracovníka dílčího pracoviště:   | <input type="checkbox"/> souhlasím <input type="checkbox"/> nesouhlasím                |
| <b>Prohlášení studenta</b>   |  |
| Prohlašuji, že v kvalifikační práci ani v publikacích souvisejících s kvalifikační prací nebudu uvádět osobní údaje o respondentech nebo institucích, kde byl výzkum realizován. V kvalifikační práci nebude uveden název instituce, pokud není získán souhlas v tomto protokolu. Dále prohlašuji, že budu dodržovat povinnou mířenost o skutečnostech, o kterých jsem se dozvěděl při realizaci výzkumu v rámci osobní ochrany zúčastněných osob. |  |
| Vyřídění vedoucího pracovníka instituce o případném zveřejnění názvu instituce v kvalifikační práci a v publikacích souvisejících s kvalifikační prací:  | <input type="checkbox"/> souhlasím <input type="checkbox"/> nesouhlasím                |
| Podpis studenta:   |    |
| Podpis vedoucího práce:  |     |
| Podpis vedoucího pracovníka instituce:   |  |
| Podpis vedoucího pracovníka dílčího pracoviště:  |  |



## Příloha S Dotazník

### Dotazník

Dobrý den, jmenuji se Tomáš Sedláček a jsem studentem 3. ročníku oboru Zdravotnický záchranář na Technické univerzitě v Liberci. Rád bych vás tímto chtěl poprosit o vyplnění zcela anonymního dotazníku, který vám zabere sotva deset minut. Dotazník je určen studentům 3. ročníku vysokých škol oboru Zdravotnický záchranář v prezenční formě studia a bude využit pro výzkum k mé bakalářské práci na téma „Znalosti studentů oboru Zdravotnický záchranář v elektrokardiografii“. V dotazníku prosím vždy označit pouze jednu odpověď, pokud zde není napsáno jinak.

Děkuji za váš čas při vyplňování dotazníku.

Tomáš Sedláček

- 1. Je podle vás vzdělání v rámci VŠ v EKG dostatečné a cítíte se dostatečně připraveni:**
  - a. Ano
  - b. Spíše ano
  - c. Ne
  - d. Spíše ne
  
- 2. Je důležité před vyšetřením pacienta edukovat a vysvětlit mu průběh a postup EKG vyšetření:**
  - a. Ano
  - b. Ne
  - c. Nevím
  - d. není potřeba, pacient lékařským termínem nerozumí
  
- 3. Jak se rozdělují svody dvanáctisvodového EKG v závislosti na jejich umístění:**
  - a. 6 hrudních elektrod a 6 končetinových
  - b. 4 hrudní a 4 končetinové
  - c. 6 hrudních a 4 končetinové
  - d. 8 hrudních a 4 končetinové
  
- 4. Kam byste umístili Einthovenovy svody aVL, aVR, aVR:**
  - a. na záda
  - b. na horní a dolní končetiny
  - c. na hrudník
  - d. nikam, pro výsledek nejsou důležité
  
- 5. Kam byste umístili Wilsonovy svody V<sub>1</sub> – V<sub>6</sub>:**
  - a. na horní a dolní končetiny

- b. na hlavu
- c. na hrudník
- d. na záda

**6. Jak byste správně umístili Wilsonovy svody:**

- a. 2. a 3. mezižebří, parasternálně, medioklavikulárně, střední axilární čára
- b. 4. mezižebří, sternálně, medioklavikulárně, střední a zadní axilární čára
- c. 4. mezižebří parasternálně a 5. mezižebří medioklavikulárně, přední a střední axilární čára
- d. 5. a 6. mezižebří, sternální, medioklavikulárně, přední axilární čára

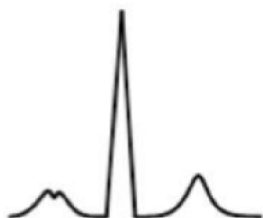
**7. Kam umístíte elektrodu V4:**

- a. 5. mezižebří v medioklavikulární čáře
- b. 4. mezižebří v medioklavikulární čáře
- c. 4. mezižebří parasternálně vlevo
- d. 5. mezižebří ve střední axilární čáře

**8. Vlna P prezentuje na záznamu EKG aktivitu:**

- a. srdečních síní
- b. srdečních komor
- c. Tawarových ramének
- d. Purkyňových vláken

**9. O jakou patologii vlny P se jedná v tomto případě:**



- a. P pulmonale
- b. P mitrale
- c. Patologie není přítomna
- d. Fibrilace síní

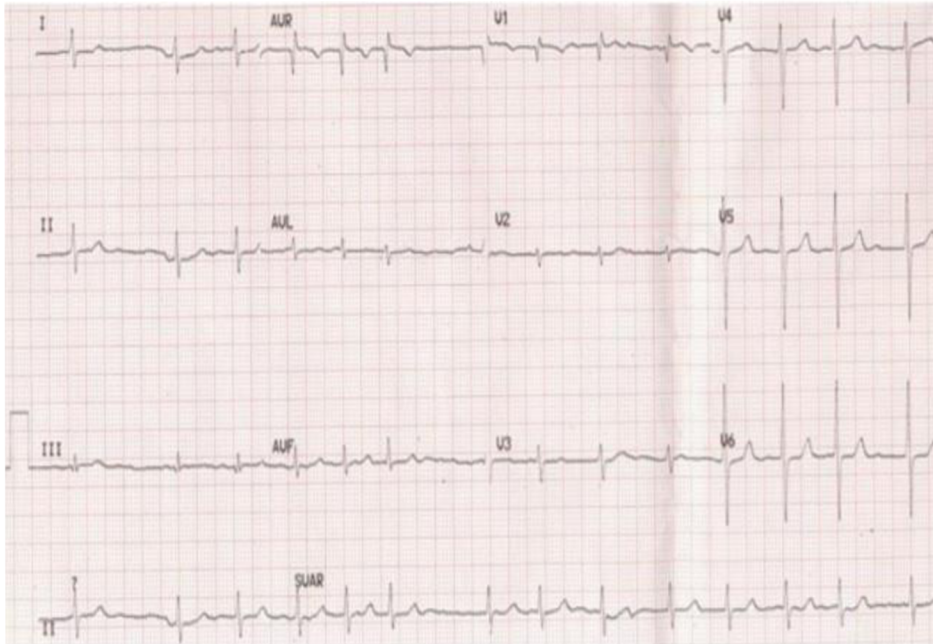
**10. Co znamená nepřítomnost vlny P na EKG záznamu (více možností)**

- a. Vlna P se na záznamu nachází vždy
- b. Jedná se o sinusový rytmus
- c. Nejedná se o sinusový rytmus
- d. Může se jednat o arytmiu

**11. Pokud je na EKG záznamu zaznamenána fibrilace síní je zde přítomna vlna P ?**

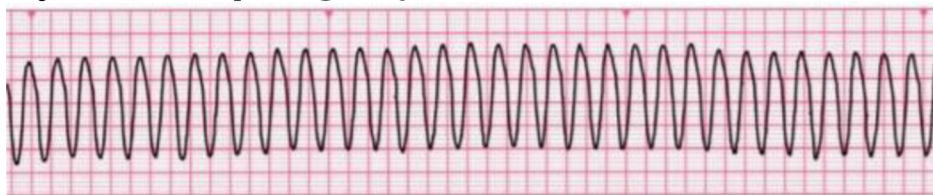
- a. Vlna P je přítomna vždy
- b. Ano
- c. Ne
- d. Nevím

**12. Pokud na EKG záznamu vlna P chybí a je přítomna tachykardie jedná se o srdeční patologii:**



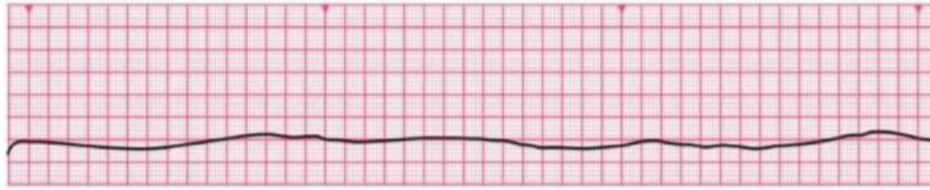
- a. Fibrilace komor
- b. Fibrilace síní
- c. Flutter síní
- d. O srdeční patologii se nejedná, rytmus je fyziologický

**13. O jakou srdeční patologii se jedná na obrázku:**



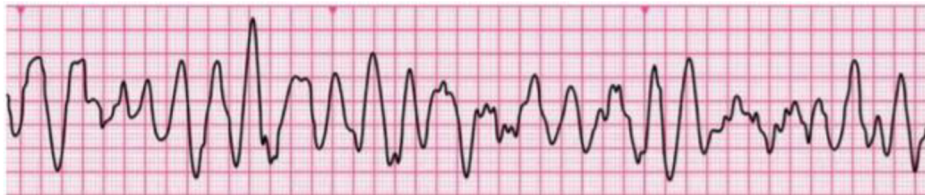
- a. bezpulzní komorová tachykardie
- b. komorová fibrilace
- c. flutter síní
- d. asystolie

14. O jakou srdeční patologii se jedná na obrázku:



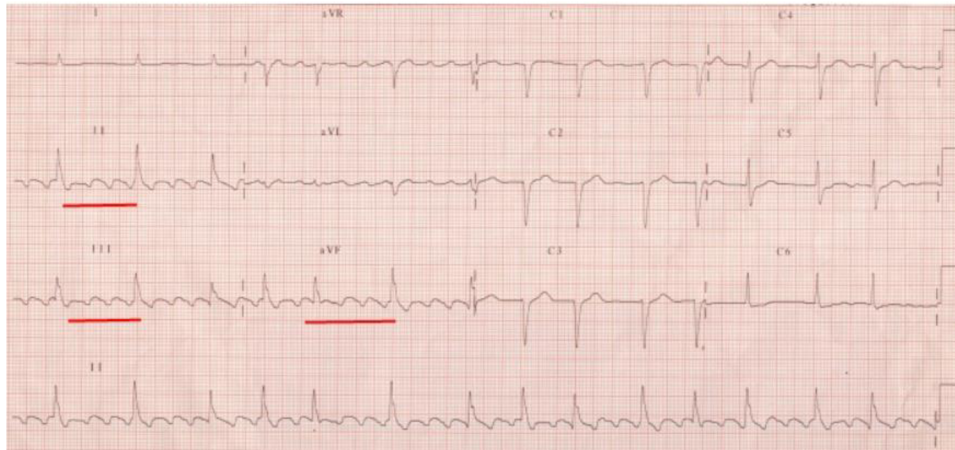
- a. Bezpulzní komotová tachykardie
- b. Fibrilace síní
- c. Asystolie
- d. PEA

15. O jakou srdeční patologii se jedná na obrázku:



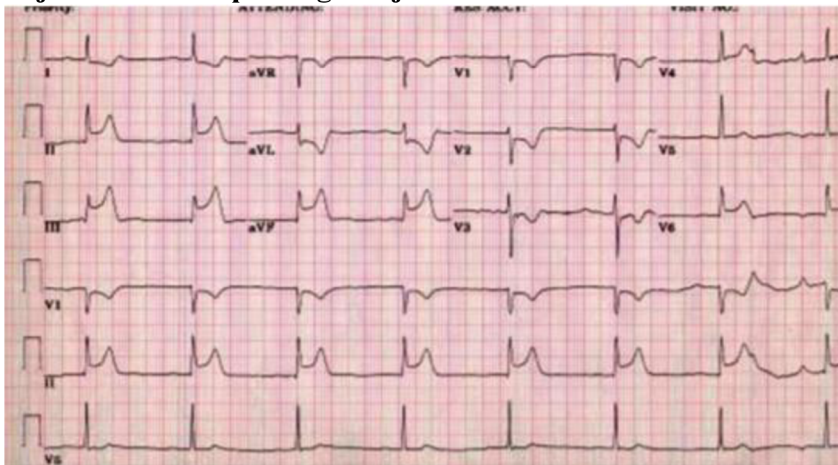
- a. Asystolie
- b. Komorová tachykardie
- c. Fibrilace komor
- d. STEMI

16. O jakou srdeční patologii se jedná na obrázku:



- a. Blokáda Tawarova raménka
- b. Fibrilace síní
- c. Non-STEMI
- d. Flutter síní

**17. O jakou srdeční patologii se jedná na obrázku:**



- a. Fibrilace komor
- b. AV blokáda
- c. ST elevace
- d. PEA – bezpulsová elektrická aktivita srdce

**18. Jak nazýváme srdeční patologii na obrázku:**



- a. PEA
- b. ST deprese
- c. Pardeeho vlna
- d. AV blokáda

**19. Pokud se nám na EKG záznamu vyskytnou patologie ST úseku pacient:**

- a. Není v ohrožení
- b. Ihned podáme defibrilační výboj
- c. Bude transportován na kardiocentrum
- d. Bude transportován na iktovou jednotku

**20. V myokardu při ST úseku fyziologicky**

- a. Dochází k depolarizaci komor
- b. Dochází k repolarizaci komor
- c. Nedochozí k žádným elektrickým změnám
- d. Dochází k repolarizaci síní

**21. Úsek ST je za normálních okolností:**

- a. v elevaci
- b. v izoelektrické rovině
- c. v depresi
- d. nelze s jistotou přesně určit



## Příloha T Výsledky předvýzkumu

| 1. Je podle vás vzdělání v rámci VS v EKG dostatečné a cítíte se dostatečně připraveni? |         |                    |
|---|---------|--------------------|
| Ni= 10  | Ni= [ ] | f <sub>i</sub> [%] |
| Ano   | 1       | 10 %               |
| Spíše ano   | 8       | 80 %               |
| Ne  | 1       | 10 %               |
| Spíše ne  | 0       | 0 %                |

| 2. Je důležité před vyšetřením pacienta edukovat a vysvětlit mu průběh a postup EKG vyšetření? |         |                    |
|--|---------|--------------------|
| Ni= 10   | Ni= [ ] | f <sub>i</sub> [%] |
| Ano  | 9       | 90 %               |
| Ne   | 0       | 0 %                |
| Nevím  | 0       | 0 %                |
| Není potřeba, pacient lékařským termínům nerozumí  | 1       | 10 %               |

| 3. Jak se rozdělují svody dvanáctisvodového EKG v závislosti na jejich umístění? |         |                    |
|--|---------|--------------------|
| Ni= 10   | Ni= [ ] | f <sub>i</sub> [%] |
| 6 hrudních a 6 končetinových elektrod  | 0       | 0 %                |
| 4 hrudní a 4 končetinové elektrody   | 0       | 0 %                |
| 6 hrudních a 4 končetinové elektrody   | 9       | 90 %               |
| 8 hrudních a 4 končetinové elektrody   | 1       | 10 %               |

| 4. Kam byste umístili Einthovenovy svody aVL, aVR, aVF? |         |                    |
|---|---------|--------------------|
| Ni= 10  | Ni= [ ] | f <sub>i</sub> [%] |
| Na záda   | 0       | 0 %                |
| Na horní a dolní končetiny                              | 8       | 80 %               |
| Na hrudník  | 2       | 20 %               |
| Nikam, pro výsledek nejsou důležité                     | 0       | 0 %                |

| 5. Kam byste umístili Wilsonovy svody V1 – V6? |         |        |
|--|---------|--------|
| Ni= 10   | Ni= [ ] | fi [%] |
| Na horní a dolní končetiny                     | 1       | 10 %   |
| Na hlavu                                       | 0       | 0 %    |
| Na hrudník                                     | 9       | 90 %   |
| Na záda  | 0       | 0 %    |

| 6. Jak byste správně umístili Wilsonovy svody?  |         |        |
|---|---------|--------|
| Ni= 10  | Ni= [ ] | fi [%] |
| 2. a 3. mezižebří parasternálně, medioklavikulárně střední axilární čára                  | 0       | 0 %    |
| 4. mezižebří, sternálně medioklavikulárně střední zadní axilární čára                     | 0       | 0 %    |
| 4 mezižebří parasternálně a 5. mezižebří medioklavikulárně přední a střední axilární čára | 9       | 90 %   |
| 5. a 6. mezižebří, sternální medioklavikulárně přední axilární čára                       | 1       | 10 %   |

| 7. Kam umístíte elektrodu V4?         |         |        |
|---------------------------------------|---------|--------|
| Ni= 10                                | Ni= [ ] | fi [%] |
| 5. mezižebří v medioklavikulární čáře | 7       | 70 %   |
| 4. mezižebří v medioklavikulární čáře | 2       | 20 %   |
| 4. mezižebří parasternálně vlevo      | 1       | 10 %   |
| 5. mezižebří ve střední axilární čáře | 0       | 0 %    |

| 8. Vlna P prezentuje na záznamu EKG aktivitu: |         |        |
|---|---------|--------|
| Ni= 10  | Ni= [ ] | fi [%] |
| Srdečních síní                                | 9       | 90 %   |
| Srdečních komor                               | 1       | 10 %   |
| Tawarových ramének                            | 0       | 0 %    |
| Purkyňových vláken                            | 0       | 0 %    |

| 9. O jakou patologii vlny P se jedná v tomto případě: |         |        |
|---|---------|--------|
| Ni= 10  | Ni= [ ] | fi [%] |
| P pulmonale   | 2       | 20 %   |
| P mitrale   | 8       | 80 %   |
| Patologie není přítomna                               | 0       | 0 %    |
| Fibrilace síní  | 0       | 0 %    |

| 10. Co znamená nepřítomnost vlny P na EKG záznamu (více možností): |         |        |
|--|---------|--------|
| Ni= 10   | Ni= [ ] | fi [%] |
| Vlna P se na záznamu nachází vždy                                  | 0       | 0 %    |
| Jedná se o sinusový rytmus   | 0       | 0 %    |
| Nejedná se o sinusový rytmus                                       | 9       | 90 %   |
| Může se jednat o arytmií   | 1       | 10 %   |

| 11. Pokud je na EKG záznamu zaznamenána fibrilace síní, je zde přítomna vlna P ? |         |        |
|--|---------|--------|
| Ni= 10   | Ni= [ ] | fi [%] |
| Vlna P je přítomna vždy  | 0       | 0 %    |
| Ano  | 2       | 20 %   |
| Ne   | 8       | 80 %   |
| Nevím  | 0       | 0 %    |

| 12. Pokud na EKG záznamu vlna P chybí a je přítomna tachykardie jedná se o srdeční patologii: |         |        |
|---|---------|--------|
| Ni= 10  | Ni= [ ] | fi [%] |
| Fibrilace komor   | 1       | 10 %   |
| Fibrilace síní  | 7       | 70 %   |
| Flutter síní  | 2       | 20 %   |
| O srdeční patologii se nejedná, rytmus je fyziologický  | 0       | 0 %    |

| 13. O jakou srdeční patologii se jedná na obrázku: |         |        |
|--|---------|--------|
| Ni= 10   | Ni= [ ] | fi [%] |
| Bezpulzní komorová tachykardie                     | 9       | 90 %   |
| Komorová fibrilace                                 | 1       | 10 %   |
| Flutter síní                                       | 0       | 0 %    |
| Asystolie  | 0       | 0 %    |

| 14. O jakou srdeční patologii se jedná na obrázku: |         |        |
|--|---------|--------|
| Ni= 10   | Ni= [ ] | fi [%] |
| Bezpulzní komorová tachykardie                     | 0       | 0 %    |
| Fibrilace síní                                     | 0       | 0 %    |
| Asystolie  | 8       | 80 %   |
| PEA  | 2       | 20 %   |

| 15. O jakou srdeční patologii se jedná na obrázku: |         |        |
|--|---------|--------|
| Ni= 10   | Ni= [ ] | fi [%] |
| Asystolie  | 0       | 0 %    |
| Komorová tachykardie                               | 1       | 10 %   |
| Fibrilace komor                                    | 9       | 90 %   |
| STEMI  | 0       | 0 %    |

| 16. O jakou srdeční patologii se jedná na obrázku: |         |        |
|--|---------|--------|
| Ni= 10   | Ni= [ ] | fi [%] |
| Blokáda Tawarova raménka                           | 1       | 10 %   |
| Fibrilace síní                                     | 2       | 20 %   |
| Non-STEMI  | 0       | 0 %    |
| Flutter síní                                       | 7       | 70 %   |

| 17. O jakou srdeční patologii se jedná na obrázku: |         |        |
|--|---------|--------|
| Ni= 10   | Ni= [ ] | fi [%] |
| Fibrilace komor                                    | 0       | 0 %    |
| AV blokáda   | 1       | 10 %   |
| ST elevace   | 9       | 90 %   |
| PEA – bezpulzová elektrická aktivita srdce         | 0       | 0 %    |

| 18. O jakou srdeční patologii se jedná na obrázku: |         |        |
|--|---------|--------|
| Ni= 10   | Ni= [ ] | fi [%] |
| PEA  | 0       | 0 %    |
| ST deprese   | 1       | 10 %   |
| Paradeho vlna                                      | 9       | 90 %   |
| AV blokáda   | 0       | 0 %    |

| 19. Pokud se nám na EKG záznamu vyskytují patologie ST úseku pacient: |         |                    |
|---|---------|--------------------|
| Ni= 10  | Ni= [ ] | f <sub>i</sub> [%] |
| Není v ohrožení   | 0       | 0 %                |
| Ihned podáme defibrilační výboj                                       | 2       | 20 %               |
| Bude transportován na kardiocentrum                                   | 8       | 80 %               |
| Bude transportován na <u>iktovou jednotku</u>                         | 0       | 0 %                |

| 20. V myokardu při ST úseku fyziologicky |         |                    |
|--|---------|--------------------|
| Ni= 10                                   | Ni= [ ] | f <sub>i</sub> [%] |
| Dochází k depolarizaci komor             | 0       | 0 %                |
| Dochází k repolarizaci komor             | 2       | 20 %               |
| Nedochází k žádným elektrickým změnám    | 7       | 70 %               |
| Dochází k repolarizaci síní              | 1       | 10 %               |

| 21. Úsek ST je za normálních okolností: |         |                    |
|---|---------|--------------------|
| Ni= 10                                  | Ni= [ ] | f <sub>i</sub> [%] |
| V elevaci                               | 0       | 0 %                |
| V izoelektrické rovině                  | 7       | 70 %               |
| V depresi                               | 0       | 0 %                |
| Nelze s jistotou přesně určit           | 3       | 30 %               |

## Elektrokardiografie

Studijní opora  
Tomáš Sedláček

Liberec 2021

### Obsah

|  |    |
|--|----|
| 1 Úvod .....   | 4  |
| 2 Charakteristika elektrokardiografie .....                    | 5  |
| 2.1 Převodní systém srdeční .....                              | 6  |
| 2.2 Popis elektrokardiogramu .....                             | 6  |
| 2.3 Hodnocení elektrokardiogramu .....                         | 9  |
| 2.4 Poruchy srdečního rytmu .....                              | 10 |
| 3 Ošetřovatelský postup při zhotovení elektrokardiogramu ..... | 14 |
| 3.1 Průběh elektrokardiografického vyšetření .....             | 14 |
| Seznam literatury .....  | 16 |

**Seznam zkratk**

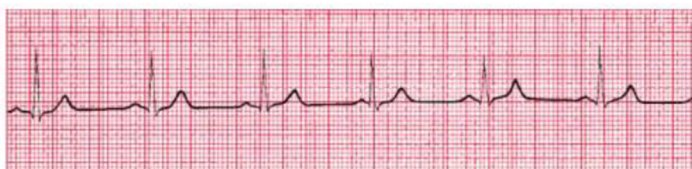|      |                            |
|------|----------------------------|
| AV   | atrioventrikulární         |
| EKG  | elektrokardiograf          |
| ICHS | ischemická choroba srdeční |
| Min  | minuta                     |
| s    | sekunda                    |
| s.   | strana                     |
| SA   | sinoatriální               |
| Tzv. | takzvaný                   |

**1 Úvod**

Studijní opora do předmětu Klinická propedeutika se zabývá elektrokardiografií jako celkem, patologickými rytmy, jejich diagnostikou, léčbou a v neposlední řadě ošetrovatelským postupem při zhotovení elektrokardiografu. Cílem studijní opory je studentům oboru Zdravotnický záchranář poskytnout co největší množství důležitých informací, které jsou nutné ke znalosti daného tématu. Součástí studijní opory je doporučená literatura vhodná k prostudování. Studijní opora je určena pro studenty studijního oboru Zdravotnický záchranář.

## 2 Charakteristika elektrokardiografie

Jedná se o základní především neinvazivní vyšetřovací metodu využívanou v kardiologii ke snímání elektrické aktivity srdce. Ke snímání srdeční aktivity využíváme elektrody, které se dělí na hrudní a končetinové svody (Hampton, 2005). Tyto svody snímají aktivitu srdce v horizontální a frontální rovině pomocí elektrokardiografu. Výsledkem je elektrokardiogram, který je zapsán na speciální grafický papír (Bulíková, 2015).



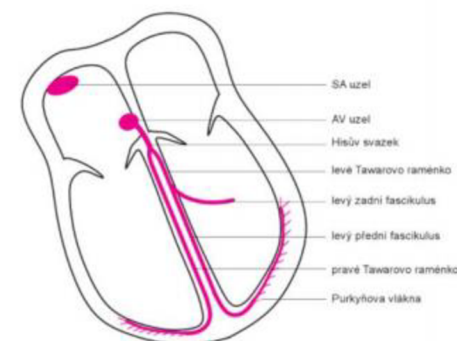
Obr. 1 Typický záznam EKG (Thaler, 2013, s 107).

### 2.1 Převodní systém srdeční

➤ Jedná se o specializovanou tkáň, která umožňuje převod vzruchů, kde na sebe jednotlivé části navazují (Rokyta et al., 2016) a tvoří ji:

- **Sinoatriální uzel** je základním zdrojem vzruchu v srdci. Tyto vzruchy jsou pravidelné s frekvencí 60-80/min (Bulíková, 2015). Nachází se v pravé síni poblíž ústí horní duté žíly (Hampton, 2013)
- **Atrioventrikulární uzel** je místo odkud se vzruch převádí s mírným zpomalením ze síní na komory. Pokud by došlo za patologického stavu k výpadku sinusového uzlu, je schopen AV uzel převzít funkci, a to o frekvenci 40-60/min (Haberl, 2012).
- **Hisův svazek** tato část převodního systému srdečního se nachází v mezikomorové přepážce a dále se dělí na pravé a levé Tawarovo raménko (Hampton, 2013).

- **Tawarova raménka** odstupují z konce Hisova svazku a směřují k srdečnímu hrotu. Dále se dělí na levé a pravé raménko, ovšem levé raménko se dále dělí na pravý a levý svazek, přičemž všechny raménka a svazky se finálně větví na drobná vlákna (Bulíková, 2015).
- **Purkyňova vlákna** jsou rozvětvena do svaloviny komor a jejich úkolem je rychle a rovnoměrně rozvést impuls do oblastí levé a pravé komory v co největší synchronizaci (Bulava, 2017).



Obr. 2 Převodní systém srdeční (Bulíková, 2015, s. 18)

### 2.2 Popis elektrokardiogramu

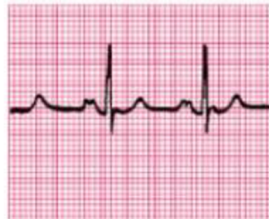➤ Pro přesnější rozlišení rozdělujeme záznam EKG podle jednotlivých vln, kmitů, segmentů a intervalů. Vlny a kmity označujeme vybranými písmeny v posloupnosti P, Q, R, S, T. Každé z těchto písmen označuje jinou část srdeční revoluce (Bulíková, 2015).



- **Vlna P**, fyziologicky předchází každému QRS komplexu a její frekvence odpovídá frekvenci stahů komor. Na záznamu z EKG se zobrazuje jako malá vlna a je součástí intervalu P-Q odpovídající depolarizaci síní (Čihalík a Táborský, 2013).

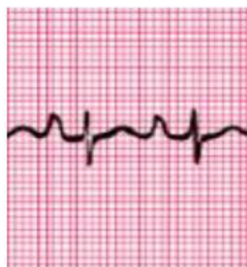**Patologie:** Patologie vlny P může být na záznamu EKG zobrazena jejím prodloužením nebo jejím zvýšením (Bartůněk et al, 2016).

**Prodloužení > vady mitrální chlopně > hypertrofie levé síně > P mitrale**



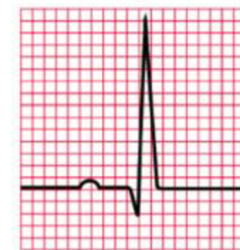Obr. 3 P mitrale (Hampton, 2013, s. 104)

**Zvýšení > plicní onemocnění > hypertrofie pravé síně > P pulmonale**



Obr. 4 P pulmonale (Hampton, 2013, s. 103)

- **Komplex QRS** neboli komorový komplex vzniká přechodem depolarizace síní na komory a jejich následnou depolarizací. Vzruch je šířen skrze Hisův svazek a Tawarova raménka na mezikomorové septum. (Čihalík et al, 2013). Obvykle trvá od 0,06 do 0,11 s. Pokud je QRS komplex rozšířen v důsledku patologických jevů, jedná se nejčastěji o komorovou tachykardii, ramínkovou blokádu, komorovou extrasystolu a další (Hampton, 2013).



Obr. 5. QRS komplex (Thaler, 2013, s. 34)

- **ST úsek** představuje konec depolarizace a začátek repolarizace komor. Začíná na konci QRS komplexu a končí na začátku vlny T, pokud zde nejsou známky patologických změn je tento úsek izoelektrický. Mezi patologické odchylky patří deprese, které směřují směrem dolů nebo naopak elevace směřující vzhůru. Tyto změny jsou převážně spojovány s ICHS. Zmíněné patologie mohou mít mnoho příčin, jako je infarkt myokardu či ischemie myokardu (Bartůněk et al, 2016).



Obr. 6 ST elevace – Pardeeho vlna (Bartůněk et al, 2016, s. 89)

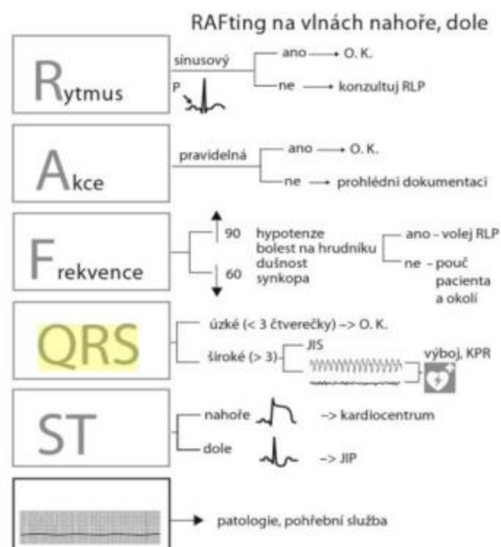


Obr. 7 ST deprese – (Bartůněk et al. 2016, s. 89)

- **Vlna T** reprezentuje na záznamu repolarizaci komor. Obvykle trvá 0,2 s a ve většině svodů bývá pozitivní. Pokud se na záznamu vyskytne její patologie může být způsobena např. iontovou dysbalancí, ischemií myokardu nebo přetížením srdečních komor (Bartůněk et al. 2016).

### 2.3 Hodnocení elektrokardiogramu

- **Pomůcka pro Zdravotnické záchranáře při hodnocení EKG v terénu tzv. RAFTing – hodnotíme pravidelnost, akci, frekvenci trvání vln a intervalů (Bulíková, 2015)**



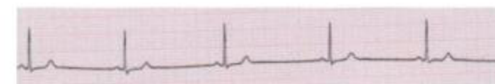
Obr. 7 Hodnocení EKG (Dobiáš, 2013, s. 122)

### 2.4 Poruchy srdečního rytmu

- Jedná se o patologické jevy v převodním systému srdečním. Převážně se jedná o poruchu a tvorbu vedení vzruchu srdeční svalovinou ať už jde o zrychlené nebo zpomalené vedení. Podle místa, kde porucha vzniká rozlišujeme arytmie sinusové, supraventrikulární nebo komorové. Pokračuje dělení podle srdeční frekvence, a to na bradykardie a tachykardie. Podle klinické závažnosti poruchy vedení vzruchu rozlišujeme dva typy arytmií, a to na maligní a benigní, přičemž maligní může končit smrtí pacienta (Thaler, 2013).

- **Bradykardie** je, pokud je **patologicky** snížena srdeční frekvence pod 60/ min. Mezi časté příznaky se řadí synkopy, palpitace, pocit únavy, malátnost.

**Mluvíme o: Syndromu chorého sinu**  
**AV blokádách I., II., III. stupně**  
**Raménkových blokádách**



Obr. 8 Syndrom chorého sinu – SSS (Bennet, 2014, s. 176)

AV blok 1. st.



AV blok 2. st. - typ Wenkebach



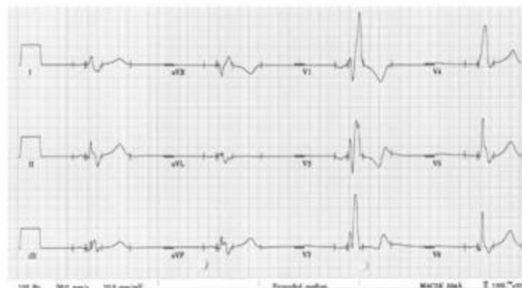
AV blok 2. st. - typ Mobitz



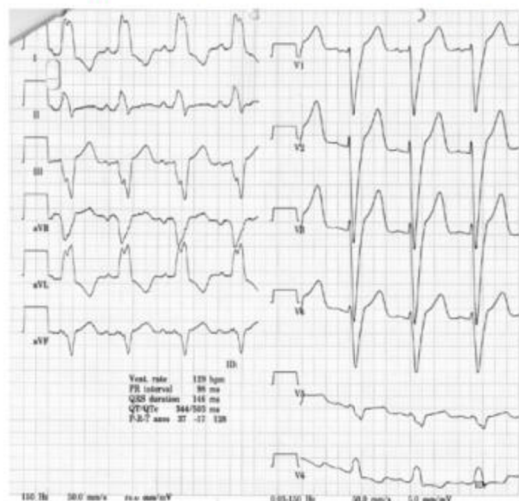AV blok 3. st.



Obr. 9 AV blokada I.- III. (Jurajda, 2009)



Obr. 10 Kompletní blokáda pravého Tawarova raménka (Janoušek et al., 2014, s. 108)

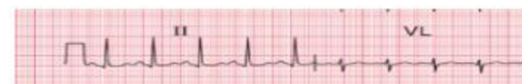


Obr. 11 Blokáda levého Tawarova raménka (Janoušek et al., 2014, s. 109)

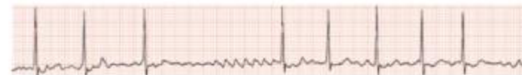- **Tachykardie** je, když se srdeční frekvence dostane nad hodnotu 100 tepů za minutu, jedná se tedy o opak bradykardie (Bennet, 2014). Tachykardie lze rozdělit na dvě skupiny, a to na supraventrikulární a komorové tachykardie. O patologickou tachykardie se jedná, pokud je překročena hodnota 100 za minutu v klidovém stavu pacienta, jelikož tachykardie se může dostavit fyziologicky, například při sportovní či fyzické námaze (Lukáš, 2009).

**Mluvíme o:**

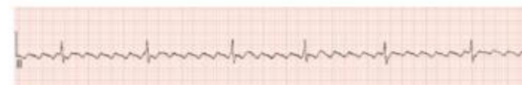- **Supraventrikulární tachykardie**
  - Sinusová tachykardie
  - Fibrilace síní
  - Flutter síní a další
- **Komorové tachykardie**
  - Monomorfní komorová tachykardie
  - Polymorfní ventrikulární tachykardie např. torsade de pointes
  - Fibrilace komor



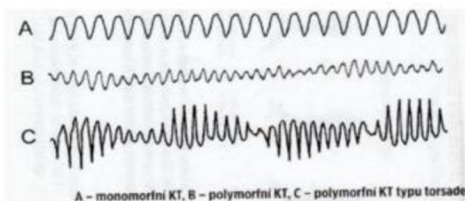
Obr. 12 Sinusová tachykardie (Hampton, 2007, s. 131)



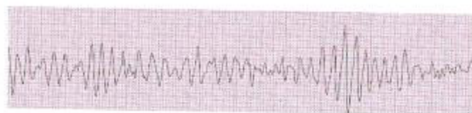Obr. 13 Fibrilace síní (Bennet, 2014, s. 55)



Obr. 14 Flutter síní (Bennet, 2014, s. 75)

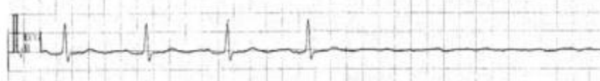


Obr. 15 Typy komorové tachykardie (Kettner et al., 2016, s. 262)



Obr. 17 Fibrilace komor (Bennett, 2014, str. 336)

- **Asystolie** – Jedná se o stav náhlé srdeční zástavy bez přítomnosti elektrické aktivity. Mezi nejčastější projevy asystolie řadíme bezvědomí, zástavu dechu a nehmátný puls. Příčiny asystolie mohou být různého původu. Může dojít k srdeční tamponádě, akutnímu infarktu myokardu, plicní embolii, předávkování léky, tenznímu pneumotoraxu nebo k závažné změně ve vnitřním prostředí organismu. Pokud v tomto případě vyhotovíme záznam EKG bude asystolie vykreslena jako rovná čára, jelikož není přítomna síňová ani komorová frekvence (Kolektiv autorů, 2008).



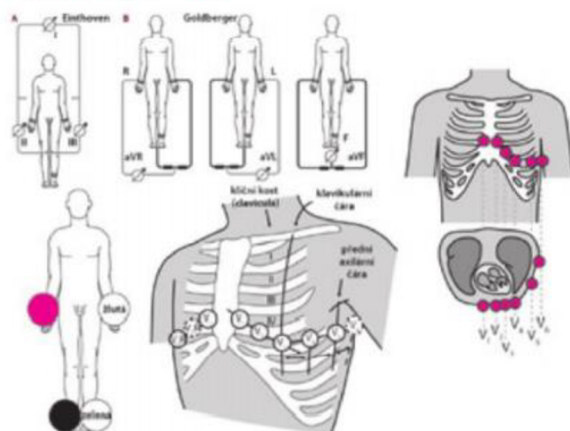
Obr. 18 Asystolie (Kapounová, 2007 s. 256)

### 3 Ošetrovatelský postup při zhotovení elektrokardiogramu

- Ke stanovení diagnózy pacienta může výrazně přispět i výsledek EKG křivky, která může jak záchranáři, praktické sestře či lékaři přinést relevantní informace, které mohou zásadně pomoci při stanovení předmětné diagnózy (Hampton, 2013).  
dle vyhlášky č. 55/2011 Sb. v § 17 odst.1 písm. a) *zdravotnický záchranář může „monitorovat a hodnotit vitální funkce včetně snímání elektrokardiografického záznamu, průběžného sledování a hodnocení poruch rytmu, vyšetření a monitorování pulzním oxymetrem „ (Česko, 2011).*

#### 3.1 Průběh elektrokardiografického vyšetření

- Uložíme pacienta na lůžko do vodorovné polohy
- Připravíme povrch těla pacienta (oholení, nanesení vodivého gelu)
- Přiložíme elektrody elektrokardiografu
  - **Hrudní**
    - V1 čtvrté mezižebří parasternálně vpravo
    - V2 čtvrté mezižebří parasternálně vlevo
    - V3 mezi elektrodu V2 a V4
    - V4 páté mezižebří vlevo, střední claviculární čára
    - V5 páté mezižebří přední axilární čára
    - V6 do pátého mezižebří střední axilární čára
  - **Končetinové**
    - Zelená – levý kotník
    - Žlutá – levé zápěstí
    - Červená – pravé zápěstí
    - Černá – pravý kotník (Sovová et al., 2014)



Obr. 18 Umístění hrudních a končetinových svodů (Bulíková, 2015, s. 20)

- Po vyhotovení elektrokardiogramu jej označíme dle vnitřních předpisů oddělení či organizace, aby nedošlo k záměně a vložíme do zdravotní dokumentace pacienta. Z pacienta sejmete elektrody, dle postupů použijeme dezinfekci a připravíme přístroj k dalšímu použití (Sovová et al., 2014.)

### Seznam literatury

- BARTŮNĚK, Petr et al. 2016. *Vybrané kapitoly z intenzivní péče*. Praha: Grada. ISBN 978-80-247-4343-1.
- BENNETT, David H. 2014. *Srdeční arytmie: praktické poznámky k interpretaci a léčbě*. Praha: Grada. ISBN 978-80-247-5134-4.
- BULAVA, Alan. 2017. *Kardiologie pro nelékařské zdravotnické obory*. Praha: Grada. ISBN 978-80-271-0468-0.
- BULÍKOVÁ, Táňa. 2015. *EKG pro záchranáře nekardiology*. Praha: Grada. ISBN 978-80-247-5307-2.
- ČIHALÍK, Čestmír a TÁBORSKÝ, Miloš. 2013. *EKG v klinické praxi*. Olomouc: Solen. ISBN 978-80-7471-015-5.
- DOBIÁŠ, Viliam. 2013. *Klinická propedeutika v urgentní medicíně*. Praha: Grada, ISBN 978-80-247-4571-8.
- HABERL, Ralph. 2012. *EKG do kapsy*. 4. vyd. Praha: Grada. ISBN 978-80-247-4192-5.
- HAMPTON, John R. 2013. *EKG stručně, jasně, přehledně*. Praha: Grada Publishing a.s. ISBN 978-80-247-4246-5.
- JANOUŠEK, Jan a ANDRŠOVÁ, Irena. 2014. *EKG a dysrytmie v dětském věku*. Praha: Grada Publishing a.s. ISBN 978-80-247-5006-4.
- JURAJDA, Michal. 2009. *Základy elektrokardiografie*. Slideplayer [online]. Brno: Masarykova univerzita. 2009 [cit.2019-01-10]. Dostupné také z: [https://slideplayer.cz/slide/3830021/?fbclid=IwAR1atjzzpek0\\_B1zz2uV9vzLrGcJeU\\_Ax-pQz-ZK4bk7ABa5WzQ-MAL17x4k](https://slideplayer.cz/slide/3830021/?fbclid=IwAR1atjzzpek0_B1zz2uV9vzLrGcJeU_Ax-pQz-ZK4bk7ABa5WzQ-MAL17x4k)

KAPOUNOVÁ, Gabriela. 2007. *Ošetrovatelství v intenzivní péči*. Praha: Grada. ISBN 978-80-247-1830-6.

KETTNER, Jiří et al. 2016. *Akutní kardiologie*. Praha: Mladá fronta. ISBN 978-80-204-3867-6.

KOLEKTIV AUTORŮ. 2008. *Sestra a urgentní stavy*. Praha: Grada Publishing a.s. ISBN 978-80-247-2548-2.

LUKÁŠ, Karel et al. 2009. *Chorobné znaky a příznaky: diferenciální diagnostika*. Praha: Grada Publishing a.s. ISBN 978-80-247-5067-5

ROKYTA, Richard et al. 2016. *Fyziologie*. 3. vyd. Praha: Galén. ISBN 978-80-7492-238-1.

SOVOVÁ, Eliška et al. 2014. *Kardiologie pro obor ošetrovatelství*. 2., rozš. a dopl. vyd. Praha: Grada. ISBN 978-80-247-4823-8.

THALER, Malcolm S. 2013. *EKG a jeho klinické využití*. Praha: Grada. ISBN 978-80-247-4193-2.

Šablona studijní opory byla použita ze studijní opory *Ošetrovatelství v gynekologii a porodnictví* dle Mgr. Andrei Lorenz z roku 2016.