

PŘÍRODOVĚDECKÁ FAKULTA UNIVERZITY PALACKÉHO V OLOMOUCI
KATEDRA OPTIKY

SOUČASNÉ METODY LÉČBY SUCHÉHO OKA

Bakalářská práce

VYPRACOVALA:

Eliška Buřilová, DiS.

Obor 5345R008 OPTOMETRIE

Studijní rok 2021/2022

VEDOUCÍ BAKALÁŘSKÉ PRÁCE:

Mgr. Lenka Musilová, DiS., Ph.D.

Čestné prohlášení:

Prohlašuji, že jsem bakalářskou práci vypracovala samostatně pod vedením Mgr. Lenky Musilové, DiS., Ph.D. za použití literatury uvedené v závěru práce.

V Olomouci 28. dubna 2022

.....

Eliška Buřilová

Poděkování:

Děkuji Mgr. Lence Musilové, DiS., Ph.D. za cenné rady a vstřícnost při zpracování bakalářské práce. Dále děkuji své rodině, která mě podporovala po celou dobu mého studia.

Tato práce byla podpořena projekty IGA PřF UP v Olomouci č. IGA_PrF_2021_012 a IGA_PrF_2022_010.

OBSAH

Úvod.....	6
1 ČÁSTI PŘEDNÍHO SEGMENTU OKA SOUVISEJÍCÍ SE SLZNÝM FILMEM..	7
1.1 Rohovka	7
1.2 Víčka	8
1.3 Spojivka	9
1.4 Slzné ústrojí	9
2 CHARAKTERISTIKA SLZNÉHO FILMU	11
2.1 Složení slzného filmu.....	11
2.2 Hlavní funkce a dynamika slzného filmu	12
3 PATOLOGIE SLZNÉHO FILMU	14
3.1 Příznaky syndromu suchého oka	14
3.2 Příčiny syndromu suchého oka	14
3.3 Komplikace syndromu suchého oka	17
4 DIAGNOSTIKA SLZNÉHO FILMU	18
4.1 Vyšetření kvantity slzného filmu	18
4.2 Vyšetření kvality slzného filmu	19
4.3 Další vyšetřovací metody.....	20
5 LÉČBA SUCHÉHO OKA.....	21
5.1 Změna životního stylu.....	21
5.2 Konzervativní léčba	22
5.2.1 Oční hygiena	22
5.2.2 Chemické látky v očních přípravcích.....	24
5.2.3 Oční kapky	26
5.2.4 Oční gely, masti a spreje	27
5.2.5 Lokální oční přípravky na předpis	27

5.2.6	Autologní sérové oční kapky	28
5.2.7	Oční kapky z amniové membrány a pupečnickové krve	28
5.2.8	Terapeutické kontaktní čočky pro suché oko	29
5.3	Přístroje k léčbě suchého oka	31
5.3.1	Intenzivní pulzní světelná terapie	31
5.3.2	Tepelné pulsační přístroje	32
5.3.3	Intranazální neurostimulace slz	33
5.3.4	Mechanické ošetření víček	34
5.4	Chirurgická léčba	35
5.4.1	Okluze slzných bodů a kanálek	35
5.4.2	Plastické operace víček	36
5.4.3	Transplantace amniové membrány	36
	Závěr	38
	Seznam použité literatury	39
	Příloha 1 – Vybrané oční kapky na trhu ČR	47
	Příloha 2 – Vybrané oční masti, gely, spreje na trhu ČR	49
	Příloha 3 – Vybrané oční léky na předpis v ČR	50

ÚVOD

Jedním z nejdůležitějších smyslů člověka je zrak, díky kterému přijímá velké množství informací a zajišťuje jeho orientaci v okolním prostředí. Na jeho správné funkci se podílí i slzný film, který chrání rohovku, zvlhčuje a vyživuje oční povrch oka. Pokud je stabilita slzného filmu narušena, dochází k různým patologickým stavům. Je tedy důležité poskytovat očím a jejich okolí náležitou péči a ochranu.

V populaci se čím dál častěji vyskytuje tzv. syndrom suchého oka, který je dnes označován jako civilizační onemocnění. Syndrom suchého oka je ovlivněn celou řadou negativních faktorů. Lidé tráví více času u počítače, nosí roušky, aplikují kontaktní čočky a podstupují laserové refrakční operace, které způsobují změnu slzného filmu. Příčiny suchého oka je dobré včas odhalit a následně začít s vhodnou léčbou.

Zvyšující se počet pacientů pociťujících příznaky suchého oka, se kterými se optometrista může často setkávat, byl motivací k napsání této práce a prohloubení si znalostí na toto téma. Zaměření této práce je převážně na současnou léčbu suchého oka, jelikož se její metody neustále vyvíjejí. Optometrista však není kompetentní suché oči léčit, ale vzhledem k tomu, že mohou být příčinou neostrého vidění, měl by se proto v této problematice dobře orientovat. Cílem práce je tedy shrnout a seznámit čtenáře s možnostmi léčby suchého oka individuálním přístupem k pacientovi.

V úvodu práce se věnuji anatomicko-fyziologickému popisu částí předního segmentu oka, které se slzným filmem úzce souvisejí, a také charakteristice a patologii slzného filmu. V práci jsem shrnula i základní diagnostické metody slzného filmu, díky kterým je možné správně a efektivně zacílit léčbu. Hlavní náplní této práce je popis současných metod léčby suchého oka, které jsou seřazeny vzestupně dle míry zásahu do oka a náročnosti terapie. Od změny životního stylu, přes konzervativní metody a moderní přístroje, až po chirurgická řešení.

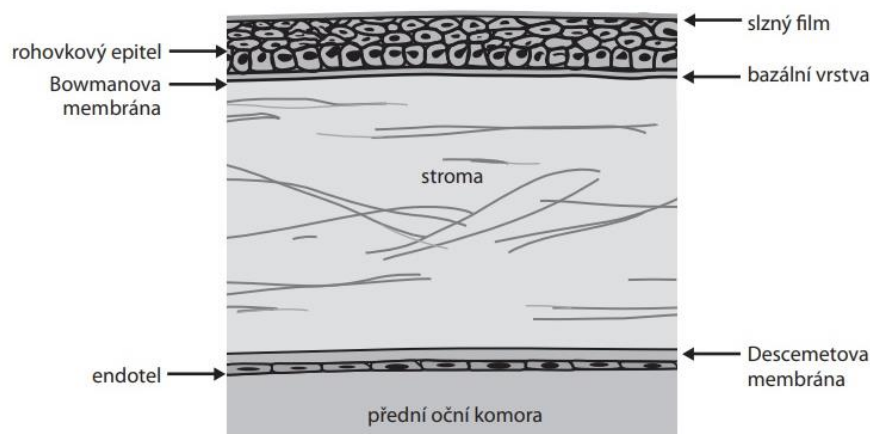
1 ČÁSTI PŘEDNÍHO SEGMENTU OKA SOUVISEJÍCÍ SE SLZNÝM FILMEM

Se slzným filmem jsou úzce spjaté části předního segmentu oka, kterými je rohovka, spojivka, víčka a slzné ústrojí.

1.1 Rohovka

Rohovka je průhledná optická tkáň oka, která zaujímá 20 % plochy oční koule. Průměr rohovky je přibližně 12 mm a z jejího okraje neboli limbu přechází v bělimu. Rohovka je bezcévná a velice citlivá tkáň, jelikož je hojně inervována nervy vedoucí z trojklanného nervu. Výživné látky rohovka získává ze slzného filmu, z komorové vody a pronikáním z kapilár limbu. Optická mohutnost rohovky činí 43 D, což představuje 2/3 z celkové optické mohutnosti oka. Hlavní funkcí je chránit vnitřní struktury oka a zajistit správný průchod paprsků skrz jednotlivé vrstvy rohovky. [1–3]

Vnější vrstvou je vícevrstevný epitel, který je charakteristický svou rychlou regenerací buněk po erozi tkáně a díky mikroklkům na povrchu udržuje hlenovou složku slzného filmu. Spodní buňky epitelu leží na Bowmanově membráně a jsou spojeny proteinovými komplexy a keratinovými vlákny zasahující až do další vrstvy tzv. stroma. Stroma představuje nejsilnější vrstvu rohovky, která ztrácí úplnou schopnost regenerace. Další vrstvou je Descemetova membrána, která zajišťuje prostupnost pro ionty. Endotelová jednovrstevná tkáň je poslední vrstvou rohovky, která vykazuje nízkou schopnost regenerace a udržuje rohovku díky tzv. endotelovým pumpám stále v dehydrovaném stavu. [1–3]



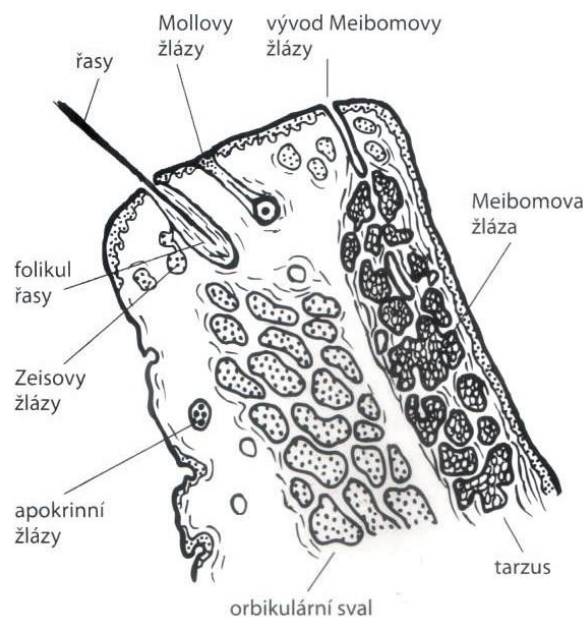
Obr. 1 – Vrstvy rohovky [2]

1.2 Víčka

Oční štěrbinu uzavírá horní a spodní víčko, jejichž okraje vytváří vnější a vnitřní koutek, kam stékají slzy slzným kanálkem ven. Víčka slouží k mechanické ochraně, regulují množství světla, usnadňují odtok slz a opakovaným mrkáním zvlhčují povrch oka. [2, 3]

Vnější vrstva víček je kryta kůží s podkožním vazivem a vnitřní vrstva dotýkající se oční koule je kryta spojivkou. Víčka jsou bohatě inervována a vyživována z několika větví tepen a žil. Základní pevnou částí víček je tarzální neboli vazivová ploténka, která zajišťuje napětí víček a s pomocí tarzálních svalů také jejich pohyb. Tyto svaly jsou inervovány krčními nervy sympatiku. Oční štěrbina se uzavírá při mrknutí díky kruhovému očnímu svalu, který se nachází mezi tarzální ploténkou a kůží, a je inervován lícním nervem. [1–3]

Okraje víček jsou dále vybaveny kožními žlázami, které jsou zdrojem složek slzného filmu. V tarzálních ploténkách se nachází přibližně 20 až 30 mazových Meibomových žláz, které svými vývody vylučují lipoproteinový a lipidový sekret. Na okrajích víček v oblasti řasových folikulů jsou uloženy menší mazové Zeisovy žlázy, které nedovolují slzám přetéct přes okraj víček, a potní Mollovy žlázy. Víčka obsahují nejen svaly, cévy, nervy a žlázy, ale také řasy, které chrání oko před nečistotami a světlem. [1–3]



Obr. 2 – Průřez dolním víčkem [3]

1.3 Spojivka

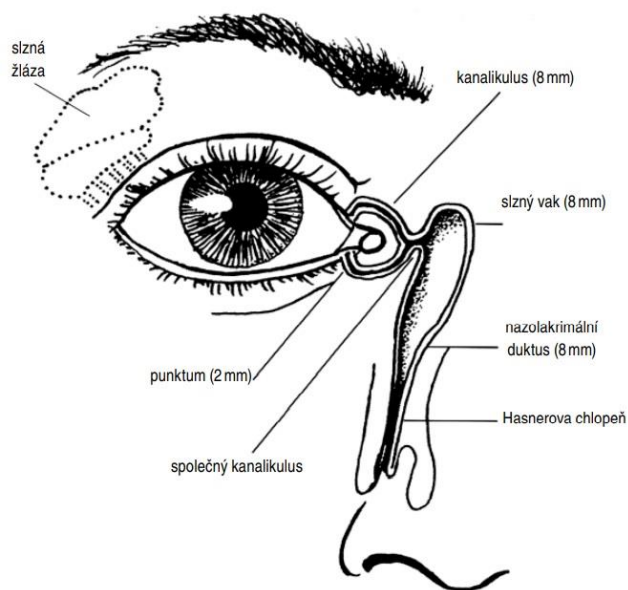
Spojivka je tenká sliznice, která pokrývá bělimu až po okraj rohovky a vnitřní stranu víček. Jsou zde přítomny horní a dolní přechodní řasy, které umožňují pohyb oční koule. V místě mezi oční koulí a víčky, neboli ve spojivkovém vaku, vytékají slzy z vývodů slzné žlázy v zevní části horního víčka. Ve vnitřním koutku oka se nachází poloměsíčitá řasa, která shromažďuje slzy v slzném jezírku díky hrbolku zvaný slzná jahůdka. Spojivka se skládá ze dvou vrstev. První vrstvou je epitel a druhou vrstvou je spojivkové stroma. Ve stroma se nachází fibroblasty, leukocyty, melanocyty, plazmatické a Langerhansovy buňky, které plní ochrannou funkci oka. Dále spojivka plní funkci sekreční. Ve stroma spojivky jsou obsaženy Wolfringovy a Krauseho slzné žlázy, které zajišťují produkci vodné složky slzného filmu. Dále pohárkové buňky společně s Henleovými kryptami a Manzovými žlázkami vytvářejí mucin, který je také nezbytnou součástí slzného filmu. [1–3]

1.4 Slzné ústrojí

Slzné ústrojí z anatomického pohledu se skládá ze slzotvorné a slzovodné části.

Slzotvornou část zajišťuje především slzná žláza, která se nachází v temporální oblasti horního víčka, je řízena především reflexně při podráždění či emočních stavech, a společně s Krauseho a Wolfringovými žlázkami spojivky vylučuje vodnou složku slz. Meibomovy žlázy uložené ve víčkách, pohárkové buňky, Henleovy krypty a Manzovy žlázy ve spojivce produkují tukovou a bílkovinnou část slz, která udržuje stabilitu slzného filmu. Tyto žlázy mají i bohatá cévní a nervová zakončení. Slzy ze žlázových vývodů stékají po očním povrchu směrem do slzného jezírka ve vnitřním koutku oka, kde se shromažďují a při mrkání dochází k jejich nasávání slznými body na horním a spodním víčku. [1–3]

Slzné body zahajují slzovodnou část slzného ústrojí. Mají průměr 0,2–0,3 mm. Slzy protékají lomenými slznými kanálky až do slzného vaku o velikosti 15x6 mm, který se nachází v kostní štěrbině očnice. Slzný vak stahuje své stěny a tím se lépe nasávají slzy do slzných bodů. Konečné ústí vaku je zúženo a slzy pokračují slzovodem do nosní dutiny, která je vybavena Hasnerovou chlopní zabraňující zpětnému chodu vzduchu. [2, 3]



Obr. 3 – Anatomie slzného ústrojí [4]

Slzy jsou důležitým produktem slzného ústrojí, který má za úkol zvlhčovat rohovku, opticky vyrovnávat nerovnosti rohovky, umožňovat pohyb víček a chránit oko před infekcí. V léčbě suchého oka má význam pH, které u slz činí 7,3–7,7 a je považováno za izotonické až mírně hypotonické prostředí, srovnatelné s pH krevní plazmy. Produkce slz je řízena trvale parasympatickými nervovými vlákny, reflexně při podráždění sympatickými nervy a emočními stavy člověka. Trvalá sekrece slz se pohybuje okolo 2,4 $\mu\text{l}/\text{min}$, kromě spánku kdy se slzy netvoří. Při podráždění se vyprodukuje až 7–8,5 $\mu\text{l}/\text{min}$. [1–6]

2 CHARAKTERISTIKA SLZNÉHO FILMU

Na vzniku kvalitního optického obrazu se podílí nejen rohovka, komorová voda, oční čočka, sklivec a sítnice, ale také slzný film, který je velmi hladkou a silnou refrakční plochou ležící na povrchu rohovky. Slzný film je produkován očními žlázkami viz kapitola 1.2., rozstírán a udržován pohyby víček během mrkání. Zajišťuje lubrikaci, ochranu a výživu očního povrchu. Charakteristická tloušťka slzného filmu je $6,0 \pm 2,4 \mu\text{m}$ a objem činí 4–13 μl . [7, 8]

2.1 Složení slzného filmu

Slzný film je složen z hlenové vrstvy obsahující mucin, který je přilnut k epitelu rohovky a plynule přechází do vodné vrstvy, která tvoří největší část slzného filmu. Vodná vrstva je pokryta lipidovou vrstvou, která zabraňuje jejímu odpařování. Slzný film je obsažen z 99 % vody a 1 % se skládá z proteinů, tuků, glukózy, minerální soli, enzymů, imunoglobulinů a oloupaných epitelů. Vzhledem k dynamice slzného filmu není možné definovat jeho přesné složení v konkrétním okamžiku. Jeho obsah se bude lišit v závislosti na vnějším zásahu. [2, 3, 8]

Hlenová vrstva je vnitřní vrstva slzného filmu přiléhající na epitel rohovky. Je tenká přibližně 0,02–0,7 μm . Skládá se z vody a mucinů. Dělí se na dvě části dle umístění vzhledem k epitelu, na hydrofobní a hydrofilní část. Vnitřní hydrofobní část tvoří glykoproteinový plášť, který zajišťuje přilnutí vrstvy k mikroklkům epitelu rohovky. Vnější hydrofilní část se propojuje s vodnou vrstvou. Muciny jsou vysokomolekulární glykoproteiny, které zajišťují viskozitu a integritu slzného filmu. Na očním povrchovém epitelu se nachází přibližně 20 různých mucinů, které se rozdělují do dvou skupin, muciny spojené s buněčným povrchem a vylučované muciny. Mezi muciny spojené s buněčným povrchem se řadí 11 mucinů, z nichž nejpodstatnější jsou MUC1, MUC4, a MUC16, a mezi vylučované patří 7 mucinů, které se dělí na rozpustné a gelotvorné, kde nejvýznamnější je MUC5AC. Důležitou funkcí mucinů spojených s buněčným povrchem je zajištění povrchové ochrany proti oděru, tvorby buněčného epitelu a monitorování slanosti prostředí. Vylučované muciny naopak zajišťují odstraňování alergenů a patogenů, lubrikaci povrchu a antimikrobiální aktivitu. [2, 7, 9, 10]

Vodná vrstva je střední vrstvou slzného filmu, která je plynule propojena s hlenovou vrstvou a kryta lipidovou vrstvou. Je silná přibližně 6–10 μm a je tvořena převážně vodou. Obsahuje také Na^+ , K^+ , Cl^- , kyslík, močovinu, tuky, glukózu a proteiny, které tvoří z 60 % albumin a ze 40 % imonuglobuliny IgG, IgA, IgE významné z hlediska imunitního systému. Dále se zde nachází enzymy lysozym, betalysin a laktoferin s protizánětlivými účinky. [2, 4,5]

Povrchová lipidová vrstva slzného filmu je rozhraním mezi vodnou vrstvou a vzduchem. Její tloušťka je 0,015–0,160 μm a je složena ze dvou vrstev. Tenčí vrstva polárních lipidů, která obsahuje proteiny s antimikrobiální funkcí a to kvůli propojení s vodnou vrstvou. Nejsvrchnější silnější vrstva nepochárních lipidů je v kontaktu se vzduchem. Lipidová vrstva je složena především estery cholesterolu, fosfolipidy, voskovými estery a diestery, z triacylglycerolů, volných cholesterolů a volných mastných kyselin. [2, 8, 11]



Obr. 4 – Vrstvy slzného filmu (upraveno) [7]

2.2 Hlavní funkce a dynamika slzného filmu

Slzný film zajišťuje pohodlí oka díky svým lubrikačním vlastnostem, které snižují smykové síly z okrajů víček, a tím usnadňují jejich pohyb při mrkání. Poskytuje trofické prostředí epitelialním tkáním a zároveň ochranu očního povrchového epitelu před každodenními vnějšími vlivy, mezi které patří mikroby, znečišťující látky, alergeny a nepříznivé podmínky prostředí, jako je nízká vlhkost a vítr. Další funkcí slzného filmu je zajišťovat hladký optický povrch bez nerovností. [2, 8, 11]

Slzný hlen s vysoce hydrofilním charakterem vylučovaných mucinů slouží k udržení vodné vrstvy slzného filmu k povrchu epitelálních buněk rohovky tzv. adhezi. Dále k ochraně proti oděru, k hydrataci a ke smáčivosti hydrofobní epitelální tkáni. Hlenová vrstva zajišťuje viskozitu a integritu slzného filmu, minimalizuje tření a smykové napětí při mrkání. Hlavní funkcí vodné vrstvy je zajistit opticky hladký povrch pro správný lom světla, lubrikovat povrch oka během mrkání a pohybů očí, chránit oční povrch před patogeny, vyživovat buňky rohovky a odplavovat epitelální zbytky a cizí tělíska. Lipidová vrstva zajišťuje snižování povrchového napětí slzného filmu, dále pomáhá vyhladit optický povrch, zpomaluje odpařování vodné vrstvy a zabraňuje přelévání slz na okrajích víčka. [7, 8, 11, 12]

Co se týče dynamiky slzného filmu, na povrchu rohovky je roztírán slzný film s frekvencí mrkání 5 až 12x za minutu, které trvá přibližně 0,2 sekundy. Průběžným mrkáním se odplavuje část vodné vrstvy z povrchu oka slznými cestami a zároveň jsou přiváděny nové složky slzného filmu slznými žlázkami. Hlenová vrstva s mucinem je roztírána po povrchu oka a také dochází k obnově tloušťky lipidové vrstvy. Během doby, kdy jsou oči otevřené, dochází k ztenčování lipidové vrstvy, a pokud víčko nemrkne, začíná se odpařovat vodná vrstva, což vede k riziku výskytu suchých míst, která narušují hlenovou vrstvu. [2, 3]

3 PATOLOGIE SLZNÉHO FILMU

Stabilita slzného filmu může být narušena mnoha faktory vedoucí k tzv. syndromu suchého oka neboli suchému oku, jehož etiologie je oficiálně definována Evropskou oftalmologickou společností z roku 2003 v Madridu. Následující negativní vlivy se určitým způsobem projeví na oku, a pokud se obtíže neléčí, může dojít až k závažnému poškození rohovky, spojivky a zraku. [13, 14]

3.1 Příznaky syndromu suchého oka

Nejčastější subjektivním příznakem je pocit pálení, řezání nebo pocit cizího tělíska v oku. V některých případech je i prvotním znakem zvýšené slzení. Po určité době se může objevit světloplachost neboli fotofobie a dále zhoršené vidění. [13, 15]

Mezi objektivní příznaky pozorovatelných na štěrbinové lampě patří zmenšení slzných menisků na okraji spodního víčka a celkové překrvení spojivky. Dále jsou pozorovatelná suchá místa v oblasti rohovky a také spojivkových řas. [7, 15]

3.2 Příčiny syndromu suchého oka

Mezi nejčastější příčiny suchého oka lze zahrnout například vyšší věk, nerovnováhu hormonů, dlouhodobé užívání léků, imunologické problémy, zánětlivé reakce a několik dalších příčin popsaných v této kapitole.

Stárnutí je jednou z nejčastějších příčin suchého oka, které se objevuje přibližně u 5 až 30 % starších osob kolem 60. roku věku. Přičemž u žen je pravděpodobnost výskytu vyšší než u mužů. Příčinou může být období menopauzy, kdy dochází ke změnám hladin hormonů v těle. Nestabilita slzného filmu, především vodné složky, spočívá v tomto případě v abnormální poloze očního víčka a ve snížené sekreci růstového hormonu, která vede k zániku buněk a dysfunkci Meibomových žlázek. Dále se v období stárnutí snižuje obsah proteinů, konkrétně laktoferinu a lysozymu. [13, 14, 16]

V lidském těle jsou jednotlivé procesy řízeny pomocí hormonů. Vylučování hormonů zajišťují endokrinní žlázy, které ovlivňují funkci exokrinních žláz oka. K endokrinním žlázám se řadí štítná žláza, nadledviny, slinivka břišní, epifýza, hypofýza a také pohlavní orgány produkující hormony (estrogeny a androgeny).

Nejčastěji se pocit suchých očí objevuje u žen při užívání antikoncepce, během kojení, při menopauze, hypoovarismu, ovariektomii a dále se vyskytuje například u odnětí pohlavních žláz, antiandrogenní léčbě, Basedowově chorobě a cukrovce. [13, 14, 17, 18]

Mezi farmakologické příčiny suchého oka se řadí užívání léků, které negativně ovlivňují kvantitu a kvalitu slzného filmu. Nejčastěji bylo suché oko zaznamenáno u užívání antihistaminik, antidepresiv, hormonální antikoncepce, antihypertensiv, diuretik, při podání některých anestetik a dalších farmak. Projevy mají však lehký průběh a po ukončení jejich užívání příznaky suchého oka vymizí. [13, 14, 19]

V oblasti imunologie se suché oči pojí především se systémovým autoimunitním onemocněním, Sjögrenovým syndromem, který se vyskytuje pouze v 1 % ve dvou formách, primární a sekundární. Jedná se hlavně o poruchu vodné složky. Prokazuje se tvorbou protilátek anti-Ro a anti-La, nižším počtem T lymfocytů a zvýšeným počtem B lymfocytů. Pro primární typ jsou typická pouze suchá ústa a oči. Sekundární typ Sjögrenova syndromu je spojen s dalším autoimunitním onemocněním jako je například revmatoidní artritida a systémový lupus erythematoses. [13, 14, 20]

Syndrom suchého oka může být spojen i se špatnou výživou. Projeví se například při nedostatku vitamínu A, kdy je ovlivněna hlenová složka slzného filmu. Jeho nedostatek způsobuje keratomalacii, šeroslepost a Bitotovy skvrny ve spojivkovém vaku, což jsou osychající místa bulbární spojivky. Bylo zaznamenáno, že negativní vliv na slzný film má také deficit vitamínu B₁₂, vitamínu D a nízký příjem omega-3 mastných kyselin ve stravě. [13, 14, 21–23]

Suché oči mohou mít geneticky podmíněnou příčinu, která se týká znetvoření dakryogenních žláz, které se rozdělují na žlázy produkující oční mok, žlázy tvořící lipidy a žlázy vytvářející mucinovou složku slzného filmu. Buď se poškození týká jedné skupiny nebo všech typů. [14]

Pocit suchosti očí je doprovázen i u blefaritidy a meibomitidy, neboli při zánětech dakryogenních žláz. Postižena je lipidová nebo vodná složka slzného filmu. Tyto záněty se mohou projevit ve spojitosti s kožními onemocněními, kam patří například rozacea, atopie a seboroická dermatitida. [13–15]

Nestabilita slzného filmu se může projevit po určitém úrazu, tedy mechanickém, chemickém a tepelném poškození sekrečních žlázek slzného ústrojí. Nebo také po operačním zásahu a ozařování tkání, kdy dochází k poškození vodné a hlenové vrstvy. [13, 14]

Při poškození inervace povrchu oka a slzných žláz dochází k snížené produkci slz. Hlavními případy, které mají za následek suché oči, jsou laserové refrakční operace, plastiky rohovky, infekce herpes simplex nebo obrna lícního nervu. Pocit suchých očí je spojen také s únavou, stresem, emocionální labilitou a bolestmi hlavy. [14, 24]

Suché oči jsou často způsobeny vlivem vnějšího okolí. Negativní vliv na slzný film má pobyt v prašném, suchém, klimatizovaném či zakouřeném prostředí. Očím také nespědí silný vítr a intenzivní osvětlení. Nejvíce je tímto působením ovlivněna lipidová vrstva slzného filmu. [13, 14, 23]

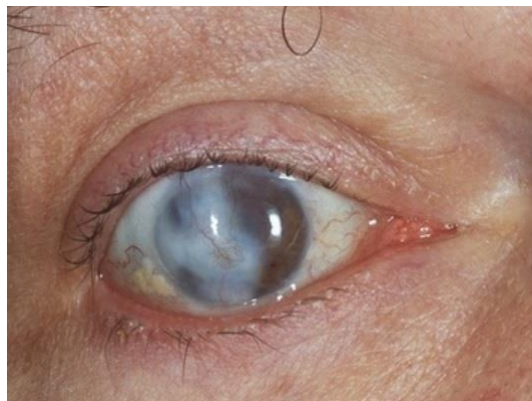
Další příčinou je časté nošení kontaktních čoček, kdy dochází ke změně prostředí na povrchu oka. Kontaktní čočka snižuje nejen objem vodné vrstvy, ale naruší produkci mucinové a lipidové složky. [13, 23]

Dnes nejrozšířenějším problémem týkající se suchých očí je dlouhodobá práce u počítače tzv. Office Eye Syndrome, kdy dochází nejen k únavě očí kvůli akomodačnímu úsilí, ale při sníženém mrkání se více odpařuje vodná složka slzného filmu a narušuje se tak složka mucinová, která chrání epitel rohovky. [23, 25]

V posledních 2 letech, s šířením virového onemocnění Covid-19, bylo zaznamenáno a potvrzeno, že nošení roušek přes ústa a nos, je nepříznivé pro správnou funkci slzného filmu a způsobuje pocit suchých očí. [26, 27]

3.3 Komplikace syndromu suchého oka

Při stabilitě slzného filmu, lipidová, vodná a hlenová složka fungují společně a udržují vlhkost rohovky a spojivkového epitelu. Naopak dysfunkce v jakékoli vrstvě může vést k viskozitě a hyperosmolaritě slz, kdy je méně vody v slzách zapříčiněno sníženou tvorbou vodných slz nebo zvýšeným odpařováním slz v důsledku snížené produkce lipidů z Meibomových žlázek nebo sníženou produkcí mucinu z pohárkových buněk. Bez ohledu na počáteční příčiny suchého oka, chronická suchost povrchu oka má za následek rohovatění a odlupování epiteliálních buněk rohovky. Jelikož není rohovka dostatečně dlouhodobě chráněná slzným filmem s antibakteriálními účinky, projevují se zánětlivé reakce. Záněty mohou způsobovat trhliny, zjizvení na rohovce, které pak snižují zrakovou ostrost. Postupující neléčený zánět může vyústit až v rohovkový vřed, s rizikem perforace neboli prasknutí a následnou ztrátou zraku. [13, 23]



Obr. 5 – Rohovkový vřed [28]

4 DIAGNOSTIKA SLZNÉHO FILMU

K diagnostice slzného filmu se využívá mnoha metod, které usnadňují nejen vyhodnocení příčiny nestability slzného filmu, ale usnadňují také léčbu suchého oka. Prvním krokem vyšetřování je provedení anamnézy, kam se řadí subjektivní potíže, doposud užívané kapky, léky a celkový zdravotní stav pacienta. Jednotlivá vyšetření se provádí především na šterbinové lampě pomocí světelného paprsku s nízkým osvětlením, aby nedocházelo k oslňování pacienta a k vypařování vodné vrstvy slzného filmu. Hodnotí se standardně kvantita a kvalita slzného filmu. [3]

4.1 Vyšetření kvantity slzného filmu

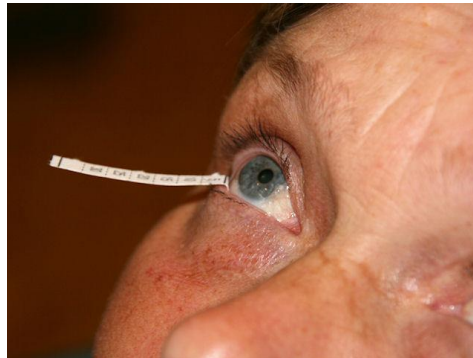Množství slz v oku se vyšetřuje nejčastěji třemi metodami, kterými je měření slzného menisku, metoda LIPCOF a Schirmerův test. [7]

Slzný meniskus je objem slz ve tvaru proužku, který se nachází při okrajích horního a dolního víčka. Hodnotí se jeho šířka, výška a možné nepravidelnosti. Správná hodnota šířky činí 1 mm, výška se pohybuje v rozmezí 0,3 až 0,1 mm a to bez nepravidelností. Pacienti se suchým okem mají nižší hodnoty než je tato norma. Slzný meniskus se měří pomocí šterbinové lampy technikou, kdy se srovnává výška slzného menisku nejčastěji na spodním víčku s šířkou světelného paprsku. Dále se může použít měřicí mřížka v okuláru. Oblast, kde se slzný meniskus nejlépe vyhodnocuje, je pod středem zornice a 5 mm od vnějšího a vnitřního koutku oka. Dále se jeho stav může měřit pomocí optické koherenční tomografie, přístroje Tearscope plus nebo rohovkového topografu. [1, 7, 29]

Metoda LIPCOF (lid parallel conjunctival folds) hodnotí víčko-parallelní spojivkové záhyby, které vznikají zvýšeným třením spojivky a víček mezi sebou a tím se narušuje morfologie slzného menisku. Vyšetřují se na šterbinové lampě pomocí úzkého světelného paprsku a hodnotí se jejich počet a výška nad okrajem dolního víčka. Čím více spojivkových záhybů, tím větší riziko suchého oka. Metoda úzce souvisí s vyšetřením slzného menisku. [1, 7, 30]

Schirmerův test je nejčastější vyšetřovací metodou ke zjištění množství slz, kdy se vkládají zahnuté filtrační proužky papírku (35x5 mm) do dolních spojivkových vaků temporálně za okraje víček. Schirmerův test se rozděluje na dva způsoby.

V prvním případě se nejprve vyhodnocuje tvorba vodné složky bez použití lokálního anestetika po dobu 5 minut, při otevřených očích s případným mrkáním. Délka nasáknutí slz na filtračních papírcích by měla být více jak 15 mm. V druhém případě se vylučuje reflexní slzení aplikací lokálního anestetika, kde normální délka nasáknutí papírků je nad 10 mm. Výsledky pod tyto uvedené hodnoty vypovídají o výskytu suchého oka. [1, 5, 7, 29]

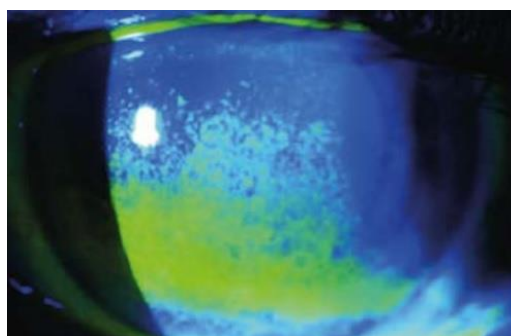


Obr. 6 – Schirmerův test [31]

4.2 Vyšetření kvality slzného filmu

Stabilita slzného filmu se vyšetřuje nejčastěji pomocí metody „break up time“, která lze provést invazivním i neinvazivním způsobem. [7, 29]

Vyšetřovací invazivní metoda „break up time“ zkráceně BUT hodnotí primárně stav mucinové a lipidové složky, kdy se měří čas rozpadu slzného filmu. Pro lepší viditelnost roztrhávajících se suchých míst během testu se nanese do spojivkového vaku barvivo, nejčastěji to bývá fluorescein. Pacient několikrát za sebou zamrká a poté nechá otevřené oči, co nejdélší dobu. Vyšetřující počítá a zároveň pozoruje přes štěrbinovou lampu s modrým kobaltovým osvětlením povrch oční štěrbinou do objevení suchých míst. Pokud se napočítá pod 10 sekund, výsledek vykazuje stav suchého oka. [1, 5, 7]

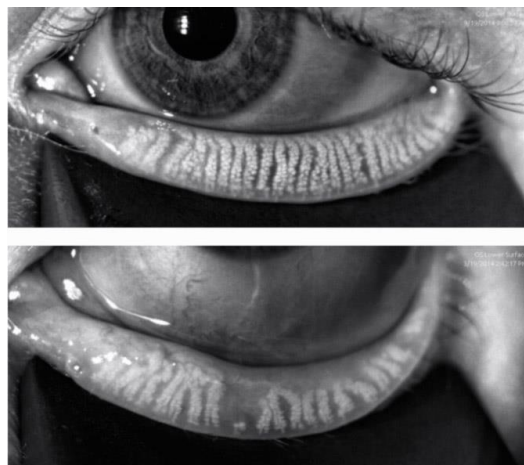


Obr. 7 – BUT – barvení fluoresceinem [7]

NIBUT neboli neinvazivní „break up time“ test je založen na stejném principu měření jako invazivní BUT, na času rozpadu slzného filmu, ale bez aplikace fluoresceinu. Hodnoty, které jsou nižší než 15 sekund, jsou pokládány již za abnormální. Výhodou je možné jeho provedení před aplikací kontaktních čoček, které se nezhodnotí jako v případě aplikace fluoresceinu. Tuto metodu lze opakovat vícekrát za sebou. [29]

4.3 Další vyšetřovací metody

Suché oko může být diagnostikováno dalšími metodami, které jsou spíše doplňkové, ale významný přínos některých z nich je především v diagnostice Sjögrenova syndromu. Ferning test neboli kapradinový test se používá ke zjišťování nedostatku mucinu, kdy se odebere vzorek slz na sklíčko, který se následně po jeho zaschnutí vyhodnotí pod mikroskopem. Impresní cytologie hodnotí hustotu pohárkových buněk v slzném filmu a osmolarita slz se zabývá správným složením slz a využívá tři techniky, deprese bodu tuhnutí, technika tlaku páry, elektrická impedance. Tloušťku a celkový stav lipidové vrstvy, vyhodnocuje metoda interferometrie, na které se sledují šterbinovou lampou různé obrazce. Dále se používá lysozymový a laktoferinový test poskytující informace o koncentraci lysozymu a laktoferinu v slzách, které mají antibakteriální účinky. Meibografie sleduje celkový stav Meibomových žláz, při víčkové everzi pomocí prosvícení víčka z kožní strany. [1, 5, 7]



Obr. 8 – Meibografie [32]

5 LÉČBA SUCHÉHO OKA

Tato kapitola se věnuje samotné léčbě suchého oka, jejíž podstatou je zmírnit nepříjemné pocity suchosti oka a zamezit změnám ve struktuře rohovky a případného nevratného poškození. [33]

Před samotným začátkem léčby suchého oka je významné provést celkovou a oční anamnézu pacienta a následně důkladné vyšetření slzného filmu různými technikami a metodami viz kapitola 4, které slouží k správnému zacílení léčby. [3, 33]

K terapii syndromu suchého oka lze využít několik metod. V první řadě je doporučována změna životního stylu ve snaze zamezit možnému negativnímu vlivu z vnějšího prostředí. Další možností je oční lubrikace pomocí očních přípravků a hygiena víček. Tímto postupem se léčba zahajuje a v případě dlouhotrvajících a nelepších se projevů suchých očí se využívá aplikace očních kapek a mastí, mezi které patří kortikosteroidy, antibiotika, imunosupresiva a stimulanty tvorby slz. Dále se může využít autologních sérových očních kapek, kapek z amniové membrány či terapeutických kontaktních čoček. K podpoře správné funkce Meibomových žláz se mohou využívat speciální přístrojové metody, kterými je intenzivní světelná pulzní terapie a tepelně pulsační ošetření. U vážných projevů se provádí chirurgické řešení jako je například implantace zátek do slzných bodů, operace víček a aplikace transplantačních štěpů na rohovku z amniové membrány. [33, 34]

Léčba suchého oka se neustále vyvíjí, přičemž není žádných striktních pravidel a postupů jak suché oči léčit. Je důležité se tedy pacientovi věnovat a léčit ho zcela individuálně podle jeho subjektivních potíží a reakcí. [34]

5.1 Změna životního stylu

Lidé se dnes často pohybují převážně ve městech, ve kterých panuje prach a ustavičný shon, pracují s digitální technikou, nadměrně se zatěžují a stresují ve svém zaměstnání. Tento způsob života má negativní dopad i na funkci slzného filmu. Syndrom suchého oka lze považovat dnes za civilizační chorobu. [33]

Nejjednodušší a preventivní léčbou suchého oka je změna prostředí. Je dobré se nepohybovat v prašném, přetopeném, zakouřeném, větrném a klimatizovaném prostředí.

Při práci na blízkou vzdálenost mít správné osvětlení a snažit se omezit užívání telefonů, tabletů a počítačů. [33]

Zmírnění pocitu suchých a unavených očí se může dosáhnout i změnou denního režimu. Očím a celkově zdraví prospívá dostatečný spánek, který se udává kolem 8 až 9 hodin denně. Doporučuje se přijímat dostatek tekutin, nejméně 2 litry denně, člověk je pak hydratovaný, což může mít pozitivní vliv na vodnou vrstvu slzného filmu. Je dobré zahrnout ve stravě větší množství kvalitních tuků, jako jsou omega-3 a omega-6 mastné kyseliny, které jsou obsaženy především v mořských rybách a podporují tvorbu lipidové složky slzného filmu. Ke zlepšení stavu suchých očí přispívají také vitaminy B₆, B₁₂, A, C, E a zinek, které jsou přijímány v potravě nebo výživových doplňcích. Doporučuje se také nekouřit. [33, 35–39]

Dále by se mělo omezit každodenní nošení kontaktních čoček, kdy se narušuje struktura slzného filmu a tím i povrch rohovky. Správnému pohybu a rozetření slzného filmu na rohovce se může pomoci občasným zakroužením očí do stran. Při práci na krátkou vzdálenost se doporučuje jednou za čas zaostřit do dálky. [33, 34, 38]

5.2 Konzervativní léčba

Podstatou konzervativní léčby je nahrazení dostatečného množství slzného filmu pomocí očních přípravků, které zlepšují jeho vlastnosti díky chemickým látkám v nich obsažených. Mezi oční přípravky se řadí oční kapky, gely, masti, spreje, autologní sérové oční kapky a oční kapky z amniové membrány. Tyto oční přípravky jsou určeny k podpoře vždy buď jedné složky, nebo zároveň všech tří složek slzného filmu. Mezi konzervativní léčbu může být zařazena i aplikace terapeutických kontaktních čoček, které slouží jako rezervoár kyseliny hyaluronové ke kontinuálnímu zvlhčování očního povrchu. Dalším hlavním cílem je obnovení a stabilizace přirozeného slzného filmu pomocí správné oční hygieny, která je velmi důležitou součástí léčby suchého oka. [33, 40–43]

5.2.1 Oční hygiena

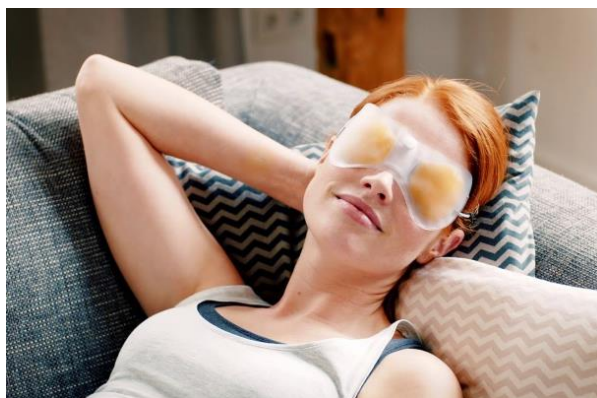Ke zlepšení tloušťky a kvality lipidové vrstvy, která je zapříčiněna poruchou Meibomových žlázek, kdy nejsou volně propustné, je důležité, praktikovat tzv. oční hygienu, která je společně s očními kapkami základem úspěšné léčby suchého oka.

Správná péče o oční víčka umožňuje mazovým žlázkám produkovat a vytvářet lipidovou vrstvu slzného filmu, která snižuje odpařování vodné složky. Tato péče je doporučována provádět alespoň 2x denně. Po odeznění akutních problémů pak stačí několikrát týdně. [42, 44]

Před začátkem oční hygieny je vhodné si umýt ruce a připravit si příslušné pomůcky. První fáze se týká zahřívání očních víček, kdy se napomáhá rozpuštění nahromaděného lipidového sekretu v ústí Meibomových žlázek, který lze následně snadněji odstranit. K zahřátí očních víček se používají čisté žínky nebo bavlněné kapesníky, které se namočí do převařené vody o teplotě kolem 45°C. Poté se kapesníky přiloží na oční okolí a nechají se působit po dobu cca 5 minut. [42, 44]

V druhé fázi po nahřátí se masírují a čistí okraje očních víček. Pomocí čistých navlhčených bavlněných tampónů, vatových tyčinek nebo ukazováčku se masáží vytlačuje ucpaný tekutý lipidový sekret. Masáž spočívá v mírném tlaku na víčka proti očnímu bulbu. U horního víčka se postupuje ze shora dolů a u spodního víčka ze zdola nahoru. Touto technikou se masáž provádí přibližně 5 až 10x za sebou. Poté následuje čištění okrajů očních víček kosmetickým tampónem směrem od vnějšího koutku k vnitřnímu. Při masáži a čištění by měly být použity vždy nové tampóny nebo tyčinky pro každé oko zvlášť. [42, 44]

Dále je možné využívat moderních technických produktů a přístrojů. Pro nahřátí očních víček se používají zahřívací gelové masky, například od firem Posiforlid, Lifemed, TheraPearl, které se přiloží na oči a nechají působit. Nahřátí a zároveň masáž s uvolněním napětí očních víček poskytují také speciální elektrické masky nebo brýle, například značek Blephasteam, Renpho a Breo. Tyto přístroje po nastavení udržují stálou teplotu po určitou dobu a poskytují maximální pohodlí. Celkově produkty působí prospěšně i na kvalitu spánku, snižují bolesti hlavy a zmírňují chronickou bolest očí. [44–49]



Obr. 9 – Oční hygiena pomocí nahřívací gelové masky [50]

5.2.2 Chemické látky v očních přípravcích

Součástí očních přípravků bez lékařského předpisu je mnoho nezbytných a podpůrných chemických látek. Mezi tyto látky se řadí oční adstringent, demulcenty, změkčovadla, konzervační látky a účinné látky. [51]

Oční adstringent je látka, která reaguje s bílkovinami, vysráží je, a tím pomáhá při zánětu a infekci povrchu oka. Touto látkou v očních kapkách je síran zinečnatý. [51]

Demulcenty jsou obvykle polymery rozpustné ve vodě, které slouží k ochraně a lubrikaci oka. Mezi tyto látky se řadí: [51]

- sodná sůl karboxymethylcelulózy
- dextran
- želatina
- glycerol
- hydroxyethylcelulóza,
- hydroxypropylmethylcelulóza,
- methylcelulóza
- polyethylenglykol
- polyethylenglykol
- polysorbát
- polyvinylalkohol
- povidon
- propylenglykol
- hypromelóza
- karbomer

Oftalmologická změkčovadla jsou látky tukové nebo olejové struktury, které zabraňují vysychání očního povrchu a napomáhají k ochraně a změkčení tkání. Do této skupiny látek patří lanolin, minerální oleje, parafin, vazelíny a vosky. Minerální oleje nahrazují lipidovou vrstvu slzného filmu a vazelína s lanolinovými přípravky jsou především očními lubrikanty. [51]

Konzervační látky jsou látky, které jsou v očních kapkách důležité, protože zabraňují růstu bakterií v přípravku. Mají dezinfekční, baktericidní a antistatické účinky, ale také mnoho nežádoucích účinků. Většina konzervačních látek působí toxicky na epitelální buňky rohovky a spojivky. Způsobují rozpad buněk, poškozují proteiny a lipidy v jejich membránách. Snižují tvorbu vody, hustotu nervových vláken a mohou být i příčinou alergické reakce. K těmto látkám patří: [33, 51]

- benzalkoniumchlorid (BAC)
- polyquaternium-1 (Polyquad®)
- perboritan sodný (Dequest® a GenAqua®)
- stabilizovaný komplex oxychloro (Purite®)
- chloritan sodný (Ocupure®)
- polyhexamethylenbiguanid (PHMB)
- chlorbutanol
- edetát disodný
- cetrimid
- chlorhexidin
- thiomersal

Dále se v očních přípravcích nacházejí látky, které přispívají ke zlepšení kvantity a kvality slzného filmu. Nejsou však řazeny jako aktivní neboli hlavní chemické látky. Tyto látky jsou uvedeny v tabulce 1. [40, 51]

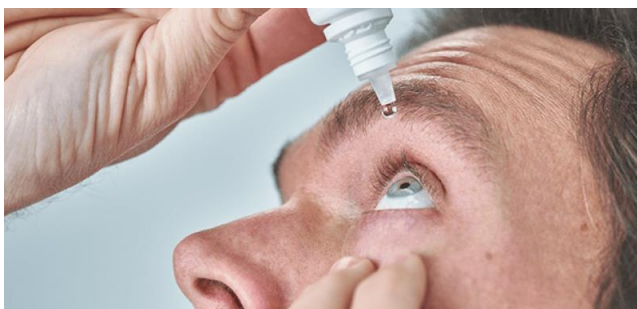Tab. 1 – Účinné látky v očních přípravcích a jejich funkce [51]

Účinná látka	Funkce
Dexpanthenol	alkoholový derivát kyseliny pantotenové patřící do skupiny B vitaminů, která podporuje hojení epitelu rohovky
Ectoin	přírodní látka podporující lipidovou složku slzného filmu, váže vodu, zklidňuje při alergiích a působí protizánětlivě
Elektrolyty např. chlorid sodný	k udržení nebo snížení osmolarity slz
Erythritol	hydratuje a zabraňuje zánětu
Heparin	látka s podobnou strukturou jako hlenová vrstva slzného filmu zajišťující přilnavost k rohovce a spojivce
Hyaluronát sodný	sůl kyseliny hyaluronové, která působí protizánětlivě a podporuje rohovkové buňky při regeneraci
Hydroxypropyl Guar	polysacharid z guarových bobů, který zlepšuje soudržnost ostatních látek a viskozitu produktu
Kyselina hyaluronová	přirozeně se nachází v oku a pomáhá zvlhčovat a rovnoměrně roztírat slzný film po povrchu oka
Kyselina polyakrylová	zvyšuje viskozitu a zadržuje slzy

Perfluorohexyloktan	látko, která zabraňuje odpařování lipidové vrstvy a naopak ji zesiluje a podporuje, obsahují ji oční kapky EvoTears
Pufrovací systémy např. kyselina boritá	zajišťují pH ~8,5, které je nejpohodlnější pro pacienty se suchým okem
Retinol	vitamin A, který má schopnost regenerovat epitelální buňky rohovky
Sorbitol	snižuje viskozitu gelujících činidel
Sterilní přípravek s tinkturou ze světlíku lékařského	bylina se zvlhčujícím a zklidňujícím účinkem při pocitu pálení a podráždění očí
Trehalóza	disacharid, který stabilizuje buněčné membrány a zásobuje buňky uhlíkem a energií
Tromethamin	ředí voskové látky
Tyloxapol	zkapalňuje a rozkládá lipoproteiny

5.2.3 Oční kapky

Oční kapky jsou nejrozšířenější metodou v léčbě suchého oka. Zajišťují především hydrataci, lubrikaci očního povrchu, regeneraci buněk rohovky, spojivky a některé mohou působit i protizánětlivě. Látky v nich obsažené podporují a stabilizují vrstvy slzného filmu. K dispozici je mnoho typů očních kapek, které mají svou specifickou funkci. Na českém trhu je dostupná celá řada očních kapek, viz příloha 1, které působí buď pouze hydratačně např. oční kapky Hyal-Drop multi, nebo podporují pouze lipidovou vrstvu slzného filmu např. oční kapky EvoTears na olejové bázi, nebo jsou zacíleny na všechny vrstvy a to jsou např. oční kapky Systane Complete. Počet aplikací přes den určuje viskozita očního přípravku. Čím je více viskózní, tím se aplikuje méně často, jelikož poskytuje déletrvající účinek. Méně viskózní oční kapky poskytují většinou krátkodobou úlevu od pocitu suchých očí, tudíž se musí aplikovat vícekrát. Oční kapky, které nejsou založené na olejové bázi, se dají aplikovat společně s kontaktními čočkami. Frekvence kapání je ovšem zcela individuální, jelikož také záleží na úrovni potíží se suchým okem. V řadě očních kapek se vyskytují konzervační látky, které mohou u některých pacientů způsobovat alergii, proto jsou k dispozici také oční kapky bez konzervantů. Oční přípravky se používají v omezeném čase, vždy po určitou dobu od otevření lahvičky. [33, 38, 40]



Obr. 10 – Aplikace očních kapek [52]

5.2.4 Oční gely, masti a spreje

Tyto přípravky zajišťují, stejně jako oční kapky, hydrataci, lubrikaci, regeneraci a podporují všechny vrstvy slzného filmu. Oční spreje osvěžují a jejich viskozita je nízká. Oční gely jsou viskóznější, mohou tak působit delší dobu pozitivně na slzný film. Nejvyšší viskozitu přípravku mají oční masti, které obsahují především minerální oleje, které lubrikují a regenerují povrch buněk. Jejich aplikace do spojivkového vaku je doporučována přes noc, jelikož znemožňují ostré vidění. V příloze 2 je uveden přehled vybraných očních přípravků tohoto typu na českém trhu. [33, 38, 40]

5.2.5 Lokální oční přípravky na předpis

Při akutních a chronických zánětech, které mohou být spojeny s těžkým průběhem syndromu suchého oka, se používají oční kapky a masti na lékařský předpis. Působí protizánětlivě a dezinfekčně, čímž zabraňují poškození rohovkového epitelu. Tyto oční přípravky obsahují antibiotika, kortikoidy či jejich kombinaci. Příklady těchto očních kapek nejčastěji používaných v České republice jsou uvedeny v příloze 3. Nesmějí se používat společně s kontaktními čočkami, obsahují konzervační látky a jejich použití po otevření lahvičky je maximálně po dobu 4 týdnů.

Dále se v oftalmologii využívá protizánětlivých léčiv tzv. imunosupresiv. Zástupcem je cyklosporin A (Restasis), který má schopnost snižovat aktivaci T-lymfocytů a zvyšovat množství pohárkových buněk s tvorbou slz. Je využíván u chronických fází suchého oka a autoimunitního onemocnění, zejména u Sjögrenova syndromu. Cyklosporin A byl schválen agenturou FDA (Food and Drug Administration) v roce 2003 v USA. Roku 2016 byl schválen FDA lék lifitegrast (Xiidra), který je používán ve spojení s cyklosporinem k léčbě suchého oka. Tvorbu slz slznými žlázami lze pak také vyvolat látkami zvané stimulatory, kterými je například eledoisin a pilokarpin. [23, 33, 53]

5.2.6 Autologní sérové oční kapky

Autologní sérum se využívá v léčbě suchého oka díky jeho specifickým vlastnostem, které jsou velmi podobné vlastnostem přirozených slz oka, co se týče pH a osmolarity. Tyto oční kapky nejen zvlhčují povrch oka, ale poskytují také výživné a růstové faktory, které jsou nezbytné při regeneraci buněk. Obsahují složky, které mají vliv na vytlačení mucinů z pohárkových buněk spojivky. Mezi tyto složky se řadí epiteliální růstový faktor (EGF), transformující fibroblastový růstový faktor- β (TGF- β), vitamin A, fibronectin, albumin, $\alpha 2$ makroglobulin, růstový faktor odvozený z krevních destiček (PDGF-AB) a neuropeptidy. Oční kapky z autologního séra obsahují navíc imunoglobuliny jako IgG, lysozym, které mu dodávají baktericidní účinek. [6, 53]

Na přípravě očních kapek z autologního séra se podílejí služby hematologie a lékárny. Nejprve se pacientovi odebere krev bez antikoagulačních přísad do vakuových zkumavek, které se následně nechají ve stojanu ve svislé poloze přibližně 2 hodiny. Po sražení krve se krev odstředí, aby se oddělilo sérum od zbytku prvků. Vše probíhá za aseptických podmínek v digestoři s laminárním prouděním. Sérum se rozdělí a vloží přes filtr do sterilních lahvíček k použití. Poté se do lahvíček přidá fyziologický roztok, v takovém množství, aby autologní sérum bylo v určité koncentraci, obvykle 20 %. Lahvičky se označí údaji a zabalí se do hliníkové fólie, která chrání obsah před světlem. Pacient musí být seznámen s jejich uchováváním a délkou použití. Tyto oční kapky je nutné skladovat maximálně po dobu 3 měsíců při teplotě -20°C . Používané otevřené kapky se uchovávají při teplotě 2°C až 8°C v chladničce a aplikují se po dobu 3 až 5 dnů. [6, 54, 55]

5.2.7 Oční kapky z amniové membrány a pupečnickové krve

Oční kapky s extraktem z amniové membrány, tedy z vnitřní vrstvy placenty a pupečnickové krve, jsou v dnešní době uváděny na trh k léčbě suchého oka, ale zároveň jsou u nich stále prováděny klinické studie. Tyto kapky obsahují velké množství prospěšných látek včetně růstových faktorů, cytokinů a kolagenů, které podporují regeneraci rohovky, mají protizánětlivý a imunosupresivní účinek. Mohou být použity pro léčbu závažných patologických stavů očního povrchu. [53]

Příprava očních kapek z amniové membrány spočívá nejdříve v dekontaminaci části lidské amniové membrány v antibiotickém roztoku a v následném promytí fyziologickým roztokem v 0,9% NaCl k odstranění použitých antibiotik. Dále se ponoří

do kapalného dusíku, kde dojde k rychlému zmražení. Poté se nakrájí na malé kousky, které se rozemelou. Směs se homogenizuje, při pokojové teplotě se odstředí a sterilizuje se průchodem přes filtr do lahvičky se sterilní vodou. Co se týče přípravy kapek z pupečnickové krve, zde dochází k odstředování krevních destiček, zmražení, centrifugaci a celkovému zředění. Tyto oční kapky se skladují při teplotě -80°C až do prvního použití. [43, 56]

5.2.8 Terapeutické kontaktní čočky pro suché oko

Při nestabilitě slzného filmu nebo poškození očního povrchu se mohou používat i terapeutické kontaktní čočky. Je sice známo, že dlouhodobé nošení kontaktních čoček naopak způsobuje různé komplikace s očním povrchem, převážně s rohovkou. Ale je mnoho případů, kdy je vhodné terapeutické kontaktní čočky využít. Používají se měkké kontaktní čočky, sklerální a většinou silikonhydrogelové. V tabulce 2 je uveden přehled vybraných terapeutických čoček. [41]

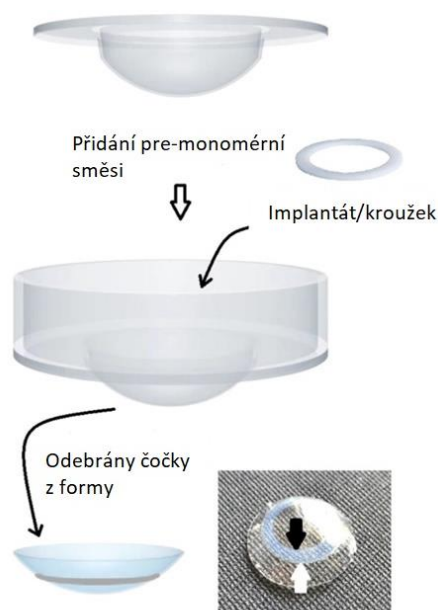
Tab. 2 – Používané terapeutické kontaktní čočky při léčbě suchého oka [41, 53]

Název výrobku	Výrobce
Acuvue Oasys	Johnson and Johnson/Vistakon
PureVision	Bausch and Lomb
Air Optix Night and Day Aqua	Alcon
BostonSight PROSE	Boston Foundation for Sight
EyePrint Prosthetics	Boston Foundation for Sight

Hlavní indikace, které mají souvislost se suchostí očního povrchu, zahrnují zmírnění bolesti oka, zlepšení hojení rohovky, ochranu rohovky a podávání léků. Terapeutické kontaktní čočky se aplikují po některých laserových refrakčních operacích, po operaci víček, pterygia, ptózy, keratoplastice a po transplantaci amniové membrány. Dále se používají při hojení rohovkového vředu, u tržných ran, perforace rohovky a k ochraně rohovky při poškození postavení víček jako je ektropium, entropium nebo trichiáza. Kontraindikací použití terapeutických kontaktních čoček je infekční keratitida a anestezie rohovky. Mezi komplikace patří hypoxie rohovky, zánět rohovky, alergie a špatné usazení čočky. [41]

Ke zlepšení klinických výsledků léčby suchého oka se mohou používat kontaktní čočky s prodlouženým uvolňováním kyseliny hyaluronové, která má vysoký hydratační účinek. Oproti očním kapkám terapeutické kontaktní čočky zajišťují delší a plynulé zvlhčování očního povrchu. Jsou známé tři metody aplikace kyseliny hyaluronové do kontaktních čoček. První metodou je metoda namáčení, kdy je kyselina hyalurovaná absorbována kontaktními čočkami. Druhou možností je zachycení kyseliny hyaluronové přímo do výrobního materiálu kontaktní čočky. Třetí metodou je uchycení kyseliny hyaluronové v prstencovém implantátu kontaktní čočky. První dvě výše uvedené metody splňují vybrané parametry a vlastnosti terapeutických kontaktních čoček pro prodloužený režim nošení po dobu 48 hodin. [41, 57]

Terapeutické kontaktní čočky s prstencovým implantátem zadržující kyselinu hyaluronovou jsou stále ve vývoji. Cílem optimalizace jejich výroby je dosáhnout minimálního vyplavování kyseliny hyaluronové během sterilizace čoček a maximálního trvalého uvolňování během používání, aniž by došlo k ohrožení optických a fyzikálních vlastností. Tyto kontaktní čočky jsou schopny uvolňovat kyselinu hyaluronovou z implantátu až po dobu 15 dnů. Implantát neboli kroužek s vnitřním průměrem 6 mm, s vnějším průměrem 8 mm a různou tloušťkou od 40 do 80 μm je vyroben radikálovou polymerací za použití pre-monomerní směsi, která obsahuje hydroxyethylmethakrylát (HEMA), ethylenglykoldimethakrylát (EGDMA), kyselinu methakrylovou (MAA), kyselinu hyaluronovou, ultračistou vodu a činidla. Implantát s kyselinou hyaluronovou se umísťuje do kontaktní čočky o průměru 14,2 mm, která je vyrobena modifikovanou metodou lití za použití polypropylenové formy. Čočky jsou vytvrzeny v ultrafialovém transiluminátoru po dobu 30 minut a poté uloženy v exsikátorech s 45% vlhkostí. [41, 58, 59]



Obr. 11 – Výroba terapeutické kontaktní čočky s implantátem (upraveno) [58]

5.3 Pístroje k léčbě suchého oka

K léčbě suchého oka se využívá několika speciálních zařízení, která se soustředí především na dysfunkci Meibomových žláz. Tato zařízení využívají tepelnou, světelnou nebo mechanickou energii, která zahřívá a povzbuzuje přirozený tok sekretu v žlázách a tím zlepšují stabilitu slzného filmu. [53]

5.3.1 Intenzivní pulzní světelná terapie

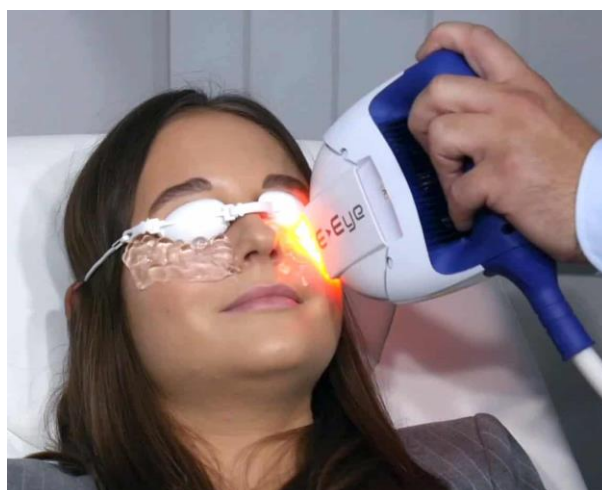K léčbě Meibomových žláz se dnes používá přístroj založený na vysílání polychromatického světla, který působí v pulzech o vlnové délce v rozmezí od 500 do 1200 nm. Při tomto ošetření dochází k zužování krevních cév, zahřátí víček, rozpuštění sekretu a k neurostimulaci žlázek. Vysílaná energie tohoto světla se pohybuje od 8 J/cm^2 do 20 J/cm^2 v závislosti na závažnosti onemocnění. [53]

Před začátkem terapie se nasadí na obě oči ochranné neprůhledné brýle a kolem spodního okolí víček se aplikuje chladicí gel, který chrání kůži před tepelným působením při šíření energie a vedení světla. Během ošetření se provádí 5 až 6 záblesků u každého oka přímo na kůži pod spodní víčko a do oblasti očního koutku. Poté se odstraní ochranné brýle a gel. Přibližně 2 dny po zákroku by nemělo být oční okolí vystaveno UV záření, doporučuje se aplikovat ochranný krém na opalování. Pro vyšší účinnost je vhodné toto ošetření provést alespoň 4x. Ve většině případů má tato terapie pozitivní výsledek. Mohou se ale objevit i vedlejší účinky, mezi které patří zčervenání,

ztmavnutí a otok kůže, pocit horka a pálení. V tabulce 3 je uveden přehled používaných přístrojů k léčbě suchého oka intenzivním pulzním světlem na současném trhu. [53, 60, 61]

Tab. 3 – Přehled přístrojů k léčbě suchého oka intenzivním pulzním světlem [61]

Název přístroje	Výrobce	Použité vlnové délky (nm)	Doporučení gelu
E-Eye	E-Swin, Paříž, Francie	> 580–1200	ano
Eye-light	Expansione Group, Boloña, Itálie	600	ne
Lumenis M22	Lumenis Ltd., Jokne'am, Izrael	max 590	ano
Tearstim	E-Swin, Paříž, Francie	> 580–1200	ano



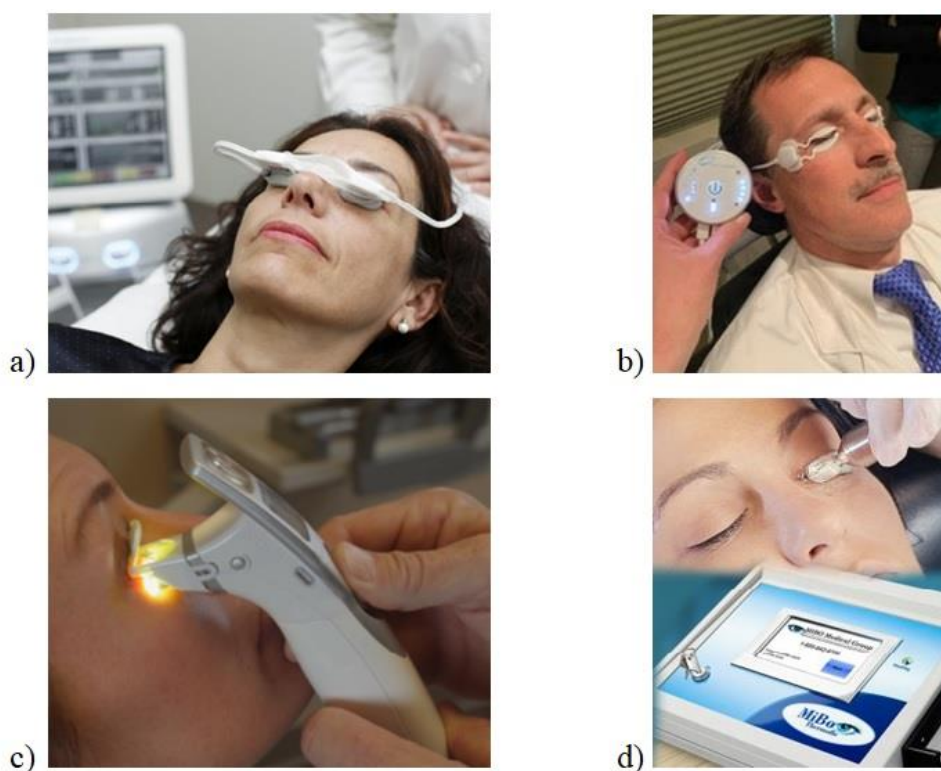Obr. 12 – Intenzivní pulzní světelná terapie přístrojem E-Eye [62]

5.3.2 Tepelné pulsační přístroje

Zdravotnické prostředky využívající se k léčbě suchého oka v případě dysfunkce Meibomových žláz jsou založené na kombinaci pulsujícího tlaku a tepla na oblast víček. Jsou to šetrná kontaktní elektrická zařízení, která zahřívají pozvolně víčka na teplotu 42°C, jelikož teplota tání sekretu v Meibomových žlázách je v rozmezí 38–42°C. Zároveň vysílají tlak v pulzech kolmo na okraje víček, který napomáhá odstranit ucpaný sekret. Pro vyšší účinnost je vhodné toto ošetření provést opět vícekrát. V tabulce 4 jsou uvedeny přístroje, které tohoto principu využívají. [53, 63–67]

Tab. 4 – Přehled tepelných pulsačních přístrojů k léčbě Meibomových žláz [53]

Název přístroje	Výrobce
LipiFlow	Johnson & Johnson Vision, Jacksonville, Florida
Systane iLUX	Alcon, Fort Worth, Texas
TearCare	Sight Sciences, Menlo Park, California
MiBoThermoflo	MiBo Medical Group, Dallas, Texas



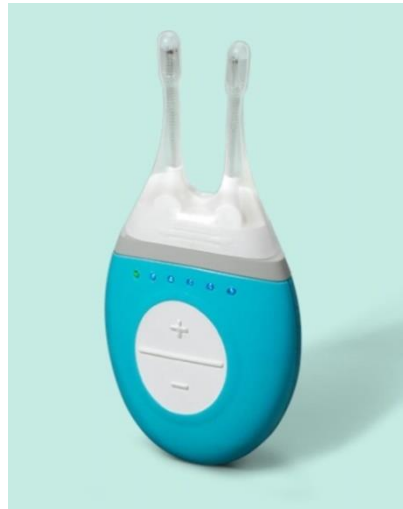Obr. 13 – Ukázky tepelně pulsačních přístrojů:

a) LipiFlow, b) TearCare, c) Systane iLux, d) MiBoThermoflo [68–71]

5.3.3 Intranazální neurostimulace slz

Zdravotnický prostředek TrueTear od firmy Allergan zajišťuje zvýšení přirozené produkce slz u pacientů s onemocněním suchého oka. Stimuluje slizniční nazolakrimální reflexní dráhy prostřednictvím malých elektrických proudů. Aferentní dráha tohoto systému zahrnuje oční a maxilární větve trojklaného nervu s bohatými nervovým zakončením v nosní sliznici. Bylo prokázáno, že stimulace těchto nervových vláken zvyšuje produkci slz. [53]

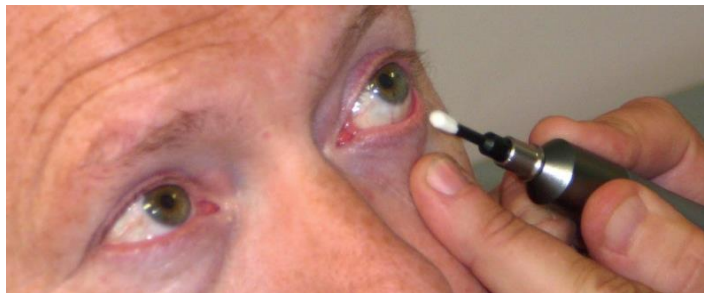Tento prostředek se skládá ze dvou malých sond, které se umísťují do nosních dírek. Uživatel si může zvolit intenzitu stimulace z pěti úrovní. Použití tohoto prostředku bylo schváleno úřadem pro kontrolu potravin a léčiv FDA. Mohou se však objevit i vedlejší reakce, mezi které patří nepohodlí v nose, pálení, krvácení z nosu, ucpaný nos nebo bolest obličeje a hlavy. Nesmějí jej používat pacienti s implantovaným kardiostimulátorem, defibrilátorem nebo jiným elektrickým přístrojem. [53]



Obr. 14 – Intranazální neurostimulace slz pomocí TrueTear [53]

5.3.4 Mechanické ošetření víček

Ruční přístroj s názvem BlephEx, od britské firmy Scope Ophthalmics, se používá převážně k léčbě blefaritidy. Prokazuje i pozitivní účinky při léčbě symptomů suchého oka. Prostředek je zakončen rotující tyčinkou s jednorázovou mikrohoubou, která odstraňuje nečistoty z řas a víček. Specialista provádějící terapii vyvíjí mírný tlak přístrojem na okraje víček, tím masíruje a vytlačuje ucpaný sekret z Meibomových žlázek ven. K ošetření se užívá speciální pěna, do které se mikrohouba namáčí. [53]




Obr. 15 – Mechanické ošetření víček pomocí přístroje BlephEx [72]

5.4 Chirurgická léčba

Pokud existují klinické důkazy o závažných komplikacích spojených s projevem suchého oka, může se tato problematika řešit chirurgicky. Využívá se umělých implantátů, které se vkládají do slzných bodů a kanálků. Dále se provádí operace víček a transplantace, především amniové membrány, ale také rohovky a části sliznice nebo žláz z ústní dutiny. [13, 34]

5.4.1 Okluze slzných bodů a kanálků

Okluze slzných bodů a kanálků se provádí v případě středně těžkého až závažného stádia suchého oka, kdy je zachované reflexivní slzení. Cílem je udržení přirozeného slzného filmu a prodloužení účinku očních kapek v oku. Slzné kanálky a slzné body o velikostech 0,25 až 0,3 mm, horního a dolního víčka, mohou být uzavřeny reverzibilně i ireverzibilně pomocí zátek. V reverzibilním případě se využívá punktuálních a kanalikulárních zátek různých designů a materiálů. K přechodnému zamezení průtoku slz se používají kolagenní nebo hydroxypropylcelulózy vstřebávající zátky. K permanentní okluzi se využívají zátky ze silikonu, teflon nebo i kovu. K aplikaci punktuálních zátek se využívá lokální anestezie a před zavedením zátky je nutné dilatovat slzné body. Zátky slzných bodů mají průměr cca 1 mm, délku cca 2 mm, a jsou složeny ze 4 částí: hlava, krček, kuželovitá základna a lumen. Aplikace zátek je nevhodná u pacientů s alergií na materiál, neprůchodností slzných cest, ektropiem nebo s aktivní oční infekcí. Nežádoucími účinky může být přetečení slz přes okraj víčka, pocit cizího tělesa v oku, podráždění oka a spontánní ztráta zátky. Ireverzibilní uzavření slzných bodů je provedeno tzv. diatermokoagulací nebo argonovým laserem, kdy dochází k destrukci a smrštění tkáně pomocí vysoké teploty. [13, 73–75]



Obr. 16 – Design punktuální a kanalikulární zátky (upraveno) [76]

5.4.2 Plastické operace víček

Plastické operace víček jsou další alternativou léčby suchého oka, jejichž cílem je především zmenšit průměr oční štěrbinu tak, aby se odpařovalo z povrchu oka méně slzného filmu. Jednou možností je sešití určité části víček. Tato metoda se nazývá tarzorafie. Dále se využívá víčkových implantátů, které pomáhají uzavírat oční štěrbinu při mrknutí. Používají se v případě lagofthalmu. Což je postižení postavení víček při obrně lícního nervu. Víčkové implantáty se vsívají k povrchu tarzální ploténky horního víčka. Jsou založené na principu gravitační síly. Pro každého pacienta jsou určeny víčkové implantáty s individuální hmotností a materiálem bývá silikon, titan, zlato či inertní kov. [13, 33, 77]

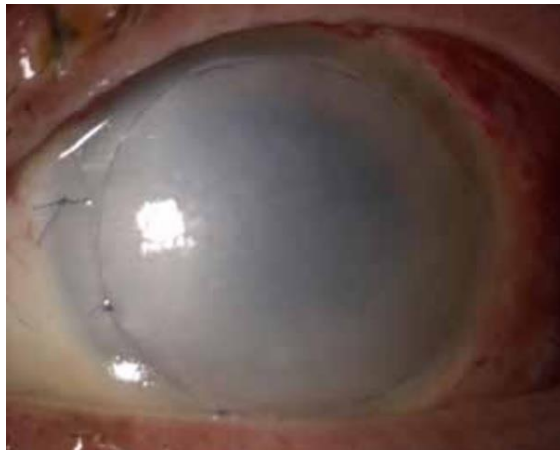5.4.3 Transplantace amniové membrány

Amniová membrána se používá k léčbě různých poruch očního povrchu, i v případě syndromu suchého oka. Využívá se například při léčbě infekční keratitidy, rohovkového vředu, popálenin rohovky a přetrvávajících defektů epitelu rohovky. Hlavním cílem transplantace amniové membrány je udržení vlhkého prostředí, podporovat hojení epiteliálních buněk rohovky, snižovat bolest a minimalizovat zánět očního povrchu. [78]

Amniová membrána, o tloušťce 0,02 až 0,05 mm je nejvnitřnější vrstva placenty s bohatým zdrojem kolagenů, fibronektinu, lamininů, růstových faktorů a kyseliny hyaluronové. Je bezcévná, průhledná a imunologicky méně aktivní, což umožňuje její přijetí při transplantaci na oční povrch. Vykazuje antifibrotické, protizánětlivé, antiangiogenní a antimikrobiální vlastnosti. [78]

Co se týče zpracování amniové membrány, odebraná placenta se transportuje do tkáňové banky při teplotě 2 až 8°C, a to po dobu maximálně 24 hodin. Je nutné provést sérologické vyšetření placenty, aby se zamezilo přenosu nemocí. Placenta se dekontaminuje v antibiotickém roztoku a poté se oplachuje fyziologickým roztokem. Následně se preparuje amniová membrána, která je skladována na papírovém nosiči za různých podmínek. Nejčastěji se skladuje kryokonzervací v glycerolu nebo dimethylsulfoxidu při -80°C. Dalším způsobem je lyofilizace, kdy se amniová membrána zmrazí na -50 až -80°C a poté se suší ve vakuu. Třetím způsobem uchování je sušení na vzduchu při pokojové teplotě v digestořích po určitou dobu. [78]

Před operací by měla být uskladněná amniová membrána zahřáta na pokojovou teplotu nebo rehydratována a propláchnuta sterilním roztokem. Těsně před použitím se sloupne z papírového nosiče. V závislosti na konkrétní patologii existují tři hlavní chirurgické techniky. Technika štěpu, technika překrytí a jejich kombinace. Při technice štěpu se amniová membrána umísťuje epitelovou stranou nahoru, aby podporovala okolní růst epiteliálních buněk příjemce například s rohovkovým vředem. V případě popálenin rohovky nebo akutní herpetické keratitidy se využívá techniky překrytí, kdy se amniová membrána přišije k povrchu oka jako náplast. Kombinovaná technika, tzv. sendvičová, se používá při hlubokých a rozsáhlých poškozeních očního povrchu. Používají se dvě nebo více vrstev amniové membrány, kdy jedna vrstva působí jako štěp a druhá jako náplast. [78]



Obr. 17 – Transplantace amniové membrány při popálení [79]

ZÁVĚR

Syndrom suchého oka je v současné době čím dál častějším onemocněním. Pacienti přicházejí nejčastěji s pocitem řezání, pálení a suchostí očí. Onemocnění spočívá v nerovnováze slzného filmu, která je narušována mnoha faktory. Mezi tyto faktory patří nejčastěji dlouhodobá práce na počítači, nošení kontaktních čoček, prašné a klimatizované prostředí. Četný výskyt suchého oka je spojován i s laserovou refrakční chirurgií, s autoimunitními onemocněními a také s nošením roušek během pandemie Covid-19. Syndrom suchého oka je tedy multifaktoriálním onemocněním. K odhalení příčiny nestability slzného filmu a usnadnění léčby se používají standardně metody založené na hodnocení jeho kvantity a kvality, které byly také stručně popsány v této práci.

Stěžejní část práce se zabývala popisem léčebných metod suchého oka, které se dnes aplikují v oftalmologické praxi. Správný životní styl a vyloučení vnějších negativních příčin je nejjednodušší cestou, jak předcházet tomuto onemocnění. Dále se přistupuje ke konzervativnímu řešení suchého oka. Součástí této práce je přehled vybraných očních přípravků na českém trhu, které jsou společně s důkladnou oční hygienou nejčastěji využívanou metodou. K závažnějším stavům suchého oka se používají oční kapky z autologního séra či z amniové membrány. Dlouhodobé zvlhčování očního povrchu je možné i díky terapeutickým kontaktním čočkám, které se stále vylepšují. Další inovativní metodou je užívání speciálních přístrojů, které zlepšují kvalitu slzného filmu. V České republice však zatím nejsou základním vybavením všech oftalmologických zařízení. Poslední variantou léčby suchého oka je chirurgické řešení spočívající v aplikaci zátek do slzných bodů a kanálek, v plastických operacích a transplantaci amniové membrány na oční povrch. Důležité je při léčbě suchého oka přistupovat individuálně ke každému pacientovi.

Záměrem této práce bylo seznámit se podrobněji s problematikou slzného filmu a představit léčebné metody u pacientů s příznaky suchého oka. Přínosem této práce pro odbornou veřejnost je především přehled informací o možném přístrojovém vybavení s vysokým potenciálem pro oftalmologickou praxi.

SEZNAM POUŽITÉ LITERATURY

- [1] Kuchyňka P a kol. Oční lékařství. 2. vyd. Praha, Česká republika: Grada; 2016.
- [2] Synek S, Skorkovská Š. Fyziologie oka a vidění. Praha, Česká republika: Grada; 2014.
- [3] Rozsival P et al. Oční lékařství. 2. vyd. Praha, Česká republika: Galén; 2017.
- [4] Bábková B, Marešová K. Nemoci slzného aparátu. *Pediatric pro Praxi*. 2007; 8(5):e281-283. https://www.solen.cz/artkey/ped-200705-0006_Nemoci_slzneho_aparatu.php. Online [4. 11. 2021].
- [5] Vaughan D, Asbury T, Riordan-Eva P, Schaubert L. *General ophthalmology*. London, Spojené království: Appleton & Lange Prentice Hall international, 1995.
- [6] Lopéz-García JS, García-Lozano I, Rivas L, Martínez-Garchitorena J. Use of autologous serum in ophthalmic practice. *Archivos de la Sociedad Española de Oftalmología*. 2007; 82(1):e9–20. doi: 10.4321/s0365-66912007000100004
- [7] Výborný P, Sičáková S. Syndrom suchého oka - diagnostika, komplikace a léčba. *Praktické lékařství*. 2020; 16(1):e8–11. doi:10.36290/lek.2020.001
- [8] Pflugfelder SC, Stern M. Biological functions of tear film. *Experimental Eye Research*. 2020; 197:e108115. doi:10.1016/j.exer.2020.108115
- [9] Ablamowicz AF, Nichols JJ. Ocular Surface Membrane-Associated Mucins. *The Ocular Surface*. 2016; 14(3):e331–341. doi:10.1016/j.jtos.2016.03.003
- [10] Mantelli F, Argüeso P. Functions of ocular surface mucins in health and disease. *Current Opinion in Allergy and Clinical Immunology*. 2008; 8(5):e477. doi:10.1097/ACI.0b013e32830e6b04
- [11] Cwiklik L. Tear film lipid layer: A molecular level view. *Biochimica et Biophysica Acta (BBA) - Biomembranes*. 2016; 1858(10):e2421–2430. doi:10.1016/j.bbamem.2016.02.020

- [12] Johnson B, Pall B, Scales CH. Inspirováno slzami. Eye Health Advisor – Johnson & Johnson. 2018; 1: 12–15.
- [13] Komínek P, Müllner K, Červenka S. Nemoci slzných cest: diagnostika a léčba. Praha, Česká Republika: Maxdorf; 2003.
- [14] Madridská klasifikace suchého oka. Sympozium „Suché oko“ – nejčastější syndrom očního lékařství. 14. Kongres evropské oftalmologické společnosti. Madrid; 2003.
- [15] Palos M. Syndrom suchého oka. Medicína pro praxi. 2011; 8(6):e276–279.
<https://www.medicinapropraxi.cz/pdfs/med/2011/06/06.pdf>. Online [6. 12. 2021].
- [16] Rusciano D, Pezzino S, Olivieri M at al. Age-Related Dry Eye Lactoferrin and Lactobionic Acid. Ophthalmic Research. 2018; 60(2):e94–99.
doi:10.1159/000489093
- [17] Peck T, Olsakovsky L, Aggarwal S. Dry eye syndrome in menopause and perimenopausal age group. Journal of Mid-life Health. 2017; 8(2):e51.
doi:10.4103/jmh.JMH_41_17
- [18] He B, Iovieno A, Etminan M, Kezouh A, Yeung SN. Effects of hormonal contraceptives on dry eye disease: a population-based study. Eye. 2021; 36:e634–638. doi:10.1038/s41433-021-01517-x
- [19] Askeroglu U, Alleyne B, Guyuron B. Pharmaceutical and herbal products that may contribute to dry eyes. Plastic and Reconstructive Surgery. 2013; 131(1):e159–167. doi:10.1097/PRS.0b013e318272a00e
- [20] Ciferská H, Horák P, Heřmanová Z, Ordeltová M, Zadražil J. Sjögrenův syndrom. Interní medicína pro praxi. 2006; 8(10):e423-426.
https://www.internimedicina.cz/artkey/int-200610-0002_Sj_grenuv_syndrom.php.
Online [12. 12. 2021].
- [21] Ozen S, Ozer MA, Akdemir MO. Vitamin B12 deficiency evaluation and treatment in severe dry eye disease with neuropathic ocular pain. Graefe's Archive

- for *Clinical and Experimental Ophthalmology*. 2017; 255(6):e1173–1177.
doi:10.1007/s00417-017-3632-y
- [22] Kizilgul M, Kan S, Ozcelik O et al. Vitamin D replacement improves tear osmolarity in patients with vitamin D deficiency. *Seminars in Ophthalmology*. 2018; 33(5):e589–594. doi:10.1080/08820538.2017.1358752
- [23] Rouen PA, White ML. Dry Eye Disease: Prevalence, Assessment, and Management. *Home Healthcare Now*. 2018; 36(2):e74.
doi:10.1097/NHH.0000000000000652
- [24] Toda I. Dry eye after Lasik. *Investigative Ophthalmology & Visual Science*. 2018; 59(14): e109–115. doi:10.1167/iovs.17-23538
- [25] Rosenfield M. Computer vision syndrome: a review of ocular causes and potential treatments. *Ophthalmic and Physiological Optics*. 2011; 31(5):e502–515.
doi:10.1111/j.1475-1313.2011.00834.x
- [26] Krolo I, Blazeka M, Merdzo I et al. Mask-Associated dry eye during COVID-19 pandemic – How face masks contribute to dry eye disease symptoms. *Medical Archives*. 2021; 75(2):e144–148. doi:10.5455/medarh.2021.75.144-148
- [27] Boccardo L. Self-reported symptoms of mask-associated dry eye: A survey study of 3,605 people. *Contact Lens & Anterior Eye: The Journal of the British Contact Lens Association*. 2021; 45(2):e101408. doi:10.1016/j.clae.2021.01.003
- [28] Zánět oční rohovky, keratitida – příznaky, projevy, symptomy. Příznaky a projevy nemocí. <https://www.priznaky-projevy.cz/ocni/312-zanet-ocni-rohovky-keratitida-priznaky-projevy-symptomy> [online 23. 2. 2022]
- [29] Vyšetření slzného filmu. The Vision Care Institute – Johnson & Johnson, s. r. o. Česká Republika: 2012.
https://www.jnjvisioncare.cz/sites/default/files/public/cz/tvci/knihovna/knihovna/vysetreni_slzneho_filmu.pdf [online 28. 2. 2022]

- [30] Pult H, Riede-Pult BH. Impact of conjunctival folds on central tear meniscus height. *Investigative Ophthalmology & Visual Science*. 2015; 56(3):e1459–1466. doi:10.1167/iovs.14-15908
- [31] Schirmerův test – příprava. Multimediální trenažer plánování ošetrovatelské péče. <https://ose.zshk.cz/media.aspx?id=F8019>. [online 23. 3. 2022]
- [32] OEil Sec par Dysfonctionnement des Glandes de Meibomius. *Ophtha77*. <https://ophtha77.fr/oeil-sec-rouge-irrite/>. [online 23. 3. 2022]
- [33] Štrofová H. Novinky v léčbě suchého oka. *Klinická farmakologie a farmacie*. 2015; 29(1):e35-38. https://www.solen.cz/artkey/far-201501-0009_Novinky_v_lecbe_sucheho_oka.php?back=%2Fsearch.php%3Fquery%3Dk%26from%3D0%26spage%3D30. Online [26. 11. 2021].
- [34] Simsek C, Dogru M, Kojima T, Tsubota K. Current management and treatment of dry eye disease. *Turkish Journal of Ophthalmology*. 2018; 48(6):e309–313. doi:10.4274/tjo.69320
- [35] Meinders AJ, Meinders AE. How much water do we really need to drink? *Nederlands tijdschrift voor geneeskunde*. 2010; 154:eA1757. PMID: 20356431
- [36] Zhou L, Yu K, Yang L et al. Sleep duration, midday napping, and sleep quality and incident stroke: The Dongfeng-Tongji cohort. *Neurology*. 2020; 94(4):e345–356. doi:10.1212/WNL.0000000000008739
- [37] Downie LE, Sueko M NG, Lindsley KB, Akpek EK. Omega-3 and omega-6 polyunsaturated fatty acids for dry eye disease. *The Cochrane Database of Systematic Reviews*. 2019; 12. doi:10.1002/14651858.CD011016.pub2
- [38] Hylo Eye Care. Suché oči vyžadují individuální péči. Praha, Česká Republika: Ursapharm spol. s.r.o.
- [39] Mccusker M, Durrani K, Payette MJ, Suchecki J. An eye on nutrition: The role of vitamins, essential fatty acids, and antioxidants in age-related macular degeneration, dry eye syndrome, and cataract. *Clinics in Dermatology*. 2016; 34(2):e276–285. doi:10.1016/j.clindermatol.2015.11.009

- [40] Veselý P, Ďurovec O, Sokolovská Šidlová J, Záděrová P, Beneš P. Současné možnosti v konzervativní léčbě suchého oka očními kapkami. *Česká Oční Optika*. 2021; 62(2): 38-44.
- [41] Lim L, Lim EWL. Therapeutic contact lenses in the treatment of corneal and ocular surface diseases: A review. *The Asia-Pacific Journal of Ophthalmology*. 2020; 9(6):e524. doi:10.1097/APO.0000000000000331
- [42] Glim Care s.r.o. Hygiena víček – doporučený postup. Choustník, Česká Republika: Glim Care.
- [43] Murri MS, Moshirfar M, Birdsong OC et al. Amniotic membrane extract and eye drops: a review of literature and clinical application. *Clinical Ophthalmology*. 2018; 12:e1105–1112. doi:10.2147/OPHTH.S165553
- [44] Posiforlid® oční maska: Zahřátí očních víček – řešení, péče i prevence. Ursapharm. <https://ursapharm.cz/produkty/zdravotnicke-prostredky/posiforlid-ocni-maska/> [online 23. 1. 2022]
- [45] Blephasteam: Dry Eye Treatment. The Optometrist. <https://www.theoptometristtooronga.com.au/dry-eye-treatment/blephasteam-treatment-for-meibomian-gland-dysfunction/> [online 23. 1. 2022]
- [46] Eye Massager. Renpho EU. <https://eu.renpho.com/products/eye-massager> [online 23. 1. 2022]
- [47] Zdravotní pomůcky a potřeby Lifemed. Inhand. <https://www.inhand.cz/lifemed/> [online 31. 3. 2022]
- [48] Thera Pearl Eye Mask. Bausch + Lomb. <https://www.bausch.com/our-products/dry-eye-products/dry-eye-products/therapearl-eye-mask> [online 31. 3. 2022]
- [49] iSee Eye Massagers. Breo-USA. <https://breousa.com/collections/isee-eye-massagers> [online 31. 3. 2022]
- [50] Posiforlid oční maska. Cockyhk. <https://www.cockyhk.cz/posiforlid-ocni-maska.html> [online 23. 3. 2022]

- [51] Larson T. Artificial Tears: A Primer. The University of Iowa Department of Ophthalmology and Visual Sciences. 2016. <http://EyeRounds.org/tutorials/artificial-tears.htm>. Online [28. 1. 2022].
- [52] Problémy s očima. GrandOptical. https://www.grandoptical.cz/pece-o-zrak/problemy-s-ocima/detail/219_124-jak-resit-problem-se-suchyma-ocima [online 23. 3. 2022]
- [53] O’neil EC, Henderson M, Massaro-Giordano M, Bunya VY. Advances in dry eye disease treatment. *Current Opinion in Ophthalmology*. 2019; 30(3):e166–178. doi:10.1097/ICU.0000000000000569
- [54] García-Martín E, Pernía-López S, Jiménez RR et al. The use of autologous serum eye drops for the treatment of ocular surface disorders. *European Journal of Hospital Pharmacy*. 2019; 26(6):e314–317. doi:10.1136/ejhpharm-2018-001527
- [55] Podmínky pro přípravu, použití a výdej léčivého přípravku Autologní sérové oční kapky. Ministerstvo zdravotnictví. 2019. <https://www.mzcr.cz/podminky-pro-pripravu-pouziti-a-vydej-leciveho-pripravku-autologni-serove-ocni-kapky/> [online 3. 2. 2022]
- [56] Samarkanova D, Cox S, Hernandez D et al. Cord blood and amniotic membrane extract eye drop preparations display immune-suppressive and regenerative properties. *Scientific Reports*. 2021; 11:e13754. doi:10.1038/s41598-021-93150-7
- [57] Maulvi FA, Soni TG, Shah DO. Extended release of hyaluronic acid from hydrogel contact lenses for dry eye syndrome. *Journal of Biomaterials Science, Polymer Edition*. 2015; 26(15):e1035–1050. doi:10.1080/09205063.2015.1072902
- [58] Choi SW, Kim J. Therapeutic contact lenses with polymeric vehicles for ocular drug delivery: A review. *Materials*. 2018; 11(7):e1125. doi:10.3390/ma11071125
- [59] Maulvi FA, Shaikh AA, Lakdawala DH et al. Design and optimization of a novel implantation technology in contact lenses for the treatment of dry eye syndrome: In vitro and in vivo evaluation. *Acta Biomaterialia*. 2017; 53: 211–221. doi:10.1016/j.actbio.2017.01.063

- [60] Vergés C, Salgado-Borges J, Ribot FM. Prospective evaluation of a new intense pulsed light, thermaeye plus, in the treatment of dry eye disease due to meibomian gland dysfunction. *Journal of Optometry*. 2021; 14(2):e103–113.
doi:10.1016/j.optom.2020.08.009
- [61] Bandlitz S. Intensiv gepulstes Licht (IPL). *DOZ – optometrie, ästhetik, business*. 2020; 12: 94-98. <https://www.doz-verlag.de/Newsbeitrag/intensiv-gepulstes-licht-ipl>. Online [20. 3. 2022].
- [62] Andrew N. Dry Eye Disease. *Ophthalmologist Gold Coast*. 2021.
<https://www.sightspecialists.com.au/dry-eye-disease/>. Online [23. 3. 2022].
- [63] Tauber J, Owen J, Bloomenstein M, Hovanesian J, Bullimore MA. Comparison of the iLUX and the LipiFlow for the treatment of Meibomian gland dysfunction and symptoms: A randomized clinical trial. *Clinical Ophthalmolog*. 2020; 14:e405–418. doi:10.2147/OPHTH.S234008
- [64] What is TearCare system? Sight Sciences – TearCare. <https://www.tearcare.com/> [online 6. 3. 2022]
- [65] TearScience® LipiFlow® Thermal Pulsation System. Johnson & Johnson Vision. <https://www.jnjvisionpro.com/products/eye-medical-devices/lipiflow-treatment> [online 6. 3. 2022]
- [66] Now there is a MiBo to fit your Practice! MiBo Medical Innovations for Dry Eye. <https://mibomedicalgroup.com/mibothermoflo/> [online 6. 3. 2022]
- [67] Systane® iLux: Dry Eye relief your MGD patients can feel and see in HD. MyAlcon Professionals. <https://new.myalcon.com/professional/eye-care/dry-eye/ilux/> [oline 6. 3. 2022]
- [68] Thermal pulsation: LipiFlow. Miranza. <https://miranza.es/en/treatments/thermal-pulsation-lipiflow/> [online 23. 3. 2022]
- [69] iLux®. Wake Family Eye Care. <https://wakefamilyeyecare.com/ilux/> [online 23. 3. 2022]

- [70] Chester T. Treat the Front Before the Cut. *Review of optometry*. 2020; 157(5):e42-47. <https://www.reviewofoptometry.com/article/treat-the-front-before-the-cut>. Online [23. 3. 2022].
- [71] Dry Eye Treatment. Associates in Family Eyecare. <https://www.eyecare2020.net/dry-eye-treatment/> [online 23. 3. 2022]
- [72] Yodaiken M. Working with optometrists. *Dry Eyes Clinic*. 2017. <https://www.dryeyesclinic.co.uk/working-with-optometrists/>. Online [23. 3. 2022].
- [73] Best AL, Labetoulle M, Legrand M et al. Punctal and canalicular plugs: Indications, efficacy and safety. *Journal Français d’Ophtalmologie*. 2019; 42(3):e95–104. doi:10.1016/j.jfo.2018.12.003
- [74] Ervin AM, Wojciechowski R, Schein O. Punctal occlusion for dry eye syndrome. *The Cochrane database of systematic reviews*. 2010; 9. doi:10.1002/14651858.CD006775.pub2
- [75] Hadjiargyrou M, Donnenfeld ED, Grillo LM, Perry HD. Differential bacterial colonization and biofilm formation on punctal occluders. *Materials*. 2019; 12(2):e274. doi:10.3390/ma12020274
- [76] Jehangir N, Bever G, Mahmood SMJ, Moshirfar M. Comprehensive review of the literature on existing punctal plugs for the management of dry eye disease. *Journal of Ophthalmology*. 2016. doi:10.1155/2016/9312340
- [77] Odehnal M, Malec J, Málcová I, Dotřelová D. Víčkové implantáty v terapii lagofthalmu. *Česká a slovenská neurologie a neurochirurgie*. 2011; 4: 459–462.
- [78] Jirsová K, Jones GLA. Amniotic membrane in ophthalmology: properties, preparation, storage and indications for grafting: A review. *Cell and Tissue Banking*. 2017; 18(2):e193–204. doi:10.1007/s10561-017-9618-5
- [79] Zemanová M, Pacasová R, Šustáčková J, Vlková E. Transplantace amniové membrány na oční klinice Fakultní nemocnice Brno. *Česká a slovenská oftalmologie*. 2021; 2: 62–71. doi: 10.31348/2021/9

PŘÍLOHA 1 – VYBRANÉ OČNÍ KAPKY NA TRHU ČR

Oční kapky	Výrobce	Funkce	Konzervační látky	Použití s KČ	Použití od otevření
Artelac CL	Bausch and Lomb	hydratace, lubrikace	—	ano	6 týdnů
Artelac Nature	Bausch and Lomb	hydratace, lubrikace	ne	ano	—
Artelac TripleAction	Bausch and Lomb	stabilizace všech vrstev	ne	ne	6 měsíců
Arufil	Chauvin Ankerpharm	stabilizace všech vrstev	ano	ne	6 týdnů
Avilut	Herbacos	hydratace, lubrikace	ne	ano	12 hodin
Bepanthol	Bayer	hydratace, lubrikace	ne	ano	12 měsíců
Biotrue MDO	Bausch and Lomb	hydratace, lubrikace	ne	ano	6 měsíců
Blink Contacts	Johnson and Johnson	hydratace, lubrikace	ano	ano	45 dnů
Blink Intensive	Johnson and Johnson	hydratace, lubrikace	ano	ano	2 měsíce
Cationorm	Novagali Pharma SA	stabilizace všech vrstev	ne	ne	3 měsíce
Comfort Drops	CooperVision	hydratace, lubrikace	ano	ano	3 měsíce
Desodrop	Bausch & Lomb	stabilizace všech vrstev	ne	ne	28 dnů
EvoTears Omega	Ursapharm	podpora lipidové vrstvy	ne	ne	30 dnů
Gelone oční kapky	Stericon Pharma	hydratace, lubrikace	ano	ano	1 měsíc
Hyabak	Thea	hydratace, lubrikace + ochrana před UV	ne	ano	3 měsíce
Hyal Drop Multi	Ursapharm	hydratace, lubrikace	ne	ano	6 měsíců
Hyo Care	Ursapharm	hydratace, lubrikace + regenerace	ne	ano	6 měsíců
Hyo Comod	Ursapharm	hydratace, lubrikace	ne	ano	6 měsíců
Hyo Dual	Ursapharm	stabilizace lipidové vrstvy + alergie	ne	ano	6 měsíců
Hyo Fresh	Ursapharm	hydratace, lubrikace	ne	ano	6 měsíců
Hyo Parin	Ursapharm	hydratace, lubrikace	ne	ano	6 měsíců
Hyo Protect	Ursapharm	stabilizace všech vrstev + alergie	ne	ano	6 měsíců

Hypromelóza P	Unimed Pharma	stabilizace všech vrstev + regenerace	ano	ne	28 dnů
Immunodrop	Glim Care	ochrana slzného filmu	ne	ne	—
Lacrifresh Cleaning	Avizor	hydratace, lubrikace	ano	ano	2 měsíce
Lacrifresh Moisture	Avizor	hydratace, lubrikace	ano	ano	2 měsíce
Ocuflash	Unimed Pharma	hydratace, protizánětlivý	ano	ne	3 měsíce
Ocutears	Santen	hydratace, lubrikace	ne	ano	6 měsíců
Ocutein sensitive care	Simply you pharmaceuticals	hydratace, lubrikace	ne	ano	90 dnů
Okuzell forte	Agency MM Health	hydratace, lubrikace + ochrana	ne	ne	120 dnů
Optive	Allergan	hydratace, lubrikace	ne	ano	6 měsíců
Optive plus	Allergan	stabilizace všech vrstev	ne	ne	6 měsíců
Optive Fusion	Allergan	hydratace, lubrikace	ano	ano	6 měsíců
Refresh	Allergan	hydratace, lubrikace	ne	ano	2 měsíce
ReNu MultiPlus drops	Bausch and Lomb	hydratace, lubrikace	ano	ano	1 měsíc
Sensivit	Unimed Pharma	stabilizace všech vrstev + vitamin A, E	ano	ne	28 dnů
Siccaprotect	Ursapharm	hydratace, lubrikace	ano	ne	4 týdny
Systane Balance	Alcon	stabilizace všech vrstev	ano	ne	6 měsíců
Systane Complete	Alcon	stabilizace všech vrstev	ano	ne	6 měsíců
Systane Hydration	Alcon	hydratace, lubrikace + regenerace	ano i ne	ano	3 měsíce
Systane Ultra	Alcon	hydratace, lubrikace	ne	ano	3 měsíce
Tears Naturale	Alcon	hydratace, lubrikace	ano	ne	4 týdny
Thealoz Duo	Thea	hydratace, lubrikace	ne	ano	3 měsíce
Vizol	JGL	hydratace, lubrikace	ne	ano	3 měsíce
Vividrin ectoin	Bausch and Lomb	hydratace + alergie	ne	ano	6 měsíců
Visine Rapid	Johnson & Johnson	hydratace, lubrikace + zklidnění povrchu	ano	ne	6 týdnů
Vismed Light	TRB Chemedica	hydratace, lubrikace	ano	ano	3 měsíce
Vismed Multi	TRB Chemedica	hydratace, lubrikace	ne	ano	3 měsíce

* informace vybraných očních kapek z příbalových letáků

PŘÍLOHA 2 – VYBRANÉ OČNÍ MASTI, GELY, SPREJE NA TRHU ČR

Masti, gely, spreje	Výrobce	Funkce	Konzervační látky	Použití s KČ	Použití od otevření
Blink Intensive Plus Gel	Johnson and Johnson	hydratace, lubrikace	ano	ne	45 dnů
Blink Refreshing sprej	Johnson and Johnson	hydratace, lubrikace	ano	ano	3 měsíce
Hyló Gel	Ursapharm	hydratace, lubrikace	ne	ano	6 měsíců
Laim Care gel drops	Schalcon	hydratace, lubrikace	ano	ano	1 měsíc
Laim Moisture sprej	Schalcon	stabilizace vodné a lipidové vrstvy	ano	ano	6 měsíců
Ophthalmo-Azulen mast	Zentiva	protizánětlivý, hojivý	ne	ne	4 týdny
Ophthalmo-Septonex mast	Zentiva	dezinfekční	ano	ne	4 týdny
Parin-POS mast na noc	Ursapharm	hydratace + ochrana + regenerace	ne	ne	6 měsíců
Recugel	Bausch and Lomb	hydratace + ochrana + regenerace	ano	ne	1 měsíc
Systane gel drops	Alcon	hydratace + ochrana + regenerace	ano	ne	3 měsíce
Tears Again sprej	Optima Pharmazeutische	hydratace + lipozomy + vitaminy A, E	ano	ano	6 měsíců
Thealoz Duo Gel	Thea	hydratace + ochrana	ne	ne	6 měsíců
Visidic gel	Bausch and Lomb	hydratace + ochrana		ne	6 týdnů
VitA-POS mast na noc	Ursapharm	hydratace + ochrana + regenerace	ne	ne	6 měsíců

* informace vybraných očních kapek z příbalových letáků

PŘÍLOHA 3 – VYBRANÉ OČNÍ LÉKY NA PŘEDPIS V ČR

Název	Výrobce	Typ
Floxal oční kapky	Dr. Gerhard Mann	antibiotika
Floxal mast	Dr. Gerhard Mann	antibiotika
Flucon oční kapky	Alcon	kortikoidy
Gentamicin oční kapky	Ursapharm	antibiotika
Gentamicin mast	Ursapharm	antibiotika
Maxitrol oční kapky	Alcon	antibiotika + kortikoidy
Maxitrol mast	Alcon	antibiotika + kortikoidy
Ofloxacin oční kapky	Unimed Pharma	antibiotika
Oftaquix oční kapky	Santen	antibiotika
Tobradex oční kapky	Alcon	kortikoidy
Tobradex mast	Alcon	kortikoidy
Tobrex oční kapky	Alcon	antibiotika
Tobrex mast	Alcon	antibiotika

* informace vybraných očních kapek z příbalových letáků