

PŘÍRODOVĚDECKÁ FAKULTA UNIVERZITY PALACKÉHO  
V OLOMOUCI

KATEDRA OPTIKY



# ZÍSKANÉ PORUCHY BARVOCITU

Bakalářská práce

VYPRACOVALA:

Vanessa Mikšovská

Obor 5345R008 OPTOMETRIE

Studijní rok 2021/2022

VEDOUcí BAKALÁŘSKÉ PRÁCE:

Mgr. Lucie Machýčková

### **Čestné prohlášení**

Prohlašuji, že jsem bakalářskou práci vypracovala samostatně pod vedením Mgr. Lucie Machýčkové, za použití literatury uvedené v závěru práce.

V Olomouci 3. května 2022

.....

Mikšovská Vanessa

## **Poděkování**

Touto cestou bych ráda poděkovala Mgr. Lucii Machýčkové za vedení mé bakalářské práce, její vstřícný přístup a cenné připomínky, které mi během psaní poskytla. V neposlední řadě patří díky mé rodině a mým blízkým, kteří mě podporovali nejen po dobu vypracovávání bakalářské práce, ale i po dobu celého studia.

Tato práce byla podpořena projekty IGA PřF UP v Olomouci č. IGA\_PrF\_2021\_012 a IGA\_PrF\_2022\_010.

# OBSAH

<b>ÚVOD</b> .....	6
<b>1 PORUCHY BARVOCITU A JEJICH DĚLENÍ</b> .....	7
1.1 Klasifikace poruch barvocitu.....	7
1.1.1 Dělení poruch barvocitu podle klinického hlediska .....	8
1.1.2 Dělení poruch barvocitu podle příčiny vzniku .....	10
1.2 Získané poruchy barvocitu .....	10
1.2.1 Typy získaných poruch barvocitu .....	11
1.2.2 Možnosti řešení získaných poruch barvocitu .....	12
<b>2 VYŠETŘOVÁNÍ BARVOCITU</b> .....	13
2.1 Rozlišovací testy.....	13
2.2 Míchací testy .....	15
2.3 Seřazovací testy .....	17
2.4 Pojmenovávací testy.....	19
2.5 Ostatní testy .....	20
2.6 Rozdílné metody vyšetřování pro vrozené a získané poruchy barvocitu.....	21
<b>3 ZÍSKANÉ PORUCHY BARVOCITU VLIVEM ONEMOCNĚNÍ</b> .....	22
3.1 Diabetes melittus .....	22
3.2 Glaukom.....	23
3.3 Roztroušená skleróza .....	23
3.4 Leberova hereditární optická neuropatie .....	24
3.5 Optické neuritida .....	24
3.6 Ikterus .....	25
3.7 Věkem podmíněná makulární degenerace .....	25
3.8 Alzheimerova choroba.....	26
3.9 Parkinsonova nemoc .....	26
3.10 Katarakta.....	27



<b>4</b>	<b>ZÍSKANÉ PORUCHY BARVOCITU VLIVEM VNĚJŠÍHO PROSTŘEDÍ</b>	<b>28</b>
4.1	Léčiva.....	28
4.2	Chemikálie .....	29
4.3	Hypoxie .....	30
4.4	Trauma .....	31
4.5	Alkohol.....	31
	<b>ZÁVĚR .....</b>	<b>33</b>
	<b>SEZNAM POUŽITÉ LITERATURY .....</b>	<b>34</b>

## ÚVOD

Barevné vidění je součástí našeho života, které nám usnadňuje komunikaci a také zprostředkovává zrakové vjemy. Mnohdy si ani neuvědomujeme, nakolik nás ovlivňuje a zapomínáme na to, že ne všichni lidé vnímají barvy stejně jako právě my. Avšak stává se, že vnímání barev se během života mění, až může docházet k jeho poruchám, a to například vlivem běžných celkových a očních onemocnění.

Cílem bakalářské práce je vytvoření přehledu získaných poruch barvocitu, které se běžně vyskytují jako sekundární projevy určitého onemocnění nebo jsou způsobeny vnějšími příčinami. Motivací k výběru tématu byla potřeba prohloubení znalostí této problematiky a získání cenných informací do praxe, například pro vhodnou interpretaci testů na vyšetřování poruch barvocitu. Problematika těchto poruch by měla být součástí znalostí každého optometristy a vyšetřování barvocitu by mělo být součástí běžného vyšetření.

Úvodní část práce se věnuje základnímu popisu barvocitu a dělení jeho poruch. Součástí kapitoly je obecná charakteristika získaných poruch barvocitu, a taktéž jsou zahrnuty možnosti, jak je vhodné tento druh poruchy řešit. V další kapitole jsou popsány různé typy testů, které se používají k vyšetřování barvocitu. Následné stěžejní kapitoly jsou věnovány získaným poruchám barvocitu, které jsou způsobeny různými příčinami, jakými mohou být celková nebo oční onemocnění, ale také léky, chemikáliemi nebo alkoholem.

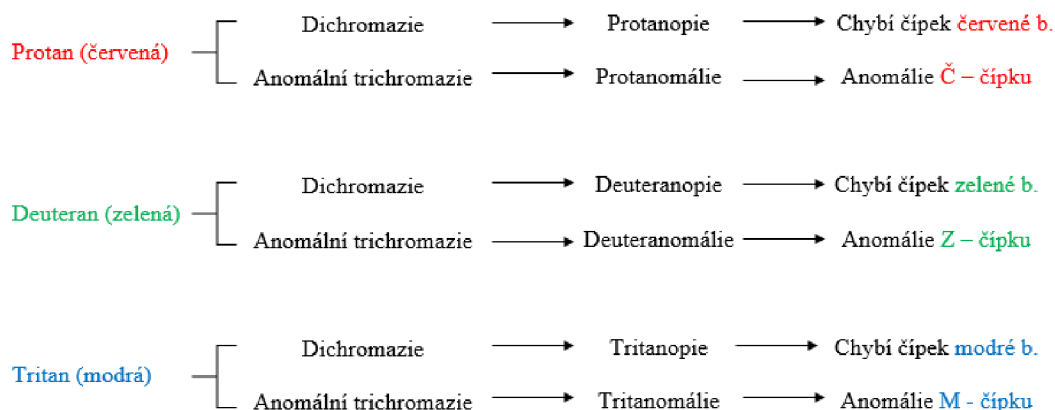
# 1 PORUCHY BARVOCITU A JEJICH DĚLENÍ

Barvocit je schopnost rozeznávání a vnímání barev pomocí čípků, ve kterých jsou obsaženy látky citlivé na světlo. Lidské oko dokáže v rozsahu viditelného světla (390 – 760 nm) vidět až 150 barev. Pokud na sítnici dopadnou světelné paprsky o rozdílných vlnových délkách, při jejich vzájemném mísení vzniká barevný vjem. Je-li normální hladina denního osvětlení, nazývá se tento proces fotopické vidění. Fotopické vidění umožňují pouze čípky. Zrak je za fotopických podmínek nejcitlivější na žlutozelenou barvu při vlnové délce 555 nm. Jestliže je hladina světla nižší, čípky v této části nejsou dostatečně podrážděny a jsou vystřídány tyčinkami. Vidění za šera, které zajišťují tyčinky a vzniká při něm centrální skotom, se nazývá skotopické. Při skotopickém vidění dosahuje čípková citlivost maxima na 507 nm, která představují modrozelenou barvu. Na červenou barvu o vlnové délce 650 – 750 nm nejsou tyčinky citlivé. Část mezi fotopickým a skotopickým viděním je mezopické vidění, ve kterém jsou aktivní oba typy receptorů a lze rozeznat pouze modrou a žlutou barvu. V sítnici lidského oka byly odhaleny tři fotopigmenty čípků s maximální absorbcí v modré (440 – 450 nm), zelené (535 – 555 nm) a žluté nebo červené barvě (570-590 nm). Nejlépe jsou barvy vnímány žlutou skvrnou, ovšem směrem do periferie klesá schopnost barvy vnímat, a to v pořadí zelená, červená a modrá. V případě, že sítnice není drážděna žádným světelným podnětem, vzniká vjem pro černou barvu. Smícháním základních barev (červené, modré a zelené) lze vytvořit jakoukoliv jinou barvu spektra. V lidském životě hraje barvocit důležitou roli hned v několika odvětvích, jako například v módním průmyslu, potravinářství, barevné obrazové technice, kolorimetrii, také v řízení dopravních prostředků a v mnoha dalších. (Autrata & Černá 2006, Rozsival 2006, Synek & Skorkovská 2014)

## 1.1 Klasifikace poruch barvocitu

V případě, že máme problém s rozeznáváním a vnímáním barev, nebo nějaké barvy vůbec nevidíme, jedná se o **poruchy barvocitu**. Stav správného barevného vidění se nazývá normální trichromazie, kdy jsou přítomny čípky všech tří barev (červená, zelená a modrá). (Rozsival 2006)

Poruchy lze rozdělit do několika skupin podle klinického hlediska, dle příčiny vzniku a také podle toho, kolik má člověk barevných receptorů v sítnici a zda má všechny receptory funkční. Přehled je uveden na Obr. 1.



Obr. 1 – Dělení poruch barvocitu (upraveno) (Hasrod & Rubin 2016)

Je rovněž možné setkat se s názvem daltonismus, který je synonymem poruch barvocitu. Daltonismus (neboli barvoslepost) je pojmenován po Johnu Daltonovi, anglickém přírodovědci, který jako první vysvětlil podstatu poruch barvocitu a věnoval se i jejich problematice. Sám Dalton měl jednu z poruch barvocitu – deuteranopii. (Rozsíval 2006)

### 1.1.1 Dělení poruch barvocitu podle klinického hlediska

Z klinického hlediska lze poruchy rozdělit na úplné či částečné. Pro úplnou barvoslepost je možné setkat se s pojmem **achromatopsie** (achromázie). Člověk nedokáže vidět barvy, protože na sítnici nemá žádné fotopigmenty, které by barvy rozeznaly, a okolí tak vnímá jako černobílou fotografii s různým jasnem. Dochází také ke snížení zrakové ostrosti, nystagmu (tj. kmitavý pohyb očních bulbů) či světloplachosti. Jestliže má člověk jen jeden čípkový pigment, trpí monochromazií. **Monochromazie** je vzácnou poruchou, kterou můžeme rozdělit na čípkovou (má pouze jeden čípkový pigment – většinou modrý), při které vidí jen v odstínu jedné barvy, a na monochromazii tyčinkovou (má pouze tyčinkový pigment), kdy vidí člověk pouze v odstínech šedivé barvy. (Autrata & Černá 2006, Rozsíval 2006)

Při částečné barvosleposti postižený většinou nemá všechny tři typy čípků, ale jeden z nich mu chybí, díky tomu je neschopný rozlišit barvy nějakého odstínu. Celá skupina poruch se nazývá **dichromazie**. Pokud chybí vjem červené barvy, jde o protanopii, u absence zelené barvy hovoříme o deuteranopii, u modré barvy pak o tritanopii.

Pokud jsou viděny všechny 3 barvy, ale u jedné z nich dochází ke sníženému vnímání, mluvíme o **anomální trichromazii**, ke které patří - protanomálie, při které je snížené vnímání pro červenou barvu, deuteranomálie (zelenou) a tritanomálie (modrou). (Pluháček 2019) Obr. 2 znázorňuje, jaké vidění má člověk s jednotlivými poruchami.



Obr. 2 – Fotografie pastelek s jednotlivými poruchami barvocitu

### **1.1.2 Dělení poruch barvocitu podle příčiny vzniku**

Podle příčiny vzniku se jedná především o vady vrozené a získané. Vrozené poruchy většinou postihují obě oči stejně, zatímco získané poruchy mohou být přechodového rázu a postupem času může docházet ke zlepšování či zhoršování, a to na každém oku zvlášť. S vrozenou vadou se člověk už narodí. Tato vada je vázaná na chromozom X, právě proto postihuje více muže než ženy, které jsou přenašečkami. Prevalence vrozených poruch barvocitu v populaci se pohybuje okolo 9 % (muži 8 %, ženy 0,5 %). Autoři Delpero a kol. (2005) ve své studii uvedli, že získané poruchy postihují 5 % až 15 % celé populace. Toto tvrzení však nelze považovat za příliš důvěryhodné, protože se jedná spíše o názory odborníků, a nikoliv velkých průzkumů. Lze však uvažovat nad tím, že získané poruchy mohou být častější než vrozené, jelikož získané poruchy barvocitu jsou často sekundárním příznakem běžně se vyskytujících onemocnění. (Rassi a kol. 2016, Rozsíval 2006)

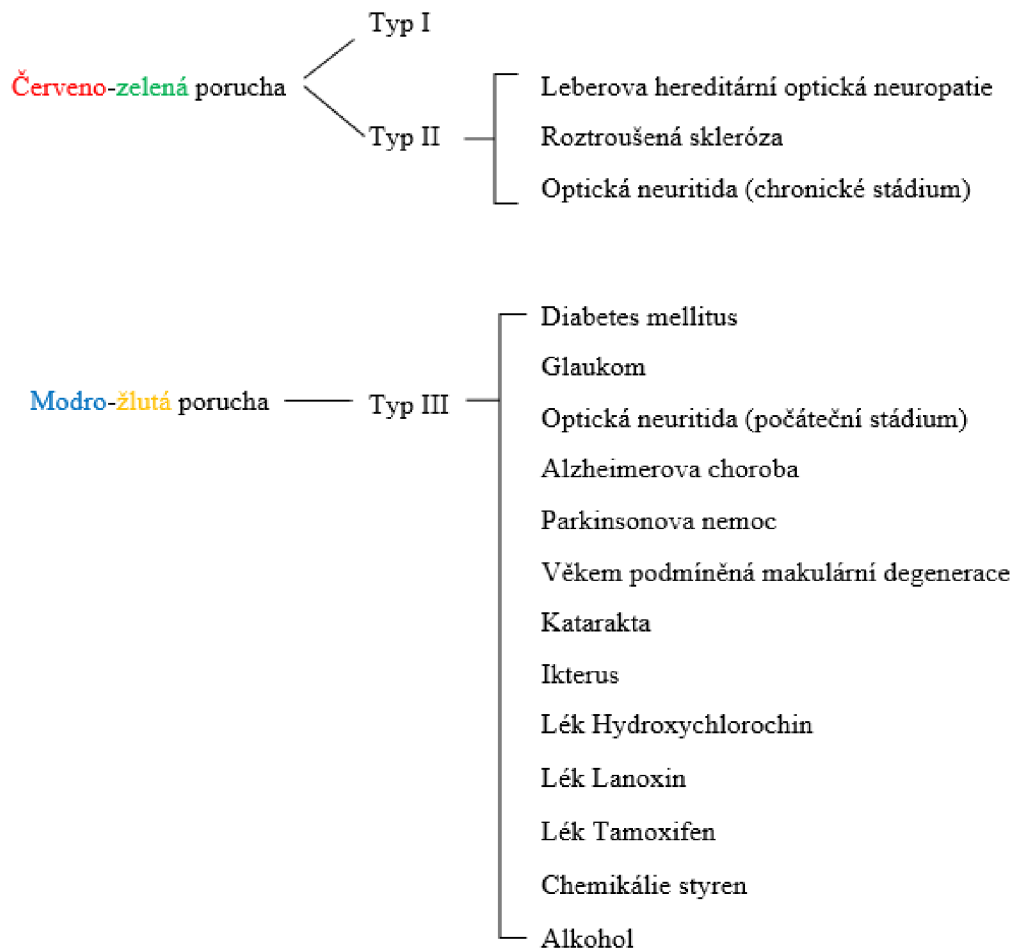
### **1.2 Získané poruchy barvocitu**

Vrozené poruchy barvocitu jsou diagnostikovány u relativně nízkého počtu lidí. Přesto se u jedinců s narůstajícím věkem mohou objevit problémy se schopností rozeznávání barev v důsledku stárnutí (katarakta), traumatu či nehody, popřípadě užíváním různých léků či chemických látek. Riziko získané poruchy barvocitu také zvyšují určitá oční či celková onemocnění, např. diabetes mellitus, glaukom, makulární degenerace, Alzheimerova choroba, Parkinsonova nemoc, roztroušená skleróza nebo optická neuropatie. Na rozdíl od osob, které se s poruchou barvocitu narodily, si lidé se získanou poruchou zachovávají schopnost vnímání některé barvy. Nicméně v průběhu času a v některých případech může stav postupovat do závažnějších typů barevné slepoty, a může tudíž skončit až monochromatismem. (Simunovic 2016, Tumbert 2021, Color vision deficiency, Neitz & Neitz 2005)

Abnormalita získané poruchy barvocitu může vzniknout kdekoli podél zrakové dráhy, od retinálních receptorů až po zrakovou kůru. Závažnost získaného nedostatku barevného vidění se s časem mění. U některých neurologických onemocnění sledování změn barevného vidění pomáhá určit lékařskou diagnózu a může naznačovat, kdy by měla být zahájena, nebo naopak přerušena terapie. (Piro a kol. 2019)

### 1.2.1 Typy získaných poruch barvocitu

Získané poruchy barvocitu se hůře klasifikují než vrozené, ale jejich klasifikace může být důležitou diagnostickou pomůckou. Všechny tři typy čípků ovlivňují získané poruchy barvocitu, i když ne vždy stejně. Dle Simunovic (2016) je lze rozdělit na červeno-zelené poruchy typu I nebo II a modro-žluté poruchy typu III, jak znázorňuje Obr. 3. (Formankiewicz 2009)



Obr. 3 – Rozdělení získaných poruch barvocitu (upraveno) (Hasrod & Rubin 2016)

**Typ I** charakterizuje poruchu protanu se změněnou funkcí spektrální svítivosti protanu, kdy je vlnová délka maximální citlivosti posunuta ke kratším vlnovým délkám. Nejčastěji tento typ postihuje centrální čípků. Poruchy deuteran jsou podobné jako červeno-zelené poruchy **typu II**, ale na kratších vlnových délkách dochází k většímu snížení citlivosti. Postihuje některé léze zřetelného nervu a obecně je přítomen u demyelinizačních onemocnění jako je např. roztroušená skleróza, viz kap. 3.3.

Modro-žlutá vada, neboli porucha **typu III**, je velmi podobná tritanu, která může být doprovázena proměnlivými odchylkami ve zrakové ostrosti nebo posunem maximální jasové citlivosti na kratší vlnové délky (= pseudoproitanómálie). Nejčastějším typem získané poruchy barvocitu je modro-žlutá. Jafarzadehpur a kol. (2014) odhalil, že 66,1 % poruch má za následek tritanopii. (Verriest a kol. 1962, Piro a kol. 2019, Dain 2004, Hasrod & Rubin 2016)

Jinou skupinkou získaných poruch jsou poruchy, kdy jedinec vnímá bezbarvé předměty jako barevné nebo vidí v zorném poli nějaké barevné skvrny – chromatopsie. Můžeme je rozdělit na: xantopsii – žlutavé vidění (při žloutence, po užití kyseliny pikrové, salicylu), erytropsii – červené vidění (po oslnění, při otravách chininem, nikotinem). Méně časté jsou kyanopsie (modré vidění), chloropsie (zelené vidění) a iantopsie (fialové vidění). (Pluháček 2019, Rozsival 2006)

Konkrétní získané poruchy barvocitu jsou podrobněji popsány ve 3. a 4. kapitole.

### **1.2.2 Možnosti řešení získaných poruch barvocitu**

Na rozdíl od vrozených poruch barvocitu, které nelze úplně vyléčit (pouze částečně korigovat speciálně zabarvenými filtry nebo kontaktními čočkami), lze získané poruchy většinou vyřešit současně s terapií primární příčiny. Jak bylo psáno výše, jedná se o poruchy přechodového rázu, a je tedy možné, že se vnímání barev zlepší bez výrazného zásahu. V případě, že je příčinou poruchy barvocitu onemocnění, lze k nápravě vnímání barev léčit pouze daná onemocnění, nikoliv poruchu. Pokud se jedná o stavy (např. katarakta), u kterých již nelze očekávat zlepšení, přistupuje se ke konkrétnímu řešení nápravy, například výměnou nitrooční čočky. (Color vision deficiency)



## 2 VYŠETŘOVÁNÍ BARVOCITU

Vyšetřování barvocitu formou různých typů testů by nemělo být opomíjeno, a mělo by být proto součástí běžného screeningového vyšetření. Zkoušky barevného vidění je potřeba provádět v přirozeném nebo umělém osvětlení. Pacient by během zkoušky neměl mít nasazené kontaktní čočky ani samozabarvovací brýle, které by mohly ovlivňovat barevné vidění. Pro pohodlí pacienta je však třeba používat vhodnou refrakční korekci. Pokud existuje podezření na vrozený nedostatek barevného vidění, může být zkouška provedena binokulárně. V případě, že se zkoumá získaná vada, měla by být zkouška provedena monokulárně. (Formankiewicz 2009, Rozsival 2006)

V dnešní době je možné barvocit vyšetřovat různými testy, které mohou být rozdělené do několika kategorií, podle toho, co má vyšetřovaný pacient u daného testu za úkol. V následujících podkapitolách jsou rozepsány typy testů a jejich popis.

### 2.1 Rozlišovací testy

Rozlišovací testy jsou nejčastěji používanými testy při vyšetřování barvocitu. Konstrukce testu je složena z různých barev o různém stupni jasů, kdy má vyšetřovaný za úkol číst znaky na základě rozlišení barev.

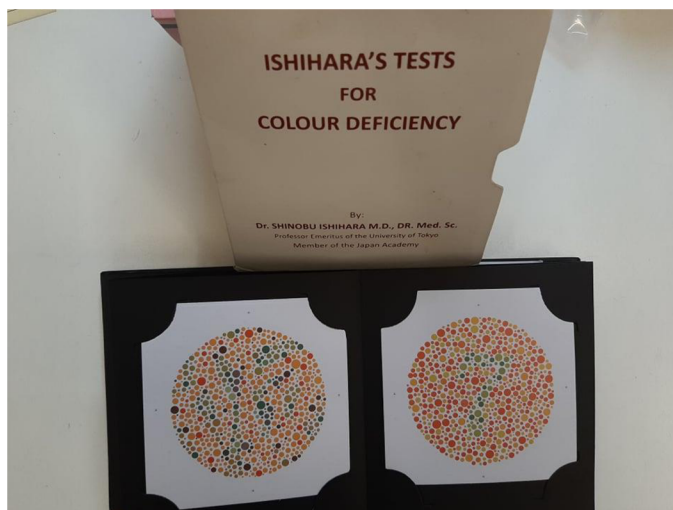
#### Ishihara test

Ishihara test je považován za nejjednodušší a nejčastěji používaný test ke screeningu červeno-zelené poruchy. Konstrukce pseidoisochromatických (zdánlivě stejnobarevných) tabulek vychází z testů Stillingova typu. Hlavní výhodou testů Stillingova typu je jejich rychlá a snadná administrace.

Jedná se o knížku (Obr. 4), která na stránkách obsahuje tabulky číslic nebo obrázků s různě velkými barevnými skvrnami o různém jasů. Úplné vydání Ishihara testu obsahuje 38 tabulek: 25 tabulek má číslice a 13 má dráhy. Test je k dispozici také jako zkrácená verze s 24 tabulkami nebo stručná verze se 14 tabulkami.

Ishihara test je prováděn při délce 66 cm nebo délce paží. Maximální doba sledování jedné tabulky jsou čtyři sekundy. Pacient by měl být poučen a seznámen s testem, a to tak, že na stránce nemusí být žádné, jedno nebo dvě číslice.

V Ishihara testu je pět návrhů tabulek. První disk se používá ke kontrole, zda pacient porozuměl instrukcím, a může být tak pacient vyšetřen. Další série tabulek jsou transformační disky. V těchto tabulkách osoba s poruchou barevného vidění uvidí jiné číslo, než které vidí osoba s normálním barevným viděním. Další sada tabulek jsou tzv. mizící disky. Ti, kdo mají normální barevné vidění, dokáží rozeznat čísla, ale osoba s barevnou vadou to nedokáže. Ve skutečnosti je počet chyb, kterých se dopustili pacienti s poruchou barvy, obvykle podstatně větší než tři. (Formankiewicz 2009, Rozsival 2006)



Obr. 4 – Ishihara test

#### Standardní pseudoisochromatický test (SPP)

Standardní pseudoisochromatický test (SPP) se snaží řešit některé nedostatky Ishiharova deskového testu a skládá se ze dvou sérií testů: první je určen k detekci a diagnostice vrozeného nedostatku barevného vidění a druhý detekuje získaný nedostatek barevného vidění. V testech se jako kombinovaná série objevují protan, deuteran, tritan tabulky a také tabulky k detekci skotopie (vidění v temnotě). Druhá série testu se ukázala být o něco citlivější než první pro detekci vrozeného deficitu červeno-zeleného mechanismu. Falešně pozitivní diagnózy tritanu jsou časté s druhým vydáním. (Lakowski 1989, Hovis a kol. 1996)

## American Optical Hardy-Rand-Rittler (AOHRR)

Původní vydání pseudoisochromatických tabulek American Optical Hardy-Rand-Rittler (AOHRR) již není k dispozici. Test zahrnuje demonstrační, screeningové a hodnotící desky na poruchy protanu, deutanu a tritanu. Desky zobrazují symboly kříže, kruhu nebo trojúhelníku na šedém pozadí. Na hodnotících tabulkách se barvy liší sytostí. (Formankiewicz 2009, Dain 2004)

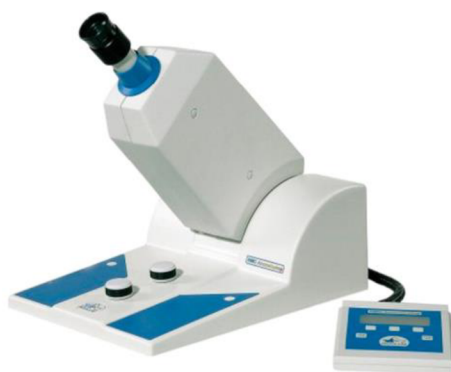## **2.2 Míchací testy**

Při těchto testech, jejichž nejznámějším zástupcem je anomaloskop, se využívá míchání primárních barev. Používají se při určení poruchy vnímání červené a zelené barvy a pracují na principu, kdy červená + zelená = žlutá.

### Anomaloskop

Anomaloskop (Obr. 5) je přístroj, který umožňuje vyhodnocení Reyleighových shod jednotlivce, tj. poměrů červeného a zeleného světla, které je třeba smíchat, aby odpovídaly žlutému. Aktuálně jsou dostupné dva anomaloskopy. Jsou navrženy stejně jako původní Nagelův anomaloskop, který již není k dispozici.

Pacientovi je předloženo bi-pole, kdy jedna polovina se skládá ze směsi červeného a zeleného světla a druhá ze světla žlutého. Podíl červených a zelených světél ve směsi a intenzita žlutého světla jsou nastavitelné. Lékař nastaví červenou nebo zelenou směs a pacient se pokouší vytvořit shodu pouze změnou svítivosti žlutého pole. Pohybuje šroubem do té doby, než budou obě pole stejná. U stupnicí od 0 (čistě zelená) do 73 (čistě červená) bude normální shoda kolem 42 jednotek, která odpovídá barevnému vidění zdravého jedince. Anomaloskop je konečnou zkouškou nedostatku červeno-zeleného barevného vidění, se kterými se porovnávají výsledky jiných zkoušek. (Formankiewicz 2009, Rozsival 2006)



Obr. 5 – Anomaloskop (Veselý & Beneš 2019)

### Test Medmont C-100

Test Medmont C-100 využívá blikající fotometrii k měření relativní spektrální citlivosti pro červená a zelená světla. Pacientovi jsou předložena blikající červená a zelená světla, a je požádán, aby upravil jejich relativní intenzitu tak, aby se blikání vyloučilo nebo minimalizovalo. Síla tohoto testu spočívá v jeho velké schopnosti odlišit defekty protanu a deutanu. Výsledky klasifikace jsou opakovatelné a existuje shoda kvalifikace ve srovnání s anomaloskopem. (Formankiewicz 2009, Veselý & Beneš 2019)

### City University Test (CUT)

City University Test je velmi podobný testu Farnsworth D-15. Jedná se o desetistránkovou knihu obsahující pět barevných kruhů na každé stránce. V prvním a druhém vydání testu je pacientovi zobrazena barva, která je obklopena dalšími čtyřmi barvami. (Hasrod & Rubin 2016) Tři z periferních barev leží na dichromatických záměnách, jedna na protanu, jedna na deuteranu a jedna na tritanu. Čtvrtá barva je ta, která by byla nejvíce podobná centrální barvě pro jedince s normálním barevným viděním. Třetí vydání testu má dodatečnou screeningovou část. Pacientovi je předložena trojice barev a je požádán, aby uvedl, zda jsou všechny tři barvy stejné. Pacient s nedostatkem barevného vidění může některé vynechat, zatímco jedinec s normálním barevným viděním by měl vidět 9 nebo 10/10 barev.

Tento test má tu výhodu, že nevyžaduje jemnou zručnost, která je potřebná při práci se staršími dospělými. Nejvíce je užitečný při detekci modro-žlutých barevných deficitů. (Formankiewicz 2009, Veselý & Beneš 2019)

### 2.3 Seřazovací testy

U těchto typů testů mají vyšetřovaní pacienti za úkol seřadit barevné terčíky, které se mohou lišit odstínem, sytostí nebo jasem. Barvy seřazených barevných testů by na sebe měly plynule navazovat. Zástupci těchto testů následují níže.

#### Farnsworth-Munsell 100 Hue Test (dále F-M 100 Hue Test)

Test byl nejprve složen z původních 100 odstínů barev, dnes je při testování použito jen 85. Z důvodu obtížného rozlišení dvou sousedních barev bylo 15 odstínů z testu vyřazeno. Barevné terčíky jsou seskupeny do čtyř krabiček (Obr. 6). V každé krabičce jsou upevněny dva barevné terčíky a pacient je vyzván k seřazení zvývajících terčků tak, aby mezi oběma upevněnými terčíky docházelo k postupné barevné řadě. Cílem vyšetřovaného je tedy poskládat barevné terčíky vedle sebe tak, aby terčíky nacházející se vedle sebe měly co nejmenší rozdíl. Analýza výsledků je založena na správném přiřazení jednotlivých terčků.



Obr. 6 – F-M 100 Hue test (Munsell Color 2022)

Vzhledem k tomu, že F-M 100 Hue Test vzorkuje barvu z celého barevného spektra, může být velice užitečný při hodnocení získaných poruch barvocitu. Výkon v testu může být ovlivněn osvětlením a rozdíly v makulárním pigmentu. (Formankiewicz 2009, Rozsíval 2006, Pokorný 1979)

### Farnsworth Test (D-15)

V tomto testu má pacient za úkol seřadit zbývajících 15 volných terčů s barvami k jednomu začínajícímu terču, který je již fixní (Obr. 7). Cílem testu D-15 je rozdělit jednotlivce do dvou skupin: 1) osoby s normálním barevným viděním nebo mírným nedostatkem barvy, (které by měly test zvládnout bez problémů) a 2) osoby se středně závažným/závažným nedostatkem barvocitu. Slouží pro detekci nedostatků protanu, deuteranu a tritanu.



Obr. 7 – Farnsworth test (D-15) (Formankiewicz 2009)

Výsledky testu jsou vykresleny na kruhovém diagramu, kde vyšetřující zaznamená, jak je pacient seřadil, a diagnóza je stanovena na základě počtu a orientaci křížení. Pokud výsledek obsahuje pouze jeden nebo dva řádky napříč diagramem, měl by být proveden nový test. (Formankiewicz 2009, Veselý & Beneš 2019)

### Desaturované testy D-15

Manipulace s Munsellovým systémem barev vedla k vývoji řad dalších testů uspořádání typu D-15. V Adams desaturovaném testu D-15 je sytost snížena ze čtyř na dva, zatímco v Lanthonyho desaturovaném testu D-15 (Obr. 8) byla hodnota zvýšena z pěti na osm. Testy jsou obtížnější a pacienti s mírným nedostatkem barevného vidění, kteří by obstáli ve standardním testu D-15, se mohou odhalit právě v testu D-15 desaturovaném testu. (Formankiewicz 2009, Dain 2004)




Obr. 8 – Lanthony desaturovaný test D-15 (Veselý & Beneš 2019)

## 2.4 Pojmenovávácí testy

Pro profese, které vyžadují dokonalé rozpoznávání barev (pilot, námořník, strojuvůdce či řidič), se k vyšetření barvocitu používají právě pojmenovávácí testy, které se snaží co nejvíce napodobit reálné každodenní situace u těchto pracovníků.

### Lantern testy

Tento typ testů je konstruován pomocí specifických svítilen, které jsou navrženy tak, aby napodobovaly reálné životní situace, ve kterých je vyžadováno rozpoznání barev (Obr. 9). Pacient dostane jedno nebo dvě světla na dálku a musí je pojmenovat, jakmile se objeví. Používají se červená, zelená, bílá a někdy žlutá světla. Jestliže pacient neprošel Ishihara testy, je pravděpodobné, že neprojde ani těmito testy. Nedávno byla vyvinuta nová svítilna, která má nové rozměrové parametry. (Formankiewicz 2009, Dain 2004)



Obr. 9 – Lantern testy (Veselý & Beneš 2019)




## 2.5 Ostatní testy

Zde jsou zmíněny testy, které není vhodné zařadit ani do jedné z předchozích kategorií.

### Cambridge Color Vision Test (CCT)

Cambridge Color Vision Test je příkladem dostupného počítačového testu (Obr. 11). Barevné desky identifikují poruchy modro-žlutých barev. Pořadí testů lze libovolně měnit, takže si pacient nemůže zapamatovat správné odpovědi. Displej však musí být prezentován na kalibrovaném monitoru, aby bylo zajištěno přesné zobrazení barev. Během tohoto testu je pacientovi předloženo písmeno C ve specifické svítivosti a odstínu, zasazené do různých pozadí barevných kruhů. Pacient musí určit orientaci písmene pomocí alternativního modelu 4 variant: nahoru, dolů, doprava nebo doleva. Test lze použít jako screeningový nástroj, ve kterém se měří schopnost pacienta rozlišovat protan, deuteran a tritan. Má schopnost detekovat získané poruchy barvocitu, zvláště systémových, neurologických a očních onemocnění, včetně glaukomu a věkem podmíněné makulární degenerace. (Rabin 2004, Niwa a kol. 2014, Cocce a kol. 2018, Hasrod & Rubin 2016, Formankiewicz 2009)



Obr. 11 – Cambridge Color Vision test (Formankiewicz 2009)

### Mobilní aplikace Test zraku

Dnes, v době moderních technologií a „chytrých“ mobilních zařízení, přes které můžeme například platit či objednávat jídlo, existují také desítky aplikací na opakované samovyšetřování zraku, včetně barvocitu. Jednou z nich je aplikace s názvem Test zraku, na jejímž vývoji se podíleli čeští lékaři. Kromě vyšetřování barvocitu lze také vyšetřit zrakovou ostrost, astigmatismus, adici na blízko a onemocnění sítnice. Výsledky je však nutno považovat za orientační, nicméně v rámci prevence může aplikace dobře posloužit.



## 2.6 Rozdílné metody vyšetřování pro vrozené a získané poruchy barvocitu

Vzhledem k faktu, že u získaných poruch bývá častěji postiženo pravé a levé oko zvláště (viz kap. 2), je v tomto případě vhodnější vyšetřování barvocitu monokulárně. Naopak u vrozených vad jsou oči postiženy stejně a lze tedy užít testů určených přímo k testování těchto poruch. (Simunovic 2016) Přehled testů vhodných k vyšetřování vrozených a získaných poruch barvocitu uvádí Tab. 2.

Tab. 2 – Přehled metod vyšetřování barvocitu (upraveno) (Formankiewicz 2009, Veselý & Beneš 2019, Dain 2004)

Testy na vrozené poruchy barvocitu	Ishihara testy	První série testu SPP	Test Medmont C -100 D-15
Testy na získané poruchy barvocitu	Test American Optical Hardy Rand Ritler	F-M 100 Hue test Druhá série testu SPP	Color Cambridge test Lanthonyho D-15
Testy na vrozené i získané poruchy barvocitu	Anomaloskop	City Univerity test	Adams D-15 Lantern test

Další možností rozlišení vrozené či získané poruchy barvocitu je počítačový Seohan hue test, na který poukazuje studie z článku Shin a kol. (2007). Avšak vzhledem k obtížnosti výpočtu a interpretaci nebyl klinicky použit. Test je založen na barevném uspořádání, které zahrnuje červenou, zelenou, žlutou a modrou barvu. Skládá se ze 4 kvadrantů obsahující 85 odstínů. Každý z kvadrantů se skládá z jedné skupinky barev: kvadrant I ze žlutých, kvadrant II ze zelených, kvadrant III z modrých a kvadrant IV z červených barev. Jestliže pacient uvede chybové skóre u kvadrantů II a IV, jedná se o poruchy červeno-zelené barvy, pokud bude chyba u kvadrantů I a III, jde o poruchy modro-žluté barvy. Poté je vypočtena křivka s charakteristikami přijímače a referenční hodnota pro rozlišení mezi vrozenou a získanou poruchou barvocitu a vhodnou citlivostí a specifičností.

### **3 ZÍSKANÉ PORUCHY BARVOCITU VLIVEM ONEMOCNĚNÍ**

Jednou z příčin získané poruchy barvocitu je vliv určitého onemocnění, ať už se jedná o celková či oční onemocnění. Jak je napsáno v podkapitole 1.2.2, tento typ poruchy je možné řešit, pokud dojde k léčení onemocnění způsobující danou poruchu. Následující podkapitoly charakterizují vnímání barev, popř. typ barevného defektu u jednotlivých onemocnění.

#### **3.1 Diabetes mellitus**

Protože barevné vnímání je jemný a komplexní aspekt vidění, jakákoli porucha sítnice se může projevit ve formě zhoršeného barevného vidění již v raných stádiích diabetu mellitu typu I, dlouhotrvajícího typu I a typu II.

Při posuzování barevného vidění ve studii Daley a kol. (1987) se vyšetřovaná skupinka pacientů rozdělila na: skupinu s diabetem I. typu a následnou diabetickou retinopatií, která byla denně injekčně léčena, a kontrolní skupinku, ze které nikdo nebyl diabetik nebo neměl žádné systémové onemocnění a nikdo neužíval žádné systémové léky.

Výsledky ukázaly, že abnormality barevného vidění byly významně vyšší v případě diabetických očí s retinopatií způsobené makulárním edémem, než u normálních očí nebo u diabetických očí bez retinopatie. Poruchy diabetických pacientů byly nalezeny v modro-žluté oblasti. Až 50 % lidí s diabetem po dobu delší než 5 let má narušenou diskriminaci modrého čípku a tento deficit má tendenci se neustále zhoršovat se zvyšující se dobou trvání diabetu. Možným vysvětlením modro-žlutého barevného defektu by mohla být šikmá orientace fotoreceptorů, ke které dochází po odchlípení sítnice a při jiných patologických stavech sítnice. (Pesudovs a kol. 2010, Mortlock a kol. 2005, Fong a kol. 1999, Zisman & Adams 1982, Davies & Morland 2003, Ong a kol. 2003, Daley a kol. 1987)

### 3.2 Glaukom

Většina z řad vědců naznačuje, že největší defekty se u pacientů trpících primárním glaukomem s otevřeným úhlem (dále POAG) nebo oční hypertenzí (dále OH) vyskytují více u modro-žluté než červeno-zelené barvy. Studie Grütznér & Schleicher (1972) uvedla několik faktů pro vysvětlení převahy deficitu modro-žluté barvy u POAG. Prvním faktem je, že čípkové modré barvy jsou méně schopny odolávat účinkům zvýšeného NOT, a druhým faktem je to, že modro-žluté buňky jsou větší a mají větší receptivní pole než červeno-zelené buňky. U některých pacientů s POAG se však někdy žádné poruchy barvocitu ani nevyvinou. (Drance a kol. 1981, Gündüz a kol. 1988, Lakowski & Drance 1979, Lakowski a kol. 1989, Poinosawmy a kol. 1980, Sample a kol. 1988)

Papaconstantinou a kol. (2009) ve své studii zjistili, že barevné vady předurčují skupinu pacientů s OH, u kterých je velmi vysoká pravděpodobnost vzniku glaukomu. Deficity barevného vidění předcházejí defektům glaukomu, a jsou zjevně silným předvídajícím faktorem pro budoucí rozvoj glaukomu. Barevné vidění se u POAG postupně zhoršuje, což zdůrazňuje poškození gangliových buněk sítnice, jejichž počet lze vyhodnotit testem vnímání barevného vidění.

### 3.3 Roztroušená skleróza

U pacientů s roztroušenou sklerózou (dále RS) může dojít k poškození sítnice, zrakového nervu, chiasmatu nebo optického traktu. Toto poranění vede k neschopnosti barevného vidění, ztrátě vidění vysoké kontrastní zrakové ostrosti a zmenšení zorného pole. (Mowry a kol. 2009, Sepulcre a kol. 2009)

Nejčastější poruchou barvocitu je u RS poškození červeno-zeleného vidění, ale Jackson a kol. (2004) uvádí, že tomu tak být nemusí. Porucha barevného vidění u RS je důsledkem poranění přední zrakové dráhy, nikoli postchiasmatických struktur nebo zrakové kortikální oblasti. Získané poruchy červeno-zeleného barevného vidění se u pacientů projeví monokulárně na pravém nebo levém oku a pacienti si zachovali normální binokulární vidění. (Villoslada a kol. 2012) Výsledkem studie Piro a kol. (2019) je doporučení, aby lékaři u lidí s diagnostikovanou barevnou slepotou navrhli doplňkové testy pro diagnostiku roztroušené sklerózy.

### **3.4 Leberova hereditární optická neuropatie**

Leberova hereditární optická neuropatie (dále LHON) je mateřským dědičným onemocněním vedoucím k rychlé a bezbolestné ztrátě centrálního vidění způsobené bodovými mutacemi mitochondriální DNA, při které dochází k odumírání gangliových buněk. Neexistuje žádná prokázaná terapie k prevenci nebo léčbě optické neuropatie u LHON. Bylo potvrzeno, že červeno-zelené defekty převyšují nad modro-žlutými, a byly nalezeny důkazy o rozdílech v diskriminaci barev na základě pohlaví (příčemž muži jsou postiženi více). (Ventura a kol. 2007, Sadun a kol. 2011)

Mechanismus poruchy barvocitu, přítomné u pacientů postižených LHON pravděpodobně souvisí s tím, že LHON nejprve a přednostně postihuje nejtenčí gangliové buňky sítnice. LHON nejvíce postihuje parvocelulární neurony, které zprostředkovávají červeno-zelené barevné vidění. (Carelli a kol. 2004)

### **3.5 Optické neuritida**

Oční neuritida je akutní, zánětlivé onemocnění zrakového nervu, které je obvykle doprovázeno bolestí oka. Postihuje více ženy než muže a může být spojena s roztroušenou sklerózou. Přestože nejčastějším příznakem je rozmazané vidění nebo ztráta zorného pole, je postižena široká škála zrakových funkcí. Závažnost ztráty zraku se liší od mírného deficitu zorného pole až po nevnímání světla. (Schneck & Haegerstrom-Portnoy 1997, Optic Neuritis Study Group 1991)

Poruchy barevného vidění jsou u optické neuritidy běžné. Mnoho autorů uvádí, že oční neuritida způsobuje červeno-zelené defekty typu II, jsou však hlášeny i modro-žluté defekty. (Fleishman a kol. 1987, Harrison a kol. 1987, Travis & Thompson 1989, Ohta & Kurata 1967, Optic Neuritis Study Group 1991, Birch a kol. 1979, Griffin & Wray 1978)

Výsledky ukazují, že optická neuritida nevyvolává jen jeden typ barevného defektu. Bylo zjištěno, že většina osob má smíšený barevný defekt s převážně červeno-zeleným nebo modro-žlutým defektem jak během akutní ataky, tak během rekonvalescence. V době akutní ataky byla mírná většina žluto-modrých defektů, v 6 měsících byla mírná většina červeno-zelených. Některé osoby v průběhu času změnilly typ poruchy.

Závěrem je tedy fakt, že zpočátku onemocnění dochází k porušení v modro-žluté oblasti, zatímco v chronickém stádiu onemocnění se jedná o poruchu červeno-zeleného spektra. (Schneck & Haegerstrom-Portnoy 1997)

### **3.6 Ikterus**

Ikterus je jedním z nejrozšířenějších příznaků poruch jater a žlučových cest. Jedná se o žluté zbarvení kůže, bělimy či sliznic zvýšenou koncentrací bilirubinu.

Dle studie Varnek a kol. (1981) bylo barevné vidění testováno různými testy a pomocí F-M 100 Hue testu byli pacienti indentifikováni se získanou poruchou barvocitu modro-žlutého typu. Vyšetření anomaloskopem bylo vždy normální, ale Ishihara testy ukazovaly u pacientů čtyři a více chyb. Výsledky opakovaných testů měli pacienti na normálních hodnotách. Současné výsledky naznačují, že pokud je hladina vitamínu A v pořádku, jsou s nedostatečným vnímáním barev spojeny vysoké hladiny sérového bilirubinu.

### **3.7 Věkem podmíněná makulární degenerace**

Narušení normálního barevného vidění je jednou z prvních změn ve zpracování zrakového signálu u věkem podmíněné makulární degenerace (dále AMD). Informace naznačují, že za tyto zrakové ztráty jsou zodpovědné spíše změny nervových procesů než preretinální změny. Monitorování barevného vidění může být užitečným doplňkovým nástrojem při léčbě senilní makulární degenerace. (Perdriel a kol. 1970, Pokorny & Smith 1981)

Defekty modro-žluté barvy jsou nejčastěji hlášenou formou abnormality barevného vidění u AMD, zatímco Phipps a kol. (2003) uvádí abnormality jak u modro-žlutého, tak i u červeno-zeleného čípku. Jiné studie jsou názoru, že barevné vidění červeno-zeleného typu zůstává normální. Tento rozdíl může být způsoben řadou faktorů. Například ten, že mechanismus červeno-zeleného čípku bere vstupy ze stejně zeslabených červeno-zelených čípků, tak mechanismus modro-žluté barvy porovnává vstup modrého čípku s kombinací červeno-zeleného čípku, což by vyjadřovalo snížený výkon v testech rozlišování barev. (Downie a kol. 2014, Collins 1986, Haegerstrom-Portnoy & Brown 1989, Applegate & Adams 1987, Bowman 1980, Cox 1961)

### **3.8 Alzheimerova choroba**

Zda je barevné vidění u pacientů s Alzheimerovou chorobou (dále AD) ovlivněno či nikoli, je stále sporné. Studie Cronin-Golomb a kol. (1991) a Wijk a kol. (1999) uvádí u pacientů abnormální barevné vidění, zatímco Rizzo a kol. (2000) uvádí, že barevné vidění se u pacientů oproti zdravým lidem stejného věku neliší. Cronin-Golomb a kol. (1991) jsou toho názoru, že většina studií uvádí u nemocných pacientů abnormality modro-žluté, zatímco podle Wijk a kol. (1999) se může jednat i o poruchy červeno-zelené. Předpokládá se, že postižení sítnice vede k poruchám modro-žluté barvy a postižení cest ze sítnice má za následek poruchu červeno-zelené barvy. Avšak není známo, zda tito pacienti s vadou barevného vidění mají potvrzení poškození sítnice. Vnímání barev u této poruchy se často liší podle průběhu onemocnění. (Köllner 1912)

### **3.9 Parkinsonova nemoc**

Parkinsonova nemoc (dále PD) nevyvolává změnu refrakční vady, problémem však může být vliv na barevné vidění. Klinický význam získaného barevného nedostatku u Parkinsonovy choroby je však sporný. Vyšetření bylo provedeno testy vhodnými na identifikaci, avšak pro některé pacienty s PD byla manipulace z důvodu třesu rukou zhořená.

Získanou poruchu barvocitu u pacientů s PD je porucha modro-žluté barvy, a to v takovém rozsahu, který lze považovat za jeden ze zjevných příznaků onemocnění. Pacienti tedy mají zhošené rozlišování modré a žluté barvy. (Birch a kol. 1998, Price a kol. 1992)

### 3.10 Katarakta

Barevné vidění je nedílnou součástí zrakové funkce, která se s věkem postupně snižuje. Stařecké změny jsou způsobeny hlavně žloutnutím a tvrdnutím krystalického jádra čočky a jsou také zvýrazněny senilní miózou neboli zúžením zornic.

Weale (1961), Verriest a kol. (1962), Skomrock & Richardson (2010), Boles-Carenini (1954) si ve své studii všimli, že největší vliv věku na barevné vidění je ve věkové skupině 70-79 let. Zraková ostrost a barevné vidění byly hodnoceny před operací a až 3 měsíce po operaci, při které se vlastní čočka vyjme a zavede se nitrooční čočka (IOL). U zdravých figurantů byl zákal podobný kataraktě simulován pomocí hnědých filtračních čoček se zvyšující se optickou hustotou. Po dobu tří měsíců by se měl zahojit případný edém sítnice nebo rohovky, který se mohl vyvinout v perioperačním období. (Ao a kol. 2019, Friström & Lundh 2000, Paramei & Oakley 2014)

Po operaci šedého zákalu bylo obecné vnímání barev významně lepší ve srovnání s předoperační fází a zotavilo se na úroveň srovnatelnou s úrovní kontrolní skupiny. Výsledky ukázaly, že fakoemulzifikace (odstranění zakalené vlastní čočky) účinně obnovila barevné rozlišení u pacientů s kataraktou související s věkem. To může být klíčový bod při interpretaci barevného vidění po operaci, který byl označen jako cyanopsie. (Miyata 2015) Po operaci šedého zákalu se barevné vidění zvýšilo na normální úroveň, přičemž největší zlepšení vykazoval modrý čípek. To prokázalo, že stárnutí čočky bylo hlavním faktorem změn barevného vidění. (Zhu a kol. 2012)

Existuje určitá nejednoznačnost ohledně toho, zda žluté IOL způsobují znatelné modro-žluté deficiency. Ačkoli bylo prokázáno, že dřívější verze IOL blokující modrou barvu vyvolávají modro-žluté barevné defekty (Rubin a kol. 2007), jiné studie neprokázaly žádný významný rozdíl v barevném vidění mezi IOL filtrujícími modré světlo a IOL filtrujícími záření. (Zhu a kol. 2012, Greenstein a kol. 2006)

Závěrem lze říci, že stárnutí čočky a vznik katarakty snižují barevnou citlivost u všech tří typů čípků (Knowles a kol. 1996, Friström & Lundh 2000), avšak s největším poklesem u čípků modré barvy. (Nguyen-Tri a kol. 2003, Schneck a kol. 1997, Suzuki a kol. 2006, Jay a kol. 1982)

## 4 ZÍSKANÉ PORUCHY BARVOCITU VLIVEM VNĚJŠÍHO PROSTŘEDÍ

Jestliže není získaná porucha barvocitu ovlivněna nějakým onemocněním, může k ní docházet působením vnějšího prostředí, například léčiv, chemikáliemi, případně alkoholem, pobytem ve vysoké nadmořské výšce nebo traumatem.

### 4.1 Léčiva

Každý lékař, který předepisuje léky, musí brát na vědomí možnou pravděpodobnost vedlejších účinků. Není vždy podmínkou, aby se vedlejší účinky léků projevíly u každého jedince, ale nesmí se opomíjet. Vzhledem k tomu, že oko je orgán s vysokým metabolismem a obsahuje mnoho krevních cév, existuje předpoklad, že oko bude náchylné k účinkům systémových léků. (Santaella & Fraunfelder 2007)

Vnímání barev mohou narušit různé skupiny léčiv. Nejčastější skupiny léčiv, ovlivňujících barvocit zahrnují kardiovaskulární léčiva, léky na podporu erekce, antidiabetické léky, antidepresiva, antipsychotika, antikoagulancia, analgetika, antihypertenziva, antituberkulotika, antiarytmika a také léky na léčbu nádorů. Nežádoucí účinky jsou často po vysazení léku reverzibilní. Zástupci některých skupin léků jsou rozepsáni níže. (Syed a kol. 2021, Láznička 2014)

Lanoxin (generickým názvem digoxin)

Lék používán k léčbě srdečních onemocnění jako je např. arytmie (fibrilace tepen), kdy se riziko jejího rozvoje s věkem zvyšuje. Užívání způsobuje xantopsii neboli žluté vidění (viz 1.2.1). Též je spojen s tritanopií, kdy je obtížné rozlišit zelenou od modré, stejně tak žlutou od fialové barvy. (Lawrenson a kol. 2002, Carlson & Buck 2002)

Lasix (Furosemid)

Léčivo, které zvyšuje vylučování vody v moči (diuretikum). Bývá předepisován společně s léky na hypertenzi a může způsobit žluté vidění. (Carlson & Buck 2002)



### Hydroxychlorochin (plaquenil)

Plaquenil je antimalarikum, které je předepisováno proti revmatoidní artritidě. Santaella & Fraunfelder (2007) uvedli, že plaquenil může mít za následek poruchu v modro-žluté oblasti, takže je opět obtížné rozeznat modrou a zelenou, stejně jako žlutou a fialovou barvu.

### Sildenafil (viagra)

Lék, který zvyšuje průtok krve do hladkých svalů, často předepisován starším mužům. Viagra může mít za následek potíže s rozeznáváním barev, jako jsou modrá, fialová a zelená. Studie Azzouni & Abu samra (2011) neukazují žádné významné změny v barevném vidění, ale jiné uvádějí změny barevného vidění. Avšak všechny studie jsou toho názoru, že jsou účinky léku přechodné a vratné. (Laties & Zrenner 2002, Santaella & Fraunfelder 2007)

### Tamoxifen (Nolvadex)

Lék podáván ke snížení rizika rakoviny prsu předepisovaný starším ženám. Asi 13 % uživatelů uvedlo změny vidění při používání tohoto léku. Stejně jako u hydroxychlorochinu a viagry se může objevit porucha v modro-žluté oblasti. Lék může vyvolat i zákal rohovky nebo šedý zákal. (Li a kol. 2008)

## **4.2 Chemikálie**

Účinky působení chemických látek na živý organismus mohou vyvolat poruchu funkce barevného vidění. Nejčastějším typem poruchy barvocitu je deficit modré barvy. Průmyslové chemikálie (styren, toluen, karbon, bisulfid, naftalin, tabák, hnojiva, směsi rozpuštědel) mohou vyvolat získané poruchy barvocitu, níže jsou výběrově uvedeny styren a toluen. (Simunovic 2015)

### Styren

Funkce barevného vidění byla zkoumána na osobách vystavených styrenu pomocí testu Lanthony D-15, který je citlivý na poruchy modro-žluté barvy. Podle Mergler a kol. (1988) je považován za jeden z nejcitlivějších testů pro hodnocení toxicky získaných poruch barvocitu.

Hladina styrenu obsažena v těle byla zjištěna měřením metabolitů kyseliny mandlové a kyseliny fenyglyoxylové ve vzorcích moči. Pracovníci vystaveni styrenu měli naměřené hodnoty získané poruchy typu III, tedy v rozlišování modré a žluté barvy. Po stavu 4 týdnů bez působení styrenu se porucha stává obnovitelná. (Triebig a kol. 2001)

### Toluen

Možné účinky toluenu na barevné vidění při práci byly zkoumány po dobu 4 let se třemi opakovanými vyšetřeními. Barevné vidění bylo též měřeno pomocí desaturovaného testu Lanthonyho D-15. Byly nalezeny mírné změny modré a žluté barvy, ale nebyly odhaleny další významné účinky toluenu na barevné vidění. Současné dávky toluenu poskytují dostatečnou ochranu proti možnému narušení barevného vidění. (Schäper a kol. 2004)

## **4.3 Hypoxie**

Hypoxie (např. vysoké nadmořské výšky) působí potlačením aktivity gangliových buněk sítnice a může ovlivnit fotopické i skotopické vidění. Trvalé vystavení hypoxickému prostředí vyvolává vratný získaný nedostatek barevného vidění, který převážně ovlivňuje deficit modré barvy. (Willmann a kol. 2010, Vingrys & Garner 1987)

Byli vybráni dva figuranti, kteří museli rok před testováním podstoupit dekompresní testy neboli testy s rychle se snižujícím tlakem okolního prostředí. Během testování se figurantům měnila nadmořská výška. Jedním bodem byla hladina moře a druhým byl výstup do výšky cca 1100 m.n.m. Při změně výšky měli figuranti 15 minut na adaptaci za účelem stability hladiny saturace hemoglobinu. (Heath & Williams 1981, Vingrys & Garner 1987)

Existuje i fakt, že barometrický tlak může mít nezávislý vliv na zrakový systém. Podle Vingrys & Garner (1987) hypoxie způsobená nadmořskou výškou cca 3600 m.n.m způsobuje celkovou ztrátu rozlišení barev ovlivňující vnímání jak červeno-zelené, tak modro-žluté barvy. (Ernest & Krill 1971)

#### 4.4 Trauma

Trauma bývá způsobeno nebezpečným, děsivým či velmi silným zážitkem, který nějakým způsobem ohrožuje náš život, naši osobnost a také narušuje tělesnou a duševní integritu. (Doležalová a kol. 2017)

Jako příklad lze uvést případovou studii pacienta (24 let), který byl účastníkem nehody na motorce a neměl přilbu. Poruchu barevného vidění získal jmenovaný nárazem zátylku hlavy na chodník. Po nehodě neměl žádné ztráty zorného pole, žádné abnormality sítnice nebo optického nervu. Po týdnu si pacient všiml, že červené a zelené dopravní signály vypadají podobně a brzdová světla se mu zdála tmavší než dříve. RTG lebky a vizuální ostrost byly v pořádku na kliniku. Zraková ostrost byla na obou očích 20/20. Veškerá oční vyšetření neukázala žádné problémy, které by mohly vyvolat změny v barevném vidění.

Je také zajímavé, že se zdálo, že žluté vidění pacienta se snižovalo zároveň se zvyšováním červeného či zeleného vidění. Odpovídalo by to pacientovu subjektivnímu dojmu, že červené objekty se nyní zdály být tmavší než dříve. Výsledky odhalují absenci modrého mechanismu, a lze pouze spekulovat o tom, že pacientova abnormalita vzniká částečnou destrukcí chromatického mechanismu. Zjevnou ztrátu lze vysvětlit zbytkovým achromatickým mechanismem, který je důvodem poruchy barvocitu a normálního vnímání jasu. (Young a kol. 1980)

#### 4.5 Alkohol

Alkohol způsobuje poškození mozku, ale také dochází k poškození vnímání barev. Porucha barvocitu je výrazněji přítomna u chronického alkoholismu než u malé dávky alkoholu.

Dle Expert Committee on Mental Health (1952) byly testy provedeny v nemocnici u hospitalizovaných mužů (21-70 let) a žen (25-68 let) a také kontrolní skupiny, kterou tvořili nealkoholičtí zaměstnanci nemocnice (19-45 let). Všichni alkoholičtí pacienti splňovali kritéria alkoholika podle podvýboru pro alkoholismus expertního výboru Světové zdravotnické organizace. Opakující se výskyt chyb při testování barvocitu byl pozorován převážně v rozmezí modro-žluté barvy. (Varela a kol. 1969, Verriest a kol. 1962)

Kontrolní analýzy velmi jasně ukázaly, že nedostatky barevného vidění byly spojeny s poruchou funkce jater. Nejpravděpodobnějším vysvětlením je, že defekty barevného vidění jsou částečně reverzibilní důsledky chronického užívání alkoholu. Celkové schopnosti rozlišování barev se během hospitalizace a po ní výrazně změnily. Menší část pacientů s poruchou barvocitu vykazovala zlepšení již po jednom týdnu abstinence, po dalších třech týdnech bylo u všech pacientů pozorováno výrazné zlepšení a vymizení poruchy. Mohlo by to být způsobeno především toxickými vlivy na barevné vidění, kterých je alkohol sám o sobě prokazatelně schopen. (Russell a kol. 1980, Zrenner a kol. 1986, Mergler a kol. 1988, Kapitany a kol. 1993, Smith & Layden 1972)

## ZÁVĚR

Tato bakalářská práce je přehledem typů získaných poruch barvocitu, které se mohou objevit u celkových nebo očních onemocnění, či jako důsledek působení vnějších vlivů, jakými mohou být např. užívání léků, alkoholu a kontaktu s chemikáliemi.

Úvod práce je zaměřen na barvocit a jeho poruchy, dále práce shrnuje typy testů na vyšetřování barvocitu a rozdělení testů vhodné na vyšetřování vrozených, získaných či obou typů poruchy. Stěžejní kapitoly práce se věnují samostatnému zkoumání, jaký typ získané poruchy je přítomen u dané příčiny a jaké barevné vnímání mají lidé s tímto problémem.

Díky rešerším odborných studií jsem došla k závěru, že získané poruchy barvocitu je možné rozdělit na dva typy: modro-žluté poruchy a červeno-zelené poruchy. Pokud dochází k postižení buněk sítnice, jedná se o poruchy modro-žluté barvy, které jsou častější než poruchy červeno-zelené barvy, ke kterým dochází při postižení buněk zrakového nervu. Jinou skupinkou získaných poruch barvocitu jsou potom chromatopsie.

Opět jsem si uvědomila, jakým složitým orgánem oko je, protože existuje mnoho příčin, které mohou změnit vnímání barev. Ať už se jedná o celková nebo oční onemocnění či vnější příčiny, například alkohol. Možností, jak tento typ poruchy řešit, je v řešení příčiny, kterou byla porucha způsobena, nikoliv řešení poruchy samotné.

Získala jsem obohacující informace do praxe, ze kterých nyní budu moci vycházet, např. při vstupní anamnéze nebo při samotném vyšetřování, a snad tedy budu lépe připravená reagovat na možné změny či poruchy barevného vnímání.

## SEZNAM POUŽITÉ LITERATURY

Ao M, Li X, Qiu W, Hou Z, Su J, Wang W. The impact of age-related cataracts on colour perception, postoperative recovery and related spectra derived from test of hue perception. *BMC Ophthalmol.* 2019;19(1):e56.doi:10.1186/s12886-019-1057-6

Applegate RA, Adams AJ, Cavender JC, Zisman F. Early color vision changes in age-related maculopathy. *Appl Opt* 1987;26(8):1458-1462.

Autrata R., Černá J. Barvocit a jeho poruchy, v: *Nauka o zraku*, první vydání, Brno, Česká republika, Národní centrum ošetrovatelství a nelékařských zdravotnických oborů v Brně, 2006, 89-92.

Azzouni F, Abu samra K. Are phosphodiesterase type 5 inhibitors associated with vision-threatening adverse events? A critical analysis and review of the literature. *J Sex Med.* 2011;8(10):e2894-2903. doi:10.1111/j.1743-6109.2011.02382.x

Birch J, Chisholm IA, Kinnear P, et al. Acquired color vision defects. In: Pokorny J, Smith VC, Verriest G, Pinckers AJLG, eds. *Congenital and Acquired Color Vision Defects*. New York: Grune & Stratton; 1979:e243-348.

Birch J, Kolle RU, Kunkel M, Paulus W, Upadhyay P. Acquired colour deficiency in patients with Parkinson's disease. *Vision Res.* 1998;38(21):e3421-3426. doi:10.1016/s0042-6989(97)00398-2

Boles-Carenini B. Del comportamento del senso cromatico in relazione all'eta. *Annali Ottal. Clin. Ocul.* 1954;80:451-458.

Bowman KJ. The clinical assessment of colour discrimination in senile macular degeneration. *Acta Ophthalmol (Copenh).* 1980;58(3):e337-346. doi:10.1111/j.1755-3768.1980.tb0573

Carelli V, Ross-Cisneros FN, Sadun AA. Mitochondrial dysfunction as a cause of optic neuropathies. *Prog Retin Eye Res.* 2004;23(1):e53-89. doi:10.1016/j.preteyeres.2003.10.003

Carlson L, Buck, M. Pharmaceutical agents. Repozitář DSpace/Manakin.2002.[<http://hdl.handle.net/2323/4026>]. Online [28.2.2022]

Cocce KJ, Stinnett SS, Luhmann UFO, et al. Visual Function Metrics in Early and Intermediate Dry Age-related Macular Degeneration for Use as Clinical Trial Endpoints. *Am J Ophthalmol*. 2018;e189:127-138. doi: 10.1016/j.ajo.2018.02.012

Collins MJ. Pre-age related maculopathy and the desaturated D-15 colour vision test. *Clin Exp Optom* 1986;69(6):223-230.

Color vision deficiency. American Optometric Association. <https://www.aoa.org> [online 2.4.2022]

Conway BR. Color vision, cones, and color-coding in the cortex. *Neuroscientist*. 2009;15(3):e274-290. doi:10.1177/1073858408331369

Cox J. Colour vision defects acquired in diseases of the eye. *Brit. J. physiol. Opt.* 1961;18:3-32.

Cronin-Golomb A, Corkin S, Rizzo JF, Cohen J, Growdon JH, Banks KS. Visual dysfunction in Alzheimer's disease: relation to normal aging *Ann Neurol*. 1991;29(1):e41-52. doi:10.1002/ana.410290110

Dain SJ. Clinical colour vision tests. *Clin Exp Optom*. 2004;87(4-5):e276-293. doi:10.1111/j.1444-0938.2004.tb0505

Daley ML, Watzke RC, Riddle MC. Early loss of blue-sensitive color vision in patients with type I diabetes. *Diabetes Care*. 1987;10(6):e777-781. doi:10.2337/diacare.10.6.777

Davies N, Morland A. Extent of foveal tritanopia in diabetes mellitus. *Br J Ophthalmol*. 2003;87(6):e742-746. doi:10.1136/bjo.87.6.742

Delpero WT, O'Neill H, Casson E, Hovis J. Aviation-relevant epidemiology of color vision deficiency. *Aviat Space Environ Med*. 2005;76(2):127-133.

Doležalová, P, Orliková B, Kázmér L, Drbohlavová B, Csémy L.. Trauma v dětství a adolescenci: průvodce pro pedagogy. Klecany: Národní ústav duševního zdraví, 2017. ISBN 978-80-87142-32-5.

Downie LE, Cheng AS, Vingrys AJ. Color vision deficits in intermediate age-related macular degeneration. *Optom Vis Sci.* 2014;91(8):e932-938. doi:10.1097/OPX.0000000000000246

Drance SM, Lakowski R, Schulzer M, Douglas GR. Acquired color vision changes in glaucoma. Use of 100-hue test and Pickford anomaloscope as predictors of glaucomatous field change. *Arch Ophthalmol.* 1981;99(5):e829-831. doi:10.1001/archopht.1981.03930010829007

Ernest JT, Krill AE. The effect of hypoxia on visual function. *Psychophysical studies. Invest Ophthalmol.* 1971;10(5):323-328.

Expert committee on mental health; alcoholism subcommittee; second report. *World Health Organ Tech Rep Ser.* 1952;60(48):1-39.

Fleishman JA, Beck RW, Linares OA, Klein JW. Deficits in visual function after resolution of optic neuritis. *Ophthalmology.* 1987;94(8):1029-1035. doi:10.1016/s0161-6420(87)33349-4

Fong DS, Barton FB, Bresnick GH. Impaired color vision associated with diabetic retinopathy: Early Treatment Diabetic Retinopathy Study Report No. 15. *Am J Ophthalmol.* 1999;128(5):e612-617. doi:10.1016/s0002-9394(99)00227-5

Formankiewicz M. Assessment of colour vision. *Optom Today.* 2009;49. 28-34. [online 17.01.2022]

Friström B, Lundh BL. Colour contrast sensitivity in cataract and pseudophakia. *Acta Ophthalmol Scand.* 2000;78(5):e506-511. doi:10.1034/j.1600-0420.2000.078005506.x

Greenstein VC, Chiosi F, Baker P, et al. Scotopic sensitivity and color vision with a blue-light-absorbing intraocular lens. *J Cataract Refract Surg.* 2007;33(4):e667-672. doi:10.1016/j.jcrs.2006.12.012

Griffin JF, Wray SH. Acquired color vision defects in retrobulbar neuritis. *Am J Ophthalmol.* 1978;86(2):e193-201. doi:10.1016/s0002-9394(14)76811-4



Grützner P, Schleicher S. Acquired color vision defects in glaucoma patients. *Mod Probl Ophthalmol.* 1972;11:e136-140.

Gündüz K, Arden GB, Perry S, Weinstein GW, Hitchings RA. Color vision defects in ocular hypertension and glaucoma. Quantification with a computer-driven color television system. *Arch Ophthalmol.* 1988;106(7):e929-935. doi:10.1001/archophth.1988.01060140075028

Haegerstrom-Portnoy G, Brown B. Two-color increment thresholds in early age related maculopathy. *Clin Vis Sci* 1989;4:165-672,

Harrison AC, Becker WJ, Stell WK. Colour vision abnormalities in multiple sclerosis. *Can J Neurol Sci.* 1987;14(3):e279-285. doi:10.1017/s0317167100026615

Hasrod N, Rubin A. Defects of colour vision: A review of congenital and acquired colour vision deficiencies. *African Vision and Eye Health.* 2016; e75(1).doi: <https://doi.org/10.4102/aveh.v75i1.365>

Heath D, Williams DR. Man at high altitude. The pathophysiology of acclimatization and adaptation. Churchill Livingstone, Edinburgh: 1981

Hovis JK, Cawker CL, Cranton D. Comparison of the standard pseudoisochromatic plates-parts 1 and 2- as screening tests for congenital red-green color vision deficiencies. *J Am Optom Assoc.* 1996;67:320-326.

Jackson TL, Ong GL, Ripley LG. Orientational contrast sensitivity and chromatic contrast thresholds in multiple sclerosis. *Am J Ophthalmol.* 2004;137(2):e283-286. doi:10.1016/j.ajo.2003.08.032

Jafarzadehpour E, Hashemi H, Emamian MH et al. Color vision deficiency in a middle-aged population: The Shahroud Eye Study. *International Ophthalmology.* 2014; 34(5):e1067–1074. doi: 10.1007/s10792-014-9911-2

Jay JL, Gautam VB, Allan D. Colour perception in pseudophakia. *Br J Ophthalmol.* 1982;66(10):e658-662. doi:10.1136/bjo.66.10.658

Kapitany T, Dietzel M, Grünberger J, et al. Color vision deficiencies in the course of acute alcohol withdrawal. *Biol Psychiatry*. 1993;33(6):e415-422. doi:10.1016/0006-3223(93)90169-e

Khurram M, Durrani AA, Hasan Z, Butt Au, Ashfaq S. Endoscopic retrograde cholangiopancreatographic evaluation of patients with obstructive jaundice. *J Coll Physicians Surg Pak*. 2003;13(6):325-328.

Knowles PJ, Tregear SJ, Ripley LG, Casswell AG. Colour vision in diabetic and normal pseudophakes is worse than expected. *Eye (Lond)*. 1996;10:e113-116. doi:10.1038/eye.1996.19

Köllner H. Die Störungen des Farbenns. Ihre klinische Bedeutung und ihre Diagnose. Berlin;1912. doi: 10.1159/isbn.978-3-318-04613-7

Kurylo DD, Corkin S, Dolan RP, Rizzo JF 3rd, Parker SW, Growdon JH. Broad-band visual capacities are not selectively impaired in Alzheimer's disease. *Neurobiol Aging*. 1994;15(3):e305-311. doi:10.1016/0197-4580(94)90025-6

Lakowski R, Airaksinen JG, Drance SM, Yamazaki Y. Chromatic functional loss and its relation to the morphology of the retina in the glaucomatous eye. *Doc Ophthalmol Proc Ser*. 1989;52:289–299.

Lakowski R, Drance SM. Acquired dyschromatopsias: the earliest functional losses in glaucoma. *Doc Ophthalmol Proc Ser*. 1979;19:159.

Lakowski R, Yamazaki Y, Kozak J. Objective data for the SPP test, part 2. *Documenta Ophthalmologica Proc Ser*. 1989;52:469e77.

Laties A, Zrenner E. Viagra (sildenafil citrate) and ophthalmology. *Prog Retin Eye Res*. 2002;21(5):e485-506. doi:10.1016/s1350-9462(02)00013-7

Lawrenson JG, Kelly C, Lawrenson AL, Birch, J. Acquired colour vision deficiency in patients receiving digoxin maintenance therapy. *The British journal of ophthalmology*. 2002; 86(11), e1259-1261. doi: 10.1136/bjo.86.11.1259

Láznička L. Nežádoucí účinky léků na oko a jeho funkce. *Prakt.lékáren*. 2014; 10 (5): 177-179. www.praktickelekarenstvi.cz [online 7. 3. 2022]

Li, J, Tripathi, RC, Tripathi, BJ. Drug-induced ocular disorders. *Drug Safety*, 2008; 31(2), e127–141. <https://doi.org/10.2165/00002018-200831020-00003>

Mergler D, Blain L, Lemaire J, Lalande F. Colour vision impairment and alcohol consumption. *Neurotoxicol Teratol.* 1988;10(3):e255-260. doi:10.1016/0892-0362(88)90025-6

Miyata A. Neutralization method for detecting the incidence of color perception changes after cataract surgery. *J Cataract Refract Surg.* 2015;41(4):e764-770. doi:10.1016/j.jcrs.2014.07.040

Mortlock KE, Chiti Z, Drasdo N, Owens DR, North RV. Silent substitution S-cone electroretinogram in subjects with diabetes mellitus. *Ophthalmic Physiol Opt.* 2005;25(5):e392-399. doi:10.1111/j.1475-1313.2005.00299.x

Mowry EM, Loguidice MJ, Daniels AB, et al. Vision related quality of life in multiple sclerosis: correlation with new measures of low and high contrast letter acuity. *J Neurol Neurosurg Psychiatry.* 2009;80(7):e767-772. doi:10.1136/jnnp.2008.165449

Munsell Color. Color Vision Test. 2022 <https://munsell.com/>[online 17.04.2022]

Neitz M, Neitz J. Color Vision Defects. *Encyclopedia of Life Sciences.*2005. doi:10.1038/npg.els.0006000

Nguyen-Tri D, Overbury O, Faubert J. The role of lenticular senescence in age-related color vision changes. *Invest Ophthalmol Vis Sci.* 2003;44(8):e3698-3704. doi:10.1167/iovs.02-1191

Niwa Y, Muraki S, Naito F, Minamikawa T, Ohji M. Evaluation of acquired color vision deficiency in glaucoma using the Rabin cone contrast test. *Invest Ophthalmol Vis Sci.* 2014;55(10):e6686–6690. doi:<https://doi.org/10.1167/iovs.14-14079>

Ong GL, Ripley LG, Newsom RS, Casswell AG. Assessment of colour vision as a screening test for sight threatening diabetic retinopathy before loss of vision. *Br J Ophthalmol.* 2003;87(6):e747-752. doi:10.1136/bjo.87.6.747

Ota Y, Kurata K. *Nippon Ganka Gakkai Zasshi.* 1967;71(7):771-778.

Papaconstantinou D, Georgalas I, Kalantzis G, Karmiris E. Acquired colour vision and visual field defects in patients with ocular hypertension and early glaucoma. *Clin Ophthalmol.* 2009;3(1):251–257.

Paramei GV, Oakley B. Variation of color discrimination across the life span. *J Opt Soc Am A Opt Image Sci Vis.* 2014;31(4):e375-384. doi:10.1364/JOSAA.31.00A375

Perdriel G., Chevaleraud J., Delpuget J. & Bourgeois H. L'exploration fonctionnelle dans les degenerescences maculaires seniles. *Bull. Soc. franc. Ophtal.* 1970;82: 458-463.

Pesudovs K, Hazel CA, Doran RM, Elliott DB. The usefulness of Vistech and FACT contrast sensitivity charts for cataract and refractive surgery outcomes research. *Br J Ophthalmol.* 2004;88(1):e11-16. doi:10.1136/bjo.88.1.11

Petzold A, de Boer JF, Schippling S, et al. Optical coherence tomography in multiple sclerosis: a systematic review and meta-analysis [published correction appears in *Lancet Neurol.* 2010 Nov;9(11):1045]. *Lancet Neurol.* 2010;9(9):e921-932. doi:10.1016/S1474-4422(10)70168-X

Phipps JA, Guymer RH, Vingrys AJ. Loss of cone function in age-related maculopathy. *Invest Ophthalmol Vis Sci.* 2003;44(5):e2277-2283. doi:10.1167/iov.02-0769

Piro A, Tagarelli, A, Nicoletti G. et al. Impairment of acquired color vision in multiple sclerosis: an early diagnostic sign linked to the greatness of disease. *Int Ophthalmol* 2019;39:e671–676. <https://doi.org/10.1007/s10792-018-0838-x>

Pluháček F. Fyziologická optika: Poruchy barvocitu. Výukové materiály k předmětu Fyziologická optika. Katedra optiky Přírodovědecké fakulty Univerzity Palackého v Olomouci. Olomouc; 2019.

Poinoosawmy D, Nagasubramanian S, Gloster J. Colour vision in patients with chronic simple glaucoma and ocular hypertension. *Br J Ophthalmol.* 1980;64(11):e852-857. doi:10.1136/bjo.64.11.852

Pokorny J, Smith VC. A variant of red-green color defect. *Vision Res.* 1981;21(3):e311-317. doi:10.1016/0042-6989(81)90158-9

Pokorny J. Congenital and Acquired Color Vision Defects. New York, spojené státy americké: Grune & Stratton; 1979.

Price MJ, Feldman RG, Adelberg D, Kayne H. Abnormalities in color vision and contrast sensitivity in Parkinson's disease. *Neurology*. 1992;42(4):e887-890. doi:10.1212/wnl.42.4.887

Rabin J. Quantification of color vision with cone contrast sensitivity. *Vis Neurosci*. 2004;21(3):e483-485. doi:10.1017/s0952523804213128

Rassi SZ, Saint-Amour D, Wittich W. Drug-Induced Deficits in Color Perception: Implications for Vision Rehabilitation Professionals. *Journal of Visual Impairment & Blindness*. 2016;110(6):e448-453. doi:10.1177/0145482X1611000608

Rizzo M, Anderson SW, Dawson J, Nawrot M. Vision and cognition in Alzheimer's disease. *Neuropsychologia*. 2000;38(8):e1157-1169. doi: 10.1016/s0028-3932(00)00023-3

Rozsival P. et al. Oční lékařství. První vydání, Praha 5, Česká republika: Galén; 2006.

Rubin RM, Rabin J, Ivan D, et al. The impact of blue-blocking intraocular lenses on S cone color vision. *Investigative Ophthalmology & Visual Science*. 2007;48(13):e6011

Russell RM, Carney EA, Feiock K, Garrett M, Karwoski P. Acute ethanol administration causes transient impairment of blue-yellow color vision. *Alcohol Clin Exp Res*. 1980;4(4):e396-399. doi:10.1111/j.1530-0277.1980.tb04838.x

Sadun AA, La Morgia C, Carelli V. Leber's Hereditary Optic Neuropathy. *Curr Treat Options Neurol*. 2011;13(1):e109-117. doi:10.1007/s11940-010-0100-y

Sample PA, Boynton RM, Weinreb RN. Isolating the color vision loss in primary open-angle glaucoma. *Am J Ophthalmol*. 1988;106(6):e686-691. doi:10.1016/0002-9394(88)90701-5

Sample PA, Weinreb RN, Boynton RM. Acquired dyschromatopsia in glaucoma. *Surv Ophthalmol*. 1986;31(1):e54-64. doi:10.1016/0039-6257(86)90051-2

Santaella RM, Fraunfelder FW. Ocular adverse effects associated with systemic medications : recognition and management. *Drugs*. 2007;67(1):e75-93. doi:10.2165/00003495-200767010-00006

Sepulcre J, Goñi J, Masdeu JC, et al. Contribution of white matter lesions to gray matter atrophy in multiple sclerosis: evidence from voxel-based analysis of T1 lesions in the visual pathway. *Arch Neurol*. 2009;66(2):e173-179. doi:10.1001/archneurol.2008.562

Shin YJ, Park KH, Hwang JM, Wee WR, Lee JH. A new color vision test to differentiate congenital and acquired color vision defects. *Ophthalmology*. 2007;114(7):e1341-1347. doi:10.1016/j.ophtha.2006.10.030

Schäper M, Demes P, Kiesswetter E, Zupanic M, Seeber A. Colour vision and occupational toluene exposure: results of repeated examinations. *Toxicol Lett*. 2004;151(1):e193-202. doi:10.1016/j.toxlet.2004.01.020

Schneck ME, Haegerstrom-Portnoy G, Lott LA, Brabyn JA. Comparison of panel D-15 tests in a large older population. *Optom Vis Sci*. 2014;91(3):e284-290. doi:10.1097/OPX.0000000000000152

Schneck ME, Haegerstrom-Portnoy G. Color vision defect type and spatial vision in the optic neuritis treatment trial. *Invest Ophthalmol Vis Sci*. 1997;38(11):2278-2289.

Simunovic MP. Acquired color vision deficiency. *Surv Ophthalmol*. 2016;61(2):e132-155. doi:10.1016/j.survophthal.2015.11.004

Skomrock LK, Richardson VE. Simulating age-related changes in color vision to assess the ability of older adults to take medication. *Consult Pharm*. 2010;25(3):e163-170. doi:10.4140/TCP.n.2010.163

Smith, J. W., Layden, T. A. Changes in psychological performance and blood chemistry in alcoholics during and after hospital treatment. *Quart. J. Stud. Alcohol*, 1972, 33, 379–394.

Suzuki TA, Qiang Y, Sakuragawa S, Tamura H, Okajima K. Age-related changes of reaction time and p300 for low-contrast color stimuli: Effects of yellowing of the aging human lens. *J Physiol Anthropol*. 2006;25(2):179-187. doi:10.2114/jpa2.25.179

Syed MF, Rehmani A, Yang M. Ocular Side Effects of Common Systemic Medications and Systemic Side Effects of Ocular Medications. *Med Clin North Am.* 2021;105(3):e425-444. doi:10.1016/j.mcna.2021.02.003

Synek S, Skorkovská Š. Rozlišování barev a teorie barevného vidění, v: *Fyziologie oka a vidění, druhé přepracované vydání*, Praha, Česká republika, Grada Publishing a.s.;2014: 62.

The clinical profile of optic neuritis. Experience of the Optic Neuritis Treatment Trial. Optic Neuritis Study Group. *Arch Ophthalmol.* 1991;109(12):e1673-1678. doi:10.1001/archophth.1991.01080120057025

Thylefors B, Négrel AD. The global impact of glaucoma. *Bull World Health Organ.* 1994;72(3):323-326.

Travis D, Thompson P. Spatiotemporal contrast sensitivity and colour vision in multiple sclerosis. *Brain.* 1989;112:e283-303. doi:10.1093/brain/112.2.283

Triebig G, Stark T, Ihrig A, Dietz MC. Intervention study on acquired color vision deficiencies in styrene-exposed workers. *J Occup Environ Med.* 2001;43(5):e494-500. doi:10.1097/00043764-200105000-00010

Tumbert D. What is color blindness? *American Academy Of Ophthalmology.* <https://www.aao.org/> [online 13.11.2021]

Varela A, Rivera L, Mardones J, Cruz-Coke R. Colour vision defects in nonalcoholic relatives of alcoholic patients. *British Journal of Addiction*,1969;64:67.

Varnek L, Ring-Larsen H, Christiansen L, Krogh E. Reversible colour vision defects in obstructive jaundice. *Acta Ophthalmol (Copenh).* 1981;59(2):e189-197. doi:10.1111/j.1755-3768.1981.tb02978.x

Ventura DF, Gualtieri M, Oliveira AG, et al. Male prevalence of acquired color vision defects in asymptomatic carriers of Leber's hereditary optic neuropathy. *Invest Ophthalmol Vis Sci.* 2007;48(5):e2362-2370. doi:10.1167/iovs.06-0331

Verriest G, Vandevyvere R, Vanderdonck R. Nouvelles recherches se rapportant à l'influence du sexe et de l'âge sur la discrimination chromatique, ainsi qu'à la signification pratique des résultats du test 100 hue de Farnsworth-Munsell. *Rev Opt Theor Instr* 1962;41:499–509

Veselý P, Beneš P. *Vyšetřovací metody v optometrii a interpretace jejich výsledků v praxi*. Praha 7, Česká republika: Grada;2019

Villoslada P, Cuneo A, Gelfand J, Hauser SL, Green A. Color vision is strongly associated with retinal thinning in multiple sclerosis. *Mult Scler*. 2012;18(7):e991-999. doi:10.1177/1352458511431972

Vingrys A.J, Garner LF. The effect of a moderate level of hypoxia on human color vision. *Documenta Ophthalmologica*, 1987;66(2):e171–185. doi:10.1007/bf00140454

Weale RA. Notes on the photometric significance of the human crystalline lens. *Vision Res*. 1961;183-191.

Weinreb RN, Aung T, Medeiros FA. The pathophysiology and treatment of glaucoma: a review. *JAMA*. 2014;311(18):e1901-1911. doi:10.1001/jama.2014.3192

Werner A. Spatial and temporal aspects of chromatic adaptation and their functional significance for colour constancy. *Vis Res*. 2014;104:80–89.

Wijk H, Berg S, Sivik L, Steen B. Colour discrimination, colour naming and colour preferences among individuals with Alzheimer's disease. *Int J Geriatr Psychiatry*. 1999;14(12):1000-1005.

Willmann G, Ivanov IV, Fischer MD, et al. Effects on colour discrimination during long term exposure to high altitudes on Mt Everest. *Br J Ophthalmol*. 2010;94(10):e1393-1397. doi:10.1136/bjo.2009.178491

Young RS, Fishman GA, Chen F. Traumatically acquired color vision defect. *Invest Ophthalmol Vis Sci*. 1980;19(5):545-549.

Zhu XF, Zou HD, Yu YF, Sun Q, Zhao NQ. Comparison of blue light-filtering IOLs and UV light-filtering IOLs for cataract surgery: a meta-analysis. *PLoS One*. 2012;7(3):e33013. doi:10.1371/journal.pone.0033013



Zisman F, Adams AJ. Spectral sensitivity of cone mechanisms in juvenile diabetics. *Documenta Ophthalmologica Proceedings Series*. 1982;33:127-131.

Zrenner E, Riedel KG, Adamczyk R, Gilg T, Liebhardt E. Effects of ethyl alcohol on the electrooculogram and color vision. *Doc Ophthalmol*. 1986;63(4):e305-312.  
doi:10.1007/BF00220220