



Zdravotně  
sociální fakulta  
Faculty of Health  
and Social Sciences

Jihočeská univerzita  
v Českých Budějovicích  
University of South Bohemia  
in České Budějovice

**Blended learning pro výuku předmětů Radiologie**

## **BAKALÁŘSKÁ PRÁCE**

Studijní program: **SPECIALIZACE VE ZDRAVOTNICTVÍ**

**Autor:** Pelikán Jiří

**Vedoucí práce:** Mgr. Zuzana Freitinger Skalická, Ph.D.

České Budějovice 2021

## **Prohlášení**

Prohlašuji, že svoji bakalářskou práci s názvem Blended learning pro výuku předmětů Radiologie jsem vypracoval samostatně pouze s použitím pramenů v seznamu citované literatury.

Prohlašuji, že v souladu s § 47b zákona č. 111/1998 Sb. v platném znění souhlasím se zveřejněním své bakalářské práce, a to – v nezkrácené podobě – v úpravě vzniklé vypuštěním vyznačených částí archivovaných fakultou – elektronickou cestou ve veřejně přístupné části databáze STAG provozované Jihočeskou univerzitou v Českých Budějovicích na jejich internetových stránkách, a to se zachováním mého autorského práva k odevzdanému textu této kvalifikační práce. Souhlasím dále s tím, aby toutéž elektronickou cestou byly v souladu s uvedeným ustanovením zákona č. 111/1998 Sb. zveřejněny posudky školitele a oponentů práce i záznam o průběhu a výsledku obhajoby kvalifikační práce. Rovněž souhlasím s porovnáním textu mé kvalifikační práce s databází kvalifikačních prací Theses.cz provozovanou Národním registrem vysokoškolských kvalifikačních prací a systémem na odhalování plagiátů.

V Českých Budějovicích dne 27.6.2021

.....

Jiří Pelikán



## **Poděkování**

Rád bych poděkoval touto cestou své vedoucí bakalářské práce Mgr. Zuzaně Frientinger-Skalické, Ph.D. za cenné rady, trpělivost a odborné vedení v průběhu vypracování mé bakalářské práce. Zároveň bych chtěl poděkovat vedoucímu radiologického oddělení Nemocnice Kyjov panu Petru Orlovi a slečnám Barboře Selucké a Michaele Vyhňákové za jejich pomoc při vypracování praktické části. Dále bych rád bych poděkoval své rodině za jejich trpělivost a dlouhodobou podporu při studiu.

## **Abstrakt**

Radiologie je lékařský obor, zabývající se medicínskými zobrazovacími metodami, ve kterém se využívá ionizující záření k jasnějšímu a přesnějšímu určení diagnózy. Součástí radiologie je i skiografie na kterou se bakalářská práce zaměřuje.

Cílem bakalářské práce s názvem Blended learning pro výuku předmětů Radiologie bylo vytvoření podpory a výukového materiálu pro předměty Radiologie v systému Moodle.

V teoretické části bakalářské práce jsem zmínil historii radiologie, vlastnosti rentgenového záření, jeho rozdělení a vznik. Dále jsem popsal rentgenový přístroj s příslušenstvím, jeho ovládání bezpečnostní prvky a samotnou tvorbu obrazu. Na závěr jsem se věnoval účinkům ionizujícího záření na organismus a radiační ochraně před ním.

V praktické části jsem vytvořil seznam standardně používaných skiagrafičkových projekcí a za využití odborných skript, návodů a standardů jsem vytvořil jednotlivé popisy tvorby daných projekcí, dle kterých jsem následně s pomocí figurantů vytvořil názorné naučné fotografie a videa. Následně jsem vytvořil výukový program v prostředí Moodle ZSF JU a přidal baterii zkouškových otázek.

Předpokládaným přínosem této bakalářské práce je vytvoření podkladových materiálů pro výuku radiologie.

## **Klíčová slova**

Radiologie; ionizující záření; rentgenové záření; projekce; skiografie; generátor; clony; digitalizace.

## **Abstract**

Radiology is a medical discipline dealing with medical imaging methods, in which ionizing radiation is used to make a clearer and more accurate diagnosis. Part of radiology is also skiagraphy on which the bachelor's thesis focused.

The aim of the bachelor's thesis entitled Blended learning for teaching Radiology subjects, was to create support and teaching materials for radiology subjects in Moodle.

In the theoretical part of the bachelor's thesis, I mentioned the history of radiology, the properties of X-rays, its distribution and origin. I also described the X-ray machine with its accessories, its control, security features and the actual creation of the image. Finally, I focused on the effects of ionizing radiation on the body and radiation protection.

In the practical part, I created a list of standardly used skiagraphic projections and by using professional scripts, instructions and standards, I created individual descriptions of the creation of the projections, which I subsequently used to create illustrative educational photographs and videos with the help of models. Subsequently, I created a tutorial in Moodle of the ZSF JU and added a database of exam questions.

The expected benefit of this bachelor's thesis is the creation of support materials for teaching radiology.

## **Key words**

Radiology; ionizing radiation; X-rays; projection; skiagraphy; generator; aperture; digitilization.

## Obsah

1. Historie rentgenového záření .....	12
2. Vlastnosti a vznik rentgenového záření .....	13
2.1 Pronikání hmotou.....	13
2.1.1 Absorbce.....	13
2.1.2 Rozptyl.....	13
2.1.3 Tvorba elektronových dvojic, pozitronu a elektronu.....	14
2.2 Vznik rentgenového záření.....	14
2.3 Brzdné a charakteristické záření .....	15
2.3.1 Brzdné záření.....	15
2.3.2 Charakteristické záření .....	15
2.4 Primární a sekundární záření .....	16
2.5 Filtrace sekundárního záření.....	16
2.5.1 Primární clony.....	16
2.5.2 Sekundární clony.....	17
2.6 Rentgenový generátor s ovladačem .....	18
2.7 Expoziční automatika.....	19
2.8 Vznik rentgenového obrazu.....	20
3. Skiografie.....	21
3.1 PACS - Picture archiving and communication system .....	22
3.2 DICOM - Digital Imaging and Communications in Medicine .....	22
4. Digitalizace.....	23
4.1 Nepřímá digitalizace .....	23
4.2 Přímá digitalizace .....	24
4.2.1 Flat panely s přímou konverzí.....	24
4.2.2 Flat panely s nepřímou konverzí.....	24
4.3 Zobrazovací zařízení.....	25
5. Účinky Ionizujícího záření na organismus .....	25
5.1 Deterministické účinky.....	25
5.2 Stochastické účinky.....	26
6. Radiační ochrana .....	27
6.1 Princip radiační ochrany.....	27
6.1.1 Princip zdůvodnění.....	27
6.1.2 Princip optimalizace .....	27

6.1.3	<i>Princip limitování.....</i>	27
6.1.4	<i>Princip bezpečnosti zdrojů ionizujícího záření.....</i>	28
6.2	<i>Ochrana personálu.....</i>	28
6.2.1	<i>Ochrana časem.....</i>	29
6.2.2	<i>Ochrana vzdáleností.....</i>	29
6.2.3	<i>Ochrana stíněním.....</i>	29
6.3	<i>Ochrana pacientů.....</i>	30
7.	<i>Metodika.....</i>	31
7.1	<i>Příprava pacienta k vyšetření.....</i>	31
7.2	<i>Značení snímku.....</i>	32
7.3	<i>Příprava přístroje před provedením snímku.....</i>	32
7.4	<i>Základní určení směrů u pacienta.....</i>	32
8.	<i>Moodle praktická část.....</i>	35
8.1	<i>Projekce hlavy.....</i>	35
8.1.1	<i>Lebka.....</i>	35
8.1.1.1	<i>Projekce zadopřední.....</i>	35
8.1.1.2	<i>Projekce bočná.....</i>	35
8.1.1.3	<i>Projekce předozadní.....</i>	36
8.1.1.4	<i>Projekce axiální.....</i>	36
8.1.1.5	<i>Projekce semiaxiální na obličejový skelet.....</i>	37
8.1.1.6	<i>Projekce bočná na turecké sedlo.....</i>	37
8.1.2	<i>Speciální projekce na kost skalní.....</i>	37
8.1.2.1	<i>Projekce dle Stenverse.....</i>	38
8.1.2.2	<i>Projekce dle Schullera.....</i>	38
8.1.2.3	<i>Projekce dle Mayera.....</i>	39
8.1.2.4	<i>Projekce dle Fuchse.....</i>	39
8.1.3	<i>Očnice, PND a nosní kůstky.....</i>	40
8.1.3.1	<i>Zadopřední projekce na očnice.....</i>	40
8.1.3.2	<i>Projekce na oční kanálky.....</i>	40
8.1.3.3	<i>Projekce na PND.....</i>	41
8.1.3.4	<i>Projekce na nosní kůstky.....</i>	41
8.2	<i>Projekce hrudníku, páteře a břicha.....</i>	42
8.2.1	<i>Krční páteř.....</i>	42
8.2.1.1	<i>Projekce předozadní.....</i>	42

8.2.1.2	<i>Bočná projekce</i> .....	42
8.2.1.3	<i>Projekce předozadní dle Sandberga</i> .....	43
8.2.2	<i>Hrudní páteř</i> .....	43
8.2.2.1	<i>Předozadní projekce</i> .....	43
8.2.2.2	<i>Projekce bočná</i> .....	44
8.2.3	<i>Bederní páteř</i> .....	44
8.2.3.1	<i>Projekce předozadní</i> .....	44
8.2.3.2	<i>Projekce bočná</i> .....	45
8.2.4	<i>Křížová kost - kostrč</i> .....	45
8.2.4.1	<i>Projekce předozadní</i> .....	45
8.2.4.2	<i>Projekce bočná</i> .....	46
8.2.5	<i>Pánev</i> .....	46
8.2.5.1	<i>Projekce předozadní</i> .....	46
8.2.5.2	<i>Projekce SI skloubení</i> .....	47
8.2.6	<i>Srdce a plíce</i> .....	47
8.2.6.1	<i>Projekce zadopřední</i> .....	47
8.2.6.2	<i>Projekce bočná</i> .....	48
8.2.7	<i>Žebra</i> .....	48
8.2.7.1	<i>Projekce předozadní</i> .....	48
8.2.7.2	<i>Projekce šikmá</i> .....	49
8.2.8	<i>Sternum</i> .....	49
8.2.8.1	<i>Projekce šikmá</i> .....	49
8.2.8.2	<i>Projekce bočná</i> .....	50
8.2.9	<i>Břicho</i> .....	50
8.2.9.1	<i>Projekce zadopřední ve stoje</i> .....	50
8.2.9.2	<i>Projekce předozadní v leže</i> .....	51
8.2.10	<i>Ledviny a močový měchýř</i> .....	51
8.2.10.1	<i>Předozadní projekce ledvin</i> .....	51
8.2.10.2	<i>Předozadní projekce močového měchýře</i> .....	52
8.3	<i>Horní končetina</i> .....	52
8.3.1	<i>Prsty</i> .....	52
8.3.1.1	<i>Zadopřední projekce II až V prstu ruky</i> .....	52
8.3.1.2	<i>Bočná projekce II až V prstu ruky (mediolaterální)</i> .....	53
8.3.1.3	<i>Zadopřední projekce palce ruky</i> .....	53

8.3.1.4	<i>Předozaďní projekce palce ruky</i> .....	54
8.3.1.5	<i>Bočná projekce palce ruky</i> .....	54
8.3.2	<i>Ruka</i> .....	55
8.3.2.1	<i>Projekce zadopřední</i> .....	55
8.3.2.2	<i>Projekce šikmá, dorzopalmární radioulnární</i> .....	55
8.3.2.3	<i>Srovnávací projekce rukou</i> .....	56
8.3.3	<i>Zápěstí</i> .....	56
8.3.3.1	<i>Projekce zadopřední</i> .....	56
8.3.3.2	<i>Bočná projekce</i> .....	57
8.3.3.3	<i>Projekce na člunkovou kost</i> .....	57
8.3.4	<i>Předloktí</i> .....	58
8.3.4.1	<i>Projekce předozaďní</i> .....	58
8.3.4.2	<i>Bočná projekce</i> .....	58
8.3.5	<i>Loket</i> .....	59
8.3.5.1	<i>Projekce předozaďní</i> .....	59
8.3.5.2	<i>Bočná projekce lokte</i> .....	59
8.3.6	<i>Paže</i> .....	60
8.3.6.1	<i>Projekce předozaďní a zadopřední</i> .....	60
8.3.7	<i>Ramenní kloub</i> .....	60
8.3.7.1	<i>Projekce předozaďní</i> .....	60
8.3.7.2	<i>Projekce Transthorakální</i> .....	61
8.3.7.3	<i>Projekce Y</i> .....	61
8.3.8	<i>Klíční kost</i> .....	62
8.3.8.1	<i>Projekce zadopřední</i> .....	62
8.3.9	<i>Lopatka</i> .....	62
8.3.9.1	<i>Projekce zadopřední v addukci</i> .....	62
8.3.9.2	<i>Projekce předozaďní</i> .....	63
8.3.9.3	<i>Bočná projekce</i> .....	63
8.4	<i>Dolní končetina</i> .....	64
8.4.1	<i>Prsty nohy</i> .....	64
8.4.1.1	<i>Projekce zadopřední</i> .....	64
8.4.1.2	<i>Šikmá projekce</i> .....	64
8.4.2	<i>Noha</i> .....	64
8.4.2.1	<i>Projekce zadopřední</i> .....	64

8.4.2.2	<i>Projekce šikmá</i> .....	65
8.4.3	<i>Nárt</i> .....	65
8.4.3.1	<i>Projekce zadopřední</i> .....	65
8.4.3.2	<i>Šikmá projekce nártu</i> .....	66
8.4.4	<i>Pata</i> .....	66
8.4.4.1	<i>Projekce boční tibiofibulární</i> .....	66
8.4.4.2	<i>Projekce axiální</i> .....	67
8.4.5	<i>Kotník</i> .....	67
8.4.5.1	<i>Projekce předozadní</i> .....	67
8.4.5.2	<i>Projekce boční</i> .....	67
8.4.6	<i>Bérec</i> .....	68
8.4.6.1	<i>Projekce předozadní</i> .....	68
8.4.6.2	<i>Projekce Bočná</i> .....	68
8.4.7	<i>Patella</i> .....	69
8.4.7.1	<i>Projekce předozadní</i> .....	69
8.4.7.2	<i>Projekce bočná</i> .....	69
8.4.7.3	<i>Projekce dle Settegasta</i> .....	70
8.4.8	<i>Koleno</i> .....	70
8.4.8.1	<i>Projekce předozadní</i> .....	70
8.4.8.2	<i>Projekce boční</i> .....	71
8.4.9	<i>Stehenní kost</i> .....	71
8.4.9.1	<i>Projekce předozadní</i> .....	71
8.4.9.2	<i>Projekce Bočná</i> .....	72
8.4.10	<i>Kyčelní kloub</i> .....	72
8.4.10.1	<i>Projekce předozadní</i> .....	72
8.4.10.2	<i>Projekce axiální</i> .....	73
9.	<i>Závěr</i> .....	74
10.	<i>Citovaná literatura</i> .....	75
11.	<i>Seznam obrázků</i> .....	79
12.	<i>Seznam tabulek</i> .....	82



## Úvod

Cílem mé bakalářské práce na téma Blended Learning pro výuku předmětu Radiologie je vytvoření přehledného seznamu základních skiagrafických projekcí v radiodiagnostice, k nim přidaného psaného návodu a fotografické dokumentace, pro snadnější pochopení tvorby dané projekce a výukového programu s prostředí Moodle ZSF JU.

V teoretické části práce se chci zabývat vznikem rentgenového záření, jeho vlastnostmi a možnostmi použití. Zmíním i rizika při používání ionizujícího záření, nutnosti správné radiační ochrany a rozeberu jednotlivé části rentgenového přístroje a systému, které se při skiografii používají.

V praktické části chci s pomocí odborných skriptů a standardů vytvořit seznam standardně používaných skiagrafických projekcí a následně k nim vytvořit textový manuál, doplněný o mnou vytvořené videa a fotografickou dokumentace jednotlivých projekcí na figurantovi.

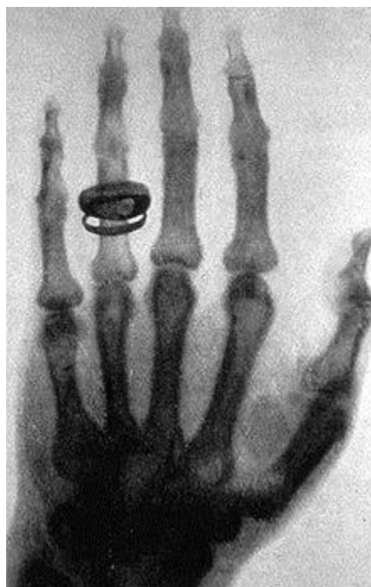Následně vytvořím výukový program v prostředí Moodle ZSF JU, který doplním o baterii zkouškových otázek.

## 1. Historie rentgenového záření

Koncem 19. století se část odborné veřejnosti upírala na výzkum různých druhů záření, mezi ně patřil i Nicolas Tesla. Tomu se podařilo vytvořit zařízení, které dokázalo vytvářet brzdné záření, ale bohužel nedokázal ze svých experimentů vyvodit jasný výsledek a svou práci nezveřejnil. Průlom se stal až 8. listopadu 1895, kdy Wilhelm Conrad Röntgen obalil katodovou Hittorfovu trubici neprůhledným černým papírem, aby ho nerušilo světlo. Přitom si všiml, že poblíž ležící krystaly světélkovaly. Následnými pokusy dospěl k poznání, že odhalil nový druh záření X.

28. prosince 1895 Röntgen na Fyzikální a Lékařské konferenci ve Würzburgu představil své závěry odborné veřejnosti a ukázal první rentgenový snímek ruky své manželky a poznatky, které dokázal o záření zjistit. Proto bylo navrženo, aby se nové záření jmenovalo po svém objeviteli. Rentgenové záření našlo ihned uplatnění v mnoha různých směrech, nejdříve v medicíně a dalších technických a vědeckých oborech. Během pouhého roku byly publikovány tisíce dalších navazujících prací o rentgenovém záření.

Na území Česka bylo rentgenové záření použito poprvé k lékařským účelům v roce 1897 doktorem Rudolfem Jedličkou. Dodnes patří přístroje používající rentgenové záření k nutnému vybavení každé nemocnice, kde nacházejí mnoho diagnostických i terapeutických uplatnění.



*Obrázek 1 Historicky první snímek (Stanford Report, 2008)*

## **2. Vlastnosti a vznik rentgenového záření**

Rentgenové záření je elektromagnetické vlnění, jehož vlnová délka se pohybuje kolem  $10^{-9}$  m. Prochází vakuem i hmotou a jeho intenzita slábne se čtvercem vzdálenosti od zdroje záření a šíří se přímočaře. Má stejný charakter jako kosmické záření, které má jen kratší vlnovou délku. Rentgenové záření vzniká přirozeně za vysokých teplot v řádech milionů °C. Nejdůležitějšími vlastnostmi rentgenového záření je pronikání hmotou, absorpce, rozptyl a tvorba elektronových párů (CEZ, 2021; Chudáček, 1995; Petterson, 1995).

### **2.1 Pronikání hmotou**

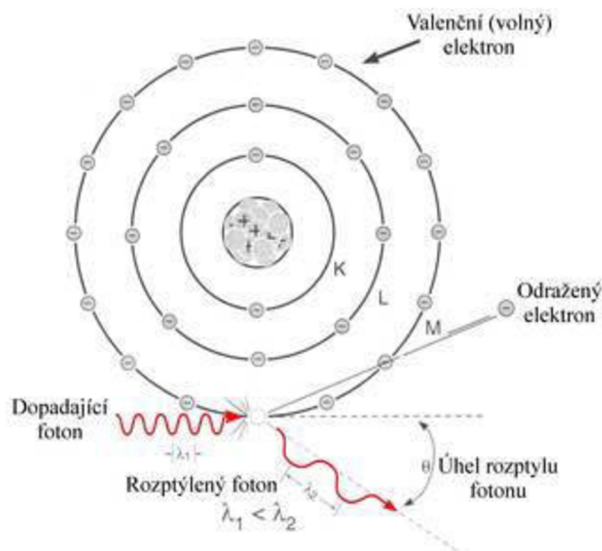
Při průchodu hmotou je záření zeslabováno. Průnik hmotou závisí především na složení, hustotě a tloušťce dané hmoty. Toho využívá Rentgenová diagnostika a funguje na principu, že tělo je složeno z mnoha různě hustých tkání, kterými odlišně proniká rentgenové záření. Na zeslabování se nejvíce podílí absorpce, rozptyl a tvorba elektronových párů (Chudáček, 1995; Nekula a kol., 2008).

#### **2.1.1 Absorpce**

Absorpce se vysvětluje fotoefektem, při kterém foton narazí na oběhový elektron atomu, předá mu veškerou energii a zanikne. Daný elektron buď vylétne mimo slupku atomu, čímž dojde k ionizaci, nebo zůstane v silovém poli atomu a přejde do vybuzeného stavu, ze kterého se vrátí do klidové urovně vyzářením přebytečné energie. Čím dále elektron doletěl, tím větší bude přebytečná energie. To znamená, že i při absorpci dochází k tvorbě sekundárního záření (CEZ, 2021; Chudáček, 1995; Nekula a kol., 2008; Vyhláška č. 410/2012 Sb.).

#### **2.1.2 Rozptyl**

Rozptyl lze rozdělit na klasický nebo Comptonův. U klasického dojde ke srážce fotonu a obíhajícího elektronu, čímž se foton vychýlí z původního směru. U Comptonova rozptylu dochází také ke srážce a vychýlení z původního směru ale zároveň dochází i ke ztrátě energie a obíhající elektron je vyražen z oběhu. Platí, že čím je vlnová délka kratší, tím více vznikne sekundárního záření, které směřuje ve směru primárního (Chudáček, 1995).



Obrázek 2 Comptonův rozptyl (Dvořáková, 2009)

### 2.1.3 Tvorba elektronových dvojic, pozitronu a elektronu

Elektronové dvojice, pozitrony a elektrony vznikají při užití velmi tvrdého záření v tisících kV, které v diagnostice nepoužívá.

## 2.2 Vznik rentgenového záření

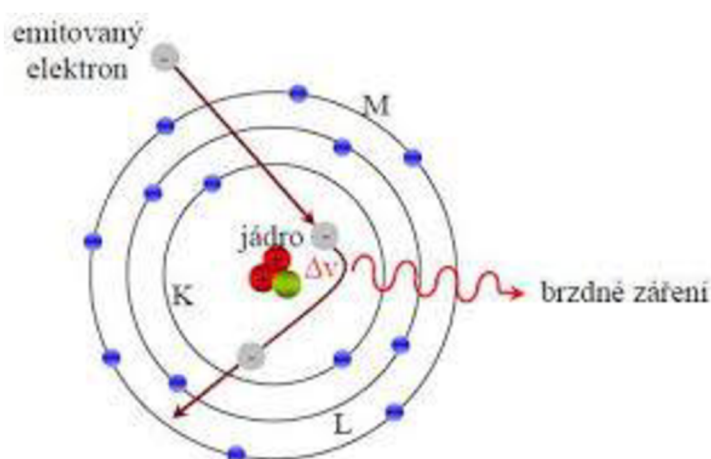
K vytvoření umělého rentgenového záření slouží rentgenka. Ta se skládá ze skleněné trubice s hlubokým vakuem, ve které se nachází záporná katoda a kladně nabitá anoda. Katoda je tvořena wolframovým vláknem, ze kterého vylétají elektrony. Ty jsou usměřovány pomocí Wehneltova válce do jednoho bodu na anodě. Nejprve v rentgenke dojde k nažhavení katody a následně po vložení napětí v řádu desítek a stovek kilovoltů vyrazí z katody elektrony. Ty se velmi vysokou rychlostí, která se při 100 kV pohybuje okolo 165 000 km/hod, přesunou směrem k anodě. Po dopadu na anodu se zhruba 1 % jejich kinetické energie změní na rentgenové záření a zbytek se změní na teplo. Proto se ke chlazení anody používá intenzivní chlazení vodou, vzduchem, transformátorový olej nebo rotace anody, při které se postupně mění místo dopadu elektronového svazku. Je to velmi nevhodná přeměna energií způsobená tím, že pouze jedno procento z elektronů pronikne v anodě až k jádru atomů wolframu, ze kterých se anoda skládá. Čím je napětí mezi katodou a anodou vyšší, tím je vyšší i urychlení elektronů a tím je kratší vlnová délka rentgenového záření (CEZ, 2021; Chudáček, 1995).

## 2.3 Brzdné a charakteristické záření

Z anody vystupují dva druhy záření, brzdné a charakteristické.

### 2.3.1 Brzdné záření

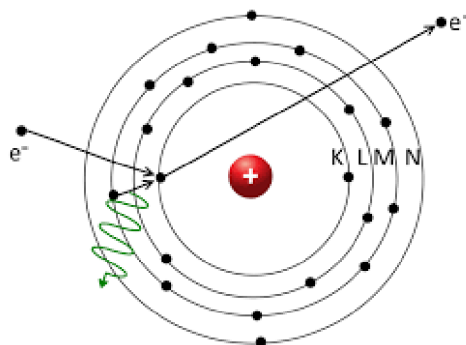
Rychle letící elektrony po dopadu na anodu náhle zabrzdí a jejich kinetická energie se přemění na energii fotonů elektromagnetického záření. Toto záření obsahuje fotony všech vlnových délek. Spektrum brzdného záření je spojité (CEZ, 2021).



Obrázek 3 Brzdné záření (Kročá, 2009)

### 2.3.2 Charakteristické záření

Toto záření tvoří jen některé vlnové délky. Vzniká tak, že elektron letící z anody vyrazí ze skupiny K či L, slupek blízkých jádru atomu anody, elektron. Na uvolněné místo přeskočí elektron ze vzdálenější slupky. Vzhledem k tomu, že jeho kinetická energie je vyšší, než ze slupek jádru uvolní se přebytek energie jako rentgenové záření. Charakteristické záření je tak nazýváno, jelikož závisí na materiálu, ze kterého je vyrobeno ohnisko anody (CEZ, 2021; Chudáček, 1995).



Obrázek 4 Schéma vzniku charakteristického záření (Klátil, 2017)

## 2.4 Primární a sekundární záření

Záření, které vzniká v rentgence při dopadu elektronů na ohnisko anody, se nazývá primární. Označujeme ho jako užitečný svazek, má tvar kužele a paprsek probíhající v jeho ose se nazývá centrální paprsek. Záření, které vznikne mimo ohnisko rentgenky, se nazývá extrafokální a společně s malou částí primárního záření se pohybuje nevhodným směrem a tvoří záření rušivé. Tam, kde v hmotě dopadne primární záření, vzniká záření sekundární. Sekundární záření vystupuje z hmoty všemi směry a to, které nemíří v původním směru primárního paprsku, zhoršuje ostrost i kontrast snímku a ohrožuje i osoby se nacházejí mimo směr primárního paprsku. Čím vyšší je napětí, tím více neužitečného a škodlivého sekundárního záření vznikne (Bushberg, 2002; CEZ, 2021; Šmoranc et al, 2002).

## 2.5 Filtrace sekundárního záření

Sekundární záření vzniká odrazem primárního svazku od objektu mezi rentgenkou a detektorem. K zachycení sekundárního záření slouží převážně primární a sekundární clony, které patří ke standartnímu příslušenství rentgenu (Šmoranc et al, 2002).

### 2.5.1 Primární clony

Primární clony se většinou nacházejí na výstupu svazku z rentgenky a slouží k vymezení svazku užitečného záření a zamezení zbytečného ozáření. Tím se výrazně sníží dávka a zároveň se sníží hladina sekundárního záření, tím se zvýší kontrast i ostrost snímku. Některé se také používají pro dodržení vzdálenosti ohnisko – kůže, nebo slouží ke kompresi snímkané tkáně. Všechny primární clony pomáhají správně vymezit snímkanou oblast a správnému zacílení svazku (Drastich, 2003; Chudáček, 1995; Šmoranc et al, 2002).

Jako první se používaly tzv. tubusy, které se skládaly z plechu ve tvaru kuželu či hranolu, vyloženého olovem, který se následně připevnil na výstupní okénko rentgenky. Nyní většina rentgenových přístrojů používá clony hloubkové nebo automatické. Hloubkové clony mají tvar krychle, ve kterých se nachází 2-4 na sobě kolmé etáže olověných lamel. Každá etáž je tvořena čtyřmi lamelami, ty jsou po dvojicích na sebe kolmé a dají se od sebe oddalovat a přibližovat. Etáže a lamely jsou sestavené tak, aby vyclonily jehlan užitečného záření. Ovládají se buď manuálně na boku krychle nebo automaticky v závislosti na použité technice, kazetě či ohniskové vzdálenosti (Drastich, 2003; Chudáček, 1995; Šmoranc et al, 2002).

## 2.5.2 Sekundární clony

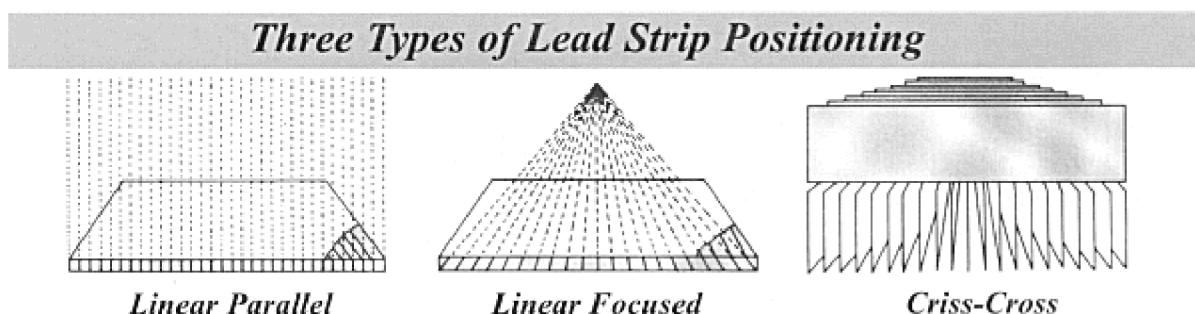
Sekundární clony slouží k omezení sekundárního záření, které se ve formě rozptýleného záření dostává do snímku a způsobuje jeho rozostření. To se dá v zásadě snížit jen pomocí snížení napětí, omezení svazku pomocí primárních clon nebo právě pomocí sekundárních clon. Sekundární clony se používají při ozáření plochých objektů nad 15 cm nebo objektů s malou hustotou, jelikož při jejich ozařování vzniká tak málo sekundárního záření, že ho není třeba omezovat (Drastich, 2003; Chudáček, 1995; Šmoranc et al, 2002).

Sekundární mřížková clona se skládá z množství tenkých olověných lamel, které jsou rovnoběžné se směrem paprsku a je uložena mezi pacientem a detektorem. Primární záření, které vzniká v rentgence, prochází rovnoběžně s lamelami mřížky. Sekundární záření, které vzniká v ozářeném objektu a nemá stejný směr jako primární svazek naráží do mřížky a je jí pohlceno (Drastich, 2003; Chudáček, 1995; Šmoranc et al, 2002).

Mřížky jsou většinou samostatnou částí rentgenového systému a jejich parametry se většinou udávají dvěma čísly oddělených lomítkem. První číslo vyjadřuje počet absorpčních lamel na 1 cm, druhé uvádí mřížkový poměr R. Každá má doporučenou vzdálenost ohniska, kterou je třeba dodržovat pro udržení kvality snímku. Dělí se na paralelní mřížky, fokusované a křížové clony (Drastich, 2003; Chudáček, 1995; Šmoranc et al, 2002).

**Paralelní mřížka** (Lysholmova) se skládá z paralelních nízkých lamel, které se v průběhu expozice nepohybují. Používá se jak u stacionárních, tak pojízdných rentgenů.

Ve **fokusovaných clonách** (Buckyho) se lamely sbíhají do ohniska, jsou vyšší než u paralelní mřížky a během expozice se pohybují, aby lamely nešly na snímku vidět. **Křížové clony** se skládají ze dvou mřížek, které leží na sobě a jsou pootočené o 90 stupňů. Velmi dobře vycytávají sekundární záření, ale je na ně potřeba podat vyšší dávka (Drastich, 2003; Chudáček, 1995; Šmoranc et al, 2002).

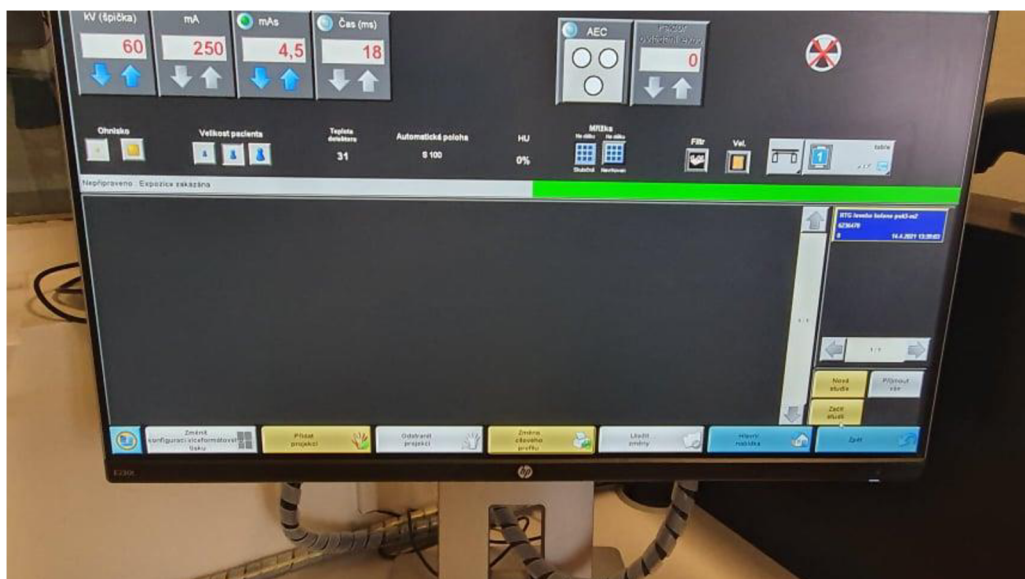

Obrázek 5 Sekundární clony (Pnwx, 2021)



## 2.6 Rentgenový generátor s ovladačem

Moderní rentgenový generátor je zdroj vysokofrekvenčního napětí pro rentgenový zářič. Čím vyšší dosahuje frekvence, tím menší potřebuje transformátor a tím výrazně omezíme jeho hmotnost. Generuje expoziční impuls definovaný v kV a mA, které můžeme korigovat pomocí ovládacího pultu, na kterém jsou zobrazeny veškeré expoziční parametry a údaje sloužící k ovládní rentgenky (Drastich, 2003).



Obrázek 6 Ovládací pult (Vlastní zdroj)

Při překročení nastavených hodnot nebo selhání expoziční automatiky dochází k radiační havárii. Pro tuto možnost je generátor vybaven kontrolními okruhy tepelné zátěže ohniska a anody rentgenky, dále pak kontrolními okruhy s pojistkami, které zajišťují spolehlivou a přesnou expozici. Pro nutnost rychlého ukončení expozice je ovladovna vybavena hlavním vypínačem ve snadném dosahu obsluhy (Drastich, 2003).





*Obrázek 7 Generátor s úložným stolem a vertigrafem (Vlastní zdroj)*

## **2.7 Expoziční automatika**

Expoziční automatika je přístroj, který ukončuje rentgenovou expozici po dopadu dostatečného množství záření na receptory expoziční automatiky. Přispívá k získání kvalitního radiologického obrazu u pacientů s různou anatomickou stavbou těla. S pomocí přednastavených expozičních parametrů a geometrie primárního svazku dojde k ovlivnění délky expozice a tím snížení sekundárního záření a dávky, kterou pacienti obdrží (Súkupová, 2018).

Expoziční automatika se skládá z aktivních senzorů pro kontrolu dávky na receptoru obrazu. Standartní skiografický systém má minimálně tři senzory v pravo, vlevo a centrální části detektoru a při nastavování expozičních parametrů je potřeba zvolit, který z těchto senzorů či jejich kombinace bude aktivní, aby došlo ke správné funkci expoziční automatiky (Súkupová, 2014; Súkupová, 2018).



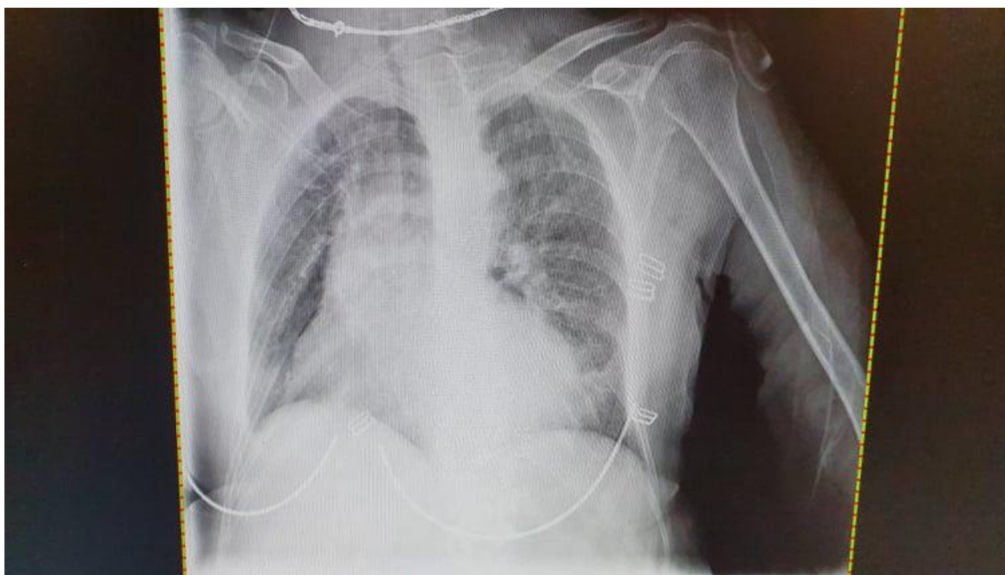
Obrázek 8 Senzory expoziční automatiky (Súkupová, 2014)

## 2.8 Vznik rentgenového obrazu

Primární svazek vyletí z ohniska rentgenky a po úpravě primárními clonami, průchodu pacientem, deskou stolu, sekundárními clonami a měřícími komůrkami dopadne na detektor, kde vytvoří dvourozměrné sumační zobrazení trojrozměrného objektu (Drastich, 2003).

Diagnostickou kvalitu rentgenového obrazu určují tři hlavní parametry, a to ostrost, rozlišovací schopnost zobrazení a kontrast. Ostrost a rozlišovací schopnost určuje velikost dopadového ohniska v závislosti, ve které platí, že čím je ohnisko větší, tím je ostrost horší. Ostrost také ovlivňuje pohyb pacienta a vlastnosti detektoru. Kontrast vyjadřuje stupně rozdílu v absorpci pomocí stupnice šedi a určuje se pomocí absorpčních koeficientů, které závisí na hustotě tkáně. Absorpční koeficienty dále ovlivňuje energie rentgenového záření, kterou můžeme korigovat nastavením anodového napětí. Získání kvalitního obrazu závisí i na počtu fotonu primárního svazku, který se dostane k detektoru. Při malém počtu je snímek podexponovaný (světlý) a při velkém počtu zase nadexponovaný (tmavý); (Drastich, 2003; Šmoranc et al, 2002).

Artefakty na rentgenovém snímku jsou struktury, které nemají původ v zobrazovaném předmětu a mohou být zdrojem špatné diagnostické informace. Příčinou mohou být kovové předměty, pohyb pacienta, nečistota na detektoru či chyba přístroje (Drastich, 2003; Chudáček, 1995).



Obrázek 9 Rtg snímek s artefakty (Vlastní zdroj)

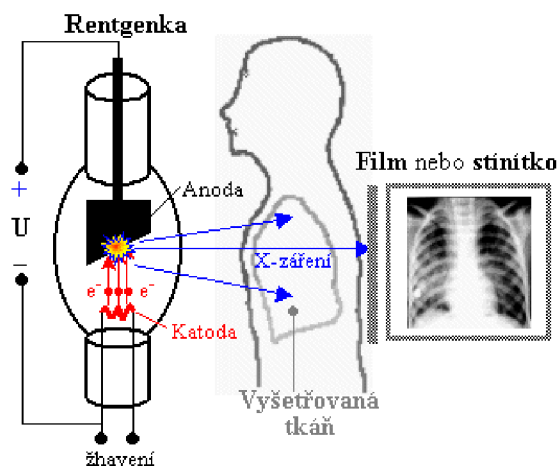
### 3. Skiografie

Skiografie je diagnostická metoda, která se používá nejčastěji při vyšetření skeletu, hrudníku a břicha. Většinou je to první vyšetřovací metoda, která se pacientu po příjezdu do nemocnice učiní a na kterou následně navazují další vyšetřovací postupy (Drastich, 2003).

Provádí se ve vyšetřovně vybavené rentgenovým přístrojem, který emituje záření, které projde pacientem. Část záření se absorbuje, část se rozptýlí po vyšetřovně. Většina projde pacientem a dopadne na detektor, který s pomocí dalších součástí rentgenového systému vytvoří obraz, který bude obsahovat dvourozměrnou sumační informaci o pacientovi (Drastich, 2003).

V dnešní době vzniká většina snímků v digitální podobě, a to přináší mnoho výhod oproti dříve používaným filmovým technikám. Jedná se hlavně o redukci dávky, zvýšení kvality snímků, možnosti upravovat jas a kontrast v následném post-procesingu v počítači i okamžité zobrazení snímku na monitoru a jeho případnou úpravu (Glatzner, 2008; Petterson, 1995).

Díky digitalizaci je i možnost vzdáleného sdílení a archivaci snímků. K tomu slouží technologie PACS a DICOM (Súkupová, 2014).



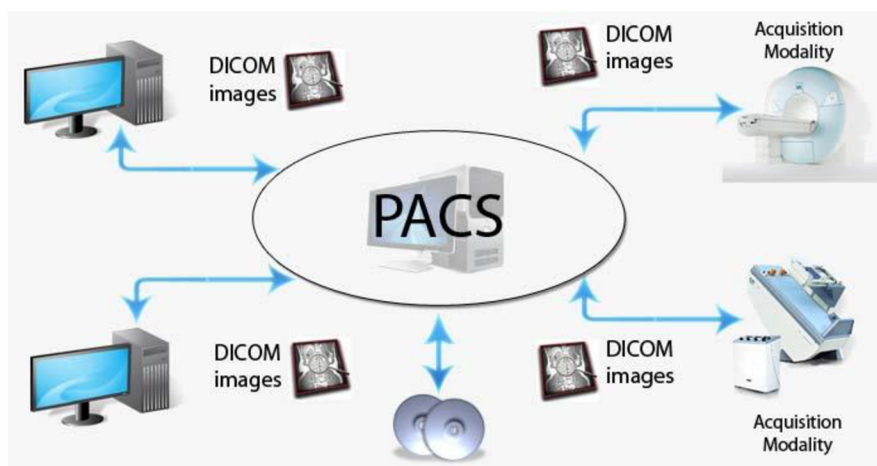
Obrázek 10 Základní principiální schéma rentgenového zobrazení (Fyzika v moderním lékařství, 2021)

### 3.1 PACS - Picture archiving and communication system

Název PACS znamená picture archiving and communication system. Je to technologický systém, ve kterém se ukládají textová a obrazová data o pacientovy a který umožňuje přístup k nim oprávněným osobám. Data se nacházejí v elektronickém formátu DICOM, který umožňuje jejich sdílení a prohlížení (Súkupová, 2014).

### 3.2 DICOM - Digital Imaging and Communications in Medicine

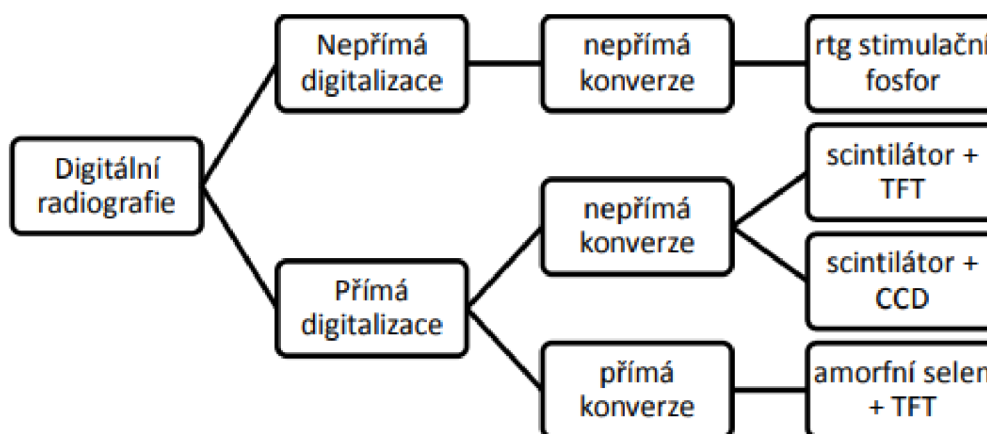
DICOM je standární formát pro zobrazování medicinských dat, používají jej všechny užívané zobrazovací modalitty. Pro jejich prohlížení se používají DICOM prohlížeče, které se mezi sebou liší funkcemi, operačním systémem a cenou. Při prohlížení vzdálených dat z PACSu se jedná o tzv. teleradiologii, při které lékař může pracovat s daty na dálku za použití svého počítače z domu nebo ordinace (Súkupová, 2014).



Obrázek 11 PACS a DICOM (Vlastní zdroj)

## 4. Digitalizace

V poslední době dochází nahrazování zastaralých zobrazovacích procesů, jako jsou fotografický film či luminiscenční stínítko modernějším digitálním zobrazením. To využívá elektronické zobrazovací detektory, jako jsou polovodičové čipy citlivé na světlo nebo rentgenové záření. Hlavní výhodou digitalizace je úspora času, snížení dávky, zlepšení kvality obrazu a lepší možnost jejich následných úprav a archivace v digitální podobě (Glatzner, 2008).



Obrázek 12 Přehled detektoru pro digitální radiografii (Burian, 2013)

### 4.1 Nepřímá digitalizace

Stejně jako v klasické digitalizaci, tak i v nepřímé digitalizaci se používá kazeta podobná foliové kombinace, která ale u nepřímé digitalizace obsahuje paměťovou fólii. To umožňuje pomocí čtecího přístroje následně přesunout obraz do digitální podoby (Glatzner, 2008).

Paměťová fólie je vyrobena z rentgenově stimulačního fosforového materiálu, který po absorpci záření uvolní elektrony do excitační energetické hladiny. V krystalické mřížce absorpčního materiálu vznikne stabilní vrstva elektronů, ve které vydrží elektrony ve stejné pozici i několik hodin, dokud se kazeta nepřenesne do čtecího přístroje. Ve čtecím přístroji jsou elektrony přečteny neonovým laserem, který je opticky stimuluje k luminiscenci. Po luminiscenci ztratí přebytečnou energii a vrací se zpět do základní vrstvy. Světelný záblesk se zesílí fotonásobičem a převedou na analogový elektrický signál, ten se pak transformuje v analogovém digitálním převodníku do digitální podoby a zpracuje se počítačem na obraz, který se zobrazí na monitoru. Nakonec se kazeta ozáří laserovým světlem a zbývající obraz se vymaže a kazeta je připravena k dalšímu použití (Drastich, 2003; Glatzner, 2008).

## 4.2 Přímá digitalizace

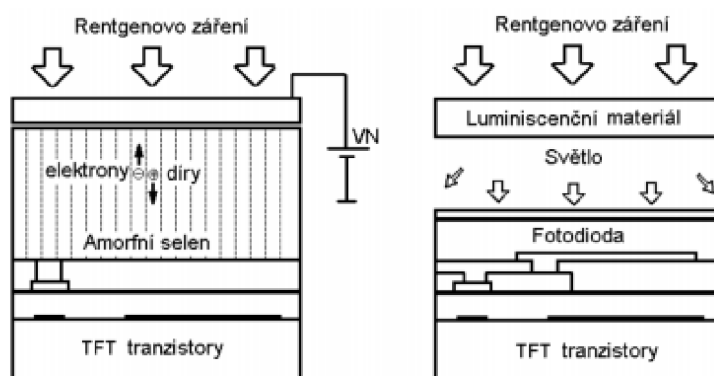
Přímá digitalizace pracuje na bázi obrazových detektorů sestavených do ploché matice (flat panel). Detektory můžeme rozdělit na detektory s přímou a nepřímou konverzí. Technologie TFT (tenký film transistor) funguje na principu umístění matice tranzistoru TFT na skleněnou desku pod vrstvu detektorů. Ke každému obrazovému čidlu patří jeden transistor, kondenzátor pro akumulaci signálového náboje a příslušné vodiče. Každý transistor má své souřadnice v ose X a Y a tím přesně určí místo detekce fotonu rentgenového záření. Signálový impulz s přesnou lokací je převeden analogově digitálním převodníkem do digitální podoby a uložen na odpovídajícím místě v obrazové matici počítače a tím vznikne digitální obraz snímku (Drastich 2003; Glatzner, 2008).

### 4.2.1 Flat panely s přímou konverzí

U přímé konverze převede detektor záření pomocí polovodičů z amorfního selenu přímo na elektrický signál. Pomocí fotoelektrického jevu v elektronovém obalu selenu se vygeneruje dvojice nábojových nosičů elektron – díra a provede se konverze rentgenového záření na elektrický signál. Rozlišovací schopnost detektoru závisí pouze na hustotě obrazových elementů v detektoru (Drastich 2003; Glatzner, 2008).

### 4.2.2 Flat panely s nepřímou konverzí

V případě nepřímé konverze se rentgenové záření převede v luminiscenčním materiálu na světelnou energii, která následně vstoupí do polovodičových fotodiód, ve kterých se uvolní elektrický náboj, který se pak převede do TFT tranzistoru (Drastich 2003; Glatzner, 2008).



Obrázek 13 Princip konstrukce flat panelu s přímou konverzí (vlevo) a nepřímou konverzí (vpravo) rtg signálu na signál elektrický (Drastich, 2003)

### 4.3 Zobrazovací zařízení

Prvotním zobrazovacím zařízením byl negatoskop, který se používal k zobrazení jednotlivých rentgenových filmů pomocí zářivek s denním bílým světlem. Moderní negatoskopy jsou nyní podsvícené pomocí trubic s namodralým světlem a se zářivkami, které kmitají vysokou frekvencí, aby nedocházelo k únavě očí v důsledku stroboskopického efektu (Chudáček, 1995).

K digitálnímu zobrazení snímku se používá diagnostický monitor, který je určen k primární diagnostice. Musí dosahovat vysokých kvalit zobrazení s vyšším rozsahem matice, vysokého rozlišení (až 2048x2560), jasu, a kontrastu, aby se využilo mezních parametrů sběru dat a mezních parametrů lidského oka. Vysoká kvalita monitoru zamezuje stanovení špatné diagnostické informace a umožňuje rychlejší stanovení diagnózy (Drastich, 2003; Chudáček, 1995; Šmoranc et al, 2002).

## 5. Účinky Ionizujícího záření na organismus

Ionizující záření působí na organismus a způsobuje dočasné nebo trvalé poškození tkáně. Toho se využívá například v radioterapii při ozařování nádorových buněk. Každá tkáň či orgán má rozdílnou radiosenzitivitu a reaguje různě citlivě na ozáření dle absorbované dávky. Absorbovaná dávka je veličina, která charakterizuje ionizující záření absorbované v živé hmotě. Značí se jako  $D$  a jednotkou je gray (Gy). Jedná se o podíl energie a hmotnosti [ $J \cdot kg^{-1}$ ], kde energie znamená energii, která byla absorbována v určitém objemu látky a hmotnost je hmotností tohoto objemu. Tato veličina nám pomáhá odhadnout velikost a druh účinku po ozáření (ČSU, 2015; SÚJB, 2021).

### 5.1 Deterministické účinky

Deterministické účinky se objeví pouze v případě, že absorbovaná dávka přesáhne prahovou hodnotu. Po překročení hodnoty platí, že čím silnější dávka, tím závažnější účinek. Mohou se projevit několik hodin, dní nebo týdnů po ozáření a jsou specifické.

Patří mezi ně například nemoc z ozáření, které má prahovou dávku 1 Gy (ČSU, 2015; SÚJB, 2021).



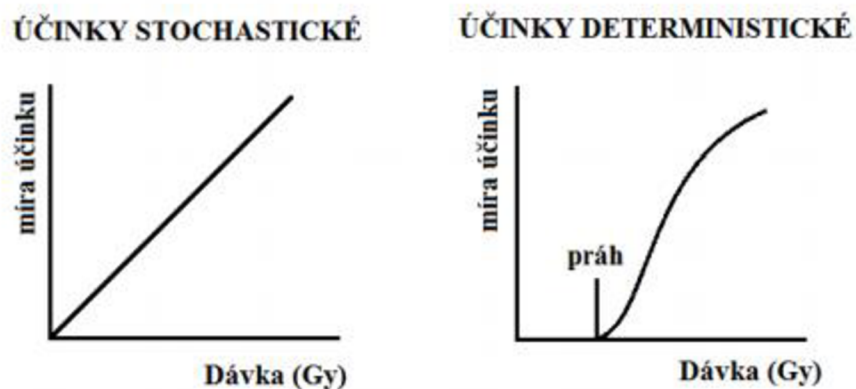
Tabulka 1 Některé typy deterministických poškození

Typ účinku	Odhad prahové dávky (Gy)	Doba nástupu účinku
Časný přechodný erytém	2	2-24 hod
Hlavní (pozdní) erytémová reakce	6	asi 1,5 týdne
Přechodná epilace	3	asi 3 týdny
Trvalá epilace	7	asi 3 týdny
Suché olupování	14	asi 4 týdny
Odlučování pokožky s mokváním	18	asi 4 týdny
Druhotné zvrhedovatění	24	> 6 týdnů
Pozdní erytém	15	8-10 týdnů
Ischemická kožní nekróza	18	> 10 týdnů
Atrofie dermis (první fáze)	10	> 52 týdnů
Teleangiektasie	10	> 52 týdnů
Nekrosa dermis (pozdní vřed)	>12	> 52 týdnů

(SÚJB, 2021)

## 5.2 Stochastické účinky

Stochastické účinky jsou charakteristické tím, že jsou bezprahové. Pravděpodobnost výskytu závisí lineárně na dávce. Čím vyšší je dávka, tím vyšší je pravděpodobnost, že nastane poškození organismu. Účinky nastávají po dlouhé době, většinou po desítkách let. Jedná se o různé druhy zhoubných nádorů a genetické změny (ČSU, 2015; SÚJB, 2021).



Obrázek 14 Účinky záření (Navrátil, 2021)



## **6. Radiační ochrana**

Hlavním cílem radiační ochrany je dosáhnout a udržovat přijatelné podmínky pro činnost zahrnující expozici člověka zářením (Vyhláška č. 410/2012 Sb.).

### **6.1 Princip radiační ochrany**

Vycházíme ze zkušeností, že jakákoliv dávka záření působící na člověka, je spojená s potencionálním zdravotním rizikem, ale zároveň i z toho, že malé dávky, které pacient obdrží při standartní rentgenové diagnostice, nejsou prokazatelně nebezpečné (Vyhláška č. 307/2002 Sb.).

Nutnost ionizujícího ozáření se hodnotí vždy před jeho provedením za pomoci čtyř základních principů radiační ochrany – princip zdůvodnění, princip optimalizace, princip limitování a princip bezpečnosti zdrojů ionizujícího záření (SÚJB, 2021; SÚJB, 2021; Vyhláška č. 410/2012 Sb.).

#### **6.1.1 Princip zdůvodnění**

Princip zdůvodnění říká, že žádná činnost vedoucí k ozáření osob nesmí být zavedena, pokud z ní neplyne dostatečný prospěch pro ozařovaného jedince nebo společnost, který převyšuje potencionální újmu ozářením (SÚJB, 2021; Súkupová, 2012).

#### **6.1.2 Princip optimalizace**

Principem optimalizace by mělo být udržení tak nízké dávky, jak je rozumně dosažitelné při zvážení ekonomických a sociálních hledisek. To znamená, že přínos by měl být vyšší než rizika (SÚJB, 2021; Súkupová, 2012).

Do principu optimalizace patří i princip ALARA z anglického „as low as reasonably achievable“ (v češtině můžeme přeložit jako „tak nízké, jak je rozumně dosažitelné“). Hovoří o použití tak nízkých dávek záření, ze kterých lze stále získat kvalitní diagnostická informace (SÚJB, 2021; Súkupová, 2012).

#### **6.1.3 Princip limitování**

Princip limitování uvádí, že každý, kdo provádí činnost vedoucí k ozáření, je povinen omezovat ozáření osob tak, aby celkové ozáření způsobené možnou kombinací nepřesáhlo v součtu stanovené limity (SÚJB, 2021; Súkupová, 2012).

Tabulka 2 Obecné limity

<b>Obecné limity (obyvatelstvo):</b>	<b>Hodnota limitu [mSv]</b>
Efektivní dávka za kalendářní rok	1
Efektivní dávka v oční čočce za kalendářní rok	15
Ekvivalentní dávka v 1 cm <sup>2</sup> kůže za kalendářní rok	20

(SÚJB, 2021)

Tabulka 3 Limity pro radiační pracovníky

<b>Limity pro radiační pracovníky:</b>	<b>Hodnota limitu [mSv]</b>
Efektivní dávka za dobu 5 po sobě jdoucích kalendářních měsíců	100/5 let
Efektivní dávka za kalendářní rok	50
Ekvivalentní dávka v oční čočce za kalendářní rok	150
Ekvivalentní dávka v 1 cm <sup>2</sup> kůže za kalendářní rok	500
Ekvivalentní dávka na končetiny za kalendářní rok	500

(SÚJB, 2021)

Tabulka 4 Limity pro učně a studenty

<b>Limity pro učně a studenty:</b>	<b>Hodnota limitu [mSv]</b>
Efektivní dávka za kalendářní rok	6
Ekvivalentní dávka v oční čočce za kalendářní rok	50
Ekvivalentní dávka v 1 cm <sup>2</sup> kůže za kalendářní rok	150
Ekvivalentní dávka na končetiny za kalendářní rok	150

(SÚJB, 2021)

#### 6.1.4 Princip bezpečnosti zdrojů ionizujícího záření

Jedná se o souhrn opatření, které vedou k zabránění odcizení zdrojů ionizujícího záření a vstupu nepovolaných osob ke zdrojům ionizujícího záření. Provozovatel musí mít všechny platné povolení a správně vedenou evidenci. Na dodržování těchto opatření dohlíží SÚJB, který také provádí zkoušky dlouhodobé a krátkodobé stability (SÚJB, 2021; Sůkupová, 2012).

#### 6.2 Ochrana personálu

V radiační ochraně personálu jsou tři základní opatření, které mají za úkol snížení ozáření ze zevního zdroje. Je to ochrana časem, vzdáleností a stíněním (Kostka, 2014).

Personál radiodiagnostického oddělení je také vždy vybaven osobními dosimetry, které se podléhají měsíční kontrole. Jsou umístěny na levé straně hrudníku nad ochrannými pomůckami (Kostka, 2014).

Pokud pracovník na radiodiagnostickém oddělení přesáhne maximální povolenou efektivní dávku, musí se podrobit specializovanému lékařskému vyšetření, při kterém posoudí jeho zdravotní stav a určí, zda může nadále pracovat v blízkosti zdrojů ionizujícího záření. Pokud není uschopněn, musí být přeřazen na takovou pracovní pozici, ve které nebude vystaven ionizujícímu záření, jako je třeba registrace pacientů, obsluha ultrazvuku či magnetické rezonance (CEZ, 2020; Kostka, 2014).

Pokud pracovnice radiodiagnostického oddělení otěhotní, může i nadále pracovat se zdroji ionizujícího záření, musí ale dbát na zvýšenou opatrnost a neměla by po dobu těhotenství překročit dávku o velikosti 1 mSv (CEZ, 2020; Kostka, 2014).

### **6.2.1 Ochrana časem**

Ochrana časem vede k výraznému snížení dávek. Jedná se hlavně o správné indikace vyšetření a zabránění opakování snímků, nastavení správných expozičních parametrů a střídáním personálu na pracovištích s vysokými dávkami (CEZ, 2020; Kostka, 2014).

### **6.2.2 Ochrana vzdáleností**

Jelikož dávkový příkon klesá se čtvercem vzdálenosti, je tedy nutné dodržovat správné nastavení ohniskové vzdálenosti, aby nedocházelo ke geometrickému zvětšení snímku a byla dodržena správná efektivní dávka. Personál se také při expozici oddálí co nejvíce od zdroje ionizujícího záření (CEZ, 2020; Kostka, 2014).

### **6.2.3 Ochrana stíněním**

Ochrana stíněním začíná už při správné výstavbě vyšetřovací místnosti, při které se do omítky přidává BaSO<sub>4</sub>. Dále se ke stínění používají olověná skla v oknech, přídavné štíty, mobilní zástěny, olověné dveře a ochranné pomůcky jako jsou např. olověné zástěry, límce, brýle a rukavice. Musíme také dodržet správné nastavení primárních clon a AEC (Evropská komise, 2012; Kostka, 2014).



Obrázek 16 Olověná zástěra  
(Atomve, 2021)



Obrázek 15 Ochrana gonád (Oniko, 2021)

### 6.3 Ochrana pacientů

Nejvýznamnějším prostředkem ke snížení ozáření pacienta je správné nastavení expozičních parametrů a omezení svazku záření na co nejmenší pole, přičemž okraje clon by měly být na snímku viditelné. Anodové napětí musí být co nejvyšší, ale zároveň se snažíme o dobré kontrastní zobrazení, které se vzrůstajícím napětím klesá. U pacienta stíníme radiosensitivní orgány jako je štítná žláza nebo gonády, tak aby stínění nebránilo získání diagnostické informace. U pacientů, kteří potřebují k provedení snímku pomoc, využijeme jejich doprovod, který ale musí s ozářením souhlasit a vyplní a podepíše potřebnou dokumentaci. Personál radiologického oddělení by se měl přímého ozáření vyvarovat (Kostka, 2014; SÚJB, 2021).

Zvláštní pozornost bychom měli věnovat ochraně rizikových skupin, jako jsou těhotné ženy a děti. Plod u těhotné ženy je nejvíce radiosenzitivní v období 3 a 8 týdne, kdy ozáření může vyvolat malformaci plodu. Do 15 týdne může přímé ozáření plodu způsobit mentální retardaci, ale v následujících týdnech je plod již relativně odolný. Provedení snímku se vždy konzultuje s lékařem, v oblasti pánve a břicha se smí provádět jen v neodkladných případech. U dětí se snažíme využít méně invazivních metod, jako jsou magnetická rezonance nebo ultrazvuk, abychom omezili radiační zátěž. Do čtyř let věku pacienta by mělo být ozáření dítěte konzultováno s lékařem (Evropská komise, 2012; SÚJB, 2021).

Tabulka 5 Hodnoty efektivních dávek u rentgenového vyšetření

Diagnostický výkon		Typické efektivní dávky (mSv)	Přibližná doba pro stejné ozáření z přírodních zdrojů
Konvenční rentgenová vyšetření	Končetiny a klouby	< 0,01	< 1,5 dne
	Plíce (jeden PA snímek)	0,02	3 dny
	Lebka	0,07	11 dní
	Mamografie (skreening)	0,1	15 dnů
	Kyčle	0,3	7 týdnů
	Pánev, hrudní páteř	0,7	4 měsíce
	Břicho	1,0	6 měsíců
	Bederní páteř	1,3	7 měsíců
	Polykací akt	1,5	8 měsíců
	IVU	2,5	14 měsíců
	Vyšetření žaludku, střevní pasáž	3	16 měsíců
	Irigoskopie	7	3,2 roku

(SÚJB, 2021)

## 7. Metodika

Praktická část se zabývá metodikou tvorby základních skiagrafických snímků, sepsáním jejich seznamu a popisu vzniku jednotlivých snímků, poloh pacienta a fotografických znázornění. Data jsou získána a založena na podkladech odborné literatury, národních radiologických standardů a standardů radiodiagnostického oddělení Nemocnice Kyjov.

### 7.1 Příprava pacienta k vyšetření

Pozveme pacienta do kabinky, kde se ho zeptáme na jméno, vyšetřovanou část těla, obeznámíme ho s průběhem vyšetření a necháme podepsat souhlas s jeho provedením. Pacient si v kabině odloží veškerý oděv, u kterého předpokládáme, že by mohl být překážkou v průchodu rentgenového záření (náušnice, řetízky, háčky na podprsence, gumičky do vlasů, oděv s potiskem apod.) Potom pacienta nastavíme do polohy, která odpovídá danému vyšetření, zároveň je pro něj pohodlná, udržitelná a nezpůsobuje nadměrnou bolest. Následně vykryjeme pacientovi genitálie a štítnou žlázu ochrannými pomůckami, tak aby nebyla zakryta vyšetřovaná oblast.

Některá, převážně kontrastní vyšetření, vyžadují určitou dietní přípravu před vyšetřením. Tato vyšetření mají své zvláštní postupy a návody, kterými se musíme řídit. Před podáním kontrastní látky je nutné zjistit, zda na ně pacient netrpí alergií. Další postup případně konzultovat s lékařem. U žen v rozmezí 15 až 50 let zjišťujeme možnou graviditu a vždy potvrzujeme jejich podpisem (SÚJB, 2021; Vyhláška č. 410/2012 Sb.).

## 7.2 Značení snímku

Snímek značíme dle standardů daného pracoviště. Značka musí být umístěna tak, aby správně určovala vyšetřovanou stranu pacienta a zároveň nestínila v dané projekci. Používáme značky s písmenem L (left) pro levou nebo P a R (right) pro pravou stranu.

## 7.3 Příprava přístroje před provedením snímku

Nastavíme přístroj na dané vyšetření podle ve standardech určených dávkových parametrů k danému přístroji a vyšetřované oblasti. Pomocí primárních clon vymežíme oblast dopadu záření na pacienta tak, abychom pokryli celou vyšetřovanou část těla a zároveň zamezili zbytečnému ozáření. Vždy si ale ponecháme jistou rezervu, abychom zamezili opakování snímku kvůli drobnému pohybu pacienta či odchylce přístroje.

Následně se personál vrátí do ovladovny, zabezpečí za sebou vchod do snímkovny a pacientovi na dálku podá poslední pokyny (nádech, nedýchat, nehýbat atd.) a provede dané vyšetření.

Po provedení výkonu se ujistíme, zda je pacient v pořádku. Zavoláme doprovod, případně pomůžeme s oblékáním, vyprovodíme pacienta ze snímkovny a provedeme dezinfekci pracoviště.

V post-processingu se snímek upraví do finální verze a odešle se lékařům na popis. Pokud bychom zaregistrovali na snímku artefakty, změny nebo přístrojové chyby, kvůli kterým by se snímek musel opakovat, poradíme se s lékařem a případně provedeme opravu.

## 7.4 Základní určení směrů u pacienta

Anterior-posterior (AP) = předozadní

Posterior-anterior (PA) = zadopřední

Laterální = bočný, vždy kolmý na AP nebo PA

Kranio-kaudální = od hlavy dolů

Kaudo-kraniální = od nohou k hlavě

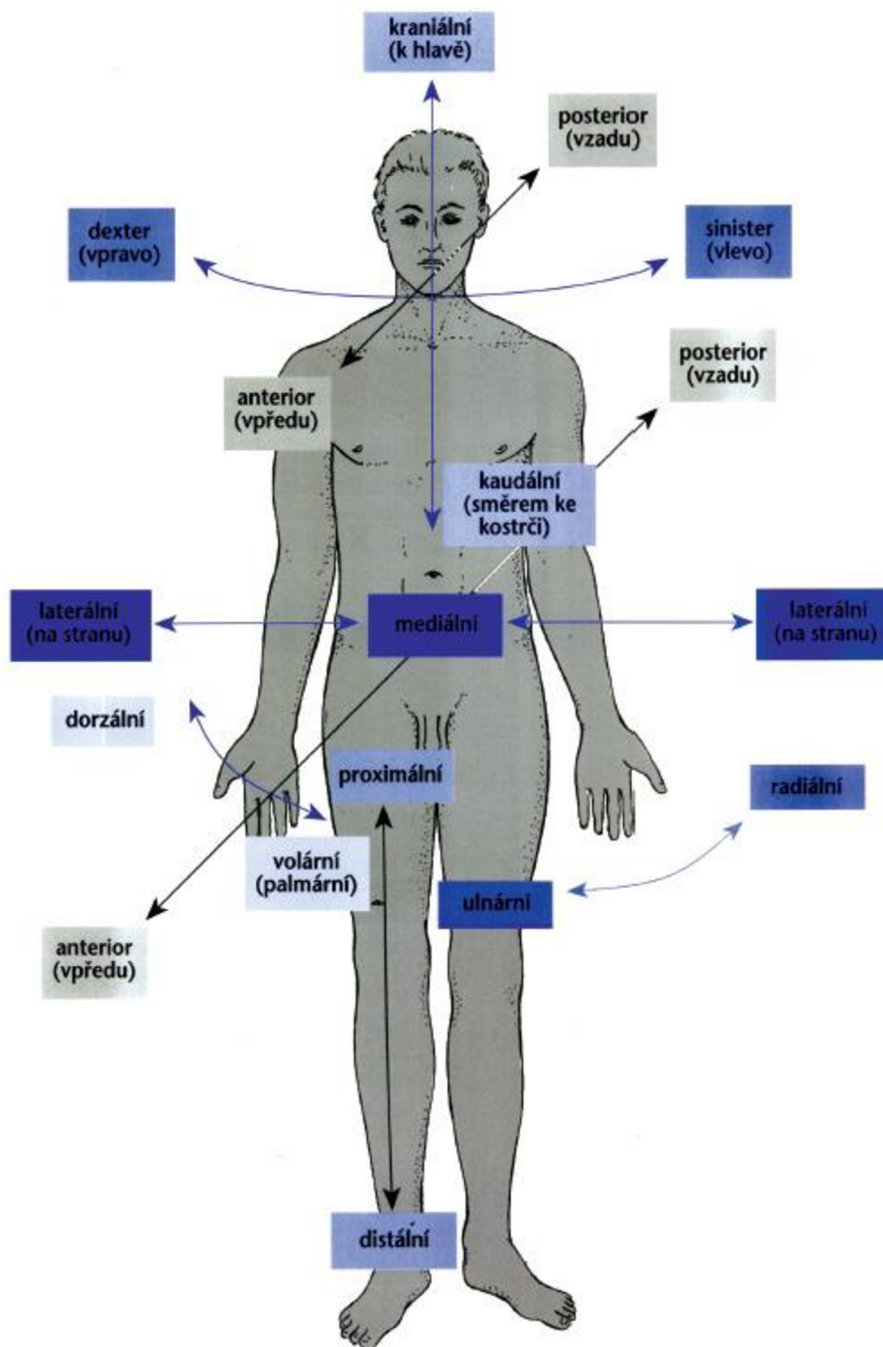
Dorso-ventrální = od zad k břichu

Ventro-dorsální = od břicha k zádkům

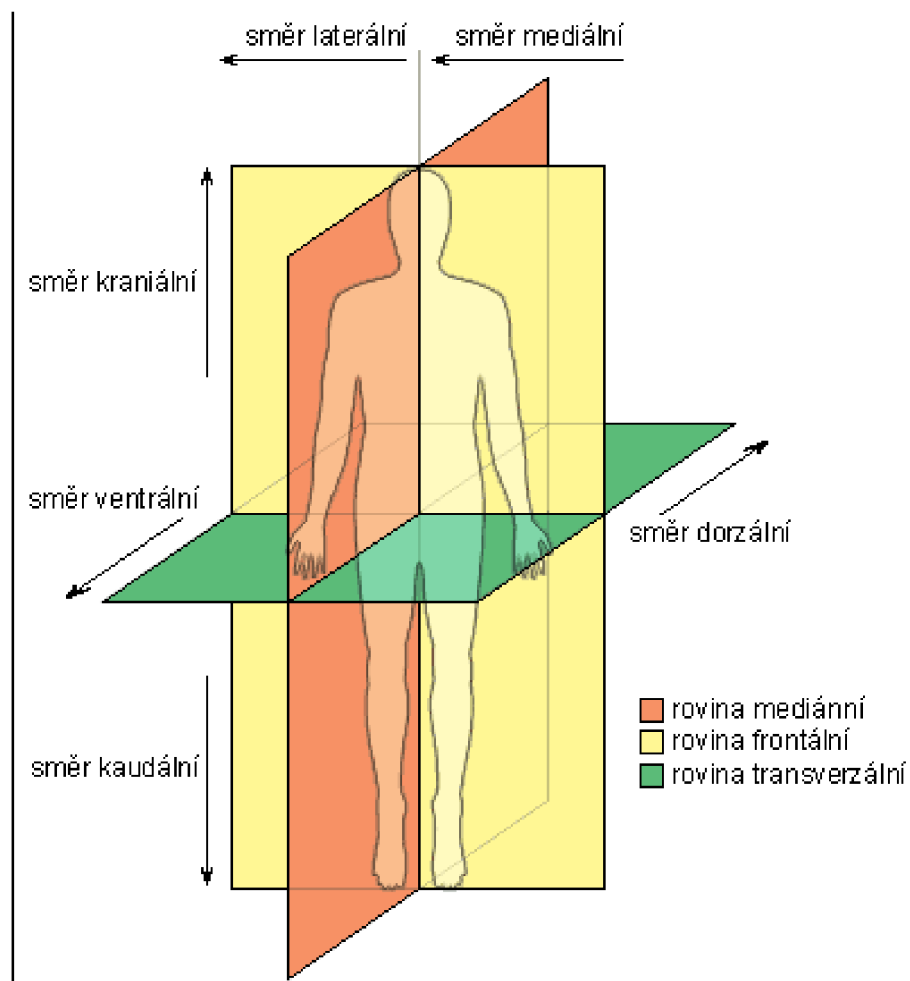
Planto dorsální = od povrchu dozadu

Mediální rovina (sagitální) = svislá symetrická rovina

Frankfurstká rovina = antropologická horizontální plocha určená okrajem vnějšího zvukovodu



Obrázek 17 Směry lidského těla (Masarykova Univerzita, 2012)



Obrázek 18 Základní roviny a směry na lidsém těle (Dimim, 2012)



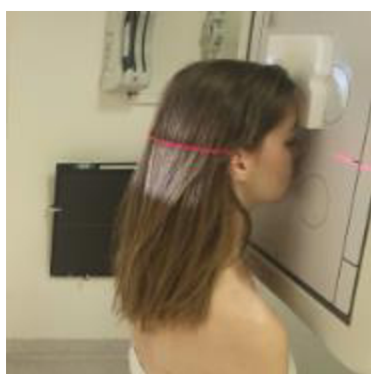
## 8. Moodle praktická část

### 8.1 Projekce hlavy

#### 8.1.1 Lebka

##### 8.1.1.1 Projekce zadopřední

Pacient přitiskne hlavu čelem a nosem k zobrazovacímu systému, Frankfurtská horizontála je kolmá na zobrazovací systém případně můžeme lehce podložit hlavu. Centrální paprsek, dále jen CP míří kolmo na kořen nosu. Cloníme na celou lebku 1 – 2 cm okraje.



Obrázek 20 Zadopřední projekce lebky



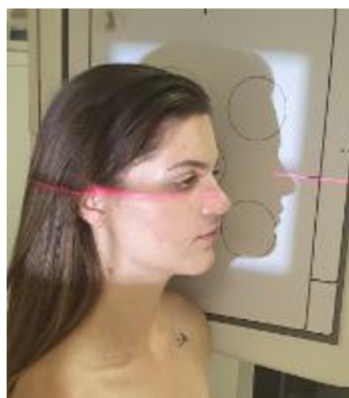
Obrázek 19 Zadopřední projekce lebky

##### 8.1.1.2 Projekce bočná

Pacient stojí vyšetřovaným bokem k zobrazovacímu systému, hlava je rovně, bradu přitáhneme mírně ke krku, ramenem můžeme opřít o vertigrafi, abychom zabránili pohybu pacienta. CP míří na nevyšetřovanou stranu 2 cm nad zevní zvukovod. Cloníme na celou lebku.



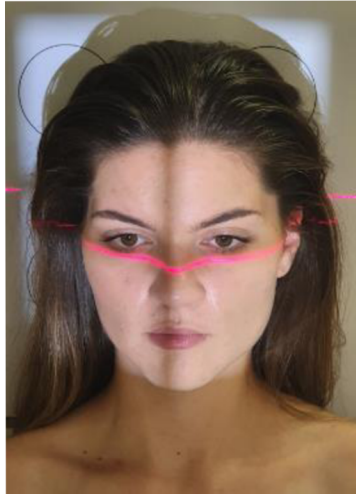
Obrázek 22 Bočná projekce lebky



Obrázek 21 Bočná projekce lebky

### **8.1.1.3 Projekce předozadní**

Pacient je zády k úložné desce, frankfurtská rovina je kolmá na zobrazovací systém. CP míří na kořen nosu a je kolmý na zobrazovací systém. Snímkuje se u úrazů zadní strany hlavy.



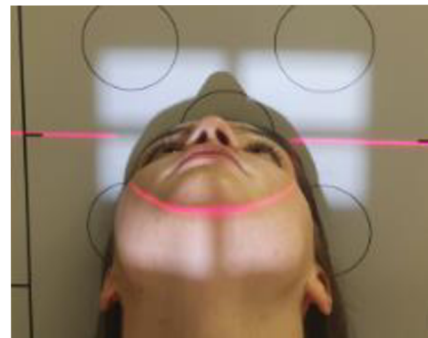
*Obrázek 23 Předozadní projekce lebky*

### **8.1.1.4 Projekce axiální**

Pacient sedí u vertigrafu a hlava je zakloněna dozadu tak, aby se temeno hlavy opíralo o zobrazovací systém. Brada a čelo jsou kolmé na zobrazovací systém. CP je kolmý na zobrazovací systém a míří na bradu a horní patro.



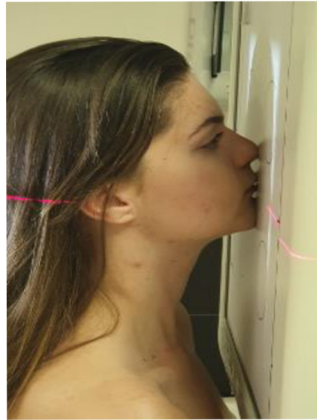
*Obrázek 25 Projekce axiální*



*Obrázek 24 Projekce axiální*

#### **8.1.1.5 Projekce semiaxiální na obličejový skelet**

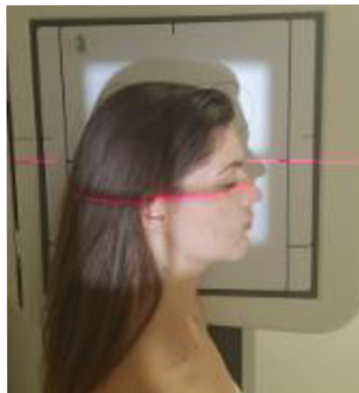
Pacient je obličejem k zobrazovacímu systému, lebka se opírá bradou a nosem o desku stolu. Frankfurtská horizontála svírá 45° kranialně s deskou stolu. CP míří kolmo na špičku nosu.



*Obrázek 26 Semiaxiální projekce na obličejový skelet*

#### **8.1.1.6 Projekce bočná na turecké sedlo**

Pacient je ve stejné poloze jako na bočný snímek lebky. CP míří 2 cm nad vnější zvukovody.



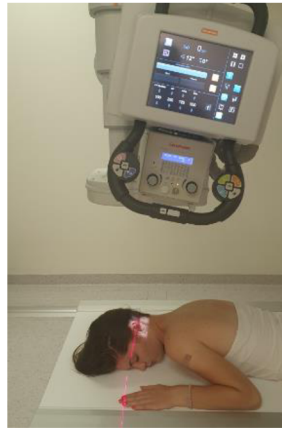*Obrázek 27 Bočná projekce na turecké sedlo*

#### **8.1.2 Speciální projekce na kost skalní**

Jedná se o projekce dle Stenverse, Mayera, Schullera a Fuchse.

### **8.1.2.1 Projekce dle Stenverse**

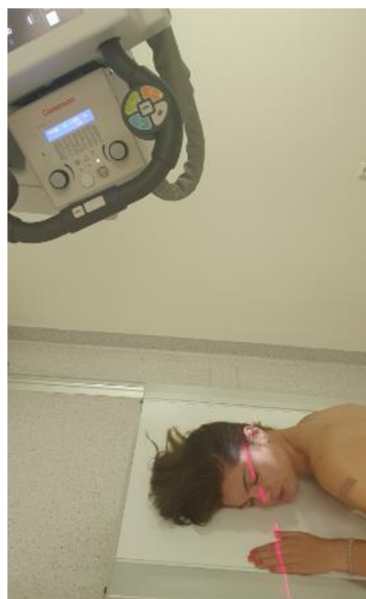
Pacient leží na břiše, nos a čelo opřeme o desku stolu a následně otočíme o 45° na vyšetřovanou stranu tak, aby nos okraj orbity a lící kosti byly v kontaktu se stolem. CP je 12° kraniálně a míří na prostor mezi mastoideálním výběžkem a týlním hrbolem.



*Obrázek 28 Projekce dle Stenverse*

### **8.1.2.2 Projekce dle Schullera**

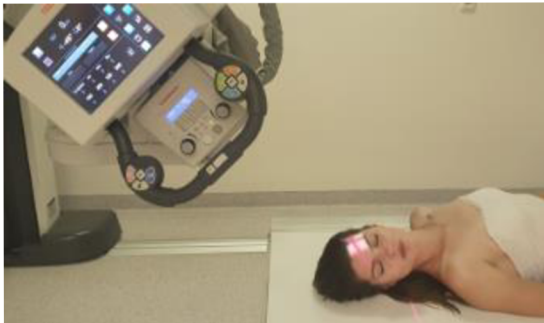
Pacient leží na břiše, hlava naléhá vyšetřovanou stranou na desku stolu, střední rovina je rovnoběžná se zobrazovacím systémem, vnější zvukovod je ve středu zobrazovacího systému, ušní boltec je přelepený dopředu. CP je otočen o 30° kaudálně a míří 5 cm nad zvukovod a prochází mastoidním processem na vyšetřované straně.



*Obrázek 29 Projekce dle Schullera*

### 8.1.2.3 Projekce dle Mayera

Pacient leží na zádech, hlava je z přesné AP polohy pootočena o 45° k vyšetřované straně. CP je skloněn 45° kaudálně a míří na processus mastoideus vyšetřované strany. Pyramida musí být zobrazena ortogonálně včetně apex partis petrosae.



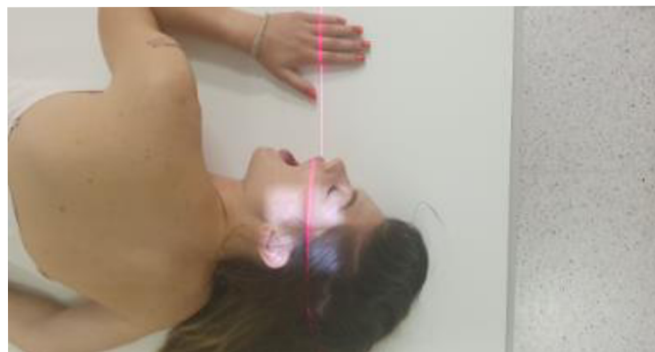
Obrázek 31 Projekce dle Mayera



Obrázek 30 Projekce dle Mayera

### 8.1.2.4 Projekce dle Fuchse

Pacient leží v přesné boční projekci a následně maximálně zakloní hlavu a otevře ústa. CP je skloněn o 10° kraniálně a míří na zevní zvukovod.



Obrázek 32 Projekce dle Fuchse

### **8.1.3 Očnice, PND a nosní kůstky**

#### **8.1.3.1 Zadopřední projekce na očnice**

Pacient sedí, hlava se opírá o čelo a nos o zobrazovací systém, frankfurtská horizontála je kolmo na zobrazovací systém. CP je skloněno o 30° kaudálně a míří na kořen nosu.



*Obrázek 33 Zadopřední projekce na očnice*

#### **8.1.3.2 Projekce na oční kanálky**

Pacient sedí a hlava natočena tak, aby se vyšetřovaná strana dotýkala špičkou nosu, hranou jařmové kosti a horním okrajem očnice zobrazovacího systému. CP je skloněn 15° kaudálně a míří na střed vyšetřované očnice.

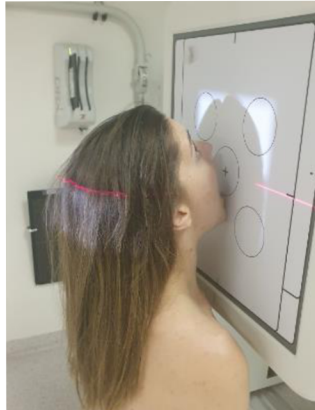

*Obrázek 34 Projekce na oční kanálky*



### 8.1.3.3 Projekce na PND


Pacient sedí čelem k zobrazovacímu systému, maximálně otevře ústa a přiloží bradu na zobrazovací systém. Lehce mu zakloníme hlavu tak, aby nos byl zhruba 2 cm od zobrazovacího systému. CP je kolmý na zobrazovací systém a míří na temeno hlavy. Cloníme 1 cm nad vrchol lebky a po dolní čelist. V případě že pacient nedokáže dostatečně zaklonit hlavu můžeme sklonit CP o 15° kraniálně.



Obrázek 36 Projekce PND Obrázek 35 Projekce PND

### 8.1.3.4 Projekce na nosní kůstky

Pacient sedí bokem k zobrazovacímu systému a hlava je v přesné bočné pozici. CP je kolmo na zobrazovací systém a míří 2 cm pod kořen nosu.



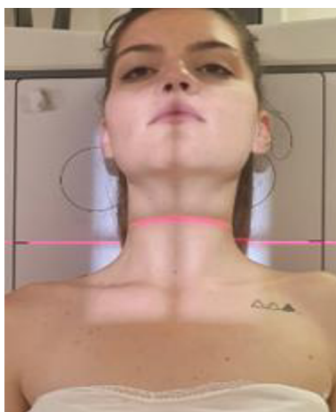
Obrázek 37 Projekce na nosní kůstky

## 8.2 Projekce hrudníku, páteře a břicha

### 8.2.1 Krční páteř

#### 8.2.1.1 Projekce předozadní

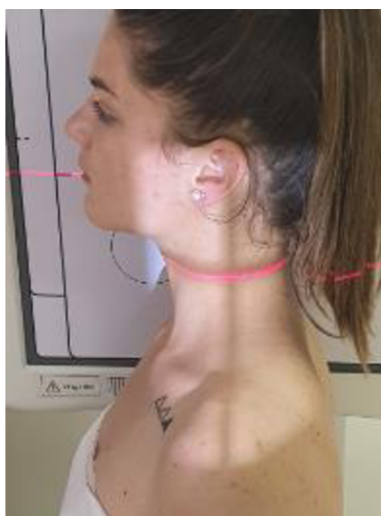Pacient leží či stojí zády k zobrazovacímu systému. Pacient se narovná, ramena tlačí dolů a bradu nahoru a opře se o úložnou desku. CP je kolmý na zobrazovací systém a míří na štítnou chrupavku. Horní hrana CP je 5 cm nad vnějším zvukovodem. Nejčastěji provádíme u vertigrafu pokud pacient není schopen stát provedeme v leže. Pro zobrazení Atlasu a Čepovce a sklopíme CP o 10 – 15° kraniálně.



Obrázek 38 Předozadní projekce krční páteře

#### 8.2.1.2 Boční projekce

Pacient leží, sedí či stojí, bokem k zobrazovacímu systému, ramena tlačí dolů, bradu vzhůru, hlava je mírně zakloněna. CP je kolmý na zobrazovací systém a míří na štítnou chrupavku, horní hrana clon končí nad vnějšími zvukovody.

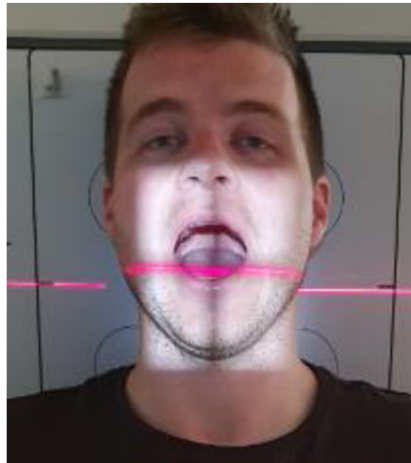


Obrázek 39 Boční projekce krční páteře



### **8.2.1.3 Projekce předozadní dle Sandberga**

Krční páteř je v přesné AP projekci, ústa jsou maximálně otevřena spojnice řezáku a proc. Mastoideu je kolmá na zobrazovací systém. CP je kolmý na zobrazovací systém míří do středu otevřených úst. V případě potřeby je možno ho sklonit až o 20° kraniálně.

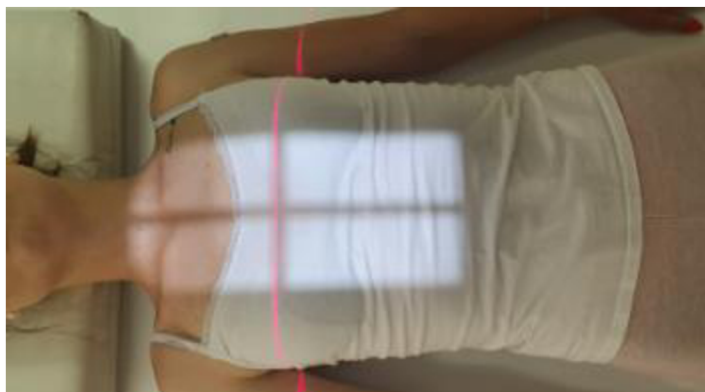


*Obrázek 40 Sandbergova projekce*

## **8.2.2 Hrudní páteř**

### **8.2.2.1 Předozadní projekce**


Pacient leží zády na úložné desce zobrazovacího systému, mediální rovina je kolmá na zobrazovací systém. CP je kolmý a míří na střed sternu, horní okraj clon je 1 cm nad rameny, dolní okraj je 5 cm pod koncem sternu.



*Obrázek 41 Předozadní projekce hrudní páteře*

### 8.2.2.2 *Projekce bočná*

Pacient leží na boku, ruce před sebou, ramena a pánev jsou ve stejné rovině, kolena jsou pokrčena. CP je kolmý na zobrazovací systém a míří na úroveň dolních cípů lopatek.



*Obrázek 42 Bočná projekce hrudní páteře*

### 8.2.3 *Bederní páteř*

#### 8.2.3.1 *Projekce předozadní*

Pacient leží na úložné desce zobrazovacího systému, nohy pokrčí v kolenou. CP je kolmý na zobrazovací systém a míří střed spojnice hřebenů pánve. Horní strana clony je pod sternem, spodní strana končí na úrovni stydké kosti. Pro lepší zaměření můžeme vyhmátnout pánevní vrcholy jejichž spojnice určuje střed projekce.



*Obrázek 43 Předozadní projekce bederní páteře*

### 8.2.3.2 *Projekce bočná*

Pacient leží na boku, ruce před sebou, ramena a pánev v rovině, kolena pokrčena. CP je kolmý na zobrazovací systém a střed míří na hřeben kyčelní kosti.

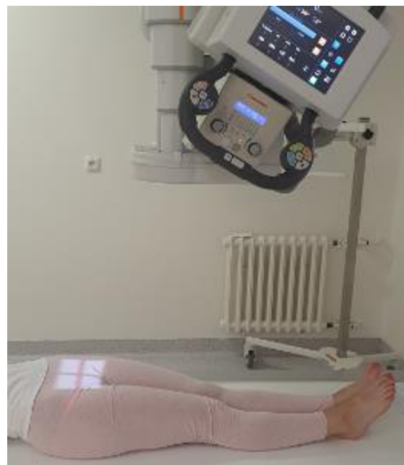

*Obrázek 44 Bočná projekce bederní páteře*

### 8.2.4 *Křížová kost - kostrč*

#### 8.2.4.1 *Projekce předozadní*

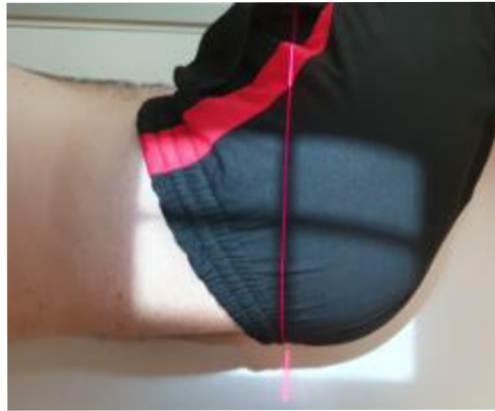Pacient leží zády na úložné desce, obě končetiny pokrčeny v kolenou. CP je skloněn 30° kranialně, míříme nad symfýzu, horní část clony je na úrovni spojnice pánevních vrcholů.



*Obrázek 45 Předozadní projekce kosti křížové*

#### **8.2.4.2 Projekce bočná**

Pacient leží bokem na úložné desce, mediální rovina je paralelní se zobrazovacím systémem. CP je kolmý na zobrazovací systém, míří na přední horní trn kyčelní. Horní část clony na úrovni pánevních vrcholů.

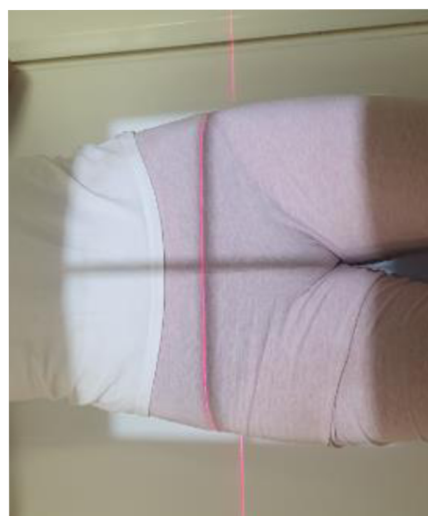

*Obrázek 46 Bočná projekce kosti křížové*

#### **8.2.5 Pánev**

##### **8.2.5.1 Projekce předozadní**

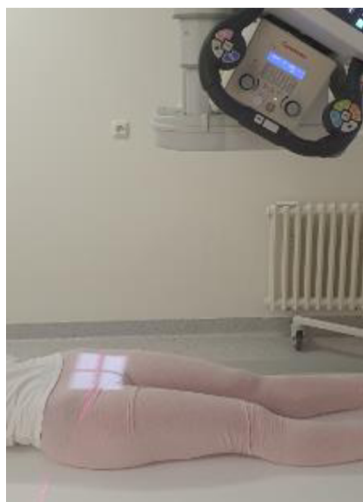Pacient leží zády na zobrazovacím systému, mediální rovina je kolmá na zobrazovací systém, Paty dáme od sebe, špičky k sobě. CP je kolmý na zobrazovací systém, střed CP míříme 5 cm nad symfýzu. Horní část clony je 5 cm nad spojnici lopat kyčelních.



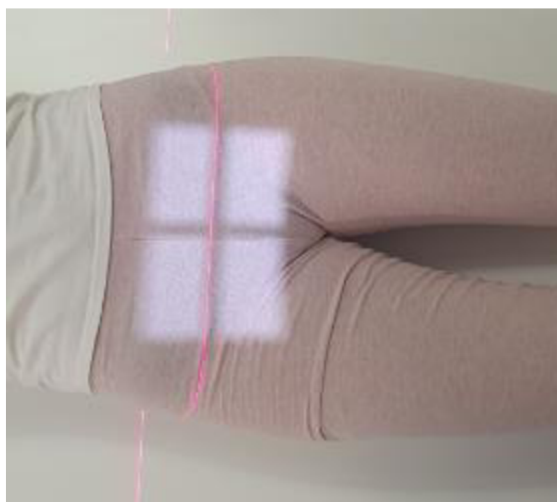
*Obrázek 47 Předozadní projekce pánve*

### 8.2.5.2 Projekce SI skloubení

Pacient leží zády na zobrazovacím systému, pánev je v přesné předozadní poloze. Nohy jsou nataženy paty a špičky u sebe. CP je skloněn o 30° a míří horní hranou 5cm pod spojnicí pánevních vrcholů.



Obrázek 49 Projekce SI skloubení

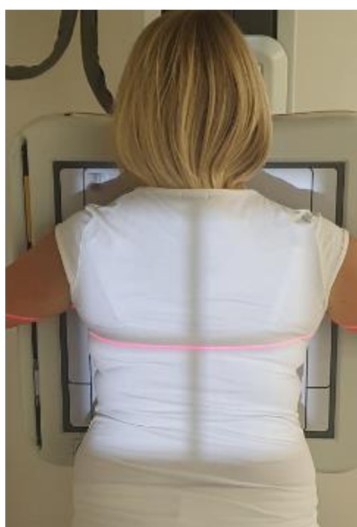

Obrázek 48 Projekce SI skloubení

### 8.2.6 Srdce a plíce

#### 8.2.6.1 Projekce zadopřední

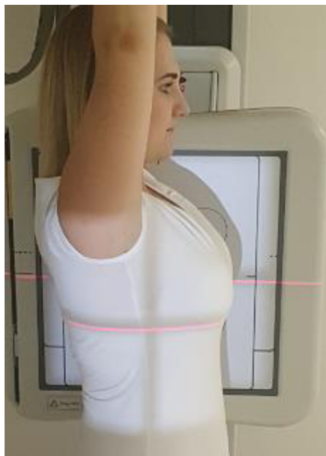Pacient stojí čelem k zobrazovacímu systému, přední strana hrudníku naléhá na zobrazovací systém. Žena před nalehnutím roztáhne prsa od sebe. Ramena jsou přitažena k úložné desce, ruce mírně od těla. CP je kolmý na zobrazovací systém, cloníme 1 cm nad rameny a 1 cm po stranách těla. Pacient se nadechne a po dobu snímání zadrží dech.



Obrázek 50 Zadopřední snímek plic a srdce

### **8.2.6.2 Projekce bočná**

Pacient stojí vyšetřovanou stranou k zobrazovacímu systému, ruce má nataženy nad hlavou. CP je kolmý na zobrazovací systém a míří do středu těla v úrovni lopatky. Cloníme s rezervou hlavně u starších pacientů kde hrozí pohyb do stran. Pacient se nadechne a po dobu snímání zadrží dech.




*Obrázek 51 Projekce Bočná na srdce a plíce*

### **8.2.7 Žebra**

Pokud není popsána na žádance přesná lokalizace, zjistíme poškozené místo od pacienta a následně dle toho provedeme předozadní nebo zadopřední projekci, tak aby se poškozené místo nacházelo blíže kazetě.

#### **8.2.7.1 Projekce předozadní**

Pacient stojí, zadní stranou hrudníku naléhá na zobrazovací systém, horní končetinu na vyšetřované straně si pacient dá nad hlavu a nakloní se na zdravou stranu. CP je kolmý na zobrazovací systém a míří na bolestivé místo.



*Obrázek 52 Předozadní projekce žeber*

### 8.2.7.2 *Projekce šikmá*

Pacient stojí, hrudník je v přesné AP projekci, ze které se následně pacient vykloní nevyšetřovanou stranou o 45°. Vyšetřovaná strana zůstane přitisknuta. CP je kolmý na zobrazovací systém a míří na vyšetřované místo.

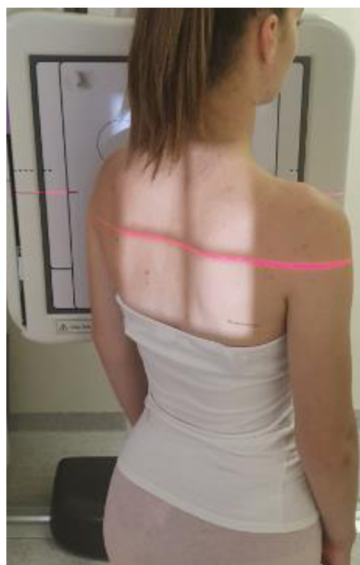

*Obrázek 53 Šikmá projekce žeber*

### 8.2.8 *Sternum*

#### 8.2.8.1 *Projekce šikmá*

Pacient leží či stojí hrudníkem k zobrazovacímu systému. Hrudník se z AP projekce vytočí o 25° tak, aby páteř nezakrývala sternum. CP je kolmý na zobrazovací systém a míří na střed spojnice dolních vrcholů lopatky.

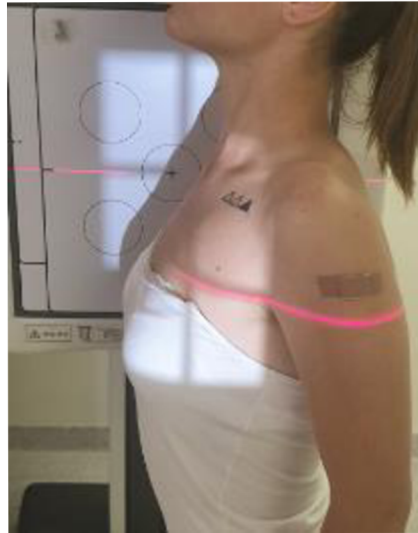

*Obrázek 54 Šikmá projekce sternu*



### **8.2.8.2 Projekce bočná**

Pacient stojí bokem k zobrazovacímu systému, ramena tlačí dozadu a maximálně vypne hrud'. CP je kolmý na zobrazovací systém a míří střed sternu.

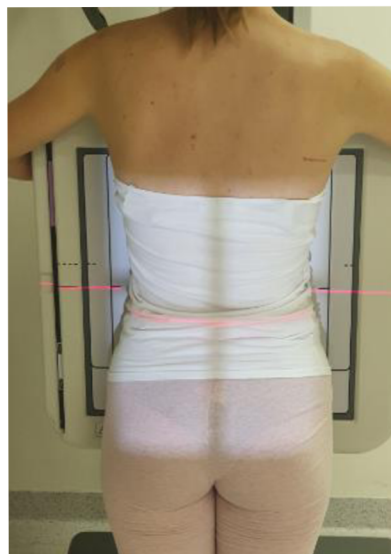


*Obrázek 55 Bočná projekce sternu*

### **8.2.9 Břicho**

#### **8.2.9.1 Projekce zadopřední ve stoje**

Pacient stojí čelem k zobrazovacímu systému. CP je kolmý na zobrazovací systém a míří na střed spojnice lopat kyčelních. V případě většího pacienta uděláme dva snímky tak, abychom zachytili symfýzu a bránici.

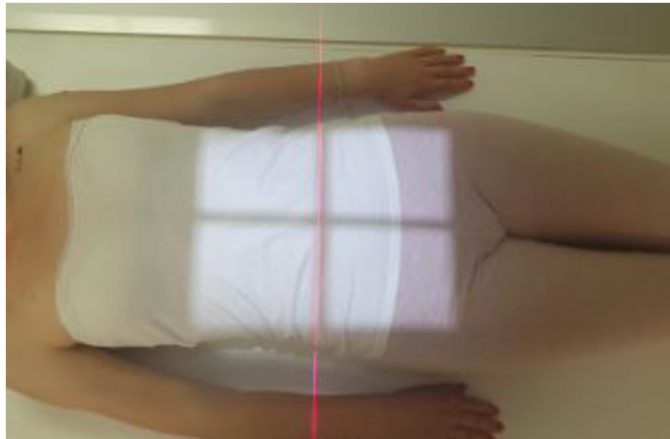


*Obrázek 56 Zadopřední projekce břicha ve stoje*



### **8.2.9.2 Projekce předozadní v leže**

Pacient leží zády na zobrazovacím systému. CP je kolmý na zobrazovací systém a míří na střed spojnice lopat kyčelních. V případě většího pacienta uděláme dva snímky tak, abychom zachytili symfýzu a bránici.

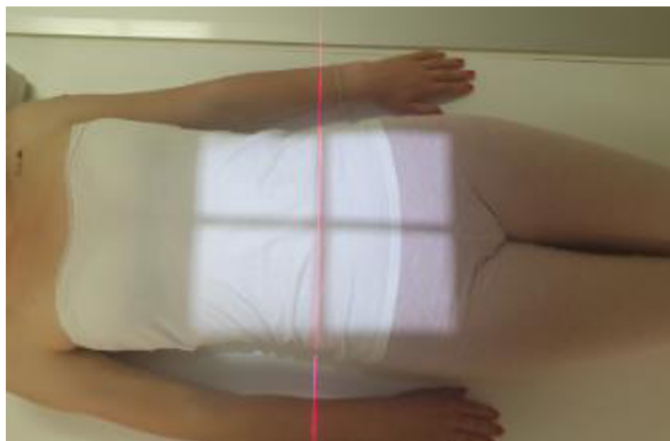


*Obrázek 57 Předozadní projekce břicha v leže*

### **8.2.10 Ledviny a močový měchýř**

#### **8.2.10.1 Předozadní projekce ledvin**

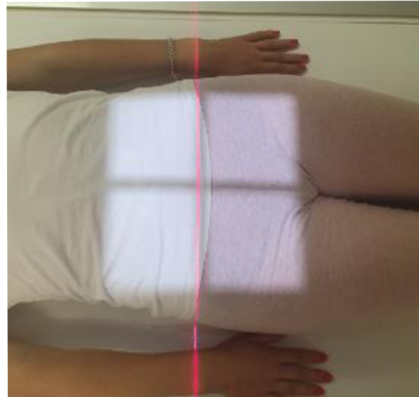
Pacient leží zády k zobrazovacímu systému. CP je kolmá na zobrazovací systém. Míříme na spojnici pánevních vrcholů. Cloníme tak, abychom zachytili prostor mezi symfýzou a bránicí.



*Obrázek 58 Předozadní projekce ledvin*

### **8.2.10.2 Předozadní projekce močového měchýře**

Pacient leží zády k zobrazovacímu systému, dolní končetiny jsou mírně pokrčeny. CP je skloněn 15° kaudálně, míří 3 cm nad horní okraj stydké kosti.



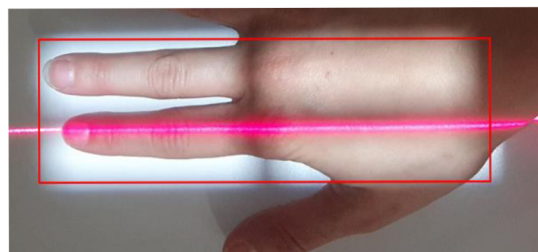
*Obrázek 59 Předozadní projekce močového měchýře*

## **8.3 Horní končetina**

### **8.3.1 Prsty**

#### **8.3.1.1 Zadopřední projekce II až V prstu ruky**


Pacient sedí, leží či stojí, ruka dlaní dolů, prst opřen o zobrazovací plochu, nevyšetřované prsty jsou oddálené. CP je kolmý na zobrazovací systém, míří na hlavici proximálního článku vyšetřovaného prstu.



*Obrázek 60 Zadopřední projekce prstu ruky*

### **8.3.1.2 Bočná projekce II až V prstu ruky (mediolaterální)**

Pacient sedí, leží či stojí, ruka položená malíkovou stranou na zobrazovací plochu, nevyšetřované prsty jsou maximálně oddálené. CP kolmý na zobrazovací systém míří na hlavici proximální článek prstu.



*Obrázek 61 Bočná projekce prstu ruky*

### **8.3.1.3 Zadopřední projekce palce ruky**

Pacient sedí, leží či stojí, ruka je opřena o desku stolu malíkovou stranu v úhlu 90° od zobrazovací plochy, palec natažený kolmo nad zobrazovací plochou v úrovni IV prstu. CP míří na proximální článek, kolmo na zobrazovací systém.



*Obrázek 62 Zadopřední projekce palce ruky*

#### **8.3.1.4 Předozadní projekce palce ruky**


Pacient sedí, leží či stojí, palec naléhá dorzální stranou na zobrazovací systém, ostatní prsty jsou od palce maximálně oddáleny. CP míří na proximální článek kolmo na zobrazovací systém.



*Obrázek 63 Předozadní projekce palce ruky*

#### **8.3.1.5 Bočná projekce palce ruky**

Pacient sedí, leží či stojí, palec položen bokem na zobrazovací plochu, ostatní prsty jsou palmárně flektovány a natažené vzhůru cca 30-40° od zobrazovací plochy. CP míří na proximální článek, kolmo na zobrazovací systém.

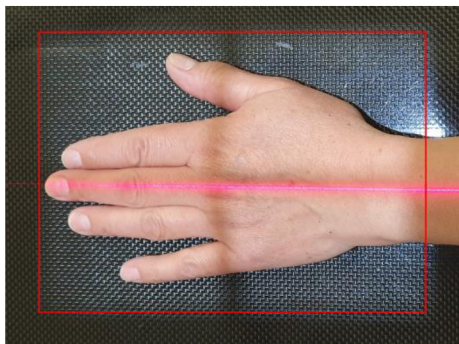


*Obrázek 64 Bočná projekce palce ruky*

### 8.3.2 Ruka

#### 8.3.2.1 Projekce zadopřední


Pacient sedí, leží či stojí, natažené prsty jsou mírně od sebe, položené dlaní na zobrazovací systém. CP míří kolmo na hlavičku třetího metakarpu. Zápěstí s loktem opřeno ve stejné úrovni jako dlaň.



Obrázek 65 Zadopřední projekce ruky

#### 8.3.2.2 Projekce šikmá, dorzopalmární radioulnární

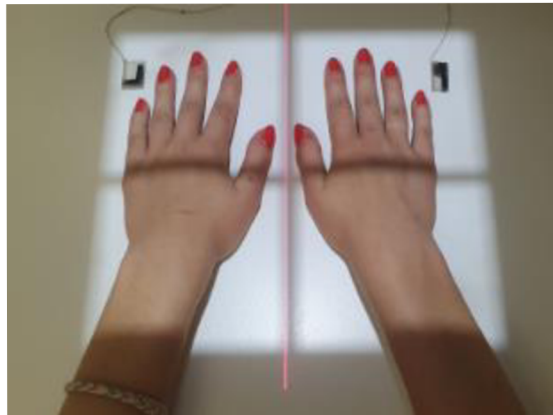Pacient leží, sedí či stojí, ruka pootočená na malíkovou hranu zápěstí vytočené o 45° zápěstí dosedá na desku stolu, prsty zlehka vějířovitě pokrčené s malými mezerami vytvoří tzv. špetku. CP je kolmo a míří na hlavičku třetího metakarpu.



Obrázek 66 Šikmá projekce ruky

### **8.3.2.3 Srovnávací projekce rukou**

Pacient leží, sedí či stojí, ruce jsou položeny vedle sebe dlaní na zobrazovací systém, prsty mírně roztaženy od sebe. Vždy označíme pravou a levou stranu přiložením značky. CP míří kolmo na zobrazovací systém.




*Obrázek 67 Srovnávací projekce rukou*

### **8.3.3 Zápěstí**

#### **8.3.3.1 Projekce zadopřední**

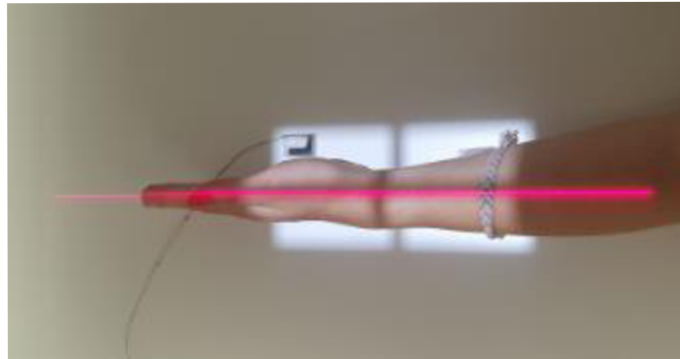
Pacient sedí, leží či stojí, zápěstí položené přední stranou na zobrazovacím systému, prsty jsou roztaženy a ruka nesmí být ani ve flexi ani v dukci. CP je kolmý na zobrazovací systém, míří do středu vnější strany zápěstí.



*Obrázek 68 Zadopřední projekce zápěstí*

### 8.3.3.2 *Bočná projekce*


Pacient sedí, leží či stojí, zápěstí položené malíkovou stranou na zobrazovací systém, natažené prsty, ruka nesmí být ve flexi. CP je kolmý na zobrazovací systém, míří na střed vyšetřovaného zápěstí.



*Obrázek 69 Bočná projekce zápěstí*

### 8.3.3.3 *Projekce na člunkovou kost*

Pacient sedí, leží nebo stojí, ruka i zápěstí naléhají na zobrazovací systém, I až IV prsty vytočeny ulnárně palec směřuje na opačnou stranu.



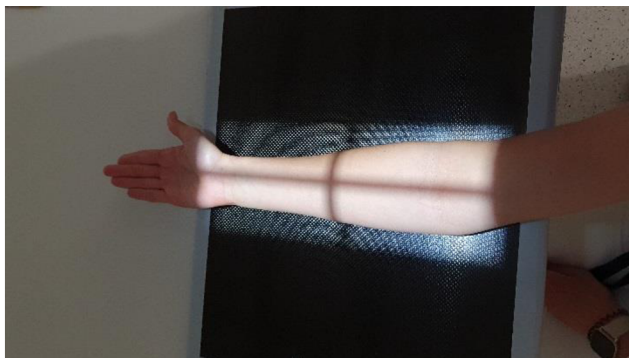
*Obrázek 70 Projekce člunkové kosti*



### **8.3.4 Předloktí**

#### **8.3.4.1 Projekce předozadní**

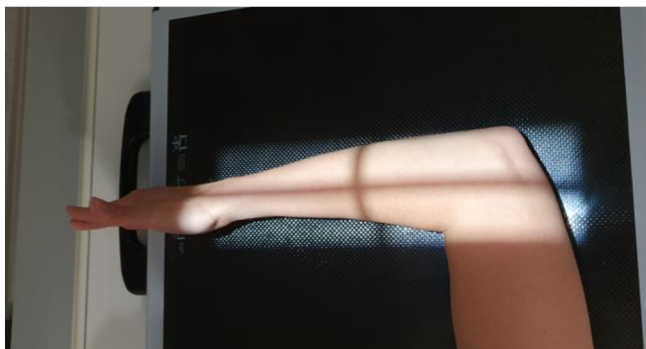
Pacient sedí, leží či stojí, předloktí je horní stranou položené dlaní vzhůru na zobrazovací systém. CP je kolmý na zobrazovací systém a míří do středu vnitřní strany předloktí.



*Obrázek 71 Předozadní projekce předloktí*

#### **8.3.4.2 Bočná projekce**

Pacient sedí, leží či stojí, předloktí opřeno ulnární (malíkovou) stranou v 90° úhlu na zobrazovací systém palec míří směrem nahoru. CP je kolmý na zobrazovací systém, míří na střed předloktí.



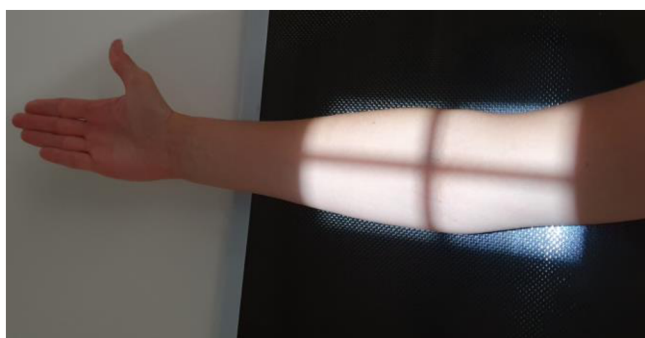
*Obrázek 72 Bočná projekce předloktí*



### 8.3.5 Loket

#### 8.3.5.1 Projekce předozadní


Pacient sedí. Loket je položený na středu zobrazovacího systému, ruka vytočená dlaní vzhůru a položena na desce stolu. Paže je položena na desce stolu. Pokud nelze položit na desku stolu, snažíme se, aby předloktí i paže byly ve stejné výšce a úhlu.



Obrázek 73 Předozadní projekce lokte

#### 8.3.5.2 Boční projekce lokte

Pacient sedí. Horní končetina je ohnuta v lokti v 90° úhlu a naléhá celá na desku stolu. Pro lepší stabilitu můžeme zatnout v pěst. CP míří na loket, kolmo na zobrazovací systém.

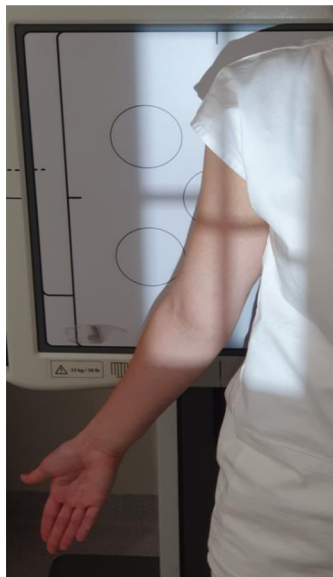


Obrázek 74 Boční projekce lokte

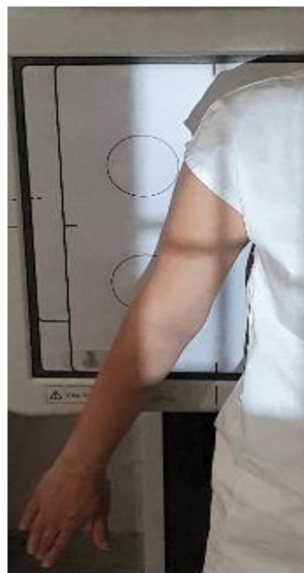### 8.3.6 Paže

#### 8.3.6.1 Projekce předozadní a zadopřední

Pacient stojí. Paže naléhá na úložnou desku, ruka je vytočena dlaní od zobrazovacího systému. CP je kolmý na zobrazovací systém, míří na přední stranu pažní kosti. U zadopřední projekce se ruka vytočí dlaní k zobrazovacímu systému.



Obrázek 76 Předozadní projekce paže

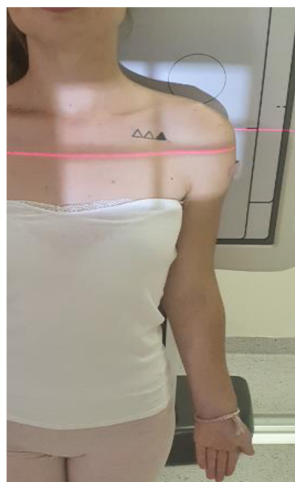

Obrázek 75 Zadopřední projekce paže

### 8.3.7 Ramenní kloub

#### 8.3.7.1 Projekce předozadní

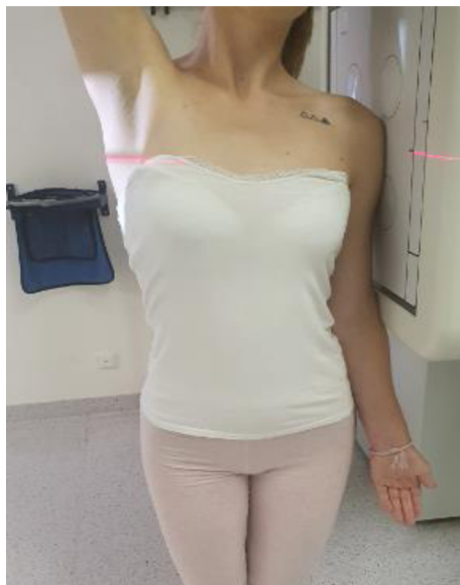Pacient stojí. Rameno naléhá na úložnou desku, ruka je vytočena dlaní od zobrazovacího systému. CP je kolmý na zobrazovací systém, míří na přední stranu pažní kosti.



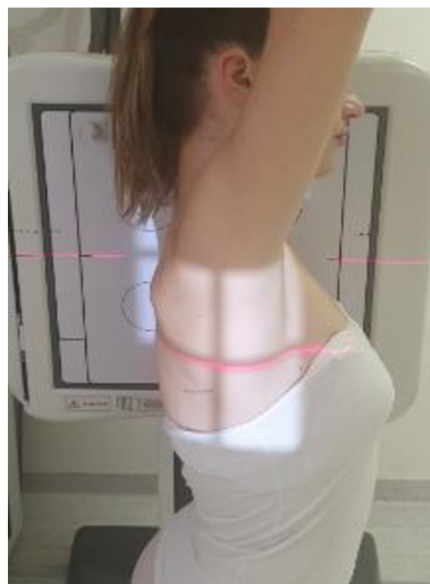Obrázek 77 Předozadní Projekce ramena

### 8.3.7.2 Projekce Transthorakální

Pacient leží, sedí či stojí bokem k zobrazovacímu systému. Zdravá paže je držena nad hlavou, zatímco snímkané rameno je boční stranou opřeno o zobrazovací systém a je taženo směrem dolů, aby se zabránilo sumaci. Dlaň je vytočena tak, aby palec směřoval od těla.



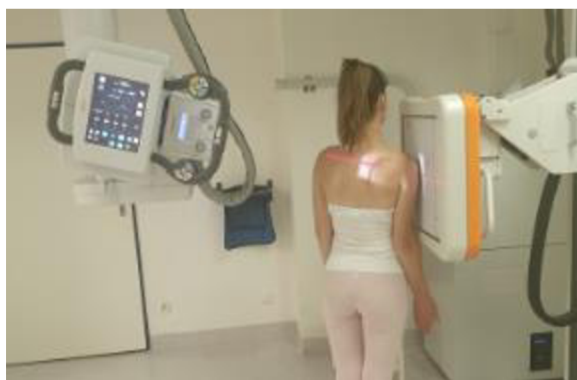Obrázek 79 Projekce transthorakální



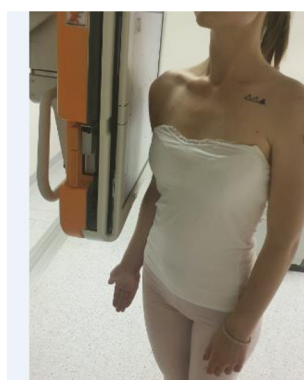Obrázek 78 Projekce transthorakální

### 8.3.7.3 Projekce Y

Pacient stojí čelem u zobrazovacího systému. Ze zadopřední projekce ho pootočíme maximálně o 40° nevyšetřovanou stranou od zobrazovacího systému. Dlaň natočíme palcem od těla. CP je 15° kaudálně, míří na ramenní kloub.



Obrázek 81 Y projekce ramene

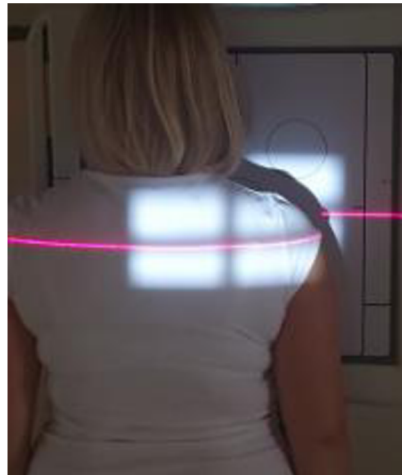

Obrázek 80 Y projekce ramene

### 8.3.8 Klíční kost

#### 8.3.8.1 Projekce zadopřední

Pacient stojí. Klíční kost naléhá přední stranou na zobrazovací systém, horní končetina je připažena. CP je kolmý na zobrazovací systém, míří na střed klíční kosti.

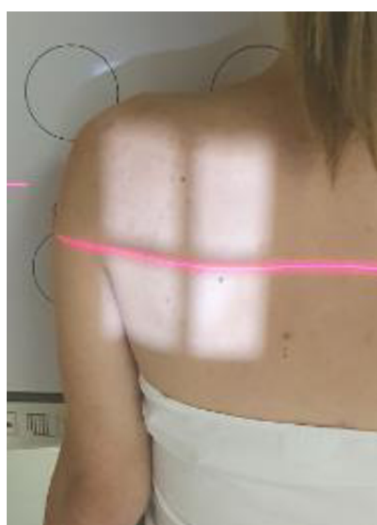


Obrázek 82 Zadopřední projekce klíční kosti

### 8.3.9 Lopatka

#### 8.3.9.1 Projekce zadopřední v addukci

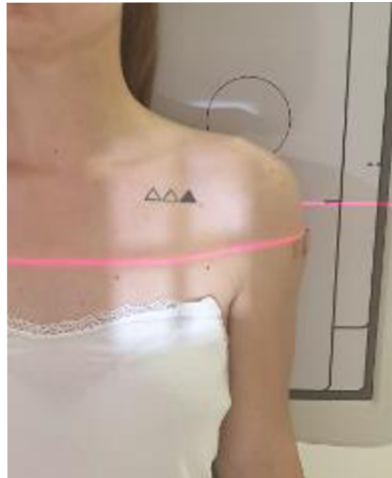
Pacient stojí čelem k zobrazovacímu systému, paže je v addukci, spojnice epikondylů humeru je paralelní se zobrazovacím systémem. CP je kolmý na zobrazovací systém a míří na střed lopatky.



Obrázek 83 Zadopřední projekce lopatky

### 8.3.9.2 Projekce předozadní

Pacient stojí zády k zobrazovacímu systému, paže je v addukci, spojnice epikondylů humeru je paralelní se zobrazovacím systémem. CP je kolmý na zobrazovací systém a míří na střed lopatky.



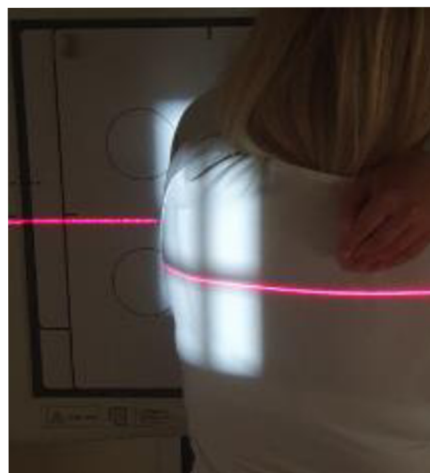
Obrázek 84 Předozadní projekce lopatky

### 8.3.9.3 Bočná projekce

Pacient stojí čelem k zobrazovacímu systému, končetina na vyšetřované straně se dotýká opačného ramene. Loket je v úrovni nosu, pacient je vytočený 15° od zobrazovacího systému. CP je kolmý na zobrazovací systém a míří na střed lopatky.



Obrázek 86 Bočná projekce lopatky



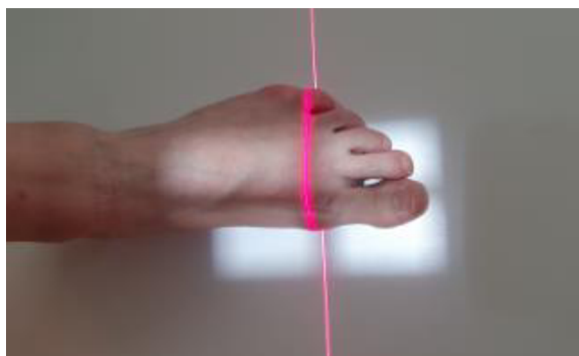
Obrázek 85 Bočná projekce lopatky

## 8.4 Dolní končetina


### 8.4.1 Prsty nohy

#### 8.4.1.1 Projekce zadopřední

Pacient leží, sedí či stojí, prsty naléhají na zobrazovací systém, CP je kolmý na zobrazovací systém.



Obrázek 88 Zadopřední projekce prstu nohy



Obrázek 87 Šikmá projekce prstu nohy

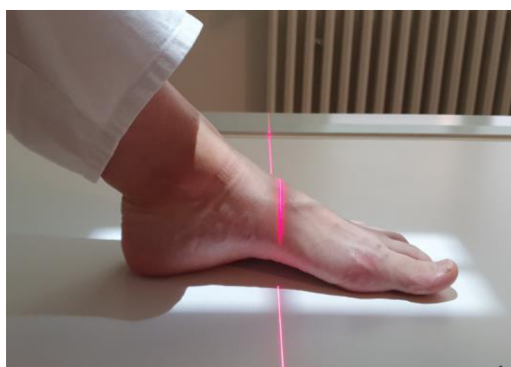#### 8.4.1.2 Šikmá projekce

Pacient leží, sedí či stojí, noha naléhá na zobrazovací systém palcovou stranou, ploska nohy svírá úhel 30°. CP míří na střed vyšetřovaného prstu a je kolmý na zobrazovací systém.

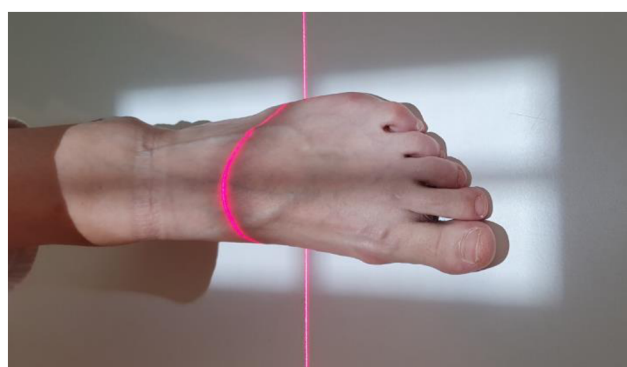
### 8.4.2 Noha

#### 8.4.2.1 Projekce zadopřední

Pacient leží, sedí či stojí, noha doléhá ploskou na zobrazovací systém. CP je kolmý a míří na střed dorza nohy.




Obrázek 90 Zadopřední projekce nohy



Obrázek 89 Zadopřední projekce nohy

### **8.4.2.2 Projekce šikmá**

Pacient leží, sedí či stojí, noha naléhá na zobrazovací systém palcovou stranou, ploska nohy svírá úhel  $30^\circ$ . CP míří na střed nohy a je kolmý na zobrazovací systém.

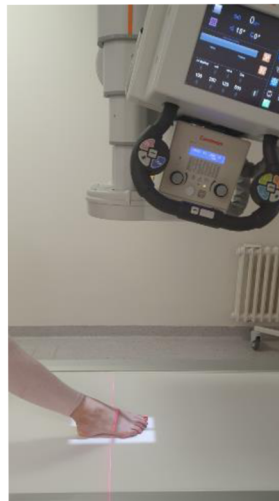

*Obrázek 91 Šikmá projekce nohy*

### **8.4.3 Nárt**

#### **8.4.3.1 Projekce zadopřední**

Pacient leží či sedí, noha naléhá na zobrazovací systém, CP je skloněn o  $15^\circ$  a míří na střed dorza nohy




*Obrázek 92 Zadopřední projekce nártu*



#### **8.4.3.2 Šikmá projekce nártu**

Pacient leží, sedí či stojí, noha naléhá na zobrazovací systém palcovou stranou, ploska nohy svírá se zobrazovacím úhlem 30°, CP je kolmý na zobrazovaný systém a míří na střed dorza nohy.

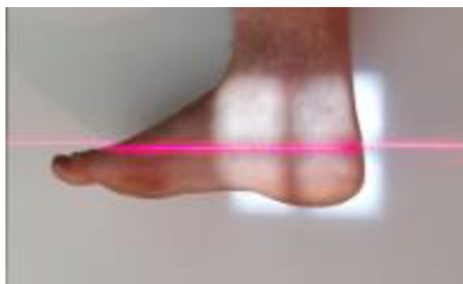


*Obrázek 93 Šikmá projekce nártu*

#### **8.4.4 Pata**

##### **8.4.4.1 Projekce boční tibiofibulární**

Pacient leží, sedí či stojí, pata naléhá na zobrazovací systém zevní stranou, osa paty je paralelní se zobrazovacím systémem, CP je kolmý na zobrazovací systém a míří na střed vnitřní strany vyšetřované paty.

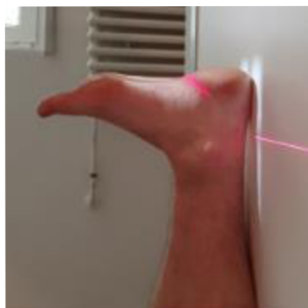

*Obrázek 94 Boční tibiofibulární projekce paty*

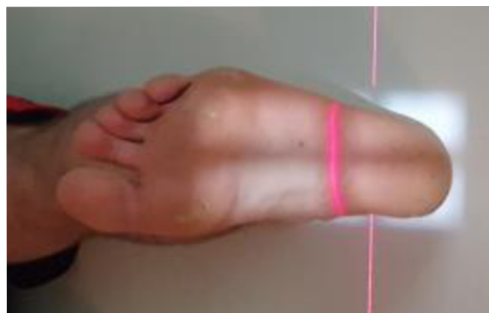

#### **8.4.4.2 Projekce axiální**

Pacient leží, sedí či stojí, Pata naléhá zadní stranou na zobrazovací systém, prsty jsou maximálně přitaženy nahoru ke kotníku, CP je skloněn o  $40^\circ$  k dlouhé ose paty a míří na střed vyšetřované paty.



*Obrázek 96 Axilární projekce paty*

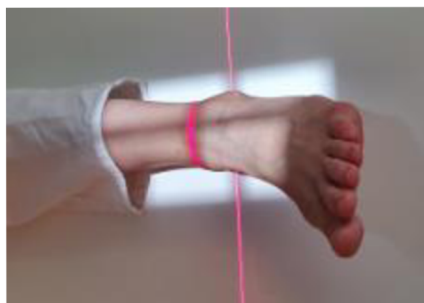

*Obrázek 95 Axilární projekce paty*

#### **8.4.5 Kotník**

##### **8.4.5.1 Projekce předozadní**

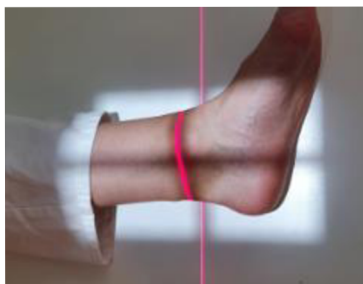
Pacient leží, pata a bérce naléhají zadní stranou na zobrazovací systém, CP je kolmý na zobrazovací systém a míří mezi zevní a vnější kotník.



*Obrázek 97 Předozadní projekce kotníku*

##### **8.4.5.2 Projekce boční**

Pacient leží, zevní kotník naléhá na zobrazovací systém a spojnice obou kotníků je kolmá na zobrazovací systém. CP je kolmý na zobrazovací systém a míří na vnitřní kotník.

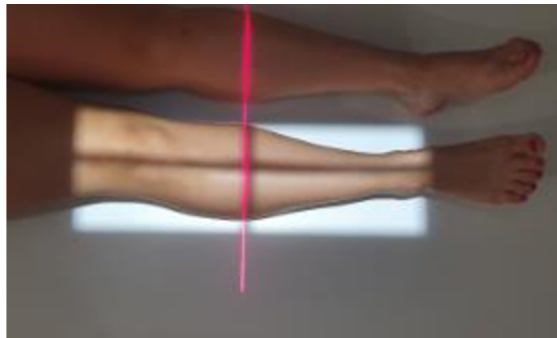


*Obrázek 98 Boční projekce kotníku*

## 8.4.6 Bérce

### 8.4.6.1 Projekce předozadní

Pacient leží, sedí či stojí, bérce naléhá na zobrazovací systém svou zadní stranou, špičky prstů míří vzhůru, oba kotníky jsou  $90^\circ$  od zobrazovacího systému. CP je kolmý na zobrazovací systém, míří na střed přední strany bérce. Pro větší zobrazovací plochu můžeme použít zobrazovací systém úhlopříčně.



Obrázek 99 Předozadní projekce bérce

### 8.4.6.2 Projekce Bočná

Pacient leží, sedí či stojí, bérce naléhá na zobrazovací systém zevní stranou, spojnice obou kotníků je kolmá na zobrazovací systém, CP je kolmý na zobrazovací systém a míří na střed vnitřní strany bérce. Pro větší zobrazovací plochu můžeme použít zobrazovací systém úhlopříčně.

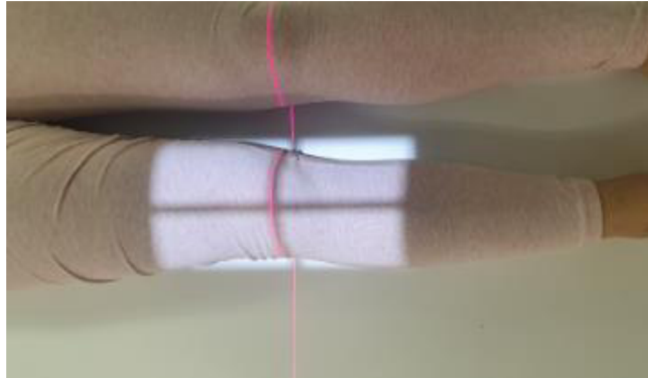


Obrázek 100 Bočná projekce bérce

## 8.4.7 Patella

### 8.4.7.1 Projekce předozadní


Pacient leží či stojí, Patella naléhá na zobrazovací systém svou přední stranou celá dolní končetina je natažena. CP je kolmý na zobrazovací systém a míří na střed patelly. Může se zkombinovat s předozadním snímkem kolena.



Obrázek 101 Předozadní projekce patelly

### 8.4.7.2 Projekce bočná


Pacient leží či stojí, patella leží zevní stranou na zobrazovacím systému, spojnice kondyl femuru je kolmá na zobrazovací systém. Pata i patella jsou ve stejné úrovni na desce stolu. CP je kolmý na zobrazovací systém a míří na střed vnitřní strany patelly. Může se zkombinovat s bočním snímkem kolena.



Obrázek 102 Bočná projekce patelly

### 8.4.7.3 Projekce dle Settegasta

Pacient leží na břiše, noha je přitažena k zadní straně stehna, CP je kolmá na zobrazovací systém a míří pod vrchol patelly, pokud pacient nedokáže přitáhnout nohu tak můžeme sklopit CP.

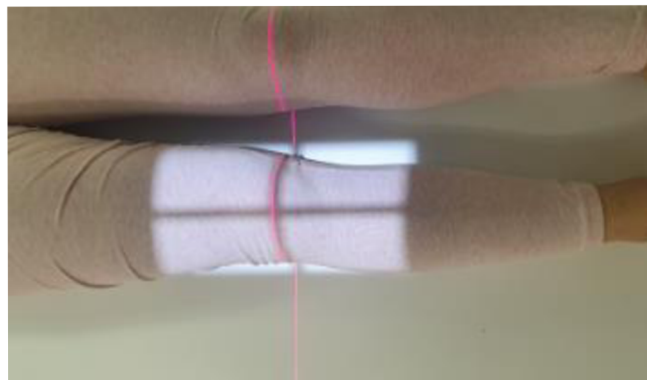


Obrázek 104 Projekce dle Settegasta Obrázek 103 Projekce dle Settegasta

### 8.4.8 Koleno

#### 8.4.8.1 Projekce předozadní

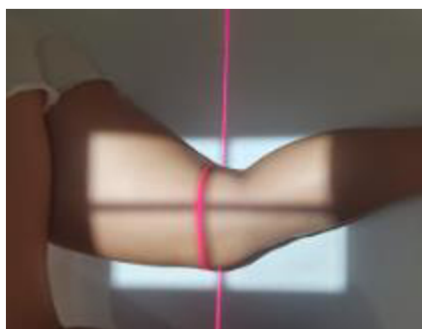
Pacient leží, sedí či stojí, koleno naléhá zadní stranou na zobrazovací systém, spojnice obou kotníků je paralelní, špička nohy v 90° od zobrazovacího systému lehce stočená na vnitřní stranu, pánev je rovně. CP je kolmá na zobrazovací systém a míří na spodek patelly.



Obrázek 105 Projekce předozadní

#### **8.4.8.2 Projekce boční**

Pacient leží, sedí či stojí, standartní snímek se provádí v leže, pacient se vyšetřovanou stranou položí na zobrazovací systém, koleno mírně pokrčí, patu a koleno se snažíme udržet na desce stolu, druhou nohu položí před vyšetřovanou tak aby nebyla v zobrazovacím systému. CP je kolmá na zobrazovací systém a míří na střed vnitřního kolena

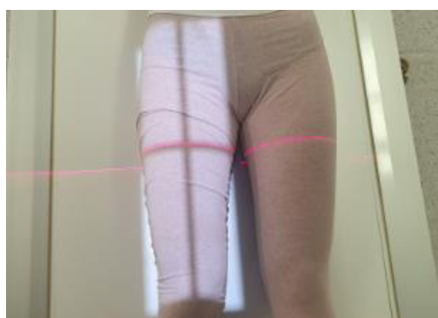

*Obrázek 106 Boční projekce kolena*

#### **8.4.9 Stehenní kost**

##### **8.4.9.1 Projekce předozadní**

Pacient leží, sedí či stojí, stehno doléhá na zobrazovací systém svou zadní stranou, spojnice kondylů femuru je paralelní se zobrazovacím systémem, CP je kolmý na zobrazovací systém a míří na střed vyšetřovaného femuru, u delších pacientů míříme tak, aby se v zobrazovacím systému nacházel kyčelní nebo kolenní kloub dle vyšetřované oblasti.




*Obrázek 108 Předozadní projekce femuru*



*Obrázek 107 Předozadní projekce femuru*

#### **8.4.9.2 Projekce Bočná**

Pacient leží, sedí či stojí, stehno naléhá na zobrazovací systém svou zevní stranou, spojnice kondylů femuru je kolmá na zobrazovací systém, CP je kolmý na zobrazovací systém a míří na střed vnitřní strany vyšetřovaného femuru.




*Obrázek 109 Bočná projekce femuru*

#### **8.4.10 Kyčelní kloub**

##### **8.4.10.1 Projekce předozadní**


Pacient leží, pánev v rovině, špičky nohou k sobě, paty od sebe, vyhmátneme si hřeben pánevní kosti a na něj namíříme horní okraj clony, střed centrace bude v tříselné rýze, CP je kolmý na zobrazovací systém.




*Obrázek 110 Předozadní projekce*

#### ***8.4.10.2 Projekce axiální***

Pacient leží zády k zobrazovacímu systému, vyšetřovaná noha je pokrčena v koleni, stehno zvednuto o 45° a následně o 45° nahneme na vnější stranu. CP je kolmý na zobrazovací systém a míří na tříselnou rýhu.



*Obrázek 112 Axiální projekce kyčle*



*Obrázek 111 Axiální projekce kyčle*

## 9. Závěr

Cílem mé bakalářské práce na téma Blended learning pro výuku předmětů Radiologie bylo vytvoření přehledného seznamu základních skiagrafických projekcí v radiodiagnostice, k nim přidaného psaného návodu a fotografické dokumentace, pro snadnější pochopení tvorby dané projekce a výukového programu v prostředí Moodle ZSF JU.

V teoretické části práce jsem se zabýval vznikem rentgenového záření, jeho vlastnostmi a možnostmi použití. Zmínil jsem také rizika při jeho používání, nutnost správné radiační ochrany a rozebral jsem jednotlivé části rentgenového přístroje a systémů, které se při skiografii používají.

V praktické části jsem vytvořil seznam standardně používaných skiagrafických projekcí, a za využití odborných skript, návodů, standardů jsem k nim následně vytvořil textový manuál, doplněný o mnou vytvořené videa a fotografickou dokumentaci jednotlivých projekcí na figurantovi.

Následně jsem vytvořil výukový program v prostředí Moodle ZSF JU, doplněný o baterii zkouškových otázek.



## 10. Citovaná literatura

1. AGFA MEDICAL IMAGING, 2021. *Příručka základních skiagrafických projekcí*. Vydavatelství RAIV.
2. ATOMVET, 2021. *Ochrana zástěra 0.5 Pb* [online]. [cit. 2021-05-01]. Dostupné z: <https://www.atomvet.sk/sk/detail/241-Ochranna-zastera-PRIMAX-05-Pb-110x60cm-M.html>
3. ATSC, 2021. *Differences Between PACS, RIS, CIS, and DICOM* [online]. [cit. 2021-06-24]. Dostupné z: <https://atsc.com.sg/his-ris-lis-and-pacs/differences-between-pacs-ris-cis-and-dicom/>
4. BUSHBERG, T., Jerrod, 2002. *The essential physics of medical imaging 2nd edition*. ISBN: 0-683-30118-7.
5. BURIAN, 2013. *Porovnání přímě a nepřímé digitalizace vztážená na radiační zátěž pacientů*. Bakalářská práce. Brno. Masarykova Univerzita. Katedra Radiologických metod. Vedoucí práce: Bc. Michal Vichta.
6. CENTERS FOR DISEASE CONTROL AND PREVENTION, 2015. *Alara - as low as reasonable achievable* [online]. [cit. 2021-03-16]. Dostupné z: <https://www.cdc.gov/nceh/radiation/alara.html>
7. CEZ, 2021. *Fyzikální principy - vznik rentgenového záření* [online]. [cit. 2021-02-13]. Dostupné z: <https://www.cez.cz/edee/content/microsites/rtg/k21.htm>
8. CEZ, 2020. *Radiační ochrana pro vybrané pracovníky* [online]. [cit. 2021-06-13]. Dostupné z: [https://www.cez.cz/webpublic/file/edee/2020/02/zoz\\_sluzbyx\\_20200201.pdf](https://www.cez.cz/webpublic/file/edee/2020/02/zoz_sluzbyx_20200201.pdf)
9. ČESKÝ STATISTICKÝ ÚŘAD, 2015. *Účinky záření na lidský organizmus* [online]. [cit. 2021-03-21]. Dostupné z: <https://www.czso.cz/csu/czso/ucinky-zareni-na-lidsky-organizmus/>
10. DIMIM, 2012. *Anatomické směry* [online] [cit. 2021-02-11]. Dostupné z: [https://www.wikiskripta.eu/w/Anatomick%C3%A9\\_n%C3%A1zvoslov%C3%AD#/media/File:Anatomick%C3%A9\\_sm%C4%9Bry.png](https://www.wikiskripta.eu/w/Anatomick%C3%A9_n%C3%A1zvoslov%C3%AD#/media/File:Anatomick%C3%A9_sm%C4%9Bry.png)
11. DRASTICH, Aleš, 2003. *Zobrazovací systémy a technika digitální radiografie*.
12. DVOŘÁKOVÁ, Kristýna, 2009. *Vývoj skiografie*. Praha. Bakalářská práce. Univerzita Karlova. 2. Lékařská Fakulta. Vedoucí práce: Ing. Kateřina Daničková.

13. EVROPSKÁ KOMISE, 2012. *Radiation protection N° 162. Criteria for Acceptability of Medical Radiological Equipment used in Diagnostic Radiology, Nuclear Medicine and Radiotherapy*. Luxembourg: Publications Office of the European Union. ISBN 978-92-79-27747-4.
14. FYZIKA V MODERNÍM LÉKAŘSTVÍ, 2021. *Skiografie* [online]. [cit. 2021-06-22]. Dostupné z: <http://cz7asm.wz.cz/fyz/index.php?page=skiografie>
15. GLATZNER, Miloš, 2008. *Digitalizace obrazu v radiodiagnostice a její aplikace v mamografii*. Bakalářská práce. VUT Brno. Fakulta elektrotechniky a komunikačních technologií. Ústav radioelektroniky. Vedoucí práce: doc. Ing. Tomáš Frýza, Ph.D.
16. CHUDÁČEK, Zdeněk, 1995. *Radiodiagnostika*. Brno: Institut pro další vzdělávání pracovníků ve zdravotnictví. Učební text (Institut pro další vzdělávání pracovníků ve zdravotnictví). ISBN 80-7013-114-4.
17. KLÁTIL, Michal, 2017. *Vlastnosti rentgenového záření a jejich využití*. Hradec Králové. Diplomová práce. Univerzita Hradec Králové. Katedra Fyziky. Vedoucí práce: RNDr. Daniel Jezbera.
18. KOSTKA, Jan, 2014. *Radiační ochrana na radiodiagnostickém oddělení*. České Budějovice. Bakalářská práce. Jihočeská univerzita. Zdravotně sociální fakulta. Vedoucí práce: Mgr. Miloš Plhoň.
19. KROČA, Josef, 2009. *Detektory výbušnin*. Zlín. Univerzita Tomáše Bati ve Zlíně. Ústa elektrotechniky a měření. Vedoucí práce: doc. Ing. Luděk Lukáš, CSc.
20. MASARYKOVA UNIVERZITA, 2012. *Směry lidského těla* [online] [cit. 2021-05-07]. Dostupné z: [https://is.muni.cz/do/fsps/e-learning/zaklady\\_anatomie/zakl\\_anatomie\\_I/pages/roviny\\_smery\\_tela.html](https://is.muni.cz/do/fsps/e-learning/zaklady_anatomie/zakl_anatomie_I/pages/roviny_smery_tela.html)
21. MINISTERSTVO ZDRAVOTNICTVÍ ČR, SÚJB: Státní úřad pro jadernou bezpečnost, Radiologická společnost ČLS JEP a Česká společnost fyziků v medicíně, o.s., 2011. *Národní radiologické standardy – Radiodiagnostika – diagnostická část*. *Věstník Ministerstva zdravotnictví České republiky* [online]. [cit. 2021-05-04]. In: 2016(10), 367-406 ISSN 1211-0868. Dostupné z: [http://www.mzcr.cz/Legislativa/dokumenty/vestnik9/2011\\_5340\\_2162\\_11.html](http://www.mzcr.cz/Legislativa/dokumenty/vestnik9/2011_5340_2162_11.html)
22. MUSÍLEK, Ladislav, 1986. *Základy dozimetrie 2., Ochrana před zářením*. 1. vyd., Praha: ČVUT, 205 s.
23. NAVRÁTIL, Leoš, ÖSTRERREICHER, Jan. *Klinické projevy akutní nemoci z ozáření (ANO)* [online]. [cit. 2021-06-11]. Dostupné z: [http://eamos.pf.jcu.cz/amos/kra/externi/kra\\_7169/ch03.htm](http://eamos.pf.jcu.cz/amos/kra/externi/kra_7169/ch03.htm)

24. NEKULA Josef, a kol., 2008. *Radiologie*. 3. vyd. Olomouc: Univerzita Palackého. 205 s. ISBN 978-80-244-1011-7.
25. ONIKO, 2021. *Ochrana gonád* [online]. [cit. 2021-05-01]. Dostupné z: <https://oniko.cz/ochranne-vyrobky-proti-rtg>
26. PACIFIX NORTHWEST X-RAY INC, 2021. *Three types of lead strip positioning* [online]. [cit. 2021-03-09]. Dostupné z: <http://www.pnwx.com/Parts/Grids/>
27. PETERSON, Holger, 1995. *A global text book of radiology*. Oslo: NICER Institute. 1330 s. ISBN: 8299088232.
28. Program OSN pro ochranu životního prostředí, 2016. *Ionizující záření, účinky a zdroje* [online]. [cit. 2021-7-20]. Dostupné z: [https://www.sujb.cz/fileadmin/sujb/docs/radiacni-ochrana/dokumenty/Radiation-InsidePart-Czech-Feb\\_2017-1.pdf](https://www.sujb.cz/fileadmin/sujb/docs/radiacni-ochrana/dokumenty/Radiation-InsidePart-Czech-Feb_2017-1.pdf)
29. Stanford Report, 2008. *First x-ray picture*. [online]. [cit. 2021-04-06]. Dostupné z: <https://news.stanford.edu/news/2008/february13/med-imaging-021307.html>
30. SÚJB, 2009. *Doporučení Mezinárodní komise radiologické ochrany 2007* [online]. [cit. 2021-03-09]. Dostupné z: [http://www.sujb.cz/fileadmin/sujb/docs/radiacniochrana/ICRP103\\_dokument.pdf](http://www.sujb.cz/fileadmin/sujb/docs/radiacniochrana/ICRP103_dokument.pdf)
31. SÚJB, 2021. *Používání rentgenů – lékařské ozáření* [online]. [cit. 2021-03-09]. Dostupné z: <https://www.sujb.cz/radiacni-ochrana/oznameni-a-informace/pouzivani-rentgenu-lekarske-ozareni>
32. SÚJB, 2021. *Stručný přehled biologických účinků záření* [online]. [cit. 2021-03-17]. Dostupné z: <https://www.sujb.cz/radiacni-ochrana/oznameni-a-informace/strucny-prehled-biologickych-ucinku-zareni/>
33. SÚKUPOVÁ, Lucie, 2012, *Princip zdůvodnění* [online]. [cit. 2021-04-11]. Dostupné z: <http://www.sukupova.cz/princip-zduvodneni/>
34. SÚKUPOVÁ, Lucie, 2014. *Co je to PACS a DICOM?* [online]. [cit. 2021-03-12]. Dostupné z: <http://www.sukupova.cz/co-je-to-pacs-a-dicom/>
35. SÚKUPOVÁ, Lucie, 2018. *Princip fungování expoziční automatiky a její využití* [online]. [cit. 2021-03-12]. Dostupné z: <http://www.sukupova.cz/princip-fungovani-expozicni-automatiky-a-jeji-vyuziti/>
36. ŠMORANC, Pavel, et al, 2002. *Rentgenové přístroje pro medicínu*. Hradec Králové: [s.n.]. 242 s.
37. Vyhláška č. 307/2002 Sb., *o radiační ochraně, ve znění pozdějších předpisů*, 2002. [online]. [cit. 2021-06-13]. In: Sběrka zákonů české republiky, částka 113, s. 6363-

71. ISSN 1211-1244. Dostupné z: <https://aplikace.mvcr.cz/sbirka-zakonu/ViewFile.aspx?type=c&id=3932>
38. Vyhláška č. 410/2012 Sb., *o stanovení pravidel a postupů při lékařském ozáření*, 2012. [online]. [cit. 2021-6-21]. In: Sbírka zákonů české republiky, částka 150, s. 5212- 15 ISSN 1211-1244. Dostupné z: <https://aplikace.mvcr.cz/sbirka-zakonu/ViewFile.aspx?type=z&id=25263>

## 11. Seznam obrázků

<i>Obrázek 1 Historicky první snímek (Stanford Report, 2008)</i> .....	12
<i>Obrázek 2 Comptonův rozptyl (Dvořáková, 2009)</i> .....	14
<i>Obrázek 3 Brzdné záření (Kročá, 2009)</i> .....	15
<i>Obrázek 4 Schéma vzniku charakteristického záření (Klátil, 2017)</i> .....	15
<i>Obrázek 5 Sekundární clony (Pnwx, 2021)</i> .....	17
<i>Obrázek 6 Ovládací pult (Vlastní zdroj)</i> .....	18
<i>Obrázek 7 Generátor s úložným stolem a vertigrafem (Vlastní zdroj)</i> .....	19
<i>Obrázek 8 Senzory expoziční automatiky (Súkupová, 2014)</i> .....	20
<i>Obrázek 9 Rtg snímek s artefakty (Vlastní zdroj)</i> .....	21
<i>Obrázek 10 Základní principiální schéma rentgenového zobrazení (Fyzika v moderním lékařství, 2021)</i> .....	22
<i>Obrázek 11 PACS a DICOM (Vlastní zdroj)</i> .....	22
<i>Obrázek 12 Přehled detektoru pro digitální radiografii (Burian, 2013)</i> .....	23
<i>Obrázek 13 Princip konstrukce flat panelu s přímou konverzí (vlevo) a nepřímou konverzí (vpravo) rtg signálu na signál elektrický (Drastich, 2003)</i> .....	24
<i>Obrázek 14 Účinky záření (Navrátil, 2021)</i> .....	26
<i>Obrázek 15 Ochrana gonád (Oniko, 2021)</i> .....	30
<i>Obrázek 16 Olověná zástěra</i> .....	30
<i>Obrázek 17 Směry lidského těla (Masarykova Univerzita, 2012)</i> .....	33
<i>Obrázek 18 Základní roviny a směry na lidsém těle (Dimim, 2012)</i> .....	34
<i>Obrázek 20 Předozadní projekce lebky</i> .....	35
<i>Obrázek 19 Předozadní projekce lebky</i> .....	35
<i>Obrázek 21 Bočná projekce lebky</i> .....	35
<i>Obrázek 22 Bočná projekce lebky</i> .....	35
<i>Obrázek 23 Předozadní projekce lebky</i> .....	36
<i>Obrázek 24 Projekce axiální</i> .....	36
<i>Obrázek 25 Projekce axiální</i> .....	36
<i>Obrázek 26 Semiaxiální projekce na obličejový skelet</i> .....	37
<i>Obrázek 27 Bočná projekce na turecké sedlo</i> .....	37
<i>Obrázek 28 Projekce dle Stenverse</i> .....	38
<i>Obrázek 29 Projekce dle Schullera</i> .....	38

<i>Obrázek 31 Projekce dle Mayera .....</i>	<i>39</i>
<i>Obrázek 30 Projekce dle Mayera .....</i>	<i>39</i>
<i>Obrázek 32 Projekce dle Fuchse .....</i>	<i>39</i>
<i>Obrázek 33 Zadopřední projekce na očníce .....</i>	<i>40</i>
<i>Obrázek 34 Projekce na oční kanálky .....</i>	<i>40</i>
<i>Obrázek 35 Projekce PND.....</i>	<i>41</i>
<i>Obrázek 36 Projekce PND.....</i>	<i>41</i>
<i>Obrázek 37 Projekce na nosní kůstky .....</i>	<i>41</i>
<i>Obrázek 38 Předozadní projekce krční páteře .....</i>	<i>42</i>
<i>Obrázek 39 Bočná projekce krční páteře.....</i>	<i>42</i>
<i>Obrázek 40 Sandbergova projekce .....</i>	<i>43</i>
<i>Obrázek 41 Předozadní projekce hrudní páteře .....</i>	<i>43</i>
<i>Obrázek 42 Bočná projekce hrudní páteře .....</i>	<i>44</i>
<i>Obrázek 43 Předozadní projekce bederní páteře .....</i>	<i>44</i>
<i>Obrázek 44 Bočná projekce bederní páteře.....</i>	<i>45</i>
<i>Obrázek 45 Předozadní projekce kosti křížové.....</i>	<i>45</i>
<i>Obrázek 46 Bočná projekce kosti křížové .....</i>	<i>46</i>
<i>Obrázek 47 Předozadní projekce pánve .....</i>	<i>46</i>
<i>Obrázek 48 Projekce SI skloubení .....</i>	<i>47</i>
<i>Obrázek 49 Projekce SI skloubení .....</i>	<i>47</i>
<i>Obrázek 50 Zadopřední snímek plic a srdce.....</i>	<i>47</i>
<i>Obrázek 51 Projekce Bočná na srdce a plíce .....</i>	<i>48</i>
<i>Obrázek 52 Předozadní projekce žeber .....</i>	<i>48</i>
<i>Obrázek 53 Šikmá projekce žeber .....</i>	<i>49</i>
<i>Obrázek 54 Šujný orihejce sterna .....</i>	<i>49</i>
<i>Obrázek 55 Bočná projekce sterna .....</i>	<i>50</i>
<i>Obrázek 56 Zadopřední projekce břicha ve stoje .....</i>	<i>50</i>
<i>Obrázek 57 Předozadní projekce břicha v leže .....</i>	<i>51</i>
<i>Obrázek 58 Predozadní projekce ledvin .....</i>	<i>51</i>
<i>Obrázek 59 Předozadní projekce močového měchýře .....</i>	<i>52</i>
<i>Obrázek 60 Zadopřední projekce prstu ruky .....</i>	<i>52</i>
<i>Obrázek 61 Bočná projekce prstu ruky.....</i>	<i>53</i>
<i>Obrázek 62 Zadopřední projekce palce ruky.....</i>	<i>53</i>
<i>Obrázek 63 Předozadní projekce palce ruky.....</i>	<i>54</i>

<i>Obrázek 64 Bočná projekce palce ruky .....</i>	<i>54</i>
<i>Obrázek 65 Zadopřední projekce ruky .....</i>	<i>55</i>
<i>Obrázek 66 Šikmá projekce ruky .....</i>	<i>55</i>
<i>Obrázek 67 Srovnávací projekce rukou.....</i>	<i>56</i>
<i>Obrázek 68 Předozadní projekce zápěstí.....</i>	<i>56</i>
<i>Obrázek 69 Bočná projekce zápěstí.....</i>	<i>57</i>
<i>Obrázek 70 Projekce člunkové kosti .....</i>	<i>57</i>
<i>Obrázek 71 Předozadní projekce předloktí .....</i>	<i>58</i>
<i>Obrázek 72 Bočná projekce předloktí.....</i>	<i>58</i>
<i>Obrázek 73 Předozadní projekce lokte .....</i>	<i>59</i>
<i>Obrázek 74 Bočná projekce lokte .....</i>	<i>59</i>
<i>Obrázek 76 Předozadní projekce paže .....</i>	<i>60</i>
<i>Obrázek 75 Zadopřední projekce paže .....</i>	<i>60</i>
<i>Obrázek 77 Předozadní Projekce ramena .....</i>	<i>60</i>
<i>Obrázek 78 Projekce transthorakální.....</i>	<i>61</i>
<i>Obrázek 79 Projekce transthorakální.....</i>	<i>61</i>
<i>Obrázek 80 Y projekce ramene .....</i>	<i>61</i>
<i>Obrázek 81 Y projekce ramene .....</i>	<i>61</i>
<i>Obrázek 82 Zadopřední projekce klíční kosti .....</i>	<i>62</i>
<i>Obrázek 83 Zadopřední projekce lopatky.....</i>	<i>62</i>
<i>Obrázek 84 Předozadní projekce lopatky .....</i>	<i>63</i>
<i>Obrázek 85 Bočná projekce lopatky .....</i>	<i>63</i>
<i>Obrázek 86 Bočná projekce lopatky).....</i>	<i>63</i>
<i>Obrázek 87 Šikmá projekce prstu nohy .....</i>	<i>64</i>
<i>Obrázek 88 Zadopřední projekce prstu nohy.....</i>	<i>64</i>
<i>Obrázek 89 Předozadní projekce nohy .....</i>	<i>64</i>
<i>Obrázek 90 Předozadní projekce nohy .....</i>	<i>64</i>
<i>Obrázek 91 Šikmá projekce nohy.....</i>	<i>65</i>
<i>Obrázek 92 Zadopřední projekce nártu .....</i>	<i>65</i>
<i>Obrázek 93 Šikmá projekce nártu.....</i>	<i>66</i>
<i>Obrázek 94 Bočná tibiofibulární projekce paty.....</i>	<i>66</i>
<i>Obrázek 95 Axilární projekce paty .....</i>	<i>67</i>
<i>Obrázek 96 Axilární projekce paty .....</i>	<i>67</i>
<i>Obrázek 97 Předozadní projekce kotníku .....</i>	<i>67</i>

<i>Obrázek 98 Bočná projekce kotníku .....</i>	<i>67</i>
<i>Obrázek 99 Předozadní projekce bérce .....</i>	<i>68</i>
<i>Obrázek 100 Bočná projekce bérce .....</i>	<i>68</i>
<i>Obrázek 101 Předozadní projekce patelly .....</i>	<i>69</i>
<i>Obrázek 102 Bočná projekce patelly .....</i>	<i>69</i>
<i>Obrázek 103 Projekce dle Settegasta .....</i>	<i>70</i>
<i>Obrázek 104 Projekce dle Settegasta .....</i>	<i>70</i>
<i>Obrázek 105 Projekce předozadní .....</i>	<i>70</i>
<i>Obrázek 106 Bočná projekce kolena .....</i>	<i>71</i>
<i>Obrázek 107 Předozadní projekce femuru .....</i>	<i>71</i>
<i>Obrázek 108 Předozadní projekce femuru .....</i>	<i>71</i>
<i>Obrázek 109 Bočná projekce femuru .....</i>	<i>72</i>
<i>Obrázek 110 Předozadní projekce .....</i>	<i>72</i>
<i>Obrázek 111 Axiální projekce kyčle .....</i>	<i>73</i>
<i>Obrázek 112 Axiální projekce kyčle .....</i>	<i>73</i>

## **12. Seznam tabulek**

<i>Tabulka 1 Některé typy deterministických poškození .....</i>	<i>26</i>
<i>Tabulka 2 Obecné limity .....</i>	<i>28</i>
<i>Tabulka 3 Limity pro radiační pracovníky .....</i>	<i>28</i>
<i>Tabulka 4 Limity pro učně a studenty .....</i>	<i>28</i>
<i>Tabulka 5 Hodnoty efektivních dávek u rentgenového vyšetření .....</i>	<i>31</i>