FAKULTA ZDRAVOTNICKÝCH STUDIÍ TUL

Bakalářská práce

Náhlé příhody břišní z pohledu urgentní medicíny

Studijní program: B0913P360016 Zdravotnické záchranářství

Autor práce: **Adéla Krestová**

Vedoucí práce: Mgr. Jana Sehnalová

Fakulta zdravotnických studií

Liberec 2025

FAKULTA ZDRAVOTNICKÝCH STUDIÍ TUL

Zadání bakalářské práce

Náhlé příhody břišní z pohledu urgentní medicíny

Jméno a příjmení:	**Adéla Krestová**
Osobní číslo:	D22000095
Studijní program:	B0913P360016 Zdravotnické záchranářství
Zadávající katedra:	Fakulta zdravotnických studií
Akademický rok:	2023/2024

Zásady pro vypracování:

1. Teoretická východiska:
Náhlé příhody břišní jsou charakterizované jako závažná onemocnění, která vznikají náhle, nejčastěji ze stavu plného zdraví, které se projevují velice rychlou degradací. Náhlé příhody břišní bez včasné intervence mohou pacienta ohrozit na životě. Pro adekvátní odpovídající léčbu je nutné přesné určení základní diagnózy. NPB nejčastěji vyžadují chirurgický výkon.

2. Cíle práce:
2.1 :. Popsat péči o pacienta s NPB v přednemocniční neodkladné péči.
2.2 :. Zjistit kritické body při diagnostice náhlých příhod břišních.
2.3 :. Zmapovat postupy v péči o pacienta s příznaky vybraných náhlých příhod břišních.

3. Výzkumné otázky:
3.1 :. Nelze přiřadit otázku, cíl má popisný charakter.
3.2 :. Jaké jsou kritické body při diagnostice náhlých příhod břišních v PNP?
3.3.1 : Jaké postupy zvolíme u pacienta s příznaky akutní apendicitis?
3.3.2 : Jaké postupy zvolíme u pacienta s příznaky akutního ileu?
3.3.3 : Jaké postupy zvolíme u pacienta s příznaky aneurysmatu abdominální aorty?
3.3.4 : Jaké postupy zvolíme u pacientky s příznaky mimoděložního těhotenství?

4. Metoda: kvalitativní (polostrukturovaný rozhovor)

5. Vzorek: zdravotničtí záchranáři pracující u zdravotnické záchranné služby

6. Vyhodnocení dat/ technika práce: výsledky práce budou vyhodnoceny v programech Microsoft Word a Microsoft Excel

7. Rozsah práce: 40-60 normostran (teoretická část 1/3, praktická část 2/3)

8. Forma zpracování kvalifikační práce: PDF (elektronická), písemně (tištěná)

Výstupem bakalářské práce bude návrh algoritmu vztahujícího se k tématice popisované problematiky.

Rozsah grafických prací:

Rozsah pracovní zprávy:

Forma zpracování práce: tištěná/elektronická

Jazyk práce: čeština

Seznam odborné literatury:

ADAMS, Ebenezer Joseph. *Acute Abdominal Diseases: Including Abdominal Injuries and the Complications of External Hernia*. United Kingdom: LEGARE STREET PRESS, 2023. ISBN 10-203-5033-4.

BATTLE, William Henry. *Clinical Lectures On The Acute Abdomen*. United Kingdom: Legare Street Press, 2023. ISBN 10-210-2813-4.

BATTLE, William Henry. *The Acute Abdomen*. United Kingdom: Legare Street Press, 2021. ISBN 10-142-1072-0. HODLER, Juerg; A. Rahel A. KUBIK-HUCH; Justus E. ROOS; Gustav K. von SCHULTHESS (ed.). *Diseases of the Abdomen and Pelvis 2023-2026*. Switzerland: Springer Nature Switzerland AG, 2023. Dostupné z: https://doi.org/10.1007/978-3-031-27355-1. ISBN 978-3-031-27355-1.

GÜRLICH, Robert a kol. *Peritonitis*. Praha: Maxdorf, 2018. ISBN 978-80-7345-584-2.

HERLE, Petr (ed.). *Diferenciální diagnostika v chirurgii*. Praha: Raabe, 2016. ISBN 978-80-7496-208-0.

HOCH, Jiří; Petr KŘEPELKA a Bohumil SEIFERT. *Náhlé příhody břišní: doporučený diagnostický a terapeutický postup pro všeobecné praktické lékaře 2023*. Praha: Centrum doporučených postupů pro praktické lékaře, Společnost všeobecného lékařství ČLS JEP, 2023. ISBN 978-80-88280-46-0.

KRŠKA, Zdeněk a Jan ULRYCH (ed.). *Náhlé příhody břišní – Aktuální pohled na klasifikaci, diagnostiku a léčbu 1. díl*. Praha: We Make Media, 2023. ISBN 978-80-88400-27-1.

KRŠKA, Zdeněk a Jan ULRYCH (ed.). *Náhlé příhody břišní – Aktuální pohled na klasifikaci, diagnostiku a léčbu 2. díl*. Praha: We Make Media, 2023. ISBN 978-80-88400-36-3.

KAREL, Lukáš; Jiří HOCH; Petr URBÁNEK; Jiří NEVORAL et al. *Obyčejné nemoci trávicího traktu*. Praha: Grada Publishing a.s., 2022. ISBN 978-80-271-3405-2.

LUKÁŠ, Karel; Jiří HOCH a Jiří NEVORAL (ed.). *Bolest břicha*. Praha: Mladá fronta a.s., 2019. ISBN 978-80-204-5249-8. ŠANTA, Marián; Silvia IANNACCONE a Imrich ANDRÁSI. *Náhle brušné príhody pre zdravotníckych záchranárov*. Rožumberok: Verbum – vydavateľstvo KU, 2022. ISBN 978-80-561-1004-1.

ŠPIČÁK, Julius; Lukáš BAJER; Marek BENEŠ; Pavel DRASTICH; Dagmar DRAŽILOVÁ et al. *Novinky v gastroenterologii a hepatologii III*. Praha: Grada Publishing a.s., 2022. ISBN 978-80-271-3374-1.

THAM, Tony C. K.; John S. A. COLLINS a Roy SOETIKNO. *Urgentní gastroenterologie*. Praha: Grada Publishing, a.s., 3. přepr. vyd., 2017. ISBN 978-80-271-0157-3.

Vedoucí práce: Mgr. Jana Sehnalová Fakulta zdravotnických studií

Datum zadání práce: 2. července 2024

Předpokládaný termín odevzdání: 20. listopadu 2025

L.S.

prof. MUDr. Karel Cvachovec, CSc., MBA
děkan

doc. MUDr. David Astapenko, Ph.D., MBA
garant studijního programu

V Liberci dne 30. listopadu 2024

Prohlášení

Prohlašuji, že svou bakalářskou práci jsem vypracovala samostatně jako původní dílo s použitím uvedené literatury a na základě konzultací s vedoucím mé bakalářské práce a konzultantem.

Jsem si vědoma toho, že na mou bakalářskou práci se plně vztahuje zákon č. 121/2000 Sb., o právu autorském, zejména § 60 – školní dílo.

Beru na vědomí, že Technická univerzita v Liberci nezasahuje do mých autorských práv užitím mé bakalářské práce pro vnitřní potřebu Technické univerzity v Liberci.

Užiji-li bakalářskou práci nebo poskytnu-li licenci k jejímu využití, jsem si vědoma povinnosti informovat o této skutečnosti Technickou univerzitu v Liberci; v tomto případě má Technická univerzita v Liberci právo ode mne požadovat úhradu nákladů, které vynaložila na vytvoření díla, až do jejich skutečné výše.

Současně čestně prohlašuji, že text elektronické podoby práce vložený do IS/STAG se shoduje s textem tištěné podoby práce.

Beru na vědomí, že má bakalářská práce bude zveřejněna Technickou univerzitou v Liberci v souladu s § 47b zákona č. 111/1998 Sb., o vysokých školách a o změně a doplnění dalších zákonů (zákon o vysokých školách), ve znění pozdějších předpisů.

Jsem si vědoma následků, které podle zákona o vysokých školách mohou vyplývat z porušení tohoto prohlášení.

24. dubna 2025 Adéla Krestová

Poděkování

Na této straně bakalářské práce bych chtěla vyjádřit své největší díky osobám, které mi významně pomohly při jejím psaní. Jmenovitě bych chtěla poděkovat vedoucí práce, paní magistře Janě Sehnalové, za její trpělivost a vstřícnost po celou dobu vzniku této práce. Dále bych chtěla poděkovat paní magistře Martě Zizienové za pomoc s finální podobou bakalářské práce, za její kontrolu a správnost citací. Další nevyslovitelné díky míří také panu magistru Martinu Čapkovi, který byl velice nápomocen při mnoha konzultacích a opravách v průběhu psaní práce, a v neposlední řadě také všem respondentům za zprostředkování rozhovorů a získání cenných dat pro praktickou část této práce. Ze srdce děkuji.

ANOTACE

Jméno a příjmení autora:	Adéla Krestová
Instituce:	Fakulta zdravotnických studií,
	Technická univerzita v Liberci
Název práce:	Náhlé příhody břišní z pohledu urgentní medicíny
Vedoucí práce:	Mgr. Jana Sehnalová
Počet stran:	63
Počet příloh:	4
Rok obhajoby:	2025

Anotace

Téma této bakalářské práce se zaměřuje na problematiku náhlých příhod břišních v přednemocniční péči. Cílem je analyzovat specifika zdravotnických přístupů k jednotlivým stavům NPB, popsat samotnou péči o pacienta s takovými příznaky a zjistit kritické body při provádění samotné diagnostiky NPB. Teoretická část práce pojednává o základech anatomie a fyziologie břicha jako uvedení do samotného tématu, o odběru správné a výtěžné anamnézy u pacienta, o samotném fyzikálním vyšetření a specifických symptomech náhlých příhod břišních. Dále je cílem této práce rozvést a podrobně popsat témata a problematiku akutní apendicitidy, ileózních stavů, aneurysmatu abdominální aorty a mimoděložního těhotenství. Nedílnou součástí je pak také samozřejmě farmakoterapie těchto stavů, jež je zaměřena na analgezii a léčbu akutní bolesti, doplněnou o léčiva dostupná ve vozidlech zdravotnické záchranné služby. Obsahem praktické části je vlastní výzkum, pro nějž byla využita metoda polostrukturovaného rozhovoru, jehož cílem bylo zjistit specifika jednotlivých onemocnění.

Klíčová slova

Aneurysma abdominální aorty, Akutní apendicitida, Ileózní stavy, Mimoděložní těhotenství, Náhlé příhody břišní, Přednemocniční péče, Zdravotnická záchranná služba

ANNOTATION

Name and surname: Adéla Krestová

Institution: Faculty of Health Studies, Technical University in Liberec

Title: Acute Abdomen from the Perspective of Emergency Medicine

Supervisor: Mgr. Jana Sehnalová

Pages: 63

Apendix: 4

Year: 2025

Annotation

The topic of this bachelor thesis focuses on the issue of acute abdomen in pre-hospital care. The aim is to analyse the specifics of medical approaches to each acute abdomen condition, to describe the actual care of a patient with such symptoms and to identify critical points in the actual diagnosis of acute abdomen. The theoretical part of the thesis discusses the basics of the anatomy and physiology of the abdomen as an introduction to the topic itself, the taking of a correct and yielding history in the patient, the physical examination itself and the specific symptoms of sudden abdominal events. Furthermore, the aim of this thesis is to elaborate and detail the topics and issues of acute appendicitis, ileus, abdominal aortic aneurysm and ectopic pregnancy. The pharmacotherapy of these conditions, which focuses on analgesia and treatment of acute pain, complemented by drugs available in ambulances, is of course an integral part of this work. The content of the practical part is the actual research, for which the method of semi-structured interview was used to find out the specifics of individual diseases.

Keywords

Abdominal Aortic Aneurysm, Acute Abdomen, Acute Apendicitis, Ectopic Pregnancy, Emergency, Illeous Conditions, Pre Hospital Care

Obsah

Seznam symbolů a zkratek 9

1 Úvod 11

2 Teoretická část 13

2.1 Anatomie a fyziologie břicha 13

2.1.1 Stavba břišní stěny 13

2.1.2 Dutina břišní 13

2.1.3 Uložení orgánů 15

2.1.4 Cévní a nervové zásobení orgánů dutiny břišní 19

2.2 Klinická prezentace symptomů 20

2.3 Vyšetření pacienta s náhlou břišní příhodou 21

2.3.1 Subjektivní část 21

2.3.2 Objektivní část 22

2.4 Příznaky charakteristické pro vybrané NPB 24

2.5 Specifika vybraných náhlých příhod břišních (jejich projevy a léčba) 25

2.5.1 Akutní apendicitida 26

2.5.2 Ileózní stavy na tenkém a tlustém střevě 28

2.5.3 Aneurysma abdominální aorty 32

2.5.4 Mimoděložní těhotenství 33

2.6 Farmakologie bolesti a vybraných náhlých příhod břišních 34

2.7 Farmakologie bolesti 35

2.7.1 Dostupná farmaka ve vozidlech ZZS 37

2.7.2 Lékové interakce 39

2.7.3 Nežádoucí účinky nesteroidních antiflogistik 39

2.7.4 Nežádoucí účinky opioidních analgetik 40

2.8 Experiment 40

3 Praktická část 42

Cíle a výzkumné otázky 42
3.1.1 Cíle práce 42
3.1.2 Výzkumné otázky 42
3.2 Metody 42
3.3 Analýza výzkumných dat 43
3.3.1 Analýza kategorie I: Diagnostika náhlých příhod břišních v PNP 44
3.3.2 Analýza kategorie II: Akutní apendicitida 47
3.3.3 Analýza kategorie III: Ileózní stavy 51
3.3.4 Analýza kategorie IV: Aneurysma abdominální aorty 54
3.3.5 Analýza kategorie V: Mimoděložní těhotenství 58
3.4 Vyhodnocení cílů a výzkumných otázek 64
4 Diskuze 67
5 Návrh doporučení pro praxi 72
6 Závěr 73
Seznam použitých zdrojů 74
Seznam schémat 81
Seznam příloh 82

Seznam symbolů a zkratek

Symboly a zkratky jsou řazeny dle abecedy.

AAA	Abdominal Aortic Aneurysm, Aneurysma abdominální aorty
a .	arteria
ad.	a dále
AIM	Akutní infarkt myokardu
al.	et alia
ASA	kyselina acetylsalicylová
BP	Bakalářská práce
cca.	circa
cm	centimetr (jednotka délky)
CNS	Centrální nervová soustava
CT	Computer Tomography, Počítačová tomografie
C_2O	oxid dusný
č.	číslo
RTG	rentgenové vyšetření
EKG	Elektro-kardio-grafie
ESVS	European Society for Vascular Surgery, Evropská společnost pro cévní operace
etc.	et cetera
g	gram (jednotka hmotnosti)
GEU	Graviditas extrauterina
GIT	Gastro-intestinální trakt
hCG	human chorionic gonadotropin, lidský choriový gonadotropin

CHOPN	Chronická obstrukční plicní nemoc
inj.	injection, injekční roztok
inf.	infusion, infuzní roztok
např.	například
NPB	Náhlé příhody břišní
NSA	Nesteroidní antiflogistika
m.	musculus, sval
mg	miligram (jednotka hmotnosti)
µg	mikrogram (jednotka hmotnosti)
ml	mililitr (jednotka objemu)
NICE	National Institute for Health and Care Excellence
O_2	medicinální kyslík
tbl.	tableta
tzv.	takzvaně
USG	Ultra-sono-grafie, ultrazvuk
v.	vena
VAS	Vizuální analogová škála
WHO	World Health Organisation, Světová zdravotnická organizace
ZZS	Zdravotnická záchranná služba
ZZ	Zdravotnické zařízení

1 Úvod

Pro vypracování mé závěrečné práce jsem si vybrala téma, které je mi osobně velice blízké, baví mě a v mnoha ohledech překvapuje. Tím tématem jsou, jak již tento neotřelí název publikace vypovídá, „Náhlé příhody břišní z pohledu urgentní medicíny“.

Zdravotnická záchranná služba má ve světě nenahraditelné uplatnění, a proto není žádnou výjimkou, když se právě tento vystudovaný záchranář na nejednom ze svých výjezdů právě s některými bolestmi břicha a břišní dutiny sám setká. Tyto bolesti mohou být příznaky nejen náhlých břišních příhod, ale také mohou být vyjádřením sekundárních příznaků některých závažnějších chorob. Jistotou je, že určit prvotní příčinu bolesti nebude na první pohled vůbec jednoduché, a vlastně, v mnoha případech ani možné, jelikož bolestmi břicha, nebo celkově některého břišního segmentu se může projevovat nemálo nemocí. A to i takových, které mohou mít svůj původ navozený psychicky.

Náhlé příhody břišní jsou, jak již ve svém názvu mají, náhle vzniklá onemocnění, která pokud nevedou včasnému řešení, mohou mít významné následky. A tehdy nejen v náhlém zhoršení stavu pacienta, ale v horších případech mohou končit i smrtelně.

Předmětem této publikace nejsou úrazově vzniklé náhlé příhody břišní, avšak ty, které vznikají na základě zánětlivých, cévních, nebo ileózních procesů a řadí se tak do skupiny neúrazově vzniklých náhlých příhod břišních.

Teoretická část této práce je proto zaměřena na stavy náhle vzniklých břišních příhod, které se u pacienta projeví zhoršením jeho zdravotního stavu z plného zdraví. A v takových případech, pokud nedojde k jejich neprodlenému řešení, mohou daného pacienta významně ohrozit na životě. Následujících několik stran je věnováno anatomii a fyziologii břicha a základním informacím o orgánech břišní dutiny a malé pánve. Část práce je mířena k samotnému odebrání pacientovi anamnézy a specifickým příznakům náhlých břišních příhod, které jsou typické a jistě velice známé všem pracovníkům u zdravotnické záchranné služby, a jsou jejich „denní porcí chleba“.

V praktické části se budeme věnovat samotné problematice jednotlivých vybraných náhlých příhod břišních. Budeme se zde zabývat jejich diagnostikou, jednotlivými příznaky, stavem pacientů v době přivolání pomoci a jejich komplikacemi či zdárnými řešeními. Snahou bude závěrem této práce popsat samotnou péči o pacienta

s náhlou příhodou břišní v prostředí přednemocniční neodkladné péče a zmapování přístupů k jednotlivým náhlým příhodám břišním.

Výstupem této práce bude samotné vypracování jednoduchého a účelného algoritmu pro zjednodušení a ulehčení situace k možnému rozpoznání a diagnostikování „akutního břicha“ v terénu.

2 Teoretická část

2.1 Anatomie a fyziologie břicha

Pochopení anatomie a samotných fyziologických procesů v břiše je podstatnou součástí pro jejich léčbu a důležitou orientaci.

2.1.1 Stavba břišní stěny

Břišní stěna je tvořena třemi vrstvami, a to kůží, podkožní vrstvou a vrstvou svalovou, která je tvořená příčně-pruhovanými svaly. Těmito svaly jsou přímý břišní sval (m. rectus abdominis), zevní šikmý sval břišní (m. obliquus externus abdominis), vnitřní šikmý sval (m. obliquus internus abdominis), příčný břišní sval (m. transversus abdominis) a pyramidální sval (m. pyramidalis). Tyto svaly se ve střední čáře proplétají a vytvoří tak široký vazivový pruh, nazývaný jako linea alba, jež se promítá od mečovitého výběžku (processus xiphoideus) až po sponu stydkou (symphysis pubica). Při fixování hrudníku a pánve působí břišní svaly jako břišní lis a tlačí tak na obsah břišní dutiny. Tímto procesem se podílejí na dýchacích pohybech a vyprazdňování dutých orgánů (Šanta et al., 2022).

2.1.2 Dutina břišní

Dutina břišní je největší částí lidského těla, sahající od hrudníku až po pánev. Od hrudníku je její horní část dělena bránicí a kruhovitě kryta žebry, ze zadní části je ohraničena páteří a zádovými svaly a od prostoru pánevního pak pánevními orgány, a následně dolními končetinami (Anamneza.cz, 2017). Spolu s pánevní dutinou slouží jako úložiště orgánů trávicí, močové a pohlavní soustavy (Šanta et al., 2022). V břišní dutině je uloženo téměř celé trávicí ústrojí, počínaje žaludkem až po konečník, jež vyúsťuje navenek (Anamneza.cz, 2017).

Pobřišnice je serózní blánou, která je tvořena ze dvou jejích listů a kterou rozlišujeme na nástěnnou, jež pokrývá stěny břišní dutiny, a orgánovou, která slouží jako pokrývka orgánů břišní dutiny. Její sekreční schopnost umožňuje produkci tekutiny, která zajišťuje pohyb orgánů a umožňuje jejich vzájemné posouvání. V případě zánětu může pobřišnice vstřebávat toxické látky, což může negativně ovlivnit funkci organismu (Pospíšilová a Procházková, 2016).

Poranění nebo zánět pobřišnice způsobí bolest, která se lokalizuje podle jejího postižení (Anamneza.cz, 2017). Poškození může vést k srůstům, které omezují pohyb trávicí trubice, a v závažných případech vedou k její nekróze (Šanta et al., 2022).

Břišní dutina tedy mimo jiné často nese název jako peritoneální dutina a jednotlivé orgány v ní uložené mají v pobřišnici vzhledem ke svému uložení jiný vztah (Šanta et al., 2022). Peritoneální dutina je prostorem, který je ohraničený a svým rozpětím vymezen mezi nástěnným peritoneem. Jedná se o prostor, jež kaudálně sahá k bránici a jehož konec se upíná do oblastí malé pánve, kde je jeho hranice nerovná a dává tak vzniku peritoneálních záhybů (Pospíšilová a Procházková, 2016).

Vzhledem k uložení některých orgánů mimo peritoneální dutinu dělíme jednotlivé z nich na orgány primárně retroperitoneální, kterými jsou ledviny a nadledviny a na orgány subperitoneální, které leží pod dolní hranicí peritoneální dutiny v prostoru malé pánve. Jsou jimi močový měchýř, většina vnitřních pohlavních orgánů a část rekta. Orgány, které jsou umístěné vně peritoneální dutiny jsou dále rozlišovány na orgány intraperitoneální, tedy takové, jež přecházejí z nástěnného peritonea do peritonea orgánového pomocí mezoútvarů, a jimiž jsou játra, žaludek, slezina, téměř celé tenké střevo (jejunoileum) a část střeva tlustého. Dále orgány dělíme na orgány mezoperitoneální, které jsou svou zadní stěnou srostlé s nástěnným peritoneem. Těmi jsou vzestupný a sestupný tračník, a dále orgány sekundárně retroperitoneální, a to tedy duodenum a pankreas (Pospíšilová a Procházková, 2016).

Břišní dutina navazuje na pánevní, která je ohraničena pánví a kostrčí a obsahuje dolní část esovité kličky, konečník, vylučovací a pohlavní orgány (Šanta et al., 2022).

Bolestivost břicha, jeho zvětšení, bolestivá palpace, nadrozměrné rozepnutí břišní stěny nebo její vyklenutí nad úroveň hrudníku může být výsledkem změněného objemu břišní dutiny. K tomu nejčastěji dochází v případech zvětšení orgánů v ní uložených nebo hromaděním tekutiny v samotné dutině (hnisem, krví, exsudátem). Příznaky těchto komplikací se pak vyskytují v závislosti na vyvolávající příčině (Šanta et al., 2022).

Přední a boční stěna je topograficky dělena do devíti oblastí. Tato orientace na břiše pomocí linií je pomůckou pro určení příčiny vzniku bolesti při patologických stavech břišních orgánů. Jejich orientace se udává pomocí horizontálních linií, které probíhají okolím dolním žeberních oblouků spolu s hřebeny kostí kyčelních. A linií

vertikálních, jež se svým průběhem promítají do blízkosti bočního kraje přímého břišního svalu (Šanta et al., 2022). Samotná dutina břišní je častým místem s rizikem poranění vnitřních orgánů v ní uložených, kdy při jejich závažném poranění či nárazech může pacient do dutiny velice rychle a zcela vykrvácet (Vinšová, 2025).

2.1.3 Uložení orgánů

Membrána, jež povléká tyto útroby v dutině břišní, se nazývá viscerální pobřišnicí (peritoneum viscerale). A orgány v ní obsažené jsou fixovány mesenteriem, které jim umožňuje jejich částečný posun (Anamneza.cz, 2017).

a) Orgány peritoneální dutiny (intraperitoneální)

Intraperitoneálním orgánům je dodáváno značné pohyblivosti, ale také cévního a nervového spojení přechodem z nástěnného peritonea do peritonea orgánového pomocí mezoútvarů. Orgány, které řadíme do této skupiny jsou žaludek, játra, slezina, větší část tenkého střeva (jejunoileum), část tlustého střeva (caecum s apendixem, příčný tračník a esovitá klička) a horní část rekta (Pospíšilová a Procházková, 2016).

Žaludek (gaster)

Žaludek je orgánem, který slouží k zadržení potravy, jejímu rozmělnění a promísení spolu se žaludeční šťávou (Vinšová, 2025). Je uložen v dutině břišní, přičemž je individuálně variabilní v poloze a velikosti. Průměrná kapacita je až 3 litry. Skládá se z kardie, fundu a pyloru. Ve svých částech naléhá na další orgány, a to, svou zadní částí a jejím postupným průběhem na slezinu, levou nadledvinu, zasahuje do horní části levé ledviny, slinivky, břišní aorty a cév. Je zásobován krví z truncus coeliacus a žilní odtok zajišťuje portální žíla (Zgarbová et al., 2019).

Tenké střevo (intestinum tenue)

Tenké střevo měří 3–5 m a má průměr 3–4 cm. Navazuje přímo na žaludek a na svém konci ústí do céka. Rozděluje se na duodenum (do 30 cm), jejunum a ileum. Důležitou funkcí je trávení a resorpce. V sestupné části duodena se nachází Vaterova papila pro vyústění vývodů slinivky a žlučovodu. Tenké střevo je zásobeno větvemi z a. mesenterica superior a truncus coeliacus (Zgarbová et al., 2019).

Tlusté střevo (intestinum crassum)

Tlusté střevo je dlouhé do 1,7 m s průměrem 4–7 cm. Je konečnou částí trávicí trubice a skládá se ze tří částí (Šanta et al., 2022). Slouží k zahuštění obsahu střev a shromažďování nestrávených zbytků. Slepé střevo je na pravé straně, a jeho součást, červovitý přívěšek má specifickou projekci na břišní stěnu (Šanta et al., 2022) do spojnice dvou trnových výběžků kostí kyčelních (spinae iliacae anterior superior) v linea bispinalis (Joukal, 2021) do takzvaného Lanzova bodu (Šanta et al., 2022). Na spojnici pupku a pravého předního horního trnu kosti kyčelní nalezneme McBurneyův bod, do nějž se promítá začátek nebo část průběhu červovitého přívěsku. McBurneyův bod je místem projekce největší bolesti v případě akutní apendicitidy. Tračník má vzestupnou, příčnou a sestupnou část, konečnou částí je konečník. Zásobení krví je z a. mesenterica superior, inferior a z a. iliaca interna (Zgarbová et al., 2019). Žilní odtok je zajištěn do portální žíly skrze v. mesenterica interior a v. iliaca interna (Zgarbová et al., 2019).

Játra (hepar)

Játra jsou největší žlázou těla s detoxikačními funkcemi a produkcí žluči. Jejich povrch je kryt peritoneem (kromě tenkého pruhu v místě jater přirůstajících na bránici), a jejich poloha je zajištěna srůstem s bránicí pomocí peritoneálních závěsů a vztlaku břišních orgánů (Vinšová, 2025). Mají dvojí zásobení krví, portálním systémem (v. portae) a nutritivním (a. hepatica). Játra filtrují krev z trávicího systému a poskytují kyslík a živiny jaterním buňkám (Šanta et al., 2022).

Žlučník (vesica fellea)

Žlučník ukládá žluč a její koncentrace je regulována hormonem cholecystokininem (Šanta et al., 2022). Kapacita jeho náplně se pohybuje v rozmezí 50 – 60 ml. Je umístěn na orgánové ploše jater a jeho dno se dotýká přes spodní okraj jater přední břišní stěny při pravém žeberním oblouku. Hlavní funkcí žlučníku je ukládání a koncentrace žluče, jež je přes Vaterskou papilu dopravována do dvanáctníku (Vykopalová et al., 2015). Žlučník je častým místem pro vznik kamenů, které se vytváří samotnými částmi žluče a organických látek. Kameny mohou blokovat žlučovody a způsobit silnou bolest břicha, která se bude vyzařovat do oblasti pravého podžebří (Šanta et al., 2022).

Slezina (lien)

Slezina je podstatnou součástí imunitního systému a její hlavní funkcí je vychytávání a odstraňování červených krvinek a krevních destiček a jejím připojením do portálního oběhu se v něm podílí na regulaci průtoku krve (Šanta et al., 2022). Její role je důležitá pro správnou funkci imunitního systému a při rozkladu červených krvinek (Borník, 2014). Její vnější část je pokryta vazivovým pouzdrem, vnitřní část je tvořená červenou a bílou dření (Šanta et al., 2022). Zastává hlavní funkci třídění červených krvinek na zdravé a poškozené, přičemž poškozené krvinky jsou zachytávány v červené dřeni sleziny a tak zanikají. Bílá dřeň se svou funkcí, spolu s bílými krvinkami, podílí na tvorbě protilátek, čímž tak hraje významnou roli v obranyschopnosti organismu (Borník, 2014).

b) Orgány retroperitoneální

Retroperitoneální orgány jsou takové orgány, jež od svého založení leží mimo dutinu břišní. Těmito orgány jsou, níže zmíněné, ledviny a nadledviny (Pospíšilová a Procházková, 2016).

Ledviny (renes)

Ledviny jsou uloženy v retroperitoneálním prostoru dutiny břišní, každá po jedné straně lumbální páteře v délce obratlů Th12 – L4 (Zgarbová et al., 2019). Ledviny jsou orgánem, který má vysokou koncentrační schopnost a mají proto rozhodující úlohu s hospodařením vody v lidském těle. Jejich hlavní funkcí je tvorba moče a s ní i vylučování odpadních látek jako močoviny, kyseliny močové a kreatininu z organismu (Šanta et al., 2022).

Ledviny jsou jediným lidským orgánem, který je schopný aktivně vytvářet vitamín D. Ledviny jsou mimo jiné i místem endokrinních funkcí. Tvoří se v nich erytropoetin a renin a oproti tomu odbourává kalcitonin a inzulin (Šanta et al., 2022).

c) Orgány sekundárně retroperitoneální

Orgány, jež jsou udávány do skupiny sekundárně retroperitoneálních orgánů jsou takové orgány, jež svojí zadní stěnou přirůstají k nástěnnému peritoneu. Mezi takové orgány patří větší část tlustého střeva (vzestupný a sestupný tračník), část tenkého střeva (duodenum) a slinivka (pankreas) (Pospíšilová a Procházková, 2016).

Slinivka břišní (pankreas)

Slinivka je zodpovědná za produkci trávicích enzymů a hormonů (inzulin, glukagon). Je uložena retroperitoneálně za žaludkem a její činnost je vnitřně (produkce inzulinu a glukagonu za pomoci Langerhansových ostrůvků) i zevně sekretotická (produkce trávicích enzymů a pankreatických šťáv úlohou cinů). Enzymy štěpí tuky, škroby a bílkoviny. Endokrinní funkce zahrnuje regulaci cukru v krvi (Zgarbová et al., 2019).

d) Orgány malé pánve a subperitoneální orgány

Tyto orgány se svým uložením nacházejí mimo peritoneální dutinu v malé pánvi. Tedy pod dolní hranicí břišní dutiny. Těmito orgány jsou močový měchýř, většina pohlavních orgánů a dolní část rekta (Pospíšilová a Procházková, 2016).

Vaječníky (ovaria)

Vaječníky jsou ženskou pohlavní žlázou, jež v době pohlavní zralosti produkují vajíčka a ostatní pohlavní hormony. Svým zadním okrajem jsou volně umístěny v malé pánvi, zatímco svým předním okrajem naléhají a jsou fixovány k široké řase děložní. V období prenatálního vývoje se ovaria zakládají vysoko v retroperitoneu a postupně prodělávají v průběhu vývoje svůj sestup do malé pánve. Jejich sestup je dokončen až postnatálně. Většina tepenné krve je přiváděna z a. ovarica, menší část poté ovariální větví děložní tepny (ramus ovaricus). Žilní krev z ovarií odtéká přes vaječníkovou žílu a v. ovarica do dolní duté žíly (Pospíšilová a Procházková, 2016).

Vejcovody (tubae uterinae)

Vejcovody jsou párovým trubicovitým orgánem, jež jsou volně zavěšené po bočních stranách stěny pánve (Šanta et al., 2022). Krev do vejcovodů přichází dvěma cestami z a. ovarica jako ramus tubarius a. ovaricae, nebo z a. uterina jako ramus tubarius a. uterinae. Žíly pro odtok krve nesou stejné názvosloví, a to tedy, v. ovarica, jež se vlévá do dolní duté žíly a žilní pleteně z okolí dělohy a pochvy, jež se před děložní žíly vlévají do vnitřní žíly kyčelní (Pospíšilová a Procházková, 2016).

Děloha (uterus)

Děloha je svalovitým orgánem tvaru hrušky, předozadně oploštělá. V pánevní dutině má své umístění mezi močovým měchýřem a konečníkem (Šanta et al., 2022). Mezi dělohou a rektem se nachází nejhlubší záhyb peritoneální dutiny, tzv. Douglasův prostor. Sliznice dělohy je charakteristická prodělávaním cyklických změn. Fixace dělohy je zajišťována prostřednictvím závěsného a podpůrného děložního aparátu. Děloha je zásobena párovou děložní tepnou, která je větví vnitřní tepny kyčelní, a děložní větví vaječníkové tepny (ramus uterinus a. ovaricae). Žilní krev je odváděna přes plexus venosus uterovaginalis do vnitřní tepny kyčelní (Pospíšilová a Procházková, 2016).

2.1.4 Cévní a nervové zásobení orgánů dutiny břišní

Dutinou břišní prochází mnoho cév, nervů a lymfatických struktur, jež jsou propojeny mezi různými orgány a podporují tak jejich vzájemnou komunikaci a regulují je. Cévy zajišťují dodávku kyslíku a živin, nervy přenášejí signály mezi orgány a mozkem, a lymfatický systém chrání proti infekcím (Šanta et al., 2022).

Hlavní tepny v břišní dutině

Hlavní tepny v břišní dutině zahrnují břišní aortu, která je pokračováním hrudní aorty a prochází až k výšce čtvrtého bederního obratle. Vytváří větve, jež vyživují různé orgány břišní dutiny, včetně střev a slinivky (Šanta et al., 2022).

Na pravou stranu od aorty probíhá dolní dutá žíla, po jejíž obou stranách se nacházejí spleti nervových vláken a lymfatické uzliny (Šanta et al., 2022).

Hlavní žíly v břišní dutině

Dolní dutá žíla sbírá krev z oblastí zásobovaných větvemi břišní aorty, tedy z dolních končetin, orgánů břišní dutiny, břišní stěny a pánevní oblasti a ústí do pravé srdeční předsíně. Krev z párových orgánů břišní dutiny vtéká přímo do dolní duté žíly a krev z nepárových orgánů dutiny břišní přitéká do žíly portální (Šanta et al., 2022).

Mezi žilním systémem horní a dolní duté žíly se nachází mnoho početných spojení, kavokaválních anastomóz, stejně tak jako mezi periferními větvemi portální žíly a horní a dolní duté žíly anastomóz portokaválních. Tato spojení mají svůj význam převážně v průběhu patologických procesů, kdy dochází ve velkých žilách k omezení průtoku krve a je tak jimi vytvořena náhradní cesta pro zajištění krevního toku. Pokud se

takto stane a krev proudí „náhradní cestou“ anastomóz, tento jev je tehdy nejlépe viditelný v místech přední stěny břišní jako caput medusae, a to v oblasti kardie žaludku nebo jícnu (Šanta et al., 2022).

Nervový systém břišní a pánevní dutiny

Nervový systém břišní dutiny zahrnuje vegetativní nervy z krčních nervových jader (sympatikus) a bloudivého nervu (parasympatikus), které inervují orgány. Plexus hypogastricus inervuje orgány pánevní dutiny a plexus lumbosacralis zajišťuje inervaci svalů pánve a dolních končetin (Šanta et al., 2022).

2.2 Klinická prezentace symptomů

Symptomy náhlých příhod břišních (NPB) jsou rozmanité, od nejednoznačných po specifické pro konkrétní onemocnění. Projevy se liší a mohou se měnit i v průběhu času (Štefánek, 2025). Mezi obecné příznaky patří bolest, zvracení, zástava odchodu plynů, stolice nebo močení. Bolest břicha bývá nejčastějším důvodem pro přivolání pomoci. Rozlišujeme na dva typy bolesti, a to na bolesti kolikovité, jež vznikají v dutých orgánech rozepnutím nebo stažením svalstva jejich stěny, nejčastěji při snaze překonat překážku a bolesti stálé, které vznikají při podráždění pobřišnice zánětlivým procesem. Umístění kolikovitých bolestí není přesné a nemocný tehdy udává značnou bolestivost v oblasti celého břicha. Kolikovité bolesti jsou stupňující se intenzity, kdy narůstají do svého maxima a následně se postupně zmírňují, aby později opět vzrostli. Při bolestech stálých nemocný poměrně lehce dokáže určit místo. Charakter těchto bolestí se zvýší při kašli nebo různých otřesech (Horská služba, 2025).

Zvracení může, ale nemusí být přítomno, a v případě jeho absence může pacient cítit nevolnost. Zástava plynů a stolice je typická pro střevní neprůchodnost, uskřinuté kýly nebo koliky. Močení může být časté s malým výdejem nebo zcela obtížné, což bývá spojeno s ledvinnými kolikami nebo infekcemi močových cest (Horská služba, 2025).

Správná diagnostika závisí na formě NPB, ale existují společná pravidla pro stanovení diagnózy. Klíčová je rychlá konzultace s lékařem nebo chirurgem a opatrný přístup k pacientovi, protože příhody se mohou vyvíjet i v řádu hodin až dní (Štefánek, 2025).

2.3 Vyšetření pacienta s náhlou břišní příhodou

Při vyšetření pacienta se soustředíme nejen na samotný „problém“, kvůli kterému byla přivolána záchranná služba, ale pohlížíme na člověka jako na celek. Nic nevzniklo samo o sobě…, a pokud se pacienta správně nezeptáme, nebudeme schopni správně léčit!

2.3.1 Subjektivní část

Odběr pacientovi anamnézy by měl být komplexní a informace z tohoto odběru by nám měli pomoci získat všeobecný přehled o pacientově zdraví, životě, sociálním bytí či o pacientově zlozvycích (Dobiáš et al., 2021).

Hlavními částmi anamnézy je shromažďování základních údajů (jméno, adresa, zdravotní pojišťovna), osobní anamnézy (závažné operace, onemocnění, zranění), farmakologické anamnézy (užívané léky), a u žen gynekologické anamnézy (menstruace, těhotenství, antikoncepce, pohlavní nemoci) (Šanta et al., 2022). Důležitou součástí, která se nesmí opomínat je vyptání se pacienta na anamnézu alergickou, u které je samozřejmostí, že tato otázka „Máte nějaké alergie?“ musí být pacientovi vždy položena před každým podáním léků, a to nejen ve vozidlech ZZS, ale i na odděleních urgentních příjmů a intenzivní péče (Dobiáš et al., 2021). Často opomíjenou se také v terénu stává anamnéza pacienta, jejíž otázky budou cíleny na dietní zvyky a vazby. Také by měla být šetrně odebrána i anamnéza psychiatrická (Krška a Ulrych, 2022). Nejdůležitější je nynější onemocnění, kdy se vyptáváme na příčinu přivolání pomoci, přítomnost symptomů, jejich trvání a výskyt v minulosti (Dobiáš et al., 2021).

V případech onemocnění gastrointestinálního systému míříme s doplňkovými otázkami směrem změn chuti k jídlu, změn hmotnosti, bolestí břicha při jídle, nadýmání, křečí, nadměrné tvorby plynů, pálení žáhy, poruch polykání, frekvence vyprazdňování, močení a dalšího (Dobiáš et al., 2021).

Pokud pacient trpí bolestí, hodnotíme její lokalizaci, charakter, závažnost, průběh v čase a doprovodné příznaky. Pro lepší diagnózu bolesti používáme vzorec OPQRST, který pochází z anglického jazyka složením slov „onset“, začátek bolesti, „provocation, palliation, precipitating, progression“, činnosti při vzniku bolesti, „quality“, charakteristika bolesti, „radiation“, vyzařování, „severity“, závažnost a „time“, průběh bolesti v čase (Dobiáš et al., 2021).

2.3.2 Objektivní část

Pro lepší přehlednost zde dělíme do dvou podkapitol celkového objektivního vyšetření a lokálního objektivního vyšetření.

Celkové objektivní vyšetření (Status praesens generalis)

Nemocný člověk, který se projevuje příznaky náhlé příhody břišní, je velice nejistý, pohybuje se velmi opatrně, styl chůze je antalgický, při každém pohybu si přidržuje rukama břicho, brání se kašli, hlubokému nádechu a výdechu, kýchání. Nemocný se pokouší zaujímat nucenou polohu na zádech s pokrčenýma nohama v kolenou pro uvolnění břišního svalstva a tuto polohu odmítá změnit. Dobrým ukazatelem je zvýšení tepové frekvence, kdy se všeobecně udává, že zvýšení tělesné teploty o 1°C zvýší hodnotu tepové frekvence až o 10‘. Velice často se vyskytuje také zvýšená dechová frekvence, a to v situacích, kdy se pacient nemůže pořádně nadechnout při bolesti, či při stažení břišní stěny křečí (Šanta et al., 2022). Při mnoha systémových onemocněních dochází u pozorovaných pacientů i ke změnám postoje, typu chůze i stability. Lze si tak můžeme všimnout i mnohých abnormálních pohybů, křečí, či svalového třesu (Dobiáš et al., 2021).

Celkovým současným stavem hodnotíme pacienta a náš celkový dojem z něj. Hodnotíme jeho polohu, pohyblivost, psychické a mentální funkce a rezervy, stav výživy, kůže, či to, jak je pacient oblečen, tedy jeho sociální prostředí, ve kterém se pohybuje (Dobiáš et al., 2021).

Pohledem na habitus nemocného zjišťujeme jeho celkový vzhled, jeho tělesnou stavbu, a můžeme tak určit i stav výživy. Habitus člověka může být normostenický, pyknický, hyperstenický, nebo typ astenický. Takový stav je vystupňován až k atrofii kůže, svalstva a jeho ochabování. S tímto typem se tak lze nejčastěji setkat v případě starých, senilních pacientů, či typicky u alkoholiků, nebo u osob závislých na návykových látkách (Dobiáš et al., 2021).

Lokální objektivní vyšetření (fyzikální vyšetření)

Je postupem, při kterém se popisuje a hodnotí lokální nález a poškození, či případné poruchy funkce. Cílenou metodou je tak popisován stav lokální oblasti charakterem rány, deformací v místě poranění, poškozením pokožky v místě poranění

nebo jiným patologickým procesem. Cílem lokálního objektivního vyšetření je důsledně a správně popsat postižený orgán, nebo danou anatomickou oblast (Šanta et al., 2022).

K vyšetření břicha je využíváno běžných metod fyzikálního vyšetření, tedy vyšetření pohledem, poslechem, pohmatem a poklepem. V některých případech, pokud je podezření na obstrukci střev a konečníku, je také doporučováno vyšetření per rectum, které však v terénu nemá až takovou výtěžnost, avšak, může například včasně odhalit melénu (Krška a Ulrych, 2022a).

K pomocné orientaci rozložení plochy na břiše nám slouží jeho topografické rozdělení. Topografické rozdělení břicha pomocí horizontálních a vertikálních čar rozděluje břicho na horní (hypochondrium, epigastrium), střední (mezogastrium, periumbilikální oblast) a dolní část (hypogastrium, suprapubická krajina). Vyšetření je prováděno u pacienta ležícího na zádech s pokrčenými dolními končetinami (Herle, 2016).

Pohled – hodnotí souměrnost břicha, jeho vztah k hrudníku, stav břišní stěny, barvu kůže a přítomnost jizev či strií. Je důležité se zaměřit i na extraabdominální projevy (Herle, 2016).

Poslech – provádí se pomocí fonendoskopu při podezření na poruchy střevní pasáže nebo cévní problémy. U zdravých jedinců je normální frekvence střevních zvuků 15-18x za minutu (Herle, 2016).

Pohmat – je klíčovou metodou vyšetření břicha. Rozděluje se na povrchovou (zjišťování napětí a bolestivosti břišní stěny) a hlubokou palpaci (vyšetření orgánů a abdominální aorty, zjištění patologických rezistencí) (Herle, 2016).

Poklep – zjišťuje bolestivost, obsah břišní dutiny a umístění orgánů. Fyziologický nález u zdravého člověka je bubínkový zvuk, který se liší v intenzitě podle plynové náplně nad orgány (Herle, 2016).

Per rectum – vyšetření konečníku se provádí při podezření na obstrukci žlučových cest, enteroragii nebo jako preventivní vyšetření u karcinomu rekta či hyperplázie prostaty. Provádí se v různých pozicích, např. na zádech nebo na boku (Herle, 2016).

Red flags

Red flags, či varovné příznaky, jsou termínem moderní doby, který je čím dál tím více ve zdravotnictví využíván. Slouží k označování indikátorů nebo signálů nebezpečí, které vyplývají jak ze subjektivního, tak i objektivního vyšetření pacienta. Jsou to příznaky, které se mohou na první pohled jevit banálně, avšak jejich přehlédnutí může mít do budoucna vysoce těžký dopad na zdraví pacienta. Příznaky, které se vyskytují samostatně nemusí být nikterak závažné, avšak, pokud se spojí s dalšími, vytváří tak potenciálně zhoršené podmínky pro stabilizaci a uzdravení pacienta. Varovnými příznaky při bolestech břicha mohou být teploty svědčící pro záněty a infekce, průjmy, zácpy, dlouhotrvající zvracení, otoky břicha, zbarvení kůže, zmatenost, příznaky svědčící pro šokový stav, hypotenze, nebo silné bolesti (Dobiáš et al., 2021).

2.4 Příznaky charakteristické pro vybrané NPB

Blumbergův příznak

Je typickým příznakem zánětu peritonea. Provádí se pomalým stlačením břišní stěny nad místem zánětu, s následným prudkým povolením ruky. Změnou tlaku způsobuje bolest pobřišnice. Pokud se jedná o takovou bolest v pravém podbřišku, hovoříme o charakteristickém příznaku akutní apendicitidy (Hájek et al., 2011).

Cullenovo znamení

Jedná se o modrozelené, modravé, nebo modrožluté zabarvení kůže v oblasti pupku a v mezogastriu. Je často pozdním příznakem nitrobřišního krvácení způsobeného prasknutím mimoděložního těhotenství, rupturou sleziny, jater, nebo při hemoragicko-nekrotické formě pankreatitidy (Herle, 2016).

Défense musculaire

Při defense musculaire mluvíme o svalové rigiditě, tedy o stažení svalů břišní stěny, jež je nejobjektivnějším příznakem zánětlivých břišních příhod. Vyšetřuje se přiložením natažených prstů a dlaní, nebo hřbetem ruky (Herle, 2016).

Psoatový příznak

Psoatový příznak je známkou zánětlivé NPB způsobené drážděním musculus psoas při retrocékální apendicitidě. Provádí se zvednutím dolní končetiny v kyčli proti

odporu v poloze na zádech. Druhým způsobem je uložení na levý bok při provedení hyperextenze v kyčelním kloubu pravé dolní končetiny (Herle, 2016).

Pleniesův příznak

Je poklepovým znamením, kdy poklep nad místem zánětu v břiše vyvolá peritoneální bolest. Pro takovou bolest v pravém hypogastriu značí pravděpodobnost akutní apendicitidy (Hájek et al., 2011).

Rovsingovo znamení

Vyvolává se při zatlačení břišní stěny v opačném místě, než ve kterém se nachází zánět, s následným rychlým uvolněním tlaku. Bolest se následně ukáže v místě zánětu, a nikoliv v místě, kde jsme na břišní stěnu zatlačili. Při apendicitidě takto stlačujeme levou polovinu břicha a bolest se následně objeví v Mc Burneyově bodě (Hájek et al., 2011).

Wahlův příznak

Wahlův příznak je vysokým bubínkovým poklepem s kovovým přízvukem nad dilatovaným střevem, který vzniká nad překážkou. Tento typ projevu svědčí pro ileus (Herle, 2016).

Zvuk „padající kapky“

Při poslechu břicha je slyšitelná zesílená peristaltika, nebo škroukání v břiše, které je doplněné zvukem „padání kapky“. Hovoříme tehdy o zvuku způsobeném pohybem plynů v tekutém střevním obsahu nad překážkou. Vzniká při kontrakci svaloviny ve snaze překonat zúženou část střeva (Herle, 2016).

2.5 Specifika vybraných náhlých příhod břišních (jejich projevy a léčba)

Tato kapitola se zaměřuje na specifické náhlé příhody břišní, které vyžadují individualizovaný přístup k léčbě. I když postupy pro jednotlivé stavy mohou být odlišné, většina z nich bývá často řešena chirurgicky. Vybrané stavy zahrnují akutní apendicitidu, ileózní stavy na střevě, aneurysma abdominální aorty a mimoděložní těhotenství. Tento výběr byl zvolen na základě spektra akutních břišních příhod napříč různými obory: zánětlivé (apendicitida), ileózní (stavy na střevě), cévní (abdominální aortální aneurysma) a gynekologické příhody (mimoděložní těhotenství).

Na úvod této kapitoly bych zmínila, i když tento fakt není pro hlavní účel práce klíčový, leč je zajímavý a vhodný k uvedení. A to, že u většiny pacientů s NPB může dojít k výskytu peritonitidy, která je příznakem mnoha patologických onemocnění.

Typickými projevy samotné peritonitidy, tedy, zánětu pobřišnice, jsou nevolnost, zvracení, třesavka, horečka, bledost, pocení, a dále, z počátku měkké, lehce prohmatné, avšak bolestivé břicho, které postupným časovým progresem stavu tvrdne a nebude možné „prohmátnout“. Celý tento děj je důsledkem obranného stažení břišních svalů na bolest (Vitalion, 2025).

2.5.1 Akutní apendicitida

Apendicitida je zánět červovitého přívěsku tlustého střeva a patří mezi běžné zánětlivé příhody břišní. Zánět může mít různé formy, od lehkého zánětu povrchu až po vážné stavy s abscesy nebo tvorbou vředů v hlubších vrstvách apendixu. Je náhlou příhodou břišní, jež se může objevit v jakémkoliv věku, nejvíce však ve věkových skupinách teenagerů, a je nejčastější indikací pro urgentní břišní operaci. Riziko jejího výskytu je procentuálně vyšší spíše u mužů (8,6 %), než u žen (5,7 %), přičemž míra jeho úmrtnosti se pohybuje pouze okolo 1%, které je nejčastěji vzniklé rupturou apendixu nebo rozvojem peritonitidy v odstupném čase (Herle, 2016). *„Akutní apendicitidu patrně způsobuje obstrukce v dutině apendixu. Neprůchodnost mohou způsobit kuličky stolice, lymfoidní hyperplázie, parazitičtí červi nebo novotvary céka či samotného apendixu. S vysokým rizikem apendicitidy se pojí také strava s nízkým obsahem vlákniny a infekční látky včetně yersinie“* (Tham et al., 2017, s. 292).

Neprůchodnost způsobí zvýšení intraluminálních a intramurálních tlaků, jež povede k narušení lymfatického a cévního systému. Důsledkem takové neprůchodnosti vzniká ischemie, dochází k přemnožení bakterií a nakonec k rozvoji zánětu, který může zasahovat i k přilehlým strukturám tenkého střeva nebo omenta (Silen, 2010). Typické příznaky zahrnují bolest břicha, která se zprvu objevuje ve střední části břicha a následně se přesouvá do pravé dolní části, kde zůstává i během léčby. Bolest může být popisována jako svírající, řezavá nebo pálivá. U některých pacientů může bolest vyzařovat do oblasti pánve nebo močového měchýře. Dalšími příznaky jsou nevolnost, zvracení (často následované žlučí) a horečka, která se může pohybovat mezi 39,5°C až 40°C, s možností kolísání teploty v průběhu dne (Adams, 2023).

Příznaky a diagnostika

Mezi symptomy a znaky akutní apendicitidy patří bolest, která je lokalizována do míst epigastria a do pravé kyčle, lokální ztuhnutí, zvracení, nevolnost, náhlá ztráta chuti k jídlu, nekonstantní horečka. Tyto symptomy vycházejí z incidencí klinických a laboratorních dat, měnících se patologicky (Silen, 2010). *„K nejspolehlivějším patří bolest břicha (až ve 100 %), lokalizovaná především v pravém dolním kvadrantu (až v 75 %), dále přítomnost anorexie a nauzey (až v 80%), méně frekventní je zvracení (do 60 %)"* (Krška a Ulrych, 2022a, s. 115). Samotná bolest břicha se zprvu objevuje ve střední části břicha a následně se přesouvá do pravé dolní části, kde zůstává i během léčby. Bolest může být popisována jako svírající, řezavá nebo pálivá. U některých pacientů může bolest vyzařovat do oblasti pánve nebo močového měchýře (Adams, 2023). Při výskytu akutní apendicitidy se může vyskytnout tachykardie (nad 100/min), dýchání se zrychlí a omezí se na hrudník. Na stěně břišní bude pozorovatelné tonické stažení svalstva nad ileocékální krajinou – défense musculaire. Postupně se přidává i bolestivost v cavum Douglasi při vyšetření, ať už per rectum, nebo per vaginam (Herle, 2016). Dalšími příznaky jsou nevolnost, zvracení (často následované žlučí) a horečka, která se může pohybovat mezi 39,5°C až 40°C, s možností kolísání teploty v průběhu dne (Adams, 2023).

Při vyšetření břicha na zánět červovitého přívěsku je nejobecnějším znakem akutní apendicitidy bolestivost v McBurneyově bodě. McBurneyův bod je místem největší bolesti, která je vyvolaná tlakem jednoho prstu, jež je směřovaná na spojnici pupku a spina iliaca anterior. Bolestivost může být popisována v Lanzově bodě, tedy ve spojnici pravé a levé spiny iliaca anterior superior. Blumbergův příznak je popisován vyvoláním bolesti oddálením ruky po předchozím zatlačení v oblasti McBurneyova bodu. Rovsingův příznak je popisován bolestí v místě zánětu po zatlačení na místo, kam zatím nebyl zánět rozšířen, tedy do levého dolního kvadrantu. Pleniésův příznak udává vznik bolesti vyvolané poklepem nad místem zánětu. Psoatický znak vyvolává bolest v apendixu tahem musculus psoas, kdy pacienta uložíme na jeho levý bok, pravý bok budeme fixovat levou rukou, pravou paží se podloží pacientova pravá dolní končetina a dochází k hyperextenzi kyčelního kloubu. Posledním ukazatelem je obturátorový test, při kterém vyvoláme bolest u apendixu v hluboké pánevní poloze. Provádíme ho tak, že pacient leží na zádech, přičemž provedeme flexi dolní končetiny v kyčli a koleni a nohu rotujeme dovnitř, a oproti tomu koleno ven (Hájek et al., 2011).

Terapie

U pacienta v přednemocniční péči je klíčové zejména podrobné odebrání anamnézy a důkladné fyzikální vyšetření, od kterého se bude opírat následná terapie ve zdravotnickém zařízení. U žen je nutné odebrání gynekologické anamnézy (Kubištová, 2020).

Pacientovi s podezřením na akutní apendicitidu je, v terénu, nutné zajistit žilní vstup, který bude využit, v případě hypovolemického šoku, k doplňování tekutin do těla v podobě krystaloidních roztoků. Je nutné sledování vitálních funkcí pacienta a včasné transportování do nemocničního zařízení. V PNP nesmí být podáváno nic per os (Gebauer, 2013).

Následná terapie spočívá v provedení apendektomie, která je obvykle řešena otevřeným nebo laparoskopickým přístupem. Před operací je nezbytné podání širokospektrých antibiotik k prevenci infekce. V některých případech může být apendicitida léčena antibiotiky bez nutnosti chirurgického zákroku, ale tento přístup nese riziko rekurentní apendicitidy, která může vyžadovat opětovnou operaci do jednoho roku (Tham et al., 2017).

2.5.2 Ileózní stavy na tenkém a tlustém střevě

Je takřka esenciální rozlišovat rozdíly mezi „akutní“ a „chronickou“ střevní obstrukcí, a to jak klinicky, tak i patofyziologicky. Ačkoli se u většiny pacientů v těchto případech uvažuje především o akutní střevní neprůchodnosti, je nezbytné mít na paměti i možnost chronické obstrukce. K chronickému funkčnímu ileu dochází, když není porucha střevní pasáže způsobena mechanickou obstrukcí, ale poruchou kontraktility hladké svaloviny (Krška a Ulrych, 2022a). A přesto, že jsou v obou případech podobné příznaky, oba typy střevní obstrukce obvykle vedou k chirurgickému ošetření. Pokud totiž není chronická obstrukce včas uvolněna, může se postupně vyvinout v akutní stav. Z klinického hlediska se akutní střevní obstrukce projevuje náhlým výskytem bolestí břicha, zvracením a zácpou, zejména u pacientů, kteří před vznikem těchto obtíží byli plně zdrávi. Chronická střevní obstrukce závisí na stupni a závažnosti dané patologie a vede k náhlým křečovitým bolestem, často doprovázeným zvracením (Adams, 2023).

Akutní střevní neprůchodnost je zodpovědná za většinu náhlých příhod břišních (24 %). Invaginace představuje dalších 10 % případů (Battle, 2023). Střevní neprůchodnost je specifikována jako porucha střevní pasáže, která vede k distenzi

střevních kliček nad postiženým úsekem. Pokud není překážka včas odstraněna, může dojít k vážnému ohrožení života (Slezáková et al., 2010). U uzavřeného střeva se nacházejí tekutiny a plyny, které pocházejí z natrávené stravy, z krve nebo střevních bakterií. V normálních podmínkách jsou plyny vylučovány, avšak při obstrukci střev dochází ke změnám v této rovnováze (Šanta et al., 2022).

Akutní střevní obstrukce vyžaduje neodkladnou chirurgickou intervenci. Příčinu vzniku obstrukce nemusí být vždy možné ihned určit. Při diagnostice se zaměřujeme na příčiny obstrukce, zejména na ty, které přímo vedou k jejímu vzniku. I když není vždy nezbytné znát přesný typ obstrukce pro kauzální léčbu, je důležité vynaložit veškeré úsilí pro dosažení pozitivního výsledku (Silen, 2010).

V diagnostice má zásadní význam rozlišení, zda jde o neúplnou obstrukci, nebo o úplnou, kdy je neprůchodnost absolutní. Některé případy neúplné obstrukce mohou vést k symptomům podobným peritonitidě, zejména v případě perforace nebo gangrény červovitého přívěsku slepého střeva (Battle, 2023).

Střevní neprůchodnost (dále ileus) lze klasifikovat podle příčin na ileus mechanický, funkční (neurogenní) a cévní (Slezáková et al., 2010). U některých stavů, jako jsou žlučové kameny, vnitřní kýly nebo volvulus v tlustém střevě, je nutné přistupovat individuálně podle charakteru problému. Akutní střevní neprůchodnost může vzniknout jako sekundární důsledek nitrobřišních problémů (Battle, 2023).

Mechanický ileus obvykle vzniká v důsledku obturace, která může být intramurální (nádory) nebo extramurální (srůsty, zauzlení, strangulace, invaginace). Prvním typem mechanického ileu je obturační, kde je střevo mechanicky ucpáno a vzniká zvýšená peristaltika v postižené oblasti, což vede k bolestem ve formě křečí. Dalším typem je volvulus, kdy část střeva rotuje kolem své osy. Tento stav je často spojen s vrozenými anatomickými abnormalitami nebo pooperačními komplikacemi. Třetím typem mechanického ileu je strangulace, která vede k uzávěru střeva a kompresi cév v mezenteriu, což způsobuje rychlou nekrózu a šokový stav. Poslední typ je invaginace, kdy dochází k zasunutí jednoho segmentu střeva do druhého, což je nejčastěji způsobeno polypy u dospělých (Šanta et al., 2022).

Neurogenní ileus může být vyvolán močovými nebo žlučovými kolikami, zhmožděním břišní stěny, porodem nebo intoxikacemi. Nejčastěji se objevuje po operacích na mozku, hrudníku nebo břiše (Slezáková et al., 2010). Tento typ ileu se dělí

na paralytický a spastický, přičemž spastický ileus se objevuje velmi vzácně (Šanta et al., 2022). Paralytický ileus vzniká po nitrobřišních operacích, při peritonitidě nebo při poranění břicha. Spastický ileus je způsoben nervovými poruchami, jako jsou meningitidy, poranění míchy nebo požití dráždivých látek (Slezáková et al., 2010).

Cévní ileus je způsoben embolizací nebo trombózou mezenterických cév, často při srdečních chorobách nebo ateroskleróze, kdy jsou kolaterály břišních cév slabé a nedokážou kompenzovat snížený průtok krve (Slezáková et al., 2010).

V některých případech může dojít k obstrukci střeva nestrávenou potravou, například sušeným ovocem, peckami nebo dužinou citrusů. Tento typ obstrukce se často vyskytuje u pacientů po operacích břicha nebo u těch, kteří trpí Crohnovou nemocí. Většinou je tento stav řešen neoperativně (Silen, 2010).

Příznaky a diagnostika

Při diagnostice střevní neprůchodnosti se rozlišují její typy podle etiologie: mechanický ileus (obstrukční, volvulární, strangulační, invaginace), neurogenní ileus a cévní ileus (Slezáková et al., 2010). Při diagnostice je kladen důraz na pacientovu anamnézu, včetně předchozích operací, radioterapie nebo užívání opiodních látek (Krška a Ulrych, 2022a).

Typickými příznaky jsou bolest břicha, nevolnost, zvracení, zácpa a postupné zastavení plynů a stolice. Peristaltika je zpočátku zrychlená, postupně zpomaluje, což vede k dehydrataci, suchosti sliznic, tachykardii a hypotenzi (Tham et al., 2017). Při zvýšení tělesné teploty a známkách peritoneálního dráždění může být přítomna střevní ischemie nebo perforace. Pacient může vykazovat známky dehydratace nebo sepse a postupně přecházet do šokového stavu (Krška a Ulrych, 2022a).

Mechanický ileus se projevuje náhlými křečovitými bolestmi, které mohou být doprovázeny metabolickým rozvratem a vysokým bubínkovým poklepem nad distendovanou střevní kličkou. Neurogenní ileus se u paralytického typu projevuje „mrtvým tichem“, kde není přítomna peristaltika. U cévního ileu se bolest projevuje prudce a trvá minimálně dvě hodiny, po níž následuje období bez příznaků, ale s postupným rozvojem peritonitidy. Bolest se zpočátku lokalizuje, později se stává difúzní (Slezáková et al., 2010).

Prominentními příznaky střevní obstrukce, při nichž bychom již mohli střevní neprůchodnost, částečně, diagnostikovat jsou zácpa, bolesti břicha a zvracení. Na frekvenci jednotlivých příznaků závisí od počátku onemocnění až do dosavadní doby pro určení rozsahu dané léze. Zácpa je v těchto případech pozorována v řádech dnů, dokud není její příčina zcela zjevná. Břišní bolest se jako symptom přiřazuje až později. Bolest je nejčastěji nejakutnější v případech, kdy dochází k ileu procesem strangulace, a to často v souvislosti s výskytem Meckelova divertiklu nebo kýly. Tato bolest primárně vzniká stimulací nervů mezenteria a je často doprovázena šokovým stavem. Zpočátku bude bolest intermitentní a kolikovitá a bude možné ji lokalizovat. Čím více bude stav nemoci progredovat, tím více se bude bolest stávat difúzní. Samotné zvracení je symptomem, který neprodleně následuje po nástupu bolesti (Adams, 2023). U štíhlých pacientů je v některých případech možné sledovat viditelnou peristaltiku (Tham et al., 2017).

Dalšími typickými znaky u takového pacienta je bledý a stažený obličej, úzkostný výraz ve tváři, zapadlé oči a v případě nástupu kolapsu studené opocení (Adams, 2023).

V počátku onemocnění se vyskytuje celkový neklid, snaha po hledání úlevové polohy a nafouknuté břicho. Zpočátku může být slyšitelná silná peristaltika ve smyslu „škrundání“ nebo „šplouchání“, či naopak může být přítomné takzvané „mrtvolné ticho“, a to nejčastěji při neurogenním ileu. Pokud u pacienta přistoupíme k fyzikálnímu vyšetření, palpačně lze zjistit zvýšené napětí břišní stěny s lehkou palpační bolestivostí. Poklep nad distendovaným střevem bude slyšitelný jako hypersonorní (Šanta et al., 2022).

Terapie

Léčba ileózních stavů může být konzervativní nebo chirurgická. Záleží na příčině vzniku obstrukce, ale většina případů vyžaduje operační řešení (Krška a Ulrych, 2022a). Konzervativní léčba je vhodná při adynamickém nebo paralytickém ileu a zahrnuje nasogastrickou dekompresi, resuscitační volumoterapii a vyrovnání elektrolytových hladin. K tomu je někdy nutné podání medicinálního kyslíku nebo zavedení močového katétru (Tham et al., 2017).

V přednemocniční péči je tak nutné vyloučit jakýkoliv příjem per os. Žádoucí je podání farmak pro podporu peristaltiky, spasmolytik, tekutin a minerálů pro udržování metabolické rovnováhy. S výhodou je možnost přiložení teplých obkladů na břicho a zavedení žaludeční sondy, případně zavedení rektální rourky (Gebauer, 2013).

2.5.3 Aneurysma abdominální aorty

„Aneurysma abdominální aorty je degenerativní onemocnění aortální stěny, které ve svém důsledku vede k dilataci průměru tepny minimálně o 1,5 násobek normálního rozměru“ (Krška a Ulrych, 2022b, s. 17).

Aneurysma abdominální aorty (dále také jako AAA) je degenerativní onemocnění aortální stěny, které vede k dilataci tepny o 1,5 násobek normálního průměru. AAA je definováno jako aorta širší než 3 cm, přičemž normální šířka je okolo 2 cm. Aneurysma může růst stabilně nebo rychleji (0,2-0,5 cm za rok), přičemž rychlý růst znamená větší riziko ruptury (Tóth, 2024).

Aneurysma abdominální aorty se často vyvíjí kvůli genetické predispozici, kouření, hypertenzi a ateroskleróze, a jehož větším rizikem onemocnění trpí mužské pohlaví a pokročilý věk (Shaw et al., 2024). Největším rizikem aneurysmatu abdominální aorty je, s jeho postupným zvětšováním velikosti, ruptura, která se vyznačuje následným život ohrožujícím krvácením (Krška a Ulrych, 2022b). To je také důvodem, proč se tomuto onemocnění přezdívá „tichý zabiják“ (Tóth, 2024). Nejčastěji vzniká v místech cévních ohybů, zejména před větvením do iliakálních tepen (Silen, 2010).

AAA je většinou asymptomatické až do doby ruptury, která může způsobit život ohrožující krvácení. Příznaky ruptury zahrnují pulzující rezistenci v oblasti břicha, bolest, hypotenzi, nevolnost a příznaky spojené s útlakem okolních orgánů, jako je ledvinová kolika (Krška a Ulrych, 2022). Diagnóza se často provádí náhodně pomocí ultrazvuku nebo rentgenu, ale screening je doporučen pro muže nad 65 let, zejména ty s rodinnou anamnézou nebo jinými rizikovými faktory (Anon, 2020).

Terapie

Pacienti se suspektní rupturou břišní aorty by měli být neprodleně a v co nejkratším čase převezeni do cévního centra s možností a kapacitou provedení urgentního operačního výkonu. V průběhu převozu je kruciální zajištění žilního vstupu pro možnost hrazení tekutin, neustálá monitorace fyziologických funkcí pacienta a sledování jeho stavu. Zaměřujeme se na správnou oxygenaci a průchodnost dýchacích cest pacienta, případně řešíme vzniklou hypotenzi. Je však nutné vyhnout se agresivnímu hrazení tekutin, pokud to není žádoucí stavu pacienta. Nadměrné hrazení tekutin totiž může být důvodem exacerbace krvácení (PreHospitalHub, 2024).

Léčba zahrnuje chirurgické zákroky, jako je otevření aneurysmatu a implantace protézy nebo stent-graftu. Operace je indikována při aneurysmatech větších než 4 cm, rychlém růstu, nebo symptomatických případech. Prognóza závisí na velikosti aneurysmatu, věku pacienta a přítomnosti dalších komorbidit. V případech operační opravy uzavřeného aneurysmatu se, před samotným výkonem, uvažuje nad celkovými riziky a benefity, které operace pacientovi přinese, před provedením operace se přihlíží na faktory, kterými jsou velikost a morfologie aneurysmatu, stáří pacienta, předpokládaná délka života, vhodný zdravotní stav pro operaci, jaké je riziko prasknutí AAA v případě neprovedení operace a na další podmínky a nevýhody operačního zákroku (Anon, 2020). U pacientů po ruptuře AAA je prognóza nejistá, přičemž více než 50 % pacientů umírá ještě před příchodem do nemocnice (Shaw et al., 2024).

2.5.4 Mimoděložní těhotenství

„I přesto, že ruptura gestačního vaku je poměrně častým jevem, s poměrně charakteristickými symptomy, je velice často chybně diagnostikována“ (Silen, 2010, s. 217).

Mimoděložní těhotenství (tubární gravidita) vzniká, když se oplodněné vajíčko uhnízdí mimo děložní dutinu, nejčastěji ve vejcovodech. Tento stav může vést k ruptuře a vážnému krvácení (Krška a Ulrych, 2022b). Primární ruptura nastává obvykle do osmi týdnů těhotenství, ale v některých případech může ruptura nastat až ve třetím nebo čtvrtém měsíci, zejména u tubouterinního nebo intersticiálního těhotenství (Adams, 2023). Pokud embryo odumře, může se projevovat slabým krvácením známým jako "tubární znaménko" (Silen, 2010).

Nejčastěji se mimoděložní těhotenství objevuje ve vejcovodech, ale může také nastat v jiných místech, jako je děložní jizva nebo cervix (gynweb.cz, 2011). Hlavní příznaky mimoděložního těhotenství zahrnují nepravidelný cyklus, křečovité bolesti břicha a krvácení (Krška a Ulrych, 2022b). V případě ruptury nastává silné krvácení a hemoragický šok (Silen, 2010).

Diagnostika mimoděložního těhotenství se často provádí pomocí vaginálního ultrazvuku a měřením hladiny hCG. Pokud není plodové vejce vidět v děloze po 5 týdnech amenorey, jde o ukazatel mimoděložního těhotenství (Krška a Ulrych, 2022b).

V případech diagnostiky mimoděložního těhotenství často dochází k její záměně za jiné, možné onemocnění, jelikož možnost diagnostiky mimoděložního těhotenství je

u pacientky jen velmi zřídka zvažována. Brzké stádium mimoděložního těhotenství může být jednoduše zaměněno za stavy gastritidy, apendicitidy, vzniku ovariální cysty nebo vzniku zánětu vejcovodu (Silen, 2010).

Terapie

Terapie v přednemocniční péči závisí na stavu vitálních funkcí ženy. Při urgentních případech je nutné postupovat jako při hemoragickém šoku, tj. zajistit dva žilní vstupy, podávat tekutiny a kyselinu tranexamovou (Exacyl) při známkách krvácení. Anamnézu získáváme od pacientky a okolí, abychom co nejrychleji zjistili příčinu selhání vitálních funkcí (Šeblová et al., 2018). Ženu transportujeme do zdravotnického zařízení vleže. Důležité je uklidnění pacientky a zajištění krytí rodidel (Šeblová et al., 2013). Při silných bolestech je indikována analgezie, která nebrání dalšímu vyšetření v nemocnici (Šeblová et al., 2018).

Budoucí léčba zahrnuje laparoskopickou operaci, při které se odstraňuje plodové vejce, a v případě tubární gravidity i vejcovod, aby se předešlo recidivě (Krška a Ulrych, 2022b). V některých případech, jako je těhotenství v jizvě po císařském řezu nebo cervikální gravidita, se přistupuje ke konzervativní léčbě (Krška a Ulrych, 2022b).

Incidence výskytu mimoděložního těhotevství ve světe se za posledních padesát let zvýšila v průměru čtyřikrát, a v současné době tak představuje ve světě zastoupení v téměř dvou procentech všech těhotenství (gynweb.cz, 2011).

2.6 Farmakologie bolesti a vybraných náhlých příhod břišních

Bolest je adresována jako zvláštní druh citlivosti, jež je vnímán odlišným způsobem, než jako jsou jiné modality citlivosti (chlad, hmat,..). Bolest je subjektivním jevem, ale může být provázena některými objektivně měřitelnými reakcemi organismu. V počátcích může být bolest vnímána jako důsledek nemoci nebo úrazu, ale později se může stát samostatným problémem. Každý člověk popisuje bolest odlišně, protože ji zažívá sám (Ševčík et al., 1994).

„Bolest je nepříjemná senzorická a emocionální zkušenost spojená s akutním či potencionálním poškozením tkání a je popisována výrazy takového poškození“ (World Health Organisation, 2019).

Bolest můžeme rozdělit na akutní a chronickou. Akutní bolest vzniká v důsledku primárního poškození tkáně v důsledku vnějšího faktoru, přičemž tělo reaguje obranným

reflexem. Akutní bolest trvá méně než tři měsíce, po uplynutí této doby se může přeměnit na bolest chronickou (Nakládal, 2015). Akutní bolest je lokalizována a organismus na ni reaguje fyziologickými změnami, které jsou pozorovatelné při změnách zatížení (Ševčík et al., 1994). Naopak chronická bolest se stává samotným onemocněním, pokud trvá déle než tři až šest měsíců, přičemž její příčina není snadno zjistitelná. Nejčastěji se projevuje neúmyslnými bolestivými projevy, jako jsou grimasy, pláč, vzdychání či hledání úlevových poloh (Hejduková, 2022). U chronické bolesti hraje klíčovou roli vliv psychologických a sociálních faktorů. Cílem léčby chronické bolesti je především zmírnění těchto příznaků (Ševčík et al., 1994).

2.7 Farmakologie bolesti

Farmaka na léčbu bolesti lze účelně rozdělit do dvou hlavních skupin: analgetika opioidní a neopioidní.

Neopioidní analgetika jsou léky určené k léčbě mírných až středně silných bolestí, a to jak akutních, tak chronických. Pro zlepšení jejich účinnosti mohou být kombinována s opioidy (Hejduková, 2022). Tato skupina zahrnuje analgetika-antipyretika, která mají vedle analgetického účinku také antipyretický a protizánětlivý efekt. Většina těchto léků je dostupná bez lékařského předpisu v perorální formě. Dalšími léky v této skupině jsou nesteroidní antiflogistika, která blokují cyklooxygenázu, čímž snižují tvorbu prostaglandinů a tím i citlivost na bolest na úrovni periferních nervových zakončení (Nakládal, 2015).

Opioidní analgetika jsou využívána při silných bolestech. Dle účinnosti se dělí na slabé a silné opiáty, nebo podle mechanismu účinku na blokádu nebo stimulaci receptorů. Mezi slabé opiáty patří Tramadol, který se často kombinuje s paracetamolem pro zajištění vyšší účinnosti, ale s minimálním rizikem vzniku závislosti. Mezi silné opiáty patří Morfin, který je základním opiátem s rychlým a dlouhotrvajícím účinkem, jenž se projeví do deseti minut. Jeho dlouhodobé užívání může vést k závislosti. Dalším silným opiátem je Fentanyl, syntetický derivát morfinu, který má prodloužený a silnější analgetický účinek. Je indikován při silné akutní bolesti nebo u chronických a onkologických nemocí (Hejduková, 2022). Sufenta se používá jako analgetický doplněk k inhalaci O_2 nebo CO_2, anebo jako samostatné anestetikum u pacientů na ventilátoru, kde je výhodné pro udržení kardiovaskulární stability během dlouhých a bolestivých chirurgických výkonů (Mediately, 2025a).

Spasmolytika představují další důležitou skupinu léků. Nejčastěji používaným představitelem je Butylskopolamin, který pomáhá uvolnit spasmy hladkého svalstva v trávicím traktu (GIT), čímž poskytuje prevenci vzniku obstipace a podporuje pohyb střevního obsahu. Spasmolytika působí dvojím způsobem, a to, buď prostřednictvím ovlivňování receptorů vegetativního nervového systému (neurotropní), nebo přímým ovlivňováním buněk hladkého svalstva (myotropní). Mezi zástupce neurotropních spasmolytik řadíme parasympatolytika a anticholinergika. Parasympatolytika vedou ke spasmolýze střevního svalstva, ale působí spasmogenně na svěrače. Anticholinergika způsobují spasmolýzu hladkého svalstva jak ve střevě, tak ve svěračích, a jsou účinnější v prevenci nežádoucích účinků. Myotropní spasmolytika, jako například papaverin a alverin (alkaloidy z opia), působí na svaly GIT a mají také vazodilatátorový účinek (Martínková et al., 2007).

Dále zde stojí v potaz zmínit léky, které slouží jako léčiva, jež stojí za ovlivněním nauzey a zvracení a léčiva, jejichž účinným mechanismem je léčba poruch vyprazdňování (Martínková et al., 2007).

Regulace nauzey a zvracení je mechanismem dvou regulačních jednotek, v tomto případě centra pro zvracení v retikulární formaci a chemorecepční spouštěcí zóny. Úkolem centra pro zvracení je koordinace motorických mechanismů zvracení, zatímco úkolem chemorecepční spouštěcí zóny je vyvolání reakce na specifické látky s emetickým působením. Emetika jsou léčivou skupinou, jejichž mechanismem je navození zvracení. Do skupiny těchto léčiv zahrnujeme apomorfin nebo emetin. Účinným mechanismem antiemetik je, oproti tomu, snížení nebo odstranění pocitu nevolnosti a zvracení, využitím centrálních i periferních mechanismů. Do této kategorie léčiv tak lze vložit setrony, skopolamin a další (Martínková et al., 2007).

Léčiva, jež jsou používána jako projímadla (laxativa) svým působením vytváří podporu ve vyprazdňování střevního obsahu. Projímadla mohou působit několika různými mechanismy účinku, a tím pádem je tak můžeme rozdělit, dle jejich působení, do tří základních skupin. Jednotlivými mechanismy jsou zvýšení střevního obsahu a změkčení stolice, zvýšení střevní motility a podráždění střevní stěny, nebo snížení absorpce vody a elektrolytů ve sliznici střev (Martínková et al., 2007).

2.7.1 Dostupná farmaka ve vozidlech ZZS

Obsah následující kapitoly čerpá z knih: Ampulárium: v ambulancích zdravotnické záchranné služby od autorek Miženková a Argayová (2024) a Profily léčiv do kapsy od autorů Framm a Plaček (2002).

Acidum acetylsalicylicum (tbl., 100 mg, 400 mg)

Účinnou látkou je ASA, která patří do skupiny léčiv s antiagregačními, analgetickými a antipyretickými účinky. Jeho indikace zahrnují stavy bolesti mírné až střední intenzity různého původu, nestabilní anginu pectoris, akutní infarkt myokardu (AIM) a další (Miženková a Argayová, 2024). Pro dosažení analgetického-antipyretického účinku je doporučována dávka 500 – 1 000 mg léčivého přípravku Je kontraindikováno podávat u pacientů s těžkým poškozením funkce jater a ledvin, u astmatu a u hemoragické diatézy (Framm a Plaček, 2002).

Metamizolum natricum (inj., 500 mg/ml)

Účinnou látkou je monohydrát sodné soli metamizolu, který má analgetické a antipyretické účinky. Indikuje se při silné nebo přetrvávající bolesti, horečce, spasmech hladkého svalstva nebo menstruačních bolestech (Miženková a Argayová, 2024). Je určený pro krátkodobou terapii, kdy jeho kontraindikacemi jsou intolerance analgetik, poruchy krvetvorby paralytický ileus, nebo závažné poškození funkce jater a ledvin (Framm a Plaček, 2002).

Paracetamolum (inf., 10 mg/ml; tbl., 500 mg, 1 000 mg)

Paracetamol je účinnou látkou v infuzním roztoku nebo rozpustné tabletě, indikovanou ke krátkodobé léčbě středně silné bolesti nebo horečky. Z farmakoterapeutického hlediska spadá do skupiny antipyretik a analgetik (Miženková a Argayová, 2024). Jeho podávání je kontraindikováno u novorozenců a u pacientů se závažnou poruchou funkce jater a ledvin, s hemolytickou anémií, nebo v případě alkoholismu. Jedná se o léčivý přípravek, jež se nedoporučuje podávat po dobu delší než 1 týden (Framm a Plaček, 2002).

Diclofenacum natricum (inj., 75 mg/3ml)

Almiral nebo Dolmina jsou představitelé skupiny nesteroidních protizánětlivých léků, jejichž účinnou látkou je sodná sůl diklofenaku. Indikace jejich podání zahrnují

exacerbace zánětlivých a degenerativních forem revmatických onemocnění akutní záchvaty dny, ledvinové nebo žlučníkové koliky, léčbu poúrazových a pooperačních bolestí, zánětlivé projevy, otoky nebo těžké záchvaty migrény (Miženková a Argayová, 2024). Kontraindikací pro podání jsou poruchy krvetvorby, nebo věk nižší 14 let (Framm a Plaček, 2002).

(Miženková a Argayová, 2024; Framm a Plaček, 2002)

Butyskopolaminium-bromid (20 mg/ml)

Butyskopolaminium je účinnou látkou používanou při spasmech v oblasti gastrointestinálního, biliárního a urogenitálního traktu a u biliárních a renálních kolik. Má spasmolytický účinek na jejich hladkou svalovinu. Používá se také pro uvolnění od spasmů v průběhu diagnostických a terapeutických výkonů. Možné nežádoucí účinky mohou být způsobeny anticholinergními vlastnostmi léku (Mediately, 2025b). Může se jednat o poruchy akomodace, suchost v ústech, nebo obstipaci (Framm a Plaček, 2002).

Drotaverini hydrochloridum (sol. inj. 2 ml/40 mg)

Účinnou látkou je drotaverin. Tento léčivý přípravek je podáván jako spasmolytikum. Svým působením reaguje na spasmy hladkého svalstva, jež jsou spojené s onemocněním žlučníku a žlučových cest, či ledvin a močových cest, nebo gastrointestinálního traktu. Jeho specifiky je podání i u gynekologických poruch. Kontraindikací pro jeho podání je těžké onemocnění jater, ledvin nebo srdce, nebo AV blokády II. a III. stupně (Miženková a Argayová, 2024).

Léky a účinné látky ze skupiny slabých a silných opiátů:

Tramadoli hydrochloridum (inj., 50 mg/ml)

Tramadol hydrochlorid patří mezi slabé opioidy, podává se k léčbě střední až silné bolesti, přičemž dávka je nastavena individuálně podle intenzity bolesti a reakce každého pacienta (Miženková a Argayová, 2024). Rizikovým nežádoucím účinkem je vznik závislosti a s ním související poruchy psychiky. Kontraindikacemi pro podání jsou dále věk do 1 roku, akutní intoxikace alkoholem, nebo drogová závislost (Framm a Plaček, 2002).

Morphini hydrochloridum (inj., 10 mg/ml)

Morfin, řazený mezi silné opiáty, obsahuje trihydrát morfin-hydrochloridu a používá se k léčbě silné akutní bolesti, například po těžkých úrazech, popáleninách, operacích, při akutních a chronických bolestech, nádorových bolestech nebo v porodnictví k přerušení porodní činnosti (Miženková a Argayová, 2024).

Sufentanili citras (inj., 5, 10, 50 ug/2ml)

Sufentanil je analgetikem ze skupiny silných opiátů, jež se indikuje v případech středně silné a silné bolesti, k podpoře analgezie na úvod a udržení vyvážené celkové anestezie a k tlumení pooperační bolesti (Mediately, 2025a).

Fentanyli citras (inj., 50 ug/ml)

Fentanyl je krátkodobě účinným opioidem, jež je hojně používán k neuroleptické analgezii a anestezii, používá se jako účinná složka při celkových a místních anesteziích a jako analgetická složka na jednotkách intenzivní péče. Jeho dávkování se stanovuje individuálně s přihlédnutím k věku pacienta, jeho tělesné hmotnosti stavu, s přihlédnutím k doprovodným lékům (Miženková a Argayová, 2024). Nežádoucími účinky po podání fentanylu mohou být útlum dechového centra, poruchy mikce, strach a halucinace, nebo deprese. Je přísně kontraindikován u bradykardií a poruch srdečního rytmu (Framm a Plaček, 2002).

2.7.2 Lékové interakce

Lékové interakce mohou změnit sílu nebo délku trvání účinku některých látek tím, pokud se do dosavadní terapie přidá lék nebo látka z jiné lékové skupiny. Tyto interakce mohou pocházet jak od volně prodejných léků, tak od léků na předpis, alkoholu nebo potravin. Interakce mohou být žádoucí a vedou k očekávanému zesílení účinku, nebo nežádoucí, což vede k nedostatečné účinnosti nebo selhání terapie. V tomto případě je zmíněna účinnost spasmoanalgetik, která kombinují spasmolytické a analgetické účinky (Martínková et al., 2007).

2.7.3 Nežádoucí účinky nesteroidních antiflogistik

Nežádoucí účinky léků mohou být rozmanité, s různými příznaky a závažností. Většina těchto nežádoucích účinků je však nezávažná, jako je kovová chuť v ústech, nevolnost, zvracení, dysfagie, bolesti břicha, nadýmání, průjem nebo zácpa. V závažných případech mohou léky způsobit strukturální poškození gastrointestinálního traktu, včetně

vředů, erozí na sliznici, mukozitid, gastroenteropatií nebo kolitid. NSAID mohou způsobit také idiopatické střevní záněty nebo přispět ke vzniku akutní divertikulitidy (Lata et al., 2010).

2.7.4 Nežádoucí účinky opioidních analgetik

Nejčastějšími nežádoucími účinky opioidních analgetik jsou nauzea, zvracení, obstipace, sedace, ospalost, zmatenost, retence moči a útlum dýchání. Nejtěžším nežádoucím účinkem opioidů je vznik drogové závislosti. U chronických uživatelů se vyvíjí syndrom závislosti, který zahrnuje psychickou a fyzickou závislost a toleranci. Psychická závislost se projevuje nutkáním po drogách po dlouhodobé abstinenci, zatímco tolerance znamená nutnost zvyšovat dávky k dosažení stejného účinku. Fyzická závislost se projevuje abstinenčními příznaky, jako je hyperventilace, mydriáza, průjem, úzkost a symptomy sympatikotonie. Intenzita a délka abstinenčního syndromu závisí na typu látky a jejím biologickém poločase (Pavlíčková, 2013).

2.8 Experiment

Ve zdravotnictví v České republice je neustále několik desítek lékařů a personálu, kteří si myslí, že podávat analgetika v přednemocniční péči je nesprávné. A pro tyto účely byla vytvořena a, v roce 2012, provedena lékařská studie, týmem lékařů z Turecké Malatye. Součástí této studie bylo do jejího zkoumání zařazeno počtu 210 pacientů, kteří přišli cestou urgentního příjmu, nebo zdravotnické záchranné služby pro obtíže s netraumatickou abdominální bolestí, trvající méně než 72 hodin. Na základě požadavku získání výsledků ze zkoumání studie bylo na základě randomizace některým pacientům podáno léků Tramadol (1 mg/kg), Paracetamol (15 mg/kg) a placebo. Před podáním těchto léků a pokračováním s dalším postupem bylo všech 210 účastníků vyšetřeno na základě fyzikálního vyšetření, laboratorního vyšetření z krve, pomocí EKG, laboratorního vyšetření moči, ultrazvuku břicha, CT, a po určení samotné intenzity bolesti na škále VAS. Veškeré informace poskytnuté pacienty byly zaznamenány, a to včetně vstupního vyčíslení bolesti, jež bylo znovu zhodnoceno po časovém intervalu 20 a 40 minut od podání daného farmaka. Konečná diagnóza pacientů byla stanovena po nových vyšetřeních, která zahrnovala nové fyzikální vyšetření, stanovení laboratorních výsledků krve a provedení opětovného CT břicha. V případech, kdy to stav pacienta vyžadoval bylo přistoupeno ještě k dalším potřebným vyšetřením, odpovídajícím stavu vyšetřovaného.

Výsledkem toho šetření se došlo k datům, ve kterých došlo k následnému snížení bolesti po 20 minutách a podání Tramadolu o 55 %, Paracetamolu 45 % a placeba o 1 %. Když se přihlédlo na úlevu od bolesti ve 40. minutě od podání farmak, ke snížení intenzity bolesti došlo ve skupině Tramadolu o 67 %, Paracetamolu o 60 % a 0% u placeba. V závislosti na konečném stanovení diagnózy u jednotlivých pacientů došlo jejímu správnému udání v 96 % u skupiny Tramadolu, V 94 % u skupiny Paracetamolu a v 94 % u placeba.

Závěrem této studie tak vyšel verdikt, ve znění, že ani jedno z použitých farmak, tedy Tramadol a Paracetamol a jejich podání, neznamenalo žádnou významnou interferenci, jež by mohla mít za následek zkreslení výsledků vyšetření a určení nesprávné diagnózy. Podání analgetik se tak u pacientů ve vozidle záchranné služby bát nemusíme (Oguzturk et al., 2012).

3 Praktická část

Cíle a výzkumné otázky

3.1.1 Cíle práce

1. Popsat péči o pacienta s NPB v přednemocniční neodkladné péči
2. Zjistit kritické body při diagnostice náhlých příhod břišních
   (k tomu se vztahující výzkumná otázka č. 2)
3. Zmapovat postupy v péči o pacienta s příznaky vybraných náhlých příhod břišních (k tomu se vztahující výzkumné otázky č. 3, 4, 5, 6)

3.1.2 Výzkumné otázky

1. K cíli č. 1 nelze přiradit výzkumnou otázku
2. Jaké jsou kritické body při diagnostice náhlých příhod břišních?
3. Jaké postupy zvolíme u pacienta s příznaky akutní apendicitidy?
4. Jaké postupy zvolíme u pacienta s příznaky akutního ileu?
5. Jaké postupy zvolíme u pacienta s příznaky aneurysmatu abdominální aorty?
6. Jaké postupy zvolíme u pacientky s příznaky mimoděložního těhotenství?

3.2 Metody

Pro praktickou část jsme zvolili metodu kvalitativního výzkumu formou polostrukturovaného rozhovoru. Výzkumných vzorkem byly pracovníci zdravotnické záchranné služby (dále zdravotničtí záchranáři). Vybírala jsem respondenty, jež mají odlišné zkušenosti a léta praxe, a tím pádem i jiné postoje a vžité zajímavosti z výjezdů. Veškeré rozhovory byly uskutečněny na pracovišti respondentů v jejich pracovní době v období měsíců února a března 2025. K výzkumu na daném pracovišti byl podepsán souhlas jeho ředitelem (Příloha A: Protokol k realizaci výzkumu). Respondenti byli před samotným konáním rozhovoru a jeho nahráváním obeznámeni a ujištěni, že nahrávky těchto rozhovorů budou sloužit pouze pro osobní účely práce, že nebudou nikde jinde zveřejněny, a že veškerá v nich zjištěná data budou interpretována zcela anonymně. Rozhovory byly následně doslovně přepsány do programu Microsoft Office Word a vyhodnocovány metodou tužka – papír. Každým respondentem byl podepsán jeho souhlas s účastí ve výzkumů (Příloha B: Souhlas respondenta s účastí ve výzkumu). Rozhovor obsahoval celkem 12 otázek. Tyto otázky byly vytvořeny v souladu

s výzkumnými cíli práce (Příloha C: Otázky k rozhovoru). Jednotlivé respondenty jsem označila R1 – R6.

3.3 Analýza výzkumných dat

Následující tabulka zahrnuje informace o jednotlivých respondentech, jež se týkají jejich dosažené zdravotnického vzdělání a letité praxe v oboru.

Tabulka I: Přehled respondentů (Zdroj: Autor)

Respondent	Pohlaví	Dosažený titul	Praxe v oboru
R1	žena	DiS.	2 roky
R2	žena	Bc.	3 roky
R3	žena	DiS.	2 roky
R4	žena	Bc.	30 let
R5	muž	Mgr.; DiS.	10 let
R6	žena	Bc.	6 let

Otázky z rozhovoru jsme roztřídili do kategorií, které odpovídají výzkumným otázkám. Kategorii I jsme označili jako Diagnostika náhlých příhod břišních v PNP. V rámci této kategorie jsme se respondentů ptali, jakých využívají metod k diagnostice NPB a zda jim ve vozidle RZP chybí něco, co by využili k přesnější diagnostice NPB. Odpovědi na otázky z této kategorie jsou vyobrazeny na schématu I.

Druhá kategorie se soustředí k problematice akutní apendicitidy. V této kategorii byli respondenti osloveni otázkami, které zjišťovaly, jakými příznaky se bude projevovat pacient s akutní apendicitidou. Čtvrtá otázka rozhovoru směřovala k otázce, jak u daného pacienta postupovat. Otázky týkající se akutní apendicitidy jsou zaneseny spolu s jejich odpověďmi ve schématu II.

Třetí kategorie výzkumných dat souvisí se stavy akutního ileu. V této kategorii je opět využito dvou otázek vztahujících se k danému tématu. První otázka je opět cílena k přihlédnutí na příznaky akutních ileózních stavů. Druhá otázka této kategorie je položena ve smyslu provedení postupů u daného onemocnění. Odpovědi na otázky kategorie III jsou vypsány ve schématu III.

Čtvrtá kategorie dat vypovídá o stavu onemocnění aneurysmatu abdominální aorty, jež je mezi záchranáři tématem velice nevšedním. Do této kategorie spadají celkem tři otázky, které jsou vedeny směrem rozpoznání pacienta s příznaky AAA, a dále směrem stavu pacienta, ve kterém si pomoc přivolal. Poslední otázka této kategorie pak následně

hovoří o postupech, které budou u daného pacienta v PNP prováděny. Odpovědi na otázky z kategorie IV jsou vyobrazeny na schématu IV.

Pátá a poslední kategorie je věnována problematice mimoděložního těhotenství. V této kategorii opět najdeme celkem tři otázky, jež zjišťují specifika tohoto stavu. První otázka v této kategorii cílí k zodpovězení příznaků mimoděložního těhotenství. Druhá otázka kategorie pět zjišťuje, jak je tento stav u ZZS častý, a zda se s sním sami respondenti již za dobu své praxe setkali. Poslední otázka této kategorie a celého rozhovoru pak zjišťuje, jaké jsou postupy u takové pacientky. Otázky z rozhovoru jsou v příloze C. Samotné odpovědi k otázkám z kategorie V pak ve schématu V.

3.3.1 Analýza kategorie I: Diagnostika náhlých příhod břišních v PNP

Otázka č. 1:

Jakých využíváte v ZZS metod k diagnostice NPB?

V zásadě, celá skupina respondentů odpovídala, takřka, stejně. Samotná odpověď tedy vždy směřovala ke „klasickému“ fyzikálnímu vyšetření, a to tedy pohledem, poklepem, poslechem, pohmatem. R1 dále uvedl například i měření teploty či glykémie jakožto naprostý standard. R2 hned na začátek rozvedl podrobný odběr anamnézy, ve smyslu, na optání se, co ho trápí, na nynější onemocnění a s tím, že směřuje již k samotnému onemocnění břicha otázkami typu, „Kdy jste měl naposledy stolici“?, jestli pacient zvrací, či nezvrací, zda má teploty, nebo s čím se dosavadně léčí, nebo léčil. Jistým ukazatelem jsou zde, mimo jiné, také fyziologické funkce a monitorace, jimž přikládají R2 a R3 vysoký důraz. V těchto případech tedy sledování krevního tlaku a srdeční akce, kdy vysoký tlak, či tachykardie ve velké míře odpovídá právě samotnému výskytu bolesti. Zřetel je brán i k objektivnímu stavu pacienta. R5 navíc ještě udává: „*A nějaké ty další okolnosti, které na člověku vidím. To znamená, vlastně zjev toho pacienta, to, jakým způsobem reaguje, jakým způsobem se tváří a tak dále….ještě předtím, než udělám nějaké vyšetření. To je teď asi to primární, prostě zaměřit se na toho pacienta povšechně.*“ R6 dodal věcnou poznámku, že pro vyšetření náhlých příhod břišních je často využíváno i vyšetření per rectum. To může být v mnoha případech velice průkazným nálezem při mimoděložním těhotenství, kdy se stává Douglasův prostor na pohmat bolestivým. Avšak, sám respondent uvedl, že na ZZS tuto metodu sám nepoužívá.

Otázka č. 2:

Chybí Vám ve vozidle ZZS něco, co by Vám pomohlo k provedení přesnější diagnostiky?

Poněkud strohou, ale jasnou odpověď nám poskytl R1, kdy tedy jednoznačně uvedl, že z jeho pohledu ve vybavenosti vozidla nic nechybí. R2 v dané problematice zmínil význam zařízení SONO. Přesto však dále uvedl, že SONO by muselo být stejně kompetencí převážně lékařů. A domnívá se, že by zde bylo mnohých jedinců, kteří, například, čtení z něj nebudou rozumět. Nebo ne tedy alespoň natolik dobře, aby bylo možné diagnostiku dále posunout. R3 uvedl podobnou výtěžnost SONO a jeho dispozic na letecké záchranné službě. Dle jeho pohledu středního zdravotnického personálu však předpokládá, že sanita je pro účely v terénu vybavena dostatečně. Dle rozvedení dané problematiky R4 jsme se tak dozvěděli tyto informace: „*Co se týče náhlých příhod břišních neúrazových, tak si myslím, že nám tam nechybí nic, protože ty jsou specifické svým vývojem. Pokud se ale budeme bavit o úrazových náhlých příhodách nebo o akutních gynekologických příhodách, tak tam určitě chybí SONO*“. Podání tohoto vysvětlení následoval dovětek co se týče obecné průpravy práce se SONO zařízením. „*Jediné, co nám toho pacienta ohrožuje na životě je volná tekutina v dutině břišní*“. K tomu však výstižně dodáno, proč by se tím měli záchranáři v terénu zabývat, pokud výsledek terapie zůstane stále stejný a nezměněný, tj. „*pokud v terénu nejsme schopni, kromě zajištění volumoterapie, eventuálně podání nějakého EXACYLu, schopni to jinak terapeuticky ovlivnit*“. R5 odpověděl následovně: „*Jistě,... Prostě, i kdybychom tam to SONO stejně měli, tak by to jakkoliv asi nějak moc významně tomu pacient na místě nepomohlo. Protože bychom tam stejně nic víc nemohli dělat. A břicho mu v terénu jen tak neotevřeme*“. R2 a R5 se navíc shodli ještě s možností odběru krevních vzorků, či jejich rychlého testování ve výjezdu. To se týkalo možnosti provést test CRP z prstu či dalších vypovídajících hodnot. Dle R6 jsou nynější metody, tj. fyzikální vyšetření a odběr anamnézy, zcela dostačující. Sám R6 pronesl k využití SONO následné „*Pokud by bylo v každé sanitě přenosné SONO a my s tím uměli pracovat, tak by to bylo určitě v mnohém přínosné. Myslím si však, že v kompetencích záchranáře ale není číst sonografické snímky nebo hodnotit nějaký břišní nález. Respektive toho nejsme schopní*“.

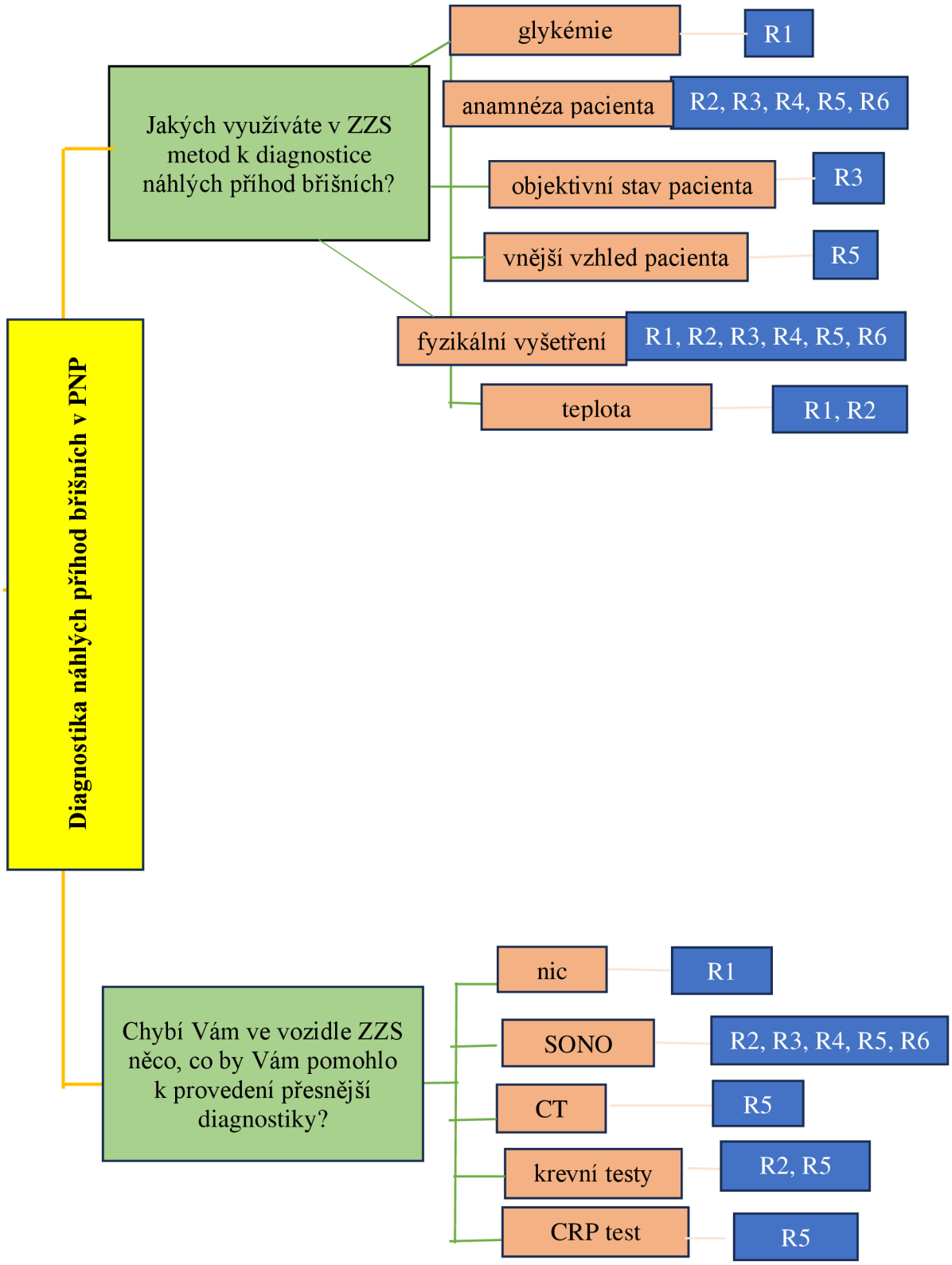

Schéma I: Kategorie I – Diagnostika náhlých příhod břišních v PNP (zdroj: Autor)

3.3.2 Analýza kategorie II: Akutní apendicitida

Otázka č. 3:

Podle jakých příznaků usuzujete, že se může jednat o akutní apendicitidu?

Většina respondentů odpovídala skoro stejně. Pokud tedy převezmeme pořadí odpovědi od prvního respondenta, bude znít následovně. R1 tedy přesně uvedl, že takové onemocnění se bude projevovat nějakými subfebriliemi, bolestmi trvajícími převážně den až dva. Ty bývají takto velice časté. Velice zřídka je prý viditelný rozvoj apendicitidy s, dejme příklad, hodinovými bolestmi. Bolest se postupně rozvíjí. Dalšími typickými příznaky akutní apendicitidy jsou udávány Blumbergův nebo Rovsingův příznak, a samozřejmě, bolest v pravém podbřišku. Dobrým dodatkem od R2 k tématu příznaků bylo zmínění zachované peristaltiky nebo zvracení. R3 navíc uvádí, že k druhému dni vývoje akutní apendicitidy již může docházet k samotnému snížení peristaltiky a větry tak nebudou schopny odcházet. Pacient tak bude mít nafouklé, bolestivé břicho, „*záleží, v jakém stádiu zánětu se to slepé střevo nachází*“.

R4 dodal vlastní letitou zkušenost z urgentního chirurgického příjmu. Zde uvedl rozdíl mezi odlišnými projevy od dětského a dospělého stavu akutní apendicitidy. „*Vyšetřím, konkrétně třeba u dětí,…Ve chvíli, kdy mají rýmu, kašel, jsou nachlazený a začne je bolet břicho, vždy se začnou matky bát, že je to apendicitida. Tam opravdu pomáhá, a co je takový pěkný ukazatel toho a pomocník je to, když to dítě nechám vyskočit sounož, oběma nohama nahoru, a když doskočí, zakňučí a skloubí se, tak si můžu myslet, že tam ten appendix může být. Jinak u tohohle dítěte, které bude nachlazené, to budou zvětšené uzliny a lymfadenitida, která má podobné příznaky. Co se týče těch dospělých, tak tam, samozřejmě musí být nějaká anamnéza*“.

K tomuto stavu byl rozhovor doplněn zajímavou kazuistikou, jež bychom zde rádi zmínili:

Jednalo se o mladého muže, který si přivolal záchrannou službu pro bolesti břicha. Když ZZS přijela na místo, pacient byl v obličeji popelavě bledý, s retencí moči, zvracel. Záchranář v ZZS se domníval na močové kameny, které byly zaseklé v močovodu. Pacient se projevoval typickými znaky renální koliky.

Pacient byl ZZS následně převezen na chirurgický příjem, kde čekal tým s urologem. Pacient se na ambulanci zacévkoval, což mu přineslo obrovskou úlevu. Na

ultrazvuku, který mu byl chvíli posléze proveden se však zjistilo, že má akutní gangrenózní slepé střevo.

R4 tak tedy udává, že s definitivní platností neuvádí pro stanovení diagnostiky stav akutní apendicitidy, nýbrž pojmenování jako „*náhlou příhodu břišní k vyloučení akutní apendicitidy*“.

Podobné odpovědi jsme se dozvěděli i u R5. Ten sám uvedl, že při výjezdech o akutní apendicitidě běžně neuvažuje. Tedy, pokud k tomu předchozí anamnéza pacienta jistě nenasvědčovala, tj. v blízké minulosti podezření na zánět slepého střeva, zánětlivé markery, či zánětlivý nález na střevě s následnou operací. Zde byla dobře vystižena odpověď pro přesné umístění bolestivosti „*prostě přesně mezi 2/3…mezi pupkem a kyčelním trnem*.“ K těmto stavům tedy dodal: „*Trošku mě k tomu směřuje většinou nízký věk, k tomu zvýšená teplota, konkrétní bolestivost na konkrétním místě. Ale zase víme, že často je to i bolestivost v úplně jiných kvadrantech*“. A sám tedy nakonec dodává, že oddiagnostikovanou akutní apendicitidu, na MKN, za svou několikaletou kariéru použil pouze jednou.

R6 se shodoval ve své výpovědi taktéž s předchozími. Obecně uvedl takového pacienta následně „*To znamená, že u pacienta bude anamnéza založená na specifické bolesti břicha lokalizované do pravého podbřišku, opakovaném zvracení, zvýšené teplotě a bude bez známek průjmovitého onemocnění.“*

Otázka č. 4:

Jak byste u pacienta s takovými příznaky postupoval/a?

R1 opět odpověděl jednoduchou větou, a to tedy, pacienta zajistíme, zhodnotíme jeho fyziologického funkce, zhodnotíme, jestli má nějakou akutně řešitelnou bolest. Jak se sám pacient cítí, či necítí. Často se prý takovým pacientům chce zvracet, takže není úplně nežádoucí, v případě potřeby, podat pacientovi vhodná antiemetika. Eventuelně podat analgetika, tedy, v tomto případě Novalgin nebo Analgin, případně některá antipyretika, zde tedy uvedený Paralen. R2 odpovídal obdobně. „*Pacientovi napíchnu kanylu a odvezu ho na nejbližší chirurgii.* Dle naléhavosti situaci dodává možnost dovolat analgetika od lékaře. Jejich podání tak prý nezávisí na nich, ale na lékaři, který je právě na telefonu. R3 odpověděl velice stručně a výstižně, a proto bych zde ráda použila doslovný přepis. „*První bych se snažila vyřešit samozřejmě bolest. Pokud by se jednalo*

u pacienta s nějakou větší bolest, která by byla indikovaná k analgetikům, tak bych si je vyžádala od lékaře. Pak bych jako další řešila tu subfebrilii nebo febrilii, pokud by se u pacienta vyskytovala. A jinak vlastně s tou apendicitidou v přednemocniční péči nic víc nedokážu udělat. Takže, základem je tlumit bolest, tlumit febrilie a jistě nezapomenout na akutní transport". R5 vzpomněl také, opět, samotnou důležitost pečlivého odběru anamnézy u pacienta, vyzdvihl nutnost monitorace fyziologických funkcí a samotný stav pacienta. Tedy to, jak se pacient sám jeví, jak reaguje, jak vypadá. Pro podávání analgetik má následný postup, kdy se po celkovém vyšetření pacientů zeptá, jak momentálně bolest vnímají, a to na škále VAS od 1 do 10. „*U pacientů se vyptám na charakter bolesti a tak dále. A pro mě asi není zásadní, jestliže pacient trpí bolestí, v podstatě, jakoukoliv, z jakékoliv příčiny. Ať mu najednou chybí noha nebo má zánět třeba žlučníku, tak má jednoduše na ta analgetika nárok a velice rád mu je podám. Nevidím v tom nějaká speciální kritéria. Takže, pokud je to možné, tak se pacientů zeptám, jestli chtějí analgetika. To beru jako to nejpodstatnější. A pak jsou, samozřejmě, takové ty situace, kdy se pacienta zeptám, jak moc to bolí na škále od 1 do 10 a on mi řekne, že 13, tak v těchto případech už naprosto nepřichází v úvahu podobná otázka a ta analgetika rovnou podám"*. R6 přistupuje k další terapii na základě vlastního popisu situace pacientem. Jistým ukazatelem je jistě, již dříve zmíněné Blumbergovo nebo Rovsingovo znamení. „*Předpokládáme tak bolestivost buď v místě zánětu, tj. v pravé jámě kyčelní, anebo paralelně se zánětem na druhé straně"*.

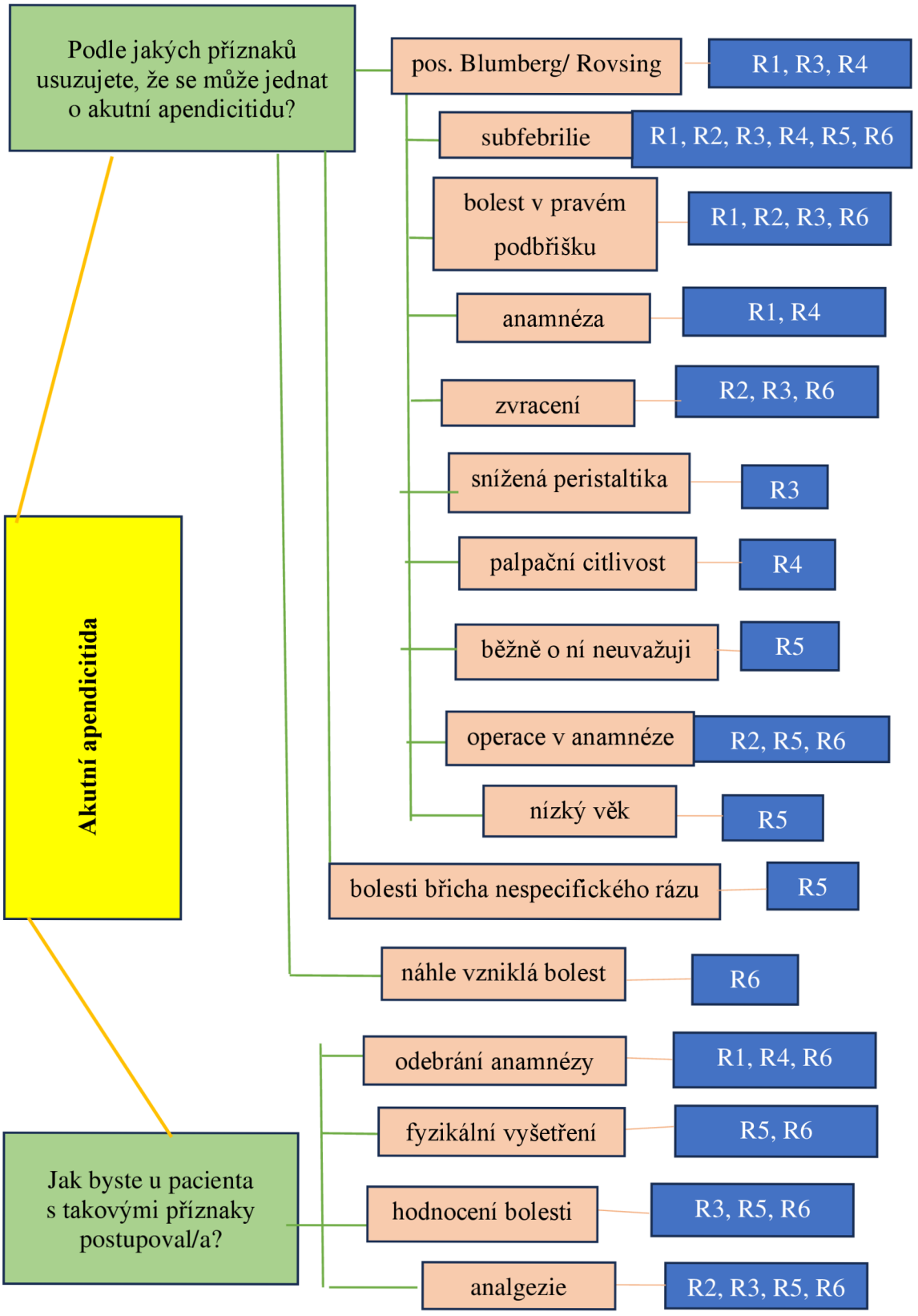

Schéma II: Kategorie 2 – Akutní apendicitida (zdroj: Autor)

3.3.3 Analýza kategorie III: Ileózní stavy

Otázka č. 5:

Podle jakých příznaků usuzujete, že se může jednat o některý ileózní stav?

Odpověď, kterou uvedl R1 je shodná s mnoha ostatními. Pacient bude udávat bolesti břicha, břicho bude samo o sobě „přifouklé“ a bude na něm typický bubínkový poklep. Pacient si bude stěžovat na nauzeu, eventuálně na zvracení. Dalšími významnými ukazateli jsou, že pacient nevylučuje a nechodí na stolici, pokud dojde k naprostému uskřinutí. Břicho dle odpovědi vykazuje známky peritonismu, bolest je většinou difúzní, poklep bolestivý. Zpočátku usilovná peristaltika, později obleněná. Eventuálně se může u pacienta vyskytovat i nějaký zánět. R2 uvedl, v samotné anamnéze, důležitost předchozích operací v dutině břišní, kdy ileózní stavy mají tendenci vzniknout na základě možných srůstů. *„V pokročilejších fázích mohou zvracet střevní odpady, miserere.“* Pacienti mívají velice bolestivé břicho, bývají tachykardičtí, opocení, dýchaviční. Dle uvádění souvislostí s poslechem peristaltiky uvedl R2 odpověď následovně: *„Ta peristaltika většinou už je tam hodně utlumená, v těch fázích, kdy si pacienti zavolají. V té první fázi je to přesně naopak. V břiše to naopak hodně žbluňká a ta peristaltika je hodně aktivní*“. R3 k tomu udal vlastní zkušenosti. A to takové, že pacient je opravdu bolestivý, bledý a opocený, nenechá na sebe sáhnout, a je téměř nevyšetřitelným. R4 opět uvádí důležitost odběru anamnézy. *„Zpravidla, břicho, které bylo hodně otevírané, operované, dělané laparoskopicky, tak má předpoklady k srůstu. A další věcí je, že hrozně moc záleží na tom, co je to za pacienta. Zda je imobilní, nebo jestli je to člověk normálně chodící*“.

R5 uvedl dva nejčastější příznaky, díky nimž lze usuzovat, že půjde právě o stav ileu. *„Tak to není úplně přesný určit, ale jako jeden z hlavních příznaků je, jednak, nějaká peristaltika, která je nebo není slyšitelná. Dalším důkazem, pokud slyšíme, jak všichni učíme ten specifický fenomén padající kapky. A tohle všechno je proč dám takový důraz, jednoznačně, při bolesti břicha na jeho poslech. Dalším, rozhodně důležitým znakem je, že to břicho bude peritoneální. To znamená napnutá břišní stěna, podráždění a nějaký proces, který se tam děje. To pak k tomu ileu velmi pravděpodobně směřuje“.*

R6 uvedl také nutnost usuzovat i nad vznikem ileu dietní chybou. *„Nebo také dobré uvažovat, jestli tam nebyla nějaká dietní chyba, to znamená ty typické potraviny, slupky a ostatní, které tu obstrukci dělají.“*

Otázka č. 6:

Jak byste u pacienta s takovými příznaky postupoval/a?

R1, R3 a R4 by v tomto případě postupovali stejně jako tomu bylo u akutní apendicitidy. R2 uvádí obdobné postupy, ke kterým dodal hrazení tekutin a případné podání Ondansetronu proti zvracení. R5 navíc tedy porovnal, čemu by se více zaměřil u ileu oproti akutní apendicitidě, a to tedy: „*Tam vlastně žádný rozdíl není. Dejme tomu, že u té akutní apendicitidy bych přišel, koukl, prohmátl a dál zaléčil. Nicméně, u těch ileózních stavů, kdybych měl opravdu to podezření, nebo pokud by to vycházelo anamnesticky, tak se zaměřím mnohem důrazněji na ten poslech. A to tak, abych tedy opravdu věděl, jestli se nachází peristaltika ve všech těch kvadrantech nebo naopak, jestli tam všechno funguje nebo ne*“.

R6 udal postup, který byl, co se týče farmakoterapie, v rozporu s ostatními respondenty. „*Podle toho, jak by pacient uváděl bolestivost, dle VAS, tak podat eventuelně analgetika. Bohužel, kdyby v tomto případě pacient urputně zvracel, nebudeme schopni v sanitě podat Ondansetron. Ten je v těchto stavech kontraindikovaný, takže bohužel.*“ R6 tak u tohoto pacienta podporuje postup zajištění pacienta, monitorace, provedení výtěžného fyzikálního vyšetření se zaměřením na poslech peristaltiky, podání analgezie a transportu na chirurgii. Snahou je také pacientovi po dobu převozu do zdravotnického zařízení zajistit a nalézt úlevovou polohu.

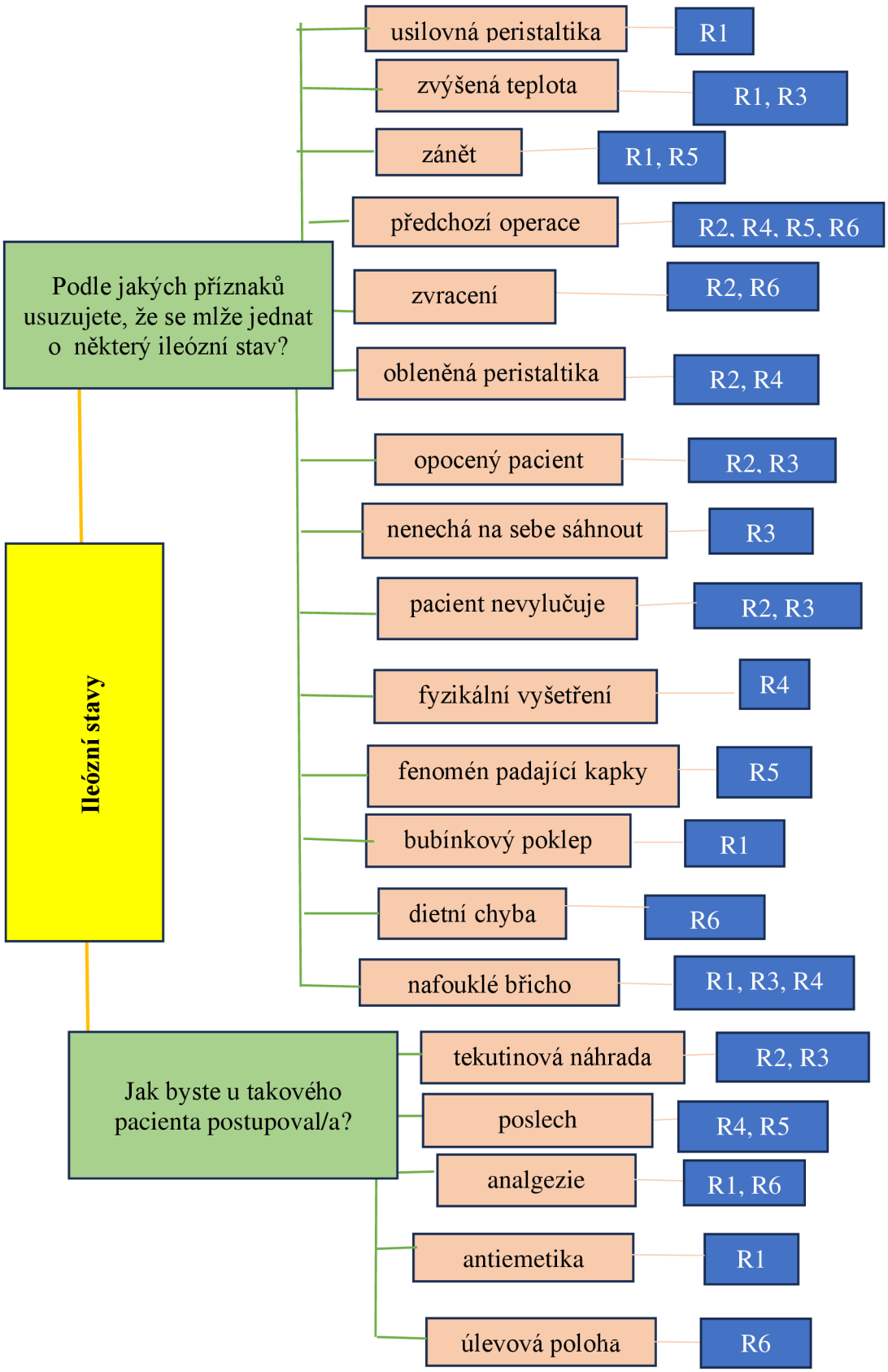

Schéma III: Kategorie 3 – Ileózní stavy (zdroj: Autor)

3.3.4 Analýza kategorie IV: Aneurysma abdominální aorty

Otázka č. 7:

Podle jakých příznaků usuzujete, že se může jednat o AAA?

R1 se s tímto stavem v záchranné službě ještě osobně nesetkal. Avšak, dle představy o takovém stavu si lze vybavit pacienta, který bude bledý, bolavý, s akutní až nesnesitelnou bolestí, pro níž se stane nevyšetřitelným. Respondent mimo jiné zmínil, že se jednou setkal s podezřením na aneurysma abdominální aorty, při kterém se do břicha přenášely poslechové fenomény, jež odpovídaly přesně pulzaci na radiální tepně. Dle jeho mínění se tak bude jednat ve zkratce o pacienta s krutou, nesnesitelnou bolestí, kdy pacient bude hraničně oběhově stabilním. R2 dodal, že takovýto pacient, který si často volá pro ZZS z důvodu bolestí břicha pro AAA již, často, sám ví, že má aneurysma, a ho má zdiagnostikované z nemocnice. Tehdy lze u těch akutních výjezdů očekávat právě jeho rupturu. Pacienti podle R2 budou hypotenzní, tachykardičtí, břicho bude rigidní, bolest se bude vyskytovat po celé ploše břicha. Osobně zde respondent udává zmínku o SONO, které by v těchto případech na výjezdech jistě významně pomohlo k určení samotné diagnózy. R3 odpovídal stejně jako předchozí. Dle odpovědí R4 se jedná o stav, který je v ZZS hodně nepříjemný. *„Aneurysma břišní aorty, to je, si myslím, takový strašák pro nás všechny. Tohle je opravdu stav, který nejsme schopni v záchrance nijak ovlivnit. A jde to rychle.“* R4 mimo jiné také odpověděl, že za svou kariéru se již setkal s několika těmito případy. Výsledky těchto případů byly v prvním scénaři flatulence, kdy pacient měl předchozí diagnostikované aneurysma, a nyní si volal pro bolesti břicha. Druhým případem byl pacient s disekujícím aneurysmatem abdominální aorty, kterému se vléval krevní obsah pod intimu ve vysoce nízkém volumu. U tohoto pacienta byl klinicky pozorován vysoký tlak, proto u něj byla volena terapie ISOKETem pro klinicky řízenou hypotenzi. Tento pacient byl později převezen na cévní chirurgii a odoperován. Třetí případ AAA byl případem „*jak z učebnice*“, kdy se u pacienta objevila silná bolest v zádech. Pacient byl po příjezdu ZZS do bytu na toaletě po defekaci, ležící v bezvědomí. Na něm prý byl vidět „syndrom trenýrek“, kdy pacient byl od pupku až do půlky stehen mramorově modrý. Nakonec se u něj přistoupilo k resuscitaci, která však byla neúspěšná.

Dle zkušeností R4 lze v terénu aneurysma abdominální aorty poznat pouze tehdy, pokud si člověk to „břicho“ pořádně prohmatal již dříve v minulosti a ví, co je na něm špatně.

R5 volil odpověď stylem kazuistiky. Jednalo se o kazuistiku, jež dostal jako student na vysoké škole: Pacient byl doma a při zvednutí se ze židle mu najednou luplo v zádech. Pacient se svalil k zemi mrtev.

Dále tedy podle výpovědi R5 lze u pacienta uvažovat o veškerých možných příznacích, a to od „obyčejných“ bolestí břicha, ať už tupých , či dokonce tlakových, po krvácení, v případě ruptury. Pozornost klade i bolestem zad. „*Pokud to bude nevystřelující bolest v zádech, tak já prostě nejsem schopný na místě určit, jestli se jedná o aneurysma břišní aorty nebo o obyčejnou bolest zad. Člověk i tehdy není na životě stále ohrožený do té doby, dokud to nepraskne“.*

R6 si představuje takového pacienta jako oběhově nestabilního. „*Většinou bývají hypotenzní, představuji si už takový skoro šokový stav.“* Uvádí zde také rozlišnosti bolestivosti AAA oproti jiným náhlým břišním příhodám. „*Lidé většinou popisují takovou drásavou bolest, nejedná se o ty typické kolikovité bolesti jako při ileózním stavu nebo nějakých dalších GIT obtížích. Opravdu spíše udávají takovou drásavou, rvoucí bolest. A samozřejmě nečekám zvýšenou bolestivost při tom samotném břišním vyšetření. To znamená, že nečekám palpační citlivost toho břicha.“*

Otázka č. 8:

V jakém stavu byl pacient, který si přivolal pomoc?

R1 uvedl, že pacient, ke kterému jeli pro podezření se jevil bledý, byl studeně opocený, měl hraniční hodnoty tlaku, kdy udával hodnoty mezi 90 – 100 systoly. Dále vzpomíná na přenesené fenomény do břicha, které zněly jako tepenná pulzace. „*S pacientem se vlastně skoro nedalo vůbec hnout, nedalo se na něj šáhnout, vlastně, v momentě, kdy jsem se mu dotkla břicha, tak začal ječet. No, v podstatě žádná analgezie, nic mu nepomohlo“.* Následně je nutno zvolit co nejšetrnější volbu transportu do nemocnice. Pak R1 také sám uvedl, že na tomto výjezdu byl velice překvapený zjištěním, že takovéto stavy se směřují rovnou na cévní chirurgii, kde je v případě nutnosti provedena urgentní operační léčba. R2 udává, že se s takovým pacientem osobně ještě nesetkal, takže může pouze tipovat, jak by daný pacient vypadal. R3 rozvedl otázku obecným zohledněním na situace přivolání ZZS. „*To je otázka, to je o lidech. Jsou lidi, kteří si volají záchranku na 36,9 °C s tím, že mají horečku. Opravdu záleží na tom, kdo volá. Když to zaměřím na ty AAA, tak může volat někdo, koho tam jenom píchne nebo zatlačí. A pak je někdo, kdo volá až opravdu pozdě a „suší“ si to takhle několik dní. Takže*

na tuhle otázku asi nerelevantní odpovědět! – protože ‚jak říkám, záleží na lidech a na tom, jak to objektivně cítí".

R5 uvádí skutečnost, že se za dobu své praxe setkal pouze s podezřením na aneurysma abdominální aorty. Jednalo se o pacienta, který měl již výskyt aneurysmatu v anamnéze a byl pro něj sledován. Na ZZS přišla výzva pro bolesti břicha. V nemocnici se tedy potvrdil nález na CT pozitivní, který bylo prozatím nutné řešit pouze konzervativně. „*Otázkou je, možná jsem se s podobnými stavy setkal víckrát, protože ty bolesti břicha, zad,…ty vozíš běžně. Ale zpětnou vazbu z nemocnice dostanu málokdy. Takže už jsem se s tím mohl setkat i víckrát, jen o tom nevím – je otázka, co my jsme neviděli. A tím se vracím zpět k té kazuistice. Ruplo v zádech a umřel".* R6 se zatím s takovým výjezdem ještě nesetkal.

Otázka č. 9:

Jak byste u pacienta s takovými příznaky postupoval/a?

U všech respondentů se jejich odpověď setkala ve stejném způsobu postupování. Na samotném léčebném postupu u pacienta by záleželo na jeho stavu a rozsahu daného onemocnění. Pokud by pacient již krvácel, často je pozdě. V této terapii se tak shodli v důkladné a kontinuální monitoraci. Pokud bude stav pacienta vyžadovat, tak regulovat tlak, hradit tekutiny, a v případě nutnosti zástavy krvácení využít EXACYL. Samozřejmostí je šetrná a urychlená přeprava na cévní oddělení či chirurgii. Dle výpovědi R6 bylo dodáno cenného poznatku pro další vývoj terapie. „*Takže budeme monitorovat hlavně tu oběhovou stabilitu, a samozřejmě analgetika. Ta budeme také volit podle toho stavu oběhu. Tím třeba myslím, že právě využijeme třeba Ketamin nebo něco jiného, co nám nezpůsobí stahování toho tlaku dolů".*

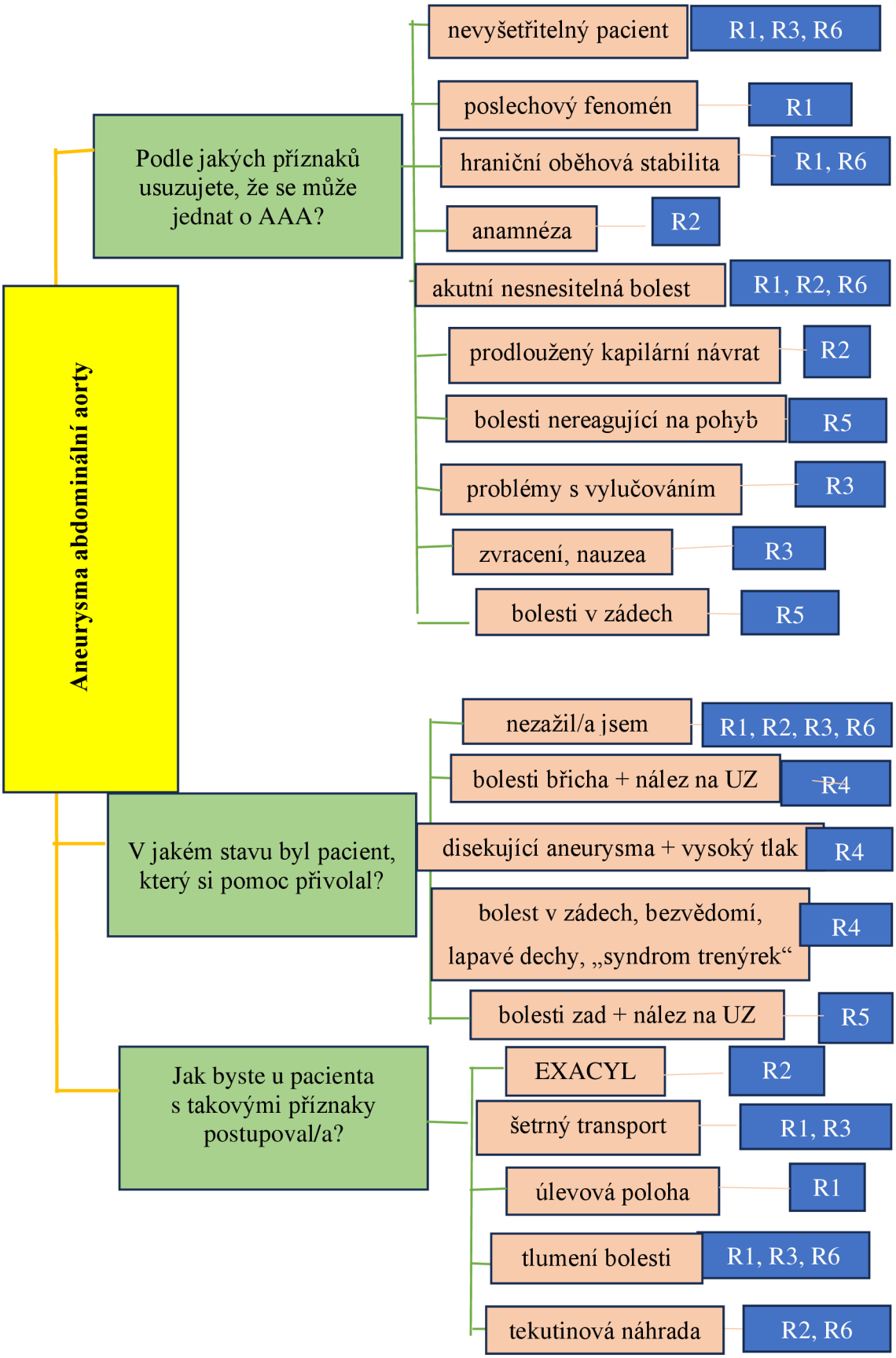

Schéma IV: Kategorie 4 – Aneurysma abdominální aorty (zdroj: Autor)

3.3.5 Analýza kategorie V: Mimoděložní těhotenství

Otázka č. 10:

Podle jakých příznaků usuzujete, že se může jednat o mimoděložní těhotenství?

R1 k této otázce uvedl problematiku odběru gynekologické anamnézy, kterou se snaží odebírat vždy, pokud se u ženy vyskytují bolesti břicha, které jsou lokalizované do oblasti hypogastria. *„Takže bych řekla, pokud budou bolesti v hypogastriu, spíše difúzně. To neznamená, že by byly buď vpravo nebo vlevo“*. Dále bude stav doprovázen neobvyklým gynekologickým krvácením a velkou bolestí, která bude spíše typu křečí. Uvádí také, že je otázkou, zda by se v těch horších stavech mohl objevit i subfebrilní či febrilní stav. Avšak, spíše uvádí veškeré příznaky směřované cestou k tomu hypogastriu. R2 poněkud s humorem odpověděl: *„Tak musí jít o ženu, to je základ. Základ diagnostiky mimoděložního těhotenství je, že je to žena. A žena, samozřejmě, která je v možnosti otěhotnět, že je to u ní možný – vynechme tedy děti a staré dámy“*. Pokud však přihlédneme k těm subjektivním příznakům, bude se jednat o specifickou bolest, která bude směřovaná do třísel, a ta bolest bude přirovnaná jako šlehnutí bičem. R2 tak dodává, že pokud prý dojde k samotné, možné, ruptuře vejcovodu, příznaky se mohou projevovat hodně shodné jako je tomu u prasklého aneurysmatu. Odběr správné gynekologické anamnézy je velice podstatným i u R3, kdy budou specifické otázky směřovat k těhotenství. Jestli dříve, nebo v minulosti proběhlo, jak bylo zakončené. Dále se zjistí, zda žena například neinklinuje k mimoděložnímu těhotenství a jestli je pravděpodobnost, že by mohla být těhotná. Obecně by se však prý jednalo o bolest v hypogastriu, krvácení mimo cyklus. Pacientka by byla hypotenzní a bledá. R4 odpovídá, že *„mimoděložní těhotenství je fofr!“* R4 se zmínil o své 30 leté praxi na záchranné službě, za kterou měl možnost několika takových výjezdů. Cíleně se ptá pacientek na užívání antikoncepce, na možnost otěhotnění. Je dobré se také zeptat, zda pacientka zvrací či nezvrací, zda má nebo nemá průjem, zda trpí zácpou, zda ji pálí při močení. *„A ty ženský, ty mají tu kliniku jasnou. A to je těhotná, tak že ví nebo neví, jestli je. Možná jí bude trochu blbě, bude slabá, bolesti břicha, nebude krvácet ani špinit, tachykardická, hypotenzní, nanicovatá. No prostě blbě. – Kdy jste měla poslední menzes? Jak vypadala poslední menstruace?“* Zde je tedy správná anamnéza důležitá. Dobré je si rovnou z terénu dovolat na gynekologii, aby doktor již při příjezdu čekal s ultrazvukem. Dále zde také uvádí důležitý fakt, že příznaky mimoděložního těhotenství mohou být velice dobře zastřené prasklou ovariální cystou, nebo naopak. *„Ta klinika tam bude naprosto totožná“*. R5 uvedl opět

nutnost anamnézy, která hraje v tomto případě důležitou roli. „*Logicky tam musí být nějaký sexuální styk, ale především ten předpoklad, že žena může být těhotná. Ona o tom třeba může vědět, ale zatím to není ještě mimoděložní…respektive, hCG vyjde pozitivní, ale pak mohou nastat ostatní příznaky.*“ Samozřejmě, u ženy budou hrát důležitou roli také předešlé možné potraty. „*Myslím, že v takových situacích je prostě správné odebrání anamnézy jako alfa a omega.*“

Otázka č. 11

Jak je tento stav častý u ZZS? Setkala jste se s ním již v ZZS?

R5 uvedl : „*No, z hlediska počtu výjezdů si nemyslím, že je to časté. Jako, jistě je to otázka, že ano. Ale když to vezmu,…kolik my vlastně sledujeme těhotenství, kolik vozíme takových žen, kolik máme výjezdů? Na to množství výjezdů, které máme, tak si myslím, že je to hodně zanedbatelné číslo.*“ R5 mimo jiné také uvádí ve fakt to, že mnohem častěji vezl již ženy pro cysty na vaječníku nebo gynekologické krvácení, u kterého však nelze popírat, že se jednalo právě o mimoděložní těhotenství. „*Je to otázka, no. Párkrát jsem už vezl pacientky, které měly po mimoděložním těhotenství, že to měly v anamnéze. Ale myslím si, osobně, že mimoděložní těhotenství je takový stav, který se zavčasu odhalí, pokud pacientka chodí pravidelně na kontroly.*“ Je tak tedy udáváno na nízkém počtu setkání se s tímto stavem ve výjezdu.

R1 uvedl, že osobně se s mimoděložním těhotenstvím nesetkal, nýbrž jen s jeho podezřením. Zde se tedy respondent také domnívá, že jejich četnost není nikterak vysoká. „*Myslím si, že spíš to lidi zvládnou vyřešit nějakým způsobem ambulantně, nebo se na to přijde v rámci nějaké prevence.*“ R2 pak uvádí, že sám se s tímto stavem nesetkal. „*My většinou vozíme takové ty krvácivé příhody jako gynekologické krvácení anebo rodičky k porodu. Ještě potraty, ale to vysloveně takové ty typické, kdy pacientky mají velké bolesti, masivně krvácejí. Ale nikdy jsem se nesetkala, ani jsem neměla podezření, že by to k tomu mohlo spadat, že bych vezla ženu v takovémto období s takovými bolestmi a těmi typickými příznaky. Každý se vždycky ptám, jak to s tou možností otěhotnění může nebo nemůže být.*“

Odpověď R3 byla taktéž sporná. R3 se sám s takovýmto výjezdem ještě nesetkal. R3 však vypověděl, že „*Tak, setkala jsem se jednou s krvácením mimo cyklus, ale neměla jsem nikdy podezření na to, že je to zrovna mimoděložní těhotenství. Ta anamnéza nenapovídala tomu, že by žena vůbec mohla být těhotná.*“ Jistě také závisí na komunikaci

a zpětné vazbě od nemocnice. Pokud by ale R3 měl říci, domnívá se, že takových diagnóz se nevozí tolik. *„Dalo by se to spočítat na dvou rukách.“*

R4 uvádí skutečnost, že za svou kariéru měl těchto pacientek mnoho. U popisu jednotlivých stavů postupoval dosti detailně. Prvním případem byla pacientka, která si celý stav měla „sušit“ až do té doby, dokud se u ní nezačal projevovat prešokový stav. Nakonec byla pacientka odvezena záchrannou službou do nemocnice, a odtud přímo na sál. Pacientku odoperovali, zajistili a udělalo vše potřebné. Nakonec se u ní však do čtvrtého či pátého dne po operaci rozvinula diseminovaná intravaskulární koagulopatie, na jejíž následky posléze zemřela. Další dvě pacientky, u kterých byla přesvědčená, že je veze na mimoděložní těhotenství, jež projevovaly naprosto totožné příznaky, odvezla obě do nemocnice. Tam se však na ambulanci mimoděložní těhotenství nepotvrdilo a oběma pacientkám byla namísto toho potvrzena prasklá ovariální cysta. *„Je proto nutné znát důkladné anamnézu.“* Další případ nezažil R4 z pohledu záchranáře, nýbrž, z pohledu dispečera. Tehdy byl přijat hovor od pacientčiny kamarádky, která říkala, jak je její kamarádce špatně. R5 ji tehdy vyzpovídal opravdu důkladně, *„zeptala jsem se na úplně všechno, snad i na velikost bot.“* V tu chvíli ho však nenapadlo pacientku vyzpovídat na antikoncepci, či na možnost těhotenství. Na místo tak byl k pacientce vyslán lékař z pohotovosti. Ten si však krátce po příjezdu na místo dovolával „velké auto“, jelikož, v tomto případě se jednalo o stav, kdy pacientka měla v dutině břišní něco okolo 2 ½ litru krve, která pocházela z prasklého mimoděložního těhotenství.

R6 se sám již s touto příhodou také setkal. Co se týče četnosti na záchranné službě respondent rovněž uvedl, že se nejedná o stav nějak častý. *„V terénu, když už se volá na nějaké bolesti gynekologického typu, vždy to spíše souvisí s ovulací nebo s nějakou cystou, lépe s její rupturou.“* Respondent uvedl, že pacientka, na kterou byl přivolán, byla oběhově nestabilní a popisovala pruskou bolest v obou dvou podbřišcích, která byla lokalizovaná pouze na dané místo a jinam se již nešířila. *„Paní byla opět oběhově nestabilní, při každém pohybu z té velké bolesti zkolabovala, bylo tam i hodně vidět těch vagových dráždění. Nevyšetřovali jsme tedy per rectum, ale vím, že pacientka popisovala prudkou bolest v obou dvou podbřišcích, která se nikam jinam nešířila. Byla jen v těch podbřišcích. Sama udávala, že bolest byla opravdu urputná, rvoucí a u toho zvracela“.*

Otázka č. 12:

Jak byste u pacientky s takovými příznaky postupoval/a?

V případě terapie uvedl R1, že následná terapie závisí na stavu pacientky, a jak celý strav nyní probíhá. V případě bolestí by, samozřejmě, zvolil vhodnou analgezii a dále jinak léčil symptomaticky. *„Tam prostě nemáme moc co jiného.“* R2 uvedl odpověď ve zkratce fyzikální vyšetření, monitorace, analgezie. Odpověď R3 byla lépe rozvinutá. *„Začala bych tím, že si změřím fyziologické funkce. Jestliže je tam nějaké krvácení, tak by byla pacientka hypotenzní. Tím pádem bych tedy určitě řešila tlak. Tu bolest bych, samozřejmě, řešila po domluvě s lékařem. To ale potom záleží na škále bolesti, a to jak pacientka určí, jestli je bolest snesitelná nebo ne. Takže, osobně, bych spíš řešila nějakou volumeterapii s analgetikama a včasný transport.* R4 se v mnohém shodoval s předchozími. Doplnil však, že podání analgetik je téma diskuzní.

Odpověď R5 bych zde chtěla vyzdvihnout, jelikož tento výrok mi přišel nejvíce vypovídajícím reálnému stavu pacienta a jeho řešení. *„tak tam bude v potaz hodně věcí. Tak, samozřejmě, tam bude nějaká bolest. Pro tu si totiž ženy většinou volají. Takže tam by tedy přicházela v úvahu, určitě, nějaká analgetická terapie. Za další by zde byla možná nějaká krevní ztráta, což velice často bývá. Tak tam bych volil nějakou infuzní terapii, ale asi bych to také úplně nepřeháněl. No, a pak je, samozřejmě, potřeba zvážit, zda podat na tu zástavu krvácení EXACYL, protože ten je, pokud se nepletu, indikovaný spíše na traumatickou krevní ztrátu. Takže tam bych se řídil asi podle odhadů té krevní ztráty. A tady pak asi nemá smysl vymýšlet cokoliv jiného. Tím, že je to uzavřený prostor, stejně jako když ti praskne apendicitida, tak je to pořád na chirurgii. Tady v těchto případech budeme pacientku převážet na gynekologii, tam se o ní postarají. A pak stabilizace pacienta, to znamená symptomatická léčba. Když bude u pacientky hypotenze, „zalít“ víc, když bude tachykardie taky tak. Když budou pak ty bolesti takové, že je nebude moci vydržet, tak dáme nějaká ta analgetika. Když nebudou pomáhat analgetika, tak pacientku trochu zasedujeme, aby se minimálně, alespoň, trochu uklidnila. Sice jí to bude bolet, ale nebude o tom vědět“.*

R6 zmínil vlastní zkušenost z výjezdu. Rádi bychom ho zde opět zmínili, jelikož byl svým vývojem a řešením také velice zajímavý. *„Prvně jsme tedy vyšetřovali kolapsový stav, na který jsme byli volaní. Zjistili jsme, že pacientka není schopná vertikalizace právě pro tu bolest. Při každém pokusu o vertikalizaci nám zkolabovala,*

takže jsme ji nechali v horizontální poloze s tím, že jsme se snažily ještě víc vyšetřit to břicho. Zajímala nás opět anamnéza a tak dále. Pak jsme vyšetřovali vlastně celé to břicho nahoře, kde nakonec nebylo vůbec citlivé. Dole v těch podbřišcích bylo extrémně palpačně citlivé s tím, že tam byla ta algicita opravu patrná. Pacientka byla opocená, bledá, tachykardická. Bylo hodně patrné, že jí to dost bolí i bodá. Takže jsme zajistili žilní vstup, dostala Analgin, zkusili jsme jí vleže potom tedy transportovat na vakuovce, posléze na nosítka. I po podání Analginu ty obtíže moc neustupovaly. A už k samotnému vyloučení náhlé gynekologické příhody jsme ji vezli rovnou na gynekologické oddělení.“

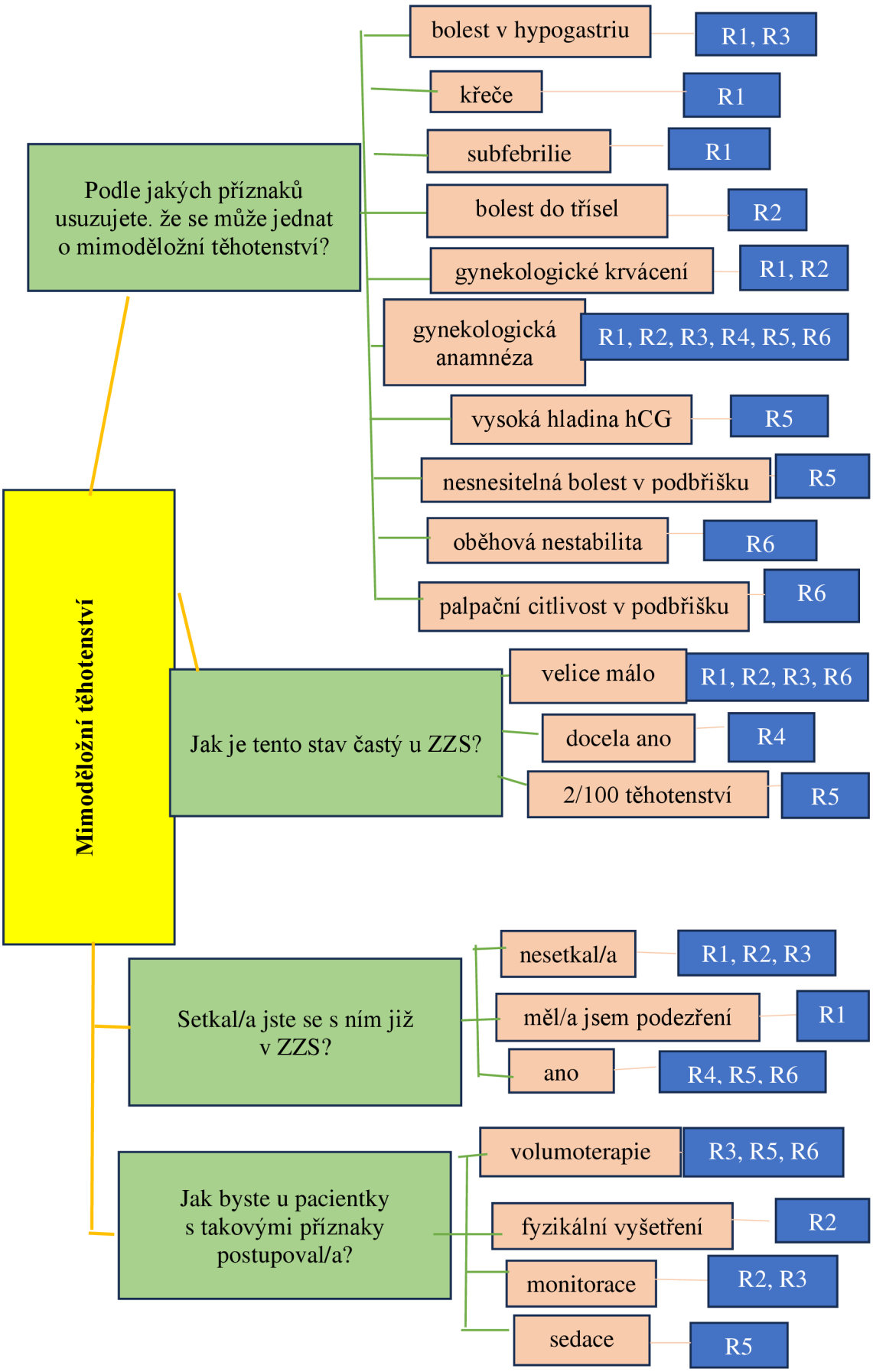

Schéma V: Kategorie 5 – Mimoděložní těhotenství (zdroj: Autor)

3.4 Vyhodnocení cílů a výzkumných otázek

V rámci této bakalářské práce jsme stanovili 3 cíle a k nim 6 výzkumných otázek. Stanovené výzkumné cíle (3) této práce byly splněny.

Výzkumný cíl č. 1: Popsat péči o pacienta s NPB v přednemocniční neodkladné péči.

Tento cíl byl splněn již v rámci teoretické části.

Výzkumný cíl č. 2: Zjistit kritické body při diagnostice náhlých příhod břišních.

K tomuto cíli byla stanovena jedna výzkumná otázka: „Jaké jsou kritické body při diagnostice náhlých příhod břišních v PNP?“ V rozhovoru byly k tomuto cíli položeny dvě otázky, a to otázky č. 1 a 2, které jsme zařadili do kategorie I: Diagnostika náhlých příhod břišních v PNP. Dle shody odpovědí všech respondentů jsme zjistili, že zásadním bodem pro diagnostiku náhlých příhod břišních je fyzikální vyšetření, z nějž nejvýtěžnějšími jsou pohmat a poslech. Při samotném výkonu diagnostiky u pacienta hraje zásadní roli jeho současný zdravotní stav. Tímto způsobem se tak lze dopátrat, jak závažná je situace, kterou na místě řešíme. Důležité tak je kontinuální měření fyziologických funkcí a neustálá kontrola pacienta. Z výpovědi všech respondentů jsme se dozvěděli, že nejvíce důležitým a zásadním bodem léčby náhlých příhod břišních je správně odebraná a výtěžná anamnéza. Při samotném vyšetření pacienta nestačí, řídit se pouze samotnou monitorací, ale je zde však více než žádoucí provedení správného fyzikálního vyšetření. Měli bychom dbát také na celkové objektivní příznaky pacienta, na jeho zjev, posturu a jeho projevy. Ke každé diagnostice bychom měli přistupovat s nadhledem a neopírat se pouze o jednu možnou variantu diagnózy. Často je lepší vézt pacienta pro bolesti břicha nespecifického charakteru, u kterých se bude jednat o možné vyloučení suspektního stavu (např. nespecifická bolesti břicha, suspektně pro vyvrácení/ potvrzení….), než abychom vezly pacienta pro něco, co není na první pohled zcela jasné. Co shledala většina respondentů jako kritické, bylo postrádání SONO, či jiných laboratorních metod, jež by v přednemocniční péči mohly zásadně pomoci s diagnostikou onemocnění. Zde tak bylo dále zmíněno základních laboratorních metod a odběrů, či způsobu odebrání hodnoty CRP z prstu. I přesto, že většina z respondentů uvedla tyto nedostatky, i tak lze říci, že sami respondenti nedbali plně na nutnosti o toto vybavení záchrannou službu rozšířit. Stálá většina z nich tak stála toho názoru, že i při možnostech využití těchto metod, nebude stále možné v péči o pacienta nijak významně v přednemocniční péči pokročit.

Výzkumný cíl č. 3: Zmapovat postupy v péči o pacienta s příznaky vybraných náhlých příhod.

V závislosti na tento výzkumný cíl vzniklo přidruženě čtyř výzkumných otázek, z nichž každá zaujímá vlastní kategorii III – V. V rozhovoru bylo zvoleno, v závislosti na tématu, dvou až tří otázek. Pro lepší orientaci v textu bychom zde rádi tento cíl rozdělili do dílčích výzkumných otázek a odpověděli na ně v jejich části.

V případě postupů u pacienta s akutní apendicitidou se jedná o jeho prvotní zajištění, zajištění analgezie v případech potřeby a o šetrný transport do zdravotnického zařízení. Samozřejmostí je i tlumení přidruženého zvracení, jež se nachází v těchto případech takřka pokaždé. Dle zjištěných dat, která vypověděli jednotliví respondenti, odpovíme následovně. U pacienta je důležité zajistit žilní vstup, zhodnotit jeho fyziologické funkce, zhodnotit bolest a zajistit rychlý, ale šetrný transport. Dle míry bolesti si bude nutné dovolat analgetika na indikaci lékaře. Pokud budou pacientův stav doprovázet příznaky spojené s teplotou, budeme zde volit podání některých antipyretik pro její snížení. Pokud bude pacient trpět nauzeou nebo zvracením, v těchto případech přistoupíme naopak k antiemetikům. Po celou dobu transportu je nutné pacienta sledovat, sledovat jeho stav a pravidelně se ho ptát na vývoj bolesti.

Pokud se bude jednat o akutní ileózní stav, tak postup bude velice shodný s předchozím. U ileózních stavů je snahou řešit stejně tak i další doprovodné příznaky daného onemocnění. Ve vozidlech záchranné služby je přístup k ileózním stavům takřka stejný jako je tomu u akutní apendicitidy. Prvotním úkolem je pacienta zajistit, vyšetřit a monitorovat. Další postup terapie je symptomatický, jelikož záleží na tom, v jakém stádiu zánětu se bude onemocnění nacházet. Pacientovi zajistíme podávání volumoterapie, kterou budeme korigovat jeho celkový stav, převážně tedy s přihlédnutím k hypotenzi. Nepřítomnost peristaltiky v terénu neumíme jinak řešit. Budeme se však soustředit na významnou analgezii, a v případě dalších doprovodných příznaků na potlačení zvracení nebo teploty.

V případě aneurysmatu abdominální aorty se zprvopočátku bude jednat o tlakové zajištění pacienta a zajištění dalších fyziologických funkcí. Ten budeme řešit pomocí hrazení tekutin a budeme se ho snažit dostatečně regulovat. Přístup k takovému pacientovi a další následné postupy v terapii se budou odvíjet od jeho momentálního

zdravotního stavu. Díky výpovědi respondentů bylo dosaženo výsledku, který byl v mnoha jeho zněních stejný. Samotný postup ošetření pacienta by byl volen v závislosti na stavu a rozsahu onemocnění, pro nějž si tento daný pacient pomoc přivolal. Základem správného postupu u pacienta je jeho zajištění, tedy zpřístupnění cesty do krevního oběhu, podrobné fyzikální vyšetření, detailní odběr anamnézy a nepřetržitá monitorace jeho stavu. K mírnějším stavům tohoto onemocnění budeme postupovat symptomaticky a budeme zde volit ambulantní terapii. Pokud se bude jednat o závažnou fázi tohoto onemocnění, a pokud dojde k samotné ruptuře, stav bude muset být řešen urgentní cestou. Tou cestou bude v ZZS přistupováno k zástavě krvácení podáním EXACYLu. Pacienta je posléze nutné neprodleně směřovat na cévní chirurgii.

U pacientky s příznaky mimoděložního těhotenství je zásadní součástí terapie dostatečné odebrání anamnézy, převážně té gynekologické. Díky níž lze účelně dokázat možnost výskytu mimoděložního těhotenství.. Infuzní terapie krystaloidními roztoky by v tomto případě měla být indikována vždy. Většina z respondentů se shodla na tom, že k pacientce bude v PNP postupovat podle průběhu stavu onemocnění. Z jejich pohledu je tedy na místě nutná monitorace pacientky, správné fyzikální vyšetření a v případě nutnosti volba vhodné analgezie. Odpovědí jednoho z respondentů byla dodána nutnost podání infuzní terapie, jelikož krevní ztráta je v těchto případech velice častá. Pokud by analgetika v případě bolestí nepůsobily, nebylo by zde od věci pacientku v ZZS lehce zasedovat. Nutností je, samozřejmě, urychlený transport na gynekologické oddělení.

4 Diskuze

Cílem této práce je analyzovat a zjistit, jak zdravotničtí záchranáři reagují na uvedenou problematiku, jež byla v této práci obsažena. Pozornost je tak věnována specifickým stavům v přednemocniční péči a jejich zdárné terapii. Veškeré tyto cenné poznatky jsme získali prostřednictvím rozhovorů se zdravotnickými záchranáři s mnohaletou praxí v oboru. Výzkum byl v této práci realizován metodou kvalitativní, za využití techniky polostrukturovaného rozhovoru. Obsah onoho výzkumu byl rozdělen do 5 zásadních kategorií. Pro získání validních dat k vypracování praktické části bylo do rozhovoru vsazeno dvanácti otázek. Každý rozhovor se odehrával v klidném a nerušeném prostředí tak, aby nebyly respondent či jeho odpovědi jakkoliv jinak ovlivněny. Respondenti, jež sehráli hlavní roli při tvoření rozhovorů byli pracovníci u zdravotnické záchranné služby na pozici zdravotnického záchranáře (dále respondenti).

Prvním výzkumným cílem je popsat péči o pacienta s náhlými příhodami břišními v přednemocniční neodkladné péči. K tomuto cíli se tak lze dočíst v práci, že nejdůležitější roli zde sehrává ucelený pohled na pacienta. „*Na pacienta se musí přihlížet povšechně*“, jako uvedl v rozhovoru R5. Přihlížíme tak nejen na jeho nynější stav, ale stejně tak na stav před přivoláním ZZS, na jeho osobní a sociální anamnézu, ale také na jeho zjev, postoj k nemoci a na ostatní potíže. Pokud stav pacienta vyžaduje podání některých analgetik či jiných léčivých přípravků, mělo by tak být učiněno. Dle autorů Oguzturk et al., (2012) lze jednoduše odkázat na turecký výzkum, jež zkoumal, zda podání jednotlivých farmak zkreslí příznaky onemocnění náhlých příhod břišních. Často se podání farmak v přednemocniční péči střetává v neshodě s názory v jejich podáni mezi zdravotnickými záchranáři a lékaři ve zdravotnických zařízeních, avšak, dle výpovědi jednoho z respondentů nemusí. „*Je otázka, co v záchrance volit, protože všichni chirurgové obecně říkají,…nic jim nedávejte, zastřete nám tak příznaky…nicméně, jestliže mám podezření na akutní apendicitidu, tak si ve špitále udělám ultrazvuk, odeberu si CRP, udělám k tomu leukocyty. Tudíž je mi úplně jedno, jestli to pacienta bolí nebo nebolí. V případě ileu dojedu do nemocnice, udělám si nativní snímek břicha, srdce, plíce, vyjedou mi tam hladinky, doplním si to o CT, udělám si kompletní laboratoř, a tudíž je mi to také naprosto jedno, zda bude pacient v bolestech nebo ne*“ (R4). Proto tak usuzovat, že nejdůležitější cíle v péči o pacienta v PNP jsou správný přístup, možnost analgezie, lidský přístup a včasný zdravotnický transport.

Druhý cíl této práce směřuje k vyhodnocení a nalezení kritických bodů, jež významně pomohou při následné diagnostice náhlých příhod břišních. V této části bylo cílem zjistit, jakých metod a pomůcek lze v prostředí záchranné služby využít, a případně, které prostředky zde záchranářům chybí. Bylo zjištěno, že nejzásadnější roli v diagnostice náhlých příhod břišních v prostředí přednemocniční neodkladné péče sehrává právě fyzikální vyšetření pacienta. Prvním krokem je popisováno i v knize od autora Silen (2010). Na této odpovědi se shodli také všichni respondenti. Fyzikálnímu vyšetření také jako výtěžnému přidává svůj názor Dobiáš, et al. (2021), jež považuje fyzikální vyšetření jako základní pilíř k diagnostice v PNP. Někteří z nich k tomu také dodali nutnost odebrání anamnézy, která je v danou chvíli stejně důležitou. Uvedl tak, ku příkladu, právě R4 „*Jenom fyzikální vyšetření: poklep, poslech a….dokonalej odběr anamnézy*“. Ze strany druhé jsme se cíleně doptávali všech respondentů, zda jim ve vozidlech záchranné služby chybí některé přístroje či pomůcky, které by jim mohly zásadně, nebo některým způsobem na výjezdu pomoci. K této otázce se opět všichni shodli a zmínili v obsahu této problematiky, možnost ultrasonografického přístroje. Dostupnost ultrasonografie popisují Krška a Ulrych (2022) jako metodu, která je dobře dostupná, levná, a která je vhodná pro screening a další sledování progrese onemocnění. R5 na to odpověděl takto: „*Ano, kdyby jsme měli SONO, dokázali bychom udělat přesnější diagnostiku, ano kdybychom měli laboratoř a aspoň třeba analyzátor a dokázali bychom tak třeba změřit zánětlivé markery nebo, nebo, nějaký další hodnoty…určitě by to mohlo ve výsledný terapii dál pomoct*“. Někteří respondenti nad rámec této problematiky dále uvedli i téma „pojízdné laboratoře“ a rychlotestů, jež by v mnoha situacích mohly také výrazně přispět, nebo také nikoliv. Například dle odpovědi R3: „*Nějaký základní odběr jako krevních vzorků, tak jakoby by se taky asi dalo, jako byl by nápomocnej…. Ale zase to asi podle mě bude k ničemu, protože stejně jako nepoznám, nebo stejně s tím nic neudělám a jako ve výsledku ta terapie bude úplně stejná…“*. Zásadně proti nedostatkům techniky a pomůcek ve vozidlech ZZS byli R3 a 4, jež vedli odpověď na tuto otázku směrem, že je vybavenost aut zdravotnické záchranné služby je zcela dostačující. „*Myslím si, že určitě ne…., za nás jako střední zdravotnický personál si myslím, že auto máme vybavený potřebně*“. Takto uvedl svou odpověď R3. Kritickým bodem pro usnadnění diagnostiky v PNP tak byl shledán přístroj SONO, jež by mohl být výrazným pomocníkem v časném odhalení volné tekutiny v dutině břišní. Dalším bodem zájmu byl CRP analyzátor, jehož přítomnost by mohla významně přispět k odhalení zánětu. Jako další zásadní bod, jež by

mohl kriticky ovlivnit diagnostiku náhlých příhod břišních, je neznalost těchto onemocnění. Jak již bylo respondenty dříve řečeno, některé z těchto náhlých příhod břišních jsou velice ojedinělé, a proto, setkat se s nimi v prostředí PNP je často sporné. Proto zde vnímám jako základní nedostatek i možnou osobní neznalost dané problematiky a její následné terapie.

Třetím cílem práce je zmapovat specifické postupy v přednemocniční neodkladné péči u jednotlivých onemocnění. Zaměřili jsme se na podezření na diagnózy akutní apendicitidy, akutního ileózního stavu, onemocnění aneurysmatu abdominální aorty a mimoděložního těhotenství. Nejzásadnějším postupem provedeným zkoumanými zdravotnickými záchranáři u akutní apendicitidy bylo, po provedení výtěžného fyzikálního vyšetření a odběru anamnézy, u pacienta zabezpečit snížení teploty, dodat vhodné množství tekutin a utlumit silné zvracení, jež tuto břišní příhodu ruku v ruce doprovází. Stejně odpověděli i Tham, et al. (2019) ve své publikaci, kde uvádějí, že při podezření na tento stav je nutné pacientovi poskytnout resuscitaci tekutinami a poskytnout mu přiměřenou analgezii. R3 uvedl: „*Takže, první bych se snažila vyřešit bolest samozřejmě,….pokud by to byla nějaká větší bolest, která by byla indikovaná k analgetikům, tak bych si vyžádala od lékaře analgetika,…..pak bych řešila tu subfebrilii nebo febrilii, pokud by tam byla, a samozřejmě, budeme řešit i to zvracení, to znamená, že podám nějaký antiemetika, třeba Ondansetron, no. A pak samozřejmě akutní transport, no, jinak víc toho s tou apendicitidou moc neudělám*.“ V případě problematiky akutního ileu se respondenti, ve většině, shodli se stejnými postupy jako u předchozího stavu. R3 uvedl takto: „*A postupuju v tom vlastně jako úplně stejně,...dodávám mu samozřejmě tekutiny, jako víc tekutin žejo, to se samozřejmě musí řešit i jako tekutinovou nějakou náhradou a vlastně vezu ho na nejbližší chirurgii, pak…. maximálně mu dám třeba něco na to zvracení*.“ Pro tlumení zvracení v PNP je však nutno podotknout, dle R6 následující: „*Ondansetron u ileu? Ne, určitě ne,…on je kontraindikovaný u ileózních stavů. Třeba, když je někde patologický nějaký prostor nebo dutina, ať už je to prostě třeba nevím pneumotorax nebo prostě třeba, nevím, nějaká oblast při zhmoždění žaludku a tak dále, tak prostě patologická dutina vyplněná vzduchem v břiše, tak je kontraindikované ho podat, tudíž i při ileózním stavu*.“ Slezáková et al. (2010) ve své knize uvádí, že terapie je vždy zahájena zavedením nasogastrické sondy a hrazením ztrát vody a minerálů.

Postupy u onemocnění aneurysmatu abdominální aorty, následná péče a postupy v PNP se odvíjejí od stavu pacienta a fáze daného onemocnění. „*Ne, ten člověk nebude*

vypadat jako že, že je na životě ohroženej, protože, logicky, protože to nevypadá ten člověk do tý doby, dokud to nepraskne“ (R5). Pokud se však budeme ubírat cestou ruptury aneurysmatu, všichni respondenti uvedli, že takový pacient se bude jevit jako oběhově hraničně stabilní a tachykardický. Na místě proto bude, jako správný postup, doplňovat pacientovi vhodné množství tekutin a snažit se jeho stav stabilizovat. Pokud bude stav natolik závažný, mnozí respondenti by uvažovali nad podáním kyseliny tranexamové. „*Pokud by došlo k tý ruptuře že jo, tak samozřejmě doplňuješ tekutiny, můžeš podávat nějaký Exacyly, ale pokud to samozřejmě poznáš že jo. Pokud pacient začně bejt tachykardickej, bledej, bude mít kapilární návrat nižší, bude hypotenzní, tak pak něco takovýdleho jako můžeš jako usuzovat a postupovat podle toho*“ (R2).

V případě postupů u mimoděložního těhotenství vyšlo jako nejdůležitější z postupů zjištění a vytěžení co nejpodrobnější gynekologické anamnézy, hlavně stran možného těhotenství či nepravidelnosti v menstruačním cyklu. Z pohledu anamnézy, dle Kršky a Ulrycha (2022), ženy udávají pokusy o otěhotnění, sekundární amenoreu aj. „*Ta gynekologická anamnéza a ta daná situace. Teda u pacientky prostě obecně odběr tý anamnézy…to je jako si myslím, že alfa a omega tohohle*“ (R5). Následné postupy se budou opět odlišovat v závislosti na stavu pacientky a situace, jež bude řešena na místě výjezdu. U takovýchto pacientek je však podstatou hradit tekutiny, zajistit analgezii a umožnit co nejrychlejší transport na gynekologické pracoviště. „*Tak, samozřejmě, bude tam nějaká extrémní bolest, protože pro to ty ženy většinou tady v těch případech volaly. Takže za mě teda rozhodně nějaká analgetická terapie, za další možná bude nějaká krevní ztráta, což bývá. Tak zase nějaká infuzní terapie, ale asi bych to úplně nepřeháněl. No,…a pak je, pak je samozřejmě potřeba zvážit, protože Exacyl je, jestli se nepletu, indikovaný spíš jako na traumatickou krevní ztrátu, ale dáváme ho i při jakýchkoliv jiných masivních krváceních. Takže podle odhadů krevní ztráty bych se řídil i tím. Potom stabilizovat pacienta, to znamená symptomatická léčba. Když bude hypotenze lejt víc, když bude tachykardie taky. Když budou prostě šílený bolesti, dát nějaký analgetika, když analgetika už nebudou pomáhat, tak trošku pacienta zasedovat, aby se aspoň minimálně uklidnil. Sice ho to bude bolet, ale nebude o tom vědět*“ (R5).

Za této příležitosti lze do tématu diskuze zasadit zajímavost, kterou jsme se dozvěděli od jednoho z respondentů. Vztahuje se k problematice diagnostiky mimoděložního těhotenství a k postupům které byly prováděny dříve k jeho diagnostice. „*A to si představte, že když byla moje máma v 64, když nastoupila na gyndu a na*

porodnici, tak nebyl ultrazvuk. A když se přivezlo mimoděložní těhotenství, tak se dělala punkce Douglasova prostoru, a to tak, že se tam píchla jehla, Tam se normálně píchla punkční jehla a ve chvíli, kdy se natáhla krev, no, tak bylo naprosto jasný, že to tam je prdlá extrovka a už se šlo na sál. Protože neměli ultrazvuky, neměli laparoskopie, neměli vaginální ultrazvuky. Ty starý porodníci, gynekologové se opírali jenom o tu zkušenost a jenom o tu kliniku.. Hlavní je ject na to správný pracoviště, což je další. Protože ty břicha jsou opravdu do určitý míry mystéria.“ Uvádí tak i Hájek et al. (2014), ve svém díle Porodnictví. V dnešní době už je tato varianta diagnostiky jistě nepřijatelná, jelikož v takových případech nyní využíváme zobrazovacích metod, jež jsou přesné, neinvazivní a bezpečné. Tak mluví o zobrazovacích metodách i Bartuněk el al. (2010), ve své knize Měření v elektrotechnice.

5 Návrh doporučení pro praxi

Jako výstup této práce a další doporučení pro praxi jsme zvolili vypracování jednoduchého algoritmu ve formátu A4 (Příloha D: Výstupní algoritmus). Bude jistým pomocníkem a učební pomůckou pro další osoby, jež se touto problematikou zaujímají, věnují se jí, nebo jsou studenty zdravotnických oborů, kterým by mohla být nápomocnou.

Jelikož více než polovina respondentů zodpověděla skutečnost, že případy onemocnění aneurysmatu abdominální aorty a mimoděložního těhotenství nejsou v prostředí ZZS zcela zastoupeny, doporučení tak zní, že je žádoucí, rozšířit o nich dostatečné povědomí. Z výpovědí tak vyšlo, že někteří respondenti se s těmito stavy „v terénu“ doposud nesetkali. A proto se domníváme, že jako doporučení do další praxe by bylo žádoucí o těchto stavech více mluvit. Provádět, například, cvičení a školení, která budou specializovaná právě na daná onemocnění. Snahou těchto školení tak může být získání nových vědomostí o daném onemocnění, o možnostech jeho léčby a samozřejmě o získání zkušeností danou problematiku řešit. Výsledek takového školení by byl i velice přínosným pro některé záchranáře, co se týče stránky jistoty, jelikož i mnozí respondenti v rozhovoru přiznali, že se daných onemocnění v prostředí PNP bojí.

Dalším doporučením vhodným zmínění, stejně jako to udělali mnozí respondenti, je problematika ultrasonografického přístroje v přednemocniční péči. Domníváme se tak, že do budoucna by tento prostředek mohl být sám vsazen do dosavadní výbavy lékařských aut. A tak chceme upozornit na to, že doktoři na záchranné službě by tak mohli začít býti pravidelně, či pololetně školeni na „čtení“ z ultrasonografického snímku.

A jako poslední doporučení do další praxe odkazujeme na otázku farmakoterapie v prostředí přednemocniční péče, jež je zmíněna v diskuzi výše. Doporučení tak zní, aby se nehledělo pouze na to, aby byl pacient dopraven do zdravotnického zařízení co nejrychleji a na úkor diskomfortu a bolesti. V této chvíli bychom se měli zastavit a vyhodnotit stav pacienta, případně se ho doptat, zda je potřeba podat analgezii či další farmaka. Pacient si tak bude moci cestu do zdravotnického zařízení zapamatovat alespoň o trochu pohodlnější.

6 Závěr

Tato práce byla svým obsahem cílena na téma náhlých příhod břišních v oblasti urgentní medicíny. Byla cíleně rozdělena do tří zásadních kapitol, jež zahrnovaly obojí, jak teoretický, tak praktický rámec.

Teoretická část pojednávala o obecné problematice „akutního břicha“, o základech vyšetření pacienta, o základech anatomie a fyziologie břicha a také o vybraných specifických náhlých příhodách břišních. V této části tak bylo definováno pojmů náhlá příhoda břišní, akutní apendicitida, ileózní stav, aneurysma abdominální aorty a mimoděložní těhotenství.

V návaznosti na sepsání teoretické části bylo provedeno výzkumného šetření, u nějž bylo využito formy polostrukturovaných rozhovorů, na nichž se zúčastnilo celkem šest zdravotnických záchranářů. Cílem výzkumné části práce tak bylo zjistit, jaké jsou obecné postupy pro vyšetření daného onemocnění v přednemocniční péči.

Osobně se domnívám, že v této práci jsme dosáhli objasnění a splnění všech vytyčených cílů, a doufám, že celý výstup této práce přinese mnoho nových poznatků a vědomostí i mnoha dalším lidem právě tak, jako přinesl mně samotné.

Lze tedy ke konci této práce říci, že veškeré získané poznatky z vedení praktické práce a s ní spojených rozhovorů našly společný bod jako většina odborných knih a prací. Tyto informace šly spolu a výrazně se nerozcházely v žádných názorech ani postupech. Většina rozhovorů byla zajímavých o doplnění vlastních zkušeností záchranářů, které pocházely z již prožitých výjezdů.

Seznam použitých zdrojů

ADAMS, Ebenezer Joseph, 2023. *Acute Abdominal Diseases: Including Abdominal Injuries and the Complications of External Hernia*. United Kingdom: Legare Street Press. ISBN 978-1-02-247843-5.

ANAMNÉZA.CZ, 2017. Orgány – Anamneza.cz. online. In: *Portál o zdraví - Anamneza.cz*. ISSN 1802-8489. Dostupné z: https://www.anamneza.cz/Organy/lidske-telo/14. [citováno 2025-01-30].

Anon., 2020. *Abdominal aortic aneurysm: diagnosis and management*. online. National Institute for Health and Care Excellence: Guidelines. London: National Institute for Health and Care Excellence (NICE). ISBN 978-1-4731-3452-2. Dostupné z: http://www.ncbi.nlm.nih.gov/books/NBK556921/.

BARTUŠEK, Karel et al., 2010. *Měření v elektrotechnice*. Brno: Akademické nakladatelství, VUTIUM. ISBN 978-8-02-144160-6.

BATTLE, William Henry, 2021. *The Acute Abdomen*. United Kingdom: Legare Street Press. ISBN 978-1-01-421072-2.

BATTLE, William Henry, 2023. *Clinical Lectures On The Acute Abdomen*. London: Sothis Press. ISBN 978-1-03-655104-9.

BORNÍK, Daniel, 2014. Slezina a její funkce – co jí prospívá a co slezině škodí? online. 2014-07-12. In: *Zdravotní magazín a katalog rehabilitací | Rehabilitace.info*. Archivní kopie dostupná z: Internet Archive (distributor), https://web.archive.org/web/20240803093811/https://www.rehabilitace.info/lidske-telo/slezina-a-jeji-funkce-co-ji-prospiva-a-co-slezine-skodi/. [archivováno 2024-08-03]. [citováno 2025-01-29].

ČERNOCH, Jiří et al., 2012. *Prekancerózy v trávicím traktu*. Praha: Grada. ISBN 978-80-247-3500-9.

HERLE, Petr (ed.), 2016 *Diferenciální diagnostika v chirurgii*. Diferenciální diagnostika, 7. Praha: Raabe. ISBN 978-80-7496-208-0.

FRAMM, Joachim a David PLAČEK (ed.), 2002. *Profily léčiv do kapsy: výběr informací určený k lékárenskému poradenství: upraveno pro specifika ČR*. Praha: Grada. ISBN 80-247-0259-2.

GEBAUER, Lukáš, DiS., 2013. *Náhlé příhody břišní v přednemocniční péči*. Bakalářská práce. Praha 5: Vysoká škola zdravotnická o. p. s. Dostupné z: https://is.vszdrav.cz/do/vsz/bakalarske_prace/Bakalarske_prace_v_akademickem_roce_2012-2013/Zdravotnicky_zachranar_2013/GEBAUER_LUKAS/GEBAUER_LUKAS.pdf.

GÜRLICH, Robert et al., 2018 *Peritonitis*. Jessenius. Praha: Maxdorf. ISBN 978-80-7345-584-2.

GYNWEB, 2023. Mimoděložní těhotenství a jeho formy. online. 2023-06-12. In: *GYNWEB.cz - gynekologie, těhotenství týden po týdnu, poradna*. Dostupné z: https://www.gynweb.cz/tehotenstvi-a-porod/mimodelozni-tehotenstvi/mimodelozni-tehotenstvi-a-jeho-formy. [citováno 2025-01-27].

HÁJEK, Miloš; Bohumil SEIFERT; Petr KŘEPELKA; Štěpán SUCHÁNEK a Jana VOJTÍŠKOVÁ, 2011. *Náhlé příhody břišní: doporučený diagnostický a léčebný postup pro všeobecné praktické lékaře 2011*. Doporučené postupy pro praktické lékaře. Praha: Společnost všeobecného lékařství ČLS JEP, Centrum doporučených postupů pro praktické lékaře. ISBN 978-80-86998-47-3.

HEJDUKOVÁ, Veronika, 2022. *Léčba bolesti v přednemocniční neodkladné péči*. Bakalářská práce. Kladno: České vysoké učení technické v Praze, Fakulta biomedicínského inženýrství. Dostupné z: https://dspace.cvut.cz/bitstream/handle/10467/104871/FBMI-BP-2022-Hejdukova-Veronika-prace.pdf?sequence=-1.

HODLER, Juerg; Rahel A. KUBIK-HUCH; Justus E. ROOS a Gustav K. VON SCHULTHESS (ed.), 2023. *Diseases of the Abdomen and Pelvis 2023-2026: Diagnostic Imaging*. online. IDKD Springer Series. Cham: Springer. Dostupné z: https://doi.org/10.1007/978-3-031-27355-1.

HOCH, Jiří; Petr KŘEPELKA a Bohumil SEIFERT, 2023. *Náhlé příhody břišní: doporučený diagnostický a terapeutický postup pro všeobecné praktické lékaře 2023*. Doporučené diagnostické a terapeutické postupy pro všeobecné praktické lékaře. Praha: Centrum doporučených postupů pro praktické lékaře, Společnost všeobecného lékařství ČLS JEP. ISBN 978-80-88280-46-0.

HORSKÁ SLUŽBA, 2025. Náhlé příhody břišní. online. In: Úvodní stránka [*online učebnice Horské služby ČR]*. Dostupné z: https://ucebnice.horskasluzba.cz/cz/zdravotni-specialni-cast/nahle-stavy-chirurgicke/nahle-prihody-brisni. [citováno 2025-01-27].

JIRÁSEK, Václav; Marie BRODANOVÁ a Zdeněk MAREČEK, 2002. *Vnitřní lékařství. Svazek IV, Gastroenterologie, hepatologie*. Scripta. Malá řada. Praha: Galén. ISBN 978-80-726-2139-4.

JOUKAL, Marek, 2021. *Regional anatomy of the abdomen*. PDF; online. MUNI MED. Dostupné z: https://is.muni.cz/el/med/jaro2021/aVLAN0222p/um/abdomen_topography.pdf.

KAREL, Lukáš; Aleš ŽÁK et al., 2007. *Gatroenterologie a hepatologie: učebnice*. Praha: Grada. ISBN 978-80-247-1787-6.

KAREL, Lukáš; Jiří HOCH; Petr URBÁNEK; Jiří NEVORAL et al., 2022. *Obyčejné nemoci trávicího traktu*. Postgraduální gastroenterologie a hepatologie. Praha: Grada. ISBN 978-80-271-3405-2.

KRŠKA, Zdeněk a Jan ULRYCH (ed.), 2022a. *Náhlé příhody břišní: aktuální pohled na klasifikaci, diagnostiku a léčbu.* 1. díl. Albertova sbírka. Praha: We Make Media. ISBN 978-80-88400-27-1.

KRŠKA, Zdeněk a Jan ULRYCH (ed.), 2022b. *Náhlé příhody břišní: aktuální pohled na klasifikaci, diagnostiku a léčbu.* 2. díl. Albertova sbírka. Praha: We Make Media. ISBN 978-80-88400-36-3.

KUBIŠTOVÁ, Viktorie, 2020. *Náhlé příhody břišní v přednemocniční neodkladné péči.* Bakalářská práce. Kladno: České vysoké učení technické v Praze, Fakulta biomedicínského inženýrství. Dostupné z:

https://dspace.cvut.cz/bitstream/handle/10467/91942/FBMI-BP-2020-Kubistova-Viktorie-prace.pdf.

LATA, Jan; Jan BUREŠ; Tomáš VAŇÁSEK et al., 2010. *Gastroenterologie*. Praha: Galén. ISBN 978-80-7262-692-2.

LUKÁŠ, Karel et al., 2005. *Gastroenterologie a hepatologie pro zdravotní sestry*. Praha: Grada. ISBN 80-247-1283-0.

LUKÁŠ, Karel; Jiří HOCH a Jiří NEVORAL (ed.), 2019. *Bolest břicha*. Edice postgraduální medicíny. Praha: Mladá fronta. ISBN 978-80-204-5249-8.

MARTÍNKOVÁ, Jiřina et al., 2007. *Farmakologie pro studenty zdravotnických oborů*. Praha : Grada. ISBN 978-80-247-1356-4.

MEDIATELY, 2025a.SUFENTA FORTE: SPC, Složení, Cena - Mediately. online. In: *Mediately*. Dostupné z: https://mediately.co/cz/drugs/W5SCr9pSi4PCyupPInruMxR80I5/sufenta-forte-50mcg-ml-injekcni-roztok. [citováno 2025-01-27].

MEDIATELY, 2025b.BUSCOPAN: SPC, Složení, Cena - Mediately. online. In: *Mediately*. Dostupné z: https://mediately.co/cz/drugs/GeaTtfdj3w3KeP94GCYlkp69RLl/buscopan-20mg-ml-injekcni-roztok. [citováno 2025-01-30].

MIŽENKOVÁ, Ľudmila a Ivana ARGAYOVÁ, 2024. *Ampulárium: v ambulancích zdravotnické záchranné služby*. Sestra. Praha: Grada. ISBN 978-80-271-3766-4.

NAKLÁDAL, Jakub, 2015. *Bezpečná analgesie v přednemocniční péči*. Bakalářská práce. Brno: Masarykova univerzita, Lékařská fakulta. Dostupné z: https://is.muni.cz/th/hecy7/nakladal_analgesie_qb4w4.pdf.

OGUZTURK, H.; D. OZGUR; M. G. TURTAY; C. KAYAALP; S. YILMAZ et al., 2012. Tramadol or paracetamol do not effect the diagnostic accuracy of acute abdominal pain with significant pain relief - a prospective, randomized, placebo controlled double blind study. online. *European Review for Medical and Pharmacological Sciences*, vol.

16, no. 14, s. 1983–1988. ISSN 1128-3602. Dostupné z: https://www.europeanreview.org/article/1235.

PAVLÍČKOVÁ, Stela, 2013. *Léčba bolesti se zaměřením na pacienty s onkologickým onemocněním*. Diplomová práce. Hradec Králové: Univerzita Karlova, Farmaceutická fakulta v Hradci Králové. Dostupné z: https://dspace.cuni.cz/bitstream/handle/20.500.11956/55503/DPTX_2011_2_11160_0_268001_0_121522.pdf?sequence=1&isAllowed=y.

PAFKO, Pavel; Jaromír KABÁT a Václav JANÍK, 2006. *Náhlé příhody břišní: operační manuál*. Praha: Grada Publishing. ISBN 80-247-0981-3.

PEZ, 2016. Využití analgetik v průběhu vyšetřovacího procesu u náhlých…. online. 2016-09-05. In: *Největší informační zdroj pro lékaře - proLékaře.cz | proLékaře.cz*. ISSN 1803-6597. Dostupné z: https://www.prolekare.cz/tema/analgesie/detail/vyuziti-analgetik-v-prubehu-vysetrovaciho-procesu-u-nahlych-prihod-brisnich-6749. [citováno 2025-01-27].

POSPÍŠILOVÁ, Blanka a Olga PROCHÁZKOVÁ, 2016. *Anatomie pro bakaláře I: obecná anatomie, systémy pohybové a orgánové*. Vyd. 2. nezměněné. Liberec: Technická univerzita v Liberci. ISBN 978-80-7494-306-5.

PREHOSPITALHUB, 2024. Prehospital Management Of Ruptured Aortic Aneurysm. online. In: *The Hub For Prehospital Learning (prehospitalhub.co.uk)*. Dostupné z: https://prehospitalhub.co.uk/ruptured-aortic-aneurysm/. [citováno 2025-02-17].

SHAW, Palma M.; John LOREE a Ryan C. GIBBONS, 2024. Abdominal Aortic Aneurysm. online. In: *StatPearls*. Treasure Island: StatPearls Publishing, 2024-02-27. PMID 29262134. Dostupné z: http://www.ncbi.nlm.nih.gov/books/NBK470237/. [citováno 2025-01-29].

SCHEIN, Moshe a Paul N. ROGERS (ed.), 2011. *Urgentní břišní chirurgie: Schein's common sense emergency abdominal surgery*. Praha: Grada. ISBN 978-80-247-2357-0.

SILEN, William, 2010. *Cope's Early Diagnosis of the Acute Abdomen*. 22nd ed. Oxford: Oxford University Press. ISBN 978-01-997-3045-2.

SLEZÁKOVÁ, Lenka et al., 2010 *Ošetřovatelství v chirurgii II*. Sestra. Praha: Grada. ISBN 978-80-247-3130-8.

ŠANTA, Marián; Silvia IANNACCONE a Imrich ANDRÁSI, 2022. *Náhle brušné príhody pre zdravotníckych záchranárov*. Rožumberok: Verbum - vydavateľstvo KU. ISBN 978-80-561-1004-1.

ŠEBLOVÁ, Jana; Jiří KNOR et al., 2013. *Urgentní medicína v klinické praxi lékaře*. Praha: Grada. ISBN 978-80-2474434-6.

ŠEBLOVÁ, Jana; Jiří KNOR et al., 2018. *Urgentní medicína v klinické praxi lékaře*. Vyd. 2. doplněné a aktualizované. Praha: Grada. ISBN 978-80-271-0596-0.

ŠEVČÍK, Pavel et al., 1994. *Bolest a možnost její kontroly*. Brno: Institut pro další vzdělávání pracovníků ve zdravotnictví. ISBN 80-7013-171-3.

ŠPIČÁK, Julius et al., 2022. *Novinky v gastroenterologii a hepatologii III*. Praha: Grada. ISBN 978-80-271-3374-1.

ŠTEFÁNEK, Jiří, 2025. Náhlé příhody břišní | Medicína, nemoci, studium na 1. LF UK. online. In: *Stránky o medicíně, nemocech a studiu na 1. LF UK*. Dostupné z: https://www.stefajir.cz/nahle-prihody-brisni. [citováno 2025-01-27].

THAM, Tony C. K.; John S. A. COLLINS a Roy SOETIKNO, 2017. *Urgentní gastroenterologie*. Praha: Grada. ISBN 978-80-271-0157-3.

TÓTH, Lukáš, 2024. Aneurysma: Co je to cévní výduť, jak se projevuje a jaká má rizika? | MedicSpark. online. 2024-06-17. In: *MedicSpark - Kartotéka zdraví*. Dostupné z: https://medicspark.cz/nemoci/aneurysma/. [citováno 2025-01-27].

VINŠOVÁ, Světluše, 2025. Anatomie břišní dutiny. online. 2025-01-31. In: *Česká Ordinace cz - rodinná encyklopedie*. Dostupné z: https://www.ceskaordinace.cz/anatomie-brisni-dutiny-ckr-955-9255.html. [citováno 2025-01-31].

VITALION, 2025. Peritonitida: příznaky, léčba (Zánět pobřišnice) – Vitalion.cz. online. In: *Vitalion.cz – lepší informace, lepší zdraví*. Dostupné z: https://nemoci.vitalion.cz/peritonitida/. [citováno 2025-02-05].

VYKOPALOVÁ, Veronika; Ondřej DOSTÁL; Michaela HRABCOVÁ; Filip PRÁŠEK a Jana BABKOVÁ, 2015. Játra. online. In: *Elektronická učebnice | ELUC*. Dostupné z: https://eluc.ikap.cz/lekce/jatra. [citováno 2025-01-29].

WORLD HEALTH ORGANIZATION, 2019. WHO revision of pain management guidelines. online. 2019-08-27. In: *World Health Organization (WHO)*. Dostupné z: https://www.who.int/news/item/27-08-2019-who-revision-of-pain-management-guidelines. [citováno 2025-01-27].

ZGARBOVÁ, Anna; Jana KALČÁKOVÁ a Helena ZGARBOVÁ, 2019. Trávicí systém. online. In: *Anatomie a fyziologie*. Střední zdravotnická škola a Vyšší odborná škola zdravotnická, Ostrava, 2019-12-21. Dostupné z: https://www.vovcr.cz/odz/zdrav/130/page24.html. [citováno 2025-01-27].

Seznam schémat

Schéma I: Kategorie I – Diagnostika náhlých příhod břišních v PNP

Schéma II: Kategorie II – Akutní apendicitida

Schéma III: Kategorie III – Ileózní stavy

Schéma IV: Kategorie IV – Aneurysma abdominální aorty

Schéma V: Kategorie V – Mimoděložní těhotenství

Seznam příloh

V seznamu příloh je přiložen Protokol k realizaci výzkumu, dále jednotlivé souhlasy respondentů s podílením se na výzkumu a informované souhlasy s poskytnutím výzkumu. Jako příloha jsou zde přiloženy i otázky k rozhovoru, k praktické části výzkumu. Jako poslední příloha této práce je zde přiložen výstupní algoritmus, který je shrnutím všech kritických bodů při výkonu vyšetření a diagnostiky specifických náhlých příhod břišních.

Příloha A: Protokol k realizaci výzkumu

Příloha B: Souhlas respondenta s účastí ve výzkumu

Příloha C: Otázky k rozhovoru

Příloha D: Výstupní algoritmus

Příloha A: Protokol k realizaci výzkumu

FAKULTA ZDRAVOTNICKÝCH STUDIÍ TUL

PROTOKOL K REALIZACI VÝZKUMU

Jméno a příjmení studenta:	Adéla KRESTOVÁ
Osobní číslo studenta:	D22000095
Univerzitní e-mail studenta:	adela.krestova@tul.cz
Studijní program:	Zdravotnické záchranářství
Ročník:	3.
Prohlášení studenta	
Prohlašuji, že v kvalifikační práci ani v publikacích souvisejících s kvalifikační prací nebudu uvádět osobní údaje o respondentech nebo institucích, kde byl výzkum realizován, pokud k tomu není získán souhlas v tomto protokolu. Dále prohlašuji, že budu dodržovat povinnou mlčenlivost o skutečnostech, o kterých jsem se dozvěděl při realizaci výzkumu v rámci osobní ochrany zúčastněných osob.	
Podpis studenta:	Adéla Krestová
Kvalifikační práce	
Téma kvalifikační práce:	Náhlé příhody břišní z pohledu urgentní medicíny
Kvalifikační práce:	☒ bakalářská ☐ diplomová
Jméno vedoucího kvalifikační práce:	Mgr. Jana SEHNALOVÁ
Metoda a technika výzkumu:	polostrukturovaný rozhovor
Soubor respondentů:	zaměstnanci zdravotnické záchranné služby
Název pracoviště pro realizaci výzkumu:	Záchranná služba ASČR Kralupy nad Vltavou, z.s.
Datum zahájení výzkumu:	
Datum ukončení výzkumu:	
Finanční zatížení pracoviště při realizaci výzkumu:	☐ ANO ☒ NE
Souhlas vedoucího kvalifikační práce: **Podpis vedoucího kvalifikační práce:**	☒ souhlasím ☐ nesouhlasím
Spolupracující instituce	
Souhlas odpovědného pracovníka instituce s realizací výzkumu: **Souhlas s případným zveřejněním názvu instituce v kvalifikační práci a publikacích:** **Podpis odpovědného pracovníka a razítko instituce:**	☒ souhlas ☒ souhlasí Mgr. [illegible] Mouchá

Příloha B: Souhlas respondenta s účastí ve výzkumu

FAKULTA ZDRAVOTNICKÝCH STUDIÍ TUL

Souhlas respondenta s účastí ve výzkumu

Jméno a příjmení studenta:	Adéla KRESTOVÁ
Osobní číslo studenta:	
Univerzitní e-mail studenta:	
Studijní program:	Zdravotnické záchranářství
Ročník:	3.
Kvalifikační práce:	☑ bakalářská ☐ diplomová
Téma kvalifikační práce:	Náhlé příhody břišní z pohledu urgentní medicíny
Technika	Polostrukturovaný rozhovor

Dobrý den,

v souvislosti se zpracováním kvalifikační práce bych Vás tímto chtěla požádat o udělení souhlasu s podílením se na výzkumu jako respondent. Kdykoliv máte možnost odstoupit od realizace výzkumu. Výzkum bude realizován technikou rozhovoru, dále bude elektronicky zaznamenán (prostřednictvím diktafonu, videa apod.) a následně zpracován.

V rámci kvalifikační práce bude zajištěna anonymita respondentů a mlčenlivost výzkumníka o všech zjištěných skutečnostech při zpracování zjištěných údajů. Výstupy výzkumu budou též uváděny anonymně.

Svým podpisem souhlasím s účastí ve výzkumu za výše zmíněných podmínek v rámci zpracování kvalifikační práce.

Jméno a příjemní respondenta

Podpis respondenta: ____

Dne: ____

Příloha C: Otázky k rozhovoru

Kategorie I: Diagnostika náhlých příhod břišních v PNP

1) Jakých využíváte v ZZS metod k diagnostice náhlých příhod břišních?
2) Chybí Vám ve vozidle ZZS něco, co by Vám pomohlo k provedení přesnější diagnostiky?

Kategorie II: Akutní apendicitida

3) Podle jakých příznaků usuzujete, že se může jednat o akutní apendicitidu?
4) Jak byste u pacienta s takovými příznaky postupoval/a?

Kategorie III: Ileózní stavy

5) Podle jakých příznaků usuzujete, že se může jednat o některý ileózní stav?
6) Jak byste u takového pacienta postupoval/a?

Kategorie IV: Aneurysma abdominální aorty

7) Podle jakých příznaků usuzujete, že se může jednat o aneurysma abdominální aorty?
8) V jakém stavu byl pacient, který si pomoc přivolal?
9) Jak byste u pacienta s takovými příznaky postupoval/a?

Kategorie V: Mimoděložní těhotenství

10) Podle jakých příznaků usuzujete, že se může jednat o mimoděložní těhotenství?
11) Jak je tento stav častý u ZZS? Setkal/a jste se s ním již v ZZS?
12) Jak byste u pacientky s takovými příznaky postupoval/a?

Příloha D: Výstupní algoritmus

Náhlé příhody břišní z pohledu urgentní medicíny

BOLESTI BŘICHA? → ANO X NE (zvaž jiné příčiny! např. dietní chyba)

Orientační body na břiše:

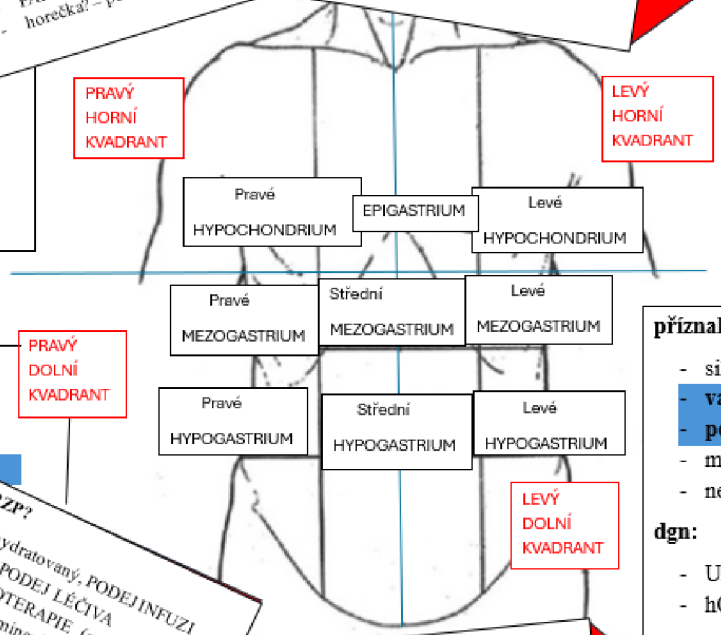

Akutní apendicitida

příznaky:

- **bolest v pravém dolním kvadrantu**
- horečka
- zvracení a nevolnost
- změny v chuti k jídlu X nechutenství

dgn:

- fyzikální vyšetření
- UZ
- CT

projekce bolesti:

- *svírající, řezavá, pálivá*
- nejprve vzniká ve střední části, později se přesouvá do pravé dolní části

Co dělat v RZP?

- zajistit pacienta
- monitorace FF
- FARMAKOTERAPIE?
- horečka? – pokus se ji snížit

Co dělat v RZP?

- zajištění vstupu do KO (pro případné podání infuzí a léků – v případě silné bolesti MORFIN)
- OXYGENOTERAPIE
- minimalizovat pohyb (předejde se tak dalšímu poranění nebo zvýšení rizika krvácení

Aneurysma abdominální aorty

příznaky:

- silná bolest v břiše nebo v zadní části
- **pulzující charakter bolestí**
- šokové příznaky (↑P, ↓TK)

dgn:

- UZ
- CT

projekce bolesti:

- *asymptomatický průběh* do doby ruptury
- pulzující rezistence v břiše
- *útlak okolních orgánů* → doprovází ledvinová kolika

Ileózní stavy

příznaky:

- distenze břicha
- nevolnost a zvracení
- **absence plynů a stolice**

dgn:

- RTG
- CT

projekce bolesti:

- *kolikovitá → později difúzní*
- *křečovité bolesti*
- bubínkový poklep nad distendovanou kličkou
- NGS
- volumoterapie

Co dělat v RZP?

- Je P dehydratovaný, PODEJ INFUZI
- zvrací? – PODEJ LÉČIVA
- FARMAKOTERAPIE (spasmolytika, prokinetika,minerály)
- hledá P úlevovou polohu? – NECH HO!

Mimoděložní těhotenství

příznaky:

- silná bolest na jedné straně břicha
- **vaginální krvácení**
- **pozitivní těhotenský test**
- možné příznaky šoku (↓TK, mdloby)
- nepravidelný menstruační cyklus

dgn:

- UZ
- hCG test

projekce bolesti:

- *křečovité bolesti břicha*
- silná jednostranná bolest *propagace pod lopatku, do ramenního kloubu, do krku*
- napnutí břišní stěny

Co dělat v RZP?

- pokud krvácí z rodidel, STERILNĚ PŘEKRYJ
- pokud krvácí, DOPLŇ TEKUTINY (krystaloidy)
- EXACYL 1 g?
- v případě potřeby O_2 TERAPIE + FARMAKOTERAPIE