



Jihočeská univerzita
v Českých Budějovicích
Zdravotně
sociální fakulta

Diagnostické zobrazování pacientů s polytraumatem

BAKALÁŘSKÁ PRÁCE

Studijní program: [Specializace ve zdravotnictví](#)

Autor: Martin Fišer

Vedoucí práce: MUDr. Petr Lhoták

České Budějovice 2022

Prohlášení

Prohlašuji, že svoji bakalářskou práci s názvem „Diagnostické zobrazování pacientů s polytraumatem“ jsem vypracoval samostatně pouze s použitím pramenů a literatury uvedených v seznamu citované literatury.

Prohlašuji, že v souladu s § 47b zákona č. 111/1998 Sb. v platném znění souhlasím se zveřejněním své bakalářské práce, a to – v nezkrácené podobě – v úpravě vzniklé vypuštěním vyznačených částí archivovaných fakultou – elektronickou cestou ve veřejně přístupné části databáze STAG provozované Jihočeskou univerzitou v Českých Budějovicích na jejich internetových stránkách, a to se zachováním mého autorského práva k odevzdanému textu této kvalifikační práce. Souhlasím dále s tím, aby toutéž elektronickou cestou byly v souladu s uvedeným ustanovením zákona č. 111/1998 Sb. zveřejněny posudky školitele a oponentů práce i záznam o průběhu a výsledku obhajoby kvalifikační práce. Rovněž souhlasím s porovnáním textu mé kvalifikační práce s databází kvalifikačních prací Theses.cz provozovanou Národním registrem vysokoškolských kvalifikačních prací a systémem na odhalování plagiátů.

V Českých Budějovicích dne 8. 8. 2022

.....

Martin Fišer

Poděkování

Děkuji především vedoucímu bakalářské práce panu primáři MUDr. Petru Lhotákovi za cenné rady, připomínky a odborné vedení mé práce. Také chci poděkovat vedoucímu radiologických asistentů Bc. Janu Veselému za poskytnutí dat a informací k praktické části.

Abstrakt

Bakalářská práce se zabývá diagnostickými zobrazovacími metodami u polytraumatizovaných pacientů. Diagnostické zobrazovací metody hrají velkou roli u vyšetření těchto pacientů, kde hlavním cílem je brzké stanovení diagnózy, která by měla pomoci, v těžkých případech i zachránit pacientův život. Tato práce je rozdělena na teoretickou a praktickou část. V první polovině teoretické části je vysvětlena definice polytraumatu a mechanismy jejího vzniku. Jsou popsány nejčastější příčiny vzniku mnohočetného poranění. V druhé polovině jsou popsány zobrazovací metody, které se používají u vyšetření polytraumat. Nejdříve vysvětlují základní radiologické postupy a jejich algoritmus při polytraumatu. Poté se práce zaměřuje na principy výpočetní tomografie, ultrasonografie, skiografie a magnetické rezonance. Jsou uvedeny kontrastní látky, které používáme při diagnostice polytraumatizovaného pacienta.

V praktické části za pomoci získaných dat z Nemocnice České Budějovice, a.s. bylo statisticky zkoumáno, jestli se za posledních pět let zvyšuje počet pacientů či nikoliv. Dále se zjišťovalo pohlaví a věkové rozložení pacientů s polytraumatem. Zkoumáno je i statistické zastoupení příčin úrazu. Praktická část se dále zabývá tím, jaké vyšetření se provádí nejčastěji v NEMCB. Všechna data jsou přehledně zpracována do tabulek a grafů.

Tato bakalářská práce může sloužit jako edukační materiál pro studenty zdravotnických oborů a radiologickým asistentům.

Klíčová slova

výpočetní tomografie; ultrasonografie; magnetická rezonance; skiografie; polytrauma; zobrazovací postupy;

Abstract

The bachelor thesis deals with diagnostic imaging methods in polytraumatized patients. Diagnostic imaging methods play a big role in the examination of these patients, where the main goal is an early diagnosis, which should help, in severe cases, even save the patient's life. This thesis is divided into theoretical and practical part. The first half of the theoretical part explains the definition of polytrauma and the mechanisms of its formation. The most common causes of multiple injuries are described. The second half describes the imaging methods that are used in the examination of polytraumas. First, I explain the basic radiological procedures and their algorithm in polytrauma. Then the thesis focuses on the principles of computed tomography, ultrasonography, skiagraphy and magnetic resonance. Contrast agents that we use in the diagnosis of a polytraumatized patient are listed.

In the practical part, using the obtained data from the Hospital České Budějovice a.s., it was statistically examined whether the number of patients has increased over the past five years or not. In addition, the gender and age distribution of patients with polytrauma were investigated. The statistical representation of the causes of injury is also examined. The practical part also deals with what examination is performed most often. All data are clearly processed into tables and graphs.

This bachelor thesis can serve as an educational material for students of medical disciplines and radiological assistants.

Keywords:

computed tomography; ultrasonography; magnetic resonance imaging; skiagraphy; polytrauma; imaging procedure;

Obsah

Úvod	7
1 Polytrauma	8
1.1 Mechanismus úrazu a předpokládaná zranění.....	8
1.1.1 Dopravní nehodovost a dopravní úrazy	9
1.1.2 Pády z výšek	10
1.1.3 Adrenalino – endorfinové sporty	10
1.1.4 Panika.....	11
1.2. Polytrauma/inzult	11
1.2.1 Časové fáze.....	11
2 Diagnostické zobrazovací metody.....	13
2.1 Historie radiologie	13
2.2 Zobrazovací metody používané u polytraumatizovaných pacientů.....	14
2.2.1 Základní algoritmus při ošetření polytraumatizovaného pacienta.....	14
2.3 Výpočetní tomografie	16
2.3.1 CT vyšetření u polytraumat	16
2.3.2 Princip CT	18
2.3.3 Kontrastní látky	19
2.4 Ultrasonografie	20
2.4.1 Princip ultrasonografie	20
2.4.2 Dopplerovská ultrasonografie	21
2.4.3 FAST.....	22
2.4.4 Kontrastní látky	22
2.5 Magnetická rezonance.....	23
2.5.1 Princip MR	23
2.5.2 Rekonstrukce MR obrazů.....	24
2.5.3 T1 vážené obrazy	24
2.5.4 T2 vážené obrazy	24
2.5.5 Kontrastní látky	25
2.6 Skiografie	25

2.6.1 Princip skiografie	25
2.6.2 Skiografie hlavy	26
2.6.3 Skiografie páteře	26
2.6.4. Skiografie dlouhých kostí.....	27
2.6.5 Skiografie hrudníku.....	27
2.6.6 Skiografie pánve	27
3 Cíle práce a výzkumné otázky	29
3.1 Cíle práce.....	29
3.2 Výzkumné otázky	29
4 Metodika	30
5. Výsledky	31
5.1 Počet polytraumatizovaných pacientů	31
5.1.1 Rozložení podle pohlaví.....	33
5.1.2 Rozložení podle věku.....	35
5.1.3 Rozložení podle příčin úrazu.....	37
5.2 Jaká vyšetření se používají nejčastěji v NEMCB	39
6 Diskuze	41
7 Závěr	43
8 Seznam použitých zdrojů	44
9 Seznam tabulek.....	48
10 Seznam obrázků.....	49
11 Seznam použitých zkratk	50

Úvod

Polytrauma je závažné poranění dvou nebo více tělesných oblastí, při kterých jedno z mnohočetných poranění ohrožuje pacienta na životě. Jedna z nejčastějších příčin vzniku polytraumatu je bezprostředně dopravní nehodovost. Poslední dobou vznikají nové adrenalino-endorfinové sporty, kde spíše amatérští sportovci, kteří nejsou dostatečně zaškolení, končí v nemocnicích s mnohočetným poraněním. Polytrauma nastává i při pádu z výšky nebo úrazy vzniklé pod vlivem alkoholu.

Tato bakalářská práce se bude především věnovat diagnostickým zobrazovacím metodám, které se u tohoto závažného mnohočetného poranění provádí. V současné době hovoříme o výpočetní tomografii, která díky své rychlosti, dostupnosti a jednoduchosti provedení patří mezi nejčastější používané metody. V případech, kde je podezření na volnou tekutinu, provádíme před výpočetní tomografií FAST ultrasonografii, která velmi rychle detekuje přítomnost volné tekutiny a pneumotoraxu. Pokud je pacient stabilizován, může poté následovat skiagrafické vyšetření nebo vyšetření magnetickou rezonancí. Magnetická rezonance je velmi časově náročná, proto ji používáme spíše jako doplňující vyšetření.

Praktická část bude obsahovat statistické údaje o počtu polytraumatizovaných pacientů za posledních pět let. Poté bude statisticky analyzováno, jaké pohlaví se častěji vyskytuje a která věková skupina má největší zastoupení u pacientů s mnohočetným poraněním. Dále budou statisticky zkoumány příčiny vzniku polytraumatu. Nakonec bude zkoumáno, jaká vyšetření se v Nemocnici České Budějovice, a.s. používají nejčastěji.

Teoretická část

1 Polytrauma

Polytrauma označuje současné poranění nejméně dvou tělesných systémů, z nichž postižení alespoň jednoho z nich nebo jejich kombinace ohrožují základní životní funkce- dýchání, krevní oběh, vědomí a činnost CNS i homeostázu vnitřního prostředí. Zajištění adekvátní terapie od okamžiku úrazu přispívá ke snížení mortality a morbidity nemocných a k redukci nákladů spojených s poskytováním péče.

Mezi další důležité pojmy, které nám definují závažný až kritický stav, se řadí:

- Těžké monotrauma, které postihuje sice pouze jednu tělní oblast, ale v natolik strukturálně zničujícím rozsahu, že znemožňuje jeho funkci. Příkladem těžkého monotrauma je závažné poranění hrudníku přiražením s následnou nestabilitou jeho stěny, s hemo-pneumotoraxem a kontuzí plic, provázené dechovou nedostatečností a hemoptýzou.

- Megatrauma je celkově devastující, ale i ztrátové poranění jedince. Nejčastějším příkladem je rozsáhlé décollement trupu a dolních končetin s kontuzí břicha a dilacerací jater po skoku pod jedoucí vlak.

- Sdružené poranění: „nastává traumatizace různých tělních oblastí.“

1.1 Mechanismus úrazu a předpokládaná zranění

Úrazové mechanismy jsou zásadně důležité jako příčina poranění a vzniku polytraumatu. Svůj zdroj mají v přírodních jevech, v prostředí, v němž lidský jedinec žije, či ve spontánním jednání jednotlivých osob. Do velké míry způsobují charakteristická poranění, která nesou dokonce některé názvy podle nich, jako je např. „syndrom ze stlačení a zhmoždění.“ Důležitou roli u polytraumatu odehrávají i netraumatické momenty jako jsou podchlazení, opilost či drogy.

1.1.1 Dopravní nehodovost a dopravní úrazy

Nejčastější příčina, která vede ke vzniku polytraumatu, je dopravní nehodovost. Mezi nejčastější situace patří dopravní nehody u osobních vozů, motocyklů, jízdy na kole, ale i u motokár nebo srážka chodce automobilem.

Osobní vozy

U osobních vozů je velké riziko polytraumatu kvůli vysoké rychlosti s náhlým zpomalováním, při zborcením karosérie, při zaklínění ve voze, při opakovaném převrácení vozu nebo např. při rychlé jízdě bez využití bezpečnostních prvků.

Příčina, která vede k roztržení a odtržení velkých tepen odstupujících ze srdce nebo v plicních hilech, je opakované převrácení vozu.

Závažná poranění mohou vznikat i při využití nejnovějších bezpečnostních prvků. Řidič musí být připoutaný a musí udržovat vzdálenost mezi sternem a nerozvinutým air-bagem minimálně 25-30 cm. Nebezpečný je náraz řidiče na sternum, který vede k disekci srdce, u starších řidičů může náraz způsobit i disekci vzestupné aorty.

Bezpečnostní pásy musí být upnuty nejen přes pánev, ale především přes hrudník. Pokud se řidič příliš těsně připoutá, může to vést k pohybu vnitřních orgánů a k tahu na jejich stopky. V opačném případě, tedy jestliže má řidič příliš volné zapnutí pásu, může dojít k posunu těla pod bezpečnostní pás vpřed a usnadňuje zlomení dolních končetin.

Motocykly

Velmi vysoké riziko představují dopravní nehody u motocyklů. Hlavními problémy bývají mladí muži s vysokou rychlostí jízdy. Mezi nejčastějším poraněním u motokářů je mozkolebeční poranění, které vede svou závažností v celém polytraumatu. Postihne hlavně jezdce bez bezpečnostní přilby. Její hlavní úkol je chránit hlavu, mozkový kmen, horní krční páteř a obličej včetně dolní čelisti. Polytrauma postihuje např. i páteř, pánev, dolní končetiny a hrudník.

Jízdní kola

K polytraumatu vedou poměrně vzácně. Mezi hlavní riziko při náhlé kolizi a nárazu patří především poranění hlavy, mozkového kmene, krčního páteře a horní končetiny. Pokud se stane, že cyklistu srazí vůz, může vzniknout v méně závažných případech jen blatníkové trauma se zlomeninou bérce. Pokud má vůz velkou rychlost a

hmotnost, srazí sám nebo cyklista spadne kvůli generovanému proudu vzduchu, může nastat úraz, který je polytrauma s nejčastější kombinací hlava-končetiny-hrudník-páteř.

Motokáry

I přes to, že se motokáry nepohybují takovou rychlostí, může nastat u řidiče polytrauma, kvůli nedostatečné ochraně jezdce při např. převrácení motokáry.

1.1.2 Pády z výšek

Při vzniku polytraumatu se za rizikové považují pády z výše 3-4 m. Riziko smrtelného traumatu na místě je přibližně z výše 10 m a z větší výše. Mezi hlavním významným činitelem řadíme sklon podložky, úhel dopadu, měkkost nebo naopak tvrdost podložky a zpomalující mechanismy, mezi které patří molitanové nebo trampolínou efekty. Nedůležité faktory, které ale také mohou ovlivnit dopad, jsou kondice, svalový tonus nebo vliv alkoholu.

K přímému působení síly na organismus vede pád z větší výše. Zde v rámci polytraumatu řadíme tupou traumatu hrudníku nebo mozkolebeční poranění.

Při dopadu v hrudních a břišních orgánech z větší výše připojují odtržení stopek orgánů a cévních odstupů. Mezi nejvíce postižena místa jsou přechody fixovaných a volnějších částí – oblouk aorty, odstupy a přístupy cév splachniku nebo isthmus aorty.

Kontuze je vyvolána z pohybu orgánů se zpětným nárazem. Očekáváme tedy kontuzi dolních plicních laloků o bránici i kontuzi myokardu o bránici.

1.1.3 Adrenalino – endorfinové sporty

Patří zde sporty, kde je vysoké riziko polytraumat. Mezi hlavní patří ty, které hrozí především pádem z výše. Uvádí se hlavně lety s ultra lehkými letadly, rogalem, paragliding, horolezectví, lezectví, skoky do vody z velké výšky, bungee-jumping nebo vodní lyžování. Sportovci, kteří se při těchto sportech zraní, jsou často nedostatečně zaškolení amatéři nebo osoby, které nejsou zvyklé tělesné námaze nebo jsou bez patřičné svalové kondice a pohybových stereotypů.

1.1.4 Panika

Panika je akutní bezohledná davová psychóza. Člověk se cítí v ohrožení života s omezenou možností úniku z poměrně uzavřeného prostředí. Polytrauma vzniká při skocích z hořících tribun, při natlačení na zábrany- zavřené brány, vrata apod. nebo při ušlapání na schodech a u úzkých východů. U člověka, který je stlačen, vzniká akutní Perthesův syndrom s dušením. Mezi nejčastější poranění při pošlapání davem jsou poranění měkkých tkání, poraněná břicha a hrudníku.

1.2. Polytrauma/inzult

Jak jsme si na začátku uvedli, za nejčastější příčinou úrazu stojí fyzická síla, jinak řečeno, že polytrauma je dominantně mechanické poranění. Reprezentuje tzv. primární anatomický inzult.

Polytrauma může být spojeno i s popálením, inhalačním traumatem, s chemickým či radiačním traumatem, s tonutím nebo s úrazem elektrickou energií, ale tyto úrazy se objevují jenom vzácně.

Velmi důležitý je před úrazový stav, kdy reakce poraněného na polytrauma nezáleží nejen nad charakterem a závažností polytraumatu, ale i na stáří poraněného, kondici nebo individuální genetickou výbavou.

Proto nás zajímá klinický obraz a pourazový klinický průběh. Skládají se z několika složek. Nejčastější složkou je specifita od poraněného orgánu- poraněných orgánů. Další nedílnou složkou jsou přídavné a nepříznivé netraumatické momenty jako je podchlazení, dlouhé vyprošťování nebo dlouhý časový interval do první kvalifikované pomoci. Jako poslední důležitou složku bych zmínil časné komplikace. Nejčastější a velmi důležité časné komplikace jsou rychlost a velikost krevní ztráty a hemoragický šok.

1.2.1 Časové fáze

Z chirurgického hlediska má pourazový průběh své časové fáze. Mortalita u polytraumatu závisí nejen na lokalizaci a závažnosti poranění, ale i na časných a pozdních pourazových komplikacích. Proto se příčiny smrti mění v časovém průběhu.

Lze předpokládat, že počet polytraumatizovaných pacientů by se v budoucnosti i při plánované primární prevenci neměl snižovat nebo dokonce významně snížit. Systematickým diagnosticko-léčebným komplexem můžeme ale snížit mortalitu, morbiditu či invaliditu.

Největší důraz u polytraumatu se klade na před nemocniční neodkladnou péči, na diagnostiku, na rychlosti transportu a ošetření při a po akutním příjmu.

2 Diagnostické zobrazovací metody

Jak jsem již zmínil, polytrauma je velmi těžký a pacienta na životě ohrožující stav. Proto jsou u polytraumat nedílnou a nezbytnou součástí radiologické zobrazovací postupy. Hlavním úkolem je časně stanovení diagnózy, za účelem co nejefektivněji pacientovi pomoci a zachránit jeho život. Pomocí stálého a prudkého vývoje dnešní techniky, má diagnostika velmi rychlý průběh díky speciálním zobrazovacím přístrojům. Postup v diagnostice je takový, že začínáme tím nejjednodušším vyšetřením postupně k těm náročnějším.

2.1 Historie radiologie

Vše začalo objevem X-paprsků panem Röntgenem v roce 1895 (při výzkumu katodového záření), který byl poctěn za svůj objev jako první fyzik Nobelovou cenou. Díky tomu, že si nedal svůj objev patentovat, umožnilo rychlé rozšíření a využití X-paprsků po celém světě. Na začátku objevu se nevědělo o škodlivosti ionizujícího záření. Proto lékaři, kteří pracovali s RTG zářením v první polovině 20. století, neužívali ochranné pomůcky a nedodržovali hygienu ochrany ionizujícího záření, a proto trpěli na vystavených částech kůže X-zářením chronickými dermatitidami a měli častější výskyt maligních onemocnění.

Skioskopické vyšetření byla nedílnou součástí v první polovině 20. století. Zároveň se objevily první jak pozitivní kontrastní látky (zvyšují absorpci RTG záření) využívané hlavně v diagnostice onemocnění gastrointestinálního traktu, tak negativní kontrastní látky (různé plyny), které naopak mají nižší schopnost absorpce X-záření než tkáň.

V sedmdesátých letech začalo být uváděno do praxe ultrasonografické vyšetření, které postupným zlepšováním kvality přístrojů a skutečnosti, že se jedná o ekonomicky nenáročnou a neinvazivní metodou nemající kontraindikaci, získala v diagnostice významné postavení.

Nejvýznamnější objev, který změnil diagnostiku, bylo zhotovení CT G.T.Hounsfieldem v roce 1971, který byl za svůj objev oceněn Nobelovou cenou.

Před rozvojem metod CT trvalo vyšetření jedné „vrstvy“ v konvenčním CT přístroji 20 minut; dnes je vyšetření hrudníku či břicha provedeno řádově v desítek vteřin.

V osmdesátých letech vznikla magnetická rezonance, která přinesla nové možnosti diagnostiky onemocnění mozkové tkáně (zvláště bílé hmoty mozkové), míšních struktur, kloubů a dalších oblastí. Velmi důležité je, že vyšetření magnetickou rezonancí nenese žádné riziko ionizačního záření.

Dále významný byl objev pozitronové emisní tomografie (PET) pro zobrazování maligních a zánětlivých onemocnění.

2.2 Zobrazovací metody používané u polytraumatizovaných pacientů

1. Výpočetní tomografie- Toto vyšetření je velmi rychlé a dostupné, proto se nejvíce používá.

2. Ultrazvuk- Také velmi důležitá zobrazovací metoda, kde se používá pojem FAST pro zjištění volné tekutiny a pneumotoraxu.

3. Magnetická rezonance- Vyšetření sloužící spíše jako doplňující zobrazovací metoda předchozího CT vyšetření.

4. Skiografie- Pro diagnostiku polytraumatizovaného pacienta slouží také spíše jako doplňující vyšetření, kde se nejčastěji dělají snímky hrudníku, pánve, dolní a horní končetiny.

2.2.1 Základní algoritmus při ošetření polytraumatizovaného pacienta

Správným postup při ošetření polytraumatizovaného pacienta nám slouží hodnocení dle algoritmu ABCDE. Toto jsou základní ošetrovací přístupy zdravotnické záchranné služby.

- A (arways) – průchodnost dýchacích cest, stav vědomí;
- B (breathing) – dýchání, terapie pneumotoraxu;
- C (circulation) – cirkulace a kontrola krvácení, krevní oběh;
- D (disability) – neurologické vyšetření;
- E (examination) – vyšetření dalších orgánů traumatizovaného pacienta;

Po příjezdu pacienta zdravotnickou záchrannou službou do nemocnice je základním a prioritním diagnostickým vyšetřením u nestabilních pacientů a zároveň při vyšetření u C (circulation) je indikována ultrasonografie (FAST), která nám umožní detekovat volnou tekutinu a pneumotorax. Pokud by byl nález negativní, pacient podstoupí

vyšetření výpočetní tomografií. Jestliže nedojde k indikaci k vyšetření ultrasonografií (FAST), je na prvním místě indikována celotělová výpočetní tomografie. Tuto diagnostickou metodu volíme na základě snadnější dostupnosti, menším nárokům na spolupráci, komunikaci a anamnézu pacienta, ale i vyšší rychlosti nebo jednoduchosti provedení.

Výraznou výhodou výpočetní tomografie oproti ostatním zobrazovacím metodám je polytraumatický CT protokol, který může mít mnoho různých variant. Například vyšetření mozku a krční páteře je nativní, vyšetření CT břicha a pánve je vždy s kontrastní látkou, kde lze detekovat volnou tekutinu. Protokol CT vyšetření hrudníku, mediastina a hrudní stěny je také s kontrastní látkou. Úlohou radiologického asistenta může být i navrnutí doplnění 3D vyšetření kostí, pokud by měl indikující lékař podezření na zlomeninu v oblasti pánve či u kostí končetin.

CT trauma protokol

Protokol - hrudník, břicho a pánev	
Základní strategie vzhledem k podání KL i.v.	Bez nativu, kostní sken
Příprava pacienta	HK nad hlavou
Topogram	Předozaďní a bočňý
Rozsah vyšetřované oblasti	C7 až dolňí okraj pánve (kompleťní pánve)
Směr skenování	Kraniokaudálně
Skenovací parametry <ul style="list-style-type: none"> • šíře vrstvy • interval • rekonstrukční • algorytmus 	5 mm 5 mm standard
Kontrastní sken: typ, koncentrace KL i.v.	Neionická, 320 – 400 mgJ/ ml
Množství, rychlost a způsob podání	80 ml + 30 ml; 1,8 ml/s, injektorem

(Vomáčka, Kozák, Nekula, 2012, s. 152)

U skiografie nebo vyšetření magnetickou rezonancí dochází zhruba po dvou hodinách, kdy by měl být pacient stabilizován, a tedy by neměl být bezprostředně ohrožen na životě. Vyšetření magnetickou rezonancí se doplňuje v případě, kdy potřebujeme lepší tkáňový kontrast nebo ji můžeme využít z hlediska menší radiační zátěže.

2.3 Výpočetní tomografie

Výpočetní tomografie (CT) ovládla radiologii hned po svém objevu v sedmdesátých letech 20. století. Její využití v diagnostice je velmi širokého spektra, ale významné je i u využití k terapeutickým výkonům. Jedná se o radiologickou vyšetřovací metodu, která pomocí rentgenového záření umožňuje zobrazení vnitřních orgánů člověka.

CT nám poskytuje významné informace o zlomeninách zejména v anatomických oblastech, které jsou na skiagramu hůře přehledné (např. acetabulum, pánev, zápěstí a patní kost). U poranění páteře patří výpočetní tomografie spolu se skiagrafií k základním vyšetřovacím metodám. Multi detektorové spirální CT (MDCT) s intravenózní aplikací kontrastní látky patří k důležitému diagnostickému algoritmu u dutinových poranění.

2.3.1 CT vyšetření u polytraumat

U polytraumatických stavů se stala CT dominantní vyšetřovací metodou z několika důvodů: rychlost vyšetření, dostupnost, prakticky neexistují kontraindikace vyšetření. Výjimkou může být podezření na lézi míšni, kde provádíme MR.

Technika split bolus umožní při vícefázovém kontrastním CT vyšetření zachycení arteriální a venózní fázi v jediném skenu. Velkou výhodou v urgentní medicíně je díky této technice vysoká kvalita v zobrazování cévních struktur, tak i parenchymových orgánů při změně parametrů podání jódové kontrastní látky. U split bolusovému podání nastává venózní sycení cév a parenchymových orgánů a na základě druhého bolusového podání i arteriální sycení. Proto nám kompletní objem informací poskytne jediný sken od hlavy až po symfýzu. Při této technice se intravenózně aplikuje 80 ml kontrastní látky rychlostí 3 ml/s, následuje pauza 20 s a poté podání 60 ml kontrastní látky a 50 ml

fyziologického roztoku stejnou rychlostí. Při této technice nejsou obrazová data tak objemná a snížením počtu rekonstrukcí nastává, že je vyšetření velmi rychlé, což je hlavním cílem u polytraumatizovaných pacientů. Další výhodou je menší radiační zátěž.

Nejen u polytraumatu, ale i jiných vyšetření se často využívá celotělové vyšetření CT. U polytraumatizovaného pacienta, při známých mechanismech úrazů, je riziko vyšší. Proto jsou pacienti posíláni na celotělové vyšetření CT, aby došlo k vyloučení poranění. Na celotělovém CT je pacient poslán k vyšetření hlavy, hrudníku, břicha až po pánevní dno. Nedílnou součástí je celotělový CT protokol. Končetiny lze doplnit později RTG vyšetřením.

Celotělové CT- protokol	
- nativně:	Hlava a krční páteř
- arteriální fáze:	Od báze lební po pánevní dno
- portovenózní fáze:	Od bránice po pánevní dno
- intravenózní kontrastní látka v množství 1-1,5 ml/kg (do 150 ml), průtok 3 ml/s, proplach fyziologickým roztokem	
- časování dle bolus tracking (ROI suprafrenicky v aortě, prahová hodnota 100 HU, PV fáze zpožděna 30 sec po arteriální)	
- poloha horních končetin není standardizovaná	

(Girsa, Duška)

Pád z výšky, dopravní nehoda nebo vysokoenergetická poranění, toto jsou důvody k provádění celotělového CT u polytraumatizovaného pacienta. U stabilních pacientů provádíme také CT, abychom zjistily případné další komplikace, které se neukázaly na akutním příjmu. U oběhově nestabilních pacientů musíme nejprve pacienta stabilizovat chirurgickým zákrokem bez diagnostického vyšetření a až poté teprve přejít k diagnostické fázi.

Obrovský význam v diagnostice polytraumat má CT u zranění hlavy a facielní oblasti, kdy slouží hlavně k detekci krvácení do mozku, jeho komor a mozkových plen.

Dále se uplatňuje při zjišťování, jestli nedošlo k fraktuře při zaklínění cizího tělesa nebo spodiny lebni.

2.3.2 Princip CT

Konvenční výpočetní tomografy jsou realizovány ze dvou konstrukčních principů, které se nazývají jako konstrukce vějířová a kruhová. Nejdůležitější rozdíl spočívá v tom, že u vějířového přístroje se otáčí jak rentgenka, tak detektorová soustava. Zatímco u kruhového tomografu pouze rentgenka a detektory jsou umístěné po celém obvodu přístroje. Proto více používané jsou vějířové přístroje.

Princip CT je založen na měření absorpce rentgenového záření tkáněmi lidského těla s použitím mnoha projekcí a následného počítačového zpracování obrazu. Rentgenka emituje úzce kolimovaný svazek záření ve tvaru vějíře, který prochází vyšetřovaným objektem a je registrován sadou detektorů přeměňujících prošlá kvanta rentgenového záření na elektrický signál, který je digitalizován a dále zpracováván. Komplet rentgenka- detektory vykonává během expozice synchronní pohyb okolo vyšetřovaného objektu tak, že rentgenka je vždy na protilehlé straně vyšetřovaného objektu než detektor. Přístroje mají 300 – 600 detektorů uspořádaných do části kružnice a pokrývajících při dané projekci celý objekt. Skenovací časy se zkrátily na 1-4s.

U tzv. spirálních CT (helikální) se rotačně pohybuje rentgenka- detektory a současně probíhá automatický posun stolu s pacientem s následnou trojrozměrnou rekonstrukcí. Vzdálenost, o kterou se stůl posune mezi dvěma sousedními oběhy rentgenky, se nazývá pitch- faktor (mm), který lze změnit.

Technické zdokonalení CT spočívá hlavně v konstrukci přístroje, které mají dvě rentgenky, které mohou snímat současně. Tyto přístroje označujeme jako Dual Source CT (DSCT), které poskytují několik výhod:

1. Rentgenky pracují se stejným napětím- zkrácení akvizičního času a zvýšení rychlosti se snížením časového rozlišení. Nejčastěji používáme u vyšetření CT srdce (s vyšší tepovou frekvencí)

2. Rentgenky pracují s opačným napětím- možnost skenování dvojí energií (DECT- Dual Energy CT), kde každá z obou rentgenek vytváří X- záření o rozdílné energii. Díky tomu lze získat dva různé denzitní obrazy téhož místa. Poskytují jak detailní

snímky anatomie, tak i umožní rozlišovat různé druhy tkáně (např. odlišit kosti cévy a tkáň tukovou), usazování krystalků urátu sodného v kloubech, či kvantifikovat distribuci kontrastní látky v myokardu. Nejlepší možností DECT je použití jednoho systému rentgenka- detektor, v němž dochází k multiplexnímu přepínání napětí na rentgence během spirálního skenování.

2.3.3 Kontrastní látky

K lepšímu zobrazení anatomických struktur a orgánů, případně jejich funkce slouží kontrastní látky. Kontrastní látky používané při vyšetření CT mají hustotu odlišnou od měkkých tkání, proto se mění i množství prošlého záření, což vede ke vzniku výsledného obrazu, na kterém lze vidět, kde a v jakém množství se kontrastní látka koncentruje, popřípadě kde zůstává a neprochází dále.

1. Negativní KL

Negativní kontrastní látky snižují absorpci RTG záření. V praxi se skoro nepoužívají. Využívají se pro dvojkontrastní vyšetření trávicí trubice. Mezi negativní kontrastní látky patří vzduch, metylcelulóza nebo oxid uhličitý.

2. Pozitivní KL

Pozitivní kontrastní látky zvyšují absorpci RTG záření. Jsou na bázi prvků, které mají protonové číslo vyšší než tkáň nebo orgán, do kterých jsou aplikovány. Patří zde KL baryové a jódové. Jsou aplikovány intravenózně, intraarteriálně a per os.

a) Baryové kontrastní látky

Základem je sloučenina barya, která je nerozpustná- síran barnatý (BaSO_4). Prakticky se používají jen při vyšetření gastrointestinálního traktu dospělých. Baryové kontrastní látky jsou aplikovány per os a neprostupují do extracelulárního prostoru. Jsou vyloučeny trávicím ústrojím.

b) Jódové kontrastní látky

Jsou to soli organických sloučenin obsahující jód. Nejčastější aplikace je intravenózně a intraarteriálně. Jódové kontrastní látky prostupují extracelulárně a extravaskulárně, proto se jimi mohou sytit například i játra. Rozdělujeme na skupinu vodných jódových kontrastních látek. Ve vodě rozpustné soli se strukturou

benzenového jádra, které je substituováno atomy jódu. Dělí se na vysokoosmolální čili ionické a nízkoosmolální neionické.

Mezi další skupinu jódových kontrastních látek řadíme látky viskózní. Jsou olejové a dnes používány už jen vzácně. V tělních tekutinách nerozpustné. Slouží k zobrazení lymfatických cév (lymfografie) nebo k zobrazení vývodu příušních žláz (sialografie).

2.4 Ultrasonografie

Na konci minulého století se ultrasonografie dostala díky svojí rychlosti, jednoduchosti, nízkými náklady na provoz a celkovou snadnou dostupností do popředí ve využití mezi interdisciplinárními vyšetřovacími metodami. Ultrasonografii řadíme mezi neinvazivní zobrazovací metody. Její využití najdeme ve všech medicínských oborech. Své uplatnění má i v chirurgii břišní a hrudní, ale nejdůležitější je v úrazové medicíně při diagnostice polytraumat.

Dále se ultrasonografie v traumatologii využívá k vyšetření poranění kloubů, svalů a šlach. S vysokou senzitivitou lze detekovat u tupého poranění břicha a hrudníku volnou tekutinu v dutině břišní, pohrudničních dutinách a perikardu.

2.4.1 Princip ultrasonografie

Ultrasonografie je mechanické vlnění přenášené částicemi prostředí, ve kterém se ultrazvuk šíří. Toto vlnění si lze představit jako soustředné kružnice rozbíhající se vodní hladinou po dopadu kamene. Jednotlivé kruhy na vodě jsou prostorem postupující změny tlaku plynného, pevného a kapalného prostředí. Tyto tlakové změny prostředí mají v případě ultrazvuku vyšší frekvenci než 20 kHz (20 000 cyklů za sekundu). Vznikají vibrace, které jsou neslyšitelné lidským uchem.

V piezoelektrických krystalech piezoelektrickým jevem vzniká v ultrazvukových sondách ultrazvuk. Piezoelektrické krystaly mají schopnost měnit elektrické impulzy na mechanické vibrace. Vysokofrekvenční elektrické impulzy rozkmitají piezoelektrické krystaly v sondě a díky tomu vznikají mechanické vibrace s frekvencí nad 20 kHz. Frekvence elektrických impulzů závisí na frekvenci mechanických vibrací. Pro ultrazvukovou diagnostiku v medicíně se využívá frekvence od 2 MHz do 50 MHz. V běžné praxi je to od 3 MHz do 10 MHz.

Akustická impedance (prostupnost ultrazvuku prostředím), a tedy i rychlost šíření ultrazvukového vlnění není ve všech tkání stejná. Na rozhraní dvou tkání s různou akustickou impedancí dochází k částečnému odrazu ultrazvukového vlnění. V nejlepším případě je plocha rozhraní kolmá na směr šíření ultrazvukového vlnění. Aby bylo možné odražené vlnění registrovat, vysílá se ultrazvuk v mikrosekundových impulzech s opakovací frekvencí a registruje se intenzita odražených signálů i doba, za jakou se po vyslání vrátí do senzoru.

Vzduch, který má pro ultrazvukové vlnění velmi velkou impedanci, je třeba zajistit, aby vlnění procházelo jen vodním prostředím. Řešení tohoto problému je důkladné pokrytí povrchu sondy gelem (EKG krém), který zajistí dobrý průchod vlnění ze sondy do kůže.

Při vyšetření ultrazvukem používáme několik typů modů. Jeden ze základních typů je A mód (Amplitude). Tento typ se využívá jen v očním lékařství. Dalším typem je B mód (Brightness), který se používá naopak nejčastěji. Určitá hodnota šedi je přidělena odrazům tím, jak jsou vedle sebe umístěny a podle jejich intenzity jsou zachycovány a vytváří se tak obraz. K popsání vzniklého obrazu musíme použít termíny, které vyjadřují jejich intenzitu. Ve výsledném obraze se struktury jeví světle, proto je nazýváme hyperechogenní, naopak tmavší struktury jsou nazývány hypoechogenní. Pokud je echogenita stejná, mluvíme o izoechogenním obraze a tmavší struktury jsou anechogenní. Struktury anechogenní bývají ultrazvukem zobrazovány tekutiny. Posledním typem je M mód (Time motion), které se nejčastěji využívá v kardiologii.

2.4.2 Dopplerovská ultrasonografie

Změna frekvence a vlnové délky přijímaného oproti vysílanému signálu popisuje Dopplerův jev. V běžném životě se s Dopplerovým jevem můžeme setkat např. u sirény na jedoucím autě, které vydává tón o stále stejné výšce. Pozorovateli se zdá tón sirény auta, které se k němu blíží, jako vyšší než je skutečný tón sirény, a naopak tón sirény vzdalujícího se auta se mu jeví jako nižší.

Získání obrazu statických tkání umožňuje klasická sonografie. Využitím Dopplerova jevu lze získat informaci o rychlostech pohybu tkání, nejvíce krve. Důležité je si uvědomit, že nezískáme skutečné rychlosti, ale pouze složky rychlosti ve směru

k sondě nebo od sondy. Pokud bude sonda měřící průtok krve cévou umístěna kolmo na cévu, naměří nulovou rychlost. Dopplerovské měření provádíme ve dvou módech. Jedním z módů je CW (continuoswave) vysílající měnič, který stále vysílá UZ. Druhý mód se nazývá PW (pulsewave) vysílající měnič, který vysílá UZ v pulzech.

Největší výhodou Dopplerovské ultrasonografie je rychlá detekce cév a určující směr, kterým krev proudí. Tato metoda má ale i své nevýhody jako jsou barevné artefakty, které vznikají kvůli přenosu pulzů v tepnách.

2.4.3 FAST

Velmi důležité u polytraumat je vyšetření FAST. Používá se prakticky jako primární vyšetřovací metoda po příjezdu polytraumatizovaného pacienta do nemocnice. Hlavním cílem FAST vyšetření je co nejrychlejší detekce přítomnosti krve nebo jiné tekutiny v oblasti břicha, pánve, perikardu nebo dutiny hrudní. Život ohrožujících poranění břicha způsobuje vnitřní krvácení a ultrazvuk dokáže výborně detekovat intraperitoneální, pánevní a perikardiální krvácení. Při pozitivním FAST nálezů vzniká indikace k operační revizi břišní dutiny. FAST vyšetření je nyní rozšířeno o vyšetření plic, aby se vyloučila přítomnost hemotoraxu a pneumotoraxu při traumatu hrudníku, často také označovaný jako EFAST. Hrudní drenáž u nestabilních pacientů s podezřením na pneumotorax se provádí bez zobrazovacích metod. Ultrazvukové vyšetření je neinvazivní, velmi rychlé, výborně dostupné a po vyšetření se u pacienta neobjevují žádné vedlejší účinky.

2.4.4 Kontrastní látky

Základem jsou plynové mikrobubliny stabilizované fosfolipidy. Bez jakýchkoliv problémů projdou i těmi nejjemnějšími kapilárami a zvyšují echogenitu proudící krve. Distribuce je výhradně intravaskulární (neprochází do okolních tkání), zobrazuje v tkáních mikrovaskularizaci. Aplikace je intravenózní a její účinek je jen krátkodobý (po dobu několika minut), postupně se eliminuje z těla plicemi.

Kontrastní látky se využívají k hodnocení ložiskových lézí v parenchymatózních orgánech, především jater. V kardiologii se používá na základě lepšího kontrastu srdečních dutin nebo k zobrazení perfúze srdečního svalu.

2.5 Magnetická rezonance

Magnetická rezonance je zobrazovací metoda, která je nejlepší pro zobrazení měkkých tkání, jako jsou vazy, šlachy, chrupavky nebo tekutiny. Velká efektivita je i u zobrazení skeletu, mozku, míchy a páteře.

U většiny vyšetření magnetická rezonance doplňuje vyšetření pomocí CT, ale stále CT získává první metodu volby. MR při diagnostice polytraumat většinou upřesňuje nálezy CT. Vyšetření je časově velmi náročné, a proto se u polytraumatizovaného pacienta, kde je důležitá rychlost, MR používá spíše jako doplňující vyšetření u stabilních pacientů. Mezi kontraindikace u MR patří kardiostimulátor a přítomnost kovového feromagnetického materiálu v těle pacienta. Nejdůležitější výhodou magnetické rezonance je její neinvazivita.

MR se může uplatnit i v diagnostice některých zlomenin (stresové zlomeniny). U poranění mozku zobrazí léze nezjištěné na CT (difuzní axonální poranění). U traumat páteře je důležitou úlohou MR zobrazení poškození míchy, páteřních vazů a meziobratlových disků.

2.5.1 Princip MR

Atomová jádra jsou tvořena protony a neutrony, přičemž protony jsou nabitě rotující částice, které mají svůj severní a jižní pól a vytvářejí zevní magnetické pole. Pohybují se kolem své osy. Tento pohyb nazýváme spin. Protony mají tendenci se párovat, proto se jejich magnetický moment ruší. Využití fenoménu magnetické rezonance je možné pouze u atomů s lichým protonovým číslem v jádře. Vodík (součástí vody) je ideálním prvkem pro měření, který má pouze jeden proton v jádře a je nejhojnějším prvkem v biologické tkáni (může poskytnout až 1000krát silnější MR signál než ostatní prvky). Mezi další prvky, které lze teoreticky využít, a mají atom s lichým protonovým číslem v jádře, patří ^{13}C , ^{23}Na , ^{31}P .

Tato atomová jádra jsou orientována náhodně. Při vložení jádra do magnetického pole (0,1-3T) dojde k uspořádání rotačních os protonů. Některé se uspořádají rovnoběžně (paralelně) ve směru a druhé pak v protisměru (antiparalelně) vnějšího

magnetického pole. Antiparalelní uspořádání je energeticky náročnější, a proto jich je méně (2 000 000 : 2 000 006).

Pro protony v magnetickém poli 1,5 T převládá nižší energetický stav (paralelní uspořádání). Výsledný vektor magnetizace poskytuje převažující frakce paralelního uspořádání, které se rovná 10^{-5} z celkového počtu. Tento vektor výsledné magnetizace vykonává pohyb precese. Precese je pohyb po plášti kužele kolem osy vnějšího magnetického pole s Larmorovou frekvencí. Larmorova frekvence nám určuje frekvenci spinu a energetického impulzu tak, aby byl spin schopen energii přijmout.

2.5.2 Rekonstrukce MR obrazů

Téměř každý obraz magnetické rezonance vzniká použitím algoritmu Fourierovy transformace pro lokalizaci MR signálu z různých oblastí vyšetřované části těla. Na základě tohoto algoritmu lze vytvářet 2D a 3D MR obrazy různých velikostí a prostorových rozlišení. Z digitalizovaných MR signálů přijatých ech jsou obrazy vypočítány. Obrázek MR je 2D rovina rozdělená mřížkou na základní obrazové elementy nazývané pixely nebo také nazývané voxely, což zohledňuje skutečnost, že MR obraz reprezentuje spíše řez určité tloušťky než pouze rovinu.

2.5.3 T1 vážené obrazy

T1 vážený obraz má krátký time to repeat (TR) i time to echo (TE). T1 obraz má T1 relaxační čas (spin mřížková=podélná relaxace). Podélnou relaxaci definujeme jako dobu, po kterou se obnoví podélná magnetizace do hodnot 63% své původní hodnoty. Ve výsledném obrazu je tekutina hyposignální (tmavá), protože nestačí zrelaxovat, naopak tuk je hypersignální (světlý). T1 relaxační čas může být až 10x delší než T2 relaxační čas. Používáme kontrastní látky.

2.5.4 T2 vážené obrazy

T2 vážené obrazy mají na rozdíl od T1 vážených obrazů dlouhý time to repeat (TR) i time to echo (TE). U T2 vážených obrazů nastává T2 relaxace (relaxace spin spinová=příčná relaxace). U příčné relaxace dochází k předávání energie mezi jednotlivými spiny. T2 relaxační čas je čas, za který příčná magnetizace klesne na 37% své výchozí

hodnoty. U výsledného T2 obrazu lze vidět tekutinu hypersignální (světlá), tuk je šedý a hyposignální (tmavé) jsou solidní tkáně.

2.5.5 Kontrastní látky

Kontrastní látky pro magnetickou rezonanci způsobují zkrácení relaxačních časů T1 a T2. Spíše se pracuje s T1 relaxačním časem, kdy dochází k zesílení T1 váženého obrazu. U T2 to vede k zeslabení signálu a látky by se muselo použít více. S toho důvodu používáme kontrastní látky u T1 vážených obrazů. Využívají se i ke zlepšení obrazu, kde zviditelňují struktury, které nejsou v nativním snímku rozlišitelné.

U magnetické rezonance se aplikují gadoliniové kontrastní látky. Gadolinium je jedna z nejsilnějších paramagnetických látek, což je způsobeno sedmi nespárovanými elektrony. Paramagnetické látky zkracují T1 relaxační čas a ve vyšších tkáňových koncentracích i T2 relaxační čas.

2.6 Skiografie

Pro zhodnocení traumatu je potřebné, aby byly konvenční skiagramy ve dvou na sebe kolmých rovinách. Skiografie je základní diagnostickou zobrazovací metodou při vyšetření u pacientů, kteří jsou v těžkém stavu s podezřením na poranění krční páteře, hrudníku a pánve. V problematice polytraumatu se skiografie používá spíše jako doplňující vyšetření. Díky neustálému rozvoji elektronických zobrazovacích systémů jsou v současnosti konvenční skiagramy nahrazovány digitalizovaným RTG obrazem. Využitím digitální radiografie získáme mnoho výhod. Mezi hlavní výhody patří nižší provozní náklady, snížení dávky ionizujícího záření, poskytuje kvalitnější zobrazení a umožňuje následné úpravy obrazu, jeho archivaci a zaslání mimo rentgenové pracoviště v elektronické podobě.

2.6.1 Princip skiografie

Při průchodu hmotou (tělem nemocného) je RTG záření zčásti absorbováno a rozptýleno a pouze jeho část hmotou projde a dopadne na detekční systém přístroje, který vytvoří obraz. Různé tkáně se na RTG snímku zobrazí podle toho, jak absorbují rentgenový paprsek.

Kosti absorbují většinu fotonů, a proto jsou na snímku světlé, tedy bílé. Naopak tkáň obsahující vzduch (např. plíce) absorbují velmi málo fotonů a jsou na snímku nejtmaší. Měkké tkáň jsou na snímku šedé, protože absorbují jen část fotonů záření. Tmavě šedý je na snímku tuk, který absorbuje ještě menší část fotonů záření než měkké tkáň.

Pro správné vyhodnocení diagnostické informace je důležitý princip dvou projekcí, kdy jedna projekce nestačí. Jde totiž o dvojrozměrný obraz trojrozměrného objektu, tedy RTG obraz je sumační. Skenováním anatomických struktur ve dvou na sebe kolmých projekcích získáme informaci o prostorovém uložení zobrazovacích struktur. Patologický proces, který není viditelný v první projekci, nám může zobrazit druhá projekce. Pro dostatečné zobrazení některých struktur (např. C-Th přechod) je nutné provést speciální projekce.

2.6.2 Skiografie hlavy

Úrazy hlavy patří k nejčastějším příčinám úmrtí u osob mladších 40 let. Izolovaná poranění se vyskytují méně, spíše jsou sdružena s poraněním ostatních orgánových systémů. Negativní RTG lebky nemusí ihned znamenat absenci nitrolebního poranění. V současnosti je hlavní vyšetřovací metodou u poranění hlavy CT vyšetření.

Základní projekcí u vyšetření hlavy je boční projekce, předozadní (AP) projekce a v případě poranění kosti týlní Townova projekce.

2.6.3 Skiografie páteře

Poranění segmentu kostně-ligamentózního, míšního nebo kombinaci těchto poranění zahrnují traumata páteře. Mezi vážnější poranění patří poranění s narušením kontinuity páteřního kanálu a vznikem neurologického deficitu vlivem dislokace kostních úlomků, posunem obratlů při luxacích, výhřezem meziobratlové ploténky, vznikem epidurálního krvácení nebo kombinací těchto stavů. Krční páteř je nejčastěji poraněna (C₁-C₂, C₄-C₇).

2.6.4. Skiografie dlouhých kostí

2.6.4.1 Projekce na humerus

Pokud je to možné, snímujeme pacienta u vertigrafu. Nejprve provedeme AP projekci, kde dlaň je v supinaci. V bočné projekci dlaň směřuje od těla. Centrujeme na střed kosti pažní. Na snímku by měl být celý humerus i s kloubem.

2.6.4.2 Projekce na femur

Projekci provádíme na volném detektoru/kazetě. Jako u kosti pažní, tak i na snímku femuru by měl být vidět celý femur i s kloubem. Začneme AP projekcí, kde pacient leží na zádech, kazetu má pod stehnem. Centrujeme na střed femuru. V bočné projekci leží pacient na boku vyšetřované strany kolmo ke stolu, pod stehnem má kazetu, druhou dolní končetinu musí posunout dozadu, aby nepřekážela.

2.6.5 Skiografie hrudníku

V hrudním koši se nachází životně důležité orgány, velké cévy a dýchací cesty. Hrudní koš je pasivně roztahován plicemi, které fungují jako vaky. Přívod vzduchu do vaků zabezpečují dýchací cesty, tj. trubice, které musí být otevřené a průchodné. Dalším důležitým orgánem je srdce, které funguje jako pumpa, která se při přečerpávání krve stahuje a roztahuje. Nemůže-li se srdce dostatečně roztáhnout kvůli útlaku z okolí (tenzní pneumotorax), začne selhávat jako pumpa. Nejčastější vznik úrazu hrudníku je kvůli působením velkého násilí (dopravní úrazy, pády z výšky).

Základní RTG projekce jsou zadopřední (PA) snímek v inspiru. Dále provádíme snímek v boční projekci pro objasnění abnormálního nálezu v PA projekci a předozadní (AP) snímek u nemocných v těžkém stavu, kdy maximální inspirium není vždy možné.

2.6.6 Skiografie pánve

Pevný pánevní prstenec tvoří křížová kost a obě kosti kyčelní s kostmi stydkými a sedacími. Sakroilická spojení a stydká spona umožní jen minimální pohyb. Dochází ke vzniku pánevního kruhu, který umožňuje přenos hmotnosti z páteře na retabula během chůze a stání a na sedací hrboly během sezení. Velmi závažné u poranění pánve jsou zlomeniny, krvácení z žilních pletení nebo vzácněji z pánevních tepen jsou život

ohrožující, krevní ztráty jsou až 5 litrů krve. Cévy, nervy, močová trubice a konečník, tyto struktury vystupují z pánevních otvorů a při zlomeninách pánve mohou být poraněny. Velmi časté je poranění močového měchýře.

U poranění pánve děláme předozadní projekci, kde na snímku by mely být zachyceny dolní bederní obratle a oba kyčelní klouby. Dále provádíme vchodovou projekci (inlet), při kterém sklon RTG paprsku je kaudálně 25° a zobrazí nám struktury zadní části pánevního kruhu. Opakem je východová projekce (outlet), kde sklon je 35° kaudálně a snímek nám zobrazí struktury přední části pánevního kruhu. Lze provést i ilickou a obturátorovou projekci, kdy sklon pánve k podložce je 45° a poloha pacienta by měla být na zdravém boku.

Praktická část

3 Cíle práce a výzkumné otázky

3.1 Cíle práce

1. Definovat polytrauma-vznik a vývoj.
2. Popsat zobrazovací metody používané při diagnostice polytraumatizovaného pacienta.

3.2 Výzkumné otázky

1. Zvyšuje se počet polytraumatizovaných pacientů?
Doplňující výzkumné otázky:
 - Jaké je rozložení polytraumatizovaných pacientů podle pohlaví a věku?
 - Které příčiny úrazu jsou nejčastější u pacientů s polytraumatem?
2. Které zobrazovací metody jsou nejvíce používané v Nemocnici České Budějovice, a.s. při diagnostice polytraumatizovaných pacientů?

4 Metodika

Ke zpracování teoretické části bakalářské práce a dosažení jejich cílů byla použita literatura a odborné články, které se zabývají diagnostikou zobrazovacích metod u polytraumatu. V teoretické části se zabývám jak vznikem polytraumatu, tak především diagnostickými zobrazovacími metodami, které jsou nejčastěji používány u této problematiky. Důkladně jsou vysvětleny zobrazovací metody výpočetní tomografie, ultrasonografie a skiografie, které jsou primárně využívány pro diagnostiku u polytraumatizovaného pacienta. Teoretická část obsahuje také princip magnetické rezonance, která slouží spíše jako doplňující vyšetření.

Pro zpracování praktické části byla použita data, které jsem získal v Nemocnici České Budějovice a.s. od vedoucího radiologických asistentů pana Bc. Jana Veselého. Data zahrnují statistické informace o počtu polytraumatizovaných pacientů za období 2017-2021. S těchto dat bude zkoumáno, jestli se počet pacientů ročně zvyšuje či nikoliv. U pacientů je dále zkoumáno věkové rozložení a zastoupení pohlaví. Pacienti jsou rozděleni do pěti skupin věkového rozmezí, kde se bude posuzovat největší počet pacientů. Podle pohlaví jsou rozděleni pacienti na dvě skupiny a to na muže a ženy. Poté jsou statisticky analyzovány příčiny vzniku mnohočetného poranění. Jako poslední bude zkoumáno, jaká vyšetření se u pacienta s polytraumatem nejčastěji provádí v NEMCB. Data byla zpracována pomocí tabulek a grafů v programu MS Excel.

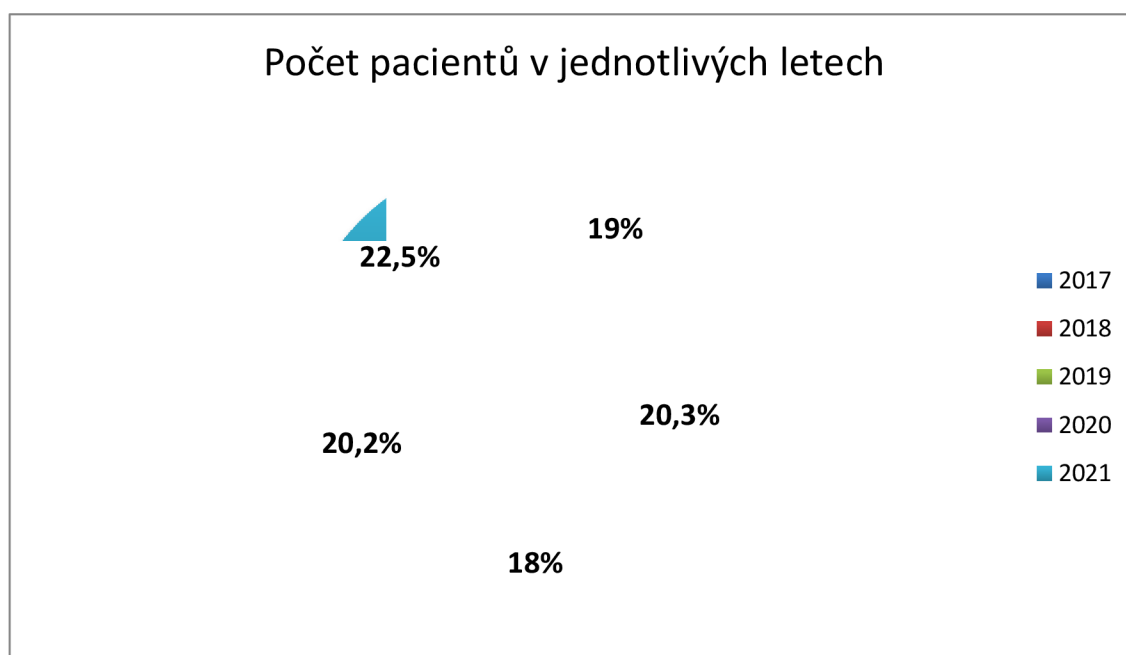
5. Výsledky

5.1 Počet polytraumatizovaných pacientů

Tabulka 1- Počet pacientů za období 2017-2021

rok	Počet pacientů	Procenta
2017	494	19%
2018	529	20,3%
2019	467	18%
2020	526	20,2%
2021	584	22,5%
aritmetický průměr	Σ 2600 520	Σ 1

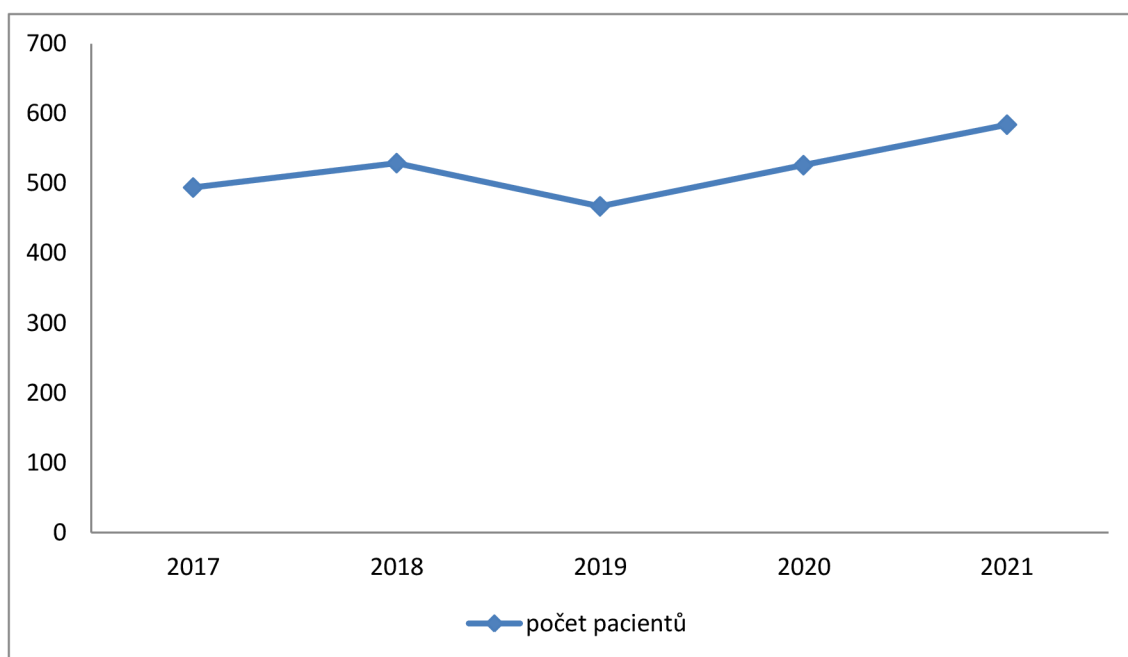
zdroj: vlastní



Obrázek 1- Graf procentuálního vyjádření počtu polytraumatizovaných pacientů v časovém období 2017-2021

zdroj: vlastní

V Nemocnici České Budějovice, a.s. bylo v letech 2017 až 2021 celkem přijato 2600 pacientů s polytraumatem. Nejvíce hospitalizovaných pacientů s mnohočetným poraněním bylo v roce 2021, kde zdravotníci přijali 584 pacientů, což je 22,5% z celkového počtu hospitalizovaných ve zkoumaném období. Naopak nejméně pacientů bylo v roce 2019, kde je počet menší o 4,5%. V průměru vychází, že za jeden rok budějovičtí zdravotníci hospitalizují 520 pacientů s mnohočetným poraněním.



Obrázek 2- Spojnicový graf počtu pacientů v období 2017-2021

zdroj: vlastní

Na tomto spojnicovém grafu můžeme přehledně vidět, že počet pacientů kolísá. V letech 2017 až 2018 a 2020 až 2021 se počet pacientů zvyšuje. Naopak v roce 2019 počet polytraumatizovaných pacientů klesl.

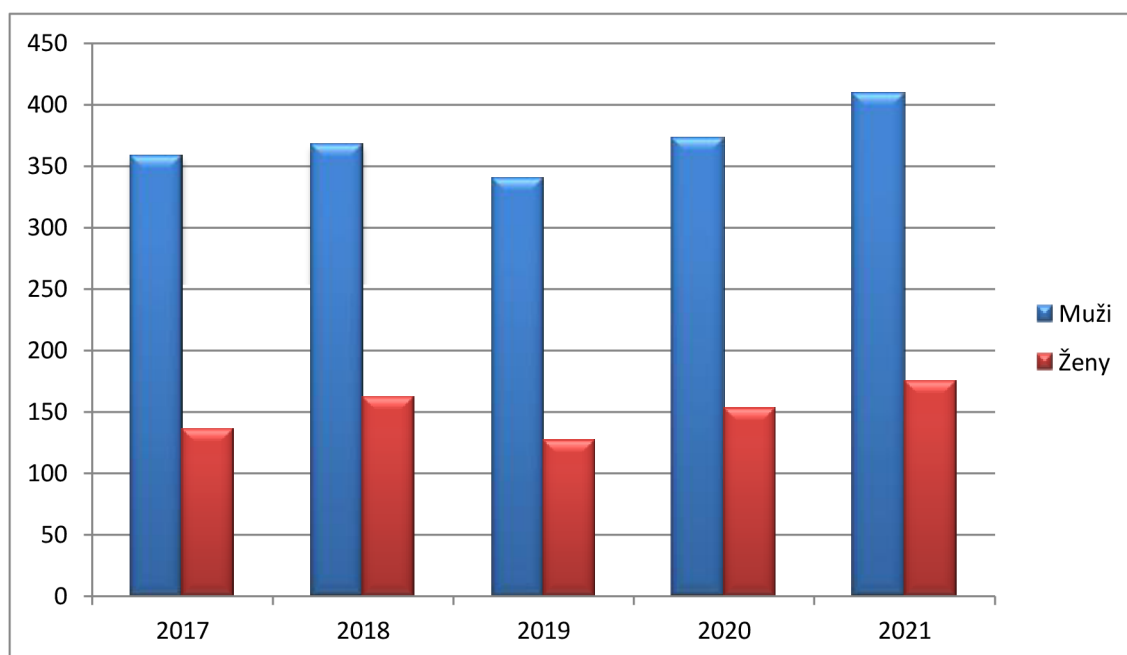
5.1.1 Rozložení podle pohlaví

Tabulka 2- Počet pacientů s polytraumatem podle pohlaví za období 2017-2021

rok	Muž	žena
2017	358	136
2018	367	162
2019	340	127
2020	373	153
2021	409	175
celkem	1847	753

zdroj:vlastní

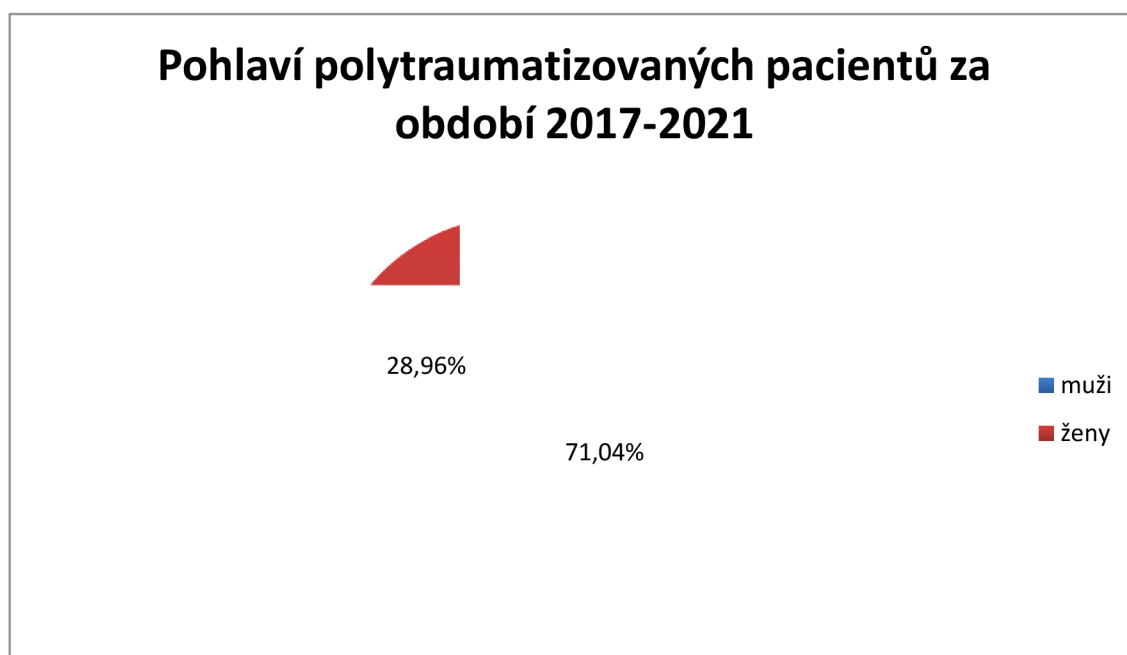
Z tabulky lze vyčíst počet pacientů podle pohlaví. Z 2600 pacientů bylo 1847 pacientů mužského pohlaví a 753 pacientů ženského pohlaví.



Obrázek 3- Sloupcový graf zastoupení pohlaví u polytraumatizovaných pacientů za období 2017-2021

zdroj:vlastní

Na sloupcovém grafu lze vidět zastoupení pohlaví pacientů s polytraumatem v jednotlivých letech od roku 2017 do roku 2021. Zastoupení mužů je 369 v průměru na jeden rok. Nejvíce bylo v roce 2021, kdy počet stoupl na 409 mužů. Je to jediný rok, který přesáhl hranici 400 pacientů ve zkoumaném období. Ženské zastoupení bylo výrazně menší, v průměru na jeden rok to bylo 151 žen. Nejvíce jako u mužů to bylo v roce 2021, kde počet žen bylo 175.



Obrázek 4- Graf celkového zastoupení mužů a žen

zdroj: vlastní

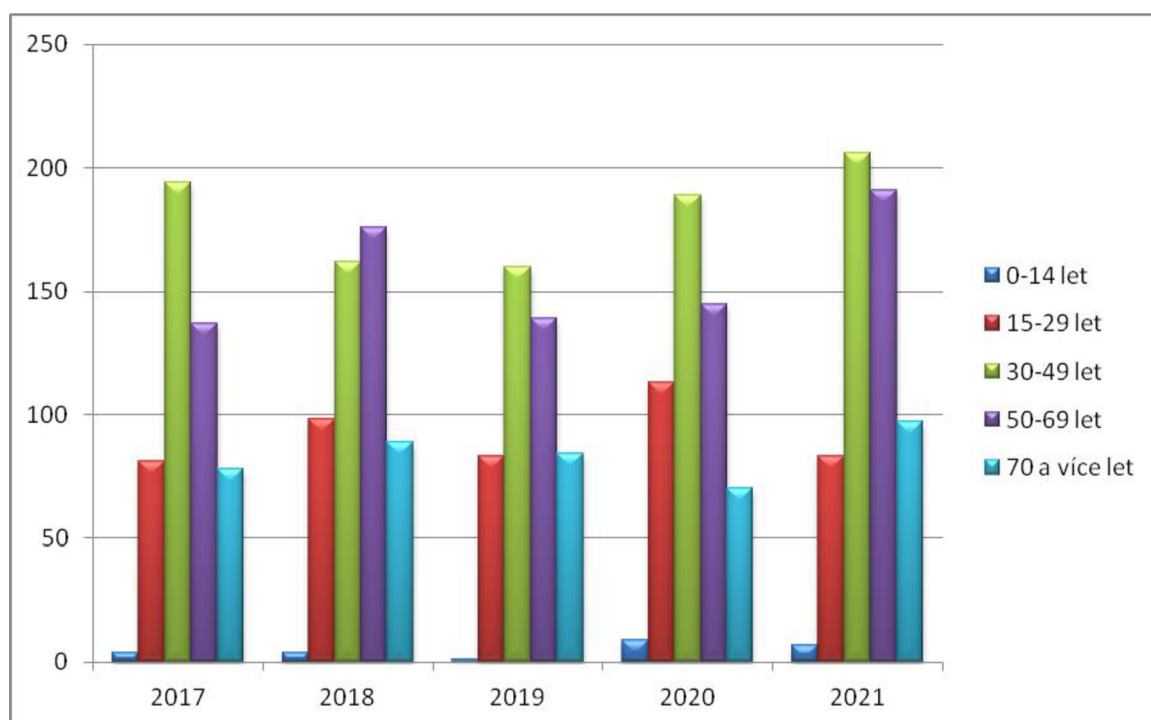
Na tomto výsečovém grafu můžeme vidět procentuální zastoupení všech polytraumatizovaných pacientů za období 2017 až 2021. Jednoznačně s grafu vyplývá, že pacienti jsou většinou muži. Z celkového počtu 2600 pacientů bylo právě 1847 mužů, což je 71% z celkového počtu pacientů. Žen bylo evidováno 753. V procentuálním vyjádření to činí necelých 29% s celkového počtu pacientů.

5.1.2 Rozložení podle věku

Tabulka 3- Počet polytraumatizovaných pacientů podle věku za období 2017-2021

Věkové rozmezí	2017	2018	2019	2020	2021
0-14 let	4	4	1	9	7
15- 29 let	81	98	83	113	83
30- 49 let	194	162	160	189	206
50-69 let	137	176	139	145	191
> 70 let	78	89	84	70	97

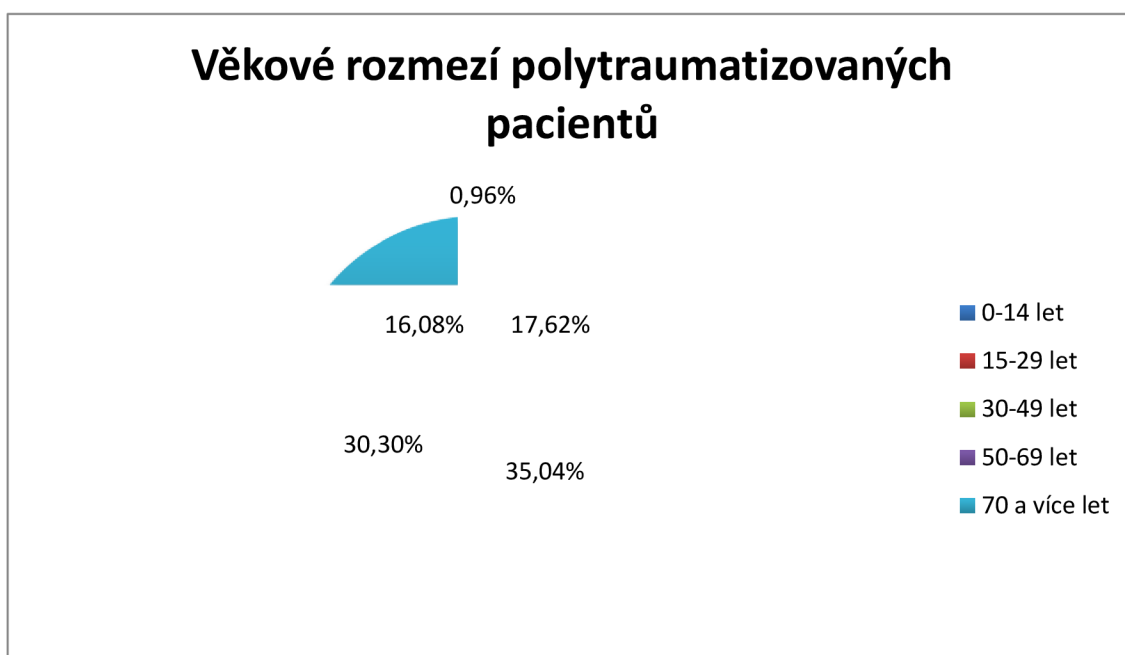
zdroj:vlastní



Obrázek 5- Sloupcový graf počtu pacientů podle věku v jednotlivých letech za období 2017-2021

zdroj:vlastní

Na sloupcovém grafu lze vidět počet polytraumatizovaných pacientů rozdělených podle věku v jednotlivých letech za období 2017-2021. Nejvíce pacientů bylo v roce 2021, kdy skupina od 30 až do 49 let překonala hranici 200 pacientů za jeden rok. Této hranici ve stejný rok se přiblížila i věková skupina od 50 do 69 let, kde se počet zastavil na 191 pacientů za jeden rok.



Obrázek 6- Graf věkového rozložení polytraumatizovaných pacientů za období 2017-2021

zdroj: vlastní

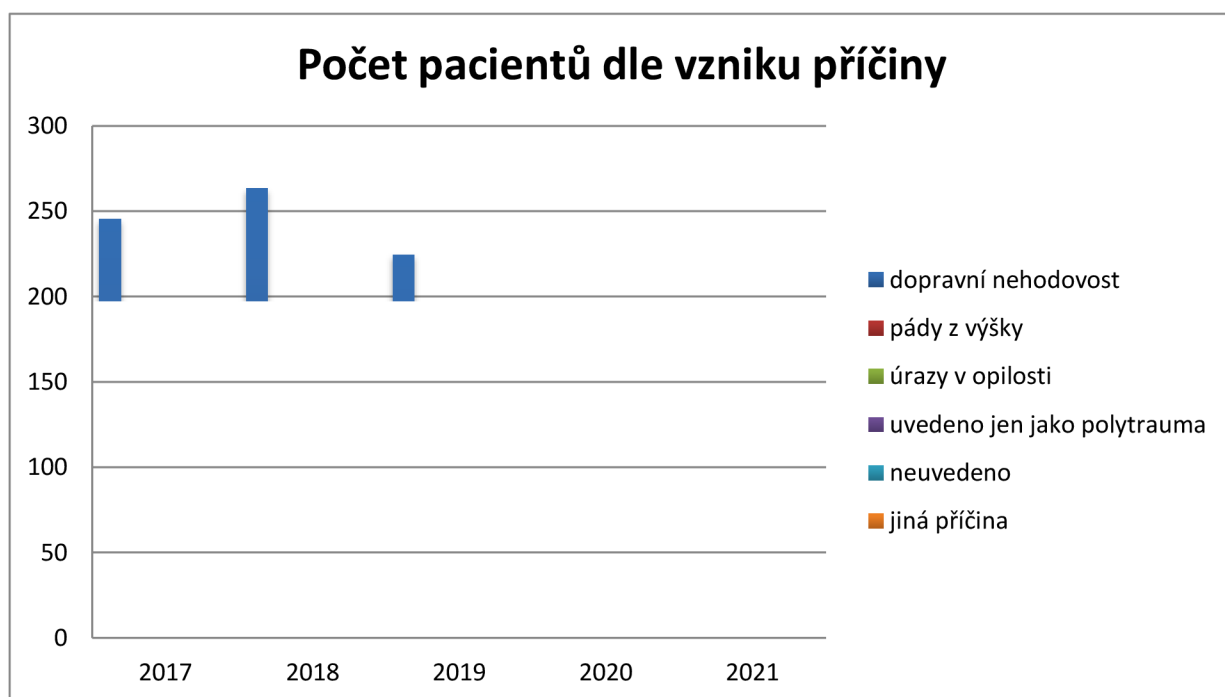
Výšečový graf nám ukazuje, že z celkových 2600 pacientů má největší zastoupení věkové rozmezí od 30 do 49 let a to 35,04%. To je 911 pacientů. Druhou početnou skupinou jsou pacienti od 50 do 69 let, kde bylo celkem 788 pacientů, to se rovná 30,30%. Věková skupina od 0 do 14 let je zastoupena naopak nejméně. Celkem to bylo 25 pacientů čili 0,96%. Starší skupina od 15 do 29 let byla se 17,62% třetí nejpočetnější skupinou. Celkem to vycházelo na 458 pacientů. V poslední nejstarší věkové kategorii 70 a více let bylo 418 pacientů. Tato hodnota odpovídá z celkového počtu 16,08%.

5.1.3 Rozložení podle příčin úrazu

Tabulka 4- Počet pacientů s polytraumatem podle příčin vzniku za období 2017-2021

příčiny úrazu	2017	2018	2019	2020	2021	celkem
dopravní nehodovost	246	264	225	258	285	1278
pád z výšky	104	126	109	127	137	603
úraz v opilosti	15	11	24	30	14	94
uvedeno jen jako "polytrauma"	67	82	56	81	80	366
neuveдено	41	15	25	5	41	127
jiná příčina	21	31	28	25	27	132

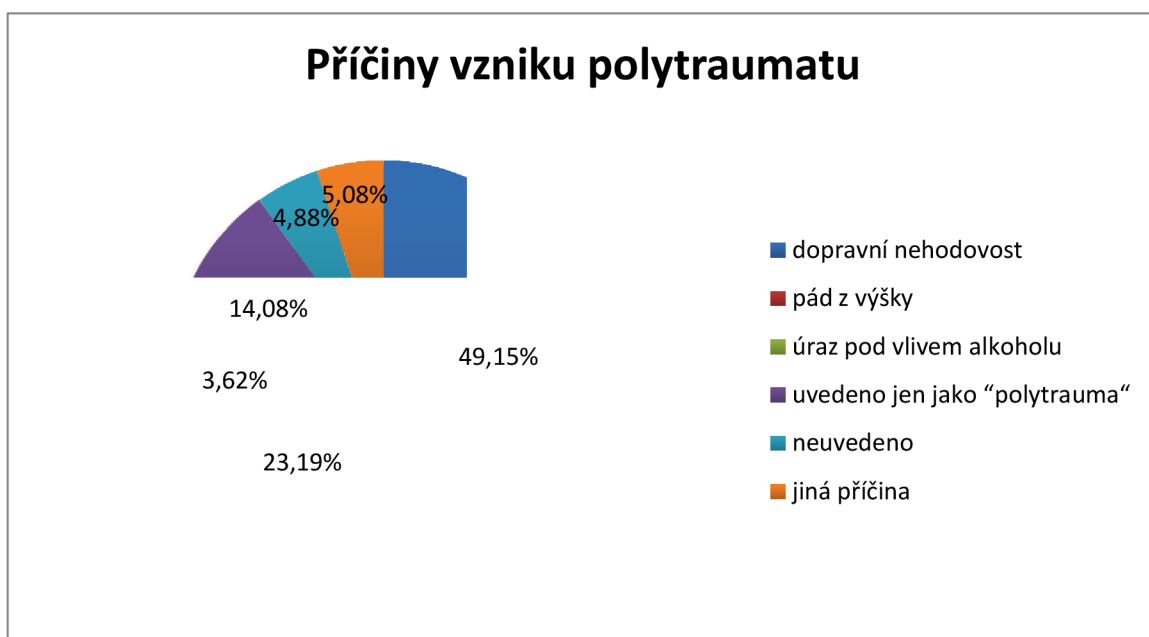
zdroj:vlastní



Obrázek 7- Graf počtu pacientů v jednotlivých letech dle příčin za období 2017-2021

zdroj:vlastní

Tabulka a graf nám ukazuje počty pacientů v jednotlivých letech podle mechanismu úrazu. Tyto mechanismy jsem rozdělil do 6 kategorií. Kategorie dopravní nehodovost obsahuje srážku automobilu, kamionu, vlaku a motocyklu s chodcem nebo s cyklistou, srážka automobilu s motocyklem, kamionem nebo vlakem, dále srážka dvou a více automobilů nebo náraz automobilu do stromu. Do kategorie pády z výšek patří pády z kol, koňů a motocyklů, dále pády ze schodů, z žebříků nebo ze střech a obecně pády z výšek nad tři metry. Do skupiny úrazů v opilosti jsem zařadil všechny úrazy, kde byl potvrzen alkohol v krvi. Mezi nejčastější úrazy v této skupině jsou dopravní nehody, pády z výšek, rvačky nebo naleznutí poškozeného na ulici v opileckém stavu. Ve čtvrté kategorii jsem zařadil počty pacientů, kteří měli v protokolu zapsáno jen polytrauma. Předposlední kategorie obsahovala pacienty, kteří neměli uvedenou příčinu úrazu. V poslední skupině, kterou jsem nazval "jiná příčina", patří mezi nejčastější úrazy zavalení, kopnutí koněm, rvačky, pády stromů a lamp na osobu nebo v důsledku vykonání sportu (nejvíce skoky do vody a horolezectví)



Obrázek 8- Graf příčiny vzniku polytraumatu v období 2017-2021

zdroj: vlastní

Z výšečového grafu je možno vidět, že dopravní nehodovost byla nejčastější příčina vzniku polytraumatu. Uvedena byla u 49,15% všech pacientů za období 2017 až 2021. To činí celkem 1278 pacientů. Následují pády z výšek s 23,19%, to znamená okolo 603 pacientů. Poměrně velké procento zahrnují pacienti, kteří mají uvedeno jen polytrauma. Těchto pacientů bylo 14,08%, přesněji 366 pacientů. Úrazů pod vlivem alkoholu bylo za období 2017 až 2021 3,62%, to je 94 pacientů. U 4,88% pacientů, což je 127 pacientů, nebyla uvedena příčina úrazu. V 5,08% pacientů, tedy u 137 pacientů je příčina jiná. Nejčastěji se jednalo o zavalení, rvačky nebo pádu stromu na osobu.

5.2 Jaká vyšetření se používají nejčastěji v NEMCB

Prioritním vyšetřením v mnoha nemocnicích je bez debaty CT. Nemocnice České Budějovice, a.s. není výjimkou. Dominantním vyšetřením je právě výpočetní tomografie, která se používá při každé diagnostice u polytraumatizovaného pacienta. Hlavním důvodem, proč se tato zobrazovací metoda provádí je rychlost vyšetření a dostupnost.

Každé polytrauma je specifické, ke kterému se dále odvíjí jednotlivá vyšetření. Proto u polytraumat lze provést nejdříve FAST ultrasonografií a poté celotělové CT. Ve většině případů v NEMCB však celotělovým CT začínají. Tímto vyšetřením může také vyšetření skončit, neboť nález může být negativní.

Dále pokud je to nutné, pacient se posílá na skiagrafické vyšetření. Mezi nejčastější skiagrafické vyšetření patří RTG krční páteře, hrudníku nebo pánve. Dle nálezů na CT může následovat MR, případně AG.

6 Diskuze

Cílem bakalářské práce bylo vytvořit edukační text o polytraumatu a jak vzniká. Dále jsem se zabýval zobrazovacími metodami, které se používají u polytraumatizovaného pacienta. Hlavním zájmem byl popis výpočetní tomografie, ultrasonografie, skiografie a magnetické rezonance. Výzkum probíhal pomocí pozorování a získáním dat na pracovišti v NEMCB. Získaná data byla zpracována přehledně do tabulek a grafů a popsána.

Hlavním cílem v praktické části bylo zjistit, zda se počet pacientů za posledních pět let zvyšuje či nikoliv. Celkem bylo za období 2017-2021 přijato 2600 pacientů v NEMCB. Ze získaných dat z NEMCB vyplývalo, že počet pacientů se zvyšuje. Výjimkou byl rok 2019, kdy počet pacientů mírně klesl. Za rok 2019 bylo 467 pacientů. Naopak nejvíce pacientů bylo v roce 2021, kdy počet polytraumatizovaných pacientů byl 584. Trochu mě překvapilo, že v roce 2020 se počet pacientů zvedl oproti roku 2019. Myslel jsem si, že kvůli pandemii COVID-19 a různým karanténám bude v roce 2020 nejmenší počet polytraumat.

Dále jsem se zabýval pohlavím těchto pacientů. Z celkových 2600 pacientů, kteří byli přijati v NEMCB za období 2017-2021 bylo 1847 mužů, to je 71,04% z celkového počtu pacientů. Žen bylo výrazně méně a to 753, což činí 28,96%. Podle mého názoru je takový výrazný rozdíl zapříčinen hlavně kvůli tomu, že muži mají nebezpečnější koníčky a někdy i práci. Mezi takové nebezpečné koníčky patří motocykl. Velké procento vzniku polytraumatu u mužů je právě kvůli nehodě na motocyklu.

Poté jsem zkoumal věkové rozložení pacientů. Pacienty jsem rozdělil do pěti skupin. Nejpočetnější skupinou byli pacienti od 30 do 49 let, kde pacientů bylo 911. Z celkového počtu to činí 35%. Druhou velmi početnou skupinou byli pacienti od 50 do 69 let, těch bylo celkem 788, kolem 30%. Naopak nejméně pacientů bylo ve věku od 0 do 14 let, kde z celkového počtu pacientů za posledních pět let bylo 25 pacientů, to je necelé 1%. Myslím si, že hlavní příčinou tohoto výsledku je to, že skupina lidí od 30 do 49 let je v České republice zastoupena nejvíce a tudíž je i vysoké procento vzniku polytraumatu v této věkové skupině.

Jako poslední, co se týče statistického šetření, jsem se zabýval nejčastějšími příčinami vzniku polytraumat. Příčiny jsem si rozdělil do šesti kategorií, dopravní nehodovost, pády z výšky, úrazy v opilosti, uvedeno jen jako "polytrauma", neuvedeno a jiná příčina. Nejčastější příčinou byla dopravní nehodovost. Z celkových 2600 pacientů byla u 1278 pacientů, čili 49,15%, příčina právě dopravní nehodovost. Do této kategorie jsem zařadil srážku automobilu, kamionu, vlaku a motocyklu s chodcem nebo s cyklistou, srážka automobilu s motocyklem, kamionem nebo vlakem, dále srážka dvou a více automobilů nebo náraz automobilu do stromu. Pády z výšek byla jako druhá nejčastější příčina. Kvůli tomuto úrazu bylo přijato v NEMCB za období 2017-2021 celkem 603 pacientů, to je kolem 23,19%. Velké procento bylo i u kategorie, kde pacient měl u příčiny zapsáno jen polytrauma, celkem to bylo u 14,08% procent. Naopak nejméně bylo úrazů v opilosti, kde počet pacientů byl okolo 3,62%. Podle mého názoru, proč dopravní nehodovost je skoro u 50% příčinou polytraumat, je to, že velmi vysoký počet řidičů jezdí nepřiměřenou rychlostí nebo nemají zapnuty bezpečnostní pásy, a tak ohrožují nejen sebe, ale i ostatní automobily, cyklisty nebo chodce. Většina lidí používá automobil, ale i jiný dopravní prostředek, každý den, a proto je tu velké riziko dopravních nehod a právě vzniku mnohočetného poranění.

V poslední řadě jsem se zabýval otázkou, jaké vyšetření se nejčastěji provádí v NEMCB při mnohočetném poranění. Výzkum probíhal pozorováním a dotazů radiologických asistentů. Důležité je to, v jakém stavu pacienta přivezou do nemocnice. Pokud je nestabilní a je podezření na volnou tekutinu v břiše, v NEMCB začínají FAST ultrasonografií a až poté celotělovým CT. U většiny případů se ale právě celotělovým CT začíná. Pokud by na tomto celotělovém CT byl nález negativní, může vyšetření skončit. Pokud by byla potřeba a pacient by byl stabilizován, tak po celotělovém CT může přijít RTG, který je na tomto pracovišti také často využíván. Ne často, spíše jako doplňující vyšetření pak v NEMCB používají buď magnetickou rezonanci, nebo také mohou využít angiografii. Já si osobně myslím, že vyšetření celotělovým CT takřka u všech pacientů je velmi pozitivním přínosem. Toto vyšetření má totiž několik výhod jako je kvalita, ale hlavně rychlost zobrazení, která je velmi důležitá u polytraumatizovaného pacienta.

7 Závěr

Ve své bakalářské práci jsem se zabýval diagnostickým zobrazováním pacientů s polytraumatem. Prvním cílem této práce bylo definovat pojem polytrauma a jeho úrazové mechanismy. Dalším cílem bylo seznámení a popsání zobrazovacích metod používané při diagnostice polytraumatizovaného pacienta. Oba cíle byly naplněny v teoretické části bakalářské práce.

Dále jsem se v praktické části zabýval zodpovězení otázky, zda se počet pacientů s mnohočetným poraněním zvyšuje. Z dat vyplývalo, že počet pacientů se zvyšuje. Také jsem se zabýval věkem a pohlavím těchto pacientů. Z výsledků vycházelo, že větší zastoupení mají muži, z věkového rozložení pacientů byla nejpočetnější skupina v rozmezí od 30 do 49 let. Dále z dat vyplývalo, že nejčastější příčina vzniku mnohočetného poranění je dopravní nehodovost. Data jsem získal z Nemocnice České Budějovice a.s. a byla zpracována do tabulek a grafů.

Poté jsem se zabýval otázkou, jaké vyšetření se v této problematice používá nejčastěji v NEMCB. Jako u většiny nemocnic, tak i zde je primárním vyšetřením celotělová výpočetní tomografie.

Tato bakalářská práce by měla sloužit jako studijní materiál pro studenty zdravotnických oborů, ale hlavně pro radiologické asistenty. Velmi edukační může být i pro zájemce této problematiky, kteří se chtějí dozvědět, jaká vyšetření se u polytraumatu provádí.

8 Seznam použitých zdrojů

1. FERDA, Jiří, Milan NOVÁK a Boris KREUZBERG. *Výpočetní tomografie*. Praha: Galén, c2002, 663 s. ISBN 80-726-2172-6
2. WENDSCHE, Peter a Radek VESELÝ. *Traumatologie*. Druhé, přepracované a rozšířené vydání. Praha: Galén, [2019]. ISBN 978-80-7492-452-1.
3. NEUWIRTH, Jiří a Jan ŠPRINDRICH. *Kompendium muskuloskeletálního zobrazování*. Praha: NEUW, [2016]. ISBN 978-80-903322-6-9.
4. SEIDL, Zdeněk. *Radiologie pro studium i praxi*. Praha: Grada, 2012. ISBN 978-80-247-4108-6.
5. VOMÁČKA, Jaroslav, Josef NEKULA a Jiří KOZÁK. *Zobrazovací metody pro radiologické asistenty*. V Olomouci: Univerzita Palackého, 2012. ISBN 978-802-4431-260.
6. DRÁBKOVÁ, Jarmila. *Polytrauma v intenzivní medicíně*. Praha: Grada, 2002. ISBN isbn80-247-0419-6.
7. ŽVÁK, Ivo. *Traumatologie ve schématech a RTG obrazech*. Praha: Grada, 2006. ISBN 80-247-1347-0.
8. Česká radiologie [online]. © [cit.08.06.2022]. Dostupné z: http://www.cesradiol.cz/dwnld/CesRad_1902_99_106.pdf

9. CHASÁKOVÁ, D., KUBAČÁK, J., NEVESELÁ, I., ZELNÍČEK, P. *Standardizované spirální CT vyšetření polytraumatizovaných pacientů*. *Rozhledy v chirurgii*. 1999, roč. 78, č. 8, ISSN 0035-9351
10. VIŠŇA, Petr a Jiří HOCH. *Traumatologie dospělých: učebnice pro lékařské fakulty*. Praha: Maxdorf, 2004. Jessenius. ISBN 8073450348.
11. HOŘEJŠ, Josef, KRŠKA, Zdeněk, MATEK, J., VÝBORNÝ, Josef. *Ultrazvukové vyšetření u lůžka kriticky nemocného v chirurgii*. *Rozhledy v chirurgii*. 2009, roč. 88, č. 10, ISSN 0035-9351
12. BURŠA, Filip. *Ultrasonografie v intenzivní a urgentní medicíně*. Praha: Maxdorf, [2021]. Jessenius. ISBN 978-80-7345-611-5.
13. NEKULA, Josef. *Radiologie*. 3. vyd. V Olomouci: Univerzita Palackého, 2005. ISBN isbn8024410117
14. TVRDÍK E., BEŇAČKA J., *Ultrasonografia*. Topolčany: Dansta. 2008. ISBN 978-80-969461-2-9
15. BARTUŠEK D., *Diagnostické zobrazovací metody pro bakalářské studium fyzioterapie a léčebné rehabilitace*. MUNI: Brno. 2004. ISBN 80-210-3537-4
16. CHUDÁČEK, Z., 1995. *Radiodiagnostika*. Brno: Institut pro další vzdělávání pracovníků ve zdravotnictví. Učební text (Institut pro další vzdělávání pracovníků ve zdravotnictví). ISBN 8070131144.
17. HEŘMAN, M., 2014. *Základy radiologie*. Olomouc: Univerzita Palackého. ISBN isbn9788024429014.

18. SANDSTRÖM at al., S., 2003. *The WHO manual of diagnostic imaging: radiographic technique and projections*. Geneva: World Health Organization. ISBN 92-4-154608-5.
- 19 VÁLEK, Vlastimil a Jan ŽIŽKA. *Moderní diagnostické metody*. Brno: Institut pro další vzdělávání pracovníků ve zdravotnictví, 1996. ISBN 80-7013-225-6.
20. CHMELOVÁ J., V. DŽUPA, L. PLEVA, Diagnostika poranění pánve – role zobrazovacích metod u izolovaných traumat i polytraumat. *Traum. čech.* 2008
21. POUŠEK L., ZUNA I., *Úvod do zobrazovacích metod v lékařské diagnostice I*. Praha: ČVUT. 2007. ISBN 978-80-01-03779-9
22. Boris KREUZBERG, Hynek MÍRKA, Milan NOVÁK, Roman BOSMAN a Roman KUČERA. *Polytrauma z pohledu diagnostické a intervenční radiologie*. Česká radiologie. Praha: Galén, 2008, 62(1), ISSN 1210-7883.
23. CIFU, David X. a Henry L. LEW. *Handbook of polytrauma care and rehabilitation*. New York: Demos Medical, c2014. ISBN 978-1-936287-55-0.
24. BALÍK, Martin. Využití ultrasonografie u kriticky nemocného. *Anesteziologie & intenzivní medicína*. 2008, roč. 19, č. 1, ISSN 1214-2158
25. BAXA, Jan, FERDA, Jiří, MÍRKA, Hynek. *Multidetektorová výpočetní tomografie: technika vyšetření*. 1. vyd. 2009. ISBN 80-7262-114-9
26. GIRSA, David et al., 2019. Celotělové CT a další zobrazovací metody při vyšetření pacienta s polytraumatem – výsledky dotazníkové studie mezi traumacentry v České republice. *Acta chirurgiae orthopaedicae et traumatologiae Cechoslovaca*. Praha: Česká společnost pro ortopedii a traumatologii a Slovenská ortopedická a traumatologická

společnost, 86(5), 7. ISSN0001-5415. Dostupné také z:
http://www.achot.cz/dwnld/achot_2019_5_334_341.pdf

27. Butcher NE, Balogh ZJ. *Update on the definition of polytrauma*. Eur J Trauma Emerg Surg. 2014;40(2):107-111

28. MALÍKOVÁ, Hana. *Základy radiologie a zobrazovacích metod*. Praha: Univerzita Karlova, nakladatelství Karolinum, 2019. ISBN 978-80-246-4036-5.

29. PROKOP, Mathias a Michael GALANSKI. *Spiral and Multislice Computed Tomography of the Body*. New York: Thieme, 2003. ISBN 3-13-116481-6.

30. NESTROJIL, Petr. *Polytrauma a algoritmy léčení. Lékařské listy*. Praha: Strategie, 2001, 2001(40), ISSN 1995-2014

31. NESTROJIL, Petr. *Poranění pánve. Sanquis*. 2002. č. 22/23, ISSN 1212-6535

32. BRUNA, Josef a Alois SEHR. *Celotělová výpočetní tomografie*. Vyd. 1. Praha: Avicenum, 1988,

33. POKORNÝ, Jiří. *Urgentní medicína*. 1. vyd. Praha: Galén, 2004, obr. ISBN 80-726-2259-5.

9 Seznam tabulek

Tabulka 1- Počet pacientů za období 2017-2021.....	36
Tabulka 2- Počet pacientů s polytraumatem podle pohlaví za období 2017-2021.....	38
Tabulka 3- Počet polytraumatizovaných pacientů podle věku za období 2017-2021.....	41
Tabulka 4- Počet pacientů s polytraumatem podle příčin vzniku za období 2017-2021.....	43

10 Seznam obrázků

Obrázek 1- Graf procentuálního vyjádření počtu polytraumatizovaných pacientů v časovém období 2017-2021.....	36
Obrázek 2- Spojnicový graf počtu pacientů v období 2017-2021.....	37
Obrázek 3- Sloupcový graf zastoupení pohlaví u polytraumatizovaných pacientů za období 2017-2021.....	39
Obrázek 4- Graf celkového zastoupení mužů a žen.....	40
Obrázek 5- Sloupcový graf počtu pacientů podle věku v jednotlivých letech za období 2017-2021.....	41
Obrázek 6- Graf věkového rozložení polytraumatizovaných pacientů za období 2017-2021.....	42
Obrázek 7- Graf počtu pacientů v jednotlivých letech dle příčin za období 2017-2021.....	43
Obrázek 8- Graf příčiny vzniku polytraumatu v období 2017-2021.....	45

11 Seznam použitých zkratek

2D	dvojměrné zobrazení
3D	trojměrné zobrazení
AG	angiografie
AP	předozadní projekce
CNS	centrální nervová soustava
C- páteř	krční páteř
CT	výpočetní tomografie
CW	continuoswave
EKG	elektrokardiografie
FAST	Focused Assesment for the Sonographic Examination of the Trauma patient
KL	kontrastní látka
MR	magnetická rezonance
PA	zadopřední projekce
PET	pozitronová emisní tomografie
PW	pulsewave
RTG	rentgen
T1	T1 vážený obraz
T2	T2 vážený obraz
TE	time to echo
Th- páteř	hrudní páteř
TR	time to repeat
UZ	ultrazvuk