

UNIVERZITA PALACKÉHO V OLOMOUCI
FAKULTA ZDRAVOTNICKÝCH VĚD

Ústav zdravotnického záchranářství a intenzivní péče

Matěj Simon Fellner

**Akutní komplikace následkem ruptury mimoděložního
těhotenství, prvotní ošetření a léčba v přednemocniční
neodkladné péči**

Bakalářská práce

Vedoucí práce: Mgr. Štěpánka Bubeníková, Ph.D.

Olomouc 2022

Prohlašuji, že bakalářskou práci jsem vypracoval samostatně a použil jen uvedené bibliografické a elektronické zdroje.

Olomouc 6. dubna 2022

podpis

Mé poděkování patří Mgr. Štěpánce Bubeníkové, Ph.D. za trpělivost, ochotu, vstřícnost a čas při odborném vedení této závěrečné bakalářské práce. Děkuji také lékaři ze ZZS OK, MUDr. Milanu Brázdilovi, za odbornou lékařskou konzultaci při zpracovávání některých kapitol. V neposlední řadě děkuji i Dominice Klapilové za vlastní tvorbu obrázků, které byly vytvořeny a použity pro účely této bakalářské práce a děkuji také samozřejmě své rodině za trpělivost a podporu během tvorby a psaní bakalářské práce.

ANOTACE

- Typ závěrečné práce:** Bakalářská práce.
- Téma práce:** Mimoděložní těhotenství (ektopická gravidita) v podmínkách PNP
- Název práce:** Akutní komplikace následkem ruptury mimoděložního těhotenství, prvotní ošetření a léčba v přednemocniční neodkladné péči.
- Název práce v AJ:** Acute complications and consequences of rupture ectopic pregnancy and first basic treatment in prehospital emergency care.
- Datum zadání práce:** 2021-10-20
- Datum odevzdání:** 2022-04-06
- VŠ, fakulta, ústav:** Univerzita Palackého v Olomouci.
Fakulta zdravotnických věd.
Ústav zdravotnického záchranářství a intenzivní péče.
- Autor práce:** Matěj Simon Fellner.
- Vedoucí práce:** Mgr. Štěpánka Bubeníková, Ph.D.
- Oponent práce:**

Abstrakt v ČJ:

Zdravotničtí záchranáři se v přednemocniční péči setkávají se širokým spektrem úrazů a zdravotních obtíží u všech věkových skupin populace. Musejí být připraveni i na řešení stavů, které jsou v prostředí PNP méně časté. Cílem bakalářské práce bylo přehledně zpracovat problematiku akutní gynekologie v přednemocniční neodkladné péči. Práce je zaměřena na

sumarizaci aktuálních dohledaných poznatků o akutní komplikaci mimoděložního těhotenství a jejich řešení zdravotnickým záchranářem již v PNP. Ruptura GEU může být pro ženu život ohrožujícím stavem, především kvůli vnitřnímu krvácení a hemoragickému šoku, který může u GEU také nastat. Základní léčbou v PNP je zajištění, stabilizace a monitorace pacientky, zástava krvácení, podávání náhradních infuzních roztoků pro doplnění objemu, oxygenoterapie a transport do nemocnice na příslušné oddělení. Aktuální dohledané poznatky shrnuté v předkládané bakalářské práci mohou být cenným zdrojem informací nejen pro zdravotnické záchranáře, ale i pro lékaře, porodní asistentky anebo všeobecné sestry. Celkem bylo použito 40 odborných článků a studií (z toho 22 cizojazyčných) a většina zdrojů byla dohledána především v databázi PubMed.

Abstrakt v AJ:

Paramedics in pre-hospital care face a wide range of injuries and health problems among all age groups. They must be prepared to deal with conditions that are less common during the PHC. The aim of my bachelor thesis was to clearly address the issue of acute gynecology in prehospital emergency care. The work focuses on summarizing the current findings on acute complication of ectopic pregnancy and their treatment by a paramedic already in pre-hospital care. A GEU rupture can be a life-threatening condition for a woman, mainly due to internal bleeding and hemorrhagic shock. The basic treatment is securing, stabilizing and monitoring the patient, stopping bleeding, administering replacement infusion solutions to supplement the volume, oxygen therapy and transport to the hospital. The current findings summarized in the presented bachelor's thesis can be a valuable source of information not only for paramedics, but also for doctors, midwives and nurses. A total of 40 professional articles and studies were used (of which 22 were in foreign languages) and most of the sources were found mainly in the PubMed database.

Klíčová slova v ČJ:

mimoděložní těhotenství, mimoděložní těhotenství a rizika, náhlá příhoda břišní, náhlá příhoda břišní v těhotenství, akutní komplikace mimoděložního těhotenství, hemoragický šok, hypovolemický šok, akutní krvácení v těhotenství, hemoragický šok a mimoděložní těhotenství, léčba hemoragického šoku.

Klíčová slova v AJ:

ectopic pregnancy, ectopic pregnancy and risks, acute abdomen in pregnancy, ectopic pregnancy and complications, hemorrhagic shock, hypovolemic shock, acute hemorrhage in pregnancy, hemorrhage shock and ectopic pregnancy, treatment of hemorrhage shock.

Rozsah:

63 stran/4 přílohy

OBSAH

Úvod.....	8
1 Popis rešeršní činnosti.....	11
2 Mimoděložní těhotenství.....	14
2.1 Příčiny mimoděložního těhotenství.....	15
2.2 Příznaky mimoděložního těhotenství.....	16
2.3 Diagnostika mimoděložního těhotenství.....	19
3 Akutní komplikace a následky mimoděložního těhotenství.....	25
3.1 Šok.....	26
3.2 Hypovolemický šok.....	28
4 Prvotní intervence v léčbě krvácení a hemoragického šoku při GEU v PNP.....	32
4.1 Léčba hemoragického šoku náhradními tekutinami.....	35
4.2 Léčba hemoragického šoku krevními produkty.....	38
4.3 Farmakoterapie v léčbě šoku.....	39
5. Kompetence zdravotnického záchranáře v PNP v rámci léčby masivního krvácení a hemoragického šoku	44
5.1 Význam a limitace dohledaných poznatků.....	45
Závěr	47
Referenční seznam.....	48
Seznam zkratk.....	58
Seznam příloh.....	59

Úvod

Podle gynekologa, Tomáše Vaňatky, je téma gynekologie a porodnictví v přednemocniční péči spíše periferní záležitostí (Vaňatka, 2018, s. 301). Ještě méně se s touto problematikou setkáme v nemocnicích na odděleních urgentních příjmů. Nicméně jsou v urgentní medicíně stavy, které ženu mohou bezprostředně na životě ohrozit. Většinou se jedná o hemoragii (zevní nebo vnitřní) spojenou s bolestmi v podbříšku. Mezi tyto stavy patří například i mimoděložní těhotenství, které podle lokalizace embrya může způsobit závažné vnitřní krvácení, k nejsilnějšímu krvácení dochází při ruptuře vejcovodu, děložního rohu nebo v dutině břišní, a to hlavně pokud je embryo lokalizováno poblíž větší arterie (Vaňatka, 2018, s. 301-304).

Za normálních okolností dojde k nidaci (zahníždění) oplozeného vajíčka ženy ve sliznici endometria, kdy embryo přiroste k děložní sliznici a začíná fyziologický vývoj plodu (Vokurka et al., 2005, s. 625). V případě ektopické gravidity neboli také mimoděložního těhotenství, graviditas extrauterina (GEU), dojde k implantaci plodu mimo děložní dutinu (Pannu a Saroch, 2018, s. 7294). Ektopická gravidita může být tubární, ovariální, kornuální (v rohu děložním), istmická, abdominální, nebo také v jizvě po provedeném císařském řezu (Bárta a Klát, 2020, s. 15). Nejčastějším typem ektopické gravidity, a to až z 95 %, je tzv. tubární gravidita, kdy se embryo uhnízdí na jednom z vejcovodů (Bárta a Klát, 2020, s. 15, Pannu a Saroch, 2018, s. 7294).

Graviditas extrauterina (GEU) představuje v dnešní době přibližně 1-2 % ze všech gravidit (Pannu a Saroch, 2018, s. 7294). V České republice se z hlediska četnosti jedná asi o 1300 případů GEU každý rok (proLékaře.cz, 2019, autor neuveden). V 6 % je toto patologické těhotenství zodpovědné za smrt matky (Pannu a Saroch, 2018, s. 7294). Incidence patologického těhotenství ve smyslu špatné lokalizace embrya se zvyšuje. Tento jev je zřejmě dán větším rozšířením in vitro fertilizace, po kterém je riziko GEU vyšší, ale také přesnější diagnostikou mimoděložního těhotenství (proLékaře.cz, 2019, s. 1). Přestože je podle chirurga plzeňské nemocnice Jáchyma Rosendorfa et al. akutní apendicitida nejčastější náhlou příhodou břišní v těhotenství (Rosendorf et al., 2019, s. 134), mimoděložní těhotenství je také poměrně častým problémem, který může být pro ženu život ohrožující. Symptomatická ektopická gravidita se projevuje abnormálním vaginálním krvácením a bolestí břicha. V menší míře se mohou objevovat i příznaky, které jsou podobné typickému a fyziologickému těhotenství, například nevolnost nebo napětí v prsou (Zdeňková et al., 2015, s. 27). V dnešní době se však ektopická gravidita odhalí většinou v bezpříznakové fázi – kdy má žena pozitivní těhotenský

test, ale není prokázána přítomnost plodu v děložní dutině. Pokud v této fázi nenavštíví žena gynekologa, může dojít k akutní komplikaci GEU, kterou je ruptura vejcovodu nebo tzv. tubární potrat. Ruptura vejcovodu se projeví náhlou silnou bolestí v podbříšku, kdy je tento stav doprovázen rychlým rozvojem šoku. V této fázi se žena nachází v život ohrožujícím stavu, který může být pro budoucí těhotnou matku fatální (Čepický et al., 2018, s. 18).

Cílem přehledové bakalářské práce je poukázat na možnou akutní komplikaci a riziko mimoděložního těhotenství, které může být pro ženu život ohrožujícím stavem, a předložit aktuální a dohledané poznatky o prvotním ošetření ženy s život ohrožujícím krvácením gynekologického původu a rozvíjejícím se hemoragickým šokem v přednemocniční neodkladné péči.

Stanovené dílčí cíle práce

Cíl 1 - Předložit a sumarizovat aktuální dohledané poznatky o příčinách, příznacích a diagnostice mimoděložního těhotenství.

Cíl 2 - Předložit a sumarizovat aktuální dohledané poznatky o akutní komplikaci a následcích mimoděložního těhotenství.

Cíl 3 - Předložit a sumarizovat aktuální dohledané poznatky o prvotním ošetření a léčbě krvácení u pacienta s (nebo) rozvíjejícím se hemoragickým šokem v PNP.

Seznam vstupní studijní literatury

BARTŮNĚK, Petr, Dana JURÁSKOVÁ, Jana HECZKOVÁ a Daniel NALOS, editoři, 2016. *Vybrané kapitoly z intenzivní péče*. Praha: Grada Publishing. ISBN 978-80-247-4343-1.

ČEPICKÝ, Pavel, Pavel DUNDR, Michael FANTA, Daniela FISCHEROVÁ et al., 2018. *Kapitoly z diferenciální diagnostiky v gynekologii a porodnictví*. Praha: Grada Publishing. ISBN 978-80-247-5604-2.

PROCHÁZKA, Martin, 2020. *Porodní asistence*. Praha: Maxdorf. Jessenius. ISBN 978-80-7345-618-4.

ROZTOČIL, Aleš, Václav BÁČA, Pavel BARTOŠ, Petr CVRČEK, Pavel ČEPICKÝ et al., 2011. *Moderní gynekologie*. Praha: Grada Publishing. ISBN 978-80-247-2832-2.

ŠEBLOVÁ, Jana a Jiří KNOR, 2018. *Urgentní medicína v klinické praxi lékaře*. 2., doplněné a aktualizované vydání. Praha: Grada Publishing. ISBN 978-80-271-0596-0.

1 Popis rešeršní činnosti

Při rešeršní činnosti pro dohledání validních informací byl použit standartní postup vyhledávání pomocí vhodných klíčových slov a pomocí booleovských operátorů.

Vyhledávací kritéria

Klíčová slova v češtině: mimoděložní těhotenství, mimoděložní těhotenství a rizika, náhlá příhoda břišní, náhlá příhoda břišní v těhotenství, akutní komplikace mimoděložního těhotenství, hemoragický šok, hypovolemický šok, akutní krvácení v těhotenství, hemoragický šok a mimoděložní těhotenství, léčba hemoragického šoku

Klíčová slova v angličtině: ectopic pregnancy, ectopic pregnancy and risks, acute abdomen in pregnancy, ectopic pregnancy and complications, hemorrhagic shock, hypovolemic shock, acute hemorrhage in pregnancy, hemorrhage shock and ectopic pregnancy, treatment of hemorrhage shock

Jazyk: angličtina, čeština

Vyhledávací období: 2005-2021

Další kritéria: recenzovaná, vědecká a odborná periodika, abstrakty, plné texty článků



Databáze

PubMed, Google Scholar



Nalezeno

136 článků



Vyřazující kritéria

Duplicitní články, kvalifikační práce, název, abstrakt nebo obsah článku neodpovídal cílům práce



Sumarizace využitých databází a dohledaných dokumentů

PubMed: 26 článků

Google Scholar: 14 článků



Sumarizace vybraných nejvýznamnějších dohledaných periodik a dokumentů

Medical Journal Armed Forces India (MJAFI)	1 článek
Anesteziologie a intenzivní medicína	4 články
Česká gynekologie	4 články
Praktická gynekologie	1 článek
Gynekologie a porodnictví	1 článek
Annals of intensive care	1 článek
Vnitřní lékařství	3 články
Urgentní medicína, časopis pro neodkladnou lékařskou péči	1 článek
Rozhledy v chirurgii	3 články
British Medical Journal (BMJ)	1 článek
European Resuscitation Council Guidelines	1 článek
World Journal of Emergency Medicine (WJEM)	1 článek
Journal of anaesthesiology, clinical pharmacology	1 článek
The American Journal of Surgery	1 článek
Surgical Clinics of North America	1 článek
Journal of Gynecology Obstetrics and Human Reproduction	1 článek
International Journal of General Medicine	1 článek
Mayo Clinic	1 článek

Nursing Standard	1 článek
Wiener klinische Wochenschrift	1 článek
Biomedical Journal of Scientific & Technical Research	1 článek
American Family Physician (AFP)	1 článek
Intensive care Medicine	1 článek
Cases Reports in Emergency Medicine	1 článek
Der Radiologe	1 článek
Journal of Family Planning and Reproductive Health Care	1 článek
Deutsches Ärzteblatt international	2 články
International Journal of Womens Health	1 článek
Gastroenterologie a hepatologie	1 článek



Počet použitých dokumentů

Pro tvorbu této přehledové bakalářské práce bylo použito 40 odborných a vědeckých článků dohledaných rešeršní činností

Celkový a konečný přehled použitých zdrojů a pramenů je uveden v referenčním seznamu na konci bakalářské práce.

2 Mimoděložní těhotenství

Ektopická gravidita je velmi závažnou diagnózou a komplikací v období těhotenství ženy. Celosvětově se četnost tohoto patologického těhotenství zvyšuje a významně ovlivňuje mortalitu a morbiditu mladých žen, které se nachází v reprodukčním věku svého života. Podle Derbak závažný problém GEU odpovídá asi za 10 % všech úmrtí, které souvisí s těhotenstvím v prvním trimestru gravidity (Derbak, 2016, s. 64). Dále pak samotná ruptura mimoděložního těhotenství se v 6 % podílí na úmrtích matek v tomto komplikovaném těhotenství (Zachariah, 2019, s. 128).

Výsledkem mimoděložního těhotenství může být ruptura vejcovodů, spontánní abortus nebo samovolné vymizení GEU. Pacientky s rupturou mimoděložního těhotenství jsou ohroženy masivním vnitřním krvácením a vznikem hypovolemického šoku, konkrétně hemoragického šoku a musí být ošetřeny akutní operací, která spočívá v salpingektomii, odstranění hemoperitonea a transfúzi krevních derivátů (Zachariah, 2019, s. 128). Proto je u GEU velmi důležitá včasná diagnóza, konkrétně transvaginálním ultrazvukem. Včasná diagnóza potenciálně snižuje úmrtnost, ale také velmi výrazně rozšiřuje léčebné a terapeutické možnosti léčby. V době, před začátkem pravidelného a plnohodnotného používání ultrazvuku, byla graviditas extrauterina diagnostikována až při její ruptuře. Tento život ohrožující stav vyžadoval okamžité chirurgické ošetření s absolutní prioritou zástavy krvácení. První takovouto úspěšnou chirurgickou operaci komplikovaného těhotenství s následkem ruptury tubární gravidity provedl skotský chirurg Robert Lawson Tait v dubnu roku 1833, a to cestou laparotomie (Derbak, 2016, s. 64).

Většina ektopických gravidit je lokalizováno ve vejcovodu (přibližně asi 95 %). Ve zbylých 5 % může dojít k patologické (mimouterinní) nidaci přímo v ovariu, v cavita abdominalis, na děložním čípku nebo také na jizvě po předešlém císařském řezu (Zachariah, 2019, s. 128). Podle Roztočila et al. klasifikujeme ektopickou graviditu v závislosti na lokalizaci uhníždění plodu na tři základní typy mimoděložního těhotenství (Roztočil et al., 2011, s. 215). Jedná se o mimoděložní těhotenství, kdy k nidaci embrya dojde ve vejcovodu (graviditas extrauterina tubaria). Tento typ GEU má podle lokalizace plodu ve vejcovodu další čtyři podtypy. Plod může Zahnídit ve **stěně děložní** (graviditas tubaria intramularis) - vyskytuje se asi ve 2-5 % případů, v **istmické části** vejcovodu (graviditas tubaria istmica) - jeho četnost je asi v 10-20 %, v **ampulární části** vejcovodu (graviditas tubaria ampularis) - tento typ lokalizace je nejčastější, přibližně 80 % případů anebo ve **fimbriální části** vejcovodu (graviditas tubaria fimbrialis) - vyskytuje se ve zbylých 5 %.

Dalším typem je tzv. graviditas extrauterina ovarica. V tomto případě dojde k nidaci plodu přímo v ovariu ženy. Celkově se tato lokalizace objevuje v 0,5-1 %, je tedy poměrně vzácná. Podle lokalizace rozlišujeme ovární graviditu intrafolikulární (gravidita ovarica intrafollicularis) a extrafolikulární (graviditas ovarica extrafollicularis).

Třetím základním typem je mimoděložní těhotenství, které je lokalizováno mimo vejcovod a ovarium. Zde patří především mimoděložní těhotenství lokalizované v děložním hrdle (gravidita cervicalis) a mimoděložní těhotenství v dutině břišní (graviditas extrauterina abdominalis) (Roztočil et al., 2011, s. 215).

Heterotopické mimoděložní těhotenství je dalším typem patologického těhotenství. Dochází k němu při graviditě dvojčat, kdy v jednom případě dojde k nidaci plodu na správném (fyziologickém) místě – v děložní dutině a ve druhém případě se plod implantuje do vejcovodu. (Zachariah, 2019, s. 128).

2.1 Příčiny mimoděložního těhotenství

Německá studie z roku 2015, která probíhala na Gynekologicko-porodnické klinice ve Fakultní nemocnici v Tübingenu v Německu, uvádí, že ze všech těhotenství bylo 1,3-2,4 % právě mimoděložních těhotenství (Taran et al., 2015, s. 695). Frekvenci a výskyt GEU nelze však přesně určit, protože většina statistik obecně zaznamenává jen případy, které byly řešeny chirurgicky, a to v nemocnici nebo v jiných zdravotnických zařízeních. V polovině 20. let se předpokládalo, že ze všech gravidit bylo v USA 0,4 % mimoděložních, nicméně aktuální údaje z nedávných let ukazují, že výskyt a četnost je vyšší, a to o celé 1 % (tedy 1,4 %). V Německu, kde výše popisovaná studie probíhala, se odhaduje přibližně 20 mimoděložních těhotenství na každých 1000 živě narozených dětí. Jak bylo zmíněno v úvodu, v České republice se jedná asi o 1300 případů každý rok. Tato vzrůstající tendence je dána různými příčinami a rizikovými faktory (proLékaře.cz, 2019, autor neuveden).

Významným faktorem, který je v dnešní době velmi častý, je stoupající využití technologií a metod asistované reprodukce. Dále se také uplatňuje zvýšený počet operací vejcovodů, ale také rostoucí věk matek nebo přesnější a spolehlivější diagnostika mimoděložního těhotenství. Faktory, které mají vliv na vznik GEU je mnoho a mohou být pomyslně rozděleny do dvou skupin. Jedna skupina obsahuje faktory, které představují vysoké riziko pro vznik mimoděložního těhotenství a druhá skupina obsahuje faktory s nižším rizikem vzniku GEU. Přestože existuje celá řada rizikových faktorů GEU, je dokázáno, že až u poloviny mimoděložních těhotenství nejsou známy žádné rizikové faktory (Taran et al., 2015, s. 695).

Mezi nejvýznamnější faktor spojený s velkým rizikem pro vznik GEU je předchozí mimoděložní těhotenství. U žen, které již prodělaly předchozí mimoděložní těhotenství, je v případě další gravidity větší pravděpodobnost vzniku patologického uhnízdění blastocysty (Taran et al., 2015, s. 696). Stejně významným faktorem jsou pak předchozí chirurgické operace vejcovodů. Dalším rizikovým faktorem je sterilizace, jakožto typ ženské antikoncepce. Pokud žena otěhotní i po sterilizaci, je potřeba myslet na to, že u žen po sterilizaci je vyšší riziko vzniku mimoděložního těhotenství. Výše zmíněná německá studie (Taran et al., 2015, s. 693-704) uvádí, že až přibližně 30 % těhotenství po sterilizaci bylo mimoděložních. Zvýšené riziko mimoděložního těhotenství je i u žen, které používají nitroděložní tělísko. Nicméně ženy, které používají tento typ antikoncepce, mají nižší riziko vzniku GEU než ženy, které žádnou antikoncepci neužívají. Avšak pokud žena s nitroděložním tělískem i přesto otěhotní (selžou-li tedy metody bránící početí), je potřeba vyloučit mimoděložní těhotenství, protože až u 50 % těhotných žen s nitroděložním tělískem je přítomna graviditas extrauterina (Taran et al., 2015, s. 696).

Méně rizikových faktorů pro vzniku GEU je mnoho. Můžeme zde zařadit infekce ženských pohlavních orgánů (prodělané nebo aktuálně probíhající). Jedná se zejména o Chlamydia trachomatis nebo Neisseria gonorrhoeae. Může se však jednat i o typy nitrobřišních infekcí, například apendicitidu. Samotná asistovaná reprodukce zvyšuje riziko mimoděložního těhotenství, nicméně zdá se, že ektopických gravidit po oplodnění in vitro v posledních letech lehce poklesl. Dalším rizikovým faktorem je léčba neplodnosti. Zejména užívání hormonů, které se při léčbě GEU používají jsou rizikové, (například klomifen) (Taran et al., 2015, s. 693-704) a podle americké studie z roku 2017 roste podíl těchto žen s mimoděložním těhotenstvím až ke 4 % (Dichter et al., 2017, s. 71). Rizikové faktory dále zahrnují kouření nikotinových cigaret, vyšší věk ženy (věk nad 40 let), sterilizace, více než jeden sexuální partner (promiskuita) nebo jiné tubární (týkající se vejcovodu) patologie (Taran et al., 2015, s. 695-697).

2.2 Příznaky mimoděložního těhotenství

Přítomná extrauterinní gravidita u žen se může projevat symptomaticky (s klinickými příznaky), nebo asymptomaticky (bez klinických příznaků). Hlavní klinické příznaky symptomatického mimoděložního těhotenství zahrnují amenoreu, vaginální krvácení a bolesti břicha, které mohou být i křečovitého původu (Dichter et al., 2017, s. 71).

Brazilská retrospektivní kohortová studie z roku 2018, která se ve svém výzkumu zabývala ektopickou graviditou, se zaměřovala i na nejčastější klinické příznaky pacientek (Cordeiro et al., 2018, s. 434-439). Soustředila se na demografické charakteristiky, gynekologicko-porodnickou anamnézu, symptomy při přijetí do nemocnice, vyšetření, které zahrnovalo analýzu beta choriového gonadotropinu (β -hCG), transvaginální ultrazvuk, hladinu hemoglobinu a léčbu. Průměrný věk pacientek byl 28 let, + - 6,6 let. Nejmladší pacientce bylo 14 let, nejstarší 48 let. Nejčastějšími příznaky byla bolest břicha, která se objevovala v 96 % a vaginální krácení, které bylo přítomno u 82,4 % žen. Více, jak polovina žen, (53,5 %), nemělo žádné rizikové faktory. Pokud se v anamnéze rizikové faktory objevily, jednalo se v 16,9 % o předchozí prodělanou ektopickou graviditu (Cordeiro et al., 2018, s. 434, 436).

Vaginální krvácení (krvácení z rodidel) se objevuje až u 50–80 % žen. Může být různé intenzity a charakteru a začíná se objevovat obvykle 7–14 dní po amenorey (McQueen, 2011, s. 51). Mohou se objevovat i příznaky odpovídající známkám fyziologického těhotenství, mezi tyto příznaky patří například závratě, nevolnost, zvracení nebo onemocnění (příznaky) podobná chřipce. Průběh ektopické gravidity může mít i atypický průběh – žena může pociťovat nepříjemnou bolest na hrudi. V rámci diferenciální diagnostiky je potřeba nepodceňovat tento symptom (Dichter et al., 2017, s. 71).

GEU projevující se jako náhlá příhoda břšní

Náhlá příhoda břšní (NPB) je klinický termín v medicíně popisující náhlou, silnou bolest břicha. Tato bolest může vzniknout buď náhle z plného zdraví nebo se může postupně rozvíjet, a to až během 24 hodin. Klinický průběh je doprovázen různými stupni oběhové hemodynamické nestability (dekompenzace) (Scharitzer et al., 2019, s. 93).

Náhlé příhody břšní v graviditě se podle Rosendorfa et al. objevují s různou četností od 1:500-635 gravidit. Typické pro tyto stavy je velmi rychlý průběh a primárním příznakem je abdominopelvicná bolest. Jak popisovala Scharitzer et al. a Ling et al., tak i podle Rosendorfa et al. je vzhledem k možné závažnosti případu rychlá diagnostika zásadní a velkou roli hraje i časový faktor, neboť jsou ohroženy dva životy současně, a to jak matka, tak i plod (Rosendorf et al., 2019, s. 131). V těhotenství mohou mít NPB mnoho etiologií. Analýza všech těchto příčin je nad rámec této bakalářské práce, proto budou zmíněny jen vybrané. Patří zde kromě gynekologických etiologií (ektopická gravidita, torze adnex) například NPB gastrointestinálního traktu jako je apendicitida, cholecystitida nebo ileus, urologického původu (pyelonefritida nebo nefrolitiáza s renální kolikou) nebo nemoci vaskulárního původu (Rosendorf et al., 2019, s. 132).

Ektopická gravidita se jako náhlá příhoda břišní projevuje až po samotné ruptuře vejcovodu v těle matky nebo odloučením zárodku od sliznice. Do té doby se projevuje standartními příznaky symptomatické ektopické gravidity. Po ruptuře dochází k intraabdominálnímu krvácení a objevují se silné a křečovitě bolesti břicha, zejména v podbříšku. Krvácení může vést k rozvoji šoku. Často je po ruptuře přítomna nauzea a zvracení. Po ruptuře se zrychluje pulz. Teplota bývá většinou do 37,8°C. Při palpačním vyšetření břicha žena pociťuje výraznou bolestivost a děloha je většinou prosáklá. Stav může doprovázet poruchu vědomí – kolaps, synkopu (Fanta, 2016, s. 648, 651).

Anatomické změny poměrů v dutině břišní v těhotenství ovlivňují zásobování útrobních orgánů, pasáž zažívacím traktem a odtok moči z ledvin. Tyto změny jsou často příčinou abdominálního nepohodlí ženy a mohou se projevovat meteorismem, bolestmi břicha, nevolností, či zvracením. Vedoucí příznaky, které mohou být typické pro začínající NPB, se do jisté míry překrývají s velmi nespecifickými příznaky objevující se u fyziologického těhotenství (bolesti břicha, obstipace, vomitus). I z toho důvodu může být diagnostika NPB u gravidních žen v začátcích těhotenství velmi obtížná (Rosendorf et al., 2019, s. 132).

GEU doprovázené hemoperitoneem

Hemoperitoneum je velmi závažný stav, který bezprostředně ohrožuje člověka na životě. Jedná se o stav, který je definovaný přítomností krve v peritoneální dutině. Hemoperitoneum vzniká nejčastěji při poranění sleziny, jater nebo vaskulární nebo gynekologické patologie (Kasotakis, 2014, s. 65). Hemoperitoneum může vzniknout i v případě prasknutí GEU, kdy dochází ke krvácení do dutiny břišní a může dojít k rozvoji šoku a celkové hemodynamické nestabilitě. Z hlediska vnitřního gynekologického krvácení se u žen nejčastěji jedná o krvácení do tzv. Douglasova prostoru. Douglasův prostor se anatomicky nachází mezi dělohou a rektum a stává se tak nejnižším uloženým prostorem (Fanta, 2016, s. 648). U těhotných žen v pokročilém stádiu gravidity vyvolá hemoragický šok hypoxii, která může vést následně k úmrtí plodu. Charakter a lokalizace bolesti mohou být různé a diferenciální diagnostika je velmi obtížná. Bolesti mohou nasvědčovat různé etiologii. U těhotných může mít hemoperitoneum různé příčiny. Může nastat i při ruptuře ovariální cysty, při ruptuře dělohy s následnou abrupcí placenty nebo při prasknutí aneuryzmatu tepny (Gloserová et al., 2018, s. 130).

Diagnóza hemoperitonea je vždy až do chvíle zobrazovací diagnostiky nejistá. Provádí se u všech pacientů s akutními bolestmi břicha nebo prokázanou anémií. U netraumatických úrazů a příhod má zásadní význam pro identifikaci primární příčiny vnitřní hemoragie.

Hemoperitoneum vyžaduje okamžité urgentní chirurgické ošetření a lékařský zásah. V případě neposkytnutí náležité péče může být pro pacienta masivní vnitřní krvácení do dutiny břišní fatální. Hemoperitoneum často doprovází šok z masivní ztráty krve, proto se objevují příznaky, které jsou pro vnitřní krvácení typické – bolest břicha, abnormálně zvětšené a roztažené břicho a další příznaky typické pro šokový stav – tachykardie, hypotenze, studená periferie, cyanóza, opocení, bledost, schvácenost, únava, mdloba, zpomalený kapilární návrat a porucha vědomí (Kasotakis, 2014, s. 65).

2.3 Diagnostika mimoděložního těhotenství

Diagnostika mimoděložního těhotenství se ve zdravotnickém zařízení opírá o jiné metody a postupy než v přednemocniční neodkladné péči. Zdravotnické zařízení má na rozdíl od terénu v přednemocniční fázi k dispozici více a kvalitnějších a přesnějších metod – jedná se zejména o laboratorní vyšetření krve (vnitřní prostředí organismu) a diagnostické zobrazovací metody, například CT, USG aj. Posádka rychlé zdravotnické pomoci (RZP) zdravotnické záchranné služby (ZZS), která je v České republice obvykle složena z řidiče vozidla ZZS (nebo řidiče – záchranáře) a zdravotnického záchranáře (ZZ), je tak v terénu odkázána na své vlastní vědomosti, zkušenosti, praxi a zejména na fyzikální vyšetření a pečlivé odebrání anamnézy, v tomto případě zejména gynekologické anamnézy.

Diagnostika bolestí břicha v přednemocniční neodkladné péči (PNP) a dále na oddělení urgentního příjmu může být někdy velmi obtížná. Projevy NPB mohou být zakryty různými faktory zhoršující stanovení rychlé a správné diagnostiky. Pozdní diagnostika může být ve výsledném procesu pro pacienta fatální. Přestože je bolest břicha běžným symptomem, vyšetřující osoba (lékař, zdravotnický záchranář, porodní asistentka, všeobecná sestra) by měla přistupovat k tomuto symptomu jako k závažnému příznaku, který může být jevem závažného onemocnění. Při stanovení diagnózy by měl klinický lékař myslet zejména na stavy, které jsou život ohrožující a vyžadují včasný chirurgický zásah a urgentní intervence. Velmi důležitým aspektem je odebrání anamnézy, která je základním a důležitým pilířem pro stanovení správné a přesné diagnózy. Anamnéza by měla obsahovat přesný popis bolesti a dalších projevujících se příznaků. Důležitá je také sociální a lékařská anamnéza (chirurgická), která může poskytnout velmi cenné a důležité informace a aktuálním stavu pacienta (Macaluso a McNamara, 2012, s. 789).

Náhlá příhoda břišní v těhotenství může být důsledkem samotného těhotenství nebo s těhotenstvím nemusí zcela souviset. Během gravidity je žena vystavena zvýšenému riziku

náhlé příhody břišní v důsledku různých fyziologických změn, které ženu v graviditě doprovází a diagnostikovat a léčit NPB u těhotných nebývá pro lékaře snadný úkol.

Pokud je žena v pokročilém těhotenství, největším problémem v diagnostice bývá pochopitelně expandující děloha (Arora et al., 2005, s. 66).

Diagnostika NPB v přednemocniční neodkladné péči

Základem rychlé a správné diagnostiky je včasné posouzení pacienta a zhodnocení toho, co který pacient potřebuje – urgentní chirurgický výkon nebo resuscitační péči, popřípadě kombinaci obou těchto intervencí. Diagnostické možnosti jsou ve srovnání s nemocnicí omezené. Kromě základních údajů z anamnézy, jako je osobní anamnéza, farmakologická anamnéza, pracovní, alergická apod., se zdravotnický záchranář zaměřuje i na subjektivní příznaky postiženého (Berková, 2019, s. 14). V případě vyšetřování ženy (těhotné ženy) s podezřením na kolapsový stav, onemocnění dutiny břišní nebo náhlý vznik onemocnění nebo úrazu, musíme vždy odebrat i celkovou gynekologickou anamnézu. Tato anamnéza zahrnuje vždy menstruaci (menarche a menopauzu), počet gravidit a počet porodů (Dobiáš, 2013, s. 82).

Ze subjektivních příznaků by mělo vyšetřujícího zajímat bolest, zvracení, problémy s močením, prodělané operace v oblasti hrudníku nebo gynekologické obtíže a co jim předcházelo. Nejdůležitějším údajem, který však záchranáře zajímá, je bolest. V České republice je běžné se na bolest dotazovat samotného pacienta (lokalizace, charakter, začátek bolesti, intenzita, popřípadě úlevové polohy nebo faktory, které bolest zhoršují). Podle lokalizace se odvíjí etiologie obtíží (Berková, 2019, s. 14).

U těhotných žen s bolestmi břicha postupujeme stejně jako u jiných pacientů – tedy anamnéza, fyzikální vyšetření a dále ve zdravotnickém zařízení laboratorní vyšetření a vyšetření pomocí zobrazovacích metod (Hofierková a Fanta, 2016, s. 58). Jak popisuje Berková, v rámci fyzikálního vyšetření se zaměřujeme na celkový stav pacienta, vitální funkce (tepová a dechová frekvence, krevní tlak, tělesná teplota) a cíleně se zaměřujeme na břicho včetně jeho vyšetření. Pokud je pacient v pokročilém stádiu NPB a jedná se o potenciálně život ohrožující stav, postupujeme podle algoritmu A-B-C-D-E, kdy postupujeme od příčin, které jsou pro člověka nejvíce ohrožující. Jsou zhodnoceny dýchací cesty, ventilace, krevní oběh, neurologický stav a dále v druhotném vyšetření opět kontrolujeme základní životní funkce a cíleně vyšetřujeme břicho. Nenachází se-li pacient v bezprostředním ohrožení života (v hemodynamické nestabilitě), postupujeme tradičně druhotným vyšetřením, tzv. vyšetřením, od hlavy k patě“. U vyšetření břicha použijeme systém diagnostického managementu „5P“ (pohled-inspekce, poslech-auskultace, poklep-perkuse, pohmat-palpance a per rectum). V rámci

celkového vyšetření pacienta se vyšetřující zaměřuje především na hydrataci organismu a barvu kůže. Neměli bychom zapomenout na poslech srdce a plic a také na vyšetření zadní části těla a genitálií. Zmatenost a bledost pacienta spojená s vysokým opocením jsou známky závažně nemocného pacienta, který se může nacházet v šokovém stavu (Berková, 2019, s. 15).

Při fyzikálním vyšetření břicha by měl pacient ležet na zádech, na pevné podložce a s pokrčenými dolními končetinami. Pokrčené dolní končetiny zajistí u pacienta relaxaci a uvolnění břišních svalů. Ruce vyšetřujícího by měly být teplé tak, aby bylo vyšetření pro pacienta co nejméně nepříjemné. Nicméně tyto podmínky jsou při vyšetření břicha v přednemocniční neodkladné péči občas velmi těžké dodržet. Je zde zahrnuto mnoho faktorů, které mohou tento správný postup při vyšetření břicha v terénu komplikovat.

U vyšetření břicha pohledem se zaměřujeme na úroveň břicha (fyziologicky u zdravého člověka je břicho v úrovni hrudníku), na souměrnost, šíření dechové vlny, kolaterální oběh, jizvy (prodělané operace apod.), strie a barvu kůže. Poslechem břicho vyšetřujeme fonendoskopem jen při podezření na poruchy střevní peristaltiky nebo cévní poruchy.

Vyšetření poklepem břicha se provádí stejně jako u vyšetření hrudníku. Poklep bolestivý je přítomen u peritoneálního dráždění (Pléniesův příznak) (Nejedlá, 2015, s. 94).

Vyšetření pohmatem je velmi důležité vyšetření v rámci diagnostiky břicha. Při tomto vyšetření zjišťujeme bolestivost břicha, stažení břicha, hmatné rezistence a volnou tekutinu v prostoru peritonea (ascites). V diagnostice při podezření na GEU se záchranář zaměřuje zejména na typ bolesti a její lokalizaci. Pokud je břicho bolestivé, samotný diagnostický management začíná od nejvzdálenějšího místa odkud bolest vyzařuje. Samotnou palpaci provádíme dvěma způsoby – povrchová palpance a hluboká palpance. Při povrchové palpaci dochází k vyšetření břicha pouze bříšky prstů, jedná se o tzv. plížení ruky vyšetřujícího po břišní stěně. Hluboká palpance je prováděna oběma rukama, které jsou přiloženy na sobě a vlnovitými pohyby prstů dochází k prohmatávání dutiny břišní. Hluboká palpance je možná i jednou rukou (Nejedlá, 2015, s. 92-95).

Posledním vyšetřením je vyšetření per rectum. Toto vyšetření přináší cenné informace při bolestech v podbříšku nebo u pacientů s ileózními stavy. Standardně se však dnes toto vyšetření v PNP nelékařským zdravotnickým pracovníkem neprovádí (zdravotnickým záchranářem) neprovádí (Berková, 2019, s. 15).

Při vyšetření pak břicho můžeme rozdělit pomyslnými čarami na 9 krajín nebo na 4 kvadranty. Na 9 krajín rozdělujeme břicho na pravé hypochondrium, epigastrium a levé hypochondrium (horní část břicha, pars superior, pod žebry a hrudním košem), pravé mezogastrium, umbilikální oblast a levé mezogastrium (mediální část břicha) a pravé

hypogastrium, suprapubická oblast a levé hypogastrium (spodní část břicha, pars inferior). Při projekci břicha na 4 kvadranty pak nazýváme části pravý horní kvadrant, levý horní kvadrant (části pod žebry a hrudním košem) a pravý dolní kvadrant a levý dolní kvadrant (Nejedlá, 2015, s. 92-95).

Z hlediska bolesti břicha při mimoděložním těhotenství je bolest lokalizována buď v pravém dolním kvadrantu nebo v levém dolním kvadrantu. Vyzařování bolesti závisí na lokalizaci uhníždění embrya, popřípadě na lokalizaci ruptury GEU (Berková, 2019, s. 15).

Přestože je fyzikální vyšetření velmi cenným nástrojem diagnostiky, je potřeba mít na paměti, že u těhotných žen mohou být známky peritoneálního dráždění o něco méně intenzivní. (Zonča et al., 2015, s. 231).

Diagnostika těhotné ženy s příznaky NPB ve zdravotnickém zařízení

Ektopická gravidita může být příčinou úmrtí mladých žen v reprodukčním věku svého života. Etiologie mimoděložního těhotenství stále zůstává nejasná, a to i přesto, že bylo definováno mnoho rizikových faktorů pro toto onemocnění. Diagnostika může v některých případech být velmi obtížná (Sivalingam et al., 2011, s. 231). Mimoděložní těhotenství postihuje nejvíce ženy v reprodukčním věku mladší 25 let (Sheele et al., 2016, s. 1). Díky včasné diagnostice se může žena vyhnout chirurgickému zákroku a může dojít i k zachování plodnosti. Typické příznaky mimoděložního těhotenství zahrnují klasickou triádu příznaků – bolesti břicha, amenoreu a vaginální krvácení. Nicméně tyto typické symptomy se vyskytují pouze u 50 % žen s tímto nebo podobným stavem. Ve Spojených státech amerických zůstává ektopická gravidita hlavní příčinou úmrtí žen v reprodukčním věku (Sheele et al., 2016, s. 1). Ve velké Británii se jedná o hlavní příčinu úmrtí žen v prvním trimestru těhotenství. Nicméně odhaduje se, že v rozvojových zemích až 10 % žen, které jsou přijaté do nemocnice s diagnózou mimoděložní gravidity, nakonec na tuto diagnózu umírá (Sivalingam et al., 2011, s. 231).

O každé ženě, trpící v reprodukčním věku svého života abnormálním vaginálním krvácením a bolestmi v dolní části břicha (v podbříšku), musíme předpokládat, že by u ní mohlo být přítomno ektopické těhotenství. Na tyto symptomy by se měl zdravotnický záchranář zaměřit už v PNP. Tato pravděpodobnost se pochopitelně zvyšuje, pokud má žena v anamnéze rizikové faktory jako je předchozí ektopická gravidita, vrozené anomálie dělohy, nitroděložní tělísko, předchozí chirurgické operace pánve, pánevní zánětlivá onemocnění a další (Zdeňková et al., 2015, s. 28).

V dnešní době je základem diagnostiky GEU především ultrazvuk, zejména v gynekologii a porodnictví je využíván transvaginální ultrazvuk (TVUS) a metoda stanovení

hladiny beta choriového gonadotropinu (β -hCG) (Rosenberg a Prine, 2020, s. 599). V diagnostice ektopické gravidity také využíváme kromě dvou výše zmíněných metod laboratorní vyšetření krve, zejména vyšetření krevního obrazu. Změny počtu leukocytů a změny hodnot hematokritu a hemoglobinu jsou při diagnostice GEU pouze pomocnými ukazateli. Tato vyšetření se však velmi vysoce uplatňují při situacích, kdy už došlo k ruptuře mimoděložního těhotenství a dochází k vnitřní hemoragii. Při ruptuře dochází k růstu počtu leukocytů, a naopak klesají hodnoty hematokritu a hemoglobinu. V periferní krvi se také může objevovat zvýšený počet retikulocytů – jedná se o poslední vývojové, už bezjaderné, stádium erytrocytů, které se vyplavují z kostní dřeně při masivním krvácení. β -hCG dosahuje v časně fázi těhotenství – v prvním trimestru 10 000 – 100 000 mIU/ml. Dynamika růstu je velmi rychlá, každé dva dny dochází přibližně asi ke dvojnásobnému zvýšení jeho hladiny. Nicméně základem diagnostiky ektopické gravidity v dnešní době je kombinace vyšetření ultrazvukem, a právě stanovení hladiny β -hCG. Při vyšetření TVUS s koncentrací β -hCG 1000–2000 mIU/ml je při ultrazvuku vidět gestační váček, a pokud je děložní dutina prázdná, je zde vysoká pravděpodobnost, že se může jednat o ektopickou graviditu (Fanta, 2016, s. 648-649). Metody vyšetření TVUS a stanovení hladiny β -hCG jsou v diagnostice GEU velmi přesné a spolehlivé (senzitivita přibližně 96 % a specifita 97 %). Pomocné vyšetření, které může lékař provést je stanovení hladiny progesteronu (Zdeňková et al., 2015, s. 28). Avšak podle Fanty se vyšetření hladiny progesteronu v diagnostice mimoděložního těhotenství v dnešní době prakticky neprovádí (Fanta, 2016, s. 649).

Diagnostika zobrazovacími metodami u těhotné ženy s příznaky NPB

Příznaky NPB u těhotných žen jsou často velmi nespecifické, obtížně se diagnostikují a pro lékaře představují většinou velkou výzvu. Kromě odebrané anamnézy pacienta, klinického celkového vyšetření a laboratorního vyšetření krve je velmi důležitou součástí i zobrazovací diagnostika.

Technický pokrok a vývoj zaznamenala především ultrazvuková sonografie (USG) a výpočetní tomografie (CT), které přispěly k přesnější diagnostice a zobrazování (Scharitzer et al., 2019, s. 93). Nejpoužívanější metodou při akutních bolestech břicha je však právě výpočetní tomografie, která se velice uplatňuje při diagnostice a rozpoznání patologického obsahu v dutině břišní (hemoperitoneum). Dokáže relativně přesně určit zdroj krvácení a časovou osu hemoragické abdominální příhody. Diagnostika hemoperitonea pomocí zobrazovacích metod je v těchto případech nezbytná a nutná a pomáhá určit primární etiologii krvácení. U pacientů s akutní bolestí břicha je nejpoužívanější zobrazovací metodou výpočetní tomografie (CT).

Pokud je podle prvotního vyšetření a odebrané anamnézy podezření na problém gynekologické nebo porodnické etiologie, nebo je pacient příliš hemodynamicky nestabilní na to, aby mohl být převezen na CT vyšetření, může být využit i ultrazvuk (USG). Ultrazvuk však může jen přibližně lokalizovat zdroj krvácení. CT dokáže s přesností určit, který orgán (nebo orgány) jsou zdrojem hemoragie a může také podat informaci o tom, jak dlouho hemoragická příhoda trvá nebo kdy se přibližně odehrála (Kasotakis, 2014, s. 65).

Nicméně zobrazovací technika první linie u těhotných žen je ultrazvuk. Zobrazovací technologie při diagnostice gravidních žen musejí být jak pro ženu, tak i pro plod bezpečné. Vyšetření USG je pro řadu onemocnění dostačující a vykazují vysokou senzitivitu a specifitu.

Naopak vyšetření, u kterých je používáno ionizující záření, by mělo být používáno jen v nezbytných a nutných případech (Zonča et al., 2015, s. 231).

Jak bylo zmíněno, výpočetní tomografie se v medicíně velmi uplatňuje při diagnostice patologického obsahu v peritoneu, zejména se využívá při diagnostice hemoperitonea (Kasotakis, 2014, s. 65). Při vyšetření břicha a malé pánve CT vyšetřením plod těhotné ženy absorbuje přibližně 17-25 mGy. Přestože je tato dávka považována za bezpečnou, stále se upozorňuje na potenciální teratogenní vliv na plod, nebo zvýšené riziko vzniku krevních (hematologických) chorob.

Další zobrazovací metodou v těhotenství je magnetická rezonance (MRI). Bylo popsáno, že během posledních dvou desetiletí nebyl zaznamenán ani zdokumentován žádný škodlivý účinek této metody, která využívá magnetické pole o síle 1,5 T a menší. Přesto, že nebyl prokázán škodlivý vliv na matku i plod v těhotenství, britská organizace National Radological Protection Board (Národní rada pro radiační ochranu) nedoporučuje používat magnetickou rezonanci v prvních měsících gravidity (v prvním trimestru), a to především proto, že jsou v praxi využívány i MRI diagnostické přístroje, které vykazují vyšší magnetické pole než 1,5 T (Zonča et al., 2015, s. 231).

Diagnostika NPB u těhotných žen vyžaduje velmi specifický a individuální přístup u kterého by neměl chybět chirurg, porodník, neonatolog, ale i anesteziolog. V případě operační léčby je základem zejména bezpečnost matky, bezpochyby bezpečnost plodu, prevence předčasného porodu, kontraindikace podání teratogenních léků a zabránění acidóze a hypoxémii plodu (Zonča et al., 2015, s. 232).

3 Akutní komplikace a následky mimoděložního těhotenství

Častou komplikací u mladých žen v reprodukčním věku je mimoděložní těhotenství. Způsobuje vysokou nemocnost, možné komplikace během budoucího těhotenství a úmrtnost mladých žen, které mohou mít potenciálně potomka. Až 10 % mladých žen v reprodukčním věku, které jsou přijaté v nemocnici na oddělení pohotovosti nebo na oddělení urgentního příjmu, jsou přijaté právě s diagnózou nebo příznaky ektopické gravidity (Pannu a Saroch, 2018 s. 7293).

Hemoragický šok je stav, který je spojován a může nastat i u mimoděložního těhotenství. Ruptura GEU často způsobí akutní až křečovitě bolesti břicha podle lokalizace umístění embrya. Vyvolá vaginální krvácení a zejména vnitřní krvácení, které může způsobit závažný a život ohrožující stav pro ženu. Stavy spojené s podezřením na rupturu mimoděložního těhotenství jsou standardně léčeny chirurgicky (operací).

Při vnitřním gynekologickém krvácení dochází nejčastěji ke krvácení do tzv. Douglasova prostoru. Anatomicky se jedná o prostor v malé pánvi, mezi rektumem a dělohou. Z anatomického hlediska se jedná o nejnižší nacházející se prostor a místo, proto při krvácení nebo i jiných patologických stavech je zde největší tendence (pravděpodobnost) kumulace krve nebo jiného patologického obsahu (Jensen a Penninga, 2016, s. 1).

Včasná diagnostika a rozpoznání ektopické gravidity je v urgentních situacích stále velmi náročné i pro zkušeného lékaře. Přestože se společnost ocitá v době nejnovějších moderních technologií a ve zdravotnictví se opírá především o nejnovější diagnostické zobrazovací a terapeutické metody, ruptura mimoděložního těhotenství je stále závažnou komplikací, kterou neumíme 100 % léčit ani ji předejít. Způsobuje až 6 % úmrtí žen spojené s graviditou (Pannu a Saroch, 2018 s. 7293). Tato úmrtí jsou spojena většinou s nerozpoznáním příznaků ektopické gravidity. Je důležité si všimnout obecných a základních příznaků GEU a také třech zásadních známek, které nás v diferenciální diagnostice mohou celkem jednoznačně navést na prasknutí ektopické gravidity. Pokud máme mladou ženu s akutními bolestmi břicha, hemodynamicky nestabilní a z anamnézy víme o jedné či dvou vynechání menstruačního cyklu, nebo o poruše pravidelného menstruačního cyklu, měli bychom už v PNP předpokládat, že by se mohlo jednat o rupturu ektopické gravidity. Základem je pochopitelně dobře odebraná anamnéza.

Akutní bolesti břicha tvoří na oddělení urgentního příjmu 5–10 % všech příjmů. Jedná se o stav, který má velmi širokou diferenciální diagnostiku a pro lékaře může být diagnostika akutních bolestí břicha (náhlé příhody břišní) velmi obtížná. Typické nebo i nestandardní bolesti

břicha jsou hlavním příznakem. Může, ale nemusí se objevovat vaginální krvácení. Stále platí, jak bylo zmíněno i v předchozí kapitole, že podrobně odebraná anamnéza pacienta, fyzikální a celkové vyšetření a diagnostické vyšetření břicha pomůže určit správnou diagnózu (Pannu a Saroch, 2018 s. 7293).

Krvácení z hlediska ztráty cirkulující krve

Hemoragii můžeme hodnotit i z hlediska ztráty cirkulujícího objemu tělních tekutin a krve. Podle typu závažnosti ztráty krve rozeznáváme 4 stupně. Stupeň 1. definujeme, jestliže unikne z uzavřeného krevního oběhu méně, jak 15 % celkového objemu, tedy přibližně do 750 ml tekutin u dospělého muže vážícího 70 kg. Ztráty jsou organismem dobře kompenzované krví z orgánů gastrointestinálního traktu. Kromě vyskytující se minimální tachykardie se neobjevují žádné další závažné neobvyklé symptomy ani projevy.

Dalším, 2. stupněm, je krevní ztráta mezi 15-30 % krevního objemu. Tato ztráta odpovídá 750-1000 ml u dospělého muže vážícího 70 kg. Krevní ztráta druhého stupně je závažnější absencí tělních tekutin a vyžaduje volumoterapii (terapii infuzemi, krystaloidy, popřípadě koloidy) a periferní vazokonstrikce je nutná pro udržení krevního tlaku.

Krevní ztráta 30-40 % krevního objemu je velmi závažnou ztrátou. Ve stejném porovnání s dospělým mužem vážící 70 kg se jedná o ztrátu mezi 1500-2000 ml krve. Periferní vazokonstrikce zde nedokáže nahrazovat ztráty. Objevují se typické příznaky šoku, kterými jsou hypotenze systolického tlaku pod 100 mm Hg, prodloužený kapilární návrat, tachykardie mezi 120-140/min, velmi slabá tepová frekvence a dechová frekvence vyšší, jak 30 dechů za minutu. Objevuje se i úzkost, zmatenost, bledost, opocení a celková schvácenost pacienta.

Poslední, 4. stupeň, je nejzávažnějším stupněm hemoragie a postiženého ohrožuje bezprostředně na životě. Ve stejném porovnání dochází ke ztrátě více, jak 40 % objemu krve, tedy více než 2000 ml. Absence objemu vyššího, jak 50 % krve vede u pacienta k poruše vědomí a následně k jeho ztrátě. Diagnosticky je systolický tlak neměřitelný a pulz je velmi oslabený nebo zcela nehmatný. Prodloužený je i kapilární návrat nebo může zcela vymizet a dechová frekvence přesahuje 35 dechů za minutu (Knor, 2018, s. 212-213).

3.1 Šok

V obecném pojetí definujeme šok jako multiorgánové selhání organismu, kdy dochází k těžké nerovnováze mezi dostupným kyslíkem (O₂) v organismu a jeho poptávkou orgány a tkáněmi (Standl et al., 2018, s. 1). Podle nejnovějších doporučených postupů Evropské

resuscitační rady (ERC, Guidelines) z roku 2021, týkající se první pomoci, je šok definován jako porucha cirkulace na periférii. Tato porucha může mít mnoho příčin (Zideman et al., 2021, s. 7). V patofyziologii však nejde čistě jen o nízkou koncentraci kyslíku v orgánech a tkáních, ale zároveň také naopak o nárůst a vyšší množství a kumulace oxidu uhličitého a jiných toxických látek a zplodin, které jsou za normálních okolností fyziologicky odváděny žilním systémem a organismus se jich zbavuje. Jedním z příkladů je vydechování nedýchatelného oxidu uhličitého (CO₂) (Černá Pařízková a Černý, 2014, s. 47). Tento rys je společným znakem pro všechny typy šoku. Německá studie z roku 2018, na které se podíleli lékaři a odborníci z oddělení anesteziologie, klinické a experimentální farmakologie, kardiochirurgie, oddělení urgentního příjmu, ortopedie a traumatologie popisuje novou klasifikaci šoku, která obsahuje pouze čtyři základní typy šoků podle etiologie. Každý typ šoku má své podtypy podle příčiny vzniku. Jedná se o hypovolemický šok, distribuční šok, kardiogenní šok a obstrukční šok. Každý typ šoku může v konečné fázi vést k selhání orgánů z důvodu nízké koncentrace kyslíku ve tkáních, přesto však patofyziologie a patogeneze každého šoku je rozdílná. Proto každé multiorgánové selhání vyžaduje jiné terapeutické intervence a opatření, nicméně terapie a léčba se v urgentních situacích v přednemocniční neodkladné péči zpravidla omezuje zejména na obnovení a podporu vitálních funkcí, a to zejména na obnovu kardiovaskulárních funkcí a funkcí respiračního systému – především obnovení dodávky kyslíku (DO₂) o vysoké koncentraci. (Standl et al., 2018, s. 1-2).

U šoku jakožto u dysfunkce oběhové soustavy rozeznáváme tři stádia. Stádia šoku nám slouží k lepšímu hodnocení jednotlivých příznaků a samozřejmě bezpochyby k lepšímu hodnocení stavu pacienta.

První stádium nazývané jako iniciální nebo také kompenzované, je stádium kompenzace. Organismus člověka plně využívá kompenzační mechanismy, díky kterým dokáže udržet normální hodnoty krevního tlaku. Neobjevuje se tedy hypotenze. Naopak je přítomná tachykardie. Objevují se známky dyspnoe a tachypnoe, tkáňové hypoperfúze, bývá studená periferie a vazokonstrikce.

Druhé stádium je stádium dekompenzace. V této fázi selhávají a jsou vyčerpány kompenzační mechanismy. Toto stádium se projevuje typickými příznaky šoku s hypotenzí, dochází k poruše vědomí. Stav může rychle progredovat až k selhání a zhroucení oběhu.

Třetí stádium šoku je stádium ireverzibilní. Dochází k multiorgánovému selhání a nevratnému poškození orgánů a tkání, které vedou ke smrti pacienta (Černá Pařízková a Černý, 2014, s. 52).

3.2 Hypovolemický šok

Hypovolemický šok vzniká z nedostačené a neefektivní perfuze orgánu v organismu člověka, která je způsobena velkou a masivní ztrátou objemu tekutin z intravaskulárního prostředí. Důsledkem tohoto stavu dojde ke sníženému venóznímu návratu k srdci. Narušení a snížení makrocirkulace a mikrocirkulace má negativní dopady pro metabolismus tkání a dojde k vyvolání zánětlivé reakce (Standl et al., 2018, s. 4). Při hypovolemickém šoku dochází k aktivaci sympatického systému, jehož výsledkem je tachykardie a ovlivnění svalového stahu (inotropie), která má udržet nebo zvýšit tepový objem. K přítomné hypotenzi a tachykardii dochází také k vazokonstrikci a centralizaci oběhu (Černá Pařízková a Černý, 2014, s. 48-49).

Základním pilířem je zjištění primární příčiny hypovolemického šoku, tedy zda se jedná o ztráty tělních tekutin (vody, plazmy) nebo zda se jedná o masivní ztráty krve. Podle příčiny hypovolemického šoku je stanoven adekvátní typ terapie. Jakmile je stanovena primární příčina hypovolemického šoku, měla by ihned následovat adekvátní a správná náhrada krve nebo tekutin, aby došlo, co k nejmenší a devastující ischemii tkání a orgánů (Taghavi a Askari, 2020, s. 1).

Hypovolemický šok obsahuje čtyři podtypy tohoto šoku. Prvním typem je hemoragický šok, který je způsobený masivní a akutní hemoragií. Nedochozí však k závažnému poranění měkkých tkání. Druhým typem je traumatický hemoragický šok. Při tomto šoku dochází k masivním a urgentním ztrátám krve, které jsou následkem závažného traumatu a poranění měkkých tkání (dopravní nehody, pády z výšek, jiná těžká poranění apod.). Dále rozeznáváme "jen hypovolemický šok", někdy také nazývaný jako dehydratační šok, způsobený kriticky sníženým cirkulujícím objemem plazmy nebo vody v organismu bez masivního krvácení. Důvodem jsou velké zevní nebo vnitřní ztráty vody a plazmy spojené s nedostatečným příjmem tekutin, které mohou být způsobeny silným a dlouho trvajícím vomitem, hypertermií, diareou nebo poruchami ledvin. Posledním podtypem je traumatický hypovolemický šok (tzv. popáleninový). Tento šok bývá následkem těžkých termických zranění a traumat jako jsou popáleniny, chemické popáleniny (poleptání kyselinami apod.) nebo hluboké poškození dermy. Nedochozí ke krvácení, ale ke snížení objemu plazmy z oběhu (Standl et al., 2018, s. 4).

Hypovolemie

U poruch a špatného fungování vodního hospodářství a cirkulujícího objemu v organismu se často setkáváme u postižených a nemocných, kteří se nachází v akutním stavu.

Důvodů pro vznik poruchy vodního hospodářství u akutně nemocných je mnoho. V prvé řadě se snažíme o co nejefektivnější doplnění ztracených tekutin (rehydratace) přirozenou cestou per os. Podání intravenózní infuzní terapie (krystaloidů a koloidů) je dnes standartním a nejfrekventovanějším úkonem léčby, jak na běžných standartních nemocničních oddělení, tak i na odděleních intenzivní a akutní péče v případě, že ztracený objem tekutin z organismu nelze nahradit přirozeným způsobem (Beneš, 2019, s. 170-176).

Následkem rozvoje akutní a centrální hypovolemie definuje přednosta kliniky Jan Beneš snížením a poklesem žilního návratu, tzn. přetížením srdce a následným poklesem výdeje srdce. Zásadní snahou a cílem organismu je udržet adekvátní a dostatečný průtok krve do orgánů, které jsou pro organismus a člověka životně důležité – srdce, plíce, mozek. Samotné kompenzační mechanismy, které jsou během tohoto akutního stavu aktivovány, mohou však významně zhoršit zdravotní stav pacienta a průběh onemocnění. Snížení srdečního výdeje způsobí aktivaci několik na sebe nezávislých dějů. Je aktivován sympatický systém. Dochází k centralizaci oběhu, což znamená, že průtok krve na periférii a v oblasti GIT je významně snížen a krev je směřována primárně do životně důležitých orgánů. Hypoperfuze na periférii způsobuje ischemické postižení a v oblasti GIT dochází k rozvoji bakteriémie (Beneš, 2019, s. 170-176).

Diagnostika (hypo)volemie

Správná a odborná diagnostika a zhodnocení volemie je základem ke správné terapii a léčbě u pacientů s poruchami vodního hospodářství. Nesprávně diagnostikována hypovolemie u pacientů a nesprávné podávání infuzní terapie může postiženému uškodit a zhoršit tak jeho dosavadní špatný klinický stav. V dnešní době máme různé možnosti, jak hypovolemii diagnostikovat. Kromě klasicky běžně využívaných postupů (klinické vyšetření, fyzikální vyšetření) existuje i mnoho dalších metod a způsobů, kterými můžeme skrytou a závažnou hypovolemii (nebo hypervolemii) diagnostikovat (například laboratorní diagnostika).

V přednemocniční péči využívá zdravotnický záchranář (popřípadě lékař) zejména fyzikální vyšetření, kdy se zaměřuje na celkový vzhled postiženého a klinické příznaky hypovolemie. Dále se pak zaměřuje na naměřené hodnoty základních životních funkcí. Hodnotí se prokrvení na perifériích a suchost rtů, sliznice dutiny ústní, jazyka a také kůže (turgor kůže). Jako obranný a kompenzační mechanismus se objevuje polydipsie k udržení efektivní cirkulace objemu. Dále se zaměřujeme na barvu kůže. Kožní kolorit může nasvědčovat o možné centrální hypovolemii. Typickým příznakem je bledost spojivek, aker a celého těla. Periferní části těla (ušní lalůčky, nos, prsty na nohou a rukou) jsou chladné až studené, může být přítomna cyanóza. Bezpochyby významným příznakem jsou už zmiňované příznaky centralizace oběhu, kdy

cirkulující objem je směřován především do životně důležitých orgánů, které zajišťují vitální funkce. Velmi oblíbenou diagnostickou metodou a pomůckou, kterou je možné v PNP využít, je test kapilárního návratu. Nevýhoda tohoto testu spočívá v chybě, která je dána zevními příčinami jako je například podchlazení pacienta. Dalším znakem hypoperfuze může být oligurie. (Beneš, 2019, s. 170-176).

Hemoragický šok

Hemoragický šok je typem (podtypem) hypovolemického šoku, který je způsobený masivní a rychle progredující ztrátou krve. Jedná se o akutní komplikaci a následek těžkého masivního krvácení nebo podobných hemoragických stavů, které mohou být pro člověka život ohrožující. Hemoragickému šoku předchází život ohrožující krvácení (ŽOK). Jedná se o typ krvácení, které je velmi rychlé, rychle progreduje a krevní ztráta je natolik vysoká, že bez okamžité první pomoci a zejména intenzivní léčby je pro člověka smrtící. ŽOK definujeme podle čtyř kritérií: pokud během 24 hodin dojde ke ztrátě jednoho celého krevního objemu, dojde k 50 % ztrátě objemu krve během 3 hodin, krevní ztráta je velmi rychlá – 150ml/min a pokud dochází k hemoragii do životně důležitých orgánů nebo orgánových soustav (perikard, CNS a jiné) (Seidlová a Buliková, 2019, s. 211). Přestože je hemoragický šok spojován především s těžkými traumaty (dopravní nehody, pády, sportovní úrazy apod.), etiologií hemoragického šoku je mnoho a může zasahovat a být součástí mnoha systémů v lidském organismu. Hemoragie může být vnitřní (do tělních dutin, orgánů apod.) nebo vnější, kdy krev opouští uzavřený cévní systém organismu. Nejčastější příčinou je tupé nebo pronikající poranění. Dále pak následuje krvácení do horní nebo dolní části GIT. Mezi možné příčiny patří i vaskulární nebo urologické příčiny (Hooper a Armstrong, 2020, s. 1).

Mezi příčiny hemoragického šoku patří i porodnické a gynekologické příčiny – jedná se zejména o peripartální krvácení a pospartální krvácení (Taghavi a Askari, 2020, s. 1). Jak už bylo zmíněno na začátku této kapitoly, hemoragický šok může nastat i u mimoděložního těhotenství jako komplikace při ruptuře embrya a následným vnitřním krvácením (Jensen a Penninga, 2016, s. 1). Závažným akutním stavem, který mění standartní klinický obraz symptomatické ektopické gravidity, je právě ruptura mimoděložního těhotenství. U ruptury GEU jsou známky náhlé příhody břišní. Objevují se silné křečovitě bolesti břicha, rigidita a symptomy typické pro šok – tachykardie a hypotenze (Dichter et al., 2017, s. 71). Dochází ke krvácení do dutiny břišní (zejména do Douglasova prostoru), rozvoji peritoneálního dráždění a hemoperitoneu – tyto příznaky způsobují silné bolesti břicha (McQueen, 2011, s. 51). Brazílská studie, zmiňovaná v předchozí kapitole, uvádí, že 63,4 % žen hospitalizovaných pro

gynekologické potíže, vykazovaly při přijetí do nemocnice známky ruptury mimoděložního těhotenství, z toho 5,9 % bylo hemodynamicky nestabilních (Cordeiro et al., 2018, s. 434, 436). Důvodem ruptury mimoděložního těhotenství může být chybná nebo pozdní diagnostika. Proto je včasná a přesná diagnostika velice důležitá v souvislosti s prevencí závažných stavů a komplikací spojené s mimoděložním těhotenstvím (Ling et al., 2019, s. 733).

Pokud žena s diagnózou mimoděložního těhotenství vykazuje známky oběhové nestability (hemodynamické nestability), peritoneálního dráždění, má zvýšené hodnoty β -hCG nebo je ultrazvukem zjištěna srdeční činnost embrya mimo sliznici dělohy, měla by být žena okamžitě převezena k akutní operaci na operační sál (Rosenberg a Prine, 2020, s. 599).

4 Prvotní intervence v léčbě krvácení a hemoragického šoku při GEU v PNP

První pomoc při šokovém stavu

První pomoc (PP) je pomoc (péče), která je poskytována jako úplně první při závažném akutním onemocnění nebo traumatu. Jejím hlavním cílem je zmírnění následků onemocnění či úrazu a zahrnují kroky zachraňující a podporující život a prevenci před dalším poškození zdraví. První pomoc můžeme zahájit kdekoli a kdykoli včetně podání první pomoci sami sobě. Zahrnuje tři základní aspekty. V prvé řadě se jedná o zhodnocení situace a určení priorit první pomoci postiženému. Dále je to samotné poskytnutí iniciální péče v rámci kompetencí. Třetím aspektem je aktivování záchranného řetězce a v případě potřeby přivolání zdravotnické záchranné služby (ZZS) – odborného zdravotnického týmu poskytující odbornou profesionální zdravotní, popřípadě lékařskou péči (Zideman et al., 2021, s. 2).

Jak bylo naznačeno v předchozích kapitolách, etiologie šoku je velmi rozsáhlá, a i když je patofyziologie odlišná, v konečném důsledku je výsledný stav stejný, dochází k hypoxii tkání a v konečné fázi selhání celkového oběhu organismu. Prvotní úkony v první pomoci jsou zásadní pro přežití a soustřeďuje se na podporu životně důležitých funkcí.

Pokud má člověk (laik, náhodný kolemjdoucí, profesionální zdravotnický nebo lékařský pracovník) podezření, že se pacient nachází v šokovém stavu, nebo počínajícím šoku, měl by v rámci první pomoci aktivovat odbornou pomoc. V rámci první pomoci existuje řada úkonů, které mohou člověku v šoku pomoci a stabilizovat tak dočasně jeho zdravotní stav do příjezdu ZZS. Mezi úkony první pomoci patří položení pacienta na pevnou, rovnou zem a mírná elevace dolních končetin. Je potřeba si však uvědomit, že mírnou elevaci dolních končetin můžeme učinit pouze tehdy, pokud raněnému nebude tato poloha způsobovat závažnou bolest (Mayo Clinic, 2021). Pasivní elevace dolních končetin provádíme tedy jen u pacientů, kteří nejeví známky závažného traumatu. Rutině by se však tato poloha neměla v rámci PP využívat. Poloha s mírnou elevací dolních končetin může mít dočasný efekt pro postiženého v mezidobí na čekání na odbornou pomoc. Základní první pomocí u pacienta v šokovém stavu je poloha vleže na zádech, tzv. supinační poloha (Zideman et al., 2021, s. 7). S postiženým bychom měli co nejméně manipulovat a udržovat ho v klidu. V případě, že má pacient na sobě těsný nebo velmi úplý oděv, uvolníme oděv. Pacienta však chráníme před hypotermií, snažíme se udržovat stálou fyziologickou teplotu a snažíme se předejít podchlazení. Pacientovi nepodáváme žádné potraviny ani nápoje. Pocit žízně se snažíme minimalizovat zvlhčováním rtů. Pokud raněná osoba viditelně krvácí, zastavíme krvácení kompresí v místě hemoragie pomocí obvazu, šátku,

oděvu, popřípadě jiného vhodného materiálu, který je na místě k dispozici. Pokud u nemocného dojde ke vzniku hemoragie (nebo zvracení) z dutiny ústní, otočíme zraněného do polohy na bok, do zotavovací polohy, abychom předešli vzniku aspirace do dýchacích cest a plic. Po celou dobu samozřejmě kontrolujeme základní životní funkce. V případě známek selhání základních životních funkcí (přítomnost bezvědomí, apnoe, asystolie) zahajujeme neodkladnou kardiopulmonální resuscitaci (KPR) (Mayo Clinic, 2021).

U těhotné ženy v pokročilejším stádiu gravidity (zejména ve II. a III. trimestru) je nutné ženu polohovat na levém boku (podložení pravého boku), popřípadě pokud to zdravotní stav ženy dovolí, tak v poloze vsedě. Poloha ženy na levém boku je prevencí (a také první pomocí) u syndromu dolní duté žíly (syndrom komprese vena cava inferior). Rostoucí a zároveň klesající děloha s plodem může způsobit kompresi dolní duté žíly. Dochází ke sníženému žilnímu návratu krve do pravé srdeční síně a dále do plic a levého srdce. Výsledkem může být vznik (relativní) hypovolemie a následně snížení krevního tlaku v důsledku sníženého srdečního výdeje. Tento stav může pochopitelně zhoršit celkový, dosavadní šokový stav ženy s vnitřním gynekologickým krvácením (Truhlář et al., 2021, s. 33).

Vnitřní gynekologické krvácení v podmínkách PNP není možné zcela dobře zastavit. Základní léčbou je chirurgické zastavení krvácení v nemocnici. Snahou v PNP je eliminace (zástava) viditelného vaginálního krvácení z rodidel ženy (pokud je přítomno) ručníky, vložkami, obvazovým krytím (materiálem) a doplnění chybějícího volumu.

Základní terapeutická opatření při masivním krvácení a hemoragickém šoku

V diagnostice při ŽOK je jako primární stanovit velikost ztraceného objemu a nalézt především zdroj krvácení. (Seidlová a Buliková, 2019, s. 215). Stanovení krevní ztráty u gynekologického krvácení může být v podmínkách PNP někdy velmi obtížné, někdy až nemožné, a proto je krevní ztráta často odhadována. Proto se zaměřujeme na klinické příznaky vnitřního krvácení a hemoragického šoku – na celkový stav pacientky.

U těhotné ženy (v jakémkoliv stádiu gravidity) používáme systematický, diagnostický a léčebný systém A-B-C-D-E. Jak už bylo zmíněno, ženu v pokročilejším stádiu těhotenství polohujeme na levý bok, abychom zabránili syndromu dolní duté žíly. Zahajujeme oxygenoterapii a podle hodnot pulzní oxymetrie upravujeme dávku kyslíku. Při známkách hypovolemie a prokázané hypotenze podáváme bolus krystaloidních roztoků. Dále by měly probíhat další úkony – jedná se o neustálou rozvahu a hodnocení použití farmak a kontaktování speciality. Snahou je také nalézt zdroje krvácení a provést jeho zástavu, pokud je to možné (Truhlář et al., 2021, s. 33).

Základem léčby je zastavení masivního krvácení a hrazení ztrát krve. Snahou je pochopitelně udržet adekvátní tlak a zajistit lepší dodávku kyslíku postiženým tkáním. Snažíme se předejít smrtelnému rozvoji triády, která zahrnuje hypotermii, acidózu a koagulopatii. Léčba se soustředí na udržení tlaku a resuscitaci, která zahrnuje aplikace transfúzních přípravků (krve), která následuje po iniciální terapii tekutinami – krystaloidy, popřípadě koloidy. Podle vývoje klinického stavu pacienta dále následuje farmakologická léčba – zejména léčba katecholaminy (vazopresory) podporující celkově oběh.

Mezi základní a první terapeutické kroky, které patří k léčbě hemoragického šoku patří: podání kyslíku, a to i v případech, kdy není zjevná hyposaturace nebo hypoxie, zajištění cévních vstupů – platí to, že po dvou neúspěšných pokusech o zavedení žilní linky je indikované zajištění intraoseálního vstupu, neustálá kontrola krvácení, volumová a farmakologická léčba a náhrada ztraceného objemu transfúzními přípravky (Lubanda, 2016, s. 561). Mezi další léčebná opatření patří i ochrana před vnějšími vlivy. Především je důležitá prevence hypotermie, a to jak v terénu, tak i v sanitním voze. Zejména v zimě bychom neměli nikdy nechat pacienta nepříkrytého a vozidlo ZZS převážejícího pacienta by mělo být vyhřáté. Dalším faktorem je bolest. Pokud pacientka trpí závažnou bolestí, jedná se o element, který výrazně může zhoršit stav pacienta, zvláště u šoku. Silná bolest je pro pacienta velmi těžko snesitelná a potlačení bolesti je jedno ze základních opatření, které můžeme pro pacienta v PNP udělat. V tomto případě je léčba bolesti analgetiky nezbytná a žádoucí (Knor, 2018, s. 214).

Při ruptuře mimoděložního těhotenství postupujeme u ženy podle klinického stavu a stavu životně důležitých funkcí. V případě selhání těchto funkcí postupujeme, jako bychom postupovali u hemoragickém šoku, protože žena při ruptuře mimoděložní gravidity je ohrožena především těžkým vnitřním krvácením a vznikem hemoperitonea. Etiologii selhání základních životních funkcí se snažíme zjistit od ženy a z anamnézy (pokud je žena schopna komunikovat) nebo od okolí (rodiny, blízkých apod.). K první pomoci patří především už zmiňované správné polohování ženy. Mezi nezbytné úkony patří zajištění více cévních vstupů do cévního řečiště a zahájení podávání krystaloidů. Při známkách hemoragického šoku podáváme antifibrinolytikum kyselinu tranexamovou (TXA). Přestože u NPB může podání analgetik zastřít některé další příznaky, podle gynekologa Tomáše Vaňatky je při těžkých bolestech břicha nutné analgetika podat. Analgetizace je na místě, protože v nemocničním zařízení je diagnostika provedena ultrazvukem a dalšími zobrazovacími diagnostickými metodami, omezení bolesti tedy neovlivní případný diagnostický výsledek. Pacientku směřujeme do nemocnice na porodnicko-gynekologické oddělení. Transport je možný i na urgentní příjem.

Otázka kam ženu transportovat však pak záleží na samotném stavu pacientky (Vaňatka, 2018, s. 303).

4.1 Léčba hemoragického šoku náhradními tekutinami

Léčbu náhrady chybějících tekutin u hemoragického šoku můžeme obecně rozdělit na léčbu krystaloidy a koloidy a na léčbu krevními produkty. Léčba tekutinami a krevními produkty je v současné době jednou z nejrozšířenějších lékařských zásahů v medicíně a tvoří základní pilíř pro počáteční resuscitaci v léčbě hemoragického šoku. Tento způsob léčby je důležitý zejména pro pacienty po traumatu, které většinou hemoragický šok postihuje, a to ať vnitřním nebo vnějším krvácením. Dříve bylo trendem v léčbě šoku z krevní ztráty masivní a velkoobjemová náhrada tekutin krystaloidy a koloidy (tekutinová resuscitace), dnes se však léčba opět spíše zaměřuje na doplnění krve a na krevní resuscitaci a chirurgické ošetření primárního zdroje krvácení (Chipman et al., 2020, s. 580).

Je však potřeba si uvědomit, že standartní a základní léčbou hemoragického šoku v PNP v ČR je stále doplnění chybějícího volumu krystaloidy, popřípadě koloidy.

Léčba hemoragického šoku krystaloidními a koloidními roztoky

Náhradními infuzními roztoky je skupina léčiv o vysokém objemu tekutin sloužící převážně k doplnění a náhradě ztraceného objemu tekutin cirkulujícího v organismu. V nemocnicích a v přednemocniční péči se uplatňují při těžké dehydrataci, velkých ztrátách krve a plasmy při popáleninách. Podávají se zejména intravenózně.

Tekutinová resuscitace je léčebný postup, kdy je cílem rychlá obnova a korekce volemie (hypovolemie). Snahou je dosáhnout, normalizovat a stabilizovat hemodynamiku a zajistit dostatečnou a efektivní perfuzi tkání a předejít tak ischemii a hypoxií tkání. Hlavním kompartmentem korekce je intravaskulární prostor – tedy už výše zmíněná korekce hypovolemie. U významné hypovolemie s jasnými klinickými příznaky zahajujeme léčbu rychlým podáním tekutin v dávce 20–30 ml na kilogram váhy pacienta. U pacientů s kardiálním onemocněním a selháváním, plicním onemocněním nebo poruchami funkce ledvin je dobré začít tekutinovou resuscitaci v nižší dávce, a to přibližně 10 ml na kilogram váhy pacienta (Matějovič et al., 2019, s. 188, 190-191).

Tekutiny sloužící k resuscitaci a doplnění cirkulujícího objemu obecně dělíme na krystaloidy a koloidy. Krystaloidní roztoky jsou nízkomolekulární roztoky solí, které jsou bohaté na ionty a jsou schopny volně projít přes membránu do buněk. Mezi základní zástupce

těchto tekutin řadíme například nejznámější Fyziologický roztok nebo Ringer laktát. Dále do této skupiny patří i Plasmalyte. Naopak koloidní roztoky jsou roztoky, které mají velkou molekulovou hmotnost a nejsou tedy propustné přes membránu. Z této definice můžeme odvodit, že koloidy zůstávají déle v organismu a měly by být fyziologicky lepší než krystaloidní tekutiny, nicméně nebylo prokázáno, že by byly koloidy v resuscitační léčbě lepší nebo poskytovaly značnou výhodu (Chipman et al., 2020, s. 581).

Krystaloidní roztoky

Krystaloidní roztoky jsou roztoky solné povahy. Jejich výhodou je rychlé zásobení organismu vodou, ale za to jej rychle opouští. Mezi základní krystaloidní roztoky, které jsou v klinické a lékařské praxi nejužívanější patří Fyziologický roztok (F1/1), Laktátový Ringerův roztok a Plasmalyte. Chlorid sodný (standartní fyziologický roztok – 0,9 %) je však nejvíce využívaný roztok z krystaloidů na celém světě. Obsahuje 154 mmol/l sodíku (Na^+) a 154 mmol/l chlóru (Cl^-). Nevýhodou fyziologického roztoku je však jeho nevyváženost, jedná se totiž o nebalancovaný roztok. Pokud je podáván při velkých objemech a nárazově nebo je podáván nezkušeným zdravotnickým pracovníkem a jen “slepě“ může způsobit závažnou hyperchlorémii. Kvůli nevyváženosti začaly být vyráběny a zároveň preferovány vyváženější, (balancované) krystaloidní roztoky, které jsou pro tělo více fyziologičtější – složení iontů roztoků odpovídá iontovému složení plazmy. Jedná se o krystaloidy obsahující nějaký pufr, například laktát, a/nebo kromě sodíku a chloridu i další ionty, které jsou velmi důležité pro správné fungování celého organismu, zejména hořčík (Mg^{2+}), draslík (K^+) a vápník (Ca^{2+}). Cílem pufru je udržení správné stálosti vnitřního prostředí. Mezi hlavní zástupce balancovaných roztoků patří už zmiňovaný Ringer laktátový roztok (Ringer laktát obsahující laktát + ionty navíc – draslík a vápník) a Plasmalyte (Chipman et al., 2020, s. 581-582). Dále do balancovaných krystaloidní roztoků patří i standartní Ringerův roztok. Ten je složením stejný jako fyziologický roztok, ale obsahuje navíc jen ionty – draslík a vápník, popřípadě i hořčík, neobsahuje laktát. Mezi další patřící do této skupiny jsou Isolyte nebo Ringerfundin. (Sentivanová, 2016, s. 195).

Přestože jsou tyto tekutiny považovány za fyziologičtější než standartní solný roztok, nedá se říci, že podávání balancovaných roztoků je bez rizik. Vyváženost solí působí v menší míře na pH, a to může vést ke koagulopatii (Chipman et al., 2020, s. 581-582).

Koloidní roztoky

Koloidní roztoky jsou roztoky většinou solného původu. Navíc obsahují bílkoviny (proteiny) nebo polysacharidy a oproti krystaloidům udržují tekutinu v krevním řečišti déle (Chipman et al., 2020, s. 582). Jedná se o látky, které mají velkou molekulovou hmotnost a jsou určené převážně k náhradě krevní plazmy. Jsou často využívány v rámci první pomoci při masivních ztrátách krve, kdy došlo k náhlé změně cirkulujícího objemu (Sentivanová, 2016, s. 194). Nejpoužívanější koloid je přírodní koloid Albumin. Jeho využívání je založeno na schopnosti, že působí jako expandér plazmy. Jeho klinické používání však není vědeckými důkazy doporučováno při resuscitaci tekutinami u hemoragického šoku. Velmi efektivní se albumin v resuscitaci ukázal u pacientů s jaterním selháním a cirhózou. Výjimkou, kde byl albumin prokázán jako bezpečný z hlediska tekutinové resuscitace, bylo u pacientů, kteří prodělali traumatické poranění mozku (Chipman et al., 2020, s. 582). Mezi firemní zástupce patří Albumin HUMAN 5 % a 20 %. Roztoky hydroxyethylškrobu jsou uměle vytvořené tekutinové náhrady. Mezi kontraindikace podání patří popáleniny, renální selhání, plicní edém, sepse aj. Neměli by se míchat s jinými léky (Sentivanová, 2016, s. 194). Jsou spojovány často s renálním poškozením, krvácením a velkou úmrtností a ve výsledku má spíše negativní dopad (Chipman et al., 2020, s. 582). Mezi zástupce můžeme zařadit Voluven 6 % a 10 %, nebo Plasma Volume Redibag 6 % (Sentivanová, 2016, s. 194). Dalším koloidem jsou želatinové roztoky, ty se však z bezpečnostních důvodů staly neoblíbenými (Chipman et al., 2020, s. 582). Z nežádoucích účinků může vzniknout alergická reakce nebo pruritus a mírně mohou ovlivnit i srážení krve. Do této skupiny patří například Gelifusol, Gelafundin nebo Gelaspan 4 %. Dále mezi koloidy patří i dextransy, ty se však dnes už prakticky nepoužívají a nepodávají. Je zde vysoké riziko koagulopatie a mohou vyvolat alergickou reakci (Sentivanová, 2016, s. 194).

Krystaloidy a koloidy jsou běžně užívané tekutiny v medicíně, a to jak v té intenzivní, tak i perioperačně. Užívání těchto infúzí je dnes velmi diskutabilní i také z hlediska jejich negativního vlivu na krevní srážení. Tento fakt se může v léčbě hemoragického šoku jevit jako velmi zásadní. Podle Ševčíkové et al. je podle dosavadních výsledků a poznatků z přehledového článku, který se zabýval vlivem infuzních roztoků na koagulaci, nejlepší volbou při hemoragii nebo perioperačně zřejmě balancovaný krystaloidní roztok, tedy roztok, který je pro organismus (plazmu) z hlediska složení a iontů nejfyziologičtější. Z koloidních roztoků měl nejmenší vliv na srážení a jeho poruchu koloid albumin (5 %). Významný vliv měla i moderní želatina, nicméně největší koagulopatický vliv má hydroxyethyl škrob (Ševčíková et al., 2018, s. 262-263).

4.2 Léčba hemoragického šoku krevními produkty

Krevní transfúze byla historicky první a hlavní léčbou stavů, které doprovázely masivní krvácení, popřípadě v nejtěžších případech i hemoragický šok. Počátky této léčby hemoragického šoku jsou popsány už začátkem první světové války. Během korejské a vietnamské války byla používána plná krev, avšak po tomto období přišla éra, kdy hlavní léčbou hemoragického šoku bylo doplnění ztraceného cirkulujícího objemu krystaloidy a koloidy, a to jak ve vojenském prostředí, tak i v tehdejší civilní zdravotnictví. Tento obrat pro léčbu náhradními tekutinami byl značně způsoben i strachem a riziky, která provázely krevní transfúzi. Jednalo se zejména o přenos infekčních onemocnění krví a potravní reakce. Nicméně i tehdejší výzkumy ukazovaly, že krystaloidy a koloidy jsou nutné pro dostatečnou a adekvátní perfuzi tkání. Podávání plné krve vymizelo v 70. letech 20. století a terapeutické intervence hemoragického šoku byly nahrazeny podáváním erytrocytů a krevní plazmy v nevyváženém poměru 10:1. Trombocyty byly pacientům podávány zřídka. Mnoho pacientů před podáním krevní transfúze bylo léčeno podáváním krystaloidními a koloidními roztoky. Docházelo však u pacientů k hyperhydrataci, edémům, ke koagulopatii způsobenou naředěním krve a k selháváním orgánů.

V posledních letech se léčba krevními produkty a složkami u pacientů s život ohrožujícím krvácením stala upřednostňovanější metodou. Terapeutický management se u hemoragického šoku opět obrací směrem k léčbě krevními produkty. Pacientům a postiženým se v současné době nedoporučuje podávat velké a masivní množství krystaloidů a je spíše doporučováno podávání erytrocytů, plazmy a trombocytů ve stejném poměru 1 : 1 : 1, tak aby pokud možno vznikla kompletní vyvážená celá krev z krevních složek (Chipman et al., 2020, s. 582).

Přestože je podávání krve a jejich derivátů důležitou součástí léčby masivního krvácení a hemoragického šoku, v ČR se jedná zatím o léčbu, která je určena především pro nemocniční zařízení a specializované pracoviště s odbornými a zkušenými lékaři a zdravotnickými pracovníky. V současné době není běžné použití transfúzních přípravků a krevních derivátů v PNP. Výjimečně je tato léčba aplikována pozemními posádkami ZZS (RZP, RLP). Častěji je aplikována posádkami LZS. V ČR existují zdravotnické záchranné služby, které mají možnost v rámci vědeckých studií a pilotních programů (zaměřující se na podání krve nebo její části v PNP) v přednemocniční neodkladné péči podat krevní transfúzi nebo krevní deriváty. Studie a programy se zaměřují na účinnost podání transfúze v PNP a hodnotí, který přípravek je pro podání v terénu nejvhodnější. Výsledky a důkazy, které jsou doposud k dispozici, ukazují, že

podání krve, nebo jejich derivátů je bezpečné a technicky realizovatelné a má pro pacienty s hemoragickým šokem přínos (Berková, 2019, s. 484, 485).

4.3 Farmakoterapie v léčbě šoku

Zásadními úkony, které jsou v léčbě hemoragického šoku prioritní, je náhrada a podpora životně důležitých funkcí organismu. Pro udržení správné tkáňové perfuze je potřeba zachovat dostatečný a adekvátní systolický tlak, který představuje 80–90 mm Hg. Toho docílíme pomocí už zmiňovaných krystaloidů a koloidů. Pro doplnění objemu a udržení tlaku jsou v dnešní době preferovány především krystaloidní tekutiny. Druhým krokem v případě neúspěchu je podávání koloidů (Seidlová a Buliková, 2019, s. 215). Náhrada tekutin žilní cestou by mělo být indikováno jestliže: se postižený nachází v šokovém stavu, mechanismus úrazu nebo daného onemocnění by mohlo ukazovat na vyvolávající šok nebo pokud je u pacienta možnost vnitřní hemoragie. Pokud však i přes podávání krystaloidů a koloidů nedochází ke zlepšení stavu pacienta, a stále přetrvává hemodynamická nestabilita, dalším krokem je léčba farmaky, konkrétně vazoaktivními látkami a látkami, které podporují cévní systém a myokard. Farmakoterapie vazopresory a jinými látkami u šoku přichází vždy až po doplnění náhradních tekutin a po případném neúspěchu nebo nereagující léčbě. Nikdy však nepostupujeme naopak. Podle Knora je otázka, zda-li má farmakoterapie u hemoragického šoku v PNP vůbec nějaký význam a své místo a zároveň podotýká, že vazopresorová léčba nenahrazuje objemové náhrady (Knor, 2018, s. 214). Podle Černé Pařízkové a Černého lze dosáhnout náplně krevního řečiště právě tekutinovou resuscitací a velkým objemem tekutin, ale v mnoha případech je zapotřebí i podávání vazoaktivních látek, aby byl udržen adekvátní tlak. K hlavním látkám patří vazopresory, kde řadíme ty nejznámější jako například noradrenalin, adrenalin, ale také dopamin nebo vazopresin. Dále to jsou léky, které řadíme do skupiny inotropik (inotropní léky – inotropika). Jedná se o léky, které zvyšují srdeční výdej a práci srdce tím, že působí kontraktálně na myokard. Do této skupiny patří například dobutamin, levosimendan, nebo isoprenalin (Černá Pařízková a Černý, 2014, s. 53). Léky, jakými jsou noradrenalin, adrenalin dobutamin nebo i jiné, jsou léky, které jsou součástí běžné výbavy posádek u některých ZZS v ČR.

Vazoaktivní látky v léčbě šoku

Vazopresory jsou látky zvyšující zejména střední arteriální tlak konstrikcí cév. Při jejich působení dochází i ke zvýšené perfuzi tkání. Obvykle jsou tyto látky podávány po

velkoobjemové náhradě tekutin nebo po prvotním bolusu, pokud náhrada tekutinami jako léčba nestačí. Příliš vysoká vazokonstrikce může vést k horší hypoperfuzi a hypoxii tkání v důsledku ischemie. Proto je podávání vazoaktivních látek vždy posuzováno podle typu a stádia šoku a rovnováhu mezi objemem a tlakem je nutné zachovávat. Použití katecholaminů lze předejít včasným a správným rozpoznáním šokového stavu a včasným zahájením volumoterapie (Černá Pařízková a Černý, 2014, s. 53).

Noradrenalin je endogenní katecholamin, který působí jak na alfa, tak i beta adrenergní receptory. Působí sympaticky na organismus, má tedy podobné účinky jako adrenalin, ale ve srovnání s ním je méně účinný. Zvyšuje krevní tlak, a to jak systolický, tak diastolický, působí na cévy, zvyšuje tepovou frekvenci a při velkých dávkách způsobuje tachykardii. Naopak vede ke snížení průtoku krve ledvinami a gastrointestinálním traktem (Černá Pařízková a Černý, 2014, s. 53). V urgentní medicíně je indikován u závažné hypotenze a u některých forem šoku, především u septického a distribučního šoku. Podle Knora a Málka je podání tohoto katecholaminu u jiných forem šoku velmi individuální a mělo by být přísně zváženo a zhodnoceno lékařem. Nesprávné podání noradrenalinu je při prokázané hypovolemii, pokud je tento stav řešitelný jiným způsobem – doplněním krystaloidy a koloidy (Knor a Málek, 2016, s. 111-112). Naopak, jak už bylo zmíněno výše, se v podpoře oběhu příznivě ukázalo podání noradrenalinu u pacientů, kteří se nachází v septickém šoku a podle Černé Pařízkové a Černého lze podle dostupných dat obecně doporučit noradrenalin jako první lék z vazoaktivních látek u pacientů nacházející se v šokovém stavu nereagující na tekutinovou resuscitaci (Černá Pařízková a Černý, 2014, s. 53-54).

Adrenalin je hlavním katecholaminem v lidském organismu a je produkován dřením nadledvin. Působí sympaticky na organismus a výsledkem je především excitace buněk myokardu, stimulace oběhu, zvýšení srdečního výdeje a dodávky kyslíku do tkání, způsobuje tachykardii, stimuluje dýchání a ve vysokých dávkách je spíše efekt vazokonstrikční. Ve srovnání s noradrenalinem nemá adrenalin tak velký vliv na krevní tlak. Nicméně u pacientů, u kterých jejich kritický zdravotní stav nereaguje na standardní vazopresory, zvyšuje krevní tlak a někteří odborníci dokonce doporučují tento katecholamin podat jako lék druhé volby. Avšak stále platí, že podání adrenalinu je dnes hlavně indikováno v urgentních situacích při rozšířené kardiopulmonální resuscitaci a je určen také k léčbě anafylaktického šoku (Černá Pařízková a Černý, 2014, s. 54).

Inotropní látky v léčbě šoku

Inotropní látky pomáhají k podpoře oběhu, zejména působí na kardiovaskulární systém. Zvyšují kontraktilitu a excitaci buněk myokardu a tím zvyšují srdeční výdej. Inotropní látky jsou v praxi běžně používané, nicméně neexistuje dostatek dat, která by potvrdovala a ukazovala významný pozitivní vliv inotropik nebo vedla ke snížení mortality. Tyto látky by se měly používat co nejkratší možnou dobu, a to z toho důvodu, že dlouhodobě vedou ke zvýšení práce myokardu a mohou způsobit až ischemii. Naopak se dnes už ví, že vysoké a dlouhodobé podávání například dobutaminu (jednoho z hlavních zástupců inotropních látek) zvyšuje mortalitu a může být pro pacienty rizikový (Černá Pařízková a Černý, 2014, s. 54).

Vazopresin, též také antidiuretický hormon (ADH) je hormon, který má v lidském organismu zásadní význam. Podílí se na osmoregulaci a na hospodaření s vodou. Svoji důležitou roli má při řízení cév, zejména jejich tonu. Působí synergicky s noradrenalinem, a zvláště při šokových stavech spojené se sepsí může přispět k normální funkci cév a jejich tonu a tím k obnově a podpoře perfuze ve tkáních, které jsou životně důležité (Balík et al., 2015, s. 223). Vazopresin se tedy zdá být bezpečný u pacientů v septickém šoku v kombinaci s nízkým podáváním noradrenalinu (Černá Pařízková a Černý, 2014, s. 55). V ČR je dovoz vazopresinu vázán zvláštním dovozem, proto je jeho použití v kritických jednotlivých situacích téměř nepoužitelné a nemožné. Místo něj je v ČR dostupný terlipressin, ten je však díky svým vlastnostem a nežádoucím účinkům velice nevýhodný. Dále se uplatňuje u dysfunkcí myokardu, plicní hypertenze na UPV, ale také u portální hypertenze, KPR nebo intoxikaci léky na léčbu srdce (kardiofarmaky) (Balík et al., 2015, s. 223).

Závěr v používání vazopresorů a inotropik v PNP při léčbě hemoragického šoku

Podávání náhradních infuzních roztoků (krystaloidů a koloidů) a krevních derivátů je stále hlavním a základním pilířem v léčebném managementu hemoragického šoku. Vazopresorová léčba a používání těchto látek (léčiv) hraje při resuscitaci významnou roli zejména v urgentních situacích, kdy nelze krevní tlak (a to ani permissivní hypotenzi) udržet objemovou náhradou tekutinami. Nicméně léčba vazopresory a inotropními látkami v žádném případě nenahrazuje léčbu náhradními tekutinami. Ve studii byly použity z vazopresorů zejména noradrenalin a vazopresin, nicméně existuje velmi malý počet studií a prací, které by tyto dva vazopresory srovnávaly. Dobutamin, jakožto známé inotropikum je doporučeno použít u selhávajícího myokardu. V případě potřeby lze použít i adrenalin.

Používání těchto látek v léčbě hemoragického šoku je stále velmi diskutabilním a kontroverzním tématem mezi odbornou a lékařskou společností. Neexistuje dostatek údajů a

informací, zda mají vazopresory v léčbě hemoragického šoku vůbec své místo a jestli snižují procento úmrtnosti u masivně krvácejících pacientů. Proto je potřeba, aby v této oblasti vznikaly další randomizované kontrolní studie, které by lépe objasnily účinnost používání a podávání vazopresorů při léčbě hemoragického šoku (Gupta et al., 2017, s. 8). Zdá se však, že používání vazopresorů společně s podáváním náhradních tekutin může mít při resuscitaci určité výhody. Stále ale chybí přesný postup a algoritmus v jakém čase přesně vazopresor podat a v jakém množství. Například používání noradrenalinu je částí odborné společnosti doporučováno a jeví se jako bezpečné a žádoucí, ale je potřeba brát v úvahu, že se jedná pouze o vyjádření znaleckých posudků a neexistují žádné studie, které by používání noradrenalinu konkrétně doporučovalo, a stejně jak podle Gupta et al., tak i podle Beloncle et al. neexistuje dostatek klinických důkazů, že by léčba vazopresory měla zásadní a pozitivní vliv. Naopak experimentální údaje jasně dokazují, že tekutiny nelze nahradit vazopresory nebo inotropiky a jsou tak stále hlavním a prvním krokem v léčbě ztraceného objemu tekutin (Beloncle et al., 2013 s. 5-6).

Hemostatické látky v léčbě šoku

Hemostatika jsou obecně léčiva (látky), které se podílí a podporují hemostázu při nadměrném a rozsáhlém krvácení. Mezi nejznámější patří Kyselina tranexamová (TXA) známá také pod obchodním názvem Exacyl. Má schopnost blokovat fibrinolýzu a jedná se tedy o účinné antifibrinolytikum, které je podle studie CRASH-2 doporučováno zejména u těžkých hemoragických příhod, doprovázené závažným traumatem. Evropské nejnovější doporučení je intravenózní podání TXA do 3 hodin od vzniku události, a to v dávce 1 g, tedy dvě ampule (1 ampule = 500 mg). TXA by měla být podána co nejdříve a pokud možno už v PNP. Po podání by se měla dávka 1 g opakovat opět za 8 hodin (Berková, 2019, s. 484). Podle Pabinger et al. se kyselina tranexamová využívá i u jiných indikací. Využívá se především při velkých chirurgických zákrocích – zejména během transplantací, operacích srdce nebo v ortopedii jako prevence závažného krvácení během a po operaci. U pacientů s hemoragií a traumatem může Exacyl snížit úmrtnost, a to hlavně pokud je podán, už ve zmiňovaném, časovém okně do 3 hodin od poranění. Příznivě se také uplatnila i u kraniotraumat a subarachnoidálním krvácení, ale také i v gynekologii a porodnictví při podání u pospartálního krvácení (Pabinger et al., 2017, s. 316). Mezi specifické indikace použití v gynekologii patří například silná menstruace u žen nebo gynekologické zákroky (Státní ústav pro kontrolu léčiv, 2021). Podle Vaňatky je TXA indikována i u žen, které jeví známky ruptury mimoděložního těhotenství, jsou oběhově nestabilní a mohly by vykazovat (nebo vykazují) známky závažného vnitřního krvácení a

hemoragického šoku. Kyselina tranexamovou můžeme použít i u jiných gynekologicko-porodnických etiologií krvácení. Pokud žena silně krvácí (ať už zevně nebo vnitřně) a je oběhově nestabilní, postupujeme jako u hemoragického šoku. Další příčiny silného krvácení v gynekologii a porodnictví u ženy v PNP mohou být hormonální poruchy, poraněních pohlavích orgánů (zevních i vnitřních), nebo komplikace a krvácení z nádorů (Vaňatka, 2018, s. 301-304).

Mezi další látky, které se podílejí a pomáhají zastavit masivní krvácení je například Terlipresin (vyráběn také pod obchodním názvem Remestyp). Jedná se o hemostatikum, které působí vasokonstrikčně a protikrávácivě. V současné praxi se však tento lék nejvíce uplatňuje při hemoragii z jícnových varixů a v léčbě hepatorenálního syndromu, a to především pro jeho účinnost v zejména oblasti GIT. Používá se také při krvácivých stavech z trávicího traktu, ale také u krvácení urogenitálního původu nebo při gynekologických operacích. Podává se intravenózně a jeho výhodou je absence nutnosti kontinuálního podávání – lze podávat frakcionovaně (Gottfriedová, 2018, s. 129).

Dicynone je dalším hemostatikem používající se v léčbě závažného krvácení. Obsahuje léčivou látku etamsylát. Jedná se o syntetickou látku, jejíž účinek je především protikrávácivý a angioprotektivní – chrání cévy. Dicynone na rozdíl od Exacylu nebo Remestypu nepůsobí na úrovni fibrinolýzy nebo vasokonstrikčně. Podporuje shlukování trombocytů. Krevní ztráty a dobu hemoragie tedy eliminuje zvýšením adheze krevních destiček. Využívá se v chirurgii, pediatrii, ale také v interním lékařství nebo v gynekologii a porodnictví. Jedna ampule obsahuje 250 mg etamsylátu. Dávkování v urgentních stavech je 250–500 mg (1–2 ampule) intravenózně nebo intramuskulárně. Záleží vždy na závažnosti situace. Dávka se opakuje každých 4-6 hodin po dobu, kdy hrozí riziko závažného krvácení. Etamsylát je možné aplikovat i lokálně pomocí nasátého tampónu jednou ampulí léčiva a přiložením na krvácející místo (ránu) (Státní ústav pro kontrolu léčiv, 2021).

5. Kompetence zdravotnického záchranáře v PNP v rámci léčby masivního krvácení a hemoragického šoku

Zdravotnický záchranář (ZZ) se v ČR řadí mezi nelékařský zdravotnický personál a na ZZS vykonává samostatně specifickou ošetrovatelskou péči a přednemocniční neodkladnou péči zejména v rámci samostatné výjezdové skupiny RZP, ale také v rámci lékařské posádky (RLP). Zdravotnický záchranář se v PNP řídí svými kompetencemi, které v ČR stanovuje vyhláška č. 55/2011 Sb. („*Vyhláška o činnostech zdravotnických pracovníků a jiných odborných pracovníků*“). Činnosti a kompetence ZZ definuje konkrétně § 17 výše zmiňované vyhlášky. Vyhláška v roce 2017 prošla drobnými změnami, kdy se zdravotnickým záchranářům rozšířily odborné kompetence.

V rámci prvotního ošetření při léčbě (zástavě) masivního krvácení nebo prvotních terapeutických úkonech při začínajícím nebo rozvinutém hemoragickém šoku není ZZ limitován nebo omezován svými kompetencemi. Součástí prvotních terapeutických úkonů je snaha o zástavu krvácení (pokud je to možné) a zajištění periferního žilního vstupu následovaná volumovou terapií, kdy se alespoň částečně snažíme nahradit ztracený objem krystaloidy. Všechny tyto úkony včetně diagnostiky může ZZ v rámci svých kompetencí vykonávat samostatně bez odborného dohledu a bez indikace lékaře. Nedílnou a velmi důležitou součástí prvotních úkonů u pacienta se známkami hemoragického šoku je samozřejmě i oxygenoterapie. Podávání kyslíku a udržování kyslíkové a inhalační terapie je jedna z kompetencí, které byly zdravotnickým záchranářům v roce 2017 v rámci vyhlášky č. 391/2017 Sb. („*Vyhláška, kterou se mění vyhláška č. 55/2011 Sb., o činnostech zdravotnických pracovníků a jiných odborných pracovníků, ve znění vyhlášky č. 2/2016 Sb.*“) přidány. Mohou tedy podávat kyslík a udržovat kyslíkovou terapii bez odborného dohledu a bez indikace lékaře.

V rámci § 17 vyhlášky č. 55/2011 Sb. může ZZ vykonávat samostatně i další úkony. Tyto úkony jsou však vázány na indikaci lékaře. ZZ je tedy může vykonávat bez odborného dohledu, ale na základě pokynu (indikace) lékaře, který indikuje a schválí daný léčebný postup. Tato indikace může proběhnout i telefonicky po odborné dohodě mezi lékařem a ZZ nebo v rámci vnitřního standartu (předpisu) dané organizace. Mezi úkony patřící do této skupiny patří například podávání léčiv.

Speciálním typem ZZ je pak Zdravotnický záchranář pro urgentní medicínu, který se řídí také podle vyhlášky č. 55/2011 Sb., ale podle § 109. Vykonává činnosti podle § 17 a § 54. Zdravotnický záchranář pro urgentní medicínu má rozšířené vzdělání a tím zároveň i kompetence. Může provádět určité lékařské úkony bez odborného dohledu a bez indikace lékaře

(www.komorazachranaru.cz, Vyhláška č. 55/2011 Sb., Vyhláška o činnostech zdravotnických pracovníků a jiných odborných pracovníků).

5.1 Význam a limitace dohledaných poznatků

Zdravotnický záchranář pracující na ZZS by měl být zdravotnický pracovník, který má minimálně základní informace a přehled z každého odvětví medicíny. Pacienti na ZZS (v PNP) jsou pacienti všech věkových skupin s různými zdravotními problémy nebo chronickými (popřípadě vrozenými) onemocněními. Těhotné ženy (v různých stádiích gravidity) jsou specifickými pacienty. Během těhotenství probíhá v ženském organismu mnoho nejen hormonálních změn. V případě zdravotních problémů, ale i úrazů může mít ZZ na starost najednou dva pacienty – jak matku, tak i plod a tento fakt musí bezpodmínečně zohlednit.

Význam této bakalářské práce, která se zabývá ektopickou graviditou a jejími možnými akutními komplikacemi a následky, které mohou u ženy nastat, má upozornit na stav a situaci, se kterým se může zdravotnický záchranář v PNP také setkat. Gynekologie a porodnictví je v PNP a urgentní medicíně zejména vedlejším aspektem, nicméně záchranář by měl být na tyto stavy spojené s gynekologickou nebo porodnickou problematikou připraven. V dnešní době má mimoděložní těhotenství zvyšující tendenci. Smyslem bakalářské práce je také podat komplexní informaci o typických příznacích v různých stádiích GEU a o její možné a základní diagnostice už PNP. Přehledová bakalářská práce může posloužit zejména jako zdroj informací pro budoucí nebo stávající zdravotnické záchranáře, ale také i pro jiné zdravotnické pracovníky (všeobecné sestry, nebo zejména porodní asistentky). Zdrojem informací může být samozřejmě také i pro lékaře, kteří se pohybují mimo obor gynekologie a porodnictví nebo mimo obor urgentní medicína. V poslední řadě může být práce určena i pro veřejnost, které tato problematika zajímá, nebo se tímto problémem zabývají.

Limitací výsledků, které byly dohledány, zpracovány a prezentovány v této přehledové bakalářské práci, je nízký počet (nedostatek) odborných vědeckých článků, ale zejména studií, které by se zaměřovaly na diagnostiku GEU už v PNP a zabývaly se prvotními léčebnými úkony v PNP u suspektní komplikace (ruptury) mimoděložního těhotenství. Většina zdrojů týkající se diagnostiky se zabývaly diagnostikou GEU v nemocničním (zdravotnickém) zařízení, kde se diagnostika pochopitelně opírá o diagnostiku pomocí zobrazovacích metod (v tomto případě nejčastěji transvaginální ultrasonografie) a o laboratorní diagnostiku. Zároveň také dohledané zdroje o léčbě mimoděložního těhotenství se zabývaly dlouhodobou farmakologickou léčbou nebo chirurgickou léčbou ve zdravotnickém zařízení.

Limitací dohledaných informací a poznatků o hemoragickém šoku (příznaky, diagnostika a léčba v PNP) se zabývaly obecně léčbou hemoragického šoku nebo byly spojovány v souvislosti s traumatem, než se zaměřením na akutní a život ohrožující krvácení gynekologické nebo porodnické etiologie, konkrétně na mimoděložní těhotenství.

Závěr

Mimoděložní těhotenství je patologický stav, kdy dojde k uhnízdění (nidaci) oplozeného vajíčka mimo děložní dutinu. Jedná se o závažný stav a velmi významnou komplikaci v období gravidity ženy, která se celosvětově zvyšuje a může ženu ohrozit na životě. Může se projevovat symptomaticky nebo asymptomaticky. Přestože v dnešní době společnost a lidstvo dominuje dobrými a kvalitními diagnostickými metodami, mohou se i dnes objevit akutní komplikace GEU – ty jsou způsobeny zejména rupturou mimoděložního těhotenství. V tomto stádiu se žena nachází v život ohrožujícím stavu. Žena je ohrožena vnitřním krvácením (hemoperitoneem), které může vyústit až v hemoragický šok.

I když gynekologie není typickým aspektem urgentní medicíny a záchranáři a lékaři se s touto problematikou neseškávají denně, i v tomto odvětví medicíny existují stavy, které jsou pro ženy život ohrožující. Zdravotnický záchranář se tedy může s tímto stavem v rámci PNP setkat. Základními léčebnými kroky, které může zdravotnický záchranář při tomto stavu provést, je alespoň částečná zástava vaginálního krvácení, zajištění periferního žilního vstupu a zahájení volumové terapie a oxygenoterapie. Samozřejmostí je hodnocení a stabilizace celkového stavu pacientky a monitorace základních životních funkcí. Podle závažnosti stavu a konzultace lékaře transportuje pacientku na porodnicko-gynekologické oddělení nebo na oddělení urgentního příjmu.

Diskutabilním tématem je použití vazopresorů a jiných látek (farmak) podporující krevní oběh při léčbě hemoragického šoku v PNP. Podávání krystaloidů a transfúzních přípravků je stále základním pilířem v léčbě hemoragického šoku. Farmakologická léčba hraje významnou roli, pokud nelze krevní tlak udržet doplňováním náhradními tekutinami. Nicméně farmaka podporující oběh v léčbě hemoragického šoku nenahrazují léčbu náhradními tekutinami nebo léčbu transfúzními přípravky.

Podle některých odborníků je vůbec otázkou, zda má farmakologická léčba u hemoragického šoku v PNP vůbec své místo a postavení.

Referenční seznam

ARORA, Devendra, T. K. BHATTACHARYYA, S. K. KATHPALIA, Sps KOCHAR a P. R. LELE, 2005. Acute Abdomen in Gynaecological Practice. *Medical Journal, Armed Forces India (MJAFI)* [online]. Amsterdam, Netherlands: Elsevier, 21. July 2011, **61**(1), 66-70 [cit. 2021-03-21]. ISSN 2213-4743. Dostupné z: doi:10.1016/S0377-1237(05)80124-8.

AUTOR NEUVEDEN. Ne každé mimoděložní těhotenství musí končit salpingektomií, 2019. <https://www.prolekare.cz/> [online]. Praha: MeDitorial, 12.11. 2019 [cit. 2022-04-02]. Dostupné z: <https://www.prolekare.cz/novinky/ne-kazde-mimodelozni-tehotenstvi-musi-koncit-salpingektomii-116955>.

BALÍK, M., V. ČERNÝ, V. ŠRÁMEK, M. MATĚJOVIČ a J. KUNSTÝŘ, 2015. Vazopresin a jeho role v anesteziologii a intenzivní medicíně. *Anesteziologie a intenzivní medicína* [online]. Solen, **26**(4), 223-227 [cit. 2021-8-8]. ISSN 1805-4412. Dostupné z: <https://www.prolekare.cz/casopisy/anesteziologie-intenzivni-medicina/2015-4/vazopresin-a-jeho-role-v-anesteziologii-a-intenzivni-medicine-55740>.

BÁRTA, J. a J. KLÁT, 2020. Bilaterální tubární gravidita. *Česká gynekologie* [online]. Praha: Česká lékařská společnost J. E. Purkyně, 2020, **85**(1), 15-17 [cit. 2021-04-05]. ISSN 1805-4455. Dostupné z: <https://www.cs-gynekologie.cz/casopisy/ceska-gynekologie/2020-1-18/bilateralni-tubarni-gravidita-122225>.

BELONCLE, François, Ferhat MEZIANI, Nicolas LEROLLE, Peter RADERMACHER a Pierre ASFAR, 2013. Does vasopressor therapy have an indication in hemorrhagic shock? *Annals of intensive care* [online]. France: Heidelberg, Springer-Verlag, 22. May 2013, **13**(3), 1-6 [cit. 2021-8-8]. ISSN 2110-5820. Dostupné z: doi:10.1186/2110-5820-3-13.

BENEŠ, Jan, 2019. Diagnostika hypovolemie a hypervolemie: od klinického vyšetření po moderní metody. *Vnitřní lékařství* [online]. Olomouc: Solen, 1. března 2019, **65**(3), 170-176 [cit. 2021-03-07]. ISSN 1801-7592. Dostupné z: https://www.casopisvnitrnilekarstvi.cz/artkey/vnl-201903-0003_diagnosing-hypovolemia-and-hypervolemia-from-clinical-examination-to-modern-methods.php.

BERKOVÁ, Jana, 2019. PACIENT S BOLESTÍ BŘICHA NA URGENTNÍM PŘÍJMU: PATIENT WITH ABDOMINAL PAIN AT EMERGENCY DEPARTMENT. *Urgentní medicína: ČASOPIS PRO NEODKLADNOU LÉKAŘSKOU PÉČI* [online]. České Budějovice: MEDIPRAX CB, 8. července 2019, **22**(2), 14-17 [cit. 2021-03-21]. ISSN 1212–1924. Dostupné z: https://urgentnimedicina.cz/casopisy/UM_2019_2.pdf.

BERKOVÁ, Jana, 2019. Přednemocniční aplikace transfuzních přípravků a krevních derivátů. *Rozhledy v chirurgii* [online]. Praha: Olympia, a. s., Praha, 2019, **98**(12), 481-487 [cit. 2021-8-5]. ISSN 1805-4579. Dostupné z: doi:10.33699/PIS.2019.98.12.481–487

BULIKOVÁ, Alena a Jarmila KISSOVÁ, 2011. Anemie v praxi. *Interní medicína pro praxi*. Olomouc: Solen, **13**(1), 31-34. ISSN 1803-5256.

CORDEIRO, D. E. F, J. A. G. ALVES, E. ARAUJO JÚNIOR a E. E. L. FEITOSA, 2018. Ectopic pregnancies: a retrospective cohort analysis in a tertiary reference center in the Northeast Region of Brazil. *Česká gynekologie* [online]. Praha: Česká lékařská společnost J. E. Purkyně, 2018, **83**(6), 434-439 [cit. 2021-03-20]. ISSN 1805-4455. Dostupné z: <https://www.prolekare.cz/casopisy/ceska-gynekologie/2018-6-11/ektopicka-gravidita-retrospektivni-kohortova-analyza-v-referencnich-centrech-3-urovne-v-severovychodnim-regionu-brazilie-107455>.

ČEPICKÝ, Pavel, Pavel DUNDR, Michael FANTA, Daniela FISCHEROVÁ et al., 2018. *Kapitoly z diferenciální diagnostiky v gynekologii a porodnictví*. Praha: Grada Publishing. ISBN 978-80-247-5604-2.

ČERNÁ PAŘÍZKOVÁ, Renata a Vladimír ČERNÝ, 2014. Hypovolemický šok. *Anesteziologie a intenzivní medicína* [online]. Fakultní nemocnice Hradec Králové, 1. února 2014, **25**(1), 47-57 [cit. 2021-7-15]. ISSN 1805-4412. Dostupné z: <https://www.aimjournal.cz/>.

ČESKÁ REPUBLIKA, 2011. *Vyhláška o činnostech zdravotnických pracovníků a jiných odborných pracovníků: Předpis 55/2011 Sb.* In: . Praha: Poslanecká sněmovna parlamentu České republiky, ročník 2011, číslo 55. Dostupné také z: <https://www.psp.cz/sqw/sbirka.sqw?cz=55&r=2011>.

D.A. Zideman, et al., European Resuscitation Council Guidelines 2021: First aid, Resuscitation (2021), <https://doi.org/10.1016/j.resuscitation.2021.02.013>.

DERBAK, Alena, 2016. Mimoděložní těhotenství v ultrazvukovém obraze. Kazuistiky. Retrospektivní analýza: Ectopic pregnancy in the ultrasound. Case reports. Retrospektive analysis. *Česká gynekologie* [online]. Praha: Česká lékařská společnost J. E. Purkyně, 2016, **81**(1), 63-69 [cit. 2021-03-17]. ISSN 1210 - 7832. Dostupné z: <https://www.cs-gynekologie.cz/casopisy/ceska-gynekologie/2016-1-9/mimodelozni-tehotenstvi-v-ultrazvukovem-obraze-kazuistiky-retrospektivni-analyza-57638>.

DICINONE 250 mg injekční roztok etamsylatum: Příbalová informace: Informace pro uživatele, 2021. *Státní ústav pro kontrolu léčiv: SÚKL* [online]. Praha: Státní ústav pro kontrolu léčiv, 18.6. 2021 [cit. 2022-04-06]. Dostupné z: https://www.sukl.cz/modules/medication/search.php?data%5Bsearch_for%5D=Dicynone+&data%5Bcode%5D=&data%5Batc_group%5D=&data%5Bmaterial%5D=&data%5Bpath%5D=&data%5Breg%5D=&data%5Bradio%5D=none&data%5Brc%5D=&data%5Bcheckbox%5D%5B%5D=braill-yes&data%5Bcheckbox%5D%5B%5D=braill-no&data%5Bcheckbox%5D%5B%5D=braill-def&data%5Bwith_adv%5D=0&search=Vyhledat&data%5Blisting%5D=20.

DICHTER, Eric, James ESPINOSA, James BAIRD a Alan Lucerna LUCERNA, 2017. An unusual emergency department case: ruptured ectopic pregnancy presenting as chest pain. *World Journal of Emergency Medicine (WJEM)* [online]. China: Emergency Medicine Society of Chinese Medical Association, 2017, **8**(1), 71-73 [cit. 2021-03-19]. ISSN 1920-8642. Dostupné z: [doi:10,5847 / wjem.j.1920-8642.2017.01.014](https://doi.org/10.5847/wjem.j.1920-8642.2017.01.014).

DOBIÁŠ, Viliam, 2013. *Klinická propedeutika v urgentní medicíně*. Praha: Grada Publishing. ISBN 978-80-247-4571-8.

EXACYL 0,5 g/5 ml injekční roztok acidum tranexamicum: Příbalová informace: Informace pro uživatele, 2021. *Státní ústav pro kontrolu léčiv: SÚKL* [online]. Praha: Státní ústav pro kontrolu léčiv, 12.1. 2021 [cit. 2022-04-06]. Dostupné z: https://www.sukl.cz/modules/medication/search.php?data%5Bsearch_for%5D=exacyl+&data%5Bcode%5D=&data%5Bcat_group%5D=&data%5Bmaterial%5D=&data%5Bpath%5D=&data%5Breg%5D=&data%5Bradio%5D=none&data%5Brc%5D=&data%5Bcheckbox%5D%5B%5D=braill-yes&data%5Bcheckbox%5D%5B%5D=braill-no&data%5Bcheckbox%5D%5B%5D=braill-def&data%5Bwith_adv%5D=0&search=Vyhledat&data%5Blisting%5D=20.

FANTA Michael. Akutní stavy v gynekologii a porodnictví. IN: BARTŮNĚK, Petr, Dana JURÁSKOVÁ, Jana HECZKOVÁ a Daniel NALOS, editoři, 2016. *Vybrané kapitoly z intenzivní péče*. Praha: Grada Publishing. ISBN 978-80-247-4343-1.

GLOSEROVÁ, Petra, G. HENSEL a M. KOŠTÁL, 2018. Spontánní ruptura uterinní arterie v souvislosti s těhotenstvím. *Česká gynekologie* [online]. Praha: Česká lékařská společnost J. E. Purkyně, 2018, **83**(2), 127-132 [cit. 2021-03-20]. ISSN 1805-4455. Dostupné z: <https://www.cs-gynekologie.cz/casopisy/ceska-gynekologie/2018-2-23/spontanni-ruptura-uterinni-arterie-v-souvislosti-s-tehotenstvim-63778>.

GOTTFRIEDOVÁ, Halima, 2018. Terlipresin – stále nepostradatelný ve dvou indikacích. *Gastroenterologie a hepatologie* [online]. Praha: Care Comm, 5. března 2018, **72**(2), 129-133 [cit. 2021-8-14]. ISSN 1804-803X. Dostupné z: [doi:10.14735/amgh2018129](https://doi.org/10.14735/amgh2018129).

GUPTA, Babita, Neha GARG a Rashmi RAMACHANDRAN, 2017. Vasopressors: Do they have any role in hemorrhagic shock? *Journal of anaesthesiology, clinical pharmacology* [online]. New Delhi, India: Research Society of Anaesthesiology Clinical Pharmacology, **33**(1), 3-8 [cit. 2021-8-8]. ISSN 2231-2730. Dostupné z: [doi:10.4103/0970-9185.202185](https://doi.org/10.4103/0970-9185.202185).

HOFIERKOVÁ, Jana a Michael FANTA, 2016. Chirurgické řešení náhlé příhody břišní v graviditě: kazuistika. *Praktická gynekologie* [online]. Brno: Facta Medica, 20. Ledna 2016, **20**(1), 58-61 [cit. 2021-03-21]. ISSN 1801–8750. Dostupné z: <https://www.prolekare.cz/casopisy/prakticka-gynekologie/2016-1/chirurgicke-reseni-nahle-prihody-brisni-v-gravidite-kazuistika-58180>.

HOOPER, Nicholas a Tyler J. ARMSTRONG, 2020. Hemorrhagic shock. *StatPearls* [online]. Treasure Island, Florida: StatPearls, National Library of Medicine, National Institutes of Health, s. 1-6 [cit. 2021-8-11]. ISBN 29262047. Dostupné z: <https://www.ncbi.nlm.nih.gov/books/NBK470382/>.

CHIPMAN, Amanda M., Carleigh JENNE, Feng WU a Rosemary A. KOZAR, 2020. Contemporary resuscitation of hemorrhagic shock: What will the future hold? *The American Journal of Surgery* [online]. New York, USA: Elsevier, 11. May 2020, **220**(3), 580-588 [cit. 2021-7-18]. ISSN 1879-1883. Dostupné z: doi:10.1016/j.amjsurg.2020.05.008.

JENSEN, Trine Dalsgaard a Luit PENNINGA, 2016. Non-operative treatment of ruptured ectopic pregnancy. *British Medical Journal* [online]. London, UK: British Medical Association, 13. June 2016, 1-4 [cit. 2022-02-26]. ISSN 1757-790X. Dostupné z: doi:10.1136/bcr-2016-215311.

KASOTAKIS, George, 2014. Spontaneous Hemoperitoneum. *Surgical Clinics of North America* [online]. Amsterdam, Netherlands: Elsevier, February 2014, **94**(1), 65-69 [cit. 2021-03-19]. ISSN 0039-6109. Dostupné z: doi:<https://doi.org/10.1016/j.suc.2013.10.006>.

KNOR Jiří. Závažný úraz. IN: ŠEBLOVÁ, Jana, Jiří KNOR et al., 2018. *Urgentní medicína v klinické praxi lékaře. 2.*, doplněné a aktualizované vydání. Praha: Grada Publishing. ISBN 978-80-271-0596-0.

KNOR, Jiří a Jiří MÁLEK, 2016. *Farmakoterapie urgentních stavů. 2.* doplněné a rozšířené vydání. Praha: Maxdorf. Moderní farmakoterapie. ISBN 978-80-7345-5149.

LING, Ge, Wenrong SUN, Lihua WANG, Lei CHENG, Chenchen GENG et al., 2019. Ultrasound classification and clinical analysis of ovarian pregnancy: A study of 12 cases. *Journal of Gynecology Obstetrics and Human Reproduction* [online]. Amsterdam, Netherlands: Elsevier, November 2019, **48**(9), 731-737 [cit. 2021-03-19]. ISSN 2468-7847. Dostupné z: doi:<https://doi.org/10.1016/j.jogoh.2019.04.003>.

LUBANDA Hana. Poruchy a onemocnění více systémů. IN: BARTŮNĚK, Petr, Dana JURÁSKOVÁ, Jana HECZKOVÁ a Daniel NALOS, editoři, 2016. *Vybrané kapitoly z intenzivní péče*. Praha: Grada Publishing. ISBN 978-80-247-4343-1.

MACALUSO, Christopher R. a Robert M. MCNAMARA, 2012. Evaluation and management of acute abdominal pain in the emergency department. *International Journal of General Medicine* [online]. Macclesfield, UK: Dove Medical Press, 26. September 2012, **5**(139), 789—797 [cit. 2021-04-05]. ISSN 1178-7074. Dostupné z: doi:[10.2147/IJGM.S25936](https://doi.org/10.2147/IJGM.S25936).

MATĚJOVIČ, Martin, Jan HORÁK, Martin HRAZIM, Thomas KARVUNIDIS, Jaroslav RADĚJ a Ivan NOVÁK, 2019. Tekutinová léčba u akutních stavů pro neintenzivisty. *Vnitřní lékařství* [online]. Olomouc: Solen, 28.1. 2019, **65**(3), 187-192 [cit. 2022-03-11]. ISSN 1801–7592. Dostupné z: <https://www.prolekare.cz/casopisy/vnitri-lekarstvi/2019-3-2/tekutinova-lecba-u-akutnich-stavu-pro-neintenzivisty-109679>.

MAYO CLINIC, 2021. Shock: First aid. *Mayo Clinic* [online]. Rochester, USA: Mayo Clinic, 29. April 2021 [cit. 2021-7-20]. Dostupné z: <https://www.mayoclinic.org/first-aid/first-aid-shock/basics/art-20056620>.

MCQUEEN, Anne, 2011. Ectopic pregnancy: risk factors, diagnostic procedures and treatment. *Nursing Standard* [online]. London, UK: Royal College of Nursing, 18. May 2011, **25**(37), 49-56 [cit. 2021-03-19]. ISSN 0029-6570. Dostupné z: doi:[10.7748/ns2011.05.25.37.49.c8521](https://doi.org/10.7748/ns2011.05.25.37.49.c8521).

NEJEDLÁ, Marie, 2015. *Klinická propedeutika pro studenty zdravotnických oborů*. Praha: Grada Publishing. Sestra (Grada). ISBN 978-80-247-4402-5.

PABINGER, Ingrid, Dietmar FRIES, Herbert SCHÖCHL, Werner STREIF a Wolfgang TOLLER, 2017. Tranexamic acid for treatment and prophylaxis of bleeding and hyperfibrinolysis. *Wiener klinische Wochenschrift* [online]. London, UK: Springer Nature, 21. April 2017, **129**(9), 303-3016 [cit. 2021-8-8]. ISSN 1613-7671. Dostupné z: doi:10.1007/s00508-017-1194-y.

PANNU, AK. a A. SAROCH, 2018. Ruptured Ectopic Pregnancy: An Emergency Physician Perspective. *Biomedical Journal of Scientific & Technical Research*. Westchester, USA.: Biomedical Research Networ, **9**(4), 7293-7295. ISSN 2574-1241. Dostupné z: doi:10.26717/BJSTR.2018.09.001835.

ROSENBERG, Rachel a Linda PRINE, 2020. Ectopic Pregnancy: Diagnosis and Management. *American Family Physician* [online]. Leawood, Kansas, USA: American Academy of Family Physicians, 15. May 2020, **101**(10), 599-606 [cit. 2021-7-19]. ISSN 1532-0650. Dostupné z: <https://www.aafp.org/afp/2020/0515/p599.html>.

ROSENDORF, Jáchym, Václav LIŠKA, Richard PÁLEK a Vladislav TŘEŠKA, 2020. Náhlé příhody břichní v těhotenství: retrospektivní studie gravidních pacientek hospitalizovaných pro bolesti břicha. *Rozhledy v chirurgii: Retrospektivní studie* [online]. Praha: Česká lékařská společnost J. E. Purkyně, 30. března 2020, **99**(3), 131-135 [cit. 2021-03-15]. ISSN 1805-4579. Dostupné z: <https://perspinsurg.com/rvch/article/view/359>.

ROZTOČIL, Aleš, Václav BÁČA, Pavel BARTOŠ, Petr CVRČEK, Pavel ČEPICKÝ et al., 2011. *Moderní gynekologie*. Praha: Grada. ISBN 978-80-247-2832-2.

RUSSELL, James A., 2019. Vasopressor therapy in critically ill patients with shock. *Intensive care medicine* [online]. New York, USA: Springer Verlag, November 2019, **45**(11), 1503-1517 [cit. 2021-8-5]. ISSN 1432-1238. Dostupné z: doi:10.1007/s00134-019-05801-z.

SEIDLOVÁ, Dagmar a Alena BULIKOVÁ, 2019. Hemoragický šok a léčba masivního krvácení. *Vnitřní lékařství* [online]. Fakultní nemocnice Brno, 1. března 2019, **65**(3), 211-218 [cit. 2021-7-15]. ISSN 1801-7592. Dostupné z: doi:10.36290/vnl.2019.038.

SENTIVANOVÁ Lenka. Aplikace infuzní terapie v podmínkách intenzivní péče. IN: BARTŮŇEK, Petr, Dana JURÁSKOVÁ, Jana HECZKOVÁ a Daniel NALOS, editoři, 2016. *Vybrané kapitoly z intenzivní péče*. Praha: Grada Publishing. ISBN 978-80-247-4343-1.

SHEELE, Johnathan Michael, Rachel BERNSTEIN a Francis L. COUNSELMAN, 2016. A Ruptured Ectopic Pregnancy Presenting with a Negative Urine Pregnancy Test. *Case Reports in Emergency Medicine* [online]. London, UK: Hindawi, 7. September, 2016, 1-3 [cit. 2021-04-20]. ISSN 2090-648X. Dostupné z: doi:10.1155/2016/7154713.

SCHARITZER, M., T. MANG a C. HEROLD, 2019. Akutes Abdomen. *Der Radiologe*. [online]. Berlin, Germany: Springer Verlag, 2. February 2019, 59(2), 93-94 [cit. 2021-03-21]. ISSN 1432-2102. Dostupné z: doi:10.1007/s00117-018-0487-0.

SIVALINGAM, V. N., W. C. DUNCAN, E. KIRK, L. A. SHEPHARD a A. W. HORNE, 2011. Diagnosis and management of ectopic pregnancy. *Journal of Family Planning and Reproductive Health Care* [online]. London, UK: British Medical Journal, 4. July 2011, 37(4), 231-240 [cit. 2021-04-20]. ISSN 1471-1893. Dostupné z: doi:10.1136/jfprhc-2011-0073.

STANDL, Thomas, Thorsten ANNECKE, Ingolf CASCORBI, Axel R. HELLER, Anton SABASHNIKOV a Wolfram TESKE, 2018. The Nomenclature, Definition and Distinction of Types of Shock. *Deutsches Ärzteblatt international* [online]. Germany: Deutscher Ärzte-Verlag, 9. November 2018, 115(45), 757-768 [cit. 2021-03-06]. ISSN 1866-0452. Dostupné z: doi:10,3238 / arztebl.2018.0757.

ŠEVČÍKOVÁ, S., M. DURILA a T. VYMAZAL, 2018. Vliv infuzních roztoků na krevní srážlivost. *Anesteziologie a intenzivní medicína* [online]. Česká lékařská společnost J. E. Purkyně, Praha: Solen, 2018, 29(5), 258-264 [cit. 2021-8-5]. ISSN 1805-4412. Dostupné z: <https://www.prolekare.cz/casopisy/anesteziologie-intenzivni-medicina/2018-5-11/vliv-infuznich-roztoku-na-krevni-srazlivost-107278>.

TAGHAVI, Sharven a Reza ASKARI, 2020. Hypovolemic shock. *StatPearls* [online]. Treasure Island, Florida: StatPearls, National Library of Medicine, National Institutes of Health, s. 1-7 [cit. 2021-1-26]. ISBN PMID: 30020669. Dostupné z: <https://www.ncbi.nlm.nih.gov/books/NBK513297/>.

TARAN, Florin-Andrei, Karl-Oliver KAGAN, Markus HÜBNER, Markus HOOPMANN, Diethelm WALLWIENER a Sara BRUCKER, 2015. The Diagnosis and Treatment of Ectopic Pregnancy. *Deutsches Ärzteblatt international*. [online]. Germany: Deutscher Ärzte-Verlag, 9. October 2015, **112**(41), 693-704 [cit. 2021-03-18]. ISSN 1866-0452. Dostupné z: doi:10.3238/arztebl.2015.0693.

TRUHLÁŘ, A., R. ČERNÁ PAŘÍZKOVÁ, J.M.L. DIZON, J. DJAKOW, J. DRÁBKOVÁ et al., 2021. Doporučené postupy pro resuscitaci ERC 2021: Souhrn doporučení. *Anesteziologie a intenzivní medicína* [online]. Praha: Česká lékařská společnost Jana Evangelisty Purkyně, 26.7. 2021, **32**(Suppl. A), 8-70 [cit. 2022-03-11]. ISSN 1805-4412. Dostupné z: doi:DOI: 10.36290/aim.2021.043.

Úplná znění nově upravených kompetencí zdravotnických záchranářů, včetně specialistů a katalogu prací pro záchranáře a řidiče ZZS, 2017. *Komora záchranářů zdravotnických záchranných služeb České republiky: držitelka čestného uznání za výjimečný přínos pro záchranářství* [online]. Praha: Komora záchranářů zdravotnických záchranných služeb České republiky, 12.12. 2017 [cit. 2021-10-8]. Dostupné z: <https://www.komorazachranaru.cz/aktualita/uplna-zneni-nove-upravenych-kompetenci-zdravotnickych-zachranaru-vcetne-specialistu-a-katalogu-praci-pro-zachranare-a-ridice-zzs>.

VAŇATKA Tomáš. Gynekologická a porodnická problematika v urgentní medicíně. IN: ŠEBLOVÁ, Jana, Jirí KNOR et al., 2018. *Urgentní medicína v klinické praxi lékaře*. 2., doplněné a aktualizované vydání. Praha: Grada Publishing. ISBN 978-80-271-0596-0.

VOKURKA, Martin, Jan HUGO, Petr BROULÍK, Blanka BRŮNOVÁ, Milan ČERNÝ et al. 2005. *Velký lékařský slovník*. 5., aktualiz. vyd. Praha: Maxdorf. Jessenius. ISBN 80-734-5058-5.

ZACHARIAH, Sanoop Koshy, Miriam FENN, Kirthana JACOB, Sherin Alias ARTHUNGAL, a Sudeeptha Anna ZACHARIAH, 2019. Management of acute abdomen in pregnancy: current perspectives. *International Journal of Women's Health*. [online]. England: Dove Medical Press, 8. February 2019, **11**(70), 119-134 [cit. 2021-03-17]. ISSN 1179-1411. Dostupné z: doi:10.2147/IJWH.S151501.

ZDEŇKOVÁ, Anna, Michal FANTA a Pavel CALDA, 2015. Metotrexát v léčbě ektopické gravidity. *Aktuální Gynekologie a Porodnictví* [online]. Praha: Aprofema, 3. Srpna 2015, 7(2015), 27-32 [cit. 2021-03-15]. ISSN 1803-9588. Dostupné z: <https://www.actualgyn.com/cz/clanek/2015/169>.

ZONČA, P., P. IHNÁT a M. PETEJA, 2015. Operace v těhotenství pro náhlé příhody břišní z pohledu chirurga. *Rozhledy v chirurgii* [online]. Praha: Česká lékařská společnost J. E. Purkyně, 2015, 94(6), 229-233 [cit. 2021-03-27]. ISSN 1805-4579. Dostupné z: <https://www.prolekare.cz/casopisy/rozhledy-v-chirurgii/2015-6-2/operace-v-tehotenstvi-pro-nahle-prihody-brisni-z-pohledu-chirurga-52601>.

Seznam zkratek

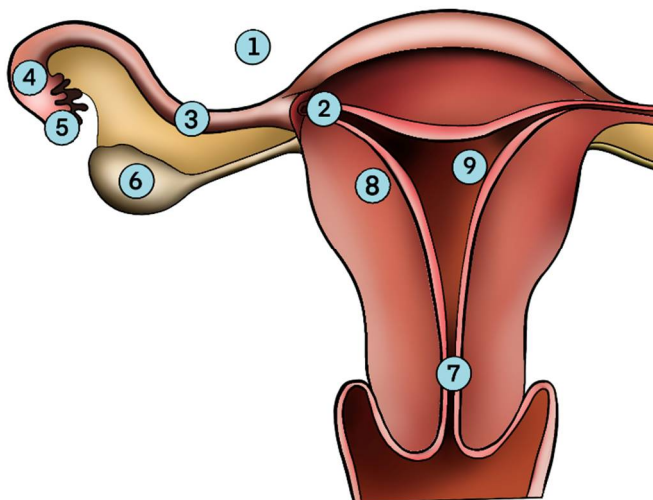
ADH	antidiuretický hormon
CNS	centrální nervová soustava
CO ₂	oxid uhličitý
CT	výpočetní tomografie (Computed Tomography)
ČR	Česká republika
DO ₂	dodávka kyslíku
GEU	graviditas extrauterina
GIT	gastrointestinální trakt
KPR	kardiopulmonální resuscitace
LZS	letecká záchranná služba
MRI	magnetická rezonance (magnetic resonance imaging)
NPB	náhlá příhoda břišní
PNP	přednemocniční neodkladná péče
PP	první pomoc
RLP	rychlá lékařská pomoc
RZP	rychlá zdravotnická pomoc
TVUS	transvaginální ultrazvuk
TXA	kyselina tranexamová
UZ	ultrazvuk
ZZ	zdravotnický záchranář
ZZS (OK)	zdravotnická záchranná služba (olomouckého kraje)
ŽOK	život ohrožující krvácení
β-hCG	beta choriový gonadotropin (human chorionic gonadotropin)

Seznam příloh

Příloha 1	Obrázek č. 1 – Typy lokalizaci mimoděložního těhotenství
Příloha 2	Obrázek č. 2 – Topografie dutiny břišní podle 4 kvadrantů
Příloha 3	Obrázek č. 3 – Topografie dutiny břišní podle 9 krajin
Příloha 4	Souhlas s použitím obrázků

Příloha 1

Obrázek č. 1 Typy lokalizací mimoděložního těhotenství



Číslo 1 - znázorňuje lokalizaci plodu v dutině břišní.

Číslo 2 - znázorňuje lokalizaci plodu v rohu děložním.

Číslo 3 – znázorňuje lokalizaci plodu v istmické části vejcovodu (tedy přibližně v první třetině vejcovodu).

Číslo 4 znázorňuje lokalizaci plodu v ampulární části vejcovodu (skoro na samotném konci)

Číslo 5 znázorňuje lokalizaci plodu ve fimbriální části vejcovodu (na konci vejcovodu).

Číslo 6 znázorňuje lokalizaci plodu přímo v ovariu ženy (ovární gravidita).

Číslo 7 znázorňuje lokalizaci plodu v hrdle děložním.

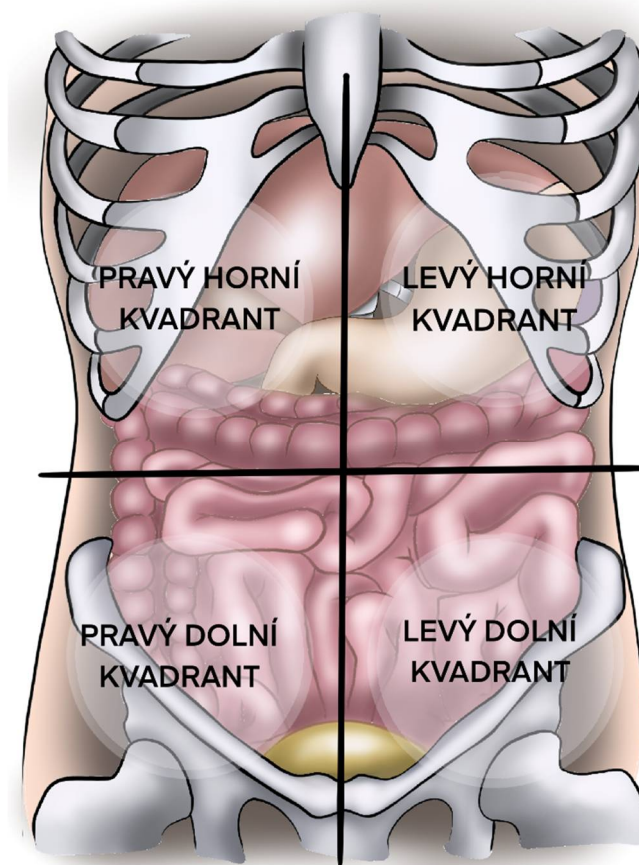
Číslo 8 znázorňuje lokalizaci plodu ve stěně dělohy (tzv. intramurální lokalizace).

Číslo 9 znázorňuje lokalizaci plodu v děloze ženy (tedy správnou, ideální) lokalizaci embrya v děloze.

Zdroj obrázku: Soukromá tvorba Dominiky Klapilové, 2020.

Příloha 2

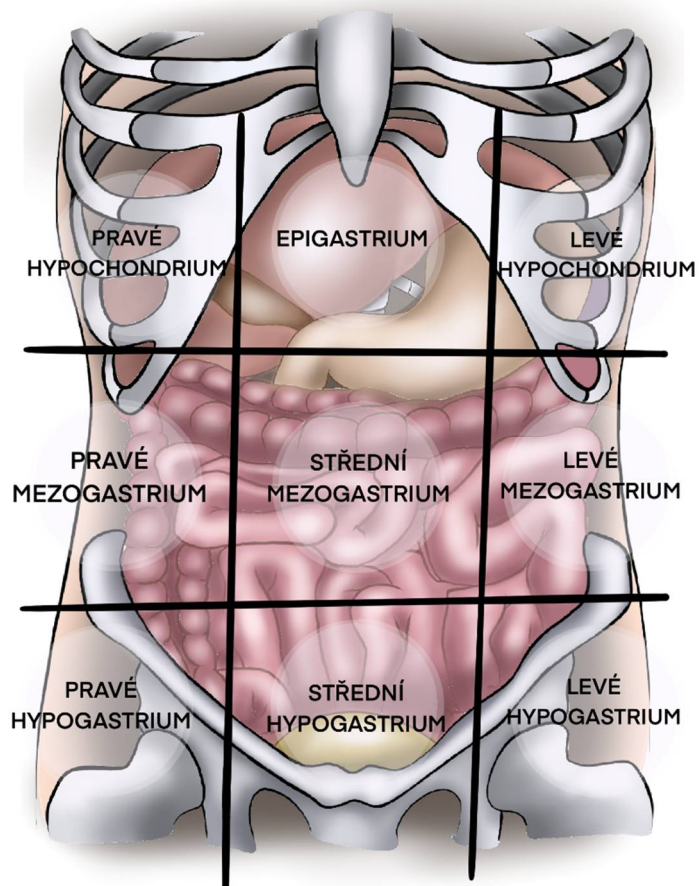
Obrázek č. 2 Topografie dutiny břišní podle 4 kvadrantů



Zdroj obrázku: Soukromá tvorba Dominiky Klapilové, 2020.

Příloha 3

Obrázek č. 3 Topografie dutiny břišní podle 9 krajin



Zdroj obrázku: Soukromá tvorba Dominiky Klapilové, 2020.

Souhlas s použitím obrázků

Pro účely této bakalářské práce souhlasím s použitím výše uvedených obrázků zobrazující různé typy lokalizací mimoděložního těhotenství a topografie dutiny břišní, které vznikly pro účely této bakalářské práce.

Autorka obrázků: Dominika Klapilová

Téma bakalářské práce: Mimoděložní těhotenství (ektopická gravidita)
v podmínkách PNP

Název bakalářské práce: Akutní komplikace následkem ruptury mimoděložního
těhotenství, prvotní ošetření a léčba v přednemocniční
neodkladné péči.

Autor bakalářské práce: Matěj Simon Fellner

Vedoucí bakalářské práce: Mgr. Štěpánka Bubeníková, Ph.D.

V Olomouci dne 22.11. 2021

.....

Dominika Klapilová

Autorka obrázků

Zdroj: Dominika Klapilová a Matěj Simon Fellner, 2021