



VYSOKÉ UČENÍ TECHNICKÉ V BRNĚ

BRNO UNIVERSITY OF TECHNOLOGY

FAKULTA INFORMAČNÍCH TECHNOLOGIÍ

FACULTY OF INFORMATION TECHNOLOGY

ÚSTAV INTELIGENTNÍCH SYSTÉMŮ

DEPARTMENT OF INTELLIGENT SYSTEMS

NÁSTROJ PRO DETEKCI A OPRAVU SNÍMKŮ NEMOCEMI POŠKOZENÝCH SÍTNIC OKA

TOOL FOR DETECTING AND RESTORING IMAGES OF EYE RETINA DAMAGED BY DISEASES

DIPLOMOVÁ PRÁCE

MASTER'S THESIS

AUTOR PRÁCE

AUTHOR

Bc. JAKUB JOCHLÍK

VEDOUCÍ PRÁCE

Ph.D.

SUPERVISOR

prof. Ing. MARTIN DRAHANSKÝ, Dipl.-Ing.,

BRNO 2020

Zadání diplomové práce



Student: **Jochlík Jakub, Bc.**
Program: Informační technologie Obor: Inteligentní systémy
Název: **Nástroj pro detekci a opravu snímků nemocemi poškozených sítnic oka**
Tool for Detection and Correction of Images with Diseased Eye Retinas
Kategorie: Počítačová grafika

Zadání:

1. Prostudujte literaturu týkající se sítnice lidského oka a onemocnění na ní.
2. Navrhněte algoritmus detekce alespoň dvou projevů onemocnění, které se projevují na sítnici oka. Dále navrhněte algoritmus pro doplnění chybějících částí krevního řečiště.
3. Vámi navržené algoritmy z předchozího bodu implementujte.
4. Proveďte otestování na dostupné databázi sítnic oka. Porovnejte výsledky s jinými existujícími detektory a zjistěte, jaká část byla opravena.
5. Diskutujte dosažené výsledky a navrhněte možnosti dalšího vylepšení práce.

Literatura:

- Drahanský M., Orság F. et al.: *Biometrie*, Brno, CZ, Computer Press, 2011, s. 294, ISBN 978-80-254-8979-6.
- Sehu K.W., Weng W.R. *Ophthalmic pathology: An illustrated guide for clinicians*, Oxford, Blackwell Publishing, 2005, s. 289, ISBN 978-0-727917-79-9.

Podrobné závazné pokyny pro vypracování práce viz <https://www.fit.vut.cz/study/theses/>

Vedoucí práce: **Drahanský Martin, prof. Ing., Dipl.-Ing., Ph.D.**
Konzultant: Matušková Veronika, MUDr., Ph.D., FEBO, FN Brno
Vedoucí ústavu: Hanáček Petr, doc. Dr. Ing.
Datum zadání: 1. listopadu 2019
Datum odevzdání: 3. června 2020
Datum schválení: 31. října 2019

Abstrakt

Ztráta či poškození zraku může mít velký dopad na kvalitu života člověka. Mezi nejčastější nemoci způsobující poškození či ztrátu zraku patří diabetická retinopatie a věkem podmíněná makulární degenerace, jejichž průběhu je možné předejít včasnou diagnózou. K zrychlení a zkvalitnění diagnózy v současnosti velmi přispívá používání fundus kamer. Tyto snímky pak lze automaticky vyhodnotit za účelem detekce možných projevů těchto onemocnění na sítnici. Tato práce se zabývá jedním z možných způsobů automatické detekce projevů onemocnění na sítnici. V první části této práce je popsáno oko a jeho možné onemocnění, včetně technik snímání očního pozadí. Druhá část této práce pak navrhuje způsob automatizované detekce a její implementaci. Nakonec jsou zhodnoceny dosažené výsledky.

Abstract

Loss or partial loss of eye sight can have major effect on quality of person's life. One of the most common diseases, which causes loss or partial loss of eye sight are diabetic retinopathy and age related macular degeneration. Both of these diseases can be prevented or mediated by early detection and proper treatment. The fundus camera, which is used to capture eye retina, has had major effect on increasing quality and speed of early detection. Images captured by fundus camera can be automatically analyzed in order to detect any possible signs of retina damage. This thesis proposes one possible way of automating this process. First part of this thesis describes eye, its diseases and capturing technology. Second part then proposes way of automating detection process and its implementation. Lastly, the results are evaluated.

Klíčová slova

Oční sítnice, oftalmologie, poškození sítnice, detekce poškození, spracování obrazu, hemoragie, mikroaneurysma, diabetická retinopatie, exudaty

Keywords

Eye retina, ophthalmology, eye retina damage, damage detection, image processing, haemorrhage, microaneurysms, diabetic retinopathy, exudates

Citace

JOCHLÍK, Jakub. *Nástroj pro detekci a opravu snímků nemocemi poškozených sítnic oka*. Brno, 2020. Diplomová práce. Vysoké učení technické v Brně, Fakulta informačních technologií. Vedoucí práce prof. Ing. Martin Dražanský, Dipl.-Ing., Ph.D.

Nástroj pro detekci a opravu snímků nemocemi poškozených sítnic oka

Prohlášení

Prohlašuji, že jsem tuto diplomovou práci vypracoval samostatně pod vedením pana prof. Ing. Martina Drahanského, Dipl.-Ing., Ph.D. Uvedl jsem všechny literární prameny a publikace, ze kterých jsem čerpal.

.....

Jakub Jochlík

3. června 2020

Poděkování

Rád bych poděkoval mému vedoucímu práce panu prof. Ing. Martinu Drahanskému, Dipl.-Ing., Ph.D., za odborné vedení a konzultace. Také bych rád poděkoval pani doktorce MUDr. Veronice Matuškové, Ph.D., za odbornou konzultaci k medicínské části této práce a Ing. Michaele Bielikové, za korekturu textu

Obsah

1	Úvod	3
2	Snímání sítnice oka	4
2.1	Přímý oftalmoskop	4
2.2	Nepřímý oftalmoskop	6
2.3	Fundus kamera	6
3	Lidské oko	9
3.1	Sítnice	11
3.1.1	Sítnice v souvislosti s mozkiem	12
3.1.2	Jednoduchý okruh	13
3.2	Klasifikace sítnicových buněk	13
3.2.1	Tyčinky	16
3.2.2	Čípky	17
3.3	Žlutá skvrna	18
3.4	Horizontální buňky	19
3.5	Bipolární buňky	19
3.6	Amakriní buňky	20
3.7	Gangliové buňky	21
3.8	Shrnutí	22
4	Nemoci a poškození sítnice	24
4.1	Diabetická retinopatie	25
4.1.1	Neproliferativní diabetická retinopatie	25
4.1.2	Proliferativní diabetická retinopatie	28
4.2	Věkem podmíněné onemocnění sítnice	34
4.2.1	Vaskulární změny	34
4.2.2	Věkem podmíněná makulární degenerace	34
4.2.3	Počátek a vývoj VPMD	39
4.2.4	Exsudáty	40
5	Návrh řešení	42
5.1	Předzpracování obrazu	42
5.1.1	Maska pozadí	42
5.1.2	Detekce optického disku	43
5.1.3	Detekce žluté skvrny	45
5.1.4	Segmentace cévního řečiště	48
5.2	Spojení a korekce cévního řečiště	49

5.3	Detekce nálezů na sítnici	52
5.3.1	Detekce exsudátů	52
5.3.2	Detekce hemorágií a mikroaneurysmů	54
6	Implementace a experimentování	56
6.1	Implementace	56
6.2	Experimentování	57
7	Závěr	61
	Literatura	62
A	Obsah přiloženého media	65

Kapitola 1

Úvod

Zrak je nedůležitější z pěti smyslů člověka, jehož poškození může mít rozsáhlé následky na kvalitu života člověka. Mnohem větší dopad než například ztráta sluchu, neboť naprostá většina informací, které lidé z okolí přijímají, je pomocí zraku. Ke zhoršení nebo dokonce ztrátě zraku může dojít ze většího množství důvodů, nejčastějšími příčinami jsou však projevy různých onemocnění, nebo stárnutí člověka. Ačkoliv obnova zraku je problematická, naprostá většina důvodů ztráty zraku je předvídatelná a lze jí předejít díky včasné detekci onemocnění a jeho okamžité léčbě.

V minulosti byla včasná detekce problémů spojených s očima velmi problematická, a to z důvodu nekvalitních snímacích technik oka. V dnešní době tento problém ovšem odpadá, neboť díky fundus kamerám [20] se značně usnadnila včasná detekce problémů, které se projevují na kvalitě zraku. Způsoby vyšetření lidského oka a fundus kamera jsou blíže popsány v kapitole 2. Oko je poměrně komplexní smyslový orgán, přičemž snímek sítnice lidského oka pořízený fundus kamerou obsahuje velké množství informací, napovídající o stavu zraku daného člověka. Aby bylo možné správně rozpoznat různé typy projevů onemocnění sítnice oka, nejdříve je zapotřebí dobře porozumět sítnici a jejím charakteristickým rysům, které se na fundus snímcích nachází. Sítnice lidského oka je popsána níže v kapitole 3.

Mezi nejčastější příčiny poškození lidského zraku jsou diabetická retinopatie a věkem podmíněná makulární degenerace [8]. Projevy těchto nemocí mohou být mezi více pacienty odlišné, nicméně téměř u všech pacientů lze nalézt některé ze základních projevů těchto onemocnění. Jedná se hlavně o tvorbu tvrdých a měkkých exsudátů, tvorba mikroaneurysmů a nových cév na sítnici, jenž mohou být dále doprovázeny hemorágiemi. Kapitola blíže popisující tyto druhy onemocnění a jejich možné projevy na sítnici oka, je kapitola 4.

I přesto, že sítnice je složitá struktura, hlavní projevy různých onemocnění, jako je tvorba exsudátů a mikroaneurysmů, nebo vznik hemorágií, jsou velmi charakteristické a lze jejich detekci automatizovat. Tato práce se tedy zaměří na návrh a implementaci jednoho z možných způsobů detekce těchto projevů. V rámci detekce těchto projevů je také navržen algoritmus pro spojení a opravu rozpojeného a jinak narušeného cévního řečiště sítnice. Popis návrhu tohoto algoritmu je v kapitole 5. Výsledkem je pak konzolová aplikace, jejíž popis implementace, překladu a použití jsou popsány v kapitole 6. Tato kapitola také obsahuje sekci zabírající se výsledky a poznatky získané během experimentování a jejich porovnání vůči jiným, již existujícím řešením.

Kapitola 2

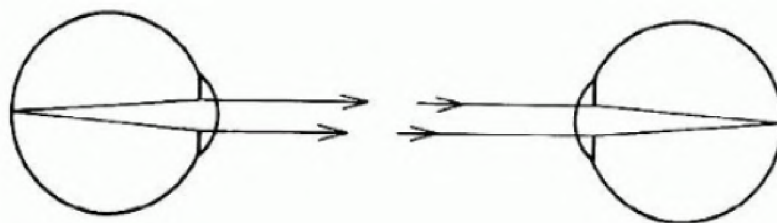
Snímání sítnice oka

Jelikož náplní mojí práce je detekce poškození sítnice oka způsobené různými onemocněními, tak v této kapitole krátce popíši některé způsoby, které se používají pro snímání očního pozadí. Tato kapitola čerpá převážně z [1], pokud nebude stanoveno jinak.

Ještě před první polovinou 19. století bylo pro lidi velmi obtížné provést jakékoliv vyšetření očního orgánu. To se ovšem změnilo v roce 1851, kdy svým vynálezem nazývaným oftalmoskop umožnil Hermann von Helmholtz [1] pozorování velké části vnitřního oka. Použití oftalmoskopu při vyšetření očního pozadí umožňuje pozorovat nejen poškození sítnice oka, ale i detekci nemocí s nimi spojenými.

2.1 Přímý oftalmoskop

Princip přímé oftalmoskopie je poměrně jednoduchý. Pokud je pacientovo oko emmetropické, pak světelné paprsky vycházející ze zadní části oka vycházejí jako paralelní paprsek. Pokud paprsek následně vstoupí do zornice emmetropického oka pozorovatele, dojde jeho soustředění na sítnici pozorovatele, což utvoří obraz pacientovy sítnice na sítnici pozorovatele. Problémem této metody je nedostatečné osvětlení vnitřní části oka pacienta. Vzhledem

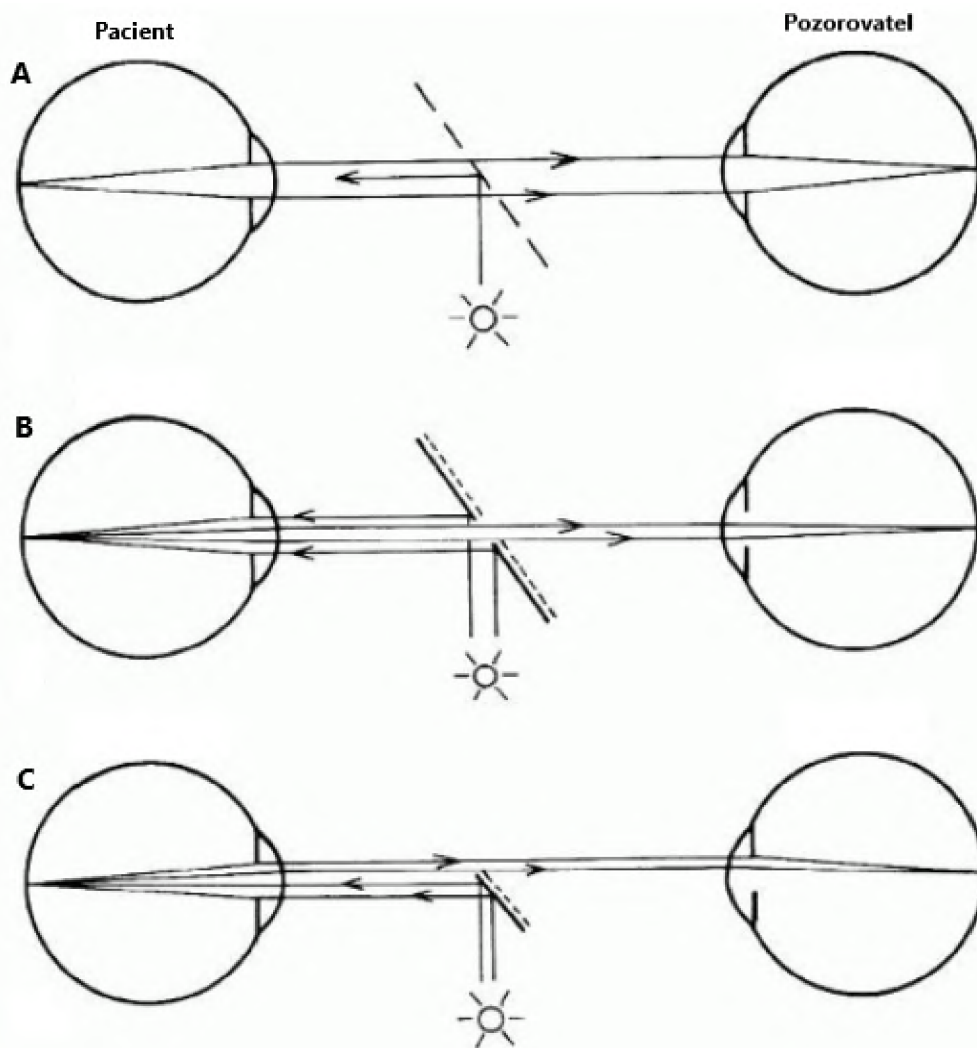


Obrázek 2.1: Princip přímé oftalmoskopie. Paciente je na obrázku vlevo, pozorovatel vpravo [1].

k tvaru oka (znázorněného na obrázku 3.1) navíc nelze použít obyčejný zdroj světla umístěný vedle pozorovatele. Paprsky tohoto zdroje světla při průchodu zornicí sice osvětlí část sítnice pacienta, pozorovatel ale kvůli úhlu dopadu světla, který vznikl neideálním umístěním zdroje světla v okolním prostředí, může pozorovat pouze tmavé části vnitřního oka. Jediné funkční řešení je tedy umístit zdroj světla tak, aby se paprsky světla vycházející ze zdroje souběžně překrývaly s dráhou paprsků vstupující do oka pozorovatele.

Během let se na tvorbě podílelo několik vynálezců s různým zaměřením, a díky tomu vzniklo několik způsobů, jak problém s nedostatečným osvětlením při přímé oftalmoskopii

řešit. Metoda na obrázku 2.2A zobrazuje Von Helmholtzovu metodu, kde pro osvětlení je použito polopropustné zrcadlo. Vynálezci Epkens a Ruete použili vyduté zrcadlo se štěrbinou uprostřed (obrázek 2.2B). Modifikace tohoto řešení je použita ve fundus kameře, jenž je popsána v sekci 2.3. Většina dnešních oftalmoskopů držných v ruce používá malé zrcadlo, nebo hranol, který používá spodní polovinu pacientovy zornice pro osvětlování a horní polovinu pro pozorování (obrázek 2.2C).

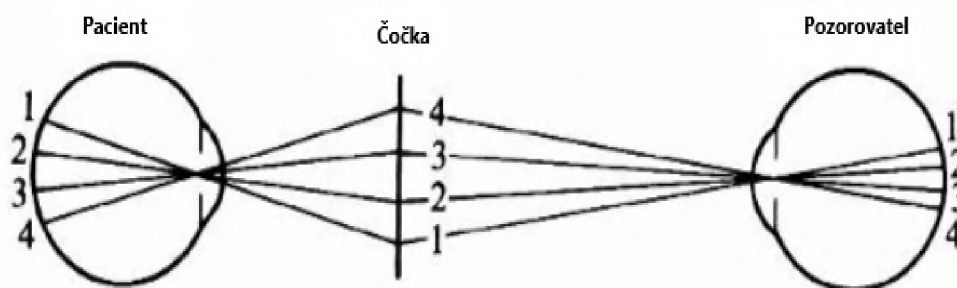


Obrázek 2.2: Tři různé metody osvětlení při přímé oftalmoskopii. **A.** Osvětlení pomocí polopropustného zrcadla - Helmholtz. **B.** Osvětlení pomocí vydutého zrcadla se štěrbinou - Epkens, Ruete. **C.** Osvětlení pomocí zrcadla nebo hranolu - moderní. [1]

Nevýhodou přímé oftalmologie je také to, i přes správné osvětlení pacientovy vnitřní části oka, že zorné pole pozorovatele je poměrně malé. Toto omezení je způsobené osvětlovacími technikami při přímé oftalmoskopii. Za účelem zvýšení zorného pole pozorovatele byl vytvořen nepřímý oftalmoskop.

2.2 Nepřímý oftalmoskop

Nepřímý oftalmoskop je s porovnáním s přímým oftalmoskopem znatelně větší. Přímý oftalmoskop je zařízení, který drží vyšetřující v ruce, kdežto nepřímý oftalmoskop je velikosti malého dalekohledu, který je nasazen na pacientovu hlavu. Účelem nepřímého oftalmoskopu je rozšířit zorné pole pozorovatele a zároveň lehce oddálit vyšetřující vzdálenost od pacientovy sítnice. Důvodem malého zorného pole při přímé oftalmoskopii je fakt, že světelné paprsky vycházející ze zornice pacienta jsou odkloněné od oka pozorovatele. Pro zvýšení zorného pole pozorovatele je zapotřebí tyto paprsky nasměrovat na zornici pozorovatele. Toho lze dosáhnout přidáním čočky někde mezi pozorovatelovým a pacientovým okem, tak, jak je znázorněno na obrázku 2.3.



Obrázek 2.3: Princip nepřímé oftalmoskopie [1].

Paprsky 1 a 4 by u přímé oftalmoskopie směřují mimo pozorovatelovu zornici, kdežto přidáním čočky u nepřímé oftalmoskopie dochází k jejich přesměrování přesně do pozorovatelovy zornice, což umožňuje pozorovateli sledovat větší část sítnice. Zároveň je tím modifikována pozorovací vzdálenost, což umožňuje sledování jemnějších detailů a struktury sítnice.

2.3 Fundus kamera

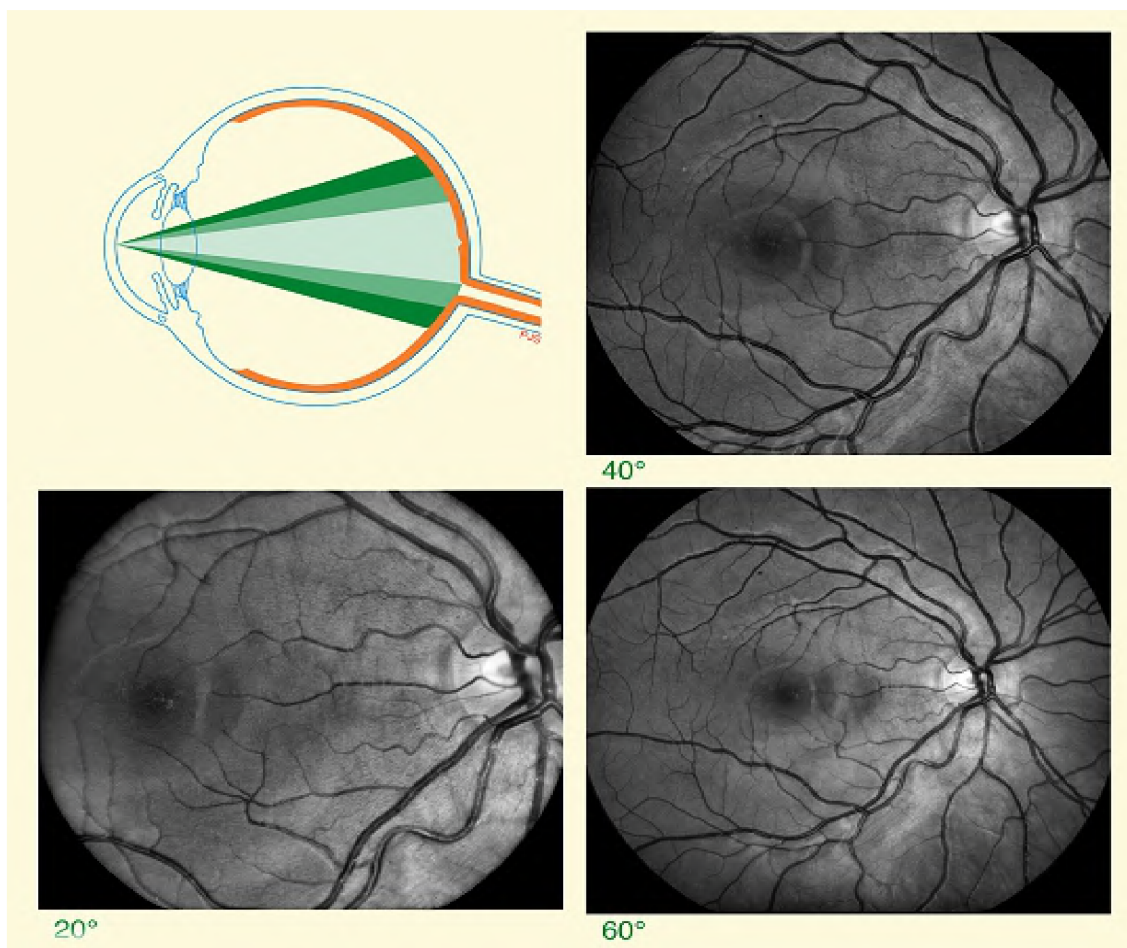
Díky vynálezu přímého oftalmoskopu v roce 1851 vynálezcem von Helmholtzem bylo možné poprvé pozorovat oční pozadí člověka. Toto společně s faktem, že v roce 1861 James Clerk Maxwell poprvé představil světu možnosti barevné fotografie, znamenalo, že vznikla první barevná fotografie sítnice, která byla prezentována Jackmanem a Websterem roku 1886. Nicméně tato fotografie byla poměrně nekvalitní kdy jednotlivé části sítnice, jako je například optický disk nebo cévy, byly rozmazané a těžko rozlišitelné.

Fundus¹ snímek, neboli snímek očního pozadí je pořizován fundus kamerou. V případě fundus snímku oka je zaznamenána sítnice. Hlavním problémem tohoto typu snímání je fakt, že snímaná plocha očního pozadí je osvětlená pouze přirozeným světlem, což je pro lékařské potřeby nedostatečné. Proto je tedy nutné vytvořit externí systém pro vytvoření dostatečného osvětlení, který by sdílel dráhu světla jak pro osvětlení očního pozadí, tak pro jeho snímání. Za tímto účelem byla vytvořena fundus kamera. Níže jsou zmíněny některé způsoby získávání fundus snímků [30]:

1. **fundus snímek** – Obraz zaznamenává odražené světlo specifikovaných vlnových pásem.

¹Fundus je obecně definován jako konec/spodek "něčeho". V lékařství se jako fundus označuje taková část dutého orgánu, která je nejvzdálenější od vstupního otvoru tohoto orgánu.

2. **barevný fundus snímek** – Při pořizování snímku sítnice jsou zaznamenány všechny barevné kanály vzhledem k vlastnostem použité kamery.
3. **stereo fundus snímek** – Snímek vytvořený tímto způsobem využívá kombinaci pozorování z více než jednoho úhlu, přičemž získává hloubkovou informaci o sítnici.
4. **hyperspektrální snímání** – Obraz reprezentuje odražené světlo z vícero specifikovaných vlnových délek.
5. **snímání laserem (Scanning laser ophthalmoscopy – SLO)** – Obraz zaznamenává intenzitu odraženého světla o určité vlnové délce v časovém rozmezí.
6. **adaptivní optické SLO** – Intenzita zaznamenaného světla je opticky upravena modelováním odchytky ve své vlastní vlnové délce.
7. **fluoresceinová angiografie a indocyaninová angiografie** – Snímek zaznamenává intenzitu a množství vyzařovaných fotonů z látek fluorescein a indocyanine, jež byly vstříknuty do krevního oběhu pozorovaného pacienta.

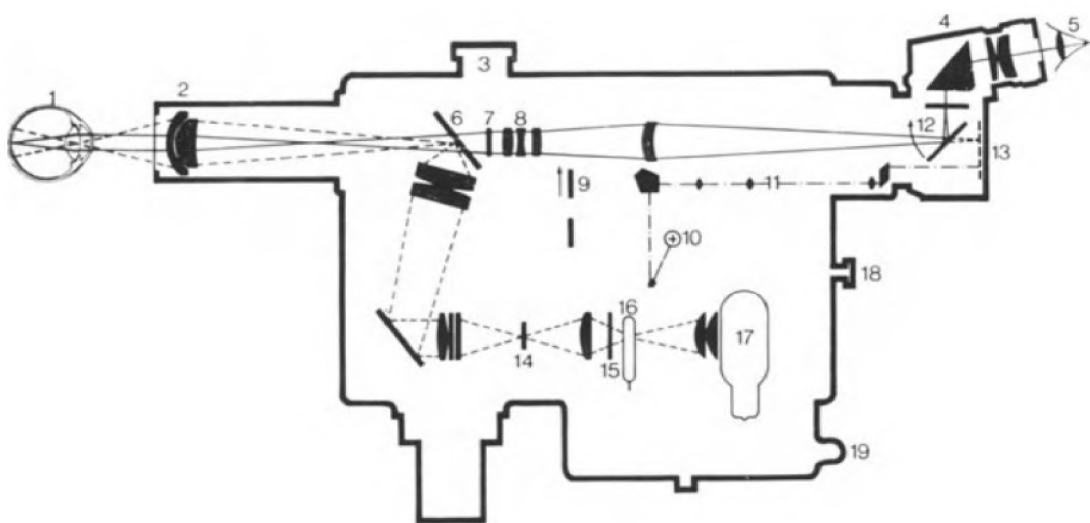


Obrázek 2.4: Snímky pořízené fundus kamerou při různých úhlech [35].

Fundus kamera [35] je specializovaný elektronový mikroskop nízkého výkonu, s přidaným fotoaparát, který vznikla na základně principu nepřímého oftalmoskopu. Kamery jsou

schopny snímat sítnici oka z různých úhlů. Jako normální pozorovací úhel se považuje 30 stupňů přičemž sítnice na snímcích z tohoto úhlu jsou 2.5 krát zvětšené vůči skutečnosti. Širokouhlá fundus kamera je schopna tvořit snímky v úhlech v rozmezí od 45 do 140 stupňů, přičemž poskytuje úměrně méně zvětšení sítnice. Fundus kamera s úzkým úhlem snímání pořizuje snímky v úhlech 20 stupňů a méně. Vliv pozorovacích úhlů při pořizování snímku sítnice oka jsou pozorovatelné na obrázku 2.4

Problém osvětlení očního pozadí řeší fundus kamera například pomocí lampy, nebo elektrického blesku. Vycházející světelné paprsky z těchto světelných zdrojů prochází přes sadu filtrů až na kulaté zrcadlo. Toto zrcadlo následně odráží světlo na řadu čoček, které jej zaostří. Na nejvyšší² čočku je umístěna maska, která modifikuje přichozí světlo do geometrického tvaru zvaného torus neboli anuloid. Torus světla se následně odráží od dalšího kulatého zrcadla s centrálním otvorem načež vstupuje do oka pacienta skrze rohovku. Princip funkčnosti fundus kamery je prezentován na obrázku 2.5.



Obrázek 2.5: Zjednodušený model fundus kamery [20].

Za předpokladu, že jak osvětlovací systém, tak obraz jsou správně zarovnané a vyostřené, výsledný obraz sítnice vychází z oka rohovkou skrze centrální, neosvětlenou část anuloidu. Skrze anuloid světlo pokračuje přes zařízení pro astigmatickou korekci a pro dioptrickou, kompenzační čočku, až do čoček kamerového systému, který výsledný obraz sítnice zaznamená. Výsledný snímek fundus kamerou je zobrazený na obrázku 4.1 v kapitole 4.

Při vyšetření fundus kamerou je pacient posazen před použitý přístroj a jeho hlava je opřena do vestavěné opěrky hlavy. Vyšetřující lékař, který ovládá fundus kameru poté nastaví její parametry tak, aby byl obraz vycentrovaný a zaostřený podle požadavků. Výsledný snímek se dále používá pro různé účely, například za účelem stanovení diagnózy pacienta. Pacientovo oko je během vyšetření se stavu maximálního roztažení zornice, tzv. mydriázy. V tomto stavu se oko většinou nachází například při slabém osvětlení v okolí, nebo při podráždění oka. Pro potřeby vyšetření fundus kamerou se stav mydriáze navozuje léky, a proto se v tomto případě používá označení umělé mydriázy. Samotné vyšetření je neinvazivní a tedy pro pacienta bezbolestné, přičemž nedochází k narušení struktury oka.

²V tomto případě se myslí čočka, která je nejdále na dráze světelných paprsků vycházejících ze zdroje světla

Kapitola 3

Lidské oko

V této kapitole zmíním a popíši některé základní pojmy z oftalmologie, a v podkapitole 3.1 se budu věnovat sítnici a jejímu vrstvení.

Vzhledem k tomu, že detekovat poškození sítnice zapadá do oblasti oftalmologie, nejprve bude krátce zmíněno oko a jeho části, ze kterých se skládá [9]. Lidské oko je smyslový párový orgán, který umožňuje člověku vidět a to díky zpracování dopadajícího světla na plochu sítnice. Lidé přijímají zhruba 80 procent z okolního světa právě pomocí zraku, což činní tento orgán jako nejdůležitější součást našich smyslů. Naše oči zachytávají světelné paprsky, které se odráží od různých předmětů, což nám dává možnost tyto objekty pozorovat - jejich tvar, velikost, barvu aj. Tyto odražené paprsky dopadají na sítnici v zadní části oka, kde jsou absorbovány světločivými buňkami sítnice - foto-receptory. Foto-receptory následně vysílají elektrické impulzy přes oční nerv až do zrakového centra mozku, které se nachází v zadní části lebky - týlním laloku.

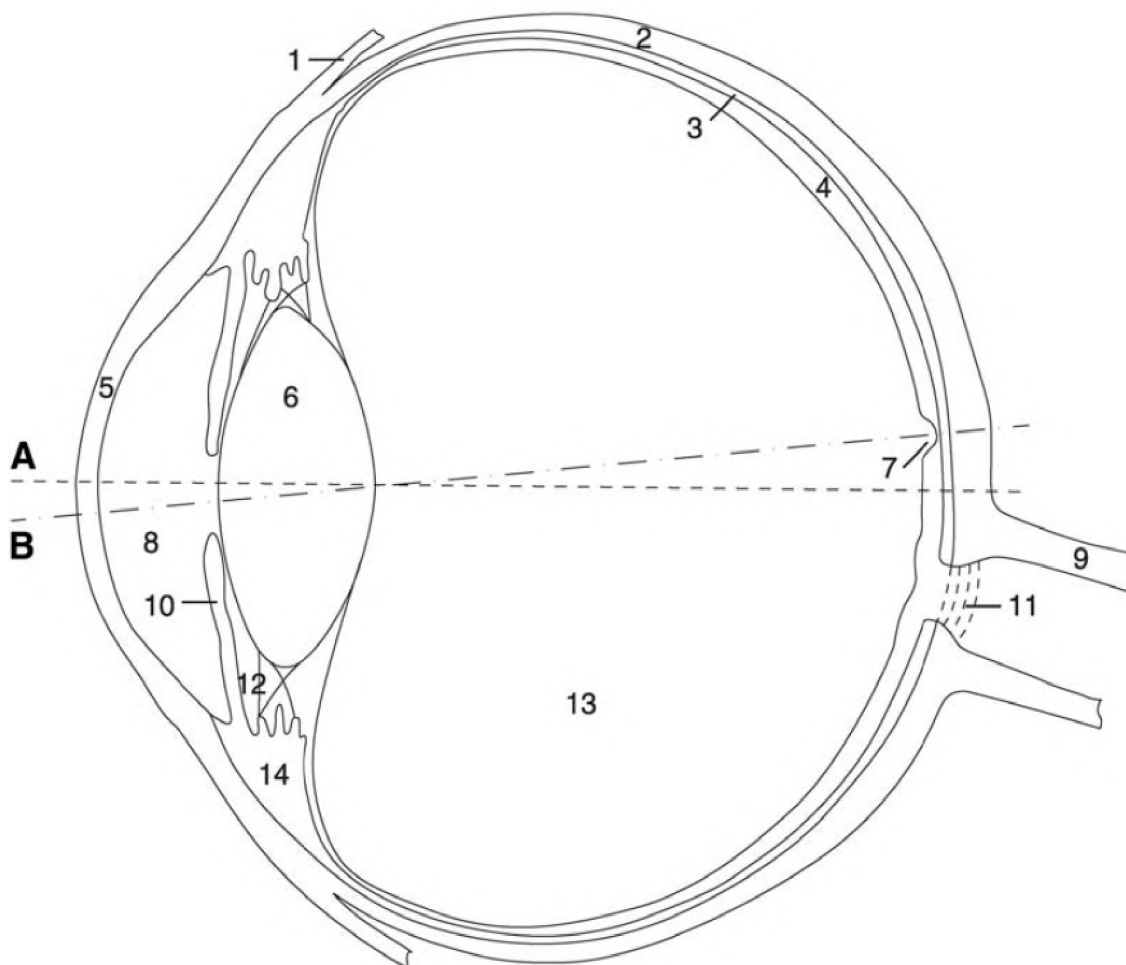
Oční koule je uložena v dutině očnice, kterou ohraničují kosti lebky a má téměř sférický tvar. Tento smyslový orgán se skládá z tří vrstev:

1. **Zevní vrstva** – Vazivová vrstva složená z bělima a rohovky.
2. **Prostřední vrstva** – Hlavní součásti jsou cévnatka a duhovka.
3. **Vnitřní vrstva** – Složená ze sítnice s receptory, a nervových vláken.

Oční koule se uvnitř rozděluje do tří hlavních komor: přední komora, zadní komora a sklivec. Oční komory jsou šterbinovité prostory mezi rohovkou a přední plochou duhovky, a mezi zadní plochou duhovky a přední plochou čočky. V komorách cirkuluje komorová, která se tvoří z krevní plasmy. Sklivec je huspeninovitá průhledná hmota, která vyplňuje většinu vnitřního prostoru oční koule mimo přední a zadní komoru.

Na obrázku 3.1 jsou znázorněny jednotlivé části očního aparátu, které lze podle [9, 13] popsat následovně:

1. **Úpony okohybného svalu (tendon of rectus lateralis muscle)**
2. **Bělima (sciera)** – Tuhá bílá vazivová blána, tvořící pevný obal bulbu, do které se upínají okohybné svaly. Má tloušťku 0.3 - 2 milimetry a zaujímá 80 procent povrchu oční koule.
3. **Cévnatka (choroidea)** – Střední vrstva oční koule. Obsahuje množství cév které zásobují především zevní vrstvy sítnice. Dále cévnatka obsahuje hnědý pigment, zabraňující rozptylu světelných paprsků uvnitř oka. Cévnatka vpředu pokračuje jako zřasený prstenec (Řasnaté tělísko).



Obrázek 3.1: Znázornění průřezu lidského oka. [9]

4. **Sítnice (retina)** – Jemná několika vrstevná blána tloušťky 100 až 200 μm tvořící vnitřní vrstvu oka. Zde jsou uloženy receptory, schopné reagovat na světelné záření. Sítnice je blíže popsána v podkapitole 3.1.
5. **Rohovka (cornea)** – Orgán v přední části oka, který je složen z tenkých vazivových lamel, jež jsou na sebe hustě přiložena. Obsahuje nervové zakončení ale není prokrvená. Kontaktem s rohovkou dojde k vyvolání nepodmíněného reflexu - sevření víček.
6. **Čočka (lens crystalina)** - Orgán tloušťky 4 mm zavěšený na řasnatém tělísku. Čočka je složena z tuhé, rosolovité a dokonale průhledné hmoty. Na povrchu čočky je jemné vazivové pouzdro, do kterého se upínají vlákna řasnatého tělesa. Její funkcí je lámat paprsky tak, aby se všechny paprsky vycházející z téhož bodu sešly v jednom bodě na sítnici.
7. **Žlutá skvrna (fovea)** – Místo nejostřejšího vidění. Tato část je blíže popsána v podkapitole 3.1.
8. **Přední komora (anterior chamber)**

9. Optický nerv (optic nerve)

10. **Duhovka (iris)** – Má tvar kruhového terčíku z hladkého svalstva. V duhovce jsou pigmentové buňky, jejichž množství a hloubka uložení určují její barvu (modré mají pigmentu nejméně, hnědé a černé nejvíce). Tato pigmentová vrstva působí jako clona a zabraňuje, aby paprsky vnikaly do oka jinudy než zornicí. Uprostřed duhovky je kruhovitý otvor - Zornice.
11. **Cribriformová deska (lamina cribrosa)**
12. **Zadní komora (posterior chamber)**
13. **Sklivec (corpus vitreum)** – Huspeninovitá průhledná hmota, která vyplňuje většinu vnitřního prostoru oční koule. Udržuje v oku stálý tlak, a tím i tvar.
14. **Řasnaté tělísko (corpus ciliare)** - Paprscitě uspořádaný val z hladké svaloviny volně visící mezi bělimou a rohovkou. Na povrchu má četné výběžky, na něž je tenkými vlákny zavěšeno pouzdro čočky.

Osa A slouží jako optická osa, osa B slouží jako vizuální osa. Pro úplnost je potřeba doplnit že **Zornice (pupila)** je Kruhový otvor uprostřed duhovky, v němž je umístěna čočka.

3.1 Sítnice

V následující kapitole je podrobně popsána stavba sítnice včetně nervové vrstvy. Rozdělení buněk sítnice do tříd a jejich funkce, které vykonávají. Tato kapitola a její podkapitoly čerpají převážně z [8, 34, 31], pokud nebude stanoveno jinak.

U živočichů řadící se mezi obratlovce, tedy i u lidí, lze sítnici popsat jako tenkou vrstvu na zadní části oka, připomínající film kamery. Přesnější řečeno, sítnice je složena z neurální vrstvy (sítnice) a pigmentového epitelu. Neurální sítnice je přibližně 100 až 200 μm v souvislosti s druhem živočicha, a představuje vrchol miniaturizace. Dříve byla sítnice označována jako jednoduchý model mozku. Nicméně, pravděpodobnější bude tvrzení, které říká, že ke zvýšení komplexnosti sítnice a její struktury je následkem situace, kdy sítnice dosahovala limitu stanoveného metabolismem, průtokem krve a difuzí, což mělo za následek seskupení více funkcí do malého množství nervové tkáně. Spousta retinálních neuronů je extrémně malá a produkují stupňovaný elektrický potenciál, který je vhodný pouze pro přenos krátkých vzdáleností, přičemž některé sítnicové okruhy používají stejné komponenty.

Neurální sítnice zpracovává všechny vstupní světelné signály. Lze ji tedy označit jako procesor na prostorové informace, který je postaven na mozaice tyčinek a čípků, které reagují na světlo a produkují stupňovaný elektrický impuls. Obsah prostorového světelného vzoru je zachován, a většinou je prostřednictvím genikulárních jader retino-opticky mapován na oblast V1 centra vidění v mozku, a na počet dalších vyšších oblastí zpracování obrazu.

Zjednodušená analogie sítnice vůči filmu v kameře ovšem může být zavádějící, protože to naznačuje, že sítnice je jednoduché statické pole. Náš zrak a schopnost vidění zavádějí působí jako jednoduchá záležitost jen proto, že se u lidí zrak vyvinul nadprůměrně vůči ostatním živočichům – značná část mozku savců je zaměřena právě na zpracování světelných signálů. Po kratším zamyšlení ovšem zjistíme, že naše schopnost vidění zprostředkovává vyžaduje citlivé spojení s vysokoúrovňovými procesy, jako je ukládání obrazů, získané pomocí očí, a její zpětně vyvolání, proces učení a pamatování. Vše zmíněné je potřebné pro úspěšné pozorování, porovnávání a rozeznávání objektů. Nicméně, dokonce i v sítnici, je poměrně snadné demonstrovat přítomnost vícero procesů použitím známé vizuální iluze.

Při prvním pohledu na obrázek 3.2 to vypadá, že se jedná o náhodné pole velkých pixelů, kde toto pole obsahuje tři světlé oblasti. Pokud ovšem čtenář přimhouří oči, podívá se stranou, nebo z druhého konce místnosti, zjistí, že se jedná o malbu Leonarda da Vinci, jenž nese název Mona Lisa. Výše zmíněné světlé oblasti na obrázku jsou ve skutečnosti obličej, hrudník a ruce postavy. Proč je ale obraz jednodušeji rozpoznatelný, když je vstupní světelný signál zkreslený? Komponenty vysoké prostorové frekvence byly odstraněny značnou redukcí počtu pixelů z původního obrazu. Pozůstatkem této modifikace je detailní pohled na matoucí pole čtverců. Nicméně tento detailní pohled je efektivně vyfiltrován pomocí přimhouření očí, což způsobí, že vstupní signál tohoto obrazu do našich očí je nízké ostroty, což má za následek zjednodušené rozpoznání tohoto obrázku. Toto je přímá demonstrace toho, že zrakový systém funguje na alespoň dvou prostorových měřítkách zároveň. Verze obrazu s nízkou přesností je stále rozpoznatelná, tedy jsme schopni rozpoznávat objekty při snížené kvalitě obrazu. Na základě této demonstrace lze tedy říct, že zrakový systém obsahuje dva kanály pro přenos informací o různých prostorových měřítkách. Dokonce existuje důvod, který nabádá, že lidský zrak obsahuje přibližně 15 kanálů nebo proudů informací, které jsou využívány současně.



Obrázek 3.2: Vysoce filtrovaný obraz o 13 x 20 pixelech slavné malby [34].

3.1.1 Sítnice v souvislosti s mozkiem

Sítnice je součástí centrálního nervového systému (CNS) člověka, která se v embryonálním stádiu oddělila od zbytku nervové trubice. Jinými slovy, jedná se o tkáň (část mozku), která je složena ze stejných komponent jako mozek, vyjma složek specializujících se na detekci světla. Stejně jako v ostatních částech centrální nervové soustavy je také v sítnici glutamát jako hlavní excitační neurotransmiter.

Za zmínku také stojí poznamenat, že sítnice je jedinou částí centrálního nervového systému, kterou lze přímo vidět a vyšetřit. Vyšetření sítnice (tzv. vyšetření očního pozadí) proto umožňuje posoudit nejen změny na sítnici a zrakovém nervu, ale i sledovat chorobné změny cév sítnice, které jsou citlivým ukazatelem stavu mozkových cév, jejichž vyšetření je jinak velmi obtížné [13].

Vrstvená struktura sítnice (tabulka 3.1) je základní charakteristikou a hloubku vrstvy v sítnici často určují synaptické spoje.

Vrstva	Obsahuje
Vnější jaderná vrstva	Foto-receptory, tyčinky a čípky
Vnitřní jaderná vrstva	horizontální, bipolární a Mulerovy buňky
Vrstva gangliových buněk	Gangliové a rozprostřené amakriní buňky
Vnější plexiformní (pletivovitá) vrstva	Foto-receptory komunikující s horizontálními a bipolárními buňkami
Vnitřní plexiformní (pletivovitá) vrstva	Bipolární buňky komunikující s amakrinními a gangliovými buňkami

Tabulka 3.1: Celulární a synaptické vrstvy sítnice

Na obrázku 3.3 je možné vidět všechny vrstvy popsané v tabulce 3.1. Tři buněčné vrstvy jsou odděleny dvěma synaptickými nebo plexiformními vrstvami, které obsahuje naprostou většinu jemných dendritů a synapsí. Vnější plexiformní vrstva (**OPL**) leží mezi vnější (**ONL**) a vnitřní nukleární vrstvou (**INL**). Vnitřní plexiformní vrstva (**IPL**) odděluje vnitřní nukleární vrstvu (**INL**) od vrstvy gangliových buněk (**GCL**).

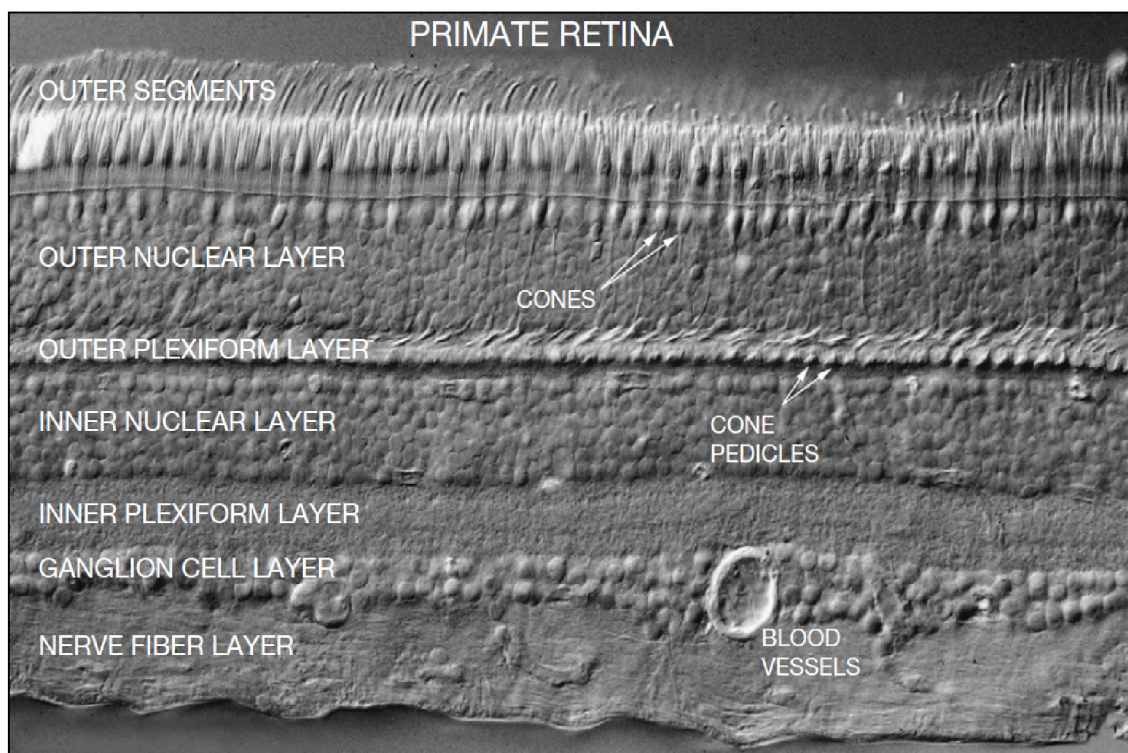
Tyčinky, světločivé buňky sítnice protáhlého vláknitého tvaru, slouží pro vnímání světla. Čípky, světločivé buňky sítnice podlouhlého tvaru, naopak slouží jako receptory barevného vidění. Poměr mezi tyčinky a čípky je 20:1. V sítnici začínají vlákna zrakového nervu, kterým jsou světelné podněty předávány do mozku. Místem nejostřejšího vidění je **žlutá skvrna sítnice**, kde jsou pouze čípky. Žlutá skvrna leží přibližně 5 mm zevně od výstupu zrakového nervu. Výstup zrakového nervu lze identifikovat jak místo, kde se sbíhají všechny cévy sítnice do jednoho bodu. V místě, kde vystupují vlákna zrakového nervu z očního bulbu je malá vyvýšenina (papila), způsobená nahromaděním vláken sbíhajících se z různých úseků sítnice. Nejsou zde žádné tyčinky ani čípky. Papila zrakového nervu je proto **slepou skvrnou sítnice**. Sítnice v tomto místě tedy není schopna vnímat dopad světla - dochází ke ztrátě informace.

3.1.2 Jednoduchý okruh

Nejjednodušší sítnicový okruh je neuronový řetězec skládající se z tří neuronů, jednoho čípku, bipolární buňky a nakonec gangliové buňky (obrázek 3.4). Tato jednoduchá struktura se nazývá laterální dráha, nejrychlejší cesta signálu ven ze sítnice. Všechny tři elementy této struktury používají glutamát jako neurotransmitter. Axony (neurity) gangliových buněk se sbíhají u očního nervu, který následně nese signál zrakové informace do vyšších míst obrazového zpracování. Navíc k této vertikální struktuře jsou připojeny ještě dvě třídy laterálních inter-neuronů, horizontálních buněk v OPL a amakriní buňky v IPL (obrázek 3.4). Horizontální buňky poskytují negativní zpětnou vazbu to čípků, které jsou na čípky připojeny přes mezerové spoje. Amakriní buňky jsou zde různorodé. Jedna z jejich rolí spočívá v poskytování další vrstvy zpětné vrstvy pro bipolární buňky. Také je potřeba podotknout, že obrázek 3.4 je zjednodušený, ve skutečnosti je počet amakrinních buněk nejméně desetinásobný vůči buňkám horizontálním.

3.2 Klasifikace sítnicových buněk

Sítnice obsahuje šest hlavních tříd neuronů (Tabulka 3.2). Foto-receptory se nacházejí v ONL a mohou být rozděleny do tyčinek a čípků. Bipolární buňky přijímají signál z fotoreceptorů, z vnější vrstvy do vnitřní vrstvy sítnice. Horizontální a amakriní buňky fungují



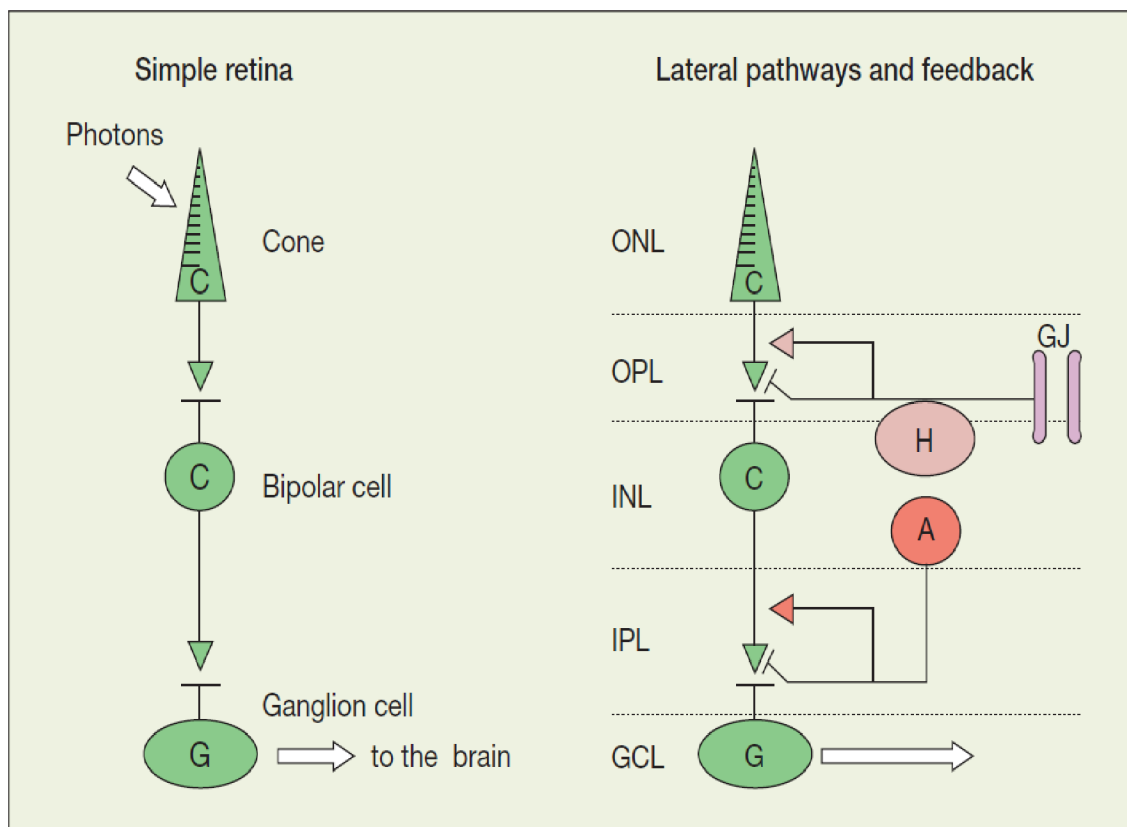
Obrázek 3.3: Sítnice primáta. Vertikální řez skrz sítnici makaka nasnímaný pomocí DIC optiky. Je možné pozorovat všechny vrstvy sítnice včetně dvou synaptických vrstev [34].

jako laterální inter-neurony mezi vnější a vnitřní vrstvou sítnice. Gangliové buňky tvoří výstup ze sítnice. Nakonec, radiálně orientované Müllerovy buňky jsou převládající gliové buňky.

Neuronový typ	Role	Počet typů
Foto-reptory	Tyčinky a čípky	2
Horizontální buňky	Laterální inter-neurony, OPL	2
Bipolární buňky	Vertikální spoje	10 - 12
Amakrinní buňky	Laterální inter-neurony, IPL	~30
Gangliové buňky	Výstupní neurony	15 - 20
Vnitřní plexiformní buňky	Zpětná vazba, IPL do OPL	?
	Celkem	~65

Tabulka 3.2: Hlavní typy buněk v sítnici [34].

Výše zmíněných šest hlavních typů lze dále rozdělovat do jejich podtypů, pro každou jednotlivou třídu na celkem 60 až 70 podtypů kombinovaně. Je tedy vidět, že sítnice je značně komplexní, ne však chaotická. Role všech buněk na sítnici je určena tak, že formují ne-náhodnou mozaiku, a to přes celou sítnici. Tyto buňky sdílejí základní morfologické vlastnosti a používají stejné neurotransmitery. Dále se tyto buňky nacházejí a rozrůstají v charakteristické hloubce uvnitř sítnice a tvoří stereotypní synaptické spojení s překvapivou konzistencí. Tím je myšleno, že dochází k tvorbě stanovenému počtu synapsí stejného typu.



Obrázek 3.4: Grafické znázornění jednoduchého okruhu. Nejjednodušší okruh, který znázorňuje základ sítnicových nervových spojů je zobrazen vlevo, jednoduchý okruh s připojenými laterálními inter-neurony vpravo [34].

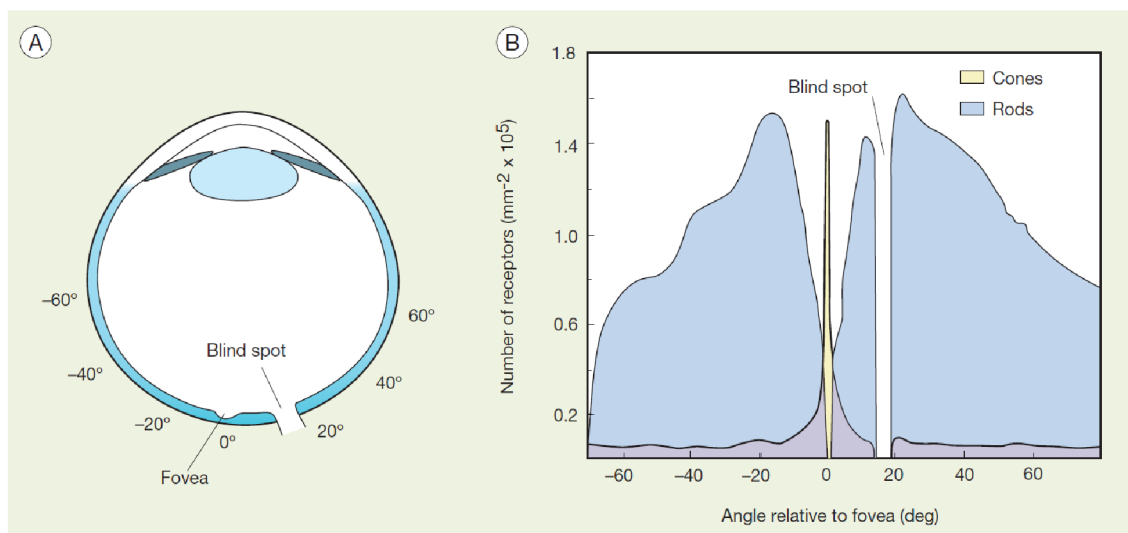
Během postupného prozkoumávání sítnice je možné pozorovat opakující se vzory napříč sítnicí, které poukazují na fakt, že sítnice je dvou-dimenzionální pole opakujících se okruhů.

Klasifikace neuronů sítnice však není jednoduchá záležitost. Klasifikace je totiž zkomplikovaná faktory, jakou jsou vysoká variability podtypů těchto buněk, nízkou šancí obdržení vzácných typů buněk a rozdílnosti ve velikostech buněk. Řešení tohoto problému částečně leží v porozumění v důležitosti některých morfologických vlastností, pro klasifikování specifických typů buněk.

Neurony mohou být klasifikovány do unikátních buněčných tříd na základě určitého množství vlastností:

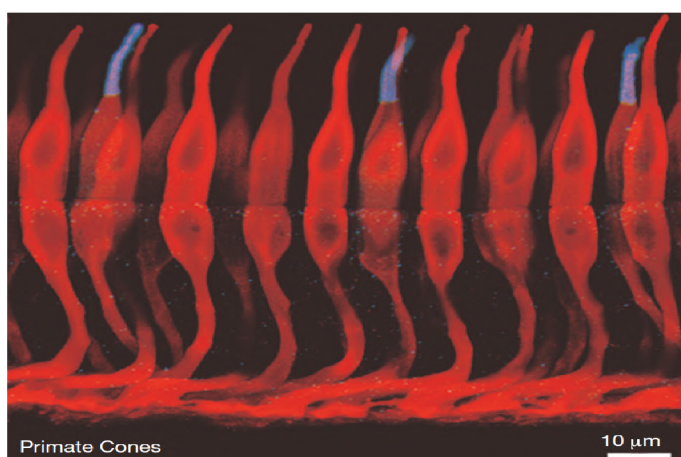
1. Jejich morfologie, což v tomto případě znamená podle velikosti, tvaru a struktury neuronů, zvláště jejich dendritických polí. Toto může vyžadovat měření hustoty dendritů a jejich větvícího potenciálu.
2. Podle hloubky uvnitř struktury sítnice, zvláště pak podle dendritických úrovní uvnitř IPL. Bylo zjištěno, že hloubka v IPL funguje jako jednoduchý adresovací systém pro určení, které cílené neurony jsou v synaptickém spojení.
3. Podle odezvy, nejčastěji získané pomocí elektrofyziologických měření. Ty mohou být rozdělené do excitačních a inhibičních vstupů.

4. Jejich biochemie, zvláště s ohledem na různé neurotransmitery použité pro komunikaci mezi neurony.
5. Vzoru vytvořených spojení s ostatními neurony by měly být konzistentní pro unikátní buněčný typ.
6. A nakonec, podle vlastností celé populace, pro specifický buněčný typ.



Obrázek 3.5: Rozmístění tyčinek a čípků v lidském oku. Zajímavostí je fakt, že naprostá většina čípků se nachází v oblasti žluté skvrny, kdežto tyčinky jsou více rozprostřené po větší části obvodu oka. Ve slepém místě, kde optický nerv vyústuje do oka, nenajdeme žádné fotoreceptory [34].

3.2.1 Tyčinky



Obrázek 3.6: Snímek čípků primáta [34].

Vrstva ONL obsahuje fotoreceptorní buňky (sekce 3.2), tyčinky i čípky, kde 95% všech fotoreceptorů jsou tyčinky a zbylých 5% jsou čípky. Výjimku tvoří pouze oblast žluté skvrny, kde převládají čípky (Obrázek 3.5). V lidském oku se nachází zhruba 100 milionů tyčinek, které slučují dohromady svůj signál, což poskytuje lidem schopnost vidění za snížené viditelnosti, například v noci, kdy se obraz zdá monochromatický. Chybějící schopnost barevného vidění je charakteristickým znakem vidění poskytovaného tyčinkami. Na obrázku 3.5 je možné si povšimnout,

že ve vzdálenosti $350\ \mu\text{m}$ od žluté skvrny se nenacházejí žádné tyčinky, a naopak dosahují maximální hustoty asi 20 stupňů excentricky.

Celková struktura a signálové cesty tyčinek jsou vytvořeny pro maximální senzitivitu. Tento fakt také dokazují anatomické detaily a synaptické spojení tyčinek. Tyčinky dokážou generovat signál už po zachycení jednoho fotonu. Nicméně vzhledem k omezením binárního signálu generovaným tyčinkami, pro detekovatelnou hranici signálu je zapotřebí, aby signál zároveň vycházel alespoň z 5 až 10 tyčinek zároveň. V závislosti na živočišném druhu, 20 až 100 tyčinek konverguje do jedné bipolární tyčinky, a 100 bipolárních tyčinek pak dále konverguje do gangliové buňky, a tedy absolutní prahová hranice pro vidění je odvozena od průměru jedné fotoizomerizace na 10 000 tyčinek.

3.2.2 Čípky

Druhým typem fotoreceptorických buněk ve vrstvě ONL jsou čípky. Jejich zastoupení na sítnici je asi 5% což odpovídá zhruba 5 milionům čípků. V porovnání s tyčinkami jsou čípky větší se zužujícím se venkovním segmentem. I přesto že čípků je minimální množství s porovnáním s tyčinkami, čípky jsou zodpovědně za velmi přesné, ostré, barevné vidění při dostatečném osvětlení, například přímého slunečního svitu. Čípky společně s tyčinkami a jejich spojovacími okruhy, tvoří všestrannou kombinaci, která pokrývá intenzitu 10 log jednotek od temné noci až po jasný sluneční svit. I přesto že průměrná scéna, kterou je možné pozorovat, se pohybuje v rozmezí intenzity od 2 do 3 log, průběžné přizpůsobování citlivosti sítnice na světlo posouvá tento interval napříč celému rozsahu intenzity světla. Toto je důležitá funkcionální sítnice, neboť mimo operační rozsah jsme prakticky slepí. Jedním z příkladů může být například přechod z dobře osvětlené místnosti do tmavé nebo naopak. Většina změn potřebných na přizpůsobení pro přechod mezi takto různě osvětlenými prostory probíhá přímo pomocí fotoreceptorů v ONL vrstvě sítnice, nicméně souběžně také dochází k velkým změnám v nervových cestách napříč celou sítnicí. Toto je nejdůležitější funkcí sítnice, hned po samotné detekci světla.

Čípky podporují barevné vidění u lidí. V sítnici jsou tři typy čípků, kde každý typ má svoji vlastní maximální citlivost:


- Červené – vlnová délka o velikosti $561\ \text{nm}$
- Modré – vlnová délka o velikost $430\ \text{nm}$
- Zelené – vlnová délka o velikost $530\ \text{nm}$

Spousta dalších savců ale pro své vidění používá čípky pouze s citlivostí na modrou a zelenou barvu. Díky použití adaptivní optiky pro korekci rozmazanosti v čočce a sítnici bylo možné pozorovat rozložení jednotlivých typů čípků na sítnici (Obrázek 3.7). Sítnice neobsahuje žádný stanovený vzor, který by podporoval barevné vidění. Navíc se zdá, že existuje obrovská variace v červených a zelených čípků napříč různými jedinci s barevným viděním.

Červené a zelené čípky nemohou být morfologicky rozlišeny a opsiny¹ těchto čípků jsou si tak podobné, že jsou také prakticky nerozlišitelné. Modré čípky lze mapovat za použití selektivní protilátky proti opsinům nacházejících se v modrých čípcích, nebo pomocí jejich selektivně naakumulovaných barviv. Modré čípky jsou v naprosté menšině – jejich zastoupení na sítnici tvoří pouze 10% všech čípků (obrázek 3.7). Toto množství není dostatečné pro poskytnutí vysoké ostrosti, nicméně výpočty ukazují, že hustota modrých čípků

¹Opsiny jsou skupina proteinů, které jsou citlivé na světlo.

je dostatečná pro podporu redukováného rozlišení způsobené vizuální odchylky na konci modrého spektra. V samotném centru žluté skvrny modré čípkové dokonce nejsou.



Obrázek 3.7: Mozaika červených, zelených a modrých čípků na lidské sítnici [34].

Z čípků vycházejí stonko-vité axony, které se v sítnici primáta, poblíž žluté skvrny, roztahují radiálně, tak, že tyto výrůstky formují prstencové pole kolem centra. Každý takovýto axon je 6 až 8 μm v průměru a poblíž žluté skvrny obsahuje 20 synaptických stuh. Tyto synaptické stuhy jsou schopné podporovat vysoké míry přenosu signálu a na axonech tyčinek jsou obaleny synaptickými váčky obsahující neurotransmitter glutamátu. Pod axony čípků se nachází několik otvorů. Ty značí místa, kde postsynaptické výrůstky horizontálních a bipolárních buněk sahají k synaptickým stuhám. Okolo 10 až 12 bipolárních plus několik horizontálních dendritů buněk se spojuje navzájem, a tedy pod axonem čípku může být až 200 postsynaptických výrůstků. Ve skutečnosti je možné, že axony čípků mohou být ty nej-

komplikovanější synaptické struktury v mozku.

Poblíž žluté skvrny, axony čípků jsou na sobě velmi nahuštěné, téměř dotýkající se, a jsou spojeny velmi jemnými výrůstky známé jako telodendria – koncové větve axonů. Více periferně jsou axony čípků široce rozloženy a telodendria jsou zde zřetelně prominentní. Záznamy mezi čípkami jsou spojené, což má za následek převzorkování příchozího signálu a díky tomu nedochází ke ztrátě přesnosti přenášeného signálu. Toto spojení dokonce snižuje náhodný šum, přičemž signály způsobené dopadem světla jsou posíleny. Bylo spočítáno, že tento způsob propojení zlepšuje poměr mezi signálem a náhodným šumem o 77% – velký zisk za malou cenu. Spojení mezi červenými a zelenými čípkami je nerozlišitelné. Morfologicky, axony modrých čípků jsou o trochu menší než axony čípků červených a zelených, a mají pouze několik drobných dendritů, které se zřídka kdy dotýkají. Proto jsou axony modrých čípků rozlišeny od sítě axonů červených a zelených čípků.

3.3 Žlutá skvrna

Oblast nejostřejšího vidění, která se nachází v centrální oblasti sítnice primátů se označuje jako žlutá skvrna. Žlutá skvrna je unikátní pouze pro primáty, ostatní savci ji nemají. Pokud nějaký periferní stimul zachytí naši pozornost, dojde k vycentrování sítnice na zpozorovaný objekt, nebo scénu, tak, aby světelné paprsky dopadaly přímo na žlutou skvrnu, tedy do místa s vysokou ostrovní vidění. V sítnici se také nachází proláklina, známá jako jáma žluté skvrny, která je způsobena chybějícími překrývajícími se neurony v dané oblasti. Axony čípků se rozbíhají šikmo z jejich výrůstků, pryč od žluté skvrny. Gangliové buňky, které

jsou připojené k centrálním čípkům se hromadí v prstencové oblasti kolem žluté skvrny, kde vrstva gangliových buněk je tlustá 6 až 8 buněk. Struktura žluté skvrny je přizpůsobena maximální citlivosti, neboť světlo není rozptýleno průchodem dalších vrstev sítnice, přičemž optimalizuje ostrost obsahem maximálního možného počtu čípků. Pro zvýšení hustoty čípků jsou tyto čípky zmenšeny na minimální možnou velikost. V lidské sítnici je dosaženo maximální hustoty při 200 000 čípků na milimetr čtvereční, a proto je vrstva ONL lehce tlustší, aby byla schopna pojmout toto zvýšené množství buněk. V centrální oblasti žluté skvrny se nenacházejí žádné cévy a dokonce ani modré čípky, vzhledem k jejich snížené přesnosti vidění způsobené jejich nízkou hustotou na sítnici. Stejně tak v oblasti žluté skvrny nelze nalézt žádné tyčinky (Obrázek 3.5). Vzhledem k tomu, že čípky nejsou vhodné pro vidění ve tmě, pro dosažení maximální ostrosti za snížené viditelnosti je potřeba posunout zrak lehce stranou od pozorovaného objektu, aby světlo dopadalo na sítnici s vysokou koncentrací tyčinek.

Za opak žluté skvrny lze označit slepé místo sítnice. Jedná se o oblast na sítnici, kousek od žluté skvrny, kde se optický nerv napojuje na sítnici. V tomto místě se na sítnici nenacházejí žádné fotoreceptory, a proto jakýkoliv obraz, který zde dopadá nelze vidět. Zajímavostí je, že lidé si nejsou vědomi této slepé oblasti během snímání okolí. Vizualní systém člověka tuto oblast prostě doplní. Jakým způsobem tento proces doplnění funguje a jak lze lokalizovat slepou skvrnu je blíže popsáno například v práci neurologického výzkumného týmu z Freiburgu [36].

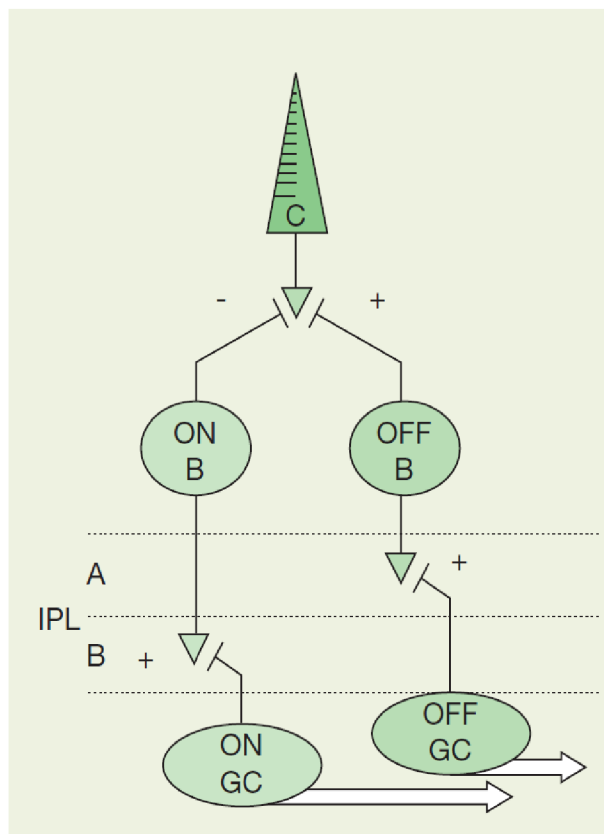
3.4 Horizontální buňky

Pozorování vysoce kontrastních objektů za použití jasného umělého světla je jedna věc. Při vstupu do okolního světa ovšem zjistíme, že pozorujeme scénu osvětlenou přírodním světlem, kde se snažíme sledovat nízko kontrastní objekty v pozadí. K tomu je zapotřebí způsob vidění, který by dokázal odstranit pozadí z těchto objektů, abychom se na ně, a na jejich detaily, mohli lépe soustředit. K tomuto účelu slouží horizontální buňky ve vnější vrstvě sítnice. Síť horizontálních buněk obsahuje velký, pomalý obraz scény, který je následně odečten od signálu z čípků. Díky tomu, že horizontální buňky mají velké pole vnímání, a díky jejich velikosti a způsobu spojování, jsou schopny odečíst průměrné osvětlení z vizuální scény, čímž umožňují fotoreceptorům lépe vnímat lokalizované změny osvětlení ve scéně, způsobené objekty, které se snažíme zpozorovat. Právě proto, že horizontální buňky jsou pomalé, jejich signály jsou vždy lehce zpožděné vůči signálům z ostatních fotoreceptorů, a proto neblokují důležité rychle se měnící signály, které nesou nejdůležitější vizuální informace. Horizontální buňky jsou příčně rozsáhlé interneurony nacházející se ve venkovní řadě vrstvy INL, přiléhající k vrstvě OPL. Reagují na rozptýlené světlo pomocí vysoké hyperpolarizace.

3.5 Bipolární buňky

Bipolární buňky získávají vstupní signál z fotoreceptorů, který pak dále přenáší do vnitřní vrstvy sítnice. Jedná se o vzruchové interneurony, které používají glutamát jako neurotransmitter, specializovaný na trvalý přenos signálu, kde terminály obsahují synaptické spoje podobně těm, jaké mají fotoreceptory, pouze menší. U savců bylo pozorováno 9 až 12 různých typů bipolárních buněk, jenž jsou poměrně těžko klasifikovatelné.

V nervových cestách čípků lze nalézt značnou rozdílnost funkce, která je zřejmé hned u prvních synapsí, a které jsou znatelné ve všech vyšších vizuálních centrech. Sítnice je rozdělena do ON a OFF kanálů, které jsou obsluhovány stejně označenými ON a OFF bipolárními čípkovými buňkami. Respektujíc hloubku sítnice, bipolární buňky jsou ukončeny v různých úrovních v IPL vrstvě. OFF bipolární buňky se větví v horní polovině této vrstvy, kde dále tvoří synapse s OFF gangliovými buňkami. ON bipolární buňky prostupují hlouběji do vrstvy IPL, kde tvoří synapse s ON gangliovými buňkami. ON a OFF bipolární buňky produkují opačné signály, označené plusem a mínusem na obrázku 3.8, kterými reprezentují změny v intenzitě dopadajícího světla. Polovina bipolárních buněk nese signál o intenzitě větší než je lokální průměr a druhá polovina bipolárních buněk přenáší signál o menší intenzitě, než je lokální průměr. ON a OFF bipolární buňky lze rozlišit podle funkcionality následovně:



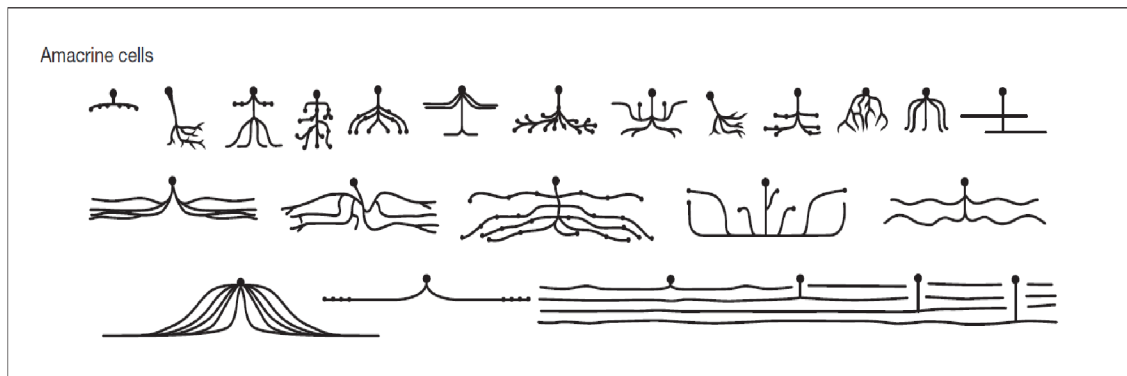
Obrázek 3.8: Rozdělení ON a OFF kanálů [34].

- **OFF bipolární buňky** – Dendrity OFF bipolárních buněk je rozvětveny v OPL vrstvě a navazují kontakt s každým čípkem v jejich dosahu, na bazálních synapsích. OFF bipolární buňky, stejně jako čípky, jsou hyperpolarizovány světlem.
- **ON bipolární buňky** – Dendrity ON bipolárních buněk pronikají do výrůstku čípků. ON bipolární buňky jsou naopak od OFF bipolárních buněk depolarizovány světlem.

3.6 Amakrinní buňky

Amakrinní buňky tvoří morfologicky a fyziologicky rozmanitou skupinu. Jedná se převážně o inhibitor-ní interneurony, které se nachází ve vnitřní části INL vrstvy sítnice. Lze je ale také najít řídce rozprostřené v gangliové vrstvě sítnice. Mezi dvě hlavní role amakrinních buněk patří zpětnovazební spojení s terminály bipolárních buněk a dopředné spojení s gangliovými buňkami. Samotné amakrinní buňky jsou mezi sebou také spojeny, důvod a funkce tohoto spojení je ale momentálně neznámý. S pomocí moderního snímání bylo zaznamenáno 28 různých morfologických typů amakrinních buněk, jenž se liší velikostí dendritického pole a hlavně hloubkou, do které ve vrstvě IPL dosahují. V zjištěném množství typů amakrinních buněk žádný typ vyloženě nepřevyšuje svojí početností ten druhý. Nejrozsáhlejším typem je AII amakrinní buňka, která zastupuje zhruba 11% všech amakrinních buněk, zatímco ostatní typy dosahují početnosti mezi 3 až 5% celé populace. Rozmanitost amakrinních

buněk se nevztahuje pouze na jejich typy, ale také na typy neurotransmitterů, které se v nich vyskytují – používají téměř všechny známé druhy vysílačů, vyjma možná glutamátu.



Obrázek 3.9: Morfologie amakrinních buněk. Obrázek prezentuje 24 různých typů amakrinních buněk nalezené v sítnici zajíce pomocí moderního snímání [34].

Důvod existence takového množství amakrinních buněk není jistý, nicméně se zdá, že dvě hlavní funkce se často opakují napříč všemi typy:

1. Zdá se, že všechny terminály bipolárních buněk přijímají GABA-regulovanou² negativní zpětnou vazbu. V případě bipolárních buněk tyčinek, zpětnou vazbu zprostředkovávají dva typy amakrinních buněk, S1 a S2. Bipolární buňky jsou těsně rozvrstveny. Různé amakrinní buňky pak zprostředkovávají spojení mezi 10 až 20 různými typy buněk.
2. Přibližně polovina gangliových buněk (asi 8 typů) se sdružuje do jedné nebo dvou amakrinních buněk. Pokud jsou různé amakrinní buňky spojeny se všemi typy buněk, dostáváme přibližně 10 až 15 typů.

Tyto dvě funkce ovšem nejsou jediné, a bezpochyby existují i další funkce, které amakrinní buňky zastávají. Jedním z výpočtů lze odhadnout, že pokud existuje 15 gangliových typů buněk, které všechny potřebují dvě amakrinní buňky, dostáváme celkem 30 typů amakrinních buněk.

Obecně mezi funkce tohoto typu buněk patří poskytování inhibiční zpětné vazby, směřování ohniska nervové aktivity, jistá forma adaptace, průměrování signálů a odstranění šumu ze signálů. Dále poskytují ostré vidění při rychlém pohybu očí mezi různými objekty – zabraňují rozmazanému vidění.

3.7 Gangliové buňky

Gangliové buňky jsou výstupním neuronem sítnice. Přijímají signál skrze bipolární buňky, na stuhových synapsích, pomocí glutamátových receptorů typu AMPA. Navíc také přijímají signál od velkého množství amakrinních buněk přes konvenční synapse, jenž komplexním způsobem nastavují vlastnosti gangliových buněk. Tento proces ovšem stále není pochopený. Gangliové buňky respektují vrstvicí pravidla vnitřní sítnice. Jinými slovy OFF gangliové buňky přijímají vstupní signál od OFF bipolárních buněk, a ON gangliové buňky přijímají signál od ON bipolárních buněk. Toto zapojení je znázorněné na obrázku 3.8.

²Jedná se o receptory, které pro přenos signálů používají kyselinu gama-aminomáselnou[15]

Axony gangliových buněk sahají po celé ploše sítnice až do místa, kde se spojují a tvoří optický nerv. Oproti všem ostatním typům neuronů, gangliové buňky tvoří konvenční akční potenciály vhodné pro přenos signálu na větší vzdálenosti až do mozku. Naprostá většina gangliových buněk používá glutamát jako excitační neurotransmitter glutamát, pro komunikaci s vyššími zrakovými centry v mozku. Veškeré zrakové signály, které vidíme z okolního světa přicházejí právě díky gangliovým buňkám. Pokud existuje asi 20 typů gangliových buněk, které mají faktor pokrytí 1-3, pak celkové pokrytí je 50. Jinými slovy, každý bod na sítnici obsahuje 50 gangliových buněk. Lidská sítnice tedy obsahuje 1.5 milionu gangliových buněk.

Gangliové buňky jsou morfologicky a fyziologicky rozmanité. Odhaduje se, že existuje 15 až 20 typů gangliových buněk. Počet typů gangliových buněk je důležitá informace, neboť se domníváme, že každý typ reprezentuje nezávislý vizuální kanál. Mohou být rozděleny podle velkého množství fyziologických a anatomických vlastností, jako jsou například velikost, odezva, rozsah vnímání, barva, propust informací, ON nebo OFF, rychlost přenosu, a jiné. Nicméně, klasifikace typů gangliových buněk, zvláště podle morfologických vlastností, je obtížná a diskutabilní. Díky revoluci zbarvovacích technik a digitálního snímání vznikla překvapivá shoda na některých typech gangliových buněk. Na základě rozsahu dendritického pole a jeho struktury, a hlavně, hloubce stratifikace ve vrstvě IPL, bylo rozlišeno 13 typů gangliových buněk. Důležitost hloubky v IPL vrstvě zdůraznili Roska a Werblin při svém výzkumu prováděném na sítnici králíka [32]. Údajně, v IPL vrstvě se nachází stoh paralelních verzí vnímané vizuální scény kódované podle hloubky. Každá vrstva přijímá různé kombinace signálů a vytváří alespoň 10 časoprostorových kanálů. Gangliové buňky s přechodným nebo spojitým vysílacím signálem byly nalezeny na různých vrstvách IPL.

Dalším možným způsobem, jak uvažovat o rozdělení gangliových buněk, je z pohledu jejich vstupu z bipolárních buněk. V takovém případě vyvstává otázka, zdali se každá bipolární buňka spojuje s jedním typem buňky gangliové. Nicméně, existuje až příliš mnoho různých typů gangliových buněk na to, aby takto jednoduché schéma platilo. V sítnici kočky bylo zpozorováno zapojení buněk takové, kde beta gangliové buňky přijímaly signál z několika různých typů bipolárních buněk. Zdá se tedy, že gangliové buňky které zpracovávají větší množství informací potřebují vstupní signál z více bipolárních buněk.

Také zazněla otázka, zdali každý typ gangliové buňky reprezentuje jeden vizuální kanál. Jednoduchá odpověď na tuto otázku je prostě ano. Nicméně definitivní odpověď s počtem různých kanálů není tak jednoduchá. Korespondence mezi funkcionální anatomii a fyziologickým typem buňky je nekompletní. Jako závěr je možné vyvodit, že velké množství nervových kódů, kde většina z nich není rozluštěna, se přenáší do mozku paralelně. Jedná se o vizuální kanály, které přichází z různých vstupů, jenž separují vrstvy IPL.

3.8 Shrnutí

Na základě informací předcházejících sekcí tedy můžeme říct, že naše porozumění lidské sítnici je na vysoké úrovni. Jedná se o organizovanou, vrstvenou strukturu. Toto je zvláště zřejmé ve vrstvě IPL. Typy buněk v sítnici byly popsány a spočítány ve větší míře, než v jakékoliv jiné části centrální nervové soustavy.

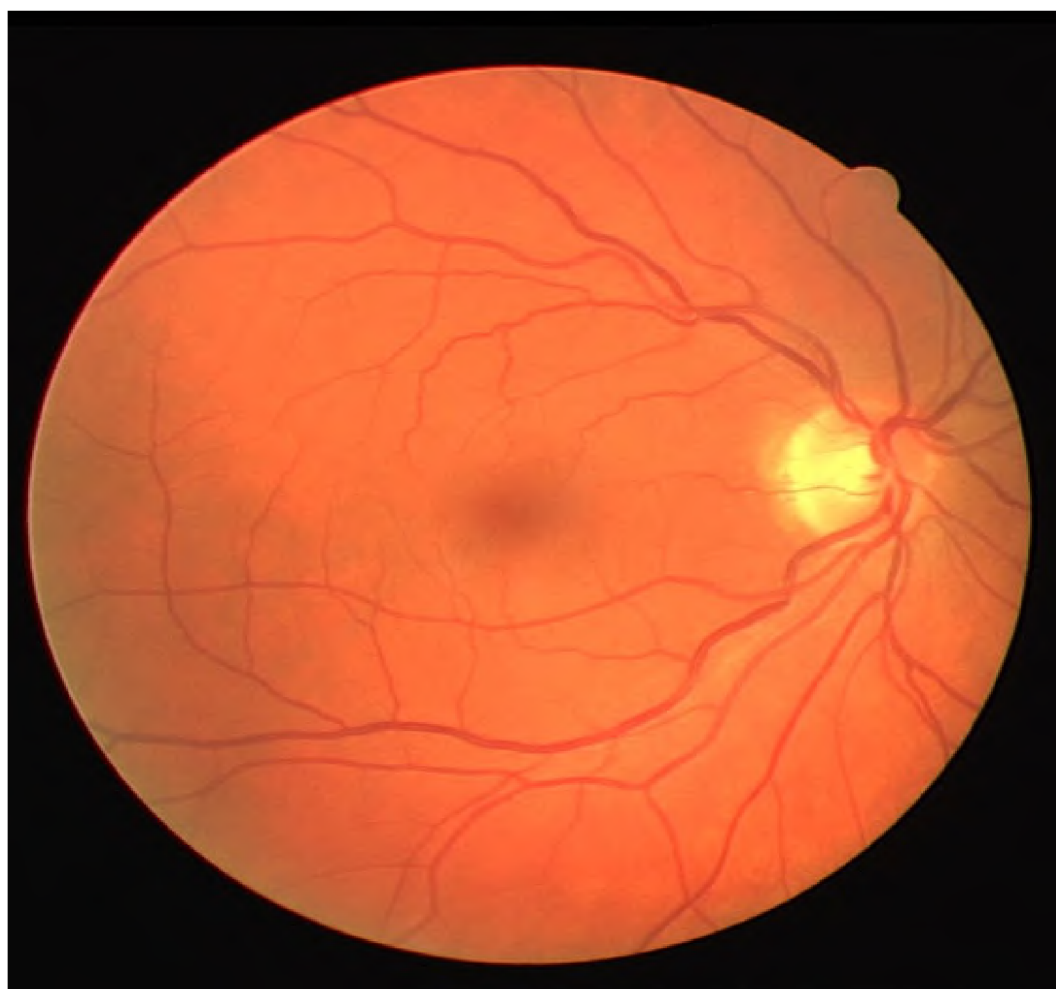Tyčinky jsou specializované na velkou citlivost vnímání za sníženého osvětlení, zatímco čípky se zaměřují na poskytnutí vysoké ostroty a barevného vidění při jasném denním světle. Adaptace ve fototransdukční kaskádě hraje zásadní roli při přizpůsobování citlivosti. Také víme, že existují dedikované cesty pro signály z tyčinek a čípků. Horizontální buňky poskytují zpětnou vazbu pro fotoreceptory a pravděpodobně odečítají velkou část vizuálního

signálu v podobě pozadí z pozorované scény. Vizuální cesty se rozbíhají do velkého množství typů bipolárních buněk, které signál dále přeposílají do různých hloubek IPL vrstvy. Jedním z úkolů amakrinních buněk je poskytování negativní zpětné vazby pro terminály bipolárních buněk, nicméně variabilita amakrinních buněk je obrovská a pravděpodobně plní další řadu funkcí, jako jsou například adaptace vnímaného obrazu. Gangliové buňky jsou výstupní neurony sítnice. Existuje 15-20 různých typů gangliových buněk, kde každý typ pravděpodobně reprezentuje různý kanál s vizuálními informacemi. Některé z těchto paralelních kanálů reprezentuje prostorové vidění, některé jsou spjaté s pohybem očí, sledování objektů, a kontrola zornice.

Kapitola 4

Nemoci a poškození sítnice

Onemocnění oka a oční vady mohou být vrozené nebo se vyvinou postupným stárnutím člověka [8]. Dále také dochází k fyzickému poškození různých typů. Nmalou část ovšem tvoří i různé druhy onemocnění, jejichž symptomy se projevují právě v očích. Vzhledem



Obrázek 4.1: Snímek zdravé sítnice pravého oka¹.

¹Snímek pochází z databáze DRIVE - <https://www.isi.uu.nl/Research/Databases/DRIVE/>

k značnému množství těchto nemocí se tato podkapitola zabývá pouze nemocemi, které se projevují na sítnici oka, a které je možné detekovat z 2D snímku sítnice, neboť některé projevy vyžadují pro úspěšnou detekci a rozpoznání informaci nacházející se v třetí dimenzi (například výška patogenu na sítnici). Jako výchozí bod slouží obrázek 4.1, zobrazující zdravou sítnici, jehož účelem je znázornit rozdíl mezi zdravou, funkční sítnicí a sítnicí, která je poškozena různými nemocemi, které budou popsány níže. Přesně uprostřed tohoto snímku se nachází oblast, která je výrazně tmavší v porovnání se svým okolím. Této oblasti se říká Žlutá skvrna. Napravo od tohoto místa se sbíhají všechny cévy do jednoho bodu - místa, kde ústí zrakový nerv. Místu kde ústí zrakový nerv se říká optický disk. Hlavními zdroji této kapitoly jsou knihy [8] a [34].

4.1 Diabetická retinopatie

Diabetická retinopatie, neboli diabetické onemocnění oka je projevem cukrovky, a jedná se o nejčastější příčinu slepoty v moderním světě, hlavně u lidí jejichž věk se pohybuje od 20 do 74 let. Diabetické retinopatie se typicky rozlišuje na základě vážnosti mikrovaskulárních změn a přítomností, nebo naopak nepřítomností neovaskularizace na povrchu a uvnitř struktury sítnice oka. Retinopatie se klasifikuje jako Neproliferativní Diabetická Retinopatie (zkráceně NPDR) v případě, že se jedná pouze o mikrovaskulární změny uvnitř sítnice. NPDR se pak dále rozlišuje podle závažnosti na velmi mírnou, mírnou, vážnou a velmi vážnou. Tento brzký stav retinopatie předchází proliferativní fázi, ve které dochází k tvorbě nových cév nebo vláknité tkáně, nebo obojího, na sítnici. Abnormality ve fundu sítnice způsobené neproliferativní retinopatií jsou mikroaneurysma a intraretinální abnormality, které jsou výsledkem změněné sítnicové vaskulární permeability a eventuálního uzavření cévy sítnice. Uzavření sítnicové cévy vede k neprůtoku krve, což má za následek nedostatečné prokrvení dané oblasti, zvýšenou krvácivost a následnou tvorbu hemorágií, žilní abnormality a intraretinální mikrovaskulární abnormality. Nedostatečná prokrvenost je vázána na progresi retinopatie do stavu proliferativní diabetické retinopatie (zkráceně PDR).

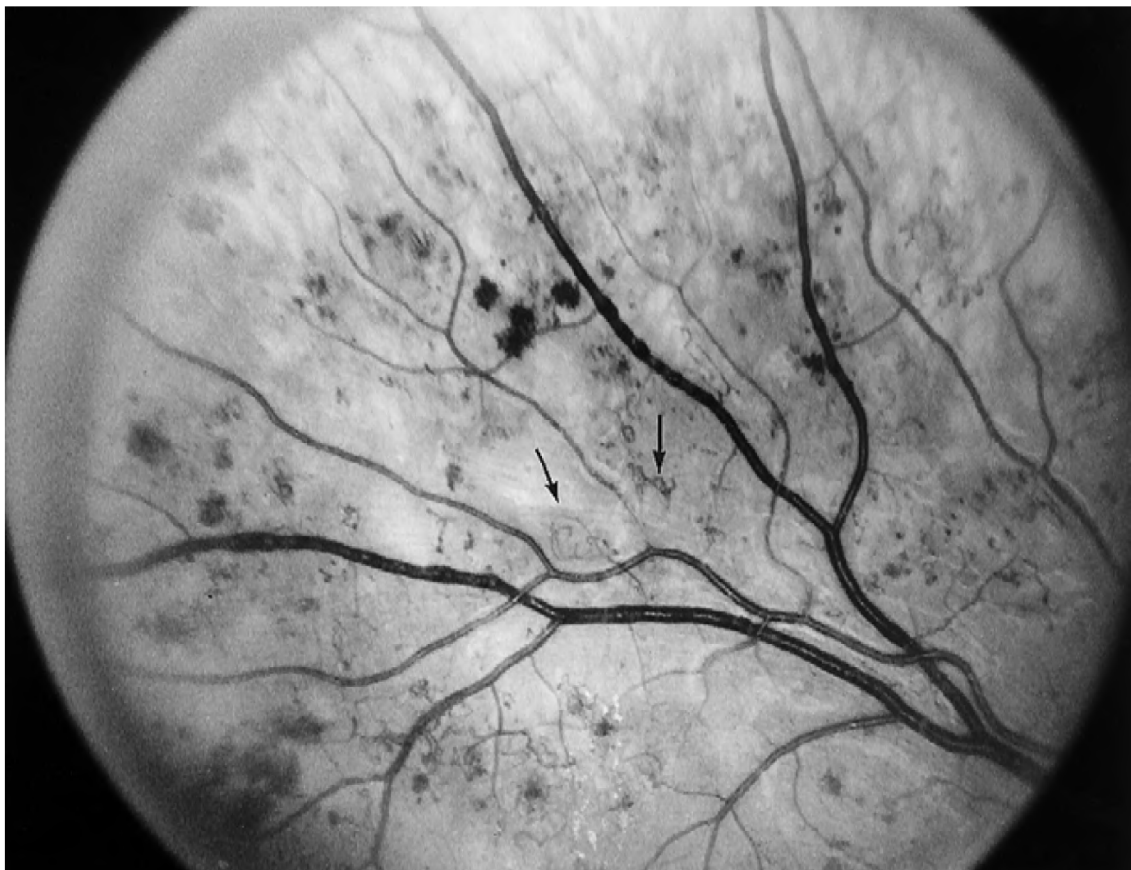
4.1.1 Neproliferativní diabetická retinopatie

Patologický proces spojený s vývojem diabetické retinopatie obnáší tvorbu sítnicové cévní mikroaneurysmy, vývojem cévní propustnosti a nakonec vaskulární okluzi, nebo kompletní uzavření cévy.

Mikroaneurysmy

Tvorba kapilárních mikroaneurysmů je většinou první pozorovatelný projev diabetické retinopatie. Tyto projevy jsou podle oftalmologie popsány jako tmavě červené body objevující se na sítnici, jejichž rozměr se pohybuje mezi $15\ \mu\text{m}$ až $60\ \mu\text{m}$ v průměru, a to nejčastěji v zadních částech. I přesto, že mikroaneurysmy lze označit jako projevy jiných sítnicových vaskulárních nemocí, zvláště pak těch, jež jsou spojené s vaskulární propustností jako například větвовou a centrální žilní propustností, jsou považovány jako hlavní příznak NPDR.

Z historického hlediska jsou mikroaneurysmy označovány jako hypercelulární sakulární výrůstky, také označované jako omega smyčky, které vznikají na stěnách cév, které je možné pozorovat na obrázku 4.2. Dalším brzkým znakem diabetické retinopatie je zvýšená tloušťka bazální membrány sítnicových kapilár. Mikroaneurysmy mohou být obtížné na rozlišení od tečkovitých hemorágií, jež jsou také jedním z projevů retinopatie.

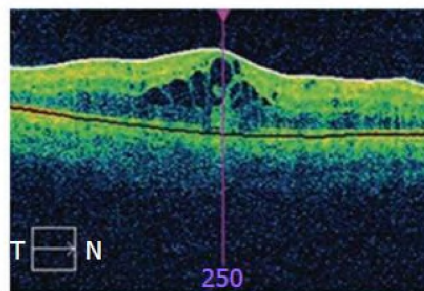


Obrázek 4.2: Snímek znázorňující omega smyčky [34].

Propustnost cév v sítnici

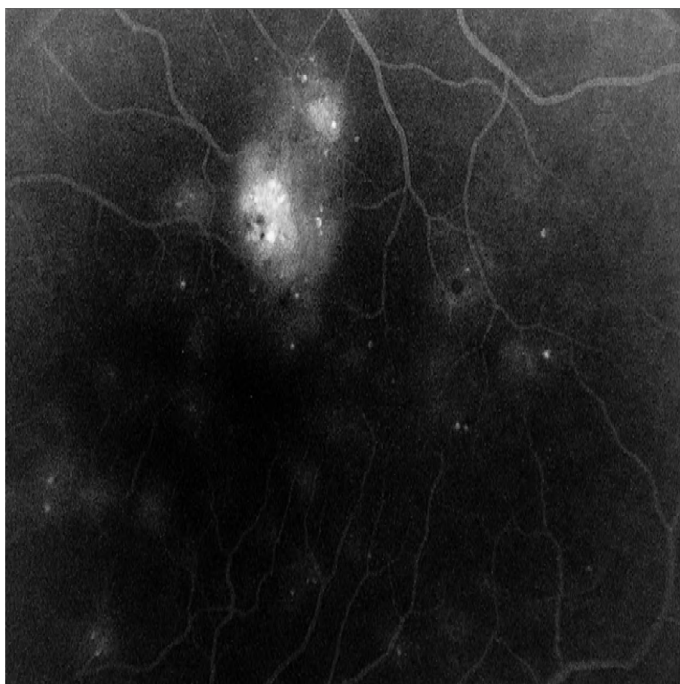
Se zvyšujícím se počtem mikroaneurysmů v sítnici se také zdatelně zvyšuje vaskulární permeabilita sítnice, což má za následek tvorbu makulárního otoku. Makulární otok sítnice je definovaný jako ztloustnutí stěny sítnice způsobené nahromaděním tekutiny uvnitř stěny sítnice. Tento typ poškození sítnice většinou nelze detekovat angiografií, a tudíž je zapotřebí provést vyšetření fundus snímku oka. Makulární otok bývá většinou doprovázen i tvorbou tvrdých sítnicových exsudátů.

Tyto tvrdé exsudáty jsou lipidové ložiska, které se nahromadily ve spojení s únikem lipoproteinu způsobeného porušením endoteliálních těsných spojů v mikroaneurysmech nebo sítnicových kapilárách. Z klinického hlediska jsou tvrdé exsudáty dobře definované, jako bílo-žlutě zbarvené intraretinální ložiska, obecně se nacházející v posteriorální části sítnice, jenž se většinou objevují na pomezí oteké části sítnice. Otok způsobující tekutiny mohou po-



Obrázek 4.3: Makulární otok způsobený nahromaděním tekutiny pod povrchem sítnice [39].

stupně přibývat i ubývat bez vizuálních následků, nicméně ložiska lipidů, zvláště, pokud jsou v centru makuly, mají za následek poškození sítnice a trvalou ztrátu zraku.



Obrázek 4.4: Obrázek znázorňující hemorágie (dvě velké bílé oblasti na snímku) způsobené mikroaneuryzmy [34].

Jedním z nejzávažnějších důsledků diabetické retinopatie, jež je zároveň spojen s propustností cév, je kompletní zničení sítnicové kapiláry. Když kousky acelulárních kapilár, jež je možné pozorovat už v brzkých stádiích diabetické retinopatie, zvětší svoji velikost a spojí se, dojde často k ucpání koncových arteriol, které tyto kapiláry zásobují. Vzniklá situace má za následek snížení prokrvenosti dané oblasti sítnice, což velmi často vede k výskytu shluků mikroaneuryzmů a klikatých, hypercelulárních cév. Tyto nově vzniklé cévy jsou z klinického hlediska označovány jako intraretinální mikrovasikulární abnormality (IRMA). Obrázek 4.4 demonstruje škodu způsobenou shluky mikroaneuryzmů – dvě prominentní bílé oblasti na snímku, označované jako hemorágie, jsou následkem porušení stěn sítnicových cév. S přibývajícimi

ucpanými cévami se zvyšuje počet hemorágií napříč sítnicí. Závažnost IRMA intraretinálních hemorágií, a cévního kroucení je přímo spojována se zvyšující se neperfúzí, což má za následek ischemii. Tato ischemie má zásadní patogenní roli ve vývoji sítnicové neovaskularizace.

Závažnost	Příznaky
bez příznaků	žádné
pouze mikroaneuryzmy	žádné léze, pouze mikroaneuryzmy
velmi mírná NPDR, žilní smyčky, nebo obojí	Mikroaneuryzmy spolu se sítnicovými hemorágiemi, tvrdé exsudáty
mírná NPDR	stejně jako velmi mírná NPDR plus vatovité skvrny a/nebo IRMA
Vážná NPDR	přítomnost jednoho z následujících symptomů: mikroaneuryzmy spolu s deformací céva a/nebo hemorágiemi. Krvácení ve 4 kvadrantech snímku, nebo deformace cév ve dvou a více kvadrantech, nebo mírná IRMA v jednom a více kvadrantů
Velmi vážná NPDR	Dva a více symptomů z výše popsáných příznaků pro vážnou NPDR

Tabulka 4.1: Tabulka znázorňující všechny úrovně závažnosti NPDR [34].

Jak už bylo zmíněno na začátku kapitoly 4.1, diabetická retinopatie se rozděluje na neproliferativní (NPDR) a proliferativní (PDR). Neproliferativní fáze onemocnění se se dále kategorizuje do 4 hlavních úrovní, podle její závažnosti: velmi mírná, mírná, vážná a velmi vážná. Rozsah IRMA, žilních abnormalit a sítnicového krvácení rozhoduje o klasifikaci úrovně závažnosti neproliferativního diabetu – toto je detailněji popsáno v tabulce 4.1. V závislosti na rozsahu a závažnosti těchto lézí je nemoc postihující toto oko klasifikována jako vážná nebo velmi vážná NPDR. Pokud se jedná o mírnou nebo velmi mírnou NPDR (dříve označované jako retinopatie očního pozadí), oko obsahuje relativně málo intraretinálních hemorágií a mikroaneurysmů, a pouze minimální počet žilních deformací nebo IRMA. Vážná nebo velmi vážná neproliferativní retinopatie (dříve označované jako proliferativní retinopatie), je reprezentována zvýšeným počtem ischemií a je klinicky detekovatelná vyhodnocením čtyř sítnicových kvadrantů za použití takzvaného "4-2-1" pravidla [33].

Makulární otok

Makulární otok je nejčastější příčinou poškozeného vidění u pacientů s NPDR. Nicméně rozpad endoteliálních těsných spojů a následná ztráta krve-zadržujících bariér může být přiřazena jak k NPDR tak PDR. Tato zvýšená žilní permeabilita, která vede k úniku tekutin a složek plasmy, kterými jsou právě lipoproteiny, do sítnice, vede k ztloustnutí sítnice – makulárnímu otoku. Makulární otok je nejlépe detekovatelný technikami stereoskopického zkoumání. Pokud se otok nachází v centru fovey, hrozí ztráta vidění. Vliv makulárního otoku na ztrátu vidění blíže popisuje článek [3].

4.1.2 Proliferativní diabetická retinopatie

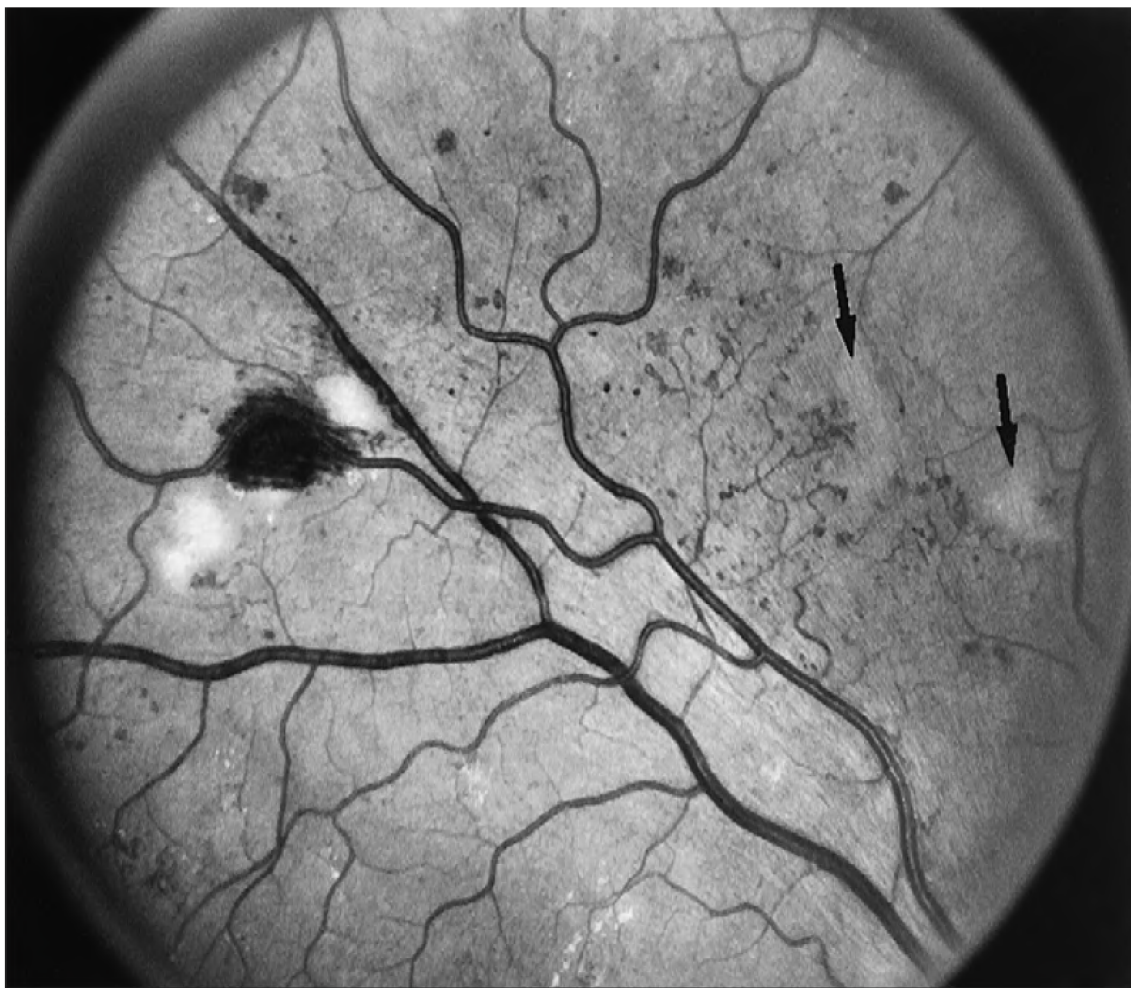Proliferace cévních endotheliálních buněk v sítnici je považováno za základní část patogeneze lézí, jako jsou například intraretinální mikrovaskulární abnormality (IRMA), a deformace cév nebo zdvojení, běžně se vyskytující ve velmi pokročilých stádiích neproliferativní diabetické retinopatie. Nicméně samotná přítomnost těchto lézí sama o sobě není dostatečná pro splnění konvenčních podmínek definující proliferativní diabetickou retinopatii. Aby bylo možné označit retinopatii za proliferativní, je zapotřebí aby platilo následující: přítomnost nově vytvořených sítnicových cév nebo vláknité tkáně, nebo obojího, vyrůstajících ze sítnice nebo optického disku do sklovité dutiny. Klasifikaci závažnosti proliferativní diabetické retinopatie zobrazuje tabulka 4.2.

Závažnost	Příznaky
PDR bez HRC	tvorba nových cév a/nebo vláknité tkáně, nebo preretinální krvácení do prostor oka (sklivce)
PDR s HRC	tvorba nových cév nebo tvorba dutiny ve sklivci oka v blízkém okolí optického disku, nebo kombinace s krvácením do prostoru oka v nižší intenzitě
Pokročilá PDR	Rozsáhlé krvácení, částečné oddělení sítnice zahrnující makulu, nebo enukleaci jakožto sekundární komplikaci diabetické retinopatie

Tabulka 4.2: Tabulka znázorňující všechny úrovně závažnosti NPDR [34]. Zkratka HRC označuje vysoko-rizikové charakteristiky poškození sítnice

Původ a brzká detekce tvorby preretinálních cév

Už spoustu let se většina výzkumníků shoduje, že nejpravděpodobnějším důvodem pro endoteliální proliferace a tvorby nových cév v sítnici je ischemie její vnitřních vrstev [22] [27]. Předpokládá se, že ischemická sítnice produkuje faktory pro tvorbu nových cév schopných fungovat lokálně a rozptylující se skrze sklivec do okolních oblastí sítnice, optického disku a do přední komory oka. Nedávný výzkum poskytl několik kandidátů pro předpokládaný faktor angiogeneze sítnice, z nichž nejslibnější je cévní endoteliální růstový faktor (anglicky označovaný jako *vascular endothelial growth factor* – zkráceně VEGF).



Obrázek 4.5: Zachycení velmi vážné NPDR [34]. Na pravé straně jsou šipkami označeny dva méně výrazné měkké exsudáty. V levé části obrázku je velmi výrazná hemorágie, která je z obou stran obklopená měkkými exsudáty. Obrázek také zachycuje velké množství intraretinálních mikrovaskulárních abnormalit.

Pozadí intraretinálních lézí vůči kterým je tvorba nových preretinálních cév je poměrně proměnlivé. Risk vzniku PDR je nejvyšší v očích, jenž byly diagnostikovány s velmi vážným NPDR, charakterizované přítomností měkkých exudátů, IRMA, deformovaných cév, extenzivními sítnicovými hemorágiemi nebo mikroaneuryzmy. Podle Studie Diabetické Retinopatie [2] PDR je definováno přítomností alespoň tří z výše zmíněných symptomů, z nichž

se každá vyskytuje alespoň na dvou ze čtyř kvadrantů fundus snímku. Zhruba 50% vzorků očí v této studii se do 15 měsíců dostalo do stavu PDR.

Léze, které charakterizují velmi vážnou NPDR jsou spojené k uzavření cév, a jejich četnost výskytu v očích, jenž jsou na hranici vytvoření nové preretinální cévy, slouží jako důležité spojení k tomuto procesu. Další důkazy byly poskytnuty montáží fluorescenčních angiogramů díky studii [25], kde bylo zjištěno, že míra uzavírání cév pozorována na angiogramech byla zvýšena v souvislosti na závažnosti/počtu nových cév, vzniklých na základě následujícího čtyř-krokového měřítka:

1. Žádné nálezy
2. Tvorba nových cév na sítnici, ale ne uvnitř optického disku
3. Tvorba nových cév na sítnici, včetně oblasti uvnitř optického disku
4. Výskyt nových cév v přední komoře oka

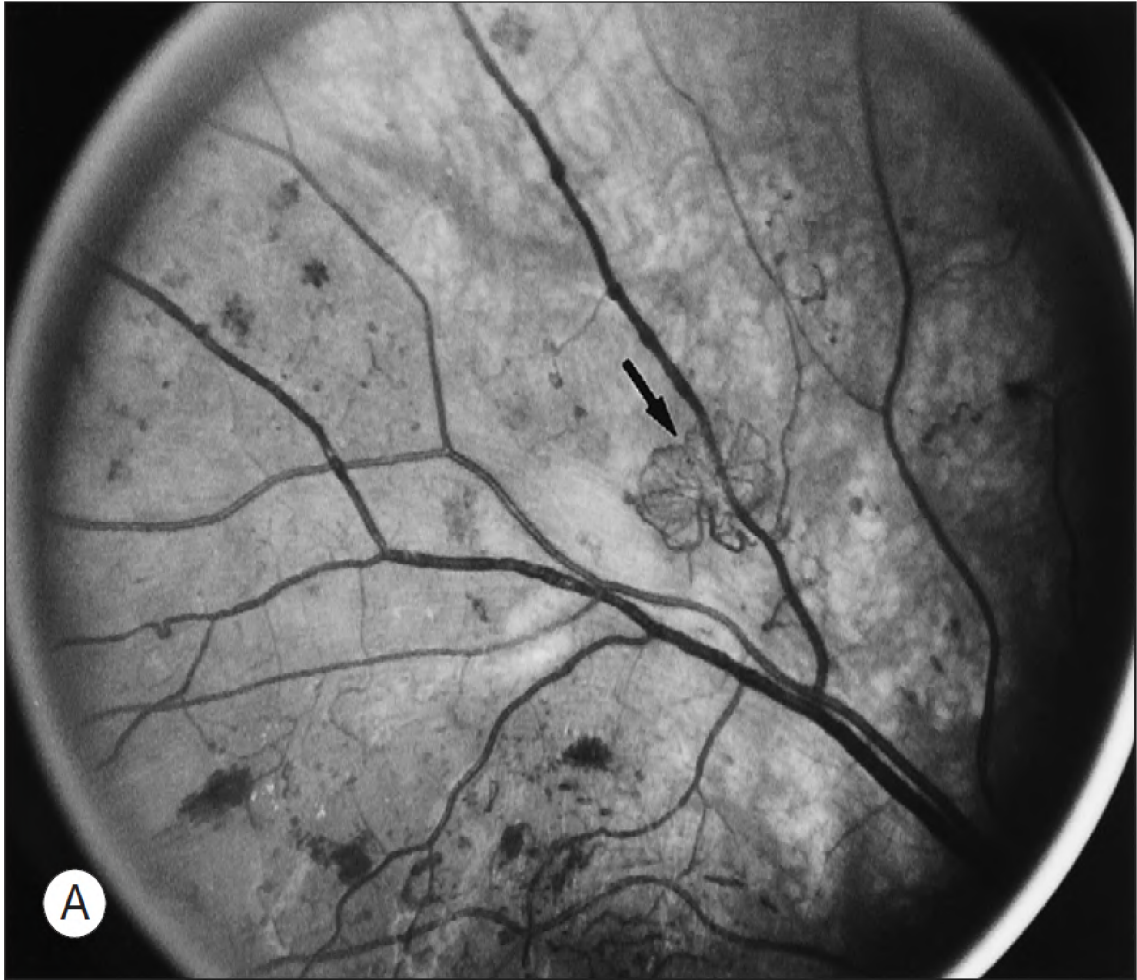
I přesto, že neexistuje prakticky žádná pochybnost o předpovědi vývoje NPDR na základě výše zmíněných charakteristik, charakteristiky intraretinálních lézí nejsou vždy přítomné v momentě, kdy jsou rozpoznány první nové preretinální cévy. Jedním z možných vysvětlení tohoto faktu je přechodná povaha některých ze zmíněných lézí. Měkké exsudáty standardně mizí od 6 do 12 měsíců. Hemorágie a IRMA většinou mizí po značném uzavření cév, kdy je počet větvení malých cév redukován, a některé malé arterioly se stanou býlími vlákny, produkující obraz příhodně popsany jako *featureless retina* (sítnice bez rysů). Nicméně některé oční intraretinální léze jsou mírné, a znaky rozsáhlém uzavírání cév chybí když jsou prvotně detekovány nové cévy. Zdá se pravděpodobné, že alespoň některé z těchto očí v minulosti nikdy neměly velmi vážnou NPDR.

I přesto že tvorba nových cév může nastat kdekoliv na sítnici, typicky se vyskytují v zadní části fundu, do 45 stupňů od optického disku. Jejich výskyt je poměrně častý na samotném optickém disku [11].

Proliferace a regrese nových cév

Zpočátku mohou být nové cévy velmi těžko pozorovatelné. S postupem času ale nabírají tloušťky jedné osminy až jedné čtvrtiny hlavní sítnicové cévy, přičemž ve výjimečných případech mohou narůst až do velikosti hlavní sítnicové cévy. Nově vzniklé cévy často tvoří síť, které připomínají části, nebo dokonce celé pojezdové kolu kočáru. Cévy vyrůstají ze středu paprskovitě k obvodové cévě ohraničující obvod (obrázek 4.6). Nově vytvořené síť cév také mohou mít nepravidelný tvar, bez blíže rozpoznatelného vzoru. Části nových cév také běžně leží na původních sítnicových cévách, ne které se napojují. Supertemporalní cévy jsou většinou přítomny častěji než ostatní [38].

V některých případech nové cévy rostou do rozměru několika optických disků napříč sítnicí aniž by formovali prominentní síť. Na první pohled vypadají jako normální cévy, ale jsou jednoduše rozeznatelné jako nové cévy, a to díky jejich unikátní schopnosti křížovat cestu arterioly a cévy v podloží sítnice. Nové cévy tohoto typu často začínají na optickém disku a běžně způsobují tloušťnutí optického disku a okolní sítnice (pravděpodobně se jedná o otok) během celého aktivního procesu svého růstu napříč sítnicí. Toto je podobné typickým případům diabetické papilopatie, ve které všechny, nebo alespoň většina rozšířených cév v oblasti disku a v blízkosti kolem něj jsou intraretinální a charakteristicky neprosakují při fluorescenční angiografii. Otok očního disku a intraretinální cévy většinou ustupují spontánně, včetně souvisejících nově vytvořených cév.



Obrázek 4.6: Obrázek zachycující brzkou proliferativní diabetickou retinopatii. Šipka ukazuje na tvar nově narostlých cév připomínající kolo kočáru [34].

Rychlost růstu těchto nových cév je extrémně proměnlivá. U některých pacientů, shluk cév může vykazovat velmi malé změny v rozsahu několika měsíců, kdežto u jiných pacientů může dojít ke značnému nárůstu těchto žil během jednoho až dvou týdnů. Během počátku jejich vývoje nové žíly vypadají hole, ale postupem času se kolem nich vytvoří delikátní bílá vláknitá tkáň. Nové cévy charakteristicky dodržují cyklus proliferace, následovaným částečnou, nebo dokonce kompletní regresí [19]. Regrese sítě nových cév připomínající kolo kočáru typicky začíná s úbytkem jednotlivých cév a snižování kalibru v centru jejich shluku, následovaný jejich částečnou výměnou za vláknitou tkáň. Souběžně dochází k postupnému narovnávání periferní cévy, nicméně ta stále může přibývat na své délce, a shluk nových cév může postupně dále narůstat. V některých situacích, mizející nové cévy mohou působit opláštěně. Šířka těchto opláštěných cév, jenž pravděpodobně reprezentují zakalení a ztloustnutí cévních stěn, se zvětšuje až do momentu, kdy zůstávají pouze bílé čáry, bez viditelných krvavých pilířů. V některých situacích se dokonce mohou některé nové cévy stát preferovanými kanály, zvětšujícími se, zatímco okolní cévy prochází regresí a postupně mizí. Čerstvé, aktivní nové cévy běžně vychází z okrajů částečně vymizelých shluků, a nové cévy jsou často viděny v různých stavech vývoje v různých oblastech sítnice. Na počátku jejich evoluce mají

vláknité komponenty fibrovaskulární proliferace ve zvyku být průsvitné a jsou lehce podce-
nitelné. Následně s průběžným růstem dochází ke kontrakci nebo separaci od sítnice, načež
se stávají prominentní. Pokud kontrakce sklivce a fibrovaskulárních proliferací nenastává,
nové cévy mohou procházet skrze všechny fáze popsané výše v tomto článku aniž by způ-
sobily jakékoliv vizuální symptomy. Současný pokles itretinálních lézí a kalibru hlavních
sítinových cév může nastat v případě, že se retinopatie dostane do "burned-out" stavu.
Občas se také stává, že nové cévy zmizí kompletně, bez zanechání známky jejich předchozí
existence.

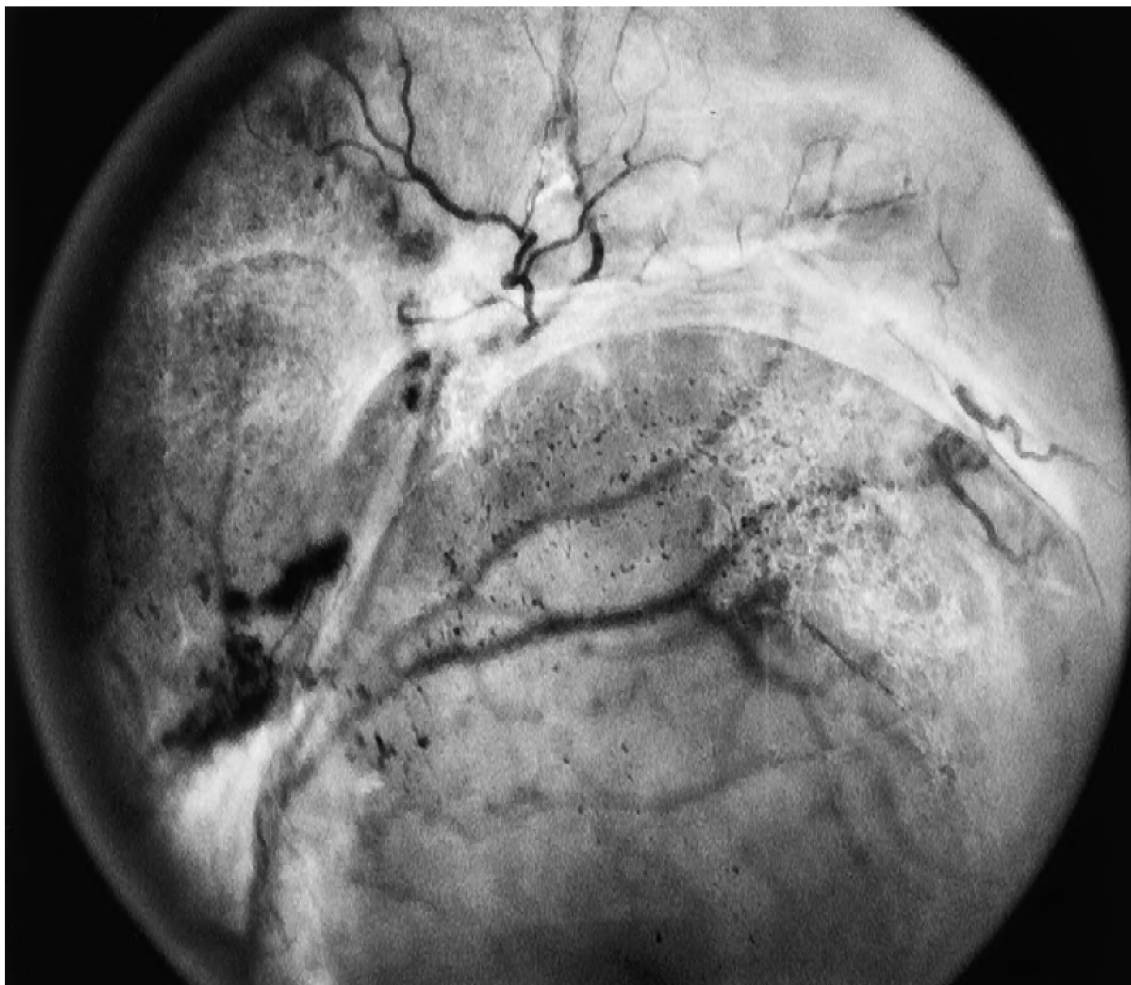
Kontrakce sklivce a fibrovaskulárních proliferací

Než dojde k oddělení zadní části sklivce, se začnou formovat neovaskulární sítě, které jsou
buď přímo na sítnici, nebo lehce v popředí sítnice. Vyšetření sítnice během této fáze prozradí,
že nové shluky cév, které se zdají být lehce nad úrovní sítnice, nevykazují žádné změny
v okolním sklivci. Tento fakt poukazuje na mírné ztloustnutí sítnice, jenž je zodpovědné
za mírné vyvýšení nových cév nad sítnici. Typicky jsou kraje těchto nových shluků cév
jsou pevně spjaté se sítnicí, a jejich centrum je lehce vyvýšené, což dává celému shluku
tvar mírné konvexní křivky. Téměř všechny nové cévy jsou přichycené k zadní části sklivce.
Toto spojené se stává výrazné v momentě, kdy dojde k oddělení sklivce od okolních shluků
nových cév.

Před tím než dojde k odloučení zadní části sklivce, nově vzniklé cévy jsou asympto-
matické. Je možné pozorovat malé hemorágie v zadní části sklivce poblíž rostoucích konců
nových cév, přičemž jsou pro pacienta nevýrazné. Pokud dojde k tvorbě symptomatické he-
morágie sklivce, je možné si povšimnout důkazů poukazujících na oddělení zadní části sklivce.
Zpočátku toto oddělení není příliš zjevné, nicméně jakmile dojde k zhoršení tohoto oddě-
lení, celá plocha odděleného sklivce se pomalu posune do popředí a zaujme pozici víceméně
paralelně vůči sítnici. Princip tohoto posuvu většinou spočívá z dopředného vektoru, který
vzniká z kontrakce povrchu fibrovaskulárních proliferací, které se kolem tvoří.

Tloušťka zadního povrchu sklivce je proměnlivá. V bezprostřední blízkosti k shluku no-
vých cév je povrch většinou dostatečně tlustý, aby jej bylo možné pozorovat oftalmoskopem.
Podle všeho je tento nárůst neprůhlednosti způsoben proliferací vláknitých tkání podél plo-
chy zadního sklivce. V některých oblastech, jenž jsou vzdálenější od jakýchkoliv viditelných
nových cév je povrch dostatečně neprůhledný na to, aby byl také viditelný pomocí oftal-
moskopu. V ostatních oblastech je většinou tato plocha příliš tenká a tedy poměrně složitá
na zpozorování. Také je běžné, že je možné pozorovat více projevů tohoto posunu napříč
jedním okem, v různých oblastech – obecný směr posuvu povrchu, zatímco jeho tloušťka je
proměnlivá (obrázek 4.7).

Oddělení zadní části sklivce většinou začíná v krajních oblastech oka, kde nejběžnější
pozicí je oblast superotemporálních cév, nad nebo pod diskem. Oddělení většinou probíhá
velmi rychle (v rámci hodin, dnů nebo týdnů), napříč jedním kvadrantem. Rozšířené po
obvodu do dalších kvadrantů fundu oka už bývá většinou pomalejší, občas trvající měsíce
až roky. Oddělení povrchu od disku je většinou zabráněno díky adhezi mezi sklivcem a fib-
rovaskulární proliferací, která v okolí vzniká. Samotný proces oddělení sklivce nemá hladký
průběh. Projevuje se v náhlých krocích, načež většinou zastaví, jakmile se jeho okraje po-
tkají se shlukem aktivních, nebo regresních nových cév. Pokud kontrakce pokračuje, tento
shluk je většinou také tažený ve směru posuvu povrchu sklivce.



Obrázek 4.7: Oddělení části sklivce viditelné napříč několika oblastmi oka [34].

Zkřivení a oddělení sítnice

S kontrakcí rozsáhlé oblasti fibrovaskulárních proliferací může dojít k pokrivení, nebo dokonce oddělení a posunu makuly. V některých případech je centrální, více intenzivně pigmentovaná oblast sítnicového pigmentového epitelu může být tažena s neurosenzorickou makulou směrem k hlavnímu ohnisku stažené tkáně, kdežto v jiných případech dochází k posunu pouze neurosenzorické makuly.

Kontrakce sklivce nebo fibrovaskulárních proliferací také může vést k oddělení sítnice. Toto může být omezené na sítnicové cévy, většinou doprovázené hemorágiemi ve sklivci. Alternativně může dojít k vychýlení malé, tenké části sítnice, s velmi úzkou zónou sítnicového oddělení, kolem vychýlené části sítnice. V některých případech nicméně dochází k podstatně výraznějšímu oddělení sítnice, ale tvar sítnice bývá typicky během posunu zachován. Občas je možné také pozorovat malé díry v sítnici v oblasti výskytu proliferací – ty občas vedou k rhytmogennímu oddělení. Výskyt a závažnost sítnicového oddělení je ovlivněna časováním a intenzitou smršťování sklivce a fibrovaskulárních proliferací, a také typem, rozsahem a lokací nových cév zodpovědných za vitreoretinální adhezi. Kontrakce těchto proliferací je většinou doprovázena rozsáhlým oddělením sítnice. Nové cévy doprovázené menším množstvím vláknité tkáně mají sklon poskytovat menší vitreoretinální adhezi

což nese menší riziko oddělení sítnice, zvláště když oddělení zadní části sklivce začne těsně po počátku tvorby nových cév. Pokud jsou nové cévy stísněny do oblasti disku, oddělení sklivce může proběhnout bez vytvoření jakékoliv trakce na sítnici, protože v tomto případě neexistují žádné vitreoretinální adheze. V těchto případech nedochází k oddělení sítnice, ale rekurentní krvácení z nových cév do sklivce je běžné.

Vyhoření proliferativní diabetické retinopatie

Po dokončení procesu kontrakce (stavu, kdy je sklivce oddělen ze všech oblastí sítnice, vyjma oblastí kde vitreoretinální adheze spojená s novými cévami zabránila oddělení) se proliferativní retinopatie dostává do stavu vyhoření (anglicky "*burned-out state*"), neboli involučního stádia [5] [29]. Počet hemorágií ve sklivci postupně ubývá, jejich intenzita také klesá, přičemž tvorba dalších hemorágií může kompletně ustát, nicméně může trvat několik měsíců než dojde k znatelnému pročištění sklivce. V tomto stádiu většinou už došlo k oddělení sítnice. Pokud je oddělené sítnice lokální a makula zůstává nepoškozená, ostrost vidění může zůstat poměrně dobrá. Většinou, bohužel, dochází k vážnějšímu posunu nebo oddělení makuly, nebo dlouho trvajícím makulárním otoku, což má za následek značné zhoršení vidění. I přesto, že občas dojde k náhodnému částečnému znovu-uchycení makuly na sítnici, většinou nedochází k zlepšení zraku, zvláště pokud byla makula takto oddělená několik měsíců nebo let. V této fázi je také charakteristická znatelná redukce v kalibru sítnicových cév. Dříve rozšířené nebo deformované cévy se vrací do svého původního tvaru, nebo se stávají ještě užší a často vypadají opláštěně – méně žilních větví zůstává viditelných. Charakteristicky se občas vyskytují hemorágie na sítnici a mikroaneurysmy. Vznik nových cév je značně utlumený, a jejich velikost je také zmenšená – v některých případech dokonce není možné pozorovat žádné nové cévy. Vlákniatá tkáň se stává tenčí a lépe průhlednou, což umožňuje sítnici čistější vidění.

4.2 Věkem podmíněné onemocnění sítnice

Jak lidé stárnou, změny v sítnici se objevují jako součást procesu stárnutí člověka. Vzhledem k zvyšujícím se počtu starších lidí s e zhoršující se viděním, je dobré porozumět také onemocněním sítnic, jenž jsou podmíněné pokročilým věkem pacienta.

4.2.1 Vaskulární změny

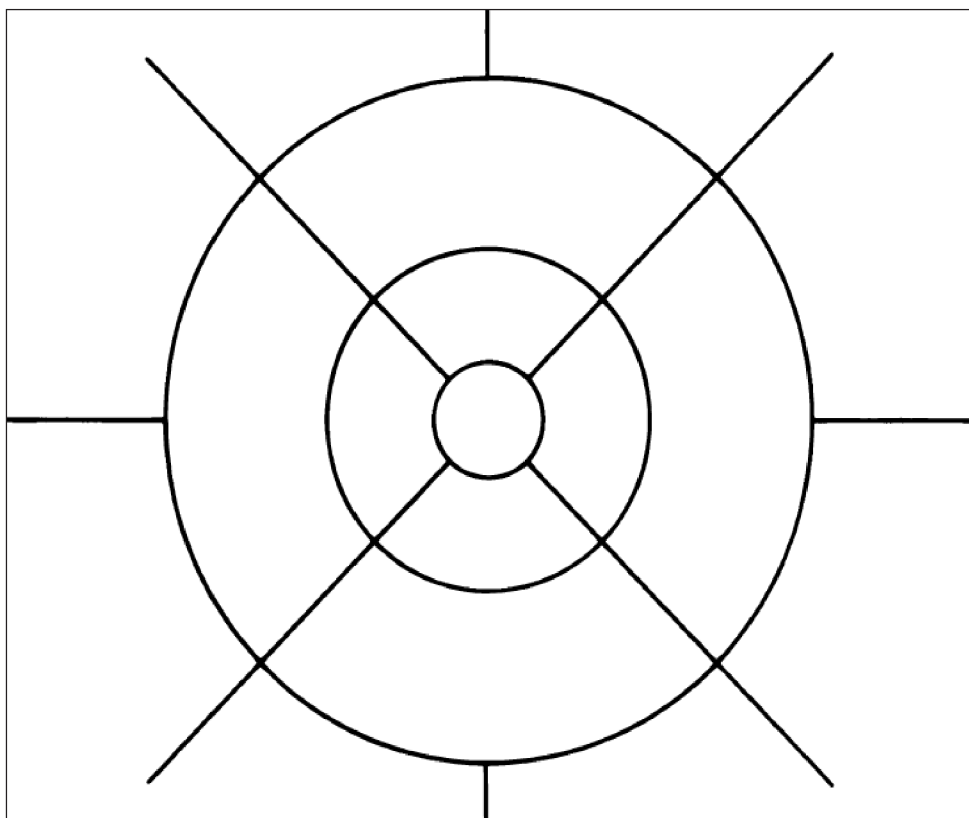
Vliv cévních změn v patogenezi oddělení sítnice starších lidí nesmí být opomenuto. Vzhledem k stárnutí a redukci výkonu srdce a plic dochází k oslabení struktury sítnice. Také je možné upozorovat přímkou, nacházející se mezi aterosklerotickou lézí sítnicových cév a cév ostatních orgánů. Také je zapotřebí zmínit afakie – ačkoliv jejich výskyt už dnes není tak běžný, díky kvalitnímu očnímu lékařství – jenž je úzce spojená s korelací oddělení sítnic. Vzniká z malých trhlin nebo děr vzniklých na okraji sítnice. U starších pacientů s afakíemi velmi často dochází k degeneraci sítnice kolem obvodu.

4.2.2 Věkem podmíněná makulární degenerace

Věkem podmíněná makulární degenerace (VPMD) je nejen hlavní příčinou legální slepoty u pacientů starších 65 let, ale také se jedná o nejčastější příčinu slepoty v západním světě. Podle odhadů, pouze v spojených státech amerických se nachází přes 8 milionů případů, při kterých mají postižení lidé rozvinutou nějakou fází VPMD [7] [14], kde u statisíce lidí

starších 75 let dochází k vývoji VPMD do 5 let. Pravděpodobnost výskytu roste společně s počtem starších lidí. Případů VPMD přibývá po celém světě, a navíc se makulární degenerace stává jedním z nejčastějších důvodů pro návštěvu očních klinik zaměřujících se na ztrátu vidění.

Pokročilé formy VPMD jsou asociovány se ztrátou ostrosti vidění, a jsou rozděleny na neovaskulární atrofickou variantu (také označovaná jako suchý typ VPMD) a neovaskulární variantu (označená jako mokrý typ VPMD). Při atrofické VPMD dochází k postupnému mizení sítnicového pigmentového epitelu (zkráceně SPE), což má za následek vznik jednoho nebo více shluků atrofie, která se pomalu rozrůstá a postupně se slučuje. Postižené oblasti ztrácí funkci vidění, neboť ztráta SPE je spojena s odumíráním fotoreceptorů. První záznam VPMD byl nahlášen v roce 1885 Ottem Haabem.

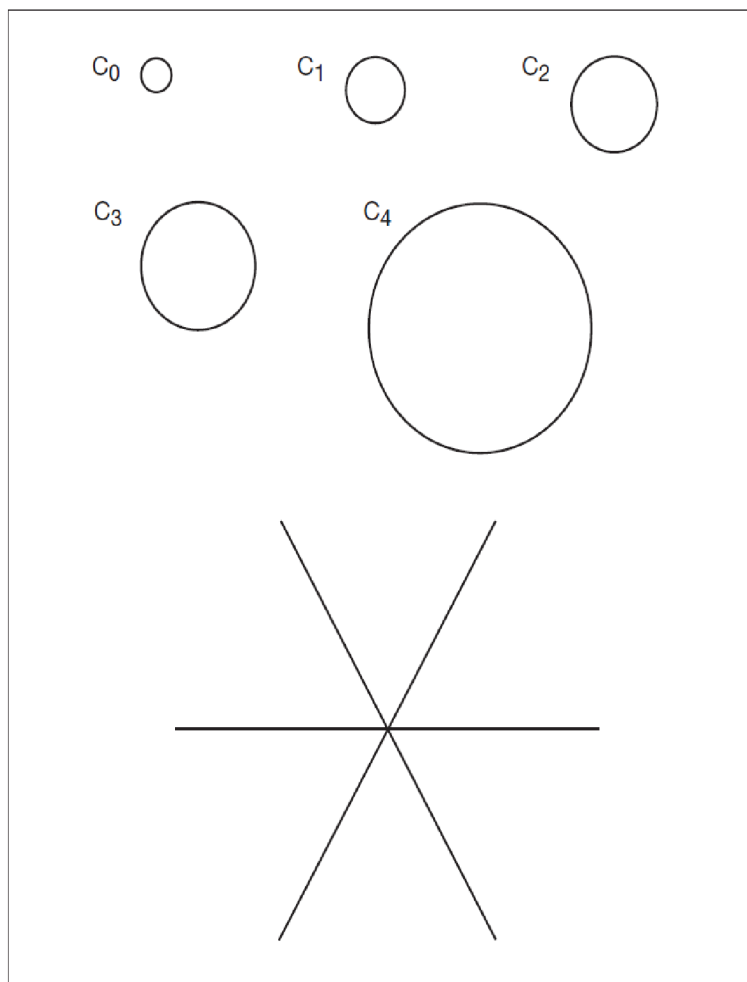


Obrázek 4.8: Standardní mřížka pro klasifikaci věkem podmíněné makulární degenerace. Mřížka je pro třiceti stupňovou fundus kameru, kde průměry středového až okrajového kruhu jsou $1000 \mu m$, $3000 \mu m$ a $6000 \mu m$ příslušně [34].

Definice VPMD vytvořená mezinárodní epidemiologickou skupinou zabývající se věkem podmíněnou makulopatií se dnes široce používá napříč velkým množstvím dalších studií. Tato definice označuje brzkou VPMD jako degenerativní onemocnění u jednotlivců starších 50 let, charakterizovanou přítomností některých z následujících lézí:

- Měkké exsudáty větší než $63 \mu m$. Pokud se vyskytnou samostatně, měkké nejasné exsudáty jsou většinou považovány jako indikace VPMD, na rozdíl od měkkých jasných exsudátů, a exsudáty, jejichž velikost přesahuje $125 \mu m$ jsou považovány za podstatně důležitější, než menší exsudáty.

- Oblasti s hyperpigmentací spojenou s exsudáty, ale vyjma pigmentu obklopující tvrdý exsudát.
- Oblasti bez pigmentace, nebo hyperpigmentací spojenou s exsudáty. Tyto oblasti, které se běžně vyskytují jako blednoucí exsudát, jsou většinou ostřeji vymezené než exsudáty, ale bez odhalení základní choroidální cévy.
- Ostrost vidění není používána během definice VPMD, protože pokročilé změny mohou být přítomny aniž by ovlivnily centrální fixaci.



Obrázek 4.9: Standardní kruhy C_0 , C_1 , C_2 , C_3 a C_4 , které se používají k ohodnocení velikosti specifické léze. Jsou redukovány na průsvitný papír pro rozsah $1/24$ až $1/3$ poloměru disku, a tedy reprezentující velikosti $63 \mu m$, $125 \mu m$, $175 \mu m$, $250 \mu m$ a $500 \mu m$. [34].

Tato definice brzké VPMD nezahrnuje malé, tvrdé osamocené exsudáty, pigmentové změny a dokonce ani pigmentové změny v okolí malých, tvrdých exsudátů ze dvou důvodů:

1. Tvrdé exsudáty jsou nacházeny téměř pokaždé už po dobu několika desítek let.
2. Počet rozdílných procesů může způsobit pigmentové abnormality, jenž nemusí být rozlišitelné od brzkých stádií VPMD, takže zahrnutí měkkých exsudátů limituje tuto definici specifičtěji.

Nicméně v očích obsahující početné, malé, tvrdé exsudáty, a očích obsahující pigmentové abnormality, za nepřítomnosti očividných exsudátů, se také může vyvinout VPMD.

Byl stanoven hodnotící systém, který by umožnil porovnání změny závažnosti za časový úsek například pro počet a rozsah exsudátů [6]. Na průhledný papír je umístěna mřížka. Tento papír je následně položen na jeden z dvojice stereoskopických barev fundus fólie. Díky trojnásobnému zvětšení obrazu třiceti stupňové fundus kamery se 4.7 mm na mřížce rovná 1500 μm , tedy průměru optického disku v běžném fundus snímku. Zjednodušená varianta této mřížky je zobrazena na obrázku 4.8. Snímek 4.9 zobrazuje menší standardizované kruhy, které jsou používány k ohodnocení velikost a oblasti specifikovaných lézí.

Tyto systémy jsou aplikovány na barevné fólie, a jejich zamýšlené použití je pro epidemiologické studie a klinické testování. Nicméně fluorescenční angiografie často poskytuje dodatečný pohled na přirozenou historii tohoto onemocnění, stejně jako patologické studie, které demonstrovali, že stárnutí a degenerace je kontinuum založené na difúzních morfologických změnách na úrovni SPE pod makulou, což je rozpoznatelné od fokálních abnormalit, jako jsou exsudáty. Tyto difúzní změny zahrnují dva sub-SPE základové membrány. Na interních aspektech leží vrstva abnormálních základových membrán, které jsou označovány jako *bazální laminární depozity* (BLD). Na externích aspektech základové membrány je vrstva složená z membránových zbytků, jež je označována jako *bazální lineární depozit*. Tento depozit se později může přeměnit na měkký exsudát specifický pro VPMD. Nicméně, i přesto že značný rozptyl změn koreluje s úbytkem ostrosti viděním jsou velmi těžce detekovatelné, což činí histologickou definici VPMD založené na bazálních laminárních a bazálních lineárních depozitech nepoužitelnou v klinických podmínkách.

Stárnutí oka

Jedna z překážek při stanovování patologických změn v případě VPMD je rozlišení změn na sítnici, které jsou způsobeny stárnutím od změn, které jsou projevem nějaké nemoci. Stárnutí je základní biologický fenomén, jež probíhá i bez jakékoliv přítomnosti jiného onemocnění, kde každá buňka v lidském těle má geneticky stanovenou životnost. Tkáň, která neprochází mitotickým dělením za účelem nahrazení odumřelých buněk, jako je například centrální nervová soustava a sítnice, je velmi náchylná na projevy způsobené stárnutím, zvláště u pacientů starších 75 let. Toto opotřebením způsobené věkem indikuje sníženou anatomickou rezervní kapacitu u postarších pacientů.

Stárnutí oka – klinické nálezy

Normální snímek fundu oka vykazuje známky ztráty fovey a jejich reflexů. Za tento jev pravděpodobně odpovídá odumírání buněk z vnitřních vrstev sítnice, ztenčování stěn sítnice v oblasti prohlubně žluté skvrny a zvětšování částí sítnice, jež nejsou pokryté cévami. Téměř ve všech případech se také objevují malé, tvrdé exsudáty.

Vzniklé nerovnosti v sítnicovém pigmentu také umožňují vzniku jemné granularity, což se projevuje jako tigroidní² pozadí. Tvorba tohoto pozadí na sítnici je spolu se zvyšujícím se pacienta více zjevná, nicméně nemá žádný vliv za zhoršení schopnosti vidění. Nesouvisí s pigmentací kůže a liší se od tigroidního fundu v mládí faktem, že choroidální cévy se stávají viditelné pod makulou. Také se často tvoří peripapilární halo atrofie, kde se odhalené cévy mohou jevit jako opláštěné, a intervaskulární prostory se zdají bledé. Studie využívající

²Oblast pruhovaného nebo tečkovaného vzoru

"stimulaci modrého pole"[16] ukázala na pokles průtoku krve sítnicí u starších pacientů, a na nižší počet periferních arteriol a drobných cév.

Mnoho aspektů vizuálních funkcí, nejen ostrost vidění, prokazuje útlum spolu s pokročilým věkem, včetně schopnosti přizpůsobit se tmě, vnímání hloubky obrazu, senzitivity na kontrast a oslnění, a testů zorného pole. Vnímání barev a hustota čípků v oblasti žluté skvrny je také na ústupu. Proto jsou limity normálního stárnutí těžké na definici z hlediska ohodnocení lidského vidění.

Stárnutí oka – morfologické změny

Evoluci stárnoucího procesu lze lépe ocenit studováním morfologických změn oka. Sítnicový pigmentový epitel (SPE), Bruchova membrána a choriocapillaris musí fungovat efektivně, aby dokázaly fungovat jako nutriční komplex pro fotoreceptory. V normálním oku je komplem fotoreceptorů v normálu, SPE tvoří regulérní vrstvu, Bruchova membrána není nepřiměřeně ztloustnutá a choroidy se většinou skládají z tří vrstev cév. Každá z těchto tkání byla někdy považována za hlavní problém makulární degenerace. Tedy je nejdříve nutné zvážit změny, jež probíhají v těchto strukturách během jejich života.

Fotoreceptory – Během prvních 80 let nedochází k úbytku čípků. Až po této době dochází k značné ztrátě, nicméně tato změna není konstantní. Tyčinky v okolních segmentech se stáčí, což je pravděpodobně následkem zhoršené fagocytózy. To může vést k nahromadění materiálu v okolních venkovních segmentech v apikálním povrchu SPE. Odumírání tyčinek má nejrychlejší průběh mezi dvaceti a čtyřiceti lety. Buňky ve vrstvě gangliových buněk ubývají podobným tempem – poměr gangliových buněk a tyčinek zůstává konstantní. Tyčinky a buňky v gangliové vrstvě jsou tedy více náchylné na opotřebením způsobené stárnutím, než čípky. Dokonce lze tento fakt považovat za sub-klinickou fázi VPMD, protože populace parafoveálních tyčinek je zredukována o 30% během dospělosti, přičemž VPMD často začíná podobnou parafoveální distribucí [10].

Sítnicový pigmentový epitel (SPE) – Každá buňka SPE musí pohlcovat použité fotoreceptorické disky na denní bázi, kde tyčinky jsou pohlcovány během dne, zatímco čípky jsou pohlcovány v noci, a jakékoliv nestrávené zbytkové buňky zůstávají jako lipofuscin³. SPE také musí odstranit materiál z ostatních sítnicových pigmentových buněk, nebo fotoreceptorů, které lze odstranit – četnost tohoto úkolu prudce stoupá v momentě, kdy tyto tkáně začnou odumírat. Nakonec, jakožto samotná nerozdělující tkáň, autofagie sama může vést k hromadění lipofuscinu stejně, jako je tomu u neuronů v centrální nervové soustavě, která nemá žádné fotoreceptory k fagocytóze. SPE je tedy velmi náchylná k buněčnému přetěžování.

U fotoreceptorů venkovních segmentů může dojít k poškození molekul, jakožto následek volné radikální řetězové reakce, započaté radiací nebo metabolismem kyslíku. Po fagocytóze, lysozomální enzymy mohou selhat při rozpoznání těchto abnormálních molekul, což má za následek selhání molekulární degradace a hromadění lipofuscinu. Volné radikály také poškozují molekuly vlastních buněk, přičemž existují důkazy, že dochází k enzymatické inaktivaci, zvláště katepsinu D, jež je hlavní lysozomální protéza zodpovědná za odbourávání tyčinek v oblasti venkovního segmentu. Také dochází k nárůstu komplexních granulí melanolysosomů a melanolipofuscinů, jež jsou považovány za melaninové granule, které prochází procesem opravy nebo degenerace.

Nahromadění lipofuscinu v SPE, což lze pozorovat už v druhém desetiletí života, redukuje cytoplazmatický prostor. Spolu s redukcí prostoru vyhrazeného pro organely dochází

³Žluto-hnědý pigment

k snižování schopnosti vypořádání se s fotoreceptory. To, jestli nahromadění lipofuscinu má nežádoucí efekty na SPE stále zůstává námětem pro spoustu diskuzí. Nicméně, k jisté ztrátě SPE buněk dochází jakožto následek stárnutí, zvláště v periférii. V oblasti žluté skvrny se odhaduje, že tato ztráta hustoty buněk se pochybuje okolo 0.3% ročně. I přesto ale zůstává poměr mezi SPE buňkami a fotoreceptory stejný. Fotoreceptory a SPE buňky tedy vykazují paralelní úbytek během stárnutí. Nicméně, nejvýraznější změna v SPE probíhá v bázi buněk, kde dochází ke ztrátě bazálního rozvinutí a tvorbě shluku abnormálních bazálních membránových materiálů.

Choroid – Se snižujícím se věkem dochází k úbytku choroidálního průtoku krve – tento jev je způsoben úbytkem objemu choroidálního krevního objemu, nikoliv úbytkem rychlosti toku krve. Tento fakt zůstává konzistentní i během histologických změn ve stárnoucím oku. Porovnáním normální makuly z prvního a desátého desetiletí lze pozorovat lineární úbytek hustoty choroidálních kapilár o 45%, a zmenšení předního průměru o 34%.

Prostřední vrstva středně velkých cév ubývá společně s přibývajícím věkem, což má za následek progresivní úbytek tloušťky choroidů z 200 μm po narození až na 80 μm po dosažení věku 90 let. Následkem tohoto zmenšování dochází k velké prominenci větších cév, což se projevuje tvorbou tigroidních oblastí na fundu oka. Tento klinický vzhled byl obecně přiřazován k procesu odhalování choroidních cév, způsobeným ztrátou pigmentu z SPE. Nicméně se zdá, že senilní choroidální atrofie více přispívá k zvýšené viditelnosti cév.

4.2.3 Počátek a vývoj VPMD

Klinické funkce při nepřítomnosti exsudátů

SPE buňky naplněné lipofuscinem, které odumřou následkem stáří jsou fagocytovány jejich sousedy. Fundus si během tohoto procesu většinou uchová svůj normální vzhled, ale u starších očích může dostatečný počet těchto odumřelých buněk způsobit viditelné projevy na fundu – tvorbu malých pigmentových skvrn nebo mikroretikulárních vzorů v podobě malých přímek, jež jsou více zřejmé na fluorescentní angiografii. Proces VPMD je tedy úzce spojen s úrovní pigmentového narušení přítomného ve fundu oka, přičemž může nastat bez přítomnosti typických exsudátů.

Morfologické změny

Morfologické změny uvažované až do této chvíle byly vždy způsobené procesem stárnutí. Nicméně, po dosažení sedmého desetiletí života, několik dalších změn se začíná projevovat v bázi SPE. Tyto změny obsahují depozici základu pro membránovité materiály a úbytek membránových pozůstatků. I přesto, že se tyto změny nejdříve projevují jako malé shluky napříč sítnicí, zatímco fundus oka a vidění jsou stále v normě, jejich postupné šíření je hlavním znakem VPMD.

Bazální laminární depozit, prvotní forma – Bazální laminární depozit (BLD) leží pod SPE, mezi plazmatickou a bazální membránou, což je poměrně kontrastní vůči typickým exsudátům, které leží přímo na bazální membráně. Toto je konzistentně pozorovatelné už během sedmého desetiletí, ale může být nalezeno už během pátého desetiletí života. Nejprve se objevuje v malých shlucích rozmístěných kolem basofilických segmentů Bruchovy membrány, přes mezi-kapilární sloupy, nebo přes malé exsudáty, což naznačuje potenciální odezvu na změnu filtrace v těchto oblastech. Histologicky to lze klasifikovat jako:

- Třída 1 – malé, osamělé shluky

- Třída 2 – tenká, nepřerušovaná vrstva
- Třída 3 – tlustá vrstva, alespoň polovina výšky SPE

Histologicky tyto ložiska existují ve dvou různých formách – brzké a pozdní – rozlišené podle fáze degenerace. Brzká BLD je světle zbarvený eozinofilní materiál tvořící modré skvrny, obsahující malé přední postranní pruhy.

Membránové ostatky – Stočené membránové fragmenty pokračují podél plazmatické membrány sítnicového pigmentového epitelu, přičemž nejsou naležitelné, pokud je přítomné i BLD. Tento materiál má dvojitou strukturu fosfolipidů a nelze si ji splést s membránou potaženými tělesy nalézající se v BLD.

4.2.4 Exsudáty

Klinické hodnocení

I přes zjevnou, velmi důležitou roli při vyhodnocování evoluce VPMD, rozptýlené ložiska detekované na histopatologii jsou náročné na klinické prostudování, a proto je jejich přítomnosti přiřazena klinická důležitost. Jejich přítomnost se na sítnici projevuje dobře viditelnými nažloutlými ložisky ležící uvnitř sítnice, reprezentující nahromadění výše dříve popsaných materiálů. Exsudáty se liší jak velikostí tak tvarem a příležitostně mají i krystalický vzhled, jenž vzniká z kalcifikace. Tento krystalický vzhled je většinou poblíž oblastí atrofie SPE. Zatím co bylo v minulosti uznáno, že pacienti s velkými ($63\ \mu\text{m}$) měkkými exsudáty mají predispozice pro vývoj pokročilých fází VPMD, novější studie navrhují následující popis ne-neovaskulární VPMD s ohledem na vlastnosti do $3000\ \mu\text{m}$ od centra makuly. Terminologie je relevantní pro ne-neovaskulární VPMD.

Oko je označeno za neobsahující VPMD, pokud nemá žádné, nebo obsahuje jen několik málo exsudátů do velikosti $63\ \mu\text{m}$. Oko má prvotní formu VPMD pokud obsahuje méně jak 20 středně velkých exsudátů ($63\ \mu\text{m}$ až $124\ \mu\text{m}$), nebo pigmentové abnormality a žádné další fáze VPMD. Středně pokročilá fáze VPMD většinou označuje přítomnost alespoň jednoho velkého exsudátu (velikosti více jak $125\ \mu\text{m}$, tedy přibližné velikosti sítnicové cévy v místě optického nervu), ale také může označovat četné množství středně velkých exsudátů (přibližně dvacet nebo více, pokud jsou hranice exsudátů nejasné nebo měkké a přibližně 65 nebo více, pokud jsou hranice exsudátů jasně rozlišitelné, ostré nebo tvrdé), nebo přítomnost geografické atrofie, která ovšem nezasahuje pod centrum makuly. Pokročilé stádium VPMD je geografická atrofie, která zasahuje do centra makuly, nebo je možné detekovat znaky choroidální neovaskularizace.

Hodnocení ve vědeckých studiích

Zatímco hodnocení exsudátů podle výše zmíněných kritérií je relevantní a jednoduché pro aplikaci v klinické praxi, specifitější možnosti hodnocení jsou zapotřebí pro vědecké studie, ideálně bez potřeby fluorescenční angiografie. Nový systém, který je navržen mezinárodní epidemiologickou výzkumnou skupinou [6], jenž je založena na stereoskopických barvách fundus snímků, hodnotí převládající typy exsudátů, nejzávažnější typ exsudátů, jejich počet a velikost, oblast pokrytou exsudáty, shlukování exsudátů a jejich zničení.

Typy exsudátů – Exsudáty jsou obecně rozděleny do tvrdých a měkkých, s určitým množstvím podtypů. Měkké exsudáty jsou typicky větší a mají měkké vzhled. Mají ve zvyku se slučovat s dalšími měkkými exsudáty v okolí a proto vykazují větší počet variací co se velikostí a tvarem týče.

Velikost exsudátů – Z klinického hlediska mohou exsudáty nabírat velikosti odpovídající šířce hlavních cév v sítnici, v oblasti optického disku (přibližné velikosti $125\ \mu\text{m}$). Malé exsudáty jsou ty, jejichž velikost je menší než polovina šířky cévy sítnice ($63\ \mu\text{m}$), a tyto exsudáty jsou označovány jako tvrdé. Exsudáty větší než $125\ \mu\text{m}$ jsou velké a jsou považovány za měkké, za předpokladu že nejsou v procesu regrese. Exsudáty mezi $63\ \mu\text{m}$ a $125\ \mu\text{m}$ mohou být jak měkké tak tvrdé.

Rozsah pokrytí fundu oka – Toto lze vyhodnotit podle počtu a hustoty exsudátů v daných oblastech sítnice, a podle toho jestli je jejich umístění diskrétní, dotýkající se, nebo dochází k jejich spojování

Distribuce exsudátů – Největší důležitost se přikládá exsudátům ve vnitřní části makuly, jež je definovaná jako oblast uvnitř kruhu velikosti $3000\ \mu\text{m}$, neboli dvou průměru disků. To zahrnuje žlutou skvrnu, která má velikost přibližně $1500\ \mu\text{m}$ neboli průměr jednoho disku, ale centrální kruh na mřížce měří pouze $1000\ \mu\text{m}$ v průměru, neboť toto je užitečnější v případě, že se v centru fovey nachází jen několik exsudátů. Navíc, oblast mezi centrálním a venkovním kruhem o velikosti průměru $3000\ \mu\text{m}$ obsahuje také foveální oblast, kde je největší výskyt tyčinek a kde měkké exsudáty, pigmentové změny a fokální oblasti geografických atrofií většinou začínají.

Barva exsudátů – Exsudáty jsou většinou žluté, vybledlé nebo bílé, kde poslední varianta většinou značí exsudát v regresi, jež jsou nejlépe pozorovatelné za použití světla neobsahující červené spektrum.

Symetrie exsudátů – Porovnání mezi distribucí, počtem a typem exsudátů napříč očima pacienta většinou ukazuje pozoruhodnou symetrii, což následně vede k podobnému chování v obou očích. Exsudáty, které byly nejčastěji bilaterální, byly retikulární, nebo měkké a nejasné.

Kapitola 5

Návrh řešení

Tato kapitola prezentuje návrh implementace pro detekci nálezů na snímcích sítnice způsobené různými typy onemocnění. Bude popsán celý proces detekce, včetně předzpracování obrazu, jenž byl nasnímán pomocí fundus kamery, popsané v sekci 2.3. Následující sekce 5.1 podrobně popisuje průběh předzpracování získaného fundus snímku. Po předzpracování je tento snímek prezentován druhé části návrhu – samotné detekci projevů onemocnění, jenž popisuje sekce 5.3. V rámci navrhovaného způsobu detekce byl také vytvořen proces pro spojení rozpojených cév v rámci cévního řečiště sítnice. Tento algoritmus je blíže popsán v sekci 5.2. Také je důležité si uvědomit, že velikost fundus snímků může být rozdílná, a proto je důležité při implementaci pracovat s poměry, popřípadě relativními hodnotami pixelů. Nicméně za účelem přehlednosti následující sekce předpokládá vstupní obraz o rozměrech 1500 x 1152 pixelů.

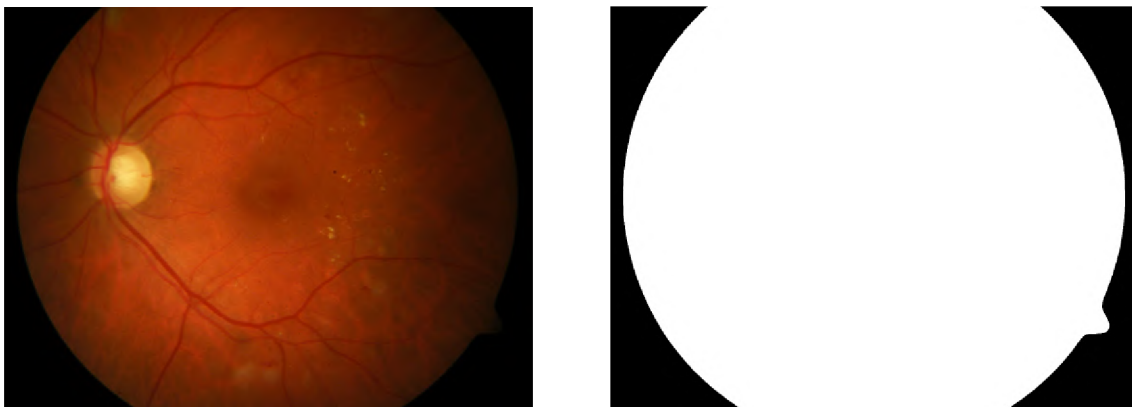
5.1 Předzpracování obrazu

Předzpracování obrazu před samotnou detekcí je důležitým krokem v celém procesu tohoto návrhu. Důvodem je fakt, že i přes použití stejného typu fundus kamery dochází v snímcích k jistým odlišnostem. Nejvýraznějším typem této odlišnosti, který může mít velký vliv na celý průběh detekce je nekonzistentní úroveň osvětlení napříč jak snímky, tak uvnitř snímků samotných. Kraje fundus snímků se typicky jeví tmavší na krajích, kdežto střed obrazu bývá znatelně světlejší.

Dalším důvodem nutnosti předzpracování obrazu je nalezení standardních rysů sítnice, jenž by následně komplikovali správnou detekci možných nálezů. Konkrétně se jedná o nalezení optického disku, nalezení žluté skvrny a segmentaci cévního řečiště. Dále je také potřeba stanovení masky pozadí. Všechny tyto kroky jsou podrobně popsány níže. Prvním krokem v celém procesu předzpracování a detekce je načtení vstupního obrazu. Pokud je obraz v pořádku načten, jako první krok přichází stanovení masky pozadí snímku.

5.1.1 Maska pozadí

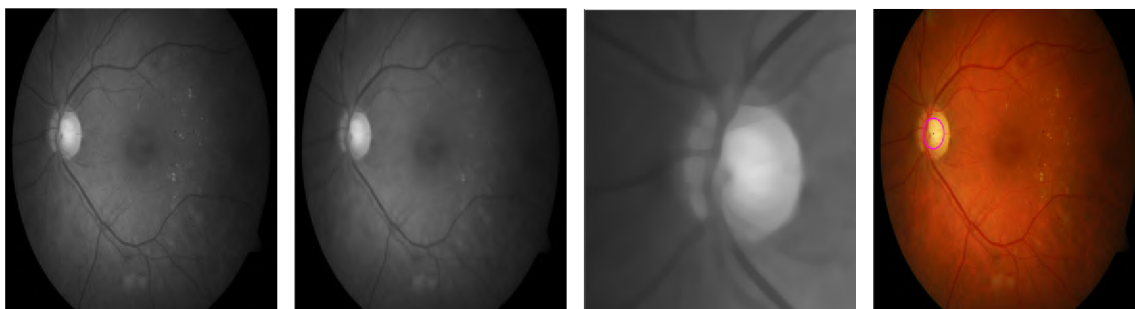
Maska pozadí slouží k separaci sítnice od tmavých krajů, které se na snímku vyskytují. Po načtení vstupního obrazu dochází k tvorbě masky pozadí. Ačkoliv se na první pohled může zdát, že tmavé pozadí snímku je snadno rozlišitelné, často obsahuje velké množství šumu. Samotná hodnota černých pixelů bývá také proměnlivá. Tvorba a následná aplikace masky pozadí nejen odstraňuje tyto problémy, ale zároveň také urychluje zpracování obrazu v následujících krocích.



Obrázek 5.1: Obrázek prezentující výsledek tvorby masky pozadí. Vlevo je vstupní snímek sítnice a vpravo je odpovídající maska pozadí pro tento snímek

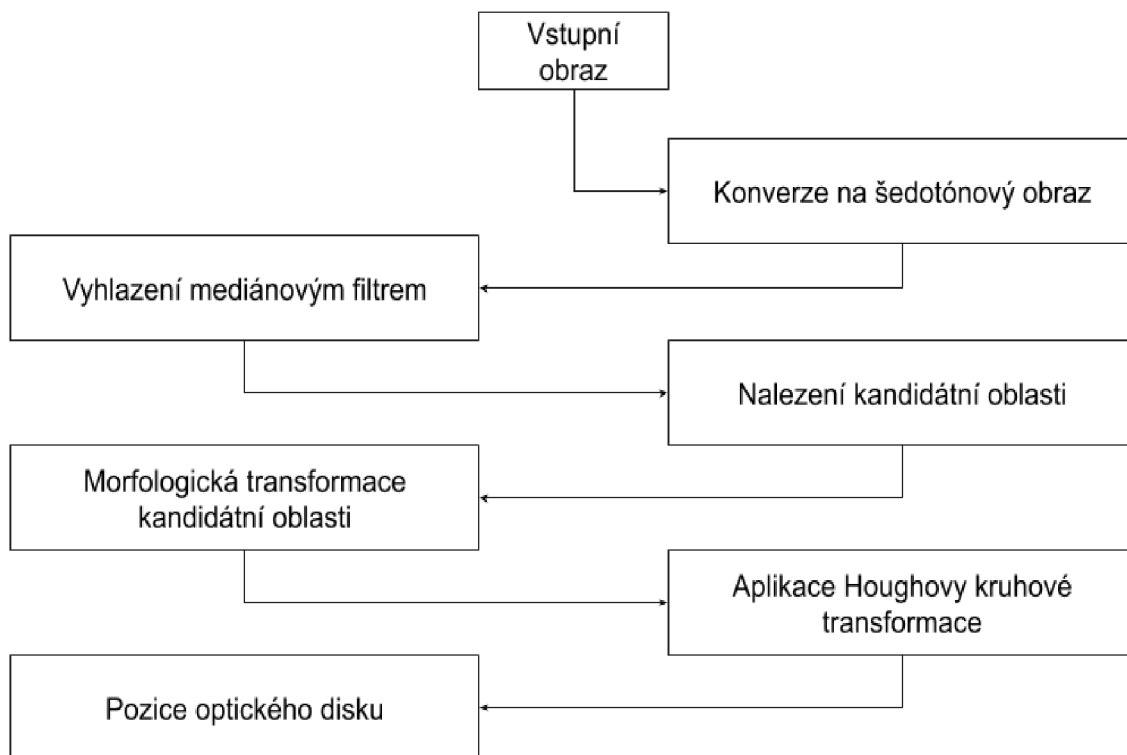
Vstupní snímek je nejprve převeden na obraz obsahující pouze odstíny šedé. Prahováním tohoto šedotónového obrazu lze získat výslednou masku pozadí. Následně je provedeno standardní vyhlazení obrazu s velikostí kernelu 5×5 . Tímto dojde k eliminování náhodného šumu, což má za následek výrazné zlepšení kvality výsledné masky. Zároveň je tím vyřešena i situace, kdy jednotlivé pixely mají různé hodnoty černé napříč vícero snímkami, což způsobuje problémy při stanovení okrajů masky. Posledním krokem tvorby masky je aplikace binárního prahování. Nejlepší výsledky jsou dosahovány při hodnotě prahu 5 až 10 (v tomto případě byla zvolena nižší hodnota, tedy 5). Příklad je znázorněn na obrázku 5.1.

5.1.2 Detekce optického disku



Obrázek 5.2: Detekce optického disku. Zleva doprava – obraz ve odstínech šedé, obraz ve odstínech šedé po aplikaci vyhlazení, nalezená kandidátní oblast, detekovaný optický disk

Optický disk je místo na sítnici, kde se sbíhají všechny cévy a nervové cesty sítnice. Na snímku sítnice oka má optický disk podobné vlastnosti jako mají exsudáty, zejména barvu, a kontrast s okolím – jde o kruhovitý, světlý, žlutě zbarvený objekt na sítnici. Aby nedošlo k záměně optického disku za exsudát, je zapotřebí před samotnou detekcí abnormalit stanovit pozici optického disku a vytvořit jeho masku. Vzhledem k podobnosti optického disku a exsudátů také může dojít k situaci, kde poškození sítnice exsudáty je na takové úrovni, kdy automatické rozpoznávání optického disku nemusí být schopno správně vyhodnotit pozici optického disku. Existuje několik různých způsobů, jak detekovat optický disk podle



Obrázek 5.3: Vývojový diagram pro detekci optického disku

jeho vlastností napříč všemi třemi barevnými kanály nebo jeho okolí [24] [4], tento model se zaměří na práci s šedotónovým obrazem.

Diagram znázorňující postup při detekci optického disku je na obrázku 5.3. Načtený vstupní obraz je převeden do odstínů šedé. Za účelem zlepšení přesnosti detekce a zároveň odfiltrování náhodného šumu a různých poškození sítnice je na obraz následně aplikován mediánový vyhlazovací filtr s čtvercovým kernelem o velikosti 15 pixelů. Vzhledem k tomu, že se na šedotónovém obrazu sítnice jeví optický disk velmi světle v porovnání s okolními rysy, jako jsou například cévy, které jsou tmavé, vzniká po vyhlazení obrazu tímto filtrem výrazný kontrast mezi optickým diskem a zbylou plochou sítnice. Oblast se zvýšenou intenzitou bílých pixelů je vyhodnocena jako kandidátní oblast. Nad kandidátní oblastí se pak za účelem zlepšení přesnosti dále provádí morfologické operace uzavření a otevření.

K určení středu a poloměru optického disku je pak použita Houghova kruhová transformace [18]. Jedná se o základní techniku extrakce vlastností během zpracování obrazu pro detekci kruhů. Používá lokální vlastnosti obrazu pro efektivní nashromáždění důkazů všech různých možných modelů okolí. Tato technika je velmi robustní a dokáže detekovat i neúplné tvary. Kruh lze zapsat rovnicí

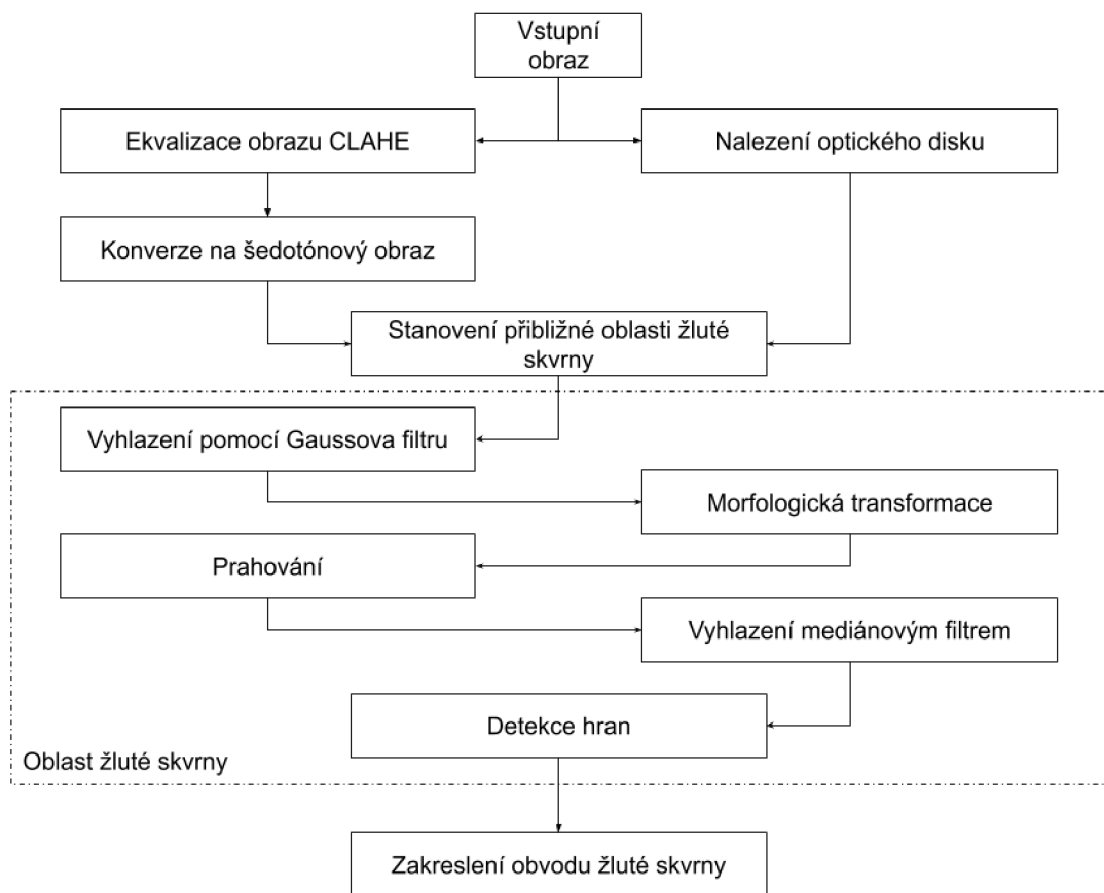
$$(x - a)^2 + (y - b)^2 = r^2 \quad (5.1)$$

kde a a b jsou souřadnice středu kruhu a r je poloměr kruhu. Houghova transformace pak používá body x a y pro všechny pixely, které leží na povrchu invertovaného pravoúhlého kužele, jehož vrchol je v $(x, y, 0)$. Jakmile jsou nalezeny všechny možné kružnice, proběhne hlasování, přičemž je zvolena nejpravděpodobnější varianta – varianta s nejvíce hlasy. Vlastnosti této kružnice jsou pak zaznamenány (pozice centra a poloměr), a na jejich základě je

později stanovena maska optického disku. Některé kroky tohoto postupu lze pozorovat na obrázku 5.2.

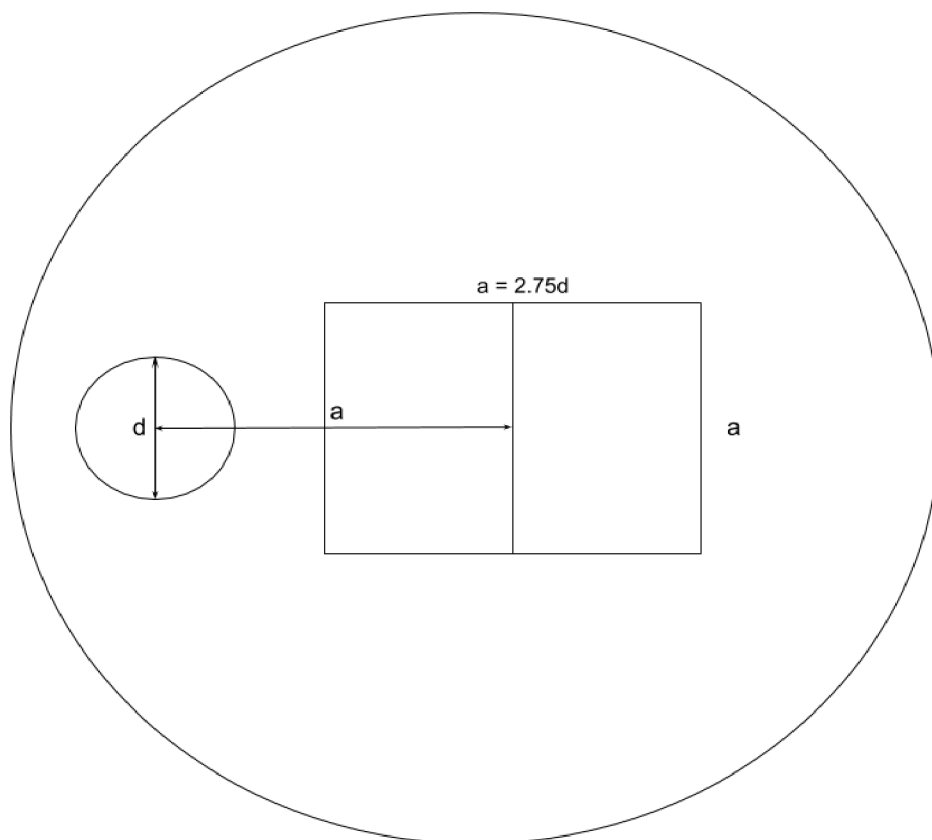
5.1.3 Detekce žluté skvrny

Dalším charakteristickým rysem sítnice je žlutá skvrna. Jedná se o tmavě červenou oblast přibližně ve středu sítnice. Její detekce může být výhodná z několika důvodů – například pro vymaskování z finálního výsledku, nebo pro vyhodnocení jejího poškození. Tato sekce popíše jeden z možných způsobů detekce žluté skvrny. Tento postup je znázorněn na obrázku 5.4. Jedná se o variantu využití nalezeného optického disku pomocí výše popsaného postupu k lokalizaci přibližné oblasti výskytu žluté skvrny, která je pak dále zpracovávána.



Obrázek 5.4: Vývojový diagram pro detekci žluté skvrny

Nejdříve je aplikován CLAHE [26] (Contrast Limited Adaptive Histogram equalization) algoritmus na vstupní obraz. Jedná se o modifikovanou verzi adaptivní ekvalizace histogramu (AHE). Obvyčejné AHE způsobuje přílišné zesílení kontrastu v oblastech obrázku s konstantní úrovní kontrastu. To může mít za následek nadměrné zesílení náhodného šumu v dané oblasti. CLAHE je varianta AHE, ve které dochází k omezení zesílení těchto oblastí. Zesílení kontrastu lze definovat jako spád funkce mapující vstupní intenzitu na výstupní intenzitu. CLAHE omezuje maximální hodnoty této mapovací funkce a případné přesahující maximální hodnoty přerozdělí do okolních pixelů. Díky této úpravě dosahuje CLAHE



Obrázek 5.5: Způsob stanovení přibližné oblasti výskytu žluté skvrny

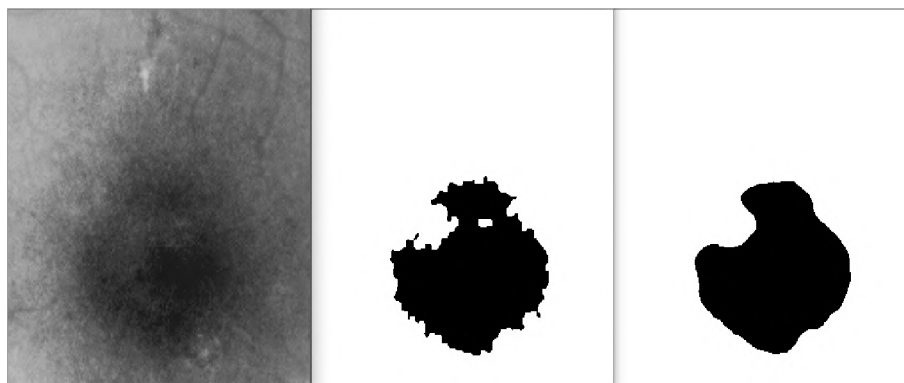
lepších výsledků a proto byl použit pro vyrovnání kontrastu vstupního obrazu. Nakonec ještě dochází ke konverzi tohoto snímku do odstínů šedé.

Pomocí dříve získané informací o pozici a velikosti optického disku je na zpracovávaném obrazu zvolena přibližná oblast, ve které se nachází žlutá skvrna. Náčrtek tohoto postupu je znázorněn obrázkem 5.5. Nejdříve je stanovena čtvercová oblast o velikosti strany a , která se bude prozkoumávat za účelem nalezení žluté skvrny. Délka strany a se určí jako

$$a = 2.75 * d \quad (5.2)$$

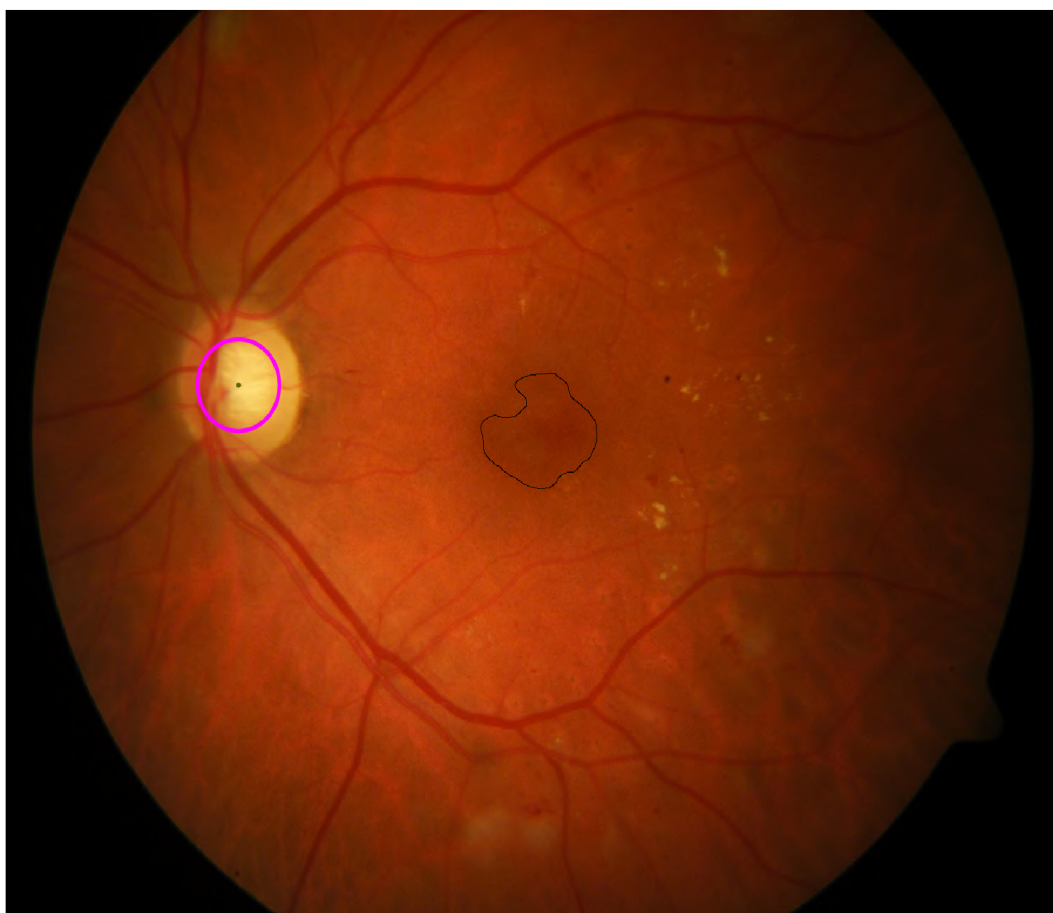
kde d je poloměr optického disku. Střed této oblasti je poté umístěn vlevo nebo vpravo (podle toho, zdali je snímek sítnice levého nebo pravého oka), ve vzdálenosti a . Umístěním této oblasti dojde ke stanovení dále zpracovávaného prostoru, jenž obsahuje žlutou skvrnu.

Po nalezení přibližné oblasti výskytu žluté skvrny je daná část obrazu vyhlazena pomocí Gaussova filtru s kernelem o velikosti 9, přičemž nedochází během vyhlazování k odpočtu žádné konstanty. Následně je aplikována morfologická operace otevření. Po morfologické transformaci dochází k prahování zvolené oblasti obrazu. Prahová hodnota je v tomto případě nastavena na 60. Výsledek prahování je vyhlazen mediánovým filtrem s vyhlazovacím kernelem o velikosti 17 x 17 pixelů. Tento postup je prezentován na obrázku 5.6. Výsledný obrázek značí oblast žluté skvrny. Hranice této oblasti jsou zjištěny pomocí Canny detek-



Obrázek 5.6: Detekce žluté skvrny. Zleva doprava – stanovení přibližné oblasti, prahování oblasti, vyhlazení získaného výsledku – nalezení oblasti žluté skvrny

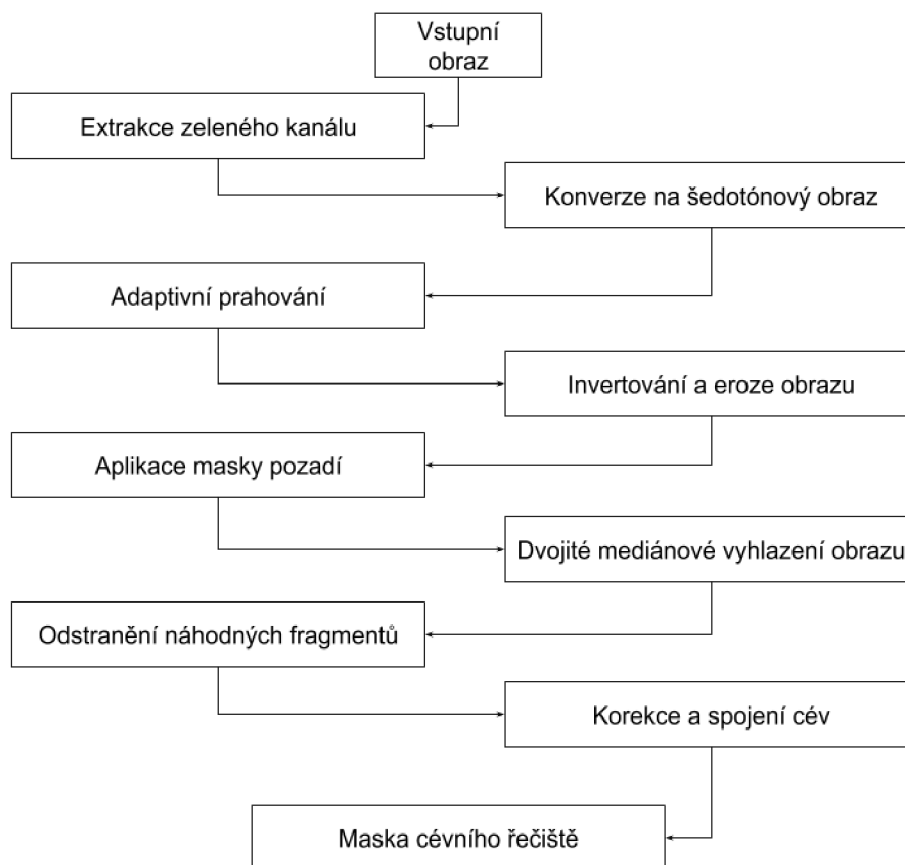
toru hran. Detekované hranice jsou následně zaznamenány společně s optickým diskem tak, jak je znázorněno na obrázku 5.7.



Obrázek 5.7: Nalezená žlutá skvrna a optický disk

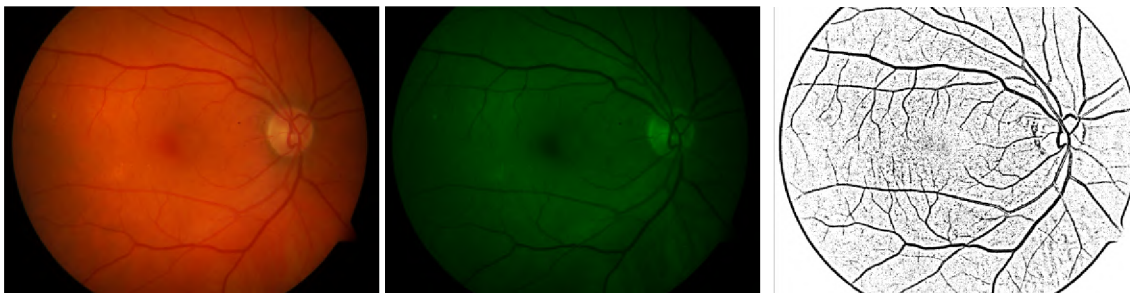
5.1.4 Segmentace cévního řečiště

Posledním krokem předzpracování obrazu je segmentace cévního řečiště a tvorba jeho masky. Automatická extrakce cévního řečiště ze snímku je velmi důležitá, neboť během detekce nálezů na sítnici by se mohly části krevního řečiště jevit jako nálezy, nebo by cévy mohly během detekce splývat s případnými projevy různých onemocnění. Proces segmentace cév ze sítnice a následná tvorba masky je znázorněna vývojovým diagramem na obrázku 5.8. Jeden z kroků v tomto vývojovém diagramu je krok s označením "Korekce a spojení cév". Jedná se o větší celek diagramu a bude blíže popsán v sekci 5.2.

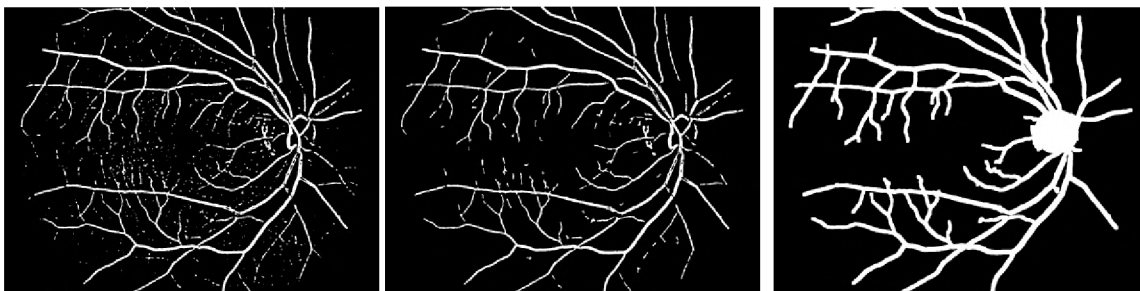


Obrázek 5.8: Vývojový diagram segmentace cévního řečiště

Krevní řečiště je velmi dobře rozpoznatelné v zeleném kanálu snímku, díky kontrastnímu zobrazení cév vůči pozadí sítnice, a proto jako první fáze tvorby masky cévního řečiště proběhne extrakce tohoto kanálu, jenž je následně převeden do odstínů šedé. Po převedení obrazu do odstínů šedé je aplikováno Gaussovo adaptivní prahování. Velikost kernelu během tohoto prahování je nastavena na 47 pixelů. Od každého zpracovaného pixelu je následně odečtena konstantní hodnota 2. Výsledkem tohoto kroku je také tvorba kružnice kolem sítnice, což je nežádoucí efekt (obrázek 5.11). Pro jeho odstranění je potřeba aplikovat masku pozadí na zpracovávaný obraz. Na dříve získanou masku pozadí je aplikována morfologická operace eroze obrazu. Ta se provádí za účelem "roztažení" hranice masky mírně do středu sítnice tak, aby maska kompletně překryla nežádoucí efekt zpracovávaného obrazu po adaptivním prahování. Obraz s aplikovanou maskou pozadí projde dvojnásobným vyhlazením



Obrázek 5.9: Vstupní obraz sítnice
 Obrázek 5.10: Extrahovaný zelený kanál
 Obrázek 5.11: Výsledek adaptivního prahování



Obrázek 5.12: Upravené adaptivní prahování
 Obrázek 5.13: Odstranění náhodných fragmentů
 Obrázek 5.14: Výsledná maska

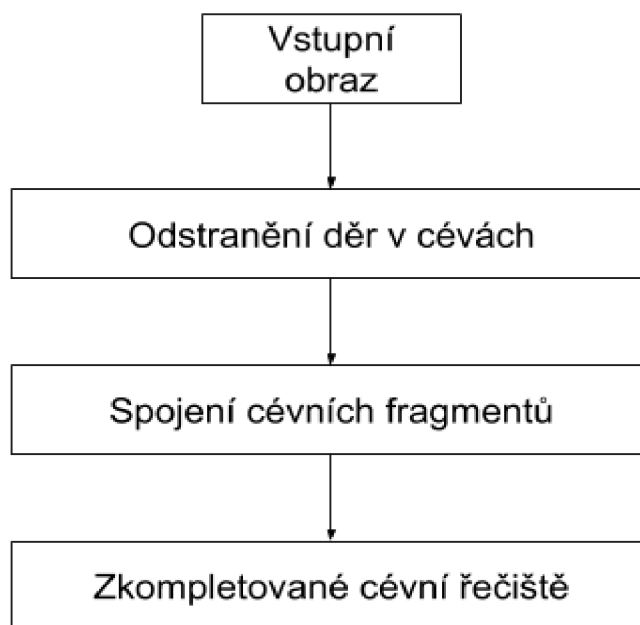
s kernelem velikosti 5 x 5. Stav zpracovávaného obrazu po tomto kroce je na obrázku 5.12. Obraz sice už obsahuje segmentované cévní řečiště, nicméně stále také obsahuje velké množství šumu a náhodných fragmentů, které k cévnímu řečišti nepatří.

K odstranění těchto fragmentů je využit princip funkcionality vyplňovacího algoritmu "semínkové vyplňování". Obraz je prohledán pro všechny bílé plochy. Jejich velikost je pomocí semínkového vyplňování zaznamenána a porovnána vůči nejmenší přípustné velikosti možného cévního fragmentu. Pokud obsah plochy fragmentu nedosahuje minimální stanovené hodnoty, je fragment z obrazu odstraněn. Pro obraz o velikosti 1500 x 1152 pixelů je minimální přípustná plocha fragmentu 70 pixelů. Výsledek po odstranění fragmentů je vidět na obrázku 5.13. Tento obraz je dále podle diagramu 5.8 předán metodě pro korekci a spojení cév. Jak už ale bylo zmíněno, jedná se o téma nad rámec této sekce a proto bude tato část zpracování obrazu blíže popsána v sekci 5.2. Po spojení cév je do obrazu zakreslen optický disk a provede se dilatace obrazu s maticí 9 x 9. Výsledkem celého procesu je maska krevního řečiště spolu s optickým diskem (obrázek 5.14).

V tento moment je předpracování obrazu dokončeno a může se přejít na detekci nálezů na snímku sítnice oka.

5.2 Spojení a korekce cévního řečiště

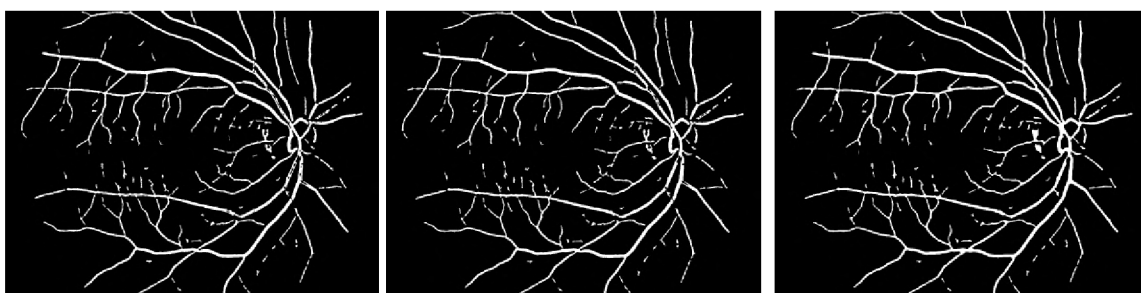
Rozpojené cévní řečiště na zpracovávaném obraze je problém, který se na snímku sítnice oka může vyskytnout například z důvodu nízké kvality snímku (některé části cévního řečiště jsou příliš tmavé a splývají s okolím), vlivem předcházejícího zpracování obrazu, nebo poškození vzniklé v rámci projevu možného onemocnění. Následující sekce popisuje jeden z možných způsobů opětovného spojení cév. Tento algoritmus také řeší druhý problém spojený se



Obrázek 5.15: Vývojový diagram pro spojení a korekci cévního řečiště

zpracováváním cévního řečiště sítnice oka, a to odlesky cév na snímku, které se na obraze projevují jako trhliny nebo díry v cévách.

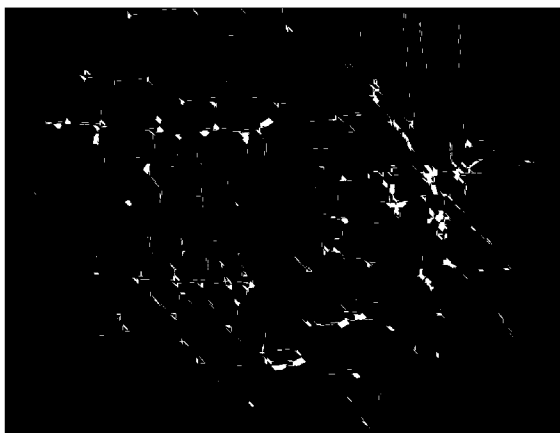
Vstupem tohoto algoritmu je černobílý obraz cévního řečiště vytvořený během segmentace cévního řečiště ze sekce 5.1.4. Příkladem takového obrazu je na obrázku 5.16. Na tomto obrázku se nachází jak cévní díry a trhliny, jejichž původ pochází z odlesku cév vzniklých během snímání oka, tak několik cévních fragmentů, které vznikly během segmentace cévního řečiště. Pro odstranění děr uvnitř cévního řečiště je využito semínkové vyplňování. Cévní řečiště je postupně prohledáváno a pokud je jedna z těchto děr nalezena, použije se semínkový algoritmus pro její zaplnění (obrázek 5.17).



Obrázek 5.16: Vstupní obraz
Obrázek 5.17: Obraz s již za-
obsahující díry a segmenty celenými cévními dírami
Obrázek 5.18: Spojené cévní řečiště

Algorithm 1 Pseudo-algoritmus pro spojení cévních fragmentů

```
1: for všechny pixely uvnitř cévního řečiště do
2:   prohledávej blízké okolí a hledej pixely z cévních fragmentů
3:   if pixel vyhovuje stanoveným pravidlům then
4:     navrhní oblast ke spojení
5:   end if
6: end for
7: for všechny navržené oblasti ke spojení do
8:   if oblast přesahuje povolenou velikost then
9:     odstraň navrhovanou oblast
10:  else
11:    spoj navrhovanou oblast
12:  end if
13: end for
14: Odstraň případné cévní trhliny vzniklé spojováním cévních fragmentů
```



Obrázek 5.19: Navrhované oblasti pro spo-



Obrázek 5.20: Navrhované oblasti pro spojení po odstranění nevhovujících oblastí

Po vyplnění cévních děr přichází na řadu spojení cévních fragmentů. Tento postup je nastíněn pomocí pseudo-algoritmu 1. Navrhované řešení postupně prochází všechny pixely cévního řečiště a hledá pixely které splňují následující podmínky:

- Mezi aktuálním a nalezeným pixelem je alespoň jeden černý pixel
- Vzdálenost nalezeného pixelu nepřesahuje maximální povolenou mez
- Nalezený pixel není součástí cévního celku, ve kterém se nachází aktuální pixel

Pokud jsou splněny výše zmíněné podmínky tak to znamená, že byl nalezen nový cévní segment. V takovém případě je navržena oblast ke spojení. Po zkontrolování všech cévních (bílých) pixelů je výsledkem seznam všech těchto kandidátních oblastí (obrázek 5.19). Problémem této techniky spojování je ovšem situace, kdy se na zpracovávaném obraze vyskytují souběžné cévy ve velmi malé vzdálenosti. Bez přídatné kontroly by během spojování cévních fragmentů došlo i ke spojením těchto dvou cév v jednu velkou. Aby tomuto chování bylo zabráněno, dochází k filtraci všech navrhovaných oblastí. Během filtrace navrhovaných

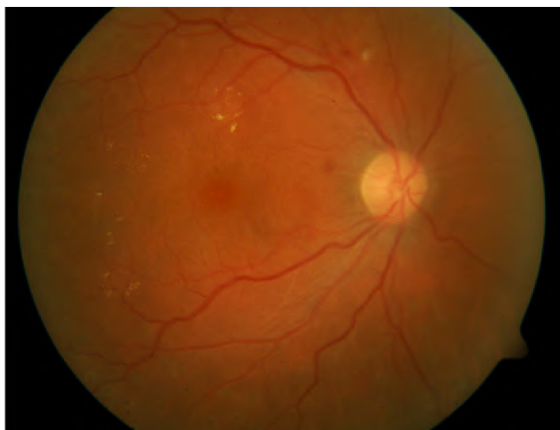oblastí se kontroluje jejich celková plocha. Pokud je přesažen maximální limit, navrhovaná oblast se zahazuje. Po odstranění nevyhovujících oblastí v seznamu zůstávají pouze ty, které spojují cévní fragmenty, ne celé cévy (obrázek 5.20). Vyhovující oblasti, které v seznamu zůstaly, jsou následně zakresleny do segmentovaného cévního řečiště. Během spojování může v jistých případech opět dojít ke vzniku cévních děr. Tento problém je vyřešen stejně jako na začátku tohoto algoritmu – jejich opětovným odstraněním. Výsledkem je černobílý obraz obsahující zkompletované, segmentované cévní řečiště (obrázek 5.18).

5.3 Detekce nálezů na sítnici

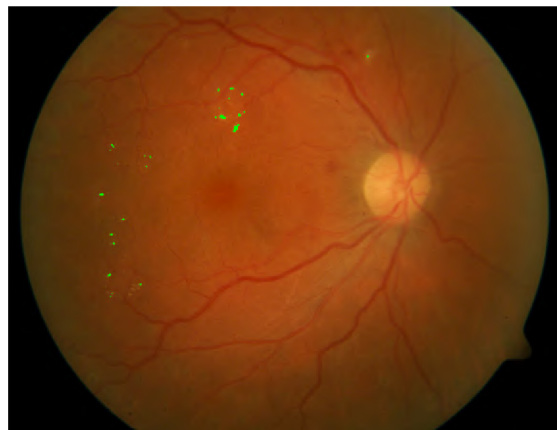Posledním krokem celého algoritmu je samotná detekce. Detekční část programu je rozdělena do dvou částí – detektor exsudátů, popsany v sekci 5.3.1, a detektor menších hemoragií a mikroaneurysmů, jež je popsany v sekci 5.3.2.

5.3.1 Detekce exsudátů

Jak již bylo zmíněno v teoretické části práce popisující exsudáty a jejich rozlišení (sekce 4.2.4), exsudáty vznikající během věkem podmíněné diabetické retinopatii jsou na obraze viditelné jako světlé, bílé až dožluta zbarvené oblasti obecně oválného tvaru. Automatická lokalizace postižených oblastí využívá v tomto případě zeleného kanálu, kde se nachází dostatečné množství obrazových informací, které umožní jejich nalezení. Celý proces detekce exsudátů je znázorněn pomocí vývojového diagramu na obrázku 5.23.

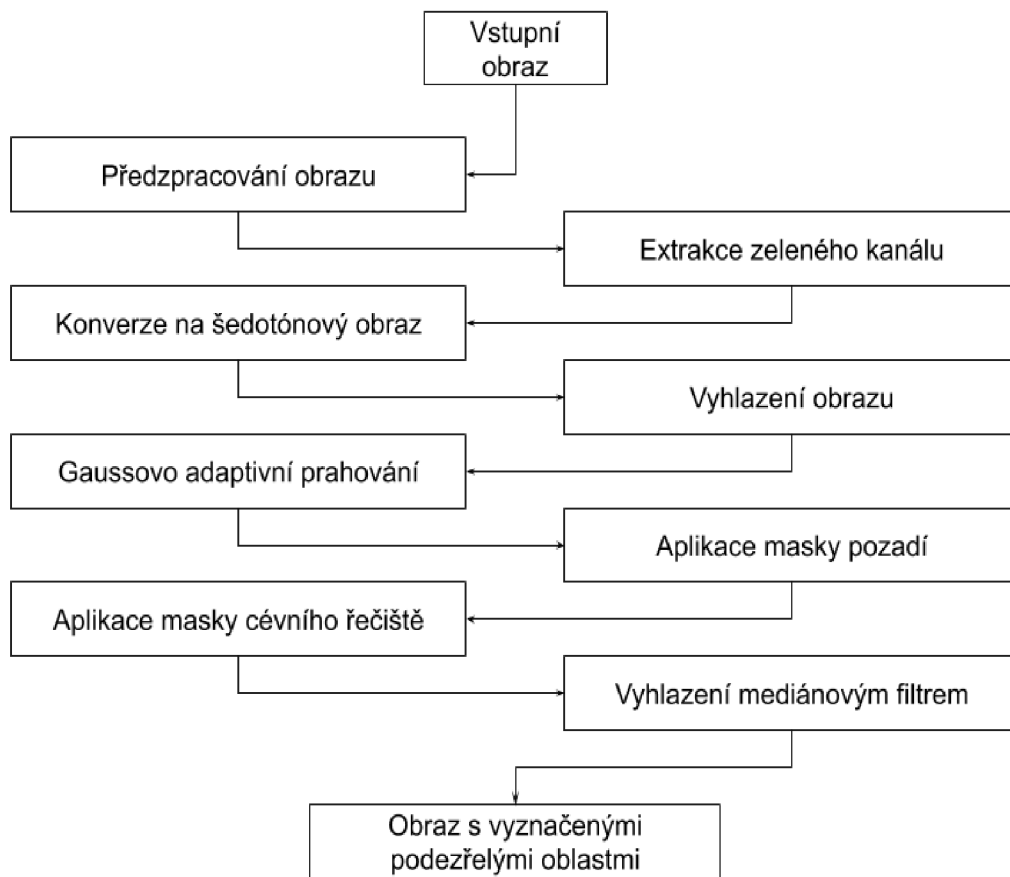


Obrázek 5.21: Vstupní obraz obsahující exsudáty



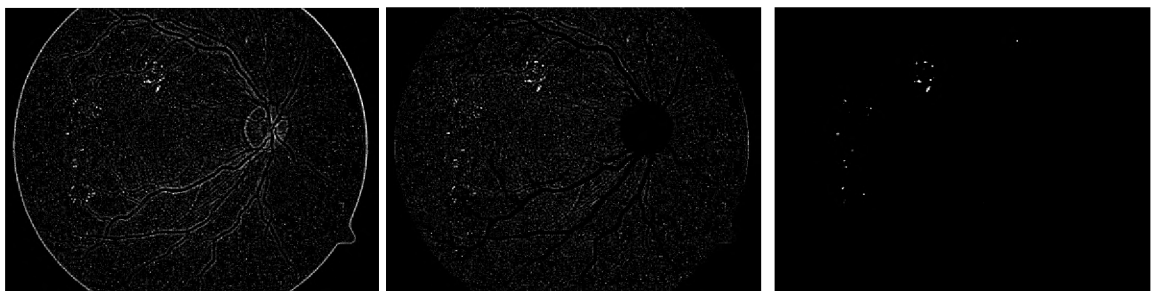
Obrázek 5.22: Obraz se zeleně vyznačenými nalezenými oblastmi

Po načtení vstupního snímku dochází k jeho předzpracování tak, jak je popsáno v sekcích výše. Z tohoto obrazu je následovně extrahován zelený kanál, který je převeden do šedotónového obrazu. Následně je aplikován vyhlazovací filtr o velikosti 7 x 7 pixelů, za účelem odstranění náhodného šumu obrazu. Na snímek je poté aplikováno Gaussovo adaptivní prahování s maskou velikosti 5 x 5 pixelů, přičemž během prahování nedochází k odečtu žádné konstanty od zpracovaných pixelů. Výsledkem tohoto prahování je černobílý obraz obsahující podezřelé oblasti. Zároveň se ale na obrazu také nachází známky cévního řečiště, náhodné fragmenty a šum vzniklé při prahování. Stejně jako při adaptivním prahování během segmentace cév (sekce 5.2) dochází i zde k tvorbě výrazné hranice mezi sítnicí a černým



Obrázek 5.23: Vývojový diagram detekce exsudátů

pozadím obrazu (obrázek 5.24). Proto je na výsledný obraz po prahování aplikována erodovaná maska pozadí sítnice, získaná během předpracování obrazu. Erodovanou masku pro tento případ získáme použitím dvojnásobné eroze s kernelem o velikosti 7 na dříve získanou masku pozadí.



Obrázek 5.24: Výsledek adaptivního prahování

Obrázek 5.25: Vymaskovaný obraz po prahování

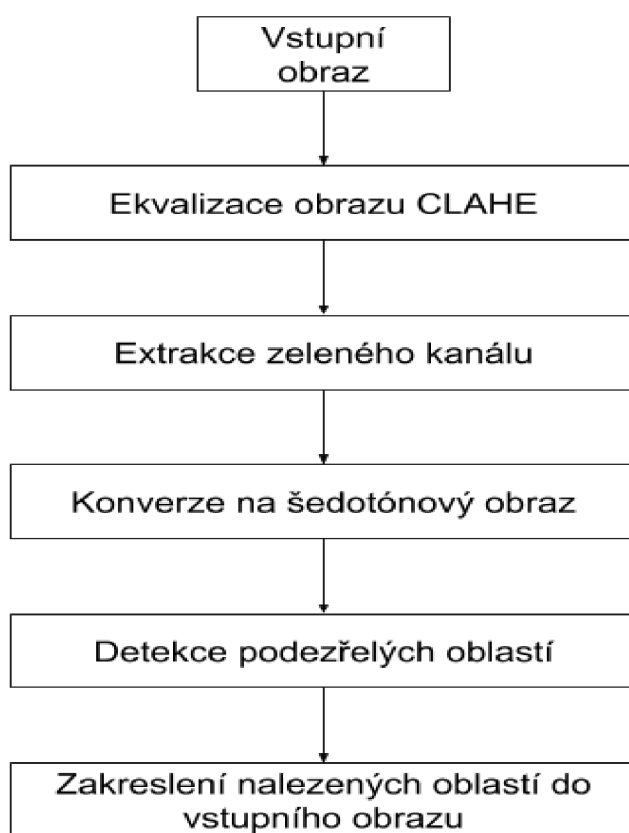
Obrázek 5.26: Detekované oblasti s exsudáty

V tuto chvíli zpracovávaný obraz stále obsahuje náznaky cévního řečiště, což by mohlo mít značný vliv na přesnost detekce podezřelých oblastí na sítnici. Tento problém lze vyřešit aplikováním masky cévního řečiště, která byla získána během segmentace cév. Stav zpraco-

vávaného snímku po aplikaci masky pozadí a masky cévního řečiště je možné pozorovat na obrázku 5.25. Vymaskovaný obraz poté naposledy projde mediánovým vyhlazováním s maskou o velikosti 7 x 7 pixelů, přičemž dochází k odstranění nežádoucího náhodného šumu a na obrázku zůstávají pouze detekované podezřelé oblasti (obrázek 5.26). Pozice těchto oblastí je zaznamenána na vstupní snímek tak, jak je znázorněno na obrázku 5.22.

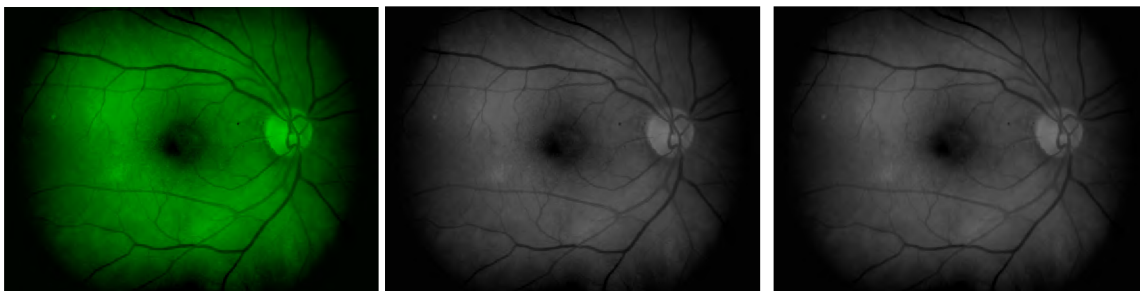5.3.2 Detekce hemorágií a mikroaneurysmů

Druhou částí detekční části tohoto návrhu je detektor hemorágií a mikroaneurysmů. Hemorágie jsou poškození sítnice projevující se jako krvácivé oblasti, které mohou vznikat z mnoha různých důvodů (kapitola 4), nicméně původ tohoto poškození není pro jeho úspěšnou detekci podstatný. Mikroaneurysmy jsou nově se tvořící cévy, jakožto odezva na nedostatečné prokrvení části sítnice (sekce 4.1.1)



Obrázek 5.27: Vývojový diagram detekce mikroaneurysmů a hemorágií

Navrhovaný postup detekce, znázorněný vývojovým diagramem na obrázku 5.27, využívá pro detekci informaci nacházející se v zeleném kanálu snímku sítnice oka. Díky vlastnostem, které mají mikroaneurysmy a hemorágie a jejich projevu na snímku oka je možné v tomto případě vynechat fázi programu označenou jako "Předzpracování obrazu", jež není ve vývojovém diagramu naznačena. I přesto je ale obraz mírně předzpracován před samotnou detekcí abnormalit.



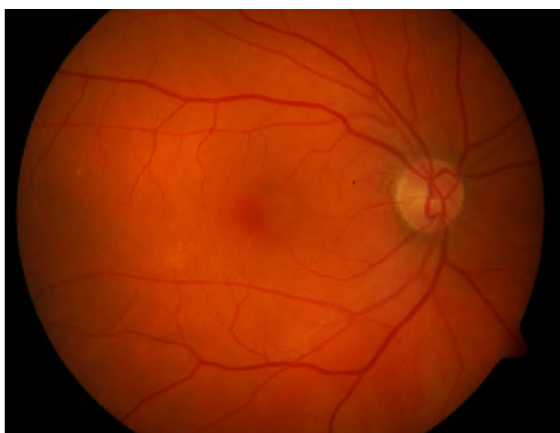
Obrázek 5.28: Zesílený zelený kanál snímku

Obrázek 5.29: Konverze do odstínů šedé

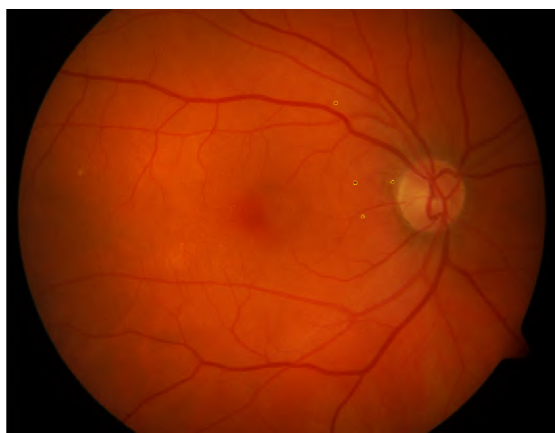
Obrázek 5.30: Vyhlazení obrazu mediánovým filtrem

Nejdříve je na vstupní obraz je aplikována metoda CLAHE za účelem vyvážení kontrastních oblastí a jasu napříč snímkem. Z tohoto zesíleného obrazu je extrahován zelený kanál (obrázek 5.28), který je následovně konvertován do odstínů šedé (obrázek 5.29). Pro odstranění šumu pozadí je na šedotónový obraz aplikováno mediánové vyhlazení s kernelem velikosti 7 x 7 pixelů. Po tomto mírném předzpracování obrazu přichází na řadu detektor.

Za účelem detekce menších hemorágií a mikroaneurysmů je použit "jednoduchý detektor kapek" (anglicky "Simple blob detector"), o kterém se lze dozvědět více například v [23]. Ten prohledává obraz pro stanovené útvary na základě sady pravidel. Dvě hlavní pravidla při detekci tohoto návrhu jsou plocha podezřelé oblasti a hodnota jednotlivých pixelů dané oblasti. V případě oblasti se musí nalezená oblast pohybovat v rozsahu 1 až 500 pixelů (pro obraz velikosti 1500 x 1152 pixelů) a zároveň se hodnota pixelu pohybuje v rozmezí 1 až 100. Další vlastnosti jako je například minimální a maximální kruhovitost, konvexnost nebo inertní poměr nejsou využity. Výsledek tohoto detektoru je možné pozorovat na obrázku 5.32



Obrázek 5.31: Vstupní obraz obsahující mikroaneurysmy



Obrázek 5.32: Obraz vyznačenými oblastmi obsahující mikroaneurysmy

Kapitola 6

Implementace a experimentování

6.1 Implementace

Vytvořený algoritmus pro detekci nálezů na snímku sítnice a spojování cév byl naimplementován v jazyce C++ s využitím OpenCV verze 3.3, jako konzolová aplikace. Knihovna OpenCV [28] (open source computer vision) je volně dostupná knihovna sloužící k účelům real-time zpracování obrazů. Značnou výhodou této knihovny je velké množství funkcí, poskytující rozsáhlou funkcionalitu při zpracovávání obrazů, které jsou přenositelné mezi operačními systémy. Aplikace byla vyvíjena pod systémem Windows.

Program je rozdělen do dvou hlavních souborů. Prvním souborem je *diplomka.cpp*, jenž slouží jako hlavní vstup do programu. Druhým souborem je *Detector.cpp*, jenž obsahuje třídu se stejnojmenným názvem. V této třídě je implementována veškerá funkcionalita aplikace včetně pomocných funkcí. Součástí projektu je také hlavičkový soubor *Detector.hpp* obsahující deklarace všech hlavních a pomocných funkcí, použitých proměnných a definovaných globálních konstant.

Popis parametrů konzolové aplikace:

- **-h**: zobrazí nápovědu programu
- **-e [imgPath]**: detekce exsudátů
- **-b [imgPath]**: detekce menších hemorágií a mikroaneurysmů
- **-d [param]**: demonstrační spuštění aplikace. Možnosti demonstračního spuštění:
 - **1**: demonstrace detekce exsudátů
 - **2**: demonstrace detekce menších hemorágií a mikroaneurysmů
- Příklad spuštění programu:
 - `dp.exe -d 1` – spustí demonstraci detekci exsudátů
 - `dp.exe -d 2` – spustí demonstraci detekci menších hemorágií a mikroaneurysmů
 - `dp.exe -e image.png` – detekce exsudátů
 - `dp.exe -b image.png` – detekce menších hemorágií a mikroaneurysmů

Pro přeložení a spuštění aplikace musí mít uživatel nainstalovaný Cmake a Visual Studio, a staženou knihovnu OpenCV (verze 3.3 a vyšší). V kořenovém adresáři aplikace pak provede přeložení projektu sekvencí dvou příkazů:

```
"cmake -D OpenCV_DIR=<umisteni-OpenCV>\build\x64\vc14\lib
-G "Visual Studio 15" -A x64"
```

```
cmake --build .
```

Tato sekvence vytvoří složku *Debug* ve které je přeložená, spustitelná konzolová aplikace *dp.exe*.

6.2 Experimentování

Tato sekce obsahuje popis postupu testování a testovaných komponent. Během experimentování byl použit seznam náhodně vybraných 48 obrázků z databáze DRIVE, na kterou je algoritmus primárně zaměřen. Testovanými částmi programu jsou:

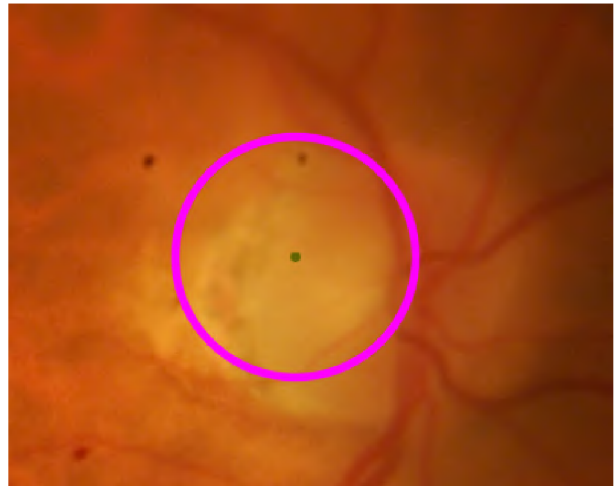- lokalizace optického disku
- lokalizace žluté skvrny
- segmentace a korekce cévního řečiště
- detekce exsudátů
- detekce mikroaneurysmů a drobných hemorágií

Tvorba masky pozadí není blíže testována, neboť samotný krok tvorby masky předchází každé výše zmíněné operaci, přičemž masku se vždy podařilo úspěšně vytvořit pro všechny testované snímky sítnice.

Lokalizace optického disku

Při lokalizaci optického disku navrhovaná metoda využívá jeho charakteristického kontrastu vůči sítnici. Optický disk se na snímku sítnice jeví jako nažloutlá, jasná kružnice. Jeho pozice na snímku je taky do jisté míry omezená, neboť například nenastane situace, kdy by se vyskytoval uprostřed obrazu. Výsledky jsou porovnány vůči výchozí práci [12], která se zaměřuje na lokalizaci optického disku s využitím vlastnosti cévní struktury v oblasti optického disku, kombinující odhad středu disku, jehož kružnice nejvíce odpovídá tvaru optického disku.

Během experimentování jsem na základě výsledků prezentovaných v tabulce 6.1 došel k závěru, že zvolená metoda není vhodná pro snímky, jejichž optický disk obsahuje značné poškození optického disku. V takovém případě ztrácí optický disk své kontrastní vlastnosti a při větším pokrytím optického disku abnormalitami se stává detekce na základě kontrastu s okolím



Obrázek 6.1: Vliv exsudátů na odchytku při lokalizaci optického disku.

Metoda	Úspěšnost detekce	Přesnost	Pokrytí
Navrhovaná metoda	87.5	90.2	72.1
Výchozí metoda	97.8	98.4	88.8

Tabulka 6.1: Tabulka znázorňující porovnání mezi navrhovanou a výchozí metodou. Úspěšnost detekce hodnotí s jakou úspěšností byl optický disk lokalizován. Přesnost hodnotí, jak přesnost středu optického disku. Pokrytí udává, jaká část disku byla správně nalezena. Všechny hodnoty jsou v procentech.

nemožná. Při přítomnosti většího množství exsudátů v jedné oblasti, kdy dochází k jejich spojování dochází k false positive nálezu, neboť exsudáty mají podobnou barvu jako optický disk, a v případě shluku většího množství exsudátů i tvar a plochu.

Lokalizace žluté skvrny

Navrhovaný způsob lokalizace fovey, neboli žluté skvrny, využívá anatomické vlastnosti sítnice a jejího tmavě červeného zbarvení. Na základě této vlastnosti lze předpokládat pozici žluté skvrny na zhruba stejné vertikální úrovni jako optický disk. Směr horizontální odchylky se liší v závislosti, zdali se jedná o levé nebo pravé oko, nicméně vzdálenost je vždy přibližně stejná. Vzhledem k tomu, že přesné kraje sítnice jsou poměrně těžko rozpoznatelné přímým pohledem byl parametr použitý pro lokalizaci žluté skvrny poměrně benevolentní tak, aby pokryl o trochu větší oblast, než je skutečná oblast žluté skvrny. Tento postup je porovnán s výchozí prací [40], která k lokalizaci žluté skvrny kombinuje anatomické vlastnosti sítnice spolu s matematickou morfologií.

Metoda	Úspěšnost detekce	Úspěšnost detekce po korekci
Navrhovaná metoda	70.83	83.33
Výchozí metoda	96.06	96.06

Tabulka 6.2: Tabulka porovnávající úspěšnost lokalizace navrhovaného řešení vůči výchozím řešením. Úspěšnost detekce značí schopnost úspěšně detekovat a vyznačit oblast žluté skvrny. Úspěšnost detekce po korekci označuje úspěšnost detekce po odečtení případů, kdy nebyl nalezen optický disk. Hodnoty jsou v procentech

Na základě výsledků z tabulky 6.4 jsem došel k následujícím závěrům. Lokalizace žluté skvrny na základě její pozice vůči optickému disku selže v nalezení žluté skvrny v případě, kdy se nepodařilo najít optický disk při předcházejícím předzpracování obrazu. I po odečtení těchto případů z testovací množiny ovšem dosahuje navrhovaná metoda menší úspěšnosti (83.33%) než výchozí metoda (96.06%). Hlavním důvodem nižší úspěšnosti navrhovaného postupu je situace, kdy je žlutá skvrna překryta abnormalitou (například rozsáhlá hemorágie). V takovém případě je detekovaná oblast nepřiměřeně velká skutečné oblasti žluté skvrny. Přítomnost hemorágie v oblasti centra snímku má také negativní vliv na lokalizaci žluté skvrny, neboť může dojít k false positive lokalizaci. Ačkoliv se tato práce zaměřuje pouze na 2D snímky, pomocí analýzy 3D snímku sítnice lze tyto situace vyřešit, a to díky unikátnímu zobrazení žluté skvrny v 3D prostoru.

Segmentace a korekce cévního řečiště

Segmentace a korekce cévního řečiště navrhované v této metodě je zaměřená na princip detekce pomocí adaptivního prahování. Výsledky jsou porovnány s výchozí prací [17], která pro segmentaci cévního řečiště využívá plně konvoluční neuronovou síť. Korekce cévního řečiště zahrnuje odstranění případných cévních děr a trhlin, jenž mohou být způsobeny odlesky cév během pořizování snímku. Zároveň dochází ke spojení fragmentů cévního řečiště, jejichž fragmentace může nastat během zpracovávání obrazu.

Metoda	Úspěšnost segmentace	Korekce cév	Spojení fragmentů	False positive
Navrhovaná	73.37	99.7	67.3	14.3
Výchozí	94.27	–	–	–

Tabulka 6.3: Tabulka znázorňující porovnání mezi výsledky získanými testováním navrhované metody a výchozí metodou. Úspěšnost segmentaci značí, jaká část cévního řečiště byla nalezena. Korekce cév udává, jaké procento cévních děr a trhlin bylo z cév odstraněno. Spojení fragmentů udává úspěšnost při spojení cévních fragmentů. False positive hodnota udává, jaká část detekované cévního řečiště ve skutečnosti byly abnormality nacházející se v okolí cév. Všechny hodnoty jsou v procentech.

Na základě výsledků a jejich porovnání s výchozí metodou v tabulce 6.3 mohu říct, že segmentace cév pomocí adaptivního prahování není tak efektivní, jak jsem předpokládal. Navrhovaná metoda sice dokázala s velkou úspěšností provádět korekci cévního řečiště, nicméně následné spojení cévních fragmentů vykazovalo jisté problémy. Jedním z nich bylo spojení části cévního řečiště s abnormalitami na sítnici. Navržený algoritmus dokázal úspěšně rozpoznat dvě vedle sebe táhnoucí se cévy aniž by vyhodnotil nutnost jejich spojení. Úspěšnost segmentace byla největší poblíž optického disku a se zvětšující se vzdáleností od optického disku se snižovala úspěšnost segmentace zmenšujících se cév.

Detekce malých hemorágií a mikroaneurysmů

Navrhovaný postup využívá pro detekci drobných hemorágií a mikroaneurysmů jejich hlavní vlastnosti. Jedná se o velikost, tvar a barvu, jenž jsou pro tyto anomálie velmi specifické. Z tohoto důvodu byl pro detekci drobných hemorágií a mikroaneurysmů byl zvolen Simple blob detector. Ten umožňuje poměrně detailně specifikovat vlastnosti hledaných anomálií, jako jsou například velikost, tvar, intenzita projevu, ale i další. Výsledky tohoto postupu jsou porovnány s výchozí prací [37], která se při detekci zaměřuje na morfologické vlastnosti mikroaneurysmů.

Metoda	Úspěšnost detekce	False positive
Navrhovaná metoda	52.4	2.1
Výchozí metoda	56	5.7

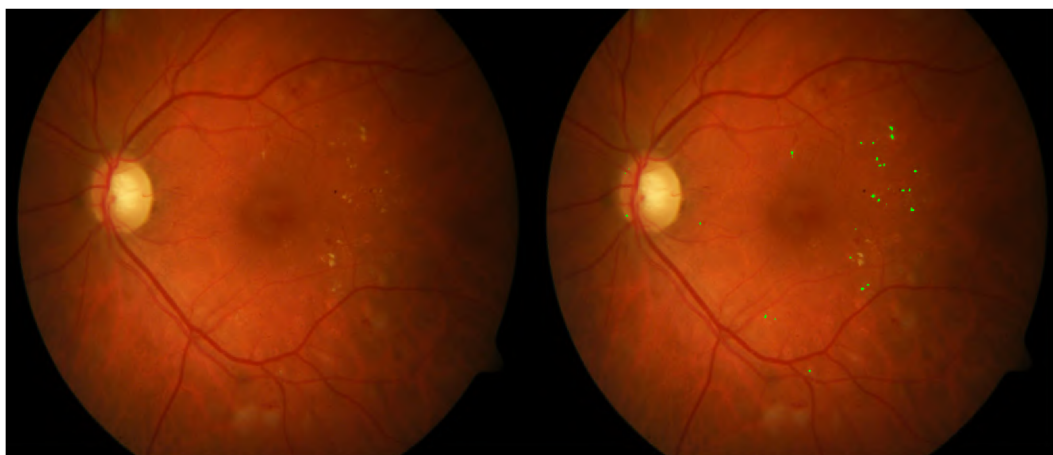
Tabulka 6.4: Tabulka porovnávající úspěšnost detekce drobných hemorágií a mikroaneurysmů. Úspěšnost detekce poměr nalezených a celkových abnormalit na obrázku – hodnota je v procentech. False positive značí počet špatně identifikovaných nálezů.

Během testování jsem zjistil, že detekce těchto abnormalit na základě jejich barvy, tvaru a velikosti může být problematická, a to z důvodu nadměrně poškozené sítnice, kdy se jednotlivé abnormality mohou překrývat a tím způsobovat problémy při detekci. Dále měla

na přesnost detekce vliv kvalita obrázku, neboť některé projevy byly drobné, a tedy těžko detekovatelné. Kvalita osvětlení se také projevila na přesnosti detekce.

Detekce exsudátů

Navržená metoda při detekci exsudátů využívá adaptivního prahování, jemuž předchází předzpracování obrazu, jehož výsledky jsou popsány výše. Exsudáty jsou světlé, nažloutlé abnormality na sítnici, které vytváří výraznou kontrast s okolím. Této vlastnosti je využito při jejich detekci. Testování této části proběhlo vizuální kontrolou nad sadou obrázků a zaznamenání měřených hodnot (obrázek 6.2). Jako výchozí práce je použita práce [21], která se zaměřuje na detekci exsudátů s využitím dynamického prahování společně s SVM klasifikací. Získané hodnoty a porovnání vůči výchozí práci se nachází v tabulce 6.5.



Obrázek 6.2: Testovací proces

Metoda	Úspěšnost detekce	Pokrytí	False positive
Navrhovaná metoda	61.1	47.7	< 6
Výchozí metoda	> 82	–	< 7

Tabulka 6.5: Tabulka porovnávající úspěšnost detekce exsudátů navrhované metody s výchozí metodou. Úspěšnost detekce značí počet správně určených oblastí v poměru se všemi podezřelými oblastmi – hodnota v procentech. Pokrytí označuje kolik plochy z celého nalezeného exsudátu bylo správně zaznamenáno – hodnota v procentech. False positive označuje počet špatně nalezených oblastí.

Jak je vidět na výsledcích, úspěšnost detekce je lehce nadpoloviční, přičemž počet false positive nálezů je v průměru o jeden menší, než u výchozího algoritmu. Jedním z hlavních důvodů, proč je úspěšnost nižší je fakt, že při samotné detekce je velmi závislá na stavu a kvalitě předzpracovaného obrazu. Chyba během detekce optického disku nebo segmentace cévního řečiště má velký vliv na výslednou efektivitu detektoru exsudátů. Dalším nedostatkem navrženého postupu je případ kdy se exsudát nachází uvnitř optického disku. V takovém případě nebude kvůli masce krevního pozadí exsudát detekován.

Kapitola 7

Závěr

Diabetická retinopatie a věkem podmíněná makulární degenerace patří mezi nejčastější onemocnění sítnice člověka. Cílem této práce bylo automatizovat proces detekce projevů těchto dvou nemocí. Za účelem rozpoznání a klasifikace těchto nálezů se práce věnovala nezbytnému teoretickému základu týkající se anatomie lidského oka. Dále byly popsány a kategorizovány dvě nejčastější onemocnění a jejich projevy na sítnici. Také byla krátce zmíněna snímací technologie, kterou jsou snímky očí pořízeny.

Cílem této práce tedy bylo navrhnout a implementovat algoritmus, který by dokázal tyto příznaky automaticky detekovat. Navrhovaný model byl implementovaný v jazyce C++ s využitím knihovny OpenCV. Před samotnou detekcí navržený algoritmus provádí předzpracování obrazu, při kterém jsou vytvořeny masky morfologických vlastností sítnice. Jedná se o masky pro optický disk, žlutou skvrnu a cévní řečiště. Zároveň je také zhotovena maska pozadí. V rámci zadání této práce je také navržen algoritmus, který dokáže spojit vzniklé cévní segmenty a provést celkovou korekci cévního řečiště. Výsledná konzolová aplikace obsahuje dva detektory – jeden pro exsudáty a jeden pro drobné hemorágie a mikroaneurysmy. Testování těchto komponent proběhlo nad sub-setem snímků z volně dostupné databáze snímků. Celková úspěšnost detekce mikroaneurysmů a drobných hemorágií je 52,4%, a úspěšnost detekce exsudátů je 61.1%. Způsob předzpracování obrazu měl nemalý vliv na výslednou přesnost detektoru.

Z výše zmíněných důvodů je jedna z možností budoucí práce implementace efektivnější lokalizace optického disku a žluté skvrny, což by mělo pozitivní efekt na úspěšnost navrženého detektoru. Pro zpřesnění lokalizace středu žluté skvrny by bylo nejefektivnější využít 3D snímku sítnice, kde se projeví unikátní vlastnost žluté skvrny. Druhou možnou budoucí prací je navržení a implementování jiného způsobu segmentace cévního řečiště, který by dále zvýšil efektivnost navrženého detektoru.

Literatura

- [1] Principles of Ophthalmoscopy. [Online], [Visited 11.01.2020].
URL <https://entokey.com/principles-of-ophthalmoscopy>
- [2] Photocoagulation Treatment of Proliferative Diabetic Retinopathy: The Second Report of Diabetic Retinopathy Study Findings. *ScienceDirect*, 1978: s. 85(1):82–106, doi:10.1016/s0161-6420(78)35693-1.
- [3] Photocoagulation for Diabetic Macular Edema. Early Treatment Diabetic Retinopathy Study Report Number 1. *Arch Ophthalmol*, , č. 103, 1985: s. 1796–806.
- [4] A.U.Khan, M.; Mir, N.; Sarirete, A.; aj.: Optic Disc Detection and Segmentation with Vessel Convergence and Elliptical Symmetry Evidences. *Procedia Computer Science*, ročník 163, 2019: s. 609–617, doi:10.1016/j.procs.2019.12.143.
- [5] BEETHAM, W. P.: VISUAL PROGNOSIS OF PROLIFERATING DIABETIC RETINOPATHY. *British Journal of Ophthalmology*, 1963: s. 47(10):611–9, doi:10.1136/bjo.47.10.611.
- [6] Bird, A. C.; Bressler, N. M.; Bressler, S. B.; aj.: An International Classification and Grading System for Age-Related Maculopathy and Age-Related Macular Degeneration. The International ARM Epidemiological Study Group. *Survey of Ophthalmology*, 1995: s. 39(5):367–74, doi:10.1016/s0039-6257(05)80092-x.
- [7] Bressler, N. M.; Bressler, S. B.; Congdon, N. G.; aj.: Potential Public Health Impact of Age-Related Eye Disease Study Results: AREDS Report No. 11. *Archives of Ophthalmology*, 2003: s. 121(11):1621–4, doi:10.1001/archophth.121.11.1621.
- [8] Cavallotti, C.; Cerulli, L.: *Age-Related Changes of the Human Eye*. Humana Press, 2008, kapitola 1, s. 7-28.
- [9] Csillag, A.: *Csillag, A.: Atlas of the sensory organs : functional and clinical anatomy*. Humana Press, 2005, ISBN 978-1-58829-412-8, kapitola 2, s. 85-164.
- [10] Curcio, C. A.; Millican, C. L.; Allen, K. A.; aj.: Aging of the Human Photoreceptor Mosaic: Evidence for Selective Vulnerability of Rods in Central Retina. *Investigative Ophthalmology and visual science*, 1993: s. 34(12):3278–96.
- [11] Davis, M. D.: Vitreous Contraction in Proliferative Diabetic Retinopathy. 1965: s. 74(6):741–51, doi:10.1001/archophth.1965.00970040743003.
- [12] Diettera, J.; Haqa, W.; V.Ivanov, I.; aj.: Optic disc detection in the presence of strong technical artifacts. *Biomedical Signal Processing and Control*, ročník 53, 2019, doi:10.1016/j.bspc.2019.04.012.

- [13] Dylevský, I.; Ježek, P.: Základy funkční anatomie člověka. 2012, [Online; cit. 26. 01. 2019].
URL <http://vos.palestra.cz/skripta/anatomie/15a2a5.htm>
- [14] Friedman, D. S.; O'Colmain, B. J.; Muñoz, B.; aj.: Prevalence of Age-Related Macular Degeneration in the United States. *Archives of Ophthalmology*, 2004: s. 122(4):564–72, doi:10.1001/archophth.122.4.564.
- [15] GJ, S.; BW, A.; RW, A.; aj.: *Basic Neurochemistry: Molecular, Cellular, and Medical Aspects*. LWW, 1998, ISBN 039751820X.
- [16] Grunwald, J. E.; Piltz, J.; Patel, N.; aj.: Effect of Aging on Retinal Macular Microcirculation: A Blue Field Simulation Study. *Investigative Ophthalmology and visual science*, 1993: s. 34(13):3609–13.
- [17] Hemelings, R.; Elen, B.; Stalmans, I.; aj.: Artery–vein segmentation in fundus images using a fully convolutional network. *Computerized Medical Imaging and Graphics*, ročník 76, 2019, doi:10.1016/j.compmedimag.2019.05.004.
- [18] Illingworth, J.; Kittler, J.: The Adaptive Hough Transform. *IEEE Transactions on Pattern Analysis and Machine Intelligence*, ročník PAMI-9, 1987: s. 690 – 698, doi:10.1109/TPAMI.1987.4767964.
- [19] JH, D.: PROLIFERATIVE DIABETIC RETINOPATHY: EVOLUTION OF THE RETINAL LESIONS. *British Journal of Ophthalmology*, 1964: s. 48:637–649, doi:10.1136/bjo.48.12.637.
- [20] Junk, D. W.: *Photography, electro-ophthalmology and echo-ophthalmology in ophthalmic practice*. 1973, ISBN 9061931436.
- [21] Long, S.; Huang, X.; Chen, Z.; aj.: Automatic Detection of Hard Exudates in Color Retinal Images Using Dynamic Threshold and SVM Classification: Algorithm Development and Evaluation. *BioMed Research International*, 2019: str. 13, doi:10.1155/2019/3926930.
- [22] M, D.; F, M.; R, E.: *Clinical observations concerning the pathogenesis of diabetic retinopathy*. US Public Health Service, 1969.
- [23] Marsh, B. P.; Chada, N.; Gari, R. R. S.; aj.: The Hessian Blob Algorithm: Precise Particle Detection in Atomic Force Microscopy Imagery. *Scientific Reports*, ročník 8, 2018, doi:doi.org/10.1038/s41598-018-19379-x.
- [24] Martinez-Perez, M. E.; Witt, N.; Parker, K. H.; aj.: Automatic optic disc detection in colour fundus images by means of multispectral analysis and information content. *PeerJ*, 2019, doi:10.7717/peerj.7119.
- [25] IKoichiShimizu MD; MD, Y.; MD, K.: Midperipheral Fundus Involvement in Diabetic Retinopathy. *Ophthalmology*, ročník 88, č. 7, 1981: s. 601–612, doi:10.1016/S0161-6420(81)34983-5.
- [26] M.Pizer, S.; Amburn, E. P.; D.Austin, J.; aj.: Adaptive histogram equalization and its variations. *Computer Vision, Graphics, and Image Processing*, ročník 39, 1987: s. 355 – 368, doi:10.1016/S0734-189X(87)80186-X.

- [27] N., A.: *Pathogenesis of diabetic retinopathy*. New York: Thieme-Stratton, 1983.
- [28] Pulli, K.; Baksheev, A.; Korniyakov, K.; aj.: Realtime Computer Vision with OpenCV. *Queue*, ročník 10, 2012, doi:10.1145/2181796.2206309.
- [29] Ramsay, W. J.; Ramsay, R. C.; Purple, R. L.; aj.: Involitional Diabetic Retinopathy. *American Journal of Ophthalmology*, 1977: s. 84(6):851–8, doi:10.1016/0002-9394(77)90509-8.
- [30] Rathod, V. M.: *Fundus Imaging using Aplanat*. Master thesis, Indian Institute of Technology Hyderabad, 2018.
- [31] Remington, L. A.: *Clinical Anatomy and Physiology of the Visual System*. ButterWorth-Heinmann, 2012, ISBN 978-1-4377-1926-0.
- [32] Roska, B.; Werblin, F.: Vertical interactions across ten parallel, stacked representations in the mammalian retina. *Nature*, ročník 410, 2001: str. 583–587, doi:10.1038/35069068.
- [33] RP., M.: Management of diabetic retinopathy. *Am Fam Phys*, 1995: s. 785–796.
- [34] Ryan, S. J.: *Retina*. Mosby, 2006, ISBN 9780323025980.
- [35] Saine, P. J.; Tyler, M. E.: *Ophthalmic Photography: Retinal Photography, Angiography, and Electronic Imaging, 2nd Edition*. Butterworth-Heinemann, 2001, ISBN 0750673729.
- [36] Spillmann, L.; Otte, T.; Hamburger, K.; aj.: Perceptual filling-in from the edge of the blind spot. *ScienceDirect*, ročník 46, č. 25, 2006: s. 4252–4257, doi:10.1016/j.visres.2006.08.033.
- [37] Streeter, L.; Cree, M.: Microaneurysms detection in colour fundus Images. *Image and Vision Computing*, 01 2003.
- [38] Taylor, E.; Dobree, J. H.: Proliferative diabetic retinopathy. Site and size of initial lesions. *British Journal of Ophthalmology*, 1970: str. 54(1): 11–18, doi:10.1136/bjo.54.1.11.
- [39] Trinh, H. M.; Joseph, M.; Cholkar, K.; aj.: Novel strategies for the treatment of diabetic macular edema. *World Journal of Pharmacology*, , č. 5(1), 2014: s. 1–14, doi:10.5497/wjp.v5.i1.1.
- [40] Welfer, D.; Scharcanski, J.; ruschel Marinho, D.: Fovea center detection based on the retina anatomy and mathematical morphology. *Computer methods and programs in biomedicine*, 2011: s. 104(3):397–409, doi:10.1016/j.cmpb.2010.07.006.

Příloha A

Obsah přiloženého media

- Zdrojový kód včetně Cmake souboru nutného k přeložení aplikace
- Dva demonstrační obrázky
- Tato práce ve formátu PDF v adresáři `\thesis\`
- Zdrojové soubory pro tuto práci ve formátu `LATEX` v adresáři `\thesis\latex\`
- README – Soubor obsahující návod na zprovoznění a použití této práce + popis obsahu přiloženého media