

Česká zemědělská univerzita v Praze
Fakulta agrobiologie, potravinových a přírodních zdrojů

Katedra etologie a zájmových chovů



**Česká zemědělská
univerzita v Praze**

Výskyt morfologických abnormalit v chovech psů

Bakalářská práce

Veronika Žemličková

Zoorehabilitace a asistenční aktivity se zvířaty

Ing. Petra Eretová, Ph.D.

© 2023 ČZU v Praze

Čestné prohlášení

Prohlašuji, že svou bakalářskou práci "Výskyt morfologických abnormalit v chovech psů" jsem vypracovala samostatně pod vedením vedoucího bakalářské práce a s použitím odborné literatury a dalších informačních zdrojů, které jsou citovány v práci a uvedeny v seznamu literatury na konci práce. Jako autorka uvedené bakalářské práce dále prohlašuji, že jsem v souvislosti s jejím vytvořením neporušil autorská práva třetích osob.

V Praze dne 20.04.2023

Poděkování

Ráda bych touto cestou poděkovala Ing. Petře Eretové, Ph.D. za veškerou pomoc během vedení práce, zejména za její odborné rady, vstřícnost a trpělivost během celé naší spolupráce.

Výskyt morfologických abnormalit v chovech psů

Souhrn

Cílem chovatelů je produkovat psy, kteří se svými vlastnostmi nejvíce přibližují požadovanému standardu kynologických organizací. Ve snaze naplnit tento cíl došlo u mnoha plemen ke vzniku několika stovek predispozic, dědičných chorob, či fyzických abnormalit. Tyto abnormality mohou představovat zátěž pro zdraví psů a snižují kvalitu jejich života. Tato bakalářská práce se zaměřila na morfologické abnormality, které se vyskytují v chovech psů, a vliv těchto abnormalit na kvalitu života.

Rešerše na téma morfologických abnormalit se stručně věnuje (i) velikostním extrémům v psí populaci a s tím souvisejícím rizikům, tj. u gigantismu vyšší afinita k nádorovým a kardiovaskulárním onemocněním, GDV, dysplazii a dalším poruchám pohybového aparátu a u miniaturizace jsou to perzistující fontanely, vady chrupu, luxace pately a tracheální kolaps (ii) trpasličímu vzrůstu (dwarfismu), který souvisí s abnormálním růstem a degenerací meziobratlových plotének, (iii) variabilitě délky a abnormalitám vzhledu psího ocasu, jež souvisí s vadami páteře a v případě ankylózy i s dermatitidou (iv) variabilitě vzhledu uší a predispozici k otitidám u psů s klopeným tvarem uší (v) polydaktylii, (vi) abnormalitám kůže a srsti, kde byla popsána bezsrstá plemena vykazující vrozené vady dentice a plemena se znakem ridge, který je spojován s dermoidním sinem. Podrobněji se práce věnovala morfologickým změnám v oblasti lebky a tématu brachycefalie. Brachycefalická plemena trpí souborem anatomických abnormalit, označovaných jako brachycefalický obstrukční syndrom. Tento soubor zahrnuje primární anatomické složky, zejména stenotické nozdry, prodloužené měkké patro a everzi laryngeálních váčků, které dávají za vznik složkám sekundárním a společně vedou k různému stupni dysfunkce a obstrukce horních cest dýchacích. V rámci práce bylo demonstrováno, že navzdory vysoké popularitě brachycefalických plemen má jejich specifická morfologie prokazatelně negativní vliv na jejich zdraví a kvalitu života.

Klíčová slova: pes, morfologie, brachycefalie

Occurrence of exterior abnormalities in dogs

Summary

Dog breeders aim to breed dogs whose attributes correspond to the standards of canine organizations. This selective breeding of dogs resulted in several hundred predispositions, hereditary diseases, and physical abnormalities. These abnormalities can negatively affect dogs' health and their quality of life. This bachelor thesis explored morphological abnormalities found in dogs, and the impact of these abnormalities on dogs' quality of life.

The review of morphological abnormalities in dogs includes a concise summary of (i) extremes in dog size, and their impact on dogs' health, i.e. gigantism-related higher affinity for tumor and cardiovascular diseases, GDV, dysplasia, or other musculoskeletal disorders, and miniaturization-related persistent fontanelles, dental malocclusion, patella luxation, and tracheal collapse, (ii) dwarfism in dogs, which is associated with abnormal growth and degeneration of the intervertebral discs, (iii) variation in length and abnormalities in the appearance of the canine tail, which are associated with spinal defects and, in the case of ankylosis, dermatitis, (iv) dog ear shape variability and the predisposition of dogs with lop-shaped ears to otitis, (v) polydactyly in dogs and (vi) skin and coat abnormalities in dogs, describing hairless breeds that show congenital defects of the dentition and breeds with the ridge trait, which is associated with dermoid sinus. Furthermore, the thesis reviews morphological abnormalities of dog skull and brachycephaly, in detail. Brachycephalic (or short nosed) dog breeds exhibit a collection of anatomical abnormalities, known as brachycephalic airway obstructive syndrome. This collection of abnormalities includes stenotic nares, elongated soft palate and everted laryngeal sacculles, among others, which give rise to secondary components and together lead to varying degrees of upper airway dysfunction and obstruction. The thesis showed that despite the popularity of brachycephalic dog breeds, their specific morphology has a demonstrably negative impact on their health and their quality of life.

Keywords: dog, morphology, brachycephaly

OBSAH

| | | |
|------------|--|-----------|
| 1 | ÚVOD | 1 |
| 2 | CÍL PRÁCE | 2 |
| 3 | LITERÁRNÍ REŠERŠE | 3 |
| 3.1 | PROCES DOMESTIKACE | 3 |
| 3.1.1 | Šlechtění a plemena psů..... | 5 |
| 3.1.2 | Příbuzenská plemenitba (<i>inbreeding</i>) | 6 |
| 3.1.3 | Domestikační syndrom | 6 |
| 3.2 | PŘEHLED MORFOLOGICKÝCH ABNORMALIT PSA | 9 |
| 3.2.1 | Velikost těla | 9 |
| 3.2.2 | Trpasličí vzrůst (dwarfismus) | 13 |
| 3.2.3 | Variabilita délek ocasu | 16 |
| 3.2.4 | Variabilita ve tvaru uší..... | 19 |
| 3.2.5 | Polydaktylie | 20 |
| 3.2.6 | Srst a kůže..... | 21 |
| 3.2.7 | Lebka | 24 |
| 4 | ZÁVĚR | 34 |
| 5 | LITERATURA | 35 |

1 Úvod

Pes (*Canis familiaris*) byl s největší pravděpodobností historicky vůbec prvním člověkem domestikovaným zvířetem (Trut 1999; Galibert et al. 2011; Larson et al. 2012; Bergström et al. 2020; Mech & Janssens 2022). V průběhu dlouhodobého procesu domestikace došlo u psa k mnohým modifikacím, které se odrazily na jeho fyziologických, morfologických a behaviorálních vlastnostech (Galibert et al. 2011).

Umělá selekce psů pro specifické rysy vedla k vyšší úrovni vnitrodruhové rozmanitosti, než jaká je typicky přítomna u jejich divokých předků, přičemž zpřisňující se antropogenní výběr přispěl u společenských zvířat k vytvoření plemen s řadou morfologických extrémů (Finka et al. 2020). Historicky byli psi šlechtěni za účelem optimalizace jejich pracovního výkonu v různých aktivitách jako lov, pastevectví a hlídání, kdy každá z těchto disciplín vyžadovala odlišný výběr nejvhodnějších morfologických rysů (Coppinger Raymond 2001; Arman 2007). Od konce 19. století se začalo upouštět od původních pracovních rolí psů ve společnosti a psi začali častěji nabývat role společníků, čímž se snižovaly nároky na fyzickou zdatnost jako je například rychlost nebo síla, protože již nebyly pro stávající účel prioritní (Coppinger Raymond 2001; Asher et al. 2009; Stone et al. 2016). V současné době jsou požadavky na exteriér řízeny především estetikou, přičemž lidské preference mají mnohdy přednost před zdravím zvířete (Finka et al. 2020). Z toho důvodu nese mnoho plemen nějakou formu fyzické konformace, která byť chovateli vnímaná jako žádoucí, má přímé negativní dopady na welfare (Collins et al. 2010; Sandøe et al. 2017).

2 Cíl práce

Cílem této bakalářské práce bylo popsat nejvýraznější morfologické změny exteriéru psa domácího, ke kterým došlo vlivem šlechtění. Současně bylo dílčím cílem vytyčit hlavní body, kterými tyto morfologické extrémy ovlivňují celkové zdraví jedince.

3 Literární rešerše

3.1 Proces domestikace

Původ a důvody, jež vedly k domestikaci právě psa, byly v minulosti předmětem sporných diskusí (Darwin 1868; Lorenz 1949; Vilà et al. 1997, 1999; Savolainen et al. 2002; Boyko et al. 2009; Pang et al. 2009; Vonholdt et al. 2010; Larson et al. 2012; Freedman et al. 2014; Bergström et al. 2020). Hlavní pokládanou výzkumnou otázkou, motivovanou obrovskou fenotypovou diverzitou dnes známých psích plemen, bylo, zda předchůdcem dnešních psů byl jeden (Vilà et al. 1997) či více (Darwin 1868; Lorenz 1949) divokých druhů psovitých šelem. Touto otázkou se zabýval mimo jiné i Charles Darwin. Přikláněl se k tvrzení, že ke vzniku psa domácího vedlo křížení několika divokých druhů psovitých šelem. Svůj názor stavěl na hypotéze, že je nepravděpodobné, aby existoval pouze jediný předchůdce, pakliže je pes domácí rozšířen po celém světě, a to v tolika známých morfologických variacích (Darwin 1868). Rovněž Konrad Lorenz byl z počátku názoru, že pes domácí pochází z více předků, a to konkrétně z vlka obecného (*Canis lupus*) a šakala (Lorenz 1949).

Dnes jsou již tyto hypotézy vyvrácené. V novějších studiích se prokázalo, že jediným předkem psa domácího je vlk obecný (Vilà et al. 1997; Wayne et al. 1997; Savolainen et al. 2002; Pang et al. 2009; Wayne & VonHoldt 2012; Freedman et al. 2014; Bergström et al. 2020). Toto tvrzení je dokládáno genetickým výzkumem pod vedením Carlese Viláho, který srovnával mitochondriální úseky DNA psovitých šelem. V těchto studiích byly analyzovány sekvence DNA psů, vlků, kojotů a šakalů. Nejmenší genetická vzdálenost byla prokázána právě mezi psem a vlkem. Jejich blízká příbuznost byla následně potvrzena i genetickými metodami založených na analýze jaderné DNA (Vilà et al. 1997). Ani při pozdějším zkoumání se nepotvrdila bližší příbuznost mezi africkými psy a kojoty (Ní Leathlobhair et al. 2018). Vývoj psa domácího z vlka podporují rovněž morfologické výzkumy, při kterých byla porovnávána morfologie lebky psů s lebkami ostatních psovitých šelem (Wayne 1986).

K rozlišení kosterních pozůstatků *Canis lupus* a *Canis familiaris* se využívá celá řada metod a morfologických výzkumů (Coli et al. 2023). Hlavními morfologickými rozdíly, kterými se psi odlišují od vlků jsou především: menší tělesný vzrůst, zkracující se obličejová část a čelisti, menší zuby, shlukování zubů a větší orbitální úhly (Janssens et al. 2016). Orbitální úhel je morfologický poměr, který závisí na šířce a výšce konkrétních orientačních bodů lebky. Pro psy byla dříve uváděna hodnota tohoto úhlu 49°–55° a pro vlky 39°–46° (Studer 1901), ale v novějších studiích byl tento rozsah zpochybněn. S jistotou lze psům přiřadit až úhel nad 60° a vlkům úhel pod 35° (Janssens et al. 2016). Úhel mezi nosní a čelní kostí (tzv. frontální stop), je dalším parametrem, který pomáhá při identifikaci vzorků lebky, kdy u vlka je přítomen plošší frontální stop než u psa. Některé morfologické rozdíly lze také přičíst pedomorfismu, čili zachování morfologických a behaviorálních znaků do dospělosti, který se objevuje u psů, ale pro vlky je typický pouze v juvenilních stádiích vývoje (Coli et al. 2023). Morfologické rozdíly pomáhají určit, zda archeologické lebky patřily vlku nebo psovi, čímž významně přispívají k otázce domestikace psů (Janssens et al. 2016).

Z důvodu rozsáhlého křížení mezi vlky a psy, a tedy i jejich bohaté demografické historii, nelze jednoznačně určit datování ani geografický původ domestikace psa. Studie, které

se zabývaly původními domestikacími centry, vycházely z předpokladu, že populace, která stála na počátku nově vzniklé evoluční linie, by měla mít nejvyšší genetickou diverzitu (Vilà et al. 1997; Savolainen et al. 2002). V průběhu fylogeneze psa domácího však došlo ke značné redukci populací psů i vlků, což vedlo k efektu hrdla láhve (*bottleneck effect*) (Freedman et al. 2014). Efekt nastává při poklesu jedinců v populaci na 50 % a méně, což má za následek nižší genetickou diverzitu (William R. Catton 2009). V tomto případě nastal pokles genetické diverzity jak mezi psy, tak mezi vlky. Populace vlků, ze které se oddělila psí linie, byla pravděpodobně mnohonásobně větší, než je odhadováno z diverzity současných populací (Freedman et al. 2014).

V důsledku odlišností ve studovaných hypotézách a nejednotné metodice výzkumu je geografický původ psů stále sporný. Je pravděpodobné, že všichni nynější psi pocházejí z jedné, dnes již vyhynulé, starověké populace vlků nebo z více příbuzných vlčích populací (Freedman et al. 2014). Vilà et al. (1997) jako první navrhli polyfylogenetický původ z více vlčích populací. Počátek domestikace odhadovali na období před 100 000 lety, ale stále chyběl dostatek fosilních důkazů. Savolainen et al. (2002) datovali vznik domácího psa z vlka zhruba před 15 000 lety, přičemž za jediné centrum původu pokládali jihovýchodní Asii, z důvodu přítomnosti bohatých genetických variací. Tato hypotéza byla o pár let později vyvrácena analýzou genomu pomocí metody SNP (*single nucleotide polymorphism*), která se přiklání ke středoasijskému původu. Touto metodou se v sekvenci DNA detekují odchylky v polohách individuálních nukleotidů, díky čemuž lze do jisté míry mapovat historii všech druhů včetně člověka (Vonholdt et al. 2010; Wayne & VonHoldt 2012). Další studie na principu genomového sekvenování vzorků psovitých z celého světa, včetně vzorků asijských domorodých psů, rovněž určila původ psa v jihovýchodní Asii (Wang et al. 2016). Výzkum také naznačuje, že pes mohl být nezávisle domestikován ve východní a západní Eurasii z odlišných populací vlků (Frantz et al. 2016; Zhe et al. 2020).

Ačkoli se morfologická struktura určitých skupin vlků začala měnit a přibližovat podobě domácího psa už před 135 000 lety (Vilà et al. 1997), antropologové a archeologové tvrdí, že nejlepším způsobem, jak určit dobu domestikace, je hledat známky úzkého vztahu mezi lidmi a psy (Morey 2006). Podle archeologických nálezů je pes lidským společníkem od období mezolitu. Data získaná sekvenováním genomu naznačují, že domestikace psa předcházela nástupu zemědělství, kdy si lidé obstarávali potravu jako sběrači a lovci, přičemž využívali psy k pomoci při lovu (Freedman et al. 2014).

Před 11 000 lety se diverzifikovalo nejméně pět hlavních rodových linií (neolitická levantská linie, mezolitická karélijská linie, mezolitická Bajkalská linie, linie ze starověké Ameriky a linie z Nové Guiney), které jsou důkazem hluboké genetické historie psů během paleolitu. Aby bylo možné posoudit do jaké míry byla populační historie psů spojena s lidskou historií, je zapotřebí kvantitativní koanalýzy psích a lidských genomů. Lidské a psí populace se mohly rovněž rozcházet, a to v důsledku kulturního či ekonomického obchodu, lidské preference vůči plemenným typům, rozdílné náchylnosti k infekčním chorobám anebo migrací psů napříč skupinami lidí (Bergström et al. 2020).

3.1.1 Šlechtění a plemena psů

Historicky byli psi využíváni k různým úkolům jako byl lov, hlídání a pasení. Někteří psi byli díky svým morfologickým rysům v určitých úkolech zdatnější než ostatní (Arman 2007). O rozdělení z hlediska užitkovosti vypovídají i 4000 let staré archeologické záznamy o římských loveckých chrttech, které rozlišovaly psí plemena na pracovní a lovecká (Gough et al. 2018). Se záměrem vylepšení užitkových a fyzických vlastností byli psi selektivně množeni a tím vznikla původní plemena, která předcházela dnešním psím plemenům (Arman 2007).

Genetická analýza umožnila od plemen s moderním evropským původem oddělit několik starověkých plemen (Parker 2004). Starověká plemena, označována také jako bazální, jsou relativně malou skupinou, jejichž původ sahá až 500 let do minulosti (VonHoldt et al. 2010). Vykazují vysokou míru divergence s detekovanou genetickou příměsí vlků, čímž se značně odlišují od ostatních plemen (Vilà et al. 2005; VonHoldt et al. 2010). Na základě výzkumu Parker et al. (2004) je možné 14 starověkých plemen geneticky rozdělit do čtyř klastřů, podle podobného geografického původu, morfologie a role, kterou zastávali v lidské společnosti. První a pravděpodobně nejstarší skupinu tvoří asijské špicové, zahrnující například plemena shiba inu, akita inu, šarpej a čau-čau. Do druhé skupiny spadá starověké africké plemeno basenji. Třetí skupinou jsou plemena arktických špiců, kde se nachází aljašský malamut a sibiřský husky. Poslední skupina je složena ze dvou plemen ze Středního východu, afghánského chrta a saluki (Parker 2004). Na druhou stranu VonHoldt et al. (2010) řadí mezi starověká plemena mírně odlišnější skupinu plemen (basenji, afghánský chrt, samojed, saluki, kanaánský pes, novoguinejský zpívající pes, dingo, čau čau, čínský šarpej, akita, aljašský malamut, sibiřský husky a americký eskymácký pes) (VonHoldt et al. 2010). Odlišné názory lze přičíst rozdílnému přístupu a metodice, ovšem u devíti plemen se výsledky obou studií shodují. Jsou to basenji, šarpej, akita, čau čau, aljašský malamut, samojed, sibiřský husky, afghánský chrt a saluki (Parker 2004; VonHoldt et al. 2010).

Z fylogenetického hlediska stojí mezi bazálními a moderními plemeny ještě třetí skupina psů, kteří žili po boku člověka pouze jako komenzálové a nebyli podrobeni stejné míře umělé selekce, a to volně žijící vesničtí psi (Coppinger Raymond 2001; Parker 2004; Boyko et al. 2009; Shannon et al. 2015).

Křížením se v průběhu staletí původní plemena dále zdokonalovala, požadované fyzické a behaviorální rysy se opakovaně dědily a daly za vznik moderním plemenům (Parker 2004; Arman 2007). K rozvoji moderních plemen psů a chovu samotnému přispěla vyšší třída viktoriánské společnosti, u které bylo vlastnictví plemen čisté krve symbolem dobrého postavení. Začali tak psy rozdělovat na skupiny a třídy, přičemž v těchto třídách fungovala jistá hierarchie, která imitovala dobový hierarchický sociální systém (Swart 2003). V tomto období byly v chovu nejčastěji užívané šlechtitelské metody inbreeding¹, linebreeding² a opakované užívání vybraných plemenů, což negativně ovlivnilo genofond populace (Arman 2007).

¹ Inbreeding, či příbuzenská plemenitba je křížení blízce příbuzných jedinců (Merriam-Webster 2022c).

² Linebreeding je formou příbuzenské plemenitby, která zahrnuje křížení v rámci určité linie původu (Merriam-Webster 2022d).

³ Inbrední deprese je snížení biologické zdatnosti přežít v důsledku inbreedingu (Charlesworth & Willis 2009).

Rozšířené používání populárního samce k odchovu mnoha vrhů vede k nadměrnému zastoupení genomu tohoto psa v plemeni. V důsledku toho se snižuje genetická rozmanitost v celé populaci (Leroy 2011).

S nárůstem zájmu o čistokrevné psy byly koncem 19. století ve Velké Británii a USA založeny kennel cluby, které stanovovaly plemenům pravidla chovu, organizovaly kynologické aktivity, registrovaly psy a zakládaly první plemenné knihy (The Kennel Club 2022). Přísné předpisy, pevné standardy chovu a vysoce kladený důraz na typologii řídil vývoj šlechtitelských metod, přičemž plasticita psího genomu usnadnila vývoj takto morfologicky různorodých plemen (Arman 2007). Cíleným šlechtitelským úsilím člověka tedy vznikla v posledních 200 letech moderní plemena (Rogers 1995), která představují drtivou většinu z více než 400 současných plemen psů (Wheat et al. 2019).

3.1.2 Příbuzenská plemenitba (*inbreeding*)

Chovatelé zprvu vytvářeli plemena selektivním šlechtěním jedinců, kteří vykazovali požadované vlastnosti, a to nejprve opakovaným křížením příbuzných jedinců se stejným fenotypem, což umožnilo rychlé zafixování v populaci. Užití příbuzenské plemenitby po několik generací za účelem fixace specifické vlastnosti však může vést k potomkům, kteří jsou téměř zcela homozygotní (Yordy 2020). Zvyšování homozygotnosti má pozitivní vliv u požadovaných vlastností, ale u nežádoucích recesivních vloh může vést k inbrední depresi³ (Leroy 2011) a negativně ovlivnit biologickou zdatnost jedince (Yordy et al. 2020).

Kvůli historickým změnám ve velikosti populací, rozsáhlému používání populárních plemeníků a uzavřeným chovným populacím, nese psí druh následky v podobě snížené genetické diverzity v populaci a zvýšené pravděpodobnosti výskytu různých dědičných chorob (Mellersh 2008; Leroy & Baumung 2011; Leroy 2011). V rámci této oblasti bylo provedeno značné množství studií, ať už za účelem charakterizace genetické struktury, diverzity a inbreedingu psích populací (Voges & Distl 2009; Mäki 2010; Wijnrocx et al. 2016; Goleman et al. 2019; Velie et al. 2021), nebo ke stanovení prevalence dědičných vad (Asher et al. 2009; Leroy & Baumung 2011).

Ačkoli selekční praktiky vedly k relativně vysoké úrovni inbreedingu (Leroy 2011; Wade 2011), individuální populační historie každého plemene je jedinečná a počty zakladatelů, efektivní velikost populace a počet generací od uzavření plemenných knih se u jednotlivých plemen liší (Calboli et al. 2008; Parker et al. 2017a).

Ne všechna plemena však vykazují ztrátu genetické variability. V britské studii bylo prokázáno, že několik plemen si zachovalo vysoký stupeň genetické diverzity, zejména Jack Russell teriér, který vykazoval velmi nízkou úroveň příbuzenské plemenitby a úroveň heterozygotnosti byla v jeho případě srovnatelná s kříženci (Mellanby et al. 2013).

3.1.3 Domestikační syndrom

Selektivní šlechtění přineslo společně s novými fenotypovými změnami také změny vzniklé v důsledku neuvědomělého selekčního tlaku, které nebyly pozorovány u divokých předků (Darwin 1868; Trut et al. 2009; Wheat et al. 2020). Nezávisle na druhu a navzdory různým cestám domestikace se u domestikovaných zvířat vyskytuje určitá podobnost v nově

získaných vlastnostech. Ty lze shrnout pojmem domestikační syndrom (Vigne 2011), či domestikační komplex (Sánchez-Villagra et al. 2016). Termín označuje sadu fenotypových vlastností, které nově vznikly v průběhu domestikace a kterými se zvíře odlišuje od divokého předka (Hammer 1984). Zahrnuje soubor znaků morfologických, fyziologických i behaviorálních (Trut 1988; Trut et al. 2009; Wheat et al. 2019). V uznávaném selekčním experimentu Belyaeva započatého roku 1959 bylo prokázáno, že selekce na krotké chování lišek obecných (*Vulpes vulpes*, Linné 1758) koreluje s behaviorálními změnami charakteristickými pro domestikační syndrom. Konkrétně se jednalo o zvýšené projevy prosociálního chování (společenská) a současně se snižující projevy reaktivního chování (strach a agresivita) oproti divokým předkům (Belyaev 1979; Belyaev et al. 1985; Trut 1999; Hare et al. 2012; Wheat et al. 2019). Ovšem i závěry plynoucí z Belyaevova experimentu, který je mnohdy uváděn jako exemplární model domestikačního syndromu (Crabtree 1993; Hare et al. 2012; Wilkins 2017), se nevyhnou kritice. Zhodnocení historického pozadí Farm-Fox experimentu v práci Lord et al. (2020) poukazuje na důkazy, které znevažují Belyaevovy závěry ve spojitosti s domestikačním syndromem. V tomto kontextu předkládá jako důkaz nedostatek empirických dat, původ lišek (experiment začal s populací lišek chovaných v zajetí, nikoli s divokou formou) a přehodnocuje soubor rysů domestikačního syndromu. Ačkoli nesouhlasí s použitím experimentu jako výchozího bodu vypovídajícího o existenci domestikačního syndromu, nevyvrací, že existuje kauzální vztah mezi selekcí na krotkost a typickými fenotypovými změnami (Lord et al. 2020). V přímé reakci na to několik autorů obhajovalo existenci domestikačního syndromu a průkaznost výsledků Farm-fox experimentu (Zeder 2020; Wright et al. 2020; Gleeson & Wilson 2023), včetně autorů přímo se účastnících Belyaevova experimentu, kteří se vyjádřili k hlavním kritizovaným bodům (Trut et al. 2020). Dle názoru Wright et al. (2020) autoři Lord et al. (2020) ve své práci sice předložili některé platné body týkající se původu lišek, ale zároveň vyloučili mnoho relevantních pozorování, čímž znemožnili komplexní posouzení domestikačního syndromu a omezili relevanci své kritiky.

Obecně ke znakům domestikačního syndromu projevujících se v chování patří především krotkost, poslušnost a snížená reaktivita na potenciální nebezpečí (Plyusnina et al. 1991; Trut et al. 2009). Při soustředěné selekci na určité chování, konkrétně na krotkost, je rovněž ovlivněna činnost endokrinních žláz a v závislosti na tom i produkce hormonů. Odráží se také na pohlavní soustavě, kde dochází k akceleraci nástupu reprodukčního věku, změnám v humorálním řízení organismu a s tím související změnou četnosti estru (Trut 1988).

Někteří autoři poukazují na potenciální souvislost domestikačního syndromu s vývojem neurální lišty, která vzniká během ontogeneze podél centrální nervové soustavy (Wilkins et al. 2014; Sánchez-Villagra et al. 2016). Podle Wilkins et al. (2014) vede selekce cílená na krotkost k mírným vývojovým deficitům buněk neurální lišty⁴, které přímo, nebo nepřímo zapříčiňují projevy domestikačního syndromu.

Pigmentační změny představují jeden z morfologických znaků, které se objevují během domestikace (Trut et al. 2009; Wilkins et al. 2014). Plemena domestikovaných zvířat vykazují

⁴ Buňky neurální lišty jsou třídou kmenových buněk obratlovců, které se objevují během rané embryogeneze na hřbetním okraji neurální trubice a poté migrují ventrálně po celém těle, kde dávají vzniknout buněčným prekurzorům mnoha typů tkání (Mills & Patterson 2009).

relativní depigmentaci. Ta se projevuje bílými skvrnami v srsti, lokalizovanými především v okolí očí, tlapek, na hrdle a špičce ocasu (Wilkins et al. 2014). Melanocyty, které produkují pigment melanin, mají původ v buňkách neurální lišty, a tedy při snížení její funkce dochází k narušení migrace neurálních buněk, a tím k depigmentaci zmíněných oblastí (Mills & Patterson 2009; San-Jose & Roulin 2020). Další typická změna je v utváření obličejové části lebky, respektive její zkracování se současným zmenšováním horní a dolní čelisti včetně zubů (Trut 1999). Nápadným projevem domestikáčích změn jsou také sklopené ušní boltce, které se u divokých savců prakticky nevyskytují. I v tomto případě může být důvodem vada neurální lišty, která zapříčinila mírný deficit chondrocytů a v důsledku oslabila chrupavku ušního boltce (Wilkins et al. 2014). V současné době však není jasné, zda ke sklopenému tvaru vnějšího ucha vede zvýšení relativní velikosti ušního boltce, nebo nedostatek chrupavčité a pojivové tkáně (Sánchez-Villagra et al. 2016).

Mnoho tkání zapojených do rysů domestikáčního syndromu je odvozených od buněk neurální lišty. To zahrnuje např. vnější ucho, pigmentové buňky, zuby a čelisti (Trainor 2013; Wilkins 2017). Rovněž se buňky neurální lišty podílejí na mnoha fyziologických funkcích a ovlivňují reprodukční znaky (např. samčí sekundární pohlavní znaky) (Gleeson & Wilson 2023). Změna regulace je tedy přesvědčivým vysvětlením domestikáčního syndromu, s ohledem na genetickou změnu buněk neurální lišty u domestikovaných druhů (Wilkins 2017).

Změna v chování buněk neurální lišty během vývoje, jakožto nejpopulárnější vysvětlení domestikáčního syndromu, je velmi diskutovaným tématem, které dává prostor mnoha hypotézám (Wilkins et al. 2014, 2021; Wilkins 2017; Wright et al. 2020; Johnsson et al. 2021; Gleeson & Wilson 2023). Letos publikovaná práce hodnotí shody a rozdíly mezi významnými vědeckými pohledy na domestikáční syndrom a zároveň navrhuje novou interpretaci, tedy že existuje soubor společných, i když výrazně proměnných, změn vlastností, které lze označit jako „domestikáční syndrom“, ale že jsou tyto sdílené fenotypové změny primárně výsledkem společného narušení reprodukce (Gleeson & Wilson 2023).

V nedávné studii Wheat et al. (2020) testovali hypotézu, že přítomnost klasických morfologických domestikáčních znaků předpovídá sílu behaviorálních projevů typických pro domestikáční syndrom. Do výzkumu bylo zařazeno 78 plemen psů, u kterých byla hodnocena přítomnost či nepřítomnost vybraných morfologických vlastností (bílá pigmentace, sklopené uši a zkroucený ocas), které byly již dříve označovány za morfologické markery domestikace (Trut et al. 2009). Zároveň byla u těchto plemen zkoumána intenzita projevu a korelace mezi agresí, strachem, společenskostí a hravým chováním na základě dat představených Wheat et al. (2019). Na rozdíl od očekávání se ukázalo, že počet morfologických znaků u plemene nekoreluje s predikovaným chováním. Výsledky jsou tedy v kontrastu s hypotézou, že domestikáční syndrom vzniká v důsledku sdíleného základního mechanismu (Belyaev 1979; Wilkins et al. 2014) a je otázkou, zda jsou morfologické znaky domestikáčního syndromu skutečnými znaky domestikace (Wheat et al. 2020).

3.2 Přehled morfologických abnormalit psa

Při srovnání historických fotografií plemen s jejich novodobými protějšky je zřejmé, že některá plemena prošla selekcí na extrémní fenotypy (Asher et al. 2009; Nicholas et al. 2010; Farrell et al. 2015; Sandøe et al. 2017). Anglický buldok je možná nejextrémnějším příkladem ve změně morfologie plemene. Dnešní buldoci, kteří se vyznačují velkou brachycefalickou hlavou, vybočenými končetinami, širokým hrudníkem, nízko posazeným tělem a krátkým stočeným ocasem, se svým atletickým předkům prakticky nepodobají (Farrell et al. 2015). Přežití tohoto plemene (stejně jako jiných brachycefalických a toy plemen) je podmíněno lidským zásahem, vzhledem k tomu, že velikost hlavy plodu je příliš velká na to, aby bez pomoci prošla pávní feny. Z toho důvodu jsou u buldoků indikovány císařské řezy až v 94,8 procentech porodů (Wydooghe et al. 2013). Dalším příkladem mohou být bernardýni, u kterých je v dnešní době mnohem ostřejší frontální stop (přechod mezi mozkovnou a čenichem) (Drake & Klingenberg 2008), nebo čenich klabonosé hlavy bulteriérů, který je stočen více ventrálně, než tomu bylo před desítkami let (Farrell et al. 2015).

Existuje také mnoho nepřímých dopadů selektivního chovu, včetně významně zvýšené prevalence specifických chorob pro konkrétní plemena (Asher et al. 2009; Nicholas et al. 2010; Collins et al. 2010; Sandøe et al. 2017).

Většina plemen je konstruktem lidské fantazie, namísto evolučním výsledkem přirozeného výběru. Široká škála genetických chorob nalezených u čistokrevných psů odráží jejich nepřirozený vývoj (Arman 2007). U dnešních čistokrevných psů existuje více než 500 genetických vad, jako je dysplazie kyčle, brachycefalický syndrom, kardiomyopatie, endokrinní dysfunkce, poruchy krve a mnohá další dědičná onemocnění, která ovlivňují kvalitu života a dlouhověkost těchto psů (Arman 2007).

Předmětem následující sekce je přehledný výčet morfologických změn, které byly popsány coby důsledky domestikace a šlechtění psů. Zvláštní pozornost bude věnována především brachycefalii, jelikož se jedná o velmi populární šlechtitelský trend, který ovšem v mnoha ohledech nedbá na welfare zvířat a je tedy na místě vyzdvihnout zde některé hlavní dopady tohoto extrémního morfologického znaku na organismus.

3.2.1 Velikost těla

U dnešních psů existuje široká škála kosterních variací, a to jak ve tvaru, tak i ve velikosti kostí, přičemž rozdíl mezi největším a nejmenším plemenem v celkové velikosti těla je až 40násobný (Wayne & Ostrander 1999). Někteří psi byli využíváni k tahu a přenášení těžkých nákladů, proto chov cílil na silnou konstituci a co největší velikost těla. Oproti tomu u loveckých plemen byla požadována rychlost a mrštnost, tudíž psi byli štíhlé postavy a měli dlouhé nohy. Později byly žádoucí i nepřiměřeně krátké končetiny, protože umožňovaly psům sledovat lovnou zvěř do malých děr a nor (AKC 2006).

Kromě těchto funkcí byla některá plemena vyvinuta výhradně jako společenská zvířata, a protože nepotřebovala ke svému účelu splňovat konkrétní morfologické požadavky, byly změny vzhledu primárně řízeny estetikou (Bannasch et al. 2020).

První rozsáhlé genetické studie o morfologii skeletu psů provedli Chase et al. na portugalském vodním psu a identifikovali lokus kvantitativních znaků (quantitative trait locus, QTL) určující velikost těla, poměr délky ku šířce nohy a tvar lebky (Chase et al. 2002). Variabilita velikosti těla v rámci jednoho plemene je ovlivněna QTL na chromozomu 15 (Sutter et al. 2007).

Při zkoumání genetických variací objevili Sutter et al. (2007) jednu jedinou mutaci, která byla společná u všech malých plemen a současně téměř chyběla u obřích plemen, a to mutaci v genu IGF1 (insulin-like growth factor 1). To naznačuje, že tento gen má rozhodující vliv na velikost těla psa (Sutter et al. 2007), přičemž samotný IGF1 je u malých psů lehce odlišný ve srovnání s velkými psy (Greer et al. 2011). Mutace IGF1, kterou sdílí všechna malá plemena, zřejmě nevznikla v průběhu šlechtění, ale byla pravděpodobně zděděná od společného předka (Klütsch & de Caprona 2010).

Kromě převládajícího genu IGF1 se na velikosti těla podílí okolo 20 dalších genů (Plassais et al. 2019). Zatímco tedy lidskou výšku a index tělesné hmotnosti (BMI) ovlivňuje několik stovek lokusů (Wood et al. 2014), čtyřicetinásobný rozdíl ve velikosti psích plemen je dán pouze malým počtem genů velkého účinku (Plassais et al. 2019).

3.2.1.1 Gigantismus

Je známo, že velikost těla je důležitým prediktorem délky života organismů. Mezidruhově mají větší savci tendenci dosahovat vyššího věku oproti druhům menší velikosti (Promislow 1993). Tento vztah mezi velikostí těla a dlouhověkostí nemá u psů stejný vzorec jako u ostatních savců, neboť je tato závislost inverzní, kdy se obecně malá plemena dožívají vyššího věku oproti velkým plemenům (Proschowsky et al. 2003; Fleming et al. 2011; Jimenez 2016; Lewis et al. 2018). Analýza provedená Kraus et al. zjistila, že tento vzorec vyplývá z tempa stárnutí, které je u větších plemen zrychlené, a nikoli z přirozeně vyššího rizika úmrtnosti nezávislého na věku (Kraus et al. 2013). Pro vysvětlení vztahu mezi dlouhověkostí a velikostí byly navrženy různé hypotézy (Kirkwood 2005; Galis et al. 2007; Peto 2016; Jimenez et al. 2018; Yordy et al. 2020). Jedním potenciálním mechanismem, který by se mohl podílet na odlišnosti v délce života malých a velkých plemen, je jejich rozdílný metabolismus a oxidační procesy, především v rychlosti glykolýzy a poškození DNA buňky (Jimenez et al. 2018). Další hypotéza nabízí vysvětlení, že větší jedinci jsou náchylnější k rakovině, jednak protože mají více buněk, tudíž je statisticky pravděpodobnější, že u některé dojde k mutaci, a jednak, protože mají rychlý růst, a tak může snáze dojít k přeskočení některého kontrolního bodu buněčného cyklu, což způsobí tumorigenezi (Peto 2016). Velcí psi, na rozdíl od malých, také mají vyšší hladiny IGF1, který mimo jiné podporuje tumorigenezi (Sutter et al. 2007; Berryman et al. 2008). IGF1 je spojen i s celkovou velikostí pánve, což je v souladu se zvýšenou afinitou velkých plemen k dysplazii kyčlí a loktů (Bannasch et al. 2020).

Výzkumy ukazují, že velká plemena psů častěji umírají na rakovinu ve srovnání se psy malých plemen (Michell 1999), ale také jsou velcí psi na určité druhy rakoviny náchylnější, například jsou u nich častěji diagnostikované osteosarkomy (Ru et al. 1998; Rowell et al. 2011). Četnost osteosarkomů stoupá se zvyšující se velikostí a tělesnou hmotností, proto kostní nádory postihují převážně plemena jako irský vlkodav, rotvajler, německá doga atp. (Ru et al. 1998;

Morris, J., Dobson 2001). Avšak i po vyloučení jedinců uhynulých na rakovinu zůstává délka života u velkých psů nízká (Yordy et al. 2020). Osteosarkomy byly v České republice nejčastější diagnózou velkých a obřích plemen psů (38% psů), která byla indikací k provedení eutanázie (Šebková et al. 2020).

Nejčastějším důvodem spontánního úhynu psů velkých plemen byla dle dat nashromážděných z českých veterinárních klinik dilatace a volvulus žaludku (GDV, Gastric Dilatation-Volvulus) (Šebková et al. 2020). GDV je akutní, život ohrožující stav, během kterého dochází k závažným změnám kardiovaskulární, respirační, renální a gastrointestinální fyziologie (Monnet 2003). Přímým rizikovým faktorem vzniku je velká velikost těla a zvýšený poměr hloubky k šířce hrudníku. Další faktory pro rozvoj GDV zahrnují vyšší věk, způsob krmení (diety, velikost porce, frekvence krmení a jiné), rodinnou anamnézu a jiné, již existující gastrointestinální onemocnění (Rosselli 2022). Zpravidla tento stav vzniká u velkých a obřích plemen psů s hlubokým hrudníkem (Glickman et al. 1994; Monnet 2003; Fossum 2013; Rosselli 2022), ale i přesto existuje pár záznamů, kdy se GDV objevilo u zástupců malých plemen (Thomas 1982).

Velká a obří plemena jsou také náchylnější ke kardiovaskulárním onemocněním, jako je aortální stenóza, defekt síňového septa a zejména pak dilatační kardiomyopatie (Asher et al. 2009; Fossum 2013; Wess 2022), která je nejčastějším srdečním onemocněním velkých psů (specificky boxer, doberman, Saluki, německá doga, irský vlkodav, novofundlandský pes a další). Onemocnění je charakterizováno dilatací srdeční komory, systolickou dysfunkcí a v závažnějším stupni arytmií, která může vést k náhlému srdečnímu selhání (Wess 2022).

Štěňata velkých a obřích plemen rostou extrémně rychlým tempem, s čímž jsou spojená rizika, která mohou celoživotně ovlivnit jejich zdraví. V období růstu jsou tato štěňata velmi citlivá na nutriční a kalorické nedostatky či přebytky (Lauten 2006). To se může projevit kormě zjevné anorexie nebo naopak obezity některou metabolickou kostní chorobou (např. *Calcinosis circumscripta* = ukládání vápníku do tkání které normálně nejsou kalcifikované) či imunitními poruchami (např. zánět žvýkacích svalů) (Asher et al. 2009). Výživou lze do jisté míry modifikovat projev genetické predispozice, ovlivnit závažnost akutního onemocnění nebo rozvinout některé z vývojových ortopedických onemocnění (osteochondroza, hypertrofická osteodystrofie, panostitida, dysplazie kyčle a lokte) (Lauten 2006).

3.2.1.2 Miniaturizace

Miniaturní plemena trpí řadou zdravotních problémů souvisejících s jejich velikostí, jako je špatný růst kostí se zvýšenou křehkostí a vrozené perzistující fontanely. Vývoj lebeční kosti u nich často končí dříve, než fontanely zcela osifikují a měkká místa zůstávají na lebce až do dospělosti. Zpravidla takzvané „teacup“ varianty toy plemen (např. čivavy), ačkoli nejsou oficiálně uznány jako odlišná plemena, jsou k těmto zdravotním problémům obzvlášť náchylné (Kiviranta et al. 2021). Perzistující fontanely jsou natolik běžné, že se staly přijatelnou součástí plemenných standardů v American Kennel Club (Farrell et al. 2015), ačkoli podle FCI (FCI 2019a) jsou stále vylučující vadou. Kromě perzistujících fontanel jsou čivavy predisponovány také k dalším kraniomorfologickým abnormalitám, jako je krátká lebeční báze a těsná blízkost atlasu k týlnímu hrbolu (Knowler et al. 2017).

U trpasličích plemen se vyskytují abnormality týkající se jejich chrupu, zejména se jedná o častou oligodoncii (vrozený neúplný počet zubů), shlukování zubů a rotaci zubů (Niemiec 2021). U malých psů začíná proces úbytku tkáně obklopující zub již velmi brzy. Mnoho psů vážících méně než 4,5 kg má prokazatelně méně kostní hmoty už v jednom roce života, což v kombinaci se zkrácenou délkou kořene zubu vyžaduje časnou extrakci (Queck et al. 2018; Niemiec 2021).

Malá plemena mají ke své velikosti relativně velké zuby a v čelisti tak není dostatek místa pro celou sadu stálých zubů. Také je vysoký počet případů, kdy mléčné zuby, především horní špičáky, zůstávají zachovány až do dospělosti (Geiger et al. 2021).

Z hlediska skeletu se u malých plemen mnohdy setkáváme s abnormalitami v mechanismu kolenního kloubu, konkrétně luxací pately, která je jednou z nejčastějších příčin kulhání. Patela je za normálních okolností situovaná do šlachy čtyřhlavého stehenního svalu, kde se pohybuje nahoru a dolů ve žlábků stehenní kosti. V případě luxace vypadává patela mimo žlábek do stran (di Dona et al. 2017, 2018). Naprostá většina luxací je mediálních čili patela vypadává směrem dovnitř a bývá v drtivé většině diagnostikována u malých plemen psů. Uvádí se, že počet hlášených případů mediální luxace pately je u malých plemen psů až 12krát vyšší než u velkých plemen (Priester 1972). Příklady nejčastěji postižených plemen jsou yorkširský teriér, pomeranian, čivava, trpasličí pudl, lhasa apso, west highland white teriér, Jack Russell teriér, shih-tzu a také některá brachycefalická plemena jako francouzský buldoček, mops a buldok (Arthurs & Langley-Hobbs 2006; Alam et al. 2007; di Dona et al. 2018). Zpravidla je tato vývojová porucha dědičná, ale může být způsobena i traumatickým zraněním, případně se projevit jako sekundární komplikace po léčbě zlomenin stehenní či lýtkové kosti (Arthurs & Langley-Hobbs 2006). Laterální čili vnější luxace se vyskytuje méně často a je naopak častější u velkých plemen psů (Hayes et al. 1994). Pokud je luxace mírná, lze přistoupit k léčbě konzervativní podáváním protizánětlivých léků, analgetik a kloubních doplňků. Patologie kloubu se však s věkem zhoršuje, proto je u psů s vyšším stupněm luxace indikována léčba chirurgická, a to v co nejkratším časovém intervalu, aby se omezil rozvoj skeletárních abnormalit (di Dona et al. 2018).

Dalším častým problémem malých a toy plemen je tracheální kolaps způsobený ochabnutím tracheálních chrupavek a jejich dorzoventrálním zploštěním. Klinicky se projevuje respiračními potížemi a specifickým kašlem, který lze připodobnit „husímu kejhání“ (Tappin 2016). Kolapsem chrupavek se stěny trachey dostávají do opakovaného kontaktu, čímž vzniká chronický zánět následován suchým kašlem, což vede ke zhoršení zánětu. Zánět a kašel se tak střídají v začarovaném kruhu (Clarke 2018). Většina psů s nižším stupněm kolapsu dobře reaguje na medikamentózní terapii, která se prokázala jako velmi účinná a vedla k dlouhodobému (déle než 12 měsíců) ústupu příznaků až v 71 % případů (White & Williams 1994). Ačkoli se konzervativní terapie upřednostňuje před terapií chirurgickou, u zvířat, která nereagují na medikaci a mají těžké příznaky s velkou ztrátou průsvitu trachey, je indikována léčba chirurgická (Clarke 2018). Mezi plemena běžně postižená tracheálním kolapsem patří yorkširský teriér, který představuje jednu až dvě třetiny hlášených případů, dále trpasličí pudl, mops, čivava nebo pomeranian (White & Williams 1994; Tappin 2016).

V neposlední řadě velikost těla ovlivňuje také chování, jak prokázaly některé studie (Ley et al. 2008; Starling et al. 2013; McGreevy et al. 2013; Stone et al. 2016; Doane & Sarenbo

2019; Mikkola et al. 2021; Ayrosa et al. 2022). McGreevy et al. (2013) uvádí, že s klesající tělesnou hmotností psa se zvyšuje hyperaktivita, reaktivita na podněty a výskyt nežádoucího chování, kam spadá žebrání o jídlo, strach, citlivost na dotek, agrese, močení a defekace v důsledku separační úzkosti nebo vyhledávání pozornosti. Rovněž s klesající výškou se zvyšuje závažnost problematického chování (Ayrosa et al. 2022).

Menší psi častěji vykazují strach a jsou agresivnější jak vůči cizím lidem, tak vlastním majitelům (McGreevy et al. 2013; Stone et al. 2016; Mikkola et al. 2021). Pro tuto korelaci mezi velikostí a chováním existuje více potenciálních vysvětlení, která vyžadují další zkoumání. Je možné, že projevy nežádoucího chování jsou výsledkem vyšší bážlivosti a zranitelnosti oproti větším psům, mohou být zapříčiněné geneticky určenými neurologickými změnami nebo prostředím, ve kterém psi žijí (McGreevy et al. 2013). Také v domácnosti může být nežádoucí chování malých psů tolerováno do větší míry, než by tomu bylo u velkých psů (Arhant et al. 2010). Zároveň je možné, že se vlivem selekčního tlaku u malých plemen ukotvily projevy strachu a připoutanosti (závislosti), protože byly často člověkem upřednostňované podobně jako „dětský“ vzhled. Tudíž malí psi mohou být dlouhodobě chováni způsobem, který jim znemožňuje projevovat normální chování, čímž se zvyšuje jejich frustrace a nežádoucí chování (McGreevy et al. 2013). Neopomenutelnou součástí zůstává také výchova. Majitelé velkých psů podle všeho trénují své psy mnohem častěji a důkladněji než majitelé malých psů, proto se u nich může nežádoucí chování projevovat častěji (Arhant et al. 2010).

3.2.2 Trpasličí vzrůst (dwarfismus)

Dwarfismus, nanismus, či trpasličí vzrůst je stav organismu, vyznačující se zpomaleným růstem s výslednou neobvykle malou velikostí těla (Merriam-Webster 2022a). Obecně se tento stav dá rozdělit do dvou kategorií na základě toho, zda je zpomalený růst přiměřený (proporcionální) nebo nepřiměřený (disproporcionální) (Latter et al. 2006).

Zvířata s proporcionálním dwarfismem mají všechny části těla zmenšené, tudíž vzhledově se svými proporcemi podobají jedincům normálního vzrůstu. Příčinou proporcionálního dwarfismu je hypofyzární metabolická porucha, charakteristická degenerací hypofýzy se sníženou produkcí jejích hormonů (Latter et al. 2006). Postižená štěňata rostou normálním tempem až do věku 2 měsíců, kdy se jejich růst zpomalí a začnou se objevovat první znaky hypofyzárního dwarfismu. Štěňata oboustranně symetricky ztrácí srst od trupu k hlavě, mají opožděný vývoj kostní a zubní tkáně, nedostatečně vyvinuté pohlavní orgány a jejich životnost je zkrácená v důsledku výsledné sekundární endokrinní dysfunkci (Greco 2012).

O disproporcionálním dwarfismu hovoříme tehdy, pokud jsou končetiny nebo trup výrazně zkrácené oproti tělu (Breur et al. 2010). Redukce délky dlouhých kostí je zapříčiněná abnormálním růstem chrupavky, časnou změnou ve struktuře epifyzárních plotének a jejich předčasnou kalcifikací. Výsledkem jsou zkrácené dlouhé kosti končetin se zakřiveným vzhledem. V současné době jsou známy dva stavy, které tuto krátkonohost (neboli disproporcionální dwarfismus) způsobují – chondrodysplazie a chondrodystrofie, přičemž jejich fenotypový projev je stejný (Genomia 2022).


Terminologie aplikovaná na podskupiny skeletárních dysplazií však není jednotná, a proto může být chondrodysplazie a chondrodystrofie v odborné literatuře odlišně definována

(Hansen 1951; Bray & Burbidge 1998; Parker et al. 2009; Dickinson & Bannasch 2020; Bellamy & Lingaas 2020). Termín chondrodysplazie zahrnuje široké spektrum poruch s abnormálním vývojem skeletu, který se užívá k popisu extrémních rozdílů v délce končetin u plemen jako baset, Welsh Corgi, west highland white teriér nebo jezevčík (Parker et al. 2009; Dickinson & Bannasch 2020). Termín chondrodystrofie byl historicky používán jako obecnější název zahrnující poruchy včetně chondrodysplazie. Ve veterinární literatuře se začal používat k popisu krátkonohých psů s kostní dysplazií, kteří navíc trpí progresivní degenerací meziobratlových plotének, přičemž právě progresivní povaha onemocnění meziobratlových plotének vede k užití termínu „dystrofie“ (Hansen 1951, 1952; Dickinson & Bannasch 2020).

Chondrodysplazie

Krátkonohost (disproporcionální dwarfismus) lze vysvětlit dvěma inzercemi retrogenů⁵ FGF4 (fibroblastový růstový faktor 4), který se účastní mnoha biologických procesů včetně vývoje kostí. První objevená inzerce retrogenů FGF4 do psího chromozomu 18 vysvětluje krátkonohý fenotyp známý jako chondrodysplazie (Parker et al. 2009).

Chondrodysplazie primárně ovlivňuje délku dlouhých kostí, přičemž růstové (epifyzární) ploténky v raném věku kalcifikují, čímž vzniká krátký a zakřivený vzhled kostí (viz Obr. 1). Předpokládá se, že dědičnost mutace je autozomálně dominantní (Parker et al. 2009), čili zahrnuje geny umístěné na nepohlavních chromozomech a znak je podmíněně dominantní alelou. K projevení fenotypu tedy stačí jedna alela předaná od jednoho z rodičů a znak se projeví u heterozygotů (Aa) i dominantních homozygotů (AA) (Nussbaum et al. 2004).



Obr.1 – Příklady chondrodysplastických plemen (zleva – Welsh Corgi Pembroke, baset, jezevčík) a nechondrodysplastických plemen (kolie, whippet, německý ovčák) (Parker et al. 2009).

Chondrodystrofie

Druhá inzerce spojená s fenotypem krátkých končetin, chondrodystrofie, byla objevena v posledních letech a jedná se o tutéž inzerci retrogenů FGF4, avšak do chromozomu 12. Mutace způsobuje chondrodystrofii, která se kromě zkrácení dlouhých kostí projevuje

⁵ Gen vznikl reverzní transkripcí z mRNA do DNA a následným vložením do náhodného místa v genomu (Bai et al. 2008).

abnormálním růstem a předčasnou degenerací meziobratlových plotének typu I. (Brown et al. 2017).

U mnoha krátkonohých plemen bylo provedeno rozsáhlé vyšetření růstových (epifyzárních) plotének dlouhých kostí a plotének meziobratlových (Hansen 1951, 1952). Histopatologická analýza dlouhých kostí těchto plemen prokázala, že jejich nízký vzrůst je způsoben defekty osifikace uvnitř chrupavky růstových plotének (Martínez et al. 2007). Obdobné změny osifikace, však v menší míře, byly rovněž pozorovány u těl obratlů (Hansen 1952).

Meziobratlová ploténka se skládá z rosolovitého jádra (*nucleus pulposus*) a chrupavčitých prstenců (*anulus fibrosus*), které společně umožňují flexibilitu páteře (Bray & Burbidge 1998). U chondrodystrofických psů je *nucleus pulposus* v době od narození do prvního roku života postupně nahrazován buňkami podobnými chondrocytům (Hansen 1951, 1952), k čemuž u nechondrodystrofických psů dochází až ve vysokém věku (Bray & Burbidge 1998).

Hansen (1952) popsal dva různé typy onemocnění meziobratlových plotének. Typ I se vyskytuje výhradně u mladých chondrodystrofických psů (především jezevčík, ale také baset, shi-tzu, lhasa apso) a vyznačuje se kalcifikací *nucleus pulposus* uvnitř všech plotének. Oproti němu typ II se vyskytuje u starších psů, obvykle postihuje pouze jednu meziobratlovou ploténku a neobjevuje se mineralizace. U onemocnění plotének typu I může dojít v důsledku změn pohybu obratlů k vyhrěznutí kalcifikovaného *nucleus pulposus* přes chrupavčitý prsteneček do páteřního kanálu, což vede ke kompresi míchy, zánětu a krvácení, které způsobuje silnou bolest a neurologickou dysfunkci (Hansen 1952; Brown et al. 2017).

Práce Hanse-Jörgena Hansena (1952) byla základem obecně přijímaného konceptu, že chondrodystrofičtí a nechondrodystrofičtí psi trpí odlišným typem degenerace meziobratlové ploténky – u chondrodystrofických psů zahrnuje chondroidní metaplazii *nucleus pulposus*, zatímco u nechondrodystrofických psů se vyskytuje fibrózní metaplazie. Novější studie však toto tvrzení zpochybňuje a přiklání se k názoru, že degenerace meziobratlové ploténky je charakterizována chondroidní metaplazií u obou psích skupin (Hansen et al. 2017).

Mutace zodpovědná za chondrodystrofii vysvětluje krátkonohý fenotyp u plemen, jako je Nova Scotia Duck Tolling retrívr, bígl, jezevčík, francouzský buldoček, baset, kavalír King Charles španěl, anglický springršpaněl, americký kokršpaněl, portugalský vodní pes, bavorský honič, malý a trpasličí pudl, Jack Russell teriér, Pekingský palácový psík, čínský chocholatý pes a další (Batcher et al. 2019).

Příčiny chondrodysplazie a chondrodystrofie byly identifikovány jako dva samostatné retrogeny FGF4 na chromozomu 18 a chromozomu 12, v tomto pořadí. Nejzávažnější forma disproporcionálního dwarfismu je pozorována u plemen, která nesou oba retrogeny FGF4 (Sutter et al. 2008; Brown et al. 2017).

3.2.3 Variabilita délek ocasu

Délka ocasu závisí na počtu ocasních obratlů, který je v rámci jednoho plemene relativně konstantní, ale velmi proměnlivý mezi plemeny. Počet obratlů se pohybuje v rozmezí mezi 6–23, přičemž průměrně je ocas psa tvořen 20 obratli (Evans & de Lahunta 2013).

3.2.3.1 Krátkoocasost/bezocasost (brachyurie/anurie)

Někteří psi se rodí s přirozeně kratším ocasem, který není považován za anomálii, nýbrž za jeden z požadavků na exteriér dle plemenného standardu (FCI 2022). Vrozená krátkoocasost je označována jako brachyurie a je zapříčiněná genetickou mutací tzv. T-genu. Samotný T-gen kóduje tzv. T-box transkriptivní faktor, který ovlivňuje transkripci genů potřebných pro diferenciaci struktur vzniklých z mesodermu (Haworth et al. 2001; Indrebø et al. 2008; Hytonen et al. 2009; Silva et al. 2018). Z části mesodermu se mimo jiné diferencují pojiva, která představují základ páteře a míšních obratlů (Sadler 2011). Mutace T-genu pak způsobují abnormality ve vývoji těchto mesodermálních tkání včetně páteře a ocasu, což vypovídá o zásadní roli T-genu v normálním vývoji během embryogeneze (Wilson et al. 1995; Haworth et al. 2001; Silva et al. 2018).

Psi pouze s jednou mutantní alelou T-genu (heterozygoti) mohou mít ocas zkrácený či zcela chybějící (anurie) (viz Obr. 2). Protože nebyla zjištěna přítomnost této mutace u homozygotních jedinců, předpokládá se, že je homozygotní stav smrtelný (Indrebø et al. 2008; Hytonen et al. 2009). Mutace tohoto genu je spojena s přítomností mnoha defektů, které se projevují u homozygotů během embryonálního vývoje (Gruszczyńska 2011; Postma et al. 2014). Abnormality v embryonálním vývoji jsou pravděpodobně příčinou embryonální či časně postnatální letality u homozygotů (Indrebø et al. 2007, Haworth). Štěňata, která se narodí i přes svůj homozygotní stav, trpí defekty neslučitelnými se životem, jako absencí anu, vadami páteřního kanálu, nemineralizovanými obratli, absencí křížových i ocasních obratlů, nekrózou jater a dalšími anatomickými defekty (Indrebø et al. 2008). Embryonální letalita je podpořena výzkumem Hytonen et al. 2009, ve kterém byl prokázán 29 % úbytek štěňat ve vrhu při křížení dvou heterozygotních jedinců čili dvou jedinců s vrozenou krátkoocasostí oproti vrhům od rodičů s přirozeně dlouhým ocasem.

Ačkoli je mutace genu T přítomna u mnoha plemen, nevysvětluje všechny fenotypy krátkých ocasů. V rozsáhlém výzkumu Hytonen et al., 2009 byla mutace byla pozorována u 18 psích plemen (australský ovčák, rakouský pinč, australský honácký pes s krátkým ocasem, bourbonský ohař, brazilský teriér, bretaňský ohař, chorvatský ovčák, dánsko-švédský farmářský pes, Jack Russell teriér, karelský medvědí pes, mudi, Pembroke Welsh Corgi, polský ovčák nížinný, pyrenejský ovčák, savojský ovčák, šiperka, španělský vodní pes, švédský vallhund), přičemž u šesti plemen (bostonský teriér, anglický buldok, king Charles španěl, malý knírač, Parson Russell teriér a rotvajler) vykazujících taktéž krátkoocasý fenotyp nebyla mutace T-genu identifikována, což naznačuje jiné genetické či vrozené faktory ovlivňující fenotyp ocasu.

U psů velká část vnitrodruhové komunikace závisí na řeči těla. Absence ocasu (anurie), jakožto komunikačního prostředku může ovlivnit chování jedince a sociálně ho znevýhodňovat v porovnání s ostatními psy (Bennett, P C, Perini 2003; Leaver & Reimchen 2008). Ovšem většina bezocasých psů za účelem komunikace vykazuje nějakou formu kompenzačního chování, například nahrazují vrtění ocasem vrtěním pánví do stran (Bennett, P C, Perini 2003).



Obr. 2 - Ilustrace bourbonských ohařů zobrazujících bezocasý fenotyp – anurie (vlevo), fenotyp s přirozeně krátkým ocasem – brachyurie (uprostřed) a fenotyp s dlouhým ocasem (vlevo) (Koch et al. 2012).

3.2.3.2 Šroubovitě stočený ocas

Výrazným morfologickým rysem, který lze pozorovat na ocasu je jeho zatočení. Podobně jako u krátkoocasého fenotypu je stočený ocas charakteristický absencí několika obratlů, přičemž jsou ale navíc přítomné různé malformace a srůsty obratlů (Mansour et al. 2018; Bertram et al. 2019). Šroubovitě stočený ocas, označovaný také jako „zalomený“ či „šroubový“ ocas, je jedním morfologických rysů, které charakterizují anglické buldoky, francouzské buldočky a bostonské teriéry (Mansour et al. 2018). Jedná se o dědičnou abnormalitu kaudálních obratlů způsobenou přítomností hemivertebry vedoucí až k vertebrální ankylóze (Gutierrez-Quintana et al. 2014; Roses et al. 2018).

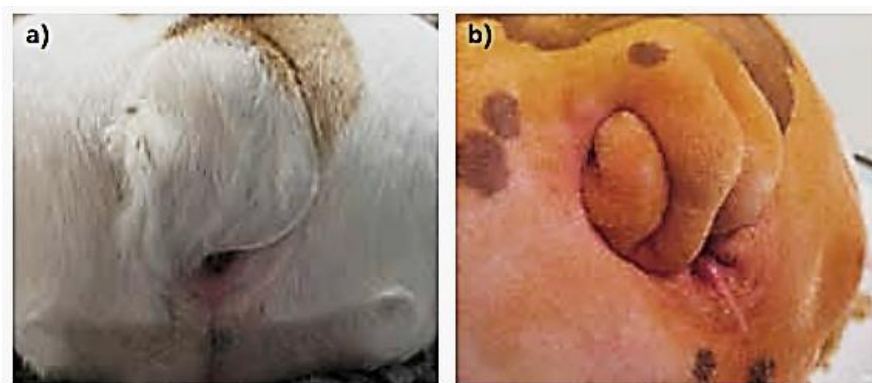
Hemivertebra je vrozená vada páteře, při které se vyvíjí pouze jedna strana obratlového těla, což má za následek laterálně umístěný klínový obratel o velikosti poloviny obratlového těla, který zapříčiňuje deformace páteře v podobě skoliózy, lordózy nebo kyfózy (Varras 2010). Ačkoli se předpokládá multifaktoriální etiologie (Kramer et al. 1982; Schlensker & Distl 2016), nedávno byla identifikována genetická mutace v genu DVL2 spojená s malformacemi hrudních a ocasních obratlů páteře u anglických buldoků, francouzských buldočků a bostonských teriérů (Mansour et al. 2018). U francouzských buldočků pak byla prokázána přímá souvislost mezi stupněm malformace ocasu a závažností hemivertebry v oblasti hrudní páteře. Nabízí se tedy hypotéza, že s výběrem psů se šroubovitě stočeným ocasem se zvyšuje prevalence hemivertebry (Schlensker & Distl 2016).

Malformace obratlů se běžně vyskytují jako náhodné nálezy u neurologicky normálních brachycefalických psů se stočeným ocasem, ale byly popsány jako klinicky významné u mopsů, u nichž byla hemivertebra spojována s neurologickými deficity (Gutierrez-Quintana et al. 2014; Ryan et al. 2017). V důsledku se mohou objevit neurologické příznaky zahrnující ataxii, parézy pánevních končetin, ztrátu reflexů a inkontinenci nastávající důsledkem zúžení páteřního kanálu

a komprese míchy (Schlensker & Distl 2013; Ryan et al. 2017; Roses et al. 2018; Rohdin et al. 2018).

U psů se šroubovitě zatočeným ocasem se může zvýšit riziko rozvoje dalších malformací obratlů, jako je onemocnění meziobratlových plotének, ke kterému jsou predisponováni francouzský buldoček a bostonský teriér podobně jako další chondrohydrofická plemena (Brown et al. 2017). Dále se objevují rozštěpy páteře, vady ve formování obratlů a defekty segmentace obratlů (Gutierrez-Quintana et al. 2014; Bertram et al. 2019).

Ankylóza⁶ ocasních obratlů u psů se šroubovým ocasem způsobuje, že se ocas pevně stočí a je sevřen dorzálně k hrázi (viz Obr. 3). To vytváří hluboké kožní záhyby podél ocasu a mezi ocasem a hrází (Roses et al. 2018). V kožních záhybech se vytvářejí podmínky vedoucí k přemnožení mikrobů a infekcím kůže. Plemena predisponovaná ke kožním dermatitidám jsou především anglický buldok, francouzský buldoček a mops, u kterých je dermatitida lokalizovaná nejčastěji v oblasti obličejových a kožních záhybů (O'Neill et al. 2022). Klinické příznaky spojované s komplikacemi šroubovitěho ocasu nemusí být na první pohled zřejmé. Pes může projevovat diskomfort až při doteku na kořeni ocasu, nebo změnami chování, např. častými změnami polohy při sezení a nadměrným olizováním či třením hráze svědčícím o svědění následkem dermatitidy (Roses et al. 2018).



Obr. 3 – Šroubovitě stočený ocas u anglického buldoka. Ankylóza není kvůli ochlupení na první pohled jasně viditelná (a) a tentýž pes po vyholení v rámci přípravy před chirurgickým zákrokem, kde je nyní zřetelný rozsah deformace (b) (Roses et al. 2018).

Ačkoli ve většině případů nejsou abnormality ocasu pro zdravotní stav jedince natolik signifikantní (Paninárová et al. 2016), šroubovitě stočený ocas je jedním z mnoha extrémních fenotypových rysů, které mohou mít negativní dopad na celkové zdraví a welfare postižených jedinců (Farrell et al. 2015; Sandøe et al. 2017)

⁶ Ankylóza je odborný výraz pro ztuhlost kloubu, ať se již jedná o důsledek úrazu nebo nějakého onemocnění (NZIP 2023).

3.2.4 Variabilita ve tvaru uší

Vnější ucho se skládá z ušního boltce a zevního zvukovodu, na jehož konci se nalézají bubínky, které oddělují vnější ucho od středního. Morfologicky se vnější ucho mezi plemeny velmi liší velikostí, tvarem a postavením (Evans & de Lahunta 2013).

Z hlediska postavení se uši dělí především na nízko nasazené a vysoko nasazené vzhledem k úrovni oka. Vysoko nasazené uši jsou typické například pro plemeno belgický ovčák (FCI 2002) a nízko nasazené nalezneme u čínského chocholatého psa (FCI 2012a). Mimo to se u některých plemen při posuzování postavení uší zohledňuje také zda uši přiléhají těsně k hlavě (př. bobtail) či nikoli (př. briard), nebo může být standardem vyžadováno různé položení uší, například u kolie je žádoucí v klidovém stavu položení ucha dozadu (FCI 1988, 2009, 2012b).

Faktorem, který určuje výsledný tvar ucha psích plemen, je tvar ušní chrupavky (Evans & de Lahunta 2013; Raymond et al. 2022). Jedním z morfologických deskriptorů tvaru uší je rozlišení mezi vztyčeným, poloklopeným a sklopeným tvarem uší (Hayes et al. 1987; Terziev & Borissov 2018; Raymond et al. 2022).

Vztyčený tvar se vyznačuje vzpřímeným ušním boltcem a je charakteristický pro všechny divoké psovitě šelmy (*canidae*) (Boyko et al. 2010; Raymond et al. 2022). Z domácích psů tento typ uší nalezneme u mnoha plemen především pak ze skupiny špiců, teriérů a ovčáckých plemen (FCI 2002, 2012c, 2019b).

Druhým základním typem tvaru ucha je poloklopený či polovztyčený. Poloklopené uši mají silné ušní chrupavky, díky nimž jsou vztyčené do definované polohy a jejich špičky se rostrálně či ventrálně sklápí (Terziev & Borissov 2018). Poloklopený tvar můžeme pozorovat např. u plemene beauceron, Bergamský ovčák nebo kolie (FCI 1988, 2006, 2015).

Sklopený, stejně jako poloklopený tvar uší je výsledkem domestikačního procesu (Trut et al. 2009) a je vysvětlován deficitem chondrocytů, které zapříčiňují ochabnutí ušní chrupavky (Wilkins et al. 2014). Převislý ušní boltec je typický například pro plemeno anglický kokršpaněl, bloodhund či anglický basset (FCI 2001, 2010, 2013a). Plemena, která mají dlouhé, těžké a klopené uši jsou přirozeně predisponovaná k vyššímu výskytu otitid, i přestože se jedná o onemocnění, které může postihnout jakéhokoli psa bez ohledu na věk a plemeno (Hayes et al. 1987; Perry et al. 2017; Packová & Takáčová 2020). Sklopený ušní boltec zamezuje dostatečnému proudění vzduchu a má za následek tvorbu tepla a vlhka uvnitř ucha, čímž v uchu vytváří ideální prostředí pro bakterie a kvasinky (Packová & Takáčová 2020). U predisponovaných plemen se objevují časté recidivy otitid s chronickým průběhem, které mohou vyústit až v hluchotu (Asher et al. 2009).


3.2.5 Polydaktylie

Stav, kdy se na končetině vyskytuje abnormálně vyšší počet prstů je odborně označován jako polydaktylie (Merriam-Webster 2022b). Většina psů má na hrudních končetinách pět prstů a čtyři na pánevních. Pátý prst, přezdívaný jako paspárek či vlčí dráp, byl u psů redukován v průběhu evoluce, ale i přes to ho můžeme nalézt u několika plemen, dokonce jako součást jejich plemenného standardu (Galis et al. 2001).

Může se zdát, že paspárky nemají pro psa funkční význam, protože v pozici ve stoje, na rozdíl od zbytku prstů, nejsou v kontaktu se zemí. Paspárky se však uplatňují při běhu, kdy se zarývají do země a pomáhají stabilizovat hrudní končetinu tím, že snižují rotaci zápěstí ve vztahu k proximální končetině během rychlé změny směru. Právě z přesvědčení, že tento prst postrádá funkci, se chovatelé někdy přiklání k jeho chirurgickému odstranění (Zink & Carr 2018). Zárok se u štěňat obvykle provádí mezi třetím až pátým dnem po porodu, kdy jej lze vykonat bez anestezie, případně pouze v sedaci. U starších štěňat a dospělých psů odstranění probíhá v celkové anestezii (Fossum 2013).

Zatímco paspárky předních končetin mají kostěný základ, paspárky zadních končetin jsou často připevněny pouze kůží, čímž se mohou snadněji poranit (Mills et al. 2016). Požadavek na odstranění paspárků většinou přichází ze strany majitelů, kteří vnímají zákrok jako prevenci nechtěného ztržení (Zink & Carr 2018). Tento argument však dosud nebyl podložený žádným výzkumem, který by sledoval četnost poranění paspárků, a tudíž nelze určit závažnost tohoto problému. Je tedy otázkou, zda není taková prevence zbytečná a v rozporu s dobrým welfare, pokud vezmeme v potaz, že zvíře musí podstoupit anestezii a následně během rekonvalescence užívat antibiotika a analgetika, aby předešlo bolesti (Mills et al. 2016).

Přítomnost jednoduchého paspárku se typicky objevuje u plemene italský spinone, a pro plemena beauceron, pyrenejský ovčák, pyrenejský mastin nebo briard jsou standardem dokonce paspárky dvojité (FCI 1995, 2009, 2013b, 2016; Mills et al. 2016). Unikátním příkladem polydaktylie je plemeno norský lundehund, jehož plemenný standard udává nejméně šest prstů na každé končetině (viz Obr. 4), z nichž pět musí spočívat na zemi (FCI 2012d). Nadpočetné paspárky umožňují těmto psům pohybovat se po strmých útesech a udržet se na sypkém terénu skal (Melis et al. 2022).



Obr. 4 – Polydaktylie u plemene norský lundehund (Metzger et al. 2016).

Polydaktylie není jedinou anatomickou zvláštností tohoto plemene. Chrupavka ušního boltce lundehunda má schopnost se sama stáhnout, a tak specifickým způsobem sklopit ucho. To probíhá buď směrem dozadu, nebo nahoru do pravého úhlu. V obou případech je výsledkem uzavření zvukovodu (FCI 2012d). Mechanismus zabraňuje pronikání nečistot a parazitů do zvukovodu, čehož psi využívali především ve vodě a pod zemí (Melis et al. 2022). Lundehund se vyznačuje také specifitou pohybového aparátu, a to neobvykle vysokou flexibilitou krční páteře a ramenních kloubů, která jim usnadňuje pohyb v úzkých tunelech (Melis et al. 2013). Tyto zvláštní vlastnosti mohou být výsledkem přirozeného i umělého výběru, protože nabízely výhodu při vyhledávání a lovu papuchalků, ke kterému se plemeno tradičně využívalo (Berghoff et al. 2007; FCI 2012d; Melis et al. 2013, 2022).

3.2.6 Srst a kůže

Plemena psů jsou jedinečná svou různorodostí ve vzhledu srsti, ať už se jedná o zbarvení, délku či texturu. V chovech se běžně vyskytují zbarvení, která by pro původního předka – vlka byla velmi atypická, ovšem pro moderní plemena jsou tyto variace zcela normální. Následující kapitola je věnována vybraným variacím ve vzhledu srsti a kůže, které jsou ojedinělé v chovu moderních plemen.

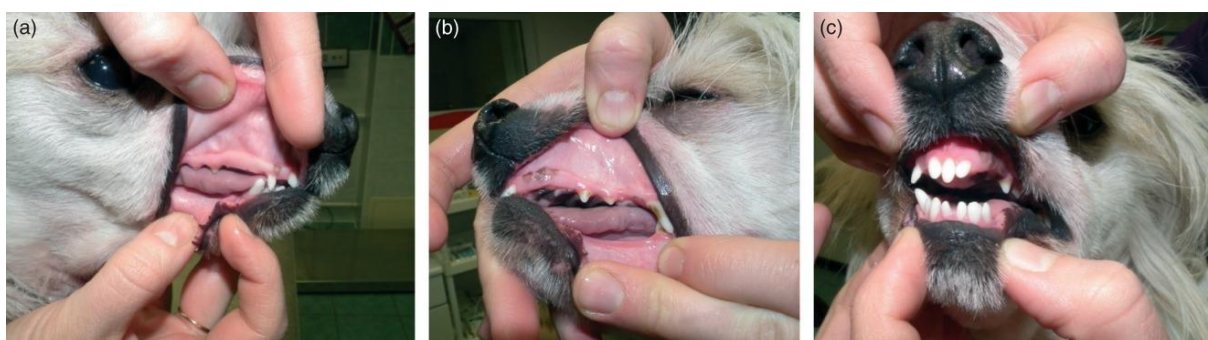3.2.6.1 Bezsrstost

Bezsrstý fenotyp je klasifikován jako psí ektodermální dysplazie, která je formou vrozené alopecie (Drögemüller et al. 2008; Mecklenburg et al. 2009). Formy vrozené alopecie s malformací vlasových (chlupových) folikulů jsou označovány jako dysplazie vlasových folikulů, přičemž slovo dysplazie odkazuje na změnu velikosti, tvaru a organizace buněk. Defekt v ektodermu může být omezen jen na vlasový folikul (tj. folikulární dysplazie), nebo může být spojen s abnormalitami dalších ektodermálních tkání, jako jsou apokrinní a ekkrinní potní žlázy, drápy a zuby (tj. ektodermální dysplazie) (Mecklenburg et al. 2009).

Existuje několik plemen, která jsou známá pro svůj bezsrstý fenotyp: peruánský naháč, mexický naháč (též Xoloitzcuintle), americký bezsrstý teriér a čínský chocholatý pes (Parker et al. 2017b). Tři z těchto plemen (peruánský naháč, mexický naháč a čínský chocholatý pes), navzdory jejich údajně různému původu, sdílejí stejnou mutaci v genu FOXI3 na chromozomu 17, která za chybějící osrstění zodpovídá (Drögemüller et al. 2008). Tento gen se obecně podílí na ektodermálním vývoji a ovlivňuje kromě vývoje vlasů (chlupů) také vývoj zubů (Drögemüller et al. 2008; Kupczik et al. 2017).

Čínští chocholati psi, stejně jako američtí bezsrstí teriéři (AKC 2010) a peruánští naháči (FCI 2013c), se vyskytují ve dvou varietách – naháč a labutěnka. Naháči, jak napovídá název, jsou lysí po celém těle, vyjma „chocholky“ na hlavě, části krku, končetin a ocasu, které pokrývá jemná srst. Labutěnky jsou osrstěnou variantou a jejich tělo je celé pokryté dlouhou jemnou srstí (Robinson 1985; Parker et al. 2017b) Vzhled plemene je určen dominantním genem pro lysost (*Hr*) v kombinaci s genem pro dlouhou srst (*I*). Ektodermální dysplazie se u psa projeví jen tehdy, pokud nese pouze 1 mutantní alelu v genu FOXI3 (tj. v heterozygotním stavu, *HrI*). Psi nesoucí 2 mutované alely (tj. homozygoti, *HrHr*) umírají v prenatálním stadiu. Psi, kteří nenesou žádnou mutaci v genu FOXI3 se rodí jako osrstěné labutěnky (Robinson 1985; Drögemüller et al. 2008).

Ektodermální dysplazie se kromě řídké až zcela chybějící srsti vyznačuje také abnormální morfologií zubů (Mecklenburg et al. 2009; Wiener et al. 2013; Kupczik et al. 2017). Zatímco labutěnky nevykazují žádné změny chrupu, u částečně až zcela bezsrstých psů se objevují závažné vady dentice (viz Obr. 5) (Wiener et al. 2013). Bezsrstí psi vykazují jak v mandibulární, tak maxilární dentici ztrátu stálých řezáků, špičáků, premolárů (Kupczik et al. 2017) i molárů, přičemž v extrémních případech je ztráta zubů až padesátiprocentní. Zuby mohou být v různých mírách deformované a špatně umístěné v čelisti, že může být obtížné rozpoznat, zda se jedná o mléčné či trvalé (Wiener et al. 2013). Kromě toho je mnohdy pozměněná i morfologie jednotlivých zubů, např. absence hrbolků na korunkách zubu (Kupczik et al. 2017).



Obr. 5 – Vady chrupu u čínského chocholatého psa. Absence maxilárních premolárů a molárů na pravé straně (a), absence zubů včetně horního špičáku na levé straně (b), absence a rozšířené mezizubní prostory řezáků (Wiener 2013).

Bezsrstost u plemene americký bezsrstý teriér je způsobená mutací genu SGK3, která se dědí jako autozomálně recesivní vlastnost (Parker et al. 2017b). Na rozdíl od mutace v genu FOXI3, není zde spojitost s žádnými zdravotními problémy ovlivňující dentici nebo plodnost.

Štěňata se rodí zdravá i v homozygotním stavu a jsou zprvu osrstěná řídkou srstí, kterou ztrácí během prvních měsíců života (Mecklenburg et al. 2009; Parker et al. 2017b).

3.2.6.2 Ridge

Ridge je označení hřbetního pruhu srsti rostoucího opačným směrem, než je tomu na zbylých částech těla (Mann & Stratton 1966). Tato zvláštnost je charakteristickým znakem dvou plemen – Rhodéského ridgebacka a thajského ridgebacka (Salmon Hillbertz et al. 2007).

Znak je způsoben duplikací specifické oblasti na chromozomu 18 zahrnující tři geny fibroblastového růstového faktoru (FGF3, FGF4 a FGF19) (Salmon Hillbertz et al. 2007). Způsob dědičnosti znaku je dominantní, tudíž i jediná duplikace má za následek projev ridge, přičemž u psů bez duplikace se ridge neprojeví (Salmon Hillbertz & Andersson 2006; Salmon Hillbertz et al. 2007; Waldo & Diaz 2015).

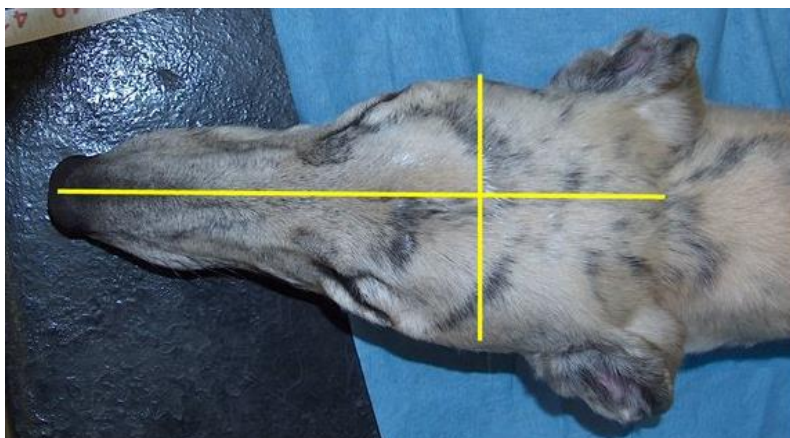
Mutace vysvětlující znak ridge je považována za predisponující faktor dědičné abnormality známé jako dermoidní sinus, která se u ridgebacků objevuje se zvýšenou frekvencí oproti jiným plemenům (Mann & Stratton 1966; Marks et al. 1993; Miller & Tobias 2003; Salmon Hillbertz & Andersson 2006). Dermoidní sinus je vrozenou vadou, kterou lze vzhledem připodobnit k trubicovému traktu či kanálku lokalizovaném v podkoží. Lumen dermoidního sinu je lemován mazovými žlázami a vlasovými folikuly s rostoucími chlupy (Mann & Stratton 1966). Vadu lze detekovat již v raném věku v podobě malého otvoru na hřbetu, přičemž palpačně je hmatatelná trubice o průměru 1 až 5 mm směřující k páteři (Fossum 2013). Defekt je zapříčiněn neúplným oddělením kůže a neurální trubice během embryonálního vývoje (Miller & Tobias 2003; Fossum 2013). Hloubka sinu je proměnlivá; některé jsou povrchové, zatímco jiné zasahují do supraspinózního vazů nebo tvrdé pleny obalující míchu (Mann & Stratton 1966; Fossum 2013). Pokud sinus komunikuje s míšním kanálem a míšními obaly, mohou se objevit neurologické příznaky počínaje od abnormálních motorických funkcí až po parézu a hyperestézii. Závažnost neurologických příznaků závisí na lokalizaci sinu a přítomnosti/nepřítomnosti infekce (Miller & Tobias 2003).

Je pravděpodobné, že psi se dvěma duplikacemi zapříčiňujícími znak ridge jsou vystaveni podstatně většímu riziku rozvoje dermoidního sinu než psi s jednou duplikací (Salmon Hillbertz et al. 2007). U plemen bez ridge se sinus vyskytuje pouze sporadicky (Fossum 2013; Distl 2022). Geneticky podložená korelace mezi znakem ridge a dermoidním sinem (Salmon Hillbertz & Andersson 2006) byla podnětem k vyvinutí testu stanovujícího genotyp psů s ridge, díky kterému je možné odlišit heterozygotní psy (s jednou duplikací) od psů se dvěma duplikacemi genu. Za předpokladu, že dermoidní sinus přímo souvisí se znakem ridge, se tím nabízí relativně jednoduchý způsob, kterým lze minimalizovat výskyt dermoidních sinů v chovu ridgebacků (Waldo & Diaz 2015). Nedávná studie však dospěla k závěru, že výše zmíněná duplikace zahrnující tři geny FGF není totožná s předpokládaným lokusem pro dermoidní sinus (Zhang & Distl 2022). K podobnému výsledku dospěla rozsáhlejší německá studie, která analyzovala data od 12 700 štěňat rhodéských ridgebacků. Na základě jejího výstupu je nepravděpodobné, že by lokus ridge určoval expresi dermoidního sinu (Distl 2022).

3.2.7 Lebka

Topograficky lze lebku dělit na dvě části, a to na část mozkovou (*neurocranium*) a obličejovou (*viscerocranium, splanchnocranium, facies*). Na lebce mláďat rozlišujeme fontanely, což jsou omezeně pohyblivá syndesmotická spojení, která vznikají v místech spojení tří a více kostí vazivovou membránou na temenní, týlní a laterální ploše lebeční klenby. U štěňat se ve 3-6 týdnech po porodu vyskytuje velká čelní fontanela (*fonticulus frontoparietalis*), která se následně uzavírá přibližně začátkem 3. měsíce života. U brachycefalických plemen psů jsou patrné ještě další dvě fontanely (*fonticulus parietooccipitalis* a *fonticulus mastoideus*) v týlní krajině, které se neuzavírají a zůstávají dochovány po celý život (Lahunta & Glass 2009).

Podle proporcí lebky lze členit plemena psů na tři hlavní skupiny: brachycefalická, mesocefalická a dolichocefalická (Evans & de Lahunta 2013). Protože se tvary lebky mírně odlišují i v rámci plemene, používají se pro přesnější kategorizaci indexy vycházející z lineárního měření vzdáleností mezi orientačními body na lebce (Brehm et al. 1985; Koch et al. 2012; Andreis et al. 2018).



Obr. 6 - Měření cefalického indexu (CI) - šířka lebky měřená mezi dvěma jařmovými oblouky (*arci zygomatici*) a délka lebky měřená od nosu k týlnímu výběžku (*protuberantia occipitalis externa*). CI byl vypočten jako (šířka lebky/délka lebky) × 100 (Roberts et al. 2010).

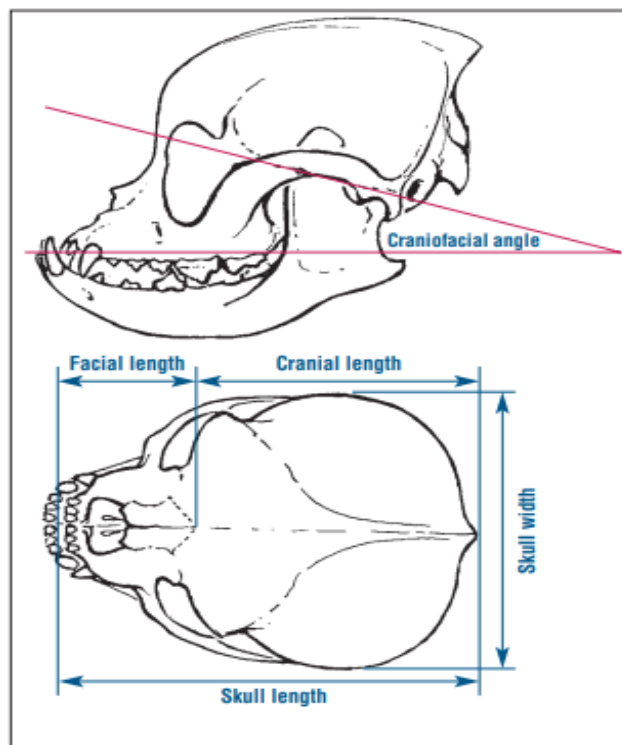
Pro základní kategorizaci tvarů lebek se používá tzv. cefalický index (CI), který lze vypočítat vynásobením lebeční šířky stem a vydělením součinu lebeční délkou (viz Obr. 6) (Evans & de Lahunta 2013). Čím vyšší jsou hodnoty cefalického indexu, tím více je tvar hlavy brachycefalický, a naopak čím jsou hodnoty nižší, tím více je tvar hlavy dolichocefalický (Carrasco et al. 2014). Bognár et al. (2021) uvádí hraniční hodnoty pro dolichocefalii CI nižší než 50, pro mesocefalii rozmezí 50-60 a pro brachycefalii CI vyšší než 60. Klasifikace na základě hraničních hodnot je ale kritizovaná, protože CI je kontinuální (spojitou) proměnnou, která může (teoreticky) nabývat jakýchkoliv hodnot v daném intervalu a její konkrétní hodnota závisí na přesnosti měření. Proto může být rozdělení do tří kategorií příliš arbitrární (Georgevsky et al. 2014; Stone et al. 2016).

Metody měření dle Brehm et al. (1985) vycházely ze studií zvířecích kadáverů. Klasifikují psy jako brachycefalické, pokud je poměr délky neurocrania ku délce viscerocrania

(LL-index) větší než 1,6, nebo pokud index poměru celkové délky lebky ku celkové šířce (LW-index) byl nižší než 1,44.

Odlišnou metodu zvolili Regodon et al. (1993), když navrhli měření kraniofaciálního úhlu (CFA), jakožto hlavní kritérium pro klasifikaci (Brehm et al. 1985; Koch et al. 2012; Evans & de Lahunta 2013). Na rentgenových snímcích byly naměřeny dvě osy, jedna vedená podél spodiny lebeční a druhá podél tvrdého patra, které mezi sebou svíraly již zmíněný kraniofaciální úhel (viz. Obr. 7). Podle těchto výsledků mají brachycefalictí psi kraniofaciální úhly 9° až 14°, mesocefalictí 19° až 21° a dolichocefalictí 25° až 26° (Regodón et al. 1993).

Stávající metody jsou ale pro klinické použití omezující, protože buď byly stanoveny na základě mrtvých zvířat (LL-index, LW-index), nebo podle nich nebylo možné docílit jednoznačného fenotypového přiřazení k příslušnému plemeni (CFA) (Koch et al. 2012). Z těchto důvodů Koch et al. zavedli nový S-index, který je stanoven poměrem délky viscerocrania ku délce neurocrania, přičemž za brachycefalické jsou považováni psi s indexem menším nebo rovným 1,25 (Koch et al. 2012).



Obr. 7 – Kranioметриcké míry lebky: kraniofaciální úhel (CFA), délka lebky a celková šířka lebky (LW-index), faciální délka a kranální délka lebky (LL-index) (Koch et al. 2012).

3.2.7.1 Dolichocefalie

Dolichocefaličtí psi mají úzké, protáhlé hlavy a jejich očníce jsou položeny více laterálně. Mnoho dolichocefalických plemen, jako jsou afghánští chrti a Saluki, bylo původně chováno pro lov malé kořisti, přičemž uplatňovali svůj dobrý horizontální pohled a dlouhý čenich k vylovení kořisti z nor (Schoenebeck & Ostrander 2013). Jejich lovecký úspěch pravděpodobně souvisí s tvarem lebky, který je spojen s distribucí gangliových buněk v sítnici zarovnaných do horizontálního pruhu, což jim dává lepší schopnost detekovat pohyb v periferním zorném poli během pronásledování kořisti (McGreevy et al. 2004).

Extrémní protažení lebky může být také predispozicí k některým zdravotním potížím. Nedávná studie VetCompass například uvádí periodontální onemocnění jako nejčastější poruchu u chrtů s 39 % prevalencí (O'Neill et al. 2019). S prodlužováním čelisti se mohou tvořit mezery mezi zuby, čímž se obnažují dásně a mezi zuby se hromadí více potravy. Je ovšem možné, že se na predispozici podílejí také genetické faktory (O'Neill et al. 2021).

S dolichocefalickými psy bývá častěji spojována aspergilóza, mykotické onemocnění způsobené houbami rodu *Aspergillus*. K aspergilóze jsou vnímaví především ptáci (Arné et al. 2021), ale i u psů, obzvláště pokud mají oslabený imunitní systém, může způsobit značné respirační potíže (Gough 2018). Onemocnění napadá dýchací soustavu a kostní struktury v nosní dutině, což se projevuje chronickým hnisavým výtokem z nosu, který nereaguje na běžnou terapii antibiotiky a antimykotiky. Ve své závažnější formě může u imunodeficitního jedince vést až k systémovému onemocnění s postižením orgánů (Saunders & van Bree 2003; Peeters & Clercx 2007; Gough et al. 2018).

Spekuluje se také o vyšší vnímavosti dolichocefalických psů k intranazálním nádorům. Nádorová onemocnění v nose a vedlejších nosních dutinách představují méně než 2 % všech psích neoplazií, přičemž přibližně 80 % z těchto nádorů je maligních (Mallfasi 2022). Někteří autoři se domnívají, že k rozvoji intranazálních nádorů jsou nejvíce náchylní dolichocefaličtí psi a psi žijící v městském prostředí, kteří jsou vystavováni relativně vysoké úrovni znečištěného ovzduší (Bukowski et al. 1998). Toto tvrzení podporuje experiment zaměřený na vyvolání rakoviny plic u psů jejich pasivním vystavením cigaretovému kouři, jehož výsledkem bylo zjištění, že brachycefalická a mezocefalická plemena mají vyšší riziko rakoviny plic ve srovnání s dolichocefalickými (Reif et al. 1992). Dolichocefalická plemena oproti tomu vykazovala mnohem vyšší riziko intranazálních nádorů (Reif & Cohen 1971; Hayes et al. 1982). To je v souladu s hypotézou, že plemena disponující delší nosní dutinou mohou účinněji filtrovat vzduch, čímž sice zajišťují plicím vyšší ochranu, ale na druhou stranu zadržují více polutantů a zvyšuje se u nich pravděpodobnost vzniku nosní neoplazie s maligním potenciálem (Reif et al. 1992). Souvislost mezi nižším cefalickým indexem a rozvojem nádorových onemocnění dýchacích cest není ale dostatečně podložena a pro potvrzení tohoto výroku by bylo zapotřebí novodobějších studií s využitím modernějších metod.

3.2.7.2 Brachycefalie

Termín „brachycefalie“ pochází z antropologie, kde se používá k popisu tvaru lebeční klenby v dorzální poloze, charakterizované určitou délkou a šířkou (Geiger et al. 2021). V literatuře není jednotně definován, a jelikož pro jeho kategorizaci bylo navrženo více rozdílných systémů (poměr šířky a délky lebky, kraniofaciální poměr, kraniofaciální úhel atd.), neexistuje jednoznačný výčet brachycefalických plemen. Pro větší přesnost je tedy vhodnější používat termín pro psy jako jednotlivce a nikoli pro celá plemena (Ekenstedt et al. 2020).

3.2.7.2.1 Typy brachycefalie

Slovo „brachycefalie“ lze považovat za homonymii, kde se stejný termín používá k popisu odlišných stavů. Obecně je možné rozlišovat různé typy brachycefalie. Ty byly například popsány ve studii Geiger et. al. (2021), která brachycefalii dělí na tři morfotypy – brachycefalie buldokového typu, katantognatická a alometrická. Brachycefalie buldokového typu, jak už napovídá označení, je typ dorzálního sklonu horní čelisti a řezákové kosti, který je charakteristický právě pro buldoky. Katantognatická brachycefalie je naopak charakterizovaná zkrácenou lebkou s ventrální rotací horní čelisti a řezákové kosti (Geiger et al. 2021). Samotnou ventrální rotaci horní čelisti lze u psů pozorovat například u bulteriérů, jejichž lebka, ačkoli není brachycefalická, odpovídá klabonosému vzhledu katantognatického typu (Nussbaumer 1982). Katantognatická brachycefalie je zatím známá pouze u plemen koz (např. jamnapari a zaraibi). Posledním typem je alometrická brachycefalie, která se vyznačuje krátkým rostrem ve vztahu k lebce bez výrazné rotace. Tento typ je běžný u malých toy plemen, jako čivava nebo pomeranian. Tyto typy se nemusí nutně vzájemně vylučovat, ale přináší pouze další způsob členění tvarů lebek (Geiger et al. 2021).

Příkladem odlišného členění je práce Rizk (2012), kde jsou popsány jiné tři formy brachycefalie – forma boxer/buldog, forma mops/pekinéz/francouzský buldoček a poslední forma čivavy. Každá forma zahrnuje stejný vzor zkrácení viscerocrania ve srovnání s vlkem šedým, ale vzájemně se odlišují úhlem a šířkou rostra ku lebce (Rizk 2012).

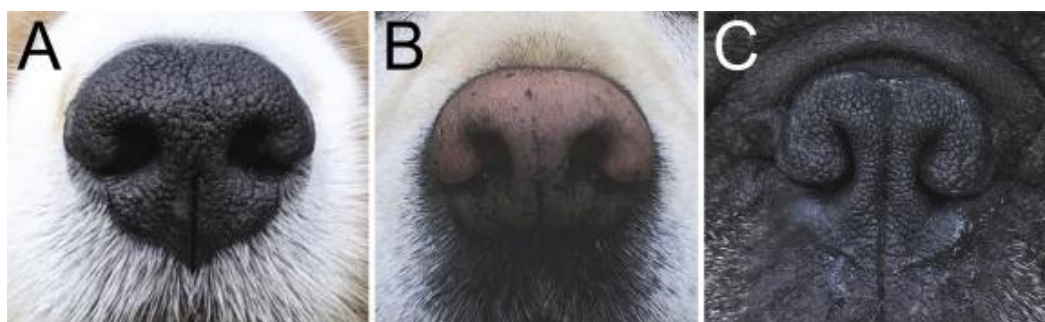
3.2.7.2.2 Specifita brachycefalického vzhledu

Ve srovnání s mesocefalickým typem je brachycefalická lebka mediolaterárně rozšířena a rostrokaudálně zkrácena (Ekenstedt et al. 2020), přičemž u většiny plemen, například u anglického buldoka, francouzského buldočka, King Charles Španěla a boxera, je zubní oblouk dolní čelisti při skusu postaven rostrálně od své normální pozice vůči oblouku horní čelisti (Lonský 2022). Tím vzniká předkus známý jako prognatismus dolní čelisti (Evans & de Lahunta 2013), nebo také malokluze typu 3 (Niemiec 2021; Lonský 2022). Zmenšení čelistí navíc omezuje prostor pro zubní alveoly, což vysvětluje častou oligodoncii, atypické shlukování a rotaci zubů u těchto plemen (Niemiec 2021). V důsledku toho bývá narušen i tzv. trhákový komplex, tvořený posledním premolárem horní čelisti (P4) a prvním molárem spodní čelisti (M1), který je nejsilnějším místem psí dentice (Selba et al. 2020).

U brachycefalických psů způsobuje několik genetických mutací inhibici postnatálního růstu viscerocrania. Tyto mutace ovlivňují vývoj osteoblastů, srůstání lebečních švů

(Schoenebeck et al. 2012) a způsobují inhibici postnatálního růstu dermálních kostí⁷ ve střední části viscerocrania (Oechtering et al. 2016). Mutace zároveň neovlivňuje vnitřní strukturu lebky, takže i po předčasném zastavení růstu obličejové části nadále pokračuje růst uvnitř nosní dutiny (Harvey 1989; Oechtering et al. 2016). To vyváží proporční nesoulad mezi kostěným základem a strukturami měkkých tkání. Standardně velké měkké tkáně se v neúměrně zmenšeném skeletu jeví jako nadbytečné, přičemž zužují prostor horních cest dýchacích a blokují proudění vzduchu (Harvey 1989). Nejvýraznější změny měkkých tkání zahrnují stenotické nozdry, prodloužení měkkého patra a relativní makroglosii (Ekenstedt et al. 2020).

U brachycefalických psů je obstrukce dýchacích cest přítomna už na zevních nozdrách a uvnitř nosní předsíně. Stenotické nozdry označují deformaci křídla (*alae nasi*) nosu, přičemž otvor nozdry je abnormálně úzký, dokonce někdy redukovaný na pouhou vertikální štěrbinu s téměř úplnou obstrukcí (viz. Obr. 8) (Trader 1949; Leonard 1956; Ekenstedt et al. 2020). To funkčně omezuje pohyblivost nosních křídel a způsobuje zvýšený odpor proudění vzduchu s výsledkem zvýšeného inspiračního úsilí (Knecht 1979). Kromě zevního zúžení nozder se dále zužuje nosní předsíň a v případě silné obstrukce nutí jedince dýchat s otevřenou tlamou (Packer & Tivers 2015).



Obr. 8 – Normální nozdry sheltie (A) a labradorského retrívra (B). Francouzský buldoček s abnormálními stenotickými nozdrami (C) (Ekenstedt et al. 2020).

Zmenšený prostor nosní dutiny přímo ovlivňuje uspořádání vnitřních struktur včetně nosních skořep (*conchae nasales*). Aberantní nosní skořepky vykazují výrazný postnatální růst a dislokaci, což se projevuje jejich rostrálním a kaudálním posunutím. Skořepky se svým slizničním povrchem dostávají do nevhodného vzájemného kontaktu a v případě kaudálních aberantních skořep mohou zasahovat do nosohltanu (Heidenreich et al. 2016; Oechtering et al. 2016; Liu et al. 2019; Ekenstedt et al. 2020). Fenomén aberantních konchů byl spojován především s extrémní brachycefalií (Vilaplana Grosso et al. 2015; Oechtering et al. 2016; Seneviratne et al. 2020), ale novější studie prokázala přítomnost i u psů se středně těžkou brachycefalií (Wagner & Ruf 2021).

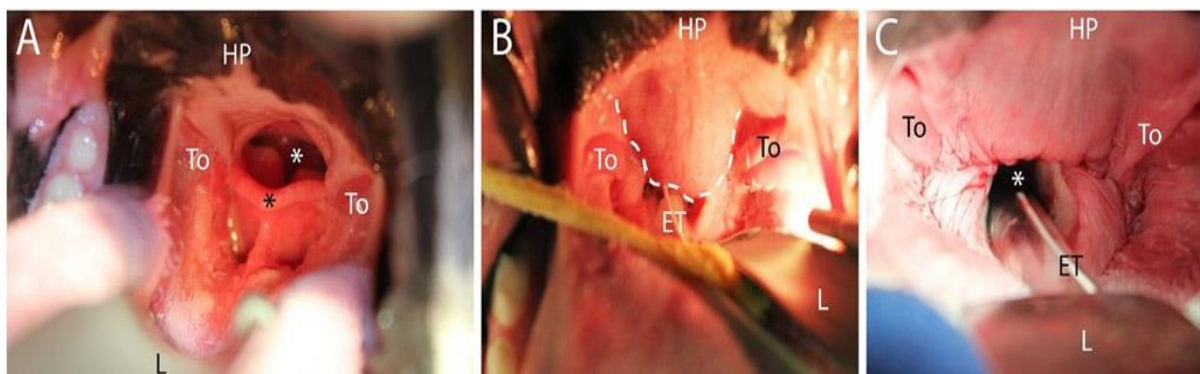
Uvnitř lebky bývají nedostatečně vyvinuté čelní nosní dutiny⁸ a v některých případech mohou zcela chybět, jako je tomu u některých mopsů (Hussein 2012; Heidenreich et al. 2016).

⁷ Dermální kosti jsou ploché kosti vzniklé osifikací z vaziva ve škáře (A Dictionary of Biology 2023).

⁸ Jedny z vedlejších nosních dutin obklopujících dutinu nosní.

Zmenšení či absence čelní nosní dutiny je dána dorzální rotací horní čelisti, která vyvíjí tlak na čelní kost a brání tak normálnímu vývoji dutiny. Lze si také všimnout, že dutiny jsou u mopsů a francouzských buldočků umístěny více ventrálně, než je tomu u normálních (nebrachycefalických) psů (Burrow et al. 2012).

Nejčastěji se objevující anatomickou změnou je prodloužení a zesílení měkkého patra (viz. Obr. 9). Je pozorována u 85-100 % případů psů s diagnostikovaným brachycefalickým obstrukčním syndromem (BOAS) (Harvey 1989; Lorinson et al. 1997; Poncet et al. 2005; Torrez & Hunt 2006; Riecks et al. 2007). Ovšem v literatuře zůstává předmětem sporu, zda se jedná o primární abnormalitu nebo o sekundární následek (Farquharson & Smith 1942; Torrez & Hunt 2006; Anderson & st. Jean 2008; Grand & Bureau 2011; Pichetto et al. 2011; Heidenreich et al. 2016; Phillips 2022). U mezocefalických plemen přechází tvrdé patro v kaudálním směru do měkkého patra, které svou délkou dosahuje úrovně posledního horního moláru (Evans & de Lahunta 2013). Oproti tomu u brachycefalických plemen jsou obě patra posunuta kaudálním směrem. Hypertrofované měkké patro pak přesahuje hrot epiglottis a blokuje hrtan (Pichetto et al. 2011).



Obr. 9 – Patro a hrtan. A) Anatomicky normální patro u mezocefalického psa (briard). B) Abnormální anatomie patra (buldok) před operací, kde bílá přerušovaná čára označuje prodloužené měkké patro, C) tentýž pes (buldok) po chirurgickém odstranění přebytečné tkáně. (Ekenstedt et al. 2020).

Z hlediska defektů tvrdého patra se u psů setkáváme s rozštěpem patra, často v kombinaci s rozštěpem pysku. Rozštěp patra vzniká během embryonálního vývoje, kdy nedojde ke srůstu obličejových struktur a vzniklou trhlinou dochází k propojení nosní a ústní dutiny (Peralta et al. 2017; Roman et al. 2019). Příčiny vzniku jsou multifaktoriální, přičemž kromě genetické dispozice a vlivu vnějšího prostředí byla navržena možná spjatost i s typem lebky (Moura & Pimpão 2017; Peralta et al. 2017). Mezi registrovanými případy jsou brachycefalická plemena nadměrně zastoupena oproti ostatním dvěma typům lebky. U dolichocefalických psů se rozštěpy vyskytují pouze vzácně (Peralta et al. 2017; Roman et al. 2019).

Relativní makroglosie (zvětšený a zesílený jazyk) bývá dalším problémem brachycefalických plemen přispívajícím k obstrukci horních cest dýchacích. S výjimkou mopsů, u kterých je objem jazyka srovnatelný s mezocefalickými plemeny (Siedenburger & Dupré 2021), vytlačuje objem jazyka brachycefalických psů měkké patro a ztěžuje tím dýchání (Fox 1963; Ekenstedt et al. 2020; Jones et al. 2020).

Další vyskytující se anomálií je hypoplastická trachea. Trachea je tvořena chrupavčitými prstenci ve tvaru písmene C, které jsou vzájemně propojeny tracheální membránou (Evans & de Lahunta 2013). Hypoplazie trachey je stav, kdy se chrupavčité prstence dotýkají nebo překrývají, a tím se průměr průdušnice abnormálně zmenší (Harvey & Fink 1982; Harvey 1989). Hypoplastická trachea také přispívá se zvýšení odporu dýchacích cest a ačkoli může zhoršit stávající respirační potíže, je její příspěvek k syndromu BOAS jen minimální (Dupré & Heidenreich 2016).

3.2.7.2.3 Brachycefalický obstrukční syndrom dýchacích cest (BOAS)

BOAS je označení pro spektrum onemocnění, která jsou charakterizována anatomickými abnormalitami, jež zapříčiňují obstrukci dýchacích cest (Packer & Tivers 2015). BOAS zahrnuje již výše popsané primární anatomické složky (stenotické nozdry, prodloužené a zesílené měkké patro, makroglosie, aberantní konchy, hypoplastická trachea), které dávají za vznik složkám sekundárním (Ekenstedt et al. 2020; Phillips 2022).

Proudění vzduchu přes nozdry a nosní předsíň představuje u mesocefalických psů 76 % celkového odporu proudění vzduchu v dýchacích cestách (Meola 2013; Schuenemann & Oechtering 2014; Phillips 2022). Jakékoli zmenšení průměru horních cest dýchacích zvyšuje jejich odpor, a to se klinicky projevuje zvýšeným dechovým úsilím, respirační tísní, nebo prodlouženou dobou nádechu s nižším průtokem vzduchu (Pardali et al. 2010; Fernández-Parra et al. 2019). Zvýšený odpor daný disproporcí mezi kostí a měkkými tkáněmi zvyšuje tlakový gradient během nádechu, což následně vyvolává sekundární patologické změny (Knecht 1979; Packer & Tivers 2015). Změny vyvolané chronickým inspiračním úsilím zahrnují everzi laryngeálních váčků, slizniční edém, everzi krčních mandlí a tracheální či bronchiální anomálie s eventuálním laryngeálním kolapsem (Davis et al. 2017).

Hrtan reguluje proudění vzduchu do průdušnice přes nejužší míso dýchacích cest – rima glottidis, které se nalézá mezi hlasivkami a párovými hlasivkovými chrupavkami (*cartilagine arytaenoideae*). Laterálně jsou zde lokalizované malé slizniční výběžky – laryngeální váčky (Evans & de Lahunta 2013; Meola 2013). Everze (převrácení) laryngeálních váčků bývá označována za první stádium laryngeálního kolapsu (Leonard 1960). V případě neléčení, může nastat kolaps II. stupně, kdy se mediálně posouvají výběžky klínovité chrupavky (*processus cuneiformis*) a může vyústit až v kolaps III. stupně s charakteristickou ztrátou dorzálního oblouku hlasivkové štěrbiny (*rima glottidis*) v důsledku ochabnutí hrtanových chrupavek (Leonard 1960; Dupré & Heidenreich 2016). Celkově se výskyt laryngeálního kolapsu u psů postižených BOAS pohybuje od 50 % (Wilson et al. 1960) až po 97,5 % (Poncet et al. 2006; Torrez & Hunt 2006; Riecks et al. 2007; de Lorenzi et al. 2009), přičemž se může projevit už u štěňat ve věku šesti měsíců (Pink et al. 2006).

Klinicky se BOAS projevuje nejvýrazněji respiračními příznaky, které zahrnují chronickou dušnost s abnormálním hlukem při dýchání. Objevují se patologické poslechové nálezy jako stridor čili na dálku slyšitelný hvízdavý zvuk, typický pro zúžení průdušek, a stertor, chruplavý inspirační zvuk o nižším tónu, typický při obstrukci horních cest dýchacích (Riecks et al. 2007). Těžce postižení jedinci zaujímají široký postoj s nohama směřujícíma od hrudníku a ulehčují si ztížené dýchání zapojením břišního svalstva (Aron & Crowe 1985). Psi mají sníženou pohybovou aktivitu, protože dýchání je pro ně fyzicky mnohem náročnější.

Jakýkoli stres, namáhavější pohyb nebo vzrušení, ať pozitivní či negativní, u nich může zhoršit už tak závažné respirační potíže (Lorinson et al. 1997; Roedler et al. 2013). Během spánku je patrné slyšitelné chrápání. Méně nápadnou poruchou dýchání je spánková apnoe, což je stav střídajících se epizod celkového a/nebo částečného kolapsu horních cest dýchacích a normálního dýchání během spánku (Hendricks et al. 1987; Packer et al. 2015). Poruchy spánku zahrnují kromě spánkové apnoe širokou škálu dalších abnormalit: spánek s otevřenou tlamou v sedě nebo ve zvýšené poloze, fragmentace spánku, nebo úplná neschopnost spát s následnou denní ospalostí (Hendricks et al. 1987; Foldvary-Schaefer & Waters 2017).

U brachycefalických psů je snižená schopnost termoregulace. V klidu a při normální teplotě dýchají psi výhradně nosem. Na rozdíl od lidí nebo koní, kteří odvádí teplo především pocením, regulace vyšší tělesné teploty probíhá u psů pomocí respirační evaporace (odpařování) při otevřené dutině ústní. Aby byla termoregulace respiračním odpařováním účinná, musí se zvýšit množství vzduchu, a to zvýšením dechové frekvence. Ventilace ale probíhá pouze v mrtvém prostoru, beze změn v intenzitě ventilace plicních alveolů (Reece 2010). Brachycefalíci psi jsou přirozeně kvůli stavbě horních cest dýchacích náchylnější k tepelnému stresu, protože musí k dýchání vydávat více energie, čímž opět dochází k produkci tepla. Důležitým faktorem je i tělesná kondice, protože obezita vede k zadržování tělesného tepla (Davis et al. 2017).

Nejběžnější klinické projevy se týkají dýchacích cest, ale velmi často jsou hlášeny i gastrointestinální problémy a jejich závažnost silně koreluje se závažností respiračních příznaků (Poncet et al. 2006). Tyto dvě soustavy jsou spolu úzce spjaty. Jejich souvislost je podporována klinickým zlepšením gastrointestinálních příznaků při léčbě respiračních potíží psů s BOAS (Poncet et al. 2005).

Negativní nitrohruční tlak daný inspiračním úsilím je dle předpokladů u brachycefalických psů hlavní příčinou gastroezofageálního refluxu (Boesch et al. 2005; Dupré & Heidenreich 2016). K němu se přidružují další potíže jako zvracení, regurgitace a potíže s polykáním. Objevují se poruchy motility jícnu jako je prodloužená doba průchodu potravy, snížení peristaltických vln jícnu a hiátová kýla (Eivers et al. 2019). Vyšetření prokázala souběžné anomálie jícnu, žaludku a dvanáctníku (Poncet et al. 2005). U brachycefalických plemen jsou často hlášeny nespecifické zánětlivé žaludeční léze se změnami v oblasti pyloru. Tento nálezný se projevuje častým zvracením potravy a chronickou dilatací žaludku (Aslanian et al. 2014). Přestože byly trávicí potíže ve spojení s BOAS dlouho podceňovány, je nutné, aby se k nim přistupovalo se stejnou závažností jako k respiračním potížím (Eivers et al. 2019).

Za účelem zlepšení kvality života a zabránění rozvoji sekundárních změn, je vzhledem k vážným důsledkům obstrukce indikován chirurgický zákrok ke korekci primárních abnormalit (Dupré & Heidenreich 2016; Fawcett et al. 2018; Ekenstedt et al. 2020; Phillips 2022).

V neposlední řadě brachycefalická plemena často trpí poruchami, které nesouvisí s abnormalitami horních cest dýchacích. Takovým příkladem je dystokie, která je způsobena příliš velkými hlavami štěnat oproti porodním cestám matky (Wydooghe et al. 2013). Morfologie lebky je také predispozicí k onemocněním očí a dermatitidě, která se může tvořit v kožních záhybech kolem tlamy (Meola 2013; O'Neill et al. 2022).

3.2.7.2.4 Popularita brachycefalických plemen

Variace v kraniofaciální morfologii byly původně žádoucí pro funkční účely. Bylo prokázáno, že brachycefaličtí psi mají větší sílu skusu (Ellis et al. 2009) a jsou obecně silnější než dolichocefaličtí psi stejné hmotnosti (Helton 2011). Ačkoli lidé dříve volili tato plemena kvůli potenciálnímu zvýhodnění v boji, v dnešní době jsou lidmi oblíbená výhradně kvůli sympatickému vzhledu (Ekenstedt et al. 2020).

Populární vzhled brachycefalických plemen může být ovlivněn tzv. efektem baby schema (Kindchenschema) (Steinert et al. 2019), který popsali Konrad Lorenz (1943). Efekt je založen na infantilních vzhledových rysech, mezi něž patří kulaté tváře, velká hlava, velké oči, krátké zaoblené končetiny a nemotorné pohyby, které jsou dospělými vnímány jako roztomilé a vyvolávají pečovatelské chování (Lorenz 1943; Dydynski 2020). Z evolučního hlediska přinášel tento vzhled dítěti výhodu v případě osíření, protože líbivé znaky jsou z pohledu dospělého motivací k přijetí a ochraně, a dítě má tak vyšší šance na přežití (Lorenz 1943; Eibl-Eibesfeldt 1989). Důsledkem těchto infantilních vzhledových rysů, které byly v průběhu let zahrnuty do extrémů, trpí mnoho z brachycefalických plemen poruchami spojenými s brachycefalickým obstrukčním syndromem dýchacích cest. Dalším důvodem popularity brachycefalických plemen může být perspektiva, že mnohé klinické příznaky jsou u brachycefalických psů vnímány jako normální, tudíž v očích majitele nepředstavují problém (Packer et al., 2012).

Kromě typického vzhledu se k brachycefalii pojí i některé povahové vlastnosti. Jak již bylo uvedeno, je značný rozdíl v distribuci gangliových buněk v sítnici u brachycefalických a dolichocefalických psů. U brachycefalických psů mají buňky nejvyšší hustotu na středu zorného pole a nižší na periférii (McGreevy et al. 2004). V důsledku toho lépe soustředí svou pozornost na podněty ve středu svého zorného pole a jsou méně vnímaví k ostatním podnětům v periférii. Pravděpodobně proto vykazují lepší schopnost vizuální komunikace oproti dolichocefalickým, jak se například ukázalo během testování úspěšnosti psů porozumět lidské gestikulaci (McGreevy et al. 2004; Gácsi et al. 2009). Brachycefaličtí psi rovněž věnují větší pozornost obličejům (Bognár et al. 2018) a rychleji navazují oční kontakt, což přináší výhodu v interakci se člověkem, kde oční kontakt hraje zásadní roli (Bognár et al. 2021). Tyto vlastnosti mohou vysvětlovat silné společenské chování, které je hlavním znakem mnoha brachycefalických plemen. Mezi společné povahové vlastnosti se řadí i snadná komunikace, psi jsou označováni jako přátelší, interaktivnější a zpravidla snadno spolupracují s majitelem i cizími lidmi (McGreevy et al. 2013; Stone et al. 2016). Kromě Kindchenschema se tím nabízí další alternativa, kterou můžeme odůvodnit selekci na brachycefalii. Místo pedomorfního vzhledu obličeje mohli lidé jednoduše upřednostňovat zvířata, která se na ně dívala delší dobu, protože to zvýšilo efektivitu komunikace (Gácsi et al. 2009).

V posledním desetiletí se popularita brachycefalických psů jako mops, francouzský buldoček, anglický buldok a bostonský teriér dramaticky zvýšila na mezinárodní úrovni. American Kennel Club každoročně zveřejňuje žebříček nejoblíbenějších plemen na základě statistik z registrací, ve kterém francouzský buldoček od roku 2020 zaujímá druhé místo (The American Kennel Club 2023). Stejně místo obsadil i v roce 2021 v registru Kennel Club ve Velké Británii (Bedford 2022). Oblíbenost se odráží i ve statistikách australského kennel clubu

(Australian National Kennel Council), kde se v posledních dvaceti osmi letech začala postupně upřednostňovat plemena se zvyšujícím se cefalickým indexem (Teng et al. 2016).

Steinert et al. 2019 provedli průzkum za účelem lepšího pochopení vnímání a postoje lidí k brachycefalickým plemenům. Mnoho lidí si uvědomuje, že současné chovatelské standardy nepodporují vitalitu psů a nesnižují extrémní konformace, ale i navzdory povědomí o problémech s welfare by si takového psa opětovně pořídili (Steinert et al. 2019).

Podobný průzkum proběhl za účelem objasnění, proč si lidé pořizují některá plemena i přes jejich afinitu k některým nemocem a obecným problémům s welfare. Výsledky naznačují, že potenciální majitelé při pořizování psa neupřednostňují atributy, jako je zdraví (Sandoe 2017). Preference mohou být ovlivněny také současnou módou a médii (Herzog 2006). Průzkum rovněž ukázal, že majitelé, kteří zažili častější problémy se zdravím svých psů, k nim mají silnější vazbu (Sandøe et al. 2017).

Nezdá se, že by zkušenost majitelů se zdravotními a behaviorálními problémy měly vliv na opakované pořízení stejného plemene. Ani dostupné informace o problémech sledovaných plemen nesloužily k prevenci jejich rostoucí popularity, jelikož emocionální reakce majitelů na jejich fenotypové znaky jsou vysoce účinnou pozitivní motivací (Sandøe et al. 2017).

4 Závěr

V práci bylo shrnuto několik morfologických abnormalit, které se často objevují v chovu psa domácího. Z rešerše vyplývá, že cílená selekce psů na extrémní morfologické znaky má přímé negativní účinky na zdraví a zhoršuje jejich životní podmínky. Jmenovitě byl uveden chov extrémně velkých, a naopak malých plemen, která se kvůli své velikosti potýkají především s ortopedickými problémy. Zároveň je u velkých a obřích plemen vyšší frekvence výskytu maligních nádorových onemocnění, nejčastěji osteosarkomů, což může být jedním z důvodů, proč větší plemena dosahují nižšího věku. Velká tělesná stavba představuje i další rizika jako GDV, kardiovaskulární onemocnění a nemoci související s růstem a vývojem. U miniaturních plemen se rovněž objevují vady růstu a vývoje, zejména perzistující fontanely a vady dentice s častou oligodoncií. U malých plemen je také velmi často hlášena luxace pately a tracheální kolaps. Dále byla v práci popsána chondrodystrofická plemena trpící onemocněním meziobratlových plotének, kvůli nepřiměřenému poměru délky páteře k délce končetin a plemena s abnormálním vzhledem ocasu. Kromě krátkoocasého a bezocasého fenotypu byl stručně charakterizován šroubovitě stočený ocas, jakožto abnormalita kaudálních obratlů typická absencí a malformací obratlů, jež může být doprovázena neurologickými příznaky či vertebrální ankylózu. Stručně shrnuty byly variace vzhledu ucha a dva atypické znaky v oblasti kůže a srsti – bezsrstost a znak ridge. U bezsrstých plemen se zpravidla objevují vady chrupu jako je oligodoncie nebo anomálie v lokalizaci a tvaru zubů. Znak opačně rostoucí srsti na hřbetu známý jako ridge je podle několika předchozích studií považován za predisponující faktor dermoidního sinu, ačkoli nejnovější práce zpochybňují genetický základ znaku ridge jako hlavní faktor určující expresi dermoidního sinu. Důkladněji byla popsána brachycefalická plemena, u kterých vlivem šlechtění došlo ke vzniku vážných patologií, souhrnně označovaných jako BOAS, které zapříčiňují obstrukci dýchacích cest. V důsledku specifických abnormalit v morfologii (stenotické nozdry, prodloužené měkké patro, makroglosie, aberantní konchy, hypoplastická trachea) se zvyšuje inspirační úsilí, snižuje se schopnost termoregulace, objevuje se dušnost, poruchy spánku, gastrointestinální poruchy a patologické změny tkání. V rámci tématu byly předloženy některé prvky, které mohou potenciálně majitele motivovat k pořízení brachycefalického psa i přes obecně známé zdravotní potíže související s jejich morfologií.

Byly uvedeny také některé morfologické abnormality, které se objevují v chovu bez známého negativního dopadu, konkrétně se jedná o polydaktylii u vybraných plemen a alopecii u amerického bezsrstého teriéra. Diskutabilní z hlediska welfare je absence ocasu, která sama o sobě pravděpodobně nezpůsobuje žijícím jedincům újmu na zdraví, ale může je omezovat v komunikaci s ostatními psy.

V současné době není dostatek aktuální odborné literatury, která by kvantitativně spojovala dolichocefalii s nějakým patologickým stavem, ačkoli byl předložen hypotetický vztah extrémního protažení lebky k nosním neoplaziím, vyšší afinita k aspergilóze a abnormality chrupu. Pro objektivní posouzení celkového vlivu tohoto morfologického znaku na zdraví by bylo zapotřebí nových výzkumů, které by se komplexně zaměřovaly na psí dolichocefalii.

5 Literatura

- A Dictionary of Biology. 2023. Membrane bone. Available from <https://www.encyclopedia.com/science/dictionaries-thesauruses-pictures-and-press-releases/membrane-bone> (accessed November 2022).
- AKC. 2010. Americký bezsrstý teriér. N-FCI Standard N° 925.
- AKC. 2006. The Complete Dog Book, 20th edition. Ballantine Books, Pennsylvania State University.
- Alam MR, Lee JI, Kang HS, Kim IS, Park SY, Lee KC, Kim NS. 2007. Frequency and distribution of patellar luxation in dogs. *Veterinary and Comparative Orthopaedics and Traumatology* **20**:59–64.
- Anderson DE, st. Jean G. 2008. Surgery of the Upper Respiratory System. *Veterinary Clinics of North America: Food Animal Practice* **24**:319–334.
- Andreis ME, Polito U, Veronesi MC, Faustini M, di Giancamillo M, Modena SC. 2018. Novel contributions in canine craniometry: Anatomic and radiographic measurements in newborn puppies. *PLOS ONE* **13** (e0196959) DOI: 10.3390/ani11030662.
- Arhant C, Bubna-Littitz H, Bartels A, Futschik A, Troxler J. 2010. Behaviour of smaller and larger dogs: effects of training methods, inconsistency of owner behaviour and level of engagement in activities with the dog. *Applied Animal Behaviour Science*. Elsevier **123**:131–142.
- Arman K. 2007. A new direction for kennel club regulations and breed standards. *The Canadian veterinary journal = La revue veterinaire canadienne* **48**:953–65.
- Arné P, Risco-Castillo V, Jouvion G, le Barzic C, Guillot J. 2021. Aspergillosis in Wild Birds. *Journal of Fungi* **7**:241.
- Aron DN, Crowe DT. 1985. Upper airway obstruction general principles and selected conditions in the dog and cat. *Veterinary Clinics of North America: Small Animal Practice*. Elsevier. **15**:891–917.
- Arthurs GI, Langley-Hobbs SJ. 2006. Complications Associated with Corrective Surgery for Patellar Luxation in 109 Dogs. *Veterinary Surgery* **35**:559–566.
- Asher L, Diesel G, Summers JF, McGreevy PD, Collins LM. 2009. Inherited defects in pedigree dogs. Part 1: Disorders related to breed standards. *The Veterinary Journal* **182**:402–411.
- Aslanian ME, Sharp CR, Garneau MS. 2014. Gastric dilatation and volvulus in a brachycephalic dog with hiatal hernia. *Journal of Small Animal Practice* **55**:535–537.
- Ayrosa F, Albuquerque N, Savalli C, Resende B. 2022. Size, skull shape and age influence the temperament of domestic dogs. *Behavioural Processes* **197**:104606.
- Bai Y, Casola C, Betrán E. 2008. Evolutionary origin of regulatory regions of retrogenes in *Drosophila*. *BMC Genomics* **9**:241.
- Bannasch DL, Baes CF, Leeb T. 2020. Genetic Variants Affecting Skeletal Morphology in Domestic Dogs. *Trends in Genetics* **36**:598–609.
- Batcher K et al. 2019. Phenotypic Effects of FGF4 Retrogenes on Intervertebral Disc Disease in Dogs. *Genes* **10**:435.

- Bedford E. 2022. Leading 20 dog breeds in the United Kingdom (UK) in 2021, based on number of registrations. Available from <https://www.statista.com/statistics/915202/top-dog-breeds-by-registered-number-united-kingdom-uk/> (accessed May 2022).
- Bellamy KKL, Lingaas F. 2020. Short and sweet: foreleg abnormalities in Havanese and the role of the FGF4 retrogene. *Canine Medicine and Genetics* **7**:19.
- Belyaev DK. 1979. Destabilizing selection as a factor in domestication. *Journal of Heredity* **70**:301–308.
- Belyaev DK, Plyusnina IZ, Trut LN. 1985. Domestication in the silver fox (*Vulpes fulvus* Desm): Changes in physiological boundaries of the sensitive period of primary socialization. *Applied Animal Behaviour Science* **13**:359–370.
- Bennett, P C, Perini E. 2003. Tail docking in dogs: a review of the issues. *Australian Veterinary Journal* **81**:208–218.
- Berghoff N, Ruaux CG, Steiner JM, Williams DA. 2007. Gastroenteropathy in Norwegian Lundehunds. Compendium on continuing education for the practising veterinarian-north american edition- **29**:456. VETERINARY LEARNING SYSTEMS CO., INC.
- Bergström A et al. 2020. Origins and genetic legacy of prehistoric dogs. *Science* **370**:557–564.
- Berryman DE, Christiansen JS, Johannsson G, Thorner MO, Kopchick JJ. 2008. Role of the GH/IGF-1 axis in lifespan and healthspan: Lessons from animal models. *Growth Hormone & IGF Research* **18**:455–471.
- Bertram S, ter Haar G, Decker S. 2019. Congenital malformations of the lumbosacral vertebral column are common in neurologically normal French Bulldogs, English Bulldogs, and Pugs, with breed-specific differences. *Veterinary Radiology & Ultrasound* **60**:400–408.
- Boesch RP, Shah P, Vaynblat M, Marcus M, Pagala M, Narwal S, Kazachkov M. 2005. Relationship Between Upper Airway Obstruction and Gastroesophageal Reflux in a Dog Model. *Journal of Investigative Surgery* **18**:241–245.
- Bognár Z, Iotchev IB, Kubinyi E. 2018. Sex, skull length, breed, and age predict how dogs look at faces of humans and conspecifics. *Animal Cognition* **21**:447–456.
- Bognár Z, Szabó D, Deés A, Kubinyi E. 2021. Shorter headed dogs, visually cooperative breeds, younger and playful dogs form eye contact faster with an unfamiliar human. *Scientific Reports* **11**:9293.
- Boyko AR et al. 2009. Complex population structure in African village dogs and its implications for inferring dog domestication history. *Proceedings of the National Academy of Sciences* **106**:13903–13908.
- Boyko AR et al. 2010. A simple genetic architecture underlies morphological variation in dogs. *PLoS Biology* **8**:49–50.
- Bray J, Burbidge H. 1998. The canine intervertebral disk. Part Two: Degenerative changes--nonchondrodystrophoid versus chondrodystrophoid disks. *Journal of the American Animal Hospital Association* **34**:135–144.
- Brehm VH, Loeffler K, Komeyli H. 1985. Schädelformen beim Hund. *Anatomia, Histologia, Embryologia* **14**.

- Brown EA et al. 2017. FGF4 retrogene on CFA12 is responsible for chondrodystrophy and intervertebral disc disease in dogs. *Proceedings of the National Academy of Sciences* **114**:11476–11481.
- Bukowski JA, Wartenberg D, Goldschmidt M. 1998. Environmental causes for sinonasal cancers in pet dogs, and their usefulness as sentinels of indoor cancer risk. *Journal of Toxicology and Environmental Health, Part A* **54**:579–591.
- Burrow R, McCarroll D, Baker M, Darby P, McConnell F, Cripps P. 2012. Frontal sinus depth at four landmarks in breeds of dog typically affected by sinonasal aspergillosis. *Veterinary Record* **170**:20–20.
- Calboli FCF, Sampson J, Fretwell N, Balding DJ. 2008. Population Structure and Inbreeding From Pedigree Analysis of Purebred Dogs. *Genetics* **179**:593–601.
- Carrasco JJ, Georgevsky D, Valenzuela M, McGreevy PD. 2014. A pilot study of sexual dimorphism in the head morphology of domestic dogs. *Journal of Veterinary Behavior* **9**:43–46.
- Charlesworth D, Willis JH. 2009. The genetics of inbreeding depression. *Nature Reviews Genetics* **10**:783–796.
- Chase K, Carrier DR, Adler FR, Jarvik T, Ostrander EA, Lorentzen TD, Lark KG. 2002. Genetic basis for systems of skeletal quantitative traits: Principal component analysis of the canid skeleton. *Proceedings of the National Academy of Sciences* **99**:9930–9935.
- Clarke DL. 2018. Interventional Radiology Management of Tracheal and Bronchial Collapse. *Veterinary Clinics of North America: Small Animal Practice* **48**:765–779.
- Coli A, Prinetto D, Giannessi E. 2023. Wolf and Dog: What Differences Exist? *Anatomia* **2**:78–87.
- Collins L, Asher L, Summers J, Diesel G, McGreevy P. 2010. Welfare epidemiology as a tool to assess the welfare impact of inherited defects on the pedigree dog population. *Animal Welfare* **19**:67–75.
- Coppinger Raymond CL. 2001. *Dogs: A Startling New Understanding of Canine Origin, Behavior & Evolution*. Simon and Schuster, New York.
- Crabtree PJ. 1993. Early Animal Domestication in the Middle East and Europe. *Archaeological Method and Theory* **5**:201–245. Springer.
- Darwin C. 1868. *The variation of animals and plants under domestication* First edit. John Murray, London.
- Davis MS, Cummings SL, Payton ME. 2017. Effect of brachycephaly and body condition score on respiratory thermoregulation of healthy dogs. *Journal of the American Veterinary Medical Association* **251**:1160–1165.
- de Lorenzi D, Bertoncetto D, Drigo M. 2009. Bronchial abnormalities found in a consecutive series of 40 brachycephalic dogs. *Journal of the American Veterinary Medical Association* **235**:835–840.
- di Dona F, della Valle G, Balestriere C, Lamagna B, Meomartino L, Napoleone G, Lamagna F, Fatone G. 2017. Lateral patellar luxation in nine small breed dogs. *Open Veterinary Journal* **6**:255.

- di Dona F, della Valle G, Fatone G. 2018. Patellar luxation in dogs. *Veterinary Medicine: Research and Reports* **9**:23–32.
- Dickinson PJ, Bannasch DL. 2020. Current Understanding of the Genetics of Intervertebral Disc Degeneration. *Frontiers in Veterinary Science* **7**.
- Distl O. 2022. Prevalence and segregation analysis of dermoid sinus in Rhodesian Ridgebacks. *The Veterinary Journal* **280**:105803.
- Doane M, Sarenbo S. 2019. A modified combined C-BARQ and QoL for both the companion dog and its owner. An embryo to a companion dog welfare assessment? *Applied Animal Behaviour Science* **213**:91–106.
- Drake AG, Klingenberg CP. 2008. The pace of morphological change: historical transformation of skull shape in St Bernard dogs. *Proceedings of the Royal Society B: Biological Sciences* **275**:71–76.
- Drögemüller C, Karlsson EK, Hytönen MK, Perloski M, Dolf G, Sainio K, Lohi H, Lindblad-Toh K, Leeb T. 2008. A Mutation in Hairless Dogs Implicates FOXI3 in Ectodermal Development. *Science* **321**:1462–1462.
- Dupré G, Heidenreich D. 2016. Brachycephalic Syndrome. *Veterinary Clinics of North America: Small Animal Practice* **46**:691–707.
- Dydynski JM. 2020. Modeling Cuteness: Moving towards a Biosemiotic Model for Understanding the Perception of Cuteness and Kindchenschema. *Biosemiotics* **13**:223–240.
- Eibl-Eibesfeldt I. 1989. *Human Ethology*. First. Routledge, Boca Raton.
- Eivers C, Chicon Rueda R, Liuti T, Salavati Schmitz S. 2019. Retrospective analysis of esophageal imaging features in brachycephalic versus non-brachycephalic dogs based on videofluoroscopic swallowing studies. *Journal of Veterinary Internal Medicine* **33**:1740–1746.
- Ekenstedt KJ, Crosse KR, Risselada M. 2020. Canine Brachycephaly: Anatomy, Pathology, Genetics and Welfare. *Journal of Comparative Pathology* **176**:109–115.
- Ellis JL, Thomason J, Kebreab E, Zubair K, France J. 2009. Cranial dimensions and forces of biting in the domestic dog. *Journal of Anatomy* **214**:362–373.
- Evans HE, de Lahunta A. 2013. *Miller's Anatomy of the Dog*. Page Miller's Anatomy of the Dog. Fourth Edition. Elsevier. St. Louis, Missouri.
- Farquharson J, Smith DW. 1942. Resection of the soft palate in the dog. *J Am Vet Med Assoc* **100**:427–430.
- Farrell LL, Schoenebeck JJ, Wiener P, Clements DN, Summers KM. 2015. The challenges of pedigree dog health: approaches to combating inherited disease. *Canine Genetics and Epidemiology* **2**:3.
- Fawcett A, Barrs V, Awad M, Child G, Brunel L, Mooney E, Martinez-Taboada F, McDonald B, McGreevy P. 2018. Consequences and Management of Canine Brachycephaly in Veterinary Practice: Perspectives from Australian Veterinarians and Veterinary Specialists. *Animals* **9**:3.
- FCI. 1988. Kolie krátkosrstá. FCI-Standard N° 296. Belgium.

- FCI. 1995. Pyrenejský mastin. FCI-Standard N° 92. Belgium.
- FCI. 2001. Bloodhound. FCI-Standard N° 84. Belgium.
- FCI. 2002. Belgický ovčák. FCI-Standard N° 15. Belgium.
- FCI. 2006. Beauceron. FCI-Standard N° 44. Belgium.
- FCI. 2009. Briard. FCI-Standard N° 113. Belgium.
- FCI. 2010. Basset hound. FCI-Standard N° 163. Belgium.
- FCI. 2012a. Čínský chocholatý pes. FCI-Standard N° 288. Belgium.
- FCI. 2012b. Staroanglický ovčák - bobtail. FCI-Standard N° 16. Belgium.
- FCI. 2012c. Yorkširský terier. FCI-Standard N° 86. Belgium.
- FCI. 2012d. Norský lundehund. FCI-Standard N° 265. Belgium.
- FCI. 2013a. Anglický kokršpaněl. FCI-Standard N° 5. Belgium.
- FCI. 2013b. Pyrenejský ovčák. FCI-Standard N° 141. Belgium.
- FCI. 2013c. Peruánský naháč. FCI-Standard N° 310. Belgium.
- FCI. 2015. Bergamský ovčák. FCI-Standard N° 194. Belgium.
- FCI. 2016. Italský spinone. FCI-Standard N° 165. Belgium.
- FCI. 2019a. Čivava. FCI-Standard N°218. Belgium.
- FCI. 2019b. Německý špic. FCI-Standard N° 97. Belgium.
- FCI. 2022. Welsh Corgi Pembroke. FCI-Standard N° 39. Belgium.
- Fernández-Parra R, Pey P, Zilberstein L, Malvè M. 2019. Use of computational fluid dynamics to compare upper airway pressures and airflow resistance in brachycephalic, mesocephalic, and dolichocephalic dogs. *The Veterinary Journal* **253**:105392.
- Finka LR, Luna SPL, Mills DS, Farnworth MJ. 2020. The Application of Geometric Morphometrics to Explore Potential Impacts of Anthropocentric Selection on Animals' Ability to Communicate via the Face: The Domestic Cat as a Case Study. *Frontiers in Veterinary Science* **7**.
- Fleming JM, Creevy KE, Promislow DEL. 2011. Mortality in North American Dogs from 1984 to 2004: An Investigation into Age-, Size-, and Breed-Related Causes of Death. *Journal of Veterinary Internal Medicine* **25**:187–198.
- Foldvary-Schaefer NR, Waters TE. 2017. Sleep-Disordered Breathing. *CONTINUUM: Lifelong Learning in Neurology* **23**:1093–1116.
- Fossum TW. 2013. *Small animal surgery* 4th ed. Elsevier Mosby, St. Louis, Missouri.
- Fox MW. 1963. Developmental abnormalities of the canine skull. *Canadian Journal of comparative medicine and veterinary science* **27**:219. Canadian Veterinary Medical Association.
- Frantz LAF et al. 2016. Genomic and archaeological evidence suggest a dual origin of domestic dogs. *Science* **352**:1228–1231.
- Freedman AH et al. 2014. Genome Sequencing Highlights the Dynamic Early History of Dogs. *PLoS Genetics* **10** (e1004016) DOI: 10.1371/journal.pgen.1004016.

- Gácsi M, McGreevy P, Kara E, Miklósi Á. 2009. Effects of selection for cooperation and attention in dogs. *Behavioral and Brain Functions* **5**:31.
- Galibert F, Quignon P, Hitte C, André C. 2011. Toward understanding dog evolutionary and domestication history. *Comptes Rendus Biologies* **334**:190–196.
- Galis F, van Alphen JJM, Metz JAJ. 2001. Why five fingers? Evolutionary constraints on digit numbers. *Trends in Ecology & Evolution* **16**:637–646.
- Galis F, van der Sluijs I, van Dooren TJM, Metz JAJ, Nussbaumer M. 2007. Do large dogs die young? *Journal of Experimental Zoology Part B: Molecular and Developmental Evolution* **308B**:119–126.
- Geiger M, Schoenebeck JJ, Schneider RA, Schmidt MJ, Fischer MS, Sánchez-Villagra MR. 2021. Exceptional Changes in Skeletal Anatomy under Domestication: The Case of Brachycephaly. *Integrative Organismal Biology* **3**:1.
- Genomia. 2022. Testování psů: CDPA / CDDY (IVDD). Available from <https://www.genomia.cz/cz/test/ivdd/> (accessed November 2022).
- Georgevsky D, Carrasco JJ, Valenzuela M, McGreevy PD. 2014. Domestic dog skull diversity across breeds, breed groupings, and genetic clusters. *Journal of Veterinary Behavior* **9**:228–234.
- Gleeson BT, Wilson LAB. 2023. Shared reproductive disruption, not neural crest or tameness, explains the domestication syndrome. *Proceedings of the Royal Society B: Biological Sciences* **290**.
- Glickman LT, Glickman NW, Pérez CM, Schellenberg DB, Lantz GC. 1994. Analysis of risk factors for gastric dilatation and dilatation-volvulus in dogs. *Journal of the American Veterinary Medical Association* **204**:1465–71.
- Goleman M, Balicki I, Radko A, Jakubczak A, Fornal A. 2019. Genetic diversity of the Polish Hunting Dog population based on pedigree analyses and molecular studies. *Livestock Science* **229**:114–117.
- Gough A, Thomas A, O’Neill D. 2018. *Breed Predispositions to Disease in Dogs and Cats* Third edit. John Wiley & Sons, Ltd, Chichester, UK.
- Grand J-GR, Bureau S. 2011. Structural characteristics of the soft palate and meatus nasopharyngeus in brachycephalic and non-brachycephalic dogs analysed by CT. *Journal of Small Animal Practice* **52**:232–239.
- Greco DS. 2012. Pituitary Deficiencies. *Topics in Companion Animal Medicine* **27**:2–7.
- Greer KA, Hughes LM, Masternak MM. 2011. Connecting serum IGF-1, body size, and age in the domestic dog. *AGE* **33**:475–483.
- Gruszczyńska J. 2011. A molecular test for the detection of the C295G mutation in the T gene responsible for shortened tail and taillessness in the Pembroke Welsh Corgi. *Annals of Warsaw University of Life Sciences- SGGW Animal Science* **49**:35–43.
- Gutierrez-Quintana R, Guevar J, Stalin C, Faller K, Yeaman C, Penderis J. 2014. A proposed radiographic classification scheme for congenital thoracic vertebral malformations in brachycephalic “screw-tailed” dog breeds. *Veterinary Radiology & Ultrasound* **55**:585–591.

- Hammer K. 1984. Das Domestikationssyndrom. Die Kulturpflanze **32**:11–34.
- Hansen H-J. 1951. A Pathologic-Anatomical Interpretation of Disc Degeneration in Dogs. *Acta Orthopaedica Scandinavica* **20**:280–293.
- Hansen H-J. 1952. A Pathologic-Anatomical Study on Disc Degeneration in Dog: With Special Reference to the So-Called Enchondrosis Intervertebralis. *Acta Orthopaedica Scandinavica* **23**:1–130.
- Hansen T, Smolders LA, Tryfonidou MA, Meij BP, Vernooij JCM, Bergknut N, Grinwis GCM. 2017. The Myth of Fibroid Degeneration in the Canine Intervertebral Disc: A Histopathological Comparison of Intervertebral Disc Degeneration in Chondrodystrophic and Nonchondrodystrophic Dogs. *Veterinary Pathology* **54**:945–952.
- Hare B, Wobber V, Wrangham R. 2012. The self-domestication hypothesis: evolution of bonobo psychology is due to selection against aggression. *Animal Behaviour* **83**:573–585.
- Harvey CE. 1989. Inherited and congenital airway conditions. *Journal of Small Animal Practice* **30**:184–187.
- Harvey CE, Fink EA. 1982. Tracheal diameter: analysis of radiographic measurements in brachycephalic and nonbrachycephalic dogs. *Journal American Animal Hospital Association* **18**:570-576.
- Haworth K, Putt W, Cattanach B, Breen M, Binns M, Lingaas F, Edwards YH. 2001. Canine homolog of the T-box transcription factor T; failure of the protein to bind to its DNA target leads to a short-tail phenotype. *Mammalian Genome* **12**:212–218.
- Hayes AG, Boudrieau RJ, Hungerford LL. 1994. Frequency and distribution of medial and lateral patellar luxation in dogs: 124 cases (1982-1992). *Journal of the American Veterinary Medical Association* **205**:716–20.
- Hayes HM, Williams Pickle L, Wilson GP. 1987. Effects of ear type and weather on the hospital prevalence of canine otitis externa. *Research in Veterinary Science* **42**:294–298.
- Hayes HM, Wilson GP, Fraumeni HF. 1982. Carcinoma of the nasal cavity and paranasal sinuses in dogs: descriptive epidemiology. *The Cornell veterinarian* **72**:168–79.
- Heidenreich D, Gradner G, Kneissl S, Dupré G. 2016. Nasopharyngeal Dimensions From Computed Tomography of Pugs and French Bulldogs With Brachycephalic Airway Syndrome. *Veterinary Surgery* **45**:83–90.
- Helton WS. 2011. Performance constraints in strength events in dogs (*Canis lupus familiaris*). *Behavioural Processes* **86**:149–151.
- Hendricks JC, Kline LR, Kovalski RJ, O'Brien JA, Morrison AR, Pack AI. 1987. The English bulldog: a natural model of sleep-disordered breathing. *Journal of Applied physiology* **63**:1344–1350.
- Herzog H. 2006. Forty-two thousand and one Dalmatians: Fads, social contagion, and dog breed popularity. *Society & animals* **14**:383–397. Brill.
- Hussein A. 2012. MRI mensuration of the canine head: the effect of head conformation on the shape and dimensions of the facial and cranial regions and their components [Ph.D. Thesis]. University of Glasgow School of Veterinary Medicine, Glasgow.

- Hytonen MK et al. 2009. Ancestral T-Box Mutation Is Present in Many, but Not All, Short-Tailed Dog Breeds. *Journal of Heredity* **100**:236–240.
- Indrebø A, Langeland M, Juul HM, Skogmo HK, Rengmark AH, Lingaas F. 2008. A study of inherited short tail and taillessness in Pembroke Welsh corgi. *Journal of Small Animal Practice* **49**:220–224.
- Janssens L, Spanoghe I, Miller R, Van Dongen S. 2016. Can orbital angle morphology distinguish dogs from wolves? *Zoomorphology* **135**:149–158.
- Jimenez AG. 2016. Physiological underpinnings in life-history trade-offs in man's most popular selection experiment: the dog. *Journal of Comparative Physiology B* **186**:813–827.
- Jimenez AG, Winward J, Beattie U, Cipolli W. 2018. Cellular metabolism and oxidative stress as a possible determinant for longevity in small breed and large breed dogs. *PLOS ONE* **13** (e0195832) DOI:10.1371/journal.pone.0195832.
- Johnsson M, Henriksen R, Wright D. 2021. The neural crest cell hypothesis: no unified explanation for domestication. *Genetics* **219**:iyab097. Oxford University Press. DOI: 10.1093/genetics/iyab098.
- Jones BA, Stanley BJ, Nelson NC. 2020. The impact of tongue dimension on air volume in brachycephalic dogs. *Veterinary Surgery* **49**:512–520.
- Kirkwood TBL. 2005. Understanding the Odd Science of Aging. *Cell* **120**:437–447.
- Kiviranta A, Rusbridge C, Lappalainen AK, Junnila JJT, Jokinen TS. 2021. Persistent fontanelles in Chihuahuas. Part I. Distribution and clinical relevance. *Journal of Veterinary Internal Medicine* **35**:1834–1847.
- Klütsch CF, de Caprona MDC. 2010. The IGF1 small dog haplotype is derived from Middle Eastern grey wolves: a closer look at statistics, sampling, and the alleged Middle Eastern origin of small dogs. *BMC Biology* **8**:119.
- Knecht CD. 1979. Upper airway obstruction in brachycephalic dogs. *Compend Contin Educ Pract Vet* **1**:25–31.
- Knowler SP, Kiviranta A-M, McFadyen AK, Jokinen TS, la Ragione RM, Rusbridge C. 2017. Craniometric Analysis of the Hindbrain and Craniocervical Junction of Chihuahua, Affenpinscher and Cavalier King Charles Spaniel Dogs With and Without Syringomyelia Secondary to Chiari-Like Malformation. *PLOS ONE* **12** (e0169898) DOI: 10.1371/journal.pone.0169898.
- Koch DA, Wiestner T, Balli A, Montavon PM, Michel E, Scharf G, Arnold S. 2012. Proposal for a new radiological index to determine skull conformation in the dog. *Schweizer Archiv fur Tierheilkunde* **154**.
- Kramer JW, Schiffer SP, Sande RD, Rantanen NW, Whitener EK. 1982. Characterization of heritable thoracic hemivertebra of the German Shorthaired Pointer [Dogs]. *Journal of the American Veterinary Medical Association (USA)* **181**:814–815.
- Kraus C, Pavard S, Promislow DEL. 2013. The Size–Life Span Trade-Off Decomposed: Why Large Dogs Die Young. *The American Naturalist* **181**:492–505.
- Kupczik K, Cagan A, Brauer S, Fischer MS. 2017. The dental phenotype of hairless dogs with FOXI3 haploinsufficiency. *Scientific Reports* **7**:5459.

- Lahunta A, Glass E. 2009. Development of the Nervous System. Pages 23–53 *Veterinary Neuroanatomy and Clinical Neurology*. Elsevier.
- Larson G et al. 2012. Rethinking dog domestication by integrating genetics, archeology, and biogeography. *Proceedings of the National Academy of Sciences* **109**:8878–8883.
- Latter M, Latter B, Wilkins J, Windsor P. 2006. Inheritance of proportionate dwarfism in Angus cattle. *Australian Veterinary Journal* **84**:122–128.
- Lauten SD. 2006. Nutritional Risks to Large-Breed Dogs: From Weaning to the Geriatric Years. *Veterinary Clinics of North America: Small Animal Practice* **36**:1345–1359.
- Lazaridis I et al. 2014. Ancient human genomes suggest three ancestral populations for present-day Europeans. *Nature* **513**:409–413.
- Lazaridis I et al. 2016. Genomic insights into the origin of farming in the ancient Near East. *Nature* **536**:419–424.
- Leaver SDA, Reimchen TE. 2008. Behavioural responses of *Canis familiaris* to different tail lengths of a remotely-controlled life-size dog replica. *Behaviour* **145**:377–390. Leiden, Netherlands: EJ Brill, 1947-.
- Leonard HC. 1956. Surgical relief for stenotic nares in a dog. *Journal of the American Veterinary Medical Association* **128**:530.
- Leonard HC. 1960. Collapse of the larynx and adjacent structures in the dog. *Journal of the American Veterinary Medical Association* **137**:360–363.
- Leroy G. 2011. Genetic diversity, inbreeding and breeding practices in dogs: Results from pedigree analyses. *The Veterinary Journal* **189**:177–182.
- Leroy G, Baumung R. 2011. Mating practices and the dissemination of genetic disorders in domestic animals, based on the example of dog breeding. *Animal Genetics* **42**:66–74.
- Lewis TW, Wiles BM, Llewellyn-Zaidi AM, Evans KM, O’Neill DG. 2018. Longevity and mortality in Kennel Club registered dog breeds in the UK in 2014. *Canine Genetics and Epidemiology* **5**:10.
- Ley J, Bennett P, Coleman G. 2008. Personality dimensions that emerge in companion canines. *Applied Animal Behaviour Science* **110**:305–317.
- Liu N, Genain M, Kalmar L, Sargan DR, Ladlow JF. 2019. Objective effectiveness of and indications for laser-assisted turbinectomy in brachycephalic obstructive airway syndrome. *Veterinary Surgery* **48**:79–87. Wiley Online Library.
- Lonský Z. 2022. Česká společnost veterinárních stomatologů. Available from <https://www.vet-stom.cz/cz/clanky/malokluze.html> (accessed November 2022).
- Lord KA, Larson G, Coppinger RP, Karlsson EK. 2020. The History of Farm Foxes Undermines the Animal Domestication Syndrome. *Trends in Ecology & Evolution* **35**:125–136.
- Lorenz K. 1943. Die angeborenen formen möglicher erfahrung. *Zeitschrift für Tierpsychologie* **5**:235–409. Wiley Online Library.
- Lorenz K. 1949. *So Kam der Mensch auf den Hund*. Verlag Dr. Borotha Schoeler, Wien.

- Lorinson D, Bright RM, White RAS. 1997. Brachycephalic airway obstruction syndrome--A Review of 118 Cases. *Canine Practice* **22**:18-21.
- Mäki K. 2010. Population structure and genetic diversity of worldwide Nova Scotia Duck Tolling Retriever and Lancashire Heeler dog populations. *Journal of Animal Breeding and Genetics* **127**:318–326.
- Mann GE, Stratton J. 1966. Dermoid Sinus in the Rhodesian Ridgeback. *Journal of Small Animal Practice* **7**:631–642.
- Mansour TA et al. 2018. Whole genome variant association across 100 dogs identifies a frame shift mutation in *DISHEVELLED 2* which contributes to Robinow-like syndrome in Bulldogs and related screw tail dog breeds. *PLOS Genetics* **14** (e1007850) DOI: 10.1371/journal.pgen.1007850.
- Marks SL, Harari J, Dernell WS. 1993. Dermoid sinus in a Rhodesian ridgeback. *Journal of Small Animal Practice* **34**:356–358.
- Martínez S, Fajardo R, Valdés J, Ulloa-Arvizu R, Alonso R. 2007. Histopathologic study of long-bone growth plates confirms the basset hound as an osteochondrodysplastic breed. *Canadian journal of veterinary research = Revue canadienne de recherche veterinaire* **71**:66–9.
- McGreevy P, Grassi TD, Harman AM. 2004. A Strong Correlation Exists between the Distribution of Retinal Ganglion Cells and Nose Length in the Dog. *Brain, Behavior and Evolution* **63**:13–22.
- McGreevy PD, Georgevsky D, Carrasco J, Valenzuela M, Duffy DL, Serpell JA. 2013. Dog Behavior Co-Varies with Height, Bodyweight and Skull Shape. *PLoS ONE* **8** (e80529) DOI: 10.1371/journal.pone.0080529.
- Mech LD, Janssens LAA. 2022. An assessment of current wolf *Canis lupus* domestication hypotheses based on wolf ecology and behaviour. *Mammal Review* **52**:304–314.
- Mecklenburg L, Monika L, Tobin DJ. 2009. Hair loss disorders in domestic animals 1st Edition. Wiley-Blackwell. Ames, USA
- Melis C, Borg ÅA, Espelien IS, Jensen H. 2013. Low neutral genetic variability in a specialist puffin hunter: the Norwegian Lundehund. *Animal Genetics* **44**:348–351.
- Melis C, Pertoldi C, Ludington WB, Beuchat C, Qvigstad G, Stronen AV. 2022. Genetic Rescue of the Highly Inbred Norwegian Lundehund. *Genes* **13**:163.
- Mellanby RJ, Ogden R, Clements DN, French AT, Gow AG, Powell R, Corcoran B, Schoeman JP, Summers KM. 2013. Population structure and genetic heterogeneity in popular dog breeds in the UK. *The Veterinary Journal* **196**:92–97.
- Mellersh C. 2008. Give a dog a genome. *The Veterinary Journal* **178**:46–52.
- Meola SD. 2013. Brachycephalic Airway Syndrome. *Topics in Companion Animal Medicine* **28**:91–96.
- Merriam-Webster. 2022a. “Dwarfism.” Merriam-Webster.com Dictionary. Available from <https://www.merriam-webster.com/dictionary/dwarfism> (accessed December 2022).
- Merriam-Webster. 2022b. “Polydactyly,” Merriam-Webster.com Dictionary. Available from <https://www.merriam-webster.com/dictionary/polydactyly> (accessed December 2022).

- Merriam-Webster. 2022c. "Inbreeding." Merriam-Webster.com Dictionary. Available from <https://www.merriam-webster.com/dictionary/inbreeding> (accessed October 2022).
- Merriam-Webster. 2022d. "Linebreeding." Merriam-Webster.com Dictionary. Available from <https://www.merriam-webster.com/dictionary/linebreeding> (accessed October 2022).
- Metzger J, Pfahler S, Distl O. 2016. Variant detection and runs of homozygosity in next generation sequencing data elucidate the genetic background of Lundehund syndrome. *BMC Genomics* **17**:535.
- Michell AR. 1999. Longevity of British breeds of dog and its relationships with-sex, size, cardiovascular variables and disease. *Veterinary Record* **145**:625–629.
- Mikkola S, Salonen M, Puurunen J, Hakanen E, Sulkama S, Araujo C, Lohi H. 2021. Aggressive behaviour is affected by demographic, environmental and behavioural factors in purebred dogs. *Scientific Reports* **11**:9433.
- Miller L, Tobias K. 2003. Dermoid sinuses: description, diagnosis, and treatment. *Compendium on continuing education for the practising veterinarian-north american edition-* **25**:295–301. VETERINARY LEARNING SYSTEMS CO., INC.
- Mills KE, von Keyserlingk MAG, Niel L. 2016. A review of medically unnecessary surgeries in dogs and cats. *Journal of the American Veterinary Medical Association* **248**:162–171.
- Mills MG, Patterson LB. 2009. Not just black and white: Pigment pattern development and evolution in vertebrates. *Seminars in Cell & Developmental Biology* **20**:72–81.
- Monnet E. 2003. Gastric dilatation-volvulus syndrome in dogs. *Veterinary Clinics of North America: Small Animal Practice* **33**:987–1005.
- Morey DF. 2006. Burying key evidence: the social bond between dogs and people. *Journal of Archaeological Science* **33**:158–175.
- Morris, J., Dobson D. 2001. *Small Animal Oncology*. Page (Morris, J., Dobson J, editor). Blackwell Science, Oxford, UK.
- Moura E, Pimpão CT. 2017. Cleft Lip and Palate in the Dog: Medical and Genetic Aspects. Page Designing Strategies for Cleft Lip and Palate Care. InTech, London, United Kingdom.
- Ní Leathlobhair M et al. 2018. The evolutionary history of dogs in the Americas. *Science* **361**:81–85.
- Nicholas FW, Wade CM, Williamson P. 2010. Disorders in pedigree dogs: Assembling the evidence. *The Veterinary Journal* **183**:8–9.
- Niemiec BA. 2021. *Breed Predispositions to Dental and Oral Disease in Dogs*. Wiley Online Library ISBN: 1119552125.
- Nussbaum, Robert L, McInnes, Roderick R, Willard HF. 2004. *Klinická genetika: Thompson & Thompson 6. vydání*. Triton, Praha.
- Nussbaumer M. 1982. On the variability of dorso-basal curvatures in skulls of domestic dogs. *Zoologischer Anzeiger* **209**:1–32.
- NZIP. 2023. Ankylóza. Available from <https://www.nzip.cz/rejstrikovy-pojem/2050> (accessed December 2022).

- Oechtering GU, Pohl S, Schlueter C, Lippert JP, Alef M, Kiefer I, Ludewig E, Schuenemann R. 2016. A Novel Approach to Brachycephalic Syndrome. 1. Evaluation of Anatomical Intranasal Airway Obstruction. *Veterinary Surgery* **45**:165–172.
- Ollivier M et al. 2018. Dogs accompanied humans during the Neolithic expansion into Europe. *Biology Letters* **14**:20180286.
- O'Neill DG, Mitchell CE, Humphrey J, Church DB, Brodbelt DC, Pegram C. 2021. Epidemiology of periodontal disease in dogs in the UK primary-care veterinary setting. *Journal of Small Animal Practice* **62**:1051–1061.
- O'Neill DG, Rooney NJ, Brock C, Church DB, Brodbelt DC, Pegram C. 2019. Greyhounds under general veterinary care in the UK during 2016: demography and common disorders. *Canine Genetics and Epidemiology* **6**:4.
- O'Neill DG, Rowe D, Brodbelt DC, Pegram C, Hendricks A. 2022. Ironing out the wrinkles and folds in the epidemiology of skin fold dermatitis in dog breeds in the UK. *Scientific Reports* **12**:10553.
- Packer RM, Tivers M. 2015. Strategies for the management and prevention of conformation-related respiratory disorders in brachycephalic dogs. *Veterinary Medicine: Research and Reports*:219.
- Packer RMA, Hendricks A, Tivers MS, Burn CC. 2015. Impact of Facial Conformation on Canine Health: Brachycephalic Obstructive Airway Syndrome. *PLOS ONE* **10** (e0137496) DOI: 10.1371/journal.pone.0137496.
- Packová A, Takáčová D. 2020. Dogs Health Related to Ear Cropping. *Folia Veterinaria* **64**:77–82.
- Pang JF et al. 2009. MtDNA data indicate a single origin for dogs south of Yangtze River, less than 16,300 years ago, from numerous wolves. *Molecular Biology and Evolution* **26**:2849–2864.
- Paninárová M, Stehlík L, Proks P, Vignoli M. 2016. Congenital and acquired anomalies of the caudal vertebrae in dogs: Radiographic classification and prevalence evaluation. *Acta Veterinaria Hungarica* **64**:330–339.
- Pardali D, Adamama-Moraitou KK, Rallis TS, Raptopoulos D, Gioulekas D. 2010. Tidal breathing flow-volume loop analysis for the diagnosis and staging of tracheal collapse in dogs. *Journal of veterinary internal medicine* **24**:832–842. Wiley Online Library.
- Parker HG. 2004. Genetic Structure of the Purebred Domestic Dog. *Science* **304**:1160–1164.
- Parker HG et al. 2009. An Expressed Fgf4 Retrogene Is Associated with Breed-Defining Chondrodysplasia in Domestic Dogs. *Science* **325**:995–998.
- Parker HG, Dreger DL, Rimbault M, Davis BW, Mullen AB, Carpintero-Ramirez G, Ostrander EA. 2017a. Genomic Analyses Reveal the Influence of Geographic Origin, Migration, and Hybridization on Modern Dog Breed Development. *Cell Reports* **19**:697–708.
- Parker HG, Harris A, Dreger DL, Davis BW, Ostrander EA. 2017b. The bald and the beautiful: hairlessness in domestic dog breeds. *Philosophical Transactions of the Royal Society B: Biological Sciences* **372**:20150488.

- Peeters D, Clercx C. 2007. Update on Canine Sinonasal Aspergillosis. *Veterinary Clinics of North America: Small Animal Practice* **37**:901–916.
- Peralta S, Fiani N, Kan-Rohrer KH, Verstraete FJM. 2017. Morphological evaluation of clefts of the lip, palate, or both in dogs. *American Journal of Veterinary Research* **78**:926–933.
- Perry LR, MacLennan B, Korven R, Rawlings TA. 2017. Epidemiological study of dogs with otitis externa in Cape Breton, Nova Scotia. *The Canadian veterinary journal = La revue veterinaire canadienne* **58**:168–174.
- Peto R. 2016. Epidemiology, multistage models, and short-term mutagenicity tests. *International Journal of Epidemiology* **45**:621–637.
- Phillips H. 2022. Updates in Upper Respiratory Surgery. *Veterinary Clinics of North America: Small Animal Practice* **52**:339–368.
- Pichetto M, Arrighi S, Roccabianca P, Romussi S. 2011. The Anatomy of the Dog Soft Palate. II. Histological Evaluation of the Caudal Soft Palate in Brachycephalic Breeds With Grade I Brachycephalic Airway Obstructive Syndrome. *The Anatomical Record: Advances in Integrative Anatomy and Evolutionary Biology* **294**:1267–1272.
- Pink JJ, Doyle RS, Hughes JML, Tobin E, Bellenger CR. 2006. Laryngeal collapse in seven brachycephalic puppies. *Journal of small animal practice* **47**:131–135.
- Plassais J, Kim J, Davis BW, Karyadi DM, Hogan AN, Harris AC, Decker B, Parker HG, Ostrander EA. 2019. Whole genome sequencing of canids reveals genomic regions under selection and variants influencing morphology. *Nature Communications* **10**:1489.
- Plyusnina IZ, Oskina IN, Trut LN. 1991. An analysis of fear and aggression during early development of behaviour in silver foxes (*Vulpes vulpes*). *Applied Animal Behaviour Science* **32**:253–268.
- Poncet CM, Dupre GP, Freiche VG, Bouvy BM. 2006. Long-term results of upper respiratory syndrome surgery and gastrointestinal tract medical treatment in 51 brachycephalic dogs. *Journal of small animal practice* **47**:137–142.
- Poncet CM, Dupre GP, Freiche VG, Estrada MM, Poubanne YA, Bouvy BM. 2005. Prevalence of gastrointestinal tract lesions in 73 brachycephalic dogs with upper respiratory syndrome. *Journal of Small Animal Practice* **46**:273–279.
- Postma A v et al. 2014. Mutations in the T (brachyury) gene cause a novel syndrome consisting of sacral agenesis, abnormal ossification of the vertebral bodies and a persistent notochordal canal. *Journal of Medical Genetics* **51**:90–97.
- Priester WA. 1972. Sex, size, and breed as risk factors in canine patellar dislocation. *Journal of the American Veterinary Medical Association* **160**:740–2.
- Promislow DEL. 1993. On Size and Survival: Progress and Pitfalls in the Allometry of Life Span. *Journal of Gerontology* **48**:B115–B123.
- Proschowsky HF, Rugbjerg H, Ersbøll AK. 2003. Mortality of purebred and mixed-breed dogs in Denmark. *Preventive Veterinary Medicine* **58**:63–74.
- Queck KE, Chapman A, Herzog LJ, Shell-Martin T, Burgess-Cassler A, McClure GD. 2018. Oral-Fluid Thiol-Detection Test Identifies Underlying Active Periodontal Disease Not

- Detected by the Visual Awake Examination. *Journal of the American Animal Hospital Association* **54**:132–137.
- Raymond PW, Velie BD, Wade CM. 2022. Forensic DNA phenotyping: *Canis familiaris* breed classification and skeletal phenotype prediction using functionally significant skeletal SNPs and indels. *Animal Genetics* **53**:247–263.
- Reece WO. 2010. *Fyziologie a funkční anatomie domácích zvířat*. Grada, Praha.
- Regodón S, Vivo JM, Franco A, Guillén MT, Robina A. 1993. Craniofacial angle in dolicho-, meso- and brachycephalic dogs: radiological determination and application. *Annals of Anatomy - Anatomischer Anzeiger* **175**:361–363.
- Reif JS, Cohen D. 1971. The Environmental Distribution of Canine Respiratory Tract Neoplasms. *Archives of Environmental Health: An International Journal* **22**:136–140.
- Reif JS, Dunn K, Ogilvie GK, Harris CK. 1992. Passive Smoking and Canine Lung Cancer Risk. *American Journal of Epidemiology* **135**:234–239.
- Riecks TW, Birchard SJ, Stephens JA. 2007. Surgical correction of brachycephalic syndrome in dogs: 62 cases (1991–2004). *Journal of the American Veterinary Medical Association* **230**:1324–1328.
- Rizk OT. 2012. Insight into the genetic basis of craniofacial morphological variation in the domestic dog, *Canis familiaris*. University of California, Berkeley.
- Roberts T, McGreevy P, Valenzuela M. 2010. Human Induced Rotation and Reorganization of the Brain of Domestic Dogs. *PLoS ONE* **5** (e11946) DOI: 10.1371/journal.pone.0011946.
- Robinson R. 1985. Chinese crested dog. *Journal of Heredity* **76**:217–218.
- Roedler FS, Pohl S, Oechtering GU. 2013. How does severe brachycephaly affect dog's lives? Results of a structured preoperative owner questionnaire. *The Veterinary Journal* **198**:606–610. Elsevier.
- Rogers, C. A., Brace, A. H., Sporre-Willes R. 1995. *The international encyclopedia of dogs*. Howell Book House, New York.
- Rohdin C, Häggström J, Ljungvall I, Nyman Lee H, de Decker S, Bertram S, Lindblad-Toh K, Hultin Jäderlund K. 2018. Presence of thoracic and lumbar vertebral malformations in pugs with and without chronic neurological deficits. *The Veterinary Journal* **241**:24–30.
- Roman N, Carney PC, Fiani N, Peralta S. 2019. Incidence patterns of orofacial clefts in purebred dogs. *PLOS ONE* **14** (e0224574) DOI: 10.1371/journal.pone.0224574.
- Roses L, Yap F, Welsh E. 2018. Surgical management of screw-tail in dogs. *Companion Animal* **23**:287–292.
- Rosselli D. 2022. Updated Information on Gastric Dilatation and Volvulus and Gastropexy in Dogs. *Veterinary Clinics of North America: Small Animal Practice* **52**:317–337.
- Rowell JL, McCarthy DO, Alvarez CE. 2011. Dog models of naturally occurring cancer. *Trends in Molecular Medicine* **17**:380–388.
- Ru G, Terracini B, Glickman LT. 1998. Host related risk factors for canine osteosarcoma. *The Veterinary Journal* **156**:31–39.

- Ryan R, Gutierrez-Quintana R, ter Haar G, de Decker S. 2017. Prevalence of thoracic vertebral malformations in French bulldogs, Pugs and English bulldogs with and without associated neurological deficits. *The Veterinary Journal* **221**:25–29.
- Sadler TW. 2011. *Langmanova lékařská embryologie* 1. české v. Grada, Praha.
- Salmon Hillbertz NHC et al. 2007. Duplication of FGF3, FGF4, FGF19 and ORAOV1 causes hair ridge and predisposition to dermoid sinus in Ridgeback dogs. *Nature Genetics* **39**:1318–1320.
- Salmon Hillbertz NHC, Andersson G. 2006. Autosomal dominant mutation causing the dorsal ridge predisposes for dermoid sinus in Rhodesian ridgeback dogs. *Journal of Small Animal Practice* **47**:184–188.
- Sánchez-Villagra MR, Geiger M, Schneider RA. 2016. The taming of the neural crest: a developmental perspective on the origins of morphological covariation in domesticated mammals. *Royal Society Open Science* **3**:160107.
- Sandøe P, Kondrup S V., Bennett PC, Forkman B, Meyer I, Proschowsky HF, Serpell JA, Lund TB. 2017. Why do people buy dogs with potential welfare problems related to extreme conformation and inherited disease? A representative study of Danish owners of four small dog breeds. *PLOS ONE* **12** (e0172091) DOI: 10.1371/journal.pone.0172091.
- San-Jose LM, Roulin A. 2020. On the Potential Role of the Neural Crest Cells in Integrating Pigmentation Into Behavioral and Physiological Syndromes. *Frontiers in Ecology and Evolution* **8** DOI: 10.3389/fevo.2020.00278.
- Saunders JH, van Bree P. 2003. Diagnosis of nasal aspergillosis in the dog. *Vlaams Diergeneeskundig Tijdschrift* **72**:399–408.
- Savolainen P, Zhang Y ping, Luo J, Lundeberg J, Leitner T. 2002. Genetic evidence for an East Asian origin of domestic dogs. *Science* **298**:1610–1613.
- Schlensker E, Distl O. 2013. Prevalence, grading and genetics of hemivertebrae in dogs. *Eur J Comp Anim Pract* **23**:119–123.
- Schlensker E, Distl O. 2016. Heritability of hemivertebrae in the French bulldog using an animal threshold model. *The Veterinary Journal* **207**:188–189.
- Schoenebeck JJ et al. 2012. Variation of BMP3 Contributes to Dog Breed Skull Diversity. *PLoS Genetics* **8** DOI: 10.1371/journal.pgen.1002849.
- Schuenemann R, Oechtering GU. 2014. Inside the brachycephalic nose: intranasal mucosal contact points. *Journal of the American Animal Hospital Association* **50**:149–158. American Animal Hospital Association.
- Šebková NF, Chaloupková H, Zavadilová L. 2020. Average Life Expectancy, the Most Common Cause of Death and Illness of Giant Dog Breeds. *Scientia Agriculturae Bohemica* **51**:9–14.
- Selba MC, Oechtering GU, Heng HG, DeLeon VB. 2020. The Impact of Selection for Facial Reduction in Dogs: Geometric Morphometric Analysis of Canine Cranial Shape. *The Anatomical Record* **303**:330–346.

- Seneviratne M, Kaye BM, ter Haar G. 2020. Prognostic indicators of short-term outcome in dogs undergoing surgery for brachycephalic obstructive airway syndrome. *Veterinary Record* **187**:403–403.
- Shannon LM et al. 2015. Genetic structure in village dogs reveals a Central Asian domestication origin. *Proceedings of the National Academy of Sciences* **112**:13639–13644.
- Siedenburg JS, Dupré G. 2021. Tongue and Upper Airway Dimensions: A Comparative Study between Three Popular Brachycephalic Breeds. *Animals* **11**:662.
- Silva DM, Miguel GGP, Souza ML, Cleveland HPK, Ramos CAN. 2018. Malformation of the tail in Labrador Retriever dogs caused by mutation C189G in the T gene. *Pesquisa Veterinária Brasileira* **38**:2237–2240.
- Skoglund P et al. 2014. Genomic Diversity and Admixture Differs for Stone-Age Scandinavian Foragers and Farmers. *Science* **344**:747–750.
- Starling MJ, Branson N, Thomson PC, McGreevy PD. 2013. “Boldness” in the domestic dog differs among breeds and breed groups. *Behavioural Processes* **97**:53–62.
- Steinert K, Kuhne F, Kramer M, Hackbarth H. 2019. People’s perception of brachycephalic breeds and breed-related welfare problems in Germany. *Journal of Veterinary Behavior* **33**:96–102.
- Stone HR, McGreevy PD, Starling MJ, Forkman B. 2016. Associations between Domestic-Dog Morphology and Behaviour Scores in the Dog Mentality Assessment. *PLOS ONE* **11** (e0149403) DOI: 10.1371/journal.pone.0149403.
- Studer T. 1901. Die praehistorischen Hunde in ihrer Beziehung zu den gegenwartig lebenden Rassen. *Abhandlungen der Schweizerischen paläontologischen Gesellschaft* **28**. Deutsche Nationalbibliothek.
- Sutter NB et al. 2007. A Single IGF1 Allele Is a Major Determinant of Small Size in Dogs. *Science* **316**:112–115.
- Sutter NB, Mosher DS, Gray MM, Ostrander EA. 2008. Morphometrics within dog breeds are highly reproducible and dispute Rensch’s rule. *Mammalian Genome* **19**:713–723.
- SWART S. 2003. Dogs and Dogma: A Discussion of the Socio-Political Construction of Southern African Dog “Breeds” as a Window on Social History. *South African Historical Journal* **48**:190–206.
- Tappin SW. 2016. Canine tracheal collapse. *Journal of Small Animal Practice* **57**:9–17.
- Teng KT, McGreevy PD, Toribio J-ALML, Dhand NK. 2016. Trends in popularity of some morphological traits of purebred dogs in Australia. *Canine Genetics and Epidemiology* **3**:2.
- Terziev G, Borissov I. 2018. Prevalence of ear diseases in dogs – a retrospective 5-year clinical study. *Bulgarian Journal of Veterinary Medicine* **21**:76–85.
- The American Kennel Club Inc 2022. 2023. The American Kennel Club - Most Popular Dog Breeds. Available from <https://www.akc.org/most-popular-breeds/> (accessed October 2022).

- The Kennel Club. 2022. History of The Kennel Club. Available from <https://www.thekennelclub.org.uk/about-us/about-the-kennel-club/history-of-the-kennel-club/> (accessed October 2022).
- Thomas RE. 1982. Gastric dilatation and torsion in small or miniature breeds of dogs—three case reports. *Journal of Small Animal Practice* **23**:271–277.
- Torrez C v., Hunt GB. 2006. Results of surgical correction of abnormalities associated with brachycephalic airway obstruction syndrome in dogs in Australia. *Journal of Small Animal Practice* **47**:150–154.
- Trader RL. 1949. Nose operation. *Journal of the American Veterinary Medical Association* **114**:210–211.
- Trainor P. 2013. Neural crest cells: evolution, development and disease. Academic Press.
- Trut L, Oskina I, Kharlamova A. 2009. Animal evolution during domestication: the domesticated fox as a model. *BioEssays* **31**:349–360.
- Trut LN. 1988. The variable rates of evolutionary transformations and their parallelism in terms of destabilizing selection. *Journal of Animal Breeding and Genetics* **105**:81–90.
- Trut LN. 1999. Early canid domestication: The farm-fox experiment: Foxes bred for tamability in a 40-year experiment exhibit remarkable transformations that suggest an interplay between behavioral genetics and development. *American Scientist* **87**:160-169.
- Trut LN, Kharlamova A V., Herbeck YE. 2020. Belyaev’s and PEI’s Foxes: A Far Cry. *Trends in Ecology & Evolution* **35**:649–651.
- Varras M. 2010. Prenatal diagnosis of fetal hemivertebra at 20 weeks’ gestation with literature review. *International Journal of General Medicine*:197.
- Velie BD, Wilson BJ, Arnott ER, Early JB, McGreevy PD, Wade CM. 2021. Inbreeding levels in an open-registry pedigreed dog breed: The Australian working kelpie. *The Veterinary Journal* **269**:105609.
- Vigne J-D. 2011. The origins of animal domestication and husbandry: A major change in the history of humanity and the biosphere. *Comptes Rendus Biologies* **334**:171–181.
- Vilà C, Maldonado JE, Wayne RK. 1999. Phylogenetic relationships, evolution, and genetic diversity of the domestic dog. *Journal of Heredity* **90**:71–77.
- Vilà C, Savolainen P, Maldonado JE, Amorim IR, Rice JE, Honeycutt RL, Crandall KA, Lundeberg J, Wayne RK. 1997. Multiple and ancient origins of the domestic dog. *Science* **276**:1687–1689.
- Vilà C, Seddon J, Ellegren H. 2005. Genes of domestic mammals augmented by backcrossing with wild ancestors. *Trends in Genetics* **21**:214–218.
- Vilaplana Grosso F, Haar G ter, Boroffka SAEB. 2015. Gender, weight, and age effects on prevalence of caudal aberrant nasal turbinates in clinically healthy English Bulldogs: A computed tomographic study and classification. *Veterinary Radiology & Ultrasound* **56**:486–493.
- Voges S, Distl O. 2009. Inbreeding trends and pedigree analysis of Bavarian mountain hounds, Hanoverian hounds and Tyrolean hounds. *Journal of Animal Breeding and Genetics* **126**:357–365.

- Vonholdt BM et al. 2010. Genome-wide SNP and haplotype analyses reveal a rich history underlying dog domestication. *Nature* **464**:898–902.
- Wade CM. 2011. Inbreeding and genetic diversity in dogs: Results from DNA analysis. *The Veterinary Journal* **189**:183–188.
- Wagner F, Ruf I. 2021. “Forever young”—Postnatal growth inhibition of the turbinal skeleton in brachycephalic dog breeds (*Canis lupus familiaris*). *The Anatomical Record* **304**:154–189.
- Waldo JT, Diaz KS. 2015. Development and validation of a diagnostic test for Ridge allele copy number in Rhodesian Ridgeback dogs. *Canine Genetics and Epidemiology* **2**:2.
- Wang G-D et al. 2016. Out of southern East Asia: the natural history of domestic dogs across the world. *Cell Research* **26**:21–33.
- Wayne RK. 1986. Cranial Morphology of Domestic and Wild Canids: The Influence of Development on Morphological Change. *Evolution* **40**:243.
- Wayne RK, Geffen E, Girman DJ, Koepfli KP, Lau LM, Marshall CR. 1997. Molecular Systematics of the Canidae. *Systematic Biology* **46**:622–653.
- Wayne RK, Ostrander EA. 1999. Origin, genetic diversity, and genome structure of the domestic dog. *BioEssays* **21**:247–257.
- Wayne RK, VonHoldt BM. 2012. Evolutionary genomics of dog domestication. *Mammalian Genome* **23**:3–18.
- Wess G. 2022. Screening for dilated cardiomyopathy in dogs. *Journal of Veterinary Cardiology* **40**:51–68.
- Wheat C, der Bijl W, Wheat CW. 2020. Morphology does not covary with predicted behavioral correlations of the domestication syndrome in dogs. *Evolution Letters* **4**:189–199.
- Wheat C, Fitzpatrick JL, Rogell B, Temrin H. 2019. Behavioural correlations of the domestication syndrome are decoupled in modern dog breeds. *Nature Communications* **10**:2422.
- White RAS, Williams JM. 1994. Tracheal collapse in the dog - is there really a role for surgery? A survey of 100 cases. *Journal of Small Animal Practice* **35**:191–196.
- Wiener DJ, Gurtner C, Panakova L, Mausberg T-B, Müller EJ, Drögemüller C, Leeb T, Welle MM. 2013. Clinical and histological characterization of hair coat and glandular tissue of Chinese crested dogs. *Veterinary Dermatology* **24**:274-e62.
- Wijnrocx K, François L, Stinckens A, Janssens S, Buys N. 2016. Half of 23 Belgian dog breeds has a compromised genetic diversity, as revealed by genealogical and molecular data analysis. *Journal of Animal Breeding and Genetics* **133**:375–383.
- Wilkins AS. 2017. Revisiting two hypotheses on the “domestication syndrome” in light of genomic data. *Vavilov Journal of Genetics and Breeding* **21**:435–442.
- Wilkins AS, Wrangham R, Fitch WT. 2021. The neural crest/domestication syndrome hypothesis, explained: reply to Johnsson, Henriksen, and Wright. *Genetics* **219** (:iyab098) DOI: 10.1093/genetics/iyab098.

- Wilkins AS, Wrangham RW, Fitch WT. 2014. The “Domestication Syndrome” in Mammals: A Unified Explanation Based on Neural Crest Cell Behavior and Genetics. *Genetics* **197**:795–808.
- William R. Catton Jr. 2009. “Bottleneck: Humanity’s Impending Impasse” Xlibris Corporation. Page 290. Xlibris US.
- Wilson FD, Rajendran EI, David G. 1960. Staphylotomy in a dachshund. *Indian Vet J* **37**:639–642.
- Wilson V, Manson L, Skarnes WC, Beddington RS. 1995. The T gene is necessary for normal mesodermal morphogenetic cell movements during gastrulation. *Development* **121**:877–886.
- Wood AR et al. 2014. Defining the role of common variation in the genomic and biological architecture of adult human height. *Nature Genetics* **46**:1173–1186.
- Wright D, Henriksen R, Johnsson M. 2020. Defining the Domestication Syndrome: Comment on Lord et al. 2020. *Trends in Ecology & Evolution* **35**:1059–1060.
- Wydooghe E, Berghmans E, Rijsselaere T, van Soom A. 2013. International breeder inquiry into the reproduction of the English bulldog. *Vlaams Diergeneeskundig Tijdschrift* **82**:38–43.
- Yordy J, Kraus C, Hayward JJ, White ME, Shannon LM, Creevy KE, Promislow DEL, Boyko AR. 2020. Body size, inbreeding, and lifespan in domestic dogs. *Conservation Genetics* **21**:137–148.
- Zeder MA. 2020. Straw Foxes: Domestication Syndrome Evaluation Comes Up Short. *Trends in Ecology & Evolution* **35**:647–649.
- Zhang X, Distl O. 2022. A study of Rhodesian Ridgeback dogs indicates that the duplication responsible for hair ridge is not identical with the hypothesized locus for dermoid sinus. *Animal Genetics* **53**:231–233.
- Zhe Z, Saber K, Yan L. 2020. Deciphering the puzzles of dog domestication. *Zool. Res.* **41**:97–104.
- Zink C, Carr BJ. 2018. What Is a Canine Athlete? *Canine Sports Medicine and Rehabilitation* Pages 1–22. John Wiley & Sons, Inc., Hoboken, NJ, USA.