



Zdravotně
sociální fakulta
Faculty of Health
and Social Sciences

Jihočeská univerzita
v Českých Budějovicích
University of South Bohemia
in České Budějovice

Možnosti respirační fyzioterapie u dětí v předškolním věku

BAKALÁŘSKÁ PRÁCE

Studijní program: **SPECIALIZACE VE ZDRAVOTNICTVÍ**

Autor: Jiřina Škrovová

Vedoucí práce: Mgr. Alena Bínová

České Budějovice 2022

Prohlášení

Prohlašuji, že svoji bakalářskou práci s názvem „*Možnosti respirační fyzioterapie u dětí v předškolním věku*“ jsem vypracoval/a samostatně pouze s použitím pramenů v seznamu citované literatury.

Prohlašuji, že v souladu s § 47b zákona č. 111/1998 Sb. v platném znění souhlasím se zveřejněním své bakalářské práce, a to v nezkrácené podobě elektronickou cestou ve veřejně přístupné části databáze STAG provozované Jihočeskou univerzitou v Českých Budějovicích na jejích internetových stránkách, a to se zachováním mého autorského práva k odevzdanému textu této kvalifikační práce. Souhlasím dále s tím, aby toutéž elektronickou cestou byly v souladu s uvedeným ustanovením zákona č. 111/1998 Sb. zveřejněny posudky školitele a oponentů práce i záznam o průběhu a výsledku obhajoby bakalářské práce. Rovněž souhlasím s porovnáním textu mé bakalářské práce s databází kvalifikačních prací Theses.cz provozovanou Národním registrem vysokoškolských kvalifikačních prací a systémem na odhalování plagiátů.

V Českých Budějovicích dne 2.5.2022

.....

Jiřina Škrovová

Poděkování

V první řadě chci na tomto místě poděkovat vedoucí práce Mgr. Aleně Bínové za spolupráci, cenné rady a trpělivost. Dále bych chtěla poděkovat maminkám probandů, které souhlasily s výzkumem a aktivně spolupracovaly na každé terapii, a hlavně v domácím prostředí. Nakonec bych chtěla poděkovat i mým probandům, kteří byli perfektní a s chutí se snažili vnímat a provádět vše, co jsem je učila.

Možnosti respirační fyzioterapie u dětí v předškolním věku

Abstrakt

Bakalářská práce se zabývá problematikou častého respiračního onemocnění u dětí v předškolním věku a možnostmi použití technik respirační fyzioterapie. Onemocnění respiračního systému patří u dětí k nejčastějším chorobám. Zahrnují jak banální onemocnění, tak život ohrožující stavy. Zánětlivé onemocnění dýchacího ústrojí patří k nejčastějším onemocněním v České republice. Nemocní mají většinou akutní průběh, ale často dochází i ke chronicitě. Respirační fyzioterapie je důležitou součástí fyzioterapie u nemocných s respiračními potížemi. Dlouhotrvající a opakované dechové obtíže mají negativní vliv na psychomotorický vývoj a pohybový projev dítěte. S respirační fyzioterapií je vhodné začít co nejdříve, tedy už od útlého věku, abychom předcházeli chronicitě a komplikacím s tím spojeným. Cílem respirační fyzioterapie je dosažení co nejefektivnější plicní ventilace a snížení bronchiálního sekretu v plicích. U fyzioterapie dětí v předškolnímu věku je velmi důležitá i domácí péče a spolupráce rodičů.

V teoretické práci je představena anatomie hrudníku a fyziologie dýchacího systému. Dále jsou popsána nejčastější respirační onemocnění, možnosti využití respirační fyzioterapie a jiných technik k ovlivnění dechového stereotypu a postury. Nakonec je stručně popsáno i možné vyšetření.

Pro zpracování praktické části bakalářské práce byla použita kvalitativní metoda. Výzkumný soubor byl tvořen třemi dětmi v předškolním věku, které trpí častými respiračními onemocněními. Dva probandí byli doporučeni od dětské lékařky a jeden na doporučení paní magistry Bínové. Výzkum probíhal v ambulanci vedoucího práce. Výzkumná část práce popisuje cíle, metodiku výzkumu, charakter výzkumného souboru a zahrnuje podrobné kazuistiky jednotlivých probandů. Po získání informací ze vstupního vyšetření byla sestavena individuální cvičební jednotka, kterou probandí cvičili v domácím prostředí. Vlivem nízkého věku probandů byly terapie sestavovány zábavnou formou a časově byly nastaveny dle schopnosti koncentrace dítěte.

Klíčová slova: respirační fyzioterapie; předškolní věk; fyzioterapeutické postupy u respiračního onemocnění; kašel

Respiratory physiotherapy techniques for preschool children

Abstract

The bachelor thesis deals with the issue of frequent respiratory diseases in preschool children and the possibilities of using respiratory physiotherapy techniques. Respiratory diseases are among the most common diseases in children. They include both trivial diseases and life-threatening conditions. Inflammatory diseases of the respiratory system are among the most common diseases in the Czech Republic. Patients usually have an acute course, but there is often chronicity. Respiratory physiotherapy is an important part of physiotherapy in patients with respiratory problems. Prolonged and repeated breathing difficulties have a negative effect on the psychomotor development and movement of the child. It is advisable to start respiratory physiotherapy as soon as possible, i.e., from an early age, in order to prevent chronicity and complications associated with it. The goal of respiratory physiotherapy is to achieve the most effective pulmonary ventilation and reduce bronchial secretion in the lungs. Home physics and parental cooperation are also very important in the physiotherapy of preschool children.

The theoretical part of the thesis describes the anatomy of the chest and the physiology of the respiratory system. The most common respiratory diseases, the possibilities of using respiratory physiotherapy and other techniques to influence respiratory stereotype and posture are also described. Finally, a possible examination is briefly described.

A qualitative research method has been used to process the practical part of the bachelor thesis. The research group consisted of three preschool children who suffer from frequent respiratory diseases. Two probands were recommended by a paediatrician and one on the recommendation of Master Bínová. The research took place in the supervisor's office. The research part of the thesis describes the goals, research methodology, the nature of the research group and includes detailed case studies of individual probands. After obtaining information from the initial examination, an individual exercise unit has been set up, which the probands were practicing at home. Due to the young age of the probands, the therapies have been set up in an entertaining way and according to the child's ability to concentrate.

Key words: respiratory physiotherapy, preschool age, physiotherapeutic procedures for respiratory diseases, cough

Obsah

1	Úvod	10
2	Teoretická část	12
2.1	Anatomie dýchacího systému	12
2.1.1	Funkční anatomie	12
2.1.2	Hrudník	12
2.1.3	Žebra	12
2.1.4	Bránice	13
2.1.5	Dýchací svaly	13
2.1.5.1	Nádechové svaly	13
2.1.5.2	Výdechové svaly	13
2.1.6	Anatomické odlišnosti v dětském věku	14
2.2	Fyziologie dýchání	14
2.2.1	Proces dýchání	14
2.2.2	Kineziologie dýchání	15
2.2.3	Fyziologické odlišnosti v dětském věku	15
2.3	Častá respirační onemocnění u dětí	16
2.3.1	Příznaky respiračního onemocnění	16
2.3.1.1	Kašel	16
2.3.1.2	Dušnost	17
2.3.1.3	Stridor	17
2.3.2	Rinitida	17
2.3.3	Sinusitida	17
2.3.4	Akutní laryngitida	17
2.3.5	Akutní bronchitida	18
2.3.6	Alergie	18
2.3.7	Astma bronchiale	18

2.4	Možnosti respirační fyzioterapie.....	18
2.4.1	Vliv polohy těla na dýchání.....	19
2.4.2	Hygiena cest dýchacích	19
2.4.3	Autogenní drenáž.....	20
2.4.4	Dechová gymnastika.....	20
2.4.4.1	Statická dechová gymnastika.....	20
2.4.4.2	Dynamická dechová gymnastika.....	21
2.4.4.3	Mobilizační dechová gymnastika.....	21
2.4.5	Kontaktní dýchání.....	21
2.4.6	Výdechové trenažery	21
2.5	Další vhodné koncepty	22
2.5.1.1	Masáž	22
2.5.1.2	Jóga a využití v respirační fyzioterapii	22
2.5.1.3	Dynamická neuromuskulární stabilizace.....	23
2.5.1.4	Reflexně modifikované dýchání.....	23
2.5.1.5	Využití kineziologického tapingu	23
2.5.1.6	Míčková facilitace	24
2.6	Vyšetření	24
2.6.1	Anamnéza	24
2.6.2	Aspekce.....	25
2.6.3	Palpace.....	25
2.6.4	Somatometrie.....	25
2.6.4.1	Hmotnost těla	25
2.6.4.2	Výška.....	26
2.6.5	Vyšetření dechového stereotypu.....	26
2.6.6	Funkční testy páteře	27
2.6.6.1	Stibor.....	27

2.6.6.1	Tomayer.....	27
3	Praktická část.....	28
3.1	Cíl práce.....	28
3.2	Výzkumné otázky.....	28
4	Metodika.....	29
4.1	Metoda výzkumu.....	29
4.2	Charakteristika výzkumného souboru.....	29
4.3	Formy sběru dat.....	29
4.4	Kazuistika I.	29
4.5	Kazuistika II.	35
4.6	Kazuistika III.....	42
4.7	Použité cviky do cvičebních jednotek.....	48
4.8	Hygiena dýchacích cest a nácvik prodlouženého výdechu.....	54
5	Diskuze.....	56
6	Závěr.....	59
7	Použité zdroje.....	60
8	Přílohy.....	63
9	Zkratky.....	67

1 Úvod

Fyzioterapie je u dětí důležitou součástí primární zdravotní péče. Zabývá se jak prevencí, léčbou, tak i rehabilitací. Vzhledem k tomu, že primární zdravotní péče se zabývá zdravotními potřebami celého člověka, a nikoli pouze specifickými nemocemi, slouží fyzioterapeuti širokému spektru dětí a jejich rodin (Evensen et al., 2021).

V dnešní době je respirační onemocnění jedním z nečastějších onemocnění u dětí v předškolním věku. V současné době není všeobecná informovanost respirační fyzioterapie na takové úrovni, aby se využívala už v ranných stádiích a banálních respiračních onemocněních, a tím zamezila rozvoj patologických stavů na pohybovém aparátu. Respirační fyzioterapii je přínosné využívat nejen u vážných respiračních onemocnění, ale má velký význam právě i u častých dětských respiračních onemocnění. Respirační fyzioterapie se převážně uplatňuje jako prevence plicních komplikací na odděleních onkologických, ARO, JIP a po kardiochirurgických operacích (Smolíková a Máček, 2017).

Téma jsem si vybrala, protože mě respirační fyzioterapie zajímá a chtěla jsem se v tomto odvětví více vzdělat. Dalším aspektem pro výběr tématu se pro mě staly děti. Zajímá mě dětská fyzioterapie, a hlavně mě velmi lákalo prozkoumávat způsoby práce s dětmi. V procesu výzkumu jsem zjistila, že skoro nejnmutnější je vše důkladně ukázat a správně edukovat rodiče, protože ti vykonávají největší část práce doma s dětmi. Další důležitou položkou je zaujetí dětí a správné rozdělení terapie tak, aby děti po celou dobu byly koncentrované a bavilo je to. Bylo to úplně něco jiného, než na co jsme zvyklí z odborných praxí a velmi mě to bavilo.

Bakalářská práce je rozdělena na teoretickou a praktickou část. Teoretická část je rozdělena do sedmi kapitol. V první kapitole jsem se zaměřila na anatomii dýchacího systému. Ve druhé jsem obsáhla téma fyziologie dýchání a rozdíly v dýchání u dětí. Třetí kapitola se věnuje častým respiračním onemocněním u dětí a symptomům, které s nimi souvisí. Ve čtvrté kapitole se zaměřuji na psychomotorický vývoj v období mezi třemi až šesti lety života dítěte. Pátou a šestou kapitolou seznamuji s možnostmi respirační fyzioterapie a využití dalších fyzioterapeutických a jiných metod pro pacienty s respiračním onemocněním. Nakonec jsou uvedena vyšetření, jež později používám v praktické části práce.

V praktické části bakalářské práce jsou uvedeny výzkumné otázky a cíle. Dále je popsána použitá metodika, charakter výzkumného souboru a uvedeny jsou také formy sběru dat. Podrobně jsou popsány a provedeny kazuistiky všech tří probandů od vstupního vyšetření, přes terapie až po výstupní vyšetření a zhodnocení celého průběhu výzkumu. Terapie probíhaly v Českých Budějovicích v ordinaci magistry Aleny Bínové pod jejím odborným dohledem. Výzkumný soubor tvořily tři děti v předškolním věku s častými onemocněními respiračního systému.

Maminky probandů se každé terapie osobně účastnily a byly pečlivě edukovány, aby dále mohly fyzioterapii praktikovat v domácím prostředí. Ve své bakalářské práci jsem si zadala tři cíle. Prvním cílem bylo nastudovat problematiku respirační fyzioterapie, dalším cílem bylo zmapovat problematiku respiračního onemocnění u dětí a vliv respirační fyzioterapie na dýchání a motorický projev dítěte. Posledním cílem bylo zjistit zkrácení doby průběhu onemocnění po použití respirační fyzioterapie.

2 Teoretická část

2.1 Anatomie dýchacího systému

2.1.1 Funkční anatomie

Ze základního hlediska se dýchací cesty dělí na horní a dolní cesty dýchací. Do horních cest dýchacích patří dutina nosní a hltan. Dolní dýchací cesty zahrnují hrtan, průdušnici a průdušky. Plíce rozdělujeme do několika odstavců. Patří do nich průdušinky, alveolární chodbičky a plicní sklípky. Dýchací cesty jsou chrupavčitého a kostěného původu. Vyztužení dýchacích cest nám napomáhá udržet stálou průchodnost cest pro vzduch do plic při nádechu a z plic při výdechu. Dýchací cesty jsou pokryty řasinkovým epitelem a díky řasinkám a malému množství hlenu jsou schopny zbavovat se nečistot (Dylevský, 2009a).

2.1.2 Hrudník

Hrudník společně s hrudní páteří zajišťuje ochranu orgánů dutiny hrudní a zároveň je pevnou oporou pro svaly zúčastňující se dýchání (Dylevský, 2009c). Od narození se hrudník procesem fyziologického vývoje oplošťuje a z kuželovitého tvaru přechází do tvaru astenického (Dylevský, 2009c). Pro kuželovitý neboli soudkový tvar hrudníku v dětském věku je typické inspirační postavení a horizontálně položená žebra s velkými mezižebními prostory. Naopak vyzrálý hrudník astenického typu má vertikálně probíhající žebra s malými mezižebními prostory. Hrudník je schopen výrazně měnit obvod při nádechu a výdechu. Charakteristický je také pro své předozadní oploštění. Dětský hrudník se začíná podobat dospělému hrudníku okolo šestého až osmého roku života (Dylevský, 2009a).

Hrudník je spojnicí pletence ramenního s pletencem pánevním. Tvoří pevný střed pro pohyby dolních a horních končetin. Podílí se nejen na funkci dýchání, ale i na posturální stabilitě systému. Nejčastěji se můžeme setkat se zkrácením prsních svalů, které způsobuje tah hrudníku směrem kraniiálním. Tomuto postavení říkáme inspirační a jde o dýchání patologické (Kolář, 2020).

2.1.3 Žebra

Žebra jsou pohyblivě spojena s páteří a hrudní kostí. Žebra rozdělujeme na pravá, nepravá a volná. Pravá žebra jsou pevně připojena k páteři a hrudní kosti, nepravá žebra

jsou spojeny s předchozími žebry chrupavkou. Žebra volná mají jen spojení s páteří. Zakřivení žeber a jejich zdvihání, klesání a otáčení má významnou roli pro pohyby při dýchání. Mezi typy zakřivení řadíme zakřivení plošně na obvodu, zakřivení podle dolní hrany a zakřivení torzí žebra.

Pohyb žeber je spojen i s hrudní kostí. Ve fyziologickém procesu se hrudní kost pohybuje předozadně. Patologickým jevem je pohyb vertikálně, při čemž se současně pohybuje i akromioklavikulární skloubení (Dylevský, 2009b; Kolář, 2020).

2.1.4 Bránice

Bránice je hlavním nádechovým svalem, který se spoluúčastní na tvorbě nitrobřišního tlaku. Bránici lze rozdělit do několika částí, jež mají rozdílné úpony. Zadní část bránice se upíná na obratle v bederní oblasti. Boční část se upíná na chrupavky sedmého až dvanáctého žebra. Přední a nejmenší část bránice se upíná na zadní plochu mečovitého výběžku hrudní kosti. Bránicí prochází aorta, jícen a dolní dutá žíla (Dylevský, 2009a).

Kromě funkce respirační ovlivňuje i funkce reflexně podmíněných obranných reflexů jako je kýčání a kašel a dále má spolu se svaly hrtanu vliv na fonaci (Kolář, 2020).

2.1.5 Dýchací svaly

Véle (2006) rozděluje dýchací svaly podle funkčně anatomického dělení na svaly inspirační a expirační, dále je rozděluje do podskupin hlavních a pomocných svalů. Dle Kapandjiho dochází ke koaktivaci nádechových a výdechových svalů při inspiriu i expiriu (Véle, 2006).

2.1.5.1 Nádechové svaly

Hlavními inspiračními svaly jsou bránice, mm. intercostales externi a mm. levatores costarum. Pomocnou funkci při nádechu nám zajišťují svaly šíjové (mm. scaleni, mm. suprahyoidei a infrahyoidei, m. sternocleidomastoideus), svaly hrudníku (mm. pectorales, m. serratus anterior, m. serratus posterior superior, m. latissimus dorsi) a svaly zádové (m. iliocostalis, m. erector spinae a krátké hluboké zádové svaly) (Véle, 2006).

2.1.5.2 Výdechové svaly

Výdech je považován za pasivní děj, tudíž se svaly uplatňují méně než při nádechu. Na výdechu se hlavně podílejí m. intercostales interni a m. sternocostalis. K větší aktivitě

dochází při výdechu nosem. Pomocnými svaly při vypuzení vzduchu z plic jsou svaly břišní (m. transversus abdominis, m. recti abdominis, m. quadratus lumborum, mm. obliqui abdominis externi et interni a svaly pánevního dna) a svaly zádové (m. iliocostalis, m. erector spinae, m. serratus posterior inferior) (Véle, 2006).

2.1.6 Anatomické odlišnosti v dětském věku

V dětském věku jsou dýchací cesty více lymfaticky a krevně zásobené. Prostor v dýchacích cestách je užší a kvůli tomu častěji dochází k otoku. Z důvodu poddajnější a měkčí stěny dýchacích cest je zde vyšší riziko k zúžení nebo splasknutí (Klíma, 2016).

Do školního věku se u dětí vyskytuje nosní mandle, jež se vlivem častého zánětu nosní dutiny může zvětšit a působit negativně na dýchací systém. Při zvětšení nosní mandle je dítě nuceno dýchat ústy (Votava, 2007).

2.2 Fyziologie dýchání

2.2.1 Proces dýchání

Vnější dýcháním rozumíme výměnu plynů mezi atmosférickým vzduchem a vzduchem v plicních alveolech. Pojem vnitřní dýchání nám představuje výměnu plynů mezi alveoly a krví a současně mezi krví a tkáněmi. Výměna plynů probíhá formou difúze. Kyslík putuje z vnějšího prostředí k buňkám, kde se spotřebovává v energetických procesech. Odpadní látky odchází z buněk ve formě oxidu uhličitého, oba tyto děje se uskutečňují díky procesu dýchání (Mourek, 2012).

Dýchání je řízeno dýchacím centrem, které je uloženo v prodloužené míše. Inspirium (nádech) je řízeno i mozkovou kůrou, tedy je možné v určité míře dýchání ovlivnit vůlí. Inspirační centrum je drážděno protékající krví a jejím klesajícím pH a současně je drážděno mnoha chemoreceptory. Pokud je aktivováno inspirační centrum, dochází k dráždění a vysílání impulzů prostřednictvím nervů k inspiračním svalům, které se kontrahují. Pokud dráždění stále pokračuje, aktivita inspira se ukončí a nastává dráždění expiračního centra, pro jehož aktivaci stačí pouze málo podnětů. Expirační děj je převážně pasivní a dochází k němu díky hmotnosti hrudní stěny a pružnosti plicní tkáně (Dylevský 2009a).

U respiračního systému nesmíme opomíjet, mimo jeho základní funkci respirační, spojitost s ostatními systémy v těle. Respirační systém je úzce spjat s oběhovým

systemem, psychickým zdravím a s pochody v dutině břišní. Pokud se objeví problém v respiračním systému, můžeme zpozorovat následky v celém lidském organismu (Kolář, 2020).

Respirační svaly nám nezajišťují pouze funkci dýchání, ale také se podílejí na souhře mezi složkou statickou a dynamickou. Pokud dojde k poškození jedné z těchto složek, dochází k dysbalanci. Nejčastěji se můžeme setkat s přetíženým svalstvem v oblasti hrudníku. Tento jev označujeme jako syndrom vadného držení těla. V australské studii bylo dokázáno, že funkce hlubokého stabilizačního systému má výrazný vliv na dechový cyklus (Kolář, 2020).

2.2.2 Kineziologie dýchání

Při klidném dýchání se nejdříve aktivuje dolní hrudní, pak střední, a nakonec horní hrudní sektor. Této postupné aktivaci říkáme dechová vlna (Dylevský, 2009a s. 148).

Při nádechu se bránice, jakožto hlavní dýchací sval, aktivuje. Díky působení nitrobřišního tlaku se vyklenuje břišní stěna a střed těla se posouvá dopředu. Dochází k mírné extenzi páteře a současné lateralizaci dolních žebor pomocí interkostálních svalů. Nastává nasátí vzduchu do plic. Nitrobřišní tlak, na kterém se účastní bránice, m. transversus abdominis, svaly břišní stěny a svalstvo pánevního dna, nakonec zpomalí činnost bránice. Nitrobřišní tlak se aktivuje prostřednictvím zmíněných svalů v určitých částech nádechu i výdechu. Pokud organismus potřebuje zvýšit ventilaci, aktivují se i pomocné inspirační svaly (Véle, 2006). U výdechu dochází k podobnému sledu dějů. Klesajícím svalovým napětím dochází k zmenšení hrudníku a navrácení bránice zpět na původní místo. Tímto procesem se vypudí vzduch z plic (Véle, 2006).

2.2.3 Fyziologické odlišnosti v dětském věku

Z fyziologického hlediska je v dětství zvýšený nárok na spotřebu kyslíku pro látkovou výměnu. Odlišnosti anatomické spolu s fyziologickými zapříčiňují charakteristický typ dýchání. V dětském věku je dýchání spíše povrchní a zrychlené oproti dospělému (Klíma, 2016).

Děti v předškolním věku

Předškolní věk zahajuje období třetího věku života a ukončuje se nástupem do první třídy základní školy. V tomto období dochází k výraznému vývoji psychických a sociálních

dovedností. Dítě je schopno uvědomovat si vlastní „já“ a začíná vytvářet sociální kontakty. S dozráním v období předškolního věku se pojí schopnost sebekontroly a ukázněnosti (Klíma, 2016).

Celé období předškolního věku děti doprovází pomalé růstové tempo. Na konci předškolního období měří dítě v průměru 118 centimetrů a váží okolo 22 kilogramů. Typ postavy se pomalu vyvíjí, kdy na začátku tohoto období bývá členění těla podobné jako u batolat. Končetiny jsou poměrně krátké a hlava oproti trupu je poměrně výrazná. Děti v předškolním věku mají typicky odstáté lopatky a vyklenuté břicho vlivem nedostatečně vyvinuté muskulatury břišních a zádových svalů. Ke změně členitosti těla dochází na přelomu pátého a šestého roku života. Na růstu se více začínají podílet dolní končetiny, méně trup a nejméně hlava. V předškolním věku se kromě růstu zdokonaluje hrubá motorika a postupně i jemná motorika (Machová, 2002).

2.3 Častá respirační onemocnění u dětí

Onemocnění respiračního systému se dělí na infekty horních a dolních cest dýchacích. Může se jednat o banální, ale i o těžké, až život ohrožující stavy. Nejčastějšími původci infekce dýchacích cest jsou viry (adenoviry, paramyxoviry, ortomyxoviry, koronaviry a další). Méně časté jsou infekty způsobené bakteriemi (*Streptococcus pyogenes* skupiny A, *Haemophilus influenzae* a *Streptococcus pneumoniae*, ...). Vážnější stavy mohou způsobovat edém sliznice dýchacích cest nebo kontrakci hladké svaloviny dýchacích cest, což způsobuje dušnost (Lebl, 2012).

2.3.1 Příznaky respiračního onemocnění

2.3.1.1 Kašel

Kašel slouží jako obranný mechanismus. Receptory se nachází na stěnách dýchacích cest a jejich provokace může být mechanická, chemická nebo zánětlivá. Z mechanického hlediska je důvodem nahromadění hlenu nebo vdechnutí tělesa. Při zánětlivé provokaci dochází k překrvení sliznice. Ke kašli může dojít i z důvodu vdechnutí škodlivé látky.

Charakter kašle dělíme na suchý, dráždivý nebo produktivní s vykašláváním hlenu (Klíma, 2016).

2.3.1.2 Dušnost

Dušnost navozuje pocit neschopnosti dýchání. Je to subjektivní pocit. U pacientů s dušností se zapojují pomocné dýchací svaly. Dušnost vzniká z důvodu nepoměru nároků organismu oproti kardiorespiračním možnostem. Dušnost je pociťována v okamžiku, kdy hlavní a pomocné dýchací svaly pracují na maximum, ale i přesto je okysličení krve nedostatečné (Peřan et al., 2020).

2.3.1.3 Stridor

Stridor je zvuk, který slyšíme při dýchání. Stridor rozdělujeme na inspirační a expirační. Inspirační stridor je zapříčiněn zúžením nebo ucpáním horních cest dýchacích. Naopak expirační stridor je způsoben patologií v dolních cestách dýchacích. Stridor je obecně spojován s akutním onemocněním jako je laryngitida, ale i s vrozenými vadami dýchacích cest (Klíma, 2016).

2.3.2 Rinitida

Chronická rýma, která patří mezi nejčastější respirační onemocnění v dětství, je charakterizována nosními symptomy včetně výtoky z nosu, nosní obstrukcí, kýcháním a nepříjemným svěděním v nose (Yum et al., 2021). Jde o virovou infekci postihující nosní sliznici, která znesnadňuje dýchání nosem (Klíma, 2016).

2.3.3 Sinusitida

Dalším dětským infekčním onemocněním je zánět vedlejších nosních dutin. Typickými příznaky v akutním stádiu jsou kašel, hnisavá rýma, horečka a bolest hlavy (Muntau, 2012). Akutní bakteriální sinusitidě obvykle předchází virová respirační infekce. Virová infekce horních cest dýchacích způsobuje zánět sliznice v nose a nosohltanu (Gregory, 2019).

2.3.4 Akutní laryngitida

Závažnějším onemocněním je zánět hrtanu. Začíná nejčastěji náhle v noci a způsobuje suchý dráždivý kašel, chraptot, a nakonec se k těmto symptomům může dostavit i dušnost a dechová nedostatečnost (Klíma 2016). Pacienti s těmito symptomy velice dobře reagují na vlhký, chladný vzduch (Muntau, 2012).

2.3.5 *Akutní bronchitida*

Bronchitida představuje zánět sliznice průdušek. Typický je dráždivý kašel postupně se měnící na kašel s produkcí bělavého a hnisavého hlenu. U menších dětí, které nejsou schopny se hlenu zbavit, dochází k polykání a následovnému zvracení hlenu (Klíma, 2016; Muntau, 2012).

2.3.6 *Alergie*

Jde o stav, kdy organismus přehnaně reaguje na alergeny vnějšího prostředí. Organismus na tyto dráždivé podněty začne reagovat přehnaným obranným mechanismem. Příčinou následné zánětlivé změny ve tkáních je zvýšená citlivost na alergen. V posledních patnácti letech se počet dětí s hypersenzitivitou na alergické podněty v České republice zdvojnásobil (Novotná a Novák, 2012).

2.3.7 *Astma bronchiale*

Nejčastějším chronickým onemocněním v dětském věku je astma. Jedná se o onemocnění průdušek, kde dochází k chronickému zánětu sliznice dýchacích cest. Mezi faktory přispívající ke vzniku astmatu patří zejména genetické faktory, životní styl, výživa, tabákový kouř a další vnější vlivy. Astma bronchiale se projevuje kašlem, zvýšenou produkcí bronchiálního sekretu, dušností a pískáním při výdechu. Prevencí je zabránit či omezit kontakt s vnějšími vlivy, jež zapříčiňují vznik astmatu. Do léčby astmatu se v pokročilém stadiu přidávají různé typy inhalátorů s obsahem léčivých látek (Gutová, 2016).

2.4 *Možnosti respirační fyzioterapie*

Dlouhotrvající a opakované dechové obtíže mají destrukční vliv na pohybový projev dítěte a postupně mohou nenápadně, ale jistě snižovat jeho přirozenou pohybovou výkonnost (Máček a Smolíková, 2006 s. 181).

Respirační fyzioterapie se zaměřuje na pomoc při odstraňování sekretů z dýchacích cest a následně na zlepšení ventilace a mechaniky dýchání, a nakonec na snížení dopadu infekce dýchacích cest.

Je důležité objasnit, že termín „respirační fyzioterapie“ byl historicky označován za „hrudní fyzioterapii“, která sestávala převážně z posturální drenáže a poklepových

technik. Se zavedením nezávislých technik jako je aktivní dechová gymnastika, autogenní drenáž a vliv pozitivního výdechového tlaku se název změnil tak, aby odrazil různé techniky používané pro uvolnění dýchacích cest (McIlwaine et al., 2014).

2.4.1 Vliv polohy těla na dýchání

Pro nejkvalitnější rozvíjení hrudníku všemi směry je nejvhodnější poloha ve vzpřímeném stoji. V této poloze jsme schopni dosáhnout nejvyšší vitální kapacity plic jedince. Kvalitu dýchání ve vzpřímeném sedu ovlivňuje tlak břišních orgánů na bránici. Při dýchání vsedě pozorujeme spíše horní hrudní typ dýchání. Při sedu s nataženými dolními končetinami a mírném předklonu dochází k razantnímu útlaku bránice a je zde vidět dolní hrudní dýchání. Leh na zádech způsobuje stálé stlačování bránice břišními orgány. Z důvodu polohy klademe tlak na zadní část hrudníku a páteř, čímž nedochází k zadnímu rozvíjení a hrudník se nachází v inspiračním postavení (Haladová, 2007).

2.4.2 Hygiena cest dýchacích

Při akutních zánětech dýchacích cest dělá správné dýchání pacientovi problém kvůli neprůchodnosti nosu. Pacienta nejprve edukujeme ke správnému mechanismu dýchání, a tím je nádech nosem a výdech ústy. Proto naším prvním cílem je naučit pacienta se správně zbavit sekretu z horních cest dýchacích (Smolíková, 2006).

Před každou respirační terapií je velmi důležité nechat zahleněného pacienta vysmrkat, odkašlat a vyplivnout uvolněný hlen. Návčik odkašlání není příliš zásadní, protože je řízen především reflexně. Hlen by pacient měl z ústní dutiny volně vyplivnout bez úporného snažení. Návčik smrkání je už poněkud složitější, a to především u menších dětí, které se samy ještě smrkat nenaučily. Nejprve terapeut navede pacienta, jak správně uchopit kapesník. Kapesník by se měl prsty oběma rukama přiložit přibližně 1 cm od kořene nosu bez zakrytí očí. Hlava by měla být ve vzpřímené poloze bez úklonu a záklonu. Nos netiskneme, pouze mírným tlakem směřujeme směrem dolů. Smrkání provádíme dlouhým a usilovným výdechem (se zavřenými ústy) nejprve oběma nosními dírkami, a nakonec každou dírkou zvlášť. U dětí může návčik trvat o něco déle, musíme proto být trpěliví a opakovaně techniku vysvětlovat (Smolíková a Máček, 1995; Smolíková, 2006).

Vlivem dlouhodobého dýchání ústy dochází ke zkrácení mimických svalů, zvláště oronazální uzdičky. Při návčiku správného nádechu nosem musíme nejprve uvolnit

tyto stažené svaly. Svaly uvolňujeme například pomocí papíru, kdy ho dítě tiskne mezi rty a nesmí ho upustit (Smolíková, 2006).

2.4.3 Autogenní drenáž

Autogenní drenáž je technika, která učí pacienta samovolně odstranit hlen z dýchacích cest. Technika využívá poznatky z fyziologie dýchání, a to především o pasivním výdechu, který se mění v aktivní při kašli, zpěvu a usilovném výdechu. Pacienta proto terapeut učí prudkému výdechu, při kterém se zapojí výdechové svaly. Autogenní drenáž může pacient vykonávat sám nebo za pomoci terapeuta, který svým tlakem napomáhá pacientovi prodlouženě vydechnout. Součástí autogenní drenáže je pomalý nádech s 2-3sekundovou pauzou na jeho konci, poté pacient pomalým, ale dostatečně silným výdechem vypustí vzduch z dýchacích cest. Tuto techniku využíváme pro odlepení, posunutí a odstranění hlenu šetrným způsobem. Výhodou je, že techniku prodlouženého výdechu s pauzou po nádechu dokáží provést i děti předškolního věku (Smolíková a Máček, 2010; Kolář, 2022).

2.4.4 Dechová gymnastika

Dechovou gymnastiku využíváme pro zlepšení dechového stereotypu, pro zvýšení plicní ventilace a k terapii při postižení dýchacích cest (Haladová, 2007). Máček a Smolíková (2010) uvádí, že dechovou gymnastiku lze rozdělit na statickou, dynamickou a mobilizační. Oproti tomu dle Haladové (2007) se dechová gymnastika rozděluje do dvou skupin, na základní a speciální. Základní dechová gymnastika se užívá výhradně ke zvýšení mobility v hrudní oblasti. K samostatnému cvičení můžeme dále přidávat různé pomůcky anebo cvičit skupinově.

2.4.4.1 Statická dechová gymnastika

Ve statické DG pracujeme s technikami masážními, manuálními a s prvky relaxace. Masážní techniky užíváme především k uvolnění přetížených svalů hrudníku, šíje a zad. Statická dechová gymnastika využívá přednostně polohy, kde je fyziologicky nejpřirozenější postavení těla a pacient může bez nežádoucího vnějšího odporu uskutečňovat dýchací pohyby. Nejekonomičtější polohou je v tomto případě stoj nebo vzpřímený sed. Při použití horizontální polohy nesmíme opomenout ztížený mechanismus. Tato poloha má ale do jisté míry příznivější vliv na relaxaci, která je při dechové gymnastice žádaná. U statické dechové gymnastiky poučujeme

pacienta o správném dýchání formou nácviku, kdy pacient opakuje techniku po terapeutovi. Jde především o prodloužený výdech. Do rytmu pacientovi terapeut nezasahuje. Jakmile se k statické dechové gymnastice přidá jakýkoliv pohyb, mluvíme už o dynamické dechové gymnastice (Kolář, 2020).

2.4.4.2 Dynamická dechová gymnastika

Dynamická dechová gymnastika je dechová rehabilitace doplněna o pohyby dolních a horních končetin a dalších částí těla. Postupně přidáváme pohyby pánve, dolních končetin, horních končetin, a nakonec pohyby hlavy a trupu. Zátěž přidáváme postupně, aby se tělo mohlo pomalu adaptovat na zátěž (Kolář, 2020).

2.4.4.3 Mobilizační dechová gymnastika

Mobilizační dechová gymnastika je vyšší úroveň dechové gymnastiky, někdy je i bolestivá a klade důraz na protažení zkrácených svalů. Jedná se o cvičební sestavu, kde na sebe jednotlivé cviky navazují a zakládají si na tzv. sumaci okamžitého nebo dlouhodobého účinku. Okamžitý účinek můžeme vidět už během terapie. Dlouhodobý účinek pozorujeme po pravidelně opakovaných cvičeních s dechovým doprovodem. Mobilizační dechová gymnastika slouží pacientovi k rychlejší adaptaci na zátěž a zlepšení celkové fyzické kondice (Kolář, 2020).

2.4.5 Kontaktní dýchání

Smolíková v Koláři (2020) se uvádí, že dříve nazývané lokalizované dýchání je v dnešní době známé jako mobilizační dechová gymnastika. Stimulací a prohloubením dechových pohybů dosáhneme znovu zvýšení průtoku plynů a ventilace u nemocného pacienta. Cílem metody je schopnost ovládat dech vlastní vůlí do určitých oblastí dechových orgánů. Lokalizované dýchání provádí pacient za pomoci terapeuta. Velmi zásadní je zde poloha. Z polohy vleže postupně přecházíme do polohy vsedě a ve stoje. Terapeut přikládá ruce a stlačuje oblast, do které se má pacient nadechovat. Pacient dýchá proti odporu terapeutovy ruky. Podle toho, jaký pohyb a jakou část chceme ovlivňovat, pokládáme ruce na horní, střední a zadní část hrudníku.

2.4.6 Výdechové trenažery

Výdechové trenažery slouží k zapojení výdechových svalů při usilovném výdechu. Napomáhají k lepší očištění dýchacích cest a k uvolnění hlenu. Některé trenažery mají

i vibrační složku, která cíleně napomáhá k očištění dýchacích cest. Tyto pomůcky jsou určeny pro pacienty s větší produkcí bronchiálního sekretu a zároveň napomáhají ke korekci inspiračního postavení hrudníku. Trenažery jde nahrazovat různými modifikacemi jako jsou například brčka a různé trubičky (Dosbaba et al., 2021).

2.5 Další vhodné koncepty

2.5.1.1 Masáž

Ve spojitosti s respiračními chorobami mluvíme o masáži, jejíž účelem je uvolnění stažených svalů šíje, hrudi a zad. Masáž dále příznivě ovlivňuje i krevní oběh, který má význam pro správné fungování vnitřních orgánů a zároveň napomáhá ke správnému dechovému stereotypu.

Dítě by při masáži mělo být uklidněné a připravené na terapeutův kontakt. Masáž je jemná a úměrná věku dítěte. V terapeutické místnosti by měl být klid a ticho. Můžeme cíleně dopomoci uvolnění relaxační hudbou. Ruce by terapeut neměl mít studené, ale příjemně teplé. Musíme dbát na citlivost dětské pokožky a podle toho vybírat masážní emulze. (Walter, 2010).

2.5.1.2 Jóga a využití v respirační fyzioterapii

Jóga označuje skupinu fyzických, duševních a duchovních praktik nebo disciplín, které mají svůj původ ve starověké Indii. V józe jsou dechové metody klíčovou záležitostí a jsou považovány za důležité pro psychickou a fyzickou stabilitu. Techniky jógového dýchání a meditace ovlivňují fyzické a duševní funkce (Tobe a Saito, 2020).

V dnešní době existuje nepřehledné množství modifikací jógy. Jóga je nástroj k sebepoznávání a dosažení cílů jak psychických, tak fyzických. Práce s dechem je v józe jedním z hlavních pilířů správného provedení. Na fyzické úrovni dech napomáhá stabilizovat a zároveň podporuje pružnost pojiv. V józe se nezaměřujeme na maximální využití plic, nýbrž na práci s dechem v rámci celého těla. Jóga využívá dech také k ovlivnění fyziologických funkcí orgánů jako například srdečního tepu, tlaku krve a ve spojitosti s různými polohami i peristaltiku střev (Oravcová, 2017).

2.5.1.3 Dynamická neuromuskulární stabilizace

Prostřednictvím DNS také ovlivňujeme tuhost a dynamiku hrudníku. Postura ovlivňuje dýchání a naopak. Bránice nám tvoří stabilizační jednotku páteře a pro facilitaci bránice musíme zajistit její zapojení bez pomocných dechových svalů. Aby byla bránice plně zapojena, musí dojít k napřimění páteře a ke kaudalizaci hrudníku. Důležitý je pohyb břišní stěny všemi směry. V různých vývojových polohách pacienta učíme vnímat pohyby bránice a cíleně ji používat (Kolář, 2020).

2.5.1.4 Reflexně modifikované dýchání

Jednou z možností, jak ovlivnit dechový stereotyp je reflexní lokomoce dle prof. Vojty. U této metody jde prostřednictvím dvou lokomočních vzorů, reflexního plazení a otáčení, celkově ovlivnit svalové souhry. Svalové souhry vyvoláme tlakem na určité spouštěvé zóny. Svalové souhry zahrnují aktivaci bránice i ostatních respiračních svalů. Při reflexním dráždění dochází k oploštění bránice, posunu hrudníku kaudálním směrem z patologického nádechového postavení vlivem břišních svalů. Dochází ke správné koaktivaci bránice a břišních svalů. Díky aktivaci hlubokých zádočných svalů dochází k rozšíření hrudníku v horizontále. U stranové dysfunkce plic zařazujeme příslušnou oblast nejčastěji do vzoru reflexního otáčení. V první fázi dochází k aktivaci šikmého břišního svalového řetězce, který prochází od m. obliquus internus čelistní strany, m. transversus abdominis k m. obliquus externus na záhlavní straně, zde dochází k přepojení na m. serratus anterior. Díky tomuto svalové řetězci dochází k lateralizace žeber při dýchání a k jejich kaudálnímu posunu (Kolář, 2020).

2.5.1.5 Využití kineziologického tapingu

Pokud správně aplikujeme kineziotape na postiženou oblast, tělo se prostřednictvím receptorů bude snažit patologii odstranit, a tím tělo navrací do funkčního stavu. Při aplikaci tapu na kůži dochází k prokrvení, a tím i k snazšímu odpadních látek. Prostor mezi svalem a kůží se zvýší. Existují různé typy technik, jak a pro jakou příležitost kineziotape použít. Pro zmírnění otoku a redukci městnání lymfy v lymfatickém systému používáme tape lymfatický. Dále můžeme využít tape na ovlivnění svalových struktur anebo tape ke korekci.

Pokud potřebujeme facilitovat sval, využíváme techniku, kdy tape lepíme od začátku k úponu svalu s napětím do 35 %. Kineziotape musíme aplikovat na protažený sval. Tape působí stimulačně ve směru kontrakce svalu.

U dětí, které mají citlivější pokožku než dospělí, nejprve provádíme „test kožní senzitivity.“ Tape u dětských pacientů ponecháváme jen poloviční dobu (1 - 2dny) (Kobrová a Válka, 2017).

2.5.1.6 Míčková facilitace

Míčková facilitace je forma masážní metody napomáhající léčbě respiračních a pohybových deficitů pomocí molitanových míčků určité velikosti. Na trhu jsou míčky ve velikosti průměru 1, 2, 4, 5, 7 a 12 centimetrů. Při míčkové facilitaci se využívají dva základní pohyby míčku. Koulení se provádí odvalováním míčku, kdy vytíráme míčkem, který držíme pevně sevřený v dlani. Míčková facilitace je pomalá metoda pohybu míčku po tkáni tak, aby se tvořila kožní řasa. Metoda je velmi oblíbená mezi dětskými pacienty, kteří ji berou jako příjemnou část terapie. Terapii mohou vykonávat i v domácím prostředí. Míčková facilitace svými tlaky a tahy uvolňuje stažené svaly v oblasti šíje, hrudníku a zad. Zároveň má nepřímý účinek na uvolnění a posouvání hlenu v dýchacích cestách. Správně prováděná metoda působí na celkové držení těla a na prohloubení břišního dýchání. U dětí s častým onemocněním dýchacích cest se doporučuje míčkovou facilitaci praktikovat jednou denně především v rizikových měsících (Jebavá, 1997).

2.6 Vyšetření

2.6.1 Anamnéza

Anamnézu máme přímou a nepřímou. Přímá anamnéza vychází přímo od pacienta, tedy je subjektivní a nepřímou anamnézu nám sděluje doprovod, ošetřovatel nebo zákonný zástupce. Nepřímá anamnéza je objektivní. Anamnézu odebíráme pro informovanost o současném stavu, onemocněních nebo úrazech prodělaných za život pacienta, zjišťujeme také rodinné dědičné choroby, charakteristiku bolesti, sportovní aktivity a sociální vlivy. Neméně důležitá je také psychická stránka pacienta (Véle, 2006).

2.6.2 *Aspekce*

Aspekce umožní během krátké doby nashromáždit velmi užitečné poznatky o stavu pacienta a pomáhá při utváření komplexního obrazu o jeho osobě i nemoci (Kolář, 2020, s. 28).

Zkoumání začíná už při příchodu do ordinace. Pozorujeme pacientovy pohyby, chůzi, způsob, jakým se svléká a zouvá boty. Pacienta vždy pozorujeme jako celek, nikoliv jen „bolavou“ část. Původ lokálních potíží nemusí vycházet právě z dané oblasti, tělo funguje jako celek a jako na celek na něj také musíme pohlížet. Hodnocení ve vertikále začínáme odspodu (opornou bazi) a postupně postupujeme směrem nahoru přes dolní končetiny, pánev, hrudník, přes ramenní pletence až k hlavě (Véle, 2006).

2.6.3 *Palpace*

Palpace neboli vnímání hmatem představuje neodmyslitelnou složku vyšetření. Jedná se o souhrn mnoha receptorů na terapeutově ruce, které informují o tvrdosti, pružnosti, vlhkosti, teplotě a mnoha dalších aspektech. Jedná se o subjektivní metodu, protože neexistuje žádný přístroj, který by nahradil palpační dovednosti člověka. Pacient na terapeutův dotek reaguje určitým způsobem, který je u každého jedince odlišný – jedná se o zpětnou vazbu. U palpačního vyšetření se setkáváme s pojmem fenomén bariéry, která nám udává informaci o patologické nebo fyziologické elasticitě tkání a segmentů pacienta. Rozlišujeme dva typy bariér. Bariéru anatomickou, která udává dosažení anatomického maxima. Před dosažením anatomické bariéry se setkáváme s bariérou funkční, která pokud pruží, jedná se o fyziologický stav a pokud nepruží, mluvíme o patologické funkční bariéře. Mezi základní palpační techniky patří tření kůže, protažení kůže, protažení měkkých tkání v řase a protažení fascií (Kolář, 2020).

2.6.4 *Somatometrie*

2.6.4.1 *Hmotnost těla*

Hmotnost pacienta vážíme na předem kalibrovaných vahách. Nejideálnější vážení je pomocí lékařské váhy. Pacient se váží ve spodním prádle bez obuvi. Pro přesné vyhodnocení se musí kontrolní vážení provádět na stejné váze a ve stejnou denní dobu.

Přípustnou hmotnost určujeme dle věku, výšky a pohlaví (Haladová a Nechvátalová, 2010).

2.6.4.2 Výška

Výška je silně ovlivněna genetickými faktory. Výšku také hodnotíme v souvislosti s věkem a pohlavím. Měřená výška se udává v centimetrech. Pro přesnost měření musí pacient stát zády ke stěně a dotýkat se jí patami, hýžděmi a zády. Pacient stojí snožmo s hlavou ve vzpřímeném postavení (Haladová a Nechvátalová, 2010).

Obvodové rozměry hrudníku

Obvody těla se měří krejčovským metrem a udávají se v centimetrech. U obvodu hrudníku lze měřit dvěma způsoby. Prvním měříme obvod přes střed bodu na mezosternale nad prsními bradavkami a pod dolními úhly lopatek. Druhým typem měření obvodu hrudníku je přes xyfosternale, který nám udává přesnější informace o rozvoji hrudníku, protože je zde méně svalů a tkání, které by mohly zkreslovat měření. Rozvoj hrudníku nám udává rozdíl obvodu po maximálním nádechu a výdechu. Pro přesnost se obvody hrudního koše měří třikrát (Haladová a Nechvátalová, 2010).

2.6.5 Vyšetření dechového stereotypu

Abychom mohli zhodnotit kvalitu dýchání, musíme provést mimo jiné i vyšetření dechového stereotypu. V tomto vyšetření posuzujeme aktivaci bránice při nádechu i výdechu. Za fyziologické se považuje koaktivace břišních svalů, které brání vyklenutí břišní stěny. Existují různé polohy, při kterých lze vyšetření provádět. Pokud vyšetření dechového stereotypu probíhá vsedě, terapeut při výdechu pacienta palpuje pod dolními žebry, aby mohl přímo kontrolovat pohyb žeber při volném dýchání. Terapeut vyzve pacienta, aby soustředil svůj dech do dolní části hrudníku, a tím zvětšoval objem. Při správném dechovém stereotypu dochází k pohybu žeber v horizontále, nikoli ve vertikále (Máček a Radvanský, 2011).

Za patologické situace v respiračním systému se při nádechu pohybuje hrudní kost kraniálně. Pojí se s tím souhyby klíčních kostí a ramen. Při patologii se nerozšiřují mezižeberní prostory. Žebra jsou naopak vtahována bránicí, čemuž se říká paradoxní dýchání. Do dýchání se kvůli tomu zapojují pomocné nádechové svaly (mm. scaleni,

m. sternocleidomastoideus, m. pectoralis major et minor, horní část m. trapezius a m. levator scapulae) (Kolář, 2020).

2.6.6 Funkční testy páteře

2.6.6.1 Stibor

Jedná se o test, kdy měříme rozvíjení hrudní a bederní páteře při předklonu. Nejprve si vyznačíme bod protínající spojnici horních zadních spin s průsečíkem páteře. Jako druhý bod si vyznačíme trnový výběžek C7. Mezi těmito body změříme vzdálenost v centimetrech ve vzpřímeném stoji. Poté se pacient předkloní a my změříme tyto dva body znovu. Rozdíl hodnot by měl být 7 až 10 centimetrů. Pokud je hodnota menší, jedná se o pozitivní test (Kolář, 2020).

2.6.6.1 Tomayer

Tímto testem se testuje zkrácení ischiokrurálních svalů a pohyblivost kyčelních kloubů. Pacient se snaží v předklonu dotknout špičky prstů země. Kolena nesmí být pokrčená. Test považujeme za pozitivní, pokud pacient není schopen se dotknout prsty země. Vzdálenost prstů od země se měří v centimetrech (Smékal et al., 2006).

3 Praktická část

3.1 Cíl práce

Cílem této práce je proniknout do problematiky častých respiračních onemocnění v předškolním věku. Zmapovat možnosti respirační fyzioterapie a její vliv na zlepšení funkčních potíží, vliv na dechový stereotyp a také celkový vliv na posturu probandů. Dalším cílem práce je zjistit účinnost respirační fyzioterapie v souvislosti se zkrácením doby respiračních onemocnění.

3.2 Výzkumné otázky

Jaká je problematika respirační fyzioterapie u dětí v předškolním věku?

Jaký vliv na celkovou posturu bude mít respirační fyzioterapie u dětí v předškolním věku, které trpí častým respiračním onemocněním?

4 Metodika

4.1 Metoda výzkumu

Byla zvolena kvalitativní výzkumná strategie. Jedná se o ucelenou a podrobnou metodu výzkumu u malého počtu probandů. Než na kvantitu je zde zvýšená pozornost na kvalitu a celistvost. Výzkum probíhal v rozsahu osmi terapií v ambulantním zařízení pod přímým dohledem magistry Aleny Bínové, která souhlasila s provedením výzkumu podpisem formuláře Žádosti o provedení výzkumu a tento dokument je k nahlédnutí u autora práce. Zpracování výsledků bylo provedeno formou vstupního a výstupního kineziologického rozboru. Byl sestaven individuální plán s aplikací konkrétních fyzioterapeutických metodik.

4.2 Charakteristika výzkumného souboru

Výzkumný soubor byl tvořen třemi dětmi v předškolním věku. Děti trápily časté respirační potíže, které měly následný vliv na držení těla. Dvě děti byly doporučeny od pediatra. Třetí proband byl doporučen od vedoucí práce magistry Bínové.

4.3 Formy sběru dat

Sběr dat probíhal formou odebrání anamnézy, aspekce a palpce. Při vstupním vyšetření byla nejprve u každého probanda sebrána anamnéza a poté bylo provedeno vyšetření prostřednictvím aspekce zepředu, zezadu a zboku. Jako další bylo provedeno vyšetření dechového stereotypu, dynamické vyšetření páteře a antropometrie v podobě obvodu hrudníku, výšky a váhy. Po zjištění informací z kineziologického rozboru byly prováděny individuální terapie, které postupně vedly k vytvoření konkrétní cvičební jednotky. Z důvodu nízkého dětského věku bylo potřeba velká spolupráce rodičů v domácím prostředí. Rodiče z tohoto důvodu museli být edukováni a přítomni na každé terapii. Při posledním setkání byl proveden výstupní kineziologický rozbor.

4.4 Kazuistika I.

Vstupní vyšetření (6.12. 2021)

Anamnéza

- **Iniciály:** O.B.
- **Pohlaví:** Muž

- **Datum narození:** 24. 10. 2016 (5let)

Rodinná anamnéza

- V rodině se nenachází žádné dědičné onemocnění.

Osobní anamnéza

- Chlapec byl narozen v 38. týdnu těhotenství císařským řezem.
- Porodní váha byla 2 990 g a délka 49 cm.
- Chlapec byl kojen 6 měsíců.
- Prodělal běžná dětská onemocnění.
- Řešena pravostranná predilekce hlavičky od 2. do 4. měsíce pomocí Vojtovy reflexní lokomoce.
- 2krát až 3krát za rok laryngitida – od 18 měsíců.
- Časté infekty horních cest dýchacích a záněty průdušek.
- V roce 2019 prodělal zápal plic.
- Roku 2020 podstoupil operaci odstranění nosní mandle.
- V listopadu 2021 onemocněl Covidem-19.

Alergická anamnéza

- Zjištěna alergie na pyly – trávy, stromy (bříza, olše), kočičí srst.
- Sledován na alergologii.

Farmaceutická anamnéza

- V období pylové sezóny bere lék Aeries, kapky do očí a do nosu.
- Při první návštěvě ordinace užívá Synupret a Nasivin.

Nynější onemocnění

- 2 týdny po onemocnění Covid 19, přetrvávající rýma.

Sportovní anamnéza

- Sportovní lezení

Tělesná hmotnost a výška

Tabulka č. 1 - měření hmotnosti a výšky u kazuistiky I.

Datum	6. 12. 2021	4. 1. 2022	7. 2. 2022
Tělesná hmotnost	22 kg	23 kg	23 kg
Tělesná výška	121 cm	121 cm	121 cm

Zdroj: vlastní

Obvod hrudníku

Tabulka č. 2 - měření obvodu hrudníku u kazuistiky I. (cm)

Datum	6. 12. 2021	4. 1. 2022	7. 2. 2022
Maximální nádech	60	61	63
Klidové postavení	58	58	57
Maximální výdech	57	56	56

Zdroj: vlastní

Aspekce

Zepředu

- Kotníky ve valgozním postavení, viditelnější na pravé dolní končetině;
- Postavení pánve symetrické;
- Asymetrické postavení prsních bradavek – na levé straně kraniálněji;
- Vpáčené sternum;
- Mírná levostranná rotace hrudníku.

Zboku

- Mírné vyklenutí břišní stěny;

- Zvýšená dolní hrudní kyfóza;
- Protrakce ramen;
- Mírné předsunutí hlavy.

Zezadu

- Valgozní postavení kotníků;
- Achillovy šlachy a lýtkové svalstvo v normě;
- Mírná zevní rotace levé dolní končetiny;
- Subgluteální rýha výš na pravé straně;
- Postavení lopatek symetrické;
- Nedostatečná funkce dolních fixátorů lopatek – scapula alata bilaterálně.

Vyšetření dechového stereotypu

- Chlapec dýchá převážně ústy, převládá horní typ dýchání.
- Při nádechu dochází k elevaci ramen a kyfotizaci v oblasti hrudní páteře.
- Je přítomna pouze předozadní exkurze, nedochází k lateralizaci žeber.
- Hygienu horních cest dýchacích zvládá.
- Dechová frekvence: 24 dechů/min.
- Palpačně zjištěn hypertonus v oblasti šíje a prsních svalů.

Funkční vyšetření páteře

Tabulka č. 3 - funkční vyšetření páteře u kazuistiky I. (cm)

Datum	6. 12. 2021	4. 1. 2022	7. 2. 2022
Tomayerova zkouška	10 cm	7 cm	5 cm
Stiborova zkouška	7 cm	9 cm	9 cm

Zdroj: vlastní

Individuální terapie

Terapie probíhala po dobu 2 měsíců – od prosince 2021 do února 2022 v ordinaci Magistry Aleny Bínové a dále v domácím prostředí probanda pod dohledem matky, která byla na každé terapii přítomna.

1. individuální terapie

Při první návštěvě byla odebrána anamnéza a proveden vstupní kineziologický rozbor. Dále jsme se zaměřili na nádech nosem a prodloužení výdechu ústy. Výdech jsme nacvičovali pomocí foukání brčkem do vody, nafukováním gumové rukavice viz obrázky č. 15 a 17. Dále jsme přešli k lokalizovanému dýchání proti odporu terapeuta viz cvik č. 1. Maminka dostala instrukce a byla edukována, aby cvičení s chlapcem prováděla doma.

2. individuální terapie

Při další návštěvě jsme se zaměřili na uvolnění šíjových svalů formou masáže. Poté jsem zvolila cvik na protažení zkrácených prsních svalů viz cvik č. 8 a cvik na protažení m. quadratu lumborum viz cvik č. 11. Nakonec jsme nacvičovali správný stereotyp dechové vlny v poloze vleže na zádech.

3. individuální terapie

Zopakovali jsme cviky z minulé návštěvy. Přidali jsme nácvik bráničního dýchání a formou dynamické dechové gymnastiky jsme se zaměřili na protažení prsních svalů a rozvíjení hrudníku viz cvik č. 2.

4. individuální terapie

Pacient se nedostavil na terapii z důvodu nařízené karantény Covid-19.

5. individuální terapie

Pacient s matkou pilně a svědomitě cvičili doma. Zopakovali jsme cviky a dovysvětlili nejasnosti. Přidali jsme do cvičební jednotky další dva cviky v poloze na čtyřech. Pro zapojení HSS jde o cvik viz cvik č. 10 a pro rotaci hrudní páteře a aktivaci mm. rhomboidei jsme zvolili cvik č. 5.

6. individuální terapie

Pacient byl unavený a neměl chuť cvičit, tak jsme zvolili klidnější metody a zaměřili jsme se na dýchání. Dechová vlna, brániční dýchání a lokalizované dýchání spolu s uvolněním hrudníku prostřednictvím masáže bylo hlavním cílem.

7. individuální terapie

U předposlední terapie jsme zkontrolovali cviky ze cvičební jednotky a udělali fotografie.

8. individuální terapie

Bylo provedeno výstupní vyšetření a zopakovali jsme cvičební jednotku. Na rozloučenou jsem si s pacientem zahrála hru – kdo dál pomocí brčka odfoukne molitanový míček.

Zhodnocení terapie

Vlivem věku a největší vospělosti probanda ze všech probandů byla s chlapcem nejlepší spolupráce. Na terapie se podle maminky těšil a byl rád za každý nový cvik do sbírky. Většina terapií probíhala v pondělí po školce. Do terapie jsem zařadila nejprve cviky na prodloužení výdechu formou zábavné hry jako foukání do míčku, nafukování rukavice nebo foukání brčkem do skleničky vody. Poté jsme nacvičovali dechovou vlnu a lokalizované dýchání s důrazem na lateralizaci hrudníku. Terapie jsem tvořila kombinací uvolňujících cviků na protažení s dynamičtějšími cviky například z dynamické dechové gymnastiky. Maminka dostala cvičební plán, který v budoucnu můžou s chlapcem používat.

Výstupní vyšetření

Aspekce

Zepředu

- Kotníky ve valgozním postavení symetrické;
- Postavení pánve symetrické;
- Asymetrické postavení prsních bradavek – na levé straně kraniálněji;
- Mírně vpáčené sternum.

Zboku

- Břišní stěna zapojená;
- Dolní hrudní kyfóza v normě;
- Mírná protrakce ramen;
- Bez předsunutí hlavy.

Zezadu

- Mírné valgozní postavení kotníků;
- Achillovy šlachy a lýtkové svalstvo v normě;
- Bez zevní rotace levé dolní končetiny;
- Subgluteální rýha výš na pravé straně;
- Postavení lopatek symetrické;
- Výrazně zlepšené postavení lopatek, fixátory lopatek aktivovány.

Vyšetření dechového stereotypu

- Chlapec již zapojuje dýchání nosem.
- Při nádechu nedochází k výrazné elevaci ramen a kyfotizaci v oblasti hrudní páteře.
- Přítomna lateralizace žeber.
- Hygienu horních cest dýchacích zvládá.
- Dechová frekvence: 19 dechů/min.

- Dále bylo provedené vyšetření viz tabulka č. 1, tabulka č. 2 a tabulka č. 3.

4.5 Kazuistika II.

Vstupní vyšetření (6. 12. 2021)

Anamnéza

- Iniciály: E.F.

- Pohlaví: žena
- Datum narození: 1. 12. 2018 (3 roky)

Rodinná anamnéza

- V rodině se nenachází žádná dědičná onemocnění.

Osobní anamnéza

- Narozena ve 39. týdnu poševní cestou. Porodní váha 3 100 g a délka 50 cm.
- Dívka byla kojena 3 měsíce.
- Na podzim 2019 - Stafylococcus aureus na ukazováčku pravé ruky.
- Časté záněty horních cest dýchacích, časté sinusitidy od 1 roka života.

Alergická anamnéza – není

Farmaceutická anamnéza

- Při zánětu horních cest dýchacích Stoptussin.

Nynější onemocnění

- Stav po prodělané bronchitidě.

Sportovní anamnéza – není

Tělesná hmotnost a výška

Tabulka č. 4 - měření hmotnosti a výšky u kazuistiky II.

Datum	6. 12. 2021	4. 1. 2022	7. 2. 2022
Tělesná hmotnost	16 kg	16,5 kg	16,5 kg
Tělesná výška	105 cm	105 cm	106 cm

Zdroj: vlastní

Obvod hrudníku

Tabulka č. 5 - měření obvodu hrudníku u kazuistiky II. (cm)

Datum	6. 12. 2021	4. 1. 2022	7. 2. 2022
Maximální nádech	55	55	56
Klidové postavení	54	54	54
Maximální výdech	54	53	52

Zdroj: vlastní

Aspekce

Zepředu

- Není plná opora o prsty levé nohy;
- Valgózní postavení kotníků více na levé straně;
- Valgózní postavení kolen;
- Diastáza břišní stěny;
- Prsní bradavky symetrické;
- Mírné vpáčení hrudní kosti.

Zboku

- Semiflekční držení kolen;
- Vyklenutá břišní stěna;
- Mírná protrakce ramen.

Zezadu

- Mírná zevní rotace pravé dolní končetiny;
- Stoj o široké bázi;
- Abdukce dolních končetin;

- Stoj více na levé dolní končetině;
- Postavení lopatek asymetrické – na pravé straně slabší dolní fixátory lopatky;
- Scapula alata vpravo;
- Elevace pravého ramene.

Vyšetření dechového stereotypu

- Vyšetření bylo ovlivněno rýmou a kašlem.
- Dýchá převážně ústy, dle matky jinak dýchá i nosem.
- Rozvíjení hrudníku přítomno pouze v předozadních rovinách, přítomna jen mírná lateralizace.
- Hygienu horních cest dýchacích nezvládá.
- Neumí smrkat do kapesníku a není schopna se zbavit hlenu.
- Výdech na 3 doby.
- Dechová frekvence: 22 dechů/min
- Palpačně zjištěna diastáza břišní stěny na 2 centimetry.

Funkční vyšetření páteře

Tabulka č. 6 – funkční vyšetření páteře u kazuistiky II. (cm)

Datum	6. 12. 2021	4. 1. 2022	7. 2. 2022
Tomayerova zkouška	0 cm	0 cm	0 cm
Stiborova zkouška	8 cm	8 cm	8 cm

Zdroj: vlastní

Individuální terapie

Terapie probíhala po dobu 2 měsíců – od prosince 2021 do února 2022 v ordinaci magistry Aleny Bínové a dále v domácím prostředí probanda pod dohledem matky, která byla na každé terapii přítomna.

1. individuální terapie

Při první návštěvě byla odebrána anamnéza a proveden vstupní kineziologický rozbor. Jelikož pacientku současně trápila rýma a kašel, využila jsem obličejovou sestavu míčkové facilitace pro uvolnění ucpaného nosu viz obrázek č. 16 a hrudní sestavu pro uvolnění tkání hrudníku. Provedla jsem instruktáž maminky, aby mohla pacientku míčkovat v domácím prostředí.

2. individuální terapie

Podle zjištěných informací jsme se zaměřily na nácvik nádechu nosem a prodloužení výdechu formou her. Pomocí brčka jsme foukaly do sklenice s vodou viz obrázek č. 15, snažily jsme se odfouknout molitanový míček co nejdál. Dále jsme nafukovaly gumovou rukavici viz obrázek č. 17 a foukaly do kapesníčku. Na doma jsem mamince doporučila koupit foukací fixy, aby pacientka mohla trénovat během dne formou kresby.

3. individuální terapie

Třetí návštěvu jsem už formovala dynamičtěji a s pacientkou nacvičovala lokalizované dýchání vsedě s odporem ručičky na opačné straně hrudníku viz cvik č. 1. Dalším cvikem jsem mobilizovala hrudník viz obrázek č. 3. Také jsme se zaměřili na nácvik správného dechového stereotypu, jenž byl u pacientky překvapivě velmi jednoduchý. Na konci terapie jsem zvolila využití kineziologického tapu pro oblast diastázy.

4. individuální terapie

Při další návštěvě jsme s pacientkou a její maminkou zopakovaly cviky z předchozí terapie a dále jsme přidaly cvik na zapojení břišních svalů viz cvik č. 13. a další variantu lokalizovaného dýchání s odporem maminky rukou. Nakonec jsem zvolila nácvik hygieny dýchacích cest – smrkání do kapesníku viz obrázek č. 18.

5. individuální terapie

Při této návštěvě byla pacientka roztržitá a nebyla schopna udržet pozornost. Proto jsem zvolila terapii formou hry a zahrály jsme si fotbálek s foukáním do molitanových míčků. Poté jsme si hrály na kočičku viz obrázek č. 4, což byl další cvik, který jsem přidala do cvičební jednotky.

6. individuální terapie

Do této terapie jsem zařadila tři nové cviky do cvičební jednotky. Nově přidaný cvik byl v poloze na čtyřech a otáčení za rukou do strany viz cvik č. 5, dalším cvikem zaměřeným na posílení HSS byl cvik č. 12. Nakonec jsme zůstaly u senzomotorické stimulace pomocí kamínků a aktivace formou mačkání papírového ubrousku viz cvik č. 14. S pacientkou jsme dále zopakovaly brániční dýchání a lokalizované dýchání proti odporu terapeuta.

7. individuální terapie

Na předposlední terapii jsme zkontrolovaly cviky ze cvičební jednotky, přidaly jsme cvik na aktivaci dolních fixátorů lopatek viz cvik č. 9 a nakonec jsme pořídily fotografie.

8. individuální terapie

Výstupní kineziologický rozbor a zhodnocení terapie.

Zhodnocení terapie

Pacientka vzhledem ke svému věku byla velice šikovná, avšak terapie musela být v průběhu kratší doby co nejefektivnější. Na pár terapiích byla pacientka nesoustředěná a roztržitá, proto jsem zvolila terapii formou zábavné hry jako například foukací fotbal. Zaměřila jsem se také na posílení břišního svalstva z důvodu přítomné břišní diastázy a senzoricou stimulaci na aktivaci plosky nohy. V průběhu výzkumu pacientka začala chodit jednou týdně na tancování, a tedy můžeme předpokládat, že i tento pohyb pozitivně ovlivnil její stav. Do budoucna bych matce určitě doporučila s dcerou nadále praktikovat cvičební jednotku a hýbat se i formou výletů.

Výstupní vyšetření

Aspekce

Zepředu

- Opora o prsty obou končetin;
- Valgózní postavení kotníků symetricky;
- Valgózní postavení kolen;

- Zapojené břišní svalstvo;
- Prsní bradavky symetrické;
- Mírné vpáčení hrudní kosti.

Zboku

- Semiflekční držení kolen;
- Břišní stěna zapojena;
- Bez protrakce ramen.

Ze zadu

- Dolní končetiny v neutrální pozici;
- Stoj na obou dolních končetinách symetricky;
- Stále přetrvává mírná asymetrie lopatek, ale došlo k zapojení dolních fixátorů lopatek;
- Ramena symetricky v neutrálním postavení.

Vyšetření dechového stereotypu

- Dýchá ústy i nosem.
- Rozvíjení hrudníku laterálně.
- Hygienu horních cest dýchacích zvládá.
- Zvládá smrkat a odstranit sputum z horních cest dýchacích.
- Výdech na 4 doby.
- Dechová frekvence: 18 dechů/min
- Palpačně zjištěna zmenšená diastáza břišní stěny na 1 centimetr.
- Dále bylo provedené vyšetření viz tabulka č. 5, 6 a 7.

4.6 Kazuistika III.

Vstupní vyšetření (14. 1. 2022)

Anamnéza

- **Iniciály:** A. K.
- **Pohlaví:** Muž
- **Datum narození:** 2. 3. 2017 (4 roky)

Rodinná anamnéza

- V rodině se nenachází žádná dědičná onemocnění.

Osobní anamnéza

- Narozen ve 40. týdnu těhotenství poševní cestou. Porodní váha byla 3 900 g a délka 52 cm.
- Byl kojen 6 měsíců.
- Psychomotorický vývoj o pár týdnů opožděný. Od 6. měsíce seděl.
- Časté záněty horních cest dýchacích, častá sinusitida.

Alergická anamnéza

- Alergický na antibiotika.

Farmaceutická anamnéza – není

Nynější onemocnění

- Od září 2021 častá incidence kašle a rýmy – přibližně 2krát do měsíce

Sportovní anamnéza – není

Tělesná hmotnost a výška

Tabulka č. 7- měření hmotnosti a výšky u kazuistiky III.

Datum	14. 1. 2022	1. 2. 2022	7. 3. 2022
Tělesná hmotnost	23 kg	23 kg	23 kg
Tělesná výška	118 cm	118 cm	119 cm

Zdroj: vlastní

Obvod hrudníku

Tabulka č. 8 - měření obvodu hrudníku u kazuistiky III. (cm)

Datum	14. 1. 2022	1. 2. 2022	7. 3. 2022
Maximální nádech	63	64	65
Klidové postavení	62	62	61
Maximální výdech	60	60	59

Zdroj: vlastní

Aspekce

Zepředu

- Valgoznita kotníků více na levé straně;
- Diastáza stěny břichní;
- Elevační držení ramen.

Zboku

- Semiflexe kolen bilaterálně;
- Zvýšená kyfóza hrudní páteře;
- Protrakce ramen;

- Předsunuté držení hlavy.

Zezadu

- Váha na pravé dolní končetině;
- Asymetrické držení pánve – pravá strana výš.

Vyšetření dechového stereotypu

- Chlapec dýchá převážně ústy – dýchání nosem ztíženo kvůli přítomnosti rýmy.
- Horní hrudní dýchání, chybí lateralizace žeber.
- Minimální břišní dýchání. Při nádechu elevace ramen.
- Předozadní rozvíjení hrudníku.
- Hygienu horních cest dýchacích zvládá.
- Dechová frekvence: 21 dechů/min
- V rámci Adamsova testu zjištěn gybus vlevo

- Palpačně zjištěna přítomnost diastázy o velikosti 3 centimetry.

Funkční vyšetření páteře

Tabulka č. 9 - funkční vyšetření páteře u kazuistiky III. (cm)

Datum	14. 1. 2022	1. 2. 2022	7. 3. 2022
Tomayerova zkouška	15 cm	10 cm	7 cm
Stiborova zkouška	4 cm	7 cm	7 cm

Zdroj: vlastní

Měření pomocí olovnice

Vstupní vyšetření

- Olovnice prochází před ramenním kloubem a končí 10 cm před zevním kotníkem.
- Olovnice prochází v úrovni pravé hýždě a dopadá za patu pravé končetiny.

Individuální terapie

Terapie probíhala po dobu 2 měsíců – od ledna 2022 do března 2022 v ordinaci magistry Aleny Bínové a dále v domácím prostředí probanda pod dohledem matky, jež se osobně každé terapie účastnila.

1. individuální terapie

Při první návštěvě byla odebrána anamnéza a proveden vstupní kineziologický rozbor. Zároveň jsme formou míčkové facilitace uvolňovali hrudník a obličejovou část viz obrázek č. 16. Maminka dostala instrukce a doporučení, aby prováděla míčkovou facilitaci každé ráno.

2. individuální terapie

Zaměřili jsme se na nácvik dechové vlny, na lokalizované dýchání s odporem viz cvik č. 1. Zařadili jsme první cvik na mobilizaci hrudníku viz cvik č. 2 a následně jsme nacvičovali prodloužený výdech formou foukání brčkem do sklenice s vodou, foukáním do gumové rukavice viz obrázky č. 15, 17 a na konci terapie jsme si zahráli foukací fotbal.

3. individuální terapie

Terapii jsme zahájili zopakováním cviku z minulé terapie a přidáním dalších dvou cviků do cvičební jednotky. Cviky jsem volila na protažení prsních svalů a na zapojení oslabených fixátorů lopatek viz cvik č. 7. a cvik č. 9.

4. individuální terapie

Čtvrtou terapii jsme zaměřili na dechový stereotyp a brániční dýchání. Dále jsme zopakovali cviky ze cvičební jednotky a korigovali je. Nakonec jsme pomocí kineziologického tapu zalepili oblast diastázy.

5. individuální terapie

Terapie byla zahájena zopakováním cviků ze cvičební jednotky, dále jsme přidali dva cviky. Jeden na posílení hlubokého stabilizačního systému dle DNS, tj. cvik č. 13. a druhý cvik převzatý z jógy – výdrž v kobře viz cvik č. 6.

6. individuální terapie

Z důvodu náročnosti minulé terapie jsme se zaměřili na klidnější tempo. Nejprve jsem uvolnila hrudník a uklidnila pacienta formou masáže, poté jsme přešli k nácviku dechové vlny, a nakonec k lokalizovanému dýchání.

7. individuální terapie

Předposlední terapii jsme směřovali tak, aby se dovysvětlili případné nejasnosti ve cvičebním plánu a zkorigovali jsme použité cviky. Poslední zvolený cvik se zaměřoval na aktivitu HSS – zvedání nohy vleže na zádech viz cvik č. 3. Nakonec jsme nafotili fotografie.

8. individuální terapie

Byl proveden výstupní kineziologický rozbor a zhodnocení stavu probanda.

Zhodnocení terapie

Spolupráce s probandem i maminkou byla bezproblémová. Zřejmá byla cílevědomost a každodenní dodržování cvičební jednotky. Jelikož u tohoto pacienta byly při vstupním vyšetření zjištěny nejvýraznější patologie, jeho zlepšení bylo v průběhu terapií nejzřetelnější. Doporučila jsem matce i nadále praktikovat cvičební jednotku a pokud by došlo k zhoršení stavu vlivem vývoje, určitě by měli kontaktovat pediatra nebo jiného odborníka. Také jsem matce doporučila, aby proband začal praktikovat nějakou formu sportu nebo pohybových her, které by zábavnou formou mohly udržovat kondici a zpevnit celý pohybový aparát.

Výstupní vyšetření

Aspekce

Zepředu

- Valgoznita kotníků symetrické;
- Diastáza stěny břišní;
- Držení ramen v neutrálním postavení.

Zboku

- Semiflexe kolen bilaterálně;
- Zmírněná kyfóza hrudní páteře;
- Hlava v neutrálním postavení.

Zezadu

- Váha na obou dolních končetinách;
- Pánev symetrická.

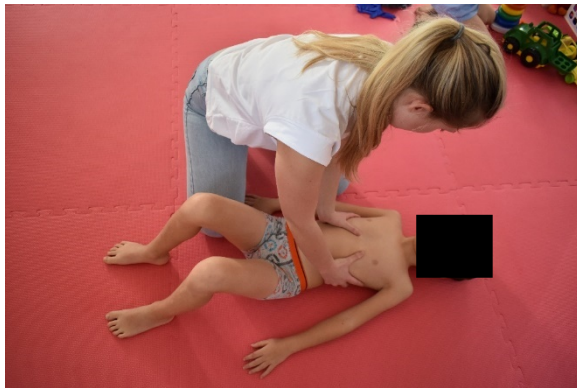Vyšetření dechového stereotypu

- Chlapec dýchá ústy a nosem.
- Stále přetrvává horní hrudní typ dýchání, ale již je přítomna i lateralizace žeber.
- Po uvědomění dochází k břišnému dýchání. Při nádechu nedochází k elevaci ramen.
- Hygienu horních cest dýchacích zvládá.
Dechová frekvence: 20 dechů/min.
- Palpačně velmi mírný gybus vlevo, mírně zkrácené hamstringy a přítomnost diastázy o velikosti 1 centimetr.

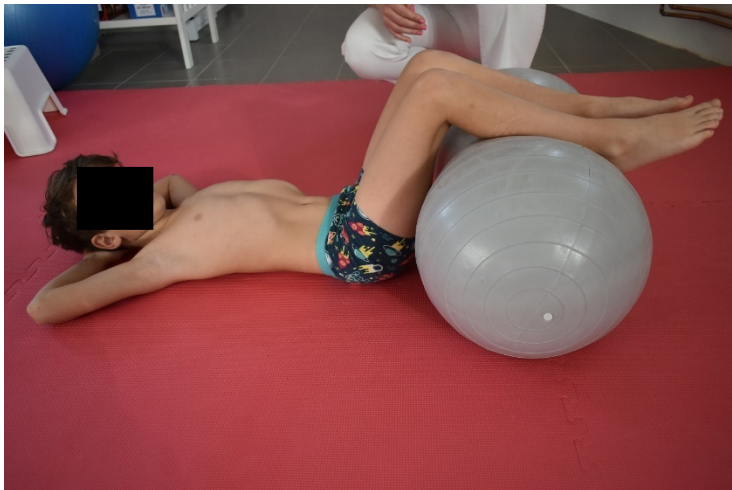Výstupní

- Olovnice prochází středem ramenního kloubu, středem kyčelního kloubu a dopadá k zevnímu kotníku.
- Olovnice prochází přes střed gluteální rýhy a dopadá na střed mezi dolní končetiny.
- Dále bylo provedené vyšetření viz tabulka č. 7 a tabulka č. 8 a 9.


4.7 Použité cviky do cvičebních jednotek



Cvik č. 1 - Lokalizované dýchání vsedě s odporem ruky protilehlé strany a lokalizované dýchání vleže proti odporu terapeuta. (Zdroj: vlastní)



Cvik č. 2 - Poloha na zádech s pokrčenými koleny, s nádechem pacient tlačí lokty do podložky (Zdroj: vlastní)



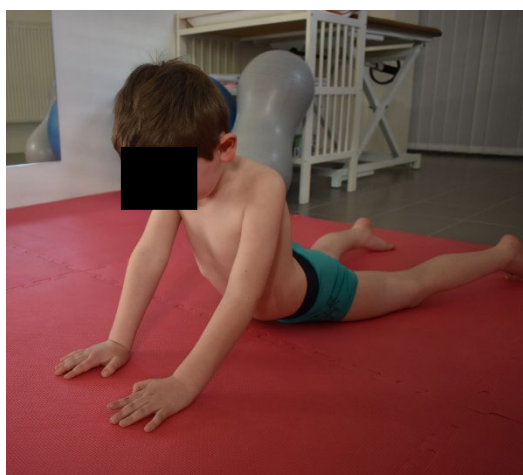Cvik č. 3 - Poloha na zádech s pokrčenými koleny, s nádechem pacient zvedne nohu.
(Zdroj: vlastní)



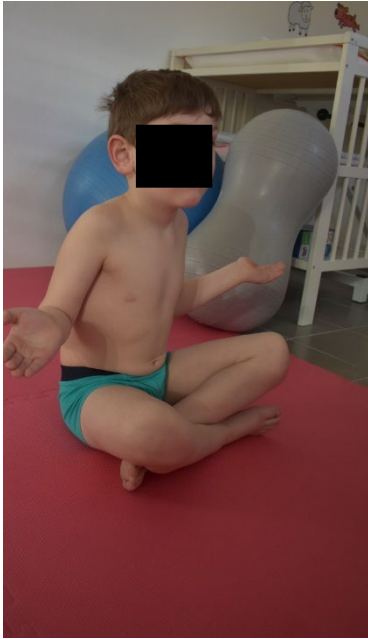Cvik č. 4 – „kočička“ - Poloha na všech čtyřech – s nádechem se pacient vyhrbí
a s nádechem se vrátí zpátky do rovných zad. (Zdroj: vlastní)



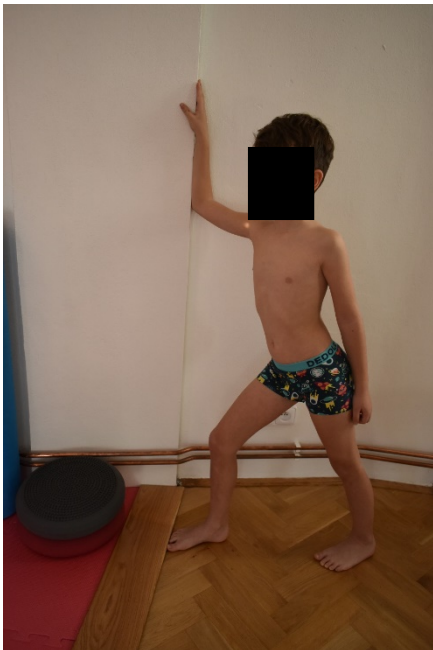Cvik č. 5 - Poloha na čtyřech – s nádechem se pacient otáčí za rukou směrem nahoru a s výdechem zpátky. (Zdroj: vlastní)



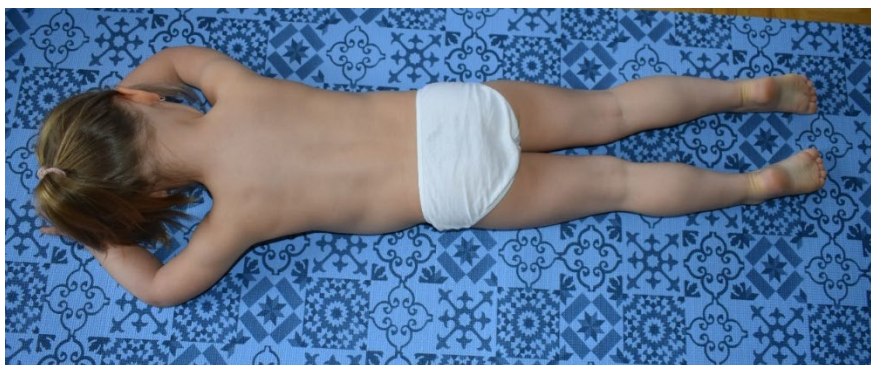Cvik č. 6 - Výdrž v kobře – s nádechem se pacient opře o ruce a prohne se v páteři, dva až tři nádechy vydržím v této pozici a poté s výdechem pokládáme zpět. (Zdroj: vlastní)



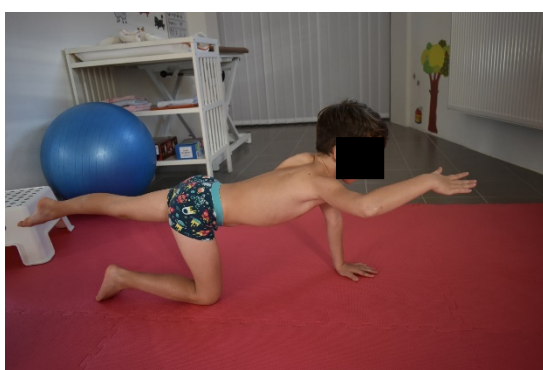
Cvik č. 7 - Poloha v tureckém sedu nebo sedu na patách. Lokty držíme u těla a s nádechem jdeme rukama s dlaněmi vzhůru do stran a s výdechem jdeme s přetočenými dlaněmi zpět.
(Zdroj: vlastní)



Cvik č. 8 - Protahení prsního svalu ve stoje o stěnu. (Zdroj: vlastní)



Cvik č. 9 - Tříměsíční dítě dle DNS vleže na břiše – s nádechem odlepuji hlavu od podložky a tlačím lokty do země. (Zdroj: vlastní)



Cvik č. 10 - Poloha na čtyřech s nádechem zvedneme dolní a protilehlou horní končetinu do vzduchu (Zdroj: vlastní)



Cvik č. 11 - Protážení musculus serratus anterior (Zdroj: vlastní)



Cvik č. 12 - Pozice medvěda z DNS (Zdroj: vlastní)



Cvik č. 13 - Pozice 3. měsíčního dítěte z DNS – na zapojení HSS (Zdroj: vlastní)



Cvik č. 14 - Senzorická stimulace plosky nohy (Zdroj: vlastní)

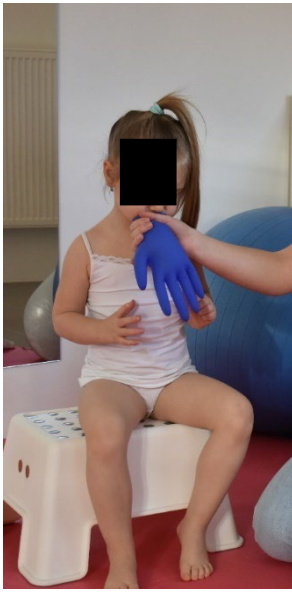4.8 Hygiena dýchacích cest a nácvik prodlouženého výdechu



Cvik č. 15 - Nácvik prodlouženého výdechu pomocí brčka do sklenice s vodou (Zdroj: vlastní)



Cvik č. 16 - Míčková facilitace pro uvolnění obličejových svalů (Zdroj: vlastní)



Cvik č. 17 - Návčik prodlouženého výdechu proti odporu rukavice (Zdroj: vlastní)



Cvik č. 18 - Návčik smrkání (Zdroj: vlastní)

5 Diskuze

Respirační fyzioterapie je velkým tématem této doby. Využívá se jako prevence plicních komplikací na odděleních onkologických, ARO, JIP a po kardiochirurgických operacích (Smolíková a Máček, 2017). Ztotožňuji se s názorem Smolíkové v Koláři (2020), která říká, že špatná funkce respiračního systému má značný vliv na funkci statickou a dynamickou. Pokud dojde k poškození jedné z této složek, dochází k syndromu vadného držení těla. Nejčastěji se vyznačuje přetíženým svalstvem v oblasti hrudníku. I moje studie jasně dokazuje, že dechový stereotyp má výrazný vliv na hluboký stabilizační systém a naopak.

Mým názorem je, že by respirační fyzioterapie měla být automaticky využívána ve všech domácnostech. Po jakémkoliv respiračním onemocnění by se měla praktikovat, aby se předešlo komplikacím s tím spojeným. Pomocí respirační fyzioterapie by rodiče své děti učili správné hygieně dýchacích cest, správnému stereotypu dýchání a předcházeli by tak patologiím v pohybovém aparátu vlivem nemoci. Respirační fyzioterapie je přínosnou terapií pro prevenci vadného držení těla jak u vážných respiračních onemocnění, tak i u banálnějších respiračních stavů. Respirační fyzioterapie by měla být začleněna i do předškolních zařízení a pedagogové by měli být edukováni o výhodách respirační fyzioterapie.

Během výzkumu jsem nenašla žádné ucelené zdroje pro fyzioterapii při banálních onemocněních. Literatura se zabývá převážně závažnějšími onemocněními. Nejčastější indikací k respirační fyzioterapii představují CHOPN, astma, cystická fibróza, rakovina plic, plicní hypertenze a další závažné stavy (Neumannová et al., 2014).

Mým záměrem bylo poukázat na patologie u dětí často trpících respiračními onemocněními a vliv respirační fyzioterapie na držení těla. V dětském věku je důležité zaměřit se na rozvržení terapií jak v ordinaci, tak poté v domácím prostředí. Děti v předškolním věku neudrží dlouho pozornost, proto je přínosné do terapií zařazovat různé typy her a pomůcek. Cviky je dobré připodobňovat zvířátkům a dalším zajímavým popisům, které děti zaujmou. Velice důležitý je vztah dítěte k terapeutovi. Dítě se na setkání má těšit a fyzioterapeut musí dítě umět namotivovat a vysvětlit tak, aby dítě cviky chápalo. Fyzioterapeut také musí odhadnout, co je pacient schopný zvládnout a co už by svou náročností bylo pro terapii nevyhovující. Velmi důležitý vliv na výsledný efekt mají rodiče dětí a průběh terapií v domácím prostředí. Stejně jako s dítětem

je důležitý vztah fyzioterapeuta a rodiče. Rodič odvádí velkou část práce doma se svým dítětem, musí být trpělivý a neoblomný. Rodič si musí být vědom důležitosti pravidelně prováděných terapií doma.

Po informacích ze vstupního vyšetření probandů jsem nejprve uvolnila stažené svalstvo obličejové a hrudníku formou míčkové facilitace a masáže. Dále jsem se zaměřila na nácvik správného stereotypu dýchání, využití pozitivního odporu při nácviku prodlouženého výdechu pomocí rukavice, brčka a vody. Probandku E. F. bylo nutné naučit hygienu horních cest dýchacích. Dále jsem zvolila metodu lokalizovaného dýchání a do cvičebních jednotek jsem zařadila cviky z dynamické dechové gymnastiky, DNS a jógy.

U všech probandů byly výsledky zřetelné. Díky respirační fyzioterapii se nám spolu s pohybovou aktivitou a cviky podařilo zlepšit dechové pohyby, prodloužili jsme výdech a lateralizaci při dýchání. U všech probandů je po terapiích přítomný břišní typ dýchání. U probandky E. F. a probanda A. K. jsme dosáhli výrazného zmenšení břišní diastázy. Na oblast břišní diastázy jsem využila i techniky kineziologického tapingu.

Ztotožňuji se se Smolíkovou a Máčkem (2017), která udává, že u dětí s respiračními obtížemi či vadným dechovým stereotypem je nutné začít s terapií co nejdříve. Důležité je dítě naučit vnímat svůj dech. Od tří až čtyř let je dítě plně schopno dech korigovat a pracovat s ním. K nácviku uvědomění se využívá princip modifikovaného dýchání jako je například foukání do míčku. Tyto metody představují pro dítě zábavně naučný proces.

Pro zdravé i nemocné děti je důležité spojení dechu s pohybovou aktivitou. Pohybová aktivita může být prováděna ve formě skákání, běhání nebo například tančení. Dítě bychom měli v pohybu povzbuzovat a motivovat (Smolíková a Máček, 2017).

V závislosti na této informaci jsem doporučila mamince probanda A. K. začít pohybovou aktivitu formou koníčku. Pro probanda by dle mého názoru bylo vhodné plavání, tancování nebo jiný druh pohybové aktivity. Probandka E. F. začala na mé doporučení již během terapií docházet na dětské tancování, což také mohlo pozitivně ovlivnit výslední efekt terapií. Proband O. B. má jako pohybovou aktivitu sportovní lezení, které je velmi přínosné pro hluboký stabilizační systém a celkové zpevnění těla.

Rodičům všech dětí bych doporučila zaměřit se na hry podporující správný stereotyp dýchání, například prostřednictvím pozitivního výdechového odporu foukat brčkem bubliny do sklenice s vodou, nafukovat balónky nebo pomocí brčka odfukovat molitanové míčky. Výtvarně se děti mohou rozvíjet formou foukacích fixů, jež také využívají pozitivní výdechový odpor, a tím podporují posílení výdechových svalů.

Využitím míčkové facilitace mohou rodiče uvolnit obličejové svalstvo například při přítomnosti rýmy nebo hrudník při kašli. Míčková facilitace také slouží k uvolnění sekretu z dýchacích cest.

Předpokládám, že díky vlivu respirační fyzioterapie na lepší průchodnost dýchacích cest a snadnější odstranění hlenu může dojít ke zkrácení doby respiračního onemocnění. Toto tvrzení mi potvrdily všechny tři matky, všichni probandi přišli již na první návštěvu s respiračním onemocněním nebo rhinitidou. Matky udávaly, že obvyklá doba tohoto onemocnění u jejich dětí trvá přibližně pět až sedm dní. Po zahájení terapie se doba onemocnění zkrátila u dvou probandů na tři dny a u jednoho na čtyři dny. Můžeme se jen domnívat, že respirační fyzioterapie má pozitivní vliv i na délku trvání respiračního onemocnění. Bohužel k tomuto tvrzení nemám žádná rozsáhlá data. Od zahájení terapií až do této doby ani jeden proband neonemocněl žádným respiračním onemocněním.

Po vyhodnocení terapií a výsledků považuji cíle své bakalářské práce za splněné. U všech probandů došlo vlivem terapií k upravení dechového stereotypu. Probandka E. F. se naučila hygieně dýchacích cest. Zřetelné je i zlepšené držení těla všech probandů. Došlo k lateralizaci žeber a rozvíjení hrudníku všemi směry. Za velmi pozitivní považuji zapojení břišních svalů, což udává zmenšení břišní diastázy u probanda A. K. a probandy E. F. Z důvodu nízkého počtu probandů nelze ale přesně říci, zda k tomu nepřispěla i pohybová činnost probandů mimo terapie. Maminky s průběhem terapií byly velmi spokojené, udávají viditelné zlepšení držení těla svých dětí a považují jako dobrý nápad zařadit brožurky s cviky do čekáren pediatrů. Na tyto otázky odpovídají v polostrukturovaném rozhovoru viz příloha č.3. Žádný proband od zahájení terapie do současné doby neonemocněl žádným respiračním onemocněním. Bakalářská práce může být použita jako informační materiál pro rodiče dětí s častým respiračním onemocněním nebo jako vzdělávací materiál pro zdravotnické pracovníky a pedagogy.

6 Závěr

Bakalářská práce se zaměřuje na možnosti využití respirační fyzioterapie u dětí v předškolním věku. V teoretické části se zaměřuji na popis anatomie dechového aparátu a fyziologii dýchání. Dále popisuji psychologické a motorické projevy dítěte v předškolním věku. Nejpodstatnější kapitolou teoretické části jsou možnosti respirační fyzioterapie a další vhodné koncepty pro prevenci vadného držení těla vlivem častých respiračních onemocnění.

Praktická část práce obsahuje kineziologické rozborů tří probandů s častými respiračními obtížemi. Následně je popsán průběh individuální terapie všech tří probandů včetně zhodnocení terapií. Nakonec bylo zhotoveno výstupní vyšetření všech probandů, jež poukazuje na účinnost použité terapie.

Hlavní metodou využívanou při terapiích byla respirační fyzioterapie, která byla doplněna cviky z DNS, jógy nebo využitím technik sensorické stimulace, kineziologického tapingu, masáže a míčkové facilitace.

Práce s dětmi v předškolním věku je postavena na motivaci. Je nutné proniknout do dětského světa her a terapii tvořit tak, aby co nejvíce zaujala dětského pacienta. Děti v předškolním věku nedokáží dlouho udržet pozornost a soustředěnost, proto jsou terapie kratší, ale co nejefektivnější. Fyzioterapeut pracující s dětským okruhem pacientů musí být kreativní a rozumět dětem.

7 Použité zdroje

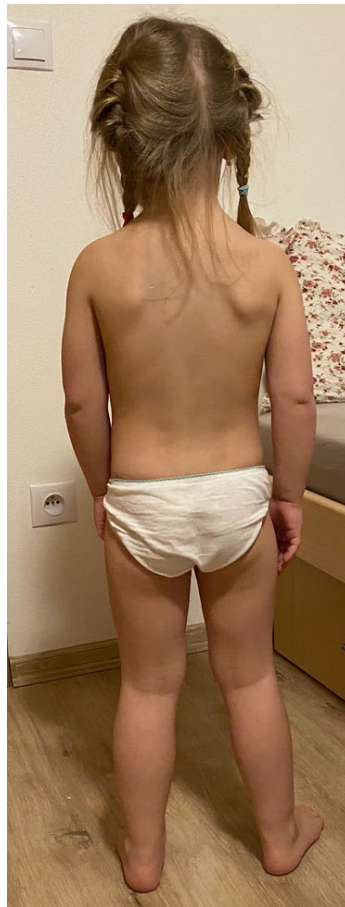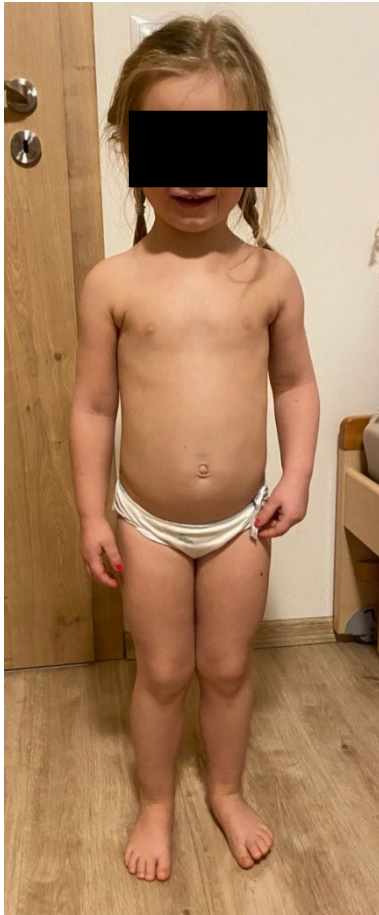- 1) DEMURI, G. P. et al., 2019. *Clinical and Virological Characteristics of Acute Sinusitis in Children, Clinical Infectious Diseases* [online]. Volume 69, Issue 10, Pages 1764–1770 [cit. 22-04-15]. Dostupné z: <https://doi.org/10.1093/cid/ciz023>
- 2) DOSBABA, F., KRÍŽOVÁ, D., HARTMAN M., 2021. *Rehabilitační ošetřování v klinické praxi*. Praha: Grada Publishing. ISBN 978-80-271-1050-6.
- 3) DYLEVSKÝ, I., 2009a. *Funkční anatomie*. Praha: Grada. ISBN 978-80-247-3240-4.
- 4) DYLEVSKÝ, I., 2009b. *Kineziologie: základy strukturální kineziologie*. Praha: Triton. ISBN 978-80-7387-324-0.
- 5) DYLEVSKÝ, I., 2009c. *Speciální kineziologie*. Praha: Grada, 2009. ISBN 978-80-247-1648-0.
- 6) EVENSEN, K. et al., 2021. Profile of children referred to primary health care physiotherapy: a longitudinal observational study in Norway [online]. *BMC health services research*, 21(1), 16. [cit. 22-04-15]. Dostupné z: <https://doi.org/10.1186/s12913-020-05988-8>
- 7) GREGORY, P. D. et al., 2019. Clinical and virological characteristics of acute sinusitis in children [online]. *Clinical infectious diseases*. 69(10), 1764-1770. [cit. 22-04-15]. Dostupné z: <https://doi.org/10.1093/cid/ciz023>
- 8) GUTOVÁ, V., 2016. Dětské astma, rizika a hmotnosti prevence [online]. *Pediatric pro praxi*. 17(1), 7-12. ISSN 1803-5264. [cit. 2022-03-29]. Dostupné z: <https://www.solen.cz/pdfs/ped/2016/01/02.pdf>
- 9) HALADOVÁ, E., 2007. *Léčebná tělesná výchova: cvičení*. 3., nezměn. vydání. Brno: Národní centrum ošetrovatelství a nelékařských zdravotnických oborů. ISBN 978-80-7013-460-3.
- 10) HALADOVÁ, E., NECHVÁTALOVÁ, L., 2010. *Vyšetřovací metody hybného systému*. 3., nezměn. vydání. Brno: Národní centrum ošetrovatelství a nelékařských zdravotnických oborů. ISBN 978-80-7013-516-7.
- 11) HROMÁDKOVÁ, J., 1999. *Fyzioterapie*. Praha: H & H. ISBN 80-86022-45-5.
- 12) JEBAVÁ, Z., 1997. *Míčujeme pro zdraví – Návod na účinnou podpůrnou léčbu neurologických, respiračních a ortopedických onemocnění a urychlení léčby a poúrazových stavů pro děti a dospělé*. Stará Paka: Bellis. ISBN: 02-09-00292-37.

- 13) KOBROVÁ, J., VÁLKA, R., 2017. *Terapeutické využití tejpování*. Praha: Grada Publishing. ISBN 978-80-271-0181-8.
- 14) KLÍMA, J., 2016. *Pediatric pro nelékařské zdravotnické obory*. Praha: Grada Publishing. Sestra (Grada). ISBN 978-80-247-5014-9.
- 15) KOLÁŘ, P., 2020. *Rehabilitace v klinické praxi*. 2. vydání. Praha: Galén. ISBN 978-80-7492-500-9.
- 16) SMOLÍKOVÁ, L., MC *Fyzioterapie a pohybová léčba u chronických plicních onemocnění*. 1. vydání. Praha: Blue Wings s.r.o.
- 17) SMOLÍKOVÁ, L., MÁČEK, M. 2010. *Respirační fyzioterapie a plicní rehabilitace*. Brno: Národní centrum ošetrovatelství a nelékařských zdravotnických oborů. ISBN: 978-80-7013-527-3.
- 18) SMOLÍKOVÁ, L., MÁČEK, M. 2017. *Léčebná rehabilitace v pediatrii*. Praha: Raabe, [2017]. Rehabilitační a fyzikální terapie. ISBN 978-80-7496-313-1.
- 19) HALADOVÁ, E., 2007. *Léčebná tělesná výchova: cvičení*. 3., nezměn. vydání. Brno: Národní centrum ošetrovatelství a nelékařských zdravotnických oborů. ISBN 978-80-7013-460-3.
- 20) LEBL, J. 2012. *Klinická pediatrie*. 2. vydání. Praha: Galén. ISBN 978-80-7262-772-1.
- 21) MÁČEK, M., RADVANSKÝ, J., 2011. *Fyziologie a klinické aspekty pohybové aktivity*. Praha: Galén. ISBN 978-80-7262-695-3.
- 22) MÁČEK, M., SMOLÍKOVÁ, L., 1995. *Pohybová léčba u plicních chorob: respirační fyzioterapie*. Victoria Publishing: Praha. ISBN 80-7187-010-2.
- 23) MACHOVÁ, J., 2002. *Biologie člověka pro učitele*. Praha: Karolinum. ISBN 80-7184-867-0.
- 24) MCILWAINE, M. P., LEE Son, N. M., RICHMOND, M. L., 2014. Physiotherapy and cystic fibrosis: what is the evidence base? [online]. *Curr Opin Pulm Med*, 20(6):613-7. [cit. 2022-03-29]. Dostupné z: <https://pubmed.ncbi.nlm.nih.gov/25225791/>
- 25) MUNTAU, A. 2014. *Pediatric*. 2.vydání. Praha: Grada. ISBN: 978-80-247-4588-6.
- 26) MOUREK, J., 2012. *Fyziologie: učebnice pro studenty zdravotnických oborů*. 2., dopl. vydání. Praha: Grada. Sestra (Grada). ISBN 978-80-247-3918-2.

- 27) NEUMANNOVÁ, K., ZATLOUKAL, J., KOBLÍŽEK, V., 2014. *Doporučený postup plicní rehabilitace* [online]. [cit. 2022-04-22]. Dostupné z: <http://www.pneumologie.cz/guidelines/>
- 28) NOVOTNÁ, B., NOVÁK, J., 2012. *Alergie a astma: v těhotenství: prevence v dětství*. Praha: Grada. ISBN 978-80-247-4390-5.
- 29) ORAVCOVÁ, L., 2017. Dech a jóga. *Umění fyzioterapie: rehabilitace, diagnostika, léčba, prevence*. 4, 73-78. ISSN 2464-6784.
- 30) PEŘAN, D., CMOREJ, P. CH., NESVADBA, M., 2020. *Dušnost v prvním kontaktu*. Praha: Grada Publishing. ISBN 978-80-271-1682-9.
- 31) SMĚKAL, D. et al., 2006. *Funkční hodnocení pohybového systému v kinantropologických studiích. Měření zkrácených svalů, funkční testy páteře a hodnocení hypermobility*. Olomouc: Univerzita Palackého. ISBN 80-244-1305-1.
- 32) TOBE, M., SAITO, S., 2020. Analogy between classical Yoga/Zen breathing and modern clinical respiratory therapy [online]. *Journal of anesthesia*, 34(6), 944–949. [cit. 2022-03-29]. Dostupné z: <https://doi.org/10.1007/s00540-020-02840-5>
- 33) VĚLE, F., 2006. *Kineziologie: přehled klinické kineziologie a patokineziologie pro diagnostiku a terapii poruch pohybové soustavy*. 2. vydání. (V Tritonu 1.). Praha: Triton, 2006. ISBN 80-7254-837-9.
- 34) VOTAVA, F. 2007. Vyšetření respiračního systému. In LEBL, J. et al., *Preklinická pediatrie*. 2., přepracované vydání. Praha: Galén. ISBN 978-80-7262-438-6.
- 35) WALTER, B., HEIDI, W. 2010. *Masáže kojenců. Pro rodiče*. Praha: Grada. ISBN: 978-80-247-2739-4.
- 36) YUM, H. Y. et al., 2021. Prevalence, comorbidities, diagnosis, and treatment of nonallergic rhinitis: real-world comparison with allergic rhinitis [online]. *Clinical and experimental pediatrics*. 64(8), 373–383. Dostupné z: <https://doi.org/10.3345/cep.2020.00822>

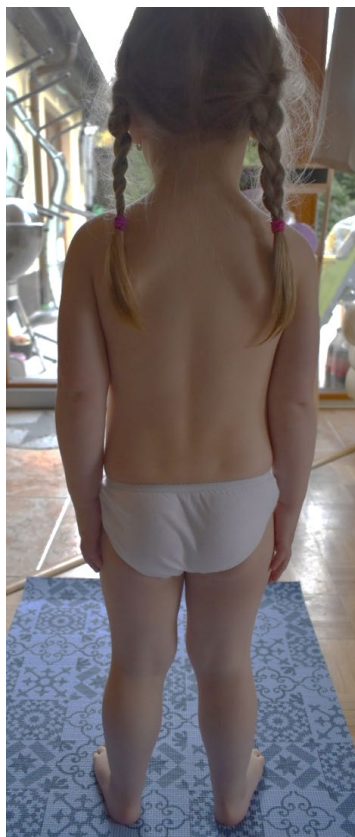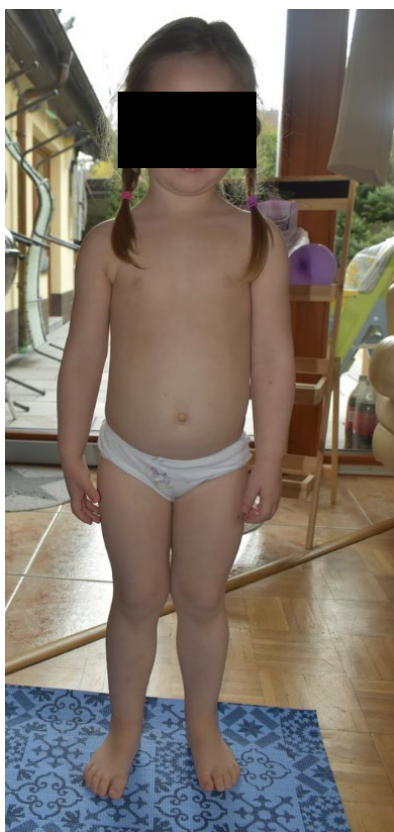8 Přílohy

Příloha č.1 - Fotografie probandky E.F. před zahájením terapií



Zdroj: vlastní

Příloha č.2 - Fotografie probandky E.F. po ukončení terapií



Zdroj: vlastní

Příloha č.3 – Polostrukturovaný rozhovor s matkami probandů

1) Nejprve jsem se chtěla zeptat, jestli jste se s pojmem respirační fyzioterapie setkali již dříve a popřípadě co jste si pod pojmem představili?

Matka respondenta I: *„Ano, s respirační fyzioterapií jsme se setkali, když bylo starší dceři diagnostikováno asthma bronchiale.“*

Matka respondenta II: *„Nikdy předtím jsem o respirační fyzioterapii neslyšela. Má představa byla procvičování dýchání.“*

Matka respondenta III: *„Neměla jsem informace ohledně respirační fyzioterapie. představu jsem měla o různých variantách dýchání.“*

2) Pozorovali jste nějaké změny na dítěti v průběhu rehabilitace a po jejím ukončení? Jaké?

Matka respondenta I: *„Zejména jsme si všimli, že dýchá více nosem.“*

Matka respondenta II: *„Po ukončení cvičení byly vidět jasné pokroky hlavně v držení celého těla a zlepšení dýchání.“*

Matka respondenta III: *„V průběhu terapie se dcera naučila vysmrkat, dýchá více nosem a celkově i postoj se zlepšil.“*

3) Cvičili jste poctivě v domácím prostředí cviky, které byly navrženy terapeutem a zařazeny do cvičební jednotky?

Matka respondenta I: *„Ano, cvičili jsme podle instrukcí, syn se na cvičení těšil, zejména, když byly cviky proloženy nějakou hrou.“*

Matka respondenta II: *„Ano, cvičili.“*

Matka respondenta III: *„Ano.“*

4) Jak byste hodnotili průběh terapií?

Matka respondenta I: *„Byli jsme spokojeni, jak s vedením jednotlivých terapií, tak podrobnou instruktáží cviků na doma.“*

Matka respondenta II: *„Za nás je to velmi dobrá zkušenost, některé cviky po mně syn vyžaduje nadále.“*

Matka respondenta III: *„Terapie se mně i dceři líbily, byly pojaty zábavnou formou hlavně pro dítě. Nejvíce se nám líbilo připodobňování cviků k zvířátkům.“*

5) Jak vnímaly terapie děti?

Matka respondenta I: „Syn se většinou na terapii těšil, že předvede, co se naučil, ani doma nebylo nutné ho přemlouvat jako třeba na trénování v rámci logopedie.”

Matka respondenta II: „Syna to bavilo, něco méně, něco více... ale vždy se těšil na setkání, aby se předvedl, co se naučil.”

Matka respondenta III: „Pokaždé, když jsme měly jet na terapii, dcera byla nadšená a ptala se, jestli budeme cvičit kočičku a foukat do rukavice.”

6) Zdála se vám náročnost terapií úměrná schopnostem dítěte?

Matka respondenta I: „Ano.”

Matka respondenta II: „Určitě.”

Matka respondenta III: „Ano, dcera neměla problém s žádným cvikem.”

7) Je obtížné a časově náročné cvičit s dítětem doma nebo přimět dítě ke cvičení?

Matka respondenta I: „Myslím, že je to o nastavení priorit a vysvětlení dítěti důležitosti cvičení a zároveň je třeba, aby cvičení bylo nastaveno tak, aby dítě vnímalo zlepšování se, a to zejména z hlediska další motivace.”

Matka respondenta II: „Časově náročné to není, měli jsme to nastavené na každý den v určitou hodinu a nebyl problém.”

Matka respondenta III: „U dcery nám ze začátku dělal problém vytvořit si návyk na pravidelné cvičení. Po týdnu pravidelného cvičení jsme si vytvořily rutinu a nebyl žádný problém se cvičením.”

8) Myslíte si, že by bylo vhodné zařadit základní cviky z respirační fyzioterapie do čekáren pediatrů formou brožurek?

Matka respondenta I: „Ano.”

Matka respondenta II: „Určitě by to bylo užitečné, já jsem se to dozvěděla náhodou, že je taková možnost cvičení... A v čekárnách by to bylo fajn.”

Matka respondenta III: „Myslím si, že v dnešní době by matky dětí často trpících dechovými obtížemi uvítaly jakoukoliv informaci navíc, jak dítěti pomoci i doma.”

9 Zkratky

ARO – Anesteziologické a resuscitační oddělení

č. - číslo

HSS – Hluboký stabilizační systém

CHOPN – Chronická obstrukční pulmonální nemoc

JIP – Jednotka intenzivní péče

m. - musculus

10 Seznam obrázků

Obrázek č. 1 - Lokalizované dýchání vsedě s odporem ruky protilehlé strany a lokalizované dýchání vleže proti odporu terapeuta. (Zdroj: vlastní)

Obrázek č. 2 - Poloha na zádech s pokrčenými koleny, s nádechem pacient tlačí lokty do podložky (Zdroj: vlastní)

Obrázek č. 3 - Poloha na zádech s pokrčenými koleny, s nádechem pacient zvedne nohu. (Zdroj: vlastní)

Obrázek č. 4 – „kočička“ - Poloha na všech čtyřech – s nádechem se pacient vyhrbí a s nádechem se vrátí zpátky do rovných zad. (Zdroj: vlastní)

Obrázek č. 5 - Poloha na čtyřech – s nádechem se pacient otáčí za rukou směrem nahoru a s výdechem zpátky. (Zdroj: vlastní)

Obrázek č. 6 - Výdrž v kobře – s nádechem se pacient opře o ruce a prohne se v páteři, dva až tři nádechy vydržím v této pozici a poté s výdechem pokládáme zpět. (Zdroj: vlastní)

Obrázek č. 7 - Poloha v tureckém sedu nebo sedu na patách. Lokty držíme u těla a s nádechem jdeme rukama s dlaněmi vzhůru do stran a s výdechem jdeme s přetočenými dlaněmi zpět. (Zdroj: vlastní)

Obrázek č. 8 - Protážení prsního svalu ve stoje o stěnu. (Zdroj: vlastní)

Obrázek č. 9 - tříměsíční dítě dle DNS vleže na břiše – s nádechem odlepí hlavu od podložky a tlačím lokty do země. (Zdroj: vlastní)

Obrázek č. 10 - Poloha na čtyřech s nádechem zvedneme dolní a protilehlou horní končetinu do vzduchu (Zdroj: vlastní)

Obrázek č. 11 - Protážení musculus serratu anterior (Zdroj: vlastní)

Obrázek č. 12 - Pozice medvěda z DNS (Zdroj: vlastní)

Obrázek č. 13 - Pozice 3. měsíčního dítěte z DNS – na zapojení HSS (Zdroj: vlastní)

Obrázek č. 14 - Senzorická stimulace plosky nohy (Zdroj: vlastní)

Obrázek č. 15 - Návčik prodlouženého výdechu pomocí brčka do sklenice s vodou (Zdroj: vlastní)

Obrázek č. 16 - Míčková facilitace pro uvolnění obličejových svalů (Zdroj: vlastní)

Obrázek č. 17 - Návčik prodlouženého výdechu proti odporu rukavice (Zdroj: vlastní)

Obrázek č. 18 - Návčik smrkání (Zdroj: vlastní)