



Fakulta zemědělská
a technologická
Faculty of Agriculture
and Technology

Jihočeská univerzita
v Českých Budějovicích
University of South Bohemia
in České Budějovice

JIHOČESKÁ UNIVERZITA V ČESKÝCH BUDĚJOVICÍCH FAKULTA ZEMĚDĚLSKÁ A TECHNOLOGICKÁ

Katedra zootechnických věd

Bakalářská práce

Využití termografie v chovu koní

Autorka práce: Eliška Kozlová

Vedoucí práce: Mgr. Veronika Čoudková, Ph.D.

České Budějovice
2023

Prohlášení

Prohlašuji, že jsem autorem této kvalifikační práce a že jsem ji vypracovala pouze s použitím pramenů a literatury uvedených v seznamu použitých zdrojů.

V Českých Budějovicích dne

.....
Podpis

Abstrakt

U koní je využití infračervené termografie na vzestupu zejména kvůli bezkontaktnosti a vysoké citlivosti na změnu teploty. Díky těmto vlastnostem nachází uplatnění v řadě odvětví, jako je například jezdecký sport, fyzioterapie, reprodukce a samotná veterinární medicína koní.

Cílem této práce bylo vytvořit přehled o dosavadních vědeckých a praktických poznatcích týkajících se využití termografie v chovu koní. V další části bylo cílem vlastní sledování v provozních podmínkách stáje a následné ověření metodiky použití termokamery v chovu koní. Byla zhodnocena náročnost provedení, kvalita výstupů a možnost využití v chovatelské praxi.

Termografické měření se uskutečnilo na rodinné farmě pomocí termokamery Flir E5-XT. U 8 koní byly pořízeny termogramy distálních částí končetin, jedinci byli ve věku od 4 do 29 let. Termografické snímky se vyhodnocovaly kvalitativně. Byl porovnáván rozdíl teplot mezi symetrickými oblastmi končetin a výsledky byly dány do souvislosti se zdravotními záznamy koní. Pokud se objevil rozdíl teplot mezi kolaterálními končetinami větší než 2 °C, byl tento rozdíl pokládán za signál zdravotního problému.

Termokamera potvrdila nárok zadní končetiny u valacha Santyse, zde byl rozdíl teplot mezi zadními končetinami 4 °C. Dále termografie ukázala vysoké teploty šlach (42,3 °C) klisny Sunnamy, u které bylo diagnostikováno chronické onemocnění šlach předních nohou. U Libie oblasti se zvýšenou teplotou naznačovali účinky léčby pomocí pijavic. Avšak u valacha Hipstera nejspíše rozdíl teploty šlach předních nohou o 2,9 °C způsobila nesprávná metodika termografického měření. Konkrétně se jednalo o kartáčování předních nohou těsně před vyšetřením. U zkoumaných jedinců byla zjištěna průměrná teplota korunky kopyta $31 \pm 1,6$ °C.

Využití termografie je v chovu koní velice užitečné, při měření je ale důležité zohlednit faktory vnějšího prostředí, informace o zdravotním stavu koně a také technické parametry termokamery. Neméně důležité je proškolení osoby provádějící dané měření a následné vyhodnocení termogramů.

Klíčová slova: termografie, kůň, zdravotní stav

Abstract

The use of infrared thermography in horses is on the rise, mainly because of its non-contact and high sensitivity to temperature changes. Due to these characteristics, it is used in a number of sectors, such as equestrian sports, physiotherapy, reproduction and equine veterinary medicine itself.

The aim of this thesis was to provide an overview of the current scientific and practical knowledge concerning the use of thermography in equine breeding. In the next part, the aim was the actual observation in the operating conditions of the stable and the subsequent verification of the methodology of the use of thermography in horse breeding. The complexity of the implementation, the quality of the outputs and the possibility of use in breeding practice were evaluated.

Thermographic measurements were carried out on a family farm using a Flir E5-XT thermal imager. Thermograms of the distal parts of the limbs were taken in 8 horses, the individuals ranged in age from 4 to 29 years. The thermographic images were evaluated qualitatively. The temperature difference between symmetrical limb regions was compared and the results were related to the horses' health records. If there was a difference in temperature between collateral limbs greater than 2 °C, this difference was considered a signal of a health problem.

The thermal imaging confirmed the hind limb advance in the gelding Santys, here the temperature difference between the hind limbs was 4 °C. Furthermore, thermography showed high tendon temperatures (42.3 °C) in the mare Sunnamy, who was diagnosed with chronic tendon disease of the forelegs. In Libia, the areas of elevated temperature suggested the effects of treatment with leeches. However, in the Hipster gelding, the 2.9 °C difference in foreleg tendon temperature was probably due to incorrect thermographic measurement methodology. Specifically, it involved brushing the forelegs just prior to the examination. The average temperature of the hoof crown was found to be $31 \pm 1,6$ °C in the animals examined.

The use of thermography is very useful in horse breeding, but it is important to take into account environmental factors, information about the health of the horse and the technical parameters of the thermal imager. Equally important is the training of the person taking the measurements and the subsequent evaluation of the thermograms.

Keywords: thermography, horse, health condition

Poděkování

Ráda bych poděkovala své vedoucí práce Mgr. Veronice Čoudkové, Ph.D. za odborné vedení, cenné rady a dohled při zpracování této bakalářské práce. Dále poděkování patří rodině a blízkým za podporu a trpělivost.

Obsah

Úvod.....	8
1 Literární přehled.....	9
1.1 Termografie	9
1.1.1 Infračervené záření.....	9
1.1.2 Metody měření infračerveného záření	10
1.1.3 Termokamera	10
1.1.4 Termogram.....	12
1.2 Zásady při použití termografie u koní	13
1.2.1 Výběr místa pro měření termokamerou	13
1.2.2 Úhel měření.....	14
1.2.3 Vzdálenost termokamery od jedince.....	15
1.2.4 Příprava koně na termografické vyšetření.....	15
1.3 Uplatnění termografie v chovu koní.....	17
1.3.1 Využití ve veterinární medicíně.....	17
1.3.2 Využití v jezdeckém sportu.....	26
1.3.3 Význam oka v termografii	31
1.3.4 Využití ve fyzioterapii.....	32
1.3.5 Možnosti využití termokamery v chovatelské praxi	34
2 Cíl práce a hypotézy.....	35
3 Materiál a metodika.....	36
3.1 Charakteristika farmy	36
3.2 Sběr dat.....	36
3.3 Termografické měření	36
3.3.1 Termokamera	37
4 Výsledky měření a diskuse.....	39

4.1	Vyhodnocení termogramů.....	39
4.1.1	Teploty šlach.....	40
4.1.2	Teploty kopyt.....	42
5	Závěr.....	44
6	Seznam použité literatury.....	46
7	Seznam obrázků.....	57
8	Seznam tabulek.....	58

Úvod

Infračervená termografie (IRT) je bezkontaktní a neinvazivní zobrazovací metoda poskytující obraz rozložení teploty povrchu těla měřeného zvířete. Má široké využití v různých oborech, jako je například humánní a veterinární medicína nebo energetický, vojenský a stavební průmysl.

IRT je hojně využívána i v chovu koní, a to v řadě oblastí. Nejčastěji je nápomocná při lokalizaci zánětlivých onemocnění. Termokamera totiž dokáže na základě rozdílů teplot objevit patologické změny oblasti již 14 dní před klinickými příznaky. Lze tedy včas diagnostikovat onemocnění a následně vizuálně sledovat průběh léčby. Díky relativně dobré finanční dostupnosti může být termokamera pomocníkem pro větší chovatele, a to při preventivní kontrole zdravotního stavu jedinců ve stáji. Chovateli může termografie pomoci včas odhalit ortopedická onemocnění. Je možné hodnotit správné napasování sedla. Pomocí IRT může majitel koně dokonce pozorovat i zdravotní stav kopyt.

Termokamera je užitečná jak pro chovatele koní, tak pro veterinární lékaře. V reálném čase dokáže detekovat sebemenší změnu teploty, proto je termografie vynikající diagnostickou pomůckou, která doplňuje a podporuje další vyšetřovací metody, mezi které se řadí například ultrazvuk a rentgen. IRT má také své místo u sledování welfare koní, a to i při závodech pořádaných Mezinárodní jezdeckou federací (FEI).

Výsledné termogramy však závisí na řadě faktorů, a to jak na okolním prostředí, tak na přípravě vyšetřovaného koně anebo na proškolení osoby, která provádí měření a vyhodnocení termografických snímků. To všechno může mít významný vliv na pravdivost výsledků.

Tato práce popisuje pestré možnosti využití termografie v chovu koní a její potenciální rozvoj v budoucnosti.

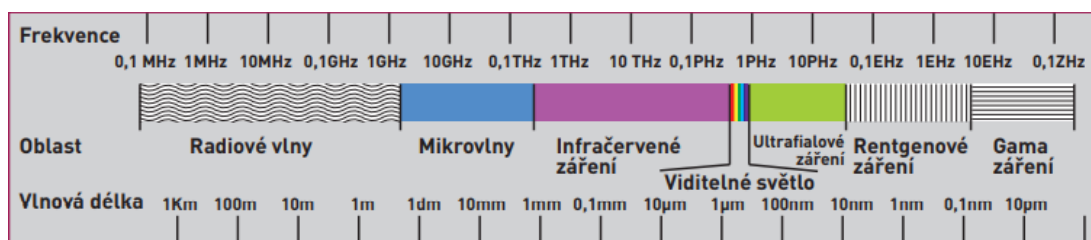
1 Literární přehled

1.1 Termografie

Infračervená termografie (IRT) je neinvazivní, bezkontaktní vizualizační metoda, která zobrazuje rozložení teploty na povrchu pro pozdější vyhodnocení fyziologických změn. Díky tomu nedojde ke znehodnocení či poškození povrchu pro dané měření. Je to nesmírná výhoda oproti jiným metodám, které mohou ublížit testovanému subjektu (REDAELLI *et al.*, 2014). IRT analyzuje vyzařovanou infračervenou energii daného tělesa (KNÍŽKOVÁ a KUNC, 2021). Abychom spolehlivě provedli termografické měření, mělo by probíhat ve vhodné vyšetřovací místnosti a na pečlivě připraveném zvířeti (SOROKO a DAVIES MOREL, 2016).

1.1.1 Infračervené záření

Seskupení elektromagnetických vln různých délek nazýváme elektromagnetické záření. Na obrázku 1 je vidět, že největší vlnovou délku mají rádiové vlny, následují mikrovlny, infračervené záření (IR), viditelné světlo, ultrafialové záření, rentgenové záření a záření gama (KNÍŽKOVÁ a KUNC, 2020).



Obrázek 1: Elektromagnetické záření (ZAPLETAL, 2009)

Infračervené záření je výsledkem pohybu elektronů a je přenášeno z povrchu těla elektromagnetickými vlnami o různých délkách v rozmezí od 0,7 do 1000 μm (KASTBERGER a STACHL, 2003). IR můžeme základně rozdělit na pásma blízké (0,76–5 μm), střední (5–30 μm) a dlouhé (30–1000 μm) (KNÍŽKOVÁ a KUNC, 2020). Záření je vysíláno z jakéhokoliv předmětu, které má teplotu vyšší, než je absolutní nula (-273,16 °C) (ROSENMEIER *et al.*, 2012).

K objevu IR došlo v roce 1800, kdy astronom Sir William Herschel uskutečnil experiment se slunečním světlem. Ten spočíval v tom, že sluneční paprsky rozložil pomocí krystalu (FLUKE, 2009). Jak uvádí také (KNÍŽKOVÁ a KUNC, 2020), díky citlivému teploměru přišel na to, že tam kde dopadá světlo červené, je teplota vyšší než

oblast, kam dopadá světlo modré. Dokonce se teplota rapidně zvedne za červenou hranou spektra (nepatřící do viditelného spektra), tuto oblast pod červeným světlem můžeme díky tomuto pokusu znát jako infračervené záření.

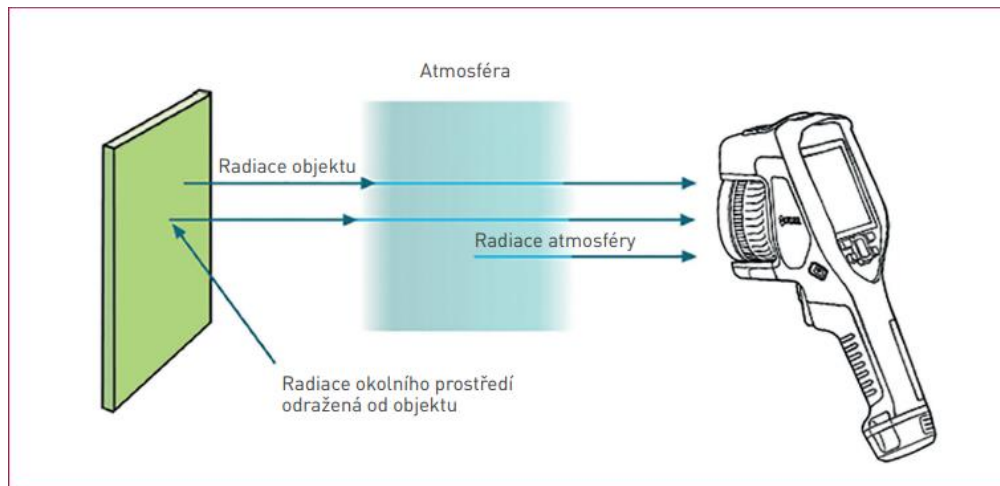
1.1.2 Metody měření infračerveného záření

Energie přenášená z povrchu těla infračerveným zářením závisí na fyziologických procesech probíhajících v těle a také na podmínkách prostředí, které následně ovlivňují krevní oběh zvířete. Měření IR je tedy užitečné při zjišťování fyziologických změn, které vedou k produkci tepla například při tréninku, zranění, anebo nemoci (TURNER *et al.*, 2001).

Záření můžeme měřit pomocí jednoduchého pyrometru nebo termografické kamery. Pyrometr je používán pro měření teplotních hodnot určité oblasti. Oproti tomu termokamera vytváří obraz (termogram) a ten zobrazuje mapu záření infračervené energie na zvolené ploše povrchu (SOROKO *a* DAVIES MOREL, 2016).

1.1.3 Termokamera

IR je pro lidské oko neviditelné, proto tedy k jeho vizualizaci používáme termografickou kameru. Pověštinou připomíná vzhledem klasickou kameru, ale v dnešní době již existují například termografické adaptéry do mobilních telefonů nebo termografické puškohledy. Termokamery neměří povrchovou teplotu zvířete, ale samotná povrchová teplota se dopočítá díky změřené intenzitě toku infračerveného záření a zadaných okrajových podmínek. Při měření je vždy mezi objektem a kamerou vrstva vzduchu. Protože je teplota vzduchu vyšší než 0 Kelvinů (absolutní nula), znamená to, že i ovzduší vyzařuje tepelné záření. Je tedy nutné zaznamenat údaje o teplotě, relativní vlhkosti vzduchu a také o vzdálenosti mezi kamerou a měřeným objektem (obrázek 2), abychom po zadání těchto hodnot do softwaru mohli získat co nejpřesnější termogram. Všechny naměřené materiály, který kamera pořídí, se tedy následně počítačově zpracuje do jednotlivých termogramů a ty jsou pak určeny k detailní analýze (KNÍŽKOVÁ *a* KUNC, 2020).



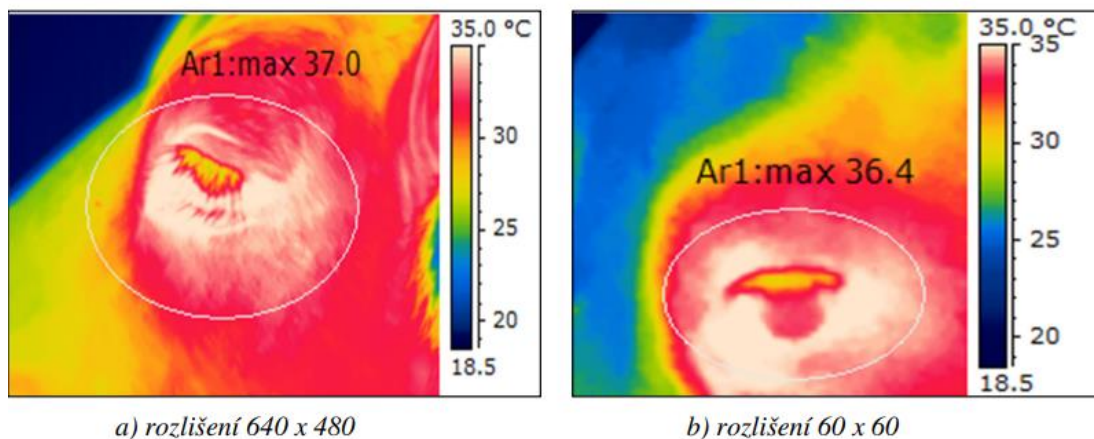
Obrázek 2: Složky záření dopadající na snímač termokamery (SVOBODA, 2012)

Termokamery se vyrábějí se dvěma typy senzorů: krátkovlnným a dlouhovlnným. Krátkovlnné kamery typicky detekují záření o vlnových délkách (3m – 5 μm). Dlouhovlnné kamery jsou citlivé na vlnové délky 7–14 μm (SOROKO a DAVIES MOREL, 2016). Podle Wienova zákona objekt s vysokou povrchovou teplotou vyzařuje špičkové záření na krátkých vlnových délkách (0,9 – 5 μm), zatímco objekt s nižší povrchovou teplotou vyzařuje špičkové záření o dlouhých vlnových délkách (7–14 μm). Krátkovlnné kamery jsou proto většinou konstruovány pro průmyslové použití, kde jsou zaznamenávány vysoké hodnoty teplot, naopak dlouhovlnné kamery se používají tam, kde jsou nižší teploty (KATSBERGER a STACHL, 2003).

Jak uvádí SOROKO a DAVIES MOREL (2016), tělo zvířete vyzařuje IR o vlnové délce 3 až 50 μm . Nejvyšší vyzařovaná vlnová délka závisí na okolní teplotě. Čím je totiž vyšší okolní teplota, tím vyšší je teplota povrchu těla, což má za následek vyzařování záření kratších vlnových délek. Vzhledem k běžně se vyskytujícímu rozsahu okolních teplot, je pro vyšetření zvířat nejvhodnější dlouhovlnná kamera.

Pro termografii v chovu koní by měla být termokamera přenosná a odolná, protože se používá v náročném venkovním prostředí. Snímač by měl mít vysoké rozlišení pro maximální detaily obrazu, termografii velkých zvířat je většinou potřeba provádět ze vzdálenosti několika metrů od objektu. Dobré detaily lze třeba získat při rozlišení 640 x 480 pixelů a více. Čím méně šumu snímek obsahuje, tím je větší přesnost měření a tím je v termogramu zajištěna vyšší tepelná citlivost, kterou dokáže termokamera rozlišit mezi dvěma body na snímku (obrázek 3). Moderní kamery mají teplotní citlivost nižší než 0,05 $^{\circ}\text{C}$. Čím nižší hodnota, tím vyšší citlivost. Standardem je snímání obrazu

na vestavěnou paměťovou kartu. Některé kamery dokážou sdílet data, do mobilního zařízení nebo do počítače, pomocí USB kabelu či bezdrátově (SOROKO a DAVIES MOREL, 2016).



Obrázek 3: Teplota oka snímaná kamerou s vysokým a nízkým rozlišením ze vzdálenosti 1 m (KNÍŽKOVÁ a KUNC 2021)

1.1.4 Termogram

Termogram je infračervený snímek, vytvořený pomocí termokamery. IR je ve snímku zobrazeno pomocí barevné palety. Každá teplota má přiřazenou barvu nebo odstín. Termovizní snímek bývá opatřen stupnicí těchto barev a jejich odstínů. Můžeme využít různé barevné palety, a to například barvy železa, odstíny šedi nebo barvy duhy (KNÍŽKOVÁ a KUNC, 2021).

Termovizní snímek vzniká přeměnou záření na elektrické signály, které se mění na záření viditelného světla. To tvoří již zmiňovaný obraz v barevné paletě. Vznikne tak grafická mapa rozložení teplot daného objektu. Barevný pruh na straně snímku zobrazuje každou barvu a její teplotu. Duhové termogramy znázorňují nejteplejší části těla bíle a červeně, chladnější oblasti zeleně a žlutě a nejchladnější části modře a černě (SOROKO a DAVIES MOREL, 2016).

Abychom provedli co nejpřesnější měření teploty, musíme stanovit emisivitu povrchu těla. Ta je nízká u hladkých povrchů a vysoká u povrchů se složitou strukturou, jako je třeba kůže (SOROKO a DAVIES MOREL, 2016). KNÍŽKOVÁ a KUNC (2021) stejně jako BERNARDY *et al.* (2020) vysvětlují, že intenzita odrazu určuje hodnotu emisivity, která se pohybuje v rozmezí od 0 do 1, u kůže a srsti většiny zvířat je emisní faktor cca 0,93 – 0,98 v závislosti na hustotě a délce srsti. Avšak při chybném zadání emisivity do softwaru může dojít ke zkreslenému výsledku.

1.2 Zásady při použití termografie u koní

Při měření musíme zohledňovat faktory, které mohou ovlivnit výsledek našeho měření. Podle BERNARDY *et al.* (2020) se může jednat o mokrý povrch těla nebo jeho znečištění. Dále také extrémní klimatické podmínky, například vysoké teploty díky slunečnímu záření, rychlost proudění vzduchu, relativní vlhkost a prašnost prostředí. I v uzavřených objektech může výsledek pozměnit třeba záření okna, chlazení, topení nebo ventilátory, které mění proudění vzduchu. Zvýšení teploty v místnosti může způsobit i přítomnost jiného zvířete či zářivky. KNÍŽKOVÁ a KUNC (2021) poukazují na faktory ovlivňující IRT měření, které můžeme rozdělit na technologické, environmentální a biologické, ale určitě nesmíme opomenout důležitost proškolení osoby, která měření provádí a vyhodnocuje, pokud totiž nemá dostatek znalostí, může dojít ke špatnému posouzení termogramu.

Pokud chceme termografii správně využívat u koní, jakožto nástroje pro zjištění fyziologické dysfunkce, je znalost vědního oboru a použitého vybavení stejně tak důležitá, jako orientace ve fyziologii a anatomii zvířete (FARRIER, 2020).

1.2.1 Výběr místa pro měření termokamerou

Na povrchovou teplotu těla mají vliv vnitřní i vnější faktory, proto je vhodné mít vždy kontrolované prostředí při měření, a brát v úvahu aktuální fyziologický stav koně (HEAD a DYSON, 2001).

Vyšetření pomocí termokamery by mělo probíhat v krytém prostředí, při stabilní okolní teplotě a na vhodně připraveném koni. Neméně důležité je měření provádět ve specifickém rozsahu teplot okolí, to totiž má vliv na rozložení teploty povrchu těla (PUROHIT a MCCOY, 1980; PALMER, 1983; TUNLEY a HENSON, 2004). Pokud máme velké změny teploty v prostředí, může to způsobit asymetrické rozložení teploty na povrchu těla. Optimálně v místnosti, kde provádíme měření, by mělo být 20 °C (TURNER, 1991). Okolní teploty nad 25 °C znesnadňují získání rozdílu mezi teplotou povrchu těla a okolím, takže může dojít například k zamaskování lokálního zánětu. Teploty v rozmezí 18 až 20 °C mohou způsobit nerovnoměrně zvýšený průtok krve vznikající díky rozšíření cév v distálních částech předních končetin. Pokud je okolní teplota pod 15 °C, dojde k zúžení cév, a to má za následek snížené zásobení krví (MOGG a POLLITT, 1992). Hodnoty pod 12 °C mohou způsobit celkové snížení krevního oběhu, což může mít za následek snížení teploty povrchu těla, je to patrné zejména na distálních částech končetin (PALMER, 1981; PALMER, 1983).

Navzdory ideálu 20 °C můžeme v praxi provádět termografické vyšetření při stabilní teplotě v rozmezí 12–25 °C. Okolní teplota uvnitř i vně vyšetřovací místnosti by měla být vždy zaznamenávána (SOROKO a DAVIES MOREL, 2016). Nesmí se překročit maximum teploty v místnosti, při kterém se kůň začne potit, tento teplotní extrém negativně ovlivní měření povrchu těla (BERNARDY *et al.*, 2020).

Přítomnost velkého množství prachových částic ve vzduchu může rušit infračervené záření. Prach snižuje množství a kvalitu energie elektromagnetických vln detekovaných termografickou kamerou. Proto je třeba, aby měření probíhalo v dobře větrané místnosti (SOROKO a DAVIES MOREL, 2016).

Dle SOROKO a DAVIES MOREL (2016) by se pro zvýšení diagnostické hodnoty termografie ve veterinární medicíně koní měla při měření ve vnitřních prostorech dodržovat následující pravidla:

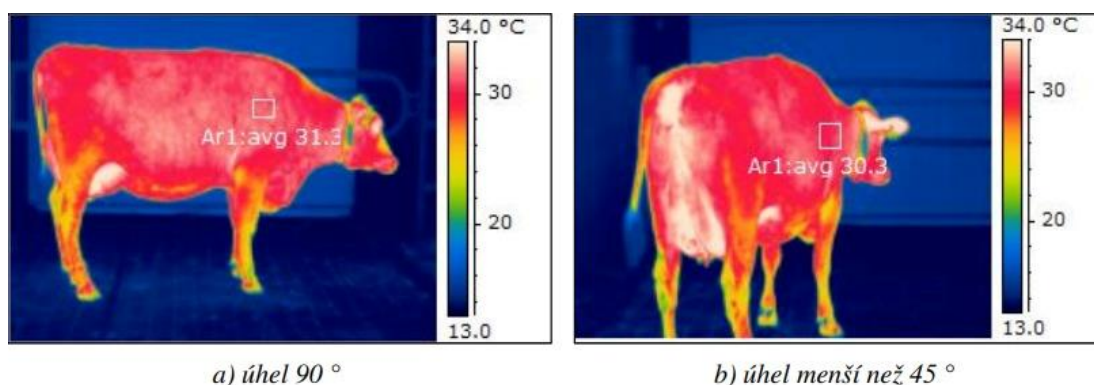
- Teplota ve vyšetřovací místnosti by měla být udržována mezi 12 až 25 °C, ideálně by však hodnota měla být 20 °C
- V místnosti by neměl být průvan
- Dveře a okna zakrytá

Pokud nemáme k dispozici podobnou místnost, můžeme termografické měření uskutečnit ve stájové chodbě, která bude široká, zastíněná s rovnou a čistou podlahou, ale není to ideální řešení. Měření ve venkovních prostorech není vhodné, protože přímý vliv klimatických podmínek způsobuje nespolehlivé termogramy (PUROHIT, 2009; AMERICAN ACADEMY OF THERMOLOGY, 2022).

1.2.2 Úhel měření

KNÍŽKOVÁ A KUNC (2021) ve své publikaci zmiňují, že úhel, který svírá osa optiky s povrchem měřeného zvířete, by měl být do 45° naopak BERNARDY *et al.* (2020) uvádí maximální sklon do 60°.

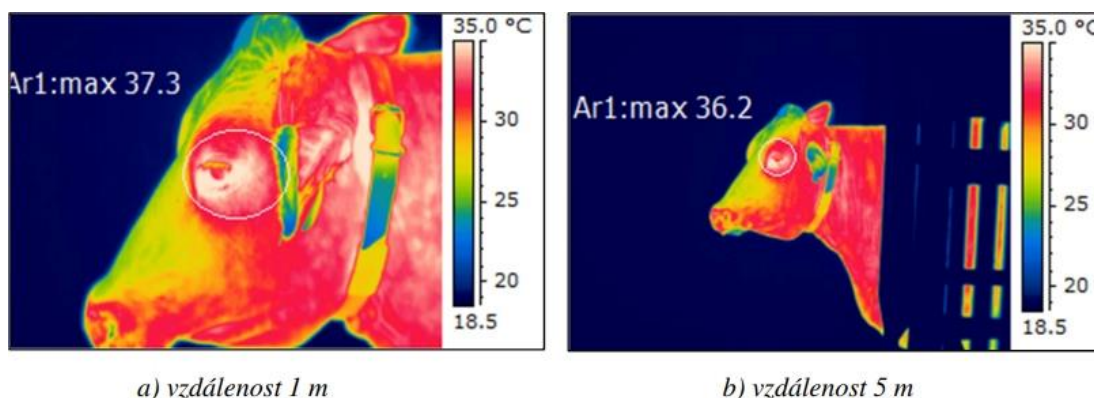
Ideální je na koně mířit kamerou co nejvíce kolmo, jinak může dojít k odchylkám od skutečných hodnot (BERNARDY *et al.*, 2020). Pokud je úhel měření příliš ostrý, dojde ke zkreslení výsledných hodnot měření a vyšetřovaný jedinec má zdánlivě nižší teplotu povrchu, než jaká je doopravdy (KNÍŽKOVÁ A KUNC, 2021). Toto tvrzení potvrzuje obrázek 4, kde je zdokumentováno měření oblasti plece u dojnice.



Obrázek 4: Vliv úhlu měření (KNÍŽKOVÁ a KUNC 2021)

1.2.3 Vzdálenost termokamery od jedince

Vzdálenost od subjektu je další důležitý faktor, který může ovlivnit výsledky IRT měření (obrázek 5). V rámci jednoho vyšetření bychom měli od koně udržovat stejnou vzdálenost. Od měřeného jedince by neměla být větší než několik metrů. Když se tato hranice přesáhne, hrozí limitující atmosférická permeabilita a záření vydávané zvířetem bude minimální (BERNARDY *et al.*, 2020). Každá termografická kamera má svojí ideální vzdálenost pro měření individuální (PISKOVSÁ a KNOTEK, 2018).



Obrázek 5: Maximální zjištěná teplota v oblasti oka v závislosti na vzdálenosti měřeného zvířete (KNÍŽKOVÁ a KUNC 2021)

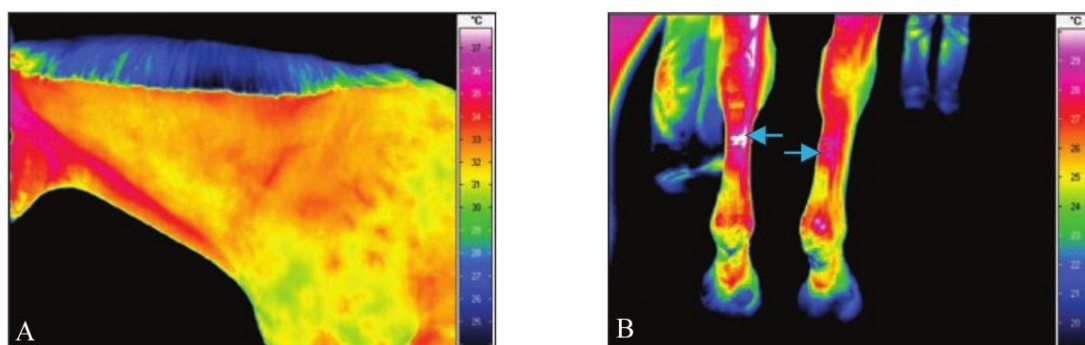
1.2.4 Příprava koně na termografické vyšetření

Před samotným měřením je potřeba si rozmyslet, co budeme sledovat. Hodnotíme-li například akutní stav (zranění), lze provádět měření ihned. Na měření se musíme lépe připravit, pokud třeba zjišťujeme úspěšnost léčby (KNÍŽKOVÁ a KUNC, 2021).

Před začátkem termografického vyšetření se musí kůň v místnosti, kde bude měření probíhat, alespoň 20 minut aklimatizovat. Není vhodné se zvířetem dotýkat (KNÍŽKOVÁ a KUNC, 2021). Je potřeba brát v potaz, že kůň s dlouho srstí vyžaduje delší dobu

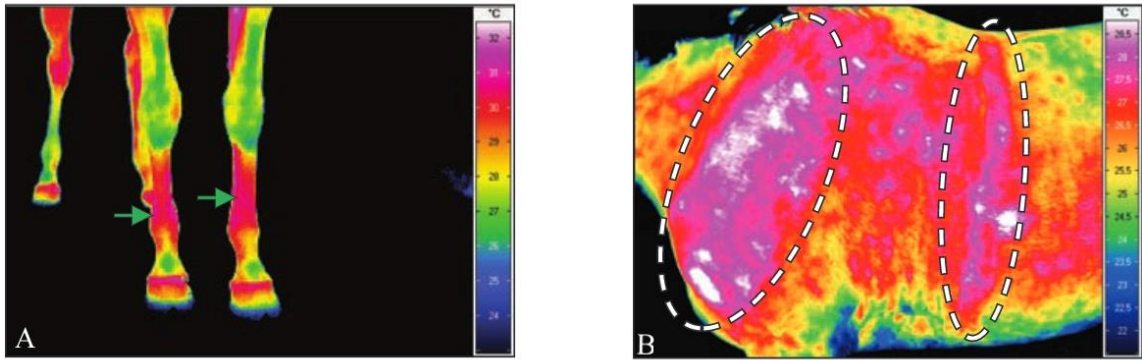
aklimatizace než ten s krátkou nebo ostříhanou srstí. (SOROKO *a* DAVIES MOREL, 2016).

Kůň by měl být odpočínutý a v klidu (TURNER *et al.*, 2001). Pro uklidnění nesmíme podávat veterinární přípravky, ty ovlivňují periferní oběh a činnost kardiiovaskulárního systému (KNÍŽKOVÁ *a* KUNC, 2021). Měření provádíme před fyzickou zátěží, abychom zabránili změnám krevního oběhu a teplot těla způsobených pracujícím svalstvem. Výjimka může nastat, pokud potřebujeme vyšetření provést po tréninku. Jedinec musí mít čistou, suchou srst (SOROKO *a* DAVIES MOREL, 2016). Pokud je srst mokrá nebo vlhká snižuje to teplotu povrchu těla. Důležité je také vykartáčování nohou a vybrání nečistot z kopyt (TURNER, 1991). Čištění by mělo proběhnout alespoň 1 hodinu před měřením. Hřívá se zaplétá. Pokud by totiž překrývala krk, pohltila by záření v kryté části (obrázek 6A). Ocas by měl být také spletený, či jinak chráněný (SOROKO *a* DAVIES MOREL, 2016).



Obrázek 6: (A) Termogram levé strany krku z laterálního pohledu, hřívá absorbuje emise infračerveného záření z oblasti krku, která se díky tomu jeví chladnější. (B) Termogram distální části pravé a levé přední končetiny z palmárního pohledu, lokálně zvýšená povrchová teplota těla je patrná v oblasti pravé a levé třetí záprstní kosti způsobené nošením chráničů. (SOROKO *a* DAVIES MOREL, 2016)

Bandáže, chrániče a další ochranné pomůcky nohou se musí sundat s dostatečným předstihem, protože mohou mít za následek zvýšenou povrchovou teplotu těla po delší dobu (obrázky 6B, 7A) (SOROKO *a* DAVIES MOREL, 2016). Deky sundáváme nejpozději 30 minut před vyšetřením (PALMER, 1981). Přílnavé elastické deky by měli být sundány den předem a to kvůli tomu, že silně přilnou k tělu a ovlivňují tak jeho teplotu (SOROKO *a* DAVIES MOREL, 2016). To lze vidět na obrázku 7B.



Obrázek 7: (A) Termogram distální části pravé a levé přední končetiny z dorzálního pohledu, zvýšená teplota povrchu je patrná po odstranění bandáží z obou předních končetin před 2 hodinami. (B) Termogram levé strany ramene a hrudníku z bočního pohledu, indikována zvýšená teplota tělesného povrchu, kde byla přilnavá elastická deka. (SOROKO *a* DAVIES MOREL, 2016)

Pro měření je ideální krátká srst jednotné délky, která je naplocho na kůži, potom dochází ke správnému vedení tepla. Stříhání srsti nezpůsobí změny ve vedení tepla, ale dojde k celkovému zvýšení teploty povrchu těla (TURNER *et al.*, 1983). Hustá, dlouhá zimní srst není při vyšetření vhodná, může pozměnit interpretaci (VON SCHWEINITZ, 1999). Lokální změny v důsledku zranění mají za následek zvýšenou teplotu povrchu v porovnání s okolní teplotou těla. V některých případech ovlivňuje teplotu výžeh, díky poškozeným kožním nervům, dále můžou změnit teplotu i jizvy (SOROKO *a* DAVIES MOREL, 2016).

Při měření je potřeba postiženou oblast zkoumat ze dvou či více směrů pod úhlem 90°, lze tak prokázat, že podezřelé místo stále přetrvává (KNÍŽKOVÁ *a* KUNC, 2021).

1.3 Uplatnění termografie v chovu koní

1.3.1 Využití ve veterinární medicíně

První zmínka o použití IRT ve veterinární medicíně se objevila, když Delahanty a Georgi v roce 1965 použili tuto metodu u koní současně s rentgenografií pro diagnostiku čtyř klinických případů. Spinocelulárního karcinomu, třetí karpální zlomeniny, hlubokého cervikálního abscesu a tarzální osteoartrózy a v těchto všech případech pozorovali zvýšení teploty v okolí postižené oblasti (WALDSMITH, 1994).

STRÖMBERG (1971, 1972, 1974) vydal většinu publikací v začátcích této problematiky a popsal první výsledky termografických vyšetření při zjišťování a sledování poranění distálních končetin u dostihových koní. Bylo prokázáno, že subklinický zánět šlachy ohybače prstu byl detekován 14 dní před objevením klinických příznaků zánětu.

Dále se dala zjistit zvýšená teplota na poraněné končetině, přestože rentgenové vyšetření neprokázalo žádné patologické změny. Včasná detekce zánětu dává termografii jedinečnou hodnotu ve veterinární diagnostice sportovních koní.

IRT pomáhá veterinářům určit přesné místo poranění a sledovat reakci na léčbu, omezit další poškození a určit postup léčby konkrétní oblasti (YANMAZ *a* OKUMUS 2018; TURNER, 2001). Lze také sledovat ústup zánětu nebo sledovat účinnost protizánětlivé medikace (SOROKO *a* HOWELL, 2018). Tato metoda má široké uplatnění v různých oblastech veterinární medicíny, jako doplňkový diagnostický nástroj u poranění či jiných patologií pohybového aparátu, sledování procesu hojení tkání (WALDSMITH *a* OLTMAN, 1994). Studie se většinou zabývají vyšetřením distálních částí končetin a oblasti hřbetu, jelikož problémy s těmito partiemi jsou nejčastější příčinou kulhání koní (GODLEWSKA *et al.*, 2021). Zároveň IRT pomáhá s odhalením zánětlivých, vaskulárních nebo neurologických poruch a je hojně využívána při sledování účinků fyzioterapeutické léčby. IRT umožňuje diagnostiku onemocnění v klinickém, subklinickém i chronickém stádiu onemocnění (SOROKO *a* HOWELL, 2018). TURNER (2001) potvrzuje, že subklinické problémy lze odhalit nejméně 2 týdny předtím, než jsou vizuálně zjištělné. Termografie doplňuje a podporuje další vyšetřovací metody jako je ultrazvuk, rentgen a scintigrafie (WALDSMITH *a* OLTMAN, 1994). Snímky by měli být dále zkoumány, aby se zjistily příčiny teplotních změn (FONSECA *et al.*, 2006; SOROKO *a* HOWELL, 2018).

Díky tomu, že má zvířecí tělo vysoký stupeň termální symetrie, můžeme abnormality snadno odhalit. Nejčastěji se setkáváme s horkými místy neboli „hot spoty“, ty signalizují zvýšenou cirkulaci krve nebo třeba zánět, tyto části můžeme nejčastěji vidět na kůži překrývající zranění. Naopak studené oblasti zvané také „cold spoty“ indikují omezení v krevním zásobení, které je způsobeno například trombózou, otokem, zvýšením nervového tonu nebo jizvovité tkáni (PISKOVSÁ *a* KNOTEK, 2018).

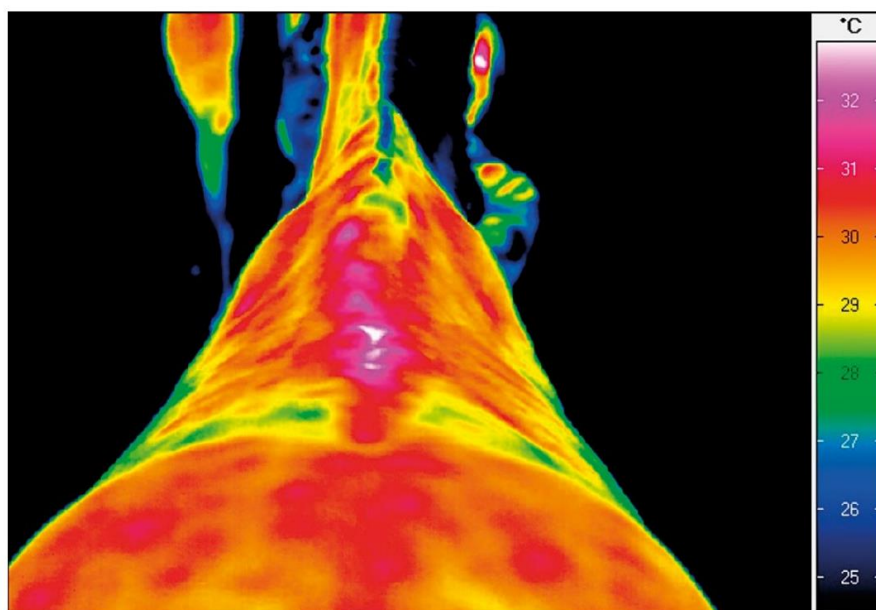
Většina výzkumů ve veterinární medicíně koní je bohužel založena na relativně malých výzkumných skupinách a zároveň existuje malá databáze o využití termografie u nejčastějších onemocnění. Je proto nutné provést další studie zahrnující větší skupiny koní, aby bylo možné přesněji charakterizovat rozsah možností přesného termografického vyšetření i jeho senzitivitu a specifitu u daných onemocnění v různých stádiích (GODLEWSKA *et al.*, 2021).

Níže jsou popsány příklady použití termografie u konkrétních oblastí.

Kosti

Díky termokameře SOROKO *et al.* (2013) objevili subklinický zánět okostice (periostu) u třetí záprstní kosti dostihových koní. Zánět periostu pokrývající povrch záprstní kosti je způsobený mikrofrakturami, tento stav můžeme znát z angličtiny pod pojmem „bucked shins“, nejčastěji se objevuje právě u dostihových koní v raných fázích závodního tréninku. Tento zánět je výsledkem přehnané zátěže mladých koní, jejich kostra není dostatečně vyvinuta, a proto opakované zatěžování předních končetin způsobuje tvorbu mikrotrhlin, ty následně okostici zanítí a způsobí bolest (u zadních končetin méně časté). Pokud k tomu dojde, je důležité upravit tréninkový plán koně, tak aby měl dostatek času na regeneraci. Pokračováním v tréninku s předchozí intenzitou riskujeme, že se zánět a bolestivost ještě více zhorší (MIRPURI, 2021). S prevencí nám může pomoci právě termografie. Podobnou studii jako SOROKO *et al.* (2013) uskutečnili i YANMAZ a OKUMUS (2018) se skupinou 27 dostihových koní s diagnózou „bucked shins“. Zde byla zjištěna silná korelace mezi výsledky RTG a termografickým vyšetřením, kdy zvýšená teplota povrchu těla v oblasti degenerace odpovídala rentgenologicky viditelné remodelaci a úbytku kostní tkáně. Autoři ve své práci poukazují na skutečnost, že je termografie nesmírně důležitý nástroj pro detekci podezřelých oblastí, který usnadňuje další postup léčby.

KOLD a CHAPPEL (1998) se zaměřili na dva koně s bolestmi zad, termogramy u nich ukázaly zvýšené prokrvení torakolumbální páteře a ilosakrálního kloubního spo-



Obrázek 8: Hrudní a bederní páteř z dorzální strany, Baastrupův syndrom torakolumbální páteře. (GODLEWSKA *et al.*, 2021)

jení. FONSECA *et al.* (2006) však nepotvrdili účinnost termografie při detekci Baastropova syndromu („Kissing spine”) u 4 klinicky nemocných koní. GODLEWSKA *et al.* (2021) tvrdí, že výsledky těchto vyšetření mohou znamenat, že většina koní s tímto syndromem jsou asymptomatictí jedinci a samotné onemocnění je subklinické. Baastropův syndrom je viditelný na obrázku 8.

PAVELSKI *et al.* (2015) hodnotili infračervenou termografii páteře 15 zdravých koní různých plemen, pohlaví a stáří v uzavřené místnosti bez rušivých vlivů vnějšího prostředí a kontrolované teploty. Zjistili statistický rozdíl při porovnání termografické teploty naměřené ve vnějším prostředí a teploty získané uvnitř místnosti. Pozorovali také, že pobyt uvnitř místnosti po dobu 30 minut a při kontrolované teplotě stačil k vyrovnání kožních teplot koní.

Při výskytu laminitidy (schvácení kopyt), bylo indikováno zvýšení teploty na linii korunky kopyta, přičemž teplota samotného kopytního pouzdra zůstala nízká (TURNER, 1991; EDDY *et al.*, 2001). Naopak studie ROSENMEIERA *et al.* (2012) zpochybňuje citlivost termografie při diagnostice schvácení kopyt a naznačuje možnost chyb měření v důsledku proměnlivosti teploty této oblasti během dne u zdravých koní. Z jejich studie vyplývá, že měření termokamerou může být v raném stádiu laminitidy zavádějící. To však vyvrací HOOD *et al.* (2001), ti se zaměřili na změnu teploty kopytní stěny v počáteční fázi schvácení kopyta a prokázali, že teplota této oblasti poklesne. Zde zase platí fakt, že je potřeba provést další výzkum, aby se zjistilo, která část kopyta a ve kterých fázích laminitidy je nespolehlivější pro včasnou detekci onemocnění.

Termografická kamera také potvrdila nález podotrochlózy (navikulární syndrom) u koní. Byl nalezen „cold spot“ ve vyšetřované oblasti. Termogramy se shodovaly s výsledky radiologického vyšetření, které poukazovalo na onemocnění postihující střelkovou kost a okolní tkáň (TURNER *et al.*, 1983). Jiné studie poukazují na doplňkovou roli termografie při odhalování navikulárního syndromu, ale zároveň zmiňují, že je potřeba provést další výzkum, který by prokázal užitečnost termografie pro přímou diagnostiku tohoto onemocnění (EDDY *et al.*, 2001; WAGUESPACK a HANSON, 2010).

U zánětlivých lézí dochází ke zvýšení teploty, avšak při ischemizaci zraněného místa, dojde ke snížení teploty a termokamera pak dokáže odhalit například trauma obratlů a páteře (PISKOVSÁ a KNOTEK, 2018).

Klouby

CETINKAYA a DEMIRUTKU (2012) měli výzkumnou skupinu, ve které bylo 47 koní s poruchami pohybového aparátu. Bylo znázorněno zvýšení povrchové teploty zápěstního kloubu (s akutním zánětlivým výpotkem) a kyčelního kloubu s rysy osteoartrózy. Rentgenové a ultrazvukové vyšetření potvrdilo nález. Výsledky ukázaly 21 koní s diagnózou kloubního výpotku, přičemž koxartróza byla zvažována pouze u 1 koně.

Termografie a radiografie spolupracují při diagnostice kloubních onemocnění, protože rentgenové vyšetření rozpoznává změny na kostech, termografie naopak ukazuje změny spojené s kapsulitidou a synovitidou kloubů. Znovu tedy lze zmínit fakt, že součinnost těchto dvou metod byla úspěšně aplikována při diagnostice osteoartrózy (SOROKO, 2019). VADEN *et al.* (1980) uvedli, že termografie společně s rentgenovým vyšetřením (RTG) může být užitečným nástrojem pro diagnostiku chronické artritidy tarzálního kloubu, ale také v časných stádiích kloubních poruch, kdy nejsou při RTG vyšetření detekovány žádné změny. Podobné závěry byly naznačeny v případě detekce zánětlivého onemocnění karpálních a tarzálních kloubů a následnému monitorování zotavení po nitrokloubní injekci kortikosteroidu (BOWMAN *et al.*, 1983).

S tím souhlasí i další vědecké práce. Časné určení kloubních lézí pomocí radiografického vyšetření a analýzy synoviální tekutiny není možné, protože radiografické vyšetření může ukázat na kostní léze sekundárně postihující klouby až po 45 dnech od poranění kloubní chrupavky a sekundárního postižení kostí. Proto je nutné provádět doplňující vyšetření, které povedou k včasnému odhalení léze, aby nedošlo ke ztrátě funkce kloubu a poklesu sportovní výkonnosti (MORGAN, 1968; YANCIK *et al.*, 1987; RASERA, 2007).

MACHADO *et al.* (2013) standardizovali termografické vyšetření karpálních a metakarpofalangeálních kloubů u 45 koní plemene Criollo, kteří byli zdraví a v tréninku. Tato studie dospěla k závěru, že tyto klouby je nejlepší hodnotit v dorzální části, aby nedocházelo k interferenci teplot přílehlých anatomických struktur, a že ideální teplota v místnosti pro zjištění rozdílů mezi teplotami kloubů by se měla blížit 20 °C. Je však potřeba vždy porovnávat teploty jedné končetiny s kontralaterální a korelovat nálezy s fyzikálním vyšetřením.

ARICAN *et al.* (2019) použili termografii k potvrzení nálezů degenerativních změn v zápěstí a spěnkového kloubu.

IRT také dokázala odhalit degenerativní změny meziobratlových kloubů bederní páteře. Byly vidět oblasti se sníženou teplotou povrchu těla, což autoři vysvětlují přítomností lokální bolesti při současné absenci zánětlivé reakce v místě léze (FONSECA *et al.*, 2006).

Šlachy

Pokud kůň podstupuje intenzivní tréninky ve vysoké rychlosti, může dojít k přehřátí šlachy, zánětu a následující postupné degeneraci. Nejčastěji dojde k poškození povrchového (SDFT) nebo hlubokého ohybače prstu (DDFT) (VETERINÁRNÍ MEDICÍNA AVECELL, 2019). SOROKO *et al.* (2013) ve své práci dokázali diagnostikovat SDFT u dostihových koní v subklinickém stádiu. Prahová hodnota teplotního rozdílu symetrických oblastí vyšetřovaných končetin byla indikována při 1,25 °C. Tato studie byla provedena na 20 koních. CIUTACU *et al.* (2007) se zaměřili na koně se zánětem v chronickém stádiu (SDFT), měření prokázalo teplotní rozdíl 2,62 °C mezi klinicky zdravou a poraněnou končetinou. Avšak SOROKO *et al.* (2013) ve své práci upozorňují na to, že při měření symetrických ploch těla nebylo v některých případech zaznamenáno výrazné zvýšení teploty v důsledku současného zánětu na pravé i levé končetině. Vyplývá z toho, že je omezená významnost výše uvedených studií a je potřeba pokračovat ve vyšším počtu výzkumných měření.

Svaly a další měkké tkáně

Při vyšetřování 245 koní vykazujících známky kulhaní, byla užitečná detekce teploty povrchu těla i při určování příčin patologického stavu v oblasti dvojhlavého pažního svalu a hamstringů. Při měření byla identifikována místa se zvýšenou teplotou. Stále však bylo třeba uskutečnit další veterinární vyšetření (TURNER, 1998).

CIUTACU *et al.* (2007) ve své práci uvedli teplotní změny v *m. semitendinosus* (pološlašitém svalu). Vizualizaci provedli pomocí termografie u dvou koní, z nichž jeden s akutním zánětlivým procesem, měl teplotní rozdíl 2,7 °C mezi pravou a levou končetinou. U druhého koně byl rozdíl teplot ve stejné oblasti 1,1 °C, což by mohlo naznačovat, že zánět ustupuje.

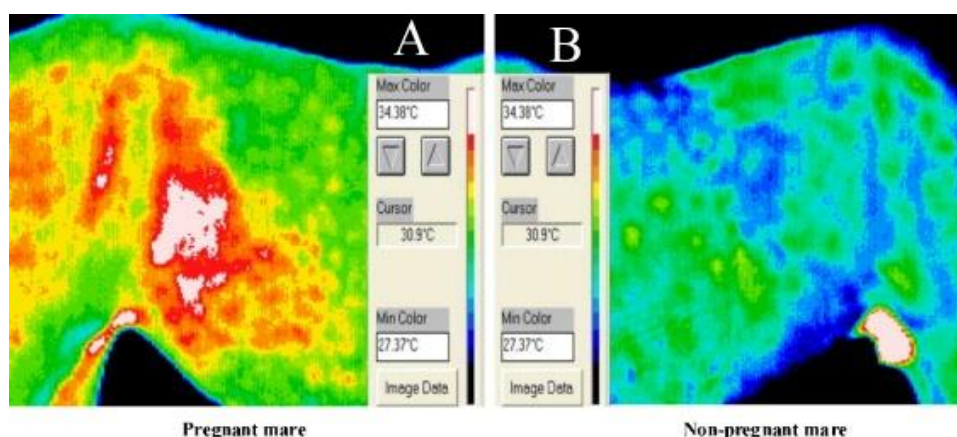
Ve studii WALDSMITHA a OLTMANA (1994) termografické vyšetření potvrdilo diagnostikovaný zánět šourku.

Výzkumy provedené na westernových koních pomocí IRT prokázaly významné zvýšení teploty v bederní oblasti, to naznačovalo přítomnost zánětu supraspinálního vazy a zánět zádového svalu. Byla použita také ultrasonografie, nicméně zatímco

každá změna zjištěná termografií byla potvrzena ultrazvukem, výsledky IRT se v některých případech detekovaných změn s ultrazvukem neshodovaly (FONSECA *et al.*, 2006). To naznačuje omezenou citlivost termografie v diagnostice patologických změn v měkkých tkáních zad, ale zároveň je podle studie FONSECA *et al.* (2006) termografie výborným nástrojem pro mapování lézí, jako vodítko pro ultrazvukové vyšetření a bez označení místa se změněnou teplotou u zvířete by následná diagnostika nebyla tak snadná.

Reprodukce koní

IRT můžeme využít při zjišťování gravidity (PISKOVSÁ A KNOTEK, 2018). Například DOMINO *et al.* (2022) se zaměřili na pokroky v analýze termálního zobrazování pro detekci březosti u koňovitých. S termokamerou zjišťovali hodnoty vyzařovaného tepla z povrchu těla, které se s postupující graviditou zvyšují, a to díky vyššímu průtoku krve, metabolické aktivitě dělohy a plodu. Skupinu 40 klisen rozdělili na březí a nebřezí kobyly, termografie dokázala dříve a s vyšší přesností rozpoznat graviditu než klasický konvenční způsob vyšetření.

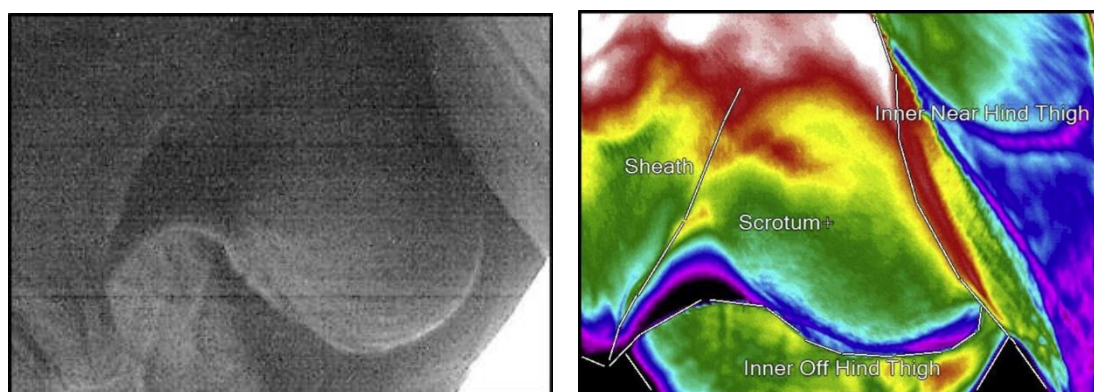


Obrázek 9: (A) Březí klisna má vyšší teplotu boku než (B) nebřezí klisna, vyšší teploty jsou zobrazeny bílou barvou a několika odstíny červené. (A) má také více asymetrický barevný přechod než (B). Teplu uvnitř nohy obou klisen je vyzařováno z mediální safény. (BOWERS *et al.*, 2009)

BOWERS *et al.* (2009) byli další, kteří hodnotili březost v pozdním stádiu pomocí digitální infračervené termografie. Zjišťovali, zda existuje rozdíl povrchového teplotního gradientu mezi březími a nebřezími klisnami, který by dokázala bezkontaktní metoda odhalit. Na obrázku 9 je vidět, že březí klisny měly vyšší teplotu boku ($36,0 \pm 0,2$ °C) než ty, které březí nebyly ($34,2 \pm 0,2$ °C). Rozdíly teplot zde byly bez ohledu na podmínky prostředí, nicméně rozlišovací schopnosti termokamery se zvýšily, když byla teplota okolí nižší.

MAŠKO *et al.* (2021) zjišťovali souvislost mezi okolní teplotou, vlastnostmi srsti a teplotou břicha kobyly. Zde se také porovnávali skupiny březích a nebřezích klisen. Bylo vybráno 40 klisen plemene polský koník, u kterých se po dobu 11 měsíců hodnotily teploty břicha. Nebyly prokázány paralelní změny vlastností srsti a naměřených teplot. Oblast boků určili jako nejvhodnější pro termální zobrazování u březích klisen vzhledem k sezónním výkyvům v délce srsti.

LLOYD-JONES *et al.* (2015) použili IRT k monitorování a zachycení snímků povrchové teploty šourku hřebců (obrázek 10) bezprostředně před odběrem spermatu. Shromážděná data o teplotě byla poté použita ke stanovení kvantifikovatelného rozmezí termického optima varlat (OR – optimum range), na jehož základě bylo možné posoudit, zda lze odchylku od OR použít k předpovědi změn v hodnocení pohyblivosti (MS – motility score) následně odebraných spermií. Skóre pohyblivosti je jedním z hlavních hodnocení používaných v reprodukci k rozhodnutí, zda je konkrétní ejakulát kvalitativně životaschopný pro zmrazení. U 10 zdravých jedinců studie zjistila zjevnou souvislost mezi hřebci, kteří vyhovují OR a vyšším hodnocením MS. Na základě výsledků byl učiněn závěr, že termografie by mohla být použita pro monitoring poskytující neinvazivní indikaci subklinických testikulárních faktorů, které mohou ovlivnit plodnost hřebce a poskytnout tak včasný impuls pro učinění dalšího veterinárního vyšetření.



Obrázek 10: Digitální a termografický snímek stejného varlete. (LLOYD-JONES *et al.*, 2015)

RAMIRES NETO *et al.* (2013) také konstatovali, že termokamera je praktickým a účinným nástrojem pro monitorování průměrné teploty povrchu šourku v oblasti varlat u hřebců, díky tomu lze následně prokázat účinnost mechanismu termoregulace varlat.

Nemoci spojené s neurologickými poruchami

VON SCHWEINITZ (1999) využil potenciálu termografie k diagnostice nervových poruch souvisejících s dysfunkcí vazomotorického systému a s podrážděním nervového zakončení (radikulopatie) v oblasti trnových výběžků hrudní páteře, bederní oblasti a ilosakrálního kloubního spojení.

Při analyzování neurologického onemocnění zahrnujícího paralýzu sympatického nervového systému v oblasti hlavy a krku (Hornerův syndrom), našla uplatnění termografie. Postižená oblast způsobila lokální zvýšení teploty o 2-3 °C v důsledku vazodilatace (PUROHIT *et al.*, 1980).

Poškození sympatických vláken, ke kterému došlo sekundárně kvůli vznikajícímu melanomu v oblasti hrudníku. Dysfunkce sympatických vláken způsobila dilataci krevních cév, což následně vedlo ke zvýšení teploty povrchu těla na pravé straně, především v oblasti hlavy a hrudní končetiny (MURRAY *et al.*, 1997).

Chronické onemocnění končetin nebo páteře spojené s nervosvalovými poruchami dokázala odhalit termokamera. BELLO *et al.* (2018) uvádí, že nervové dysfunkce jsou jednou z hlavních příčin chronické bolesti zad u koní a mohou zvýšit tonus sympatiku, způsobit lokální vazokonstrikci a spouštět neurogenní a myofasciální bolest. Účelem jejich studie bylo pomocí termokamery ověřit akupunkturní působení u vazomotorických poruch torakolumbální páteře koní. Termografie umožnila detekci zánětu v této oblasti páteře a zobrazení postupného zotavení.

LEVET *et al.* (2010) použili termografii ke sledování povrchových a hlubokých kožních ran, které mohou vzniknout po použití sádrových obvazů zlomeniny distální končetiny. IRT jim umožnila určit optimální dobu pro odstranění sádry a vyhnout se vážným komplikacím vedoucím k dlouhodobé péči o ránu.

Při výzkumu se některé studie zaměřili na potenciál termografie při monitorování účinnosti léků, například BOWMAN *et al.*, (1983), jejich studii jsme si zmiňovali výše v souvislosti s analyzováním zánětu tarzálního a karpálního kloubu. Zjistili pomocí IRT, že kortikosteroidní léčba u tarzálního kloubu urychlila uzdravení, zatímco u karpálního kloubu to nebylo zřejmé. GHAFIR *et al.* (1996) pomocí IRT úspěšně potvrdili účinnost léčiva u dvou koní s klinickými příznaky Hornerova syndromu.

Termografie je při zjišťování změny teploty podle WALDSMITH (1992) a TURNER (2001) minimálně 10krát citlivější než palpace lidské ruky. To potvrzuje studie PU-

ROHIT *a* MCCOY (1980), která zkoumala použití IRT v diagnostice ortopedických problémů a k prokázání účinnosti protizánětlivých léků v oblasti záprstní kosti. Termogramy potvrdily zmírnění zánětu v reakci na léčbu, a přestože ruční palpací postižené oblasti nebylo detekováno žádné teplo, termografie nadále naznačovala zvýšený krevní oběh, a tudíž neúplné zotavení.

SOROKO *a* HOWELL (2018) souhlasí s tím, že IRT je výborný a citlivý pomocný nástroj a má obrovský potenciál pro další rozvoj, ale fungování této metody záleží na mnoha faktorech, jak na prostředí, tak na přípravě vyšetřované oblasti koně. Proškolení osoby provádějící měření, může mít významný dopad na správnost přečtení výsledků a tím jejich možného chybného vyhodnocení. S tímto vyjádřením souzní i REKANT *et al.*, (2016), kteří uvádí, že IRT má potenciál být užitečnou screeningovou metodou pro detekci zvířat postižených jakýmkoli onemocněním, které vyvolává horečku nebo lokální zánět.

Termogram poskytuje veterináři informace o oběhovém, muskuloskeletálním a nervovém oběhu v reálném čase. Začleněním tohoto screeningového nástroje do kontroly zdraví může zkrátit čas, který by se vynaložil při hledání problémových oblastí. Lze odhalit problémy dříve, poskytovat cílenější léčbu a potěšit chovatele koně vizuálními aktualizacemi průběhu léčby. Monitorování pomocí tepelného zobrazování pomáhá ověřit úplné uzdravení před návratem koně do práce, předběžný návrat do tréninku totiž často vede k opětovnému zranění (DIGATHERM, 2023).

Dle článku GODLEWSKA *et al.*, (2021) dosud neexistují studie, které by přesně specifikovaly rozsahy teplot daných oblastí, umožňující odlišit počáteční fázi zánětu od ještě fyziologických teplotních výkyvů v dané oblasti, způsobených metabolickými změnami.

1.3.2 Využití v jezdeckém sportu

Jak již bylo uvedeno výše, včasná detekce nebo predikce zánětu dává termografii jedinečnou hodnotu ve veterinární diagnostice sportovních koní. V jezdeckém sportu je IRT využívána jako pomoc při managementu a výcviku koní s cílem zajistit optimální výkon, ale ne na úkor pohody (SOROKO *a* DAVIES MOREL, 2016).

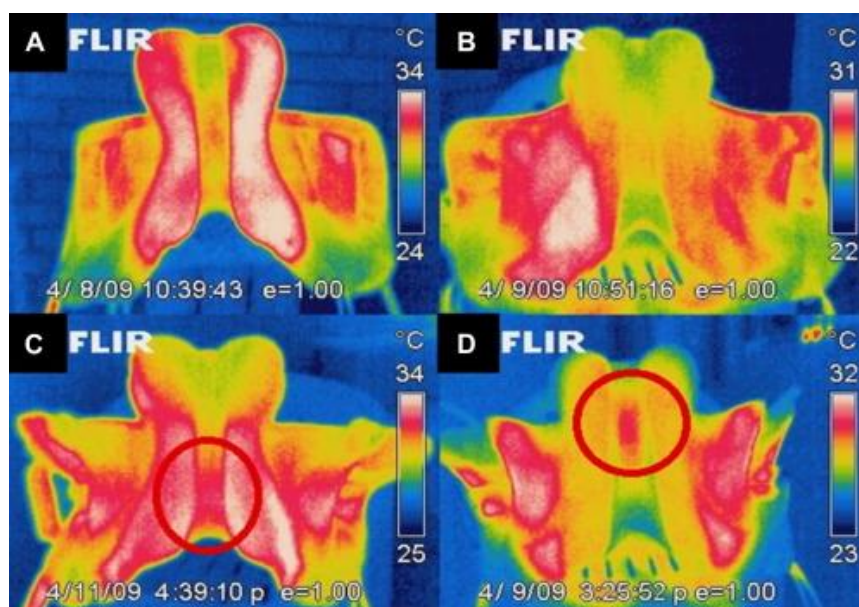
Sedlání

Sedlo tlumí kontakt mezi tělem koně a jezdce. Termografická analýza obrazu umožňuje lokalizovat tlak vyplývající ze špatného usazení sedla a vizualizovat, zda došlo ke správnému rozložení hmotnosti jezdce na hřbet zvířete (SILVA *et al.*, 2022).

V mnoha studiích se uvádí, že faktor přispívající k bolestem zad u koní je špatně padnoucí sedlo (HARMAN, 1995; HARMAN, 1999; COCQ, 2004). Špatně padnoucí sedlo může přispívat k bolesti při palpaci, přímému a kompenzačnímu zjevnému kulhání, změnám chůze (JEFFCOTT, 1999; DENOIX, 1999) a změnám chování (HARMAN, 1999). U správně nasazeného sedla by mělo být rozložení tlaku rovnoměrné na obě strany páteře a zad (TURNER *et al.*, 2004).

SOROKO *et al.* (2018a) potvrdili, že infračervená termografie je užitečný nástroj pro hodnocení správného napasování sedel u dostihových koní. Posuzovali 22 sedel na 65 dostihových koních, které jezdilo 21 jezdců. Termogramy byly pořízeny ihned po odsedlání. Studie ukázala, že zatížení, věk koně a intenzita tréninku ovlivňují rozložení tlaku dostihového sedla.

ARRUDA *et al.* (2011) hodnotili 62 sedel použitých na 129 skokových koní. Asymetrie mezi sedlovými polštáři byla zjištěna u 62,8 % sedel a centrální kontakt s torakolumbální páteří byl nalezen u 37,2 % sedel. Tepelné body na páteři a kohoutku byly zjištěny u 28,7 % koní a 33,3 % koní. Termografický snímek torakolumbální páteře po tréninku byl asymetrický u 55,8 % jedinců. Výsledek studie ukázal, že u 51 koní termografický snímek před tréninkem naznačil chronickou lézi, způsobenou špatným usazením sedla. Z toho 33 koní vykazovalo teplé místo na kohoutku a 18 na páteři, to znamená, že nejčastější chybou je pokládání sedla příliš dopředu, což způsobuje nevyváženou pozici jezdce, který pak omezuje pohyby předních končetin.



Obrázek 11: Termogramy sedel (A) Asymetrický tlak vpravo; (B) Asymetrický tlak vlevo; (C, D) Kontaktní bod na dorzální střední čáře. (ARRUDA *et al.* 2011)

Pouze 51,2 % sedel mělo interakci polštářů 76 % až 100 % se hřbetem koně. Nebyla nalezena souvislost mezi asymetrií sedla a úrovní zkušenosti jezdce, ale korelace mezi asymetrií sedlových polštářů a jednotlivými jezdci zjištěna byla, to naznačuje, že některé vlastnosti jezdce mohou být zodpovědné za špatné rozložení tlaku. Na obrázku 11 jsou vidět termogramy sedel s asymetricky rozloženým tlakem.

Pro správné posouzení vhodnosti sedla by mělo termografické vyšetření hřbetu koně proběhnout před i po tréninku. Rozložení teploty zad před tréninkem ukazuje případná zranění. Vyšetření po tréninku by mělo proběhnout ihned po ukončení, termogram potom zobrazí rozložení teplot a souhrn mezi sedlem a zádovými svaly. V ideálním případě by totiž rozložení tlaku mělo být na obou stranách páteře stejné (SOROKO a DAVIES MOREL, 2016).

Posuzování správné funkce kopyt

Kopyta koní vyžadují pravidelné strouhání a případně i kování, aby byla zachována zdravá kopyta. Při kontaktu nohy se zemí, napomáhá pohyb kopyta průtoku krve distální končetinou. Termografie může být použita ke stanovení relativního průtoku krve. Byla zkoumána bezprostřední reakce na strouhání a kování. Kování totiž brání roztažnosti kopytní stěny, a to vede ke snížení průtoku krve. Uskutečnilo se IRT měření před a po návštěvě kováře. Výsledky ukázaly, že u neokovaných koní byla teplota kopyt vyšší ($27,53\text{ }^{\circ}\text{C} \pm 0,19$) v porovnání s okovanými ($25,82\text{ }^{\circ}\text{C} \pm 0,19$). Přičemž u koní, co byly na boso, se teplota kopyt v průběhu času zvyšovala ($25,40\text{ }^{\circ}\text{C}$ až $30,49\text{ }^{\circ}\text{C} \pm 0,45$), zatímco u nakovaných jedinců se teplota v průběhu času snižovala ($26,70\text{ }^{\circ}\text{C}$ až $25,22\text{ }^{\circ}\text{C} \pm 0,45$). Existují tedy změny teplot kopyt, bezprostředně po strouhání a podkování, což naznačuje možný vztah ke změnám v průtoku krve mezi neokovanými a okovanými koňmi (GUNKELMAN *et al.*, 2017).

Termogramy v publikaci SOROKO a DAVIES MOREL (2016) prokázaly, že podkova může omezit krevní oběh v hlavních krevních cévách distálních končetin. To potvrdil termografický snímek, kdy byla nakována pouze jedna přední končetina a 2 hodiny po sundání podkovy, došlo k obnovení krevního oběhu v noze.

Posuzování welfare

K porušení welfare sportovních koní dochází například při umělém dráždění kůže aplikací chemikálií na distální končetiny, což způsobuje přecitlivělost. Koně poté skáčou překážky s vyšší rezervou a opatrností, díky bolesti, kterou jim způsobuje kontakt s překážkou. Hypersenzitivita na dotek je hodnocena jako lokální zvýšení prokrvení

tkání, IRT takové použití nelegálních chemikálií dokáže odhalit (SOROKO a DAVIES MOREL, 2016).

Termografie byla užitečná při odhalování nelegálních postupů u koní na výstavách, jakožto detektor dráždivých látek aplikovaných na konečník nebo perineální oblast, tyto látky mají přimět koně zvednout ocas. U některých plemen je totiž vysoko nesený ocas žádoucí a lidé toho v některých případech chtějí dosáhnout použitím umělého prostředku (TURNER a SCOGGINS, 1985).

SILVA *et al.*, (2022) ve své práci také odkazují na mezinárodní jezdeckou federaci (FEI), která navrhla použití termografie v antidopingovém programu pro parkurové koně. Doporučení FEI spočívá v tom, že všechny čtyři končetiny koňovitých by měly být vyšetřeny před a po soutěži. Pokud se mezi stejnými oblastmi kontralaterálních končetin objeví asymetrie v podobě horkých míst, studených míst anebo bolestivých oblastí, mělo by být zvíře diskvalifikováno ze soutěže, aby byla zajištěna jeho pohoda.

Od roku 2009 FEI zavedla termografii jako povolenou doplňkovou diagnostickou metodu pro snadnější detekci uměle vyvolaných teplotních změn končetin parkurových koní (SOROKO a DAVIES MOREL, 2016).

ČESKÁ JEZDECKÁ FEDERACE (2022) píše ve svých veterinárních pravidlech, že termografické vyšetření na závodech může být provedeno, pokud se objeví problémy s končetinami, kamašemi nebo jiným jezdeckým vybavením. Tato metoda může následovat po klinickém vyšetření určujícím abnormální citlivost končetin nebo mu předcházet. Důležité jsou nálezy, u kterých je rozdíl teplot mezi kolaterálními končetinami větší než 2 °C nebo má-li lokalizovaná oblast extrémně zvýšenou či sníženou teplotu. Vyšetření provádí dva veterináři akreditovaní FEI a termogramy by měly být archivovány. Přecitlivělost končetin může být způsobena i díky bodnutí hmyzem, kožní infekci nebo náhodnému zranění. Naopak nízká senzitivita může být důsledkem traumatického nebo chirurgického přerušování nervů v dané oblasti, proto je nutné brát IRT jako doplňkovou metodu. Pokud dojde k diskvalifikaci koně, musí projít antidopingovou kontrolou.

Studie MCGREEVY *et al.* (2012) konstatovala, že koně nosící drezurní uzdy a těsné nánosníky, které omezují pohyby čelisti, měli zvýšenou teplotu očí, což naznačuje fyziologickou reakci na stres.

Využití v dostihovém sportu

Termografii lze využít při pravidelných zdravotních kontrolách dostihových koní (TURNER *et al.*, 2001).

IRT byla použita k identifikaci oblastí zánětu, které by mohly snížit výkonnost dostihových koní. Je zajímavé, že teplota hřbetu a distálních částí předních končetin v klidovém stádiu se zvýšila v důsledku dlouhodobého tréninku (SOROKO *et al.*, 2012; SOROKO, 2013).

Ve studii MAGNUSSONA a THAFVELINA (1990) byl u klusáků zvýšený výskyt poranění levé přední končetiny ve srovnání s pravou přední. Bylo to způsobeno tím, že koně běhali po závodní dráze ve směru hodinových ručiček, a pak při odpočinku zatěžovali opačnou nohu, to vedlo k častějšímu odhalování zranění levé končetiny.

Pravidelné termografické vyšetření závodních koní vedlo k nálezům tepelných abnormalit předních končetin, které souviseli s namáháním a přetížením (SOROKO, 2011; SOROKO *et al.*, 2014). U závodních koní je větší pravděpodobnost, že se vyvinou poranění spíše předních nohou než těch zadních (PELOSO *et al.*, 1994).

JODKOWSKA (2005) popsala možnost sledování dopadu tréninku, měřením povrchové teploty těla, která je ovlivňována prokrvením a metabolickou aktivitou uvnitř a pod povrchem kůže. Vyvinula model teploty povrchu těla koně před a po tréninku a dospěla k závěru, že teplotní vzorce povrchu korelují s výkonem při cvičení. S tím souhlasí studie SIMON *et al.* (2006), kteří potvrdili souvislost mezi zátěží a povrchovou teplotou předních a zadních končetin. Teplota kůže překrývající svalové partie se totiž po cvičení zvýšila o 6 °C, zatímco hodnoty povrchu končetin se zvýšily o 8 °C. Došlo také ke zjištění, že oblasti v horní polovině těla se vracejí k bazální teplotě dříve než části distálních končetin.

JEFFCOTT *et al.* (1982) se zaměřili na 163 plnokrevných dostihových koní z nichž 53 % trpělo kulháním, což bylo hlavní příčinou vyřazení koní ze sportovní činnosti.

SOROKO *et al.* (2014) provedli termografické měření u 15 klinicky zdravých dostihových koní, kteří byli trénováni pro rovinové dostihy. Koně byli vyšetřeni v klidu, před každodenním výcvikem. Měření bylo provedeno u 46 oblastí zájmu a jejich následná analýza identifikovala ty nejlepší, které byly spojené s vynikajícím výkonem. Úspěšní koně měli oproti slabším jedincům výrazně vyšší teploty v částech obou karpálních kloubů, třetí záprstní kosti, levém stehenním kloubu, levé přední záprstní kosti, levého tarzálního kloubu a v kaudální části hrudních obratlů. Většina zranění dostihových koní souvisí s fyzickými nároky na pohybový aparát v reakci na trénink (ROSSDALE *et al.*, 1985) a můžou být také spojovány s typem tréninku a dovednostmi jezdce (DE COCQ *et al.*, 2004; SCHÖLLHORN *et al.*, 2006). Detekce a sledování fyziolo-

logických reakcí na tréninkové přetížení jsou zvláště důležité u dostihových koní vystavených extrémním fyzickým nárokům. U dostihových koní je důležitá okamžitá diagnóza, která může pomoci udržet jejich zdraví, kondici a tím pozitivně ovlivnit jejich další kariéru ve sportu (SOROKO *et al.*, 2014).

SOROKO *et al.* (2017) potvrdili, že u zdravých dostihových koní okolní teplota a absolutní teplota kloubů distální částí předních končetin spolu souvisí, a to při pohledu dorzálně, laterálně a mediálně. Typické rozložení teploty mezi předními končetinami bylo v průměru symetrické. Také souhlasili s tvrzením předchozích studií (VADEN *et al.*, 1980; TURNER, 1991; TURNER *et al.*, 1996), že vzhledem k vaskulární anatomii distální končetiny, jsou termogramy z laterálního a zejména mediálního aspektu více ovlivněny vazomotorickými změnami než snímky z dorzálního pohledu, které jsou relativně chladné, protože se nacházejí daleko od hlavních krevních cév.

1.3.3 Význam oka v termografii

Publikace SOROKO a DAVIES MOREL (2016) popisuje, že termokamera dokáže určit vnitřní tělesnou teplotu, díky indikaci povrchové teploty koutku oka.

V poslední době je velký zájem o měření teploty oka u koní, a to jak pro detekci horečky (JOHNSON *et al.*, 2011), zánětu (RUSHTON *et al.*, 2015), tak pro indikaci fyziologického stresu (COOK *et al.*, 2001; HALL *et al.*, 2011; VALERA *et al.*, 2012; MCGREEVY *et al.*, 2012; DAI *et al.*, 2015; SOROKO *et al.*, 2016).

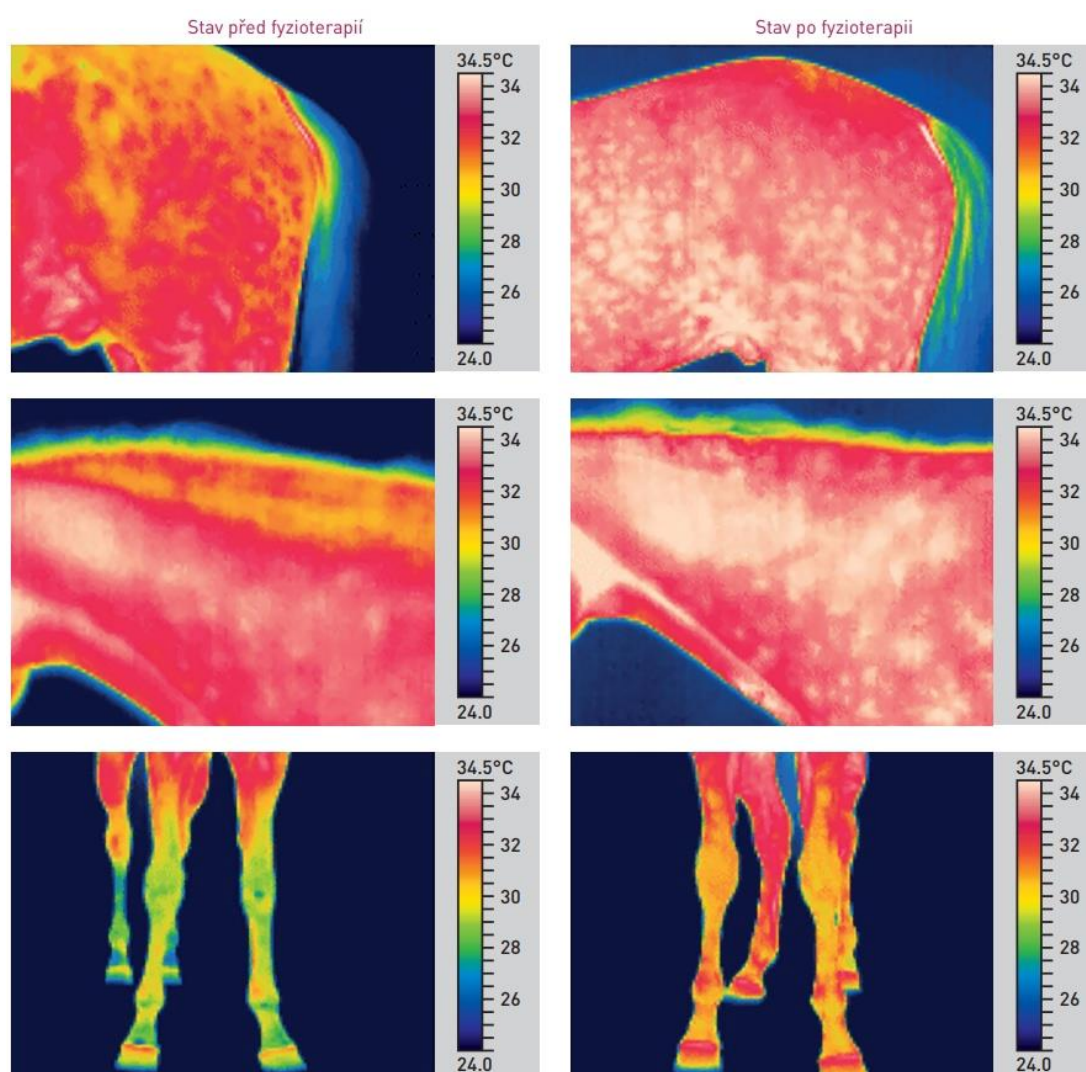
Nevýhoda je prozatím nedostatek důkazů o shodě mezi teplotou oka a standardizovanou tělesnou teplotou. Například TEUNISSEN a DAANEN (2011) zpochybnili důvěryhodnost termogramu oka u lidí, jakožto náhradu za klasické zjišťování vnitřní teploty těla. S tímto tvrzením nesouhlasí KNÍŽKOVÁ a KUNC (2020), ve své publikaci popisují, že teplota oka takřka kopíruje vnitřní teplotu organismu. Nejedná se však o oko celkově, ale konkrétně nejspolehlivější by měl být koutek oka. Stále však musíme brát v potaz fakt, že měření by mělo probíhat v kontrolovaných podmínkách, pokud tomu tak nebude, výsledky nemusí být relevantní.

KIM a CHO (2021) zjišťovali, zda je možné použít teplotu oka hodnocenou pomocí IRT jako indikátor pohody u koní. Při vyšetřování 176 jedinců byl za nejvhodnější oblast pro měření oka označen mediální koutek oka. Teplota této části pozitivně korelovala s rektální teplotou. Došli k závěru, že IRT je užitečná jako ukazatel welfare u koní.

DAI *et al.* (2015) prováděli test strachu z nového objektu u sportovních koní a zjišťovali, zda vystavení strašidelnému podnětu vyvolá změnu teploty oka. Experimentu se zúčastnilo 50 koní různého věku, plemene, pohlaví a temperamentu. Teplota oční karunkuly byla měřena před testem a po testu. Koně náchylnější k panice, potřebovali delší dobu, než se znovu přiblížili k novému objektu a teplota oka byla po zkoušce výrazně vyšší ve srovnání s bazální teplotou. Jedinci, kteří se znovu nepřiblížili k novému subjektu, měli tendenci k většímu nárůstu teploty. IRT tedy může být užitečná při hodnocení fyziologických reakcí na strach u koní.

1.3.4 Využití ve fyzioterapii

Termografie dokáže zobrazit účinnost fyzioterapeutické léčby u koní (obrázek 12).



Obrázek 12: Účinky fyzioterapie zjišťované pomocí termografie (KNÍŽKOVÁ a KUNC, 2020)

Cílenou fyzioterapií se dá zvýšit průtok krve ve vybraných oblastech, a to se projeví ve zvýšení povrchové teploty těla. Správný průtok krve zajišťuje dostatečný přísun

živin a kyslíku. Díky tomu se rychleji odplaví kyselina mléčná a další metabolity ze svaloviny. To napomáhá k rychlejší regeneraci svalové hmoty a relaxaci (KNÍŽKOVÁ a KUNC, 2020).

I další práce zmiňují zvyšující se trend používání IRT k hodnocení účinnosti fyzioterapeutických procedur, hojivých procesů a regenerace tkání (WALDSMITH a OLTMAN, 1994) a ke sledování účinků akupunktury u nervosvalových poruch (VON SCHWEINITZ, 1998). Pomocí termografie lze lokalizovat oblasti se změněnou teplotou, což vede odborníka přes koňskou fyzioterapii k tomu, aby se během rehabilitačního procesu, zaměřil na tyto konkrétní místa na těle (SOROKO a DAVIES MOREL, 2016).

Mezi základní fyzioterapeutické procedury patří masáže, fyzioterapie a kinezioterapie. Obzvláště rozšířené je používání masáží ke snížení svalové bolesti a stimulaci svalového rozvoje (SULLIVAN *et al.*, 2008; SCOTT a SWENSON, 2009). Praktikuje se na dostihových a sportovních koních, především pro podporu regenerace po zátěži, pro zlepšení flexibility a rozsahu pohybu a pro podporu úplného zotavení pohybového aparátu po zranění. Nesprávná funkce měkkých tkání je provázána změnami v kardiiovaskulárním systému, které následně vedou ke změnám teploty postižených oblastí a okolních tkání, které se nakonec projeví jako změna teploty povrchu těla (SOROKO a DAVIES MOREL, 2016).

JASTRZEBSKA (2021) ve své práci potvrdila účinnost magnetoterapie při rehabilitaci koně a využila termografii jako diagnostický nástroj umožňující vizualizaci průběhu hojení.

Dále IRT prokázala vliv terapie pulzním elektromagnetickým polem na povrchovou teplotu hřbetu koní (RINDLER *et al.*, 2014).

Studie ZIELIŃSKE *et al.*, (2021) posuzovala rozdíly ve vlivu vysoko intenzivní laserové terapie (HILT) na povrchovou teplotu kůže a průměr žil u skupiny zdravých dostihových koní s pigmentovanou a nepigmentovanou kůží v ošetřované oblasti. Těsně před a bezprostředně po HILT bylo provedeno termografické vyšetření k měření povrchové teploty kůže a ultrasonografické vyšetření zhodnotilo průměr žil. Po HILT se teplota povrchu pigmentované kůže zvýšila, zatímco teplota povrchu nepigmentované kůže se snížila a rozdíl mezi oběma skupinami byl významný, přičemž se u obou skupin zvětšil průměr žil. Obsah melaninu hraje v kůži důležitou roli při absorpci světelné energie a pro účinnou a bezpečnou terapii je tedy nezbytná správně navržená laserová ošetření s vhodnými parametry.

Další článek ZIELIŇSKE *et al.* (2023) zkoumal znovu účinky vysoce intenzivní laserové terapie na povrchovou teplotu kůže a průměr žil, ale tentokrát u dostihových koní s ostříhanou a neostříhanou srstí v ošetřované oblasti. Použití HILT vedlo k většímu zvýšení teploty povrchu kůže u koní s nestříhanou srstí ve srovnání se skupinou s ostříhanou srstí, zatímco průměr žil se zvětšil více u koní ve skupině ostříhaných než u koní bez střížené srsti. Srst tedy hraje důležitou roli při přechodu a absorpci světelné energie.

Výsledky IRT měření (SALTER *et al.* 2011) ukázali, že masáže provedené u sportovních koní, zvýšily prokrvení a teplotu kůže v masírovaných oblastech a tato intenzita přetrvávala déle než jednu hodinu. To naznačuje, že masážní terapie může zlepšit transport metabolických odpadních látek a výměnu plynů, což následně napomáhá k lepší výkonnosti a kondici koně.

BOGARD *et al.* (2020) použili termokameru k posouzení vlivu kryoterapie na tělesnou teplotu koní. Bylo prokázáno snížení teploty bezprostředně po léčbě. Avšak měření bylo prováděno v exteriéru, takže vlivy venkovního prostředí mohli výrazně ovlivnit výsledky termografických snímků.

U kinezioterapie (pohybové terapie) dokázala termografie úspěšně vyhodnotit teplotní změny, a to při využití běžeckého pásu nebo vodního běžeckého trenažéru (SIMON *et al.*, 2006; YARNELL *et al.*, 2014; SOROKO *et al.*, 2018b).

1.3.5 Možnosti využití termokamery v chovatelské praxi

V současné době se můžeme s termokamerou v praxi nejčastěji setkat ve veterinárním lékařství a v oblasti fyzioterapie koní (KNÍŽKOVÁ a KUNC, 2020). Termografie se hojně využívá k diagnostikování ortopedických onemocnění (SOROKO *et al.*, 2013). Pomáhá odhalit a monitorovat poranění a pracovní přetížení pohybového aparátu. Je užitečná hlavně při diagnostice zánětu šlach a vazů. IRT se dá využít při preventivní kontrole koně a ochránit ho tak před nástupem kulhání, a to díky včasné léčbě nebo změnou metody výcviku. Můžeme pozorovat i účinnost probíhající léčby. Termokameru lze využít při odhalování zánětlivých procesů v kopytě, zejména laminitidy. Termografie posoudí i funkci kopyt, a to jak okovaných, tak i těch bez podkov, zejména zhodnotí vliv kování na krevní oběh v distálních částech končetin. Můžeme také posoudit správné usazení sedla. IRT je využívána Mezinárodní jezdeckou federací na závodech. A v neposlední řadě, lze stanovit vnitřní tělesnou teplotu pomocí indikace povrchové teploty koutku oka (SOROKO a DAVIES MOREL, 2016; KNÍŽKOVÁ a KUNC, 2020).

2 Cíl práce a hypotézy

Cílem bakalářské práce je vytvořit přehled o dosavadních vědeckých a praktických poznatcích týkajících se využití termografie v chovu koní. Dále je cílem připravit vlastní sledování na základě literární rešerše a ověřit metodiku použití termokamery v chovu koní. Na základě provedeného sledování bude u zvolených metod vyhodnocena náročnost provedení, kvalita výstupů a možnost využití v chovatelské praxi.

Podle řady prací má termografie v chovu koní řadu uplatnění. Jedná se zejména o oblasti sportu, fyzioterapie a reprodukce.

Pro řešení práce byly formulovány následující hypotézy.

Hypotéza 1: Lze předpokládat, že využití termokamery v chovu koní je v posledních letech na vzestupu a její použití má kromě přínosu chovatelům i jistá úskalí.

Hypotéza 2: Na základě informací z literatury je pravděpodobné, že výsledky termogramů budou korelovat se zdravotními záznamy sledovaných koní.

Hypotéza 3: Lze očekávat, že využití termografie v chovu koní bude limitováno metodikou provedení měření.

3 Materiál a metodika

3.1 Charakteristika farmy

Rodinná farma se nachází v obci Mažice v nadmořské výšce 419 m, okres Tábor, Jihočeský kraj. Zaměřují se na chov koní a rostlinnou výrobu metodou ekologického zemědělství. Obhospodařují trvalé travní porosty a ornou půdu o rozloze 70 ha.

Koně jsou ustájeni formou aktivního ustájení, základem je pohyb po zpevněné ploše, odkud mají díky snímatelným čipům přístup do krmných stanic, výběhu a k napájení, což je motivuje k pohybu, který prospívá jejich dobrému zdravotnímu stavu. Mají k dispozici odpočívárnu s hlubokou podestýlkou. Tento moderní způsob chovu umožňuje koním celodenní pobyt venku ve skupině.

3.2 Sběr dat

Tabulka 1: Koně, u kterých bylo provedeno termografické měření

Jméno	Datum narození	Pohlaví	Zdravotní stav
Libie	29.06.2018	Klisna	Zaléčené poškození šlach předních nohou
Cent	21.06.2006	Valach	Bez zdravotních komplikací
Sunnamy	03.05.1995	Klisna	Chronické onemocnění šlach předních nohou
Santys	11.05.1994	Valach	Nákrok zadní končetiny
Hipster	08.05.2019	Valach	Bez zdravotních komplikací
Gita	24.02.2004	Klisna	Bez zdravotních komplikací
Hellstar	05.06.2010	Valach	Bez zdravotních komplikací
Uschi	13.05.2017	Klisna	Chronické schvácení kopyt, dušnost

3.3 Termografické měření

Termografické snímky distálních částí končetin byly pořizovány v paddocku (obrázek 13), v odpoledních hodinách, za jasného, bezvětřného počasí a při venkovní teplotě, která se pohybovala okolo 15 °C. Koně byly v klidu a před IRT měřením neměly žádnou fyzickou zátěž.

Po zapnutí kamera provedla kalibraci, bez které by nebyla schopna měřit intenzitu záření ani teplotu. Vzdálenost koně od kamery byla fixována pro všechny snímky na

1 m, pod přibližným úhlem 90°. Následně se uložené snímky pomocí USB kabelu, naimportovali do softwaru FLIR Thermography, kde se vytvořila inspekční zpráva.



Obrázek 13: Termografické měření (FOTO AUTORA)

3.3.1 Termokamera

Termografické snímky byly pořízeny infračervenou kamerou FLIR E5-XT s WiFi. Kamera FLIR z řady Ex je infračervená kamera typu point-and-shoot (namiř a stiskni). Výhodou je snadné použití, protože je plně automatická, s pevně nastavenou zaostřovací vzdáleností a intuitivním rozhraním. Umožňuje jednoduše provádět měření v teplem režimu, vizuálním režimu nebo režimu MSX. Je kompaktní a odolná, má hmotnost pouhých 0,575 kg. Její robustní konstrukce je spolehlivá i v náročném prostředí (SUPPORT.FLIR.COM). Další technické parametry jsou popsány na obrázku 15.



Obrázek 14: Termokamera Flir E5-XT (FLIR.EU)

Zobrazování a optická data		
Rozlišení v pásmu infračerveného záření	160 × 120 pixelů	
Teplotní citlivost/NETD	< 0,10°C (0,27 °F) / < 100 mK	
Zorné pole (FOV)	45° × 34°	
Minimální vzdálenost zaostření	0,5 m (1,6 stopy)	
Prostorové rozlišení (IFOV)	5,2 mrad	
Světelnost objektivu	1,5	
Frekvence zobrazení	9 Hz	
Zaostření	Pevně nastavená zaostřovací vzdálenost	
Údaje o detektoru		
Typ detektoru	FPA (focal plane array – pole v ohniskové rovině), nechlazený mikrobolometr	
Spektrální rozsah	7,5–13 μm	
Zobrazení		
Displej	Barevný displej LCD, 3,0 palce, rozlišení 320 × 240 pixelů	
Nastavení snímku	Automatické nastavení/uzamčení snímku	
Režimy prezentace snímků		
Režimy snímku	Tepelný MSX, tepelný, obraz v obraze, tepelný s prolutím, digitální fotoaparát.	
Multispektrální dynamický snímek (MSX)	Infračervený snímek s vylepšeným podáním detailů	
Obraz v obraze	Infračervená oblast na vizuálním snímku	
Měření		
Teplotní rozsah kamery	Rozsah teplot objektu	Přesnost – pro okolní teplotu 10 až 35°C
-20 až 250°C	0 až 100°C	±2 °C
	100 až 250°C	±2%
10 až 400°C	10 až 100°C	±3°C
	100 až 400°C	±3%
Analýza měření		
Bodové měření	Středový bod	
Oblast	Pravoúhelník s hodnotami maximum/minimum	
Izoterma	Alarm nad limitem, alarm pod limitem	
Korekce emisivity	Proměnlivá od 0,1 do 1,0	
Tabulka emisivity	Tabulka emisivity předem definovaných materiálů	
Korekce odražené zdánlivé teploty	Automatická, podle zadané odražené teploty	
Nastavení		
Palety barev	Černobílá, železo a duha	
Příkazy nastavení	Místní přizpůsobení jednotek, jazyka a formátu data a času	

Obrázek 15: Technické údaje o termokameře Flir E5-XT (SUPPORT.FLIR.COM)

4 Výsledky měření a diskuse

Výsledky tohoto termografického měření jsou pouze orientační, jelikož byly termogramy zhotoveny v nekontrolovaném vnějším prostředí. Naměřená povrchová teplota je kombinovaným výsledkem tepla produkovaného tělem a faktorů jako je vliv prostředí, teplota vzduchu, vlhkost (SOROKO *et al.*, 2014) a rychlost větru (WESTERMANN *et al.*, 2013; WOJTAS *et al.*, 2013).

Přestože byly podmínky při měření relativně stabilní, nelze výsledky této práce plnohodnotně srovnávat s ostatními studiemi. S měřením ve venkovním prostředí nesouhlasí publikace SOROKO a DAVIES MOREL (2016), která doporučuje pro větší spolehlivost termogramů zavést jednotný protokol a podmínky měření, konkrétně ve vnitřních kontrolovaných prostorech.

4.1 Vyhodnocení termogramů

Termogramy jsou vyhodnoceny kvalitativně, to znamená, že snímky byly posouzeny okem a zjišťovalo se, zda je snímek v normálu nebo se na něm vyskytuje teplotní anomálie.

V rámci IRT měření bylo pořízeno několik termografických snímků každého jedince, a to konkrétně distálních částí končetin. GODLEWSKA *et al.* (2021) uvádí, že neexistují studie, které by přesně specifikovaly rozsahy teplot daných oblastí.

Kůň je oboustranně symetrický, proto je vhodné identifikovat abnormality ohodnocením rozdílů v symetrii teploty povrchu těla mezi oblastmi zájmu na opačných stranách koně. Snahou bylo dle zdravotních záznamů určit užitečnost termografie.

U Santyse (tabulka 1) se zkoumalo, zda termokamera odhalí teplotní rozdíl u zadních končetin, který by mohl být způsoben jeho nepravidelností chodu.



Obrázek 16: Santys (A) pravá zadní noha, (B) levá zadní noha (FOTO AUTORA)

Termografie ukázala rozdíl teplot mezi pravou a levou zadní končetinou a to 4 °C (obrázek 16). Vyšší teplotu jsme indikovali u levé zadní končetiny. Z tohoto výsledku můžeme usuzovat, že více předsouvaná, a tudíž i více zatěžovaná je levá noha. Lze souhlasit s tvrzením SOROKO a HOWELL (2018), že termografie je citlivý diagnostický nástroj, který nám může pomoci při hodnocení zdravotního stavu.

4.1.1 Teploty šlach

Tabulka 2: Hodnoty šlach pravé a levé přední končetiny a jejich teplotní rozdíl

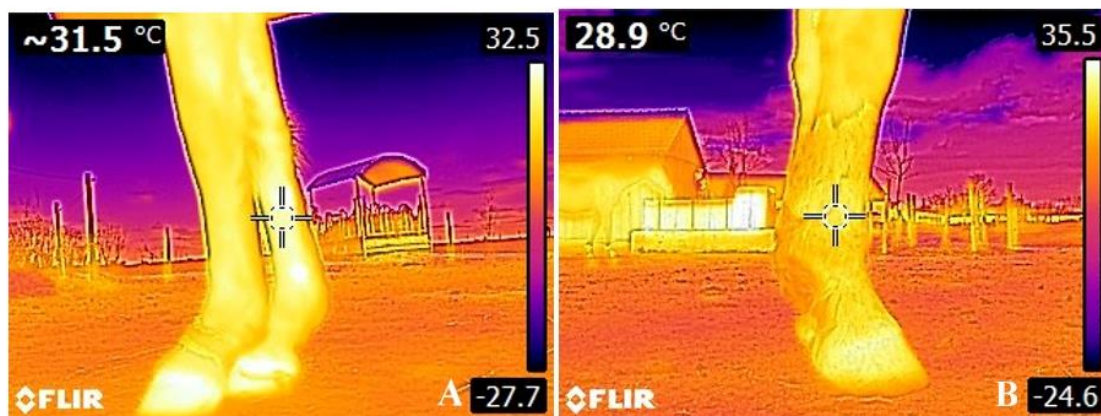
Jméno koně	Šlacha PP nohy	Šlacha LP nohy	Teplotní rozdíl
Cent	26,5 °C	28 °C	1,5 °C
Gita	25,9 °C	26,3 °C	0,4 °C
Hellstar	27,1 °C	26,9 °C	0,2 °C
Hipster	28,9 °C	26,0 °C	2,9 °C
Libie	31,5 °C	29,3 °C	2,2 °C
Santys	26,5 °C	25,4 °C	1,1 °C
Sunnamy	42,3 °C	34,9 °C	7,4 °C
Uschi	28,0 °C	26,6 °C	1,4 °C

Výsledné termogramy se vyhodnocovaly podle veterinárních pravidel pro termografické měření ČESKÉ JEZDECKÉ FEDERACE (2022). V těchto pravidlech je zmíněno, že nálezy, u kterých je rozdíl teplot mezi kolaterálními končetinami větší než 2 °C, poukazuje na zdravotní problém. Porovnávání tímto způsobem korelovalo se zdravotními záznamy koní.



Obrázek 17: Sunnamy, chronické onemocnění šlach předních nohou
(FOTO AUTORA)

Termografický snímek, který lze vidět na obrázku 17 zobrazuje špatný zdravotní stav šlach u klisny Sunnamy. Termografie dokázala odhalit vysokou teplotu způsobenou chronickým onemocněním (tabulka 1). Fyzikální vyšetření také detekovalo vysokou teplotu nohy v této oblasti, palpáce se tedy ztotožňuje s výsledným termogramem. Platí zde, že horké místo značí zánětlivý proces (PISKOVSKÁ a KNOTEK, 2018). IRT umožňuje diagnostiku onemocnění v chronickém stádiu onemocnění (SOROKO a HOWELL, 2018). Tyto poznatky jsou v souladu s výsledným termogramem v této práci.



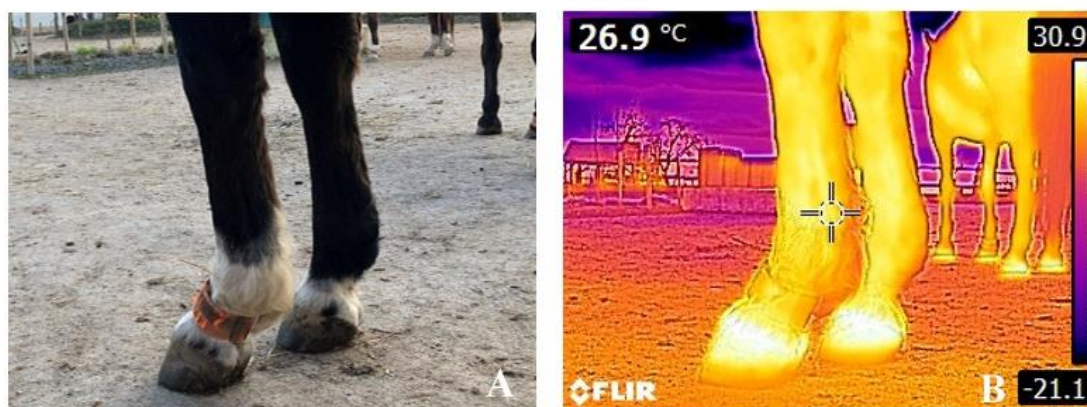
Obrázek 18: Termogramy Libie (A) a Hipstera (B) (FOTO AUTORA)

Klisna Libie několik dní před termografickým měřením podstoupila hirudoterapii, léčbu pomocí pijavice lékařské. Na nohou si můžeme povšimnout bílých míst (obrázek 18A), na která byly přikládány pijavice. Zaostřovací bod termokamery mířil přímo na jednu z těchto oblastí. Palpací nebyla zjištěna zvýšená teplota šlachy. S největší pravděpodobností za zvýšenou teplotou stojí právě hirudoterapie, která mimo jiné zvyšuje prokrvení tkáně. Je důležité vědět historii a činnost koní před termografickým měřením a jejich fyziologický stav. Všechny tyto informace jsou podstatné ke správnému vyhodnocení termogramů. Proto by podle SOROKO a DAVIES MOREL (2016), bylo vhodné požádat majitele koně o vyplnění dotazníku, ve kterém by se nacházeli podstatné údaje o daném jedinci, které by nám mohli pomoci k co nejlepšímu vyhodnocení termogramů.

Hipster dle tabulky 1 nemá zdravotní problémy. Ale při porovnání jeho termogramů v tabulce 2, jsme objevili zvýšenou hodnotu teploty u pravé přední končetiny (obrázek 18B). Zvýšení teploty mohlo být způsobeno kartáčováním nohy před měřením, které bylo provedeno kvůli odstranění nečistot. SOROKO a DAVIES MOREL (2016) tvrdí, že by čištění mělo proběhnout alespoň 1 hodinu před měřením. Podle této studie

výsledek termogramu ovlivnila nedostatečná pauza mezi měřením a vyčištěním končetiny. S tímto intervalem, ale nesouhlasí publikace SOROKO *et al.* (2013), nečistoty a bláto přítomné ve snímacím poli odstranili pomocí kartáče a po uplynutí intervalu přibližně 10 minut provedli měření. Tento čas podle nich stačí, aby se zajistilo, že přechodné teplo způsobené čištěním nebude ovlivňovat termografický snímek.

Způsob porovnávání termogramů v této práci není v souladu se studií SOROKO *et al.* (2013), ti dospěli k závěru, že hraniční teplotní rozdíl mezi distálními částmi končetin je 1,25 °C, tato hodnota může podle jejich výsledků indikovat subklinický zánět.



Obrázek 19: (A) Digitální fotografie a termogram (B) předních nohou Hellstara (FOTO AUTORA)

Pro pozdější porovnání je při IRT měření vhodné pořizovat i digitální fotografie (obrázek 19).

4.1.2 Teploty kopyt

Tabulka 3: Porovnání teplot korunky kopyta, přední pravá a levá končetina

Jméno koně	PP korunka	LP korunka	Teplotní rozdíl	Průměr
Cent	31,8 °C	31,0 °C	0,8 °C	31,4 °C
Gita	30,6 °C	30,8 °C	0,2 °C	30,7 °C
Hellstar	31,2 °C	30,9 °C	0,3 °C	31,05 °C
Hipster	30,0 °C	30,5 °C	0,5 °C	30,25 °C
Libie	32,5 °C	33,0 °C	0,5 °C	32,75 °C
Santys	30,0 °C	29,2 °C	0,8 °C	29,6 °C
Sunnamy	30,0 °C	30,0 °C	0,1 °C	30,0 °C
Uschi	32,0 °C	31,9 °C	0,1 °C	31,95 °C

Teplota korunky kopyta byla určena z barevné legendy na pravé straně snímku, která znázorňuje hodnotu teploty pro jednotlivé barvy.

Z tabulky číslo 3 můžeme usuzovat, že kopyta koní byla v pořádku. Nebyl zjištěn významný rozdíl teplot. Průměrná teplota korunky kopyta byla $31 \pm 1,6$ °C.



Obrázek 20: Termogramy Centa (A) a Gity (B) (FOTO AUTORA)

Na termogramech (obrázek 20) můžeme vidět, že u zdravých kopyt bývá obvykle nejteplejší část korunka kopyta. Distálním směrem se teplota pomalu snižuje. STRASSER a APPELT (2006) ve své práci uvádí obdobné rozložení teploty kopytního pouzdra při konstantních podmínkách.

ROSENMEIER *et al.* (2012) upozorňují na možnou chybovost termografie při měření a vyhodnocování termogramů kopyt, a to kvůli proměnlivosti teplot této oblasti během dne u zdravého koně.

5 Závěr

Předkládaná bakalářská práce v první části shrnuje dostupné poznatky o významu a využití termografie v chovu koní. S termokamerami se u koní setkáváme čím dál tím častěji a zajisté tuto metodu čeká v budoucnu větší uplatnění. Její nespornou výhodou je její rychlost a bezkontaktnost. Avšak pro její rozvoj je potřeba provést další zkoumání s většími skupinami jedinců.

Termografie může chovateli pomoci odhalit onemocnění, která se projeví zvýšením či snížením teploty. Dokáže indikovat patologické změny o několik dní dříve, zatímco ostatní diagnostické metody počínající problémy ještě neodhalí. Není však schopna odhalit příčinu, proto je nutné termografii použít v kombinaci s jiným vyšetřením. Potvrdila se tak hypotéza 1.

Výsledné termogramy (distálních částí končetin) v této práci odpovídaly zdravotním záznamům pozorovaných jedinců, čímž se potvrdila hypotéza 2. U valacha Santyse termokamera potvrdila nárok zádni nohy, rozdíl teplot mezi zadními končetinami byl 4 °C. U klisny Sunnamy s diagnostikovaným chronickým onemocněním šlach termografie ukázala vysokou teplotu (42,3 °C). Pouze u jednoho koně vyšel neočekávaný výsledek, který však mohl být způsoben nevhodnou přípravou před měřením. Rozložení teplot kopyt bylo u všech jedinců na termografických snímcích v pásmu normálu, průměrná teplota korunky byla zaznamenána $31 \pm 1,6$ °C. Jelikož bylo zkoumání provedeno ve venkovním výběhu, tak jsou hodnoty teplot na termogramech pouze orientační. Pro více důvěryhodné výsledky by bylo vhodné měření zopakovat, a to nejlépe ve více kontrolovaných podmínkách.

Také hypotéza 3 byla potvrzena. Aby byla termografie v chovu koní použita správně je třeba zohledňovat faktory, které by mohly pozměnit výslednou interpretaci snímků. Osoba, která provádí IRT měření a následně vyhodnocuje termogramy, by měla mít dostatečné znalosti ohledně morfologie a fyziologie koně. Také potřebuje mít dostatek vědomostí ohledně fungování samotné termokamery a správném postupu termografického měření. Výsledný termogram ovlivňují tedy hlavně technické parametry kamery, biologické a environmentální faktory. Tyto všechny vlivy je třeba zohlednit, aby nedocházelo k chybným výsledkům.

Pro soukromého chovatele může být termokamera finančně náročná. Pořizovací cena termokamery se liší podle technických parametrů a kvality zařízení. Dalo by se

však říct, že díky včasnému odhalení zdravotních problémů se investice do tohoto zařízení může vyplatit a časem navrátit, protože odpadnou náklady na náročnější léčbu. Další možností je využití služeb termografického měření.

Termografie se může stát dobrým pomocníkem pro zajišťování vhodných životních podmínek koní. A to hlavně díky tomu, že nám v reálném čase dokáže zobrazit vizuální obraz rozložení teplot.

6 Seznam použité literatury

- AMERICAN ACADEMY OF THERMOLOGY. (2022). *Veterinary Guidelines for Infrared Thermology*. [online] aathermology.org [cit. 10.03.2023]. Dostupné z: <https://aathermology.org/wp-content/uploads/2018/04/Guidelines-for-Veterinary-Thermography-2022.pdf>
- ARICAN, M., EROL, H., UCAN, U.S., KÖYLÜ, Ö. (2019). Diagnostic techniques for the carpal and fetlock joints in horses with arthritis. *Medycyna Weterynaryjna*. 75 (05), 693-698. ISSN 0025-8628.
- ARRUDA, T.Z., BRASS, K.E., DE LA CORTE, F.D. (2011). Thermographic Assessment of Saddles Used on Jumping Horses. *Journal of Equine Veterinary Science*. 31 (11), 625-629. ISSN 07370806.
- BELLO, C.A.O., VIANNA, A.R.C.B., NOGUEIRA, K., SANTOS, A.C., LIMA, E.M.M. (2018) Acupuncture in the restoration of vasomotor tonus of equine athletes with back pain. *Journal of Dairy, Veterinary & Animal Research*. 7 (4), 140-144.
- BERNARDY, J., NOVÁK, P., HODKOVICOVÁ, N., ŠŤASTNÝ, K. (2020). *Bezkontaktní termovizní identifikace zvířat se změněnou teplotou v důsledku nebezpečné nákazy: VH20192020044 Bezpečnostní výzkum Ministerstva vnitra ČR. Výzkumný ústav veterinárního lékařství, Brno*. ISBN 978-80-88233-98-5.
- BOGARD, F., BOUCHET, B., MURER, S., FILLIARD, J.R., BEAUMONT, F., POLIDORI, G. (2020). Critical Evaluation of Whole-Body Cryostimulation Protocol in Race Horses. *Journal of Equine Veterinary Science*. 88. ISSN 07370806.
- BOWERS, S., GANDY, S., ANDERSON, B., RYAN, P., WILLARD, S. (2009). Assessment of pregnancy in the late-gestation mare using digital infrared thermography. *Theriogenology*. 72 (3), 372-377. ISSN 0093691X.
- BOWMAN, K.F., PUROHIT, R.C., GANJAM, V.K., PECHMAN, R.D.JR., VAUGHAN, J.T. (1983). Thermographic evaluation of corticosteroid efficacy in amphotericin B – induced arthritis in ponies. *American Journal of Veterinary Research*. 44 (1), 51–56.
- CETINKAYA, M.A. a DEMIRUTKU, A. (2012). Thermography in the assessment of equine lameness. *Turkish Journal of Veterinary and Animal Sciences*. 36 (1), 43-48. ISSN 1303-6181.
-

-
- CIUTACU, O., TANASET, A., MICLAUS I. (2007). Research about evaluation of locomotory system of sport equine through digital infrared thermography. *Bulletin of University of Agricultural Sciences and Veterinary Medicine Cluj-Napoca. Veterinary Medicine*. 64, 386-391.
- COCQ, P., WEEREN, P.R., BACK, W. (2004). Effects of girth, saddle and weight on movements of the horse. *Equine Veterinary Journal*. 36(8), 758-763. ISSN 04251644.
- COOK, N.J., SCHAEFER, A.L., WARREN, L., BURWASH, L., ANDERSON, M., BARON, V. (2001). Adrenocortical and metabolic responses to ACTH injection in horses: an assessment by salivary cortisol and infrared thermography of the eye. *Canadian Journal of Animal Science*. 81 (4), p. 621.
- ČESKÁ JEZDECKÁ FEDERACE. (2022). *Veterinární Pravidla 2022*. [online] cjf.cz [cit. 10.03.2023] Dostupné z: https://www.cjf.cz/files/stranky/dokumenty/pravidla/veterinari-pravidla/2022/Veterina_2022_20220401_FINAL.pdf
- DAI, F., COGI, N.H., HEINZL, E., COSTA, E.D., CANALI, E., MINERO, M. (2015). Validation of a fear test in sport horses using infrared thermography. *Journal of Veterinary Behavior*. 10 (2), 128-136. ISSN 15587878
- DE COCQ, P., VAN WEEREN, P.R., BACK, W. (2004). Effects of girth, saddle and weight on movements of the horse. *Equine Veterinary Journal*. 36 (8), 758-763.
- DENOIX, J-M.D. (1999). Spinal Biomechanics and Functional Anatomy. *Veterinary Clinics of North America: Equine Practice*. 15 (1), 27-60. ISSN 07490739.
- DIGATHERM. (2023). *Equine Thermography – a technique to evaluate patients*. [online] digatherm.infraredcameras.com [cit. 17.03.2023] Dostupné z: <https://digatherm.infraredcameras.com/industries-served/veterinary/equine-thermal-imaging>
- DOMINO, M., BOROWSKA, M., KOZŁOWSKA, N., ZDROJKOWSKI, Ł., JASIŃSKI, T., SMYTH, G., Małgorzata MAŠKO, M. (2022). Advances in Thermal Image Analysis for the Detection of Pregnancy in Horses Using Infrared Thermography. *Sensors*. 22 (1), 191. ISSN 1424-8220.
- EDDY, A.L., VAN HOOGMOED, L.M., SNYDER, J.R. (2001). The Role of Thermography in the Management of Equine Lameness. *The Veterinary Journal*. 162 (3), 172-181.
- FARRIER, Y.S. (2020). *Equine Thermography – Hot or not?* [online] theequinedocumentalist.com [cit. 09.03.2023]. Dostupné z: <https://www.theequinedocumentalist.com/post/equine-thermography-hot-or-not>
-

-
- flir.eu, (2023). *FLIR E5-XT*. [online] [cit. 25.03.2023]. Dostupné z: <https://www.flir.eu/products/e5-xt/?vertical=condition%20monitoring&segment=solutions>
- FLUKE. *Introduction to thermography principles*. (2009). American Technical Publishers/Snell Group. Orland Park, Ill. ISBN 9780826915351.
- FONSECA B.P.A., ALVES, A.L.G., NICOLETTI J.L.M., THOMASSIAN A., HUSSNI C.A., MIKAIL., S. (2006). Thermography and ultrasonography in back pain diagnosis of equine athletes. *Journal of Equine Veterinary Science*. 26 (11), 507-516. ISSN 07370806.
- GHAFFIR, Y., ART, T., LEKEUX, P. (1996). Thermographic facial pattern following an α 2-adrenergic agonist injection in two horses suffering from Horner's syndrome. *Equine Veterinary Education*. 8 (4), 192-195. ISSN 09577734.
- GODLEWSKA, M., SOROKO, M. a ZIELIŃSKA, P. (2021). Application of thermography in equine veterinary practice. *Medycyna Weterynaryjna*. 77 (03), 121-126. ISSN 0025-8628.
- GUNKELMAN, M., RYAN, F., KEIPER, C., HAMMER, C. (2017). Thermography of the equine hoof immediately following trimming and shoeing. *Journal of Equine Veterinary Science*. 76, 97.
- HALL, C., BURTON, K., MAYCOCK, E., WRAGG, E. (2011). A preliminary study into the use of infrared thermography as a means of assessing the horse's response to different training methods. *Journal of Veterinary Behavior Clinical Applications and Research*. 6 (5), 291-292.
- HARMAN, J. (1999). Tack and Saddle Fit. *Veterinary Clinics of North America: Equine Practice*. 15 (1), 247-261. ISSN 07490739.
- HARMAN, J.C. (1995). Practical saddle fitting. *The Equine athlete*. 8 (2), 6-19.
- HEAD, M.J. a DYSON, S. (2001). Talking the temperature of Equine Thermography. *The Veterinary Journal*. 162 (3), 166-167. ISSN 10900233.
- HOOD, D.M., WAGNER, I.P., BRUMBAUGH, G.W. (2001). Evaluation of hoof wall surface temperature as an index of digital vascular perfusion during the prodromal and acute phases of carbohydrate-induced laminitis in horses. *American Journal of Veterinary Research*. 62 (7), 1167-1172. ISSN 0002-9645.
- JASTRZEBSKA, E. (2021). Use of magnetic field in equine physiotherapy – preliminary study. *Medycyna Weterynaryjna*. 77 (03), 137-141. ISSN 0025-8628.
-

-
- JEFFCOTT, L.B. (1999). Historical Perspective and Clinical Indications. *Veterinary Clinics of North America: Equine Practice*. 15 (1), 1-12. ISSN 07490739.
- JEFFCOTT, L.B., ROSSDALE, P.D., FREESTONE, J., FRANK, C.J., TOWERS-CLARK, P.F. (1982). An assessment of wastage in Thoroughbred racing from conception to 4 years of age. *EQUINE VETERINARY JOURNAL*. 14 (3), 185-198. ISSN 04251644.
- JODKOWSKA, E. (2005). Body surface temperature as a criterion of the horse predisposition to effort. *Zeszyty Naukowe Akademii Rolniczej we Wrocławiu*. 511, 7–114.
- JOHNSON, S.R., RAO, S., HUSSEY, S.B., MORLEY, P.S., TRAUB-DARGATZ, J.L. (2011). Thermographic Eye Temperature as an Index to Body Temperature in Ponies. *Journal of Equine Veterinary Science*. 31 (2), 63-66. ISSN 07370806.
- KASTBERGER, G. a STACHL, R. (2003). Infrared imaging technology and biological applications. *Behavior research methods instruments, & computers*. 35 (3), 429-439. ISSN 0743-3808.
- KIM, S.M. a CHO, G.J. (2021). Validation of Eye Temperature Assessed Using Infrared Thermography as an Indicator of Welfare in Horses. *Applied Sciences*. 11 (16), 7186. ISSN 2076-3417.
- KNÍŽKOVÁ, I. a KUNC, P. (2020). *Infračervená termografie a její využití pro zjišťování pohody a zdraví hospodářských zvířat*. Výzkumný ústav živočišné výroby. Praha. ISBN 978-80-7403-243-1.
- KNÍŽKOVÁ, I. a KUNC, P. (2021). *Infračervená termografie: specifika a správné postupy měření živých objektů*. Výzkumný ústav živočišné výroby. Praha. ISBN 978-80-7403-258-5.
- KOLD, S.E. a CHAPPELL, K.A. (1998). Use of computerized thermographic image analysis (CTIA) in equine orthopedics: review and presentation of clinical cases. *Equine Veterinary Education*. 10 (4), 198-204.
- LEVET, T., MARTENS, A., DEVISSCHER, L., DUCHATEAU, L., BOGAERT, L., VLAMINCK, L. (2010). Distal limb cast sores in horses: Risk factors and early detection using thermography. *Equine Veterinary Journal*. 41 (1), 18-23. ISSN 0425-1644.
- LLOYD-JONES, J.L., PUROHIT, R.C., BOYLE, M., a SHEPHERD, CH. (2015). Use of Thermography for Functional Evaluation of Stallion Scrotum and Testes. *Journal of Equine Veterinary Science*. 35 (6), 488-494. ISSN 07370806.
-

-
- MAGNUSSON, L.-E. a THAFVELIN, B. (1990). Studies on the conformation and related traits of Standardbred trotters in Sweden. *Journal of Animal Breeding and Genetics*. 107 (1-6), 135-148. ISSN 09312668.
- MACHADO, L.F.S., DITTRICH, R.L., PAVELSKI, M., AFONSO, A.M.C.F., Deconto, I., DORNBUSCH, P.T. (2013) Padronização do exame termográfico nas articulações do carpo e metacarpofalangeana de cavalos em treinamento. *Archives of Veterinary Science*. 18 (4), 40-45.
- MAŚKO, M., WITKOWSKA-PIŁASZEWICZ, O., JASIŃSKI, T., DOMINO, M. (2021). Thermal features, ambient temperature and hair coat lengths: Limitations of infrared imaging in pregnant primitive breed mares within a year. *Reproduction in Domestic Animals*. 2021, 56 (10), 1315-1328. ISSN 0936-6768.
- MCGREEVY, P., WARREN-SMITH, A., GUISSARD, Y. (2012). The effect of double bridles and jaw-clamping crank nosebands on temperature of eyes and facial skin of horses. *Journal of Veterinary Behavior*. 7 (3), 142-148. ISSN 15587878.
- MIRPURI, C. (2021). *Bukszyny – co to takiego?* [online] zywieniekoni.pl [cit. 15.03.2023] Dostępne z: <https://zywieniekoni.pl/bukszyny-co-to-takiego/>
- MOGG, K.C. a POLLITT, C.C. (1992). Hoof and distal limb surface temperature in the normal pony under constant and changing ambient temperature. *Equine Veterinary Journal*. 24 (2), 134-139. ISSN 04251644.
- MORGAN, J. P. (1968). Radiographic diagnosis of bone and joint diseases in the horse. *Cornell University College of Veterinary Medicine*. 58, 28-47.
- MURRAY, M.J., CAVEY, D.M., FELDMAN, B.F., TROSTLE, S.S., WHITE, N.A. (1997). Signs of Sympathetic Denervation Associated With a Thoracic Melanoma in a Horse. *Journal of Veterinary Internal Medicine*. 11 (4), 199-203.
- PALMER, S.E. (1981). Use of the portable infrared thermometer as a means of measuring limb surface temperature in the horse. *American Journal of Veterinary Research*. 42 (1), 105-108.
- PALMER, S.E. (1983). Effect of ambient temperature upon the surface temperature of the equine limb. *American Journal of Veterinary Research*. 44 (6), 1098-1101.
- PAVELSKI, M., BASTEN, M.S., BUSATO, E., DORNBUSCH, P.T. (2015). Infrared thermography evaluation from the back region of healthy horses in controlled temperature room. *Ciência Rural*. 45 (7), 1274-1279.
-

-
- PELOSO, J.G., MUNDY, G.D., COHEN, N.D. (1994). Prevalence of, and factors associated with, musculoskeletal racing injuries of thoroughbreds. *Journal of the American Veterinary Medical Association*. 204 (4), 620-626.
- PISKOVSKÁ, A. a KNOTEK, Z. (2018). *Klinická termografie exotických zvířat*. IVA FVL VFU. Brno.
- PISKOVSKÁ, A. a KNOTEK, Z. (2018). *Termografie exotických zvířat: metodika měření termokamerou*. IVA FVL VFU. Brno.
- PUROHIT, R.C. (2009). Standards for thermal imaging in veterinary medicine. In: *Proceedings of the 11th European Congress of Thermology*. Mannheim, Germany. p. 99.
- PUROHIT, R.C., a MCCOY, M.D. (1980). Thermography in the diagnosis of inflammatory process in the horse. *American Journal of Veterinary Research*. 41 (8), 1167-1174.
- RAMIRES NETO, C., MONTEIRO, G.A., ZANZARINI DELFIOL, D.J., FARRAS, M.C., DELL'AQUA, J.A., PAPA, F.O., ALVARENGA, M.A. (2013). The relationships between scrotal surface temperature, age and sperm quality in stallions. *Livestock Science*. 157 (1), 358-363. ISSN 18711413.
- RASERA, L. (2007) *Influência da atividade física sobre a articulação metacarpo-falangeana de cavalos de pólo*. Doktorská práce. Programa de Pós Graduação em Medicina Veterinária – Faculdade de Medicina Veterinária e Zootecnia da Universidade de São Paulo.
- REDAELLI, V., BERGERO, D., ZUCCA, E., FERRUCCI, F., COSTA, L.N., CROSTA L., a LUZI, F. (2014). Use of Thermography Techniques in Equines: Principles and Applications. *Journal of Equine Veterinary Science*. 34 (3), 345-350. ISSN 07370806.
- REKANT, S.I., LYONS, M.A., PACHECO, J.M., ARZT, J. a RODRIGUEZ, L.L. (2016). Veterinary applications of infrared thermography. *American Journal of Veterinary Research*. 77 (1), 98-107. ISSN 0002-9645.
- RINDLER, N., BIERMANN, N.M., WESTERMANN, S., BUCHNER, H.H.F. (2014). The effect of Pulsed electromagnetic field therapy on surface temperature of horses' backs. *Wiener Tierärztliche Monatsschrift*. 101 (7-8), 137-141.
- ROSENMEIER, J.G., STRATHE A.B. a ANDERSEN P.H. (2012). Evaluation of coronary band temperatures in healthy horses. *American Journal of Veterinary Research*. 73 (5), 719-723. ISSN 0002-9645.
-

-
- ROSSDALE, P.D., HOPES, R., WINGFIELD-DIGBY, N.J., OFFORD, K. (1985). Epidemiological study of wastage among racehorses 1982 and 1983. *The Veterinary record*. 116 (3), 66-69.
- RUSHTON, J.O., TICHY, A., NELL, B. (2015). Introduction of the use of thermography and thermometry in the diagnosis of uveitis in horses: a pilot project. *Veterinary Record Open*. 27 (1), p.2. ISSN 2399-2050.
- SALTER, M.M., MCCALL, C.A., PASCOE, D.D., MCELHENNEY, W.H., PASCOE, C. (2011). Effect of Equine Sports Massage Therapy on Cutaneous Temperature. *Journal of Equine Veterinary Science*. 31 (5-6), 322-323.
- SCOTT, M., SWENSON, L.A. (2009). Evaluating the Benefits of Equine Massage Therapy: A Review of the Evidence and Current Practices. *Journal of Equine Veterinary Science*. 29 (9), 687-697. ISSN 07370806.
- SCHÖLLHORN, W.I., PEHAM, C., LICKA, T., SCHEIDL, M. (2006). A pattern recognition approach for the quantification of horse and rider interactions. *Equine Veterinary Journal*. 38 (S36), 400-405. ISSN 04251644.
- SILVA, T.C.S. DA., MARIZ, T.M. DE A., ESCODRO, P.B. (2022). Use of Thermography in Clinical and Sports Evaluations of Equine Animals: A review. *Research, Society and Development*. 11 (8). p. e13911530532. ISSN 2525-3409.
- SIMON, E.L., GAUGHAN, E.M., EPP, T., SPIRE, M. (2006). Influence of exercise on thermographically determined surface temperatures of thoracic and pelvic limbs in horses. *Journal of the American Veterinary Medical Association*. 229 (12), 1940-1944. ISSN 0003-1488.
- SOROKO, M. (2011). Thermographic diagnosis of sport horses limbs. *Inżynieria Biomedyczna*. 17, 104-109.
- SOROKO, M. (2013). *The effect of long-term training on racehorses' body surface temperature changes*. PhD Thesis. Institute of Animal Breeding.
- SOROKO, M. (2019). Thermographic Evaluation of Racehorse Performance. *Wroclaw University of Environmental and Life Sciences*. [online] veteriankey.com [cit. 15.03.2023] Dostupné z: <https://veteriankey.com/thermographic-evaluation-of-racehorse-performance/>
- SOROKO, M. a DAVIES MOREL, M.C.G. (2016). *Principles of equine thermography*. CABI. United Kingdom. ISBN 978-1-78064-787-6.
-

-
- SOROKO, M. a HOWELL, K. (2018). Infrared Thermography: Current Applications in Equine Medicine. *Journal of Equine Veterinary Science*. 60, 90-96. ISSN 07370806.
- SOROKO, M., CWYNAR, P., HOWELL, K., YARNELL, K., DUDEK, K., ZABORSKI, D. (2018a). Assessment of Saddle Fit in Racehorses Using Infrared Thermography. *Journal of Equine Veterinary Science*. 63, 30-34. ISSN 07370806.
- SOROKO, M., DUDEK, K., HOWELL, K., JODKOWSKA, E., HENKLEWSKI, R. (2014). Thermographic Evaluation of Racehorse Performance. *Journal of Equine Veterinary Science*. 34 (9), 1076-1083. ISSN 07370806.
- SOROKO, M., HENKLEWSKI, R., FILIPOWSKI, H., JODKOWSKA, E. (2013). The effectiveness of thermographic analysis in equine orthopedics. *Journal of Equine Veterinary Science*. 33 (9), 760-762.
- SOROKO, M., HOWELL, K., DUDEK, K. (2017). The effect of ambient temperature on infrared thermographic images of joints in the distal forelimbs of healthy racehorses. *Journal of Thermal Biology*. 66, 63-67. ISSN 03064565.
- SOROKO, M., HOWELL, K., DUDEK, K., WILK, I., ZASTRZEŻYŃSKA, M., JANCZAREK, I. (2018b). A Pilot Study Into the Utility of Dynamic Infrared Thermography for Measuring Body Surface Temperature Changes During Treadmill Exercise in Horses. *Journal of Equine Veterinary Science*. 62, 44-46. ISSN 07370806.
- SOROKO, M., HOWELL, K., ZWYRZYKOWSKA, A., DUDEK, K., ZIELIŃSKA, P., KUPCZYŃSKI, R. (2016). Maximum eye temperature in the assessment of training in racehorses: correlations with salivary cortisol concentration, rectal temperature, and heart rate. *Journal of Equine Veterinary Science*. 45, 39-45. ISSN 07370806.
- SOROKO, M., JODKOWSKA, E., ZABŁOCKA, M. (2012). The use of thermography to evaluate back musculoskeletal responses of young racehorses to training. *Thermology International*. 22 (3), 152-156.
- STRASSER, H., a APPELT, S. (2006). *Thermography of the hoof: Case Example Deshoeing*. [online] wildhorse.at [cit. 20.03.2023]. Dostępne z: http://www.wildhorse.at/ThermographyHoof_englisch.pdf
- STRÖMBERG, B. (1971). The normal and diseased superficial flexor tendon in racehorses. A morphologic and physiologic investigation. *Acta Radiologica Supplementum*. 305, 1-94.
-

-
- STRÖMBERG, B. (1972). Thermography of the superficial flexor tendon in race-horses. *Acta Radiologica Supplementum*. 319, 295-297.
- STRÖMBERG, B. (1974). The use of thermography in equine orthopedics. *Journal of the American Veterinary Radiology Association*. 5, 94-97.
- SULLIVAN, K.A., HILL, A.E., HAUSSLER, K.K. (2008). The effects of chiropractic, massage and phenylbutazone on spinal mechanical nociceptive thresholds in horses without clinical signs. *Equine Veterinary Journal*. 2008, 40 (1), 14-20. ISSN 04251644.
- support.flir.com, (2019). *Technical data: FLIR Ex series*. [online] [cit. 25.03.2023]. Dostupné z: <http://support.flir.com/resources/2p5q/>
- SVOBODA, Š. (2012). *Termografie v elektroenergetice*. České vysoké učení technické v Praze, Fakulta elektrotechnická. Praha.
- TEUNISSEN, L.P.J. a DAANEN, H.A.M. (2011). Infrared thermal imaging of the inner canthus of the eye as an estimator of body core temperature. *Journal of Medical Engineering & Technology*. 35 (3-4), 134-138. ISSN 0309-1902.
- TUNLEY, B.V. a HENSON, F.M. (2004). Reliability and repeatability of thermographic examination and the normal thermographic image of the thoracolumbar region in the horse. *Equine Veterinary Journal*. 36 (4), 306-312. ISSN 04251644.
- TURNER T.A. (1998). The use of thermography in lameness evaluation. *American Association of Equine Practitioners*. 44, 224-226.
- TURNER, T. A. (2001). Diagnostic thermography. *Veterinary Clinics of North America: Equine Practice*. 17 (1), 95-113. ISSN 07490739.
- TURNER, T.A. (1991). Thermography as an aid to the clinical lameness evaluation. *Veterinary Clinics of North America: Equine Practice*. 7 (2), 311-338. ISSN 07490739.
- TURNER, T.A. a SCOGGINS, R.D. (1985). Thermographic detection of gingering in horses. *Journal of Equine Veterinary Science*. 5 (1), 8-10. ISSN 07370806.
- TURNER, T.A., FESSLER, J.F., LAMP, M., PEARCE, J.A. a GEDDES, L.A. (1983). Thermographic evaluation of horses with podotrochlosis. *American Journal of Veterinary Research*. 44 (4), 535-539.
- TURNER, T.A., PANSCH, J. A WILSON, J.H. (2001). Thermographic assessment of racing Thoroughbreds. *American association of equine practioners*. 47, 344-346.
-

-
- TURNER, T.A., RANTANEN, N.W., HAUSER, M.L. (1996). Alternate methods of soft tissue imaging. In: *Proceedings of the 1st Dubai International Equine Symposium*. 165-176.
- TURNER, T.A., WALDSMITH, J.K., WILSON, J.H. (2004). How to assess saddle fit in horses. *American Association of Equine Practitioners*. 50, 196-201.
- VADEN, M.F., PUROHIT, R.C., MCCOY, D., VAUGHAN, J.T. (1980). Thermography: A technique for subclinical diagnosis of osteoarthritis. *American Journal of Veterinary Research*. 41 (8), 1175–1180.
- VALERA, M., BARTOLOMÉ, E., SÁNCHEZ, M.J., MOLINA, A., COOK, N.J., SCHAEFER, A.L. (2012). Changes in eye temperature and stress assessment in horses during show jumping competitions. *Journal of Equine Veterinary Science*. 32 (12), 827-830.
- VETERINÁRNÍ MEDICÍNA AVECELL. (2019). *Záněty a poranění šlach u koní – práce pro mezenchymální kmenové buňky*. [online] avecell.cz [cit. 14.03.2023] Dostupné z: <https://avecell.cz/zanety-a-poraneni-slach-u-koni-prace-pro-mezenchymalni-kmenove-bunky/>
- VON SCHWEINITZ, D.G. (1998). Dietrich G von Schweinitz. Thermographic evidence for the effectiveness of acupuncture in equine neuromuscular disease. *Acupuncture in Medicine*. 16, 14-17.
- VON SCHWEINITZ, D.G. (1999). Thermographic diagnosis in equine back pain. *Veterinary Clinics of North America: Equine Practice*. 15 (1), 161-177. ISSN 07490739.
- WAGUESPACK, R. a HANSON, R.R. (2010). Navicular syndrome in equine patients anatomy, causes, and diagnosis. *Compendium: Continuing Education for Veterinarians*. 32 (12), E7.
- WALDSMITH J.K. (1992). Real-time thermography: a diagnostic tool for the equine practitioner. *Annual American Association of Equine Practitioners Convention*. 38, 455-466.
- WALDSMITH J.K. a OLTMAN J.I. (1994). Thermography: subclinical inflammation, diagnosis, rehabilitation, and athletic evaluation. *Journal of Equine Veterinary Science*. 14, 8-10.
- WALDSMITH, J. K. (1993) Real-time thermography: a diagnostic tool for the equine practitioner. In: *Annual Convention Of The American Association Of Equine Practitioners*. 49. New Orleans. p. 455-466.
-

-
- WESTERMANN, S., STANEK, C., SCHRAMEL, J.P., ION, A., BUCHNER, H.H.F. (2013). The effect of airflow on thermographically determined temperature of the distal forelimb of the horse. *Equine Veterinary Journal*. 45 (5), 637-641. ISSN 04251644.
- WOJTAS, K., CWYNAR, P., KOLACZ, R., KUPCZYNSKI, R. (2013). Effect of heat stress on acid-base balance in Polish Merino sheep. *Archives Animal Breeding*. 2013, 56 (1), 917-923. ISSN 2363-9822.
- YANCIK, S.A., MCILWRAITH, C.W., WAGNER, A.E., TROTTER, G.W. (1987). Evaluation of creatine kinase and lactate dehydrogenase activities in clinically normal and abnormal equine joint. *American Journal of Veterinary Research*. 48 (3), 463-466.
- YANMAZ L.E. (2018). Thermographic Assessment of Extremity Temperature Alterations of Cases with Bucked Shin Complex, Splints, Carpal Osteoarthritis and Sesamoiditis in Sport Horses. *Erciyes Üniversitesi Veteriner Fakültesi Dergisi*. 15 (1), 41-45.
- YARNELL, K., FLEMING, J., STRATTON, T.D., BRASSINGTON, R. (2014). Monitoring changes in skin temperature associated with exercise in horses on a water treadmill by use of infrared thermography. *Journal of Thermal Biology*. 45, 110-116. ISSN 03064565.
- ZAPLETAL, J. (2009). *Bezdrátová komunikace ve spotřební a domovní elektrotechnice, průzkum trhu*. Vysoká škola báňská. Ostrava.
- ZIELIŃSKA, P., SOROKO, M., HOWELL, K., GODLEWSKA, M., HILDEBRAND, W., DUDEK, K. Comparison of the Effect of High-Intensity Laser Therapy (HILT) on Skin Surface Temperature and Vein Diameter in Pigmented and Non-Pigmented Skin in Healthy Racehorses. *Animals*. 2021, 11(7). ISSN 2076-2615.
- ZIELIŃSKA, P., SOROKO-DUBROVINA, M., ŚNIEGUCA, K., DUDEK, K., ČEBULJ-KADUNC, N. (2023). Effects of High-Intensity Laser Therapy (HILT) on Skin Surface Temperature and Vein Diameter in Healthy Racehorses with Clipped and Non-Clipped Coat. *Animals*. 13 (2), 216. ISSN 2076-2615.
-

7 Seznam obrázků

Obrázek 1: Elektromagnetické záření	9
Obrázek 2: Složky záření dopadající na snímač termokamery	11
Obrázek 3: Teplota oka snímaná kamerou s vysokým a nízkým rozlišením ze vzdálenosti 1 m	12
Obrázek 4: Vliv úhlu měření.....	15
Obrázek 5: Maximální zjištěná teplota v oblasti oka v závislosti na vzdálenosti měřeného zvířete	15
Obrázek 6: (A) Termogram levé strany krku z laterálního pohledu, hřívá absorbuje emise infračerveného záření z oblasti krku. (B) Termogram distální části pravé a levé přední končetiny z palmárního pohledu, lokálně zvýšená povrchová teplota těla je patrná v oblasti pravé a levé třetí zápěstní kosti způsobené nošením chráničů.....	16
Obrázek 7: (A) Termogram distální části pravé a levé přední končetiny z dorzálního pohledu, zvýšená teplota povrchu je patrná po odstranění bandáží z obou předních končetin před 2 hodinami. (B) Termogram levé strany ramene a hrudníku z bočního pohledu, indikována zvýšená teplota tělesného povrchu, kde byla přilnavá elastická deka.	17
Obrázek 8: Hrudní a bederní páteř z dorzální strany, Bastrupův syndrom torakolumbální páteře.....	19
Obrázek 9: (A) Březí klisna má vyšší teplotu boku než (B) nebřezí klisna.	23
Obrázek 10: Digitální a termografický snímek stejného varlete.....	24
Obrázek 11: Termogramy sedel (A) Asymetrický tlak vpravo; (B) Asymetrický tlak vlevo; (C, D) Kontaktní bod na dorzální střední čáře.	27
Obrázek 12: Účinky fyzioterapie zjišťované pomocí termografie.....	32
Obrázek 13: Termografické měření	37
Obrázek 14: Termokamera Flir E5-XT.....	37
Obrázek 15: Technické údaje o termokameře Flir E5-XT.....	38
Obrázek 16: Santys (A) pravá zadní noha, (B) levá zadní noha	39
Obrázek 17: Sunnamy, chronické onemocnění šlach předních nohou	40
Obrázek 18: Termogramy Libie (A) a Hipstera (B).....	41
Obrázek 19: (A) Digitální fotografie a termogram (B) předních nohou Hellstara	42
Obrázek 20: Termogramy Centa (A) a Gity (B)	43

8 Seznam tabulek

Tabulka 1: Koně, u kterých bylo provedeno termografické měření	36
Tabulka 2: Hodnoty šlach pravé a levé přední končetiny a jejich teplotní rozdíl.....	40
Tabulka 3: Porovnání teplot korunky kopyta, přední pravá a levá končetina.....	42