Zdravotně sociální fakulta
Faculty of Health and Social Sciences
Jihočeská univerzita v Českých Budějovicích
University of South Bohemia in České Budějovice

Možnosti fyzioterapie u pacientů s deformitou hallux valgus v pokročilém stadiu

BAKALÁŘSKÁ PRÁCE

Studijní program: FYZIOTERAPIE

Autor: Adéla Kroftová

Vedoucí práce: Mgr. Martina Hartmanová

České Budějovice 2026

Prohlášení

Prohlašuji, že svoji bakalářskou práci s názvem „***Možnosti fyzioterapie u pacientů s deformitou hallux valgus v pokročilém stadiu***“ jsem vypracovala samostatně pouze s použitím pramenů v seznamu citované literatury.

Prohlašuji, že v souladu s § 47b zákona č. 111/1998 Sb. v platném znění souhlasím se zveřejněním své bakalářské práce, a to v nezkrácené podobě elektronickou cestou ve veřejně přístupné části databáze STAG provozované Jihočeskou univerzitou v Českých Budějovicích na jejích internetových stránkách, a to se zachováním mého autorského práva k odevzdanému textu této kvalifikační práce. Souhlasím dále s tím, aby toutéž elektronickou cestou byly v souladu s uvedeným ustanovením zákona č. 111/1998 Sb. zveřejněny posudky školitele a oponentů práce i záznam o průběhu a výsledku obhajoby bakalářské práce. Rovněž souhlasím s porovnáním textu mé bakalářské práce s databází kvalifikačních prací Theses.cz provozovanou Národním registrem vysokoškolských kvalifikačních prací a systémem na odhalování plagiátů.

V Českých Budějovicích dne 28. 4. 2026 ……

podpis

Poděkování

Chtěla bych poděkovat vedoucí mé bakalářské práce, magistře Martině Hartmanové, za její ochotu, cenné rady a odborné vedení. Dále bych ráda poděkovala svým probandům za jejich čas, ochotu a spolupráci při realizaci tohoto výzkumu. V neposlední řadě patří mé poděkování mé rodině a příteli za jejich podporu a trpělivost během celého studia i při psaní této práce, kterou mi vždy byli ochotni přečíst a poradit.

Možnosti fyzioterapie u pacientů s deformitou hallux valgus v pokročilém stadiu

Abstrakt

Tato bakalářská práce se zabývá možnostmi fyzioterapie u pacientů s deformitou hallux valgus v pokročilém stadiu. Teoretická část je věnována kapitole popisu anatomie nohy, a následně popisu nejčastějších deformit přednoží. Dále byla práce již věnována deformitě hallux valgus, její charakteristice, příčin vzniku, diagnostice, klasifikace a léčbě. V rámci terapie byly stručně popsány základní poznatky chirurgické léčby, ale více času bylo věnováno léčbě konzervativní a fyzioterapeutickým metodám, na které byla tato práce zaměřena.

Praktická část byla založena na vypracování vstupních a výstupních kineziologických rozborech tří pacientek. Výzkum probíhal po dobu tří měsíců, během kterých bylo provedeno 8 kontrolních vyšetření. V rámci vstupního a výstupního vyšetření byl také proveden otisk nohy, který sloužil k analýze plochonoží na základě Mayerovy linie a indexu otisku nohy.

Cílem práce bylo shrnout základní anatomické poznatky, popsat konzervativní léčbu deformity hallux valgus a následně zhodnotit efekt fyzioterapie u pokročilých stadiích této deformity. V rámci této práce byla sestavena také univerzální cvičební jednotka, která je určena nejen pro pacienty s deformitou hallux valgus, ale také pro pacienty s různými dysfunkcemi v oblasti nohy. Lze ji využívat jako edukační materiál v různých rehabilitačních zařízeních či v ortopedických odděleních, kde může sloužit jako příprava pacienta před plánovaným operačním výkonem.

U všech pacientek došlo k celkovému zlepšení svalové síly, hlavně v oblasti nohy. Subjektivně pacientky udávaly zlepšení stability a jistoty při stoji i chůzi. U probandky č. 1 se podařilo zmírnit hypersenzitivitu a bolesti v oblasti palce. Výstupní KR ukázal u všech probandek zlepšený úhel hallux valgus, který je znatelný také z fotografií, které jsou zobrazeny v příloze této práce.

Klíčová slova

hallux valgus; deformity nohy; fyzioterapie; konzervativní léčba; cvičební jednotka

Physiotherapy options for patients with advanced hallux valgus deformity

Abstract

This bachelor thesis focuses on physiotherapy options for patients with hallux valgus deformity in its advanced stage. The theoretical part is devoted to the chapter describing the anatomy of the foot, followed by a description of the most common deformities of the forefoot. Furthermore, the thesis focuses on hallux valgus deformity, its characteristics, causes, diagnostics, classification and its treatment. Within the part of therapy, basic knowledge of surgical treatment was briefly described, however, more attention was paid to the conservative treatment and physiotherapeutic methods that the thesis was focused on.

The practical part was based on the development of initial and final kinesiological analyses of three patients. The research took place over a period of three months, while 8 follow-up examinations were conducted. As a part of initial and final examination, a footprint was also taken to be used for the analysis of the flat foot based on Mayer's line and the footprint index.

The aim of the thesis was to summarize basic anatomical knowledge, describe the conservative treatment of hallux valgus and subsequently evaluate the effect of physiotherapy in advanced stages of this deformity. As a part of this thesis, a universal exercise unit was built. This exercise was intended not only for patients with hallus valgus deformity but also for patients with various dysfunctions in the foot area. It can be used as an educational material in various rehabilitation facilities and orthopedic departments, where it may be used as a preparation for patients before a planned surgical procedure.

All patients have shown an overall improvement in muscle strenght, especially in the foot area. Subjectively, the patients reported improved stability and confidence during standing and walking. In proband no. 1, it was possible to reduce hypersensitivity and pain in the big toe area. The final kinesiological analysis showed an improved hallux valgus angle in all probands, which is also perceptible in the photographs presented in the appendix of this thesis.

Key words

hallux valgus, foot deformities, physiotherapy, conservative treatment, exercise unit

Obsah

Úvod **9**

1 Teoretická část **10**

1.1 Anatomie nohy 10

1.1.1 Kosti nohy 10

1.1.2 Klouby nohy 11

1.1.3 Vazy nohy 12

1.1.4 Svaly nohy 12

1.1.5 Nožní klenby 14

1.1.6 Deformity nohy 15

1.2 Hallux valgus 17

1.2.1 Charakteristika deformity 17

1.2.2 Příčiny vzniku 18

1.2.3 Diagnostika deformity 19

1.2.4 Klasifikace 20

1.2.5 Léčba 21

1.2.5.1 Chirurgická léčba 21

1.2.5.2 Konzervativní terapie 21

1.2.5.3 Fyzioterapie 21

2 Cíle práce a výzkumné otázky **26**

1.3 Cíle práce 26

1.4 Výzkumné otázky 26

3 Praktická část **27**

1.5 Metodika práce 27

1.5.1 Výzkumný soubor 27

1.6 Metody sběru dat 27

1.6.1 Anamnéza 27

1.6.2 Aspekce stoje 28

1.6.3 Palpace 28

1.6.4 Dynamické testy ve stoji 28

1.6.4.1 Trendelenburg-duchennova zkouška 28

1.6.4.2 Rombergova zkouška 29

1.6.4.3 Thomayerova vzdálenost 29

1.6.5 Testy na HSSP 29

1.6.5.1 Brániční test ... 29
1.6.5.2 Test medvěd ... 29
1.6.5.3 Test hlubokého dřepu ... 30
1.6.6 Pohybové stereotypy dle Jandy ... 30
1.6.6.1 Test extenze v kyčelním kloubu ... 30
1.6.6.2 Test abdukce v kyčelním kloubu ... 30
1.6.6.3 Test abdukce v ramenním kloubu ... 31
1.6.6.4 Test klik-vzpor ... 31
1.6.7 Vyšetření chůze ... 31
1.6.8 Goniometrie ... 31
1.6.9 Svalová síla hlezna a nohy ... 32
1.6.10 Testy zaměřené na hallux valgus a nohu ... 32
1.6.10.1 Véleho test ... 32
1.6.10.2 Jack test ... 32
1.6.10.3 Navicular drop test ... 33
1.6.11 Analýza otisku nohy ... 33
1.6.11.1 Mayerova linie ... 33
1.6.11.2 Index nohy ... 33
1.7 Cvičební jednotka na hallux valgus ... 34
1.7.1 Charakteristika cvičební jednotky ... 34
1.7.2 Popis jednotlivých cviků ... 35
1.7.2.1 Mobilizace – propletené prsty ... 35
1.7.2.2 Mobilizace chodidla ... 35
1.7.2.3 Mobilizace palcového kloubu ... 36
1.7.2.4 Mobilizace palce ... 36
1.7.2.5 Mobilizace klenby ... 37
1.7.2.6 Cvik – stoj na podložce ... 37
1.7.2.7 Cvik – ťapkání na podložce ... 38
1.7.2.8 Cvik – masáž chodidla ... 38
1.7.2.9 Cvik – obtékání podélnou klenbou ... 39
1.7.2.10 Cvik – obtékání příčnou klenbou ... 39
1.7.2.11 Cvik – uvolňování plantární fascie ... 39
1.7.2.12 Cvik – obtékání patou ... 40
4 Výsledky ... 41
1.8 Proband č. 1 ... 41

1.8.1 Vstupní kineziologický rozbor ... 41
1.8.2 Shrnutí vstupního vyšetření ... 44
1.8.3 Výstupní kineziologický rozbor ... 45
1.8.4 Shrnutí výstupního vyšetření ... 47
1.9 Proband č. 2 ... 48
1.9.1 Vstupní kineziologický rozbor ... 48
1.9.2 Shrnutí vstupního vyšetření ... 51
1.9.3 Výstupní kineziologický rozbor ... 52
1.9.4 Shrnutí výstupního vyšetření ... 54
1.10 Proband č. 3 ... 55
1.10.1 Vstupní kineziologický rozbor ... 55
1.10.2 Shrnutí vstupního vyšetření ... 58
1.10.3 Výstupní kineziologický rozbor ... 60
1.10.4 Shrnutí výstupního vyšetření ... 62
5 Diskuze ... 63
6 Závěr ... 69
7 Seznam použitých zdrojů ... 70
8 Přílohy ... 76
9 Seznam příloh ... 84
10 Seznam obrázků ... 85
11 Seznam tabulek ... 87
12 Seznam použitých zkratek ... 88

Úvod

Hallux valgus neboli vbočený palec patří mezi nejčastější deformity přednoží. Projevuje se vyosením palce směrem k ostatním prstům nohy, zvýšenou varozitou I. metatarzu a mediální prominencí hlavice palcového metatarzu. Toto patologické postavení vede často k bolestem, otokům a začervenáním v oblasti kloubu, ale také k poruše stereotypu chůze a omezení funkce nohy.

Jedná se o komplexní ortopedickou deformitu, která postihuje častěji ženy středního a vyššího věku. Na vzniku deformity se podílí více faktorů. Nejčastěji se zmiňuje genetická predispozice, nošení nevhodné obuvi s úzkou špičkou nebo s vysokým podpatkem, špatný stereotyp chůze nebo špatné rozložení váhy na chodidle. V důsledku těchto vlivů dochází k vyosení postavení palce a k postupné progresi deformity.

Fyzioterapie má u této deformity důležité místo, zejména v raných fázích, kdy lze vhodným cvičením a úpravou stereotypu chůze předejít nebo zmírnit progresi deformity. V pokročilých stadiích je léčba často směřovaná k operačnímu řešení. Domnívám se, že fyzioterapie má svůj význam i v této fázi.

Toto téma jsem si vybrala proto, že se s touto problematikou ve svém okolí setkávám poměrně často a zajímá mě, zda lze pomocí správně vedené fyzioterapie pozitivně ovlivnit i pokročilá stadia deformity a předejít tak nutnosti chirurgického zákroku.

1 Teoretická část

1.1 Anatomie nohy

1.1.1 Kosti nohy

Kostra nohy (obrázek 1) se skládá z 28 kostí, a to ze 7 zánártních kostí, latinsky ossa tarsi, z 5 nártních kostí, ossa metatarsi, a ze 14 článků prstců, ossa digitorum (Hudák & Kachlík, 2021).

Ossa tarsi tvoří patní kost, calcaneus, hlezenní kost, talus, loďkovitou kost, os naviculare, kosti klínové, ossa cuneiformia mediale, intermedium et laterale, a kost krychlovou, os cuboideum (Čihák, 2011).

Ossa metatarsi jsou tvořeny pěti nártními kostmi, které se označují jako I.-V. metatars. (Čihák, 2011). Každý metatars se skládá ze tří částí, a to z baze, těla a hlavice. (Naňka & Elišková, 2019). Na bázi, basis, se nacházejí plošky pro skloubení se zánártními kostmi a ze stran pro skloubení se sousedními kostmi (Čihák, 2011). Tělo, corpus, je úzká, dlouhá část metatarsu, která je nejmohutnější na prvním, palcovém, metatarsu (Čihák, 2011). Na hlavici, caput, se nachází hrbolky pro úpon krátkých svalů nohy (Čihák, 2011).

Distální částí kostry nohy jsou kosti prstců, ossa digitorum (Čihák, 2011). Na palci se nacházejí dva články prstů a na ostatních prstech tři, označené jako phalanx proximalis, media et distalis (Naňka & Elišková, 2019).

Na metatarsophalangovém kloubu palce nohy se nacházejí dvě sezamské kosti, ossa sesamoidea, oválného tvaru (Čihák, 2011).

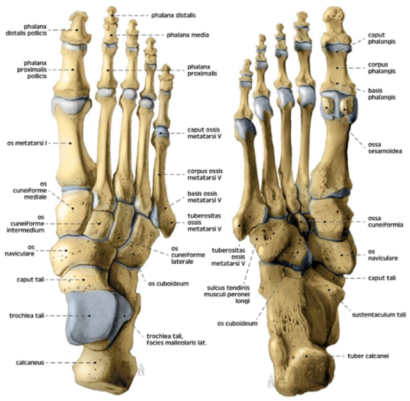

Obrázek 1. Kosti nohy (zdroj: Grim, Naňka & Helekal, 2024)

1.1.2 Klouby nohy

Kostra nohy obsahuje řadu drobných kloubů, které dohromady umožňují komplexní pohyby nohy, a tím tak pružné chodidlo, které nám slouží k chůzi (Hudák & Kachlík, 2021).

Na noze rozlišujeme horní a dolní zánártní kloub. Horní zánártní kloub, articulatio talocruralis, se nachází mezi kostmi bérce a talem, jedná se tak o kloub složený (Dylevský, 2019). Tento kloub nám umožňuje pohyby do dorzální i plantární flexe (Čihák, 2011). Dolní kloub zánártní se skládá ze dvou částí, z articulatio subtalaris, v němž komunikují dvě kosti, calcaneus a talus, a z articulatio talocalcaneonavicularis, v němž se setkávají kosti tři, talus, calcaneus a os naviculare (Čihák, 2011). Articulatio subtalaris odpovídá za supinační a pronační pohyby nohy a mezi os cuboideum a calcaneus z laterální strany se nachází articulatio calcaneocuboidea (Čihák, 2011).

Kosti klínové komunikují jednak mezi sebou, přes articulatio intercuneiformes, a jednak s os naviculare kloubním spojením articulatio cuneonavicularis (Dylevský, 2019). Os cuneiforme laterale navíc komunikuje s os cuboideum kloubem articulatio cuneocuboidea (Čihák, 2011).

Jednotlivé metatarsy komunikují mezi sebou, articulatio intermetatarsales, a také s ossa tarsalia v kloubním spojení nazývaném articulatio tarsometatarsales (Čihák, 2011). Articulationes tarsometatarsales tvoří celkem 3 kloubní spojení (Čihák, 2011). V prvním komunikuje os cuneiforme mediale a báze prvního metatarsu, v druhém ossa cuneiformia intermedium et laterale s bází druhého a třetího metatarsu, a poslední spojuje os cuboideum a ossa metatarsalia IV et V (Čihák, 2011). Proximálně komunikují hlavičky metatarsů s jamkami proximálních článků prstů v kloubu nazývaném articulatio metatarsophalangeae (Čihák, 2011).

V posledních kloubních spojeních na noze, articulationes interphalangeae pedis proximales et distales, komunikují jednotlivé články prstů, phalanx media et distalis (Čihák, 2011).

Mezi klouby nohy se řadí dva funkční klouby. Jedná se o kloub Chopartův a Lisfrankův. (Čihák, 2011). Chopartův kloub neboli articulatio tarsi transversa má tvar kloubní linie,

ve které komunikuje talus s os naviculare a calcaneus s os cuboideum (Čihák, 2011). Tvar tohoto kloubu připomíná písmeno S a zajišťuje pružnost nohy (Čihák, 2011). Lisfrankův kloub obsahuje articulationes tarsometatarsales et intermetatarsales (Čihák, 2011). Tyto dva klouby rozdělují kostru nohy na 3 funkční části – zadonoží, středonoží a přednoží. (Kolář & Vařeka, 2020)

1.1.3 Vazy nohy

Vazy, latinsky ligamenta, obecně zesilují kloubní pouzdra a ovlivňují a omezují pohyb (Čihák, 2011). Na noze se ligamenta nacházejí z plantární i z dorzální strany a mezi samotnými kostmi, zpevňují tak všechna kloubní spojení na noze (Naňka & Elišková, 2019).

Horní zánártní kloub je ze stran zpevněn díky dvěma kolaterálním vazům, ligamentum collaterale mediale et laterale, které jdou od kotníků na talus a calcaneus (Čihák, 2011). Chopartův kloub obklopují z plantární strany dva vazy, ligamentum calcaneonaviculare plantare a ligamentum calcaneocuboideum plantare, a na dorzální straně také dva vazy, ligamentum talonaviculare a ligamentum bifurcatum (Čihák, 2011). Kolem Lisfrankova kloubu se nacházejí krátké tuhé vazy, která z plantární strany pomáhají udržovat nožní klenby (Naňka & Elišková, 2019).

1.1.4 Svaly nohy

Krátké svaly nohy, musculi pedis, můžeme rozdělit dle funkce na svaly na hřbetu nohy a na svaly v plantě (Čihák, 2011). Dle autora svaly na hřbetu nohy plní funkci extenzorů a svaly v plantě převážně funkci flexorů. Podle Dylevského (2019) jsou svaly nohy dále rozděleny do čtyř skupin s názvy: svaly kloubů nohy, svaly prstů nohy, svaly palce a svaly malíku.

Mezi svaly kloubů nohy autor řadí dlouhé svaly uložené v oblasti bérce. Jedná se o svaly m. tibialis anterior, m. triceps surae, m. plantaris, m. tibialis posterior, m. peronaeus longus a m. peronaeus brevis (Dylevský, 2019). Na ventrální straně bérce se nachází m. tibialis anterior, který provádí extenzi a supinaci nohy (Čihák, 2011). Na dorsální straně bérce se vyskytují tři svaly. M. triceps surae skládající se ze tří hlav, ze dvou povrchových, caput mediale et laterale musculi gastrocnemii, a z jedné hluboké, m. soleus (Naňka & Elišková, 2019). Všechny tři hlavy se spojí a upínají se jako Achillova šlacha

na tuber calcanei (Naňka & Elišková, 2019). Tento sval zajišťuje plantární flexi nohy, mm. gastrocnemii navíc pomáhají při flexi kolenního kloubu (Čihák, 2011). Mezi m. soleus a laterální hlavu m. gastrocnemius je vložen m. plantaris (Čihák, 2011). Dle autora se jedná o rudimentální sval, který vychází z kaudální části femuru a upíná se do Achillovy šlachy. Třetí sval z této skupiny se nazývá m. tibialis posterior, který zajišťuje plantární flexi a supinaci nohy a podílí se také na udržování podélné klenby (Čihák, 2011). Laterální skupinu bérce tvoří dva svaly, m. peronaeus longus et brevis (Dylevský, 2019). Tyto svaly nám zajišťují pronaci nohy, plantární flexi a abdukci nohy (Čihák, 2011).

Do další skupiny svalů řadíme dlouhé a krátké svaly prstů (Dylevský, 2019). Mezi dlouhé svaly autor řadí m. extensor digitorum longus, m. flexor digitorum longus a m. quadratus plantae. M. extensor digitorum longus se upíná jako šlacha pro druhý až pátý prst a mezi jeho funkce řadíme extenzi neboli dorzální flexi nohy a prstů a také lehkou pronaci nohy (Naňka & Elišková, 2019). M. flexor digitorum longus se řadí mezi zadní svaly bérce, nachází se na mediální straně tibie odkud jde na plantu, kde se štěpí na 4 šlachy pro druhý až pátý prst (Čihák, 2011). Ještě před rozštěpením se do svalu upíná m. quadratus plantae, který se táhne od tuber calcanei (Naňka & Elišková, 2019).

Mezi krátké svaly této skupiny patří m. extensor digitorum brevis, mm. interossei a m. flexor digitorum brevis (Dylevský, 2019). Šlachy m. extensor digitorum brevis se upínají do aponeurózy pro druhý až čtvrtý prst a zajišťují extenzi těchto prstů (Naňka & Elišková, 2019). Mm. interossei se rozdělují na 3 svaly plantární a čtyři dorsální (Čihák, 2011). Začínají na metatarzech a upínají se na proximální články prstů (Naňka & Elišková, 2019). Mm. interossei plantares se nacházejí na plantární straně chodidla, na třetím až pátém prstu a jsou přivrácené směrem k druhému prstu nohy (Čihák, 2011). Mm. interossei dorsales vyplňují všechny intermetatarsální prostory na hřbetní straně nohy, jsou také přikláněny k druhému prstu (Čihák, 2011).

Svaly palce nohy dělíme opět na krátké a dlouhé (Dylevský, 2019). Dlouhými svaly palce jsou m. extensor hallucis longus a m. flexor hallucis longus (Dylevský, 2019). M. extensor hallucis longus jde na dorsální stranu distálního článku palce a zajišťuje extenzi palce (Čihák, 2011). M. flexor hallucis longus se upíná jako šlacha na distální článek palce a má za funkci flexi palce a plantární flexi nohy (Naňka & Elišková, 2019).

Krátké svaly nohy zahrnují m. extensor hallucis brevis, m. abduktor hallucis, m. flexor hallucis brevis a m. adductor hallucis (Dylevský, 2019). M. extensor hallucis brevis, jehož funkcí je extenze palce, začíná na dorsální straně patní kosti a upíná se na distální článek palce (Naňka & Elišková, 2019). Ostatní zmiňované svaly se nachází na plantární straně nohy (Čihák, 2011). M. abduktor hallucis, jdoucí od tuber calcanei po mediální straně chodidla na bazi proximálního článku palce, zajišťuje abdukci palce (Naňka & Elišková, 2019). M. flexor hallucis brevis se skládá ze dvou hlav, které se upínají na sezamské kosti palce a umožňují flexi proximálního článku palce (Dylevský, 2019). M. adductor hallucis tvoří dvě hlavy, šikmou, která začíná na bazi druhého až čtvrtého metatarzu, a příčnou, jdoucí od metatarzophalangového kloubu (Naňka & Elišková, 2019). Dle autora obě hlavy končí na laterální straně proximálního článku palce a účastní se addukce palce.

Poslední skupinu představují svaly malíku, mezi které patří m. abductor digiti minimi a m. flexor digiti minimi brevis (Dylevský, 2019). M. abduktor digiti minimi provádí abdukci malíčku a m. flexor digiti minimi brevis flexi malíčku. Čihák (2011) uvádí, že od m. flexor digiti minimi brevis může být oddělen m. opponens digiti minimi, který malík staví do opozice.

Svaly nohy z dorsální a plantární strany jsou zobrazené v následujícím obrázku 2.

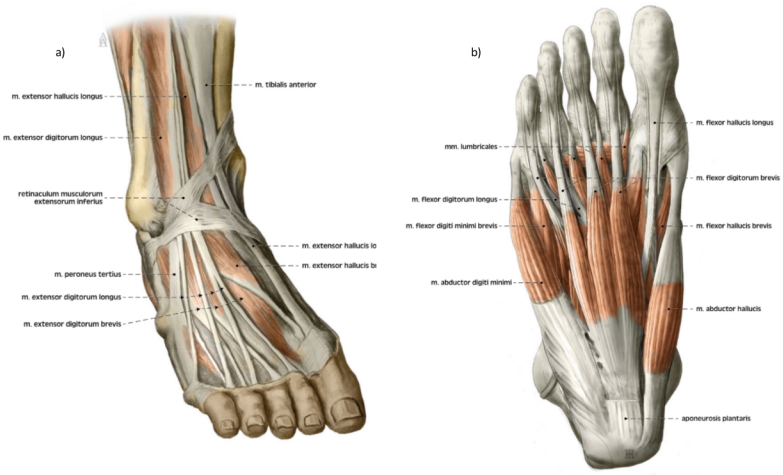

Obrázek 2. Svaly nohy z dorzální (a) a z plantární (b) strany (zdroj: Grim, Naňka & Helekal, 2024)

1.1.5 Nožní klenby

Při stoji je noha zatížena ve třech hlavních opěrných bodech – na hrbolu patní kosti a na hlavičkách prvního a pátého metatarzu (Dylevský, 2019). Autor uvádí, že tyto body tvoří základ podélné a příčné klenby nohy.

Příčnou klenbu tvoří ossa cuneiformia, hlavičky metatarzů a ligamenta, která spojují tyto segmenty napříč (Naňka & Elišková, 2019). Na udržení příčné klenby se podílí také šlašitý třmen, který je tvořen svaly m. tibialis anterior a m. fibularis longus (Čihák, 2011).

Podélná klenba se nachází na mediální i laterální straně chodidla (Naňka & Elišková, 2019). Vnitřní klenba, která je výrazně vyšší než laterální, zahrnuje kosti talus, os naviculare, ossa cuneiformia, první až třetí metatarz a články prvního až třetího prstu (Dylevský, 2019). Vnější klenba je utvářena laterálním hrbolkem kosti patní, os cuboideum a čtvrtým a pátým metatarzem (Naňka & Elišková, 2019). Na udržování podélných kleneb se podílejí podélná ligamenta, plantární aponeuróza a svaly podélného průběhu, mezi které řadíme krátké a dlouhé extenzory a flexory prstů a palce, m. tibialis anterior et posterior, mm. peronei, m. flexor digitorum longus a krátké svaly malíku (Naňka & Elišková, 2019).

1.1.6 Deformity nohy

Deformity nohy se obecně rozdělují na vady vrozené a získané (Gallo & Šos, 2011). Vrozené deformity se dále dělí na vady polohové, které se nejčastěji řeší konzervativně, a na vady rigidní, kde je nutný chirurgický zákrok (Gallo & Šos, 2011). Získané vady se dále rozdělují na statické deformity, které vznikají na základě dlouhodobého statického přetěžování nebo nošením nevhodné obuvi, a na deformity sekundární, které vznikají jako následek například úrazu, infekce nebo neurologického onemocnění (Gallo & Šos, 2011). Vzhledem k zaměření této bakalářské práce zde budou sepsány pouze statické deformity.

Statické deformity přednoží představují nejčastější získané deformity nohy (Gallo & Šos, 2011). Mezi získané deformity palce řadíme hallux valgus a hallux rigidus (Filip, 2014). Hallux rigidus, neboli tuhý palec, je degenerativní onemocnění prvního metatarzophalangeálního kloubu palce, který je charakterizovaný hlavně bolestivostí v oblasti kloubu a postupným omezováním hybnosti palce, zejména dorzální flexe (Filip, 2014). Mezi příčiny vzniku se řadí dlouhodobé nošení nevhodné obuvi nebo přetěžování při sportu či v zaměstnání (Filip, 2014). Dle autora je v časném stadiu vhodná konzervativní léčba, například fyzioterapie, fyzikální terapie, vložky do bot a vhodný typ obuvi, pokud se tyto možnosti vyčerpají, uvažuje se o chirurgickém zákroku.

Statické vady přednoží nepostihují pouze palec, ale také ostatní prsty, jejichž deformity se často vyskytují jako součást komplexního postižení přednoží (Barták, 2014). Mezi tyto deformity řadíme kladívkový prst, paličkový prst, drápovitý prst a varózní postavení malíčku (Barták, 2014). Tyto deformity jsou zobrazeny na obrázku 3. Kladívkový prst, se vyznačuje extenzí v MTP kloubu, flexí 90° v proximálním IP kloubu a extenzí až hyperextenzí v distálním IP kloubu (Dungl, 2014). Tato deformita je nejprve flexibilní, s postupem času vznikají kontraktury a prst již nelze narovnat (Dungl, 2014). Ve flexibilní fázi je často indikována fyzioterapie, doporučená vhodná obuv a různé korektory, v rigidní fázi se zvažuje operační řešení (Barták, 2014). Pro paličkový prst je charakteristická extenze v MTP a proximálním IP kloubu a flexe v distálním IP kloubu prstu (Gallo & Šos, 2011). Deformita vzniká na podkladě abnormálního tahu dlouhého flexoru prstu a často bývá spojena se vznikem kuřích ok a mozolů v oblasti bříška prstu a distálního IP kloubu (Dungl, 2014). Terapie je nejčastěji chirurgická, kdy se provede protětí šlachy m. flexor digitorum longus (Barták, 2014). Drápovitý prst je vyznačen extenzí v MTP a flexí v proximálním i distálním IP kloubu prstu (Barták, 2014). Tato deformita může být spojena s některými neurologickými onemocněními. Další deformitou prstů je varózní postavení malíku neboli digitus quintus varus, která často vzniká jako následek příčného plochonoží, kdy se ztrácí přirozený tah m. quadratus plantae (Barták, 2014).

Obrázek 3. Deformity prstů: paličkový (a), drápovitý (b) a kladívkový (c) prst (zdroj: Naboso, 2022)

Získaná plochá noha dospělých se charakterizuje poklesem mediální klenby nohy, čímž dojde k valgóznímu postavení kotníku a zvedání laterální strany nohy (Gallo & Šos, 2011). Na otisk ploché nohy odkazuje obrázek 4. Dle Nováka a Maršálka (2025) je plochá noha spojována s dysfunkcí šlachy m. tibialis posterior, což má za následek vznik různých kostních deformit (Novák & Maršálek, 2025). Na vzniku a vývoji ploché nohy mají vliv i další vnitřní i vnější faktory. Jako vnitřní faktor autor zmiňuje revmatoidní artritidu, diabetes mellitus a užívání steroidů a jako vnější uvádí obezitu, různá traumatická

poranění vazů a akcesorní kůstky loďkovité kosti (Novák & Maršálek, 2025). Gallo a Šos (2011) mezi vnitřní faktory řadí například také zkrácení Achillovy šlachy, neurologické poruchy, hormonální vlivy nebo osteoporózu a mezi vnější také dlouhodobé stání (Gallo & Šos, 2011). Plochou nohu klasifikujeme do čtyř kategorií dle Stryhala podle míry deformity (Gallo & Šos, 2011). V terapii se obvykle začíná konzervativní léčbou, která zahrnuje například nošení ortézy, užívání nesteroidních antirevmatik a rehabilitace (Novák & Maršálek, 2025). Autor dále uvádí, že pokud problémy přetrvávají déle jak půl roku, je zvažována chirurgická léčba.

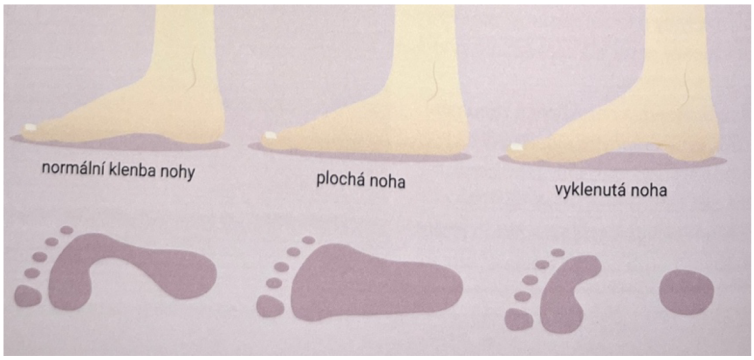

Obrázek 4. Plochá noha (zdroj: Larsen, 2022)

1.2 Hallux valgus

1.2.1 Charakteristika deformity

Hallux valgus představuje jednu z nejčastějších ortopedických deformit nohy (Gallo & Šos, 2011). Dle autorů se tato deformita projevuje valgózním postavením palce neboli vychýlením se směrem k laterální straně nohy, dále vyklenutím hlavičky prvního metatarzu, varózním postavením prvního metatarzu a subluxací v prvním metatarzophalangeálním kloubním spojení, jak ukazuje obrázek 5 (Gallo & Šos, 2011).

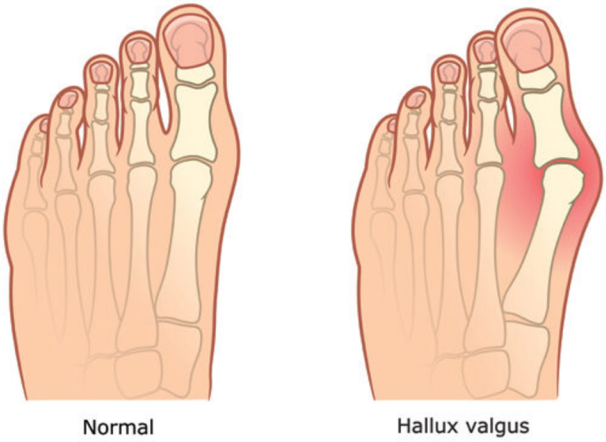

Obrázek 5. Hallux valgus (zdroj: Medicus, n.d.)

Popelka et al. (2014) ve své publikaci uvádějí definici dle Huetera, který v roce 1871 poprvé charakterizoval tuto deformitu jako statickou subluxaci v metatarzophalangeálním kloubu palce, projevující se laterální deviací palce a mediální deviací I. metatarzu. Autoři dále popisují, že při vzniku valgózního postavení palce dochází k laterálnímu posunu šlachy m. extensor hallucis longus, která se spolu se svalem m. adductor hallucis podílí na prohlubování valgózní deviace a pronace palce (Popelka et al., 2014).

Dobeš et al. (2020) definuje tuto deformitu jako valgózní vychýlení a rotaci palce v jeho metatarzophalangeálním kloubu, spolu s varózním postavením a prominencí hlavičky prvního metatarzu (Dobeš, Kolář & Dyrhonová, 2020).

Prvními příznaky vzniku deformity hallux valgus bývají změny na povrchu kůže a vznik otoků či mozolů, zejména na vnitřní a spodní straně palce (Honová, 2021). Dále autorka zmiňuje změnu struktury nehtů a jejich poškození, případně i rotace prstů do stran. Mezi první projevy se řadí také bolesti paty, vznik patní ostruhy, či obtíže v oblasti Achillovy šlachy (Honová, 2021). Zkrácení Achillovy šlachy je rovněž uváděno jako jeden z hlavních faktorů podílejících se na vzniku této deformity (Rapi, 2016).

Hallux valgus představuje komplexní poruchu, která bývá často spojena s dalšími deformitami nohy, jako například plochá noha, různé deformity prstů nebo metatarzus adductus (Khan, 2024).

Prevalence deformity hallux valgus v dospělé populaci se pohybuje přibližně kolem 23 % ve věkové kategorii 18-65 let, u osob starších 65 let se výskyt zvyšuje až na 36 % (Lewis et al., 2025). Studie dále uvádí, že deformita se vyskytuje přibližně až dvakrát častěji u žen než u mužů (Lewis et al., 2025).

1.2.2 Příčiny vzniku

Dle Dobeše et al. (2020) se na vzniku deformity podílí genetika a přímé a nepřímé vlivy (Dobeš, Kolář & Dyrhonová, 2020). Mezi vrozené faktory autoři řadí délku prvního metatarzu, hypermobilitu a slabé vazivo. Rapi (2016) dále zmiňuje tvar, šikmost a hypermobilitu cuneometatarzálního kloubu palce.

Jako přímý vliv na vznik deformity se často udává nošení nevhodné obuvi (Dobeš, Kolář & Dyrhonová, 2020). Především obuv s vysokým podpatkem, úzkou špičkou nebo

s tvrdou podrážkou (Prošková, 2024). Autorka mezi negativní vlivy zmiňuje také ponožky, které jsou příliš úzké, čímž stahují prsty k sobě a omezují jejich pohyb.

Mezi nepřímé faktory podílející se na vzniku deformity autoři řadí plochonoží a dlouhodobé stání (Dobeš, Kolář & Dyrhonová, 2020). Popelka et al. (2014) zmiňují, že na vznik deformity může mít také vliv specifický typ zaměstnání spojený s dlouhodobým přetěžováním chodidel. Mezi další faktory patří opakovaná traumata v oblasti nohy, amputace druhého prstu nohy a různá zánětlivá onemocnění jako je například revmatoidní artritida či dna (Popelka et al., 2014).

Mezi faktory podílející se na vzniku hallux valgus patří také nesprávné rozložení váhy na noze při stoji a chůzi (Prošková, 2024). Dle autorky nesprávné rozložení váhy může vést ke zvýšenému zatížení palce, což přispívá k jeho postupné deviaci. Významnou roli hraje také postavení dolních končetin, kdy vnitřní rotace kyčelních kloubů může vést ke změně postavení nohy, čímž dochází ke změně zatížení nohy a odrazu, který následně probíhá přes laterální stranu palce, kde dojde ke zvýšenému mechanickému zatížení a ke vzniku otoků (Prošková, 2024).

1.2.3 Diagnostika deformity

Diagnózu lze stanovit na základě klinického vyšetření (Gallo & Šos, 2011). Vyšetřuje se například palpační bolestivost, přítomnost otoků a mozolů, zarudlost, vzhled nehtů a možnost repozice palce před první metatarz (Rapi, 2016). Závažnost deformity se posuzuje na základě rentgenové diagnostiky (Gallo & Šos, 2011). Rentgenové vyšetření by mělo probíhat v zatížení a hodnotí se 3 úhly, na které odkazuje následující obrázek 6 (Popelka et al., 2014). Jedná se o úhel valgozity palce, intermetatarzální úhel a distální interfalangeální úhel (Popelka et al., 2014).

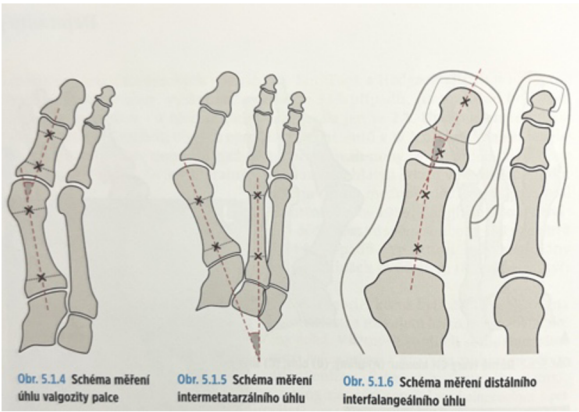

Obrázek 6. Druhy úhlů z rentgenové diagnostiky (zdroj: Popelka et al., 2014)

1.2.4 Klasifikace

Klasifikace deformity hallux valgus se provádí především pro volbu vhodné léčby, zejména pro výběr odpovídající operační techniky (Spindler et al., 2024). Dosud však nebyla stanovená jednotná, univerzálně přijímaná klasifikace této deformity (Gallo & Šos, 2011). Míra deformity se nejčastěji hodnotí na základě dvou úhlů - intermetatarzálního úhlu (IMA) a úhlu hallux valgus (HVA) (Spindler et al., 2024). Tyto úhly jsou znázorněny na obrázku 7.

Obrázek 7. Znázornění měření úhlů HVA a IMA (zdroj: Lee et al., 2022)

Dle Spindlera et al. (2024) se nejčastěji užívá klasifikace dle Coughlina a Manna, kteří stanovili hranice jednotlivých stupňů deformity uvedené v následující tabulce 1. Na základě těchto hodnot se deformita tradičně rozděluje na mírnou, střední či těžkou (Spindler et al., 2024).

Tabulka 1. Klasifikace dle Coughlina a Manna (zdroj: Spindler et al., 2024)

	Mírný stupeň	Střední stupeň	Těžký stupeň
HVA	Méně než 20°	20° - 40°	Více než 40°
IMA	Méně něž 11°	11° - 16°	Více než 16°

V posledních letech vznikají články o nových formách klasifikace deformity. Autoři studie poukazují na omezení tradičního hodnocení deformity na základě samostatných úhlů HVA a IMA. Navrhují koncept tzv. konjugované deformity, kdy se matematicky vypočítá jedna komplexní hodnota, která je odvozena ze zmíněných dvou úhlů. Toto označení by mělo umožnit komplexnější posouzení deformity a sjednocení klasifikace (Stojanovic et al., 2023).

1.2.5 Léčba

1.2.5.1 Chirurgická léčba

Chirurgické řešení deformity hallux valgus se indikuje zejména u pacientů s pokročilou deformitou, s přetrvávající bolestí nebo s významným funkčním omezením a u kterých neměla konzervativní léčba dostatečný efekt (Gumuskaya et al., 2025). Cílem chirurgické léčby je redukce bolesti, korekce valgózního postavení palce, repozice metatarzophalangeálního kloubu palce a zachování pohyblivosti palce (Popelka et al., 2014). V literatuře je popsáno přes 150 různých operačních metod léčby hallux valgus (Gumuskaya et al., 2025). Operační techniky se mohou rozdělit na měkkotkáňové nebo na různé druhy osteotomií (Popelka et al., 2014). Mezi nejčastější operační techniky se řadí například Chevron osteotomie, Akinova osteotomie nebo Scarf osteotomie (Gumuskaya et al., 2025).

1.2.5.2 Konzervativní terapie

V časných stadiích deformit a u funkčních deformit má významnou roli konzervativní terapie, která spočívá převážně v ortézování (Popelka et al., 2014). Mezi nejčastěji využívané pomůcky patří měkké korektory vkládané mezi palec a druhý prst a noční ortézy, které se přikládají na vnitřní stranu nohy a pomocí řemínku korigují postavení palce (Dobeš, Kolář & Dyrhonová, 2020). Při poklesu příčné klenby se využívají tzv. srdíčka k její podpoře (Popelka et al., 2014). K podpoře příčné i podélné klenby se dále indikují různé ortopedické vložky (Popelka et al., 2014).

1.2.5.3 Fyzioterapie

Cílem rehabilitace je zlepšení postavení palce a zapojení palce do opory a odrazu při chůzi (Dobeš, Kolář & Dyrhonová, 2020). Fyzioterapie se dle autorů zaměřuje na senzomotorické cvičení, techniky měkkých tkání a mobilizaci kloubů nohy (Dobeš, Kolář & Dyrhonová, 2020). Rapi (2016) dále udává posílení krátkých svalů nohy, nácvik správného stereotypu chůze, masáž plosky nohy a strečink Achillovy šlachy.

MANUÁLNÍ TERAPIE – MĚKKÉ TECHNIKY A MOBILIZACE

Metodou měkkých technik se ošetřují tkáně jako je kůže, podkoží, fascie a svaly (Lázně Nymburk, n.d.). Tyto struktury obklopují celý lidský organismus a musí se fyziologicky pohybovat spolu s pohybovým aparátem (Lewit, 2020). Na měkké tkáně se působí

různými manuálními technikami, jako je například hlazení, protažení, řasení či tlak (Lázně Nymburk, n.d.). Jakákoli patologie těchto tkání se obvykle projeví odporem proti jejich posunu či protažení (Lewit, 2020). Při terapii dochází k objevení tzv. bariéry, ve které je nutné několik sekund až minut vyčkat, dokud nedojde k jejímu uvolnění, označovanému jako fenomén tání (Lewit, 2020).

Mobilizační techniky se využívají k ovlivnění kloubů s tzv. funkční blokádou, při které dochází k omezení rozsahu pohybu (Lewit, 2020). Terapie se zaměřuje jak na tzv. funkční pohyby, tedy pohyby, které jsou fyziologicky vyvolané svalovou aktivitou, tak také na klouby v rámci tzv. kloubní vůle, kdy pohyb není vyvolaný aktivně, ale pouze pasivně po distrakci kloubu (Lewit, 2020). Mobilizace je prováděna jemnými rytmickými pohyby k uvolnění kloubní vůle (Lázně Nymburk, n.d.).

AKTIVNÍ CVIČENÍ A STREČINK

Aktivní cvičení představuje důležitou součást fyzioterapie, která je zaměřena na zlepšení funkce pohybového aparátu (Lepšíková, 2020a). Jedná se o cvičení prováděné vlastní svalovou aktivitou pacienta, bez zásahu terapeuta (Lepšíková, 2020a). Cílem aktivního cvičení je zlepšení svalové síly a kvality prováděného pohybu (Lepšíková, 2020a).

Strečink je terapeutická metoda, která je zaměřena na prodloužení a protažení svalu nebo svalových skupin (Gajda, 2025). Jeho cílem je zvýšit svalovou délku a elasticitu a zlepšit rozsah pohybu (Gajda, 2025). Mezi další benefity strečinku patří snížení rizika poranění, zlepšení držení těla a podpora regenerace po fyzické zátěži (Gajda, 2025). Strečink lze rozdělit na statický, při kterém je protažení prováděno pasivně, a na dynamický, kdy se jedná o aktivní dynamické protažení (Gajda, 2025).

V terapii hallux valgus se aktivní cvičení zaměřuje především na posílení krátkých svalů nohy (Rapi, 2016). Strečink je využíván k protažení zkrácených struktur, například Achillovy šlachy, jejíž zkrat často k rozvoji deformity přispívá (Rapi, 2016).

SENZOMOTORIKA

Senzomotorika představuje propojení senzorických a motorických procesů, které umožňují řízení pohybu na základě informací ze smyslových orgánů (Tichý, n.d.). Tyto informace jsou dále zpracovány v centrálním nervovém systému a předány motorickým složkám, které realizují svalovou odpověď (Tichý, n.d.).

Tato metodika se využívá především v terapii funkčních poruch pohybového aparátu, zejména k ovlivnění stabilizační funkce svalů (Veverková & Vávrová, 2020). Jejím cílem je zlepšení koordinace, posturální stability a obnovení pohybových stereotypů (Tichý, n.d.).

Základním senzomotorickým cvikem je nácvik tzv. malé nohy, kdy se pacient snaží aktivně zapojit intrinzické svaly nohy a chodidlo funkčně zkrátit (Veverková & Vávrová, 2020). Dále se používají různé cviky na balančních podložkách, které vedou k aktivaci proprioceptorů (Veverková & Vávrová, 2020). Mezi tyto pomůcky autorky řadí například kulové a válcové výseče, balanční sandály, nafukovací míče, trampolíny, pěnové pomůcky nebo twistery.

PROPRIOFOOT KONCEPT

Propriofoot koncept představuje terapeutickou metodu využívanou v prevenci i léčbě poruch pohybového aparátu, včetně deformity hallux valgus (Nemocnice AGEL Přerov, n.d.). Uplatňuje se zejména při terapii instability chodidla, plochonoží nebo poruchách klenby, přičemž přispívá také ke zlepšení stability celé dolní končetiny a posturálního systému (Nemocnice AGEL Přerov, n.d.).

Ke cvičení se využívají čtyři speciální balanční podložky, z nichž jedna je stabilní, dvě jsou nestabilní v jednom směru a poslední je nestabilní ve všech směrech (Honová, 2023). Tyto podložky jsou vyobrazeny na obrázku 8. Cvičení se provádí vždy na jedné dolní končetině, pod kterou jsou umístěny dvě destičky (Honová, 2023). Kombinací různých typů destiček lze ovlivnit jednotlivé části chodidla. (Honová, 2023). Tím dochází ke zlepšení aktivace svalů nohy, koordinace a stability, což je u pacientů s deformitou hallux valgus důležité.

Obrázek 8. Propriofoot podložky (zdroj: Rehabilitace Sport, n.d.)

FELDENKRAISOVA METODA

Feldenkraisova metoda představuje psychosomatický přístup, který využívá jemné pohyby, pozornost a sebereflexi ke zlepšení kvality pohybu a celkové funkce organismu (Spolek Feldenkraisovy metody, n.d.). Zaměřuje se na podporu koordinace, rovnováhy, stability a rozsahu pohybu a napomáhá obnovit přirozený, fyziologický pohyb (Spolek Feldenkraisovy metody, n.d.). Prostřednictvím specifických pohybových sekvencí podporuje proces učení a uvědomění si rozložení vlastního těla a jeho řízení nervovou soustavou (Spolek Feldenkraisovy metody, n.d.).

Dle Lepšíkové (2020b) je tato metoda realizována buď formou skupinového cvičení, při kterém dochází k rozvoji uvědomování si vlastního těla prostřednictvím pohybu, nebo formou individuální funkční integrace, kdy terapeut využívá jemné pohyby a dotyky k tomu, aby klienta vedl k lepšímu vnímání rozdílů v prováděných pohybech.

Některé studie ukazují, že využití Feldenkreisovy metody může vést ke zlepšení rovnováhy, stability a kvality chůze, což může mít pozitivní vliv také na optimalizaci pohybových stereotypů u pacientů s deformitou hallux valgus (Berland et al., 2022).

KINESIOTAPING

Kineziotaping představuje terapeutickou metodu využívající elastické pásky aplikované na kůži s cílem ovlivnit funkce pohybového aparátu (Kobrová & Válka, 2017). Aplikací tejpu dochází ke zvrásnění a nadzvednutí kůže, což vede ke zlepšení prokrvení, lymfatického toku, zmírnění otoku a snížení bolesti (Kobrová & Válka, 2017). Tejpování ovlivňuje také svalovou aktivitu, kdy pomáhá podporovat oslabené svaly nebo naopak tlumí jejich nadměrnou aktivitu a křeče (Kobrová & Válka, 2017).

V terapii hallux valgus může být kineziotaping vhodnou doplňkovou metodou. Jeho cílem je korekce vbočeného palce, redukce bolesti a zlepšení stereotypu chůze (Kobrová & Válka, 2017). Aplikace tejpu začíná rozdvojením distální části tejpu, která se fixuje na palec z obou stran, a následně se tejp s mírným napětím přilepí do oblasti paty (Kobrová & Válka, 2017). Tímto způsobem dochází k mechanickému ovlivnění a podpoře správného postavení palce (Kobrová & Válka, 2017).

FYZIKÁLNÍ TERAPIE

Fyzikální terapie představuje soubor léčebných metod, které využívají působení různých forem zevní energie na lidský organismus (Zeman, 2013). Tyto fyzikální podněty ovlivňují především aferentní nervový systém a mohou tak aktivovat autoreparační mechanismy organismu a přispět k úpravě funkčních poruch pohybového aparátu (Zeman, 2013). Mezi základní metody fyzikální terapie patří elektroterapie, termoterapie, fototerapie, hydroterapie a mechanoterapie, které se liší typem aplikované terapie (Zeman, 2013).

V terapii hallux valgus je využívána hlavně hydroterapie, například vířivka, šlapací koupele či střídavé koupele (Dobeš, Kolář & Dyrhonová, 2020). Rapi (2016) zmiňuje také perličkové koupele. Dle Bílkové (2026) se k léčbě této deformity využívá také rázová vlna, která má protibolestivý a protizánětlivý účinek a rozpouští čerstvé kalcifikace v kloubu. Autoři doporučují časový odstup mezi fyzioterapií a aplikací rázové vlny jeden týden. V Rehazone (n.d.) navíc zmiňují vysokovýkonný laser, který pomáhá ulevit od bolesti, přispívá k regeneraci a ke zklidnění postižené oblasti.

EDUKACE PACIENTA O VHODNÉ OBUVI

Vhodná obuv představuje důležitou součást konzervativní terapie deformity hallux valgus, jelikož nevhodná obuv může přispívat ke zhoršování této deformity (Prošková, 2024). Správně zvolená obuv se uplatňuje jak v prevenci vzniku deformity, tak také při ovlivňování její progrese (Prošková, 2024). Obuv by měla respektovat přirozený tvar nohy, zejména v oblasti přednoží (Prošková, 2024). Doporučuje se obuv z měkkého materiálu s dostatečně širokou špičkou, flexibilní podrážkou a ideálně bez podpatku (Prošková, 2024). Autorka dále doporučuje chůzi naboso, která podporuje aktivaci svalů nohy, a otužování chodidel pro zlepšení citlivosti a stability chodidla.

2 Cíle práce a výzkumné otázky

1.3 Cíle práce

1. Shrnout základní anatomické poznatky a popsat konzervativní možnosti léčby hallux valgus
2. Sestavit cvičební jednotku pro pacienty s pokročilým stadiem hallux valgus
3. Zhodnotit efekt fyzioterapie u pacientů s deformitou hallux valgus v pokročilém stadiu

1.4 Výzkumné otázky

1. Jaké jsou možnosti konzervativní terapie u pacientů s pokročilým stadiem hallux valgus?
2. Jak bude vypadat cvičební jednotka přizpůsobená individuálním potřebám pacienta?
3. Jaký efekt bude mít pravidelná fyzioterapie na deformitu hallux valgus v pokročilém stadiu?

3 Praktická část

1.5 Metodika práce

Praktická část mé bakalářské práce bude provedena na základě kvalitativního výzkumu se 3 probandy. Na počátku výzkumu bude proveden vstupní kineziologický rozbor, který zahrnuje odebrání anamnézy a následně provedené aspekce, palpace, dynamických testů stoje, goniometrického měření, vyšetření hlubokého stabilizačního systému, pohybových stereotypů, svalové síly nohy, vyšetření drobných svalů nohy a analýzy otisku nohy. Výzkum bude probíhat 3 měsíce, během kterých bude provedeno několik kontrolních vyšetření zhruba po 14 dnech. V rámci těchto vyšetření budou aplikovány techniky manuální fyzioterapie, například měkké techniky zaměřené na fascie a svaly nohy a mobilizace kostí nohy. Současně bude zkontrolována cvičební jednotka a případně doplněna o další vhodné cviky. Během celého výzkumu pacientky budou cvičit 4-5x týdně. Na závěr bude proveden výstupní kineziologický rozbor, který bude porovnán s výsledky vstupního kineziologického rozboru. Výzkum bude na přání probandek probíhat v domácím prostředí.

1.5.1 Výzkumný soubor

Výzkumný soubor tvoří 3 probandky s diagnózou hallux valgus, které neprodělaly žádnou operaci v oblasti nohy. Dvě probandky jsou podobného věku okolo 50 let a jedna probandka ve věku přibližně 70 let. Výběr probandek různého věku byl záměrný kvůli porovnání výsledků na základě odlišného věku. Probandky s diagnózou hallux valgus byly získány z okruhu známých osob autorky práce.

Všechny probandky byly před zahájením výzkumu podrobně informovány o cílech práce, metodice vyšetření a o průběhu terapie. Účast byla dobrovolná a osobní údaje byly zpracovány anonymně. Probandky stvrdily souhlas s účastí na výzkumu podpisem informovaného souhlasu (příloha 1).

1.6 Metody sběru dat

1.6.1 Anamnéza

Anamnéza představuje získávání informací od pacienta prostřednictvím rozhovoru, který by měl probíhat v klidném prostředí bez přítomnosti nátlaku a stresu (Jelínková, 2020). Mezi základní složky anamnestického vyšetření patří osobní anamnéza, rodinná

anamnéza, pracovní anamnéza, sociální anamnéza, farmakologická anamnéza, alergologická anamnéza, nynější onemocnění a u žen také gynekologická anamnéza (Kolář, Lewit & Dyrhonová, 2020).

1.6.2 Aspekce stoje

Vyšetření pohledem začíná již pacientovým příchodem do ordinace, kdy sledujeme jeho přirozené chování, pohyby nebo výrazy v obličeji (Kolář, Lewit & Dyrhonová, 2020). Pacienta vyšetřujeme ve stoji, ve spodním prádle, bez ponožek či bot a pokud je to možné bez opěrných pomůcek (Poděbradská, 2018). Vyšetření probíhá zepředu, zezadu a zboku jedním směrem, nejčastěji kaudokraniálně (Poděbradská, 2018).

1.6.3 Palpace

Palpace představuje základní vyšetřovací metodu ve fyzioterapii, která slouží k hodnocení stavu měkkých tkání, fascií, svalů a kloubní pohyblivosti (Kolář, Lewit & Dyrhonová, 2020). Dle Koláře, Lewita a Dyrhonové (2020) platí, že čím menším tlakem terapeut palpuje, tím lépe vnímá stav měkkých tkání. Palpací lze narazit na tzv. barieru, která se projevuje odporem tkání proti dalšímu posunu (Kolář, Lewit & Dyrhonová, 2020). Pokud je tato bariéra pružná, hodnotíme ji jako fyziologickou, pokud nepruží, jedná se o patologickou bariéru. (Kolář, Lewit & Dyrhonová, 2020). Nejčastěji používanými palpačními technikami jsou: tření kůže, protažení kůže, protažení měkkých tkání v řase, pressura, posun fascií, vyšetření trigger pointů a vyšetření kloubní pohyblivosti (Kolář, Lewit & Dyrhonová, 2020).

V rámci této bakalářské práce byly vyšetřeny fascie a měkké tkáně v oblasti zad, posunlivost hlavičky fibuly, stav Achillovy šlachy, měkké tkáně v oblasti nohy a kloubní pohyblivost kloubů nohy.

1.6.4 Dynamické testy ve stoji

1.6.4.1 Trendelenburg-duchennova zkouška

Trendelenburg-duchennova zkouška slouží k posouzení svalové síly laterálních stabilizátorů kyčelního kloubu, konkrétně m. gluteus medius et minimus (Gross, Fetto & Rosen, 2023). Zkouška probíhá ve stoji, kdy vyšetřovaný stojí na jedné dolní končetině

a druhou flektuje v kolenním a kyčelním kloubu (Kolář, 2020b). Zkouška je pozitivní, pokud pánev poklesne na straně stojné končetiny (Gross, Fetto & Rosen, 2023).

1.6.4.2 Rombergova zkouška

Rombergova zkouška se používá k hodnocení stability (Růžička, 2024). Dle autora se test provádí ve třech fázích. V první fázi pacient stojí ve svém přirozeném stoji, ve druhé ve stoji spatným a ve třetí fázi je doplněno o zavření očí (Růžička, 2024). Za pozitivní Rombergovu zkoušku se považuje stav, kdy dochází k výrazným titubacím nebo ke sklonům k pádu (Kolář, 2020b).

1.6.4.3 Thomayerova vzdálenost

Thomayerova zkouška slouží k hodnocení pohyblivosti celé páteře (Malay, 2025). Vyšetření se provádí ve stoje, kdy se pacient předkloní a snaží se dotknout konečky prstů rukou podlahy (Malay, 2025). Jako normu autor označuje dotknutí se konečky prstů podlahy, ale také stav, kdy k dotyku chybí 10 cm. Pokud tato hodnota převyšuje 10 cm, může to svědčit pro zkrácení flexorů kolenních kloubů nebo sníženou pohyblivost páteře. (Malay, 2025). Naopak pokud se pacient podlahy dotkne celými dlaněmi, lze uvažovat o hypermobilitě (Malay, 2025).

1.6.5 Testy na HSSP

1.6.5.1 Brániční test

Výchozí polohou bráničního testu je vzpřímený sed bez opory dolních končetin (Skoumalová, 2007). Terapeut stojí za pacientem a palpuje dorzolaterálně pod dolními žebry (Kolář, 2020a). Při vyšetření sledujeme, jak je pacient schopen aktivovat bránici spolu se svaly břišními a pánevního dna (Kolář, 2020a). Při správném postavení dochází k rozšiřování žeber dorzálně a laterálně, pacient aktivuje svaly břišního válce a mezižeberní prostory se rozšiřují (Kolář, 2020a).

1.6.5.2 Test medvěd

Výchozí polohou pro provádění testu medvěd je poloha na čtyřech, kdy se pacient opírá o dlaně a prsty nohy (Kolář, 2020a). Dle autora by chodidla měla být na šíři ramen. Při vyšetření sledujeme, zda je hlava v prodloužení páteře, páteř napřímena a lopatky v kaudálním postavení (Kolář, 2020a). Autor uvádí, že zápěstí, loketní i ramenní klouby

se nachází v centrovaném postavení, stejně tak také kyčelní, kolenní a hlezenní klouby, které se nachází v jedné ose. Opora by měla být rovnoměrně rozložena na celé dlani a noze mezi hlavičkou I. – III. metatarzu. (Kolář, 2020a). Střed kolenních kloubů dle autora směřuje zhruba nad třetí prst.

1.6.5.3 Test hlubokého dřepu

Pacient se postaví s rozkročenýma nohama na šířku pánve a provede hluboký dřep (Kolář, 2020a). Při provádění nesmí kolena přesáhnout přes špičky prstů dolních končetin (Kolář, 2020a). Správné provedení testu značí napřímená páteř, pánev v ose, střed kolena směřující nad třetí prst a opora těla rozložená rovnoměrně na celém chodidle (Kolář, 2020a).

1.6.6 Pohybové stereotypy dle Jandy

Pohybové stereotypy dle Jandy hodnotí kvalitu provedení pohybu a pořadí zapojení jednotlivých svalů nebo svalových skupin při provádění základních pohybových stereotypů (Haladová & Nechvátalová, 1997).

1.6.6.1 Test extenze v kyčelním kloubu

Test extenze v kyčelním kloubu se provádí vleže na břiše, kdy pacient zanožuje jednu dolní končetinu, která je extendovaná v kolenním kloubu (Haladová & Nechvátalová, 1997). Dle autorek se na tomto pohybu podílí m. gluteus maximus, hamstringy a paravertebrální svaly. Tyto svaly by se měly zapojovat v následujícím pořadí: m. gluteus maximus, ischiocrurální svaly, kontralaterální paravertebrální svaly a následně ipsilaterální paravertebrální svaly (Haladová & Nechvátalová, 1997).

1.6.6.2 Test abdukce v kyčelním kloubu

Test abdukce v kyčelním kloubu se vyšetřuje v poloze na boku a hodnotí se především funkce m. gluteus medius a m. tensor fasciae latae (Haladová & Nechvátalová, 1997). Dle autorek by aktivita těchto dvou svalů měla být synchronní, případně s převahou m. gluteus medius. Sledujeme také aktivitu svalů m. iliopsoas, m. quadriceps femoris, m. quadratus lumborum a zádové a břišní svalstvo (Haladová & Nechvátalová, 1997).

1.6.6.3 Test abdukce v ramenním kloubu

Test abdukce v ramenním kloubu se provádí v sedě, kdy jsou dolní končetiny opřeny chodidly o podlahu (Haladová & Nechvátalová, 1997). Autorky uvádí, že testovaná horní končetina je nastavena do 90° flexe v loketním kloubu s předloktím ve středním postavení mezi supinací a pronací. Vyšetřovaný následně provede abdukci v ramenním kloubu (Haladová & Nechvátalová, 1997). Dle Haladové a Nechvátalové (1997) je za správně provedený stereotyp považována situace, kdy pohyb vychází z ramenního kloubu a je zajištěn aktivitou abduktorových svalových skupin, zejména m. deltoideus. Dále jsou sledovány svaly m. trapezius – horní, střední i dolní vlákna, dolní fixátory lopatky, mm. rhomboidei, m. serratus anterior a m. quadratus lumborum (Haladová & Nechvátalová, 1997).

1.6.6.4 Test klik-vzpor

Při testování tohoto stereotypu se pacient nachází v poloze na břiše, kdy má čelo opřené o podložku a horní končetiny opřeny dlaněmi o podložku, zhruba před rameny (Haladová & Nechvátalová, 1997). Pacient postupně svůj trup zvedá do vzporu a vyšetřující hodnotí kvalitu provedení pohybu, stabilitu lopatek a převážně funkci m. serratus anterior (Haladová & Nechvátalová, 1997).

1.6.7 Vyšetření chůze

Chůze se vyšetřuje na základě aspekce, kdy se pacient projde po místnosti ve spodním prádle a bez bot či ponožek (Kolář & Valouchová, 2020). Chůzi vyšetřujeme zezadu, zepředu i zboku a ideálně jedním směrem, nejčastěji kaudokraniálně (Kolář & Valouchová, 2020).

1.6.8 Goniometrie

Jedná se o vyšetřovací metodu, která slouží k měření rozsahu pohybu v kloubu pomocí goniometru (Tichý, Malay & Černický, 2025). Rozsah pohybu se hodnotí při aktivním i pasivním provedení pohybu, kdy aktivní pohyb vypovídá o funkční schopnosti svalového aparátu, zatímco pasivní pohyb poskytuje informace o strukturálních poruchách (Smékal, 2020). V rámci vyšetření byla měřena dorzální a plantární flexe hlezna a palce a také úhel vbočení palce. Úhel hallux valgus byl v této práci měřen z fotografií. Je však nutné uvést, že nejpřesnější měření je možné pouze na základě

rentgenového snímku, který nebyl této práci k dispozici, proto mohou být získané hodnoty mírně nepřesné.

1.6.9 Svalová síla hlezna a nohy

Testování svalové síly probíhalo dle funkčních svalových testů podle V. Jandy. Tyto testy slouží k objektivizaci svalové síly jednotlivých svalů či svalových skupin (Janda, 2022). Hodnocení vychází ze schopnosti svalu vykonat pohyb v plném svém rozsahu a následně proti odporu vyšetřujícího (Janda, 2022). Autor uvádí, že síla svalu je klasifikována na základě šestistupňové škály, kdy stupeň 5 označuje normální svalovou sílu, která překoná maximální odpor vyšetřujícího, a stupeň 0 označuje úplnou absenci svalové kontrakce. V oblasti nohy byly testovány svaly podílející se na dorzální a plantární flexi hlezenního kloubu a flexory a extensory palce a prstů.

1.6.10 Testy zaměřené na hallux valgus a nohu

1.6.10.1 Véleho test

Véle test slouží k hodnocení celkové stability na základě chování prstů nohy ve stoji (Véle & Pavlů, 2012). Dle autorů vyšetření probíhá bez předchozích instrukcí na základě aspekce. Vyšetřovaný stojí ve vzpřímeném stoji a má za úkol se pouze postavit a napřímit (Véle & Pavlů, 2012). Véle klasifikuje míru stability do čtyř stupňů, kdy první stupeň značí dokonalou stabilitu, druhý lehce porušenou stabilitu, třetí již středně porušenou a poslední výrazně porušenou stabilitu (Véle & Pavlů, 2012).

1.6.10.2 Jack test

Jack test je používán k posouzení funkce mediální podélné klenby nohy a windlass mechanismu (Physiopedia, n.d.). Vyšetření probíhá ve stoji naboso, kdy vyšetřující pasivně provede dorzální flexi palce (Gómez-Carrión et al., 2024). Fyziologickou reakcí je zvýšení mediální podélné klenby nohy, přičemž zadní část nohy přechází do inverzního postavení (Physiopedia, n.d.). Test je využíván také k rozlišení rigidní a flexibilní ploché nohy (Physiopedia, n.d.). U flexibilní ploché nohy dochází po provedení dorzální flexe palce k obnovení klenby, zatímco u rigidní nikoli (Physiopedia, n.d.).

1.6.10.3 Navicular drop test

Naviculární test slouží k hodnocení funkce mediální klenby nohy a míry pronace (Physiotutors, n.d.). Nejprve je palpačně lokalizována tuberositas ossis navicularis a její poloha je označena (Physiotutors, n.d.). Následně se změří vzdálenost mezi tuberositas ossis navicularis a podložkou bez zatížení (Physiotutors, n.d.). Poté se pacient postaví a tato vzdálenost se změří znovu (Physiotutors, n.d.). Rozíl mezi těmito dvěma hodnotami představuje tzv. navicular drop test, který vyjadřuje pokles mediální podélné klenby nohy při zatížení a míru pronace nohy (Magee, 2008). Autor uvádí, že hodnoty větší než 10 mm jsou považovány za patologické.

1.6.11 Analýza otisku nohy

1.6.11.1 Mayerova linie

Mayerova linie (obrázek 9) je považována za jednoduchou orientační metodu k hodnocení funkce mediální podélné klenby nohy (Shtin Baňárová et al., 2017). Linie spojuje střed nejširší části paty s mediální hranou čtvrtého prstu (Shtin Baňárová et al., 2017). Pokud otisk nohy tuto linii přesahuje, hodnotí se klenba jako snížená (Shtin Baňárová et al., 2017).

Obrázek 9. Mayerova linie (zdroj: Shtin Baňárová et al., 2017)

1.6.11.2 Index nohy

Metoda indexu nohy (obrázek 10) slouží k hodnocení výšky mediální podélné klenby nohy (Shtin Baňárová et al., 2017). Vypočítá se jako podíl šířky nohy v jejím nejužším místě a maximální délky nohy, následně se získaná hodnota vynásobí číslem 10 (Shtin Baňárová et al., 2017). Pokud výsledná hodnota nepřesahuje číslo 1,7, hodnotíme klenbu

jako fyziologickou, pokud přesahuje, označujeme nohu za plochou (Shtin Baňárová et al., 2017).

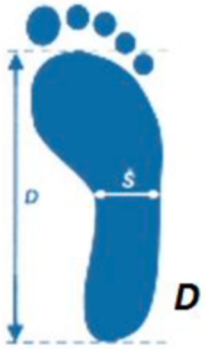

Obrázek 10. Index nohy (zdroj: Shtin Baňárová et al., 2017)

1.7 Cvičební jednotka na hallux valgus

1.7.1 Charakteristika cvičební jednotky

Cvičební jednotka zaměřená na terapii diagnózy hallux valgus byla sestavena na základě současných poznatků z oblasti funkční terapie nohy. Cviky byly inspirovány vzdělávacím kurzem s názvem Plochá noha a vbočený palec, který jsem absolvovala. Kurz byl veden pohybovým specialistou Tomášem Ďuránem, který se dlouhodobě věnuje problematice plochonoží, vbočených palců a valgóznímu postavení kotníků.

Cvičební jednotka byla rozdělena na část mobilizační a posilovací. Mobilizační část zahrnuje pět cviků zaměřených na uvolnění měkkých tkání a zlepšení pohyblivosti v oblasti nohy. Na ni navazuje sestava sedmi samostatných cviků, které jsou zaměřené na aktivaci a posílení krátkých svalů nohy, zlepšení stability nožní klenby a korekci postavení palce.

Ve většině cviků byla využita speciální senzomotorická podložka, která byla pořízena v rámci absolvovaného kurzu. Podložka se skládá ze dvou tvrdých polokoulí s bodlinkami na povrchu, z pohyblivé hřídele s tvrdým míčkem a z menší hladké polokoule (obrázek 11).

Jedna probandka cvičila s touto originální podložkou. U zbylých dvou probandek byly z důvodu omezené dostupnosti pomůcky využity modifikované varianty podložky, které svým funkčním charakterem odpovídaly originální pomůcce a zachovávaly stejný

terapeutický účel cvičení. Jednalo se o dvě polokoule s bodlinkami na povrchu, hopík a rozpůlený tvrdý míček (obrázek 12).

Pacientky obdržely příručku s popsanými a vyfocenými cviky (příloha č. 2-5).



Obrázek 12. Speciální senzomotorická podložka (zdroj: vlastní)



Obrázek 11. Modifikovaná varianta podložky (zdroj: vlastní)

1.7.2 Popis jednotlivých cviků

1.7.2.1 Mobilizace – propletené prsty

Obrázek 13. Mobilizace č. 1 - Propletené prsty (zdroj: vlastní)

Výchozí poloha: v sedě na zemi či na židli.

Provedení: prsty ruky provlečeme mezi prsty nohy (obr. 13).

Cíl: dojde k oddálení prstů nohy od sebe, k uvolnění chodidla a k mobilizaci metatarzálních kostí.

Opakování: v poloze vydržíme zhruba 1 minutu.

1.7.2.2 Mobilizace chodidla

Výchozí poloha: v sedě na zemi či na židli, prsty stejnostranné ruky propleteme mezi prsty nohy a druhou rukou uchopíme fixně patu.

Provedení: propletenými prsty provádíme rotační pohyby v oblasti přednoží – nejprve tlačíme palec směrem k zemi a malík nahoru a poté naopak (obr. 14).

Cíl: mobilizace metatarzálních kostí, uvolnění přednoží.

Opakování: opakujeme 4x na každou stranu.

Obrázek 14. Mobilizace č. 2 - Mobilizace chodidla (zdroj: vlastní)

1.7.2.3 Mobilizace palcového kloubu

Výchozí poloha: v sedě na zemi či židli.

Provedení: uchopíme metatarzophalangeální kloub palce nohy tzv. vidlicí tvořenou ukazovákem a palcem a provádíme rotaci směrem dozadu a ven (obr. 16).

Cíl: mobilizace metatarzophalangeálního kloubu palce.

Opakování: v mobilizaci vydržíme zhruba 1 minutu.

1.7.2.4 Mobilizace palce

Výchozí poloha: v sedě na zemi, jednou rukou uchopíme první metatarz těsně před metatarzophalangeálním kloubem a druhou horní končetinou uchopíme palcový článek těsně za kloubem.

Provedení: držíme metatarz a palec v rovině a následně provádíme jednotlivé mobilizace, před každou mobilizací je nutná trakce (obr. 15).

Pohyby: flexe/extenze, lateroflexe, rotace, krouživý pohyb palce a tzv. ždímání, kdy pohybujeme kostmi proti sobě.

Cíl: mobilizace metatarzophalangeálního kloubu palce.

Opakování: každý pohyb provádíme 8x.

Obrázek 16. Mobilizace č. 3 - Mobilizace palcového kloubu (zdroj: vlastní)

Obrázek 15. Mobilizace č. 4 - Mobilizace palce (zdroj: vlastní)

1.7.2.5 Mobilizace klenby

Výchozí poloha: v sedě na zemi či židli.

Provedení: oběma horníma končetinama uchopíme chodidlo tak, že palce jsou položeny na dorsu nohy a prsty v plantě, mobilizaci provádíme ohýbáním chodidla ve prospěch příčné klenby (obr. 17).

Cíl: mobilizace a uvolnění příčné klenby nohy.

Opakování: mobilizaci provádíme na obě nohy, v mobilizaci vydržíme opět 1 minutu.

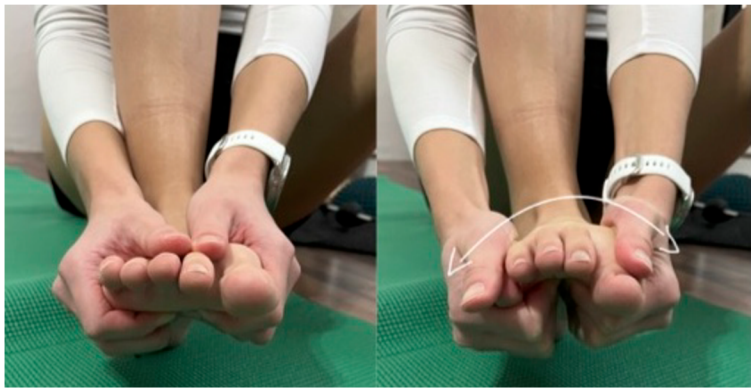

Obrázek 17. Mobilizace č. 5 - Mobilizace klenby (zdroj: vlastní)

1.7.2.6 Cvik – stoj na podložce

Výchozí poloha: stoj.

Provedení se speciální podložkou: postavíme se na obě polokoule s bodlinkami tak, abychom prsty objímali vrchol polokoule (obr. 19).

Provedení bez podložky: využití senzorických pomůcek také ve tvaru polokoule, provedení je stejné, z důvodu velikosti polokoulí doporučuji podložit paty vyšší podložkou např.: destičky na jógu, případně knihy.

Cíl: Uvolnění příčné klenby nohy, stimulace receptorů plosky, vliv na držení těla.

Opakování: ve stoji vydržíme zhruba dvě minuty, tento cvik bychom měli opakovat každé ráno a večer.

1.7.2.7 Cvik – ťapkání na podložce

Výchozí pozice: stejná jako u předchozího cviku.

Provedení: při tomto cviku střídavě zvedáme dolní končetiny z podložky, při zvednutí nohy se snažíme o maximální abdukci prstů.

Cíl: aktivace příčné klenby nohy, aktivace krátkých svalů nohy a palce, posílení úchopové funkce prstů, stabilizace hlezenního kloubu v zatížení, nácvik správného došlapu a odrazu.

Opakování: cvik provádíme po dobu 2 minut.

1.7.2.8 Cvik – masáž chodidla

Výchozí pozice: stoj.

Provedení s podložkou: využijeme hřídel s tvrdým míčkem k masáži chodidla z plantární strany (obr. 18).

Provedení bez podložky: použijeme nějaký tvrdý míček například golfový či hopík.

Cíl: uvolnění měkkých tkání a svalů chodidla, snížení napětí a ztuhlosti chodidla, zlepšení prokrvení.

Opakování: Masírujeme, dokud je nám to příjemné, pokud narazíme na spasmus neboli bolavé místo, můžeme na místo chvíli působit tlakem.

Obrázek 19. Cvik č. 1 - Stoj na podložce (zdroj: vlastní)

Obrázek 18. Cvik č. 2 - Masáž chodidla (zdroj: vlastní)

1.7.2.9 Cvik – obtékání podélnou klenbou

Výchozí poloha: stoj, váha těla na stojné zadní končetině.

Provedení s podložkou: postavíme se na tvrdou polokouli tak, aby její vrchol byl zhruba pod vnitřním kotníkem chodidla, snažíme se prsty nohy tlačit směrem dopředu a dolů, váhu neseme na zadní noze (obr. 21).

Provedení bez podložky: využijeme rozříznutý tvrdý míček.

Cíl: aktivace podélné klenby, stabilizace hlezenního kloubu, aktivace krátkých svalů palce.

1.7.2.10 Cvik – obtékání příčnou klenbou

Výchozí poloha: stoj, váha těla na zadní dolní končetině.

Provedení s podložkou: nohu položíme opět na tvrdou polokouli, jejíž střed by měl být zhruba pod středem přednoží, prsty opět směřujeme dopředu a dolů (obr. 20).

Provedení bez podložky: stejné provedení jen s tvrdým polokulovitým míčkem.

Cíl: aktivace příčné klenby, aktivace krátkých svalů palce, stabilizace hlezenního kloubu.

Obrázek 21. Cvik č. 4 - Obtékání podélnou klenbou (zdroj: vlastní)

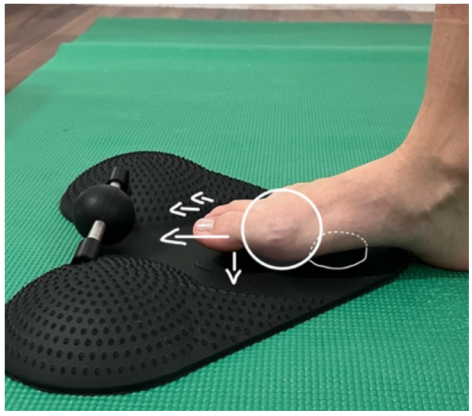

Obrázek 20. Cvik č. 5 - Obtékání příčnou klenbou (zdroj: vlastní)

1.7.2.11 Cvik – uvolňování plantární fascie

Výchozí poloha: stoj, váha těla na zadní dolní končetině.

Provedení s podložkou: využíváme pohyblivou hřídel s míčkem, nohu položíme na tento míček a snažíme se popojít prsty dopředu a poté zpět (obr. 22).

Provedení bez podložky: stejný postup, akorát s hopíkem.

Cíl: uvolnění plantární fascie a měkkých tkání chodidla, zlepšení mobility přednoží.

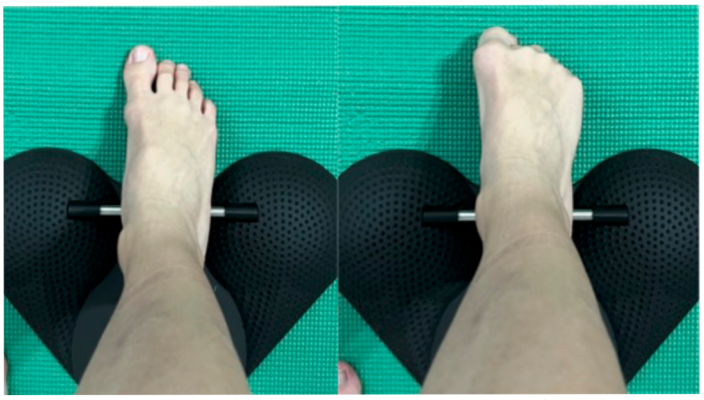

Obrázek 22. Cvik č. 6 - Uvolňování plantární fascie (zdroj: vlastní)

1.7.2.12 Cvik – obtékání patou

Výchozí poloha: stoj, váha těla na zadní dolní končetině.

Provedení: prsty se zapřeme o polokouli s bodlinkami a snažíme se provádět pohyb patou směrem k prstům (obr. 23).

Cíl: aktivace krátkých svalů nohy při fixaci prstů.

Obrázek 23. Cvik č. 7 - Obtékání patou (zdroj: vlastní)

4 Výsledky

1.8 Proband č. 1

1.8.1 Vstupní kineziologický rozbor

Žena, rok narození: 1980

Dominantní končetina: pravá

Anamnéza:

NO: občasné bolesti zad v oblasti krční páteře, trapézů a mezilopatkových svalů, bolesti v oblasti metatarzophalangeálního kloubu palce
OA: běžná dětská onemocnění, 2016 operace varixů DKK, 2023 akutní thyreoitida
RA: otec: cholesterol, infarkt myokardu, matka: hypertenze, varixy, hallux valgus
SA: bydlí v domě se schody a zahradou, bydlí s manželem a dvěma dětmi
PA: sedavé zaměstnání
SPA: v dětství gymnastika a různé sportovní kroužky, nyní chodí denně na procházky, 1x týdně nordic walking a cvičení na stepu, příležitostně lyžování, běhání, jízda na kole
AA: alergie na trávy a zvířecí srst
FA: desloratadin na sezónní alergie, tyroxin na štítnou žlázu
GA: 2 přirozené porody, žádné potraty
ABÚZUS: kouření neguje, alkohol příležitostně

Aspekce stoje: (obr. 24)
Zepředu: bilaterální hallux valgus, propadlé příčné klenby, levý kotník v mírné valgozitě, P noha více zatížena na laterální hraně, L noha zatížena více na mediální hraně, lýtka symetrická, kolena směřují do lehké valgozity, stehna symetrická, SIAS v rovině, pravý thorakobrachiální trojúhelník se jeví větší, pupek v ose, lehce prominuje rectus abdominis, levé rameno postaveno výše
Zezadu: pravá Achillova šlacha výrazně ztuhlejší, zbytnělá, paty mají kulatý tvar, mírná valgozita levého kotníku, lýtka symetrická, popliteální rýhy symetrické, stehna symetrická, subgluteální rýhy symterické, zadní spiny v rovině, skoliotické držení páteře, levé rameno postaveno výše
Zboku: mírná hyperextenze v kolenních kloubech, anteverze pánve, výraznější lordóza v bederní páteři, ramena mírně v protrakci, hlava v předsunu

Palpace:

V rámci palpačního vyšetření bylo vyšetřeno kožní tření a posunlivost fascií v oblasti zad. Na základě tohoto vyšetření nebyly objeveny žádné bariéry a tkáň je posunlivá do všech stran. Dále jsem vyšetřovala posunlivost hlavičky fibuly, která se jevila na pravé dolní končetině tužší. Lýtka jsou symetrická, nebolestivá. Achillova šlacha je velmi ztuhlá hlavně na pravé dolní končetině, málo pohyblivá. Chodidla jsou palpačně tuhá, obzvláště v oblasti přednoží. Chopartův i Lisfrankův kloub pruží, oblast palce je velmi citlivá.

Dynamické testy ve stoji:

Trendelenburg-duchennova zkouška:

Stoj na levé dolní končetině: negativní, jen drobné titubace

Stoj na pravé dolní končetině: negativní, pokles pánve (Trendelenbergův příznak) ani úklon na opačnou stranu (Duchennův příznak) neproběhl

Rombergova zkouška:

Romberg I. – běžný stoj bez titubace a hry šlach prstů

Romberg II. – Stoj spatný, stabilní, bez titubace a hry šlach prstů

Romberg III. – Pozitivní. Mírné titubace a hra šlach v kotnících

Thomayerova vzdálenost:

Pacientka se dotkne prsty podlahy.

Testy na hluboký stabilizační systém:

Brániční test – při testu pacientka prováděla mírnou elevaci ramen, žebra se rozšiřovala do šířky, břišní svaly se zapojovaly

Test medvěd – při testování pacientka zapojuje svaly hlubokého stabilizačního systému, lopatky neodlepovala od těla, střed kolen směřuje nad 3. prst

Dřep – pacientka je při testu dřepu velmi stabilní, neprovádí úklony trupu ani shift pánve, kolena mírně přesahují přes špičky prstů, břišní svaly zapojovány jsou

Pohybové stereotypy dle Jandy:

Extenze v kyčelním kloubu – pacientka zapojovala svaly v pořadí: oboustranné paravertebrální svaly, poté ischiokrurální svaly a nakonec m. gluteus maximus

Abdukce v kyčelním kloubu – LDK – mírná flexe s ZR kyčle, tensorová abdukce, PDK – v pořádku, m. gluteus medius a m. tensor faciae latae zapojovány současně

Abdukce v ramenním kloubu – abdukce symetrické, m. trapezius pouze stabilizační funkce

Klik-vzpor – lopatky se neodlepují

Vyšetření chůze:

Vyšetření chůze probíhalo zepředu, zezadu a zboku bez modifikací. Chůze je samostatná, bez kompenzačních pomůcek. Kroky se jevily symetrické, bez výrazného zvukového doprovodu. Po dopadu paty na podložku není váha těla přenášena postupně přes laterální stranu chodidla na palec a palec není dostatečně zatížen. S tím souvisí omezená dorzální flexe palce. Odraz u pacientky probíhá spíše přes hlavičky metatarzů a prsty nejsou v kontaktu s podložkou.

Goniometrie: (příloha 7)

Tabulka 2. Proband č. 1 - goniometrie – vstupní (zdroj: vlastní)

	PDK	LDK
Dorzální flexe nohy	aktivně i pasivně: 20°	aktivně i pasivně: 20°
Plantární flexe nohy	aktivně i pasivně: 40°	aktivně i pasivně: 40°
Dorzální flexe palce	aktivně: 45°, pasivně: 70°	aktivně: 40°, pasivně: 65°
Plantární flexe palce	aktivně: 35°, pasivně: 45°	aktivně: 35°, pasivně: 45°
Úhel vbočení palce	42,95°	40,90°

Svalový test:

Tabulka 3. Proband č. 1 - svalový test – vstupní (zdroj: vlastní)

	PDK	LDK
Dorzální flexe nohy	5	4+
Plantární flexe nohy	5	4+
Flexe prstů / palce	4 / 4	4 / 4
Extenze prstů / palce	4+ / 4	4+ / 4

Specifické testy na svaly nohy:

Véle-test: pacientka byla při testování stabilní, bez hry šlach na noze

Navicular drop test: vzdálenost se změnila na obou chodidlech o 3 mm, což by mělo odkazovat na rigidní klenbu a vysoký nárt

Jack test: PDK: klenba se mírně zvedla, LDK: klenba se zvedla

Analýza otisku nohy: (obr. 25)

Mayerova linie: otisk nohy nepřesahuje přes linii, klenba je hodnocena jako fyziologická

Index nohy: indexy nepřesahují hodnotu 1,7, tudíž noha není hodnocena jako plochá

LDK: $\frac{24}{177}$ x 10 = 1, 36 PDK: $\frac{25}{181}$ x 10 = 1, 38

Obrázek 25. Proband č. 1 - vstupní vyšetření, aspekce (zdroj vlastní)

Obrázek 24. Proband č. 1 – otisk nohy - vstupní (zdroj: vlastní)

1.8.2 Shrnutí vstupního vyšetření

U pacientky byl zjištěn bilaterální hallux valgus, který je hlavně na PDK palpačně velmi citlivý. Na noze byla dále zjištěna propadlá příčná klenba a asymetrické zatížení chodel. V oblasti dolních končetin je patrná lehká valgozita kolenních kloubů a levého hlezna. Z aspekčního vyšetření byla dále zjištena anteverze pánve, zvýšená bederní lordóza, skoliotické držení těla, lehká protrakce ramen a předsun hlavy. Palpačně jsou chodidla výrazně ztuhlá, hlavně v oblasti přednoží a Achillovy šlachy. Svalová síla je celkově lepší na dominantní PDK. Lehce oslabené jsou především dorzální flexory palce a prstů a extenzory palce. V pohybovém stereotypu extenze v KYK byla zjištěna opožděná aktivace m. gluteus maximus na obou dolních končetinách a tensorová abdukce KYK vlevo. Svaly HSSP jsou aktivovány. Chůze je samostatná, stabilní, ale je porušen správný stereotyp chůze, kdy nedochází k odrazu přes palec, ale spíše přes hlavičky metatarzů, což souvisí s omezenou dorzální flexí palce. Stabilita je zachovalá, avšak RO III ukázal mírné titubace. Analýza otisku nohy ukázala fyziologickou podélnou klenbu.

1.8.3 Výstupní kineziologický rozbor

Aspekce: (obr. 26)

Zepředu: bilaterální hallux valgus, na levé straně výraznější, kotník není již ve výrazné valgozitě, váha se jeví rozloženě na plosce, lehké postavení kolenních kloubů do valgozity, rectus abdominis lehce prominuje, levé rameno výše

Zezadu: Tužší Achillova šlacha přetrvává, kulatý tvar pat, symetrické kotníky, symetrická lýtka, popliteální rýhy i stehna, zadní spiny v rovině, skoliotické držení páteře, levé rameno postaveno mírně výše

Z boku: mírná hyperextenze v kolenních kloubech, anteverze pánve, protrakce ramen, hlava v předsunu

Palpace:

Při palpačním vyšetření přetrvává dobrá posunlivost kožního tření a fascií v oblasti zad. Posunlivost hlavičky fibuly na pravé dolní končetině se zlepšila, ale mírná tuhost přetrvává. Chodidla jsou celkově méně tuhá, oblast přednoží se jeví pružnější. Tuhost Achillovy šlachy se také zlepšila, lze s ní pohybovat například do tvaru písmene S. Chopartův a Lisfrankův jsou nadále pružné. Citlivost v oblasti palce je snížena a palpace je pacientkou lépe tolerována.

Dynamické testy ve stoji:

Trendelenburg-duchennova zkouška: žádné změny

Rombergova zkouška: žádné změny

Thomayerova vzdálenost: žádné změny

Testy HSSP:

Brániční test: pacientka provádí test bez elevace ramen, zlepšení zapojení svalů HSSP

Test medvěd: žádné výrazné změny, lepší aktivace HSSP

Test dřep: žádné výrazné změny, stabilnější provedení

Pohybové stereotypy dle Jandy:

Extenze v KYK: pacientka zapojuje m. gluteus maximus a ischiokrurální svaly ve stejnou dobu, aktivace paravertebrálních svalů se snížila

Abdukce v KYK: LDK: mírné zlepšení, ale m. tensor fasciae latae je stále aktivní, stále lehká zevní rotace

Abdukce v RAK: žádné změny

Klik-vzpor: žádné změny

Vyšetření chůze:

V rámci vyšetření chůze byla vyšetřena opět chůze zezadu, zepředu a z boku. Po dopadu paty na podložku dochází k plynulejšímu přenosu váhy těla směrem k palci, který se oproti vstupnímu vyšetření jeví více zatížen. Dorzální flexe palce je zlepšena, ale nadále trochu omezena, proto je odraz realizován stále přes hlavičky metatarzů. Palec se však více zapojuje do odrazové fáze kroku. Celkově je patrné zlepšení stereotypu chůze a pacientka je v chůzi více stabilní.

Goniometrie: (příloha 6)

Tabulka 4. Proband č. 1 - goniometrie - výstupní (zdroj: vlastní)

	PDK	LDK
Dorzální flexe nohy	beze změny	beze změny
Plantární flexe nohy	beze změny	beze změny
Dorzální flexe palce	aktivně: 50°, pasivně: 70°	aktivně: 45°, pasivně: 65°
Plantární flexe palce	aktivně: 40°, pasivně: 45°	aktivně: 35°, pasivně: 45°
Úhel vbočení palce	38,14°	35,22°

Svalový test:

V porovnání se vstupním KR se celkově zlepšila svalová síla nohou. Nadále avšak svaly pravé nohy zůstávají silnější.

Tabulka 5. Proband č. 1 - svalový test - výstupní (zdroj: vlastní)

	PDK	LDK
Dorzální flexe nohy	5	4+
Plantární flexe nohy	5	5-
Flexe prstů / palce	5 / 4+	4+ / 4
Extenze prstů / palce	4+ / 4+	4+ / 4+

Specifické testy na svaly nohy:

Véle test: žádné změny

Navicular drop test: žádné změny, vzdálenost 3 mm se nezměnila

Jack test: výraznější elevace klenby na obou dolních končetinách

Analýza otisku nohy: (obr. 27)

Mayerova linie: žádné změny

Index nohy: žádné výrazné změny

LDK: $\frac{25}{177}$ x 10 =1,41 PDK: $\frac{25}{179}$ x 10 = 1,39

Obrázek 26. Proband č. 1 - výstupní vyšetření, aspekce (zdroj: vlastní)

Obrázek 27. Proband č. 1 - otisk nohy - výstupní (zdroj: vlastní)

1.8.4 Shrnutí výstupního vyšetření

U pacientky přetrvává bilaterální hallux valgus, avšak jeho úhel se zlepšil na PDK o 5,68° a na LDK o 4,81°. Dále došlo k útlumu hypersenzitivity v oblasti palcových kloubů. Bylo zaznamenáno rovnomější zatížení nohy a zatížení palce, což mohlo přispět ke korekci valgozního postavení hlezna. Ve srovnání se vstupním vyšetřením nadále přetrvává anteverze pánve, zvýšená bederní lordóza, skoliotické držení páteře, a lehké předsunuté držení ramen a hlavy. Palpačně došlo k uvolnění Achillovy šlachy a přednoží, které však nadále zůstává mírně tuhé. Zkvalitnila se aktivita svalů HSSP při vyšetřovaných testech a také došlo ke zlepšení aktivace a koordinace m. gluteus maximus. Při chůzi pacientka udává zvýšení stability a jistoty. Objektivně je patrné větší zapojování palce do odrazové fáze kroku. Goniometricky došlo k lehkému zlepšení rozsahu pohybu palce. Svalový test ukazuje také zlepšení, ale nadále přetrvává svalová dominance PDK. Analýza otisku nohy neukázala žádné výrazné změny, ale při Jack testu byla patrná lepší elevace klenby.

1.9 Proband č. 2

1.9.1 Vstupní kineziologický rozbor

Žena, ročník narození: 1976

Dominantní končetina: pravá

Anamnéza:

NO: bolesti krční páteře, zvýšené napětí horních vláken m. trapezius

OA: běžná dětská onemocnění, 2015 fractura levé ruky v oblasti distální části radia při pádu, 2017 fractura pravé ruky v oblasti distální části radia při volejbale, 2024 hysterektomie

RA: otec: infarkt myokardu, matka: hallux valgus, v rodině častá onkologická onemocnění

SA: bydlí v domě se schody a zahradou, bydlí s manželem a synem

PA: prodavačka, při práci převážně stojí/chodí, nosí zdravotnickou obuv

SPA: dříve často hrála volejbal, nyní příležitostně, nyní se snaží pravidelně chodit na lekci jógy

AA: neguje

FA: neguje

GA: 2 přirozené porody, hysterektomická operace

ABÚZUS: kouření neguje, alkohol příležitostně

Aspekce: (obr. 28)

Zepředu: zatížené prsty a bilaterálně propadlé příčné klenby, na levé noze výraznější hallux valgus, pately směřují mediálně, stehna symetrická, dolní končetiny jsou lehce ve valgózním postavení, přední spiny v rovině, oslabené břišní svalstvo, pupek tažen na pravou stranu, pravé rameno i klavicula jsou postaveny výše, hlava v ose

Zezadu: paty kulaté, zvýšené napětí Achillových šlach, pravý kotník propadlý směrem dovnitř, symetrická lýtka, symetrické subgluteální rýhy, zadní spiny v rovině, pravé rameno výše

Zboku: hlava v předsunu, ramena v protrakci, těžiště posunuté směrem dopředu, oslabené břišní svaly, pánev v anteverzi

Palpace:

V rámci palpačního vyšetření bylo vyšetřeno kožní tření a posunlivost fascií v oblasti zad. Na základě tohoto vyšetření nebyly objeveny žádné bariéry a tkáň je posunlivá do všech stran. Dále jsem vyšetřovala posunlivost pately a hlavičky fibuly, pravá hlavička fibuly se jevila ztuhlejší. Oblast lýtek a ischiokrurálních svalů je nebolestivá a bez přítomnosti triggerpointů. Bylo zjištěno mírné napětí Achillových šlach, více na pravé straně. Chodidla jsou nebolestivá, palpačně volná. Chopartův i Lisfrankův kloub pruží, hlavičky metatarzů jsou vůči sobě pohyblivá.

Dynamické testy ve stoji:

Trendelenburg-duchennova zkouška

Stoj na PDK: pokles pánve na stojnou dolní končetinu

Stoj na LDK: bez poklesu pánve

Rombergova zkouška

RO I: stabilní, bez titubací

RO II: stabilní, bez titubací

RO III: mírné titubace, hra šlach svalů nohy

Thomayerova vzdálenost:

Pacientka se dotkne prsty podlahy.

Testy na hluboký stabilizační systém:

Brániční test: při testování pacientka nezapojovala svaly břišní stěny, žebra se nerozšiřovala do šířky

Test medvěd: lopatky jsou stabilní, neodlepují se, břišní svaly se pacientka snaží zapojovat, střed kolen mírně vytáčí zevně

Test dřep: při testování pacientka nezapojovala svaly břicha, pánev v ose, kolena lehce přes špičky

Pohybové stereotypy dle Jandy:

Extenze v kyčelním kloubu: pacientka zapojuje svaly v pořadí: paravertebrální svaly, ischiokrurální svaly, m. gluteus maximus

Abdukce v kyčelním kloubu: PDK: abdukci KYK pacientka provádí spíše přes tzv. tenzorovou mechanismus, kdy je v převaze m. tensor faciae latae, m. iliopsoas a m. rectus femoris, tudíž je abdukce prováděna spolu s flexí a zevní rotací, LDK: také flexe kyčle se zevní rotací

Abdukce v ramenním kloubu: testování bylo symetrické na obě horní končetiny, trapéz není zapojován, ramena se neelevují

Klik-vzpor: lopatky stabilní, neodlepují se od těla

Vyšetření chůze:

Vyšetření chůze probíhalo zepředu, zezadu a zboku bez modifikací. Chůze je samostatná, bez využívání kompenzačních pomůcek. Kroky se jevily symetrické, bez zvukového doprovodu, s mírným souhybem horních končetin. Po dopadu paty na zem, následuje plynulý přenos váhy těla a odraz je realizován na přednoží, převážně palcem.

Goniometrie: (příloha 9)

Tabulka 6. Proband č. 2 - goniometrie - vstupní (zdroj: vlastní)

	PDK	LDK
Dorzální flexe nohy	aktivně i pasivně: 20°	aktivně i pasivně: 20°
Plantární flexe nohy	aktivně i pasivně: 40°	aktivně i pasivně: 40°
Dorzální flexe palce	aktivně: 40°, pasivně: 70°	aktivně: 50°, pasivně: 70°
Plantární flexe palce	aktivně: 45°, pasivně: 45°	aktivně: 45°, pasivně: 45°
Úhel vbočení palce	34,60°	36,60°

Svalový test:

Tabulka 7. Proband č. 2 - svalový test – vstupní (zdroj: vlastní)

	PDK	LDK
Dorzální flexe nohy	5	5
Plantární flexe nohy	5	5
Flexe prstů / palce	3+ / 4-	3+ / 4-
Extenze prstů / palce	4 / 4+	4 / 4+

Specifické testy na svaly nohy:

Véle-test: při testování je pacientka stabilní

Navicular drop test: na obou nohách byl naměřen pokles os naviculare o 5 mm

Jack test: na obou nohách se při extenzi palce zvedla podélná klenba nohy

Analýza otisku nohy: (obr. 29)

Mayerova linie: otisk nohy nepřesahuje přes Mayerovu linii, na levé noze je podélná klenba vyšší

Index nohy: hodnoty nepřesahují číslo 1,7, tudíž se nejedná o ploché nohy

LDK: $\frac{15}{197}$ x 10 = 0,76 PDK: $\frac{19}{200}$ x 10 = 0,95

Obrázek 28. Proband č. 2 - vstupní vyšetření, aspekce (zdroj: vlastní)

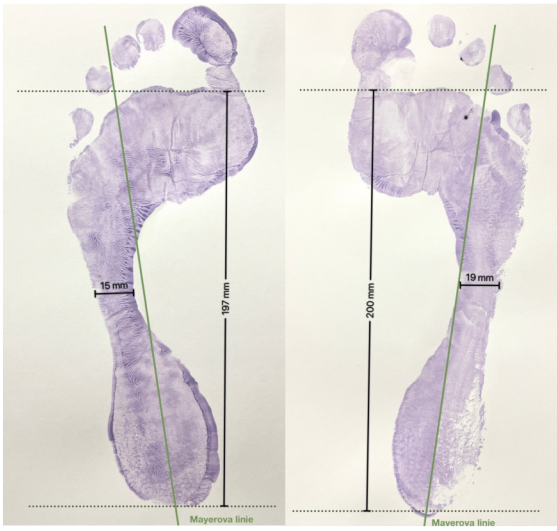

Obrázek 29. Proband č. 2 - otisk nohy - vstupní (zdroj: vlastní)

1.9.2 Shrnutí vstupního vyšetření

U pacientky byl zjištěn bilaterální hallux valgus, který byl výraznější na LDK. Dolní končetiny jsou mírně drženy ve valgózním postavení a pravý kotník také propadá směrem mediálně. Z aspekčního vyšetření je dále patrné oslabené břišní svalstvo, výrazná anteverze pánve, předsunuté držení těla, ramen a hlavy a lehká asymetrie ramenního pletence. Palpační vyšetření ukázalo pouze zvýšené napětí Achillových šlach a trochu tužší pravou hlavičku fibuly. Pacientka je stabilní, avšak RO III ukázal mírné titubace. V Trendelenburgově zkoušce byl zaznamenán pokles pánve při stoji na PDK. Vyšetření HSSP ukázalo nedostatečnou aktivitu břišních svalů. V pohybových stereotypech dle V. Jandy byla zjištěna opožděná aktivace m. gluteus maximus a přítomnost tzv. tenzorového mechanismu při abdukci KYK oboustranně. Chůze je samostatná a stabilní. Svalová síla v oblasti nohy je snížena zejména u flexorů prstů a palce. Goniometrie odkazuje na omezenou aktivní dorzální flexi palce.

1.9.3 Výstupní kineziologický rozbor

Aspekce: (obr. 30)

Zepředu: bilaterální hallux valgus, více na levé noze, propadlé příčné klenby, pravý kotník v lehké valgozitě, symetrická lýtka, pately směřují mediálně, dolní končetiny lehce ve valgózním postavení, přední spiny v rovině, pupek směřován na pravou stranu, pravé rameno lehce výše

Zezadu: paty mají kulatý tvar, Achillovy šlachy jsou ve zvýšeném napětí (více pravá), lýtka, popliteální rýhy, stehna i subgluteální rýhy jsou symetrické, zadní spiny v rovině, pravé rameno výše než levé

Z boku: těžiště těla je posunuto dopředu, olovnice spuštěná od ucha by dopadala před ramenní a kyčelní kloub a před zevní kotník, pánev v anteverzi, oslabené svalstvo břišní stěny, zvýšená hrudní kyfóza, hlava v předsunu

Palpace:

V rámci palpačního vyšetření byly znatelné nadále dobře posunlivé tkáně a fascie v oblasti zad. Obě pately jsou stále volné a pravá hlavička fibuly se jevila uvolnější. Oblast lýtek a ischiokrurálních svalů je nebolestivá, bez přítomnosti triggerpointů a chodidla jsou palpačně volná. Pravá Achillova šlacha je stále lehce napjatá. Chopartův i Lisfrankův kloub dobře pruží a hlavičky metatarzů jsou vůči sobě pohyblivé.

Dynamické testy ve stoji:

Trendelenburg-duchennova zkouška:

Stoj na LDK: žádné změny

Stoj na PDK: pokles pánve neproběhl

Rombergova zkouška:

RO I, II: žádné změny

RO III: větší stabilita

Thomayerova vzdálenost: žádné změny

Testy na HSSP:

Brániční test: zapojování svalů břišní stěny je zlepšeno, žebra se začínají rozšiřovat do šířky

Test medvěd: zlepšení zapojování břišních svalů, nadále nedochází k odlepení lopatek

Test dřep: svaly břicha jsou zapojovány, kolena jdou nadále lehce přes špičky prstů

Pohybové stereotypy dle Jandy:

Extenze v KYK: pacientka nadále zapojuje nejprve paravertebrální svaly páteře, poté najednou ischiokrurální a gluteální svaly

Abdukce v KYK: je znatelné nepatrné zlepšení, ale stále na obou dolních končetinách převahuje tensorová abdukce

Abdukce v RAK: žádné změny

Klik-vzpor: žádné změny

Vyšetření chůze:

Vyšetření chůze probíhalo opět zepředu, zezadu a z boku. V porovnání se vstupním vyšetřením nebyly objeveny žádné výrazné změny ve stereotypu chůze. Pacientka subjektivně udává při chůzi větší stabilitu a jistotu, zejména ve fázi odrazu.

Goniometrie: (příloha 8)

Tabulka 8. Proband č. 2 - goniometrie - výstupní (zdroj: vlastní)

	PDK	LDK
Dorzální flexe nohy	žádné změny	žádné změny
Plantární flexe nohy	žádné změny	žádné změny
Dorzální flexe palce	aktivně: 40°, pasivně: 70°	aktivně: 50°, pasivně:70°
Plantární flexe palce	aktivně: 45°, pasivně: 45°	aktivně: 45°, pasivně: 45°
Úhel vbočení palce	31,42°	28,72°

Svalový test:

Celkově se objektivně i subjektivně zlepšila svalová síla nohou.

Tabulka 9. Proband č. 2 - svalový test - výstupní (zdroj: vlastní)

	PDK	LDK
Dorzální flexe nohy	5	5
Plantární flexe nohy	5	5
Flexe prstů / palce	4 / 4	4 / 4
Extenze prstů / palce	4+ / 4+	4+ / 4+

Specifické testy na svaly nohy:

Véle test: žádné změny

Navicular drop test: žádné změny

Jack test: žádné změny

<u>Analýza otisku nohy:</u> (obr. 31)

Mayerova linie: otisk nohy nepřesahuje přes linii, na levé noze je podélná klenba vyšší

Index nohy: žádné výrazné změny

LDK: $\frac{17}{195}$ x 10 = 0,87, PDK: $\frac{20}{200}$ x 10 = 1

Obrázek 30. Proband č. 2 - výstupní vyšetření, aspekce (zdroj: vlastní)

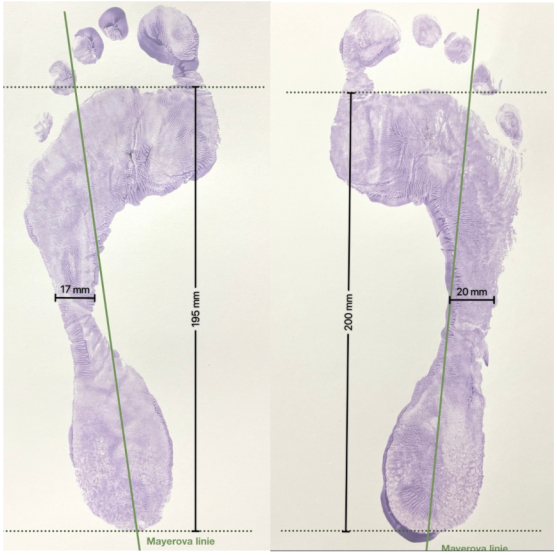

Obrázek 31. Proband č. 2 - otisk nohy - výstupní (zdroj: vlastní)

1.9.4 Shrnutí výstupního vyšetření

U pacientky přetrvává bilaterální hallux valgus, přičemž došlo ke zlepšení jeho úhlu na PDK o 3,13° a na LDK o 7,88°. Postavení dolních končetin zůstává ve valgózním postavení s mírnou valgozitou pravého hlezna. V porovnání se vstupním vyšetřením nadále zůstává anteverze pánve, předsunuté držení ramen i hlavy, celkově předsunuté držení těla a oslabené břišní svaly. V testování HSSP se ale výrazně zapojení těchto svalů zlepšilo. Palpačně se uvolnila pravá hlavička fibuly a pravá Achillova šlacha se jeví stále mírně napjatá. V pohybových stereotypech dle V. Jandy je patrné mírné zlepšení, avšak při extenzi v KYK přetrvává dominantní zapojování paravertebrálních svalů a při abdukci KYK převažuje stále tensorový mechanismus. Chůze zůstává bez výrazných změn, avšak pacientka subjektivně udává větší stabilitu, na kterou odkazuje i zlepšení v testu RO III. Rozsah pohybů zůstává beze změn a svalová síla se zlepšila zejména u flexorů prstů a palce.

1.10 Proband č. 3

1.10.1 Vstupní kineziologický rozbor

Žena, ročník narození: 1953

Dominantní končetina: pravá

Anamnéza:

NO: pacientku netrápí žádné potíže

OA: běžná dětská onemocnění, v dětství podstoupila operaci pravé dolní končetiny kvůli nespecifickému zánětu, 2002 op. hernie disku L4/L5, 2019 po pádu na ledě fr. distální části radia a distorze kolenního kloubu, dříve hypertenze a zvýšený cholesterol, varixy

RA: matka infarkt myokardu, varixy

SA: přes jaro a léto bydlí v domě s velkou zahradou, přes zimu v bytovém domě ve 2. patře bez výtahu, bydlí s manželem

PA: důchodce, dříve prodavačka – celý den na nohách

SPA: každodenní procházky, koníčky: zahradničení

AA: neguje

FA: léky na hypertenzi a cholesterol

GA: 2 přirozené porody

ABÚZUS: kouření neguje, alkohol příležitostně

Aspekce: (obr. 32)

ZEPŘEDU: bilaterální hallux valgus, pravá noha zevně vytočená, drápovité prsty na LDK, propadlé příčné i podélné klenby, pravé lýtko svalově chudší (od dětství), pately laterálně, pravé stehno svalově chudší, pacientka stojí větší váhou těla na LDK, pravý thorakobrachiální trojúhelník větší, povolená břišní stěna, pravé rameno postaveno níže než levé

ZEZADU: pravá noha vytočená zevně, na pravé straně užší a napjatější Achillova šlacha, propadlé kotníky, pravá dolní končetina celkově svalově chudší, zadní spiny v symetrii, skoliotické držení, pravý thorakobrachiální trojúhelník větší, v oblasti bederní páteře jizva, pravé rameno níže

ZBOKU: propadlé klenby, ramena v protrakci, hlava lehce v předsunu, pánev v anteverzi

Palpace:

V rámci palpačního vyšetření bylo vyšetřeno kožní tření a posunlivost fascií v oblasti zad. Na základě tohoto vyšetření nebyly objeveny žádné bariéry a tkáň je posunlivá do všech stran. Jizvy jsou nebolestivé, volně pohyblivé po písmene S i C. Dále jsem vyšetřovala posunlivost pately a hlavičky fibuly, vše se zdálo být posunlivé bez bariér. Oblast lýtek a ischiokrurálních svalů je nebolestivá a bez přítomnosti triggerpointů. Chodidla jsou nebolestivá, palpačně volná. Chopartův i Lisfrankův kloub pruží, hlavičky metatarzů jsou vůči sobě pohyblivé.

Dynamické testy ve stoji:

Trendelenburg-duchennova zkouška

Stoj na LDK: úklon pánve na stojnou DK neproběhl, ale pacientka vyvažovala tělem rovnováhu

Stoj na PDK: lehký pokles pánve, opět velké titubace tělem

Rombergova zkouška:

RO I: bez komplikací, bez titubací

RO II: mírné titubace tělem

RO III: titubace, hra šlach v oblasti nohy a kotníků

Thomayerova vzdálenost:

Pacientka se dotkne prsty podlahy.

Testy na hluboký stabilizační systém:

Brániční test: pacientka nezapojuje břišní svaly, žebra se nerozšiřují do šířky

Test medvěd: pacientka se v testu udržela jen krátkou dobu a při testování zadržovala dech, břišní svaly byly povoleny

Dřep: pacientka prováděla test symetricky, neproběhl pokles pánve ani úklon trupu, kolena přesahovala přes špičky a těžiště těla se nacházelo hodně vepředu, břišní svaly nezapojovala

Pohybové stereotypy dle Jandy:

Extenze v kyčelním kloubu: pacientka zapojovala svaly v pořadí: m. gluteus maximus, ischiokrurální svaly, kontralaterální a naposledy ipsilaterální paravertebrální sval

Abdukce v kyčelním kloubu: PDK: flexe a zevní rotace dk, LDK: flexe a zevní rotace dk

Abdukce v ramenním kloubu: při testování pacientka prováděla lehkou lateroflexi trupu a elevaci ramen, více na levé straně

Klik-vzpor: při testování se lopatky neodlepovaly od hrudníku, hrudník se mi jevil nepohyblivý, rigidní

Vyšetření chůze:

Vyšetření chůze probíhalo zezadu, zepředu a zboku. Pacientka nepoužívá žádné kompenzační pomůcky. Chůze je pomalá, kroky symetrické. Na PDK je během švihové fáze kroku patrná zvýšená flexe v kolenním i kyčelním kloubu kvůli nemožnosti dorzální flexe v kloubu hlezenním. Pacientka využívá tzv. peroneální typ chůze. Nášlap na PDK neprobíhá přes patu, ale dochází k současnému dopadu celého chodidla na podložku. Na LDK je nášlap realizován přes patu, avšak dorzální flexe je přítomna v také v omezeném rozsahu. Pacientka při stoji i chůzi více zatěžuje LDK, na základě toho se v průběhu let mohl hallux valgus a ostatní deformity prstů vytvořit. Trup je při chůzi rigidní a je přítomen malý souhyb horních končetin.

Goniometrie: (příloha 10)

Tabulka 10. Proband č. 3 - goniometrie – vstupní (zdroj: vlastní)

	PDK	LDK
Dorzální flexe nohy	aktivně: 5°, pasivně: 5°	aktivně i pasivně: 15°
Plantární flexe nohy	aktivně: 5°, pasivně: 10°	aktivně i pasivně: 40°
Dorzální flexe palce	aktivně i pasivně: 0°	aktivně: 40°, pasivně: 50°
Plantární flexe palce	aktivně: 10°, pasivně: 20°	aktivně: 65°, pasivně: 75°
Úhel vbočení palce	23,43°	42,82°

Svalový test:

Tabulka 11. Proband č. 3 - svalový test – vstupní (zdroj: vlastní)

	PDK	LDK
Dorzální flexe nohy	0	5
Plantární flexe nohy	v dostupném rozsahu: 4-	5
Flexe prstů / palce	2. prst nepohyblivý, ostatní prsty 3 / v dostupném rozsahu 3	3 / 3+
Extenze prstů / palce	4 / palec nelze změřit	3 / 4

Specifické testy na svaly nohy:

Véle test: pacientka byla při testování stabilní

Navicular drop test: na obou dolních končetinách byl pokles o 15 mm

Jack test: LDK: klenba zůstává stejná, PDK: nemožnost provedení testu kvůli nedostatečné extenzi palce

Analýza otisku nohy: (obr. 33)

Mayerova linie: LDK: obtížně změřitelná Mayerova linie, není znatelný čtvrtý prst, otisk nohy lehce přes linii přesahuje, PDK: otisk přes linii lehce přesahuje

Index nohy: výsledky nepřesahují přes hodnotu 1,7

PDK: $\frac{26}{195}$ x $10 = 1{,}33$ LDK: $\frac{25}{204}$ x $10 = 1{,}23$

Obrázek 32. Proband č. 3 - vstupní vyšetření, aspekce (zdroj: vlastní)

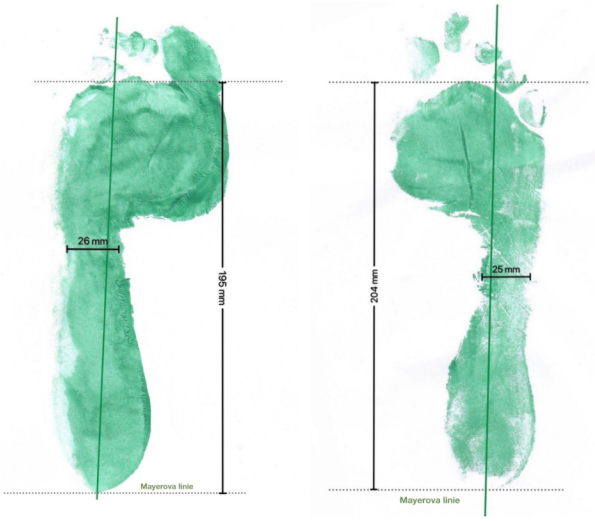

Obrázek 33. Proband č. 3 - otisk nohy - vstupní (zdroj: vlastní)

1.10.2 Shrnutí vstupního vyšetření

U probandky č. 3 byl v rámci vyšetření zjištěn bilaterální hallux valgus, který je mnohem výraznější na LDK, kde je doprovázen přítomností drápovitých prstů a propadem příčné klenby. PDK je dlouhodobě svalově oslabená, což se projevuje také jejím odlehčováním a zároveň větším zatížením LDK ve stoji. PDK je také rozsahově velmi omezena v hleznu, prstech a palci. Z aspekčního vyšetření je dále patrná anteverze pánve, skoliotické držení páteře, protrakce ramen a lehký předsun hlavy. V rámci palpačního vyšetření nebyly objeveny žádné patologie. Vyšetření HSSP ukázal oslabené břišní svalstvo. V testování pohybového stereotypu abdukce KYK pacientka abdukovala

svrchní dk spolu s flexí a zevní rotací kyčelního kloubu. Chůze je pomalá, samostatná a pacientka nepoužívá žádné kompenzační pomůcky. Na PDK je výrazně omezená dorzální flexe v hlezenním kloubu, což vede k používání tzv. peroneálního typu chůze, kdy pacientka nadměrně flektuje kolenní i kyčelní kloub. Na LDK je dorzální flexe v hleznu také mírně omezena. Trup je při chůzi rigidní a souhyb horních končetin je omezen. Stabilita byla testována v Rombergově zkoušce, která ukázala zvýšené titubace v RO II a III. Specifické testy ukazují mírný pokles podélné klenby.

1.10.3 Výstupní kineziologický rozbor

Aspekce: (obr. 34)

Zepředu: P noha vytočená, bilaterální hallux valgus, výraznější na levé dk, propadlé příčné klenby, deformity prstů na L dk, drápovité prsty, P kotník vpadlý, PDK svalově oslabenější, sešikmená pánev (P přední spina výše), P thorakobrachiální trojúhelník větší

Zezadu: P noha v ZR, výraznější Achilovy šlachy, křečové žíly, sešikmená pánev, skoliotické držení páteře, váha těla viditelně více na LDK, P rameno postaveno níže

Z boku: drápovité prsty, anteverze pánve, lehká hrudní kyfóza, hlava v předsunu

Palpace:

V porovnání se vstupním KR se v palpačním vyšetření neudály žádné změny. Tkáně v oblasti zad jsou nadále dobře pružné a patela s hlavičkou fibuly dobře pohyblivé. Svaly lýtka a hemstringů jsou bez triggerpointů a chodidlo nebolestivé. Chopartův i Lisfrankův kloub nadále dobře pruží a hlavičky metatarzů jsou dobře pohyblivé.

Dynamické testy ve stoji:

Trendelenburg-duchennova zkouška:

Stoj na LDK: bez úklonu pánve, pacientka se jeví ve stoji na jedné DK stabilnější

Stoj na PDK: žádné změny

Rombergova zkouška:

RO I, III: žádné změny

RO II: pacientka se zlepšila ve stabilitě, titubace již v tomto testu nejsou

Thomayerova vzdálenost: žádné změny

Testy na HSSP:

Brániční test: u pacientky se zlepšil dechový stereotyp, pacientka již zapojuje břišní svaly a žebra se rozšiřují laterálně

Test medvěd: pacientka v tomto testu vydrží s elevovanými koleny krátkou dobu, snaží se již ale při testování zapojovat břišní svaly a dech již nezadržuje

Test dřep: v provádění dřepu nejsou žádné změny, kolena stále přesahují přes špičky, je zlepšno zapojování svalů HSSP

Pohybové stereotypy dle Jandy:

Extenze v KYK: žádné změny

Abdukce v KYK: žádné změny

Abdukce v RAK: žádné změny

Klik-vzpor: žádné změny

Vyšetření chůze:

Vyšetření probíhalo opět na základě aspekce chůze zepředu, zezadu a z boku. V porovnání se vstupním KR nedošlo k žádným výrazným změnám v objektivním vyšetření. Pacientka nadále chodí peroneálním typem chůze na PDK, kdy kontakt plosky s podložkou je realizován nášlapem celé plosky najednou. Na LDK se při chůzi mírně zlepšila dorzální flexe v hlezenním kloubu. Pacientka subjektivně udává zlepšení stability a jistoty při chůzi.

Goniometrie: (příloha 11)

Tabulka 12. Proband č. 3 - goniometrie - výstupní (zdroj: vlastní)

	PDK	LDK
Dorzální flexe nohy	žádné změny	žádné změny
Plantární flexe nohy	žádné změny	žádné změny
Dorzální flexe palce	žádné změny	aktivně: 45°, pasivně: 50°
Plantární flexe palce	aktivně: 15°, pasivně: 20°	aktivně: 70°, pasivně: 75°
Úhel vbočení palce	23,33°	36,33°

Svalový test:

Tabulka 13. Proband č. 3 - svalový test - výstupní (zdroj: vlastní)

	PDK	LDK
Dorzální flexe nohy	0	5
Plantární flexe nohy	V dostupném rozsahu: 4	5
Flexe prstů / palce	2. prst nepohyblivý, ostatní prsty 3+ / v dostupném rozsahu: 3+	3+ / 4
Extenze prstů / palce	4 / palec nelze měřit	4 / 4+

Specifické testy na svaly nohy:

Véle test: žádné změny

Navicular drop test: žádné změny

Jack test: LDK: větší elevace klenby, PDK: stále nemožnost vyšetření kvůli nemožnosti provedení extenze palce

<u>Analýza otisku nohy:</u> (obr. 35)

Mayerova linie: LDK hůře změřitelná kvůli špatnému otisku prstů, linie je na hraně otisku nohy, PDK: otisk nepřesahuje linii

Index nohy: výsledky nepřesahují hodnotu 1,7, nejedná se o ploché nohy

LDK: $\frac{24}{193}$ x 10 = 1,24 PDK: $\frac{20}{190}$ x 10 = 1, 05

Obrázek 34. Proband č. 3 - výstupní vyšetření, aspekce (zdroj: vlastní)

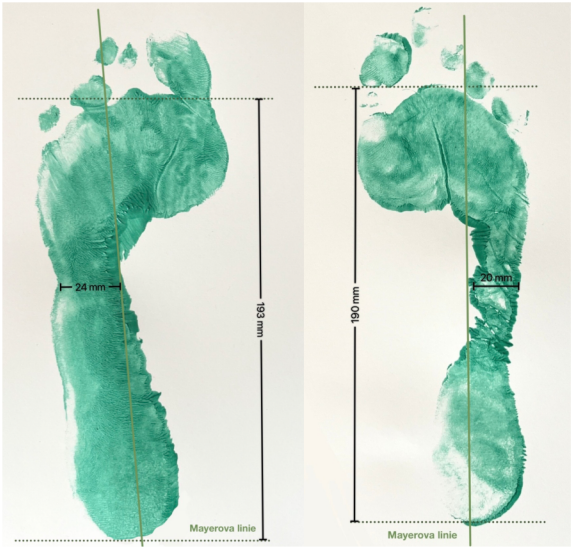

Obrázek 35. Proband č. 3 - otisk nohy - výstupní (zdroj: vlastní)

1.10.4 Shrnutí výstupního vyšetření

U pacientky přetrvává bilaterální hallux valgus, u kterého bylo zaznamenáno zlepšení na PDK o 0,1° a na LDK o 6,49°. Přetrvává zvýšené zatížení LDK, svalové oslabení PDK, drápovité prsty na LDK, anteverze pánve, skoliotické držení páteře, lehká protrakce ramen a předsunuté držení hlavy. Palpační vyšetření a vyšetření pohybových stereotypů dle V. Jandy je beze změn. Při testování HSSP došlo k posílení a aktivaci břišních svalů. Chůze je nadále pomalejší s peroneálním typem chůze na PDK. Na LDK došlo při chůzi k mírnému zlepšení dorzální flexe nohy, což mohlo přispět k subjektivně zlepšenému pocitu stability. V Rombergově zkoušce došlo ke zlepšení stability, avšak při RO III jsou stále přítomny výrazné titubace. Trendelenburgův test ukázal lepší stabilitu ve stoji na LDK, test na PDK zůstává beze změny.

5 Diskuze

Hallux valgus je jednou z nejčastějších deformit přednoží. Charakteristickým znakem je valgozita palce a varozita I. metatarzu s výraznou hlavičkou I. metatarzu. Tato deformita způsobuje často bolesti, otoky nebo začervenání v oblasti palcového kloubu a také narušuje stereotyp chůze a stabilitu. Hallux valgus postihuje častěji ženy a výskyt se zvyšuje s věkem.

Tato deformita vzniká na základě přímých a nepřímých vlivů. Mezi přímé vlivy se nejčastěji řadí nošení nevhodné obuvi a mezi nepřímé dlouhodobé stání a přetěžování chodidla, plochonoží nebo také různá traumata či záněty v oblasti nohy. Dle Dobeše, Koláře a Dyrhonové (2020) se na vzniku podílí také genetika, což lze potvrdit na základě tohoto výzkumu. U jedné probandky se hallux valgus začíná rozvíjet i u jejího 22 letého syna a u druhé probandky se jedná o výskyt deformity napříč třemi generacemi – babička, matka a dcera. Tito probandi, kteří původně nebyli součástí tohoto výzkumu, začali preventivně také cvičit navrženou cvičební jednotku.

Terapie deformity hallux valgus začíná jako konzervativní léčení, které zahrnuje ortézování, nošení ortopedických vložek a fyzioterapii. Cílem fyzioterapie je posílení svalů nohy, hlavně palce. Toho se dosahuje aktivním cvičením a strečinkem zkrácených struktur, měkkými technikami v oblasti nohy, mobilizacemi drobných kloubů nohy a pomocí různých metod. Mezi tyto metody jsem ve své práci zařadila senzomotoriku, propriofoot koncept, Feldenkraisovu metodu, kineziotaping, různé druhy fyzikální terapie a edukaci pacienta o vhodné obuvi. V literaturách se udává, že pokud konzervativní terapie selže, může se přistoupit k léčbě chirurgické. V literatuře je popsáno přes 150 různých operačních metod této deformity, kdy mezi aktuálně nejčastěji používané se udávají Chevron osteotomie, Akinova osteotomie a Scarf osteotomie.

Starší studie, například studie Torkkiho et al. (2001), vyzdvihují chirurgickou léčbu deformity hallux valgus, jelikož přináší rychlou úlevu od bolesti a zároveň vede k estetické korekci postavení palce. Studie však také zmiňuje nevýhody tohoto přístupu, jako jsou vysoké náklady operací a dlouhé rekonvalescence. Dle novější studie Ettingera et al. (2025) poklesl počet operací o 30%, což naznačuje, že se v dnešní době od operací upouští a dává se přednost konzervativní léčbě a fyzioterapii. S tím souvisejí i výsledky mé práce, kdy se ukázalo, že fyzioterapie má velký význam i u pacientů s pokročilými deformitami, kteří by mohli být indikovaní k operaci. Výsledky ukazují, že aktivním

cvičením sice nedojde ke strukturální korekci postavení palce, ale lze výrazně ovlivnit stabilitu a celkovou funknčnost nohy.

V rámci této bakalářské práce byla vytvořena cvičební jednotka na základě absolvovaného kurzu pohybového specialisty Tomáše Ďurána, který se problematikou vbočených palců, valgózních kotníků a plochonoží dlouhodobě zabývá. Je autorem již zmiňované speciální senzorické pomůcky a také knížky s názvem Zdravá chodidla zdravá záda, která mi pro psaní této práce byla inspirací. Myslím si, že vytvořená cvičební jednotka je vhodná nejen k terapii hallux valgus, ale také k jeho prevenci a k terapii různých deformit či dysfunkcí v oblasti nohy.

Tato cvičební jednotka byla stejná pro všechny 3 probandky. Obsahuje část mobilizační a část posilovací. Mobilizační část obsahuje 5 cviků, které jsou zaměřeny na uvolnění často ztuhlých chodidel a na automobilizaci drobných kloubů nohy. V prvním cviku dojde pouze k odtažení prstů od sebe a také palce do abdukce, již tento samotný cvik je pro mnohé klienty příjemný. V druhém cviku navíc držíme patu a kroužením přednoží dochází k jeho uvolnění. Třetí cvik je zaměřený na navrácení palce do správného postavení. Čtvrtý cvik je již zaměřen na mobilizaci palce, kdy po trakci palce s ním pohybujeme do několika různých směrů, které jsou podrobněji popsány v kapitole č. 1.7.2.4. Poslední mobilizací je pasivní mobilizace klenby.

Posilovací část tvoří 7 cviků na speciální senzomotorické podložce nebo na její modifikaci. Samotný stoj na podložce má několik benefitů. Samotné bodlinky stimulují proprioreceptory chodidla a tvar polokoulí uvolňuje a mobilizuje klenbu do jejího fyziologického ohnutí. Stoj na této podložce stimuluje tělo do vzpřímeného postavení, což se uplatňuje také v dalším cviku, který připomíná chůzi na podložce. Dalším cvikem je masáž svalů chodidla, kdy i samotným tlakem může docházet k uvolnění triggerpointů v chodile, které jsou u této deformity nejčastěji v oblasti podélné klenby. Důležitým cvikem je tzv. obtékání podélnou klenbou. Tento cvik pomáhá navracet palec do správného postavení a narovnává valgózní kotníky. Obdobný cvik je cvik následující, který se nazývá obtékání příčnou klenbou. Posledními cviky jsou uvolňování plantární fascie a obtékání patou. Tyto cviky jsou důležité pro pohyblivou plantární fascii.

Výzkumnou skupinu tvořily 3 ženy s deformitou hallux valgus. Dvě probandky byly podobného věku okolo 50 let a jedné probandce bylo 73 let. Zajímalo mě, jak velkou roli

ve výsledcích bude hrát právě tento rozdílný věk. Probandky obdržely stejnou cvičební jednotku, která je zobrazena v přílohách 2-5.

Probandka č. 1 byla ve věku 46 let. Do výzkumu vstupovala s výraznou palpační bolestivostí v oblasti hlavičky prvního metatarzu, která výrazně vybočuje. Úhel hallux valgus byl naměřen na PDK: 42,95° a na LDK 40,90°. Pacientka měla velmi ztuhlá chodidla v oblasti přednoží, které často uzavírala do úzkých bot či bot na podpatku. Pacientka dále vykazovala oslabené svaly HSSP a ztuhlou Achillovu šlachu. Kromě uvedené cvičební jednotky pacientka obdržela cvik na protažení m. triceps surae, cviky na posílení svalů HSSP (např. 3M na zádech) a také cviky na otužování palcového kloubu. Mezi tyto cviky bylo zařazeno střídání teplé a studené vody, štipkání palce a tření této oblasti různými materiály, například střídání hrubé a hladké strany houbičky na nádobí. Dále byla pacientka edukována o vhodné změně obuvi. Tato terapie deformity hallux valgus byla dále doplňována pravidelným kineziotejpingem. Výstupní KR ukázal zlepšení úhlu hallux valgus o 5,68° na LDK a o 4,81° na PDK. Pacientka udávala subjektivní zlepšení stability jak ve stoji, tak i při chůzi a také zmírnění citlivosti v oblasti palcového kloubu. Celkově se objektivně posílily svaly nohy a také svaly palce. Probandka dále vykazovala posílení svalů HSSP, mírné uvolnění Achillovy šlachy a uvolnění v oblasti přednoží.

Probandka č. 2 byla ve věku 50 let. Pacientku subjektivně netrápily žádné výrazné obtíže, pouze občasné problémy s krční páteří, se kterou souvisí také velmi ztuhlé trapézové svaly. Při vstupním KR byl úhel hallux valgus naměřen na PDK: 34,60° a na LDK: 36,60°. Na rozdíl od první probandky bylo chodidlo uvolněné a nebyly zde známky hyperstezie v oblasti palce. Na základě testování byly zjištěné oslabené svaly HSSP a svaly gluteální, dále celkově předsunuté držení těla a zkrácené mm. pectorales. Kromě uvedené cvičební jednotky pacientka obdržela cvik na protažení m. triceps surae, cviky na posílení HSSP (např.: 3M na zádech) a gluteálních svalů (např.: bridging, cvik v leže na boku s lehce flektovanými koleny, kdy pacientka provádí abdukci svrchní končetiny nebo chůze do strany v podřepu), dále cvik na protažení pektorálních svalů a na posílení mezilopatkových svalů (např. svícen v leže na zádech, číšník v sedě a na posilování cviky s therabandem) a cviky na uvolnění krční páteře (například cviky s overballem). Probandka mezi cvičební jednotku navíc sama zařadila masírování chodidel s ježkem a přendávání různých předmětů nohou (např. kolíčků či propisek), které cvičila spolu s vnukem. V rámci výstupního KR bylo zjištěno zlepšní úhlu hallux valgus na PDK

o 3, 13° a na LDK o 7, 88°. Pacientka v rámci terapie posílila svaly HSSP a také svaly gluteální. Subjektivně udává zmírněné obtíže spojené s krční páteří a zlepšení stability při stoji a chůzi. Subjektivně i objektivně došlo k celkovému posílení svalstva, hlavně svalstva nohou, což pacientka vnímá hlavně při odrazové fázi kroku. Nadále zůstává předsunuté těžiště těla, kterému by mohl být věnován dlouhodobý rehabilitační plán.

Probandka č. 3 byla během výzkumu ve věku 73 let, byla tedy nejstarší. Do výzkumu vstoupila bez výrazných bolestí. Pacientku od dětství provází oslabené svalstvo PDK, které pacientka má od operace blíže nespecifikovaného zánětu v oblasti distální části stehna. Pacientka je dále ve funkčním životě omezena hybností opět PDK v hleznu po operaci hernie disku. Pacientka tudíž nedokáže provést dorzální flexi hlezna a palce a plantární flexe je omezena. Lze předpokládat, že na základě těchto omezení si pacientka postupem času vytvořila skoliotické držení těla, kterým kompenzuje tyto dysfunkce. Pacientka na základě tohoto dyskomfortu zatěžuje více LDK, kde se ji postupem času vytvořil hallux valgus a další deformity prstů. Kvůli těmto deformitám pacientku často trápí opakovaný vznik kuřích ok a mozolů na obou dolních končetinách, které ji limitovaly také ke konci výzkumu v provádění cvičební jednotky. Vstupní KR ukázal úhel hallux valgus na PDK: 23,43° a na LDK: 42,82°. Při vstupním vyšetření byly zjištěné oslabené svaly HSSP, oslabené gluteální svaly a zhoršená stabilita. Proto byl kladen důraz také na posilování svalů HSSP dle DNS, na posílení gluteálních svalů a na zlepšení stability a koordinace pohybů. Během kontrolních vyšetření byla trénována stabilita na různých balančních pomůckách, nejprve na pěnové podložce a ke konci cvičení také na čočce. Pacientce byly dále doporučeny procházky s nordic walking holemi pro celkové zpevnění těla a také zlepšení stability při chůzi. Výstupní KR ukázal zlepšení v úhlu vbočení hallux valgus na PDK o 0,1° a na LDK o 6,49°. Subjektivně i objektivně se výrazně zlepšila stabilita, například v Rombergově zkoušce. Pacientka sama udává větší jistotu při chůzi. Dále se objektivně posílily svaly HSSP a také gluteální svaly, na což dokazuje Trendelenburg-duchennova zkouška. Svaly PDK jsou stále výrazně ochablé a hybnost v hleznu se nezlepšila.

U všech probandek došlo k objektivnímu i subjektivnímu zvýšení svalové síly v oblasti nohy a palce, což se u pacientek vizuálně projevilo také na fotografiích uvedených v přílohách. Toto zjištění koresponduje se závěrem studie (Fari et al., 2025), která potvrzuje, že i u pacientů s pokročilou deformitou hallux valgus lze cílenou fyzioterapií dosáhnout významných funkčních změn. Tato studie navíc analyzovala svalovou aktivaci

m. abduktor hallucis pomocí povrchové elektromyografie. Na základě těchto výsledků autoři zpochybňují efektivitu tradičního cviku tzv. malá noha, která u pokročilých deformit nedosahuje požadovaného efektu. Jako mnohem vhodnější alternativu uvádějí addukci přednoží, která u pokročilých stavů vykazuje vyšší míru aktivace m. abduktor hallucis. Na základě těchto poznatků by bylo vhodné zvážit zařazení tohoto cviku do mnou navržené cvičební jednotky a přispět tak ke zvýšení efektu fyzioterapie u pacientů s pokročilou deformitou.

Dle Rosemberga et al. (2023) je nezbytné na deformitu hallux valgus nahlížet jako na komplexní poruchu a nikoliv jen jako na izolovanou vadu palce. Studie potvrzuje řetězení změn v celém kinematickém řetězci, což výrazně ovlivňuje biomechaniku celé dolní končetiny. Z tohoto důvodu bylo v praktické části mé práce na dolní končetiny nahlíženo jako na funkční celek. V rámci kineziologických rozborů tohoto výzkumu bylo u pacientek nejčastěji zjištěno valgózní postavení kotníků a kolen. Tento nález plně koresponduje s konceptem Spiraldynamik (Larsen, 2022), který definuje tzv. vzor dolních končetin do „X“. Typické pro tento vzor je postavení kyčelních kloubů ve vnitřní rotaci, mediální postavení patel, oploštění podélné i příčné klenby a následný rozvoj deformity hallux valgus a drápovitých prstů.

Limitací této práce je především malý počet probandek a krátká doba výzkumu. U jedné probandky by výsledky mohly být ovlivněny přítomností bolestivých kožních změn, konkrétně mozolů a kuřích ok, které se pacientce objevily ke konci výzkumu a limitovaly tak provádění cvičební jednotky. V rámci této práce nebyly k dispozici rentgenové snímky pro stanovení přesného úhlu hallux valgus, tudíž hodnoty nemusí být úplně přesné. Mezi limity by se daly zařadit také cvičební pomůcky, které nebyly pro všechny probandy stejné. Jedna probandka cvičila se speciální senzorickou podložkou od pohybového specialisty Tomáše Ďurána a zbylé dvě probandky cvičily pomocí mnou navržené modifikované podložky, která co nejvíce funkčně připomínala originální pomůcku.

Vzhledem k dosaženým výsledkům považuji za vhodné provést v budoucnu podobný výzkum ve větším rozsahu. Bylo by vhodné pacienty sledovat po mnohem delší dobu a pracovat s větším počtem probandů. Velkým přínosem by také bylo mít k dispozici vstupní a výstupní rentgenové snímky nohy, ze kterých by se úhel hallux valgus změřil

přesně. Tyto snímky by také odhalily, zda během terapie dojde k nějakýcm strukturálním změnám, či nikoli.

Na základě uvedených výsledků lze konstatovat, že fyzioterapie představuje důležitou součást konzervativní léčby i u pacientů s pokročilým stadiem deformity hallux valgus. I když nelze očekávat výraznou strukturální korekci deformity, může cílená fyzioterapie významně přispět ke zlepšení funkce nohy, stability a zlepšení stereotypu chůze. Fyzioterapie může sloužit také jako doplněk chirurgické léčby, nebo přispět v předoperační přípravě a pooperační léčbě.

6 Závěr

Tato bakalářská práce se zabývala možnostmi fyzioterapie a hodnocením jejího vlivu u pacientů s deformitou hallux valgus v pokročilém stadiu

Cílem tohoto výzkumu bylo shrnout základní anatomické poznatky a popsat konzervativní možnosti léčby hallux valgus, sestavit cvičební jednotku pro pacienty s pokročilým stadiem hallux valgus a zhodnotit efekt fyzioterapie u pacientů s deformitou hallux valgus v pokročilém stadiu. Mezi výzkumné otázky jsem zařadila 3 otázky s názvy: „Jaké jsou možnosti konzervativní terapie u pacientů s pokročilým stadiem hallux valgus?“, „Jak bude vypadat cvičební jednotka přizpůsobená individuálním potřebám pacienta?“ a „Jaký efekt bude mít pravidelná fyzioterapie na deformitu hallux valgus v pokročilém stadiu?“.

Stanovené cíle splnila a výzkumné otázky jsem zodpověděla v rámci teoretické a praktické části bakalářské práce. V teoretické části byla popsaná anatomie nohy, konkrétně její kosti, klouby, vazy, svaly a nožní klenba. Následně byly zmapovány nejčastější statické deformity přednoží, mezi které se řadí i hallux valgus, kterému je věnována následující kapitola. V této kapitole byla sepsána jeho charakteristika, příčiny vzniku, jeho diagnostika, klasifikace a terapie, zahrnující chirurgickou i konzervativní léčbu a také fyzioterapii. V praktické části jsem sepsala vstupní a výstupní rozbory tří pacientek a vstupní a výstupní analýzu otisku nohy. Výzkum trval 3 měsíce, během kterých se uskutečnilo 8 kontrolních vyšetření, kdy jsem individuálně provedla měkké techniky a mobilizace v oblasti nohy, zkontrolovala zadanou cvičební jednotku a případně ji upravila.

V průběhu výzkumu došlo u probandek ke zlepšení svalové síly v oblasti nohy a ke zlepšení stability, což se projevilo zejména v Rombergově zkoušce a při vyšetření chůze. Všechny probandky subjektivně udávaly větší jistotu a stabilitu právě při chůzi. U všech probandek byl zaznamenán zlepšený úhel hallux valgus, nedošlo však k úplné korekci palce. Je však nutné zdůraznit, že úhly postavení palce nebyly měřeny z rentgenového snímku, tudíž je nelze považovat za zcela přesné.

Na základě výsledku ale lze konstatovat, že pravidelná fyzioterapie má velký význam i u pokročilých deformit palce. Může pozitivně ovlivnit funkci nohy, subjektivní vnímání stability při chůzi a také přispět ke zmírnění citlivosti a bolestivosti v oblasti palce.

7 Seznam použitých zdrojů

Barták, V. (2014). Deformity prstů nohy. In Popelka et al., *Chirurgie nohy a hlezna, vybrané kapitoly.* (s.147-153). Mladá fronta a. s.

Berland, R., Marques-Sule, E., Marín-Mateo, J. L., Moreno-Segura, N., López-Ridaura, A., & Sentandreu-Manó, T. (2022). Effect of the Feldenkrais Method as a Physiotherapy Tool: A Systematic Review and Meta-Analysis of Randomized Controlled Trials. *International Journal of Enviromental Research and Public Health,* 19, 13734. https://www.mdpi.com/1660-4601/19/21/13734

Bílková, I. (2026). *Vbočený palec a léčba rázovou vlnou v moderní fyzioterapii*. FYZIOklinika. https://fyzioklinika.cz/poradna/clanky-o-zdravi/255-vboceny-palec-a-lecba-razovou-vlnou-v-moderni-fyzioterapii

Čihák, R. (2011). *Anatomie 1.* Grada Publishing.

Dobeš, M., Kolář, P., & Dyrhonová, O. (2020). Hlezno a noha. In Kolář et al. *Rehabilitace v klinické praxi, 2. vydání,* (s. 512-513). Galén.

Dungl, P. (2014). Statické deformity přednoží. In Dungl et al. *Ortopedie, 2. přepracované a doplněné vydání.* (s. 991-1013) Grada Publishing.

Dylevský, I. (2019). *Funkční anatomie.* Grada Publishing.

Fari, G., Dell'Anna, L., Bianchi, F. P., Mancini, R., Noya, E. Ch., De Serio, C., Marvulli, R., De Palma, L., Donati, D., Tedeschi, R., Ranieri, M., Megna, M., & Bernetti, A. (2025). Which is the Best Exercise for Abductor Hallucis Activation in Hallux Valgus? A Comparison Study for New Rehabilitation Perspectives. *Applied sciences,* 15(7), 3523. https://www.mdpi.com/2076-3417/15/7/3523

Filip, L. (2014). Hallux rigidus. In Popelka at al., *Chirurgie nohy a hlezna*, *vybrané kapitoly.* (s. 120-121). Mladá fronta a. s.

Gajda, J. (2025). Strečink: kdy a proč ho (ne)zařazovat do tréninku? *Aktin. https://aktin.cz/strecink-kdy-a-proc-ho-ne-zarazovat-do-treninku?srsltid=AfmBOoo2QUSOXuaw0eDGNdTD02TnnYYXnjkgrkaP8YYP1HiGzwYooEfE*

Gallo, J., & Šos, Z. (2011). Ortopedie dospělé nohy. In Gallo a kolektiv, *Ortopedie pro studenty lékařských a zdravotních fakult.* Univerzita Palackého v Olomouci.

Gómez-Carrión, Á., Reguera-Medina, J. M., Cohena-Jiménez, M., Martínez-Nova, A., Jiménez-Cano, V. M., & Sánchez-Gómez, R. (2024). Biomechanical Effect on Jack's Test on Barefoot Position, Regular Socks, and Biomechanics Socks. *Life*, 14(2), 348. https://www.mdpi.com/2075-1729/14/2/248

Grim, M., Naňka, O., & Helekal, I. (2014). *Atlas anatomie člověka I.* Grada Publishing.

Gross, J. M., Fetto, J. & Rosen, E. (2023). Vyšetření pohybového aparátu, 4. vydání. *Kyčelní kloub*, (s.321-322). Triton

Gumuskaya, O., Peterson, B., Donnelly, H., Unver, B., Lafferty, D., & Tehan, P. (2025). Preoperative and Postoperative Physical and Mechanical Rehabilitation Interventions in Hallux Valgus: A Systematic Review. *Journal of Foot and Ankle Research,* 18:e70083 https://pubmed.ncbi.nlm.nih.gov/40936159/

Honová, K. (2021). Máte hallux valgus? Pojďme si udělat test(y). *Fyzioterapie online. https://fyzioterapie-online.cz/mate-hallux-valgus-pojdme-si-udelat-testy/*

Honová, K. (2023). Trénink propriocepce sofistikovamě – Propriofoot koncept. *Fyzioterapie online.* https://fyzioterapie-online.cz/trenink-propriocepce-sofistikovane-propriofoot-koncept/

Hudák, R., & Kachlík, D. (2021). *Memorix anatomie*. Triton.

Janda, V. (2022). *Svalové funkční testy.* Grada Publishing.

Jelínková, I. (2020). *Klinická propedeutika pro střední zdravotnické školy 2. doplněné vydání.* Grada Publishing.

Khan, A. Z., & Patil, D. S. (2024). The Effect of Therapeutic Approaches on Hallux Valgus Deformity. *Cureus*. 16(4). https://pubmed.ncbi.nlm.nih.gov/38779237/

Kobrová, J., & Válka, R. (2017). *Terapeutické využití tejpování.* Grada

Kolář, P. (2020a). Vyšetření posturální stabilizace a posturální reaktibility. In Kolář et al. *Rehabilitace v klinické praxi, 2. vydání,* (s.51-56). Galén

Kolář, P. (2020b). Vyšetření posturálních funkcí. In Kolář et al., *Rehabilitace v klinické praxi*, *2. vydání* (s. 47). Galén.

Kolář, P. Lewit, K., & Dyrhonová, O. (2020). Vyšetřovací postupy zaměřené na funkci pohybové soustavy. In Kolář et al., *Rehabilitace v klinické praxi*, *2. vydání,* (s.25-30). Galén.

Kolář, P., & Valouchová, P. (2020). Vyšetření chůze v klinické praxi. In Kolář et al., *Rehabilitace v klinické praxi, 2. vydání,* (s.49). Galén.

Kolář, P., & Vařeka, I. (2020). Kineziologie hlezna a nohy. In Kolář et al., *Rehabilitace v klinické praxi, 2. vydání,* (s. 167-172). Galén.

Larsen, Ch. (2022). *Hallux valgus, 1. vydání.* (překlad L. Oravcová). Poznání.

Lázně Nymburk. (n.d.). *Měkké techniky a mobilizace. https://lazne-nymburk.cz/fyzioterapie/mekke-techniky-a-mobilizace/*

Lee, J. Y., Ryoo, H. W., Ahn, S. Y., & Bok, S. K. (2022). Can a biomechanical Foot Orthosis Affect Gait in Patients With Hallux Valgus? A Pilot Study. *Annals of Rehabilitation Medicine.* 46(6), 312–319. https://www.researchgate.net/publication/366730349

Lepšíková, M. (2020a). Aktivní cvičení s asistencí. In Kolář et al. *Rehabilitace v klinické praxi*, *2. vydání,* (s. 230). Galén

Lepšíková, M. (2020b). Feldenkraisova metoda. In Kolář et al. *Rehabilitace v klinické praxi*, *2. vydání,* (s. 275-276). Galén.

Lewis, T. L., See, A., Thomas, M., Houchen-Wolloff, L., Angadji, A., McDaid, C., O'Neill, S., Nester, C., & Mangwani, J. (2025). The Inaugural UK National Hallux Valgus Think Tank, identification of key issues and strategies to improve clinical care for patient benefit. *Bone & Joint Open,* 6(4), 432-439 https://boneandjoint.org.uk/Article/10.1302/2633-1462.64.BJO-2024-0212.R1/pdf

Lewit, K. (2020). Mobilizace měkkých tkání. In Kolář et al. *Rehabilitace v klinické praxi, 2. vydání*, (s. 246-247). Galén

Magee, D. J. (2008). Orthopedic Physical Assessment. St. Louis, Mo.: Saunders Elsevier. 883-884. https://archive.org/details/orthopedicphysic0000mage_s7k2/page/883/mode/1up

Malay, M. (2025). Dynamické testy chrbtice. In Navrátil et al. *Fyzioterapeutická propedeutika,* (s.359). Grada Publishing.

Medicus. (n.d.). *Bunion (hallux valgus): symptoms, causes and treatments. https://medicus.ca/en/guides-and-advices/what-is-pain/foot-pain/hallux-valgus-bunion/*

Naboso. (2022). *Hammertoes! How to treat based on type. https://eu.naboso.com/blogs/the-barefoot-advantage/hammertoes-how-to-treat-based-on-type?_pos=1&_sid=f834b3ba8&_ss=r*

Naňka, O., & Elišková, M. (2009). *Přehled anatomie.* Triton.

Nemocnice AGEL Přerov. (n.d.). *Propriofoot Concept. https://nemocniceprerov.agel.cz/pracoviste/ambulance/rehabilitacni/fyzioterapie/propriofoot-concept.html*

Novák, J., & Maršálek, M. (2025). Plochá noha dospělých. *Umění fyzioterapie,* (19), 25-26.

Physiopedia. (n.d.). Jack test. *Physiopedia*. https://www.physio-pedia.com/Jack_Test?utm_source=physiopedia&utm_medium=search&utm_campaign=ongoing_internal

Physiotutors. (n.d.). Navicular Drop Test | Pes Planus & Overpronation Assessment. *Physiotutors*. https://www.physiotutors.com/wiki/navicular-drop-test/

Poděbradská, R. (2018). *Komplexní kineziologický rozbor. Funkční poruchy pohybového systému.* Grada Publishing.

Popelka, S., Sosna, A., & Filip, L. (2014). Hallux valgus. In Popelka et al., *Chirurgie nohy a hlezna, vybrané kapitoly.* (s. 93-119). Mladá fronta a. s.

Prošková, E. (2024). Hallux valgus pod lupou: Co ho způsobuje a jak si zachovat nohy zdravé?. *Naboso. https://www.naboso.cz/Blog/Chuze-pohyb-zdravi/3-4-Hallux-valgus?srsltid=AfmBOopYbqfxCnnFMI2McVbnMzcSiGBQsRP44EsKis9ga8YnJS8NqROO6*

Rapi, J. (2016). Statické deformity přednoží – diagnostika a terapie. *Umění fyzioterapie. https://www.umeni-fyzioterapie.cz/staticke-deformity-prednozi-diagnostika-a-terapie/*

Rehabilitace Sport. (n.d.). *Propriofoot-balanční plošky. https://www.rehabilitace-sport.cz/nestabilni-plochy/1379-propriofoot-balancni-plosky.html*

Rehazone (n.d.). *Hallux valgus – vbočený palec | fyzioterapie a léčba bolesti. https://www.rehazone.cz/vybrane-diagnozy/hallux-valgus-vboceny-palec*

Rosemberg, D. l., Gustafson, J. A, Bordignon, G., Bohl, D. D., Leporace G., & Metsavaht, L. (2023). Biokinetic Evaluation of Hallux Valgus during Gait: A Systematic Review. *Foot & Ankle International,* 44(8), 795-809. https://www.researchgate.net/publication/370195145_Biokinetic_Evaluation_of_Hallux_Valgus_during_Gait_A_Systematic_Review

Růžička, E., & Rusina, R. (2024). Vyšetření stoje a chůze. In Růžička et al., *Neurologie.* (3. vydání) (s. 117). Triton.

Shtin Baňárová, P., Brečková, M., & Štefkovičová, M. (2017). Spôsoby plantografického hodnotenia klenby nohy a ich vzájomné porovnanie. *Zdravotnícke Listy,* 5(2), 7-8. https://zl.tnuni.sk/fileadmin/Archiv/2017/Vol.5_No.2_Edicna_seria_FYZIOTERAPIA.pdf

Skoumalová, P. (2007). *Problematika diagnostiky a terapie hallux valgus* (bakalářská práce). Univerzita Karlova, Fakulta tělesné výchovy a sportu. https://dspace.cuni.cz/bitstream/handle/20.500.11956/182199/130361706.pdf?sequence=4&isAllowed=y

Smékal, D. (2020). Vyšetření rozsahu pohybu v kloubech. In Kolář et al., *Rehabilitace v klinické praxi*, *2. vydání,* (s. 126-128). Galén.

Spindler, F. T., Ettinger, S., & D. A. F. Scientific Committee, et al. (2024). Classification of hallux valgus deformity – is there a standard?. *Archives of Orthopaedic and Trauma Surgery,*144, 4737-4743. https://doi.org/10.1007/s00402-024-05522-z

Spolek Feldenkraisovy metody. (n.d.). *Feldenkraisova metoda. https://spolek-feldenkrais.cz/feldenkraisova-metoda/*

Stojanovic, N., Sovilj, M., Ivaniševic, V., & Vasovic, D. (2023). Classification of Hallux valgus Using Conjugated Deformity. *Journal of Applied Mathematic and Physics,* 11(6), 1615-1633. https://doi.org/10.4236/jamp.2023.116106

Tichý, K. (n.d.). *Senzomotorika*. České vysoké učení technické v Praze. *https://fyzioterapie.utvs.cvut.cz/document/show/id/75/*

Tichý, M., Malay, M. & Černický, M. (2025). Vyšetření pohybového aparátu – kineziologický rozbor. In Navrátil et al. *Fyzioterapeutická propedeutika,* (s. 288-328). Grada Publishing.

Véle, F., & Pavlů, D. (2012). Test dle Véleho, neboli Véle-test. *Rehabilitation & Physical Medicine,* 19 (2), 71-73.

Veverková, M., & Vávrová, M. (2020). Senzomotorická stimulace. In Kolář et al. *Rehabilitace v klinické praxi, 2. vydání,* (s. 272-273). Galén.

Zeman, M. (2013). *Základy fyzikální terapie.* ZSF JU v Českých Budějovicích.

8 Přílohy

Příloha 1. Informovaný souhlas (zdroj: vlastní)

INFORMOVANÝ SOUHLAS

Vážená paní, vážený pane

obracím se na Vás s prosbou o spolupráci při realizaci praktické části mé bakalářské práce s názvem *„Možnosti fyzioterapie u pacientů s deformitou hallux valgus v pokročilém stadiu“*. V rámci této práce provádím výzkum, jehož cíli jsou shrnout základní anatomické poznatky, popsat konzervativní možnosti léčby deformity hallux valgus, sestavit cvičební jednotku pro pacienty s pokročilým stadiem deformity a zhodnotit efekt fyzioterapie u této deformity.

Tento výzkum bude probíhat po dobu 3 měsíců a bude zahrnovat několik sezení v intervalu přibližně dvou až tří týdnů.

Z účasti na výzkumu pro Vás mohou vyplývat následující přínosy: zlepšení vnímání postavení chodidla, zlepšení hybnosti a svalové aktivity, případně snížení subjektivních potíží spojených s deformitou hallux valgus. Vaše účast ve výzkumu může rovněž přispět k rozšíření Vašich znalostí v této problematice. Účast ve výzkumu nepředstavuje žádná významná zdravotní rizika. V průběhu cvičení se může objevit přechodná svalová únava či diskomfort v oblasti nohy v reakci na fyzickou zátěž.

PROHLÁŠENÍ

Prohlašuji, že souhlasím s účastí na výše uvedeném výzkumu. Studentka mne informovala o podstatě výzkumu a seznámila mne s cíli, metodami a postupy, které budou při výzkumu používány, stejně jako s výhodami a riziky, které pro mne z účasti na výzkumu vyplývají.

Souhlasím s tím, že všechny získané údaje budou anonymně zpracovány a použity pro účely vypracování závěrečné práce studentky.

Měl/a jsem možnost si vše řádně, v klidu a v dostatečně poskytnutém čase zvážit. Měl/a jsem možnost se studentky zeptat na vše pro mne podstatné a potřebné a na tyto dotazy jsem dostala jasnou a srozumitelnou odpověď.

Prohlašuji, že beru na vědomí informace obsažené v tomto informovaném souhlasu a souhlasím se zpracováním osobních a citlivých údajů pro účely vypracování bakalářské práce.

Tento informovaný souhlas je vyhotoven ve dvou stejnopisech, každý s platností originálu, z nichž jeden obdrží účastník výzkumu a druhý studentka.

Jméno, příjmení a podpis účastníka výzkumu:

_____

V _____ dne: _____

Jméno, příjmení a podpis studentky:

_____

Příloha 2. Cvičební jednotka - mobilizace 1 (zdroj: vlastní)

CVIČEBNÍ JEDNOTKA - HALLUX VALGUS

cviky na mobilizaci nohy

1. **PROPLETENÉ PRSTY**
- prsty ruky propleteme mezi prsty nohy
- dojde k oddálení prstů nohy, uvolnění chodidla a k mobilizaci metatarzálních kostí
- v této pozici vydržíme zhruba 1 minutu
- cvik opakujeme na obě chodidla

2. **MOBILIZACE CHODIDLA**
- prsty ruky znovu propleteme mezi prsty nohy
- druhou rukou uchopíme fixně patu
- propletenými prsty provádíme malé rotační pohyby v oblasti přednoží - střídavě tlačíme palec nahoru a malík dolu a poté palec dolu a malík nahoru
- tento cvik provádíme 4x na každou stranu
- tato mobilizace chodidla pomáhá uvolnit ztuhlý nárt a vazy chodidla
- ve stoji bychom poté měli vnímat lepší kontakt špičky se zemí, výraznější klenbu, odlehčenou patu a celkově lehčí pocit v noze

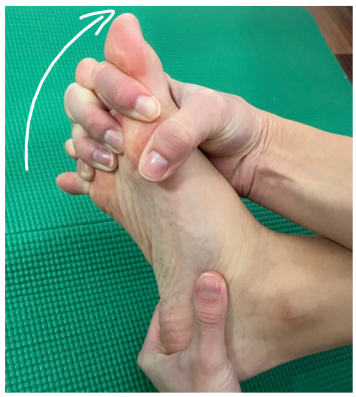

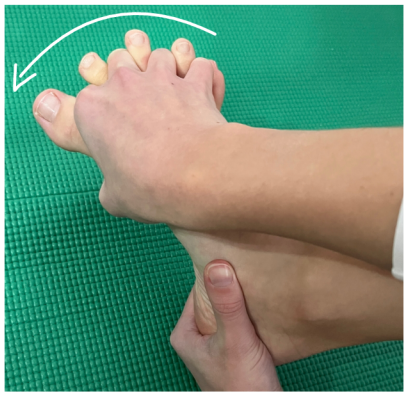

3. **MOBILIZACE PALCOVÉHO KLOUBU**
- palcem a ukazovákem ruky uchopíme palcový kloub nohy
- provádíme rotaci palcového kloubu směrem dozadu a vzhůru, tím rotujeme I. metatarz (palcovou kost)
- cílem tohoto cviku je navrácení palcové kosti do správného postavení, protože u deformity hallux valgus bývá rotována dovnitř

Příloha 3. Cvičební jednotka - mobilizace 2 (zdroj: vlastní)

4. MOBILIZACE PALCE

- ukazovákem a palcem ruky uchopíme první metatarz těsně před kloubem
- druhou rukou uchopíme palcový článek za kloubem
- snažíme se udržet palcovou kost a článek v jedné ose
- následně budeme palec mobilizovat do několika směrů
- před každou mobilizací palec vytáhneme do délky
- každý směr budeme opakovat 8x

- směry pohybů:

a) POHYB NAHORU A DOLU
- pohyby neprovádíme z maxima do maxima, ale vždy se zastavíme ve střední ose
- palec vytáhneme do délky, jdeme pohyb nahoru a vrátíme do středu
- poté opět palec vytáhneme do délky a jdeme pohyb směrem dolu

b) POHYBY DO STRAN
- po vytažení do délky posuneme palec k jedné straně a vrátíme do osy
- poté pohyb zopakujeme na opačnou stranu

c) ROTACE
- palec vytáhneme do délky, otočíme jedním směrem a vrátíme do osy
- poté pohyb zopakujeme na opačnou stranu

d) KROUŽIVÝ POHYB PALCE
- provádíme pomalé, velké kruhy palcem na obě strany

e) ŽDÍMÁNÍ
- provádíme pohyb kostí proti sobě - palcový metatarz tlačíme směrem od sebe a palcový článek směrem k sobě
- pohyb provádíme opět na obě strany

5. MOBILIZACE KLENBY

- chodidlo uchopíme oběma rukama tak, že si dáme palcové thenary na nárt a ostatními prsty obejmeme chodidlo zespodu
- pomocí palcových thenarů se snažíme nárt ohýbat do oblouku a podporovat tak aktivaci příčné klenby

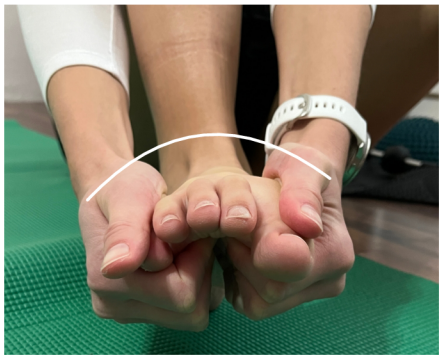

Příloha 4. Cvičební jednotka - cviky 1 (zdroj: vlastní)

cviky na podložce:

1. **STOJ**

- postavíme se na podložku nabo půlkruhové bodlinky oběma nohama
- prsty bychom měli pevně objímat podložku
- vlastní váhou těla dochází k přirozenému ohýbání kleneb nohy
- díky bodlinkám na podložce dochází ke stimulaci pokožky a nervových zakončení na noze
- stoj na podložce bychom měli provádět 2 minuty 2x denně (ráno a večer)
- vhodné je tento cvik cvičit před zrcadlem a kontrolovat si vzpřímené kotníky
- při stoji na půlkruhových míčcích si doporučuji podložit paty podložkou

2. **ŤAPKÁNÍ**

- vycházíme z postavení z předchozícho cviku
- provádíme pomalé ťapkání na podložce
- můžeme si pomoci i horními končetinami - dáme je do polohy jako bychom se drželi stolu
- tato “opora” pomáhá eliminovat náklony těla do stran

3. **MASÁŽ CHODIDLA**

- na podložce masírujeme chodidlo pomocí otočné hřídele
- pokud podložku nevlastníme využijeme například golfový míček

Příloha 5. Cvičební jednotka - cviky 2 (zdroj: vlastní)

4. OBTÉKÁNÍ PODÉLNOU KLENBOU

- nohy rozkročíme na šířku kyčlí
- cvičenou nohu dáme zhruba o jednu stopu před stojnou nohu
- na stojné zadní noze neseme celou váhu těla
- cvičenou nohu položíme na půlkruhovitý míček tak, abychom měli míček přímo pod kotníkem
- cílem je prodlužovat prsty nohy dopředu a dolu tak, aby se nám opřel palcový kloub o zem stejně jako malíkový kloub

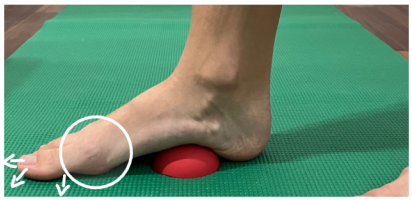

5. OBTÉKÁNÍ PŘÍČNOU KLENBOU

- nohy rozkročíme na šířku kyčlí, cvičenou nohu dáme opět zhruba o jednu stopu před stojnou nohu
- na stojné noze neseme celou váhu těla
- cvičenou nohu umístíme na půlkruhovitý míček tak, abychom měli střed koule zhruba uprostřed chodidla (trochu blíže k malíkové hraně)
- kontrolujeme, abychom měli vzpřímený kotník a snažíme se ho takto udržet po celou dobu cvičení
- prsty vytahujeme směrem dopředu a dolu
- cílem cviku bude dostat palcový kloub do opory se zemí

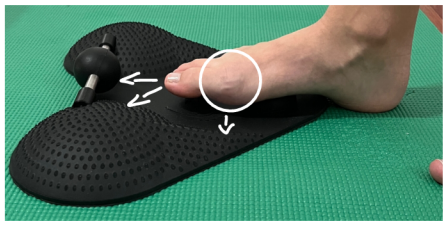
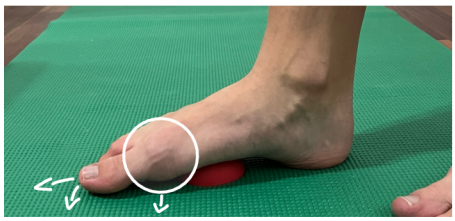

6. UVOLŇOVÁNÍ PLANTÁRNÍ FASCIE

- na podložce: zhruba střed chodidla umístíme na hřídel a prsty se snažíme popojít dopředu a poté nazpátek
- tento cvik napodobuje tzv. píďalkovitý pohyb
- bez podložky: využijeme golfový míček

7. OBTÉKANÍ PATOU

- zapřeme se prsty o ježkovitou půlkouli, patu necháme “ve vzduchu”
- provádíme pohyb patou směrem k prstům a zpět
- tento cvik vyžaduje čas a trpělivost

Příloha 7. Proband č. 1 - úhel hallux valgus vstupní (zdroj: vlastní)

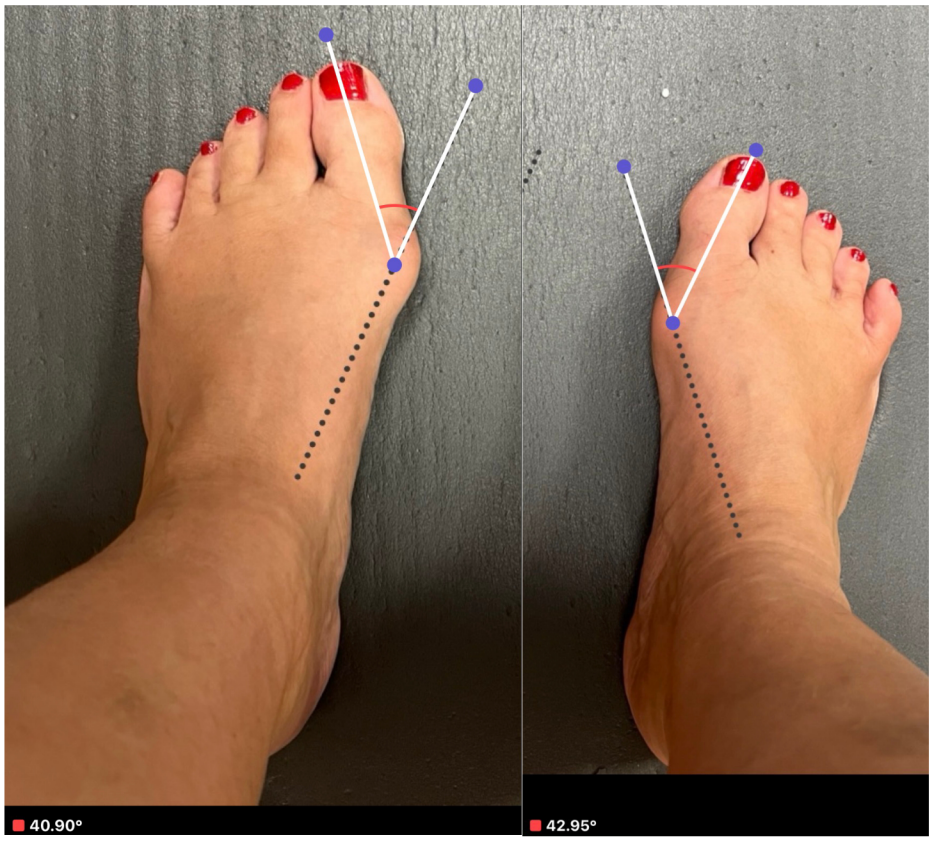

Příloha 6. Proband č. 1 - úhel hallux valgus výstupní (zdroj: vlastní)

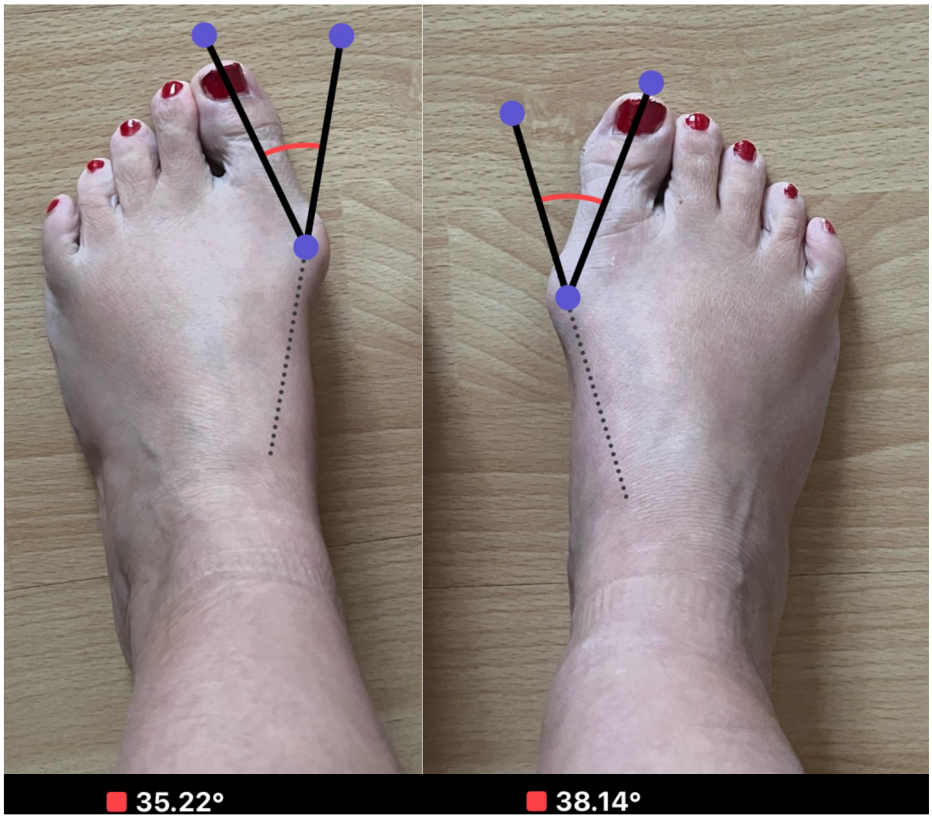

Příloha 9. Proband č. 2 - úhel hallux valgus vstupní (zdroj: vlastní)

Příloha 8. Proband č. 2 - úhel hallux valgus výstupní (zdroj: vlastní)

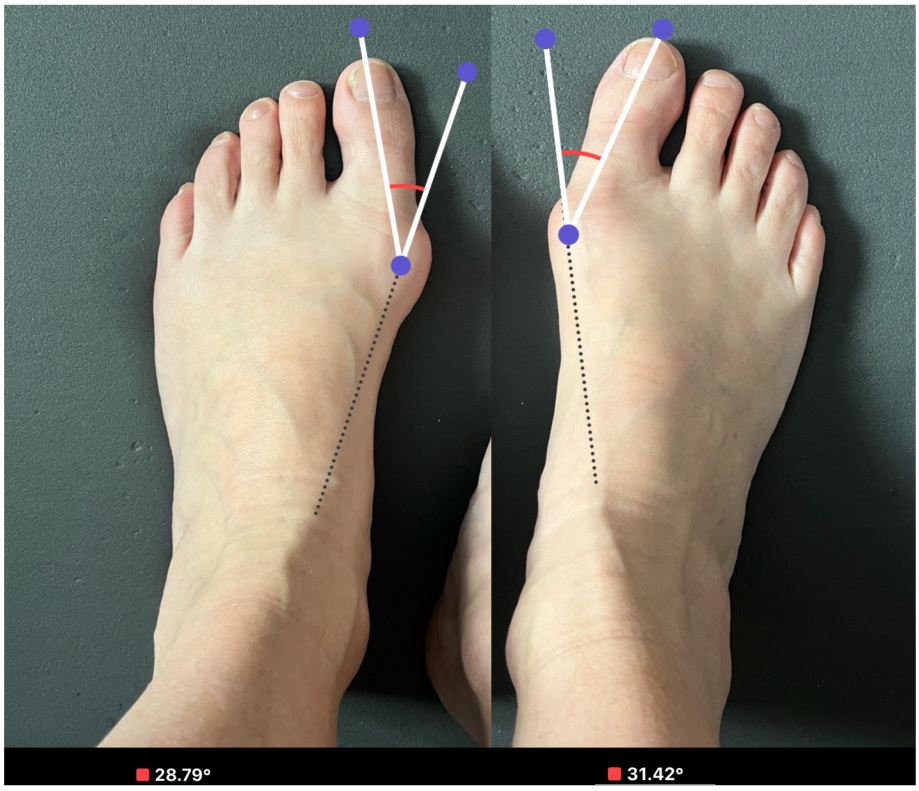

Příloha 11. Proband č. 3 - úhel hallux valgus vstupní (zdroj: vlastní)

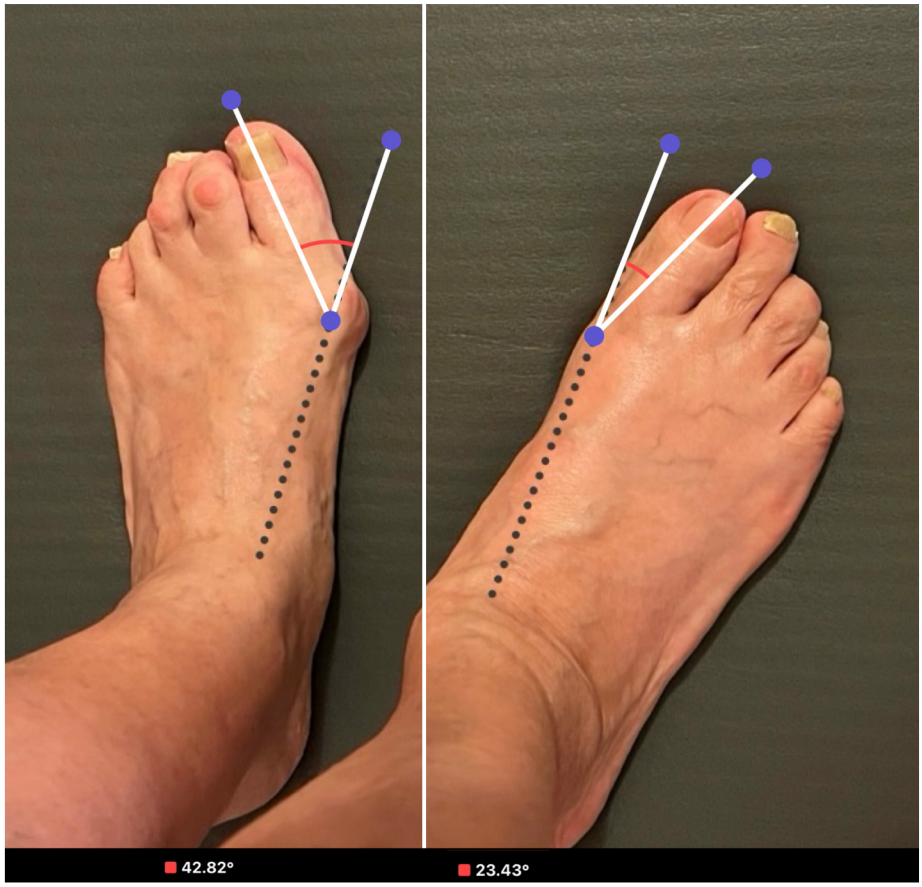

Příloha 10. Proband č. 3 - úhel hallux valgus výstupní (zdroj: vlastní)

9 Seznam příloh

Příloha 1. Informovaný souhlas (zdroj: vlastní) 76
Příloha 2. Cvičební jednotka - mobilizace 1 (zdroj: vlastní) 77
Příloha 3. Cvičební jednotka - mobilizace 2 (zdroj: vlastní) 78
Příloha 4. Cvičební jednotka - cviky 1 (zdroj: vlastní) 79
Příloha 5. Cvičební jednotka - cviky 2 (zdroj: vlastní) 80
Příloha 6. Proband č. 1 - úhel hallux valgus výstupní (zdroj: vlastní) 81
Příloha 7. Proband č. 1 - úhel hallux valgus vstupní (zdroj: vlastní) 81
Příloha 8. Proband č. 2 - úhel hallux valgus výstupní (zdroj: vlastní) 82
Příloha 9. Proband č. 2 - úhel hallux valgus vstupní (zdroj: vlastní) 82
Příloha 11. Proband č. 3 - úhel hallux valgus výstupní (zdroj: vlastní) 83
Příloha 10. Proband č. 3 - úhel hallux valgus vstupní (zdroj: vlastní) 83

10 Seznam obrázků

Obrázek 1. Kosti nohy (zdroj: Grim, Naňka & Helekal, 2024) 10
Obrázek 2. Svaly nohy z dorzální (a) a z plantární (b) strany (zdroj: Grim, Naňka & Helekal, 2024) 14
Obrázek 3. Deformity prstů: paličkový (a), drápovitý (b) a kladívkový (c) prst (zdroj: Naboso, 2022) 16
Obrázek 4. Plochá noha (zdroj: Larsen, 2022) 17
Obrázek 5. Hallux valgus (zdroj: Medicus, n.d.) 17
Obrázek 6. Druhy úhlů z rentgenové diagnostiky (zdroj: Popelka et al., 2014) 19
Obrázek 7. Znázornění měření úhlů HVA a IMA (zdroj: Lee et al., 2022) 20
Obrázek 8. Propriofoot podložky (zdroj: Rehabilitace Sport, n.d.) 23
Obrázek 9. Mayerova linie (zdroj: Shtin Baňárová et al., 2017) 33
Obrázek 10. Index nohy (zdroj: Shtin Baňárová et al., 2017) 34
Obrázek 11. Modifikovaná varianta podložky (zdroj: vlastní) 35
Obrázek 12. Speciální senzomotorická podložka (zdroj: vlastní) 35
Obrázek 13. Mobilizace č. 1 - Propletené prsty (zdroj: vlastní) 35
Obrázek 14. Mobilizace č. 2 - Mobilizace chodidla (zdroj: vlastní) 36
Obrázek 15. Mobilizace č. 4 - Mobilizace palce (zdroj: vlastní) 37
Obrázek 16. Mobilizace č. 3 - Mobilizace palcového kloubu (zdroj: vlastní) 37
Obrázek 17. Mobilizace č. 5 - Mobilizace klenby (zdroj: vlastní) 37
Obrázek 18. Cvik č. 2 - Masáž chodidla (zdroj: vlastní) 38
Obrázek 19. Cvik č. 1 - Stoj na podložce (zdroj: vlastní) 38
Obrázek 21. Cvik č. 5 - Obtékání příčnou klenbou (zdroj: vlastní) 39
Obrázek 20. Cvik č. 4 - Obtékání podélnou klenbou (zdroj: vlastní) 39
Obrázek 22. Cvik č. 6 - Uvolňování plantární fascie (zdroj: vlastní) 40
Obrázek 23. Cvik č. 7 - Obtékání patou (zdroj: vlastní) 40
Obrázek 24. Proband č. 1 - vstupní vyšetření, aspekce (zdroj vlastní) 44
Obrázek 25. Proband č. 1 – otisk nohy - vstupní (zdroj: vlastní) 44
Obrázek 26. Proband č. 1 - výstupní vyšetření, aspekce (zdroj: vlastní) 47
Obrázek 27. Proband č. 1 - otisk nohy - výstupní (zdroj: vlastní) 47
Obrázek 28. Proband č. 2 - vstupní vyšetření, aspekce (zdroj: vlastní) 51
Obrázek 29. Proband č. 2 - otisk nohy - vstupní (zdroj: vlastní) 51
Obrázek 30. Proband č. 2 - výstupní vyšetření, aspekce (zdroj: vlastní) 54
Obrázek 31. Proband č. 2 - otisk nohy - výstupní (zdroj: vlastní) 54

Obrázek 32. Proband č. 3 - vstupní vyšetření, aspekce (zdroj: vlastní) 58
Obrázek 33. Proband č. 3 - otisk nohy - vstupní (zdroj: vlastní) 58
Obrázek 34. Proband č. 3 - výstupní vyšetření, aspekce (zdroj: vlastní) 62
Obrázek 35. Proband č. 3 - otisk nohy - výstupní (zdroj: vlastní) 62

11 Seznam tabulek

Tabulka 1. Klasifikace dle Coughlina a Manna (zdroj: Spindler et al., 2024) 20
Tabulka 2. Proband č. 1 - goniometrie – vstupní (zdroj: vlastní) 43
Tabulka 3. Proband č. 1 - svalový test – vstupní (zdroj: vlastní) 43
Tabulka 4. Proband č. 1 - goniometrie - výstupní (zdroj: vlastní) 46
Tabulka 5. Proband č. 1 - svalový test - výstupní (zdroj: vlastní) 46
Tabulka 6. Proband č. 2 - goniometrie - vstupní (zdroj: vlastní) 50
Tabulka 7. Proband č. 2 - svalový test – vstupní (zdroj: vlastní) 50
Tabulka 8. Proband č. 2 - goniometrie - výstupní (zdroj: vlastní) 53
Tabulka 9. Proband č. 2 - svalový test - výstupní (zdroj: vlastní) 53
Tabulka 10. Proband č. 3 - goniometrie – vstupní (zdroj: vlastní) 57
Tabulka 11. Proband č. 3 - svalový test – vstupní (zdroj: vlastní) 57
Tabulka 12. Proband č. 3 - goniometrie - výstupní (zdroj: vlastní) 61
Tabulka 13. Proband č. 3 - svalový test - výstupní (zdroj: vlastní) 61

12 Seznam použitých zkratek

AA – alergologická anamnéza

DK – dolní končetina

DNS – dynamická neuromuskulární stabilizace

FA – farmakologická anamnéza

Fr. - fractura

GA – gynekologická anamnéza

HSSP – hluboký stabilizační systém páteře

HVA – úhel hallux valgus

IMA – intermetatarzální úhel

IP – interphalangeální

KR – kineziologický rozbor

KYK – kyčelní kloub

m., mm. – musculus, musculi

MTP – metatarzophalangeální

např. - například

n.d. – no date

NO – nynější onemocnění

OA – obecná anamnéza

obr. – obrázek

Op. - operace

P, L – pravá, levá

PA – pracovní anamnéza

PDK, LDK – pravá dolní končetina, levá dolní končetina

RA – rodinná anamnéza

RAK – ramenní kloub

RO – rombergova zkouška

SA – sociální anamnéza

SIAS – spina iliaca anterior superior

SPA – sportovní anamnéza

Tzv. – takzvaně

ZR - zevní rotace

3M – třetí měsíc