



## **Bakalářská práce**

# **Paliativní radioterapie mozkových metastáz**

*Studijní program:*

B0914P360009 Radiologická asistence

*Autor práce:*

**Sára Blehová**

*Vedoucí práce:*

MUDr. Igor Richter, Ph.D.

Fakulta zdravotnických studií

Liberec 2023



## Zadání bakalářské práce

# Paliativní radioterapie mozkových metastáz

<i>Jméno a příjmení:</i>	<b>Sára Blehová</b>
<i>Osobní číslo:</i>	D20000223
<i>Studijní program:</i>	B0914P360009 Radiologická asistence
<i>Zadávací katedra:</i>	Fakulta zdravotnických studií
<i>Akademický rok:</i>	2021/2022

### Zásady pro vypracování:

**Jméno studenta:** Sára Blehová

**Osobní číslo:** D20000223

**Název práce česky:** Paliativní radioterapie mozkových metastáz

**Název práce anglicky:** Palliative radiotherapy of brain metastases

**Vedoucí práce:** MUDr. Igor Richter Ph.D.

**Konzultant:** Konzultant není povinný

**Cíle práce:**

- Charakteristika vybraných pacientů z Krajské nemocnice Liberec (KNL) léčených paliativní radioterapií mozkových metastáz
- Popis vlastní radioterapie (fixace, lokalizace, ozařovací technika, DVH, frakcionace, kritické orgány)
- Popis výsledků paliativní radioterapie mozkových metastáz u vybraných pacientů
  1. Výsledky zhodnotím prostřednictvím performance status scale

**Teoretická východiska (včetně výstupu z kvalifikační práce):**

Výskyt mozkových metastáz je čím dál vyšší, v současnosti se odhaduje, že k jejich rozvoji dochází u 30% pacientů trpících solidními tumory. Zajímavostí je, že incidence mozkových metastáz solidních tumorů je asi 10krát častější než výskyt primárních tumorů mozku. U onkologicky nemocných je primární snahou zmírnit až odstranit obtíže pacienta. Téma paliativní radioterapie mozkových metastáz by nemělo být tabu, proto ve své práci budu popisovat cestu léčby těchto pacientů.

**Výzkumné předpoklady / výzkumné otázky:**

Předpokládáme, že výsledky pacientů mohou být odlišné na základě typu primárního tumoru a pozdějších nežádoucích účinků.

**Metoda:**

Typ zvolené metody je kvalitativní. Výsledky budu čerpat z lékařské dokumentace z KNL.

**Technika práce, vyhodnocení dat:**

Vyhodnocená data zpracuji do tabulek prostřednictvím performance status scale.

**Místo a čas realizace výzkumu:**

Krajská nemocnice Liberec, oddělení Radiační onkologie, září 2022 – únor 2023.

**Vzorek:**

Lékařská dokumentace 25 pacientů léčených paliativní radioterapií mozkových metastáz v KNL na oddělení Radiační onkologie.

**Rozsah práce:**

Rozsah bakalářské práce činí 50–70 stran (tzn. 1/3 teoretická část, 2/3 výzkumná část).

**Forma zpracování kvalifikační práce:**

Tištěná a elektronická.

Rozsah grafických prací:

Rozsah pracovní zprávy:

Forma zpracování práce:

Jazyk práce:

tištěná/elektronická

Čeština

## Seznam odborné literatury:

- BAILLEUX, C., L. EBERST & T. BACHELOT. 2021. Treatment strategies for breast cancer brain metastases. *British journal of cancer*. **124**(1), 142–155. Dostupné také z: <https://doi.org/10.1038/s41416-020-01175-y>
- BROWN, Paul. D. et al. 2018. Whole-Brain Radiotherapy for Brain Metastases: Evolution or Revolution?. *Journal of clinical oncology : official journal of the American Society of Clinical Oncology*. **36**(5), 483–491. Dostupné také z: <https://doi.org/10.1200/JCO.2017.75.9589>
- BÜCHLER, Tomáš et al. 2020. *Speciální onkologie*. 2. vyd. Praha: Maxdorf. ISBN 978-80-7345-651-1.
- GRIM, M., O. NAŇKA a I. HELEKAL. 2017. *Atlas anatomie člověka*. Praha: Grada. ISBN 978-80-247-4156-7.
- HAVEL, Libor. 2019. *Léčba mozkových metastáz u nemalobuněčného karcinomu plic*. 2. vyd. Praha: Farmakon Press, s.r.o. ISBN: 978-80-906589-8-1.
- HYNKOVÁ L., P. ŠLAMPA, P. JANČÁLEK. 2016. Radioterapie v léčbě mozkových metastáz. *Neurologie pro praxi*. **17**(5), 293–297. DOI 10.36290/neu.2016.061. Dostupné také z: <https://www.neurologiepropraxi.cz>
- HYNKOVÁ, Ludmila et al. 2012. *Základy radiační onkologie*. Brno: Masarykova univerzita. ISBN 978-80-210-6061-6.
- KLENER, Pavel. 2011. *Základy klinické onkologie*. Praha: Galén. ISBN 978-80-7262-716-5.
- NOVOTNÝ, Ivan a Michal HRUŠKA. 2021. *Biologie člověka*. 6. vyd. Praha: Fortuna. ISBN 978-80-7373-169-4.
- SOCHOR, M., I. ZÁVADOVÁ a O. SLÁMA. 2019. *Paliativní péče v onkologii*. Praha: Mladá fronta. Edice postgraduální medicíny. ISBN 978-80-204-4223-9.
- ŠLAMPA, Pavel et al. 2021. *Radiační onkologie: pro postgraduální přípravu i každodenní praxi*. Praha: Maxdorf. ISBN 978-80-7345-674-0.
- UHROVÁ, Tereza a Jan ROTH. 2020. *Neuropsychiatrie: klinický průvodce pro ambulantní i nemocniční praxi*. Praha: Maxdorf. ISBN 978-80-7345-619-1.

Vedoucí práce:

MUDr. Igor Richter, Ph.D.

Fakulta zdravotnických studií

Datum zadání práce:

14. června 2022

Předpokládaný termín odevzdání: 5. května 2023

L.S.

prof. MUDr. Karel Cvachovec, CSc.,  
MBA  
děkan

## Prohlášení

Prohlašuji, že svou bakalářskou práci jsem vypracovala samostatně jako původní dílo s použitím uvedené literatury a na základě konzultací s vedoucím mé bakalářské práce a konzultantem.

Jsem si vědoma toho, že na mou bakalářskou práci se plně vztahuje zákon č. 121/2000 Sb., o právu autorském, zejména § 60 – školní dílo.

Beru na vědomí, že Technická univerzita v Liberci nezasahuje do mých autorských práv užitím mé bakalářské práce pro vnitřní potřebu Technické univerzity v Liberci.

Užiji-li bakalářskou práci nebo poskytnu-li licenci k jejímu využití, jsem si vědoma povinnosti informovat o této skutečnosti Technickou univerzitu v Liberci; v tomto případě má Technická univerzita v Liberci právo ode mne požadovat úhradu nákladů, které vynaložila na vytvoření díla, až do jejich skutečné výše.

Současně čestně prohlašuji, že text elektronické podoby práce vložený do IS/STAG se shoduje s textem tištěné podoby práce.

Beru na vědomí, že má bakalářská práce bude zveřejněna Technickou univerzitou v Liberci v souladu s § 47b zákona č. 111/1998 Sb., o vysokých školách a o změně a doplnění dalších zákonů (zákon o vysokých školách), ve znění pozdějších předpisů.

Jsem si vědoma následků, které podle zákona o vysokých školách mohou vyplývat z porušení tohoto prohlášení.



## **Poděkování**

Děkuji vedoucímu mé bakalářské práce MUDr. Igorovi Richterovi, Ph.D. za odborné vedení a poskytnutí cenných odborných rad a informací při zpracování bakalářské práce. Také bych chtěla poděkovat své rodině za jejich podporu během studia.

# ANOTACE

**Jméno a příjmení autora:** Sára Blehová

**Instituce:** Fakulta zdravotnických studií Technické univerzity v Liberci

**Název práce:** Paliativní radioterapie mozkových metastáz

**Vedoucí práce:** MUDr. Igor Richter, Ph.D.

**Počet stran:** 73

**Počet příloh:** 1

**Rok obhajoby:** 2023

## **Anotace:**

Bakalářská práce se zabývá analýzou pacientů, kterým byla indikována paliativní radioterapie na mozkové metastázy. Práce je rozčleněna na teoretickou a výzkumnou část. V teoretické části je vysvětlena problematika o anatomii mozku, mozkových metastázách, paliativní radioterapii a o jejich nežádoucích účincích. Výzkumná část se zabývala popisem pacientů s metastázami na mozku, vlastní radioterapií a také celkovým stavem pacientů v průběhu ozařování. Metoda získávání informací závisela na poskytnuté zdravotnické dokumentaci z Krajské nemocnice v Liberci. Jednotlivé analýzy byly přehledně zpracovány do tabulek a grafů. Výsledná data ve výzkumu byla srovnatelná se zmíněnou literaturou v teoretické části.

**Klíčová slova:** anatomie mozku, mozková metastáza, paliativní radioterapie

## ANNOTATION

<b>Name and surname:</b>	Sára Blehová
<b>Institution:</b>	Faculty of Health Studies, Technical University of Liberec
<b>Title of the thesis:</b>	Palliative radiotherapy of brain metastases
<b>Thesis supervisor:</b>	MUDr. Igor Richter, Ph.D.
<b>Pages:</b>	73
<b>Apendices:</b>	1
<b>Year of defense:</b>	2023

### **Annotation:**

The bachelor thesis deals with the analysis of patients who were indicated palliative radiotherapy for brain metastases. The thesis is divided into theoretical and research parts. The theoretical part explains the issues about brain anatomy, brain metastases, palliative radiotherapy and its side effects. The research part dealt with the description of patients with brain metastases, the actual radiotherapy and also the general condition of the patients during radiation treatment. The method of obtaining information depended on the medical records provided by the Regional Hospital in Liberec. The individual analyses were clearly presented in tables and graphs. The resulting data in the research were comparable with the literature mentioned in the theoretical part.

**Keywords:** brain anatomy, brain metastasis, palliative radiotherapy

## Obsah

Seznam symbolů a zkratek .....	10
1 Úvod .....	12
2 Teoretická část.....	13
2.1 Anatomie mozku .....	13
2.1.1 Prodloužená mícha.....	13
2.1.2 Varolův most.....	14
2.1.3 Střední mozek .....	15
2.1.4 Mozeček.....	15
2.1.5 Mezimozek.....	16
2.1.6 Koncový mozek .....	17
2.2 Epidemiologie mozkových metastáz.....	17
2.3 Patofyziologie mozkových metastáz.....	19
2.4 Klinický obraz mozkových metastáz .....	20
2.5 Diagnostika mozkových metastáz.....	20
2.6 Prognóza mozkových metastáz .....	21
2.7 Solitární, vícečetné a rekurentní metastázy a jejich léčba.....	22
2.8 Paliativní péče .....	23
2.9 Chirurgická léčba .....	23
2.10 Paliativní radioterapie .....	25
2.10.1 Indikace paliativní radioterapie .....	26
2.10.2 Onkologické onemocnění a úloha paliativní radioterapie v jejich průběhu	
27	
2.11 Paliativní radioterapie mozkových metastáz.....	28
2.12 Intrakraniální stereotaktické ozařování .....	29
2.13 Stereotaktická radiochirurgie .....	29

2.14	Stereotaktická radioterapie.....	30
2.15	Přístroje pro stereotaktické ozařování .....	31
2.15.1	Leksellův gama nůž .....	31
2.15.2	CyberKnife.....	31
2.15.3	Lineární urychlovač .....	31
2.16	Ozáření celé mozkovny.....	32
2.17	Systémová léčba.....	35
2.18	Algoritmus plánování zevní radioterapie mozkových metastáz .....	36
2.18.1	Radioterapeutické konzilium .....	36
2.18.2	CT simulátor .....	37
2.18.3	Stanovení cílových objemů.....	38
2.18.4	Vypracování izodózního plánu .....	39
2.18.5	Simulace.....	39
2.18.6	Verifikace léčby a vlastní ozáření.....	39
2.19	Nežádoucí účinky léčby .....	40
2.19.1	Akutní nežádoucí účinky .....	40
2.19.2	Pozdní nežádoucí účinky .....	40
3	Praktická část.....	41
3.1	Cíle a výzkumné předpoklady.....	41
3.2	Metody .....	41
3.3	Analýza výzkumných dat.....	42
3.4	Vyhodnocení cílů a výzkumných otázek/předpokladů .....	58
4	Diskuze .....	59
5	Návrh a doporučení pro praxi .....	63
6	Závěr.....	64
	Seznam použité literatury .....	65
	Seznam tabulek .....	69

Seznam grafů .....	70
Seznam obrázků.....	71
Seznam příloh .....	72
Příloha A Protokol o provedení výzkumu .....	73

## Seznam symbolů a zkratk

2D	dvojměrný
3D	trojměrný
3D–CRT	trojměrná konformní radioterapie
AED	antiepileptika
C1	atlas
cm	centimetr
CNS	centrální nervový systém
CT	Computed Tomography (výpočetní tomografie)
CTV	Clinical Target Volume (klinický cílový objem)
DRR	digitálně rekonstruovaný rentgenogram
DS–GPA	Diagnosis-Specific Graded Prognostic Assessment
DVH	dávkově objemový histogram
g	gram
GPA	Graded Prognostic Assessment
GTV	Gross Tumor Volume (nádorový objem)
Gy	gray
HA–WBRT	Hippocampal–avoidance whole brain radiotherapy
HER2	humánní epidermální receptor 2
IGRT	radioterapie řízená obrazem
IMRT	radioterapie s modulovanou intenzitou svazku
KI	Karnofský index
KPS	Karnofsky Performance Status

kV–CBCT	kilo–voltage cone beam computed tomography
MeV	megaelektronvolt
MLC	Multileaf collimator (vícelamelový kolimátor)
mm	milimetr
MR	magnetická rezonance
např.	například
OaR	Organs at Risk (kritické orgány)
PET	pozitronová emisní tomografie
PTV	Planning Target Volume (plánovací cílový objem)
RPA	Recursive Partitioning Analysis
RTG	rentgenový
RTOG	Radiation Therapy Oncology Group
SIB	simultánní integrovaný boost
SRS	stereotaktická radiochirurgie
SRT	stereotaktická radioterapie
T	tesla
TNBC	triple–negative breast cancer
tzv.	takzvaný
WBRT	Whole Brain Radiotherapy
WHO PS	World Health Organization Performance Status



# 1 Úvod

Téma paliativní radioterapie mozkových metastáz jsem si vybrala ze zájmu dozvědět se o této problematice podrobněji. Překvapilo mě, že výskyt mozkových metastáz je až desetkrát častější než incidence primárních mozkových nádorů. V důsledku toho se jedná o nejčastější nádor mozku u dospělých, který postihuje přibližně třetinu pacientů s onkologickým onemocněním. U mužského pohlaví nejčastěji metastazuje do mozku nádor plic a u ženského pohlaví nejčastěji nádor prsu. Paliativní radioterapie je indikována u pacientů, u kterých již nelze očekávat léčebný účinek radioterapie, ale záření může pacientovi stále pomoci, zejména zmírnit příznaky, zlepšit kvalitu života a někdy prodloužit přežití. Paliativní radioterapie může pacientovi prodloužit život o 3–6 měsíců.

Hlavním cílem je charakterizovat skupinu 25 pacientů s metastázami na mozku, kterým byla indikována paliativní radioterapie. Veškerá data o hodnocených pacientech byla získána ze zdravotnické dokumentace. U pacientů bylo analyzováno pohlaví, věk, primární nádor, předchozí radioterapie, extrakraniální metastázy, vlastní radioterapie, celková obdržená dávka, frakcionace, dokončení léčby, celkový stav v průběhu ozařování a celková doba přežití.

## 2 Teoretická část

### 2.1 Anatomie mozku

Centrální nervový systém (CNS) tvoří mozek a mícha páteřní. Mícha (mícha páteřní, medulla spinalis) je část nervové trubice umístěný v páteřním kanálu. Měří 40 až 45 cm a sahá od otvoru týlního po druhý obratel bederní. Kraniální konec míchy přechází souvisle v prodlouženou míchu. (Novotný a Hruška, 2021) V mozku a míše je obsažena šedá hmota, která tvoří 40 % a bílá hmota, která tvoří asi 60 % CNS. Šedou hmotu tvoří těla neuronů a jejich krátké výběžky (dendrity), naopak bílou hmotu tvoří myelinizované axony neuronů. (Uhrová a Roth, 2020)

Mozek je uložen v lebeční dutině. Obal pro mozek tvoří tvrdá plena (dura mater) a okolí míchy tvoří míšní vak. Pod tvrdou plenu se nacházejí dvě měkké pleny bezcévná pavučnice (arachnoidea) a cévami zásobená omozečnice (pia mater), na míše se nachází cévnatá plena míšní. Mezi oběma měkkými plenami je úzký prostor, který je vyplněn mozkomíšním mokem, chránícím mozek a míchu před otřesy. Mozek (encephalon) v ontogenetickém vývoji vzniká z kraniálního konce nervové trubice, která se diferencovala na tři části: přední mozek (prosencephalon), střední mozek (mesencephalon) a zadní mozek (rhombencephalon). V následném vývoji se přední část diferencovala na mozek koncový (telencephalon) a mezimozek (diencephalon), střední část zůstala a zadní část se dále diferencovala v mozeček (cerebellum) a prodlouženou míchu (medulla oblongata). Toto rozčlenění je možné pozorovat v průběhu embryonálního vývoje. Uchovává se v dospělosti v podobě mozkového kmene, který tvoří prodloužená mícha, Varolův most a střední mozek. Z pohledu vertikálního členění rozlišujeme 5 částí mozku: prodlouženou míchu, mozeček, střední mozek, mezimozek a koncový mozek. Poslední 6. část označujeme Varolův most. (Jelínek a Zicháček, 2021)

#### 2.1.1 Prodloužená mícha

Prodloužená mícha (medulla oblongata) začíná od páteřní míchy přesněji od foramen magnum, kde hranici tvoří křížení pyramidových drah, k Varolovu mostu, pomezí zde tvoří rýha sulcus bulbopontinus, z nějž vystupuje nervus abducens, nervus facialis a nervus vestibulocochlearis.

Na přední straně prodloužené míchy pokračuje z míchy páteřní fissura mediana anterior, po obou stranách jsou pyramidy, pyramides medullae oblongatae. Vedle pyramidy

pokračuje na přední stranu prodloužené míchy i sulcus anterolateralis. Zde vychází nervus hypoglossus. Po stranách prodloužené míchy leží tělesa, zvané olivy, pod nimi se nachází nucleus olivaris. Laterálně od olivy je sulcus retroolivaris, kde vystupují nervus glossopharyngeus, nervus vagus, nervus accessorius. Vlákná bílé hmoty přecházejí napříč přes olivu, fibrae arcuatae externae anteriores.

Zadní strana prodloužené míchy směřuje do fossa rhomboidea, která vytváří spodinu IV. mozkové komory včetně canalis centralis. Po stranách fossa rhomboidea jsou silná spojení prodloužené míchy s mozečkem, který navazuje na IV. mozkovou komoru, říká se jim pedunculi cerebellares inferiores. Mezi pedunkuly jsou ploténky bílé hmoty, velum medullare inferius, které také tvoří dolní část IV. mozkové komory.

Co se týče vnitřní struktury prodloužené míchy, ta se skládá jednak ze šedé hmoty, ale také z hmoty bílé. Šedá hmota, utvářející jádra a retikulární formaci, slouží jako převodní soustava do vyšších center mozku a zajišťuje pohybovou koordinaci. Bílá hmota je tvořena nervovými vlákny chráněnými myelinovou pochvou. Střední částí prodloužené míchy procházejí lemniscus spinalis a lemniscus trigeminalis vedoucí do thalamu pocitů bolesti a tepla. (Fiala a Valenta, 2020)

### **2.1.2 Varolův most**

Varolův most (pons Varoli) tvoří val nad prodlouženou míchou. Kraniálně na něj navazuje střední mozek. Následně také spojuje koncový mozek s mozečkem. Skládá se hlavně z aferentních a eferentních mozkových vláken. (Jelínek a Zicháček, 2021)

Na ventrální straně mostu je podélná rýha, sulcus basilaris, ve které proudí krev tepnou arteria basilaris. Laterálně vybíhají mozečkové stvoly, pedunculi cerebellares medii, které spojují mozkový kmen s mozečkem. Dorzální stranu utváří fossa rhomboidea. Hranicí mezi prodlouženou míchou a mostem je příčná rýha, sulcus bulbopontinus, kde mediálně vystupuje nervus abducens. Z Varolova mostu také vycházejí některé hlavové nervy, konkrétně nervus facialis, nervus vestibulocochlearis a nervus trigeminus. (Fiala a Valenta, 2020)

### **2.1.3 Střední mozek**

Střední mozek (mesencephalon) se nachází za prodlouženou míchou a mostem. Je to zároveň nejmenší oddíl mozku (Jelínek a Zicháček, 2021). Středem mesencefalu prochází kanálek, kterým protéká mozkomíšní mok a který následně spojuje III. a IV. mozkovou komoru, aqueductus. Dorzální oddíly středního mozku jsou nazývány tectum a tegmentum. Ventrální části jsou crura cerebri neboli mozkové stvoly.

Tectum mesencephali tvoří dorzální oblast čtverohrbolí. Jím prochází colliculus superior, součást zrakové dráhy. Anteriorně mezi středním mozkem a mezimozkem je area pretectalis, která je velmi významná pro pupilární reflex. Začínají zde i vlákna sluchové dráhy, která se označují jako lemniscus lateralis, vstupují do nucleus colliculi inferioris (Fiala a Valenta, 2020)

Tegmentum mesencephali zahrnuje větší množství jader šedých hmot. Šedá hmota se soustřeďuje kolem Sylviova kanálku. Velký význam při řízení pohybu má jádro válcovitého vzhledu, nucleus ruber, který má načervenalou barvu díky pigmentu s obsahem železa. (Čihák, 2016)

Jádro zbarvené melaninem, substantia nigra, tvoří strukturu rozpínající se celou délkou středního mozku mezi tegmentem a mozkovými stvoly. Součástí limbického systému je jádro, nucleus interpeduncularis. Bílou hmotou tegmenta procházejí ascendentní dráhy do thalamu: lemniscus medialis, lemniscus spinalis, lemniscus trigeminalis a lemniscus lateralis, který je pokračováním sluchové dráhy a končí v colliculus inferior.

Crura cerebri neboli mozkové stvoly jsou poslední částí středního mozku. Obsahují bílou hmotu a vedou descendentní vlákna propojující mozkovou kůru s mozkovým kmenem a s míchou. Stvolem procházejí četná vlákna, např. fibrae corticospinales, fibrae corticonucleares a fibrae corticopontinae. (Fiala a Valenta, 2020)

### **2.1.4 Mozeček**

Mozeček (cerebellum) se nachází v zadní jámě lebeční, kde se napojuje na mozkový kmen. Je tvořen dvěma polokoulemi, hemispheria cerebelli, které jsou spojeny červem mozečkovým, vermis cerebelli. Důležitou funkcí mozečku je koordinace pohybů, zabezpečení tělesné rovnováhy a svalový tonus. (Uhrová a Roth, 2020) K jednotlivým částím mozkového kmene je napojen stvoly: pedunculus cereberallis superior

ke střednímu mozku, pedunculus cereberallis medius k Varolovu mostu a pedunculus cereberallis inferior k prodloužené míše. (Fiala a Valenta, 2020)

Jeho povrch je silně zbrázděný, jednotlivé zářezy tvoří na mozečku tak zvané závitky, fissurae cerebelli. Na povrchu je šedá hmota, cortex cerebelli, jinak také mozečková kůra. V mozečkové kůře se nacházejí Purkyňovy buňky, označují se za největší a nejsložitější buňky lidského těla. Vně mozečku je bílá hmota, corpus medullare, která vyplňuje závitky a vytváří stromkovitou kresbu, arborescentia. (Čihák, 2016)

### **2.1.5 Mezimozek**

Mezimozek (diencephalon) vzniká z mozkového kmene společně s koncovým mozkiem, telencefalom. Diencefalon a telencefalon spolu utvářejí mozek, cerebrum. Mezimozek se skládá z různých částí, které jsou pojmenovány podle polohy směrem k thalamu. Většina z nich jsou párová, protože součástí mezimozku je III. mozková komora, která jej rozděluje do dvou souměrných polovin. Další části jsou epithalamus, metathalamus, subthalamus a nepárový hypothalamus. Mezimozek je skoro zcela ukryt mezi hemisférami koncového mozku, jediná viditelná část je hypothalamus. (Fiala a Valenta, 2020)

Epithalamus je malá oblast mezimozku a tvoří strop III. komory mozkové. Skládá se z epifýzy, habenulárních jader a stria medullaris thalami.

Thalamus je párový vejčitý útvar. Jeho mediální plochy jsou zároveň boční stěny III. mozkové komory. Obě strany thalamu jsou spojovány oválným můstkem, adhesio interthalamica, který obsahuje šedou a bílou hmotu. Šedá hmota zahrnuje komplex jader odlišných funkcí. Důležitost thalamu tkví v tom, že jím prochází vzruchy ze všech senzitivních a smyslových dráhových systémů, kromě čichových.

Metathalamus má význam pro specifické smyslové signály zrakových a sluchových drah.

Subthalamus je ventrální částí mezimozku. V šedé hmotě se nachází jádro, nucleus subthalamicus, které se podílí na kontrole motorické funkce. (Čihák, 2016)

Hypothalamus je drobný útvar, vážící 4 g. Působí na autonomní systém a endokrinní orgány, také je propojen s limbickým systémem, zajišťuje homeostázu vody a elektrolytů, příjem potravy a tekutin, termoregulaci, sexuální chování, obranné reakce, emoční reakce, cyklus spánku a bdění, ale také se podílí na procesu paměti. V šedé hmotě

se vyskytuje mnoho jader a okrsků, které jsou součástí funkcí centrální nervové soustavy. Příkladem je oblast area preoptica lateralis nebo area hypothalamica lateralis, která koordinuje polykání a přijímání tekutin. (Fiala a Valenta, 2020) Spojení mezi nervovou soustavou a endokrinní soustavou zajišťuje hypothalamus a centrální orgán podvěsek mozkový, hypophysis (Novotný a Hruška, 2021).

### **2.1.6 Koncový mozek**

Koncový mozek (telencephalon) se skládá ze dvou hemisfér, hemispherium dextrum et sinistrum. Mezi hemisférami se nachází štěrbina, fissura longitudinalis cerebri, která je spojována kalosním tělesem, corpus callosum. (Fiala a Valenta, 2020) Povrch hemisfér je zbrázděný, vznikají tak mozkové závitky, gyri. Každá z mozkových hemisfér je rozčleněna rýhami, sulci, na jednotlivé laloky, lobi. Každá hemisféra obsahuje lalok čelní, lobus frontalis, temenní, lobus parietalis, tylní, lobus occipitalis, spánkový, lobus temporalis a lalok, lobus limbicus, vztahující se k limbickému systému. (Grim, Naňka a Helekal, 2017) Limbický systém zajišťuje celkové instinktivní chování, tvoří kontrolu nad emocemi (strach, hněv, smutek, radost, láska) a podílí se na uchovávání paměťových stop. Uvnitř hemisfér jsou dutiny vyplněné mozkomíšním mokem, který se následně vlévá do III. a IV. komory mozkové. (Jelínek a Zicháček, 2021)

## **2.2 Epidemiologie mozkových metastáz**

Incidence mozkových metastáz je až desetkrát častější než výskyt primárních nádorů mozku. Představuje tedy nejčastější nádorové onemocnění mozku u dospělých, dotýká se přibližně jedné třetiny onkologických pacientů. Jejich vzrůstající incidence je následek delšího přežití pacientů, zkvalitnění kontroly extrakraniálního onemocnění a také jednodušší dosažitelnost vyšetření na magnetické rezonanci. (Šlampa et al., 2021) Skutečná incidence mozkových metastáz není dobře známa, avšak podle populačních odhadů se pohybuje od 8,3 do 14,3 na 100 000 obyvatel. Proporce výskytu mozkových metastáz závisí na lokalizaci primárního nádoru, stádia a dokonce podtypu nádoru. (Valiente et al., 2018)

*„Nejčastěji metastazují do mozku nádory plic 50 %, prsu 15–20 % (častěji HER2+ a triple negativní nádory), maligní melanomy 10–15 %, nádory neznámého prima 10–15 %, nádory tlustého střeva a konečníku 2–12 %, nádory ledviny 1–8 % a štítné žlázy 1–10 %. V 80 % případů jde o supratentoriální lokalizaci, u infratentoriální lokalizace je postižen mozeček v 10–15 % a mozkový kmen v 3–5 %.“ (Šlampa et al., 2021, s. 523)*

Sekundární nádory mozku jsou nejčastější příčinou morbidity a mortality u pacientů s karcinomem. Střední doba přežití se liší: u neléčených pacientů se pohybuje se okolo 5 týdnů, kdežto u léčených pacientů multimodalitní terapie může pacientovi prodloužit život o 3–18 měsíců. (Svokos, Salhia a Toms, 2014)

Mezi hlavní prognostické faktory patří stav extrakraniálního onemocnění, věk a celkový stav pacienta. Celkový výkonnostní stav dospělého pacienta s onkologickým onemocněním je posuzován pomocí Karnofsky performance status (KPS) neboli Karnofský index (KI) viz Tabulka 1. Stupnice hodnot je od 100 % (perfektní stav) po 0 % (smrt). Udává se v hodnotách desítek procent. Krajní hodnoty mezi invalidním pacientem a relativně soběstačným jsou <40%, invalidita s potřebou speciální péče a hodnoty >70%, kdy lze pacienta považovat za soběstačného. Další diagnostický systém je Graded prognostic assessment (GPA), který zohledňuje věk pacienta, počet mozkových metastáz, diseminaci mozkových metastáz i přítomnost či nepřítomnost metastáz mimo CNS a také pracuje s výkonnostním skóre KPS. (Valiente et al., 2018)

*Tabulka 1 Karnofský index v %*

Zdroj: vlastní zpracování podle (Valiente et al., 2018)

<b>Karnofský index</b>	<b>Odpovídající stav pacienta</b>
100%	Normální, bez obtíží, žádné známky nemoci
90%	Schopnost vykonávat normální činnosti, drobné příznaky onemocnění
80%	Normální aktivita s námahou: některé příznaky nemoci
70%	Pečuje o sebe: není schopen vykonávat normální činnost nebo aktivní práci
60%	Vyžaduje občasnou pomoc, ale je schopen postarat se o potřeby
50%	Vyžaduje značnou pomoc a častou lékařskou péči
40%	Postižení: vyžaduje zvláštní péči a asistenci
30%	Těžce postižené: je indikována hospitalizace, smrt nehrozí
20%	Velmi nemocný, nutná hospitalizace: nutná aktivní léčba
10%	Umírající, fatální procesy rychle postupují
0%	Mrtví

### 2.3 Patofyziologie mozkových metastáz

Zdrojem pro vznik metastáz v CNS jsou primární nádory v jiných lokalizacích. V zanedbatelném procentu mohou vzniknout mozkové metastázy mimo primární tumorózní expanzi u mozkových nádorů (glioblastoma multiforme). Do mozku se nádorové buňky dostávají nejčastěji hematogenním šířením, vzácně přímou invazí z okolních tkání. Nádorová buňka musí pro vznik metastázy projít řadou kroků, které začínají jejím oddělením od hlavního ložiska a infiltrací okolní tkáně. Pravděpodobnost šíření nádorových buněk není vzhledem k jejich genetické variabilitě známa. Nádorové buňky mohou vzdorovat normálnímu uspořádání tkání, přetrvávat a metastazovat do vzdálených míst navzdory nepříznivým podmínkám v místním prostředí, jako je hypoxie, omezení stravy, hypoperfúze a imunitní zprostředkování. Proteolytické enzymy vylučované pronikajícími nádorovými buňkami narušují epiteliální bazální membránu. Aby se pak migrující nádorové buňky dostaly do oběhu, musí prorazit endoteliální bazální membránu tenkostěnných cév. Buňky se mohou dediferencovat, migrovat na vzdálené místo a poté se znovu diferencovat na původní buňku a vytvořit novou strukturu. Tento jev je znám jako epiteliálně–mezenchymální přechod. Po vzniku fenotypově agresivního klonu se nádor šíří invazí do extracelulární matrix, průnikem do cév a hematogenním šířením do centrálního nervového systému. V kombinaci s četnými molekulárními a buněčnými projevy to nakonec vede k metastazování nádoru. Pro tento proces je nezbytné množství proteinových komplexů, které řídí buněčná spojení. Když se tyto mobilní nádorové buňky usadí v sekundární tkáni, kolonizují ji prostřednictvím extravazace a proliferace nádorové buněčné masy a akumulace nádorových buněk v cévním lůžku cizí tkáně, kde se množí a začínají růst, než proniknou do okolního stromatu. (Svokos, Salhia a Toms, 2014) (Richter, 2023) Hematoencefalická bariéra, souvislý endotel, který přísně kontroluje přístup do mozku, je pravděpodobně nejvýraznější bariérou bránící metastazování do mozku. Aby buňky mohly metastazovat do mozku, musí být tato bariéra porušena, což se může stát, pokud je narušena strukturální integrita. Poté, co nádorové buňky překonají hematoencefalickou bariéru, mozkové mikroprostředí dále inhibuje jejich proliferaci. Z podmínek pro růst nádorových buněk je to např. hypoxie a nedostatek glukózy.

Jednou z nezodpovězených otázek v této oblasti je, z jakého konkrétního místa nádoru mozkové metastázy nejčastěji pocházejí. To znamená, zda vznikají sekundárními vlnami



šíření z extrakraniálních míst metastáz v hierarchii šíření, nebo zda vznikají přímo ze subklonů vznikajících v hlavním nádorovém ložisku. (Campbell et al., 2022)

Převážná většina metastatických nádorů mozku postihuje mozkové hemisféry 80 %, na mozeček a mozkový kmen pak mnohem méně 15 % a 5 % (Svokos, Salhia a Toms, 2014).

## **2.4 Klinický obraz mozkových metastáz**

Symptomatické mozkové metastázy se mohou objevit až u dvou třetin jedinců (Šlampa et al., 2021). Pacienti s mozkovými metastázami mají pestrou klinickou symptomatologii v závislosti na řadě proměnných. Jednou z nejpodstatnějších je lokalizace mozkové metastázy či mozkových metastáz. Mezi nejčastější příznaky patří cílená neurologická nedostatečnost (20–75 %), změna psychického stavu (5–60 %), bolest hlavy (25–57 %), porucha chůze/ataxie (15–20 %), poruchy řeči (5–10 %), zrakové změny (5–8 %), nevolnost/zvracení (5 %) a somnolence (5 %). (Lamba, Wen a Aizer, 2021) U 40–50 % pacientů jsou počátečním příznakem bolesti hlavy, často v důsledku zvýšeného nitrolebního tlaku. V jiných oblastech se mohou vyskytnout fokální neurologické abnormality včetně hemiparézy, afázie nebo hemianopsie. U některých osob se může objevit nástup obtíží podobný mozkové mrtvici.

Mozkové metastázy mohou být na druhou stranu asymptomatické a pacienti jsou diagnostikováni ve stavu, kdy infiltrace postihuje rozsáhlou část mozkové tkáně. Kromě hodnocení neurologického stavu pacienta během terapie se hodnotí také celkový zdravotní stav pacienta pomocí KPS a World Health Organization Performance Status (WHO PS), spolu s hodnocením soběstačnosti pacienta a jeho mechanismů zvládnání. Jedním z hlavních faktorů při výběru typu onkologické terapie je výsledek těchto hodnocení. (Kaal, Taphoorn a Vecht, 2005) (Richter, 2023)

## **2.5 Diagnostika mozkových metastáz**

Zlatým standardem pro identifikaci mozkových metastáz je magnetická rezonance. Díky vysokému rozlišení zobrazení anatomie tkání poskytuje tento zobrazovací přístup dobrý kontrast měkkých tkání. Magnetická rezonance musí být extrémně citlivá, aby bylo možné identifikovat všechny mozkové metastázy, zejména menší léze 5 mm. Tato citlivost se zvyšuje s rostoucí intenzitou pole; např. skenování při 3 tesla (T) je podstatně citlivější než skenování při 1,5 T. Mozkové metastázy jsou obvykle izo–hypointenzivní

vůči šedé hmotě. Vazogenní edém typicky postihuje bílou hmotu a vytváří pod mozkovou kůrou „prstovitou“ linii. Tento edém může být nápadně neúměrný rozsahu mozkové metastázy nebo nemusí existovat vůbec. Dalším společným znakem je ohraničený tvar a prstencové zvýraznění větších mozkových metastáz po aplikaci kontrastní látky v důsledcích centrální nekrózy. Většina mozkových metastáz se nachází supratentoriálně (80 %), ale mohou se objevit i pod tentoriem. Důležitou roli má perfúzní magnetická rezonance, poněvadž perfúze tkání je charakteristickým znakem nádoru. Využíváme ji k rozlišení fyziologické mozkové tkáně od té patologické. Difuzní zobrazování umožňuje vymezit obrazy drah bílé hmoty a jejich vztah k nádoru.

Další diagnostická metoda je výpočetní tomografie (CT), která se obvykle provádí v akutních stavech pro rychlé intracerebrální hodnocení. Kromě toho je CT užitečnou technikou pro posouzení kostních struktur, detekci kalcifikací a krvácení. (Derks, van der Veldt a Smith, 2022)

Pozitronová emisní tomografie (PET) využívá různé radioaktivní indikátory, které se zaměřují na různé metabolické a molekulární procesy. Napomáhá k přesnějšímu hodnocení onemocnění, zejména u nejednoznačných situací. (Galldiks et al., 2019)

## **2.6 Prognóza mozkových metastáz**

Klíčovými prognostickými ukazateli ovlivňujícími přežití pacientů s mozkovými metastázami jsou věk, KI, počet mozkových metastáz, jejich velikost a uložení a závažnost extrakraniálního onemocnění. Díky zlepšující se léčebné kontrole extrakraniálního onemocnění a větší dostupnosti vyšetření na magnetické rezonanci s časnou diagnostikou vzniku mozkových metastáz, můžeme pacientovi prodloužit život. Nejčastěji metastazují nádory do mozku z oblasti plic, prsu (HER2+ a triple negativní nádory), maligní melanomy, nádory neznámého primárního nádoru, tlustého střeva a konečníku, ledvin a štítné žlázy. (Šlampa et al., 2021) Vzhledem k tomu, že prognóza pacientů s mozkovými metastázami byla v minulosti velmi špatná, věnovalo se zjišťování prognózy každého pacienta a nejvhodnějšímu způsobu léčby jen málo úsilí. Skupina RTOG (Radiation Therapy Oncology Group) učinila první sledování koncem 90. let 20. století provedením studie rekurzivního rozdělení RPA (recursive partitioning analysis). Tento systém lze aplikovat na každého pacienta s mozkovými metastázami. Při použití tohoto přístupu se medián přežití pohyboval od 7,1 měsíce u pacientů s nejlepším prognostickým skóre do 2,3 měsíce u pacientů s nejhorším. Predikce přežití

je kratší s vyšším skóre RPA. Novějším prognostickým indexem je skóre DS–GPA (Diagnosis–Specific Graded Prognostic Assessment score), poskytuje vyšší úroveň zpřesnění. V tomto systému se zohledňuje typ primárního nádoru a molekulární charakteristiky konkrétního primárního nádoru, díky čemuž je tato metoda vhodná pro běžnou klinickou praxi. (Lin a DeAngelis, 2015) U pacientů s mozkovými metastázami existuje více prognostických markerů a u každé diagnózy bylo zjištěno zřetelné rozdělení do různých skóre DS–GPA, což ukazuje na významnou heterogenitu výsledků i v rámci jednoho typu nádoru. Konkrétně u pacientů s mozkovými metastázami karcinomu prsu (Breast GPA) jsou rozlišeny podtypy, což má vliv na indikovaný způsob léčby. GPA usnadňuje stratifikaci klinických studií a klinické rozhodování. (Sperduto et al., 2020) Dlouhodobá prognóza je nepříznivá bez ohledu na histologický typ, dvouleté přežití je asi 8 % a pětileté okolo 2,4 %. Až polovina pacientů umírá v důsledku neurologických příčin. (Šlampa et al., 2021)

## **2.7 Solitární, vícečetné a rekurentní metastázy a jejich léčba**

Solitární metastáza znamená jediné metastatické ložisko v celém organismu. U pacientů se solitární mozkovou metastázou se nejčastěji využívá chirurgické řešení. Typickou indikací resekce je solitární metastáza o průměru (> 3–4 cm) se stabilní nemocí či neznámým primárním zdrojem. Resekce se provádí spíše u mladších pacientů v celkovém dobrém stavu. U drobných mozkových solitárních metastáz lze zvážit radiochirurgický zákrok, stereotaktická radiochirurgie (SRS), zejména u starších pacientů a pacientů, jejichž primární původ je rozpoznán. Pokud jsou, však doprovázeny kolaterálním edémem doporučuje se chirurgický zákrok.

V případech vícečetných (mnohočetných) mozkových metastázách neexistují žádné randomizované studie, proto je role radiochirurgie kontroverzní. Na základě vyhodnocení menších studií se zjistilo, že pacienti maximálně se třemi mozkovými metastázami s totální resekci všech přítomných mozkových metastáz mají stejnou prognózu a také stejné komplikace jako pacienti po resekci solitární metastázy. Pro konečné rozhodnutí léčby je důležité znát lokalizaci mozkových metastáz a jejich dosažitelnost v rámci jednoho operačního zákroku. Mezi vzdálenými mozkovými metastázami zvažujeme časový odstup. Vždy je důležité hledět na celkový stav pacienta. U mladších pacientů je možné léčbu kombinovat, kdy některou mozkovou metastázu odstraníme chirurgicky a druhou ozáříme pomocí radiochirurgie. Pacienta s více než třemi lézemi nelze

už chirurgicky léčit, volíme metodu nejčastěji celomozkové ozáření, Whole Brain Radiotherapy (WBRT). (Vybíhal et al., 2020)

Počet pacientů s rekurentními mozkovými metastázami stoupá v důsledku lepšího sledování pomocí pravidelného vyšetření na magnetické rezonanci a rozšíření možností mezioborové léčby, včetně účinné systémové léčby. Většina studií zabývajících se léčbou rekurentních mozkových metastáz se soustředí pouze na jeden typ terapie, jako je (re)radiochirurgie nebo (re)iradiace. Mezi další nejmodernější léčebné postupy pro léčbu rekurentní mozkové metastázy patří např. brachyterapie a laserová intersticiální termoterapie. Úloha chirurgie pro rekurentní mozkové metastázy však dosud nebyla stanovena. K dispozici je pouze několik málo studií, které informovaly o proveditelnosti (re)operace u pacientů se solitárními či vícečetnými mozkovými metastázami. U jedinců s recidivujícími nebo rozvíjejícími se mozkovými metastázami, kteří podstoupili chirurgickou resekci, byla doba přežití 7,5 a 11,5 měsíce. (Heßler et al., 2022) Všeobecně můžeme říci, že pacienti s přístupnou lézí, mladším věkem, uspokojivým klinickým stavem, stabilním extrakraniálním onemocněním a recidivou po více než 6 měsících jsou obvykle kandidáty na (re)operaci (Vybíhal et al., 2020).

## **2.8 Paliativní péče**

Podle Světové zdravotnické organizace je paliativní péče prevencí a zmírňováním utrpení prostřednictvím včasného odhalení, posouzení a léčby bolesti a dalších fyzických, psychosociálních a duchovních obtíží přístupem, který zlepšuje kvalitu života pacientů a jejich rodin čelících výzvám život ohrožující nemoci. Paliativní péče podporuje život, ale uznává, že smrt je přirozený proces, a nesnaží se ji urychlit ani ji oddálit. Poskytuje systém pomoci, který pomáhá pacientům zůstat co nejaktivnější až do jejich odchodu a podporuje rodiny při vyrovnávání se s nemocí a ztrátou svého blízkého. (Sochor, Zavadová a Sláma, 2019)

## **2.9 Chirurgická léčba**

Jedná se o nejinvazivnější přístup, který však zahrnuje okamžité operační odstranění nádorových hmot, uvolnění zúžených nervových struktur a uvolnění tlaku na okolní tkáň. Konkrétně u mozkových metastáz v zadní jámě lebni se obnovuje normální cirkulace mozkomíšního moku. Taktéž přispívá ke snížení nitrolebního tlaku, otoku a epileptické aktivity mozku. Operace nám umožňuje získat nádorovou tkáň pro neuropatologickou analýzu, včetně imunohistochemického vyšetření a další molekulární

charakteristiky nádoru. (Vybíhal et al., 2020) Resekce je vždy jednou z možností, zejména u jedinců, kteří mají snadno dostupnou metastázu nebo několik metastáz (1–3) o maximální velikosti 2–3 cm, jsou v dobrém zdravotním stavu ( $KPS \geq 60\%$ ) a jejichž primární onemocnění je pod kontrolou nebo je systémově ovlivnitelné (Šlampa et al., 2021). Chirurgický zákrok obvykle nepřipadá v úvahu, pokud je v mozku mnoho metastáz. Obecně se resekce nedoporučuje u nádorů citlivých na záření a u těch, u kterých dle primárního ložiska bývá častý rychlý rozsev dalších mozkových metastatických ložisek. Jde zejména o malobuněčný karcinom plic, germinální nádory, melanom, a radiosenzitivní leukémie nebo lymfomy. Progredující nádorové onemocnění se špatnou prognózou, mnohočetné mozkové metastázy (4 a více lézí), špatný klinický stav bez očekávání, že se po operaci zlepší, nebo mozkové metastázy s nepříznivou anatomickou lokalizací jsou důvody, proč se operace neindikuje. Mozkový kmen, bazální ganglia a thalamus jsou místa, kde jsou mozkové metastázy anatomicky špatně přístupné.

Výhodou z chirurgického hlediska u mozkových metastáz je jejich ohraničený tvar. Přesného zaměření ložiska je dosaženo pomocí konvenční neuronavigace. K zobrazení mozkových metastáz lze intraoperačně použít magnetickou rezonanci nebo ultrazvuk, další metodou může být využití fluorescenční zobrazení. Dokonce i v tzv. elokventních oblastech mozku, v blízkosti motorických nebo řečových center, lze mozkové metastázy poměrně bezpečně odstranit za pomoci intraoperačního elektrofyziologického monitorování a předoperační funkční magnetické rezonance nebo traktografie. (Vybíhal et al., 2020) Mozkové metastázy by měly být v ideálním případě odstraněny metodou „en bloc“, vyšší riziko pooperační recidivy existuje při resekci „piecemeal“ (po částech).

Pooperační radioterapie SRS a WBRT zlepšují lokální kontrolu. (Šlampa et al., 2021) Pooperační adjuvantní WBRT snižuje riziko recidivy v chirurgickém lůžku a rozvoje nových mozkových metastáz o více než polovinu, stejně jako úmrtí z neurologických příčin (Brown et al., 2018). Ve dvou randomizovaných klinických studiích byly porovnány pooperační WBRT a pooperační SRS, což je přesný typ radioterapie, který dodává vysoce konformní vysoké dávky záření do omezených oblastí, aby zničil malé skupiny buněk s malým poškozením okolních zdravých tkání. Pacienti v jedné z těchto studií měli až tři léze. V obou studiích byla lokální kontrola stejná nebo lepší u SRS a bylo zde nižší riziko kognitivní poruchy. Proto je po chirurgické resekci doporučenou možností použití SRS. (Bailleux, Eberst a Bachelot, 2021)

Předoperační neoadjuvantní cílené stereotaktické ozařování se nyní testuje v klinických studiích. Mezi předpokládané výhody předoperační léčby patří snížení rizika šíření vitálních buněk, včetně leptomeningeálního šíření, a snížení rizika potenciální toxicity, a to jak kognitivní toxicity, tak nekrózy, kdy lze předpokládat, že zdravá tkáň bezprostředně naléhající na ozářenou nádorovou tkáň bude následně odstraněna. (Šlampa et al., 2021) Rozlišujeme tři kategorie chirurgické morbidity a to neurologické komplikace (např. hemiparéza), regionální komplikace (infekce) a systémové komplikace (sepsy, hluboká žilní trombóza). Úmrtnost je méně než 2 %. Obecně lze říct, že pravděpodobnost komplikací se zvyšuje s vyšším věkem, nižším KPS a přítomností mozkových metastáz v blízkosti eloquentní oblasti. Pro zjištění rozsahu resekce a vyloučení případných pooperačních problémů se provádí standardní pooperační zobrazovací vyšetření, většinou se preferuje zobrazení na magnetické rezonanci. (Vybíhal et al., 2020)

## **2.10 Paliativní radioterapie**

Nedílnou součástí paliativní péče o onkologicky nemocného pacienta je radioterapie. Termín paliativní radioterapie znamená aplikaci radioterapie v případech, kdy již nelze očekávat kurativní působení radioterapie, ale přesto ozáření může nemocnému pomoci, zejména v úlevě od symptomů, zvýšení kvality života a někdy i prodloužení doby přežití. (Šlampa et al., 2021) Rozhodnutí o podání paliativního záření je ovlivněno řadou okolností: očekávaná doba přežití, možné výsledky léčby, potenciální rizika a vedlejší účinky a potenciální možnosti léčby, včetně možností podpurné péče. Před zahájením paliativní radioterapie je důležité vymezit cíl léčby, kterého má být dosaženo. Cíl se liší v závislosti na tom, zda jde o rozsáhlý primární nádor, solitární metastázu nebo o vícečetné metastatické postižení. Pacientovi je zapotřebí sdělit záměr, kterého má být dosaženo. Obecně je to zejména úleva od bolesti, zmenšení otoku nebo zastavení krvácení, v případě mozkových metastáz se jedná o zlepšení neurologické symptomatologie. Tím dochází ke zlepšení kvality života. Mezi primární cíle patří vymizení příznaků nemoci nebo jejich výrazné zmírnění. Sekundární cíle zahrnují regresi nádoru a prodloužení přežití. (Vorlíček, Adam a Pospíšilová, 2004) Téměř 75 % těchto osob má příznaky způsobené lokálním růstem nádoru nebo metastázami, které výrazně omezují jejich schopnost vykonávat každodenní činnosti. Tyto příznaky následně omezují pohyb a pocit nezávislosti pacienta a snižují kvalitu jeho života. Bolest je nejtypičtějším problémem, pro který se doporučuje paliativní ozařování. (Šlampa et al., 2007)

### **2.10.1 Indikace paliativní radioterapie**

Indikace paliativní onkologické léčby a výběr radioterapie závisí na posouzení multidisciplinárního týmu. Mezi nejčastěji užívanou metodu paliativní radioterapie patří zevní radioterapie. Radioterapie je efektivní modalita v léčbě symptomů nádorového onemocnění. Mezi velmi časté patří bolest, neurologické příznaky vyvolané útlakem, dušnost, obstrukce nebo krvácení, vyskytuje se jak u primárně pokročilých nádorů, tak u metastatických nádorů, které se rozšířily do jiných oblastí. Paliativní ozařování lze použít samostatně nebo v kombinaci s jinými onkologickými léčebnými postupy (chirurgie, chemoterapie, hormonální terapie, imunoterapie a také biologická léčba). Již v kapitole výše jsem zdůraznila několik aspektů pro podání paliativního ozařování, včetně předpokládané doby přežití, pravděpodobné účinnosti léčby, možných vedlejších účinků a komplikací. Patří sem zhoubné novotvary, které lokálně nebo regionálně postoupily a nelze je vyléčit kurativně radioterapií, jinou formou léčby nebo jejich kombinací; lokálně nebo regionálně recidivující zhoubné nádory; solitární nebo vícečetné metastázy při generalizovaném nádorovém onemocnění, které se rozšířily z místa primárního nádoru a vytvořily jednu nebo více metastáz lokalizované příznaky systémového nádorového onemocnění, které nereagují na kurativní formu léčby ani na jiný typ léčby účinněji.

Paliativní ozařování za určitých okolností kontraindikováno. Jako příklad lze uvést nemožnost získat informovaný souhlas pacienta s léčbou, nemožnost převozu pacienta, situace, kdy nežádoucí účinky radioterapie převažují nad přínosy léčby, a situace, kdy paliativní radioterapie oddálí paliativní hospicovou péči. Prognóza má klíčovou roli při určování potřeby paliativní radioterapie, ale má také velký vliv na účinnost léčby, dávku, frakcionaci, techniku ozařování a výběr zdroje záření. (Šlampa et al., 2021) Typická dávka záření se pohybuje mezi 2/3 a 3/4 léčebné dávky, tedy kolem 40 Gy při běžné frakcionaci. Podá-li se menší dávka v kratším čase, biologický účinek se nezmění (např. 5 frakcí po 4 Gy má přibližně stejný účinek jako 15 až 20 frakcí po 2 Gy). (Vorlíček, Adam a Pospíšilová, 2004) Režimy v paliativní radioterapii obecně používají hypofrakcionaci (větší dávky na frakci s menším počtem frakcí), čímž se vyvažuje klinická účinnost s toxicitou a radiační zátěží (Williams et al., 2021).

### 2.10.2 Onkologické onemocnění a úloha paliativní radioterapie v jejich průběhu

Fáze onkologického onemocnění lze rozdělit na základě prognostických a prediktivních faktorů, které podmiňují indikaci a provedení paliativní radioterapie.

- Fáze kompenzovaného onemocnění:  $KPS \geq 70\%$ , jedná se o účinnou systémovou léčbu stabilizovaného systémového onemocnění. Pravděpodobnost, že pacient přežije, je větší než šest měsíců, ne-li let. Cílem je v tomto případě udržet stabilizaci nádorového procesu, dosáhnout regrese nádoru a také kontrolovat symptomy. V této situaci lze použít techniky radioterapie, protože se jedná o paliativní léčbu s dlouhodobým záměrem, a to podáním vyšší celkové dávky pomocí delších frakcionačních schémat nebo biologicky vyšší ekvivalentní dávky v 1–5 frakcích u stereotaktické intrakraniální a extrakraniální radioterapie. Je zde zapotřebí přijmout riziko akutních nežádoucích účinků, ale také vzít v úvahu riziko pozdních nežádoucích účinků radioterapie.
- Fáze nevratně progredujícího onemocnění:  $KPS < 70\%$ , jedná se o agresivní nádorové onemocnění s malými možnostmi systémové léčby. Pravděpodobnost přežití v řádu týdnů nebo měsíců  $< 6$  měsíců. (Šlampa et al., 2021) V této situaci je cílem paliativního ozařování rychle zmírnit nepříjemné pocity a zároveň, pokud je to vůbec možné, způsobit pacientovi co nejmenší utrpení. V případě, že se akutní nežádoucí účinky přece jen objeví, měly by být krátké a relativně mírné. Upřednostňují se kratší ozařování s větší dávkou v každé frakci (např.  $10 \times 3$  Gy,  $5 \times 4$  Gy) nebo jednorázové ozařování (8 Gy), protože jde o paliativní radioterapii s krátkodobým záměrem. Pro ozařování se využívají jednoduché 2D nebo 3D radioterapeutické techniky. Vzhledem k očekávané délce života je předpokládáno zvýšené riziko pozdních nepříznivých účinků po ozařování, způsobené aplikací větší dávky na frakci, druhotné. (Hynková a Šlampa, 2012)
- Terminální fáze onemocnění: Období mezi ukončením intenzivní protinádorové léčby a smrtí pacienta se nazývá terminální fáze. Tato fáze trvá různě dlouhou dobu a pacient může být v dobrém zdravotním stavu a bez závažných problémů. Přesto je zřejmé, že pacientovo onemocnění již na kurativní léčbu neodpovídá a často dochází k akutnímu zhoršení. Paliativní radioterapie,



zde není indikována. Aby bylo možné účinně řídit péči a terapii, je třeba určit délku trvání terminální fáze onemocnění. Cílem je vyhnout se nevhodné a marné protinádorové léčbě, která již nemá potenciál ovlivnit přežití a odstranit či zmírnit příznaky onemocnění. Je zapotřebí zmínit důležitý pojem, terminální stav, který je označován jako nevratný pokles funkčního stavu pacienta, jenž vede ke smrti. K úmrtí dochází v řádech dnů. Fáze zlomu je interval, který nastává mezi terminálním stavem a terminální fází. Ve fázi zlomu dochází k progresivnímu zhoršování klinického stavu pacienta. Včasné rozpoznání přechodu této fáze do terminálního stavu je zásadní pro plánování péče na konci života, tak aby se shodovala s cíli a preferencemi nemocného a jeho blízkých. (Sochor, Závadová a Sláma, 2019) Hlavním cílem zdravotnického personálu je zajištění důstojného umírání. V této fázi se snažíme tlumit nežádoucí symptomy. Ošetrovatelská péče a péče o psychický stav pacienta jsou v tomto období stále důležitější. Běžná nemocniční lůžková oddělení obvykle nejsou schopna tento druh péče dostatečně kvalitně poskytnout. Jedna z možností jsou hospice, specializované zařízení, kde tuto péči zajišťují. (Klener, 2011)

## **2.11 Paliativní radioterapie mozkových metastáz**

Nejdelší historii v paliativní léčbě má jednoduchá technika 2D, osvědčila se jako efektivní volba u mnoha symptomů pokročilého nádorového onemocnění a při nižších dávkách používaných v paliativní radioterapii má příznivou toxicitou. Tato technika byla po desetiletí nejen efektivní, ale i dobře proveditelná z logistického hlediska, lehce dostupná a rychle připravená během jedné nebo dvou návštěv na simulátoru. Technické, časové a finanční nároky na léčbu se zvyšují s rozvojem pokročilých technik 3D ozařování, radioterapie s modulovanou intenzitou svazku (IMRT) a stereotaktických postupů s vyšší konformitou léčby. Jejich hlavním účelem je přesnější anatomický pohled na distribuci dávky, možnost snížení toxicity při vyšším a cíleném šetření zdravých tkání, možnost vyššího a déle trávajícího léčebného účinku při aplikaci biologicky vyšší dávky i v krátkém časovém úseku a snížení rizika závažné morbidity při opakovaném ozařování. Pro použití více či méně konformní techniky v paliativní péči neexistuje žádná pevná hranice, vždy je zapotřebí vzít v úvahu záměr paliativní léčby a benefit pro pacienta.

## **2.12 Intrakraniální stereotaktické ozařování**

Stereotaktické ozařování (stereo–prostorový a taxic–systém) se provádí pomocí přesného souřadnicového systému a zobrazovací techniky a umožňuje přesné prostorové určení cílového objemu bez nutnosti další přímé vizuální kontroly. Spolu se strmým dávkovým gradientem mimo cílový objem má stereotaktické ozařování také velkou konformitu a přesnost ozařování, což umožňuje aplikaci vysokých dávek záření. K docílení co nejpřesnějšího ozáření nádoru a šetření okolní tkáně je pacient znehybněn pomocí stabilizačního mechanismu se submilimetrovou přesností. (Podzimek, 2021)

Existují dva typy intrakraniálního stereotaktického záření: stereotaktická radiochirurgie a stereotaktická radioterapie. (Hynková, a Šlampa, 2012). Díky stereotaktickému ozařování lze provádět zákroky v chirurgicky obtížně dostupných místech (bazální ganglia, mozkový kmen, elokventní, korové oblasti). Způsobuje malou nebo žádnou morbiditu a je méně invazivní. Na rozdíl od chirurgického zákroku se léčebný účinek dostaví až po určité době. (Šlampa et al., 2021)

## **2.13 Stereotaktická radiochirurgie**

Charakteristickým rysem SRS je jednorázová aplikace záření (obvykle v rozmezí 12– 25 Gy nebo více, v závislosti na povaze a objemu léze). Jejím záměrem je způsobit nekrózu nádorových buněk cílového objemu. SRS přivádí četné sbíhající se svazky vysoce energetických protonů, gama paprsků nebo rentgenového záření do určitého léčebného objemu, který byl identifikován radiograficky. Záření je dodáváno velmi konformním způsobem. Léčebný objem dostává vysokou předepsanou terapeutickou dávku z několika vzájemně se protínajících paprsků záření, zatímco normální mozková tkáň v jeho okolí dostává relativně nízkou dávku. Přesné přizpůsobení této léčby umožňuje rychlé rozptýlení energie za okrajem léčebného objemu a tím šetří normální tkáň. Díky strmému spádu záření do přilehlých tkání je zachována bezpečnost a toxicita a nežádoucí účinky jsou omezeny na minimum. (Harris a Das, 2022)

Radiochirurgie je indikována u pacientů s příznivou prognózou a neoperovatelnými metastázami. Počet metastáz není, zde rozhodujícím faktorem, ale uvádí se v rozmezí 1– 4 metastáz. (Büchler, 2020) Nejčastěji uváděnou hranicí pro radiochirurgickou léčbu je velikost léze do 3–3,5 cm (Hynková a Šlampa, 2012). SRS může být použita ve spojení s chirurgickou resekci k léčbě větších symptomatických lézí, zatímco hluboko uložené asymptomatické léze mohou vyžadovat SRS. Modality WBRT a SRS společně zlepšily

lokální léčbu onemocnění a snížily výskyt dalších mozkových lokálních recidiv. Kombinace těchto modalit nevedla však k prodloužení přežití a ve skutečnosti zvýšila riziko toxicity, zejména pokud jde o kognitivní funkce. V důsledku toho bylo doporučeno zvolit samostatnou SRS s pečlivým sledováním pomocí magnetické rezonance v intervalu 3 měsíců během prvního roku. Při indikaci samotné SRS je třeba zvážit riziko následného vzniku nových lézí a informovat o nich pacienta. Při plánování stereotaktické léčby pomocí magnetické rezonance by měla být prodleva mezi vyšetřením a léčbou co nejkratší. (Šlampa et al., 2021)

Stereotaktická radiochirurgie je neinvazivní ambulantní metoda, která nevyžaduje celkovou anestezii. Ložisko, které je cílem, musí být nejprve lokalizováno. Fokusované gama záření vyžaduje chirurgické připevnění specializované helmy na lebku pacienta, který je v lokální anestezii. Invazivní rám hlavy, který je připevněn šrouby, jež propíchnou pokožku hlavy, postiženého znehybní. Existuje také neinvazivní bezrámová varianta této technologie založená na radioterapii řízenou obrazem (IGRT). Pro neinvazivní fixaci se používá speciální plastová maska, včetně dentální fixace a otisku kořene nosu. Invazivní i neinvazivní systémy s IGRT poskytují stejné výsledky a přesnost léčby. Při provádění magnetické rezonance, výpočetní tomografie nebo angiografie, které mají definovat cíl ve třech rozměrech, je na fixační rám umístěn referenční rám, který poskytuje souřadnice. Pacient i přístroj jsou po celou dobu cílené léčby v klidu. Poté je vypracován co nejpřesnější individuální ozařovací plán. Jakmile je plán stanoven a provedena nezávislá výstupní kontrola, pacient se umístí na léčebné lehátko a dojde k vlastnímu léčebnému ozařování. Většina pacientů je propuštěna po hodině a během jednoho týdne se mohou vrátit ke svým běžným aktivitám. (Harris a Das, 2022)

## **2.14 Stereotaktická radioterapie**

Podobně jako stereotaktická radiochirurgie využívá stereotaktická radioterapie (SRT) lokalizaci a následné ozáření cílového objemu, ale místo jednorázového ozáření se používá technika frakcionace. Frakcionační režim je akcelerovaný, např. 5 x 5 Gy, nebo standardní 5 x 2 Gy/týden. Vzhledem k frakcionovanému režimu pro větší komfort a flexibilitu pacient má neinvazivní bezrámovou fixaci hlavy. (Podzimek, 2021)

## **2.15 Přístroje pro stereotaktické ozařování**

### **2.15.1 Leksellův gama nůž**

Leksellův gama nůž je přístroj pro neinvazivní alternativu neurochirurgie. Zdrojem záření jsou malá zrna radioaktivního kobaltu emitujícího gama záření. Používá se k léčbě různých intrakraniálních stavů od primárních nádorů a metastáz až po funkční poruchy. Indikační omezení na oblast hlavy jsou jeho největší nevýhodou. Leksellův gama nůž umožňuje plánování a léčbu pacienta provést během jednoho dne jako ambulantní zákrok. (Havel, 2019) Hlavice Leksellova gama nože obsahuje 192 zdrojů kobalt-60 uspořádaných v 8 sektorech po 24 zdrojích. Záření ze všech těchto zdrojů se sbíhá v izocentru a to umožňuje vytvářet komplexní plány ozáření s vysokým stupněm shody dodávané se submilimetrovou přesností. (Jenkins et al., 2021)

### **2.15.2 CyberKnife**

Robotický urychlovač CyberKnife poskytuje dávky s výjimečnou submilimetrovou přesností. Robotické rameno umožňuje ozařování z tisíců míst a nese velmi malý lineární urychlovač, ozáření se tedy provádí fotonovými svazky. K provádění zákroků nejsou nutné fixační rámy. Technika ozařování hlavy zvaná 6D Skull Trackin System automaticky koriguje translační a rotační změny zjištěné během léčby. (Fetl, Cvek a Knybel, 2019)

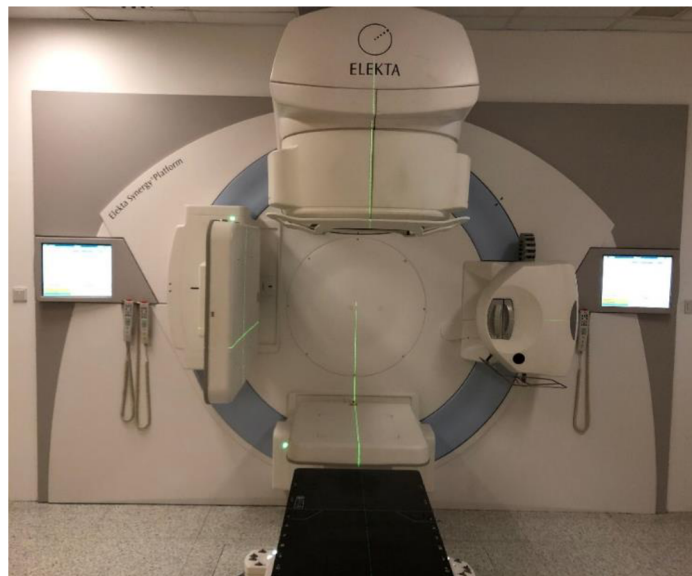
### **2.15.3 Lineární urychlovač**

Pro stereotaktickou léčbu jsou techniky vybaveny i některé lineární urychlovače. Při jejich konstrukci oproti standardním přístrojům je nutné doplnění specializovaných vícelamelových kolimátorů (MLC) s ještě užšími lamelami, zejména ve středu ozařovacího svazku. MLC jsou zabudovány přímo v hlavici ozařovače a jejich jednotlivé lamely musejí na sebe těsně naléhat, aby ve štěrbinách mezi nimi nedocházelo k prozařování. Lamely jsou spárovány proti sobě. Pomocí kolimátoru MLC lze paprsek přizpůsobit tak, aby co nejlépe odpovídal tvaru cílového objemu 3D-CRT (trojrozměrná konformní radioterapie) nebo IMRT. Techniky stereotaktického ozařování často kombinují pohyblivost stolu a gantry k řízení paprsků v různých rovinách. Nezbytnou podmínkou pro neinvazivní bezrámovou stereotaktickou radiochirurgii či radioterapii je zobrazovací metoda IGRT (radioterapie řízená obrazem). Zajišťuje naprosto stejnou polohu pacienta na ozařovacím stole, což je velmi důležité pro přesné zacílení ložiska a minimální zatížení zdravých tkání zářením. (Šlampa et al, 2021)

## **2.16 Ozáření celé mozkovny**

Již více než 50 let se v léčbě mozkových metastáz používá ozařování celého mozku (WBRT). V současnosti hlavními indikacemi jsou mnohočetné metastázy mozku, kde není technicky možné cílené ozáření jednotlivých ložisek nebo není proveditelná radiochirurgická léčba. Dále u pacientů s nekontrolovaným systémovým onemocněním a v klinických situacích, kdy je vysoké riziko meningeálního postižení. Pro úplnost nutno dodat, že další klinickou situací, kde je WBRT nadále indikováno, je profylaktické ozáření mozkovny u pacientů s malobuněčným plicním karcinomem (u limitovaného stádia), u kterých došlo ke kompletní nebo parciální odpovědi na první linii chemoterapie. (Kazda et al., 2019)

Vhodnými zdroji pro ozařování mozkových metastáz jsou brzdný svazek lineárního urychlovače popřípadě kobaltový ozařovač. Lineární urychlovač viz Obrázek 1 využívá vysokoenergetický svazek fotonů, který vzniká na základě vysokonapěťového urychlení elektronů v urychlovací trubici a následného zabrzdění v hlavici přístroje, kde vzniká brzdné záření. Vycházející svazek fotonů je ohraničen a tvarován v hlavici urychlovače systémem lamel MLC s nezávislým pohybem. Zároveň umožňuje provedení radioterapie s IMRT. (Podzimek, 2021) Jednodušší dosud používanou technikou jsou dvě protilehlá laterolaterální pole o energii okolo 6 MeV. Tato technika se také provádí na kobaltových ozařovačích. Plánování WBRT s použitím 2 protilehlých polí lze provádět pomocí 2D radioterapeutických simulátorů a radioterapii lze zahájit v podstatě ve stejný den, kdy se pacient dostaví na radioterapeutickou ambulanci. Vlastní ozařování nevyžaduje použití specifického urychlovače ani jiného specializovaného vybavení. (Kazda et al., 2019)



Obrázek 1 Lineární urychlovač

Zdroj: autor

Fixace hlavy pacienta je zásadní pro co nejpřesnější radioterapii mozkových metastáz. Fixační maska pro každého pacienta je vyrobena individuálně pro něj z termoplastického materiálu. Maska se zahřeje ve vodní lázni, nasadí na obličej pacienta a připevní se k podložce na ozařovacím stole. Po krátké době při pokojové teplotě materiál zatuhne a fixační maska. Poté je maska připravena k dalšímu klinickému použití.

Na simulátoru je plánovací cílový objem pro konvenční radioterapii lokalizován kaudálně na bázi lební nebo okraj obratle C1, ventrálně frontální okraj kalvy, dorzálně okcipitální okraj kalvy a kraniálně horní okraj kalvy. Mezi kritické orgány, které musíme chránit, patří oči, čočky, optické nervy, chiasma opticum, hypofýza a hipokampus. (Šlampa et al., 2021) (Richter, 2023)

Nejčastěji se používá frakcionační systém 10 x 3 Gy. WBRT obvykle používá dávky mezi 20 až 40 Gy v 5 až 20 frakcích, přičemž více frakcí se volí u pacientů, u nichž se předpokládá delší doba přežití, a naopak. Dávkami používanými při WBRT se dosahuje primárního cíle paliativní péče, kterým je ovlivnění příznaků s přijatelnou mírou toxicity. Zejména u jedinců s četnými metastázami a celkově nacházející se ve špatném stavu je indikován frakcionační režim 5 x 4 Gy. Podle Cochranovi metaanalýzy z roku 2018 není prokázán žádný rozdíl ve smyslu zlepšení celkového přežití při aplikování klasického frakcionačního režimu 10 x 3 Gy nebo 5 x 4 Gy. Jednorázové ozáření mozku vysokou dávkou konkrétně (1 x 10 Gy, 2 x 12 Gy, 2 x 15 Gy) se neosvědčilo a nedoporučuje se, pacientovi hrozila akutní toxicita až úmrtí. Obecně platí, čím vyšší dávka na frakci, tím více se zvyšuje riziko neurotoxicity. Z totožného důvodu se obecně nedoporučuje opakované ozáření celé mozkovny. (Hynková, Šlampa a Jančálek, 2016) Medián přežití je u WBRT asi 3–6 měsíců (Xu, et al., 2022).

Mezi typické akutní nežádoucí účinky patří bolest hlavy, nevolnost, závratě, únava a edematózní reakce. Dochází k lokální alopecii a jiné kožní reakci radiační dermatitidy. Co se týče chronických nežádoucích účinků, tak u většiny pacientů po WBRT dochází k poklesu kognitivních funkcí, poruchy hypotalamo–hypofyzárních funkcí a raritně k nekróze. Díky pokrokům v IMRT je nyní možné ozařovat mozek a zároveň chránit hipokampus. Jedna z technik je HA–WBRT (Hippocampal–avoidance whole brain radiotherapy). V oblasti hippocampu se nachází pouze 3 % mozkových metastáz. Účinnost paliativního ozařování by proto neměla být snížením dávky na tuto oblast ovlivněna. (Hynková, Šlampa a Jančálek, 2016)

Technika simultánní integrovaný boost (SIB) s WBRT je také z možností, jak léčit mozkové metastázy. Funguje na principu navýšení dávky v určitém menším objemu za současného ozařování objemnějších struktur. Při této technice je ozařována celá mozkovna (např. 3 Gy na frakci) a simultánně metastáza s vyšší dávkou na frakci (např. 4–5 Gy). Tato metoda se prokázala jako účinná, šetří kritické orgány a zároveň



zkracuje dobu léčby. (Xu et al., 2022) Dalším způsobem jak minimalizovat nežádoucí účinky je WBRT s memantinem. Memantin je nekompetitivní, nízkoafinitní antagonist N-methyl-D-aspartátového receptoru s otevřeným kanálem, který blokuje patologickou nadměrnou stimulaci N-methyl-D-aspartátových receptorů. (Brown et al., 2018) Nicméně v České republice není memantin pro tuto indikaci registrován (Kazda et al., 2019).

## **2.17 Systémová léčba**

Symptomatická systémová paliativní léčba mozkových metastáz zahrnuje léčbu glukokortikoidy, antiepileptiky (AED) a antikoagulancii, které pomáhají zmírnit příznaky. Glukokortikoidy zlepšují neurologické symptomy až u 75 % pacientů s mozkovým edémem a jsou indikovány u každého symptomatického pacienta. Dexamethason má minimální mineralokortikoidní účinek a dlouhý biologický poločas. Doporučená počáteční dávka dexamethasonu je 4–8 mg denně. Vyšší dávky se používají u pacientů se závažnými klinickými symptomy nebo u těch, kteří nereagují na léčbu do 48 hodin. Glukokortikoid–dexametazon se doporučuje podávat v dávce 2–4 mg denně před zahájením radioterapie i u asymptomatických pacientů, pokud je na zobrazovacích vyšetřeních patrný edém mozku. Cílem je aplikovat co nejnižší dávku vedoucí ke kontrole symptomů se snahou o jejich potlačení až vymizení.

Antiepileptika jsou indikována přibližně u 25 % pacientů, kteří mají epileptické záchvaty. Na druhou stranu neexistuje důkaz, že AED opravdu zabraňují záchvatům. Nejvhodnější terapie je vybrána na základě počtu, velikosti a umístění mozkových metastáz, dále dle primárního nádorového onemocnění, kontrole extrakraniálního onemocnění a výkonnostním stavu pacienta. Systémová chemoterapie se odvíjí na základě senzitivnosti primárního nádoru a permeability hematoencefalické bariéry (Lin a DeAngelis, 2015)

Preparáty cílené léčby ovlivňují mozkové metastázy, konkrétně u nemalobuněčného plicního karcinomu, melanomu a nádoru prsu (Šlampa et al., 2021).

Nemalobuněčný karcinom plic je méně senzitivní na chemoterapii než malobuněčný karcinom a pravděpodobně to platí i pro metastázy. U metastáz nemalobuněčného plicního karcinomu s mutací EFGR, tyrosinkinázové inhibitory jak starší (gefitinib, erlotinib, afatinib), tak hlavně mladší generace (osimertinib) se osvědčily v kontrole mozkových metastáz, ještě s lepší účinností než chemoterapie. Tyto preparáty mohou



vyvolat dlouhodobou odpověď nádoru s minimálními vedlejšími účinky. Role systémové terapie u malobuněčného karcinomu plic je zatím nejistá a nezdá se, že by prodlužovala přežití. Konvenční režimy chemoterapie, na které malobuněčný karcinom plic reaguje, však významně zatěžují pacienty a je nepravděpodobné, že by zlepšily kvalitu života. Radioterapie celého mozku je pravděpodobně nejlepší volbou. (Rick et al., 2019)

Pro léčbu melanomu s mutacemi BRAF jsou indikovány inhibitory serin/threoninové kinázy dabrafenib a vemurafenib. Ve studii fáze II byl dabrafenib spojen s 30,8% odpovědí na léčbu mozku u pacientů s progresivními metastázami po předchozí léčbě mozkového postižení a 39,3% intrakraniální odpovědí u jedinců, kteří předtím nepodstoupili tuto léčbu. Další alternativou je monoklonální protilátka ipilimumab, ordinovat se může buď samostatně, nebo v kombinaci s radiochirurgií.

Léčba pacientek s karcinomem prsu s mozkovými metastázami je primárně řízena molekulárním podtypem – pozitivita hormonálních receptorů/HER2-negativní, nebo HER2-pozitivní, triple-negativní (TNBC) (Moravan et al., 2020). Předpokládá se, že přibližně 20–30 % nádorů prsu nadměrně exprimuje receptor pro lidský epidermální růstový faktor (HER2). Trastuzumab, monoklonální protilátka, a inhibitory tyrozinkinázy včetně pazopanibu, lapatinibu, neratinibu a afatinibu jsou příklady cílených léčivých přípravků, které působí na dráhu HER2. Ve studii Fáze II LANDSCAPE bylo zařazeno 45 HER2 pozitivních pacientek s karcinomem prsu s mozkovými metastázami (které předtím nepodstoupily WBRT). Intrakraniální odpověď na lapatinib a kapecitabin byla pozorována u 65,9 % pacientů. Nicméně 49 % pacientek mělo toxicitu 3. a 4. stupně. (Tsao, 2015)

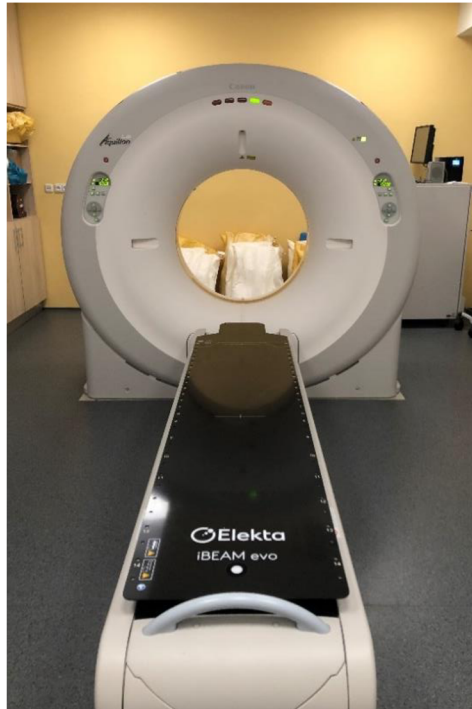
## **2.18 Algoritmus plánování zevní radioterapie mozkových metastáz**

### **2.18.1 Radioterapeutické konzilium**

Před zahájením ozařování je pacient lékařem poučen o zamýšleném průběhu léčby a případných vedlejších účincích. Pacient poté podepíše formulář informovaného souhlasu, čímž potvrdí svůj souhlas s navrhovanou léčbou. Základní proces lze rozdělit do několika kroků. Jejich provedení je dáno technickou infrastrukturou pracoviště. Na simulátoru probíhá příprava pacienta. Technologické specifikace zařízení umožňují lokalizaci, simulaci a kontrolu parametrů ozařování.

### 2.18.2 CT simulátor

CT simulátor je CT přístroj s vyšetřovacím otvorem (gantry) o dostatečném průměru viz Obrázek 2. Hlavním účelem simulátoru je připravit pacienta k následnému ozařování. Součástí přípravy je příprava fixačního zařízení a stanovení polohovacích pomůcek a lokalizace cílových objemů. Je nutné předem určit rozsah plánovacího CT.



Obrázek 2 CT simulátor

Zdroj:autor

RTG 2D simulátor na principu skiaskopie a skiografie lze použít k přímému plánování jednoduchých technik (např. dvě protilehlá pole aplikována při WBRT), kdy se pro výpočet dávky použije laterolaterální rozměr hlavy pacienta a požadovaná hloubka.

Kromě CT simulátoru jsou v místnosti instalovány klíčové zaměřovací systémy, které zaručují polohování pacienta. Laserový zaměřovací systém je umístěn na obou stranách místnosti a čelní laser je umístěn naproti simulátoru. Optický dálkoměr stanovuje vzdálenost mezi ohniskem a pokožkou a indikuje centrální paprsek pole.

Fixace pacienta je zásadním předpokladem pro správné provedení ozáření. Do identické polohy, která byla stanovena na CT simulátoru, musí být pacient uložen při každé frakci a setrvat v ní po celou dobu vlastního ozáření. Proto je zapotřebí zajistit dobře

reprodukovatelnou polohu. K fixaci hlavy se používá termoplastická orfitová maska, která se individuálně tvaruje ponořením do vodní lázně, kde změkne a následně je přenesena na oblast hlavy pacienta. Předtím než termoplastická maska stihne zatuhnout, práce radiologického asistenta musí být rychlá a precizní, masku připevní k podložce a jemným tlakem, čímž docílí přilnutí masky na cílenou oblast, ji tvaruje přímo na hlavě nemocného. Používají se tříbodové a pětibodové fixační masky. Po výrobě individuální masky následuje orientační lokalizace nádorového objemu a zakreslení značek (tzv. nulových bodů). Před zobrazením na simulátoru je zapotřebí nalepit RTG kontrastní značky, které definují souřadnicový systém ke stanovení izocentra. Prostřednictvím plánovacího CT zobrazení je zobrazena geometrická anatomie pacienta. Na základě přenesení snímků do 3D rekonstrukce může být zakreslen obrys pacienta, cílové objemy a kritické orgány.

### **2.18.3 Stanovení cílových objemů**

- Nádorový objem – Gross Tumor Volume (GTV)

Nádorový objem je stanovený diagnostickými zobrazovacími metodami, případně klinickým vyšetřením. Nemůžeme ho určit po radikálním chirurgickém zákroku. V případě ozařování jen neodstraněné mozkové metastázy lze využít fúzi CT/MR obrazů. V případě WBRT jde o celou mozkovnu a pro zobrazení hranic pomocí lebečního skeletu je samotný CT obraz plně vyhovující.

- Klinický cílový objem – Clinical Target Volume (CTV)

Je zde zahrnut objem GTV spolu s lemem mikroskopického šíření nádoru. Patří sem i svodný lymfatický systém, který však při ozařování cílového objemu v mozkovně nepřichází v úvahu.

- Plánovací cílový objem – Planning Target Volume (PTV)

Zahrnuje objem CTV s lemem, který kompenzuje nepřesnosti v důsledku limitů reprodukovatelnosti nastavení a dále vlivem pohybů či změn velikosti a tvaru jednotlivých orgánů. PTV lem se orientuje od několika milimetrů do několika centimetrů. Při ozařování mozkovny v kvalitní fixační masce pro hlavu nepřekračuje 5mm.

- Kritické orgány – Organs at Risk (OaR)

Jde o zdravé tkáně, které mají vyšší radiosenzitivitu. Z důvodu nežádoucích účinků je nutné u těchto tkání a orgánů dodržet toleranční dávku. Při ozařování mozku jde především o struktury oka, optické nervy a jejich křížení a hippocampus.

#### **2.18.4 Vypracování izodózního plánu**

Pro vypracování izodózního plánu se používá speciální software, tzv. plánovací systém. Nejprve v konturovacím modulu radiační onkolog zakreslí cílové objemy a kritické orgány, předepíše celkovou dávku, dávku na frakci a zvolí frakcionační režim. Radiologickým fyzikem či radiologickým asistentem s kontrolou fyzika je zpracováván izodózní plán, je vypočítána distribuce dávky v cílovém objemu a v kritických orgánech. Může být zpracováno více alternativ, ze kterých se vybere jedna optimální. Jednotlivé plány porovnáváme pomocí dávkově objemového histogramu (DVH), který zobrazuje dávku aplikovanou v dané části plánovacího objemu a v kritickém orgánu. Pokud je plán schválen lékařem, data jsou zaslána k simulaci.

#### **2.18.5 Simulace**

Pacienta nastavíme do stejné polohy jako při plánovacím CT. Plánovací systémem vypočítal souřadnice izocentra. Pomocí koordinátorů x, y, z, se nastaví vyšetřovací stůl. Správnost nastaveného izocentra a polí, zjistíme porovnáním snímků ze směru konkrétního svazku s digitálně rekonstruovanými rentgenogramy (DRR) z plánovacího systému. Toto ověření lze nahradit i přímo na lineárním urychlovači pomocí kV–CBCT a techniky IGRT, což se dnes v praxi převážně provádí.

#### **2.18.6 Verifikace léčby a vlastní ozáření**

Parametry polí a data z plánovacího systému jsou odeslány do ozařovače. Zde řídicí softwary zajišťují automatické nastavení parametrů u konkrétního pacienta (např. poloha stolu, velikost pole). Pokud jsou všechny parametry v souladu, může dojít k vlastnímu ozáření. Většinou u prvního ozáření je provedena kontrola, zda je vše v pořádku. V průběhu léčby mohou vzniknout nežádoucí změny, proto pacient navštěvuje zpravidla 1x týdně svého ošetřujícího lékaře dle potřeby, subjektivních obtíží a klinického stavu i častěji. (Hynková a Šlampa, 2012) (Richter, 2023)

## **2.19 Nežádoucí účinky léčby**

### **2.19.1 Akutní nežádoucí účinky**

Akutní (časné) nežádoucí účinky se začínají objevovat během ozařování a pokračují až 3 měsíce po jeho skončení. Léčba technikou WBRT nese řadu akutních i pozdních nežádoucích účinků. Mezi akutní nežádoucí účinky patří bolest hlavy, rozmazané vidění, kožní erytém, alopecie (opětovný růst za 2–4 měsíce), únava, ospalost, zvracení, změněné vnímání chuti a čichu a serózní zánět středního ucha. Vzácně může dojít až k ototoxicitě. (Arora et al., 2023)

Po radiochirurgickém zákroku jsou akutní nežádoucí účinky vzácné. Zřídka se vyskytuje nevolnost. Pacient může pociťovat nevolnost při ozáření v blízkosti IV. komory mozkové. Pokud se nějaké příznaky objeví, obvykle do 48 hodin odezní. U pacientů lidí, kteří mají epileptické záchvaty, pokud by se mohly tyto obtíže objevovat, tak během prvních 24 hodin od zahájení radiochirurgické léčby. Instalace stereotaktického rámu může mít za následek krvácení, infekci a problémy s hojením místa vpichu. (Hynková, Šlampa a Jančálek, 2016)

### **2.19.2 Pozdní nežádoucí účinky**

Po měsících nebo letech léčby se mohou objevit pozdní (chronické) nežádoucí účinky, které jsou obvykle trvalé. Významněji po WBRT dochází k neurokognitivnímu poklesu, u radiochirurgické léčby jsou pacienti méně ohroženi. Dále se vyskytuje snížení cerebrální funkce, šedý zákal až slepota. (Willett et al., 2015) Trvalá alopecie, poruchy hypotalomo–hypofyzárních funkcí, leukoencefalopatie a ojediněle vyskytující se nekróza jsou dalšími možnými následky po ozařování celé mozkovny. Pacienti, kteří již trpí leukoaraiózou mají vyšší riziko leukoencefalopatie. (Hynková, Šlampa a Jančálek, 2016) Vzhledem k prognóze však při mozkových metastázách nestojí pozdní nežádoucí účinky léčba v popření klinického zájmu (Richter, 2023).

## **3 Praktická část**

### **3.1 Cíle a výzkumné předpoklady**

V mé bakalářské práci na téma Paliativní radioterapie mozkových metastáz je hlavním cílem charakterizovat soubor 25 pacientů s metastázami na mozku. U hodnocených pacientů je popisováno pohlaví, věk, primární nádor, předchozí radioterapie, extrakraniální metastázy, vlastní radioterapie, celková obdržená dávka, frakcionace, dokončení léčby, celkový stav v průběhu ozařování a celková doba přežití.

Výzkumným předpokladem jsou odlišné výsledky pacientů na základě typu primárního nádoru a pozdějších nežádoucích účinků léčby.

### **3.2 Metody**

Výzkumná data byla získávána ze zdravotnické dokumentace na oddělení radiační onkologie v Krajské nemocnici v Liberci. Ve výzkumné části bylo analyzováno 25 pacientů, kteří byli léčeni v roce 2022 a 2023 paliativní radioterapií na metastáze v mozku. Získaná data jsou přehledně zpracována do tabulek, grafů v programu Microsoft Excel. Analýza celkové stavu pacientů v průběhu radioterapie byla posuzována prostřednictvím Karnofsky performance status scale. Hodnoty pacientů jsou zaznamenány v absolutních a relativních četnostech. Výzkumná metoda byla kvalitativního charakteru.

### 3.3 Analýza výzkumných dat

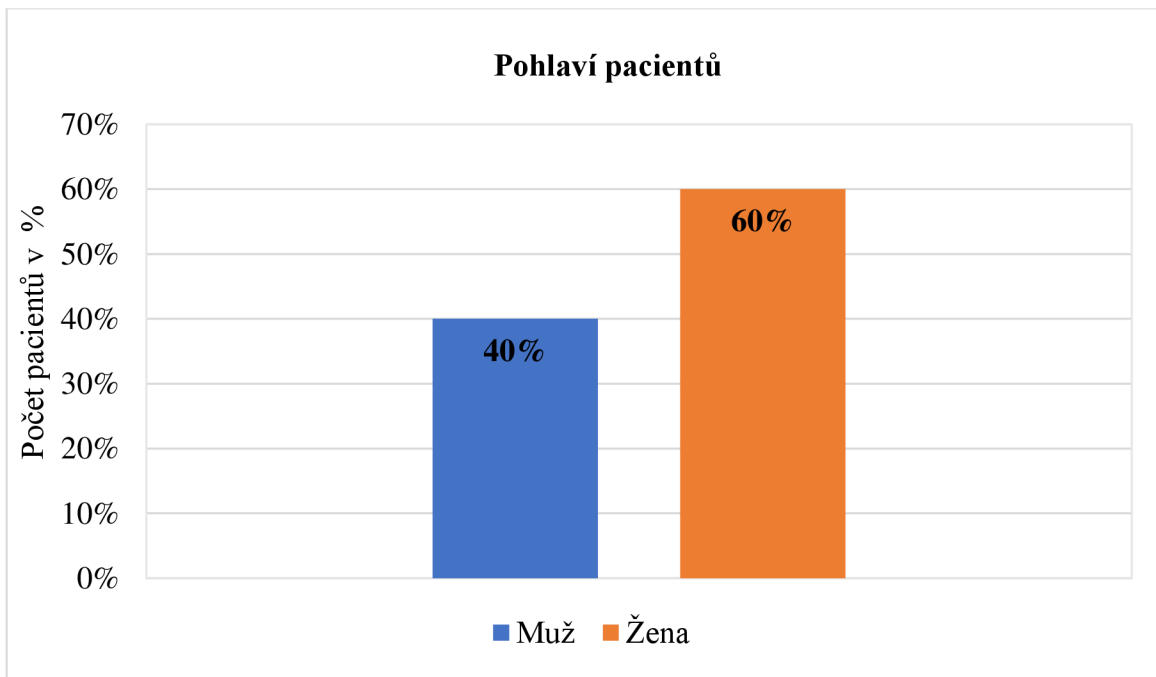
#### Charakteristika pacientů

##### Pohlaví pacientů s mozkovými metastázami

Tabulka 2 Pohlaví pacientů s mozkovými metastázami

Pohlaví	Absolutní četnost	Relativní četnost v %
Muž	10	40%
Žena	15	60%
<b>Celkem</b>	25	100%

Zdroj: vlastní zpracování



Graf 1 Pohlaví pacientů s mozkovými metastázami

Zdroj: vlastní zpracování

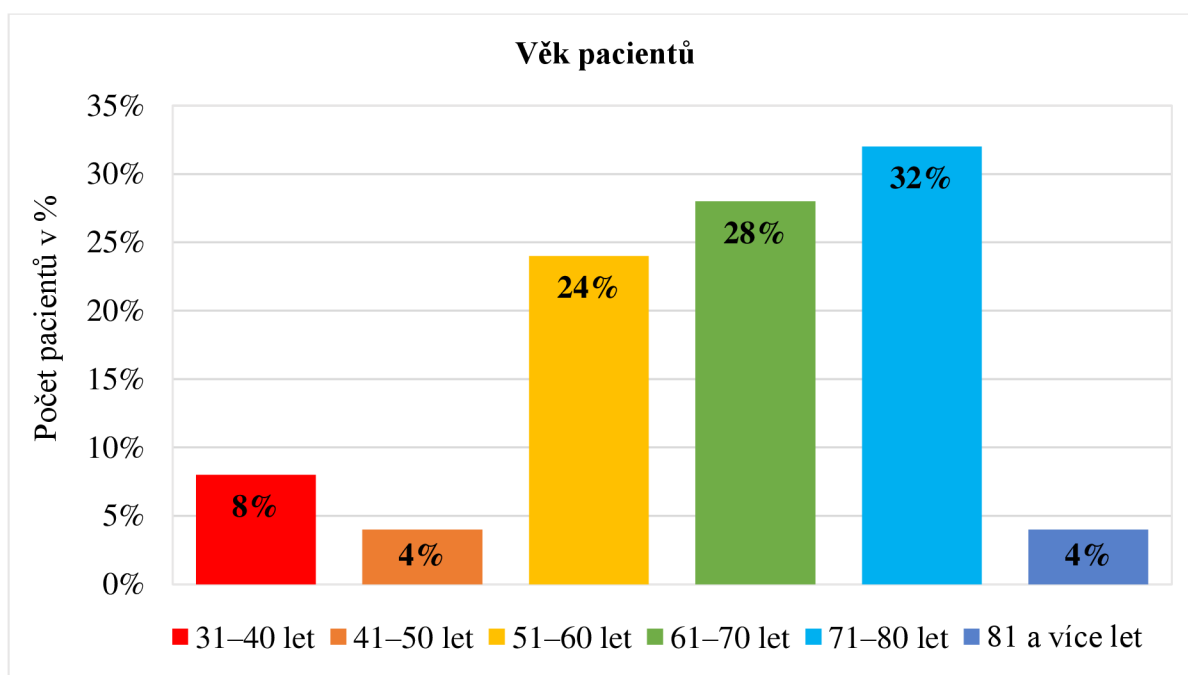
Celkový počet pacientů je 25 (100 %). Z grafu vyplývá, že početnější skupinu tvoří ženy, kterých bylo 15 (60 %). O něco méně bylo mužů, přesněji 10 (40 %).

## Věkové rozdělení pacientů s mozkovými metastázami

Tabulka 3 Věkové rozdělení pacientů s mozkovými metastázami

Věk pacienta	Absolutní četnost	Relativní četnost v %
31–40 let	2	8%
41–50 let	1	4%
51–60 let	6	24%
61–70 let	7	28%
71–80 let	8	32%
81 a více let	1	4%
<b>Celkem</b>	<b>25</b>	<b>100%</b>

Zdroj: vlastní zpracování



Graf 2 Věkové rozdělení pacientů s mozkovými metastázami

Zdroj: vlastní zpracování

Ve druhém grafu jsou pacienti s mozkovými metastázami rozdělení dle věkové kategorie. Nejmladší pacientce s mozkovými metastázami bylo 35 let a nejstaršímu pacientovi bylo 81 let. Z celkového počtu 25 (100 %) pacientů je nejpočetnější kategorie 71–80 let o počtu 8 (32 %) pacientů. Druhou nejpočetnější skupinu tvořilo 7 (28 %) pacientů ve věkovém rozmezí 61–70 let. Třetí nejpočetnější skupinu zahrnovalo 6 (24 %) pacientů ve věkové



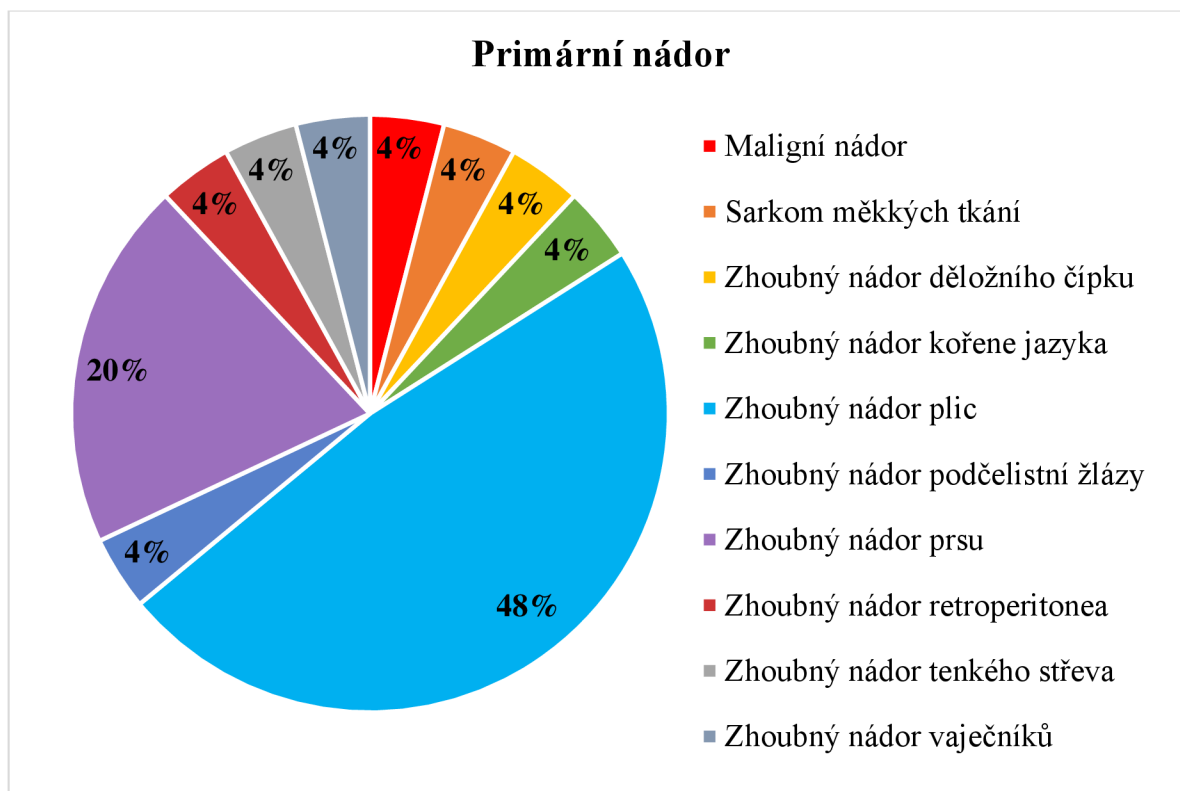
kategorii 51–60 let. O něco méně početnější byla kategorie 31–40 let, která pojímala pouze 2 (8 %) pacienty. Nejméně a zároveň stejně početné byly věkové kategorie 41–50 let a 81 a více let, které zahrnovaly 1 (4 %) pacienta.

### **Primární nádor pacientů s mozkovými metastázami**

*Tabulka 4 Primární nádor pacientů s mozkovými metastázami*

<b>Primární nádor</b>	<b>Absolutní četnost</b>	<b>Relativní četnost v %</b>
Maligní nádor	1	4%
Sarkom měkkých tkání	1	4%
Zhoubný nádor děložního čípku	1	4%
Zhoubný nádor kořene jazyka	1	4%
Zhoubný nádor plic	12	48%
Zhoubný nádor podčelistní žlázy	1	4%
Zhoubný nádor prsu	5	20%
Zhoubný nádor retroperitonea	1	4%
Zhoubný nádor tenkého střeva	1	4%
Zhoubný nádor vaječníků	1	4%
<b>Celkem</b>	<b>25</b>	<b>100%</b>

Zdroj: vlastní zpracování



Graf 3 Primární nádor pacientů s mozkovými metastázami

Zdroj: vlastní zpracování

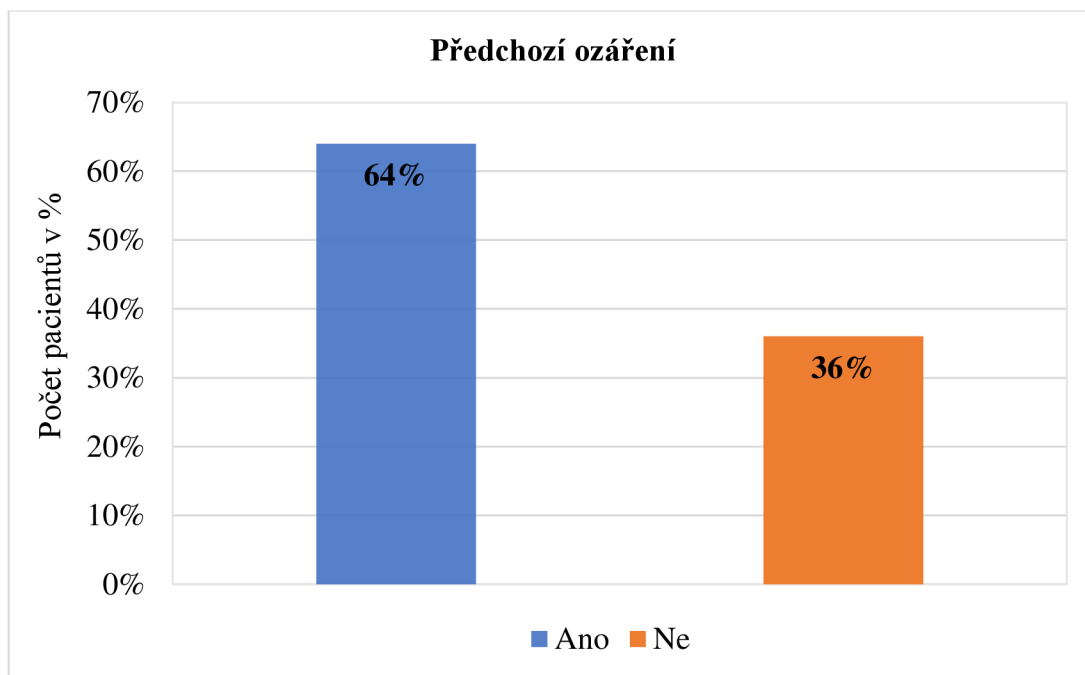
Primární nádor u pacientů s mozkovými metastázami je zaznamenán ve třetím grafu. Celkový počet pacientů byl 25 (100 %). Nejpočetnější skupina byla se zhoubným nádorem plic o počtu 12 (48 %) pacientů. Druhou nejpočetnější skupinu tvořilo 5 (20 %) pacientek se zhoubným nádorem prsu. Zbývající primární nádory konkrétně maligní melanom, sarkom měkkých tkání, zhoubný nádor děložního čípku, zhoubný nádor kořene jazyka, zhoubný nádor podčelistní žlázy, zhoubný nádor retroperitonea, zhoubný nádor tenkého střeva a zhoubný nádor vaječníků byl zastoupen pokaždé jen 1 (4 %) pacientem.

### Předchozí ozáření pacientů s mozkovými metastázami

Tabulka 5 Předchozí ozáření pacientů s mozkovými metastázami

Předchozí ozáření	Absolutní četnost	Relativní četnost v %
Ano	16	64%
Ne	9	36%
<b>Celkem</b>	<b>25</b>	<b>100%</b>

Zdroj: vlastní zpracování



Graf 4 Předchozí ozáření pacientů s mozkovými metastázami

Zdroj: vlastní zpracování

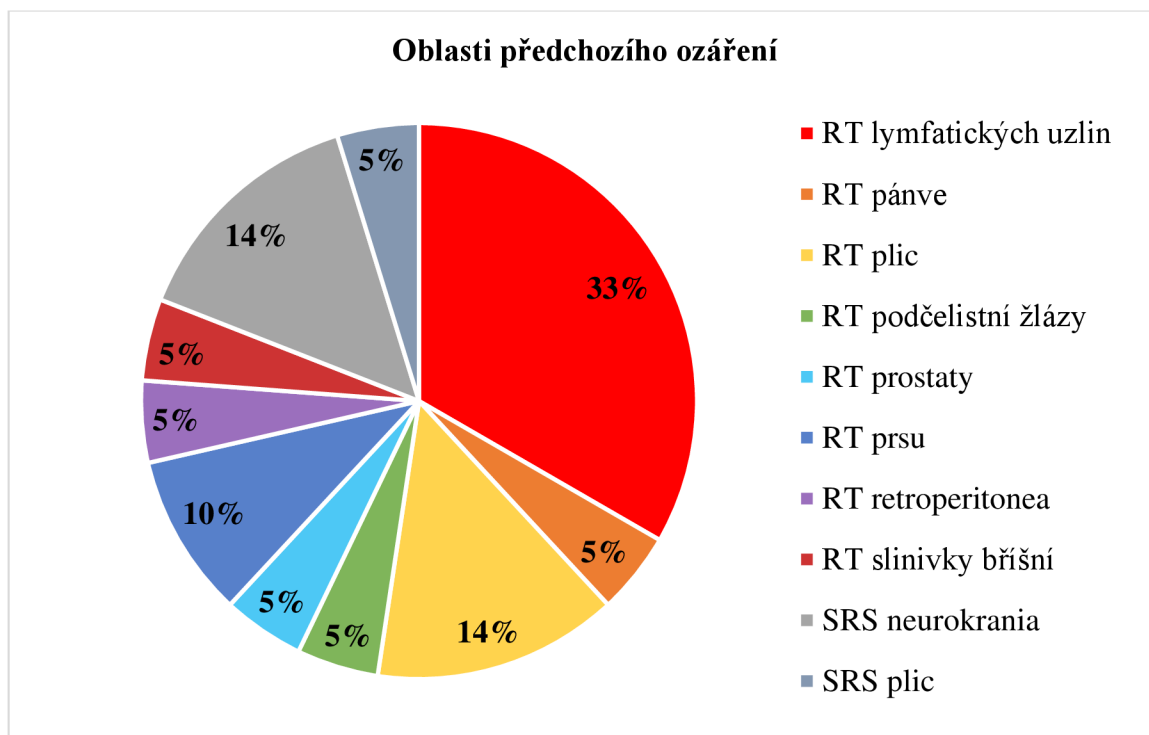
Z grafu 4 můžeme vypočítat, že z celkového počtu 25 (100 %) pacientů mělo předchozí ozáření 16 (64 %) pacientů. Druhá méně početná skupina zahrnovala 9 (36 %) pacientů, kteří předchozí ozáření nepodstoupili.

### Oblasti předchozího ozáření u pacientů s mozkovými metastázami

Tabulka 6 Oblasti předchozího ozáření u pacientů s mozkovými metastázami

Oblasti ozáření	Absolutní četnost	Relativní četnost v %
RT lymfatických uzlin	7	33%
RT pánve	1	5%
RT plic	3	14%
RT podčelistní žlázy	1	5%
RT prostaty	1	5%
RT prsu	2	10%
RT retroperitonea	1	5%
RT slinivky břišní	1	5%
SRS neurokrania	3	14%
SRS plic	1	5%
<b>Celkem</b>	<b>21</b>	<b>100%</b>

Zdroj: vlastní zpracování



Graf 5 Oblasti předchozího ozáření u pacientů s mozkovými metastázami

Zdroj: vlastní zpracování

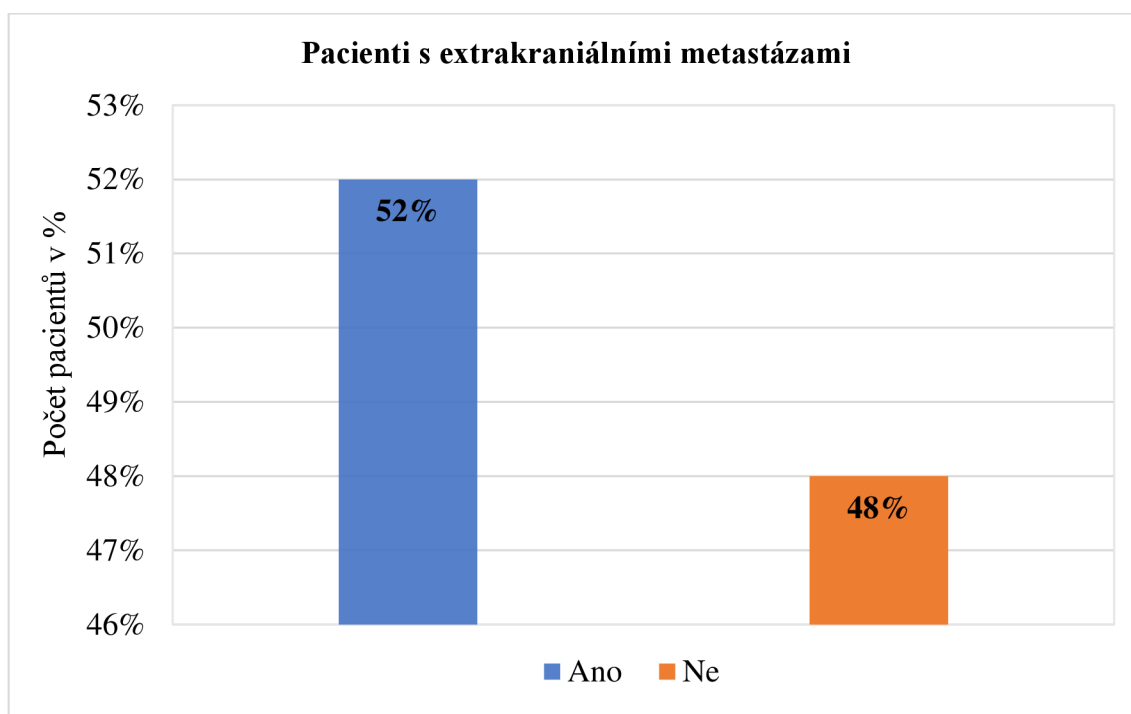
Pátý graf se zaměřuje na oblasti předchozího ozáření. Počet pacientů, kteří podstoupili předchozí ozařování, je 16. Důležité je poznamenat, že někteří pacienti podstoupili více než jedno předchozí ozáření, byli ozařováni na dvě až tři oblasti. Nejpočetnější skupina zahrnovala 7 (33 %) pacientů, jednalo se o radioterapii lymfatických uzlin. Druhou početnější skupinu tvořili 3 (14 %) pacienti s radioterapií na oblast plic. Třetí stejně početnou skupinu zaujímali 3 (14 %) pacienti, kteří byli ozařováni stereotaktickou technikou, konkrétně Laksellovým gama nožem na oblast neurokrania. U stejně početné čtvrté skupiny 2 (10 %) pacientů byla provedena radioterapie prsu. Pátá skupina byla tvořena 1 (5 %) pacientem, který byl na stereotaktickém ozáření plic, prostřednictvím přístroje Cyberknife. Zbylé skupiny zahrnovali 1 (5 %) pacienta, jednalo se o radioterapii oblastí retroperitonea, prostaty, podčelistní žlázy a pánve.

## Extrakraniální metastázy u pacientů s mozkovými metastázami

Tabulka 7 Extrakraniální metastázy u pacientů s mozkovými metastázami

Extrakraniální metastázy	Absolutní četnost	Relativní četnost v %
Ano	13	52%
Ne	12	48%
<b>Celkem</b>	<b>25</b>	<b>100%</b>

Zdroj: vlastní zpracování



Graf 6 Extrakraniální metastázy u pacientů s mozkovými metastázami

Zdroj: vlastní zpracování

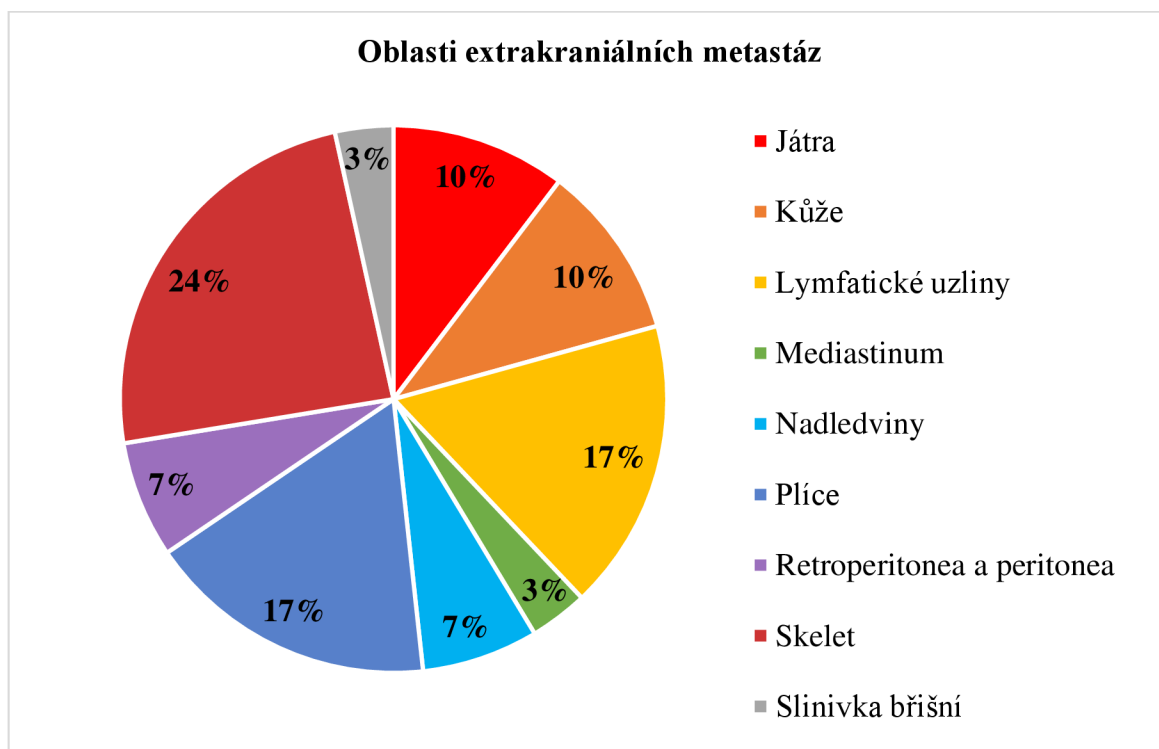
Šestý graf popisuje pacienty, kteří měli extrakraniální metastázy. Celkový počet byl 25 (100 %) pacientů. Téměř obě skupiny byly početně identické, ale početnější byla skupina pacientů 13 (52 %) u kterých se extrakraniální metastázy vyskytovaly. Počet pacientů bez extrakraniálních metastáz byl 12 (48 %).

## Oblasti extrakraniálních metastáz u pacientů s mozkovými metastázami

Tabulka 8 Oblasti extrakraniálních metastáz u pacientů s mozkovými metastázami

Oblasti extrakraniálních metastáz	Absolutní četnost	Relativní četnost v %
Játra	3	10%
Kůže	3	10%
Lymfatické uzliny	5	17%
Mediastinum	1	3%
Nadledviny	2	7%
Plíce	5	17%
Retroperitonea a peritonea	2	7%
Skelet	7	24%
Slinivka břišní	1	3%
<b>Celkem</b>	<b>29</b>	<b>100%</b>

Zdroj: vlastní zpracování



Graf 7 Oblasti extrakraniálních metastáz u pacientů s mozkovými metastázami


Zdroj: vlastní zpracování

Sedmý graf se zabývá oblastmi extrakraniálních metastáz u pacientů. Celkový počet pacientů s extrakraniálními metastázami byl 13. Někteří z pacientů měli více než jednu

extrakraniální metastázu. U nejpočetnější skupiny 7 (24 %) pacientů se jednalo o skelet. Stejně početné skupiny byly oblasti plic a lymfatických uzlin, které zahrnovaly 5 (17 %) pacientů. O něco méně početné byly oblasti jater a kůže, které se objevily u 3 (10 %) pacientů. Extrakraniální metastázy v oblasti retroperitonea a peritonea a také nadledvin byly u 2 (7 %) pacientů. Nejméně početné skupiny extrakraniálních metastáz byly v oblastech mediastina a slinivky břišní, které byly pouze u 1 (3 %) pacienta.

### **Radioterapie pacientů s mozkovými metastázami**

Pacienti z Krajské nemocnice Liberec byli seznámeni s průběhem léčby. Poté byla provedena příprava na CT simulátoru, kde je nedílnou součástí fixace pacientů a lokalizace. Pacientovi byla provedena lokalizace cílových objemů kaudálně na bázi lební nebo okraj obratle C1, ventrálně frontální okraj kalvy, dorzálně okcipitální okraj kalvy a kraniálně horní okraj kalvy. Kritickými orgány u ozařování mozkových metastáz jsou oči, čočky, optické nervy, chiasma opticum, hypofýza a hipokampus. U plánovacího cílového objemu (PTV) byl zajištěn lem o rozměru 0,5 cm. Nedílnou součástí plánovacího CT bylo zhotovení fixačních pomůcek: tříbodové orbitové fixační masky viz Obrázek 3 a dále se pro upevnění pozice pacienta použila pomůcka tzv. podložka pod kolena (knee support).

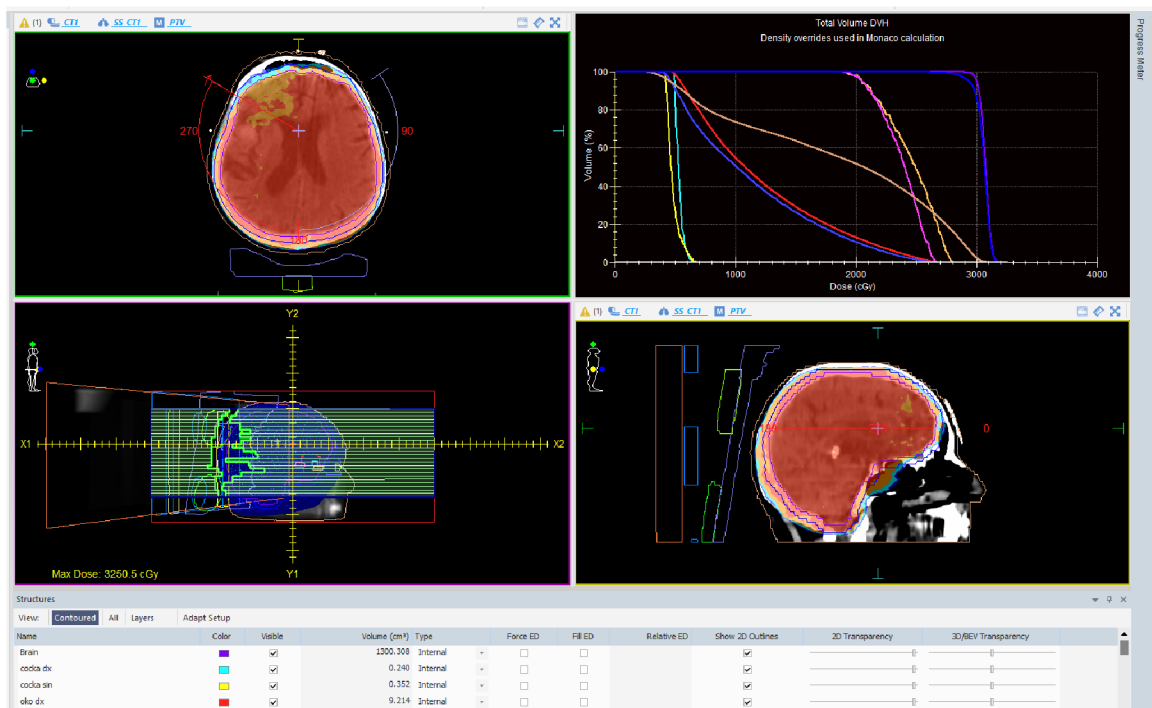


*Obrázek 3 Tříbodová orbitová fixační maska*

Zdroj: autor

Po zajištění pacientovi polohy následovalo zakreslení značek na orfítovou masku pro správné stanovení izocentra. Následně bylo zhotoveno plánovací CT s řezy po 3 mm a bez použití kontrastní látky.

Lékař spolu s radiologickým fyzikem stanovil v plánovacím systému MONACO již zmíněné kritické orgány, cílové objemy a definoval dávku pro konkrétního pacienta. Tím byl stanoven izodózní plán, včetně dávkově–objemového histogramu (DVH), který popisuje aplikovanou dávku v plánovaném objemu pacienta viz Obrázek 4. V průběhu radioterapie byla provedena verifikace léčby, zda byly parametry v souladu. Pacienti s mozkovými metastázami byli ozařováni na lineárním urychlovači Elekta Synergy Platform (LINAC), který využívá vysokoenergetický svazek fotonů o energii 6 MeV. Vycházející svazek byl tvarován za pomoci vícelamelového kolimátoru (MLC). Pacienti byli ozařováni technikou IMRT (radioterapie s modulovanou intenzitou) konkrétně typem Volumetric Arc Therapy (VMAT) na celé neurokranium.



Obrázek 4 Izodózní plán, včetně dávkově objemového histogramu

Zdroj: autor

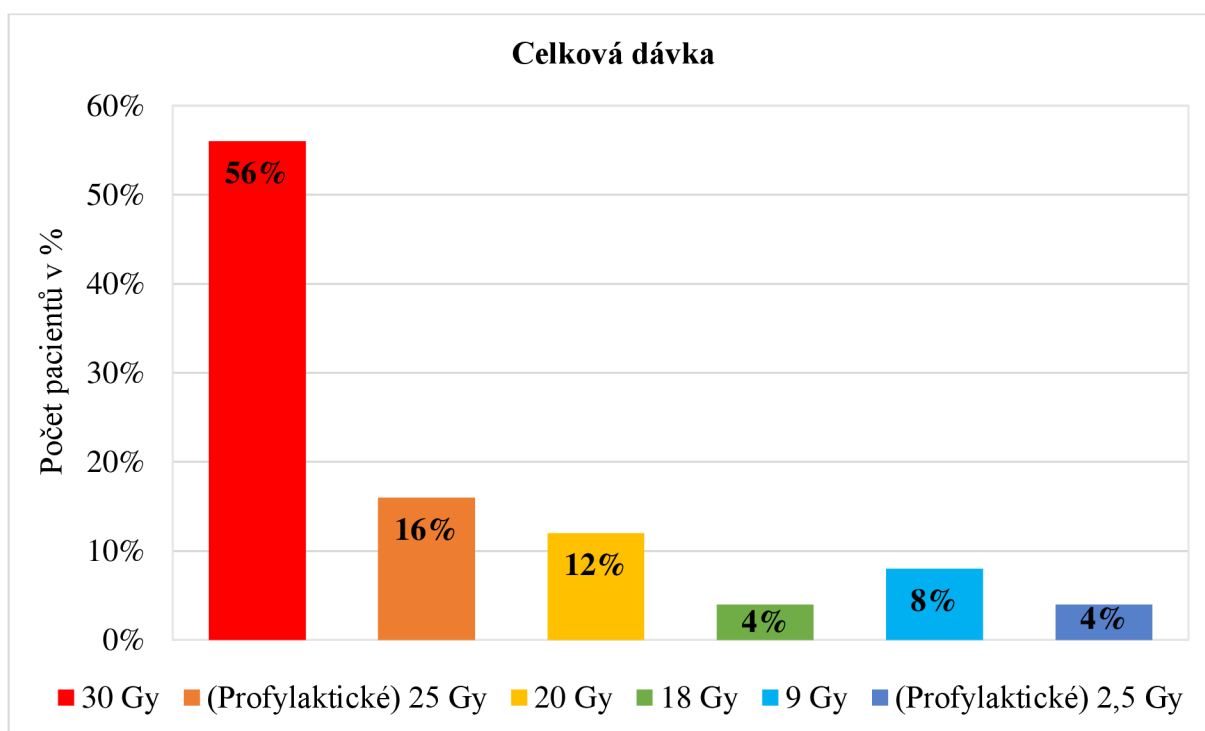


## Obdržená celková dávka u pacientů s mozkovými metastázami

Tabulka 9 Obdržená dávka pacientů s mozkovými metastázami na 1 frakci

Celková dávka	Absolutní četnost	Relativní četnost v %
30 Gy	14	56%
(Profylaktické) 25 Gy	4	16%
20 Gy	3	12%
18 Gy	1	4%
9 Gy	2	8%
(Profylaktické) 2,5 Gy	1	4%
<b>Celkem</b>	<b>25</b>	<b>100%</b>

Zdroj: vlastní zpracování



Graf 8 Obdržená celková dávka pacientů s mozkovými metastázami

Zdroj: vlastní zpracování

Osmý graf znázorňuje celkové dávky, které pacienti obdrželi při vlastním ozařování mozkových metastáz. Při celkovém počtu 25 (100 %) pacientů. Nejpočetnější skupina 14 (56 %) pacientů obdržela celkovou dávku 30 Gy. Preventivní tedy profylaktické ozařování podstoupili 4 (16 %) pacienti s celkovou dávkou 25 Gy. Celková dávka 20 Gy byla aplikována u 3 (12 %) pacientů. Méně početná skupina byla se 2 (8%) pacienty

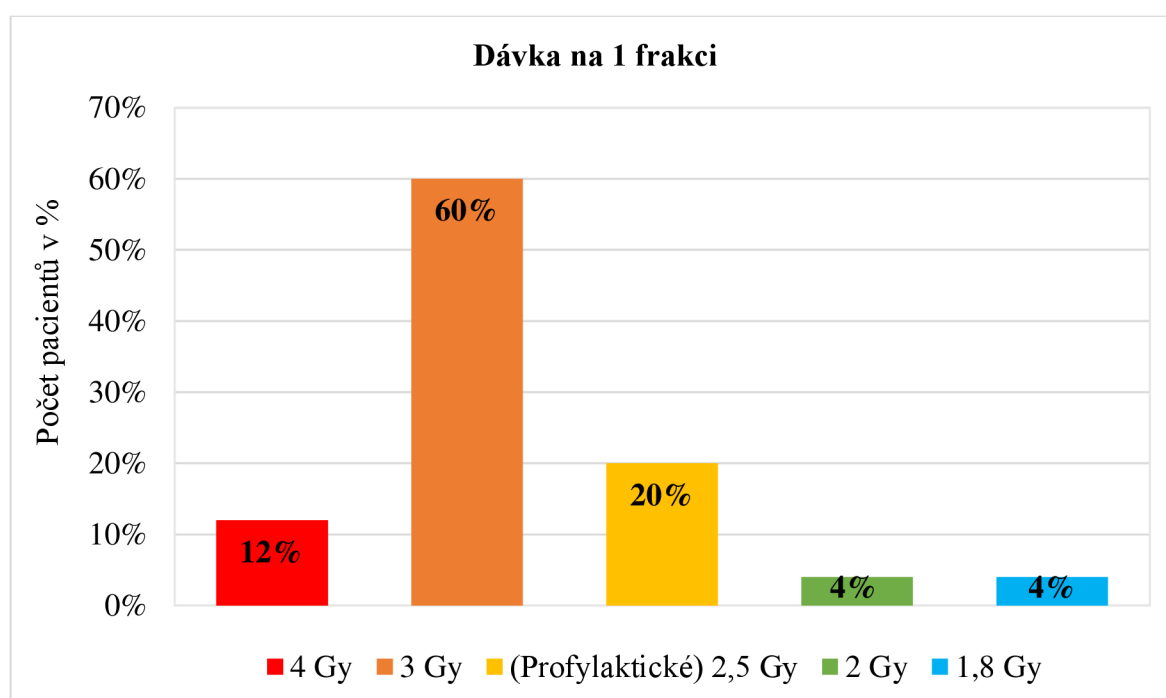
s celkovou dávkou 9 Gy. Nejméně zastoupené byly celkové dávky 18 Gy a u profylaktického ozařování 2,5 Gy, které se vždy vyskytovaly jen u 1 (4 %) pacienta.

### Obdržená dávka pacientů s mozkovými metastázami na 1 frakci

Tabulka 10 Obdržená dávka pacientů s mozkovými metastázami na 1 frakci

Dávka na 1 frakci	Absolutní četnost	Relativní četnost v %
4 Gy	3	12%
3 Gy	15	60%
(Profylaktické) 2,5 Gy	5	20%
2 Gy	1	4%
1,8 Gy	1	4%
<b>Celkem</b>	<b>25</b>	<b>100%</b>

Zdroj: vlastní zpracování



Graf 9 Obdržená dávka pacientů s mozkovými metastázami na 1 frakci

Zdroj: vlastní zpracování

Devátý graf je zaměřen na obdržené dávky pacientů na frakci u radioterapie mozkových metastáz. Z celkového počtu 25 (100 %) pacientů byla aplikována dávka 3 Gy na frakci u 15 (60 %) pacientů. Profylaktické ozařování dávkou 2,5 Gy na frakci bylo vykonáno

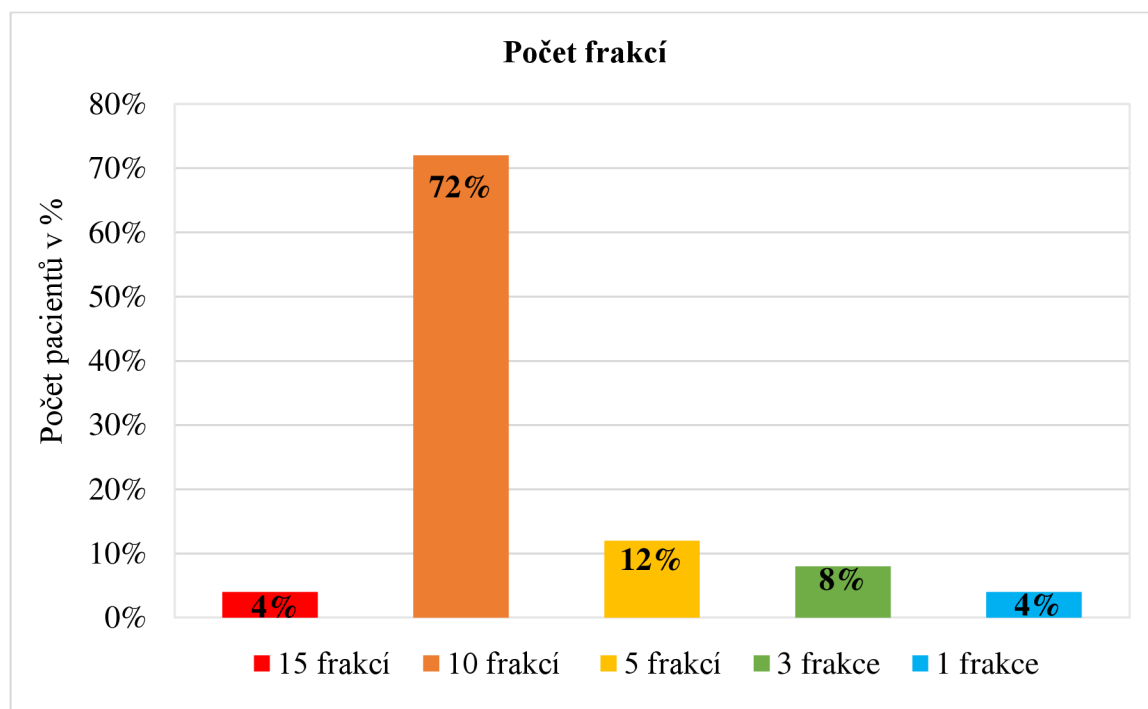
u 5 (20 %) pacientů. U 3 (12 %) pacientů byla získána dávka 4 Gy na frakci. Stejně početné byly skupiny s dávkami na frakci 2 Gy a 1,8 Gy, které obdržel vždy 1 (4 %) pacient.

### Frakcionace u pacientů s mozkovými metastázami

Tabulka 11 Počet frakcí u pacientů s mozkovými metastázami

Počet frakcí	Absolutní četnost	Relativní četnost v %
15 frakcí	1	4%
10 frakcí	18	72%
5 frakcí	3	12%
3 frakce	2	8%
1 frakce	1	4%
<b>Celkem</b>	25	100%

Zdroj: vlastní zpracování



Graf 10 Počet frakcí u pacientů s mozkovými metastázami

Zdroj: vlastní zpracování

Desátý graf vyobrazuje počet frakcí u pacientů s metastázami v mozku. Z celkového počtu 25 (100 %) pacientů vyplývá, že nejčastější frakcionační režim byl 10 frakcí u 18 (72 %) pacientů. Celkový počet 5 frakcí byl aplikován u 3 (12 %) pacientů.

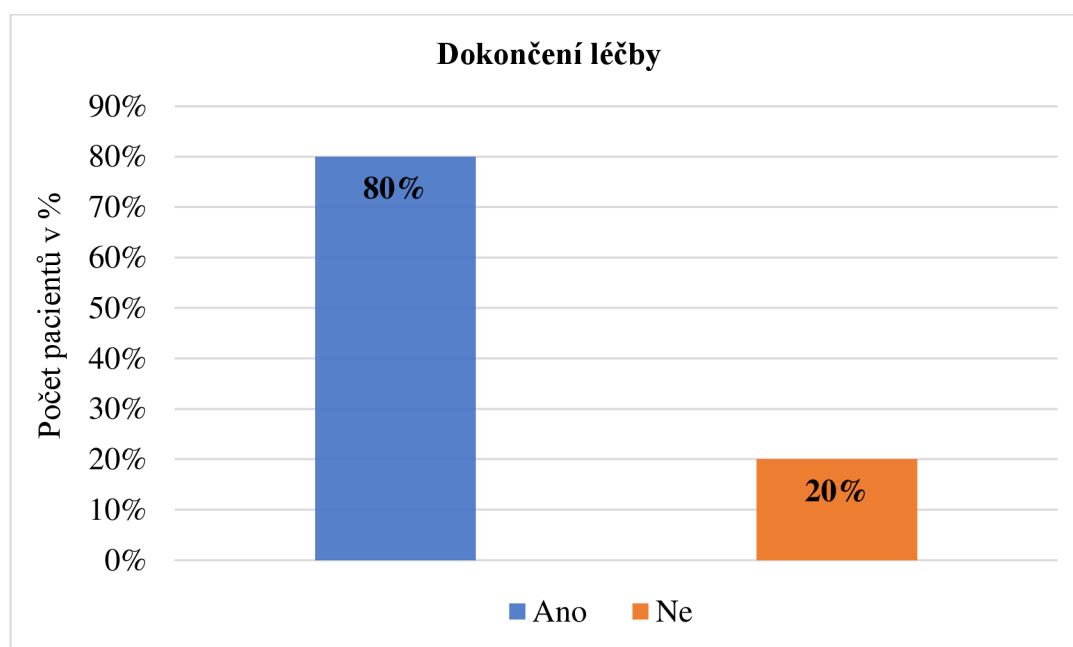
U 2 (8 %) pacientů byl dokončen režim 3 frakcí. Dále u 1 (4 %) pacienta byl dosažen režim 15 frakcí. Pouze 1 (4 %) pacient byl ozářen v 1 frakci.

### Dokončení léčby u pacientů s mozkovými metastázami

Tabulka 12 Dokončení léčby u pacientů s mozkovými metastázami

Dokončení léčby	Absolutní četnost	Relativní četnost v %
Ano	20	80%
Ne	5	20%
<b>Celkem</b>	<b>25</b>	<b>100%</b>

Zdroj: vlastní zpracování



Graf 11 Dokončení léčby u pacientů s mozkovými metastázami

Zdroj: vlastní zpracování

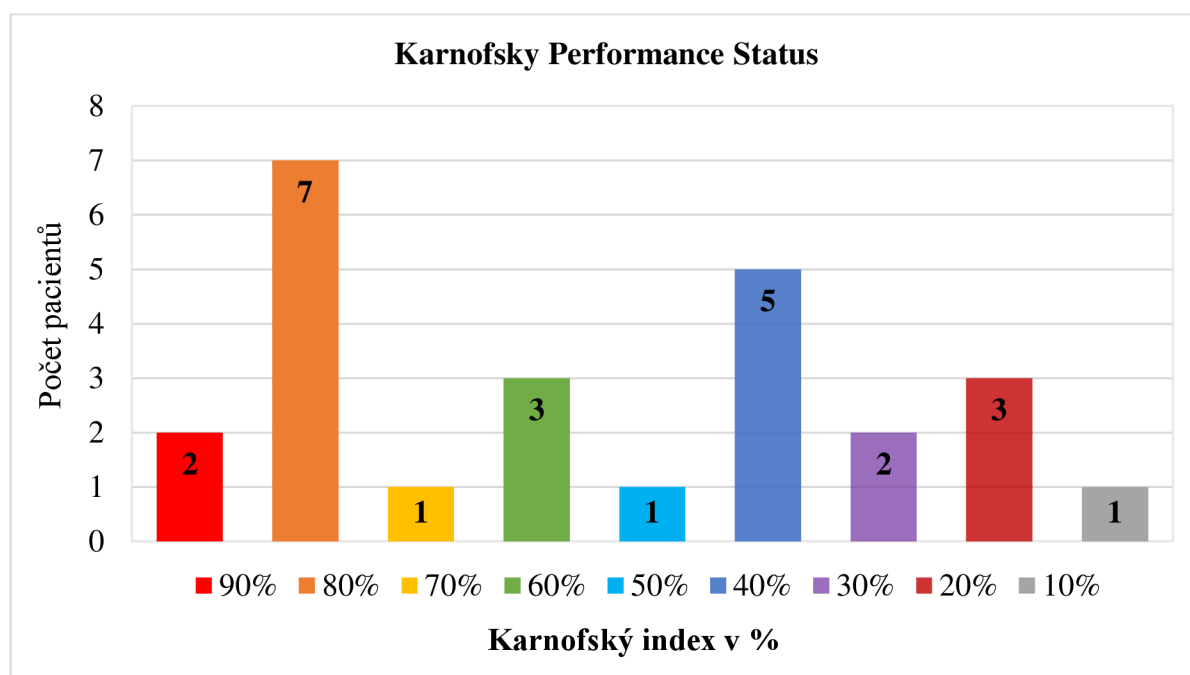
Jedenáctý graf znázorňuje počet pacientů, kteří dokončili radioterapii mozkových metastáz. Z grafu vyplývá, že 20 (80 %) pacientů dokončilo ozařování a pouze 5 (20 %) pacientů léčbu předčasně ukončili z různých důvodů. Celkový počet pacientů byl 25 (100 %) pacientů

## Zhodnocení stavů pacientů během léčby prostřednictvím Karnofsky Performance Status

Tabulka 13 Karnofský index pacientů s mozkovými metastázami v průběhu paliativní radioterapie

Karnofský index v %	Absolutní četnost	Relativní četnost v %
90%	2	8%
80%	7	28%
70%	1	4%
60%	3	12%
50%	1	4%
40%	5	20%
30%	2	8%
20%	3	12%
10%	1	4%
<b>Celkem</b>	25	100 %

Zdroj: vlastní zpracování



Graf 12 Karnofský index pacientů s mozkovými metastázami v průběhu paliativní radioterapie

Zdroj: vlastní zpracování

Dvanáctý graf popisuje celkový stav pacientů pomocí Karnofského indexu (KI) v průběhu radioterapie mozkových metastáz. Celkový počet pacientů byl 25 (100 %). Nejpočetnější skupina 7 (28 %) pacientů měla v průběhu léčby KI 80 %. Ve skupině pacientů

s KI 40 % jich bylo 5 (20 %). Se stejným počtem 3 (12 %) pacientů byly skupiny s KI 60 % a 20 %. Dále shodný počet 2 (8 %) pacientů měly skupiny s KI 90 % a 30 %. Nejméně početné s 1 (4 %) pacientem byly skupiny s KI 70 %, 50 % a 10 %.

### **Celková doba přežití pacientů s mozkovými metastázami**

*Tabulka 14 Celková doba přežití pacientů s mozkovými metastázami*

<b>Celková doba přežití</b>	
244 dní	
145 dní	
110 dní	
88 dní	<b>Průměr</b>
82 dní	77 dní
75 dní	
73 dní	
59 dní	<b>Medián</b>
57 dní	73 dní
36 dní	
20 dní	
11 dní	
6 dní	

Zdroj: vlastní zpracování

Celková doba přežití pacientů s mozkovými metastázami je shrnuta v tabulce č. 13. Celková doba přežití byla hodnocena u pacientů, kteří zemřeli. Průměrná doba přežití hodnocených pacientů byla 77 dní, v přepočtu 2,6 měsíce (rozmezí 6–244 dnů). Medián doby přežití je 73 dní, což odpovídá 2,4 měsícům.

### **3.4 Vyhodnocení cílů a výzkumných otázek/předpokladů**

Teoretickými cíli mé bakalářské práce bylo popsat paliativní radioterapii mozkových metastáz. Výzkumným cílem byla charakterizace hodnocených pacientů z Krajské nemocnice Liberec léčených paliativní radioterapií mozkových metastáz. U pacientů bylo zohledněno pohlaví, věk, primární nádor, předchozí radioterapie, extrakraniální metastáze. Před vlastním ozářením byla provedena lokalizace a zakreslení kritických orgánů. Vlastní radioterapie u vybraných pacientů probíhala na lineárním urychlovači prostřednictvím techniky IMRT, typ VMAT. U vlastní radioterapie byla zaznamenána celková dávka, dávka na 1 frakci, celkový počet frací a dokončení radioterapie. Dále byl brán zřetel na celkový stav pacientů v průběhu radioterapie a na celkové době přežití. Výsledky celkového stavu byly zhodnoceny pomocí Karnofsky performance status scale. Výzkumným předpokladem bakalářské práce bylo, že výsledky pacientů mohou být odlišné na základě typu primárního nádoru a pozdějších nežádoucích účinků. Data ve výzkumu byly získány na podkladě stanovených cílů a výzkumných předpokladů. Popis hodnocených pacientů byl zpracován do přehledných tabulek a grafů. Z vyhodnocených dat byly stanovené výzkumné cíle a předpoklady mé bakalářské práce splněny.

## 4 Diskuze

V mé bakalářské práci byl stanoven jeden hlavní cíl. Hlavním cílem bylo analyzovat informace o pacientech léčených paliativní radioterapií mozkových metastáz na oddělení radiační onkologie v Krajské nemocnici v Liberec, dále KNL. Sledovaní pacienti byli ozařováni v roce 2022 a 2023. Celkový počet hodnocených pacientů s mozkovými metastázami léčených v KNL bylo 25. U pacientů bylo sledováno pohlaví, věk, primární nádor, předchozí radioterapie, extrakraniální metastáze, vlastní radioterapie, celková dávka, frakcionace, dokončení léčby, celkový stav v průběhu ozařování a také celková doba přežití.

První analýza se zaměřovala na pohlaví u hodnocených pacientů. Z vybraných dat vyplynulo, že 10 (40 %) pacientů s metastázami v mozku bylo mužského pohlaví a 15 (60 %) pacientů s mozkovými metastázami bylo pohlaví ženského. Z těchto dat je zřejmé, že onemocnění s mozkovými metastázami se vyskytovalo více u ženského pohlaví. Početnější onemocnění s metastázami v mozku u ženského pohlaví v této analýze může být ovlivněno primárním nádorem prsu, který se vyskytoval hned po zhoubném nádoru plic jako nejčastější diagnóza pouze u žen. Mozkové metastázy se vyskytují hlavně u nemocných s karcinomem plic. Právě muži jsou postiženi touto malignitou přibližně 5x častěji než ženy. Jedná se častokrát o pokročilé onemocnění, kdy část pacientů mohlo zemřít dříve, než došlo k rozvoji mozkových metastáz, poznamenal Richter (2023).

Druhá analýza zkoumala věk pacientů s onemocněním mozkovými metastázami. Pacienti byli rozděleni do 6 věkových kategorií. Nejvíce zastoupená věková kategorie byla 71–80 let u 8 (32 %) pacientů. Početné byly také věkové kategorie 61–70 let a 51–60 let, zde bylo zastoupeno 7 (28 %) a 6 (24 %) pacientů s metastázami v mozku. Věková kategorie 31–40 let byla tvořena 2 (8 %) pacienty. Nejméně a zároveň stejně početné byly věkové kategorie 41–50 let a 81 a více let, které zahrnovaly 1 (4 %) pacienta. Nejmladší pacientce bylo 35 let a nejstaršímu 81 let. Na základě těchto informací můžeme říci, že nejvíce početná věková kategorie byla 71–80 let. Střední délka života se postupně zvyšuje, proto tato kategorie může mít vyšší zastoupení.

Třetí analýza se zabývala primárním nádorem pacientů metastazující do mozku. Z celkového počtu 25 (100 %) pacientů byl primárním nádorem maligní melanom u 1 (4 %) pacienta, sarkom měkkých tkání u 1 (4 %) pacienta, zhoubný nádor děložního čípku



u 1 (4 %) pacientky, zhoubný nádor kořene jazyka u 1 (4 %) pacienta, zhoubný nádor podčelistní žlázy u 1 (4 %) pacienta, zhoubný nádor retroperitonea u 1 (4 %) pacienta, zhoubný nádor tenkého střeva u 1 (4 %) pacienta a také zhoubný nádor vaječníků se vyskytl pouze u 1 (4 %) pacientky. O něco více početný byl zhoubný nádor prsu, který se vyskytl až u 5 (20 %) pacientek. Nejčastějším primárním nádorem metastazující do mozku dominoval zhoubný nádor plic u 12 (48 %) pacientů. Ze získaných dat můžeme soudit, že zhoubný nádor plic je u pacientů s mozkovými metastázami nejčastější primární nádor. Čímž jsme potvrdili literaturu od Šlampa (2021), že nejčastěji metastazují do mozku nádory plic a prsu, jak již bylo výše zmíněno.

V čtvrté analýze bylo sledováno, kolik pacientů absolvovalo jakékoliv předchozí ozáření, poté v grafu č. 5 byly podrobněji znázorněné oblasti a techniky předchozího ozáření. Z celkového počtu 25 (100 %) pacientů podstoupilo předchozí ozáření 16 (64 %) pacientů. U ostatních 9 (36 %) pacientů jiné předchozí ozáření neproběhlo. Někteří pacienti měli předchozí ozařování na více oblastí. Nejpočetnější skupina zahrnovala 7 (33 %) pacienty jednalo se o radioterapii lymfatických uzlin. Druhou početnější skupinu tvořili 3 (14 %) pacienti s radioterapií na oblast plic. Třetí stejně početnou skupinu zaujímali 3 (14 %) pacienti, kteří byli ozařováni stereotaktickou technikou (SRS), konkrétně Laksellovým gama nožem na oblast neurokrania. Tito pacienti následně podstoupili ozáření celé mozkovny (WBRT) v KNL. Podle literatury Šlampa (2021) modality WBRT a SRS zlepšily lokální léčbu onemocnění a snížily výskyt vzdálených lokálních recidiv, zvyšují však riziko toxicity. U shodně početné čtvrté skupiny 2 (10 %) pacientů byla provedena radioterapie prsu. Pátá skupina byla tvořena 1 (5 %) pacientem, který absolvoval stereotaktické ozáření plic, prostřednictvím přístroje Cyberknife. Zbylé skupiny zahrnovali 1 (5 %) pacienta, jednalo se o radioterapii oblastí retroperitonea, prostaty, podčelistní žlázy a pánve.

Pátá analýza je zaměřena na pacienty s extrakraniálními metastázami. Z celkového počtu 25 (100 %) pacientů se u 13 pacientů vyskytovaly extrakraniální metastázy. Někteří pacienti trpěli více než jednou extrakraniální metastázou. Nejvíce pacientů 7 (24 %) mělo extrakraniální metastázy ve skeletu. Početné byly také oblasti plic a lymfatických uzlin, které se vyskytovaly u 5 (17 %) pacientů. Extrakraniální metastázy v oblasti jater a kůže se objevovaly u 3 (10 %) pacientů. V oblasti nadledvin, retroperitonea a peritonea se metastázy vyskytovaly u 2 (7 %) pacientů. Nejméně zasažené oblasti metastázami byly slivníka břišní a mediastinum pouze jen u 1 (3 %) pacienta.

V šesté analýze byla popisována radioterapie mozkových metastáz u hodnocených pacientů z KNL. K léčbě mozkových metastáz byla použita radioterapie celého mozku WBRT. Pacienti byli ozařováni na lineárním urychlovači, Elekta Synergy Platform, který produkuje vysokoenergetický svazek fotonů o energie 6 MeV. Svazek fotonů byl kolimován systémem vykrývacích lamel s nezávislým pohybem (MLC). Ozařovací technika IMRT, typ VMAT, kterou byli pacienti ozařováni, pomáhala chránit kritické orgány tím, že se snížila dávka na tuto oblast. Podle Hynkové, Šlampy a Jančálka (2016) by neměla být účinnost paliativního ozařování snížením dávky ovlivněna. Poloha pacienta byla zajištěna pomocí fixačních pomůcek tříbodové orfitové masky a knee supportu. Celkový počet pacientů 25 (100 %).

Sedmá analýza poskytuje informace o obdržené celkové dávce u pacientů s metastázami v mozku. Celkový počet 25 (100 %) pacientů. Nejvíce pacientů obdrželo celkovou dávku 30 Gy. Profylaktické ozařování podstoupili 4 (16 %) pacienti s celkovou dávkou 25 Gy. Celková dávka 20 Gy byla aplikována u 3 (12 %) pacientů. Celková dávka 9 Gy byla dosáhnuta u 2 (8 %) pacientů. Nejméně zastoupené byly celkové dávky 18 Gy a u profylaktického ozařování 2,5 Gy, které se vždy vyskytovaly u 1 (4 %) pacienta. Celková dávka 2,5 Gy profylaktického ozařování byla z důvodu předčasného ukončení léčby. Podle Hynkové, Šlampy a Jančálka (2016) je nejčastější celková dávka 30 Gy. Profylaktické ozařování bylo naordinováno dohromady u 5 pacientů, kterým byl diagnostikován malobuněčný plicní karcinom, což je zmiňované i v literatuře od Kazdy, Lakomého, Pospíšila, et al (2019).

V následující analýze bylo zpracováno, jakou dávku obdržel pacient na frakci. Celkem u 15 (60 %) pacientů byla aplikována dávka 3 Gy na frakci. Profylaktické ozařování dávkou 2,5 Gy bylo vykonáno u 5 (20 %) pacientů. U 3 (12 %) pacientů byla zvolena dávka 4 Gy na frakci. Nejméně početné byly dávky na frakci 1,8 Gy a 2 Gy, které obdržel vždy jen 1 (4%) pacient. Celkový počet 25 (100 %) pacientů.

Fracionační režim byl také sledován u pacientů s mozkovými metastázami. U celkového počtu 25 (100 %) pacientů bylo zjištěno, že se u 18 (72 %) aplikoval počet 10 frakcí na ozáření mozkových metastáz. Počet 5 frakcí byl dosáhnut u 3 (12 %) pacientů. U 2 (8 %) pacientů byl zvolen režim 3 frakcí. Pouze u 1 (4 %) byl aplikován režim 15 frakcí.

V 1 frakci byl také ozářen pouze 1 (4%) pacient. Podle Cochranovi metaanalýzy z roku 2018 není prokázán žádný rozdíl ve smyslu zlepšení celkového přežití v aplikování klasického frakcionačního režimu 10 x 3 Gy nebo 5 x 4 Gy. V mé analýze hodnocených pacientů s mozkovými metastázami se více využíval režim 10 x 3 Gy.

Dokončení léčby bylo úspěšné až u 20 (80 %) pacientů z celkového počtu 25 (100 %) léčených. Pouze 5 (20 %) pacientů předčasně ukončilo léčbu z důvodu zhoršení celkového stavu a neschopnosti pokračovat v léčbě mozkových metastáz. Toto je opět důkazem, že mozkové metastázy řadíme mezi prognosticky závažnou oblast postižení, kdy může dojít u pacientů k náhlému zhoršení celkového stavu.

Celkový stav pacientů s paliativní radioterapií mozkových metastáz byl posuzován v průběhu léčby pomocí Karnofského indexu. Hodnoty se pohybují od 100 % (ideální stav) do 0 % (smrt). Invalidita a potřeba zvláštní péče jsou na opačných koncích škály než obecně soběstačnost, přičemž za soběstačných je považováno >70 %. Nejpočetnější skupina 7 (28 %) pacientů měla v průběhu léčby KI 80 %. Skupinu pacientů s KI 40 % tvořilo 5 (20 %) pacientů. Pacientů s KI 60 % a 20 % bylo 3 (12%). Se shodným počtem 2 (8%) pacientů celkový stav odpovídal KI 90 % a 30 %. Pouze 1 (4 %) pacientem byly tvořené škály KI 70 %, 50 %, 10 %. Celkový počet 25 (100 %) pacientů.

Celková doba přežití pacientů s metastázemi v mozku byla poslední analýzou mé bakalářské práce. Celková doba přežití se definuje jako doba od zahájení radioterapie k úmrtí pacienta. Průměrná doba přežití u hodnocených pacientů byla 77 dní, což je 2,6 měsíce (rozmezí 6–244 dnů). Medián doby přežití je 73 dní, což odpovídá 2,4 měsícům. Podle Xu et al., (2022) je medián přežití u WBRT asi 3–6 měsíců. Zde jsme byli limitováni menším počtem hodnocených pacientů. Celkový počet pacientů byl 25 s tím, že 12 pacientů je stále žijící. Předpokládáme, že s přibývajícím počtem pacientů by mediánová doba dosáhla stejných dat.

## 5 Návrh a doporučení pro praxi

Metoda WBRT je jedna z metod pro paliativní radioterapii u pacientů s mozkovými metastázami. Tato metoda je nejčastěji indikována u pacientů s mnohočetnými metastázami mozku, kde nelze využít radiochirurgii ani jednotlivé ozáření ložisek, také u pacientů se systémovým onemocněním. WBRT je indikováno u profylaktického ozáření mozku u pacientů s diagnostikovaným malobuněčným plicním karcinom, což bylo aplikováno i u hodnocených pacientů.

Před vlastní radioterapií je zapotřebí provést na CT simulátoru lokalizaci cílových objemů včetně kritických orgánů. Radiologický asistent zhotoví na pacientovi individuální tříbodovou fixační orfítovou masku, která je nezbytně nutná pro ozařování. Fixuje pacienta a tím zajišťuje stejnou polohu pro vlastní radioterapii na lineárním urychlovači při každé frakci.

Vlastní radioterapie pacientů s metastázami v mozku je provedena na lineárním urychlovači, který využívá vysokoenergetický svazek fotonů, jenž je kolimován pomocí MLC. WBRT využívá metodu IMRT, která umožňuje kvalitní distribuci dávek v ozařovaném objemu a zároveň šetří okolní zdravé tkáně. Nejčastější frakcionační režim paliativní radioterapie mozkových metastáz je 10 x 3 Gy s celkovou dávkou 30 Gy, tento režim byl potvrzen i mou analýzou frakcionace u hodnocených pacientů.

Při WBRT dochází k nežádoucím účinkům. Sledovaní pacienti velmi často uváděli bolest hlavy, nevolnost, slabost a celkovou únavu. Později může docházet až k poklesu kognitivních funkcí. Způsob, jak by se daly minimalizovat nežádoucí účinky je aplikování WBRT s memantinem. V České republice není doposud pro tuto indikaci registrován.

## 6 Závěr

Cílem mé bakalářské práce bylo popsat pacienty s mozkovými metastázami, kterým byla indikována paliativní radioterapie. Analyzováno bylo 25 pacientů z Krajské nemocnice v Liberci. Ve výzkumné části byla zohledněna charakteristika pacientů, vlastní radioterapie a celkový stav v průběhu ozařování. Výsledná data odpovídala zmíněné literatuře v teoretické části práce.

Výskyt metastáz v mozku je až desetkrát častější než výskyt primárních nádorů mozku. Pacientů, u kterých byly diagnostikovány mozkové metastázy, přibývá. V současné době bylo odhadováno, že jejich rozvoj nastává, až u 30% nemocných, kteří již trpí solidními nádory.

Paliativní radioterapie může být pro pacienta velice náročná, jak po stránce tělesné, tak i po duševní stránce. Pacienti s indikovanou paliativní radioterapií bývají obvykle zmatení. Radiologický asistent je pro takového pacienta společným průvodcem léčby. Hlavním úkolem radiologického asistenta je informovat pacienta o průběhu radioterapie. Mimo jiné je také velice důležitou úlohou radiologického asistenta ukládat a zafixovat pacienty na vyšetřovací lehátko. Radiologický asistent musí být profesionální po empatické stránce a být na nemocné trpělivý a vlídný, zvláště u pacientů v horším celkovém stavu.

Hlavní cíle bakalářské práce byly splněny.

## Seznam použité literatury

ADAM, Z., J. VORLÍČEK a Y. POSPÍŠILOVÁ, eds. 2004. Paliativní medicína. 2. Vyd. Praha: Grada. ISBN 80-247-0279-7.

ARORA, Rahul D. et al. 2023. Palliative Radiation Therapy For Brain Metastases. *StatPearls Publishing*. [online]. [cit. 2023-04-28]. Dostupné z: <https://www.ncbi.nlm.nih.gov/books/NBK563192/>

BAILLEUX, C., L. EBERST a T. BACHELOT. 2021. Treatment strategies for breast cancer brain metastases. *British journal of cancer*. **124**(1), 142–155. DOI 10.1038/s41416-020-01175-y. Dostupné také z: <https://doi.org/10.1038/s41416-020-01175-y>

BROWN, Paul. D et al. 2018. Whole-Brain Radiotherapy for Brain Metastases: Evolution or Revolution?. *Journal of clinical oncology : official journal of the American Society of Clinical Oncology*. **36**(5), 483–491. DOI 10.1200/JCO.2017.75.9589. Dostupné také z: <https://doi.org/10.1200/JCO.2017.75.9589>

BÜCHLER, Tomáš. 2020. *Speciální onkologie*. 2. Vyd. Praha: Maxdorf. ISBN 978-80-7345-651-1.

CAMPBELL, Bethany K. et al. 2022. Molecular Mechanisms Driving the Formation of Brain Metastases. *Cancer*. **14**(19), 4963. DOI 10.3390/cancers14194963. Dostupné také z: <https://doi.org/10.3390/cancers14194963>

DERKS, S. H. A. E., A. A. M. VAN DER VELDT a M. SMITS. 2022. Brain metastases: the role of clinical imaging. *The British journal of radiology*. **95**(1130), 20210944. DOI 10.1259/bjr.20210944. Dostupné také z: <https://doi.org/10.1259/bjr.20210944>

FELTL, D., J. CVEK a L. KNYBEL. 2019. *Stereotaktická radioterapie*. Praha: Mladá fronta. ISBN 978-80-204-4959-7.

FIALA, Pavel a Jiří VALENTA. 2020. *Přehled anatomie centrálního nervového systému*. Praha: Karolinum. ISBN 978-80-246-4477-6.

GALLDIKS, Norbert et al. 2019. PET imaging in patients with brain metastasis-report of the RANO/PET group. *Neuro-oncology*. **21**(5), 585–595. DOI 10.1093/neuonc/noz003. Dostupné také z: <https://doi.org/10.1093/neuonc/noz003>

GRIM, M., O. NAŇKA a I. HELEKAL. 2017. *Atlas anatomie člověka*. 2. Vyd. Praha: Grada. ISBN 978-80-247-4156-7.

HARRIS, Lauren a Joe M. DAS. 2022. Stereotactic Radiosurgery. *StatPearls Publishing* [online]. [cit. 2023-04-28]. Dostupné z: <https://www.ncbi.nlm.nih.gov/books/NBK542166>

HAVEL, Libor. 2019. *Léčba mozkových metastáz u nemalobuněčného karcinomu plic*. 2. Vyd. Praha: Farmakon Press. ISBN: 978-80-906589-8-1.

HEßLER, Nadine et al. 2022. Recurrent brain metastases: the role of resection of in a comprehensive multidisciplinary treatment setting. *BMC cancer*. **22**(1), 275. DOI 10.1186/s12885-022-09317-6. Dostupné také z: <https://doi.org/10.1186/s12885-022-09317-6>

HYNKOVÁ L., P. ŠLAMPA a P. JANČÁLEK. 2016. Radioterapie v léčbě mozkových metastáz. *Neurologie pro praxi*. **17**(5), 293-297. DOI 10.36290/neu.2016.061. Dostupné také z: <https://www.neurologiepropraxi.cz/pdfs/neu/2016/05/05.pdf>

HYNKOVÁ, Ludmila a Pavel ŠLAMPA. 2012. *Základy radiační onkologie*. Brno: Masarykova univerzita. ISBN 978-80-210-6061-6.

JELÍNEK, Jan a Vladimír ZICHÁČEK. 2021. *Biologie pro gymnázia*. 12. Vyd. Olomouc: Nakladatelství Olomouc. ISBN 978-80-7182-345-2.

JENKINS, Michael et al. 2021. Leksell Gamma Knife® - The first 1000 patients from the radiation therapist's perspective. *Journal of medical radiation sciences*. **68**(3), 320–325. DOI 10.1002/jmrs.440. Dostupné také z: <https://doi.org/10.1002/jmrs.440>

KAAL, E. C., M. J. TAPHOORN a C. J. VECHT. 2005. Symptomatic management and imaging of brain metastases. *Journal of neuro-oncology*. **75**(1), 15–20. DOI 10.1007/s11060-004-8094-5. Dostupné také z: <https://doi.org/10.1007/s11060-004-8094-5>

KAZDA, Tomáš et al. 2019. Current approaches to the radiotherapy of brain metastases from solid tumors. *Onkologie* [online]. **13**(4), 167-172 [cit. 2023-04-28]. ISSN 1802-4475. Dostupné z: <https://doi:10.36290/xon.2019.032>

KLENER, Pavel. 2011. *Základy klinické onkologie*. Praha: Galén. ISBN 978-80-7262-716-5.

LAMBA, N., P. Y. WEN a A. A. AIZER. 2021. Epidemiology of brain metastases and leptomeningeal disease. *Neuro-oncology*. **23**(9), 1447–1456. DOI 10.1093/neuonc/noab101. Dostupné také z: <https://doi.org/10.1093/neuonc/noab101>

LIN, Xuling a Lisa. M. DEANGELIS. 2015. Treatment of Brain Metastases. *Journal of clinical oncology : official journal of the American Society of Clinical Oncology*. **33**(30), 3475–3484. DOI 10.1200/JCO.2015.60.9503. Dostupné také z: <https://doi.org/10.1200/JCO.2015.60.9503>

MORAVAN, Michael J. et al. 2020. Current multidisciplinary management of brain metastases. *Cancer*. **126**(7), 1390–1406. DOI 10.1002/cncr.32714. Dostupné také z: <https://doi.org/10.1002/cncr.32714>

NOVOTNÝ, Ivan a Michal HRUŠKA. 2021. *Biologie člověka*. 6. Vyd. Praha: Fortuna. ISBN 978-80-7373-169-4.

PODZIMEK, František. 2021. *Radiologická fyzika*. V Praze: České vysoké učení technické. ISBN 978-80-01-06829-8.

RICK, Jonathan W. et al. 2019. Systemic therapy for brain metastases. *Critical reviews in oncology/hematology*. **142**, 44–50. DOI 10.1016/j.critrevonc.2019.07.012. Dostupné také z: <https://doi.org/10.1016/j.critrevonc.2019.07.012>

RICHTER, Igor. 2023. Paliativní radioterapie mozkových metastáz [elektronická komunikace]. Message to: BLEHOVÁ, Sára. 23. 4. 2023, 19:43[cit. 2023-04-29]. Osobní komunikace.

SOCHOR, M., I. ZÁVADOVÁ a O. SLÁMA. 2019. *Paliativní péče v onkologii*. Praha: Mladá fronta. ISBN 978-80-204-4223-9.

SPERDUTO, Paul W. et al. 2020. Survival in Patients With Brain Metastases: Summary Report on the Updated Diagnosis-Specific Graded Prognostic Assessment and Definition of the Eligibility Quotient. *Journal of clinical oncology : official journal of the American Society of Clinical Oncology*. **38**(32), 3773–3784. DOI 10.1200/JCO.20.01255. Dostupné také z: <https://doi.org/10.1200/JCO.20.01255>

SVOKOS, K. A., B. SALHIA a S. A. TOMS. 2014. Molecular biology of brain metastasis. *International journal of molecular sciences*. **15**(6), 9519–9530. DOI 10.3390/ijms15069519. Dostupné také z: <https://doi.org/10.3390/ijms15069519>

ŠLAMPA, Pavel a Jiří PETERA. 2007. *Radiační onkologie*. Praha: Galén. ISBN 9788072624690.

ŠLAMPA, Pavel et al. 2021. *Radiační onkologie: pro postgraduální přípravu i každodenní praxi*. Praha: Maxdorf. ISBN 978-80-7345-674-0.

TSAO, May. N. 2015. Brain metastases: advances over the decades. *Annals of palliative medicine*. **4**(4), 225–232. DOI 10.3978/j.issn.2224-5820.2015.09.01. Dostupné také z: <https://doi.org/10.3978/j.issn.2224-5820.2015.09.01>

UHROVÁ, Tereza a Jan ROTH. 2020. *Neuropsychiatrie: klinický průvodce pro ambulantní i nemocniční praxi*. Praha: Maxdorf. ISBN 978-80-7345-619-1.

VALIENTE, Manuel et al. 2018. The Evolving Landscape of Brain Metastasis. *Trends in cancer*. **4**(3), 176–196. DOI 10.1016/j.trecan.2018.01.003. Dostupné také z: <https://doi.org/10.1016/j.trecan.2018.01.003>

VYBÍHAL, Václav et al. 2020. Surgical treatment of brain metastases. *Česká a slovenská neurologie a neurochirurgie* [online]. **83/116**(2), 157-165 [cit. 2023-04-28]. ISSN 1210-7859. Dostupné z: <https://doi:10.14735/amcsnn2020157>

WILLETT, Addison et al. 2015. Management of solitary and multiple brain metastases from breast cancer. *Indian journal of medical and paediatric oncology : official journal of Indian Society of Medical & Paediatric Oncology*. **36**(2), 87–93. DOI 10.4103/0971-5851.158835. Dostupné také z: <https://doi.org/10.4103/0971-5851.158835>



WILLIAMS, Graeme. R. et al. 2021. Palliative Radiotherapy for Advanced Cancers: Indications and Outcomes. *Surgical oncology clinics of North America*. **30**(3), 563–580. DOI 10.1016/j.soc.2021.02.007. Dostupné také z: <https://doi.org/10.1016/j.soc.2021.02.007>

XU, Yuan et al. 2022. Application of piecewise VMAT technique to whole-brain radiotherapy with simultaneous integrated boost for multiple metastases. *Radiation onkology*. **17**(1), 86. DOI 10.1186/s13014-022-02059-6. Dostupné také z: <https://doi.org/10.1186/s13014-022-02059-6>

## Seznam tabulek

Tabulka 1 Karnofský index v % .....	18
Tabulka 2 Pohlaví pacientů s mozkovými metastázami .....	42
Tabulka 3 Věkové rozdělení pacientů s mozkovými metastázami .....	43
Tabulka 4 Primární nádor pacientů s mozkovými metastázami .....	44
Tabulka 5 Předchozí ozáření pacientů s mozkovými metastázami .....	45
Tabulka 6 Oblasti předchozího ozáření u pacientů s mozkovými metastázami .....	46
Tabulka 7 Extrakraniální metastázy u pacientů s mozkovými metastázami .....	48
Tabulka 8 Oblasti extrakraniálních metastáz u pacientů s mozkovými metastázami.....	49
Tabulka 9 Obdržená dávka pacientů s mozkovými metastázami na 1 frakci .....	52
Tabulka 10 Obdržená dávka pacientů s mozkovými metastázami na 1 frakci .....	53
Tabulka 11 Počet frakcí u pacientů s mozkovými metastázami .....	54
Tabulka 12 Dokončení léčby u pacientů s mozkovými metastázami .....	55
Tabulka 13 Karnofský index pacientů s mozkovými metastázami v průběhu paliativní radioterapie .....	56
Tabulka 14 Celková doba přežití pacientů s mozkovými metastázami .....	57

## Seznam grafů

Graf 1 Pohlaví pacientů s mozkovými metastázami .....	42
Graf 2 Věkové rozdělení pacientů s mozkovými metastázami .....	43
Graf 3 Primární nádor pacientů s mozkovými metastázami .....	45
Graf 4 Předchozí ozáření pacientů s mozkovými metastázami .....	46
Graf 5 Oblasti předchozího ozáření u pacientů s mozkovými metastázami .....	47
Graf 6 Extrakraniální metastázy u pacientů s mozkovými metastázami .....	48
Graf 7 Oblasti extrakraniálních metastáz u pacientů s mozkovými metastázami .....	49
Graf 8 Obdržená celková dávka pacientů s mozkovými metastázami .....	52
Graf 9 Obdržená dávka pacientů s mozkovými metastázami na 1 frakci .....	53
Graf 10 Počet frakcí u pacientů s mozkovými metastázami .....	54
Graf 11 Dokončení léčby u pacientů s mozkovými metastázami .....	55
Graf 12 Karnofský index pacientů s mozkovými metastázami v průběhu paliativní radioterapie .....	56

## Seznam obrázků

Obrázek 1 Lineární urychlovač.....	33
Obrázek 2 CT simulátor.....	37
Obrázek 3 Tříbodová orfitová fixační maska .....	50
Obrázek 4 Izodózní plán, včetně dávkově objemového histogramu .....	51

## **Seznam příloh**

Příloha A Protokol o provedení výzkumu.....	73
---	----

# Příloha A Protokol o provedení výzkumu

FAKULTA ZDRAVOTNICKÝCH STUDIÍ TUL



## PROTOKOL K REALIZACI VÝZKUMU

Jméno a příjmení studenta:	Sára Blehová
Osobní číslo studenta:	D20000223
Univerzitní e-mail studenta:	sara.blehova@tul.cz
Studijní program:	B0914P360009 Radiologická asistence
Ročník:	3. ročník
<b>Prohlášení studenta</b>	
Prohlašuji, že v kvalifikační práci ani v publikacích souvisejících s kvalifikační prací nebudu uvádět osobní údaje o respondentech nebo institucích, kde byl výzkum realizován, pokud k tomu není získán souhlas v tomto protokolu. Dále prohlašuji, že budu dodržovat povinnou mlčenlivost o skutečnostech, o kterých jsem se dozvěděl při realizaci výzkumu v rámci osobní ochrany zúčastněných osob.	
Podpis studenta:	<div style="border: 1px solid green; width: 100px; height: 20px;"></div>
<b>Kvalifikační práce</b>	
Téma kvalifikační práce:	Paliativní radioterapie mozkových metastáz
Kvalifikační práce:	<input checked="" type="checkbox"/> bakalářská <input type="checkbox"/> diplomová
Jméno vedoucího kvalifikační práce:	MUDr. Igor Richter, Ph.D.
Metoda a technika výzkumu:	Metoda: kvalitativní, Technika: popis pacientů ze zdravotnické dokumentace
Soubor respondentů:	25 pacientů
Název pracoviště pro realizaci výzkumu:	Radiační onkologie
Datum zahájení výzkumu:	Září 2022
Datum ukončení výzkumu:	Únor 2023
Finanční zatížení pracoviště při realizaci výzkumu:	<input type="checkbox"/> ANO <input checked="" type="checkbox"/> NE
Souhlas vedoucího kvalifikační práce:	<input checked="" type="checkbox"/> souhlasím <div style="border: 1px solid green; width: 100px; height: 20px;"></div>
Podpis vedoucího kvalifikační práce:	<div style="border: 1px solid green; width: 100px; height: 20px;"></div>
<b>Spolupracující instituce</b>	
Souhlas odpovědného pracovníka instituce s realizací výzkumu:	<input checked="" type="checkbox"/> souhlasím <input type="checkbox"/> nesouhlasím
Souhlas s případným zveřejněním názvu instituce v kvalifikační práci a publikacích:	<input checked="" type="checkbox"/> souhlasím
Podpis odpovědného pracovníka a razítko instituce:	<div style="border: 1px solid green; width: 100px; height: 20px;"></div>

Technická univerzita v Liberci | Fakulta zdravotnických studií  
Studentská 1402/2, 461 17 Liberec 1 | www.fzs.tul.cz