

UNIVERZITA PALACKÉHO V OLOMOUCI  
PŘÍRODOVĚDECKÁ FAKULTA  
KATEDRA OPTIKY



## **DIAGNOSTIKA KERATOKONU**

Bakalářská práce

Vypracovala: Kristýna Žídková

Studijní program: Optometrie

Vedoucí práce: Mgr. Renáta Indráková

Studijní rok: 2023/2024

Čestné prohlášení

Prohlašuji, že jsem bakalářskou práci vypracovala samostatně pod vedením Mgr. Renáty Indrákové za použití literatury uvedené v seznamu na konci práce.

V Olomouci dne 3. 5. 2024

.....

### Poděkování

Ráda bych poděkovala vedoucí mé bakalářské práce Mgr. Renátě Indrákové za veškeré konzultace, připomínky a cenné rady, které mi poskytla při zpracování této práce.

Tato práce byla vytvořena za podpory projektů IGA PrF UP v Olomouci s názvem “Optometrie a její aplikace“, č. IGA\_PrF\_2023\_004 a IGA\_PrF\_2024\_019.

# Obsah

<b>ÚVOD</b> .....	<b>5</b>
<b>1 KERATOKONUS</b> .....	<b>6</b>
1.1 Rozvoj a projevy .....	7
1.2 Klasifikace .....	8
1.2.1 Klasifikace dle morfologie.....	8
1.2.2 Klasifikace dle časového nástupu onemocnění .....	9
1.2.3 Klasifikace dle klinického stavu onemocnění .....	9
1.2.4 Klasifikace dle stupně postižení .....	10
<b>2 DIAGNOSTIKA KERATOKONU</b> .....	<b>13</b>
2.1 Štěrbinová lampa .....	14
2.2 Konfokální mikroskopie .....	15
2.3 Spekulární mikroskopie .....	15
2.4 Ultrazvuková biomikroskopie.....	16
2.5 Topografie .....	16
2.6 Koherentní tomografie .....	20
2.7 Biomechanika rohovky .....	21
2.8 Pachymetrie .....	22
2.9 Keratometrie .....	23
2.10 Biometrie .....	23
<b>3 MOŽNOSTI ŘEŠENÍ KERATOKONU</b> .....	<b>26</b>
3.1 Pevné kontaktní čočky .....	26
3.2 Měkké kontaktní čočky.....	26
3.3 Corneal collagen cross-linking .....	27
3.4 Implantace intrastromálních prstenců.....	28
3.5 Fotorefraktivní keratektomie .....	29
3.6 Implantace fakické nitrooční čočky .....	30
3.7 Keratoplastika .....	30
<b>ZÁVĚR</b> .....	<b>32</b>
<b>Seznam použité literatury</b> .....	<b>33</b>

# ÚVOD

Zrak je jeden z nejdůležitějších smyslů, který nám umožňuje vnímat a porozumět okolnímu světu. Je klíčový pro komunikaci s okolím, orientaci v prostoru a k plnohodnotnému fungování ve společnosti. Bez zdravého zraku bychom mohli mít potíže při vykonávání běžných aktivit, jako jsou čtení, řízení auta a práce.

Keratokonus je degenerativní onemocnění rohovky, které může způsobit postupné zhoršování zraku. Mezi jeho hlavní projevy se řadí rozmazané vidění a zkreslení obrazu, které může výrazně ovlivnit každodenní život. Aby se zabránilo progresi tohoto onemocnění, je nezbytné pravidelně navštěvovat očního lékaře a diagnostikovat jej v brzkém stádiu.

Bakalářská práce se zabývá hlavně diagnostikou keratokonu pomocí více či méně známých přístrojů a technik. Každá z těchto metod má své výhody a omezení, a je důležité porozumět, jakým způsobem přispívají k diagnostice. Cílem je představit jednotlivé metody a poskytnout pohled na jejich praktické využití v diagnostice.

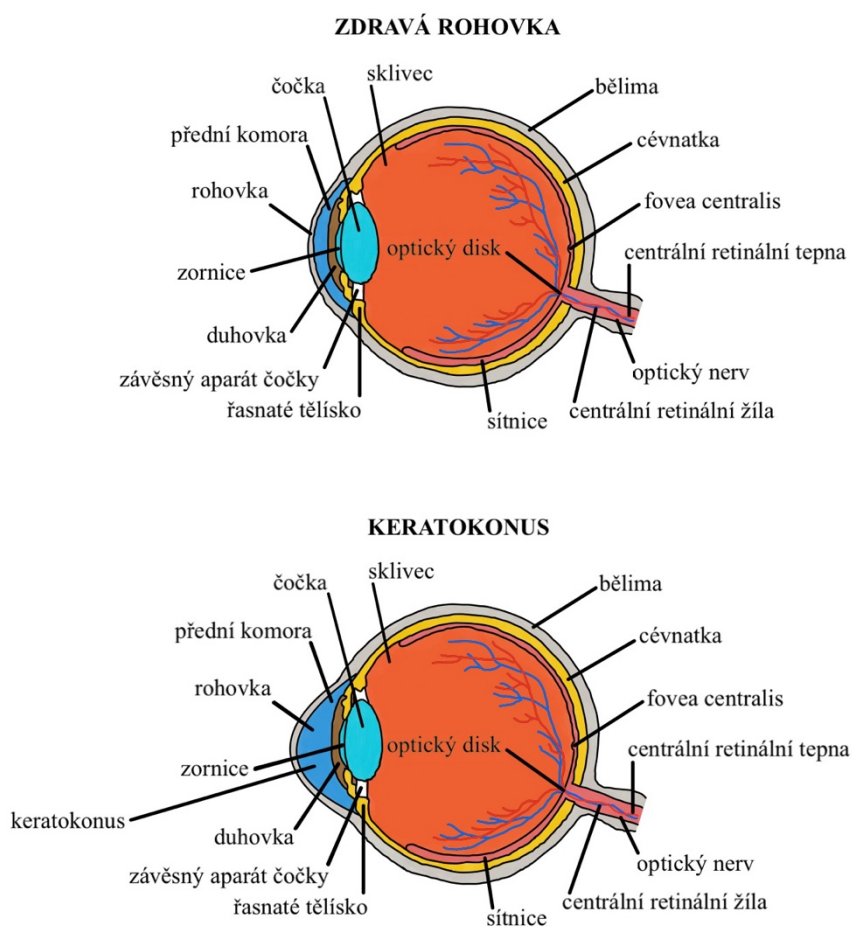
V úvodu je stručně představeno dané onemocnění, jeho vývoj, projevy a různé klasifikační systémy. V hlavní části je představena diagnostika keratokonu včetně různých diagnostických metod, jako jsou šterbinová lampa, topografie, koherentní tomografie a další. Závěr práce se věnuje možnostem řešení. Ty zahrnují konzervativní metody a chirurgické řešení.

# 1 KERATOKONUS

Keratokonus je degenerativní onemocnění rohovky, při kterém dochází ke ztenčování a vyklenování rohovky, zejména v paracentrální a také v centrální části. Jedná se o oboustrannou progresivní poruchu, jež je často asymetrická. Rohovka postupně získává kónický tvar (viz *Obr. 1*) a vzniká tak nepravidelný astigmatismus. Při nepravidelnostech na rohovce dochází k výraznému snížení zrakové ostrosti. [1, 2, 3]

Onemocnění je považováno za multifaktoriální a je výsledkem kombinace genetických faktorů a vnějších vlivů, kterými mohou být záněty očí, mnutí očí a také nošení tvrdých kontaktních čoček. V případě dědičnosti se jedná pravděpodobně o autozomálně dominantní s neúplnou penetrancí. Keratokonus bývá často asociován s atopií, Downovým syndromem, Turnerovým syndromem a Marfanovým syndromem. [1, 2, 3]

Odhad incidence a prevalence je 0,2 až 4790 na 100 000 obyvatel. Počty osob s keratokonem jsou různé s ohledem na etnickou příslušnost a zeměpisnou polohu. Některé studie uvádějí vyšší počet výskytu onemocnění u mužů, mnoho studií však zjistilo opak. To naznačuje, že keratokonus postihuje obě pohlaví stejně. [4]



*Obr. 1 Srovnání zdravé rohovky a rohovky s keratokonem*

## 1.1 Rozvoj a projevy

Nejčastěji se objevuje ve 2. a vyvíjí se ve 3. dekádě života. Progrese je závažnější a rychlejší v závislosti na věku pacienta při stanovení diagnózy. Čím je pacient mladší, tím více se předpokládá progrese. Do čtyřicátého roku se onemocnění zpravidla stabilizuje a už nezaznamenáváme zhoršení. Proces je nezánnětlivý. Pacient může zaznamenat zhoršenou zrakovou ostrost, která se často nedá úspěšně korigovat brýlemi, dvojitě či zkreslené vidění, mhouření očí, bolest, červené oko, světloplachost a výrazné slzení. [2, 3, 5]

Z klinického hlediska pozorujeme tyto příznaky:

- Vznik astigmatismu.
- Nárůst myopie.
- Vyklenutí a ztenčení rohovky s maximem paracentrálně dole, které může být patrné při vyšetření na šterbinové lampě.
- Nepravidelný reflex při retinoskopii rohovky.
- Elipsoidní průběh linií při keratometrii.
- Epitelová depozita iontů železa – Fleischerův prstenec, které lze pozorovat na šterbinové lampě při použití modrého kobaltového filtru a širokého šikmého svazku světla.
- Vogtovy strie – šedé, vertikální linie v místě apexu rohovky, vznikají vlivem mechanického tlaku na kolagenní lamely. Při tlaku na oko mohou dočasně vymizet.
- Jizvení stromatu rohovky v místě apexu.
- Vyklenutí dolního víčka při pohledu dolů – Munsonův příznak. Typické pro pokročilejší stádia.
- Nůžkovitý reflex – světlý reflex v oblasti apexu konu, obkroužen tmavším cirkulárním stínem. Lze pozorovat při retinoskopii nebo oftalmoskopii.
- Při topografii lze pozorovat strmější vyklenutí zadní plochy rohovky.
- Při nejrozvinutějších stádiích může dojít až k ruptuře Descemetovy membrány s akutním rozvojem hydropsu rohovky, který vede až k bolesti oka.
- Perforace rohovky je zcela neobvyklá. [1, 2, 3, 5]

## 1.2 Klasifikace

Klasifikace keratokonu je velmi náročná, protože časový průběh rozvoje příznaků a symptomů je velmi variabilní. Bylo vyvinuto několik klasifikačních systémů, které byly založeny na morfologii rohovky, změnách rohovky (ztenčení, přední a zadní zakřivení), postavení a tvaru konu. Dále je užíváno hodnocení optických a zrakových funkcí, kterými jsou aberace vyšších řádů, zraková ostrost a astigmatismus. Některé systémy berou ohled na Vogtovy strie a Fleischerův prstenec. Klinicky vhodný systém klasifikace neexistuje. Dnešní zobrazovací metody umožňují popsat nové anatomicko-patologické informace, z tohoto důvodu se klasifikace stále více vyvíjí. [3, 4]

### 1.2.1 Klasifikace dle morfologie

Podle Buxton klasifikace [3, 4], která hodnotí na základě tvaru a polohy konu, se rozlišují 3 základní typy: bradavkovitý (nipple), oválný (oval), kulovitý (globus) a 2 méně obvyklé: atypický a vertikální (šikmý) typ.

- Bradavkovitý (nipple) – oblast konu má 5 mm, nachází se v centrální nebo paracentrální části rohovky. Oblast konu bývá v místě zornice, okolní rohovková tkáň je většinou fyziologická. Způsobuje výrazné zkreslené vidění, u kterého relativně dobře funguje korekce kontaktními čočkami.
- Oválný (oval) – nejběžnější typ, oblast konu má více jak 5 mm. Kónus postihuje jeden či dva kvadranty rohovky, nachází se především pod středovou horizontální linií. Horní část rohovky je fyziologická. Korekce kontaktními čočkami má menší úspěch než u bradavkovitého typu.
- Kulovitý (globus) – nejméně běžný typ, oblast konu má více jak 6 mm. Kónus postihuje více než 75 % rohovky a dochází k výraznému ztenčení rohovky. Jedná se o nejzávažnější typ, obvykle jsou terapeutické metody nedostatečné a je nutná transplantace rohovky.
- Atypický typ – jedná se o nazální nebo horní vyklenutí, nebo rozšíření původního dolního vyklenutí i do horní části rohovky. Tento typ bývá zpravidla přítomen na obou očích zároveň.
- Vertikální (šikmý) typ – asymetrické zakřivení rohovky, které je větší horizontálně než vertikálně. Tento typ je diagnostikován zejména u pacientů refrakčních center. U těchto pacientů je riziko vzniku pooperační ektázie při provedení refrakčního zákroku.



### 1.2.2 Klasifikace dle časového nástupu onemocnění

Tato klasifikace se dělí na 3 typy: keratokonus u dětí a dospívajících, keratokonus začínající v 2. – 3. dekádě života a pozdní začátek onemocnění (po 30. roku věku).

- Keratokonus u dětí a dospívajících – velmi častý typ. Onemocnění bývá oboustranné a stranově asymetrické, často v pokročilém stupni a velmi agresivně progreduje. Riziko výskytu jizev v dalším průběhu onemocnění je 3krát vyšší než u pacientů, u kterých bylo onemocnění diagnostikováno ve vyšším věku. Doba k provedení keratoplastiky je výrazně kratší, a proto se doporučuje u dětí a dospívajících provést stabilizaci rohovky technikou corneal collagen cross-linking ihned po zjištění keratokonu.
- Keratokonus začínající v 2. – 3. dekádě života – velmi častý typ. Nález je oboustranný a manifestace méně asymetrická, progrese je pomalejší.
- Pozdní začátek onemocnění (po 30. roku věku) - jedná se o lehčí či střední postižení. Může být nalezen u pacientů před refrakčním zákrokem nebo u operace katarakty (při výpočtu nitrooční čočky). Objevily se i případy rozvoje u pacientek, které se léčily estrogény a také u těhotných žen. [3]

### 1.2.3 Klasifikace dle klinického stavu onemocnění

Způsob navrhované terapie často závisí na klinickém stavu onemocnění. Dělí se na 4 základní typy: časný, střední, pokročilý, závažný.

- Časný – mírná distorze rohovky, progrese minimální nebo žádná. Pro korekci jsou dostačující brýle a kontaktní čočky.
- Střední – zhoršování distorze rohovky. Pro korekci jsou vhodné plynopropustné kontaktní čočky, které překryjí rohovkové nerovnosti. Dojde nejen ke zlepšení vidění, ale také k lepší kontrastní citlivosti, redukci halo efektu a celkově se projasní vidění. Zrakové funkce jsou na dobré úrovni.
- Pokročilý – výrazná distorze rohovky se středními změnami rohovky, mírné a střední jizvení rohovky. Pro korekci se využívají tvrdé, minisklerální nebo sklerální čočky.
- Závažný – velká rohovková distorze, výrazné zjizvení a ztenčení rohovky. Pro korekci této formy se přistupuje k transplantaci rohovky. [3]

Pro klinické potřeby se využívá klasifikace dle Belina a kol. Vychází z běžně dostupných vyšetření, kde je keratokonus definován jako symptomatický

nebo asymptomatický. Dále se hodnotí, zda se jedná o progresivní nebo neprogresivní formu. Označení suspektní se užívá u pacientů, kteří mají pozitivní rodinnou anamnézu. Rozlišuje se tedy pět základních klinických stavů: progresivní symptomatický, neprogresivní symptomatický, progresivní asymptomatický, neprogresivní asymptomatický a suspektní. [3]

## **1.2.4 Klasifikace dle stupně postižení**

### **Amslerova klasifikace**

Tato klasifikace byla navržena v roce 1938. Hodnotilo se naklonění horizontální osy a podle toho Amsler rozdělil onemocnění na čtyři stadia. První dvě nazval jako frustrní (nedostatečné) formy a další dvě jako klasické formy. Nadále se toto rozdělení nepoužívá. Zachovalo se pouze rozdělení na čtyři stadia a z nich vychází další klasifikace. [3]

### **Amsler-Krumeichova klasifikace (AK)**

Jedná se o nejpoužívanější, ovšem zastaralý, systém. Navrhl jej Marc Amsler v roce 1947. Rozděluje se na 4 stadia na základě keratometrie, centrální tloušťky rohovky, refrakce a přítomnosti nebo nepřítomnosti jizvení. Systém je jednoduchý, přehledný a využívá základní vyšetřovací postupy. [3, 6]

AK má omezenou klinickou užitečnost. Dnešní moderní zobrazovací techniky, jako je topografie, jsou schopny zachytit onemocnění už v ranějším stádiu, než by bylo rozpoznáno tímto systémem. Nové léčebné metody, například corneal collagen cross-linking využívají časně diagnostiky onemocnění. [3, 6]

### **Alio-Shabayek systém**

Vychází z AK klasifikace a jeho hlavním rozdílem je přidání hodnot aberace vyšších řádů, hlavně typu coma a její celkovou hodnotou - „coma-like“. Hodnota je vyjádřena ve formě root mean square (RMS) a znamená střední kvadratický průměr, který je definován jako odmocnina z variace odchylky tvaru vlnoplochy. Další změna je odstranění parametru refrakce, která je hlavním diagnostickým ukazatelem u rohovkové myopie, případně myopického astigmatismu. Tímto se snižuje možnost falešně pozitivní klasifikace u pacientů s osovou myopií. U tohoto systému je nevýhodou nutné vyšetření pacienta pomocí aberometru a komplikovanost celého systému. [3, 4]

### **Modifikace AK klasifikace dle Ishii a kol.**

Vychází z moderních vyšetřovacích postupů a využívá různé indexy, které nabízí software Pentacam. K původním stadiím se přidalo stadium velmi časných změn – pre-stadium. Nevýhodou tohoto systému je jeho složitost a menší přehlednost. [3]

### **Keratokonus severity score (KSS)**

Systém vytvořila v roce 2006 skupina odborníků sdružených okolo studie CLEK (Collaborative Longitudinal Evaluation Study). Je založen na klinických známkách onemocnění (Vogtovy strie, rohovkové jizvy, Fleischerův prstenec), průměrné dioptrické síle rohovky a RMS pro aberace vyšších řádů. Podle závažnosti se rozděluje na stupně od 0 (podezřelý) do 5 (závažný). Výhodou je reprodukovatelnost a také jeho nezávislost na typu použitého topografu. [3, 4]

### **ABCD klasifikace**

Systém navrhli Belin a Duncan. Jedná se o anatomicky založený systém, který využívá topografických map, které odrážejí anatomické a funkční změny ektatického onemocnění. Jsou zde popisovány 4 nezávislé parametry a jeden přídatný faktor (jizvení rohovky).

- A – poloměr zakřivení přední plochy rohovky v zóně 3,0 mm se středem v nejtenčím místě rohovky.
- B – poloměr zakřivení zadní plochy rohovky v zóně 3,0 mm se středem v nejtenčím místě rohovky.
- C – pachymetrie v nejtenčím bodě.
- D – nejlepší korigovaná zraková ostrost na dálku. [3, 6, 7]

Jako přídatný faktor se popisuje jizvení na rohovce (jizvení je přítomno, jizvení není přítomno, přes jizvu jsou viditelné detaily duhovky, přes jizvu nejsou viditelné detaily duhovky). Parametry ABCD se zobrazují graficky s aktuálními hodnotami poloměru zakřivení a pachymetrie. Také jsou stadia onemocnění odstupňována do pěti kategorií – stadium 0-4, stadium 0 je zdravá rohovka. Konkrétní stav rohovky se nezařazuje do jednoho stadia, ale hodnotí se v jednotlivých parametrech (např. A0, B0, C2, D1). Klasifikace ABCD popisuje každou vrstvu rohovky samostatně a její měření se soustředí na nejtenčí bod rohovky, který je obvykle vrchol konu. Zobrazení progresu ABCD umožňuje v klinické praxi sledovat onemocnění a diagnostiku

progrese mnohem dříve než u předchozích systémů. Tato nejnovější klasifikace je v softwaru přístroje Pentacam jako součást typometrického zobrazení. [3, 6, 7]

## 2 DIAGNOSTIKA KERATOKONU

Zdravá rohovka se skládá ze 6 vrstev, jedná se o epitel, Bowmanovu membránu, stroma, Descemetovu membránu, Duovu vrstvu a endotel. Mezi časné příznaky, které jsou patrné při vyšetření na štěrbinové lampě či oftalmoskopu, se řadí:

- Ztenčení a vyklenutí rohovky.
- Změny rozložení buněk epitelové vrstvy.
- Rituziho příznak – kónický reflex v nazální části rohovky.
- Vogtovy linie – záhyby v hlubších vrstvách stromatu.
- Fleischerův prstenec – intraepiteliální usazeniny železa při bázi konu.
- Nůžkovitý reflex – dá se pozorovat jen oftalmoskopem.
- V pokročilejších stádiích onemocnění lze pozorovat Munsonovo znamení – vyklenutí dolního víčka, edém a jizvy rohovky. [4, 7, 8]

Cílem je pomocí diagnostických přístrojů identifikovat keratokonus dříve, než se objeví subjektivní potíže. Časné odhalení onemocnění může vést ke zlepšení výsledků pacientů, především díky častějším kontrolám, které mohou snížit potřebu transplantace rohovky. Pozdější diagnostika může vést k tomu, že nebude stačit léčba brýlemi nebo kontaktními čočkami. Pokročilá progresse často vede k jizvení rohovky a jediným řešením je transplantace rohovky. [4, 8]

Změny na předním povrchu rohovky jsou obvykle tím, co způsobuje zhoršené vidění, ale jedná se o změny, které jsou pozdním nálezem a nemusejí být přítomny u časného nebo subklinického onemocnění. Rozlišit klinické nebo subklinické onemocnění dokáže tomografické zobrazení. Klinické i subklinické onemocnění vykazuje zadní rohovkovou ektázií nebo abnormality v pachymetrické progresi. U klinického onemocnění budou změny i na předním povrchu rohovky. Změny na zadním povrchu a změny v pachymetrické progresi poukazují na ektatické onemocnění i přes fyziologické zakřivení na předním povrchu. Vyšetření zadního povrchu rohovky často odhalí patologii, která by mohla být přehlédnuta. [7]

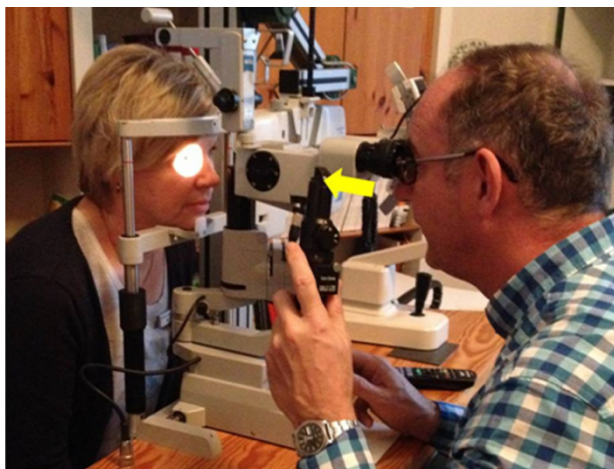V současné době neexistuje ukazatel, který by jednoznačně odlišil keratokonickou rohovku od zdravé. Kvůli tomu musí diagnostika keratokonu zohledňovat více parametrů rohovky. Pro zlepšení přesnosti diagnostiky byly vyvinuty skórovací indexy, ve kterých jsou obsaženy kombinace různých rohovkových parametrů. Je možné využít topografické indexy, které usnadní hodnocení. Příkladem je index lokalizace a velikosti čípků a také index předvídatelnosti keratokonu. [4, 8]

## 2.1 Štěrbínová lampa

Při vyšetření na štěrbinové lampě je možné odhalit několik klíčových diagnostických znaků. Hlavním znakem je centrální a paracentrální ztenčení rohovky. Fleischerův prstenec, žlutý nebo hnědý prstenec obklopující kónus, se dá nejlépe vidět s kobaltově modrým filtrem. Vogtovy strie jsou pozorovatelné v hlubokém stromatu, jsou způsobeny napětím při protahování rohovky. Vnější tlak na bulbus je eliminuje při vyšetření na štěrbinové lampě. Dále mohou být detekovány subepiteliální fibrilární linie, prominentní nervy a zjizvení Bowmanovy vrstvy. [9,10]

Tyto nálezy nejsou přítomny u pelucidní marginální degenerace, takže jednoduše rozlišíme, že se jedná o keratokonus. Na štěrbinové lampě lze také rozlišit keratokonus od zadního keratokonu. U zadního keratokonu je ohraničený nebo prodloužený výčnělek zadního zakřivení rohovky se současným ztenčením stromatu a neporušeným předním povrchem rohovky. Fleischerův prstenec a jizva mohou být přítomny u keratokonu i zadního keratokonu, ale charakteristickým znakem pro zadní keratokonus na štěrbinové lampě jsou lokalizované stromální opacity, které jsou přítomny i ve velmi časných stádiích. [10]

Na základě vzájemné polohy Purkyňových obrazů je možné na štěrbinové lampě udělat test, podle kterého se diagnostikuje keratokonus. Principem je měření odchylky mezi jednotlivými Purkyňovými obrazy. Paprsek světelného zdroje je namířen na oko ze vzdálenosti 30 cm a je v horizontální poloze v úhlu 20°-40° vůči zornému poli pacienta. Pacient se dívá přímo před sebe (*Obr. 2*). Tento test by mohl sloužit nejen jako rychlý test na keratokonus, ale také má potenciál dokumentovat závažnost a možná i průběh onemocnění. [11]



*Obr. 2 Průběh vyšetření na základě vzájemné polohy Purkyňových obrazů [11]*

## 2.2 Konfokální mikroskopie

Základní funkcí konfokálního mikroskopu je vytvářet bodové zdroje světla a zamezit rozostřenému světlu. Díky tomu je možné zobrazit oční tkáň s vysokým rozlišením a optickým oddělením pro 3D rekonstrukci zobrazených vzorků. Konfokální mikroskopie in vivo je metoda, která umožňuje zobrazení rohovky na buněčné úrovni. Obraz je získáván pomocí optického řezu. Princip spočívá v tom, že osvětlovací a detekční dráha mají stejnou ohniskovou rovinu. Při této metodě je také vyžadován spojovací gel, který snižuje rozptyl světla na rohovkovém epitelu. Díky této metodě lze zobrazovat mikrostruktury, jako jsou epitel rohovky a stromální keratocyty. Také má spoustu výhod: neinvazivní technika snímání obrazu, vysoké zvětšení a rozlišení struktur rohovky, schopnost poskytovat snímky všech vrstev rohovky a sledování patologických změn ve všech vrstvách rohovky. Vzhledem k tomu, že dokáže zobrazit celou rohovku, je také užitečná při hodnocení rohovkových ektázií, dystrofií, degenerací, deficitu limbálních kmenových buněk, iridokorneálního endoteliálního syndromu, subbazální nervové architektury, diabetické neuropatie, rohovkových depozit a infekční keratitidy (zejména akantamébové a plísňové). [12, 13, 14, 15]

Morfologie zdravé rohovky a rohovky s keratokonem je významně jiná. Setkáváme se i s progresivními buněčnými změnami v závislosti na progresi onemocnění. U keratokonu pozorujeme zvětšené bazální epiteliální buňky, strukturální změny v subbazálních a stromálních nervových vláknech, abnormální stromální keratocyty a jádra keratocytů, pleomorfismus a polymegatismus, zvětšení endoteliálních buněk, snížení hustoty bazálních epiteliálních buněk, předních a zadních stromálních keratocytů, endoteliálních buněk, subbazálních nervových vláken a snížení délky subbazálních nervových vláken. Vzhledem k různým nálezům má konfokální mikroskopie momentálně omezenou diagnostickou hodnotu pro subklinický keratokonus, ale mohla by sloužit jako doplňková metoda pro diagnostiku. [10, 14, 16]

## 2.3 Spekulární mikroskopie

Spekulární mikroskopie je technika pro vizualizaci endotelu rohovky. Tato technika je proveditelná na štěrbinové lampě, kde se využívá princip zrcadlového reflexu. Jelikož je index lomu endotelových buněk větší než index lomu komorového moku, je možné endotelové buňky rozlišit pomocí obrazu zrcadlově odraženého světla od endotelu rohovky. V současné době jsou však specifické optické přístroje, spekulární

mikroskopy, které jsou bezkontaktní a zahrnují lepší technologie pro snímání obrazu a analýzu rohovkového endotelu. Spekulární mikroskopie se využívá k diagnostice různých endoteliálních poruch, jako jsou Fuchsova dystrofie, zadní polymorfni dystrofie nebo iridokorneální endoteliální syndrom. Je také důležitá pro sledování pacientů s keratokonem i navzdory současným výzkumům o nedostatku přímé korelace mezi stadiem onemocnění a počtem endoteliálních buněk. Hodnocení počtu endoteliálních buněk je užitečné pro sledování a plánování chirurgického zákroku. [17, 18]

## **2.4 Ultrazvuková biomikroskopie**

Ultrazvukové biomikroskopy využívají vysokofrekvenční ultrazvukové měniče (25-50 Hz) s imerzní technikou (použití imerzní tekutiny) k získání vysokofrekvenčních B-scan ultrasonografických snímků. Technika ultrazvukové biomikroskopie umožňuje in vivo posoudit struktury předního segmentu oka. Jedná se především o pozorování anatomie a patologie oka spojivky, rohovky, přední komory, duhovky, řasnatého tělíska, čočky a sítnice. Kromě toho se používá při hodnocení dystrofií rohovky, rohovkových jizev, refrakčních zákroků a screeningu keratokonu. [17]

## **2.5 Topografie**

Principem topografie je počítačové zpracování keratoskopického obrazu, umožňuje přesnou kvantifikaci rohovkového astigmatismu (videokeratoskop). Výsledkem tohoto zpracování je barevná mapa, která znázorňuje nejstrmější a nejplošší meridián a zakřivení rohovky v jednotlivých optických zónách. Využívá se k přesnému mapování pravidelného a nepravidelného astigmatismu, k diagnostice ektatických rohovkových onemocnění, kterými jsou keratokonus, keratoglobus a pelucidní marginální degenerace. [19]

Topografie rohovky je standardem pro screeningové vyšetření na keratokonus. Včasný screening je důležitý, protože při vyšetření na štěrbinové lampě nemusejí být patrné změny typické pro keratokonus. Využívá se také k monitorování progresu. Jsou popsány hypotézy, které uvádějí, že topografické mapy by mohly být použity ke zlepšení senzitivity a specificity screeningu keratokonu. [20, 21]

Vzor rohovkové architektury se používá jako marker závažnosti keratokonu. Hodnota keratometrie 46 dioptrií a více je považováno za známku keratokonu. Topografie



rohovky poskytuje různé mapy pro znázornění měření charakterizující keratokonické rohovky. Je důležité vybrat správnou stupnici, aby se získaly co nejlepší informace z klinického hlediska. Absolutní stupnice udává celý rozsah dioptrií, který topograf znázorní na barevné stupnici. Tato stupnice není citlivá na malé změny. Relativní stupnice upravuje rozsah dioptrického měření pro každou rohovku, takže je citlivá na malé změny a je vhodnější pro přizpůsobenou analýzu rohovkové morfologie. [22]

Současné topografické mapy:

- Keratometrické mapy zakřivení – poskytují informace o zakřivení v každém bodě povrchu rohovky. Mohou být axiální (sagitální) nebo tangenciální (meridionální). I když oba typy uvádějí informace o ohniskovém zakřivení, existují mezi nimi rozdíly.
  - Sagitální mapa – fixuje centra zakřivení na optické ose a považuje povrch rohovky za sférickou geometrii, čímž dosahuje výrazného vyhlazení v periférii rohovky. Má to za následek větší a více periferně zakřivenou plochu, než je skutečná plocha konu. Tato úvaha je užitečná v paraxiálním prostoru, jelikož zde je rohovka sférická. Tato mapa je užitečná pro kvalitativní hodnocení pomocí barevné stupnice, protože změkčuje geometrické obrysy rohovky a usnadňuje vyhodnocení výsledků méně zkušeným uživatelům.
  - Tangenciální mapa – nepředpokládá sférickou morfologii rohovky, a proto algoritmus tangenciálního zakřivení popisuje povrch rohovky pomocí místních poloměrů zakřivení, jejichž středy nejsou umístěny na optické ose. Přesněji znázorňuje zakřivení v periferní oblasti rohovky. Také má vysokou citlivost na získaná data a je vhodná pro sledování kuželovitého tvaru ektatické choroby. Interpretace tangenciální mapy je složitější než sagitální mapy.
- Výškové mapy – získávají data porovnáním rekonstrukce předního nebo zadního povrchu rohovky s nejlépe podobným povrchem (koule, toroid, rotační elipsoid). Také poskytují rozdíl mezi oběma povrchy. Výhody těchto map:
  - Data jsou prezentována kvantitativně a jsou uváděná v  $\mu\text{m}$ . Takže jsou přesná a mají citlivost na malé změny, které mohou nastat v morfologii rohovky v důsledku keratokonu.
  - Umožňují výběr nejvhodnějšího povrchu pro provedení mapy, což vede ke zvýšení citlivosti klinické diagnózy.

Výškové mapy poskytují pro oba povrchy rohovky elevaci (převýšení) vrcholu rohovky, elevaci bodu minimální tloušťky a elevaci středu centrální oblasti. Vzhledem k tomu, že se zadní povrch nemění excimerovou laserovou fotoablací, mohou být data ze zadního povrchu velmi užitečná pro diagnostiku keratokonu.

- Pachymetrické mapy – neukazují data přímo naměřená, ale musí být přesně rekonstruována pomocí předního a zadního povrchu rohovky. Poskytují informace o bodu minimální tloušťky a jeho poloze ve středu rohovky. Bod je zásadní pro udržení struktury rohovky a stanovení progresu ztenčení rohovky při progresi keratokonu. [22]

Diagnostika keratokonu byla usnadněna použitím různých detekčních systémů využívajících vícerozměrné kombinace topografických indexů (SIMK, SAI, SRI, K Central, a další). Každý topograf používá jinou strategii a je nutné porozumění citlivosti a specifčnosti.

- KISA %. Je velmi účinný při identifikaci keratokonu, ale může mít velký počet falešně negativních výsledků v klinické diagnóze a v počínajících případech keratokonu. Představuje velké riziko při použití jako screeningové vyšetření v refrakční chirurgii.
- BAD III. Umožňuje rozlišit zdravou a keratokonickou rohovku.
- Index závažnosti keratokonu (KSI). Vypočítává závažnost keratokonu, případně rozlišuje zdravou, suspektní a keratokonickou rohovku a rohovku s keratokonem.
- Index keratokonu (KCI). Tato metoda umí rozlišit zdravou rohovku od keratokonické a také rozlišit keratokonus vyvinutý v centrální nebo periferní oblasti.
- Index predikce keratokonu (KPI). Vypočítává se kombinací 8 topografických indexů.
- PathFinder analýza rohovky. Využívá tři různé indexy. V případě keratokonu jsou tyto indexy mimo hranice normy. [20]

Dnešní topografické technologie umožňují velmi rychlý a jednoduchý proces hodnocení rohovky. Je možné využít různé druhy technologií tak, aby bylo možné správně identifikovat příznaky onemocnění. Poté provést jasnou diagnózu a sledovat další změny onemocnění. [23]

Videokeratoskopie na principu Placidova disku je revoluční technologií, která se stala prvořadou technikou při hodnocení předního povrchu rohovky. Jedná

se o nejběžnější technologii topografů používanou v oční praxi. Poskytuje pečlivou a opakovatelnou analýzu přední rohovky, včetně tvaru přední rohovky a přední aberometrie rohovky. Počítačové videokerataskopy jsou schopny digitalizovat informace z tisíců bodů na rohovce a vytvářet barevné mapy zobrazující zakřivení rohovky. Technologie Placidova disku se kombinuje s dalšími technologiemi, jako jsou skenování rohovky (Orbscan), Scheimpflugovy snímky a měření oční aberace. Například přístroj NIDEK OPD-Scan je multifunkční systém, který kombinuje topografii rohovky s měřením na principu Placidova disku předního povrchu rohovky a aberací celého oka pomocí aberometru. Tento přístroj zachycuje obraz odražených prstenců Placidova disku od předního povrchu rohovky a poskytuje refraktometrii, keratometrii a pupilometrii. Hlavní nevýhoda těchto topografů je absence informací o zadním povrchu rohovky a omezené pokrytí povrchu rohovky, což odstraňuje důležitá data z paracentrálního a periferního povrchu rohovky. [23, 24]

Slit scanning topografie kombinuje projekci štěrbinového světla (stejný princip jako u biomikroskopie pomocí štěrbinové lampy) s odrazem Placidova disku, aby bylo možné získat měření předního a zadního zakřivení rohovky. Je to první technologie schopná rekonstruovat trojrozměrný obraz rohovky a poskytuje topografickou mapu předního a zadního povrchu rohovky. Přístroj Orbscan II je jediným dostupným zařízením využívajícím tuto technologii. Výsledným obrazem je trojrozměrná topografická mapa, která obsahuje informace o zakřivení, přední a zadní elevaci a pachymetrické mapy celého povrchu rohovky. Orbscan II je užitečný pro hodnocení rohovky s keratokonem nebo s ektatickým onemocněním. Také poskytuje širokou škálu kvantitativních a kvalitativních informací, které lze použít v klinické praxi. [23]

Scheimpflugovo zobrazení používá detektor pro detekci hran rohovky a přední komory. Světlo je rozptýleno v epitelu a stroma, systém vypočítá přední a zadní povrch rohovky. Je možná podrobná analýza oka poskytující data jako jsou topografie, keratometrie, poloměr zakřivení, mohutnost rohovky, pachymetrická data, excentricita rohovky, hloubka přední komory, průměr zornice, velikost úhlu, zakalení čočky a tloušťka čočky. Díky trojrozměrné rekonstrukci rohovky řadíme tato zařízení k rohovkovým topografům. Scheimpflugovo zobrazení je zvláště užitečné pro diagnostiku ektatických onemocnění, k detekci a klasifikaci keratokonu a pro další vyšetření. Z tohoto měření získáme podstatně více informací než z přístrojů využívajících Placidův disk. Největší výhodou přístrojů na Scheimpflugově principu je měření předního i zadního povrchu rohovky a měření pachymetrie bezkontaktním způsobem. Kvůli tomu je hojně využíván

v klinické praxi. Princip hodnocení předního povrchu oka se Scheimpflugovou kamerou používá přístroj Pentacam Oculus. Pentacam pořídí až 50 štěrbinových snímků předního segmentu oka s pomocí pouze jedné kamery. Z těchto snímků je zkonstruován trojrozměrný obraz přední plochy. Hlavní výhodou je schopnost zobrazit změny zadní elevace. [20, 23, 25]

## 2.6 Koherentní tomografie

Optická koherentní tomografie (OCT) hodnotí mikrostrukturu rohovky tak, že produkuje průřezové snímky s vysokým rozlišením na principu optického rozptylu světla v kombinaci s nízkokoherenční interferometrií využívající infračervené světlo. Technologie OCT zdolává některé problémy topografických systémů a umožňuje trojrozměrné zobrazení rohovky a předního segmentu s vysokým rozlišením. Příčné řezy předního segmentu umožňují vytvářet mapy tloušťky rohovky jednotlivých vrstev i celé rohovky. Také lze pomocí OCT měřit hloubku přední komory, průměr zornice a další parametry předního segmentu. OCT je při měření tloušťky rohovky srovnatelné se Scheimpflugovým zobrazením. [14, 16, 26]

V posledních letech se využívá měření tloušťky rohovky k usnadnění diagnostiky keratokonu, protože je méně náchylná k jiným příčinám zkreslení povrchu, jako jsou jizvení a špatný slzný film. Tloušťka epitelu rohovky naměřená pomocí OCT může být rovněž užitečná pro včasnou diagnostiku keratokonu. Mapy tloušťky epitelu prokázaly, že oči s keratokonem mají apikální epitel ztenčený a odpovídající silnější epitelová vrstva je ve směru superonazálním. Dalšími změnami tloušťky epitelu jsou: snížení celkové tloušťky, větší rozdíly mezi minimální a maximální tloušťkou epitelu a větší variabilita směrodatné odchylky obrazce a směrodatné odchylky mapy ve srovnání se zdravou rohovkou. Ztenčení epitelu na vrcholu konu může být způsobeno remodelací v reakci na ztečení a strmost stromatu, která má snížit nepravidelnosti předního povrchu. To pak může vést k maskování ztenčení stromatu při měření celkové tloušťky rohovky nebo se mohou topografické snímky jevit jako relativně normální, zejména v počátečních stádiích keratokonu. Kvůli tomu je důležité udělat analýzu pomocí OCT odděleně, aby byla přesnější diagnostika a posouzení keratokonu. Navzdory užitečnosti OCT při měření tloušťky rohovky a epitelu jsou oba parametry jako samostatné k diagnostice keratokonu nedostatečné a měly by se používat v kombinaci s rohovkovou topografií založenou na elevaci. [14, 26]

Polarizačně citlivá OCT (PS-OCT) zvyšuje kontrast fibrózních tkání měřením dvojlomu. Uspořádání lamel kolagenních vláken je u keratokonu změněno, což vede k modifikacím jejich dvojlomu. Na základě tohoto principu bylo zjištěno, že fázová retardace zadního povrchu rohovky je u ektatických rohovek zvýšená v důsledku dvojlomu. Také bylo zjištěno, že fázová retardace může pomoci diagnostikovat časný nebo subklinický keratokonus. [14]

Optická koherentní tomografie předního segmentu (AS-OCT) lze využít k odhalení rizikových faktorů pro vznik akutního hydroksu u keratokonu. Se zvýšeným rizikem vzniku hydroksu je spojena zvýšená tloušťka epitelu, vyšší poměr tloušťky epitelu a stromatu, ztenčení stromatu na vrcholu rohovky a hyperreflexe Bowmanovy vrstvy. V případě, že dojde k hydroksu může AS-OCT pomoci posoudit a klasifikovat rozsah a okraje odchlípení Descemetovy membrány. [14]

Hlavní nevýhodou používání OCT při diagnostice keratokonu je potenciální nepřesnost měření rohovkového epitelu. Dochází k tomu, když není z měření vyloučen slzný film nebo po tření oka a nošení pevných kontaktních čoček, které mohou ovlivnit tloušťku epitelu a odrazivost. Také může u keratokonu dojít k fragmentaci Bowmanovy vrstvy, což má za následek nezřetelnou hranici mezi epitelem a Bowmanovou vrstvou na OCT. [26]

## **2.7 Biomechanika rohovky**

Při onemocnění keratokonem prochází rohovka biomechanickými změnami, jako je snížení její pevnosti. Příčinou snížené mechanické stability jsou různé faktory. Především ztráta stromálních vláken, změna orientace jednotlivých kolagenních vláken, snížený počet příčných vazeb a dysfunkce keratocytů. Vyšetření biomechanických vlastností rohovky může umožnit diagnostiku a stanovení stádia onemocnění. [10, 27]

Biomechanické vlastnosti rohovky je možné měřit vyhodnocením reakce rohovky na mechanický stresový podnět. Toho se dosáhne pomocí vnější síly, jako je vzduchový impulz. Přístroje ORA a Corvis ST jsou založené na principu kombinace tonometru se vzduchovým pulzem s ultra rychlou Scheimpflugovou kamerou. Při uvolnění vzduchového impulsu sleduje kamera biomechanickou odezvu rohovky. Pohyb rohovky závisí především na nitroočním tlaku, biomechanických vlastnostech rohovky a tloušťce rohovky. [10]

Na začátku má rohovka svůj konvexní tvar. Pulz vzduchu rohovku aplanuje, ta se dále deformuje až do okamžiku maximální konkavity. Po fázi oscilace má svůj původní tvar. Než dosáhne původního tvaru, projde druhou aplanací, při které dojde k druhému zploštění. Během celého procesu se zaznamenává několik biomechanických parametrů rohovky. ORA poskytuje hysterezi rohovky (rozdíl mezi tlakem při aplanaci rohovky vzduchovým proudem a tlakem aplanované rohovky, která se vrací do původního tvaru), faktor odporu rohovky, míru elastického odporu rohovky, index shody keratokonu (vyjadřuje podobnost křivky vyšetřovaného oka s křivkou keratokonických očí v databázi přístroje) a pravděpodobnost shody s keratokonem (pravděpodobnost, zda je oko zdravé, podezřelé nebo keratokonické). Dva hlavní parametry, hystereze rohovky a faktor odporu rohovky, jsou u keratokonu nižší než u normální rohovky a chybějí jim senzitivita a specifická pro diagnostiku keratokonu. Proto tyto parametry není možné použít při diagnostice časného keratokonu. Novější parametry byly odvozeny z křivky ORA. Tím se zlepšila přesnost diagnostiky. Corvis ST poskytuje Corvisův biomechanický index, který je určen k detekci časného keratokonu na základě biomechanické odezvy rohovky a zahrnuje parametry jako jsou rohovková odezva, poměr amplitudy deformace a další. Amplituda deformace je výrazně větší u keratokonických rohovek ve srovnání se zdravými. Podobně jako ORA nemá dostatečně spolehlivý parametr, který by rozlišil zdravou a keratokonickou rohovku. Hodnocení biomechaniky rohovky má tedy stále omezenou klinickou hodnotu při posuzování keratokonu. Parametry získané z přístroje ORA a Corvis ST nejsou dostatečně citlivé k rozlišení oka zdravého a oka s keratokonem. [10, 14, 27]

Brillouinova spektroskopie je novější metoda analýzy biomechaniky rohovky. Jejím principem je interakce světla (laseru) a vlastních akustických vln uvnitř tkáně. Interakce laseru s tkání způsobí dopplerovský frekvenční posun a analyzuje tak biomechaniku rohovky, skléry a čočky. Ektatické rohovky mají výrazně menší Brillouinův frekvenční posun než normální rohovky. Další studie odlišily mírný keratokonus od zdravé rohovky a od klinického keratokonu při porovnání Brillouinovy frekvence. To prokázalo její účinnost a přesnost. [14]

## **2.8 Pachymetrie**

U keratokonu jsou změny zadního povrchu rohovky obvykle doprovázeny změnami tloušťky rohovky a změnami normálního pachymetrického průběhu

od nejtenčího místa k periferii. Pachymetrická progrese vyjadřuje rychlost změny tloušťky povrchu rohovky. Keratokonická rohovka obvykle vykazuje rychlejší změny směrem od nejtenčího místa k normálnímu okraji. Pachymetrickou mapu rohovky lze vytvořit pomocí analýzy průřezu rohovky. Scheimpflugovo zobrazení a AS-OCT mohou tyto mapy vygenerovat. Keratokonus je charakterizován fokálním a progresivním ztenčením, proto může pachymetrická mapa identifikovat případy keratokonu a normální případy. [7, 10]

Pachymetrické mapy se dají rozdělit do šesti vzorců: centrální kulatý, centrální oválný, paracentrální kulatý, paracentrální oválný, decentrovaný kulatý a decentrovaný oválný. U očí s keratokonem je nejčastější vzor pachymetrie centrální kulatý následovaný paracentrálním kulatým vzorem. Mapa pachymetrie se využívá při diferenciální diagnóze k rozlišení keratokonu a pelucidní marginální degenerace, zejména pokud je v topografických mapách u obou onemocnění přítomen podobný vzor. Keratoglobus od keratokonu lze odlišit na základě ztenčené plochy, která je rozsáhlá po celém povrchu rohovky, zatímco keratokonus postihuje pouze centrální nebo paracentrální část. [10]

## 2.9 Keratometrie

Keratometr zjišťuje minimální a maximální hodnoty keratometrie a jejich os pomocí čtyř bodů, které jsou zaměřeny na centrální zónu rohovky. Keratokonus je zjistitelný pomocí manuální (přístroj generuje obrazy, podle kterých vyšetřující vyhodnotí zakřivení) nebo automatické (přístroj vyhodnotí zakřivení) keratometrie, kde je viditelná strmost rohovky a vysoký astigmatismus. I když je keratometr dostupný a lehce použitelný přístroj pro zjištění rohovkového astigmatismu, je měření omezeno pouze na centrální zakřivení rohovky. Je přesný pro pravidelné povrchy ale není spolehlivý u nepravidelných rohovek. Manuální keratometrie je dobrý způsob diagnostiky keratokonu, který je však časově náročný, stále méně dostupný a známý. [16]

## 2.10 Biometrie

Dle studie Velázquez-Blázquez, Cavas-Martínez a kol. [28] je možné s dobrou přesností rekonstruovat vnitřní biometrickou morfologii rohovky jako biologické struktury. Tato metoda detekce generuje vlastní 3D model rohovky pomocí nástrojů počítačového grafického designu a dat povrchů rohovky poskytnutých rohovkovým tomografem. Progresa keratokonu je charakterizována výrazným snížením celkového

objemu rohovky ve srovnání se zdravýma očima. Snížení objemu je vyvoláno změnou kolagenních vláken rohovky, které způsobuje ztenčení stromatu a porušení Bowmanovy membrány. Studované parametry ukázaly statisticky významné snížení celkového objemu rohovky u subklinického keratokonu ve srovnání se zdravýma očima. Přítomnost nepravidelností rohovky v důsledku strmého zakřivení vede ke zvětšení povrchu rohovky. Celková plocha rohovky, která zahrnovala i periferní oblasti, byla však u zdravých rohovky větší, a to kvůli jejich konstantní tloušťce ve srovnání se ztenčením u keratokonických rohovek v důsledku vlivu nitroočních tlaku na jejich oslabenou strukturu. Toto strukturální oslabení je způsobeno snížením počtu stromálních lamel. Nepravidelnosti povrchu rohovky způsobují u očí s keratokonem výběžek, což zvětšuje zakřivení rohovky a vzdálenosti odchylek vrcholu a bodů minimální tloušťky na předním i zadním povrchu. Tato technika umožňuje dobře a přesně charakterizovat stav rohovky a to umožní nové způsoby detekce a sledování patologií rohovky.

Ve studii Velázquez a kol. [29], jež určuje biometrický profil rohovky u očí s keratokonem, které vykazují závažné zrakové omezení pomocí 3D modelování in vivo, byly zjištěny podobné výsledky týkající se objemu jako u předchozí studie. V pokročilejší fázi onemocnění je pozorovatelné výrazné zvýšení dioptrické síly zadního povrchu vzhledem k přednímu. Deviace předního a zadního vrcholu se u těžkého keratokonu zvyšuje. Toto posunutí optické osy bylo popsáno jako jeden ze znaků charakterizující pozdější fázi onemocnění. Ve virtuálních 3D modelech lze pozorovat geometrii paraboloidního typu, která může být relevantní pro vysvětlení asymetrie zadního povrchu u pokročilejších stádií keratokonu. Analýzou biometrických parametrů rohovky pomocí 3D modelování specifického pro pacienta byly zjištěny statisticky významné rozdíly mezi rohovkami zdravými a rohovkami s keratokonem. Tato studie, která pomáhá ke spolehlivým diagnózám v těžkých případech onemocnění, se ukázala jako užitečný nástroj pro klasifikaci keratokonu, a také pomohla lépe charakterizovat změny, k nimž dochází při rozvoji těžkého stádia keratokonu.

Sedaghat a kol. [30] ve své studii zkoumali a porovnávali rohovkové tomografické a oční biometrické charakteristiky. Výsledky ukázaly že oči s keratokonem, u kterých se vyskytují Vogtovy strie, mají větší hodnotu sféry, sférického ekvivalentu a cylindru než oči zdravé. Přítomnost Vogtových strií u keratokonických očí je indikátorem významných změn v refrakčních a tomografických měřeních. Výsledky této studie mohou být použity při klinickém hodnocení, monitorování a léčbě pacientů s keratokonem s Vogtovými striemi i bez nich.



Přístroj DNEye Scanner 2 zhotoví individuální biometrický model oka. Je propojen se softwarem (Rodentstock Consulting), který vypočítává axiální délku z mnoha parametrů získaných aberometrií, subjektivní a objektivní refrakcí, včetně centrálních poloměrů rohovky, tloušťky rohovky a hloubky přední komory. Axiální délka může poskytnout informace o celkové geometrii oka a pomoci při diagnostice a monitorování keratokonu. [31]

### **3 MOŽNOSTI ŘEŠENÍ KERATOKONU**

Léčba keratokonu je různá v závislosti na progresi onemocnění. Mírné stádium onemocnění se koriguje obvykle brýlemi nebo měkkými torickými kontaktními čočkami. Při středně těžkém stádiu jsou ve většině případů zapotřebí tuhé plynopropustné kontaktní čočky. Těžká stádia, která už nelze korigovat pevnými kontaktními čočkami, mohou vyžadovat operační zákroky. [4]

#### **3.1 Pevné kontaktní čočky**

Pevné kontaktní čočky se nejlépe přizpůsobují při léčbě pacientů s keratokonem. Spolehlivě korigují vysokou úroveň nepravidelného astigmatismu neutralizací slznou čočkou. K dispozici jsou plynopropustné (rohovkové, korneosklerální, sklerální) a Piggyback systémy. [4]

Pevné rohovkové kontaktní čočky mají v současnosti více designů. Vícekřivkové a asférické s proměnlivou asféricitou zadní plochy, u kterých byla prokázána vysoká úspěšnost při léčbě keratokonu. Korneosklerální čočky jsou ve srovnání s pevnými rohovkovými více pohodlné díky menší interakci mezi okrajem čočky a očním víčkem a také mají lepší stabilitu a centraci. Jsou užitečné pro níže umístěný kónus nebo v případech, kdy jiné možnosti čoček neposkytují přijatelnou zrakovou ostrost. Dochází u nich k lepšímu proudění kyslíku než u sklerálních čoček díky výměně slz. Při nošení korneosklerálních čoček bylo zaznamenáno významné zlepšení aberací vyšších řádů a zlepšení zrakové ostrosti. Sklerální čočky jsou užitečné při zrakové rehabilitaci pokročilého keratokonu, kdy jiné čočky nedosahují fyziologicky přijatelného přizpůsobení. Navzdory větší stabilitě a pohodlí sklerálních čoček ve srovnání s pevnými rohovkovými nebo korneosklerálními je nevýhodou sklerálních čoček zvýšená možnost hypoxie rohovky u zdravých očí, očí s keratokonem a po penetrující keratoplastice kvůli snížené výměně slz. Pro léčbu keratokonu se používají také systémy Piggyback, které se skládají z tuhé rohovkové kontaktní čočky nasazené na měkkou kontaktní čočku. Použití měkké kontaktní čočky zvyšuje pohodlí a pevná rohovková čočka zlepšuje centraci a stabilitu. [4]

#### **3.2 Měkké kontaktní čočky**

V posledních letech došlo k vývoji konstrukce měkkých kontaktních čoček pro korekci keratokonu. Jedná se o měkké kontaktní čočky s vysokou sférickou a torickou

mohutností pro korekci myopie a astigmatismu u časného stádia keratokonu, u decentrovaného konu a pro pacienty s intolerancí pevných kontaktních čoček. I když měkké kontaktní čočky způsobují větší počáteční pohodlí ve srovnání s pevnými, přizpůsobují se nepravidelnému povrchu rohovky, a to vede k neoptimální zrakové korekci. Proto jsou čočky pro keratokonus navrhovány se silnější tloušťkou středu ve snaze zakrýt nepravidelné zakřivení rohovky a korigovat nepravidelný astigmatismus. Pro tyto čočky se nyní používají silikon-hydrogelové materiály. Další možností je hybridní kontaktní čočka, která se skládá z pevné rohovkové čočky na středu a periferní měkké lišty, aby se spojily optické výhody pevných rohovkových čoček a pohodlí měkkých kontaktních čoček. [4]

### **3.3 Corneal collagen cross-linking**

Corneal collagen cross-linking (CXL) je metoda, která zvyšuje biomechanickou stabilitu a tuhost rohovky a zabraňuje tak progresi keratokonu. Jedná se o minimálně invazivní zákrok, při kterém se používá riboflavin, fotosenzibilizátor a ultrafialové světlo A, které vyvolává tvorbu silných chemických vazeb mezi kolagenovými vlákny v rohovce a tím se stává rohovka tužší a méně náchylná k ektatickým změnám. Tento postup byl původně vyvinut v roce 1990 jako „Drážďanský protokol“. Roztok riboflavinu se umístí na rohovku po odstranění centrálního epitelu, poté je rohovka ozařována ultrafialovým světlem A po dobu 30 minut ze vzdálenosti 1 cm. V roce 2003 bylo prokázáno, že tímto postupem lze zpomalit progresi keratokonu. Tento postup „epithelium-off“ (epi-off) se tak stal základní metodou léčby keratokonu. Od vzniku tohoto postupu byly vyvinuty další inovace, včetně zrychleného cross-linkingu rohovky, při kterém se používá světlo o vyšší intenzitě, aby se zkrátila doba zákroku. Při urychleném cross-linkingu může dojít ke změnám endoteliálních buněk. Navzdory účinnosti zákroku epi-off je také spojen s různými vedlejšími komplikacemi, jako jsou bolest oka, riziko virové keratitidy, zamlžení rohovky, infekční vředy a stromální zjizvení. Tyto vedlejší komplikace jsou především způsobeny odstraněním epitelu rohovky. Novější postup označovaný jako „epithelial-on“ (epi-on) je variantou Drážďanského protokolu, který ponechává rohovkový epitel zcela neporušený. Tím se zmírní bolestivost a komplikace operace a také se zajistí lepší průnik vitamínu B<sub>2</sub>. Aby se zvýšil průnik riboflavinu do stromatu, byly vyvinuty různé postupy. Jedním z nich

je asistovaná transepiteliální CXL, při níž se ke zvýšení absorpce riboflavinu do rohovkového stromatu používá malý elektrický proud. [4, 32, 33]

### 3.4 Implantace intrastromálních prstenců

Implantace intrastromálních rohovkových prstenců (ICRS) představuje terapeutickou možnost k zastavení progresivního keratokonu. ICRS jsou vyrobeny z polymethylmetakrylátu a jsou implantovány hluboko do stromatu, aby se snížilo přední zakřivení rohovky. Lze vidět na *Obr. 3*. Tyto prstence byly poprvé použity pro léčbu myopie. Později byly rozšířeny na různé patologie, jako jsou keratokonus a pelucidní marginální degenerace. ICRS snižují strmost rohovky a astigmatismus spojený s keratokonem. Tato možnost představuje alternativu, jejímž cílem je oddálit transplantaci rohovky u ektatického onemocnění rohovky anebo se jí úplně vyhnout. Po implantaci ICRS byla také prokázána lepší tolerance kontaktních čoček. [34, 35, 36]

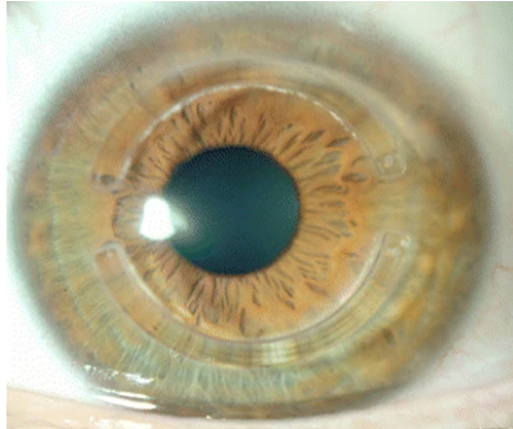
Kritéria výběru pacientů pro implantaci ICRS:

- Věk nad 18 let.
- Nesnášenlivost kontaktních čoček.
- Korigovaná zraková ostrost do dálky menší než 0,6.
- Tloušťka rohovky větší než 400  $\mu\text{m}$ .
- Bez centrálního zjizvení rohovky.
- Vyrovnaná refrakční a keratometrická osa.
- Vyloučena gravidita. [34, 35, 36]

Úspěch operace a zlepšení vidění závisí na správném umístění prstence, přesné hloubce implantace a průměru optické osy. Nesprávné umístění kroužku může vést k nadměrné nebo nedostatečné korekci. V současné době jsou k dispozici 3 hlavní typy mezinárodních ICRS: segmenty kroužků s hexagonálním profilem průřezu, segmenty kroužků s trojúhelníkovým profilem nebo jeho variantami a kompletní kroužky s lichoběžníkovým profilem průřezu. [34, 36]

Klasicky se ICRS umisťovaly do rohovkového stromatu vytvořením kanálu pomocí mechanické disekce, tu v současné době nahrazují femtosekundové lasery. Mechanická technika může být spojena s epiteliálními defekty, mělkým uložením segmentů, ztenčením stromatu a edémem rohovky. Při použití femtosekundového laseru je riziko těchto komplikací sníženo. [34, 35, 36]

V případech progresivního keratokonu lze kombinovaným terapeutickým přístupem CXL a ICRS dosáhnout zvýšení biomechanické tuhosti a stability rohovky. Hlavní výhodou implantace ICRS při léčbě keratokonu a ektázie je velmi nízké riziko zhoršení zrakové ostrosti. Implantace ICRS může vždy vést k neočekávanému refrakčnímu výsledku, protože povaha ektatické poruchy rohovky je nepředvídatelná. Nicméně má úspěšné zrakové výsledky a reverzibilitu, protože po odstranění prstenců se mohou zrakové a refrakční míry vrátit na původní úroveň. [35]



*Obr. 3 Intrastromální prstence implantované do rohovky [33]*

### **3.5 Fotorefraktivní keratektomie**

Fotorefraktivní keratektomie (PRK) využívá excimerový laser k trvalé úpravě tvaru centrální rohovky odstraněním malé části stromální tkáně odpařováním. Metoda CXL není schopna zlepšit funkční vidění, a tak se CXL využívá v kombinaci s PRK. V současnosti se k léčbě ektatických poruch rohovky, jako je keratokonus, používá nová technika označovaná jako „CXL-Plus“, která kombinuje dva chirurgické postupy. Při CXL-Plus je základní metodou CXL, jež se kombinuje s dalšími refrakčními postupy, jako jsou topograficky řízená PRK, ICRS nebo implantace fakické nitrooční čočky. CXL-Plus je výhodnější než klasická CXL, protože zlepšuje stabilitu rohovky a poskytuje funkční zrakovou ostrost. [4, 37]

Existují ovšem omezení techniky CXL v kombinaci s PRK. Rychlost ablace zesíťovaných rohovek se může lišit od rychlosti ablace rohovek zdravých, což může vést k libovolným výsledkům. Zvyšuje se pravděpodobnost tvorby zákalu po PRK a při odstranění rohovkové tkáně během PRK se snižují výhody CXL. Později byl zaveden alternativní přístup zahrnující simultánní topograficky řízenou PRK

následovanou CXL ve stejný den k vytvoření pravidelnějšího tvaru rohovky a dalšímu zlepšení kvality vidění. Tento postup běžně označovaný jako Athénský protokol je v současnosti široce používán. Tento protokol byl iniciovaný Kanellopoulosem [38] a zahrnoval excimerovou laserovou ablací asi 50  $\mu\text{m}$  epitelu rohovky k nápravě nepravidelností povrchu rohovky a současné odstranění epitelu CXL s riboflavinem a UVA k zastavení progresu keratokonu. Hlavními výhodami simultánní PRK a CXL oproti topograficky řízené PRK po CXL při léčbě keratokonou jsou: zesíťovaná část rohovky zůstává nedotčena laserovou ablací a pravděpodobné stromální zjizvení, ke kterému dochází v důsledku samotné PRK, je minimalizováno. [37]

### 3.6 Implantace fakické nitrooční čočky

Implantace fakických nitroočních čoček (pIOL) do přední a zadní komory jsou vhodné refrakční chirurgické techniky u pacientů s keratokonem, kteří mají vysokou anizometrii, nesnášenlivost kontaktních čoček nebo preferují možnost nenosit brýle či kontaktní čočky. Jsou vhodné pro korekci anizometropie u stabilních nálezů keratokonu nebo po rohovkových zákrocích, jako jsou ICRS, CXL a keratoplastika. Používají se také u zdravých očí s přijatelnou korigovanou zrakovou ostrostí do dálky nebo bez vysokého nepravidelného astigmatismu a bez aberací vyšších řádů, aby se zlepšila zraková ostrost. [39]

### 3.7 Keratoplastika

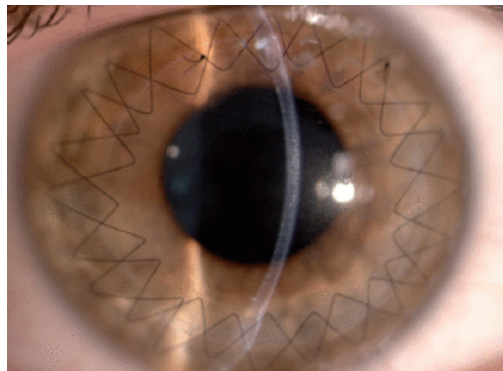
Penetrující keratoplastika (PK) je dlouho používaná chirurgie pro léčbu onemocnění rohovky, jako je keratokonus. Je jednou z nejčastějších indikací PK tvořících 15–25 % případů. Ve srovnání s jinými indikacemi má PK u keratokonu obecně velmi dobrý výsledek. Pooperační astigmatismus je hlavním limitujícím faktorem pro zrakové omezení, které často vyžaduje další intervence, jako je použití excimerových laserových procedur. Náhrada endotelu dárce zvyšuje rejekci štěpu hostitelem. Po PK může dojít k recidivě keratokonu, pravděpodobně v důsledku neodhaleného keratokonu u dárce. [40]

Přední lamelární keratoplastika (ALK), která zahrnuje selektivní odstranění stromální tkáně rohovky, díky svým výhodám roste na popularitě. S rozvojem technik a inovací nástrojů se hluboká přední lamelární keratoplastika (DALK) stala alternativou PK. Integrovaný lamelární štěp znázorňuje *Obr. 4*. Výhody ALK jsou nižší riziko rejekce štěpu, menší ztráta endoteliálních buněk, lepší přežití štěpu a méně intraoperačních

a pooperačních komplikací ve srovnání s PK. U keratokonu je tenká a strmá rohovka nahrazena tlustší normální tkání dárce, aby se rohovce dodala tektonická síla. Pomáhá také snižovat nepravidelný astigmatismus a vysokou myopii. Indikace pro lamelární keratoplastiku jsou:

- Jakýkoliv případ keratokonu, který byl indikován pro penetrující keratoplastiku a má zdravý endotel.
- Pokročilý případ keratokonu, který netoleruje kontaktní čočky, nebo není možné podstoupit procedury, jako jsou CXL, ICRS nebo fakické nitrooční čočky.
- Případy, kdy došlo k hydropsu a není možné dosáhnout dobrého vidění s kontaktními čočkami kvůli zbytkovým jizvám.
- Střední úroveň keratokonu s vysokým rizikem hydropsu.
- Downův syndrom (přední lamelární keratoplastika může poskytnout lepší tektonickou stabilitu než penetrující keratoplastika).
- Atopie (vysoké riziko odmítnutí dárcovské rohovky při penetrující keratoplastice). [41]

V posledním desetiletí došlo k velkému vývoji v oblasti transplantační chirurgie rohovky. Chirurgická léčba keratokonu se vyvinula z náhrady celé rohovky pouze k nahrazení vrstvy rohovky, která je postižena. Přitom zůstává nepoškozená rohovková tkáň nedotčena. Vývoj chirurgických technik a pokroky v přístrojových vybaveních přispěly ke zlepšení zrakových výsledků lamelární keratoplastiky. [42]



*Obr. 4 Správně integrovaný lamelární štěp u pacienta s keratokonem 6 měsíců po operaci technikou DALK [42]*

## ZÁVĚR

Přítomnost keratokonu může výrazně ovlivnit kvalitu života. I přes jeho význam a relativní četnost, má veřejnost o tomto onemocnění jen minimální povědomí. Při obtížích se zrakem se mohou pacienti setkat s neúspěšnými pokusy o korekci zraku brýlemi nebo kontaktními čočkami, a přitom nemusejí vůbec vědět, že trpí keratokonem. V raném stádiu onemocnění se může zdát, že má pacient jen mírné potíže se zrakem, což může vést k pozdní diagnóze a pozdějšímu zahájení léčby. V posledních letech došlo k pokroku v diagnostice a léčbě, což přináší zlepšení dlouhodobých výsledků a snížení potřeby invazivních chirurgických zákroků.

Práce je rozdělena do 3 kapitol. První kapitola se zabývá rozvojem, projevy a klasifikací onemocnění. Jsou zde popsány projevy a symptomy, které pacient může pozorovat. Dále se kapitola zabývá klasifikací, je rozdělena do několika podkapitol podle různých kritérií. Jedná se o klasifikaci dle morfologie, dle klinického stavu onemocnění a dle stupně postižení.

Druhá kapitola je zaměřena na diagnostické metody používané k identifikaci keratokonu. V této kapitole jsou podrobně popsány diagnostické techniky a metody, které dokážou rozpoznat přítomnost keratokonu. Mezi těmito metodami jsou uvedeny šterbinová lampa, konfokální mikroskopie, spekulární mikroskopie, ultrazvuková biomikroskopie, topografie, koherentní tomografie, biomechanika rohovky, pachymetrie, keratometrie a biometrie.

Ve třetí kapitole jsou uvedeny možnosti řešení. Kapitola představuje škálu terapeutických možností, které jsou k dispozici pro léčbu keratokonu. Jsou zde uvedeny tyto možnosti: pevné kontaktní čočky, měkké kontaktní čočky, corneal collagen cross-linking, implantace intrastromálních prstenců, fotorekfraktivní keratektomie, implantace fakické nitrooční čočky a keratoplastika.

Doufám, že tato práce bude přínosem zejména v časně diagnostice a udělá osvětu o keratokonu a jeho možnostech řešení.



## Seznam použité literatury

- [1] Heissigerová J a kolektiv. Oftalmologie pro pregraduální a postgraduální přípravu 2. aktualizované a doplněné vydání. Praha: Maxdorf; 2021.
- [2] Kraus H a kolektiv. Kompendium očního lékařství. Praha: Grada; 1997.
- [3] Studený P a kolektiv. Keratokonus. Praha: Maxdorf; 2020.
- [4] Santodomingo-Rubido J, Carracedo G, Suzaki A, Villa-Collar C, Vincent SJ, Wolffsohn JS. Keratoconus: An updated review. *Cont Lens Anterior Eye*. 2022;45(3):e101559. doi:10.1016/j.clae.2021.101559
- [5] Juhaňák S. Willsův oční manuál. Praha: Triton; 2020.
- [6] Belin MW, Kundu G, Shetty N, Gupta K, Mullick R, Thakur P. ABCD: A new classification for keratoconus. *Indian J Ophthalmol*. 2020;68(12):e2831-2834. doi:10.4103/ijo.IJO\_2078\_20
- [7] Belin MW, Jang HS, Borgstrom M. Keratoconus: Diagnosis and Staging. *Cornea*. 2022;41(1):e1-11. doi:10.1097/ICO.0000000000002781
- [8] Masiwa LE, Moodley V. A review of corneal imaging methods for the early diagnosis of pre-clinical Keratoconus. *J Optom*. 2020;13(4):e269-275. doi:10.1016/j.optom.2019.11.001
- [9] Nuzbrokh Y, Rosenberg E, Nattis A. Diagnosis and Management of Keratoconus. *American Academy of Ophthalmology*. 2020. [https://www.aao.org/eyenet/article/diagnosis-and-management-of-keratoconus#disqus\\_thread](https://www.aao.org/eyenet/article/diagnosis-and-management-of-keratoconus#disqus_thread). Online [24.11.2023].
- [10] Sideroudi H, Flockerzi E, Seitz B. Differential Diagnosis of Keratoconus Based on New Technologies. *Differenzialdiagnose des Keratokonus basierend auf neuen Technologien*. *Klin Monbl Augenheilkd*. 2023;240(1):e57-72. doi:10.1055/a-1920-6929
- [11] Gellrich MM. The tick sign - a new and simple test to diagnose keratoconus at the slit lamp. *Acta Ophthalmol*. 2019;97(4):e666-667. doi:10.1111/aos.13975
- [12] Elliott AD. Confocal Microscopy: Principles and Modern Practices. *Curr Protoc Cytom*. 2020;92(1):e68. doi:10.1002/cpcy.68
- [13] Ong Tone S, Jurkunas U. Imaging the Corneal Endothelium in Fuchs Corneal Endothelial Dystrophy. *Semin Ophthalmol*. 2019;34(4):e340-346. doi:10.1080/08820538.2019.1632355

- [14] Bevara A, Vaddavalli PK. The Evolution of Diagnostics for Keratoconus: From Ophthalmometry to Biomechanics. *Semin Ophthalmol.* 2023;38(3):e265-274. doi:10.1080/08820538.2022.2152716
- [15] Teo AWJ, Mansoor H, Sim N, Lin MT, Liu YC. In Vivo Confocal Microscopy Evaluation in Patients with Keratoconus. *J Clin Med.* 2022;11(2):e393. doi:10.3390/jcm11020393
- [16] Zhang X, Munir SZ, Sami Karim SA, Munir WM. A review of imaging modalities for detecting early keratoconus. *Eye (Lond).* 2021;35(1):e173-187. doi:10.1038/s41433-020-1039-1
- [17] Martin R. Cornea and anterior eye assessment with slit lamp biomicroscopy, specular microscopy, confocal microscopy, and ultrasound biomicroscopy. *Indian J Ophthalmol.* 2018;66(2):e195-201. doi:10.4103/ijo.IJO\_649\_17
- [18] Gomes BAF, Lobo GVP. A correlation study between a corneal endothelial count in patients with different stages of keratoconus using specular microscopy. *Revista Brasileira de Oftalmologia.* 2021;80:e107-110. doi: 10.5935/0034-7280.20210020
- [19] Rozsival P et al. *Oční lékařství 2., přepracované a doplněné vydání.* Praha: Galén; 2017.
- [20] Mortensen Z. A Brief Overview of Keratoconus and its Topographical Findings. Moran CORE. 2018. <https://morancore.utah.edu/section-08-external-disease-and-cornea/a-brief-overview-of-keratoconus-and-its-topographical-findings/>. Online [26.11.2023].
- [21] McMonnies CW. Screening for keratoconus suspects among candidates for refractive surgery. *Clin Exp Optom.* 2014;97(6):e492-498. doi:10.1111/cxo.12169
- [22] Cavas-Martínez F, De la Cruz Sánchez E, Nieto Martínez J, Fernández Cañavate FJ, Fernández-Pacheco DG. Corneal topography in keratoconus: state of the art. *Eye Vis (Lond).* 2016;3:e5. doi:10.1186/s40662-016-0036-8
- [23] Martin R. Cornea and anterior eye assessment with placido-disc keratometry, slit scanning evaluation topography and scheinplufug imaging tomography. *Indian J Ophthalmol.* 2018;66(3):e360-366. doi:10.4103/ijo.IJO\_850\_17
- [24] Belin MW, Khachikian SS. An introduction to understanding elevation-based topography: how elevation data are displayed - a review. *Clin Exp Ophthalmol.* 2009;37(1):e14-29. doi:10.1111/j.1442-9071.2008.01821.x

- [25] Bühren J. Hornhauttopografie und Keratokonusdiagnostik mittels Scheimpflug-Fotografie [Corneal topography and keratoconus diagnostics with Scheimpflug photography]. *Ophthalmologe*. 2014;111(10):e920-926. doi:10.1007/s00347-013-2962-3
- [26] Yip H, Chan E. Optical coherence tomography imaging in keratoconus. *Clin Exp Optom*. 2019;102(3):e218-223. doi:10.1111/cxo.12874
- [27] Gokul A, Vellara HR, Patel DV. Advanced anterior segment imaging in keratoconus: a review. *Clin Exp Ophthalmol*. 2018;46(2):e122-132. doi:10.1111/ceo.13108
- [28] Velázquez-Blázquez JS, Cavas-Martínez F et al. Detection of subclinical keratoconus using biometric parameters. *Bioinformatics and Biomedical Engineering*. 2019;7:e490-501. doi: 10.1007/978-3-030-17935-9\_44
- [29] Velázquez JS, Cavas F, Alió Del Barrio J, Fernández-Pacheco DG, Alió J. Assessment of the Association between In Vivo Corneal Morphogeometrical Changes and Keratoconus Eyes with Severe Visual Limitation. *J Ophthalmol*. 2019;2019:e8731626. doi:10.1155/2019/8731626
- [30] Sedaghat MR, Askarizadeh F, Narooie-Noori F, Rakhshandadi T, Ostadi-Moghadam H, Rajabi S. Comparative evaluation of tomographic and biometric characteristics in bilateral keratoconus patients with unilateral corneal Vogt's striae: a contralateral eye study. *Clin Ophthalmol*. 2018;12:e1383-1390. doi:10.2147/OPHTH.S169266
- [31] Hessler P, Künzel P, Degle S. Comparison of Three Different Devices for the Evaluation of Axial Length, Refractive Error, and Keratometry. *Optom Vis Sci*. 2023;100(8):e557-563. doi:10.1097/OPX.0000000000002022
- [32] Pedrotti E, Chierigo C, Bonacci E, et al. New treatments for keratoconus. *Int Ophthalmol*. 2020;40(7):e1619-1623. doi:10.1007/s10792-020-01455-9
- [33] Bui AD, Truong A, Pasricha ND, Indaram M. Keratoconus Diagnosis and Treatment: Recent Advances and Future Directions. *Clin Ophthalmol*. 2023;17:e2705-2718. doi:10.2147/OPHTH.S392665
- [34] Mohammadpour M, Heidari Z, Hashemi H. Updates on Managements for Keratoconus. *J Curr Ophthalmol*. 2017;30(2):e110-124. doi:10.1016/j.joco.2017.11.002
- [35] Sakellaris D, Balidis M, Gorou O, et al. Intracorneal Ring Segment Implantation in the Management of Keratoconus: An Evidence-Based Approach. *Ophthalmol Ther*. 2019;8:e5-14. doi:10.1007/s40123-019-00211-2
- [36] D'Oria F, Bagaglia SA, Alio Del Barrio JL, Alessio G, Alio JL, Mazzotta C. Refractive surgical correction and treatment of keratoconus. *Surv Ophthalmol*. 2024;69(1):e122-139. doi:10.1016/j.survophthal.2023.09.005

- [37] Al-Mohaimed MM. Combined corneal CXL and photorefractive keratectomy for treatment of keratoconus: a review. *Int J Ophthalmol.* 2019;12(12):e1929-1938. doi:10.18240/ijo.2019.12.16
- [38] Kanellopoulos AJ. Comparison of sequential vs same-day simultaneous collagen cross-linking and topography-guided PRK for treatment of keratoconus. *J Refract Surg.* 2009;25(9):eS812-S818. doi:10.3928/1081597X-20090813-10
- [39] Nowrouzi A, D’Oria F, Alió del Barrio JL, Alió JL. Phakic intraocular Lens implantation in keratoconus patients. *European Journal of Ophthalmology.* 2023;0(0):e. doi:10.1177/11206721231199780
- [40] Fogla R. Deep anterior lamellar keratoplasty in the management of keratoconus. *Indian J Ophthalmol.* 2013;61(8):e465-468. doi:10.4103/0301-4738.116061
- [41] Patil M, Mehta JS. Lamellar Keratoplasty for Advanced Keratoconus. *Asia Pac J Ophthalmol (Phila).* 2020;9(6):e580-588. doi:10.1097/APO.0000000000000338
- [42] Spadea L, De Rosa V. Current techniques of lamellar keratoplasty for keratoconus. *Saudi Med J.* 2016;37(2):e127-136. doi:10.15537/smj.2016.2.12985