

UNIVERZITA PALACKÉHO V OLOMOUCI
FAKULTA ZDRAVOTNICKÝCH VĚD
Ústav radiologických metod

Bc. Lenka Pospíšilíková

Role zobrazovacích metod v diagnostice náhlých příhod břišních

Diplomová práce

Vedoucí práce: doc. MUDr. Jaroslav Vomáčka Ph.D., MBA

Olomouc 2024

Prohlašuji, že jsem diplomovou práci vypracovala samostatně a použila jen uvedené bibliografické a elektronické zdroje.

V Olomouci 29. 4. 2024

Podpis

Poděkování

Ráda bych poděkovala vedoucímu práce doc. MUDr. Jaroslavovi Vomáčkovi Ph.D., MBA za cenné rady, vstřícnost, ochotu a čas, který mi věnoval při psaní diplomové práce. Poděkování patří také RNDr. Evě Reiterové Ph.D. za pomoc se statistickým zpracováním dat.

Anotace

| | |
|--------------------------------------|--|
| Typ práce: | Diplomová práce |
| Téma práce: | Role zobrazovacích metod v diagnostice náhlých příhod břišních |
| Název práce: | Role zobrazovacích metod v diagnostice náhlých příhod břišních |
| Název práce v AJ: | The role of imaging methods in the diagnosis of acute abdomen |
| Datum zadání: | 2023-01-28 |
| Datum odevzdání: | 2024-04-29 |
| Vysoká škola, fakulta, ústav: | Univerzita Palackého v Olomouci Fakulta zdravotnických studií Ústav radiologických metod |
| Autor práce: | Pospíšilíková Lenka, Bc. |
| Vedoucí práce: | doc. MUDr. Jaroslav Vomáčka Ph.D., MBA |
| Oponent práce: | MUDr. Radim Kovář |

Abstrakt v ČJ:

Diplomová práce se zabývá problematikou náhlých příhod břišních, především jejich dělením a diagnostiku pomocí zobrazovacích metod. Výzkumná část práce byla provedena kvantitativní retrospektivní metodou a jejím cílem bylo vyhledat pacienty, kteří podstoupili ultrasonografii dutiny břišní z důvodu podezření na náhlou příhodu břišní a následně do 24 hodin jim bylo doplněné vyšetření výpočetní tomografií. Byla zkoumána četnost jednotlivých

diagnóz, jejich zastoupení mezi muži a ženami a věkové rozložení. Dále pak neshoda mezi US a CT nálezy a způsob, jakým bylo CT vyšetření provedeno. Do výzkumného vzorku bylo zahrnuto 93 respondentů (42 mužů a 51 žen). Statistickým zpracováním se dospělo k výsledkům, že nejčastěji bylo doplnění CT vyžadováno u ileu, dále byl popsán signifikantně vyšší výskyt akutní pankreatitidy u mužů než u žen. Falešně negativní nález na US byl zjištěn u 29,03 % osob, a to nezávisle na věku respondentů. Způsob podání kontrastní látky na CT nebyl ovlivněn věkem pacienta a nejčastěji bylo CT zhotoveno s podáním KL perorálně i intravenózně.

Abstrakt v AJ:

The thesis deals with the issue of acute abdomen, especially their division and diagnosis by imaging methods. The research part of the thesis was carried out using a quantitative retrospective method and its aim was to find patients who underwent abdominal ultrasonography due to suspected acute abdomen and then within 24 hours they were followed up with computed tomography. The frequency of each diagnosis, its representation among men and women, and age distribution were examined. Furthermore, discordance between US and CT findings and the manner in which the CT scan was performed. The study sample included 93 respondents (42 males and 51 females). Statistical processing yielded the results that the most frequent CT addition was required for ileus, furthermore, a significantly higher incidence of acute pancreatitis was described in males than females. The percentage of false negative US was found to be 29.03 % irrespective of the age of the respondents. The method of contrast agent administration on CT was not influenced by the age of the patient and most often CT was taken with both per os and intravenous administration of KL.

Klíčová slova v ČJ:

Náhlá příhoda břšní, zobrazovací metody, prostý rentgenový snímek, ultrasonografie, výpočetní tomografie, magnetická rezonance, akutní apendicitida, akutní cholecystitida, akutní pankreatitida, ileus

Klíčová slova v AJ:

Acute abdomen, imaging methods, plane X-ray, ultrasonography, computed tomography, magnetic resonance, acute apendicitis, acute cholecystitis, acute pancreatitis, ileus

Rozsah: 64 stran/2 přílohy

Obsah

| | |
|---|-----------|
| Úvod | 8 |
| 1 Popis řešeršní činnosti | 10 |
| 2 Současný stav problematiky | 11 |
| 2.1. Neúrazové náhlé příhody břišní..... | 13 |
| 2.2. Úrazové náhlé příhody břišní | 19 |
| 3 Zobrazovací metody | 21 |
| 3.1. Prostý rentgenový snímek | 21 |
| 3.2. Ultrasonografie | 23 |
| 3.3. Výpočetní tomografie | 25 |
| 3.4. Magnetická rezonance | 26 |
| 3.5. Invazivní radiologické metody | 28 |
| 4 Metodika výzkumu | 30 |
| 4.1. Výzkumné cíle a hypotézy | 30 |
| 4.2. Charakteristika souboru | 31 |
| 4.3. Metoda sběru dat | 32 |
| 4.4. Realizace výzkumu | 33 |
| 4.5. Metody zpracování dat | 34 |
| 5 Výsledky výzkumu | 35 |
| 5.1. Demografické údaje..... | 35 |
| 5.2. Výsledky k prvnímu cíli | 36 |
| 5.3. Výsledky k druhému cíli..... | 39 |
| 5.4. Výsledky k třetímu cíli | 41 |
| 6 Diskuse | 46 |

| | |
|--------------------------------|-----------|
| 7 Závěr | 51 |
| Referenční seznam | 52 |
| Seznam zkratk..... | 56 |
| Seznam tabulek..... | 58 |
| Seznam obrázků..... | 59 |
| Seznam grafů..... | 60 |
| Seznam příloh | 61 |
| Přílohy..... | 62 |

Úvod

Náhle příhody břšní (NPB) patří k velmi závažnému zdravotnímu stavu, jejich průběh je velice rychlý, a ne zřídka vážně ohrožují pacienta na životě. Správné a rychlé stanovení diagnózy a včasné zahájení léčby hraje klíčovou roli a často rozhoduje o životě nemocného. Jakákoliv časová prodleva může mít vliv na přežití pacienta, vznik nežádoucích komplikací nebo dokonce způsobit jedinci doživotní následky.

Výskyt NPB vykazuje v populaci vzrůstající trend a pacienti s těmito problémy přichází na oddělení urgentního příjmu stále častěji, 24 hodin denně. Na zvyšující se výskyt NPB v populaci má zajisté vliv životní styl a celkové životní prostředí. Stále častěji se již u mladých jedinců setkáváme s problematikou kouření, vysoké konzumace alkoholu, nezdravými stravovacími návyky a s tím spojenou obezitou. Dále pak nadměra stresu může do jisté míry ovlivnit lidské zdraví a podílet se na vzniku určitých onemocnění. V neprospěch zdraví je také nedostatek pohybu a fyzické aktivity. Určitý vliv na zdraví člověka má i životní prostředí. Negativně se projevuje například znečištěné ovzduší, využívání pesticidů či narušení ozónové vrstvy. Veškeré tyto výše jmenované aspekty mohou mít také negativní vliv na vznik náhlých příhod břšních.

Diagnostický algoritmus NPB by měl být co nejvíc přímočarý, aby byla případná patologie odhalena včas. Současně je ale nutné myslet i na negativní vlivy ionizujícího záření a zobrazovací metody v rámci diagnostiky volit s rozvahou. Proto se standardně provádí ultrasonografie (US) dutiny břšní, která je pro pacienta naprosto bezpečnou, rychlou a jednoduše proveditelnou metodou. Zároveň se při diagnostice NPB nesmí zapomínat na roli prostého rentgenového snímku. Jelikož i ten může být stěžejní například při detekci volného plynu v peritoneální dutině. Před indikací vyšetření pomocí výpočetní tomografie (CT) je důležité důkladně zvážit veškeré přínosy pro pacienta, jelikož i přes nespornou výhodu CT zobrazení je nutné brát v potaz vyšší radiační zátěž a tím i vyšší riziko pro vyšetřovaného.

Diplomová práce je rozdělena do dvou částí, teoretické a výzkumné. Cílem teoretické části práce bylo sumarizovat a popsat dohledané poznatky o náhlých příhodách břšních. Druhá část teoretické části je věnována především zobrazovacím metodám, které se využívají k diagnostice NPB.

Cílem výzkumné části diplomové práce bylo zhodnotit četnost jednotlivých diagnóz, které vyžadovaly provedení CT vyšetření po předchozím US. Porovnat rozdílný výskyt onemocnění u mužů a u žen. Dále bylo předmětem zkoumání stanovit počet pacientů s NPB zjištěnou

pomocí CT po předchozím negativním US vyšetření a jejich věkové rozložení. Posledním cílem praktické části diplomové práce bylo posoudit roli CT protokolů v diagnostice NPB.

Pro lepší pochopení a orientaci v problematice byla prostudována následující vstupní literatura:

1. FERDA, Jiří, Hynek MÍRKA, Jan BAXA a Alexander MALÁN, 2015. *Základy zobrazovacích metod*. Praha: Galén. ISBN 978-80-7492-164-3.
2. HEŘMAN, Miroslav, 2014. *Základy radiologie*. V Olomouci: Univerzita Palackého. ISBN 978-80-244-2901-4.
3. PAFKO, Pavel, Jaromír KABÁT a Václav JANÍK, 2006. *Náhlé příhody bříšní: operační manuál*. Praha: Grada. ISBN 80-247-0981-3.
4. VOMÁČKA, Jaroslav, Josef NEKULA a Jiří KOZÁK, 2023. *Zobrazovací metody pro radiologické asistenty*. Třetí, doplněné vydání. Olomouc: Univerzita Palackého v Olomouci. ISBN 978-80-244-6204-2.
5. ZEMAN, Miroslav a Zdeněk KRŠKA, 2011. *Chirurgická propedeutika*. 3., přepracované a doplněné vydání. 4. vydání. Praha: Grada. ISBN 978-80-247-3770-6.

1 Popis rešeršní činnosti

ALGORITMUS REŠERŠNÍ ČINNOSTI



VYHLEDÁVACÍ KRITÉRIA:

- **klíčová slova v ČJ:** náhlá příhoda břišní, zobrazovací metody, radiodiagnostika, neúrazový, zánětlivý, rentgen, ultrasonografie, výpočetní tomografie, magnetická rezonance, intervenční radiologie
- **klíčová slova v AJ:** acute abdomen, imaging methods, radiodiagnostics, non-trauma, inflammatory, X-ray, ultrasonography, computed tomography, magnetic resonance, interventional radiology
- **jazyk:** český, anglický
- **období:** 2006–2023
- **další kritéria:** přehledové články, vědecké články, studie, recenzovaná periodika



DATABÁZE: DynaMed plus, EBSCO, Google Scholar, Medvik, ProQuest, PubMed



Nalezeno 215 článků



Vyřazující kritéria:

- Duplicita
- Nesouvisející články
- Nedostupnost plné verze textu
- Kvalifikační práce



Celkem bylo použito 36 bibliografických zdrojů, z toho 23 zahraničních článků, 4 české články, 6 knižních publikací a 3 webové stránky.

2 Současný stav problematiky

Téma náhlé příhody břišní zahrnuje obsáhlou a zajímavou škálu onemocnění s jedním společným jmenovatelem. Vždy se může jednat o život ohrožující stav, který vyžaduje dostatečné znalosti současné urgentní medicíny potřebné k exaktnímu stanovení správné diagnózy a umožní včasné a adekvátní zavedení léčebných postupů vedoucích k záchraně života a uzdravení pacienta. Dovednosti a bohaté klinické zkušenosti lékařů jsou již v současnosti doplněny řadou dostupných moderních diagnostických metod, které sice nenahrazují dobře a podrobně odebranou anamnézu či správně provedené klinické vyšetření, ale pomáhají k rychlému a exaktnímu stanovení příčiny nežádoucího stavu nemocného.

Břicho neboli abdomen je tělní dutina ohraničená shora bránicí a dole plynule přecházející v dutinu pánevní. Dutina břišní a část malé pánve jsou vystlány pobřišnicí (peritoneum nástěnné), která současně pokrývá orgány, které jsou v dutině uloženy (peritoneum útrobní). Orgány v dutině břišní jsou rozděleny na intraperitoneální a extraperitoneální dle rozsahu pokrytí pobřišnicí. Mezi intraperitoneální orgány uložené v peritoneální dutině patří játra, slezina, břišní úsek jícnu, žaludek, 1. a 4. část dvanáctníku, lačník, kyčelník a tlusté střevo. Extraperitoneální orgány jsou pak uloženy v retroperitoneu a řadí se k nim ledviny s nadledvinami, močovody, slinivka břišní a 2. a 3. část dvanáctníku.

Pro lepší orientaci je břicho topograficky rozděleno na 9 oblastí pomocí horizontálních a vertikálních čar. Horizontální jsou vedeny čarou pod žeberními oblouky a čarou, která je spojnicí lopat kostí kyčelních. Čáry vertikální kopírují zevní okraje přímých břišních svalů. Tím je vytvořeno 9 oblastí, které se v horní části nazývají epigastrium a pravé a levé hypochondrium. Ve střední části je to poté pravé a levé mezogastrium a periumbilikální krajina v oblasti pupku. Dolní část se dělí na pravé a levé hypogastrium a suprapubickou krajinu.

Náhlé příhody břišní jsou definovány jako onemocnění břicha, která vznikají akutně, mnohdy z pocitu plného zdraví a projevují se zejména silnými bolestmi v oblasti dutiny břišní. K jejich dalším častým symptomům patří nauzea, zvracení a poruchy střevní pasáže. Lze je klasifikovat dle příčiny vzniku na NPB neúrazové a NPB úrazové (Mazzei et al., 2013).

Přesto, že jde o náhlou změnu zdravotního stavu, prvotní příznaky mohou být poměrně nespecifické, často zaměnitelné s nezávažnou chorobou, ale v řádu hodin se vyvinou do symptomů specifických pro dané onemocnění. Průběh NPB může být i velmi rychlý a často vyžaduje akutní operační výkon (Hájek et al., 2011, s. 3).

Nežřídka je počátek NPB doprovázen kolikovitou bolestí. Jedná se o velmi intenzivní a silnou bolest v oblasti břicha, typické je pro koliku rytmické střídání období prudké bolesti s obdobím klidu a slabších příznaků. Příčinou koliky je kontrakce hladké svaloviny určitého orgánu. Pro ilustraci k nejčastějším kolikám se řadí kolika žlučnicková, vyvolaná žlučnickovým konkrementem ve žlučovodu nebo renální kolika způsobená ledvinovými kameny. Právě renální kolika bývá často diferenciální diagnózou NPB pro silnou bolest břicha, zvracení a někdy celkovou alterací stavu zejména u polymorbidních pacientů. Způsobuje ji částečná nebo úplná obstrukce ureteru, obvykle na podkladě litiázy. Počátek kolikovitých bolestí při ledvinné kolice bývá lokalizován v lumbální krajině, poté se bolest může přesouvat v závislosti na posunu konkrementu vylučovacím traktem a může simulovat apendicitidu či divertikulitidu. Zpravidla je při diagnostice renální koliky první metodou volby zobrazení pomocí ultrasonografie, které prokáže především dilataci kalichopánvičkového systému, ovšem často se provádí zobrazení výpočetní tomografií, kde na nativních skenech vleže na břiše lze přesně popsat velikost a lokalizaci konkrementu (Nicolau et al., 2014).

Prvním krokem ke správné diagnostice NPB je podrobné zjištění pacientovi **anamnézy**, především nástup a délka trvání obtíží, charakter, intenzita, lokalizace a propagace bolesti a další doprovodné příznaky, jako jsou nauzea, zvracení, nechutenství, zácpa, průjem či patologická příměs ve stolici. Dále je nutné mít informace o pacientových chorobách, jeho trvalé medikaci a také předchozích úrazech a operacích především v oblasti dutiny břišní. U fertálních žen je nezbytné se zaměřit i na gynekologickou anamnézu, zjistit fázi menstruačního cyklu a potencionální graviditu (Gansová et al., 2015).

Dalším klíčovým prvkem diagnostiky je správně provedené **fyzikální vyšetření**, a to jak celkové, tak i fyzikální vyšetření břicha. Je důležité všimnout si celkového vzhledu pacienta, jeho tělesné konstituce, stylu chůze, výrazu v obličeji a popřípadě úlevové polohy, kterou pacient zaujímá. Zjišťují se nejen základní životní funkce nemocného (teplota, pulz, krevní tlak a dechová frekvence), ale i samotné břicho se vyšetřuje, pokud možno u pacienta vleže na zádech s pokrčenými dolními končetinami a postupuje se dle pravidla 5P, tedy vyšetření pohledem (aspekce), pohmatem (palpace), poslechem (auskultace), poklepem (perkuse) a per rectum (vyšetření přes konečník) (Hájek et al., 2011, s. 4).

Nedílnou součástí je **laboratorní vyšetření** krve a moči. Z odběrů krve se zjišťuje hlavně krevní obraz, jaterní testy a amylázy, hodnota CRP (nespecifický ukazatel zánětu v těle), popřípadě koagulační parametry. Rozbor moči se provádí především biochemicky jako moč plus sediment.

Samostatnou a neodmyslitelnou kapitolou diagnostiky NPB jsou **zobrazovací metody**, jako první volba prostý rentgenový snímek dutiny břišní, US a dle diferenciální rozvahy eventuálně doplnění vyšetření CT. Zobrazovacím metodám bude věnována samostatná kapitola (Ferko, Šubrt, Dědek, 2015, s. 792).

2.1. Neúrazové náhlé příhody břišní

Neúrazové náhlé příhody se dále dělí na NPB zánětlivé, ileózní a krvácení do gastrointestinálního traktu (GIT). Dále se mohou vyskytovat také NPB gynekologického původu, a to jak u žen gravidních, tak i negravidních.

Zánětlivé náhlé příhody břišní

Hlavní příčinou zánětlivých NPB je zejména bakteriální infekce organismu. Za další možný důvod vzniku zánětlivé NPB je považováno dráždění chemickými látkami (dráždění žlučí při perforaci žlučníku, stagnací trávicích šťáv v případě zaklínění žlučového konkrementu) (Hájek et al. 2011, s. 8). Zánět se může vyskytovat buď ohraničeně, tedy postihovat konkrétní orgán nebo se šíří dál a přestupuje do okolí. V nejvážnějším případě je zánět neohraničený a difuzně prostupuje do dutiny břišní (difuzní peritonitida) (Ferko, Šubrt, Dědek, 2015, s. 765). V klinickém obraze dominuje především stálá, bodavá, ostrá bolest, velmi často i nauzea a zvracení, popřípadě poruchy s močením a vyprazdňováním. K celkovým příznakům patří zvýšená teplota, nechutenství, únava a slabost organismu (Hájek et al. 2011, s. 8).

Akutní apendicitida patří vůbec k nejčastěji se vyskytujícím NPB. Správná diagnostika závisí především na klinickém obraze, avšak až polovina pacientů vykazuje negativní nebo atypický klinický obraz, což může být způsobeno věkem nebo nestandardní polohou apendixu. Akutní zánět červovitého přívěsku slepého střeva vyžaduje včasné chirurgické řešení, v opačném případě může dojít k perforaci apendixu. Perforace se vyskytuje u 16-39 % případů a vede k potencionálně život ohrožujícím komplikacím jako je intraabdominální absces, peritonitida, eventuálně až celková sepse organismu. Současně se ale počet falešně negativních apendektomií (chirurgické odstranění apendixu) pohybuje od 13 % do 30 %. K důležitým klinickým příznakům patří zvýšená citlivost a bolestivost v McBurneyho bodě (na přední stěně břišní, v jedné třetině na spojnici pupku a spina iliaca anterior superior)

(Gangadhar et al., 2016). V rámci diagnostiky je metodou první volby při využití zobrazovacích metod US, která umožňuje posoudit uložení a délku apendixu, celkovou šířku a šířku stěny, popřípadě i okolní změny. Senzitivita US dosahuje v takovém případě 80-93 % a specificita až 94 %. Normální apendix má na US nálezu celkovou šíři do 8 mm a šíři stěny do 3 mm a typickou polohu v pravé jámě kyčelní. Indikací k CT vyšetření bývá nejasný nález na US nebo pátrání po komplikacích akutní apendicitidy, často v situacích, kdy je US vyšetření limitováno obezitou pacienta. K detekci a zhodnocení apendixu je ve většině případů dostačující nativní CT vyšetření, k intravenózní (i.v.) aplikaci kontrastní látky (KL) se přistupuje v případě, že nativní obraz není zcela jasný. CT obraz na rozdíl od US detailněji hodnotí možné abscesy či perforace a výhodou je možná následná drenáž abscesu pod CT kontrolou. O vyšetření magnetickou rezonancí (MR) by se dalo uvažovat v případě těhotenství pacientky a v pediatrii (Bartušek et al., 2020).

Mezi další časté zánětlivé NPB se řadí **akutní cholecystitida**, která bývá v 90 % až 95 % případů způsobena zaklíněným konkrementem a následnou obstrukcí vývodu žlučových cest. Zbylé malé procento pacientů trpí akalkulózní cholecystitidou, která nemá souvislost s cholelitiázou (žlučové kameny), ale je multifaktoriální a souvisí s celkovým stavem nemocného a jeho dalšími chorobami. Akutní zánět žlučníku se typicky projevuje silnou bolestí v pravém podžebří s dalšími obvyklými známkami zánětu. US je opět stěžejní zobrazovací metoda v rámci diagnostiky. V případě zánětu je na US obraze detekována tekutina v oblasti žlučníku, celková distenze žlučníku s edémem stěny, případně jsou viditelné žlučové konkrementy ve žlučníku a žlučových cestách (Gallaher, Charles, 2022). U komplikovanějších forem zánětu je často pro potvrzení US diagnózy indikováno CT vyšetření, a to jak nativně, tak i s aplikací KL i.v. Změny na žlučníku jsou na CT obraze obdobné jako na sonogramu, žlučník je objemný s rozšířenou stěnou a postkontrastně se sytí. Konkrementy nemusí být na CT obraze vždy viditelné. Metodou léčby je cholecystektomie (chirurgické odstranění žlučníku), u inoperabilních pacientů je možno přistoupit k perkutánní transhepatické drenáži (PTD) (Bartušek et al., 2020).

Akutní pankreatitida je velmi závažná NPB vyžadující rychlou diagnostiku a okamžitou léčbu. Projevuje se silnou bolestí v epigastriu (nadbříšek) a výraznou elevací jaterních enzymů v krvi a moči. Příčina přibližně poloviny akutních pankreatitid je biliární, tedy souvisí se žlučovými kameny. Dále je popisována souvislost tohoto onemocnění se zvýšenou konzumací alkoholu, a to zhruba u 25 % nemocných. Onemocnění se vyskytuje také idiopaticky, tedy bez zjevné příčiny (Adarsh et al., 2018). V rámci diagnostiky pomocí zobrazovacích metod se nejprve začíná rtg. snímkem břicha, kde se typicky pro akutní

pankreatitidu objevují strážní kličky (plynem rozšířená klička jejunu). Poté se provádí US, kde se hodnotí především žlučové cesty pro vyloučení nebo potvrzení biliární etiologie. Pankreas na US nemusí být zcela přehledný, proto má velký význam v diagnostice a skórování CT. Dle závažnosti nálezu na CT je poté akutní pankreatitida klasifikována dle Balthazara. Na CT obrazu s i.v. podáním KL lze popsat zvětšení a otok pankreatu, výskyt možných nekrotických kolekcí tekutin. CT se provádí i během onemocnění pro sledování průběhu nemoci a efektu léčby (Bartušek et al., 2020). Především u biliární pankreatitidy lze provést MR, konkrétně vyšetření magnetická rezonanční cholangiopankreatikografie (MRCP) k zhodnocení žlučových cest a pankreatických vývodů, ovšem nevýhodou MRCP oproti endoskopické retrogradní cholangiopankreatikografii (ERCP) je nemožnost případný vyskytující se konkrement rovnou odstranit. Tudíž v případě nutnosti zprůchodnit žlučové cesty nebo odebrat vzorek tkáně se volí ERCP. Ovšem i ERCP může být samo o sobě spojené s rizikem vzniku postprocedurální pankreatitidy (Adarsh et al., 2018).

Akutní divertikulitida střeva je zánětlivou komplikací divertikulózy (přítomnost výčlipek střešní stěny). Z 95 % je popsána lokalizace na sigmoideu. Akutní zánět může probíhat nekomplikovaně (lokalizovaný zánět) nebo je divertikulitida spojena s komplikacemi jako jsou abscesy, píštěle, obstrukce, flegmóna, krvácení až perforace střešní stěny. Hlavní zobrazovací metodou pro zhodnocení akutní divertikulitidy je US. Typicky lze na sonogramu vidět zesílení a edém střešní stěny na postříženém segmentu střeva. Dle stavu pacienta je možné v případě komplikovaného průběhu onemocnění doplnit CT vyšetření, nejprve nativní a podle potřeby i s aplikací KL i.v. Pod CT kontrolou je také možné provést perkutánní drenáž abscesu (Bartušek et al., 2020).

Difuzní peritonitida na podkladě hematogenního šíření se nazývá primární a vyskytuje se zřídka. Sekundární peritonitida má častější výskyt a je zpravidla vyvolána infekcí. Vzniknout může z důvodu perforace GIT nebo jako komplikace po operacích. Také se objevuje bez perforace, při ileózních stavech, zánětech a střevních ischemiích. Aseptická peritonitida, bez infekčního agens bývá způsobena extravazací tělních tekutin jako je moč, žluč (biliární peritonitida) nebo krev (hemoperitoneum). Akutní peritonitida vyžaduje rychlé chirurgické řešení, tudíž se běžně provádí v rámci předoperační přípravy rtg. snímek břicha a US. V případě nejasného nálezu se přistupuje k vyšetření pomocí CT, kde je na snímcích patrné prosakování mezenterálního tuku s rozšířením cév a ascites. Po aplikaci KL i.v. se peritoneum nasatí (Ferda, 2006, s. 226).

Cirkumskriptní peritonitida je zánět peritonea, který je na rozdíl od difuzní peritonitidy ohraničený kolem zánětlivě postiženého orgánu. Léčba postačuje často jen

konzervativní a k odstranění primárně postiženého orgánu se přistupuje až po zklidnění akutních obtíží. Případný vzniklý absces je po odeznění akutního stavu indikací k drenáži pod CT kontrolou (Vodička, 2014, s. 252).

Ileózní náhlé příhody břišní

Mezi NPB náleží také ileus neboli střevní neprůchodnost. Jedná se o poruchu střevní pasáže, jež má za následek rozvrat vnitřního prostředí. Ileus může být způsoben různými faktory. Na základně vyvolávajících příčin lze ileózní NPB rozdělit na ileus mechanický, neurogenní (funkční) a cévní (Hájek et al. 2011, s. 8). Pro stanovení diagnózy se standardně provádí rtg. snímek břicha horizontálním paprskem a US. Na rtg. snímku je pro ileus charakteristická přítomnost hladinek ve střevě. Jedná se o rozšířené střevní kličky, ve kterých lze pozorovat hladinu tekutiny a nad ní vzduch. Tento jev se nazývá hydroaerický fenomén a ukazuje na zástavu střevní pasáže. Dle rozmístění hladinek ve střevě je možné odhadnout, ve kterém úseku střeva se nachází překážka. V indikovaných případech, především u cévního ileu je možno doplnit CT vyšetření (Bartušek et al., 2020).

Ileus mechanický postihuje častěji tenké střevo než tlusté, a to v poměru 4:1 a je způsoben mechanickou překážkou. Ve většině případů vyžaduje včasnou chirurgickou léčbu. V případě obstrukčního typu je příčinou nejběžněji útlak střeva nádorem, polypem, žlučovým kamenem, cizím předmětem či nestrávenými zbytky potravy většinou rostlinného původu. Jestliže je střevo sevřeno zvnějšku jedná se o typ strangulační, který může být způsoben adhezemi (srůsty) po chirurgickém zákroku dutiny břišní nebo kýlou. Mezi strangulační typ ileu lze zařadit i volvulus, jehož příčinou je torze žaludku či střeva kolem své osy a invaginaci. Invaginace spočívá v zasunutí orální části střeva do aborální a má častější výskyt v kojeneckém a batolecím věku (Ferko, Šubrt, Dědek, 2015, s. 765).

Dalším typem ileu je **ileus neurogenní** nebo také **funkční**. Tento druh není na rozdíl od mechanického ileu způsoben mechanickou překážkou, která zúží nebo úplně uzavře lumen střeva, ale spíše sníženou kontrakcí či spazmem hladké svaloviny střevní stěny. Léčba je převážně konzervativní. Funkční ileus se dle příčiny vzniku dále dělí na paralytický, spastický a pseudoobstrukci tračníku. Typ paralytický se nejčastěji vyskytuje po břišních a retroperitoneálních operacích, kdy nedojde do pěti dnů k obnově střevní pasáže, dále z důvodů metabolických poruch jako jsou hypokalémie (nízká hladina draslíku v krvi), hyponatrémie (nízká hladina sodíku v krvi) nebo diabetes mellitus (Vilz et al., 2017). Poté u pacientů s různými retroperitoneálními procesy jako například akutní pankreatitida, difúzní peritonitida,

renální kolika nebo zlomeniny obratlů. Funkční ileus může být způsoben i léky, a to nejčastěji opioidy nebo vznikne sekundárně, v důsledku dlouhou dobu trvajících mechanického ileu. Velmi vzácným typem je spastický ileus, jehož příčinou vzniku je onemocnění nervové soustavy nebo poranění míchy (Ferko, Šubrt, Dědek, 2015, s. 755). Pseudoobstrukce tračnicku nebo také Ogilvieho syndrom je zvláštním typem ileu, kdy dochází k dilataci tračnicku, aniž by byla přítomna mechanická překážka. Vzniká u osob v kritickém stavu po operacích, nemocných s těžkou infekcí nebo neurologickým onemocněním (Vilz et al., 2017).

Jako **cévní ileus** se považuje akutní ischemie střeva, která vzniká na podkladě uzávěru arteria nebo vena mesenterica superior (horní mezenterické tepny nebo žíly). Příčinou viscerální ischemie bývá v 50 % embolizace horní mezenterické tepny a v 25 % její trombóza. Dále pak nonokluzivní mezenterická ischemie (ischemie bez zjevného uzávěru tepenného či žilního řečiště) ve 20 % a pouze v 5 % trombóza viscerálních žil. Vyskytuje se převážně ve vyšším věku, často u jedinců s kardiálním onemocněním. Symptomy tohoto onemocnění jsou poměrně nespecifické, a proto je včasná diagnostika obtížná. Důsledkem špatného krevního zásobení dochází k ischemii střevní sliznice, následně k jejímu otoku, zvýšené propustnosti, krvácení do střevního lumen a střevní nekróze. Pro vyslovení diagnózy není prostý rtg. snímek a US vyšetření dostatečně specifické, je tedy nutné provést CT angiografii (CTA) aorty a viscerálních tepen, která vykazuje při hodnocení výrazně vyšší senzitivitu a specifitu. Na CT snímcích se pak typicky zobrazí chybějící nasycení mezenterických tepen kontrastní látkou. V případě embolizace je absence kontrastní náplně ve většině případů přítomna až distálněji, ve větvení a nebývají vytvořené cévní kolaterály. Naopak výpadek sycení KL poblíž odstupů kmene z aorty s rozšířenými kolaterály svědčí pro trombózu. (Kubíček, Staffa, Novotný, 2019). U vybraných stavů, které nevyžadují cévní chirurgický výkon je možné použít k léčbě endovaskulární přístup. Jestliže je příčinou střevní ischemie trombóza na podkladě aterosklerózy lze provést angioplastikou s následnou implantací stentu. Pokud se jedná o embolizaci, metodou volby je aspirace embolu, mechanická trombektomie nebo také trombolýza mezenterického řečiště s využitím farmak (Bartušek et al., 2020).

Krvácení do gastrointestinálního traktu

K náhlým příhodám břišním se řadí také krvácení do GIT. Zdroj tohoto krvácení bývá lokalizován v horní nebo dolní části trávicího traktu a častým prvotním příznakem onemocnění je nález příměsí čerstvé či natrávené krve ve stolici nebo zvracích. K nejčastějším příčinám krvácení do horní části GIT patří peptický vřed žaludku a duodena, jícnové varixy,

arteriovenózní malformace, eroze a tumory. Krvácení do dolní části GIT se může vyskytovat u pacientů s divertikly, hemeroidy a análními fisurami, polypy a nádory tračníku a Crohnovou chorobou. Mezi další faktory, které mohou způsobit krvácení do GIT se řadí systémová onemocnění jako jsou purpura (zánět kapilár) a poruchy koagulace krve. Příčinu lze hledat i v předávkování antikoagulancii (léky snižující krevní srážlivost) (Ferko, Šubrt, Dědek, 2015, s. 867). CTA se využívá k diagnostice krvácení do GIT v případě, kdy jsou endoskopické metody neúspěšné. V některých případech je únik kontrastní látky, který svědčí pro krvácení do zažívacího traktu, patrný již na arteriální fázi vyšetření. Ovšem je dobré po aplikaci KL i.v. zhotovit i odloženou fázi skenování, z důvodů větší pravděpodobnosti zachycení KL intraluminálně, což vypovídá o krvácení. Digitální subtrakční angiografie (DSA) je indikována, jestliže je nález na CT pozitivní a krvácení vyžaduje endovaskulární léčbu (embolizaci). V takové situaci se DSA dělá nejprve přehledným nástřikem abdominální aorty kontrastní látkou a následně i selektivním nástřikem truncus coeliacus a mezenterických větví aorty (Bartušek et al., 2020).

Náhlé příhody břišní v gynekologii

U žen je při náhle vzniklé bolesti břich vždy nutné pomýšlet na gynekologickou příčinu. Proto by i odběr anamnézy měl zahrnovat anamnézu gynekologickou, která zjišťuje charakter a pravidelnost menstruačního cyklu, počet těhotenství a jejich patologie a počet porodů a potratů. Dále pak prodělaná gynekologická onemocnění a operace, výsledek posledního preventivního gynekologického vyšetření a údaje o užívání antikoncepce. Důležité je u žen ve fertilním věku vyloučení či potvrzení těhotenství. NPB gynekologického původu totiž mohou probíhat u gravidních i negravidních žen (Hájek et al. 2011, s.16).

K závažným stavům v gynekologii patří **mimoděložní těhotenství**. Jedná se o implementaci embrya do jiného místa, než je endometriální výstelka dělohy, nejčastěji do vejcovodů. Příčinou ektopické gravidity může být operace vejcovodů, předchozí mimoděložní těhotenství, anamnéza zánětlivého onemocnění pánve nebo léčba neplodnosti. Mimoděložní těhotenství buď probíhá zcela asymptomaticky nebo se může vyskytnout amenorea, bolest v podbříšku a krvácení z porodních cest. V rámci diagnostiky se provádí laboratorní vyšetření a US. Nutností je provést diagnostiku a léčbu ektopické gravidity včas, jelikož hrozící ruptura vede k rozvoji hemoperitonea a ohrožení pacientky na životě (Zachariah et al., 2019).

Za další z akutních stavů v gynekologii je považována **torze adnex**. Může se jednat o torzi vaječníků, vejcovodů nebo vaječníků a vejcovodů současně. Obvyklou příčinou je

zvětšení velikosti a hmotnosti vaječníků často z důvodu ovariální cysty či tumoru. Následkem torze dochází k arteriální, venózní a lymfatické obstrukci a rozvoji nekrózy ovarii. Pravá adnexa bývají postižena častěji. Odhaduje se, že 70-80 % torzí se vyskytuje u žen v reprodukčním věku a 12-25 % torzí u žen v těhotenství. Příznaky jsou ve většině případů nespecifické, k určení diagnózy dopomáhá US, ale přesná diagnóza bývá často stanovena až při laparoskopickém zákroku (Zucchini, Marra, 2014).

Jedno z nejzávažnějších forem zánětlivého onemocnění pánve je **tuboovariální absces**. Často bývá spojován se zánětem pánevní pobřišnice a s rizikem rozvoje difuzní peritonitidy. Příčinou abscesu je bakteriální infekce. Největší výskyt je u žen v reprodukčním věku a má jistou souvislost s pohlavním stykem a promiskuitou. K projevům patří bolest v podbříšku často v souvislosti s menstruačním krvácením, vaginální výtok a další typické známky zánětu. Diagnostickou zobrazovací metodou první volby je US, při nejisté diagnóze nebo komplikacích se provádí CT vyšetření (Hájek et al. 2011, s.17).

K dalším z akutních stavů se řadí **ruptura nebo krvácení ovariální cysty**. Hemoragické ovariální cysty (cysty žlutého tělíska) se nejčastěji vyskytují u fertálních žen v luteální fázi menstruačního cyklu anebo v průběhu prvního trimestru gravidity. V případě ruptury cysty nebo krvácení do cysty dochází k vzniku prudké bolesti břicha, k rozvoji hemoperitonea a často k úpadku do hemoragického šoku. Pokud není diagnóza jasná z US, lze použít CT (Zucchini, Marra, 2014).

2.2. Úrazové náhlé příhody břšní

Po poranění hlavy a hrudníku je traumatické postižení dutiny břšní třetí nejčastější poraněnou oblastí. Více než 50 % úrazů vzniká důsledkem dopravních nehod a nejčastěji poraněnými orgány jsou játra a slezina (El-Menyar et al., 2014). Úrazové NPB lze rozdělit na dvě skupiny, a to na perforační a zavřené.

Perforační náhlé příhody břšní

Perforační NPB nebo také penetrující jsou způsobeny proniknutím poškozujícího předmětu do dutiny břšní. Jedná se nejčastěji o poranění střelná, bodná či sečná. Na trupu lze vidět vstupní ránu. Dochází k různému poranění nitrobřšních orgánů, které mohou vést k rozvoji hemoperitonea a následně ke vzniku hemoragického šoku. K tomuto dochází při

poranění cév nebo parenchymatózních orgánů. Při poranění gastrointestinálního traktu vzniká peritonitida. K průkazu přítomnosti volné tekutiny v dutině břišní a poškození parenchymatózních orgánů se využívá US a CT zobrazení. Tento stav většinou vyžaduje rychlé chirurgické řešení.

Zavřené náhlé příhody břišní

Nepenetrující tedy zavřené NPB vznikají na podkladě působení tupého násilí na oblast dutiny břišní, často při dopravních nehodách nebo pádech z kola. Nedochozí k porušení celistvosti břišní stěny, zraňující předmět peritoneem nepronikne. Drobná kontuze břicha může proběhnout bez výrazných symptomů a větších komplikací. Často však dochází důsledkem tupého násilí k poranění parenchymatózních orgánů nebo střeva. Stejně jako u perforačních NPB dochází k rozvoji hemoragického šoku následkem hemoperitonea anebo k pouřazové peritonitidě při poranění GIT nebo při současném krvácení a přítomnosti střevního obsahu v dutině břišní (smíšený syndrom). V rámci diagnostiky hraje opět stěžejní roli US a CT. Konzervativní nebo chirurgický postup léčby se volí dle závažnosti stavu nemocného (Vodička, 2014, s. 257).

3 Zobrazovací metody

Včasné stanovení správné diagnózy a rychlé zahájení léčby je v případě náhlých příhod břišních velmi důležité. Pouze klinické hodnocení je ve většině případů nedostačující a zobrazovací metody jsou nezbytnou součástí diagnostiky onemocnění (Gansová et al., 2015). K základním zobrazovacím metodám při důvodném podezření na NPB patří v první řadě stále ultrasonografie břicha a malé pánve a prostý rentgenový snímek dutiny břišní, popřípadě i hrudníku. V současnosti je stále častěji k diagnostice NPB využívána výpočetní tomografie. Klinický lékař, nejčastěji chirurg rozhoduje dle klinického stavu pacienta a výsledků laboratorního vyšetření o volbě optimálního diagnostického zobrazení. V některých situacích může být po konzultaci s radiologem provedeno pouze CT vyšetření, které nahradí jak US, tak i rtg. snímek a přispívá ke stanovení definitivní diagnózy bez časové prodlevy (Bartušek et al., 2020).

Díky stále větší dostupnosti magnetické rezonance lze uvažovat o jejím využití při diagnostice NPB v případech, kdy je US nedostačující a CT není vhodné z důvodů vysoké radiační zátěže. Jedná se především o vyšetření těhotných žen a dětí (Gangadhar et al., 2016).

Naopak kontrastní vyšetření trávicí trubice u NPB se dostává do pozadí, což je dáno především rozvojem endoskopických metod a větší dostupností CT a MR. O možném provedení monokontrastního vyšetření zažívacího traktu lze uvažovat při podezření na perforaci jícnu nebo při obstrukci cizím tělesem, které není rentgen kontrastní. Podání baryové kontrastní látky je v takové situaci kontraindikováno, je proto nutné vždy využít kontrastní látku jodovou (Malíková, 2022, s. 83).

Ke stanovení správné diagnózy jsou pro klinického lékaře důležité především informace o přítomnosti volného plynu či tekutiny v dutině břišní, o známkách poruchy střevní pasáže a o zánětlivých změnách na trávicí trubici a parenchymatózních orgánech. Na základě nálezů z provedených zobrazovacích metod pak klinický lékař volí vhodnou léčebnou strategii. (Bartušek et al., 2020).

3.1. Prostý rentgenový snímek

Prostý rtg. snímek dutiny břišní stále patří k velmi využívaným, a především mezi chirurgy oblíbeným diagnostickým zobrazením při podezření na NPB, a to především díky dobré dostupnosti rentgenových přístrojů, finanční dosažitelnosti a rychlosti vytvoření snímku. Také

není problém zhotovit snímek břicha pojízdným rtg. přístrojem přímo u pacientova lůžka. Největší uplatnění má snímek břicha při pátrání po cizím tělese, pokud je těleso rentgen kontrastní, dále při podezření na obstrukci střev, perforaci trávicí trubice nebo superakutně probíhající střevní zánět. Využití má i v rámci sledování polohy zavedených drénů (Vomáčka, 2023, s. 94).

K základním projekcím, jež jsou prováděny u pacienta s podezřením na náhlou příhodu břišní patří snímek břicha vleže na zádech, popřípadě u imobilních pacientů snímek břicha horizontálním paprskem vleže na boku, dále zadopřední snímek dutiny břišní vstoje a ve většině případů se také doplňuje zadopřední snímek hrudníku vstoje (Bartušek et al., 2020). Skiagram břicha musí být zhotoven v rozsahu od kopule bránice až po dno pánevní. Centrální paprsek se centruje na střed spojnice hrany lopaty kosti kyčelní (Malíková, 2022, s. 80).

Na snímku vleže na zádech lze hodnotit šířku průsvitu tenkého a tlustého střeva a částečně i šíři střevní stěny, a to díky vzduchu, který tvoří ve střevech negativní kontrast. Rozložení plyné náplně střev může být na tomto snímku lépe hodnotitelné než na snímku provedeném vstoje.

Projevem patologické komunikace mezi trávicí trubicí a volnou dutinou břišní je přítomnost vzduchu v peritoneu neboli pneumoperitoneum. Tento stav bývá častou indikací k provedení rtg. vyšetření, na rentgenogramu zhotoveném vstoje je pak viditelná srpkovitá kolekce volného vzduchu lokalizována v nejkranálněji uloženém místě dutiny břišní, tedy pod brániční klenbou (srpkovité projasnění pod bránicí). Jestliže je snímek zhotoven horizontálním paprskem vleže na levém boku, volný vzduch bude nahromaděný mezi okrajem jater a břišní stěnou. Příčinou přítomnosti vzduchu v peritoneu nemusí být jen perforace GIT, vyskytnout se může i u pacientů po laparoskopii nebo jiných operacích. Pokud je přítomno větší množství volného plynu v dutině břišní, lze jej zachytit i na snímku vleže na zádech.

Na snímku vstoje či vleže na boku horizontálním paprskem se hodnotí přítomnost hydroaerických fenoménů (hladinek). Jedná se o znázornění hranice mezi tekutinou a plynem. Hladinky mohou být přítomny u nemocných s malabsorpčním syndromem, paralytickým ileem, vyskytují se ale i u zdravých osob. Příčinou nahromadění tekutiny a vzduchu ve střevech je snížení střevní aktivity, následně dochází k distenzi střeva a vzniku typického obrazu hladinek. Na základě lokalizace a charakteru lze v některých případech odhadnout i pravděpodobné místo, kde se nachází mechanická překážka.

Taktéž přítomnost urolitiázy, různě lokalizované kalcifikace a kontury bederních svalů mohou být viditelné na prostém rtg. snímku (Bartušek et al., 2020).

Radiační zátěž pro pacienta z jednoho snímku břicha je přibližně 1 milisievert (mSv), což odpovídá zhruba 35 rentgenům hrudníku nebo 4 měsícům průměrného přirozeného ionizujícího záření.

Všeobecně je diagnostická účinnost prosté radiografie poměrně špatná, zejména kvůli nedostatečné citlivosti metody. Některé studie uvádějí pouze 30 % senzitivitu, 87,7 % specifickost a 56 % diagnostickou účinnost pro prostý rtg. snímek. Citlivost rtg. břicha při detekci cizího tělesa v dutině břišní byla stanovena až na 90 % a při diagnostice střevní obstrukce 49 %. Ovšem u apendicitidy, pyelonefritidy, pankreatitidy a divertikulitidy byla citlivost nulová. I když může být rtg. snímek použit k detekci pneumoperitonea či střevního ileu, nedokáže ve většině případů přesně určit původ problému a poté je k upřesnění diagnózy nutné doplnit CT vyšetření, které má mnohem větší specifickost (Dubuisson et al., 2015).

3.2. Ultrasonografie

Spolu s rtg. snímkem břicha je US břicha metodou první volby u pacientů s podezřením na NPB. Mezi nesporné výhody US vyšetření patří nízká cena, široká dostupnost a absence ionizujícího záření. Vyšetření nemá žádné nežádoucí účinky ani kontraindikace. Tudíž je tato metoda vhodná jak pro děti, tak i pro těhotné ženy. Navíc se jedná o dynamickou metodu se zobrazením v reálném čase. K limitacím US vyšetření se řadí výrazná plynná náplň střev a habitus pacienta. U obézních jedinců je US obtížněji proveditelná a hůře hodnotitelná. US je také do značné míry subjektivní a hodnocení nálezu závisí na schopnostech vyšetřujícího lékaře. Výtečnost metody významně vzrůstá v případě, kdy je vyšetření provedeno cíleně na základě předchozího klinického vyšetření chirurgem a dle laboratorních výsledků (Malíková, 2022, s. 84).

Jako rozšíření možnosti fyzikálního vyšetření se převážně u polytraumatizovaných pacientů využívá FAST (Focused Assessment with Sonography for Trauma). Jedná se o rychlé orientační US vyšetření dutiny břišní a perikardu, popřípadě i zhodnocení hrudníku (EFAST – extended FAST). Tato metoda je využívána na odděleních urgentního příjmu především k okamžité detekci volné tekutiny v dutině břišní, perikardu nebo pleuře a může vést ke změně managementu pacienta, například rozhodnout o provedení urgentního operačního výkonu místo doplnění CT vyšetření (Waldauf, 2013).

Ve srovnání s CT je citlivost a specifická US nižší. Některé studie popisují, že díky US byla poskytnuta stěžejní diagnostická informace nebo potvrzena jedna z diferenciálních diagnóz přibližně u 65 % pacientů.

US se využívá, jak k posouzení orgánů jako jsou játra, slezina, slinivka břišní, děloha a vaječníky, tak i k hodnocení gastrointestinálního traktu. K vyšetření peritoneálně uložených břišních orgánů poslouží konvexní sonda s nižší frekvencí (3,5–5 MHz), která zajistí dostatečně hlubokou penetraci ultrazvukových vln. Lineární ultrazvuková sonda s vysokou frekvencí (5–12 MHz) a lepším prostorovým rozlišením má široké využití pro hodnocení povrchově uložených struktur. U řady zánětlivých a infekčních onemocnění dochází ke zvýšené vaskulitidě, která je nejlépe posuzována pomocí Dopplerovského záznamu, který umožňuje vizualizaci krevního toku (směr a rychlost krevního toku jsou barevně mapovány). Například hyperémie (překrvení) střeva svědčí pro zánětlivé střevní onemocnění, kdežto snížená vaskularizace bývá příznakem ischemie (nedokrvení). Transvaginální sonda se využívá především pro posouzení bolestí břicha gynekologického původu, uplatnění ale má také při hodnocení hluboko uloženého apendixu nebo zánětu esovité kličky a konečníku (Mazzei et al., 2013).

K nejčastějším indikacím pro akutní vyšetření dutiny břišní patří podezření na onemocnění žlučníku a žlučových cest, dále pak postižení parenchymu jater či sleziny a odhalování volné tekutiny a kolekcí v dutině břišní. Součástí vyšetření je také posouzení apendixu, ileocekální krajiny a tlustého střeva. Při hodnocení střevních kliček se zjišťuje šířka a echogenita střevní stěny, dilatace kliček a výskyt patologických změn ve střevním okolí. Na základě dilatace střevních kliček lze posoudit ileózní stav. Současně je možné vyšetřit cévy v dutině břišní a posoudit akutní uzávěry a stenózy (Vomáčka, 2023, s. 94).

Při posuzování žlučníku má US větší diagnostický přínos než CT. Hodnocení apendixu se primárně provádí pomocí US a CT je doplňováno až při nejasném nálezu. Také u divertikulitidy je metoda první volby US, při pozitivním nálezu je ale vhodné CT doplnit pro stanovení závažnosti onemocnění a možných komplikací. V některých případech se US neprovádí a rovnou je indikováno CT, a to převážně u nemocných s podezřením na akutní pankreatitidu, obstrukční ileus a pacientů s neurčitými břišními bolestmi a špatnými laboratorními výsledky (Bartušek et al., 2020).

V případě bolestí břicha u žen je vždy nutné zvážit gynekologickou příčinu. Na základě US vyšetření je možné detekovat mimoděložní těhotenství, zánětlivé onemocnění pánve, hemoragické ovariální cysty či torzi vaječníků a vejcovodů (Mazzei et al., 2013).

US se také uplatňuje při perkutánní drenáži či aspiraci intraabdominálních abscesů a tekutinových kolekcí. Současně lze odebrat vzorek patologicky nashromážděné tekutiny k dalšímu rozboru (bakteriologické, biochemické či cytologické vyšetření). Výkon je poměrně rychlý a pro pacienta ve většině případů minimálně invazivní, s použitím pouze lokální anestezie. Dle studie Dhurve et al. patří k nejčastěji drénovaným patologiím v dutině břišní jaterní abscesy (60,8 %) (Dhurve et al., 2018).

3.3. Výpočetní tomografie

CT není vždy indikováno jako zobrazovací metoda první volby, především kvůli vysoké radiační zátěži a vyšším nákladům vyšetření. V posledních letech je ale u nemocných s podezřením na NPB voleno jako prvotní zobrazovací metoda čím dál tím častěji, především pro svou vysokou senzitivitu a specifitu. Dávka záření se při CT břicha pohybuje v rozmezí 7–20 mSv, v závislosti na typu zvoleného vyšetřovacího protokolu (průměrná expozice 10 mSv je srovnatelná s 500 rtg. snímky hrudníku nebo 4,5 letům průměrného přirozeného záření). Dubuisson et al. uvádí, že i přesto, že počet CT vyšetření je poměrně nízký, činí přibližně 8 % ze všech radiodiagnostických metod, tak příspěvek ke kolektivní dávce z CT je poměrně vysoký, dosahuje až 47 % (Dubuisson et al., 2015).

Na základě klinické diagnózy a zdravotního stavu pacienta může být CT provedeno dle různých protokolů. O volbě vhodného protokolu rozhoduje radiolog na základě údajů napsaných na žádance nebo po domluvě s klinickým lékařem. Vyšetření se provádí buď nativně nebo s intravenózní aplikací jodové kontrastní látky. Při podání KL nitrožilně by měl lékař předem zhodnotit renální funkce pacienta a možné alergie na jodovou kontrastní látku. K podání perorální KL u podezření na NPB se ve většině případů nepřistupuje, hlavně proto, že opoždí provedení vyšetření přibližně o hodinu a časová prodleva může negativně ovlivnit léčbu pacienta v případě nutnosti akutního chirurgického zákroku dutiny břišní (Bartušek et al., 2020).

Postkontrastní skenování je prováděno fázově. Jednotlivé fáze prostupnosti KL cévním systémem odpovídají cirkulačním fázím. Nejprve nastupuje fáze arteriální, a to za 15-30 s od zahájení i.v. aplikace KL. Tato fáze je stěžejní pro zobrazení arteriálního systému pomocí CTA, také je vhodná pro hodnocení jaterního parenchymu a slinivky břišní. S odstupem 10-15 sekund od arteriální fáze nastupuje časná portální fáze, která je vhodná k posouzení střešní stěny. Vrcholná portální fáze pak nastupuje za 25-35 s od arteriální fáze a využití má k hodnocení

portálního žilního systému, zobrazení jater a dalších parenchymových orgánů. Pozdní fáze nastupuje s odstupem 120 s až 5 minut od arteriální fáze a uplatnění má hlavě pro zhodnocení vývodného systému ledvin, popřípadě detekce zdroje krvácení do GIT (Ferda. 2006, s. 9).

Nativní CT břicha postačuje v případě podezření na pneumoperitoneum, ke kterému může dojít například při perforaci gastroduodenálního vředu. Vyšetření má až stoprocentní senzitivitu a specifitu při detekci volného plynu v dutině břišní. Také kalcifikace jsou na nativním skenu dobře rozpoznatelné. Naopak aplikace KL je vyžadována při podezření na střevní ischemii, ileus, při průkazu krvácení do GIT či pátrání po zánětlivém onemocnění střev a parenchymových orgánů (pankreatitida, divertikulitida, apendicitida). Ke zhodnocení cévního systému v dutině břišní se běžně využívá CTA, na základě, které lze prokázat uzávěr horní mezenterické tepny nebo žíly při podezření na ischemii střeva. Jak nativní, tak i kontrastní CT je také hojně využíváno u pacientů s traumatickým poškozením dutiny břišní (Bartušek et al., 2020).

Relativní kontraindikací je pouze gravidita, nicméně při vážných situacích, které provedení CT vyžadují může být vyšetřena i těhotná žena (Malíková, 2022, s. 88).

Stejně jako s využitím US i pomocí CT navigace lze provádět perkutánní drenáže abscesů nebo odběr vzorků na další vyšetření. Výhodou CT oproti US je možnost provést drenáž i v případě menších a hlouběji uložených patologií, které jsou US technikou hůře dosažitelné. Stále se jedná o miniinvazivní metodu, při které je ve většině případů pacient při vědomí a využívá se pouze lokální anestezie (De Filippo et al., 2021).

3.4. Magnetická rezonance

Vyšetření magnetickou rezonancí nepatří k metodě první volby při diagnostice NPB, hlavně pro svou časovou náročnost a horší dostupnost. Jedná se spíše o metodu, která může doplnit či zpřesnit předchozí vyšetření. Velkou výhodou MR je absence ionizujícího záření, a proto má velké uplatnění v diagnostice dětských pacientů a dlouhodobě nemocných osob (např. u pacientů s Crohnovou chorobou) nebo u těhotných žen v 2. a 3. trimestru. Ve srovnání s CT má MR větší tkáňové rozlišení, ovšem prostorové rozlišení je horší. Pro ještě lepší tkáňové rozlišení, zhodnocení cévního zásobení nebo samotných cév je možné podat KL. Ta je pro MR vyšetření založena na bázi gadolinia a zkracuje dobu relaxace v T1 sekvencích. Aplikace KL může být kontraindikována u pacientů se závažnou renální insuficiencí z důvodu rizika rozvoje

nefrogenní systémové fibrózy, a také se KL nepodává ženám, které jsou gravidní (Gangadhar et al., 2016).

Kontraindikace k samotnému MR vyšetření se dělí na absolutní a relativní. K pacientům s absolutní kontraindikací se řadí jedinci s implantovaným kardiostimulátorem či kardioverterem, který není MR kompatibilní (i v případě MR kompatibility je nutné zařízení přeprogramovat do vyšetřovacího módu, což provádí kardiolog). Dále nesmí vyšetření podstoupit pacient s kochleárním implantátem, který není MR kompatibilní a pak také osoby s cizími předměty intrakraniálně (cévní svorky) anebo v orbitě, pokud nelze prokázat, že nejsou z feromagnetického materiálu. Relativní kontraindikací je první trimestr těhotenství, klaustrofobie a cizí kovové předměty, které pacienta na životě neohroží, ale během vyšetření se zahřívají a mohou pacientovi způsobit bolest a popálení. Po operačních výkonech s implantací cizích materiálů (endoprotézy, osteoprotézy, stenty) je vhodné provádět MR vyšetření až s odstupem 6 týdnů od operace (Malíková, 2022, s. 32).

Vyšetření, které se využívá u NPB k zobrazení žlučových a pankreatických cest se nazývá cholangiopankreatikografie magnetickou rezonancí (MRCP). Jedná se o neinvazivní metodu, bez nutnosti použití KL, sloužící zejména k průkazu konkrementů ve žlučovém a pankreatickém vyústění, zjištění dilatace a stenóz vývodů, v případech, kdy nález na US není jednoznačný. Jde v podstatě o alternativu ERCP. Nevýhodou je, že MRCP je pouze diagnostická metoda a není při vyšetření možné provést terapeutickou intervenci jako v případě ERCP. Ovšem senzitivita metody dosahuje až 88 % a specificita 89 %. Principem MRCP vyšetření je získávání silně vážených T2 obrazů, na kterých má tekutina (žluč) silnou intenzitu signálu a okolní pozadí je potlačeno. Konkrementy na T2 sekvencích vykazují nízkou intenzitu signálu, a to zejména v porovnání s hypersignální žlučí. Často je lze identifikovat v distální části rozšířeného žlučového vývodu, kde působí překážku v odtoku žluči a můžou být příčinou akutní cholecystitidy a akutní pankreatitidy. V případě akutní cholecystitidy je na obrazech viditelná distenze žlučníku a zesílení jeho stěny, v okolí je patrná pericholecystická tekutina. K hodnocení slinivky břišní je vhodné použít také T1 sekvence s potlačením tuku, na těchto se normální pankreas zobrazuje hypersignálně. V případě akutní pankreatitidy lze na T1 sekvencích s potlačením tuku prokázat zvětšení slinivky břišní. Na T2 sekvencích s potlačením tuku se pak identifikuje peripankreatická tekutina a edém pankreatu. Nekróza je patrná na T2 sekvencích bez potlačení tuku jako hyposignální oblast oproti normálnímu pankreatickému parenchymu (Tonolini et al., 2012).

MR lze využít při diagnostice apendicitidy u těhotných pacientek po prvním trimestru a v pediatrii, jestliže je US nedostačující. Provádějí se běžně T1 vážené sekvence, T2 vážené

sekvence a STIR (sekvence s potlačením tuku). V ideálním případě i T1 sekvence po aplikaci KL, ta je ale u gravidních pacientek kontraindikována. Zanícený červovitý přívěsek slepého střeva se projeví sníženou intenzitou signálu na T1 obraze a zvýšenou intenzitou signálu na T2 sekvencích označující periapendikulární tekutinu. Dále se appendix při zánětu zobrazí na STIR sekvencích.

MR je možné provést fertillním ženám s podezřením na torzi vaječnicků v případě, kdy samotný US není diagnostický a je žádoucí eliminovat vystavení pacientky ionizujícímu záření z CT. Základní sekvencí je T2 vážená sekvence, kde je v případě ischemie vaječnick prokazatelně zvětšený a hypersignální. Postupem času dojde k hemoragickému infarktu vaječnicku a zvýšený signál bude patrný na T1 sekvencích. Vhodné jsou také sekvence s potlačením tuku (Ditkofsky et al., 2014).

3.5. Invazivní radiologické metody

K invazivním radiologickým metodám, které se mohou uplatnit při NPB patří endoskopická retrográdní cholangiopankreatikografie (ERCP), perkutánní transhepatická cholangiografie (PTC) s následnou perkutánní transhepatickou drenáží (PTD) a angiografie.

Vhodnou metodou pro hodnocení pankreatobiliárního systému může být endoskopická retrográdní cholangiopankreatikografie (ERCP). Jedná se o diapeutickou metodu kombinující endoskopii a radiologické vyšetření. Nástřík jodové KL se provádí kanylou přes endoskop zavedený v duodenu. Pomocí rtg. se následně zobrazí kontrastní látkou naplněné žlučové cesty a pankreatický vývod a následně je možné provést léčbu identifikované patologie. Nejčastěji se výkon provádí u choledocholitiázy, která bývá často komplikovaná cholangitidou, biliární obstrukcí a pankreatitidou. Dále pak má metoda své uplatnění při extrakci konkrementů z pankreatických vývodů a léčbě maligních či benigních striktur žlučových a pankreatických vývodů. Jedná se o invazivní výkon, jehož možnou komplikací je rozvoj akutní pankreatitidy v důsledku mechanického dráždění pankreatu (Sanders et al., 2021). Za neinvazivní náhradu ERCP může být považováno MRCP, jde ovšem pouze o diagnostickou metodu a na rozdíl od ERCP není možné provést terapeutický výkon. (Tonolini et al., 2012).

Jestliže bylo z jakýchkoliv důvodů ERCP neúspěšné, další možností je provedení perkutánní transhepatické cholangiografie (PTC), na kterou ve většině případů navazuje perkutánní transhepatická drenáž (PTD). Nejprve se provede perkutánní vpich tenkou jehlou ve střední axiální čáře vpravo v desátém mezižebří a následně se aplikuje jodová kontrastní látka

do intrahepatických žlučovodů, tím dojde k zobrazení žlučového stromu. Poté se do žlučových cest zavádí vodič a po něm drenážní katetr, který dosahuje přes překážku až do duodena (Seldingerova technika). Takto vznikne zevně-vnitřní drenáž žlučových cest.

Metody intervenční radiologie lze využít k průkazu a léčbě krvácení do GIT. Ve většině případů se ovšem nejedná o metodu první volby, primárně se pro diagnostiku a terapii přistupuje k endoskopii nebo se k identifikaci krvácení do GIT využívá CTA či metody nukleární medicíny. Hemoragie nezvladatelná pomocí endoskopických metod je hlavní indikací k provedení endovaskulárního zákroku jejímž cílem je identifikovat krvácející cévu, provést superselektivní katetrizaci a následnou embolizaci. Výkon se provádí Seldingerovou technikou přístupem přes femorální tepnu. Díky embolizaci dochází ke snížení tlaku v krvácející tepně a možnosti vytvoření stabilního trombu. Je nutné provést embolizaci co možná nejperiferněji k místě krvácení, aby nebyla poškozena necílová oblast. V horních částech GIT je embolizace bezpečnější, protože je zde přítomno větší množství kolaterál, naopak embolizace v dolních úsecích GIT se provádí pouze pacientům v život ohrožujících stavech, kteří mají vysoké chirurgické riziko. Pro výkon se využívají emboly jak dočasné (Spongostan), tak i trvalé (Ivalon) (Heřman, 2014 s. 285).

Endovaskulární zákrok je možné zvolit i v případě léčby střevní ischemie na podkladě trombózy mezenterického řečiště. Vzniklý uzávěr se odstraňuje trombektomií nebo pomocí farmakologické trombolýzy (Bartušek et al., 2020).

K lepší vizualizaci cévního systému se využívá digitální subtrakční angiografie. Ta je založena na principu odečtení (subtrakci) předkontrastních rentgenových snímků od snímků pořízených po aplikaci KL. Výsledkem DSA je přehledné zobrazení pouze těch oblastí, které jsou naplněné kontrastní látkou (Ramaswamy et al., 2014).

4 Metodika výzkumu

4.1. Výzkumné cíle a hypotézy

1. Zhodnotit četnost diagnóz, které vyžadovaly provedení CT vyšetření po předchozím US a porovnat rozdíl mezi muži a ženami.
2. Posoudit počet pacientů s náhlou příhodou břišní zjištěnou pomocí CT po předchozím negativním US vyšetření a jejich věkové rozložení.
3. Role CT protokolů v exaktní diagnostice náhlých příhod břišních.

K prvnímu cíli byly stanoveny hypotézy:

H1₀: Je signifikantní rozdíl mezi muži a ženami v procentuálním výskytu akutní pankreatitidy diagnostikované na CT.

H1_A: Není signifikantní rozdíl mezi muži a ženami v procentuálním výskytu akutní pankreatitidy diagnostikované na CT.

K druhému cíli byly stanoveny hypotézy:

H2₀: Je statisticky významný rozdíl v četnosti negativních nálezů na US u osob ve věku pod 60 let než u osob nad 60 let včetně.

H2_A: Není statisticky významný rozdíl v četnosti negativních nálezů na US u osob ve věku pod 60 let než u osob nad 60 let včetně.

H3₀: Je statisticky významný rozdíl v četnosti pozitivních nálezů na US u osob ve věku pod 60 let než u osob nad 60 let včetně.

H3_A: Není statisticky významný rozdíl v četnosti pozitivních nálezů na US u osob ve věku pod 60 let než u osob nad 60 let včetně.

K třetímu cíli byly stanoveny hypotézy:

H4₀: Existuje souvislost mezi věkem pacientů a způsobem podání KL na CT.

H4_A: Neexistuje souvislost mezi věkem pacientů a způsobem podání KL na CT.

4.2. Charakteristika souboru

Pro praktickou část této diplomové práce byla využita data získaná z Nemocničního informačního systému (NIS) Fakultní nemocnice Olomouc. Do výzkumu byli zařazeni pacienti, kteří podstoupili US vyšetření z důvodů podezření na náhlou příhodu břichní a současně do 24 hodin od US jim bylo provedeno CT vyšetření, a to v předem stanoveném období od 1.10.2021 do 1.10.2023.

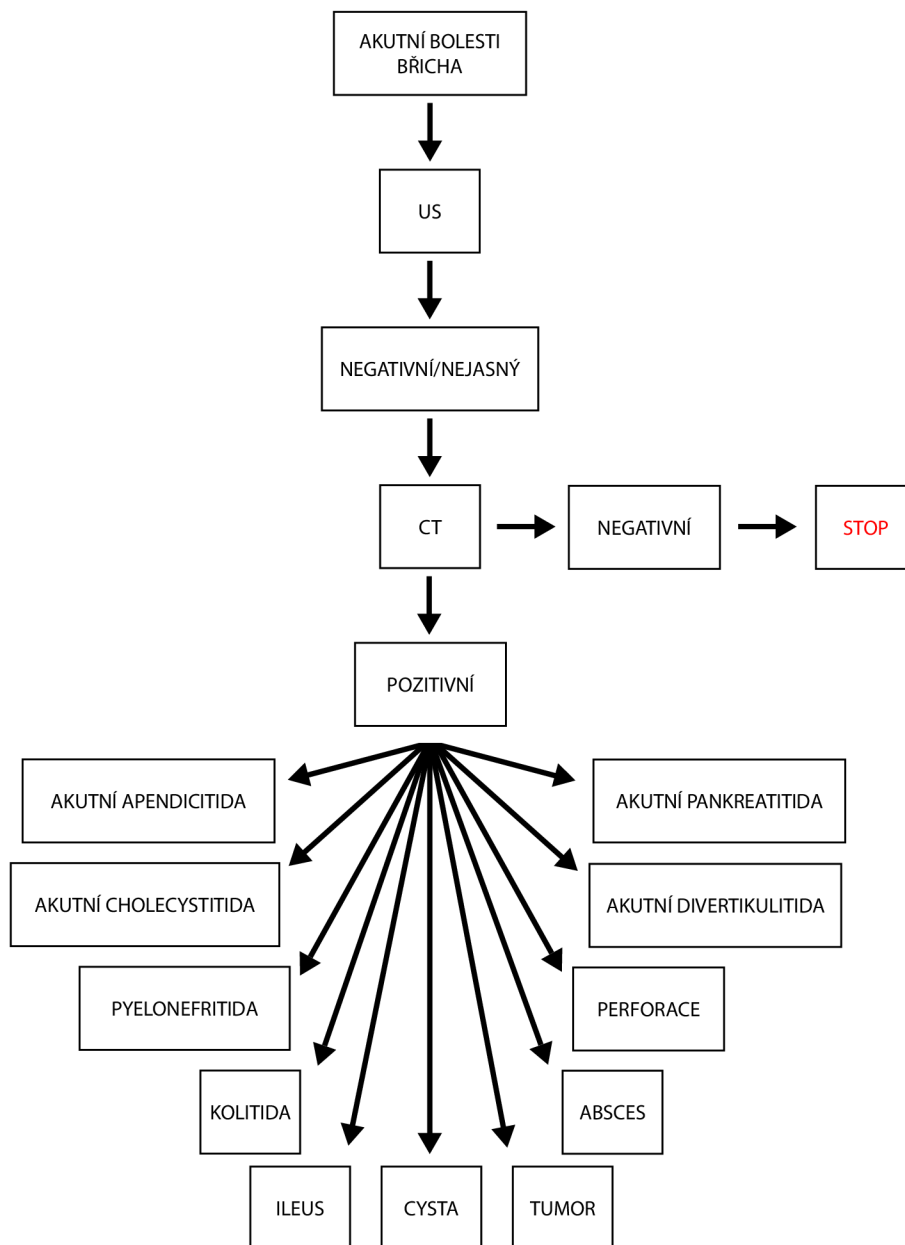
Původní výzkumný soubor získaný z NIS obsahoval 303 respondentů, kteří byli vybráni dle následujících kritérií:

- podezření na NPB,
- podstoupení CT vyšetření břicha do 24 hodin od US vyšetření břicha.

Ze získaného souboru dat byli vyřazeni pacienti pokud:

- nesplňovali minimální věkovou hranici 18 let, která byla pro výzkum určena,
- nález na CT byl negativní,
- jejich potíže byly chronického rázu a nesplňovali tedy podmínku NPB,
- jednalo se o renální koliku, tedy jednu z diferenciálních diagnóz NPB.

Finální počet zkoumaného souboru po aplikaci vyřazovacích kritérií byl 93 respondentů, z toho 42 mužů (45,16 %) a 51 žen (54,84 %). Věkový průměr zkoumaného souboru byl 63,42 let.



Obrázek 1: Metodika výzkumné části diplomové práce

4.3. Metoda sběru dat

Jedná se o kvantitativní typ výzkumu s retrospektivním sběrem dat. Data byla postupně sbírána v průběhu měsíce ledna 2024, a to nahlížením do zdravotnické dokumentace pacientů v Nemocničním informačním systému na Radiologické klinice Fakultní nemocnice Olomouc. Získaná data určena k dalšímu zpracování byla bezpečně uložena na přenosný pevný disk a chráněna heslem.

Sledované údaje pacientů byly pohlaví, věk, nález na US, nález na CT a zda bylo CT vyšetření provedeno nativně či s aplikací kontrastní látky intravenózně nebo perorálně. Z výzkumu neplatí žádné riziko ani zátěž pro vybrané respondenty.

4.4. Realizace výzkumu

Výzkum probíhal se souhlasem Etické komise Fakulty zdravotnických věd Univerzity Palackého v Olomouci. Současně byl získán i souhlas Radiologické kliniky Fakultní nemocnice Olomouc s poskytnutím informací pro studijní účely a nahlížením do zdravotnické dokumentace pacientů.

Nejprve byl definován požadovaný soubor pacientů. S pomocí pracovníků z Úseku informačních technologií FNOL byl vytvořen seznam 303 po sobě jdoucích pacientů, kteří podstoupili na Radiologické klinice FNOL US vyšetření břicha a do 24 hodin od US jim bylo provedeno CT vyšetření. Podmínkou bylo, aby byli pacienti vyšetřeni v období od 1.10.2021 do 1.10. 2023. Ze získaného souboru dat byli vyřazeni pacienti nesplňující kritéria výzkumu. Následně bylo z důvodu zachování anonymity každému pacientovi přiřazeno identifikační číslo, pod kterým byli pacienti vedeni při následném statistickém zpracování dat.

Dále probíhal sběr veškerých potřebných údajů nutných k realizaci výzkumu. Data byla získávána z NIS FNOL. Jednalo se o tyto informace o pacientech:

- pohlaví,
- věk,
- nález na US,
- nález na CT,
- provedení CT vyšetření (nativně, s aplikací kontrastní látky intravenózně nebo perorálně).

Záměrem bylo získat také informace o výšce a váze jednotlivých respondentů, to ovšem nebylo možné zjistit u všech zúčastněných, jelikož ne všichni pacienti mají tyto údaje v NIS uvedeny.

4.5. Metody zpracování dat

Praktická část diplomové práce byla postavena na retrospektivním získání dat. Data byla ihned po obdržení anonymizována a následně převedena do programu Microsoft Office – Excel. Data pak byla dále zpracována s využitím programu Tibco Statistica.

Pro zpracování demografických údajů pacientů byla použita popisná statistika v Microsoft Office – Excel. Zpracováno bylo pohlaví a věk respondentů. Dále byla aplikována popisná statistika v Microsoft Office – Excel na informace týkající se nálezů na US, použitého protokolu na CT a četnosti jednotlivých diagnóz stanovených dle CT vyšetření. Získaná data posloužila jako základ pro tvorbu tabulek a grafů, na základě, kterých byly přehledně znázorněny výsledky výzkumného šetření.

Pro ověření stanovených hypotéz byly zvoleny vhodné statistické metody. Konkrétně byla vytvořena kontingenční tabulka a stanoveny p hodnoty pro ověření první hypotézy týkající se nálezů na US a věku pacientů. Také druhá hypotéza zjišťující rozdíl v četnosti negativních nálezů na US u respondentů rozdělených do dvou věkových kategorií byla testována s použitím kontingenční tabulky a zjištění hodnoty p. Stejným způsobem probíhalo i testování třetí hypotézy ověřující četnosti pozitivních nálezů na US u osob rozdělených do dvou věkových kategorií. K ověření čtvrté hypotézy zabývající se možnou souvislostí mezi věkem pacientů a způsobem podání KL na CT byla provedena Spearmanova korelace.

5 Výsledky výzkumu

5.1. Demografické údaje

Výsledný výzkumný soubor, který byl použit pro praktickou část této diplomové práce byl tvořen 93 respondenty. Tito respondenti byli vybráni dle předem daných zařazovacích kritérií. Z celkového počtu 93 bylo 42 zúčastněných pacientů mužského pohlaví a 51 pohlaví ženského. Procentuální zastoupení ve výzkumném vzorku je tedy 45,16 % mužů a 54,84 % žen.

Věkový rozptyl souboru byl poměrně velký. Nejstarší respondent měl 98 let a nejmladší účastník 26 let. Osoby mladší 18 let byly z výzkumu vyřazeny. Horní věková hranice pro zařazení do výzkumu nebyla stanovena. Průměrný věk respondentů činil 63,42 let. Modus, tedy nejčastěji vyskytující se věk ve zkoumaném souboru byl 81 a medián, tedy prostřední hodnota dělící výzkumný soubor na dvě poloviny byl 66 let. Směrodatná odchylka vyjadřující průměrnou věkovou vzdálenost mezi pacienty dosahovala 17,57.

Tabulka 1: Zastoupení pohlaví ve zkoumaném souboru respondentů

| Pohlaví | Počet | Procentuální zastoupení |
|---------|-------|-------------------------|
| Muži | 42 | 45,16 % |
| Ženy | 51 | 54,84 % |
| Celkem | 93 | 100 % |

Tabulka 2: Věkové rozložení zkoumaného souboru respondentů

| Věk | |
|---------------------|-------|
| Průměrný věk | 63,42 |
| Maximum | 98 |
| Minimum | 26 |
| Modus | 81 |
| Medián | 66 |
| Směrodatná odchylka | 17,57 |

5.2. Výsledky k prvnímu cíli

Ze získaných dat byla s pomocí popisné statistiky vytvořena tabulka četností jednotlivých diagnóz, které byly u pacientů zjištěny pomocí CT. CT vyšetření bylo vždy provedeno až po US. Ze získaných výsledků je patrné, že z celkového počtu 93 respondentů výzkumu byla nejčastější vyslovená diagnóza ileus tenkého střeva, a to u 21 jedinců, což tvoří 22,58 %. Příčiny střevní neprůchodnosti již nebyly v rámci výzkumné části této diplomové práce zkoumány.

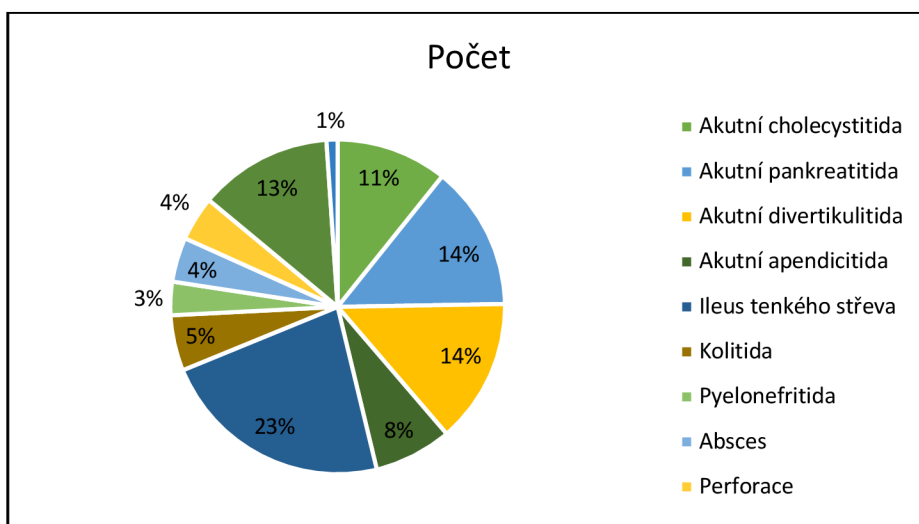
Zastoupení akutní pankreatitidy a akutní divertikulitidy se vyskytovalo ve výzkumném vzorku se stejnou četností. Obě tyto diagnózy byly popsány u 13 osob. Každá z nich má tedy procentuální zastoupení 13,98 %. Jako další, ve výzkumném souboru často se vyskytující diagnózou byl nově zjištěný tumor. Jeho výskyt byl popsán u 12,9 % respondentů. Z celkového počtu 12 nově odhalených nádorových onemocnění se ve 4 případech jednalo o karcinom pankreatu. Tumor adnex se vyskytoval u dvou zúčastněných žen. K dalším nádorovým nálezům, které se již vyskytovaly pouze v jediném zastoupení patří tumor žlučníku, hepatocelulární karcinom jater, tumor slepého střeva, blíže nespecifikovaný tumor tlustého střeva a tumor rekta. V jednom případě byla také nově zjištěna již rozsáhlá karcinomatóza omenta (peritoneální karcinomatóza).

U 10 respondentů byla při doplnění CT vyšetření stanovena diagnóza akutní cholecystitida a v 7 případech se jednalo o akutní apendicitidu. Již ne tak častým zjištěným onemocněním byla kolitida, která se vyskytovala u 5 osob. Ve 4 případech byl na CT popsán výskyt abscesu a ve stejném počtu byla zjištěna perforace GIT. Konkrétní lokalizace jednotlivých abscesu byly na játrech, dále pak v místě po apendektomii a ve dvou případech šlo o absces ovarií. Co se perforace týká, jedenkrát byla popsána v místě gastroduodenálního vředu, jednou byla perforace lokalizována na jejunu a ve dvou případech se jednalo o perforaci tlustého střeva jejíž lokalizace nebyla konkrétně uvedena.

Pouze u 3 osob byla na základě CT zjištěna pyelonefritida a v jednom jediném případě byl vysloven nález cysta ovarií.

Tabulka 3: Četnost diagnóz zjištěných pomocí CT

| Diagnóza | Počet | Procentuální zastoupení |
|------------------------|-------|-------------------------|
| Akutní cholecystitida | 10 | 10,75 % |
| Akutní pankreatitida | 13 | 13,98 % |
| Akutní divertikulitida | 13 | 13,98 % |
| Akutní apendicitida | 7 | 7,53 % |
| Ileus tenkého střeva | 21 | 22,58 % |
| Kolitida | 5 | 5,37 % |
| Pyelonefritida | 3 | 3,23 % |
| Absces | 4 | 4,3 % |
| Perforace | 4 | 4,3 % |
| Tumor | 12 | 12,9 % |
| Cysta ovarii | 1 | 1,08 % |



Graf 1: Četnost diagnóz zjištěných pomocí CT

K prvnímu cíli byly stanoveny hypotézy:

H₁₀: Je signifikantní rozdíl mezi muži a ženami v procentuálním výskytu akutní pankreatitidy diagnostikované na CT.

H_{1A}: Nemá signifikantní rozdíl mezi muži a ženami v procentuálním výskytu akutní pankreatitidy diagnostikované na CT.

Pro ověření první stanovené hypotézy byla použita kontingenční tabulka, na základě, které byla vyjádřena četnost jednotlivých diagnóz zjištěných pomocí CT zvlášť u mužů a u žen. Ze zpracovaných dat vyplývá, že celkově byl výskyt akutní pankreatitidy ve zkoumaném souboru u 13 respondentů. Z toho se tato diagnóza týkala v 9 případech mužů a ve 4 případech šlo o výskyt u žen. Z celkového počtu 42 mužů jde tedy ve 21,43 % o diagnózu akutní pankreatitida. U žen je výskyt této diagnózy nižší, ze souboru 51 žen se v 7,84 % jednalo o akutní pankreatitidu. Testováním statistické hypotézy byl tedy zjištěn signifikantně významný rozdíl mezi výskytem akutní pankreatitidy u mužů a u žen, jelikož hodnota $p < 0,001$. Na základě tohoto testu lze prohlásit, že nulová hypotéza (H_{10}) byla přijata a hypotéza alternativní (H_{1A}) byla zamítnuta.

Dále bylo ze získaných dat zjištěno, že akutní pankreatitida je diagnóza, která se u mužů podstupujících jak US, tak i CT k objasnění nálezu vyskytovala s největší četností. U žen naopak dosahovala nejvyššího zastoupení diagnóza ileus tenkého střeva. Druhým nejčastějším CT nálezem u respondentů mužského pohlaví byla akutní cholecystitida, u žen pak obsadila druhé místo akutní divertikulitida. Se stejnou četností se u mužů vyskytovaly dva nálezy, a to akutní divertikulitida a tumor, který byl nově zjištěný. U žen bylo nově zjištěné nádorové postižení třetím nejčastějším nálezem na CT.

Jediné dvě diagnózy, které měly výskyt pouze u žen byly pyelonefritida a cysta ovarií.

Tabulka 4: Kontingenční tabulka četností diagnóz zjištěných pomocí CT dle pohlaví

| Diagnóza | Výskyt u mužů | Výskyt u žen |
|------------------------|---------------|--------------|
| Akutní cholecystitida | 7 | 3 |
| Akutní pankreatitida | 9 | 4 |
| Akutní divertikulitida | 6 | 7 |
| Akutní apendicitida | 3 | 4 |
| Ileus tenkého střeva | 5 | 16 |
| Kolitida | 2 | 3 |
| Pyelonefritida | 0 | 3 |
| Absces | 2 | 2 |
| Perforace | 2 | 2 |
| Tumor | 6 | 6 |
| Cysta ovarií | 0 | 1 |

4 ženy z 51 = 7,84 %

9 mužů z 42 = 21,43 %

$p < 0,001 \rightarrow$ je signifikantní rozdíl mezi procenty

5.3. Výsledky k druhému cíli

Jedním z předmětů výzkumné části diplomové práce bylo zjistit, kolik pacientů, kteří podstoupí US vyšetření břicha a do 24 hodin i CT břicha, mělo nález na US negativní a až díky CT byla odhalena přesná diagnóza. Dále pak v kolika procentech případů měl lékař již na US podezření na konkrétní onemocnění a CT pouze potvrdilo či upřesnilo predikovanou diagnózu.

Ze získaných dat zpracovaných do četností tabulky vyplývá, že pouze v 29,03 % byl u respondentů popsán na US vyšetření falešně negativní nález. Naopak u 70,97 % případů lékař již na US vyslovil podezření na NPB a CT sloužilo k potvrzení již dle US vyslovené diagnózy, upřesnění lokalizace nebo zhodnocení možných komplikací.

Tabulka 5: Počet pozitivních a negativních nálezů na US

| Nález na US | Počet | Procentuální zastoupení |
|-----------------|-------|-------------------------|
| Pozitivní nález | 66 | 70,97 % |
| Negativní nález | 27 | 29,03 % |

Z následujících dat je patrné, že diagnóza, u které byl nejčastěji popsán na US falešně negativní nález, ale na CT pak byla vyslovena je akutní pankreatitida. K zjištění akutní pankreatitidy až po provedení CT vyšetření došlo u 8 respondentů, tedy ve 29,64 % ze všech negativních US nálezů.

K dalším diagnózám, jež se na US jevily negativně a stanoveny byly až s pomocí CT patřily akutní cholecystitida, akutní divertikulitida, akutní apendicitida a perforace. Všechny čtyři jmenované diagnózy vyslovené až na základě CT byly popsány ve výzkumném souboru třikrát.

Naopak, co se výskytu nádorového onemocnění týká, ve všech případech bylo na US popsáno alespoň podezření na vyskytující se tumor a CT vyšetření diagnózu jen potvrdilo a specifikovalo.

Tabulka 6: Počet konkrétních diagnóz zjištěných na CT po předchozím negativním nálezu na US

| Diagnóza | Počet | Procentuální zastoupení |
|------------------------|-------|-------------------------|
| Akutní cholecystitida | 3 | 11,11 % |
| Akutní pankreatitida | 8 | 29,64 % |
| Akutní divertikulitida | 3 | 11,11 % |
| Akutní apendicitida | 3 | 11,11 % |
| Ileus tenkého střeva | 2 | 7,41 % |
| Kolitida | 1 | 3,7 % |
| Pyelonefritida | 1 | 3,7 % |
| Absces | 2 | 7,41 % |
| Perforace | 3 | 11,11 % |
| Tumor | 0 | 0 % |
| Cysta ovarii | 1 | 3,7 % |

K druhému cíli byly stanoveny hypotézy:

H2₀: Je statisticky významný rozdíl v četnosti negativních nálezů na US u osob ve věku pod 60 let než u osob nad 60 let včetně.

H2_A: Není statisticky významný rozdíl v četnosti negativních nálezů na US u osob ve věku pod 60 let než u osob nad 60 let včetně.

H3₀: Je statisticky významný rozdíl v četnosti pozitivních nálezů na US u osob ve věku pod 60 let než u osob nad 60 let včetně.

H3_A: Není statisticky významný rozdíl v četnosti pozitivních nálezů na US u osob ve věku pod 60 let než u osob nad 60 let včetně.

Pro ověření druhé a třetí hypotézy byla vytvořena kontingenční tabulka, ve které byli respondenti rozděleni do dvou věkových kategorií. První věková kategorie zahrnovala osoby mladší 60 let a druhá věková kategorie osoby starší 60 let včetně. Z celkového počtu 93 účastníků výzkumu bylo 40 lidí zahrnuto do první kategorie a 53 do kategorie druhé.

Ve věkové kategorii pod 60 let se vyskytoval negativní nález na US u 12 pacientů, tedy ve 30 % případů. Druhá věková kategorie, kterou tvořily osoby starší 60 let včetně obsahovala

15 respondentů s negativním nálezem na US, což odpovídá 28 %. Ze získaných dat vyplývá, že $p > 0,05$ a v četnosti výskytu negativních US nálezů u dvou věkových kategorií není signifikantní rozdíl. Tímto testem byla zamítnuta nulová hypotéza (**H2₀**) a přijata hypotéza alternativní (**H2_A**).

Stejným způsobem byla ověřována třetí stanovená hypotéza. Z vytvořené kontingenční tabulky vyplývá, že pozitivních nálezů na US bylo v první věkové kategorii 28 (70 %) a ve druhé věkové kategorii 38 (72 %). Dle těchto čísel je patrné, že $p > 0,05$ a tudíž neexistuje statisticky významný rozdíl ve výskytu pozitivních US nálezů mezi dvěma věkovými kategoriemi. Nulová hypotéza (**H3₀**) je opět zamítnuta ve prospěch hypotézy alternativní (**H3_A**).

Tabulka 7: Kontingenční tabulka výskytu pozitivních a negativních nálezů na US u osob pod 60 let a nad 60 let.

| Věk | Pozitivní US | Negativní US | Celkem |
|------------|---------------------|---------------------|---------------|
| Pod 60 let | 28 | 12 | 40 |
| Nad 60 let | 38 | 15 | 53 |

Negativní nálezy: 30 % pod 60 let, 28 % nad 60 let
 $p > 0,05$ → není signifikantní rozdíl mezi procenty

Pozitivní nálezy: 70 % pod 60 let, 72 % nad 60 let
 $p > 0,05$ → není signifikantní rozdíl mezi procenty

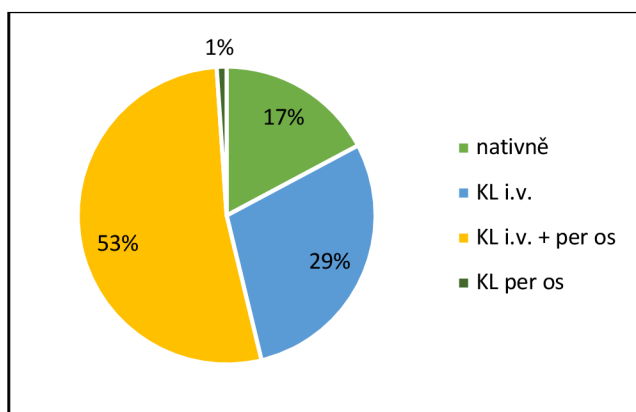
5.4. Výsledky k třetímu cíli

CT dutiny břišní je možné provést několika možnými způsoby na základě vybraného vyšetřovacího protokolu a volby podání kontrastní látky. O výběru protokolu a aplikaci KL rozhoduje vždy lékař radiolog.

Ze zkoumaného souboru 93 respondentů, kteří podstoupili CT břicha bylo zjištěno, že u více jak poloviny pacientů byla při vyšetření aplikována KL i intravenózně i perorálně. Konkrétně se jednalo o 49 osob. Druhé největší zastoupení v počtu 27 měli pacienti, kterým byla podána KL pouze i.v. Celkem 16 vyšetření bylo provedeno jen nativně, tedy bez aplikace jakékoliv kontrastní látky a jeden jediný pacient ze zkoumaného vzorku podstoupil CT pouze s podáním KL per os.

Tabulka 8: Způsob podání KL při CT vyšetření

| Aplikace KL | Počet | Procentuální zastoupení |
|------------------|-------|-------------------------|
| nativně | 16 | 17,20 % |
| KL i.v. | 27 | 29,03 % |
| KL i.v. + per os | 49 | 52,69 % |
| KL per os | 1 | 1,08 % |



Graf 2: Způsob podání KL při CT vyšetření

K třetímu cíli byly stanoveny hypotézy:

H4₀: Existuje souvislost mezi věkem pacientů a způsobem podání KL na CT.

H4_A: Neexistuje souvislost mezi věkem pacientů a způsobem podání KL na CT.

K ověření čtvrté stanovené hypotézy byla využita Spearmanova korelace, s jejíž pomocí byla zjišťována souvislost mezi věkem respondentů a aplikací KL na CT. Výzkumný vzorek obsahoval pacienty, kterým bylo CT provedeno bez podání KL, s podáním KL pouze i.v. nebo jen per os či byla KL aplikována jak i.v. tak i per os. Po statistickém zpracování dat je patrné, že neexistuje souvislost mezi věkem pacientů a způsobem podání KL na CT. Dle těchto výsledků je možné zamítnout nulovou hypotézu (**H4₀**) a hypotézu alternativní (**H4_A**) přijmout.

Tabulka 9: Spearmanova korelace souvislosti mezi věkem pacientů a podáním KL na CT

| Proměnná | Věk | Nativ/i.v./per os |
|-------------------|----------|-------------------|
| Věk | 1,000000 | 0,105498 |
| Nativ/i.v./per os | 0,105498 | 1,000000 |

$p > 0,05 \rightarrow$ není signifikantní souvislost

Dle Radiologických standardů pro CT přístroje se rozlišuje několik základních CT protokolů, které mohou být použity v rámci diagnostiky NPB. Jedná se o různé kombinace aplikace KL a variabilní počet postkontrastně zhotovených fází, popřípadě upravení rozsahu skenování. Velmi často se zobrazuje celé břicho včetně malé pánve, existují ale i situace, kdy není potřeba malou pánev na CT skenu zachytit a postačující je rozsah dosahující po lopaty kosti kyčelní. V takovém případě je cílem vyšetření nejčastěji slinivka břišní či játra.

K základním CT protokolům patří zobrazení **celého břicha včetně malé pánve nativně**. Jedná se o způsob provedení CT, kdy není aplikována žádná kontrastní látka a pacient nemusí podstupovat žádnou speciální přípravu, jen vyplní a podepíše informovaný souhlas s CT vyšetřením. Vyšetření je provedeno vleže na zádech nohama směrem do gantry, ideálně s rukama nataženýma za hlavou. Pozice centrovacích laserů je na processus xiphoideus a bočná centrace je ve středu vyšetřovaného objemu. Nejprve se získá předozadní a bočný topogram, na kterém se naplánuje rozsah vyšetření. Požadovaný rozsah skenování dosahuje od konvexity bránice až po dolní okraj symfýzy. Pacient dostane v průběhu skenování instrukce o zadržení dechu v nádechu. Náběr dat probíhá kraniokaudálně v axiální rovině s šíří vrstvy 5 mm. Šíře vrstvy při rekonstrukci dat je standardně 1,25 mm. Následně se provádí reformát v koronární rovině s šíří vrstvy 3 mm. Takto upravená data se zobrazují v mětkáňovém okně, které má šíři 350 HU a střed okna 35 HU.

Druhou možností CT vyšetření břicha je provedení **celého břicha včetně malé pánve s aplikací KL per os**. V takovém případě pacient v rámci přípravy frakcionovaně popíjí hyperdenzní KL během 60–90 minut. KL připravuje radiologický asistent buď s použitím 100 ml Micropaque CT naředěného do 1 litru vody nebo 20 ml jodové kontrastní látky (JKL) naředěné do 1 litru vody. V případě podezření na perforaci GIT je vždy podávána JKL. Dále probíhá vyšetření a postprocessing získaných dat obdobně jako v případě nativního vyšetření.

Další standardizovaný CT protokol je **celé břicho včetně malé pánve nativně i postkontrastně – 1 fáze**. Při volbě tohoto protokolu by pacient měl být alespoň 4 hodiny lačný, ale dobře hydratovaný čirými tekutinami. Opět frakcionovaně popíjí hyperdenzní KL per os po dobu 60–90 minut. Současně s perorální KL je pacientovi aplikována i JKL i.v. Radiologický asistent zajistí periferní žilní kanylu (PŽK), do které bude v průběhu vyšetření JKL aplikována. Volí se neionická JKL o koncentraci jodu 320–400 mg jodu/ml a podává se 70 ml nebo se množství upraví dle hmotnosti vyšetřované osoby. JKL je podávána tlakovým injektorem běžně rychlostí 2 ml/s a před i po podání JKL se aplikuje proplach fyziologickým roztokem o

množství přibližně 30 ml. Po zhotovení topogramů a naplánování rozsahu vyšetření probíhá nejprve akvizice nativně, následně se aplikuje JKL nitrožilně a za 60 s od bolusu JKL je provedena akvizice kontrastní. Tím je získána parenchymová fáze vyšetření. Obdržená data jsou opět dále rekonstruována a zpracována v reformátu do finální podoby.

Dále se k CT protokolům břicha řadí protokol zahrnující **celé břicho včetně malé pánve nativně i postkontrastně – 2 fáze**. Příprava pacienta zůstává stále stejná. Radiologický asistent obdobně jako u předchozího protokolu připraví pro pacienta KL per os v objemu 1 litr a před zahájením vyšetření zajistí pacientovi PŽK. Následně je zhotoven plánovací sken a stanoven rozsah vyšetření od konvexity bránice po dolní okraj spony stydké a poté je zahájena akvizice nativních dat. Dále je pacientovi aplikována JKL v množství 70 ml, popřípadě je množství upraveno dle váhy pacienta. Rychlost podání JKL tlakovým injektorem je 3,3 ml/s. Na rozdíl od předchozího protokolu je součástí tohoto vyšetření zobrazení ve dvou fázích po podání JKL. Postkontrastní akvizice dat probíhá nejprve za 30 s od podání bolusu JKL, čímž je získána arteriální fáze a poté se skenování provádí za dalších 30 sekund od skončení arteriální fáze za účelem získání fáze parenchymové. Rekonstrukce a reformát získaných CT dat zůstává u daného protokolu stále stejný.

Protokol zahrnující skenování nativní a postkontrastní ve dvou fázích (arteriální a parenchymová) má určité modifikace. Nepatrně se liší v případě, kdy je oblastí zájmu pankreas nebo játra. Jestliže se jedná o vyšetření **pankreatu** pacient 10 minut před vyšetřením popijí pouze 5 ml JKL naředěné do 200 ml vody či 50 ml baryového přípravku Micropaque CT připraveného do 500 ml vody. Zkracuje se také rozsah vyšetření, který by měl být od konvexity bránice až do úrovně lopat kostí kyčelních. Pokud se jedná o vyšetření **jater** pacientovi je aplikována JKL pouze i.v., KL per os se nepodává. Požadovaný rozsah skenování je také menší, tedy po lopaty kosti kyčelní. Při skenování jater, které je zaměřeno na průkaz nebo došetření hemangiomu či jiných nejasných ložisek jater se provádí i třetí pozdní fáze po podání JKL. Tato fáze je získávána s odstupem 120 s od skončení parenchymové fáze.

V neposlední řadě patří mezi další způsob vyšetření protokol **celé břicho včetně malé pánve postkontrastně**. Pacientovi je podána KL jak per os, tak i i.v. Na rozdíl od předchozích protokolů je ale vynechána nativní akvizice dat a provádí se pouze postkontrastní skenování za 60 s od aplikace JKL i.v. Výhodou tohoto způsobu vyšetření je nižší dávka ionizujícího záření pro pacienta. Vyšetření je možné provést i ve větším rozsahu, aby součástí zobrazení byl také hrudník. V takovém případě je zvolený rozsah vyšetřované oblasti od hrotů plic až po dolní okraj symfýzy (Radiologické standardy pro CT přístroje, FNOL, 2021).

Tabulka 10: Příklad CT protokolu břicha

| Celé břich včetně malé pánve – nativně + postkontrastně (2 fáze) | |
|---|---|
| Kontraindikace | <u>Relativní:</u> gravidita, obezita, nespoupráce |
| Příprava | <ul style="list-style-type: none"> - Vyplněný informovaný souhlas - Lačnění 4 hodiny před vyšetřením - Popíjení KL per os 60-90 min před vyšetřením (100 ml Micropaque CT do 1 l / 20 ml JKL do 1 l) - Zajištěna PŽK (18-22 G) |
| Podání KL i.v. | <u>Typ:</u> jodová neionická KL <u>Koncentrace:</u> 320–400 mg jodu/ml <u>Množství:</u> 70 ml (nebo dle hmotnosti) + 30 ml FR <u>Způsob a rychlost podání:</u> tlakovým injektorem, 3,3 ml/s |
| Poloha pacienta | Vleže na zádech, nohama směrem do gantry, ruce volně za hlavou |
| Centrace | <u>AP:</u> na processus xiphoideus <u>Bočná:</u> do středu vyšetřovaného objemu |
| Topogram | Předozadní a bočný |
| Akvizice nativní | <u>Rozsah:</u> od konvexity bránice až po dolní okraj symfýzy <u>Vyšetřovací rovina:</u> axiální <u>Směr skenování:</u> kraniokaudální <u>Instrukce pacientovi:</u> zadržení dechu v nádechu |
| Akvizice kontrastní | <u>Rozsah:</u> od konvexity bránice až po dolní okraj symfýzy <u>Vyšetřovací rovina:</u> axiální <u>Směr skenování:</u> kraniokaudální <u>Instrukce pacientovi:</u> zadržení dechu v nádechu 1. fáze – <u>arteriální:</u> za 30 s od bolu JKL 2. fáze – <u>parenchymová:</u> za 30 s po skončení arteriální fáze |
| Rekonstrukce | <u>Šíře vrstvy:</u> 1,25 mm <u>Interval:</u> 1 mm <u>Rekonstrukční algoritmus:</u> standard |
| Reformát | <u>Rovina:</u> koronální <u>Šíře vrstvy:</u> 3 mm <u>Interval:</u> 5 mm |

6 Diskuse

Náhlé příhody břišní jsou velice častým a značně závažným onemocněním, a proto byly zvoleny jako předmět výzkumu této diplomové práce.

Cílem diplomové práce bylo posoudit četnost a typ náhlých příhod břišních diagnostikovaných pomocí CT po předchozím US vyšetření na Radiologické klinice ve Fakultní nemocnici Olomouc. Dále pak stanovit rozdílný výskyt NPB u mužů a u žen, vyzkoumat věkové rozložení pacientů a zhodnotit způsoby podání KL při CT vyšetření u všech respondentů výzkumu.

V rámci rešeršní činnosti byly na základě klíčových slov nalezeny české a zahraniční články shrnující problematiku výskytu a diagnostiky NPB. Tyto publikované poznatky posloužily jako teoretické východisko pro praktickou část diplomové práce.

Po statistickém zpracování získaných dat jsme došli ke stanoviskům, které odpovídají cílům diplomové práce.

Dle výsledků našeho výzkumu je patrné, že vůbec nejčastěji byl na CT po předchozím US diagnostikován ileus tenkého střeva, a to v 22,58 % případech. Vysoký výskyt této diagnózy mohl být způsoben vyšším věkem respondentů, jelikož průměrný věk pacientů, kteří byli do výzkumu zahrnuti byl 63,42 let.

Vysoké zastoupení mechanické střevní obstrukce popisuje také studie publikována roku 2017 autory Millet et al. Výzkum byl prováděn u osob starších 75 let, které podstupovaly CT vyšetření pro bolesti břicha. Z výsledků je zřejmé, že ileus byl nejčastěji stanovenou definitivní diagnózou (11,5 %) (Millet et al., 2017).

Další výsledky našeho výzkumu potvrzují hojný záchyt akutní pankreatitidy a akutní divertikulitidy na CT, což bylo předpokládáno na základě teoretických poznatků dohledaných v rámci rešeršní činnosti. Překvapivě často byl na CT popsán nově zjištěný tumor, jež se zprvu jevil jako NPB. Z našeho výzkumu vyplývá, že nejčastější tumor, který byl na CT nově zjištěn byl karcinom pankreatu. Toto potvrzuje i Ústav zdravotnických informací a statistiky České republiky (ÚZIS), z jehož statistických dat je patrné, že zhoubné novotvary slinivky břišní mají dlouhodobě narůstající tendenci. V roce 2018 byl karcinom pankreatu 7. nejčastěji diagnostikovaný zhoubný novotvar v České republice (ÚZIS, 2021).

Dále se pak ve výzkumném vzorku vyskytovala diagnóza akutní cholecystitida, která byla po doplnění CT potvrzena v 10 případech a až jako 6. nejčastější diagnóza byla popsána akutní apendicitida. Ačkoliv je z dohledaných poznatků prezentovaných v teoretické části této práce

patrné, že akutní apendicitida je jednou z nejčastěji se vyskytujících NPB v naší populaci, dle výsledků našeho výzkumu tvořila pouze 7,53 % ze všech diagnostikovaných NPB pomocí CT, ve výzkumném souboru se tohle onemocnění vyskytlo pouze sedmkrát. Odůvodněním našeho zjištění může být skutečnost, že diagnostika pomocí US je často dostačující a doplnění CT vyšetření v diagnostickém algoritmu není vždy potřebné. Také je známé, že se akutní apendicitida vyskytuje spíše v dětském věku, ovšem náš výzkumný vzorek zahrnoval pouze pacienty starší 18 let.

Autoři Bárta, Krivda, Kundová publikovali v roce 2017 výsledky výzkumu, který popisuje roli CT vyšetření při diagnostice NPB po předchozím negativním US vyšetření. Dle jejich zjištění, byly díky CT stanoveny nejčastěji diagnózy akutní pankreatitida (18 %), akutní divertikulitida (18 %), akutní apendicitida (18 %) a ileus (12 %) (Bárta, Krivda, Kundová, 2021).

Statistickým zpracováním dat byl zjištěn signifikantní rozdíl ve výskytu akutní pankreatitidy u mužů a u žen. Nejenže měla akutní pankreatitida u mužů častější výskyt než u žen, jednalo se dokonce i o vůbec nejčastější typ NPB postihující mužské pohlaví.

V roce 2019 autoři Hines a Pandol publikovali studii, ve které uvedli, že je akutní pankreatitida jednou z nejčastěji se vyskytujících NPB v populaci s incidencí 13–45 případů na 100 000 obyvatel za rok. V rámci studie srovnávali příčinu vzniku akutní pankreatitidy a rozdílný výskyt u mužů a u žen. Z výsledků jejich výzkumu vyplývá, že k nejčastějším příčinám vzniku akutní pankreatitidy se řadí žlučové konkrementy a nadměrná konzumace alkoholu. Nenašli ovšem rozdíl v četnosti výskytu onemocnění u mužů a u žen, ale popsali rozdílnou etiologii u obou pohlaví. U mužů byl výskyt pankreatitidy spojen s vysokou konzumací alkoholu, zatímco u žen byly častější příčinou žlučové konkrementy a vznik pankreatitidy jako komplikace provedeného ERCP (Hines, Pandol, 2019). I když dohledaná studie nepředpokládá rozdílný výskyt akutní pankreatitidy u mužů a u žen, popisuje u obou pohlaví rozdílnou etiologii. U mužů je častější příčinou vysoká konzumace alkoholu a dle dat Českého statistického úřadu (ČSÚ) je zřejmé, že v České republice konzumují alkohol v nadměrném množství převážně muži (ČSÚ, 2020). To může být pravděpodobná příčina výsledků našeho výzkumu a zjištění vyššího výskytu akutní pankreatitidy u mužů.

V našem výzkumu byl zjištěn několikanásobně vyšší výskyt ileu tenkého střeva u žen než u mužů. Střevní obstrukci trpělo celkem 16 žen, ale jen 5 mužů. Možné důvody rozdílného výskytu této NPB mezi pohlavím nebyly z výzkumu zjištěny a mohly by být předmětem pro další bádání.

Dále byl výzkum zaměřen na porovnání US a CT nálezů a stanovení počtu falešně negativních US vyšetření. Z výsledků našeho výzkumu je zřejmé, že pouze u 27 pacientů z celkového počtu 93, kteří podstoupili US a následně CT pro podezření na NPB radiolog popsal na US falešně negativní nález. Tedy v 70,97 % případů byla diagnóza NPB odhalena nebo alespoň předpovězena jen díky US. Nejčastěji se jednalo o neshodu mezi US a CT při diagnostice akutní pankreatitidy, což bylo i na základě rešeršní činnosti před provedením samotného výzkumu očekáváno. Jelikož z dohledaných poznatků je patrné, že pankreas bývá při US vyšetření často špatně dostupný a obtížněji hodnotitelný. Akutní pankreatitida byla diagnostikována celkem u 13 pacientů, a z toho u 8 až po provedení CT. Z čehož vyplývá, že pouze v 5 případech došlo k odhalení akutní pankreatitidy již na US, u 61,54 % byl pak US nález falešně negativní. Takto vysoký falešně negativní nález na US mohl být zapříčiněn obezitou respondentů či přítomností plynného obsahu v zažívacím traktu, což jsou všechno faktory limitující US vyšetření.

V roce 2021 uvedli Irum a Yousaf ve své studii prováděné na 156 pacientech pouze 6 falešně negativních nálezů na US u pacientů s akutní pankreatidou, což je ve srovnání s našim výzkumem poměrně odlišný výsledek (Irum, Yousaf, 2021).

Překvapivým zjištěním bylo, že studie autorů Waller et al., z roku 2018 odhalila i falešně negativní nálezy na CT, a to ve 27 % případů akutní pankreatitidy. Příčinou bylo provedení CT skenu příliš brzy po propuknutí onemocnění, v takovém případě nález ještě nemusí být dostatečně čitelný. Proto autoři doporučují provádět CT pro stanovení klasifikace závažnosti akutní pankreatitidy dle Balthazara a detekci komplikací až za 72 hodin od nástupu prvotních příznaků onemocnění (Waller et al., 2018).

V našem výzkumu nebyl zjištěn statisticky významný rozdíl v četnosti negativních a pozitivních US vyšetření u osob ve věku pod 60 let a u osob starších 60 let. Na základě těchto výsledků se lze domnívat, že vyšší věk pacienta by neměl být pro US výraznou limitací, ovšem za předpokladu, že je pacient v průběhu US vyšetření plně spolupracující.

Následně se náš výzkum zabýval problematikou způsobu podání KL pacientům při CT. Dle publikovaných teoretických poznatků bylo předpokládáno, že nejčastěji bude CT provedeno buď nativně nebo s aplikací JKL i.v. Tento předpoklad byl ovšem po získání a zpracování dat vyvrácen a bylo zjištěno, že v 52,69 % CT vyšetření byla pacientům podána KL, jak per os, tak i i.v. Dále pak JKL pouze i.v. ve 29,03 % případů a nativně bylo vyšetření provedeno u 17,2 % pacientů. Takto vysoké zastoupení podání KL per os by mohlo být zdůvodněno poměrně častým výskytem nádorového onemocnění, které bylo predikováno již na US. V takovém případě je

provedení CT s KL per os vždy výhodou a je možné lépe popsat rozsah postižení a rozpoznat možné komplikace.

Studie Fruauff et al. prováděná v roce 2022 prezentuje výzkum zaměřený na používání perorálních kontrastních látek při hodnocení zánětlivých NPB. Zpočátku se používání KL per os považovalo za nezbytné pro lepší rozlišení střevních kliček a stanovení abnormalit. Ovšem vývoj CT přístrojů, a především vznik MDCT, umožnil rychlejší akvizici dat, snížení pohybových artefaktů a zlepšení prostorového a kontrastního rozlišení. Studie prokázala vyšší přesnost MDCT bez podání KL per os u několika diagnóz, jakými byly akutní apendicitida, akutní divertikulitida a ileus. Ze studie vyplývá, že pouze v jednom případě byla u pacienta po provedení nativního a následně kontrastního CT změněna konečná diagnóza. Dále je zřejmé, že podání KL per os na 60-90 minut výrazně prodlužuje proces stanovení diagnózy, a tedy i zahájení včasné léčby, což může mít na pacienta a jeho celkový stav negativní dopad. Výstupem provedené studie bylo stanovení potřeby podání KL per os na základě BMI pacienta. Dle publikovaného závěru pacientům s BMI nad 25 nemusí být KL per os podávána, jelikož se předpokládá vyšší výskyt intraabdominálního a intrapelvického tuku, který slouží jako pozadí pro hodnocení intraabdominálních orgánů (Fruauff et al., 2022).

Studie Millet et al. z roku 2017 uvádí, že provedení kontrastního CT s aplikací KL i.v. po předchozím nativním vyšetření pozitivně ovlivnilo léčbu pacientů s NPB pouze ve třech případech (1,4 %). Ale také vedlo u dvou respondentů (0,9 %) k neopodstatněné změně strategie léčby (Millet et al., 2017).

Dalším záměrem zkoumání problematiky podání KL byla myšlenka, zda je u mladších osob upřednostňováno převážně zhotovení nativního CT břicha před CT vyšetřením s podáním KL. Tato teorie se nepotvrdila a z výsledků jasně vyplývá, že v našem výzkumném souboru neexistovala souvislost mezi způsobem podání KL na CT a věkem respondentů.

Dle předem provedené rešeršní činnosti a sumarizace dohledaných poznatků je jasné, že US vyšetření může být značně limitováno tělesnou konstitucí pacienta. U jedinců s nadváhou až obezitou nemusí být vyšetření s pomocí US dostatečně přehledné, a i velmi zkušený radiolog, který US provádí není schopen za takových podmínek vyslovit jasnou diagnózu. V takovém případě je provedení CT vyšetření nevyhnutelné. Pro větší validitu kvantitativního výzkumu by bylo ideální získat u všech respondentů informace o jejich výšce a váze a z těchto údajů následně dopočítat BMI. Z výsledného BMI by se poté dalo prokázat, kolik procent US vyšetření bylo limitováno vyšší vahou pacienta. Bohužel data o výšce a váze nebyla dohledána u každého respondenta, jelikož tyto údaje nebývají v NIS striktně uvedeny u všech pacientů. Pro zkvalitnění výzkumu by se dalo uvažovat o změně designu studie, data získávat

prospektivně a údaje o výšce a váze u každého pacienta zaznamenávat. Prospektivní sběr dat pro zpracování diplomové práce ovšem nebylo možné provést z důvodu nedostatku času.

Výsledky našeho výzkumu byly omezeny na data získaná ve Fakultní nemocnici Olomouc za časové období 2 let. Přínosem pro další výzkum by mohlo být prodloužení časového období, ze kterého by byla retrospektivní data sbírána. V prospěch výzkumu by zajisté bylo získání a vyhodnocení dat z většího množství nemocnic, tudíž by se i zvýšila velikost zkoumaného souboru a výzkum by nebyl limitován pouze na situaci ve FNOL.

Tato práce by mohla sloužit jako teoretické východisko pro další výzkumné šetření zabývající se náhlými břišními příhodami. Jako doporučení pro další výzkum by bylo zajímavé prozkoumat možné širší využití magnetické rezonance v rámci algoritmu diagnostiky NPB, jelikož se jedná o zobrazovací metodu s velkým potenciálem, která na rozdíl od CT pacienta nezatěžuje ionizujícím zářením.

7 Závěr

Cílem teoretické části závěrečné práce bylo definovat pojem náhlé příhody břišní a předložit dohledané poznatky o jednotlivých typech NPB a jejich specifikacích. Dále se teoretická část práce zabývala diagnostickým algoritmem NPB, převážně pak využitím jednotlivých zobrazovacích metod, jako nástrojů pro rychlou diagnostiku onemocnění umožňující včasné zahájení léčby.

Předmětem výzkumné části této diplomové práce bylo posoudit četnost a typ náhlých příhod břišních diagnostikovaných pomocí CT po předchozím US vyšetření ve Fakultní nemocnici Olomouc. Pro praktickou část práce byly stanoveny tři cíle.

Prvním cílem práce bylo zhodnotit četnost diagnóz, které vyžadovaly provedení CT vyšetření po předchozím US a porovnat rozdíl mezi muži a ženami. Ze zpracovaných výsledků je patrné, že nejčastější diagnózou vyžadující doplnění CT vyšetření byl ileus. Dále bylo zjištěno, že zatímco akutní pankreatitida byla nejčastěji se vyskytující NPB u mužů, u žen obsadil prvenství ileus. Výzkumná hypotéza číslo 1 předpokládala signifikantní rozdíl ve výskytu akutní pankreatitidy mezi muži a ženami a po statistickém ověření byla potvrzena.

Druhým stanoveným cílem bylo posoudit počet pacientů s NPB zjištěnou pomocí CT po předchozím negativním US vyšetření a ověřit možnou závislost na věku. Falešně negativní US nález byl zjištěn ve 29,03 % případů, a to nejčastěji u diagnózy akutní pankreatitida, která byla následně na CT odhalena. Druhá výzkumná hypotéza očekávala statisticky významný rozdíl v četnosti negativních nálezů na US u osob ve věku pod 60 let než u osob nad 60 let včetně a byla zamítnuta, stejně tak, jak hypotéza třetí předpokládající statisticky významný rozdíl v četnosti pozitivních nálezů na US u osob ve věku pod 60 let než u osob nad 60 let včetně. Nebylo tedy prokázáno, že by byl vysoký věk pacienta výrazným limitujícím faktorem US vyšetření.

Třetím cílem této práce bylo zhodnotit roli CT protokolů v diagnostice NPB, poté posoudit způsob podání KL a zjistit možnou souvislost mezi způsobem podání KL pacientovi a jeho věkem. Vůbec nejčastěji, a to v 52,69 % bylo provedeno u respondentů výzkumu CT s podáním KL, jak per os, tak i i.v., následovalo CT s aplikací KL jen i.v. a až poté CT pouze nativní. Souvislost mezi způsobem podání KL a věkem pacienta nebyla prokázána, čímž byla zamítnuta čtvrtá výzkumná hypotéza.

Pomocí retrospektivní studie, kterou se zabývala výzkumná část diplomové práce byly splněny všechny tři vytyčené cíle.

Referenční seznam

1. ADARSH P SHAH, Moustafa M Mourad, 2018. *Acute pancreatitis: current perspectives on diagnosis and management*, Journal of Inflammation Research, online. Dostupné z: <https://www.tandfonline.com/doi/full/10.2147/JIR.S135751>
2. BARTUŠEK, Daniel, Vlastimil VÁLEK, Zdeněk KALA, Vladimír PROCHÁZKA, Tomáš ANDRAŠÍNA, Pavel JANEČEK a Lumír KUNOVSKÝ, 2020. *Gastroenterologiea hepatologie*. online. Dostupné z: <https://www.csgh.info/cs/clanek/zobrazovaci-metody-u-neurazovych-nahlych-prihod-brisnich-11185>
3. BÁRTA RADEK, JAROSLAV KRIVDA, SOŇA KUNDOVÁ, Role CT vyšetření při diagnostice náhlé příhody břšní po předchozím negativním ultrazvukovém vyšetření – retrospektivní studie, *Česká radiologie: Czech radiology*, 2021, 75 (1). 102-105. ISSN 1210-7883. Dostupné také z: http://www.cesradiol.cz/dwnld/CesRad_2101_102_105.pdf
4. ČSÚ, Ženy a muži v datech 2020, 2020. *Český statistický úřad*, online. Dostupné z: <https://www.czso.cz/documents/10180/151439704/30000420.pdf/5f24abfc-dbb8-4be6-98f6-1d9acff33e56?version=1.3>
5. DE FILIPPO, Massimo, Sara PUGLISI, Fabiano D'AMURI, et al., 2021. CT-guided percutaneous drainage of abdominopelvic collections: a pictorial essay. *SpringerLink*, online. Dostupné z: <https://link.springer.com/article/10.1007/s11547-021-01406-z>
6. DHURVE, Asmita S., Ritesh M. BODADE, Raunak R. BUGGA, Vipul V. NANDU a M. M. MESHARAM, 2018. Clinical study of intra-abdominal abscess and its management by percutaneous USG guided drainage. *International Surgery Journal*, online. Dostupné z: <https://www.ijurgery.com/index.php/isj/article/view/2639>
7. DITKOFKY, Noah G., Ajay SINGH, Laura AVERY a Robert A. NOVELLINE, 2014. The role of emergency MRI in the setting of acute abdominal pain. *SpringerLink*, online. Dostupné z: <https://link.springer.com/article/10.1007/s10140-014-1232-2>
8. DUBUISSON, V., E. J. VOİGLIO, N. GRENIER, Y. LE BRAS, M. THOMA a M. V. LAUNAY-SAVARY, 2015. Review Imaging of non-traumatic abdominal emergencies

- in adults. *ScienceDirect*, online. Dostupné z: <https://www.sciencedirect.com/science/article/pii/S1878788615001265>
9. EL-MENYAR, Ayman, Husham ABDELRAHMAN a Hassan AL-THANI. Compartmental anatomical classification of traumatic abdominal injuries from the academic point of view and its potential clinical implication. *Trauma Manage Outcomes* 8, 14, 2014, online. Dostupné z: <https://traumamanagement.biomedcentral.com/articles/10.1186/1752-2897-8-14>
 10. FERDA, Jiří, c2006. *CT trávící trubice*. Praha: Galén. ISBN 80-7262-436-9.
 11. FERKO, Alexander, Zdeněk ŠUBRT a Tomáš DĚDEK, ed., 2015. *Chirurgie v kostce*. 2., doplněné a přepracované vydání, Praha: Grada. ISBN 978-80-247-1005-1.
 12. FRUAUFF, Alana, Christopher TREPANIER, Hiram SHAISH a Lyndon LUK, 2022. Delays in imaging diagnosis of acute abdominal pain in the emergency setting. *ScienceDirect*, online. 2022(90), 32-38. Dostupné z: <https://www.sciencedirect.com/science/article/pii/S0899707122001711>
 13. GALLAHER, JR. a A. CHARLES, 2022. Acute Cholecystitis: A Review. In: *JAMA Network*, online. Dostupné z: <https://jamanetwork.com/journals/jama/fullarticle/2789654>
 14. GANGADHAR, K., A. KIELAR a MK. DIGHE, 2016. Multimodality approach for imaging of non-traumatic acute abdominal emergencies. In: *SpringerLink* online. Dostupné z: <https://link.springer.com/article/10.1007/s00261-015-0586-6>
 15. GANSOVÁ, Sarah L., Margreet A. POLS, Jaap STOKER a Marja A. BOERMEEESTER, 2015. Guideline for the Diagnostic Pathway in Patients with Acute Abdominal Pain. In: *Karger Publishers* online. Dostupné z: <https://dx.doi.org/10.1159/000371583>
 16. HÁJEK, Miloš, c2011. *Náhlé příhody břišní: doporučený diagnostický a léčebný postup pro všeobecné praktické lékaře 2011*. Praha: Společnost všeobecného lékařství ČLS JEP, Centrum doporučených postupů pro praktické lékaře. Doporučené postupy pro praktické lékaře. ISBN 978-80-86998-47-3.
 17. HEŘMAN, Miroslav, 2014. *Základy radiologie*. V Olomouci: Univerzita Palackého. ISBN 978-80-244-2901-4.
 18. HINES, O Joe a Stephen J PANDOL, 2019. *Management of severe acute pancreatitis*, online. Dostupné z: <https://www.bmj.com/content/367/bmj.l6227.full>
 19. IRUM, Rafia a Maliha YOUSAF, 2021. Diagnostic Accuracy of Ultrasonography in Diagnosing Acute Pancreatitis, Taking Computed Tomography as Gold

- Standard. *Journal of Sharif Medical and Dental College Lahore*, online, 7(1), 30-36
Dostupné z: <https://www.jsmdc.pk/wp-content/uploads/2021/08/06-Original-Article-Vol-7-Issue-01-30-36.pdf>
20. KUBÍČEK, L., R. STAFFA a T. NOVOTNÝ, 2019. Diagnostika a léčba pacientů s viscerální ischemií. *EBSCO Information Services*, online. Dostupné z: <https://eds.p.ebscohost.com/eds/detail/detail?vid=0&sid=abb2facb-75be-4040-8c97-b593d50cb7c6%40redis&bdata=JkF1dGhUeXBIPWlwLHNNoaWImbGFuZz1jcyZzaXRIPWVkey1saXZl#AN=143057384&db=asn>
 21. MALÍKOVÁ, Hana, 2022. *Základy radiologie a zobrazovacích metod*. Druhé, aktualizované vydání. Praha: Univerzita Karlova, nakladatelství Karolinum. ISBN 978-80-246-5190-3.
 22. MAZZEI, MA., S. GUERRINI a N. CIOFFI SQUITIERI, 2013. Role US vyšetření v léčbě akutního břicha. In: *SpringerLink*, online. Dostupné z: <https://link.springer.com/article/10.1186/2036-7902-5-S1-S6>
 23. MILLET, Ingrid, Mustapha SEBBANE, Nicolas MOLINARI, Emma PAGES-BOUIC, Fernanda CURROS-DOYON, Bruno RIOU a Patrice TAOUREL, 2017. Systematic unenhanced CT for acute abdominal symptoms in the elderly patients improves both emergency department diagnosis and prompt clinical management. *SpringerLink*, online. 2017(27), 868-877, Dostupné z: <https://link.springer.com/article/10.1007/s00330-016-4425-0>
 24. NICOLAU, C, R SALVADOR, J.M ARTIGAS a C NICOLAU, 2014. Diagnostic management of renal colic. *ScienceDirect*, online. Dostupné z: <https://www.sciencedirect.com/science/article/pii/S217351071500018X>
 25. Radiologické standardy pro CT přístroje, FNOL, 2021. Zdroj: intranet FNOL
 26. RAMASWAMY, Raja S, Hyung Won CHOI, Hans C MOUSER, Hans C. NARSINH, Kazim H. MCCAMMACK, Kevin C. TREESIT a Thomas B. KINNEY, 2014. Role of interventional radiology in the management of acute gastrointestinal bleeding. *PubMed Central (PMC)*, online. Dostupné z: <https://www.ncbi.nlm.nih.gov/pmc/articles/PMC4000612/>
 27. SANDERS, David J., Shivanand BOMMAN, Rajesh KRISHNAMOORTHY a Richard A. KOZAREK, 2021. Endoscopic retrograde cholangiopancreatography: Current practice and future research. *PubMed Central (PMC)*, online. Dostupné z: <https://www.ncbi.nlm.nih.gov/pmc/articles/PMC8394185/>

28. TONOLINI, Massimo, Anna RAVELLI, Chiara VILLA a Roberto BIANCO, 2012. Urgent MRI with MR cholangiopancreatography (MRCP) of acute cholecystitis and related complications: diagnostic role and spectrum of imaging findings. *SpringerLink*, online. Dostupné z: <https://link.springer.com/article/10.1007/s10140-012-1038-z>
29. ÚZIS, Světový den boje rakovinou slinivky břišní, 2021. *Ústav zdravotnických informací a statistik České republiky*, online, Dostupné z: <https://www.uzis.cz/index.php?pg=aktuality&aid=8544>
30. VILZ, Tim O., Burkhard STOFFELS, Christian STRASSBURG, Hans H. SCHILD a Jörg C., 2017. Ileus in Adults: Dtsch Arztebl Int. *PubMed Central (PMC)*, online. Dostupné z: <https://www.ncbi.nlm.nih.gov/pmc/articles/PMC5569564/>. Doi: 10.3238/arztebl.2017.0508.
31. VODIČKA, Josef, 2014. *Speciální chirurgie. 2.*, dopl. vyd. Praha: Karolinum. ISBN 978-80-246-2512-6.
32. VOMÁČKA, Jaroslav, Josef NEKULA a Jiří KOZÁK, 2023. *Zobrazovací metody pro radiologické asistenty*. Třetí, doplněné vydání. Olomouc: Univerzita Palackého v Olomouci. ISBN 978-80-244-6204-2.
33. WALDAUF, Petr, 2013. Aplikace ultrazvuku u příjmu traumata nejasných šokových stavů (FAST). *Anesteziologie a intenzivní medicína*, online, 2013(5), 332-338, Dostupné z: http://aimjournal.cz/artkey/aim-201305-0006_ultrasound-assessment-during-admission-of-trauma-and-shocked-patients-fast.php
34. WALLER, Anna, Brit LONG, Alex KOYFMAN a Michael GOTTLIEB, 2018. The Journal of Emergency Medicine: Acute Pancreatitis: Updates for Emergency Clinicians. *ScienceDirect.com by Elsevier*, online. 55(6), 769-779, Dostupné z: <https://www.sciencedirect.com/journal/the-journal-of-emergency-medicine/vol/55/issue/6>
35. ZACHARIAH, Sanoop Koshy, Miriam FENN, Kirthana JACOB, Sherin Alias ARTHUNGAL a Sudeeptha Anna ZACHARIAH, 2019. Management of acute abdomen in pregnancy: current perspectives. *Taylor*, online. Dostupné z: <https://www.tandfonline.com/doi/abs/10.2147/IJWH.S151501>
36. ZUCCHINI, Stefano a Elena MARRA, 2014. Diagnosis of emergencies/urgencies in gynecology and during the first trimester of pregnancy. *SpringerLink*, online. Dostupné z: <https://link.springer.com/article/10.1007/s40477-013-0059-0>

Seznam zkratek

- AP – anteroposterior (předozaďní)
BMI – body mass index
CT – výpočetní tomografie
CTA – CT angiografie
CRP – C-reaktivní protein
ČSÚ – Český statistický úřad
DSA – digitální subtrakční angiografie
EFAST – Extended Focused Assessment with Sonography for Trauma
ERCP – endoskopická retrográďní cholangiopankreatikografie
FAST – Focused Assessment with Sonography for Trauma
FNOL – Fakultní nemocnice Olomouc
FR – fyziologický roztok
G – gauge
GIT – gastrointestinální trakt
HU – Hounsfieldovy jednotky
i.v. – intravenózně (do žíly)
JKL – jodová kontrastní látka
KL – kontrastní látka
l – litr
MDCT – multidetektorová výpočetní tomografie
mg – miligram
ml – mililitr
mm – milimetr
MRCP – magnetická rezonanční cholangiopankreatikografie
NIS – nemocniční informační systém
NPB – náhlé příhody břišní
per os – perorálně
PTC – perkutáňní transhepatická cholangiografie
PTD – perkutáňní transhepatická drenáž
PŽK – periferní žilní kanyla
rtg. – rentgen, rentgenový

s – sekunda

STIR – short tau inversion recovery (MR sekvence s potlačením tuku)

US – ultrasonografie

ÚZIS – Ústav zdravotnických informací a statistik České republiky

Seznam tabulek

| | |
|---|----|
| Tabulka 1: Zastoupení pohlaví ve zkoumaném souboru respondentů | 35 |
| Tabulka 2: Věkové rozložení zkoumaného souboru respondentů | 35 |
| Tabulka 3: Četnost diagnóz zjištěných pomocí CT | 37 |
| Tabulka 4: Kontingenční tabulka četností diagnóz zjištěných pomocí CT dle pohlaví..... | 38 |
| Tabulka 5: Počet pozitivních a negativních nálezů na US | 39 |
| Tabulka 6: Počet konkrétních diagnóz zjištěných na CT po předchozím negativním nálezu na US | 40 |
| Tabulka 7: Kontingenční tabulka výskytu pozitivních a negativních nálezů na US u osob pod 60 let a nad 60 let..... | 41 |
| Tabulka 8: Způsob podání KL při CT vyšetření | 42 |
| Tabulka 9: Spearmanova korelace souvislosti mezi věkem pacientů a podáním KL na CT .. | 42 |
| Tabulka 10: Příklad CT protokolu břicha | 45 |

Seznam obrázků

| | |
|---|----|
| Obrázek 1: Metodika výzkumné části diplomové práce | 32 |
|---|----|

Seznam grafů

| | |
|--|----|
| Graf 1: Četnost diagnóz zjištěných pomocí CT..... | 37 |
| Graf 2: Způsob podání KL při CT vyšetření | 42 |

Seznam příloh

| | |
|--|----|
| Příloha 1: Souhlasné stanovisko Etické komise FZV UPOL | 62 |
| Příloha 2: Žádost o poskytnutí informace pro studijní účely/sběr dat..... | 63 |

Přílohy

Příloha 1: Souhlasné stanovisko Etické komise FZV UPOL



Fakulta
zdravotnických věd

UPOL - 149705/FZV-2023

Vážená paní
Bc. Lenka Pospíšilíková

2023-05-25

Vyjádření Etické komise FZV UP

Vážená paní bakalářko,

na základě Vaší Žádosti o stanovisko Etické komise FZV UP byla Vaše výzkumná část diplomové práce posouzena a po vyhodnocení všech zaslaných dokumentů Vám sdělujeme, že diplomové práci s názvem „**Role zobrazovacích metod v diagnostice náhlých příhod břišních**“, jehož jste hlavní řešitelkou, bylo uděleno

souhlasné stanovisko Etické komise FZV UP .

S pozdravem,

UNIVERZITA PALACKÉHO V OLOMOUCI
Fakulta zdravotnických věd
Etická komise
Hněvotínská 3, 775 15 Olomouc

Mgr. Renáta Váverková
předsedkyně
Etické komise FZV UP

Příloha 2: Žádost o poskytnutí informace pro studijní účely/sběr dat



FAKULTNÍ NEMOCNICE
OLMOUC

I. P. Pavlova 185/6, 779 00 Olomouc
Tel: 586 441 111, E-mail: info@fnol.cz
IČ: 00098892

ODBOR KVALITY

Fm-MP-G015-05-ZADOST-001

verze č. 1, str. 1/2

Žádost o poskytnutí informace pro studijní účely/sběr dat

Jméno a příjmení žadatele: Bc. Lenka Pospíšilková
Datum narození: 25.5.2000 Telefon: 602604803 E-mail: lenka.pospisilkova01@upol.cz
Kontaktní adresa: Bezuchov 8, 753 54 Bezuchov
Přesný název školy/fakulty: Fakulta zdravotnických věd Univerzity Palackého v Olomouci
Obor studia: Zobrazovací technologie v radiodiagnostice
Forma studia: prezenční kombinovaná distanční

Téma závěrečné práce:

Role zobrazovacích metod v diagnostice náhlých příhod břišních
Vedoucí práce: Doc. MUDr. Jaroslav Vomáčka Ph.D., MBA

Žadatel ve FNOL koná odbornou praxí:

ANO na pracovišti: _____ v termínu od: _____ do: _____
 NE

Žadatel je zaměstnancem FNOL:

ANO na pracovišti: _____
 NE

Pracoviště FNOL dotčená průzkumem: Radiologická klinika

Účel žádosti:

sběr dat/zjišťování informací pro zpracování diplomové/bakalářské práce
 sběr dat/zjišťování informací pro zpracování seminární/odborné práce
 sběr dat/zjišťování informací pro jiný účel: (uvedte): _____

Požadavek na (zaškrtněte):

V případě, že žadatel potřebuje získat informaci o počtech vyšetření/ošetření a předem má souhlas konkrétního pracoviště, že tato data mu budou poskytnuta vedením tohoto pracoviště bez nutnosti jeho nahlížení do zdravotnické dokumentace pacientů, vyplní oddíl „Ostatní – statistická data“. Jinak vyplní oddíl „Nahlížení do zdr. dokumentace“.

Dotazníková akce pro pacienty FNOL pro zaměstnance FNOL

Počet respondentů, kteří budou vyplňovat dotazník: _____
Termín, kdy proběhne vyplnění dotazníků: od: _____ do: _____

K vyplněné žádosti je nutno doložit vzor vašeho dotazníku.

Nahlížení do zdravotnické dokumentace

Předpokládaný počet kusů zdravotnické dokumentace, do které bude žadatel nahlížet: 500
Termín, ve kterém bude žadatel nahlížet do zdravotnické dokumentace: od: 1.10.2023 do: 1.11.2023

Přesná specifikace co bude žadatel vyhledávat ve zdravotnické dokumentaci: počet pacientů podstupujících CT vyšetření z důvodů podezření na NPB po předešlém negativním nálezu na USG

Při nahlížení do zdravotnické dokumentace bude do každé dokumentace vložen formulář Fm-MP-G015-05-NAHLED-001 Záznam o nahlédnutí do zdravotnické dokumentace pro účely výzkumu/studie.

Ostatní

kazuistika – počet:

vedení rozhovoru s pacientem FNOL – počet pacientů: _____

vedení rozhovoru se zaměstnancem FNOL – počet zaměstnanců: _____ povolání: _____

K vyplněné žádosti je nutno doložit vzor rozhovoru (orientační okruh otázek).

statistická data – informace o počtech např. zdravotnických výkonů, vyšetření, určité agendy (např. porodnost), přístrojích

jiné (specifikujte):

Za které období budou data zjišťována: 1.10.2021 - 1.10.2023

Kdy proběhne sběr dat žadatelem: od: 1.10.2023 do: 1.11.2023

Přesná specifikace co bude žadatel zjišťovat: počet pacientů podstupujících CT vyšetření z důvodů podezření na NPB po předešlém negativním nálezu na USG

Způsob zveřejnění závěrečné/seminární práce: elektronicky, v tištěné formě

Budete FNOL uvádět jako „zdroj dat“ ve své práci? ANO NE

Poučení:

Žadatel souhlasí se zpracováním jeho osobních údajů dle zásad GDPR pro účely evidence této žádosti. Zavazuje se zachovávat mlčenlivost o skutečnostech, o nichž se dozví v souvislosti s prováděným výzkumem a sběrem dat/informací.

Žadatel (datum podpis): 3.5.2023 Pospíšilková

Schválil (datum podpis):

4.5.2023

Ing. Bc. Andrea Dvořáková
Národní ústřední ústav zdravotnických oborů
Fakultní nemocnice Olomouc

Poznámky: