



UNIVERZITA PALACKÉHO V OLOMOUCI

FAKULTA ZDRAVOTNICKÝCH VĚD

Ústav radiologických metod

Bc. Tereza Fryčáková

Digitální mamografie a tomosyntéza – srovnání radiční dávky

Diplomová práce

Vedoucí práce: MUDr. Lucia Veverková Ph.D.

Olomouc 2021

Prohlašuji, že jsem diplomovou práci vypracovala samostatně a použila jen uvedené bibliografické a elektronické zdroje.

Olomouc 27. dubna 2021

podpis

Anotace diplomové práce

Typ závěrečné práce:	Diplomová práce – teoreticko-výzkumná
Téma práce:	Digitální mamografie a tomosyntéza – srovnání radiační dávky
Název práce:	Digitální mamografie a tomosyntéza – srovnání radiační dávky
Název práce v AJ:	Digital mammography and tomosynthesis – comparison of radiation dose
Datum zadání:	2020-06-01
Datum odevzdání:	2021-04-30
Vysoká škola, fakulta, ústav:	Univerzita Palackého v Olomouci Fakulta zdravotnických věd Ústav radiologických metod
Autor práce:	Tereza Fryčáková
Vedoucí práce:	MUDr. Lucia Veverková, Ph.D.
Oponent práce:	MUDr. Ľubica Löwová
Abstrakt v ČJ:	

Úvod: Tato diplomová práce se zabývá srovnáním radiační dávky při vyšetření digitální mamografií a tomosyntézou. Práce obsahuje poznatky o karcinomu prsu, jeho screeningu a jeho detekci pomocí zobrazovacích metod, zejména pomocí mamografie a tomosyntézy. Dále se teoretická část diplomové práce zabývá myšlenkou budoucnosti ve screeningu karcinomu prsu.

Cíle: Hlavním cílem této práce je porovnat radiační dávku obdrženu při digitální mamografii a tomosyntéze prsu při vyšetření v mediolaterální projekci. Dílčím cílem je zjistit souvislost radiační dávky a tloušťkou komprimovaného prsu při vyšetření oběma zobrazovacími modalitami.

Metodika: Do výzkumu bylo zařazeno 84 asymptomatických žen. U všech 84 žen byla v rámci screeningu provedena mamografie v mediolaterální projekci na oba prsy a bylo získáno 168 snímků. Stejně tak byla získána série 168

tomosyntetických obrazů. Jedna žena byla z výzkumu vyřazena z důvodu možné chyby při zápisu dat. Pomocí automatického softwaru byly zjištěny radiační dávky a tloušťka stlačení prsu při vyšetření. Poté byly MG a DBT porovnány z hlediska radiační dávky, k tomu byl použit Wilcoxonův test. Dále bylo pomocí Spearmanova korelačního koeficientu zjišťováno, zda existuje souvislost mezi tloušťkou komprimovaného prsu a radiační dávkou. Nakonec byla data rozdělena podle tloušťky komprese do 6 skupin po 10 mm a statisticky zpracována pomocí Kruskalova-Wallisova testu a poté zpracována pomocí Post-hoc analýzy.

Výsledky: Byly nalezeny statisticky významné rozdíly v radiační dávce mezi digitální mamografií a tomosyntézou v mediolaterální projekci (průměrná radiační dávka – MG 1,216 mGy, průměrná radiační dávka – DBT 1,771 mGy, $p < 0,05$) S ohledem na 168 spárovaných snímků se ukázalo, že průměrné zvýšení dávky u DBT ve srovnání s MG je 31 %. U obou zobrazovacích metod byla zjištěna kladná souvislost. Korelace u digitální mamografie dosahovaly vysokých hodnot a vztah mezi tloušťkou a dávkou vykazuje pozitivní podstatnou až velmi silnou souvislost ($R=0,586$). U tomosyntézy je souvislost mezi těmito dvěma hodnotami velmi silná ($R=0,840$).

Závěr: V praktické části diplomové práce bylo zjištěno mírné zvýšení dávky při vyšetření tomosyntézou ve srovnání s digitální mamografií. Vzhledem k potenciálu tomosyntézy a jejího čím dál tím většího využívání by jeho použití ve spojení s 2D syntetizovanými obrazy nemělo být omezeno obavami ohledně radiační zátěže pacientky a mělo by se vycházet z důkazů o možném klinickém přínosu tohoto vyšetření.

Abstrakt v AJ:

Introduction: The diploma thesis deals with comparing the radiation dose delivered by digital mammography (FFDM) and breast tomosynthesis. The thesis contains information about breast cancer, its screening and its detection using imaging methods, especially mammography and breast tomosynthesis. Furthermore, the theoretical part of the thesis suggests what the future might be like in the breast cancer screening.

Objectives: The main objective of the thesis is to compare the radiation dose obtained during digital mammography and breast tomosynthesis in mediolateral projection. The partial objective is to determine the relationship between the radiation dose and the thickness of the compressed breast when examined by both imaging modalities.

Methods: There were 84 asymptomatic women included in the trial. All women underwent mediolateral projection mammography on both breasts and 168 images were obtained. A series of 168 tomosynthetic images was also obtained. One woman was excluded from the study due to a possible data entry error. Radiation doses and breast compression thickness during the examination were determined using an automatic software. MG and DBT were compared in terms of radiation dose using the Wilcoxon test. Furthermore, the Spearman correlation coefficient was used to determine whether there was a relationship between the thickness of the compressed breast and the radiation dose. Finally, the data were divided according to the compression thickness into 6 groups of 10 mm and statistically processed using the Kruskal-Wallis test and subsequently processed using Post-hoc analyzes.

Results: Statistically significant differences in radiation dose were found between digital mammography and breast tomosynthesis in mediolateral projection (mean radiation dose – MG 1.216 mGy, mean radiation dose – DBT 1.771 mGy, $p < 0.05$). 168 paired images have shown that the average dose increase for DBT compared to MG is 31%. A positive relationship was found for both imaging methods. The correlations for digital mammography were high and the relationship between thickness and dose showed a positive substantial to very strong relationship ($R = 0.586$). In tomosynthesis, the correlation between these two values is very strong ($R = 0.840$).

Conclusion: In the practical part of the diploma thesis, there was found a slight increase in the dose during the examination by tomosynthesis in comparison with digital mammography. Given the potential of tomosynthesis and its increasing usage, its usage in conjunction with 2D synthesized images should not be limited by

concerns of the patient's radiation exposure and should be based on the evidence of possible clinical benefit of this examination.

Klíčová slova v ČJ:

Tomosyntéza, digitální mamografie, screening, karcinom prsu, radiační dávka, srovnání

Klíčová slova v AJ:

Digital tomosynthesis, digital mammography, mammography screening, breast cancer, breast neoplasm, radiation dose, comparison

Rozsah:

65/3

Obsah

OBSAH	8
ÚVOD	10
POPIS REŠERŠNÍ ČINNOSTI	12
TEORETICKÁ ČÁST DIPLOMOVÉ PRÁCE	13
1. NÁDOROVÉ ONEMOCNĚNÍ PRSU	14
1.1. BENIGNÍ ONEMOCNĚNÍ PRSU	15
<i>1.1.1. Nejčastější benigní onemocnění prsu</i>	<i>15</i>
1.2. MALIGNÍ NÁDORY PRSU	16
<i>1.2.1. Karcinomy in situ</i>	<i>17</i>
<i>1.2.2. Invazivní karcinomy</i>	<i>17</i>
1.3. ETIOPATOGENEZE A RIZIKOVÉ FAKTORY A VLIVY	18
2. ZOBRAZOVACÍ METODY V MAMODIAGNOSTICE	20
2.1. MAMOGRAFIE	21
<i>2.1.1. Mamografický přístroj</i>	<i>21</i>
<i>2.1.2. Projekce v mamografii</i>	<i>22</i>
<i>2.1.3. Dávka v mamografii</i>	<i>24</i>
2.2. TOMOSYNTÉZA PRSU	25
<i>2.2.1. Tvorba obrazu</i>	<i>26</i>
<i>2.2.2. Dávka při tomosyntéze</i>	<i>27</i>
<i>2.2.3. Klinické využití tomosyntézy</i>	<i>28</i>
3. PREVENCE – SCREENING	31
3.1. SCREENING V ČR – MINULOST A SOUČASNOST	32
3.2. TOMOSYNTÉZA – MOŽNÁ BUDOUCNOST SCREENINGU?	34
<i>3.2.1. Limitace a výhody tomosyntézy ve screeningu rakoviny prsu</i>	<i>35</i>
PRAKTICKÁ ČÁST DIPLOMOVÉ PRÁCE	37
4. VÝZKUMNÝ PROBLÉM, CÍLE A HYPOTÉZY	38
4.1 CÍL PRÁCE	38

4.2.	HYPOTÉZA DIPLOMOVÉ PRÁCE	39
5.	METODOLOGICKÝ RÁMEC A METODY	40
5.1.	CHARAKTERISTIKA SLEDOVANÉHO SOUBORU.....	40
5.2.	OBRAZOVÁ AKVIZICE	40
5.3.	METODA SBĚRU A ZPRACOVÁNÍ DAT.....	41
5.4.	STATISTICKÁ ANALÝZA ZÍSKANÝCH DAT.....	41
5.5.	ETICKÉ ASPEKTY VÝZKUMU.....	42
6.	VÝSLEDKY	43
7.	DISKUZE	49
7.1.	INTERPRETACE DOSAŽENÝCH VÝSLEDKŮ.....	49
7.2.	LIMITY, PŘÍNOSY A MOŽNOSTI ROZPRACOVÁNÍ VÝZKUMU	51
	ZÁVĚR.....	53
	SEZNAM ZKRATEK	55
	REFERENČNÍ SEZNAM.....	56
	SEZNAM GRAFŮ.....	61
	SEZNAM PŘÍLOH	62

Úvod

Karcinom prsu patří v České republice k nejčastější zhoubným nádorovým onemocněním žen. Výskyt rakoviny prsu v naší zemi neustále stoupá, s tím se však snižuje i mortalita na toto onemocnění. Za to vděčíme screeningovému programu rakoviny prsu, který byl v České republice oficiálně zahájen v září roku 2002. V období před zavedením na našem území probíhal tzv. „skrytý screening“, což znamenalo preventivní vyšetření asymptomatických žen v době neexistence oficiálního screeningu. V současnosti je screeningový program provozován v desítkách akreditovaných pracovišť, která musí splňovat přísné podmínky a pravidla, jejichž plnění je průběžně monitorováno a kontrolováno. Jelikož se jedná o multifaktoriální nemoc není primární prevence, jako například faktor zdravého životního stylu, vždy dostačující. Na vzniku karcinomu se totiž podílí i faktory, které nelze ovlivnit. Těmito hlavními faktory jsou genetická predispozice, věk či pohlaví. Proto na řadu, jak už bylo výše řečeno, přichází screening rakoviny prsu jakožto prevence sekundární. Screeningu se mohou účastnit zdravé ženy nad 40 let, které jsou každé dva roky vyšetřovány pomocí digitální mamografie. Výsledkem tohoto vyšetření jsou dva snímky na každý prs v mediolaterální a kraniokaudální projekci. Poté jsou tyto snímky hodnoceny lékaři ve dvojím čtení, aby se zabránilo falešně negativním výsledkům. Pokud se názory lékařů liší, nebo oba shledávají nález jako podezřelý, je žena pozvána k dalším doplňujícím vyšetřením.

Mezi doplňující vyšetření patří zobrazovací techniky jako ultrazvuk, digitální tomosyntéza nebo jakákoliv doplňující mamografická projekce. Ultrasonografie je zlatým standardem ve zobrazování uzlin v axile, které poskytují informace o rozsevu maligních buněk do organismu. Pomocí digitální tomosyntézy je vytvořen 3D snímek prsu, jehož nespornou výhodou je zabránění superpozice žlázových struktur prsní tkáně. To samé platí i doplňkových projekcích. Dalšími zobrazovacími metodami prsu jsou výpočetní tomografie, která se používá v rámci terciální prevence k vyloučení generalizace nebo k zaměření před radioterapeutickou léčbou. Dále je možné k zobrazení prsů použít PET, které je stejně jako CT indikováno k vyloučení generalizace tumoru. Magnetická rezonance se používá jako prevence u vysoce rizikových žen, které mívají genetické predispozice k tomuto onemocnění.

Vyjma ultrazvuku a magnetické rezonance nesou tyto zobrazovací modality riziko zvýšené radiační dávky pro organismus. Proto je potřeba každé vyšetření odůvodnit a vždy myslet na to, aby diagnostický přínos vždy převyšoval jeho možná rizika.

Jak už bylo řečeno, jednou ze zobrazovacích modalit prsu je digitální tomosyntéza. Je to poměrně nová vyšetřovací technika, jejíž podstatou je zobrazení prsů ve více rovinách – projekcích, na rozdíl od běžné mamografie, kde jsou pořizovány dva snímky na každý prs. Tomosyntéza má potenciál být metodou první volby jak při screeningovém, tak diagnostickém vyšetření díky jejím výhodám oproti digitální mamografii. Existují však i negativa, která s sebou tato metoda přináší. Jedním z nejvíce diskutovaných negativ je obdržená radiační dávka, která je, jak většina autorů uvádí, významně vyšší než u digitální mamografie. Další nevýhodou této metody je vyšší finanční náročnost a velké nároky na uložení dat.

Tato diplomová práce se zabývá prvním zmíněným problémem, tedy srovnáním radiační dávky obdržené při digitální mamografii a tomosyntéze. Dalšími cíli diplomové práce je zjistit souvislost radiační dávky s tloušťkou komprimovaného prsu při vyšetření oběma zobrazovacími modalitami (MG a DBT). V teoretické části diplomové práce je stručně popsáno maligní onemocnění prsu a jsou charakterizovány zobrazovací metody, zejména digitální mamografie a tomosyntéza. Dále je v ní v krátkosti popsán screeningový program rakoviny prsu. Na základě výzkumných zjištění je nastíněná možná budoucnost screeningového programu v České republice. V práci je věnována pozornost také velikosti komprese, přesněji tloušťce stlačeného prsu při vyšetření a jejímu vlivu na radiační dávku při vyšetření.

Jako vstupní literatura byly použity následující tituly:

- DANEŠ, Jan. *Základy mamografie: vybrané kapitoly pro lékaře a laborantky*. Praha: X-Egem, 2002. ISBN 80-7199-062-0.
- GENNARO, Gisella, D. BERNARDI a N. HOUSSAMI. Radiation dose with digital breast tomosynthesis compared to digital mammography: per-view analysis. *European Radiology* [online]. 2018, 28(2), 573-581 [cit. 2021-01-07]. ISSN 0938-7994. Dostupné z: doi:10.1007/s00330-017-5024-4
- SKOVAJSOVÁ, Miroslava. *Mamodiagnostika: integrovaný přístup*. Praha: Galén, c2003, viii, 301 s. ISBN 807262220X.
- SKOVAJSOVÁ, Miroslava. Screening nádorů prsu v České republice. Praha: Maxdorf, [2012], 87 s. Jessenius, sv. 2. ISBN 978-80-7345-310-7.
- TAGLIAFICO, Alberto, Nehmat HOUSSAMI a Massimo CALABRESE, ed. *Digital breast tomosynthesis: a practical approach*. Basel: Springer, [2016], vii, 148 s. ISBN 978-3-319-28629-7.

Popis rešeršní činnosti

Pro vyhledání validních informací byla použita následující rešeršní strategie. Nejdříve byla zvolena vhodná klíčová slova, která byla zadána do uvedených databází. Následně byly vyhledány informace, které byly použity k tvorbě diplomové práce.

K shromáždění poznatků a informací k diplomové práci byla použita následující klíčová slova: tomosyntéza, digitální mamografie, karcinom prsu, screening karcinomu prsu, radiační dávka a klíčová slova v anglickém jazyce: Digital tomosynthesis, digital mamography, breast cancer, breast cancer screening, radiation dose. Pro vyhledávání byly použity odborné databáze Pubmed, Medvik, Science Direct a Google Scholar. Byly vyhledávány články v českém, slovenském a anglickém jazyce v období od roku 2010 do současnosti. Při psaní této práce jsem využila české i zahraniční odborné tituly, které byly vyhledány v Knihovně UPOL a ve Vědecké knihovně v Olomouci.

TEORETICKÁ ČÁST DIPLOMOVÉ PRÁCE

1. Nádorové onemocnění prsu

Termínem karcinom prsu jsou označovány různé histologické formy maligních nádorů vznikajících z epitelových buněk mléčné žlázy, které se mohou lišit jak klinickým a radiologickým nálezem, tak i biologickými vlastnostmi a aktivitou. Jejich společnou vlastností je schopnost infiltrace do okolních tkání a tvorby vzdálených metastáz (Adam et al., 2004, s.213).

Zhoubný novotvar prsu patří nejen mezi nejčastější nádory žen a postihuje přibližně 6 % ženské populace, ale zároveň je to nejčastější příčina úmrtí žen na onkologické onemocnění. Celosvětově je zjištěno více než 580 000 nových případů tohoto onemocnění ročně (Vorlíček, 2012, s. 340). V České republice také patří karcinom prsu mezi nejčastější zhoubná onemocnění a bývá diagnostikováno každý rok přibližně 7200 nových případů a přibližně 1600 žen na něj zemře. Epidemiologické trendy u karcinomu prsu jsou charakterizovány setrvale rostoucí incidencí, a naopak stagnující až mírně klesající mortalitou od poloviny 90. let (Dušek et al., 2018). Incidence karcinomu prsu se zvyšuje s věkem a k nejprudšímu nárůstu případů dochází po 50. roce věku (50 % nemocných je diagnostikováno ve věku 53-73 let, střední věk je 62 let). Trendy incidence v těchto věkových skupinách jsou převážně rostoucí. Do 20 roku života je výskyt tohoto onemocnění velmi vzácný (Vorlíček, 2012, s. 340). Co se týče lokalizace nejčastěji bývají postiženy laterální horní kvadrant a centrální, retroareolární oblasti. Malé tumory nejsou hmatné, nicméně pokročilejší stádia se mohou klinicky jevit jako hmatná tuhá, obvykle nebolestivá ložiska s tendencí prorůst do kůže.

Kromě maligních onemocnění prsu existuje i řada benigních chorob, které postihují mléčnou žlázu. Těmito benigními patologickými změnami jsou například cysty, zánětlivá onemocnění, fibroadenomy, intraduktální papilomy. Dále do této skupiny řadíme duktální a lobulární karcinom in situ, které zvyšují riziko vzniku karcinomu prsu (Adam et al., 2004, s. 213-214).

1.1. Benigní onemocnění prsu

Jedním z nejčastějších onemocnění jsou záněty prsní žlázy, tzv. mastitis. Jedná se o infekční onemocnění, které se nejčastěji objevuje u kojících žen (asi 7 % žen při laktaci). Dále mezi benigní nemoci můžeme zařadit fibrocystickou nemoc, fibroadenom a jiné (Hladíková et al., 2009, s. 23). Pro mamograficky viditelná benigní ložiska je typická ostrá kontura po celém obvodu, homogenita, hrubá, sytá ostře konturovaná kalcifikace a lem vzniklý rozptylem měkkého záření při okraji léze (Skovajsová, 2003, s. 63).

1.1.1. Nejčastější benigní onemocnění prsu

Jak už bylo řečeno výše, jedním z nejčastějších benigních onemocnění mamy je **mastitida**, která se objevuje především v období laktace po porodu – puerperální mastitis. Zánět se může šířit hematogenně nebo zevnějšku, kdy se přes poraněnou bradavku agens dostane přímo do mlékovodů (Roztočil a Bartoš., 2011, s.379). Nejčastější etiologie zánětlivého procesu je bakteriální infekce. V 90 % případů jde o *Staphylococcus aureus* případně o *Streptococcus species* (Mačák a Mačáková, 2012, s. 306). Mamografický obraz je interpretován jako zvýšení denzity prsní žlázy v důsledku edémových změn s rozšířením kresby v prsu a zesílením kožní vrstvy.

Další častá choroba patřící k benigním nádorům jsou **cysty**. Cysta je nejčastěji se vyskytující hmatný nezhoubný útvar vyplněný tekutinou, ohraničený elastickou stěnou nebo pouzdrem. Mamograficky se cysta zobrazuje jako ohraničený hladce konturovaný stín pravidelného tvaru, někdy s proužkem projasnění v okolí, tzv. halo sign¹ (Hladíková et al., 2009, s. 23-25).

Fibroadenomy jsou druhou nejčastější skupinou benigních onemocnění prsu žen a obvykle postihují mladší ženy (do 25 let). Růst fibroadenomu je estrogen dependentní

¹ (Halo – česky svatozář, světelný kruh) Úplný nebo částečný radiolucenční prstenec obklopující okraj léze, který většinou označuje spíše benigní nález. Tento jev je nejčastěji pozorován u cyst a fibroadenomů.

a většinou roste jako dobře ohraničené opouzdřené ložisko tuhé konzistence s typickým ultrazvukovým obrazem. Maligní přeměna fibroadenomu je velmi vzácná, ale přesto je vhodné fibroadenomy klinicky sledovat. Obvykle není nutná chirurgická exstirpace, ta se provádí pouze v případě, pokud způsobuje ženě bolesti, výrazně se zvětšuje nebo se jedná o nejasný nález na ultrazvukovém či mamografickém obraze (Roztočil a Bartoš, 2011, s. 379). Mamografický obraz je velmi podobný cystám a někdy bývá těžké je od sebe odlišit. Fibroadenom i cysta se zobrazují jako oválný stín s hladkou, ostrou konturou. K rozlišení těchto dvou diagnóz se používá ultrazvukové vyšetření.

Dalším solidním nádorem prsu je **fyloidní tumor**, který vypadá jako velký fibroadenom, pro něhož je charakteristický velmi rychlý růst a větší velikost ložiska. Diagnostikován bývá nejčastěji ženám ve středním věku. Na mamogramu je popisován jako ohraničený polycyklický značně denzní stín, většinou s přítomným halo sign.

Častou příčinou krvácení z mamily je **intraduktální papilom**. Je to benigní nádorová léze, která se vyskytuje buď mnohočetně (menší papilomy hluboko ve vývodech) anebo může být solitární (většinou větších rozměrů v blízkosti bradavky). Papilom bývá stromkovitě nebo prstovitě větvený a vyskytuje se většinou mnohočetně uvnitř mlékovodů (ale výskyt mimo není vyloučen). Vzniká proliferací epitelu vývodů a tvoří jak mikroskopická, tak i makroskopická ložiska (Abrahámová et al., 2000, s. 144). K diagnostice se používá duktografie (Hladíková et al., 2009, s. 26).

1.2. Maligní nádory prsu

Jak už bylo řečeno výše, karcinom prsu patří mezi nejběžnější formy maligního onemocnění u ženské populace ve většině průmyslově vyspělých zemí Evropy a severní Ameriky. Existuje několik typů a forem tohoto onemocnění.

1.2.1. Karcinomy in situ

Existuje více typů neinvazivního karcinomu, které se liší svým výskytem a biologickým chováním.

Duktální karcinom in situ (DCIS) vzniká proliferací epitelových buněk duktálně-lobulárního systému a neprotrká bazální membránou do periduktálního stromatu. Na mamografických snímcích se tento karcinom může interpretovat jako obraz mikrokalcifikací (Klener, 2002, s. 498). Vyskytuje se v různých histologických typech, komedonový – růst nádoru je solidní a zaplňuje celý duktus nebo nekomedonový – v epitelových masách se centrálně objevuje nekróza (Mačák a Mačáková, 2012, s. 282).

Zvláštním typem duktálního karcinomu in situ je tzv. **Pagetův karcinom bradavky**, kdy nádorové buňky z ductů invadují do epidermis areoly (Klener, 2002, s. 498) Má příznivou prognózu a při absenci hmatné léze progreduje v invazivní karcinom v méně než 40 % případů (Roztočil a Bartoš., 2011, s. 381).

Lobulární karcinom in situ (LCIS) vychází z epitelových buněk mamárních lobulů. LCIS se vyskytuje jako multicentrická a bilaterální léze, postihující spíše ženy před menopauzou. Při mamografickém vyšetření nebývá detekován, vyjma případů s centrální nekrózou nebo mikrokalcifikacemi. Většinou se jedná o náhodný záchyt při histologickém vyšetření pro jinou patologickou lézi v prsu (Roztočil a Bartoš, 2011, s. 380).

1.2.2. Invazivní karcinomy

Tyto karcinomy jsou od určité velikosti a umístění velmi dobře hmatné. Projevují se na pohmat jako tuhá oblast, která v klinickém obraze vede k podezření na mamární karcinom. Stejně jako u neinvazivních maligních lézí prsu existují různé typy invazivních karcinomů.

Nejčastější patomorfologická diagnóza je **invazivní duktální karcinom** (činí 40–75 % všech karcinomů prsu), který má tendenci se vyskytovat až ve 30 % ještě s dalšími invazivními subtypy. To vede k různým nádorovým klasifikacím. Někteří autoři uvádějí jen výskyt jiných

typů a tumory dále klasifikují jako invazivní duktální, jiní mají tendenci brzy stanovit nádor jako smíšený. Klinický obraz invazivního duktálního karcinomu se jeví jako skirhotický karcinom, tedy tuhý s velkým množstvím vaziva a nejčastěji bývá paprskovitě formovaný a ohraničený. Většinou postihuje ženy po 40. roce života (Roztočil a Bartoš, 2011, s. 381).

Invazivní lobulární karcinom představuje 5-10 % maligních lézí mammy a až ve 20 % případů bývá oboustranný. Karcinom má tendenci růst difuzně multicentricky. Tento typ karcinomu vytváří vzdálená sekundární ložiska (např. v ovariích, děloze, kostní dřeni a v mozku) (Mačák a Mačáková, 2012, s. 283). Patří k mamograficky špatně detekovatelným nádorům, obvykle na snímku nezastihneme mikrokalcifikace a má obecně o něco horší prognózu než invazivní duktální karcinom (Roztočil a Bartoš, 2011, s. 381).

Medulární karcinom tvoří 1-5 % všech karcinomů prsu. Tato diagnóza je více častá u žen mladšího věku. Tento typ karcinomu netvoří tak velké množství vaziva jako předchozí dva typy a většinou mívá měkkou konzistenci. Nádor vytváří solidní ložiska velkých nádorových buněk (Mačák a Mačáková, 2012, s. 284). Typický mamografický obraz medulárního karcinomu je charakterizován jako oválná nebo kulovitá, většinou ohraničená opacita s lehce zvlňnými konturami. Mikrokalcifikace jsou popisovány velmi vzácně.

Dalšími typy invazivních nádorů jsou například koloidní (mucinózní karcinom, tubulární karcinom nebo invazivní papilární karcinom (Abrahámová et al., 2003, s. 112).

1.3. Etiopatogeneze a rizikové faktory a vlivy

Etiopatogeneze karcinomu prsu není zcela jasná, ale je známo že patří mezi tzv. hormonálně závislé nádory. Existují však prokázané rizikové faktory a predispozice, které souvisejí se vznikem tohoto onemocnění. Tyto faktory lze rozdělit na faktory genetické, hormonální, dietní a další faktory zevního prostředí (Vorlíček, 2012, s. 340-342).

Mezi **genetické faktory** můžeme řadit mutace supresorových genů BRCA1, BRCA2 a genu p53. Gen BRCA1 je lokalizován na 17. chromozomu a jeho mutace zvyšuje riziko tohoto onemocnění až 90násobně. Mutace genu p53 celkově zvyšuje riziko maligního onemocnění

u daného jedince, existuje tedy i zvýšené riziko karcinomu prsu. (Adam et al., 2004, s. 213-214). I když přítomnost mutací těchto genů není prokázána, rizikovým faktorem je i výskyt karcinomu prsu v rodinné anamnéze (matka, sestra, babička) a riziko je tím větší, čím mladší je věk příbuzných v době diagnózy tohoto onemocnění (Vorlíček, 2012, s. 340-342).

Významný vliv na výskyt tohoto onemocnění mají i **hormonální faktory**. Zejména vliv delšího období s vyšší hladinou estrogenů, například kvůli časně menarche (před 12. rokem života ženy), pozdní menopauze, nuliparitě nebo graviditě až po 30. roce života, krátké laktaci nebo kvůli dlouhému užívání estrogenů. U žen s větším počtem porodů se riziko vzniku malignity snižuje v důsledku kratšího působení endogenních steroidních hormonů (Klener, 2002, s. 496).

Významným faktorem je **faktor životního stylu**. Vznik karcinomu prsu může být podmíněn zvýšeným příjmem alkoholu, který ovlivňuje hladinu estrogenů a narušuje integritu buněčných membrán, kvůli čemuž dochází k reparační změně DNA. Na vznik onemocnění má vliv i strava, ať už pozitivně či negativně. Zvýšený příjem tuků a vyšší energetický příjem a s tím spojená obezita má za následek zvýšení rizika vzniku maligního onemocnění prsu. To souvisí patrně s účinkem aromatáz tukové tkáně, které přeměňují nadledvinové androgeny v estrogeny. (Klener, 2002, s. 496). Naopak konzumace zeleniny a ovoce, pohybová aktivita a nižší energetický příjem toto riziko značně snižuje.

Nesmíme zanedbat také **vliv benigních onemocnění prsu**. Benigní patologie prsu jako jsou duktální hyperplazie, atypická duktální hyperplazie a atypická lobulární hyperplazie, duktální karcinom in situ a lobulární karcinom in situ mohou výrazně zvyšovat riziko karcinomu prsu (Adam et al., 2004, s. 213-214). Ženy, s těmito změnami, u kterých se v rodině vyskytuje karcinom prsu v první příbuzenské linii mají riziko až devítinásobné.

Na vzniku karcinomu prsu se do jisté míry může podílet i **prostředí**, ve kterém se pohybujeme. Rizikovým faktorem je například ionizující záření, hlavně v mladším věku ženy v období vývoje mléčné žlázy. Vliv opakovaných mamografických vyšetření kvůli včasnému zachytu karcinomu je plně vyvážen regresí úmrtnosti žen na toto onemocnění, diagnostikovaného v rámci screeningového programu (Vorlíček, 2012, s. 340-342).

2. Zobrazovací metody v mamodiagnostice

Mamární diagnostika představuje specifický a rozsáhlý obor radiodiagnostiky. Včasná diagnostika karcinomu prsu výrazně ovlivňuje délku přežití a má vliv na případné vyléčení choroby. V roce 2002 byl v České republice zahájen plošný mamografický screening (Vomáčka, s. 112, 2015). Nejčastěji používaná metoda v mamodiagnostice je mamografie, ale dále můžeme zmínit ultrazvuk, výpočetní tomografii, magnetickou rezonanci nebo pozitronovou emisní tomografii, využívanou většinou ve fúzi s CT (PET/CT). V současné době se využívá i novější metoda tzv. tomosyntéza. Při vyšetřování podezřelých lézí prsu zpravidla bývá mamografie doplněna ultrazvukem. Žádná z modalit totiž nemá dostatečnou senzitivitu a specifitu pro detekci karcinomu prsu a jejich kombinace zlepšuje diagnostický výsledek. Magnetická rezonance bývá indikována ve speciálních případech například screening vysoce rizikové skupiny pacientek, určení stagingu nebo při podezření na multifokální onemocnění (Tingberg a Zackrisson, 2011, s.1).

Modalitty mají mnoho odlišností a taky dávka záření se u různých způsobů zobrazování prsní tkáně liší, ať už od žádného ionizujícího záření u ultrazvuku a magnetické rezonance až po vyšší dávky na CT (viz tabulka č.1) (Gennaro et al., 2018, s. 576).

Tabulka 1

Vyšetřovací modalita	Radiační dávka
2 projekce analogové MG	4,7 mGy
1 Projekce digitální MG	1,36-1,86 mGy
2 projekce digitální MG	2,05-3,7 mGy
DBT	2,44 mGy
DBT-MLO + CC projekce digitální MG	~ 5,78 mGy
CT Hrudníku	4,2-4,3 mGy

2.1. Mamografie

Mamografické vyšetření má dominantní postavení mezi zobrazovacími metodami a její výtěžnost je ve spojení s klinickým vyšetřením až 90 procent. Provádí se na speciálním rentgenovém přístroji – mamografu. Tato metoda se využívá při screeningu karcinomu prsu a výrazně ovlivňuje mortalitu žen na toto maligní onemocnění (Hladíková et al., 2009, str. 40).

Je důležité odlišit screeningovou a diagnostickou mamografii. Při screeningové mamografii jde pouze o vyšetření v rámci sekundární prevence, na které se pacientky objednávají bez jakýchkoli příznaků. Diagnostická mamografie se provádí při prokázaných tumorech, pacientkám s hmatnou lézí, případně při jiných patologiích prsu. Vyšetření začíná vložení prsu mezi kompresní desky. Každý prs je vyšetřován zvlášť, to ve dvou základních rovinách, kraniokaudální projekci (CC) a mediolaterální šikmé projekci (MLO). Výsledkem jednoho základního vyšetření jsou tedy čtyři 2D snímky prsů (Daneš, 2002).

V dnešní době digitální mamografie téměř nahradila mamografii analogovou. Digitální mamografie odstraňuje nevýhody analogové mamografie jako jsou nižší kontrast, vyšší šum a relativně vyšší dávku záření. Výhodou obrazu v digitální podobě je také to, že je zachovaný v paměti počítače a může být upravený tak, aby co nejvíce vyhovoval potřebám lékaře.

Karcinom prsu se při tomto vyšetření nejčastěji zobrazuje jako různě velký hvězdicovitý či oválný stín. Mamografie se snaží vyhledávat nádory, které nepřesáhnou 2 cm a jsou bez klinických příznaků. Nádory nad 2 cm už mohou být hmatné při fyzikálním vyšetření. Maligní léze prsu se na mamografu může jevit i jako shluk mikrokalcifikací, které nejsou patrné na ultrazvuku (Seidl et al., 2012).

2.1.1. Mamografický přístroj

Tato modalita využívá speciální měkkou snímkovací techniku s nízkou kilovoltáží (17-35 kV). Mamografická rentgenka má molybdenovou nebo rhodiovou rotační anodu, díky níž vzniká výhodnější spektrum záření s převahou fotonů s nízkou energií. Rentgenka je

orientována tak, aby byl využit heel efekt². Katoda rentgenky se nachází blíže k hrudní stěně pacientky a anoda blíže k periferní části prsu. Rentgenka má dvě velmi malá ohniska (cca 0,10-0,15 mm a 0,3-0,4 mm) na rozdíl od běžného skiagrafického zařízení, a tak je možné zachytit i velmi malé objekty jako jsou mikrokalcifikace. Primární svazek je filtrován speciálními filtry, které absorbují fotony s vyšší energií, a naopak propouští žádoucí nízkoenergetické fotony. Kombinace použité anody a filtru je volena tak, aby bylo získáno spektrum o požadované energii. Z tohoto důvodu se využívá Mo, který produkuje charakteristické záření o energiích používaných v mamografii (Súkupová, 2018, s. 95.). Záření prochází přes kompresní desku do prsní tkáně a je zeslabováno podle její hustoty, dále dopadá na detektor, díky čemuž se vytvoří mamografický obraz v digitální podobě. Prsy jsou při vyšetření komprimovány tzv. kompresní deskou z důvodu zlepšení kvality obrazu, zamezení pohybovým artefaktům, snížení negativní projevy ze sumace obrazu a snížení obdržené radiační dávky pacientkou (Daneš, 2002).

Jednou z dalších věcí, kterou se mamografická rentgenka od běžných rentgenových přístrojů odlišuje, je důležitost komprese vyšetřovaného prsu. Díky kompresi máme lepší kontrast vytvořeného snímku, dále komprese vyrovnává tloušťku prsu v jeho různých částech (prs není ve všech částech stejně tlustý a tloušťka roste od bradavky směrem k hrudní stěně). Další pozitivem komprese je zmenšení sumace struktur v prsní tkáni, snížení dávky obdržené pacientkou a snížení pohybové neostrosti (Daneš, 2002, s. 16).

2.1.2. Projekce v mamografii

Jak u screeningu, tak i diagnostické mamografii je nutné provést dvě základní projekce – kraniokaudální a mediolaterální, ke kterým je možné posléze přidat i další projekce doplňkové. Tyto doplňkové projekce přichází na řadu v případě nejasných nálezů a mohou to být další mediolaterální projekce pod jiným úhlem nebo tzv. rolovaný snímek.

Ke správně provedenému snímku je nutné dodržet několik podmínek. Bradavka musí být na snímku zobrazena z profilu (tangenciálně), musí být zobrazeno co nejvíce prsní tkáně a na snímku by mělo být viditelné i podpaží, abychom mohli pozorovat i mízní uzliny. Při

² efekt zeslabení anody je jev, který se projevuje nehomogenním rozložením intenzity RTG záření (ve směru katoda-anoda)

zhotovování snímku je nutné zamezit vzniku kožních řas, které se často tvoří na laterální straně prsu.

Při **kraniokaudální projekci (CC)** by měl rentgenový paprsek směřovat kolmo k zemi a procházet vyšetřovaným prsem od superiorních prsních krajin k inferiorní části prsu. Detektor tedy s podlahou snímá úhel 90°. Rovina Buckyho clony je horizontálně. Pacientka stojí směrem k přístroji a laboratka vytahuje prsní tkáň od hrudní stěny. Bradavka by měla být zobrazena z profilu a umístěna do středu detektoru. Pokud není možné zobrazení celé prsní tkáně, je důležité zobrazení hlavně její mediální části. (laterální je zobrazena při MLO projekci).

Mediolaterální šikmá projekce (MLO) je projekce, při které bývá zobrazena největší část prsní tkáně. Při MLO projekci má rentgenový paprsek směr od horní vnitřní (supermediální) k dolní zevní (inferolaterální) části prsu pacientky. Nevyšetřovaná strana těla se oddálí od mamografického přístroje, aby vyšetřovaný prs co nejvíce ležel laterální stranou na detektoru. U každého vyšetření volíme úhel ramena rentgenky individuálně tak, aby byl detektor paralelně s průběhem prsního svalu (m. pectoralis). (Daneš, 2002).

Doplňkové projekce přichází na řadu při nejasném nález, kdy je potřeba upřesnit diagnózu. Používá se projekce zvětšením, díky které se lépe zobrazí okraje léze či denzita. Používá se hlavně k posouzení mikrokalcifikací.

Dále je možné indikovat projekci s bodovou kompresí tzv. snímek se SPOT kompresí, která umožňuje lépe zobrazit požadovanou lézi odtlačení okolní tkáně. Tím se také zmírní její sumace a kolimací svazku a zmenšení tloušťky prsu je také možno zvýšit kontrast.

Rolovaný snímek se zhotovuje tehdy, když chceme oddělit překrývající se struktury u denzních typů prsní tkáně. Díky rolování se vrstvy prsní tkáně oddělí a my tak můžeme určit, zda se jedná o sumaci nebo patologickou lézi.

Bočnou projekce znamená, že je prs zobrazen kolmo ke kraniokaudální projekci. Je využívána u duktografie³, u stereotaktické biopsie⁴, k zobrazení lobulárních calcifikací, které v závislosti na gravitaci mění vzhled a u ložisek, u kterých je nutné zjistit, zda nevznikly jen sumací tkáně (Daneš, 2002).

Výše uvedené doplňující projekce se jsou prováděny nejčastěji a jejich hlavní indikací bývá vyloučení sumace u podezřelého ložiska. Existují však i další projekce jako například

³ Duktografie – vyšetření vývodů mléčné žlázy (mlékovodů), při kterém se provádí nástřik kontrastní látky kanylou do zevního ústí vývodu a poté je proveden snímek.

⁴ Stereotaktická biopsie – SVAB, bioptické vyšetření prsu, kdy jsou odebírány válečky tkáně z podezřelého okrsku pod mamografickou kontrolou.

projekce tangenciální, projekce na intermamární rýhu nebo na axiální výběžek (Kleopatra) Boháčová, 2007, s. 38).

2.1.3. Dávka v mamografii

Při provádění mamografie je důležité si uvědomit, že se jedná o radiodiagnostické vyšetření, bývá ozářena mléčná žláza a dávky záření se sčítají. Samozřejmě existuje riziko vzniku indukovaného karcinomu a pravděpodobnost výskytu je závislá na věku a radiační zátěži jedince. Míra rizika je přímo úměrná střední dávce v prsní tkáni. V rámci screeningového programu ženy podstupují mamografické vyšetření jednou za dva roky, přičemž střední dávka v mléčné žláze se při tomto vyšetření (2 snímky na každý prs) pohybuje v rozmezí 2,71 – 3,96 mGy. To přibližně odpovídá dávce, kterou člověk obdrží z přírodního pozadí za 34–50 dní (Poulová et al., 2013). Podle výzkumu M.J. Yaffeho z roku 2013, při kterém bylo vyšetřeno 100 000 žen každé dva roky se předpokládá 86 případů indukované rakoviny prsu a z toho 11 úmrtí. Záleží také na míře tloušťky komprimovaných prsů, čím jsou tyto hodnoty větší tím střední dávka v mléčné žláze roste (viz tabulka č. 2 (vyhláška č. 422/2016 Sb.).

Dávka se vypočítává na základě použití fantomů, které simulují prsní tkáň. Ale skutečná obdržená dávka se může mírně lišit kvůli různým faktorům jako je složení prsní tkáně, komprimovaná tloušťka prsu, počet expozic nebo kvalita svazku (Gennaro et al., 2018, s. 576).

Tabulka 2 – přehled radiačních dávek při dané tloušťce prsu

Tloušťka prsu po kompresi (mm)	D_G pro cranio-caudální projekci (mGy)
19-23	1,1
30-34	1,3
43-47	1,6
51-55	1,8
58-62	2,1
73-77	2,5
85-95	3

2.2. Tomosyntéza prsu

Termín „tomosyntéza“ byl poprvé použit v roce 1972, ale teprve na konci 90. let minulého století došlo k takovému technickému vývoji, aby se začala tato modalita používat v praxi k vyšetřování pacientů (Odle, 2018, s.379M).

Podstatou digitální tomosyntézy je zobrazení prsů ve více rovinách – projekcích, na rozdíl od běžné mamografie, kde jsou pořizovány dva snímky na každý prs. Náběr dat probíhá v tzv. kyvech, kdy je provedeno několik nízkodávkových projekcí. Kyv může být kontinuální, nebo mohou být snímky pořizovány technikou tzv. step and shoot, kdy rentgenka najede do zvolené projekce, zastaví se, provede expozici a poté přejde zase do další pozice.

Pro tomosyntézu se někdy používá i termín 3D mamografie, protože je prsní tkáň zobrazena trojrozměrným způsobem. Nasbíraná surová data jsou rekonstruována podle daných algoritmů jako průřezy rovinných obrazů ve standardním mamografickém zobrazení. Rekonstrukční algoritmy rozostří v jednotlivých projekcích okolní struktury a pouze tkáň v ohniskové rovině zůstane zobrazena ostře, což umožňuje lepší zobrazení vyšetřované oblasti (Sukupová, 2018, s. 98). 3D rekonstrukce na tenké řezy zlepšuje diagnostickou jistotu a překonává limity běžné digitální mamografie, způsobné hlavně sumací struktur (Odle, 2018, s. 379M).

Digitální tomosyntéza se liší na rentgenových systémech různých výrobců. Úhel kyvů je v rozsahu od 15° (u přístrojů Hologic) až po 50° (u přístrojů Siemens). Obecně platí, že menší úhly skenování jsou lepší pro „in-plane rozlišení“ a malé objekty jako jsou mikrokalcifikace bývají lépe zobrazeny. Naopak větší skenovací úhel má pozitivní vliv na „out-of-plane rozlišení“, díky čemuž jsou viditelné objekty o větších rozměrech. Nicméně obecný princip maximalizace úhlového rozsahu není v praxi použitelný, z důvodu nepohyblivého detektoru, který by byl příčinou snížení efektivity field of view (FOV). Navíc se řada výrobců snaží uplatňovat omezení, aby radiační dávka nebyla o mnoho vyšší než úroveň dávky pro standardní mamografické zobrazování. To znamená, že velký skenovací úhel znamená větší počet projekcí (řezů) a je tak potřeba snížit expoziční parametry na jednu projekci, která bude limitována přítomností většího šumu (Tagliafico et al., 2016, s. 5). Doba pořizování projekcí je od 4 do 20 vteřin a počet provedených projekcí je 9 až 51. Celková dávka při digitální tomosyntéze by měla být díky nízkým dávkovým projekcím přibližně shodná

se standardní mamografií (Sukupová, 2018, s. 98).

Projekce u tomosyntézy se neliší od běžně používaných projekcí konvenční digitální mamografie (typické jsou tedy kraniokaudální, CC a mediolaterální šikmá, MLO)

V současnosti se DBT nepoužívá jako hlavní screeningová zobrazovací metoda, ale spíše jako doplňkové vyšetření. Bylo provedeno několik studií, které prokazují, že ve srovnání se samotnou FFDM (full-field digital mamography) kombinace těchto dvou modalit zvyšuje míru detekce rakoviny. V některých evropských studiích se zvýšila dokonce z 27 % na 91 %. Bylo zjištěno, že tento nárůst způsobuje detekce spíše invazivních nádorů než nádoru in situ. Díky tomuto zjištění má DBT potenciál ovlivnit detekci invazivních karcinomů a díky tomu snížit morbiditu (použití méně agresivní léčby, pokud je maligní léze detekována v menší velikosti a ranější fázi) a dlouhodobé přežití u rakoviny prsu.

2.2.1. Tvorba obrazu

Při vyšetření pomocí tomosyntézy je prs stlačen mezi kompresní deskou a detektorem, obdobným postupem, jaký se používá při digitální mamografii. Jak už bylo řečeno rentgenka se pohybuje v obloukovém režimu a vykonává sérii expozic s nízkými dávkami v předvolených intervalech, každý v jiném úhlu. RTG záření je po průchodu přes vyšetřovanou prsní tkáň různě zeslabeno a každý pixel, respektive voxel absorbuje část energie záření, na tomto principu vzniká profil zeslabení. Rentgenka se posune do jiného úhlu a opět se zaznamenává profil zeslabení. (Sukupová, 2018). Výsledkem je série obrazových projekcí. Rentgenová trubice se pohybuje v předepsaném oblouku kolem stlačené prsní tkáně a jsou získávány informace o všech vrstvách objektu ve formě hrubých dat. Ty se poté odešlou do počítače, kde jsou pomocí filtrované zpětné projekce nebo iterativní rekonstrukce upraveny tak, aby zůstala zaostřena pouze tkáň, která se nachází v ohniskové rovině.

2.2.2. Dávka při tomosyntéze

Radiační dávka je u tomosyntézy hodnocena stejně jako u digitální mamografie, pomocí průměrné žlázové (glandulární) dávky (MGD – mean glandular dose). Je vypočítávána pomocí konverzních faktorů vypočítaných metodou Monte Carlo na vstupní naměřenou dávku. Ve srovnání s mamografickou MGD je nutné brát při výpočtu v úvahu i úhlovou závislost.

Obecně se očekává, že úroveň dávky záření při tomosyntéze bude vyšší než při standardním mamografickém vyšetření. Důvod, proč existují určité obavy z větší expozice záření, je spojen s protokolem, který je nejčastěji používán ve screeningových studiích tomosyntézy. Tento protokol zahrnuje standardní mamografii ve dvou projekcích a tomosyntézu ve dvou projekcích. Téměř všechny publikované výsledky studií vykazují lepší klinickou výtěžnost vyšetření kombinující mamografii a tomosyntézu ve srovnání s mamografií samotnou. V tomto protokolu (i za předpokladu, že by výrobci optimalizovali systémy tomosyntézy tak, aby dávka z DBT byla co nejvíce podobná dávce z mamografického vyšetření) by se dávka logicky zdvojnásobila, z důvodu dvojité expozice, což je v otázce radiační ochrany nežádoucí.

U digitální tomosyntézy (DBT) se obecně dávka snižuje s větší kompresní silou a tlakem kompresních desek. Systém AEC (automatic exposure control) je u tomosyntézy lehce odlišný oproti digitální tomografii a dávka se u DBT může rapidněji zvyšovat s navyšováním mAs a tloušťky prsu (Odle, 2018, s. 379M). Rozdíly tomosyntézy a mamografie v systému AEC se týkají hlavně filtrace a kilovoltáže. V mamografickém vyšetření je kombinace anoda/filtr a hodnoty kV_p zvolena tak, aby byl udržen dostatečně vysoký kontrast rentgenových paprsků a tím byla zajištěna dobrá kvalita obrazu. Ve vyšetření pomocí tomosyntézy není vyžadován kontrast tak vysoký, jelikož nejsou její obrazové informace tolik ovlivněny superpozicí prsní tkáně, která představuje hlavní omezení u 2D zobrazování. Z toho důvodu se používají pronikavější rentgenové fotony, které se získávají zvýšením filtrace paprsku a hodnoty kV_p , aby se zajistil dostatečný poměr signál/šum (Gennaro et al., 2018, s. 576). Nicméně dávka, kterou obdrží detektor je měřena při každé projekci, rozptýlené záření je filtrováno a nevzniká šum, díky čemuž je možné získat projekci s podstatně nižší dávkou bez zhoršení kvality obrazu (Odle, 2018, s. 379M). Z počátku zavedení tomosyntézy, reportovaly výzkumy o dávce výrazně vyšší než u mamografie. Ale Dnes s pokročilejšími přístroji a metodami je dávka expozic jen mírně vyšší než u digitální mamografie v závislosti na použitém vybavení

(Tagliafico et al., 2016, s. 9).

Jak už bylo výše zmíněno v dnešní době bývá tomosyntéza použita v kombinaci s mamografickým vyšetřením, což zdvojnásobí radiační dávku. Ta by však měla zůstat v mezích do 3,0 mGy na projekci (Garsia a Fernandez, 2019, s.280).

Je však možné snížit dávku tím, že budeme syntetizovat mamografické snímky z provedeného tomosyntetického vyšetření. Jedná se o pseudo-mamografické snímky, které se získávají zobrazením rekonstruované prsní tkáně ve 2D rovině. Ve srovnání s běžnou mamografií, jsou tyto snímky syntetizovány a radiační dávka je při jejich získávání nulová. Navíc tím, že syntetizované obrazy pocházejí z DBT rekonstrukcí, zahrnují hlavní výhodu tomosyntézy, tj. snížení anatomického šumu a díky tomu zlepšení viditelnosti léze (Tagliafico et al., 2016, s. 9). Zavedení těchto syntetizovaných 2D mamogramů a získané pozitivní výsledky naznačují, že bude možné v budoucnu nahradit standartní digitální mamografii syntetizovanými snímky získanými z tomosyntézy (syntéza mamografického snímku z tomosyntézy průměrně sníží radiační dávky o 45 %). Jinými slovy má digitální tomosyntéza potenciál zlepšit diagnostickou informaci za cenu potencionálně stejné dávky záření jako při standartní digitální mamografii (Skaane et al., 2014, s. 658).

Bohužel je pořád stále málo informací o radiačních dávkách obdržených při tomosyntéze a existuje málo studií, které srovnávají dávku u digitální mamografie a tomosyntézy na základě klinických údajů (Gennaro et al., 2018, s. 574).

2.2.3.Klinické využití tomosyntézy

Díky tomosyntéze je dnes možné redukovat negativní vliv sumace žlázových struktur prsu u denzních typů prsou, oproti tomu pro čistě involuční typy nemusí mít tomosyntéza až takový význam. Hlavní přínos tomosyntézy je snížení podílu tzv. falešně pozitivních nálezů, tj. případů, kdy si radiolog není jistý ohledně nálezu na mamografu a potřebuje ho potvrdit či vyloučit pomocí jiných zobrazovacích metod nebo vyšetření.

V současné době neexistují žádné dohodnuté guideliny ohledně praktického využití digitální tomosyntézy a žádné jasné indikace, pro které skupiny je tomosyntéza vhodnou

volbou. Nicméně výsledky a důkazy o použití tomosyntézy mimo screening naznačují, že tomosyntetické vyšetření může pomoci radiologům při:

- Upřesnění diagnózy u pacientek s podezřelým nebo nejasným nálezem při digitální mamografii
- Doplnující vyšetření u denzního typu žlázy
- Stagingu nově diagnostikovaného karcinomu prsu
- Hodnocení „druhého pohledu“ podezřelého nálezu při vyšetření magnetickou rezonancí

Pokud při hodnocení mamografického snímku vyhodnotí lékař nález jako podezřelý, nejasný nebo se neshodne s lékařem, který prováděl druhé čtení, přichází na řadu doplňující vyšetření pro upřesnění diagnózy. Obvykle je proveden doplňující snímek na mamografu – většinou snímek se spot kompresí⁵ nebo ultrazvukové vyšetření. Studie M. Norooziana, které říká, že použití DBT namísto spot komprese zajišťuje o něco lepší viditelnost a tím i diagnostickou přesnost, která je přinejmenším stejná jako u snímků se spot kompresí. I když se při této studii nedosáhlo statistické významnosti, stále je podporována hypotéza, že DBT je srovnatelná s mamografií s bodovou kompresí v charakterizaci podezřelé masy jako benigní či maligní (Noroozian et al., 2012, s. 67). Dále je u spot komprese kladen důraz na zručnost radiologického asistenta, protože zejména u velkých prsou je správné provedení tohoto vyšetření technicky náročné, což může vést k opakování vyšetření. Opakování vyšetření má za následek vystavení pacientky většímu stresu, vyšší radiační zátěž a možné diagnostické chyby. Výhodou tomosyntézy je, že eliminuje špatně provedená vyšetření, jelikož její provedení není až tak technicky náročné. Další výhodou je, že se při tomosyntéze zobrazuje celý prs a není potřeba zacílit vyšetření na podezřelou oblast (eliminuje se tak možnost přehlédnutí léze, navíc, když je detekováno více nálezů DBT eliminuje potřebu opakování snímku pro každou podezřelou lézi).

Další možností využití tomosyntézy prsu je její použití k předoperačnímu hodnocení léze. To může pomoci onkologům při plánování terapie (chirurgická, radioterapie nebo chemoterapie) a následně i chirurgům při plánování operace (např. poskytne informace o multifokálnosti nebo multicentricitě). Jako předoperační vyšetření může být použita i magnetická rezonance vzhledem ke své velmi vysoké senzitivitě. Nicméně MR bývá doporučována pro určení lokálního stagingu pouze pro specifické typy rakoviny prsu jako je

⁵ Velmi dobře se zobrazují abnormality jako jsou mikrokalcifikace a je možné lépe odlišit lézi od sumace prsní tkáně a zabránit tak falešně pozitivním nálezům

například invazivní lobulární karcinom a u žen mladších 60 let s velikostním rozdílem tumoru na MR a UZ větším než 1 cm (Tagliafico, 2016, s. 45-49).

3. Prevence – screening

Screening obecně znamená plošné preventivní vyšetřování populace za účelem detekce léčitelného nádorového onemocnění. Díky screeningu můžeme nalézt malignity v jejich časných tzv. preklinických stádiích, kdy pacienti ještě nemají potíže a klinické příznaky. Hlavním cílem je snížit jak morbiditu, tak hlavně mortalitu na sledovaná onemocnění. Dalším cílem a přínosem screeningových programů je zlepšení prognózy daného onemocnění a možnost méně radikální, (zpravidla levnější) ale i efektivnější léčby.

Stejně jako u jiných screeningů (např. screening rakoviny děložního čípku, rakoviny tlustého střeva a konečníku) se vychází z předpokladu, že onemocnění diagnostikované v raném stádiu je mnohem lépe léčitelné a vede k vyšší kvalitě a délce života pacientů (Mamo.cz, 2014).

Záměrem screeningové mamografie je tedy identifikovat rakovinu mammy v raných, často ještě klinicky němých stádiích. Podle výzkumu přispěl mamografický screening k přibližně 40procentnímu snížení úmrtnosti na karcinom prsu v letech 1990 až 2012. Další studie ukazují, že screening má relativní efekt na 46,6 % zjištěných maligních lézí prsu v porovnání s fyzikálním vyšetřením, u kterých to bylo pouze 8,7 %. (Gennaro et al., 2018, s. 573).

Oproti diagnostickému mamografickému vyšetření, které je indikováno u žen již s klinickými příznaky onemocnění a souvisí s patologickými ložisky, které se v prsu už nacházejí, je mamografický screening sekundární prevencí. Taková prevence nezabraňuje vzniku nemoci, ale díky ní můžeme omezit rozsah škodlivých účinků odhalením nemoci v časném stádiu, zastavit růst maligního ložiska a také zvýšit šanci na úplné vyléčení. Jak už bylo dříve řečeno včasný záchyt nemoci umožňuje méně radikální chirurgický výkon nebo kratší chemoterapii a zlepšuje prognózu a možnost vyléčení u postižených žen (Daneš et al., 2002, s. 160).

Užívanou metodou pro screening rakoviny prsu je mamografické vyšetření. Ve srovnání s dalšími zobrazovacími metodami jako je ultrazvuk, elastografie nebo MR-mamografie to je nejběžněji používaná metoda umožňující včasnou diagnostiku karcinomu prsu. Díky screeningu je snížena mortalita na karcinom prsu, protože ještě klinický němé ložisko, které je lokální a neinfiltrované do okolních tkání, je zpravidla vyléčitelné. Aby byl screening účinný a mortalita byla co nejmenší, je nutné dosáhnout pravidelnosti preventivní mamografie se

zaměřením na ženy subjektivně zdravé, bez jakýchkoliv klinických příznaků (Skovajsová M., 2014, 2S71).

Hlavním úkolem screeningu karcinomu prsu je rozdělit vyšetřované ženy na dvě skupiny, ženy zdravé a ženy potencionálně nemocné. U žen z druhé skupiny jsou provedena další vyšetření pro potvrzení nebo vyloučení diagnózy. Následuje tzv. trojitá diagnostika (triple diagnostics). Tato diagnostika zahrnuje kompletní radiologické, klinické a cytologické vyšetření. Proces rozpoznávání nehmátných lézí vyžaduje úzkou odbornou spolupráci mezi radiologem, cytologem a chirurgem (Daneš J. et al., 2002, s. 180).

3.1. Screening v ČR – minulost a současnost

V 90. letech minulého století začala skupina švédských odborníků provádět screeningové mamografické vyšetření a podává pravidelné zprávy o výsledcích až dosud. Nejznámější Swedish Two-County Trial of Mammographic Screening běží a přináší výsledky o záchytech včasných stádií již 20 let.

V České republice se screening karcinomu prsu začal provádět v září roku 2002, ale o jeho zavedení se mluvilo už v 90. letech. Jedním z hlavních impulsů byly preventivní mamografie bezpříznakových žen, které vyžadovali jejich gynekologové v souvislosti s užíváním hormonální substituční terapie. Tento neoficiální „šedý“ screening se projevil na vzestupu křivky incidence od poloviny devadesátých let minulého století. Zvýšil se počet diagnostikovaných ca in situ, T1 a T2 stádií na úkor stadia T3. V korelaci s tím se snížila i čísla v křivce mortality, tudíž se i v českých datech potvrdila teorie, že včasná diagnostika karcinomu prsu je nezbytná pro úspěšnou léčbu a lepší prognózu onemocnění. (Skovajsová 2012, s.355).

Nárok na účast ve screeningovém programu karcinomu prsu mají ženy, které dosáhly 45. roku života. Do konce roku 2009 byla horní věková hranice omezena a screening bylo možné bezplatně provádět jen do 69. roku ženy. Nyní mají nárok na screening všechny ženy starší 45 let bez omezení horní věkové hranice. Toto vyšetření je možné provést už od 40. roku života, přičemž si toto vyšetření hradí pacientky samy, nebo jim některé pojišťovny mamografii buď částečně, nebo plně hradí. Screeningová mamografie se provádí i u žen s vysokým rizikem na základě dispenzarizace. V tomto případě bývá interval kontrol a věková hranice stanoveny individuálně podle míry rizika výskytu onemocnění. Dále je možné provádět screeningovou

mamografii u žen zpravidla nad 40 let před kosmetickou operací k vyloučení malignity.

U žen mladších než 40 let není screening zdůvodněn, kromě žen s vysokým rizikem vzniku karcinomu prsu. Při preventivním vyšetření ženy mladší než 40 let věku bez vysokého rizika se provádí zpravidla ultrasonografie.

Screeningový program je od jeho počátku plně organizovaný a má jasně definovaná pravidla. Byla vytvořena síť kontrolovaných akreditovaných screeningových center. Nedílnou součástí programu je systém informační podpory, díky němuž je možné průběžné hodnocení screeningového procesu a jeho dopadu na cílovou skupinu v populaci. Toto hodnocení a informační podporu zajišťuje již od počátku programu Institut biostatistiky a analýz Lékařské fakulty Masarykovy univerzity (IBA LF MU).

Jak už bylo řečeno, v současné době existuje na území České republiky několik desítek akreditovaných screeningových center. Byly určeny poměrně přísné podmínky a akreditace se udělují centru na maximální dobu 3 roky. Mezi základní podmínky, které musí centrum splnit patří možnost provedení komplexního diagnostického procesu, od provedení screeningového mamogramu až po možnou biopsii a jiná návazná vyšetření. Jasně je definován také obsah screeningového vyšetření. Základním dokumentem upravujícím jak obsah vyšetření, tak i organizaci a řízení screeningového programu je doporučený standard, který je vydán ve Věstníku Ministerstva zdravotnictví České republiky (MZ ČR) Č. 3/2021, který upravuje podmínky udílení akreditací udržujících kvalitu screeningů. Na screeningová pracoviště jsou kladeny vysoké nároky, hlavně z důvodu preventivních vyšetření zdravých žen. Na pracovišti musí být provedeno alespoň 5000 screeningových vyšetření za rok. Vysoké nároky jsou kladeny i na technické vybavení, u kterého je jeho obměna závislá na technickém stavu a dostupnosti náhradních dílů, přičemž maximální stáří mamografického přístroje používaného při screeningové mamografii je 10 let. Podle Věstníku MZ se vede datový audit a provádí se hodnocení kvality screeningů s využitím indikátorů kvality. Legislativní stránku programu zabezpečuje vyhláška MZ ČR č. 70/2012 Sb. O preventivních prohlídkách. Screeningová mamografie je indikována zpravidla gynekologem, všeobecným praktickým lékařem, onkologem nebo chirurgem. Od roku 2007 má každé screeningové pracoviště svého koordinátora, jehož statut je rovněž zakotven v této vyhlášce. Koordinátor je volen Asociací mamodiagnostiků České republiky (AMA-cz), která je zároveň s Komisí pro screening nádorů prsu MZ ČR a Komisí odborníků pro mamární diagnostiku (KOMD) garantem, dohlížejícím na průběh programu, dodržování pravidel a vědecký rozvoj (Májek et al., 2018).

Aby byla efektivita screeningů co největší a zamezilo se případným lidským chybám je nutné při hodnocení mamogramu tzv. dvojí čtení. Na pracovišti by měli být minimálně dva

lékaři se specializovanou způsobilostí v oboru radiologie a zobrazovací metody, alespoň jeden lékař zaměstnán v úvazku minimálně 0,7, přičemž je aspoň jeden z nich dostupný v ordinanční době screeningového pracoviště. Lékaři hodnotící screeningová vyšetření by měli mít praxi v hodnocení mamografie v rozsahu alespoň 5000 zhodnocených screeningových vyšetření za rok u každého lékaře včetně druhého čtení v posledních 3 letech. Pokud tuto praxi nemají, musí pracovat pod vedením lékaře splňujícího tyto podmínky. Případné nejistoty se dají snižovat také pomocí doplňující ultrasonografie nebo cíleného snímku s případným zvětšením.

3.2. Tomosyntéza – možná budoucnost screeningu?

Uvažuje se o možnosti využití digitální tomosyntézy prsu jako hlavní diagnostické metody v programu screeningu rakoviny prsu. Použití této metody není nový koncept a je to tématem mnoha studií, které hodnotily technologii DBT pro využití ve screeningu. Někteří autoři tvrdí, že tomosyntéza prsu má potenciál překonat limity standardní digitální mamografie. Různé studie ukazují, že je možné používat tomosyntézu v kombinaci s digitální mamografií, výsledkem může být zvýšená detekční míra a nižší podíl falešně pozitivních výsledků. Kvůli kombinaci těchto dvou metod se ale může radiační zátěž pacientky zvýšit až na dvojnásobek. Jak už bylo v předešlých kapitolách řečeno, je možné plně nahradit digitální mamografií tomosyntézou prsu, protože lze z dat uměle vytvořit používané projekce mamografického vyšetření. Pokud by se používala tomosyntéza běžně v rámci screeningového programu, existuje předpoklad snížení radiační dávky obdržené pacientkou, zejména díky snížení počtu dovolání pacientek k dalším upřesňujícím a doplňujícím vyšetřením (Hodgson et al., 2016, s. 55–58). Podle Gilbertové et al. se při použití samostatné digitální tomosyntézy mírně zvýší radiační dávka oproti FFDM (full-field digital mammography), ale přesto je tomosyntéza hodnocena pozitivně z důvodu její větší detekční míry a snížení falešné pozitivivity (2016, s. 141-150).

Výzkum z roku 2018 v Malmö ukázal, že screening rakoviny prsu pomocí one-view digitální tomosyntézy se zmenšenou kompresní silou má za následek vyšší senzitivitu při mírně snížené specificitě ve srovnání s two-view mamografií a má potenciál snížit dávku záření (Zackrisson et al.).

Zvláštní význam pro screening rakoviny prsu má skutečnost, že DBT může nahradit konvenční doplňkové projekce a s tím spojené dovolávání pacientek u hodnocení nálezů bez mikrokalcifikací. Experimentální klinická studie z roku 2009 uvádí, že použití digitální tomosyntézy a FFDM bylo spojeno s 30% snížením dovolávání zdravých pacientek než u použití FFDM jako samostatné metody screeningu (Gur et al., s. 586). DBT je tedy možnou alternativou k doplňkovým mamografickým vyšetřením nekalcifikovaných lézí prsu. Díky tomu může být snížen podíl falešně pozitivních nálezů a pokud je použito dvojí čtení tak významně snížit dovolání k dovyšetření pacientek. Stručně řečeno použití tomosyntézy s FFDM nabízí potenciaální výhodu významně zvýšené senzitivity a menší počet dovolání ve screeningovém programu rakoviny prsu (Tagliafico, 2016, s. 13).

Lze předpokládat, že digitální tomosyntéza může být v budoucnosti screeningu rakoviny prsu jistým způsobem více začleněna do postupů, ať už jako hlavní, anebo doplňková zobrazovací metoda. Jsou ale nutné další studie a výzkumy. Je nutné zvážit mnoho aspektů jako je radiační dávka, finanční náročnost či náročnost na uložení nasbíraných dat.

3.2.1. Limitace a výhody tomosyntézy ve screeningu rakoviny prsu

Klinické a screeningové studie ukazují, že tomosyntéza je vhodná zobrazovací modalita ve screeningu rakoviny prsu a má i řadu výhod, ale je důležité si uvědomit její některé limitace.

Jak už bylo řečeno při one-view DBT obdrží pacientka přibližně stejnou dávku záření jako u one-view FFDM, tedy pokud použijeme obě vyšetření bude radiační dávka dvojnásobná. Hodně se diskutovalo o tom, zda je potřeba 2D i 3D snímky prsu. Radiologové potřebují pro hodnocení prsní tkáně 2D snímky ze dvou hlavních důvodů: aby mohly srovnávat současné vyšetření s těmi předešlými a srovnávat pravý a levý prs navzájem. Některé léze jsou více viditelné na CC projekcích a jiné se zobrazí pouze pomocí one-view tomosyntézy. Tudíž z dosavadní zkušenosti se upřednostňuje kombinace two-view 2D snímků a two-view tomosyntézy. Řešením radiační dávky obdržené při vyšetření je vytvoření takzvaných 2D syntetizovaných snímků. Podle Skaaneho jsou v současnosti tyto syntetizované snímky dostatečně kvalitní na to, aby mohly být považovány za alternativu k digitální mamografii v kombinaci s tomosyntézou. V této studii nebyl prokázán žádný signifikantní rozdíl v míře

falešné pozitivitu nebo v počtu prokázaných malignit mezi syntetizovanými a konvenčními mamografickými snímky v kombinaci s DBT (Skaane et al., 2014, s. 659-662).

Jednou z výhod digitální tomosyntézy je schopnost detekce maligních lézí, které bývají manifestovány jako spikulární masa. Tyto druhy lézí jsou občas patrné pouze při tomosyntetickém vyšetření, nelze je detekovat pomocí běžné digitální mamografie, a navíc mají vysokou pravděpodobnost malignity. Zároveň mohou tyto léze reprezentovat diagnostickou výzvu, protože je možné jejich přehlédnutí a závisí na zkušenostech radiologa. Tomosyntéza bývá využívána i při některých biopsiích nebo při předoperačních lokalizacích nádoru. Je tak řešením řady problému a úskalí spojených s mamograficky a sonograficky okultními lézemi. Provádění biopsie pod kontrolou tomosyntézy je přesnou a rychlou metodou a v některých případech může být tato metoda biopsie lepší než standardní stereotaktická vakuová biopsie (Tagliafico, 2016, s. 24).

Výzvou a limitací při hodnocení vyšetření pomocí tomosyntézy je čas a pracovní vytížení lékaře. Je zřejmé, že interpretace tomosyntézy bude časově náročnější, z důvodu většího počtu obrazů (řezů), proto je třeba zvážit, zda čas strávený nad popisem vyšetření odpovídá jeho přínosu, míře detekce malignit a redukci dalších doplňujících vyšetření.

PRAKTICKÁ ČÁST DIPLOMOVÉ PRÁCE

4. Výzkumný problém, cíle a hypotézy

V teoretické části diplomové práce bylo stručně popsáno maligní onemocnění prsu a byly charakterizovány zobrazovací metody, zejména digitální mamografii a tomosyntézu. Dále byl v krátkosti popsán screeningový program rakoviny prsu. Na základě výzkumných zjištění byla nastíněna možná budoucnost screeningového programu v České republice. Pozornost byla věnována také velikosti komprese a jejímu vlivu na radiační dávku při vyšetření.

Tomosyntéza je relativně nová zobrazovací metoda, která prokázala významné zlepšení v detekci v porovnání se standardní mamografií. Podle provedených výzkumů vedlo použití tomosyntézy, ať samostatně nebo v kombinaci s mamografií k významnému zvýšení míry detekce rakoviny (CDR) (Haas et al., 2013). Ukázalo se také, že DBT zlepšuje jak senzitivitu, tak specifitu (Rafferty et al., 2014). Podle dalších zahraničních studií použití tomosyntézy v jedné projekci jako samostatného screeningového vyšetření vede ke zvýšení míry detekce rakoviny v porovnání s digitální mamografií ve dvou projekcích (Lång, 2015). Ačkoli má tomosyntéza velký potenciál ve screeningu rakoviny prsu, tak hlavně u nás nebylo této oblasti věnováno v dostupné literatuře mnoho pozornosti. Protože nebylo dohledáno mnoho informací a výzkumů z této oblasti, může tato diplomová práce zaplnit tuto mezeru.

4.1 Cíl práce

Hlavním cílem diplomové práce je v souladu s výzkumným problémem sledovat radiační dávku při screeningovém vyšetření pomocí digitální mamografie a tomosyntézy a porovnat tyto dvě metody z hlediska radiační zátěže pacientky.

Dílčím cílem je analyzovat dostupnou literaturu zabývající se srovnáním digitální mamografie a tomosyntézy a zjistit souvislost mezi mírou komprese a radiační dávkou.

4.2. Hypotéza diplomové práce

Obdržená radiační dávka při tomosyntéze je stejná nebo nižší než u vyšetření pomocí digitální mamografie.

- **H₀1:** Není rozdíl mezi hodnotou obdržené radiační dávky měřené v mGy u tomosyntézy v šikmé mediolaterální projekci (MLO) a hodnotou radiační dávky u digitální mamografie ve stejné MLO projekci.
- **H_A1:** Mezi hodnotou obdržené radiační dávky měřené v mGy u tomosyntézy v šikmé mediolaterální projekci (MLO) a hodnotou radiační dávky u digitální mamografie ve stejné MLO projekci je rozdíl.

Při vyšetření DBT i MG souvisí tloušťka stlačeného prsu s obdrženou radiační dávkou.

- **H₀2:** Tloušťka stlačeného prsu měřená v milimetrech nesouvisí s hodnotou obdržené radiační dávky
- **H_A2:** Tloušťka stlačeného prsu měřená v milimetrech souvisí s hodnotou obdržené radiační dávky

Při obou vyšetřeních je rozdíl v souvislosti mezi skupinami tlouštěk komprimovaného prsu a radiační dávkou

- **H₀1:** Neexistuje statisticky významný rozdíl mezi žádnými dvěma mediány ze 6 skupin tlouštěk komprimovaného prsu rozdělených po 10 mm.
- **H_A1:** Existuje statisticky významný rozdíl alespoň mezi dvěma mediány ze 6 skupin tlouštěk komprimovaného prsu rozdělených po 10 mm.

5. Metodologický rámec a metody

Následující kapitola se zabývá zvoleným metodologickým rámcem výzkumu, použitými metody sběru dat, analýzy dat a základními etickými otázkami realizované studie.

5.1. Charakteristika sledovaného souboru

Do výzkumu bylo zařazeno 84 zdravých žen. Nejdříve sledovaný soubor obsahoval 85 probandů, ale jedna žena byla vyřazena z důvodu možné chyby při zápisu dat. Její data naměřená u digitální tomosyntézy významně vybočovala ze souboru. Souborem zdravých se rozumí populace ženského pohlaví nad 40 let, které jsou asymptomatické (tzn. Ženy s kódem diagnózy Z12.3, N95.1, N95.9, D24, N62, N60.0 – N60.9, N64.0 – N64.4) (Mamo.cz, 2019). Tyto ženy byly podrobeny screeningovému mamografickému vyšetření, kde jsme brali v potaz pouze mediolaterální projekce. Následně podstoupily doplňující vyšetření pomocí tomosyntézy taktéž v šikmé mediolaterální projekci. Každá žena podstoupila vyšetření pravého i levého prsu, s tím, že se jednalo o dvě na sebe nezávislé vyšetření a měření. Tudíž bylo pro porovnání dávek k dispozici 168 mamografických snímků a 168 tomosyntetických obrazů.

5.2. Obrazová akvizice

Všechny subjekty podstoupily kombinované vyšetření pomocí tomosyntézy a mamografie při expoziční automatické (AEC) pomocí přístroje GE. Použitou anodou rentgenové trubice u mamografie u tomosyntézy byl wolfram s rhodiovým filtrem. Během akvizice byla prsa stlačena pomocí pádel. Během vyšetření pomocí tomosyntézy rentgenka opsala oblouk a bylo získáno devět řezu vyšetřovaného prsu.

5.3. Metoda sběru a zpracování dat

K získání potřebných dat byla využita retrospektivní studie v podobě kvantitativního sběru dat. Data byla sbírána ze systému PACS (*picture archiving and communication system*) a softwaru DICOM (*Digital Imaging and Communications in Medicine*) z údajů o expozici na oddělení mamární diagnostiky pod radiologickou klinikou ve Fakultní nemocnici v Olomouci. Všechna vyšetření byla provedena na mamografickém přístroji GE, který umožňuje provádět jak mamografické vyšetření, tak série tomosyntetických obrazů. V režimu DBT je získáno 9 snímků. Všechna vyšetření MG a DBT byla získána v režimu automatické expozice, kdy si přístroj automaticky určí expoziční parametry pomocí systému AEC (*automatic exposure control*).

Data byla sbírána v období od 1.9. 2020 do 31.3. 2021 na mamografickém oddělení radiodiagnostické kliniky Fakultní nemocnice v Olomouci. Retrospektivně bylo vyhledáno 85 žen, které podstoupily jak mamografii, tak i tomosyntézu. Ze softwaru DICOM byla zjištěna obdržená dávka při mamografii v MLO projekci na každý prs a jeho míra stlačení při daném vyšetření. Tytéž informace a data byly zjištěny u vyšetření pomocí tomosyntézy. Po skončení sběru dat byla data zaznamenána do tabulky v programu Microsoft Office Excel 2019 a dále analyzována a statisticky zpracovávána v softwaru TIBCO Statistica 13.3.

5.4. Statistická analýza získaných dat

Získaná data ze systému DICOM byla pro hodnocení v první fázi převedena do tabulky pomocí programu Microsoft Office Excel 2019 a dále byla organizována a sumarizována. Následně byla provedena jejich evidence, aby bylo možno provádět závěry o datech ve vztahu k položeným výzkumným otázkám a hypotézám. Po základní transformaci dat vznikla rozsáhlá datová matice obsahující více než 1700 buněk. V témže programu byla pro obě srovnávané metody vypočítána průměrná radiační dávka a průměrná tloušťka prsu při kompresi. Následně byl k analýze dat využit software TIBCO Statistica 13.3. Charakteristiky výzkumného souboru byly vypočítány pomocí deskriptivní statistiky. Pro studii, zda existuje statisticky významný

rozdíl mezi radiační dávkou obdrženu při tomosyntéze a digitální mamografii, byl vzhledem k nesplnění podmínky o normálním rozložení dat využít **Wilcoxonův test**, ve kterém bylo počítáno se 168 proměnnými. Pro ověření normality naměřených dat byly použity Kolmogorov-Smirnovův test a Lilieforsův test. Vztah mezi radiační dávkou a tloušťkou stlačení při vyšetření byl ověřen na základě korelační analýzy. K této analýze byl použit **Spearmanův korelační koeficient**, u kterého bylo bráno v potaz 336 případů. Dále jsme chtěli prozkoumat vztah mezi radiační dávkou a tloušťkou stlačení v několika kategoriích podle tloušťky komprimovaného prsu v milimetrech. Jelikož byla data rozdělena do 6 kategorií byl použit **Kruskalův-Wallisův test**, který je rozšířením Mannova-Whitneyova testu pro více než dvě pozorování. Poté byla provedena **Post-hoc analýza** k zjištění, zda existují významné rozdíly mezi skupinami. K přehledné interpretaci dosažených výsledků výzkumu byly vytvořeny tabulky a grafy.

5.5. Etické aspekty výzkumu

Samotnému výzkumnému šetření předcházelo vyjádření souhlasu Etické komise Fakulty zdravotnických věd Univerzity Palackého v Olomouci, souhlasné stanovisko Fakultní nemocnice Olomouc a radiologické kliniky k výzkumu. Souhlas etické komise i Souhlas zdravotnického zařízení s výzkumem jsou součástí příloh diplomové práce. Při sběru dat do výzkumu byla dodržena pravidla obecného nařízení o ochraně osobních údajů a všechna data byla anonymizována. Před vyšetřením podepsala každá žena informovaný souhlas s vyšetřením, kde byla stručně informována rizicích tohoto vyšetření. Dále byl kladen důraz na principy vědecké a zdravotnické etiky, byla zachována vědecká objektivnost a pravdivost informací. Byly dodrženy i etické aspekty citování a všechny zdroje jsou řádně citovány dle norem ČSN ISO 690.

6. Výsledky

V této kapitole jsou shrnuty výsledky výzkumu. Po nasbírání dat následovalo jejich zpracování a interpretace výsledků na základě stanovených cílů a výzkumných otázek. Výsledky byly získány použitím statistických testů, pomocí nichž byly ověřeny rozdíly a souvislosti mezi určenými proměnnými. Výsledky jsou přehledně zpracovány a zobrazeny pomocí grafů a tabulek.

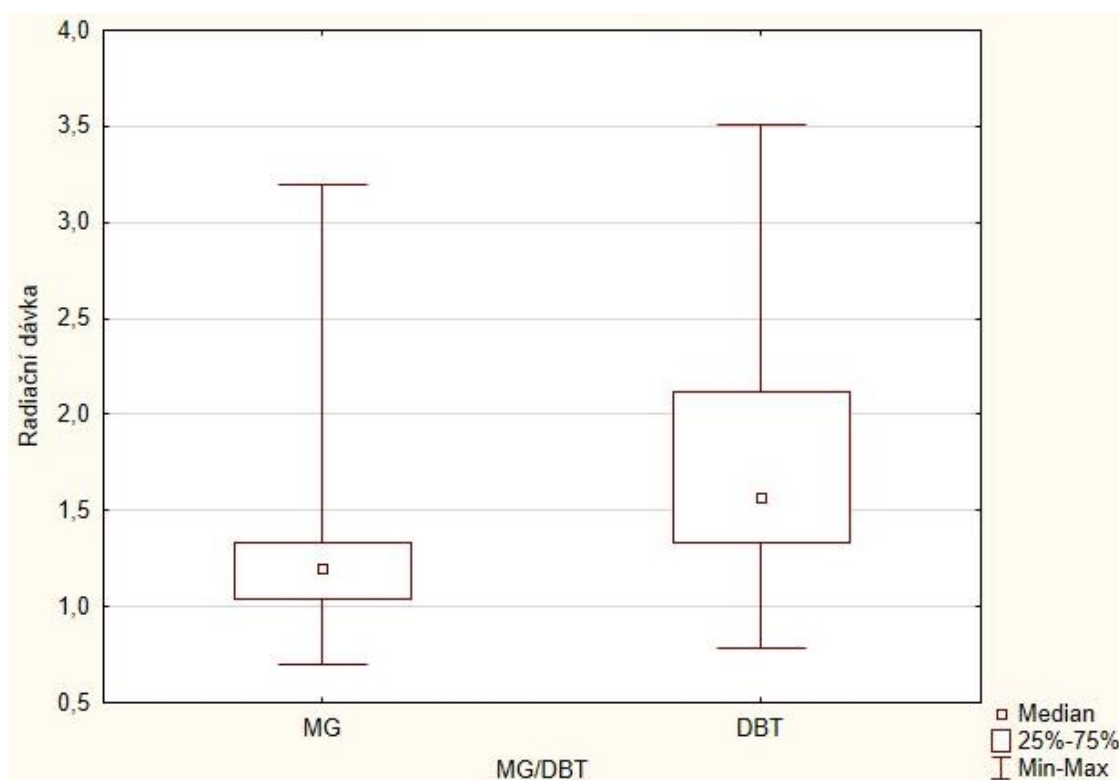
V první fázi vyhodnocení bylo přistoupeno k deskriptivním statistikám. První hypotéza výzkumu byla **obdržená radiační dávka při tomosyntéze je stejná nebo nižší než u vyšetření pomocí digitální mamografie**. Pomocí programu Microsoft Office Excel byla zjištěna průměrná dávka u digitální mamografie a tomosyntézy, přičemž u mamografie měla hodnotu 1,216 mGy s průměrnou odchylkou 0,199 mGy a u tomosyntézy byla naměřena hodnota 1,771 mGy s průměrnou odchylkou 0,481 mGy. Průměrný rozdíl mezi oběma metodami byl přes půl mGy. Jak už bylo řečeno výše, získaná data nebyla na Gaussově křivce normálně rozložena, proto byly použity neparametrické testy. Pro ověření normality naměřených dat byly použity Kolmogorovův-Smirnovův test a Lilieforsův test. Tabulka 3 popisuje četnost vyšetření pomocí obou zobrazovacích modalit, pro výzkum bylo použito 338 snímků z toho 168 mamografických a 168 vytvořených pomocí tomosyntetického vyšetření. Dále v tabulce najdeme medián naměřené radiační dávky u digitální mamografie 1,198 mGy. U tomosyntézy je medián o něco vyšší, 1,551 mGy. Hodnota testového kritéria u Wilcoxonova testu vyšla 734,000. Následně bylo testové kritérium přepočítáno na jeho standardizovanou hodnotu Z (10,166), která je vyšší než jeho kritické hodnoty a tím byla zamítnuta nulová hypotéza a potvrzena hypotéza alternativní. Hodnota p je $<0,05$.

Krabicový graf s anténami (graf 1) popisuje rozložení maximálních a minimálních radiačních dávek spolu s mediánem a s rozmezím 25 až 75% případů.

Tabulka 3 – Srovnání radičních dávek u MG a DBT

	četnost		Medián		Wilcoxonův test		
	Mamografie	Tomosyntéza	Mamografie (mGy)	Tomosyntéza (mGy)	T	Z	p
Radiační dávka	168	168	1,198	1,551	734,000	10,166	<0,05

Graf 1 – rozložení radičních dávek u digitální mamografie a tomosyntézy



Krabicový graf pro obě vyšetřovací modalitty. Box je určen 25. a 75. percentilem a malý čtverec uvnitř boxu udává střední hodnoty. Antény znázorňují 5. a 95. percentil.

Na základě statistického testování můžeme přistoupit ke zhodnocení rozdílu v radiční dávce obdržené při vyšetření tomosyntézou a digitální mamografií. Statistická analýza dat odhalila signifikantní rozdíly mezi oběma vyšetřovacími metodami v radiční dávce, která byla u téměř všech vyšetřovaných žen vyšší při vyšetření pomocí digitální tomosyntézy.

V další fázi výzkumu bylo dílčím cílem zjistit souvislost mezi radiční dávkou u obou vyšetření a tloušťkou vyšetřovaného prsu při kompresi. Uvedené bylo ověřováno na základě

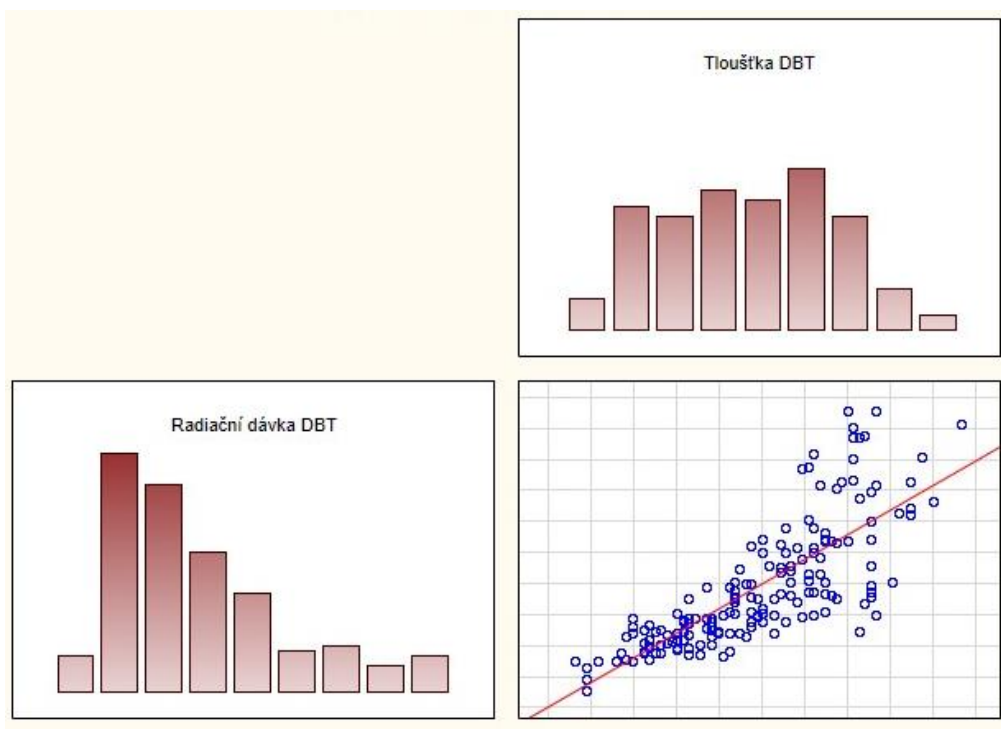
korelační analýzy. K tomu byl použit **Spearmanův korelační koeficient R**, který byl vypočítán v softwaru Statistica 13.3. Tabulka 4 shrnuje velikost souborů n, zjištěné hodnoty Spearmanova korelačního koeficientu R a příslušné p-hodnoty.

Tabulka 4

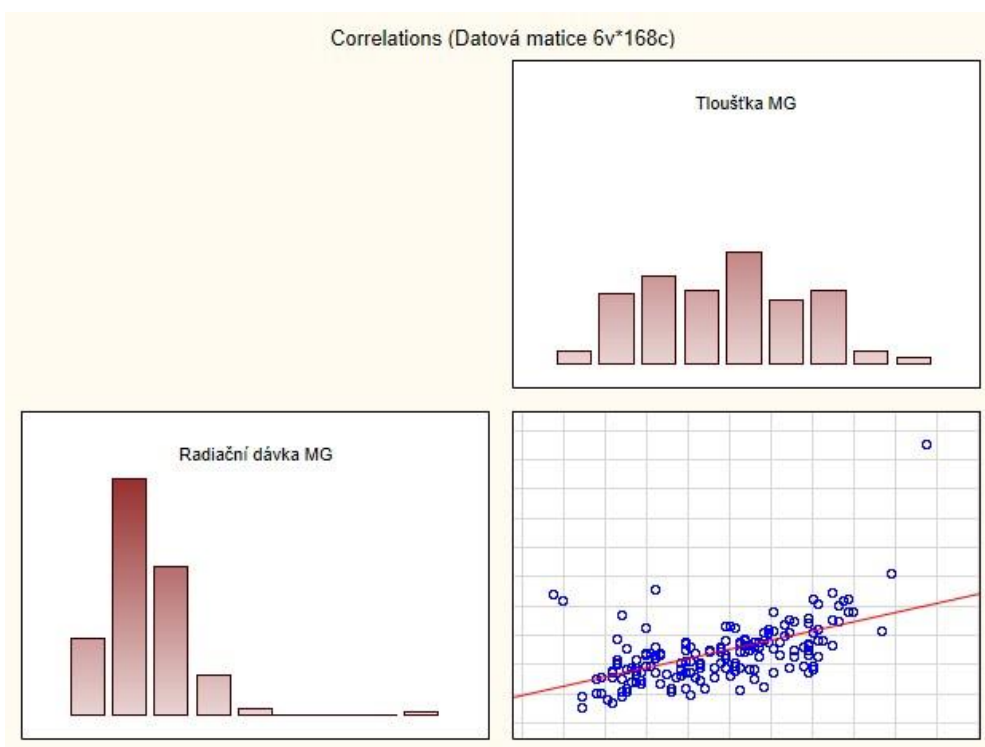
	Digitální mamografie			Digitální tomosyntéza		
	n	R	p	n	R	p
Tloušťka prsu X Radiační dávka	170	0,586	<0,05	168	0,840	<0,05

Z tabulky je patrné, že u obou vyšetřovacích modalit byl vztah mezi radiační dávkou a tloušťkou zobrazovaného prsu při kompresi potvrzen jako statisticky významný. U obou zobrazovacích metod byla zjištěna kladná souvislost. Korelace u digitální mamografie dosahují vysokých hodnot a vztah mezi tloušťkou a dávkou vykazuje pozitivní podstatnou až velmi silnou souvislost ($R=0,586$). U tomosyntézy je hodnota R ještě o něco vyšší a souvislost mezi těmito dvěma hodnotami je velmi silná ($R=0,840$). To znamená, že jsou na sobě tyto proměnné přímo úměrně závislé. Tímto byla zamítnuta nulová hypotéza a potvrzena hypotéza alternativní, tloušťka stlačeného prsu měřená v milimetrech souvisí s hodnotou obdržené radiační dávky.

Graf 2- grafické vyjádření korelace u DBT



Graf 3 – grafické vyjádření korelace u MG



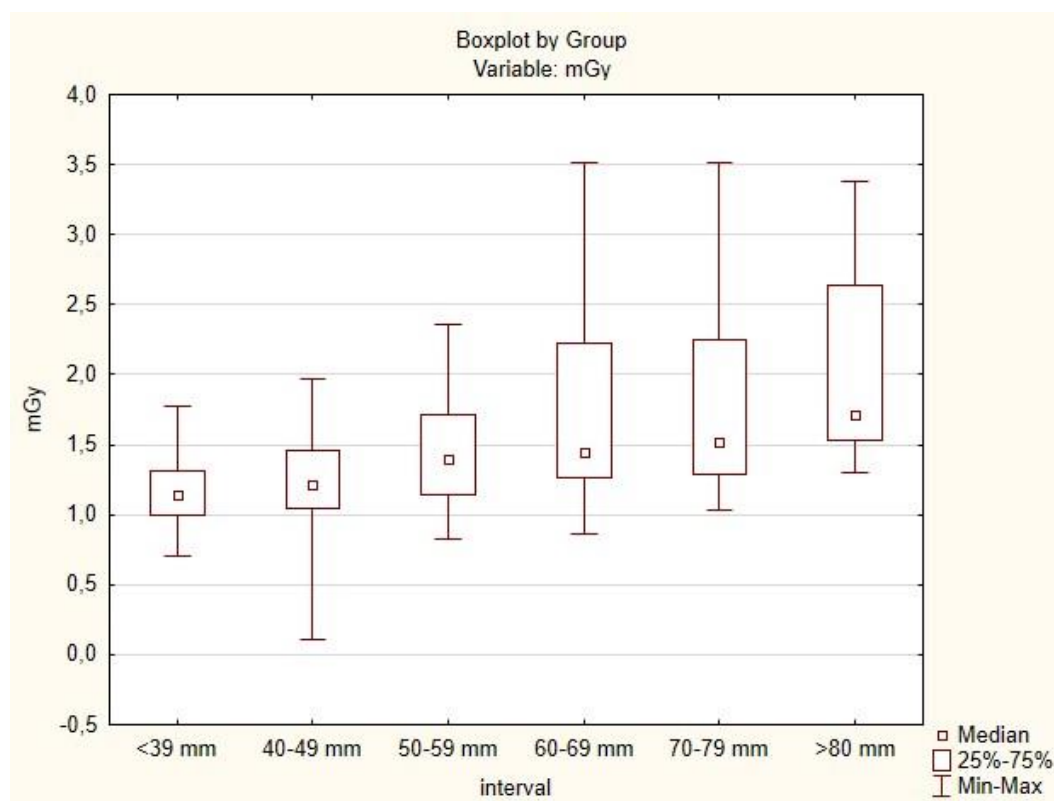
..

Poslední fází výzkumu bylo srovnání distribucí radiační dávky získaných rozdělením tloušťky komprimovaného prsu do šesti skupin. K statistické analýze byl použit Kruskalův-Wallisův test, který ukazuje celkový statisticky významný rozdíl mezi jednotlivými intervaly. Hodnota testového kritéria ($H=79,42749$) je vyšší než jeho kritická hranice, tudíž je zamítnuta nulová hypotéza a potvrzena hypotéza alternativní. Hodnota statistické významnosti je $<0,05$. Tabulka 5 shrnuje výsledky statistického analýzy pro poměr radiační dávky.

Tabulka 5

Radiační dávka (DBT/MG)						
Tloušťka stlačení (mm)	N	Min	25. percentil	Medián	75. percentil	Max
<39 mm	70	0,70	1,00	1,15	1,32	1,77
40-49 mm	70	0,11	1,04	1,21	1,46	1,97
50-59 mm	65	0,82	1,14	1,40	1,71	2,36
60-69 mm	74	0,87	1,26	1,45	2,23	3,51
70-79 mm	46	1,04	1,29	1,52	2,25	3,51
>80 mm	15	1,30	1,53	1,72	2,63	3,39

Graf 4 – poměr radiační dávky a tloušťky komprimovaného prsu v intervalech



Graf č. 4 je krabicový graf s anténkami, který ukazuje poměr radiační dávky (DBT/MG) pro 6 intervalů tloušťky komprimovaného prsu. Pro každou podskupinu je box určen 25. percentilem a 75. percentilem, malý čtverec uvnitř boxu odpovídá mediánu a anténky určují 5. a 95. percentil.

Post-hoc analýza ukazuje, že poměry radiační dávky se mezi prvním intervalem a intervalem 3, 4, 5, 6 významně liší. Dále se liší poměry radiační dávky mezi druhým intervalem a intervalem 4, 5 a 6. U třetího intervalu existuje významná odlišnost s intervalem 1. a 6. Pátý interval se statisticky významně liší od intervalu 1 a 2. A Mezi posledním šestým intervalem a intervaly 1, 2 a 3 existuje statisticky významný rozdíl. Post hoc analýze je graficky znázorněna v tabulce 5.

Tabulka 5

Tloušťka stlačení (mm)	N	Součet pořadí	Rozdíl (p<0,05) s intervalem číslo...
(1) <39 mm	70	7358,00	(3), (4), (5), (6)
(2) 40-49 mm	70	9307,50	(4), (5), (6)
(3) 50-59 mm	65	11635,50	(1), (6)
(4) 60-69 mm	74	15568,50	(1), (2)
(5) 70-79 mm	46	10127,00	(1), (2)
(6) >80 mm	15	3973,50	(1), (2), (3)

7. Diskuze

V této kapitole budou blíže popsány dosažené výsledky, které budou následně srovnány s výsledky jiných výzkumů a studií. Tato kapitola obsahuje zamyšlení nad praktickou využitelností výzkumu a dále pak nastínění jeho rozšíření a možného pokračování.

7.1. Interpretace dosažených výsledků

Hlavním cílem diplomové práce bylo porovnat radiační dávku u mamografie a digitální tomosyntézy. Na základě prostudování dostupné literatury byly stanoveny výzkumné cíle a výzkumné hypotézy. Z výše uvedených výsledků retrospektivní kvantitativní studie můžeme konstatovat, že radiační dávka při jedné projekci je o něco vyšší u digitální tomosyntézy než u mamografie. Toto zjištění podporuje i výzkum z roku 2017 *Radiation dose with digital breast tomosynthesis compared to digital mammography: per-view analysis* jehož výsledkem bylo zjištění statisticky signifikantních rozdílů mezi obdrženou dávkou při MG a DBT u všech projekcí. V tomto výzkumu bylo zjištěno, že průměrné zvýšení dávky DBT ve srovnání s MG je 38% (v rozmezí 0% až 75%), tedy že průměrná dávka při mamografickém vyšetření byla 1,36 mGy a při digitální tomosyntéze vzrostla průměrná dávka na hodnotu 1,88 mGy. Toto potvrzuje i *Oslo trial*, kde byla průměrná radiační dávka jedné mamografické projekce 1.58 mGy a u digitální tomosyntézy 1.95 mGy, to znamená zvýšení dávky při zobrazení prsu pomocí tomosyntézy o 23% oproti mamografii. Lze říci, že velikost průměrných obdržených dávek je v těchto dvou uvedených studiích podobná jako průměrné dávky zjištěné v tomto výzkumu, kde hodnota průměrných dávek byla 1,216 mGy pro mamografii na jednu projekci a 1,772 mGy při vyšetření pomocí digitální tomosyntézy. Procentuální zvýšení radiační dávky při digitální tomosyntéze oproti mamografii bylo 31%. Jako pozitivní můžeme vnímat fakt, že průměrné radiační dávky byly oproti oběma srovnávaným studiím nižší. To může souviset s různou tloušťkou a denzitou prsu v populacích. V našem výzkumu byla průměrná tloušťka prsu stejná jako průměrná tloušťka prsu uváděná v *Oslo trial* (52 mm). U výzkumu z roku 2017 byla průměrná tloušťka nižší a to 48 mm. Dalším faktorem, který může ovlivňovat různou

průměrnou obdržanou radiační dávkou při vyšetření je to, že dozimetrická data byla v Oslo trial i v našem výzkumu získávána z automaticky vypočítaných dat ze softwaru DICOM podle algoritmu, který je pro všechny pacientky stejný, zatímco u výzkumu *Radiation dose with digital breast tomosynthesis compared to digital mammography: per-view analysis* byla z kvantitativní analýzy obrazu vypočtena hustota prsů a byla použita k výpočtu obdržené radiační dávky, která byla specifická pro každou pacientku.

Medián radiační dávky byl v našem výzkumu 1,198 mGy u mamografie a u digitální tomosyntézy nabýval hodnoty 1,551 mGy. Byl použit Wilcoxonův test, jeho standardizovaná hodnota Z, byla vyšší než jeho kritické hodnoty a tím byla zamítnuta nulová hypotéza a potvrzena hypotéza alternativní, tedy že je rozdíl mezi hodnotou obdržené radiační dávky měřené v mGy u tomosyntézy v šikmé mediolaterální projekci (MLO) a hodnotou radiační dávky u digitální mamografie ve stejné MLO projekci. Hodnota p byla menší než 0,05, a proto byl tento rozdíl statisticky významný.

Dílčím cílem této diplomové práce bylo zjistit souvislost mezi radiační dávkou u obou vyšetřovacích modalit a tloušťkou vyšetřovaného prsu při kompresi. Podle dohledané studie je prokázáno snížení radiační dávky s menší tloušťkou komprimovaného prsu. Odhad radiační průměrné dávky zahrnuje i informace o komprimované tloušťce prsu (Hauge, s.153, 2015). Je tedy žádoucí, aby dávka záření vykazovala vyšší korelaci s tloušťkou prsu při kompresi. Podle naší studie je korelační koeficient při mamografickém vyšetření 0,586, což znamená že tyto proměnné, radiační dávka a tloušťka prsu, mají podstatnou až velmi silnou souvislost. U tomosyntézy je hodnota korelačního koeficientu ještě o něco vyšší a souvislost mezi těmito dvěma hodnotami je tedy velmi silná. Ve studii *Compression force and radiation dose in the Norwegian Breast Cancer Screening Program* vychází u Pearsonova korelačního koeficientu hodnota 0,93 při vyšetření digitální mamografií, což je souvislost téměř perfektní. Podle této studie ovlivňuje stlačená tloušťka prsu i automatickou kontrolu expozice (AEC), u které se předpokládá, že se u různých výrobců liší. Tyto informace o výběru parametrů expozice u různých výrobců, které bohužel nebyly pro tuto ani naši studii k dispozici jsou potřebné k úplnému pochopení toho, jak tloušťka prsu při kompresi ovlivňuje dávku záření při vyšetření (Waade et al., s. 44, 2017).

Poslední statistická analýza byla provedena pomocí Kruskalova-Wallisova testu. Tento test vykazoval vysokou testovací kritéria, což vedlo k zamítnutí nulové hypotézy a byla tak potvrzena hypotéza alternativní, tedy že existuje statisticky významný rozdíl alespoň

mezi dvěma mediány ze 6 skupin tlouštěk komprimovaného prsu rozdělených po 10 mm. V Kruskalově-Wallisově testu jsme nebrali v potaz, zda data pocházejí z tomosyntézy nebo mamografie, ale pro ověření byl tento test proveden i u MG a DBT zvlášť. U těchto samostatných testů vyšli rozdíly mezi skupinami velmi podobně, tudíž byl v diplomové práci interpretován pouze test souhrnný. Poté byla data zpracována pomocí post-hoc analýzy, která ukázala, mezi kterými intervaly tlouštěk komprimovaných prsů existuje statisticky významný rozdíl.

7.2. Limity, přínosy a možnosti rozpracování výzkumu

Tento výzkum probíhal na malém vzorku 85 pacientek. Jednu pacientka byla v rámci čištění dat vyřazena z důvodu možné chyby při jejich zápisu. Měli jsme k dispozici pouze omezený počet vyšetření (168 mamografií a 168 tomosyntetických vyšetření) ve srovnání s dalšími studii jako například výše zmíněná studie Giselly Gennarové et al., kde měli k dispozici 4 780 mamografických vyšetření a 4 798 vyšetření pomocí digitální tomosyntézy. Další limitace výzkumu spočívá v tom, že srovnání mezi mamografií a digitální tomosyntézou je založeno na datech získaných pouze na jednom zobrazovacím systému (GE Healthcare Mammography System). To omezuje rozsah zevšeobecnění výsledků, k získání úplného obrazu o srovnání radiačních dávek mezi tomosyntézou a mamografií. Proto si myslím, že jsou potřeba další studie, kde budou údaje o radiační dávce získávány pomocí více různých zobrazovacích systémů MG/DBT.

V současné době bývá tomosyntéza využívána jako doplňkové vyšetření v případě podezřelého nálezu při mamografii. Většinou bývá provedena jedna projekce. Obvykle se dává přednost mediolaterální projekci (MLO) oproti kraniokaudální (CC), protože bývá zobrazen větší objem prsou. Mnoho článků se proto zmiňuje o screeningových studiích, kde byla porovnávána tomosyntéza ve spojení s mamografií a mamografie samotná. Ve většině těchto studií došli k výsledkům, že celková radiační dávka je dvojnásobná oproti dávce při mamografii někdy dokonce i vyšší (Friedewald et al., s. 2500, 2014). Ve studii *Breast cancer screening with tomosynthesis (3D mammography) with acquired or synthetic 2D mammography compared with 2D mammography alone (STORM-2): a population-based prospective study* byla průměrná obdržaná dávka z mamografie 1,37 mGy, z vyšetření digitální tomosyntézou 1,87 mGy a z dvojité akvizice (Mg plus DBT) radiační dávka nabývala hodnoty 3,22 mGy. Podle této studie je potenciálně možné, snížit radiační dávku pomocí softwaru, který umožňuje

vytvoření 2D syntetizovaných snímků z digitální tomosyntézy. To vede ke snížení radiační dávky téměř o polovinu ve srovnání s dvojitou akvizicí (Bernardi et al., s. 1105, 2016). To samé píše i Skaane et al. ve své studii a je tedy možné tuto dvojí akvizici vyloučit. Existují, ale obavy z obtížnějšího srovnávání syntetizovaných mamografických snímků s předešlými, proto musí být vyvinuta kvalitní metoda rekonstrukce obrazu, aby bylo možné tyto snímky hodnotit (Skaane et al., s. 655, 2014). Výhodou syntetizovaných mamografických snímků je jejich nulová radiační dávka. Použití mamografie společně s digitální tomosyntézou má výhodu v lepší detekci karcinomů i v denznějších typech prsu a redukcí nejasných nálezů při mamografickém vyšetření. Jak už bylo řečeno, nevýhodou je dvakrát vyšší dávka a také vyšší časová náročnost hodnocení vyšetření. Proto se pracuje na vyvinutí softwaru k syntéze 2D obrazů z dat, které byly získány při tomosyntetickém vyšetření. Tím by se získala stejná výhoda jako při použití obou modalit, ale s minimalizací radiační zátěže pacientky.

Limitací první části tohoto výzkumu jsou rozdílné tloušťky prsu při tomosyntetickém i mamografickém vyšetření. Protože, jak bylo dokázáno v jeho druhé části, tloušťka komprimovaného prsu a radiační dávka spolu velmi silně koreluje. Další limitací je to, že nebyly brány v potaz různé typy prsní žlázy. Podle dohledaných studií denzní a hustý prs absorbuje větší dávku záření než prs tukového typu. Zároveň však, jak už bylo výše zmíněno, existují důkazy, že DBT zvyšuje CDR (cancer detection rate) u žen s hustšími prsy (Phi, 2018). Je proto důležité zvážit, zda existují některé skupiny populace, pro které by bylo digitální tomosyntéza vhodnějším vyšetřením než mamografie.

Závěrem je možné říci, že za předpokladu používání syntetizovaných 2D obrazů s digitální tomosyntézou by mírné zvýšení dávky nemělo představovat překážku v používání takovýchto vyšetřovacích protokolů, pokud existuje jejich potenciaální klinický přínos.

Na základě zahraničních výzkumů je tedy potenciaálně možné, aby tomosyntéza nahradila ve screeningu rakoviny prsu mamografické vyšetření, které je v dnešní době jak u nás, tak ve světě zlatým standardem. Podle dohledaných informací a provedené rešerše v České republice neexistuje moc studií, které se tímto tématem zabývají. To byl hlavní důvod pro uskutečnění této studie. Studie byla zaměřena hlavně na srovnání radiační dávky mezi zobrazovacími modalitami, ale aby bylo zcela možné nahradit mamografické vyšetření tomosyntézou jsou zapotřebí další studie, týkající se například senzitivity a specificity vyšetření a následných dovolání pacientek k dalším doplňujícím vyšetřením. Další výzkumy a studie by se mohly týkat srovnání ekonomické náročnosti obou vyšetřujících modalit.

Závěr

Jak už bylo několikrát řečeno, karcinom prsu je celosvětově nejčastější maligní onemocnění žen. Tudíž je žádoucí, aby byly zavedeny kroky a postupy pro snížení výskytu tohoto onemocnění. Jedním z nejdůležitějších bodů, jak předejít nemoci, je primární prevence, tedy hlavně faktory životního stylu. Poté přichází na řadu prevence sekundární, tedy screening a správná a přesná diagnostika, dále potom v případě pozitivního nálezu správně zvolená terapie.

Cílem této diplomové práce bylo srovnání zobrazovacích modalit, digitální mamografie a tomosyntézy. V teoretické části byly tyto metody souhrnně popsány, dále byl popsán screeningový program rakoviny prsu a stručně nastíněna možnost využití srovnávaných zobrazovacích metod, zejména pak digitální tomosyntézy ve screeningovém programu a její možná budoucnost. V praktické části byla srovnávána získaná data obdržených radiačních dávek při provedených vyšetřeních pomocí obou modalit. Dalším cílem diplomové práce bylo zjistit souvislost radiační dávky s tloušťkou komprimovaného prsu při obou vyšetřeních. Nejdříve byly srovnávány dávky rozdělené do dvou skupin podle provedeného vyšetření a poté byla tyto data rozdělena do šesti skupin podle šířky komprimovaného prsu.

Na předchozích stránkách diplomové práce jsme se pokusili přiblížit výzkum týkající se srovnání radiační dávky obdržené při digitální mamografii a tomosyntéze. Po nastudování dostupné literatury a analýze získaných dat, tedy bylo možné odpovědět na stanovené výzkumné otázky a konstatovat následující závěry.

1. Radiační dávka obdržená při digitální tomosyntéze byla mírně vyšší než při mamografickém vyšetření.
2. Radiační dávka má velmi silnou souvislost s tloušťkou prsu při jeho kompresi
3. Syntetické 2D obrazy z tomosyntézy v nulové dávce snižují potenciální rizika vyšetření
4. Malé zvýšení dávky při digitální tomosyntéze by nemělo být překážkou pro použití tohoto vyšetření

Digitální tomosyntéza je tedy možnou alternativou mamografie v budoucnosti screeningu rakoviny prsu. I přesto, že podle většiny studií, včetně tohoto výzkumu, obdrží vyšetřovaná klientka vyšší radiační zátěž než u běžné mamografie. Při běžné mamografii jsou

totiž provedeny 4 projekce (dva snímky na každý prs), které by mohla tomosyntéza zredukovat a radiační zátěž by se tedy celkově snížila. Jak už bylo výše řečeno, tomosyntéza zvyšuje CDR u žen s denzním typem prsu. Digitální tomosyntéza prsu tedy představuje řadu výhod ve srovnání s full-field mamografií. Vždy je ale velmi důležité zvážit i její limitace a je nutné jednat tak, aby bylo zvolené vyšetření pro pacientku tím nejlepším možným a převažoval klinický výnos nad riziky tohoto vyšetření.

Seznam zkratek

AEC	Automatic exposure control
CC	Kraniokaudální projekce
CDR	Cancer detection rate
CT	Výpočetní tomografie
DBT	Breast digital tomosynthesis (tomosyntéza)
DCIS	Duktální karcinom in situ
FFDM	Full-field digital mamography
FOV	Field of view (oblast zájmu)
LCIS	Lobulární karcinom in situ
MG	Mamografie
MLO	Mediolaterální projekce
MR	Magnetická rezonance
PET	Pozitronová emisní tomografie
SVAB	Stereotaktická vakuová biopsie

Referenční seznam

- ABRAHÁMOVÁ, Jitka. *Vybrané otázky onkologie*. Praha: Galén, 2003. ISBN 80-7262-246-3.
- ADAM, Zdeněk, Jiří VANÍČEK a Jiří VORLÍČEK. *Diagnostické a léčebné postupy u maligních chorob*. 2., aktualiz. a dopl. vyd. Praha: Grada, 2004. ISBN 80-247-0896-5.
- BERNARDI, Daniela, Petra MACASKILL, Marco PELLEGRINI, et al. Breast cancer screening with tomosynthesis (3D mammography) with acquired or synthetic 2D mammography compared with 2D mammography alone (STORM-2): a population-based prospective study. *The Lancet Oncology* [online]. 2016, **17**(8), 1105-1113 [cit. 2021-5-7]. ISSN 14702045. Dostupné z: doi:10.1016/S1470-2045(16)30101-2
- BOHÁČOVÁ, Markéta. Diagnostika onemocnění prsu se zaměřením na speciální projekce a intervenční výkony. [online] České Budějovice, 2007. 68 s. Bakalářská práce. Jihočeská univerzita v Českých Budějovicích Zdravotně sociální fakulta. [2011-03-09]. Dostupné z: <theses.cz/id/kvqgwc/metadataTheses.xml>.
- DANĚŠ, Jan. *Základy mamografie: vybrané kapitoly pro lékaře a laborantky*. Praha: X-Egem, 2002. ISBN 80-7199-062-0.
- DUŠEK Ladislav, Jan MUŽÍK, Miroslav KUBÁSEK, Jana KOPTÍKOVÁ, Jan ŽALOUĐÍK, Rostislav VYZULA. Epidemiologie zhoubných nádorů v České republice [online]. Masarykova univerzita, [2005], [cit. 2021-5-26]. Dostupné z: www.svod.cz. Verze 7.0 [2007], ISSN 1802–8861.
- FRIEDEWALD, Sarah M., RAFFERTY Elizabeth A., ROSE Stephen L., et al. Breast Cancer Screening Using Tomosynthesis in Combination With Digital Mammography. *JAMA* [online]. 2014, **311**(24) [cit. 2021-5-7]. ISSN 0098-7484. Dostupné z: doi:10.1001/jama.2014.6095
- GARCÍA Rocha, A.M. a Mera FERNÁNDEZ. Tomosíntesis de la mama: estado actual. *Radiología* [online]. 2019, **61**(4), 274-285 [cit. 2021-5-26]. ISSN 00338338. Dostupné z: doi:10.1016/j.rx.2019.01.002
- GENNARO, Gisella, D. BERNARDI a N. HOUSSAMI. Radiation dose with digital breast tomosynthesis compared to digital mammography: per-view analysis. *European Radiology* [online]. 2018, **28**(2), 573-581 [cit. 2021-01-07]. ISSN 0938-7994. Dostupné z: doi:10.1007/s00330-017-5024-4

- GILBERT, Fiona J., Lorraine TUCKER a Ken C. YOUNG. Digital breast tomosynthesis (DBT): a review of the evidence for use as a screening tool. *Clinical Radiology* [online]. 2016, **71**(2), 141-150 [cit. 2021-01-20]. ISSN 00099260. Dostupné z: doi: 10.1016/j.crad.2015.11.008
- GUR, David, Gordon S. ABRAMS, Denise M. CHOUGH, et al. Digital Breast Tomosynthesis: Observer Performance Study. *American Journal of Roentgenology* [online]. 2009, **193**(2), 586-591 [cit. 2021-03-10]. ISSN 0361-803X. Dostupné z: doi:10.2214/AJR.08.2031
- GUR, David, Margarita L. ZULEY, Maria I. ANELLO, et al. Dose Reduction in Digital Breast Tomosynthesis (DBT) Screening using Synthetically Reconstructed Projection Images. *Academic Radiology* [online]. 2012, **19**(2), 166-171 [cit. 2021-5-7]. ISSN 10766332. Dostupné z: doi: 10.1016/j.acra.2011.10.003
- HAAS, Brian M., Vivek KALRA, Jaime GEISEL, Madhavi RAGHU, Melissa DURAND a Liane E. PHILPOTTS. Comparison of Tomosynthesis Plus Digital Mammography and Digital Mammography Alone for Breast Cancer Screening. *Radiology* [online]. 2013, **269**(3), 694-700 [cit. 2021-5-7]. ISSN 0033-8419. Dostupné z: doi:10.1148/radiol.13130307
- HAUGE, Ingrid Helen Ryste. Radiation Dose in Mammography. HOGG, Peter, Judith KELLY a Claire MERCER, ed. *Digital Mammography* [online]. Cham: Springer International Publishing, 2015, 2015-1-7, s. 153-161 [cit. 2021-5-7]. ISBN 978-3-319-04830-7. Dostupné z: doi:10.1007/978-3-319-04831-4_18
- HLADÍKOVÁ, Zuzana. *Diagnostika a léčba onemocnění prsu*. Olomouc: Univerzita Palackého v Olomouci, 2009. ISBN 978-80-244-2268-8.
- HODGSON, Robert, Sylvia H. HEYWANG-KÖBRUNNER, Susan C. HARVEY, Mary EDWARDS, Javed SHAIKH, Mick ARBER a Julie GLANVILLE. Systematic review of 3D mammography for breast cancer screening. *The Breast* [online]. 2016, **27**, 52-61 [cit. 2021-5-7]. ISSN 09609776. Dostupné z: doi: 10.1016/j.breast.2016.01.002
- HORÁK, Jaromír, Ctibor POVÝŠIL a Jitka ABRAHÁMOVÁ. *Atlas nádorů prsu*. Praha: Grada, 2000. ISBN 8071697710.
- KLENER, Pavel. *Klinická onkologie*. Praha: Galén, c2002. ISBN 80-246-0468-x.
- LÅNG, Kristina, Ingvar ANDERSSON, Aldana ROSSO, Anders TINGBERG, Pontus TIMBERG a Sophia ZACKRISSON. Performance of one-view breast tomosynthesis as a stand-alone breast cancer screening modality: results from the Malmö Breast

- Tomosynthesis Screening Trial, a population-based study. *European Radiology* [online]. 2016, **26**(1), 184-190 [cit. 2021-5-7]. ISSN 0938-7994. Dostupné z: doi:10.1007/s00330-015-3803-3
- MAČÁK, Jiří, Jana MAČÁKOVÁ a Jana DVOŘÁČKOVÁ. *Patologie*. 2., dopl. vyd. Praha: Grada, 2012. ISBN 978-80-247-3530-6.
 - MÁJEK, Ondřej, DANEŠ, Jan, SKOVAJSOVÁ, Miroslava, BARTOŇKOVÁ, Helena., MUŽÍK, Jan, DUŠEK, Ladislav, Mamo.cz, Program mamografického screeningu v České republice [online]. Masarykova univerzita, Brno, 2018. [cit. 2018-04-17]. ISSN 1804-0861
 - Mamografický screening. *Mamo* [online]. Brno: Institut biostatistiky a analýz Lékařské fakulty Masarykovy univerzity, 2014, 23. 7. 2014 [cit. 2021-01-12]. Dostupné z: <https://www.mamo.cz/news-detail/cs/4-mamograficky-screening/#ceska-republika>
 - MÁJEK, Ondřej, DANEŠ, Jan, SKOVAJSOVÁ, Miroslava, BARTOŇKOVÁ, Helena., MUŽÍK, Jan, DUŠEK, Ladislav, Mamo.cz, Doporučení KOMD k vykazování výkonů a diagnóz ve screeningovém a diagnostickém vyšetřování prsů (s platností od 1. 11. 2019) [online]. Masarykova univerzita, Brno, 2019. [cit. 2018-04-17]. ISSN 1804-0861
 - MUMIN, N. Ab, K. RAHMAT, F. FADZLI, M. T RAMLI, C. J. WESTERHOUT, N. RAMLI, F. I. ROZALLI a K. H. NG. Diagnostic Efficacy of Synthesized 2D Digital Breast Tomosynthesis in Multi-ethnic Malaysian Population. *Scientific Reports* [online]. 2019, **9**(1) [cit. 2021-1-7]. ISSN 2045-2322. Dostupné z: doi:10.1038/s41598-018-37451-4
 - MUŽÍK, Jan, DUŠEK, Ladislav, ABRAHÁMOVÁ, Jitka a KOPTÍKOVÁ, Jana. 2009. Stručný přehled epidemiologie zhoubného novotvaru prsu v České republice. *Onkologie*, 3, 7-11.
 - NOROOZIAN, Mitra, Lubomir HADJIISKI, Sahand RAHNAMA-MOGHADAM, et al. Digital Breast Tomosynthesis Is Comparable to Mammographic Spot Views for Mass Characterization. *Radiology* [online]. 2012, **262**(1), 61-68 [cit. 2021-03-23]. ISSN 0033-8419. Dostupné z: doi:10.1148/radiol.11101763
 - ODLE, Teresa G. "Radiation Dose in Breast Imaging." *Radiologic technology* vol. 89,4 (2018): 371M-390M.
 - PHI, Xuan-Anh, Alberto TAGLIAFICO, Nehmat HOUSSAMI, Marcel J. W. GREUTER a Geertruida H. DE BOCK. Digital breast tomosynthesis for breast cancer screening and diagnosis in women with dense breasts – a systematic review and meta-

- analysis. *BMC Cancer* [online]. 2018, **18**(1) [cit. 2021-5-26]. ISSN 1471-2407. Dostupné z: doi:10.1186/s12885-018-4263-3
- POULOVÁ, Zuzana, Hana URMINSKÁ-KLOZOVÁ a Jitka KOHOUTOVÁ. Radiační zátěž na prsní žlázu nejen při screeningovém vyšetření. *Linkos: Česká onkologická společnost České lékařské společnosti J. E. Purkyně* [online]. © 2020, 11. 1. 2013 [cit. 2021-01-06]. Dostupné z: <https://www.linkos.cz/lekar-a-multidisciplinari-tym/kongresy/po-kongresu/databaze-tuzemskych-onkologickych-konferencnich-abstrakt/radiacni-zatez-na-prsni-zlazu-nejen-pri-screeningovem-vysetreni/>
 - RAFFERTY, Elizabeth A., Jeong Mi PARK, Liane E. PHILPOTTS, Steven P. POPLACK, Jules H. SUMKIN, Elkan F. HALPERN a Loren T. NIKLASON. Diagnostic Accuracy and Recall Rates for Digital Mammography and Digital Mammography Combined With One-View and Two-View Tomosynthesis: Results of an Enriched Reader Study. *American Journal of Roentgenology* [online]. 2014, **202**(2), 273-281 [cit. 2021-5-7]. ISSN 0361-803X. Dostupné z: doi:10.2214/AJR.13.11240
 - ROZTOČIL, Aleš a Pavel BARTOŠ. *Moderní gynekologie*. Praha: Grada, 2011. ISBN 978-80-247-2832-2.
 - SEIDL, Zdeněk. *Radiologie pro studium i praxi*. Praha: Grada, 2012. ISBN 978-80-247-4108-6.
 - SKAANE, Per, Andriy I. BANDOS, Ellen B. EBEN, et al. Two-View Digital Breast Tomosynthesis Screening with Synthetically Reconstructed Projection Images: Comparison with Digital Breast Tomosynthesis with Full-Field Digital Mammographic Images. *Radiology* [online]. 2014, **271**(3), 655-663 [cit. 2021-03-02]. ISSN 0033-8419. Dostupné z: doi:10.1148/radiol.13131391
 - SKOVAJSOVÁ, Miroslava. Screening nádorů prsu v České republice je úspěšný. *Postgraduální medicína*, 2012, roč. 14, č. 4, s. 354-361. ISSN: 1212-4184.
 - SKOVAJSOVÁ, Miroslava. *O rakovině prsu beze strachu*. Praha: Mladá fronta, 2010. Lékař a pacient. ISBN 978-80-204-2184-5.
 - SÚKUPOVÁ, Lucie. (2011–2021). *Principy rekonstrukce CT obrazu*. Dostupné z <http://www.sukupova.cz/principy-rekonstrukce-ct-obrazu/>
 - SÚKUPOVÁ, Lucie. *Radiační ochrana při rentgenových výkonech – to nejdůležitější pro praxi*. Praha: Grada Publishing, 2018. ISBN 978-80-271-0709-4. (je tam i TOMO str. 98)

- TAGLIAFICO, Alberto, Nehmat HOUSSAMI a Massimo CALABRESE, ed. *Digital Breast Tomosynthesis* [online]. Cham: Springer International Publishing, 2016 [cit. 2021-03-02]. ISBN 978-3-319-28629-7. Dostupné z: doi:10.1007/978-3-319-28631-0
- TINGBERG, Anders a Sophia ZACKRISSON. Digital mammography and tomosynthesis for breast cancer diagnosis. *Expert Opinion on Medical Diagnostics* [online]. 2011, 5(6), 517-526 [cit. 2021-01-07]. ISSN 1753-0059. Dostupné z: doi:10.1517/17530059.2011.616492
- VORLÍČEK, Jiří, Jitka ABRAHÁMOVÁ a Hilda VORLÍČKOVÁ. *Klinická onkologie pro sestry*. 2., přeprac. a dopl. vyd. Praha: Grada, 2012. Grada. ISBN 978-80-247-3742-3.
- Vyhláška č. 422/2016 Sb., o radiační ochraně a zabezpečení radionuklidového zdroje. In: *Zákony pro lidi.cz* [online]. © AION CS 2010-2021 [cit. 6. 1. 2021]. Dostupné z: <https://www.zakonyprolidi.cz/cs/2016-422#f5983938>
- WAADE, Gunvor G., Audun SANDERUD a Solveig HOFVIND. Compression force and radiation dose in the Norwegian Breast Cancer Screening Program. *European Journal of Radiology* [online]. 2017, 88, 41-46 [cit. 2021-5-7]. ISSN 0720048X. Dostupné z: doi: 10.1016/j.ejrad.2016.12.025
- YAFFE, Martin, J., MAINPRIZE, James, G. 2011. Risk of Radiation-induced Breast Cancer from Mammographic Screening. *Radiology* [online]. 2011, roč. 258, č. 1, s. 98-105. [cit. 29. 10. 2020]. ISSN 1527-1315. DOI: 10.1148/radiol.10100655. Dostupné z: <http://radiology.rsna.org/content/258/1/98.full>

Seznam grafů

- Graf 1 – rozložení radiačních dávek u digitální mamografie a tomosyntézy
- Graf 2 – grafické vyjádření korelace u DBT
- Graf 3 – grafické vyjádření korelace u MG
- Graf 4 – poměr radiační dávky a tloušťky komprimovaného prsu v intervalech

Seznam příloh

- Příloha 1 – Vyjádření Etické komise FZV UP
- Příloha 2 – Podepsaná žádost o poskytnutí informace pro studijní účely/sběr dat



Fakulta
zdravotnických věd

Genius loci ...

UPOL-182015/1030S-2020

**Vážená paní
Bc. Tereza Fryčáková**

2020-26-10

Vyjádření Etické komise FZV UP

Vážená paní bakalářko,

na základě Vaší Žádosti o stanovisko Etické komise FZV UP byla Vaše výzkumná část diplomové práce posouzena a po vyhodnocení všech zaslaných dokumentů Vám sdělujeme, že diplomové práci s názvem „**Digitální mamografie a tomosyntéza – srovnání radiační dávky**“, jehož jste hlavní řešitelkou, bylo uděleno

souhlasné stanovisko Etické komise FZV UP .

S pozdravem,

Mgr. Lenka Mazalová, Ph.D.
předsedkyně
Etické komise FZV UP

Fakulta zdravotnických věd Univerzity Palackého v Olomouci
Hněvotínská 3 | 775 15 Olomouc | T: 585 632 880
www.fzv.upol.cz

Žádost o poskytnutí informace pro studijní účely/sběr dat

Jméno a příjmení žadatele: Tereza Fryčáková

Datum narození: 31.5.1996 Telefon: +42C 4 3 3 E-mail: fry.tereza@gmail.com

Kontaktní adresa: Lh :a 64. 3. .uň ce .)

Přesný název školy/fakulty: Univerzita Palackého v Olomouci, Fakulta zdravotnických věd

Obor studia: Zobrazovací technologie v radiodiagnostice

Forma studia: prezenční kombinovaná distanční

Téma závěrečné práce:

Digitální mamografie a tomosyntéza – srovnání radiační dávky

Žadatel ve FNOL koná odbornou praxi:

ANO na pracovišti: _____ v termínu od: _____ do: _____

NE

Žadatel je zaměstnancem FNOL:

ANO na pracovišti: _____

NE

Pracoviště FNOL dotčená průzkumem: Radiologická klinika, oddělení mamární diagnostiky

Účel žádosti:

- sběr dat/zjišťování informací pro zpracování diplomové/bakalářské práce
 sběr dat/zjišťování informací pro zpracování seminární/odborné práce
 sběr dat/zjišťování informací pro jiný účel: (uveďte):

Požadavek na (zaškrtněte):

V případě, že žadatel potřebuje získat informaci o počtech vyšetření/ošetření a předem má souhlas konkrétního pracoviště, že tato data mu budou poskytnuta vedením tohoto pracoviště bez nutnosti jeho nahlížení do zdravotnické dokumentace pacientů, vyplní oddíl „Ostatní – statistická data“. Jinak vyplní oddíl „Nahlížení do zdr. dokumentace“.

Dotazníková akce pro pacienty FNOL pro zaměstnance FNOL

Počet respondentů, kteří budou vyplňovat dotazník: _____

Termín, kdy proběhne vyplnění dotazníků: od: _____ do: _____

K vyplnění žádosti je nutno doložit vzor vašeho dotazníku.

Nahlížení do zdravotnické dokumentace

Předpokládaný počet kusů zdravotnické dokumentace, do které bude žadatel nahlížet: 100

Termín, ve kterém bude žadatel nahlížet do zdravotnické dokumentace: od: 1.12.2020 do: 30.6.2021

Přesná specifikace co bude žadatel vyhledávat ve zdravotnické dokumentaci: Radiační dávky obdržené při screeningovém vyšetření prsu digitální mamografií a tomosyntézou

Při nahlížení do zdravotnické dokumentace bude do každé dokumentace vložen formulář Fm-MP-G015-05-NAHLED-001 Záznam o nahlédnutí do zdravotnické dokumentace pro účely výzkumu/studie.

Ostatní

kazuistika – počet:

vedení rozhovoru s pacientem FNOL – počet pacientů: _____

vedení rozhovoru se zaměstnancem FNOL – počet zaměstnanců: _____ povolání: _____

K vyplněné žádosti je nutno doložit vzor rozhovoru (orientační okruh otázek).

statistická data – informace o počtech např. zdravotnických výkonů, vyšetření, určité agendy (např. porodnost), přístrojích

jiné (specifikujte):

Za které období budou data zjišťována: 01/2018-12/2020

Kdy proběhne sběr dat žadatelem: od: 1.12.2020 do: 30.6.2021

Přesná specifikace co bude žadatel zjišťovat: Jak se liší obdržená dávka při digitální mamografii a tomosyntéze

Způsob zveřejnění závěrečné/seminární práce: Diplomová práce bude uveřejněna a dohledatelná na internetových stránkách školy. Pevné výtisky budou odevzdány státnicové komisi k posouzení.

Budete FNOL uvádět jako „zdroj dat“ ve své práci? ANO NE

Poučení:

Žadatel souhlasí se zpracováním jeho osobních údajů dle zásad GDPR pro účely evidence této žádosti. Zavazuje se zachovat mlčenlivost o skutečnostech, o nichž se dozví v souvislosti s prováděným výzkumem a sběrem dat/informací.

Žadatel (datum podpis): Fryčáková

Schválil (datum podpis): 12.2.2021 

Ing. Bc. Andrea Drobiličová
Náměstkyně nelékařských oborů
Fakultní nemocnice Olomouc®

Poznámky: