

UNIVERZITA PALACKÉHO V OLMOUCI

FAKULTA ZDRAVOTNICKÝCH VĚD

Ústav porodní asistence

Lucie Kosterová

**Diastáza přímých břišních svalů v těhotenství a po porodu**

Bakalářská práce

Vedoucí práce: doc. PaedDr. Miroslav Kopecký, Ph.D.

Olomouc 2022

Prohlašuji, že jsem bakalářskou práci vypracovala samostatně a použila jen uvedené bibliografické a elektronické zdroje.

Olomouc 28. dubna 2022

.....

podpis

Chtěla bych poděkovat vedoucímu mé bakalářské práce, doc. PaedDr. Miroslavu Kopeckému, Ph.D., za odborné vedení a za cenné rady, podněty a připomínky. Děkuji také všem ostatním za pomoc, kterou mi poskytli při tvorbě této práce, a celé své rodině za podporu.

## ANOTACE

- Typ práce:** bakalářská
- Téma práce:** Diastáza v průběhu těhotenství a po porodu - příčiny, důsledky, prevence
- Název práce v Čj:** Diastáza přímých břišních svalů v těhotenství a po porodu
- Název práce v Aj:** Distasis of rectus abdominis muscles during pregnancy and after childbirth
- Datum zadání:** 2021-11-30
- Datum odevzdání:** 2022-04-28
- VŠ, fakulta, ústav:** Univerzita Palackého v Olomouci  
Fakulta zdravotnických věd  
Ústav porodní asistence
- Autor:** Kosterová, Lucie
- Vedoucí:** doc. PaedDr. Miroslav Kopecký, Ph.D.
- Oponent:** Mgr. Romana Klášterecká, Ph.D.
- Abstrakt v ČJ:** Přehledová bakalářská práce se zaměřuje na aktuální poznatky o diastáze přímých břišních svalů během těhotenství a po porodu. Sumarizuje informace o anatomické stavbě břišní stěny, hlubokém stabilizačním systému a jeho změnách v průběhu těhotenství a po porodu. Práce využívá nejnovější recenzované přehledové články a studie ze zahraničí a shrnuje poznatky o příčinách, důsledcích, prevenci a možnostech léčby diastázy. Použité informace byly čerpány z on-line databází EBSCO, Google Scholar a PubMed a bylo použito celkem 30 odborných publikací, 7 odborných knih a 1 webová stránka.
- Abstrakt v AJ:** This review bachelor thesis is focusing on summarising up to date information about diastasis of rectus abdominis muscles during pregnancy and after childbirth. The thesis summarizes information about anatomy of abdominal wall, deep stabilization system and their changes during pregnancy and after childbirth. The thesis uses the newest reviewed articles and studies from abroad and summarizes knowledge about the causes, consequences, prevention and treatment options of diastasis. All of the research conclusions were obtained from on-line

databases like EBSCO, Google Scholar and PubMed, and there were a total of 30 professional journals, academic publications and 1 website.

**Klíčová slova v ČJ:** diastáza, přímý břišní sval, hluboký stabilizační systém, těhotenství a období po porodu, příčiny, důsledky, prevence, léčba

**Klíčová slova v AJ:** diastasis, rectus abdominis muscle, deep stabilization system, pregnancy and postnatal period, causes, consequences, prevention, treatment

**Rozsah práce:** 41 stran / 0 příloh

# OBSAH

ÚVOD.....	7
1 POPIS REŠERŠNÍ ČINNOSTI.....	9
2 ANATOMIE.....	11
2.1 Anatomie břišní stěny .....	11
2.2 Anatomie pánve .....	13
2.3 Hluboký stabilizační systém .....	14
3 DIASŤAZA V TĚHOTENSTVÍ A PO PORODU .....	18
3.1 Příčiny vzniku .....	18
3.2 Rizikové faktory .....	19
3.3 Klasifikace .....	20
3.4 Diagnostika .....	21
3.5 Důsledky .....	23
3.6 Léčba.....	24
3.6.1 Konzervativní léčba.....	25
3.6.2 Chirurgická léčba.....	30
3.7 Prevence.....	31
4 VÝZNAM A LIMITACE DOHLEDANÝCH POZNATKŮ .....	33
ZÁVĚR.....	34
REFERENČNÍ SEZNAM.....	36
SEZNAM OBRÁZKŮ .....	41

## ÚVOD

Těhotenství je obdobím mnohých změn, během kterých v délce devíti měsíců přichází na svět nový lidský život. Ženské tělo, aby se rostoucímu plodu přizpůsobilo, prochází hormonálními, biomechanickými a strukturálními změnami. Jednou z nejběžnějších úprav je rozvolňování vazivové lišty mezi přímými břišními svaly (m. rectus abdominis) a jejich oddálení až na velikost rostoucího plodu a dělohy, která se fyziologicky po porodu spontánně upraví (Werner a kol., 2019).

Jednou z nejrozšířenějších komplikací, objevující se v těhotenství i po porodu, je diastáza přímých břišních svalů (DRAM), která lze definovat jako rozestup těchto svalů obecně větší než 2 prsty nebo 2 cm s typickou „stříškou“ na břišní stěně. V důsledku zvyšování nitrobřišního tlaku a dlouhodobého stresu, působícího na linea alba, dochází k DRAM během třetího trimestru těhotenství a až téměř polovina žen se s ní setkává bezprostředně po porodu (Saleem a kol., 2021).

Ženy s DRAM si v těhotenství často stěžují na bolesti v bederní části zad, které mohou být zapříčiněny změnami držení těla, sníženými silami a funkcemi břišní stěny a nestabilním hlubokým stabilizačním systémem. Právě ten ovlivňuje ne jeden systém, ale celý řetězec svalů. Při jeho insuficienci dochází ke svalové nerovnováze, která vede k následnému přetěžování a nedostatečné ochraně jednotlivých oblastí tohoto systému. Dalšími příznaky, objevující se převážně před a po porodu, proto mohou být močová inkontinence, nestabilita trupu a pánve a prolapsy pánevních orgánů (Špringrová a kol., 2012, Jessen a kol., 2019).

Přestože se o diastáze v dnešní době mluví čím dál tím častěji, ve studiích je stále poměrně málo informací jak o jejich důsledcích, tak o rizikových faktorech, a ještě více hypotéz panuje kolem témat prevence a léčba. Mezi běžná řešení patří konzervativní terapie či chirurgická léčba. Konzervativní terapii primárně poskytuje fyzioterapeut, využívající různorodé metody rehabilitace, které zatím nebyly sjednocené do jednoho léčebného postupu, a poté přistupuje lékař, řešící tuto problematiku chirurgicky (Werner a kol., 2019).

V souvislosti s přibývajícím novými výzkumy a častějšími výskyty žen, zabývajících se tímto problémem je možné položit si otázku: Jaké jsou aktuální poznatky o příčinách, důsledcích a možnostech léčby DRAM?

Hlavním cílem bakalářské práce je sumarizovat a předložit dohledané publikované informace týkající se problematiky diastázy přímých břišních svalů v těhotenství a po porodu.

Cíl bakalářské práce je specifikován třemi dílčími cíli:

**Cíl 1:** Předložit aktuální dohledané poznatky o stavbě břišní stěny a hlubokého stabilizačního systému páteře.

**Cíl 2:** Předložit aktuální dohledané poznatky o příčinách vzniku DRAM.

**Cíl 3:** Předložit aktuální dohledané poznatky o možnostech léčby a prevence DRAM.

#### **Vstupní literatura:**

PROCHÁZKA, M. a kol. Porodní asistence. Praha: Maxdorf, 2020. 792 s. ISBN 978-80-7345-618-4.

ROZTOČIL, A. a kol. Moderní porodnictví. Praha: Grada Publishing, a.s., 2017. 656 s. ISBN 978-80-247-5753-7.

NAŇKA, O. a M. ELIŠKOVÁ. Přehled anatomie. Praha: Galén, 2019. 416 s. ISBN 978-80-7492-450-7.

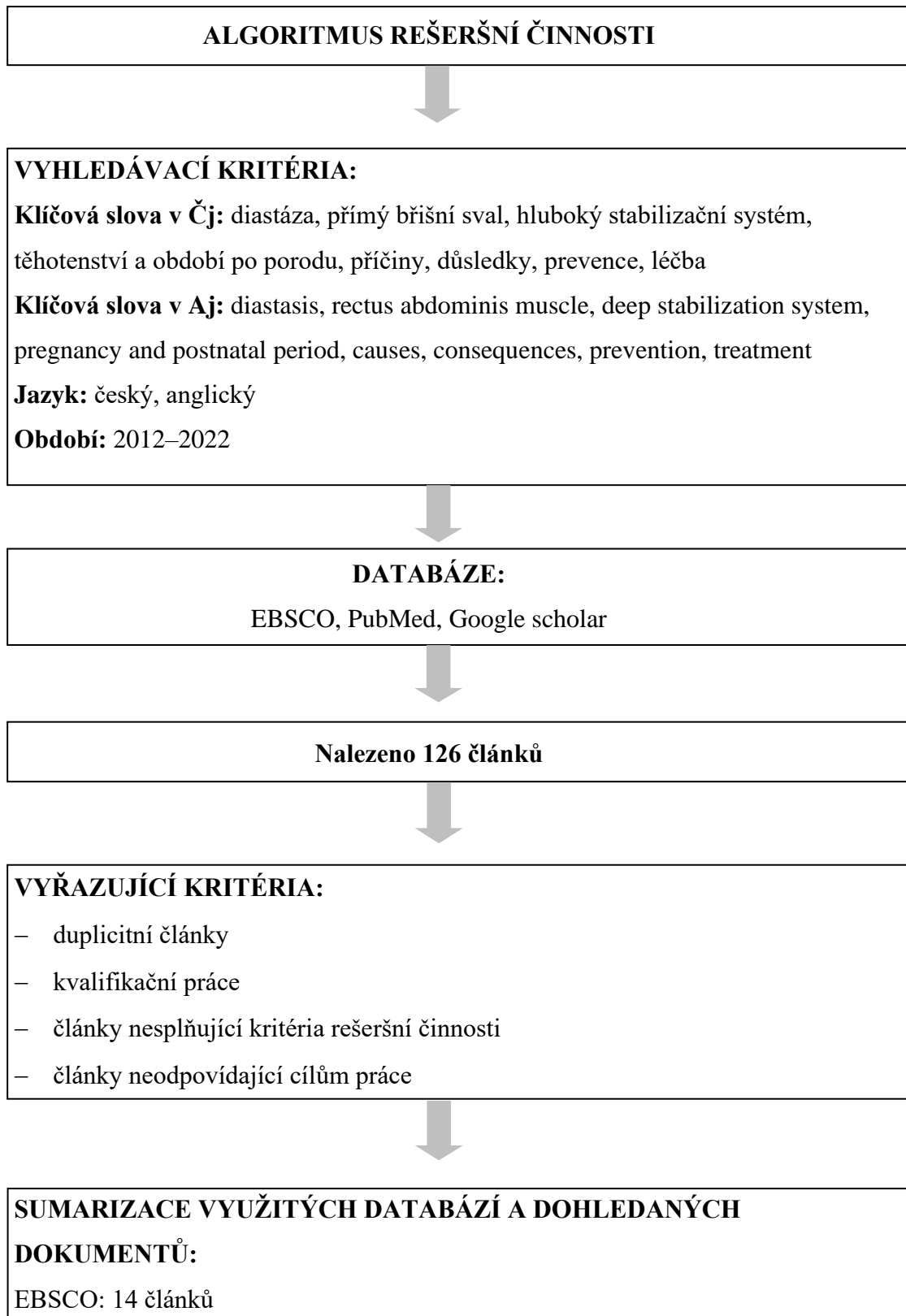
ČIHÁK, R. a kol. Anatomie. Praha: Grada Publishing, a.s., 2016. 552 s. ISBN 978-80-247-3817-8.

ČIHÁK, R. a kol. Anatomie. Praha: Grada Publishing, a.s., 2016. 512 s. ISBN 978-80-247-4788-0.



# 1 POPIS REŠERŠNÍ ČINNOSTI

Pro rešeršní činnost byl využit standardní postup vyhledávání s použitím vhodných klíčových slov a jejich variant. Pro formulaci dotazu byly použity booleovské operátory.



PubMed: 8 článků  
Google scholar: 8 článků



**SUMARIZACE DOHLEDANÝCH PERIODIK A DOKUMENTŮ:**

Advences in Rehabilitation – 1 článek  
Archive of Gynecology and Obstetrics – 1 článek  
British Journal of Surgery – 1 článek  
British Journal of Sports Medicine – 1 článek  
Case Reports in Clinical Medicine – 1 článek  
Current Women's Health Reviews – 1 článek  
Frontiers in Surgery – 1 článek  
Ginekologia Polska – 1 článek  
Hernia – 1 článek  
Indian Journal of Public Health Research & Development – 1 článek  
International Journal of Physiotherapy and Research – 1 článek  
International Urogynecology Journal – 2 články  
Journal of Family & Reproductive Health – 1 článek  
Journal of Orthopaedic & Sports Physical Therapy – 2 články  
Journal of Women's Health Physical Therapy – 1 článek  
Manual Therapy – 2 články  
Medical Herald of the South of Russia – 1 článek  
New Zealand Journal of Physiotherapy – 1 článek  
Physiotherapy – 3 články  
Physical Therapy – 2 články  
Quantitative Imaging in Medicine and Surgery – 1 článek  
Seminars in Plastic Surgery – 1 článek  
Surgery – 1 článek  
Surgical Endoscopy – 1 článek



**Pro tvorbu teoretických východisek bylo použito 30 dohledaných článků, 7 odborných knih a 1 webová stránka.**

## 2 ANATOMIE

### 2.1 Anatomie břišní stěny

**Břišní svaly** tvoří mezi hrudním košem a pánví stěnu břišní dutiny (Obrázek 1). Dle umístění se rozdělují do tří skupin na svaly ventrální, laterální a dorsální. Všechny tyto svaly jsou inervovány z lumbálních nervů a nervů mezižeberních.

Do první skupiny zpevňující hlavně přední břišní dutinu patří **svaly přímé břišní** (*m. rectus abdominis*) a **sval jehlancový** (*m. pyramidalis*). Už podle názvu je sval přímý břišní veden kaudálně jako podélný pás při bílé čáře (*linea alba*) začínající na chrupavčitém konci 5.–7. žebra a na mečovitém výběžku (*processus xiphoideus*), a upínající se na kost stydkou (*os pubis*) mezi symfýzou (*symphysis pubica*) a hrbolkem kosti stýdké (*tuberculum pubicum*). Kolmo na sval vedou 3 šlachové příčky (*intersectiones tendinae*), jedna z nich je v úrovni pupku a dva pruhy jsou nad ní. Přímý sval je nejenom svalem výdechovým, ale také flektuje při fixování hrudníku sklon pánve a společně s dalšími svaly spolupůsobí na tvorbě břišního lisu, kterému rozumíme jako tlak břišních svalů udržující orgány v anatomické poloze a podporující správnou funkci střev. Před tímto svalem je kaudálně uložený *m. pyramidalis*. Jde pouze o malý sval, vývojový rudiment, připomínající tvarem trojúhelník a upínající se na *os pubis*, který spíše zpevňuje pochvu přímých svalů břicha. Právě díky tomu, že je považován za zbytek svalu, může u některých lidí i chybět (Čihák a kol., 2016, Naňka a kol., 2019).

Další skupinou jsou svaly laterální, společně s ventrálními zpevňují přední stěnu břišní a podílejí se také na břišním lisu. Tvoří ji tři široké svaly, které jsou zde uloženy ve vrstvách. Jedná se o **zevní šikmý sval břišní** (*m. obliquus externus abdominis*), přecházející směrem seshora dolů a dopředu ve stříbřitou šlachy aponeurózu, která se upíná do *linea alba*, na hřeben kyčelní (*crista iliaca*) až k tříselnému vazu (*lig. inguinale*), dále **vnitřní šikmý sval břišní** (*m. obliquus internus abdominis*) a nejhluběji uložený sval této skupiny, **příčný sval břišní** (*m. transversus abdominis*), o nichž bude více popsáno v následující části zabývající se hlubokým stabilizačním systémem páteře (HSSP).

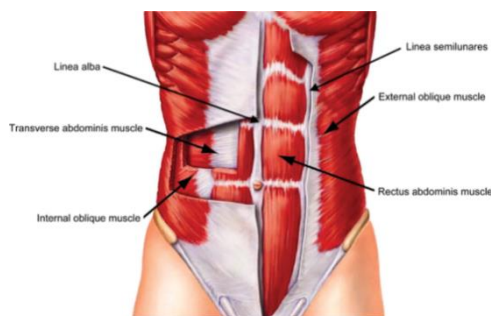
Poslední skupinou svalů spojených s páteří jsou dorsální, mezi něž patří jediný sval, a to **bederní čtvercový sval** (*m. quadratus lumborum*). Jedná se o plochý sval ovlivňující polohu žeber, páteře a pánve. Začíná od kosti kyčelní a upíná se na 12. žebro, které fixuje a tím umožňuje oporu bránice při kontrakci (Čihák a kol., 2016, Naňka a kol., 2019).

Součástí břišní stěny jsou také **fascie břicha**. Na povrchu podkožního vaziva se vyskytuje zahuštěná vrstva, označená jako Camperova vrstva vaziva, dle Čiháka a kol. (2016) se jedná pouze o vrstvu nikoli o fascii. Naopak za fascie břicha považuje např. Scarpovou fascii

(*fascii abdominalis subcutanea*), zvanou podle italského lékaře. Ta se nachází ve dvou třetinách tukového podkožního vaziva, které rozděluje na povrchovou a hlubší část. V úrovni pupku neurčitě mizí, ale ve své kaudální části pod pupkem je naopak zřetelně vytvořená a upíná se do fascií stehna a na hráz (*perineum*) (Čihák a kol., 2016).

Šikmý sval zevní břišní je v celém rozsahu kryt fascií (*fascie abdominis superficialis*), která přirůstá na kyčelní hřeben, přední horní trn kosti kyčelní (*spina iliaca anterior superior*), tříselný vaz a na linea alba. Poslední tenkou vrstvou, překrývající sval příčný a břišní svaly převrácené do vnitřní dutiny, je fascia transversalis, která se prostírá až k pobřišnici (*peritoneum*). Fascie, která z ní pokračuje, vystýlá pánevní dno – fascia diaphragmatis pelvis superior (Čihák a kol., 2016, Naňka a kol., 2019).

**Bílá čára neboli linea alba**, jako další důležitá část břicha zobrazena na obrázku 1, je tuhá vazivová stříbřitá linie bez cév, začínající ve střední čáře od mečovitého výběžku a končící ve sponě stydké. Obsahuje vysoce organizovaná kolagenová vlákna, která pokračují z přímých pochev aponeuróz břišního svalu, a je považována za nejdůležitější strukturu pro stabilitu přední břišní stěny. Téměř v polovině její délky se vyskytuje pupeční jizva, pomocí ní lze rozdělit břišní stěnu na kraniální část, supraumbilikální, též zvanou jako přechodná zóna, ve které aponeuróza břišních svalů příčných, zevních a vnitřních šikmých přechází do přímého břišního svalu. Její kaudální část, infraumbilikální, vede od pupku ke sponě stydké. Tato oblast má větší množství příčných vláken, tudíž více odolává napětím působícím na linea alba a během těhotenství dokáže vydržet delší dobu natahování při rostoucí děloze. Funkcí linea alba je udržovat svaly břicha ve vzájemné blízkosti a zajišťovat podporu břišních útrob (Čihák a kol., 2016, Lee a kol., 2016, Werner a kol., 2019). V době těhotenství dochází k dilataci břišní stěny, tkáň se dokáže působením sil a tlaku roztáhnout do stran a vlivem zvýšených hladin hormonů, zejména estrogenů a progesteronu měnit i pigmentace. Z bílé čáry se stává tzv. černá (*linea nigra*) (Procházka a kol., 2020).



**Obrázek 1.** Anatomie břišní stěny (Nahabedian a kol., 2018)

Těsně pod polovinou *linea alba* se na břišní stěně nachází zeslabené místo, jizva pupeční neboli pupek (*umbilicus*). V nitroděložním životě jí procházely dvě tepny (*aa. umbilicales*) a jedna žíla (*v. umbilicalis*) a po narození se přeměnily ve vazivové pruhy. Dnes je místem častého vzniku kýl. Kůže je zde tenká a vkleslá jako pupeční jamka, vytvářející nepravidelný hrbolek – papilu pupeční a krytá zesílenými pruhy fascií (*fascia umbilicalis*) (Čihák a kol., 2016).

## 2.2 Anatomie pánve

Spojením **kosti křížové** (*os sacrum*) s oběma **kostmi pánevními** (*ossis coxae*), vazy a sponou stydkou vzniká pevný kruh, **pánev** (*pelvis*). Její tvar i postavení souvisí se vzpřímeným držením těla člověka, pohybu končetin i trupu. Ženská pánev se od té mužské morfologicky liší a vykazuje prvky sexuálního dimorfismu. Na rozdíl od mužské je daleko širší, méně masivní s hladkým povrchem a prostornější k plnění funkci porodních cest. Také postavení jamky kyčelního kloubu (*acetabulum*) i lopat kosti kyčelní (*ala ossis ilii*) směřují odlišně. *Acetabulum* laterálně a lopaty horizontálně, což ovlivňuje rozdílný způsob chůze. Spona stydká je oproti mužům užší, stydký pahorek více vystupuje na povrch těla, tělo stydké kosti má čtyřúhelníkový tvar a kost křížová je daleko kratší, vyklenutější a širší (Čihák a kol., 2016, Procházka a kol., 2020).

Kostěná část pánve je ve středu našeho těla. Můžeme ji pomocí *linea terminalis* rozdělit na velkou a malou, zvanou porodnickou. Kostěná část se skládá ze dvou kostí pánevních, které vzniknou splynutím kostí kyčelních, sedacích a stydké, dále z kosti křížové, která je složena z pěti obratlů a stydké kosti. Ventrálně se napojují na sponu stydkou a dorzálně pomocí křížokyčelnímu kloubu (*articulatio sacroiliaca*) (Roztočil a kol., 2017). Pohyby tohoto kloubu jsou předozadní, v případě, že by došlo ke změně hybnosti, nastanou bolestivé obtíže. Dle Čiháka a kol. (2016) se při vyšetření páteře na tento bod často zapomíná.

**Spona stydká** je chrupavčité spojení pánevních kostí. Je tvořena sponovými plochy (*facies symphysiales*), držícími k sobě díky vložené chrupavčité destičce (*discus interpubicus*), která na zadním okraji vytváří nízskou hranu (*eminentia retropubica*), u žen hmatnou per vaginam. Jde o velmi pevné spojení, zesílené vazy, které dokážou i při roztržení spony stydké udržet spojení obou pánevních kostí. Na horním okraji se nachází horní stydký vaz (*lig. pubicum superius*) a na opačné straně dolní stydký vaz (*lig. pubicum inferius*). Vlivem hormonů je spona stydká v době těhotenství řidší a prosáklejší, společně s křížokyčelním kloubem se v závěru těhotenství rozestupuje a tím se připravuje pro průchod novorozence porodním kanálem (Čihák a kol., 2016, Procházka a kol., 2020).

**Vazy pánve** (*ligamenta pelvis*) jsou silnými kolagenními vazivou spojující kosti pánevní s páteří (*columna vertebralis*), mezi něž patří vaz křížohrbolový (*lig. sacrotuberale*), vaz křížotrnný (*lig. sacrospinale*) a tříselný vaz. Jak již ze samotných názvů vyplývá, tak vaz křížohrbolový sbíhá od hrbolu kosti sedací (*tuber ossis ischii*) k okraji kosti křížové a kostrče (*os coccygis*) a vaz křížotrnný od trnu sedacího (*spina ischiadica*). Oba tyto vazy ohraničují dva otvory – velký a malý sedací otvor (*foramen ischiadicum majus et minus*), jimiž vystupují svaly, cévy a nervy. Vaz, který není pravým vazem, ale je aponeurózou břišních svalů, je tříselný vaz, procházející mezi předním horním trnem kosti kyčelní a hrbolem stydkým (Čihák a kol., 2016, Procházka a kol., 2020).

V neposlední řadě důležitou součástí pánve jsou také svaly. Svaly pánve vytváří dvě skupiny – **svaly pánevního dna** (*diaphragma pelvis*) a **svaly hráze** (*mm. perinei*). Obě skupiny plní důležitou úlohu. Společně uzavírají pánevní východ, fixují břišní a pánevní orgány, v těhotenství podepírají rostoucí dělohu, podílejí se na močení i defekaci a při porodu podporují hlavičku plodu.

Svaly hráze obsahují močopohlavní komplex (*diaphragma urogenitale*) a svaly přiložené k zevním pohlavním orgánům. *Diaphragma urogenitale* je trojúhelníková ploténka, která se nachází mezi okraji spony stydké a hrboly kosti sedací. Skrz ni prochází močová trubice, pochva, cévy a je složena z hlubokého a povrchového příčného hrázového svalu. Do skupiny svalů ležící povrchově patří *m. ischiocavernosus*, *bulbospongiosus*, *sphincter ani externus*, *compressor urethrae* a *m. sphincter urethrovaginalis*. Některé tyto svaly hráze a pánevního dna se upínají do šlašitého středu (*centrum perinei*). Při kontrakci jim to umožní vytvářet pevný úponový bod pro stabilitu a pevnost pánve (Čihák a kol., 2016, Procházka a kol., 2020).

### 2.3 Hluboký stabilizační systém

Souhra svalů hlubokého stabilizačního systému páteře (HSSP) zajišťuje stabilizaci neboli zpevnění páteře během vykonávaných pohybů. Tyto svaly se dokážou aktivovat během kteréhokoliv zatížení, ať už se jedná o pohyb pouze statického zatížení, což znamená vleže, vsedě či stojí, nebo jde o cílený pohyb dolních, horních končetin, hlavy nebo trupu apod. Stabilizace HSSP je děj automatický a nepodílí se na něm jeden sval, ale rovnou celý svalový řetězec.

HSSP zahrnuje funkční stabilizační svaly a lokální svaly páteře. Jedná se o tyto svaly: **příčné břišní svaly**, **bránice**, **svaly dna pánevního**, **vnitřní šikmé břišní svaly** a **rozeklané svaly bederní páteře** (*mm. multifidi*), jednotlivé svaly jsou více rozebrány v následných odstavcích.

Pro správné fyziologické zapojení a udržení rovnováhy v úseku bederní části hrají důležitou roli hlavně svaly dorzální a ventrální. Ventrální část zahrnuje svaly břišní, společně s bránicí a pánevním dnem stabilizují páteř z přední strany. Naopak hluboké extenzory trupu a konkrétně rozeklané svaly zařazujeme do dorzální části. U obou těchto stran je potřebná koaktivace pro fyziologicko-morfologický vývoj páteře, správnou funkční souhru a prostřednictvím fasciálního systému také pro rotační a laterální stabilizaci bederní páteře (Špringrová a kol., 2012).

**Příčný břišní sval** se řadí mezi hluboké postranní břišní svaly. Začíná od vnitřních ploch chrupavek 7.-12. žebra, pokračuje podél okraje hlubokého listu fascie thorakolumbální, dále kaudálně od hřebenu kyčelní kosti a laterálním úsekem tříselným vazem. Od těchto začátků probíhají svalové snopce příčně jako široký pás, jdou k vnitřnímu okraji přímého břišního svalu a přechází do aponeurózy příčného svalu a do linea alba. Dolní okraj aponeurózy splývá s šikmým vnitřním svalem a přechází v tříselný úpon (*falx inguinalis*) do tříselného kanálu. Kaudální hranice, ve které končí aponeurózy vnitřních šikmých a příčných břišních svalů, se nazývá linea arcuata. Vlivem napětí břišních stěn se účastní na vytváření břišního lisu, dýchacích pohybech břišní stěny a rotací trupu (Čihák a kol., 2016, Naňka a kol., 2019).

**Bránice** (*diaphragma*) je plochý inspirační sval dvojité kopulovité klenby, který odděluje dutinu hrudní od břišní. Jeho pravá klenba je vyklenutá až do výše 4. mezižebří a levá do výše 5. mezižebří. Střed bránice (*centrum tendineum*) je promítán až k mečovitému výběžku a podle začátku svalových snopců se rozděluje na tři oddíly: pars lumbalis odstupující od bederních obratlů, pars costalis jdoucí od vnitřních ploch žeber a pars sternalis od sternu. Kromě funkce inspirační zastává i důležitou funkci stabilizační. Pomocí nitrobřišního tlaku dokáže ovlivnit bederní lordózu, konfiguraci páteře i pohyb žeber (Špringrová a kol., 2012, Čihák a kol., 2016).

**Vnitřní šikmý sval břišní** patří mezi střední vrstvu břišní stěny laterálních svalů. Na rozdíl od vnějšího šikmého svalu probíhá mediálně dopředu a přechází v aponeurózu vnitřního šikmého svalu. Začíná od okraje thorakohumerální fascie, od hřebenu kyčelního a laterální částí od tříselného vazy. Upíná se šikmo od spina iliaca anterior superior na 10.–12. žebro, aponeurosis m. obliqui interni na linea alba a dolním okrajem srůstá s aponeurosis m. transversis ve falx inguinalis. Podílí se na spoluvytváření břišního lisu, předklání páteř během oboustranné kontrakce a stáčí páteř na tu stranu, kde působí jednostranná kontrakce (Čihák a kol., 2016, Naňka a kol., 2019).

**Rozeklané svaly bederní páteře** jsou svaly upínající se od druhého krčního obratle až po kost křížovou a patřící do systému transversospinálního, který je součástí čtvrté hluboké

vrstvy svalů (*m. erector trunci*). Snopce rozeklaných svalů spojují bederní obratle jak mezi sebou, tak s kostí křížovou. Při oboustranné kontrakci dochází k napřímení páteře a při jednostranné se páteř naopak otáčí a uklání (Čihák a kol., 2016, Naňka a kol., 2019).

Na stavbě **svalů pánevního dna** se podílí v HSSP především řitní zdvihač (*m. levator ani*) a sval kostrční (*m. coccygeus*). Diaphragma pelvis představuje tvarem mělkou nálevku se základnou připojenou na stěnách malé pánve, kaudálně se sbíhající k průchodu konečníku a funkčně podepírající orgány malé pánve. Přispívá do spolutvorby břišního lisu a inspirační fáze klidového dýchání (Roztočil a kol., 2017). *M. levator ani* je složen z pars pubica, která začíná na přední straně od kosti stydké nazývané svalem stydkokostrčním (*m. pubococcygeus*), a od kosti kyčelní z pars iliaca, označené svalem kyčlokostrčním (*m. iliococcygeus*). Jedná se o svalový komplex snopců, které se podílí na tvorbě pánevního uzávěru po stranách ventrálních a bočních částí nálevkovité diaphragma pelvis. K dalšímu doplnění pánevního dna přispívá sval kostrční, vějířovitě odstupující od trnů kostí kyčelních a ligament sacrospinale až po okraje kostrče a pátý segment kosti křížové, a fascie, pokrývající oba tyto svaly jak na straně vnitřní, pánevní označené jako fascia diaphragmatis pelvis superior, tak na straně vnější, hrázové jako fascia diaphragmatis pelvis inferior. Mimo jiné svaly pánevního dna brání břišním orgánům k jejich prolapsu, udržují správné postavení pánve a přispívají k úpravám nitrobřišního tlaku (Špringrová a kol., 2012, Čihák a kol., 2016, Roztočil a kol., 2017).

Stabilizace páteře je vědomý pohyb. Nejprve se zapojí hluboké extenzory, následně se kontrahují svaly povrchové. Bránice, svaly břišní, svaly pánevního dna i sklon pánve zajišťují zvýšení nitrobřišního tlaku, tím zabrání průniku útrob do pánevního otvoru a zachovávají kaudální postoj hrudníku. Při insuficienci zapojení svalů během stabilizační funkce může dojít ke svalové nerovnováze, následně k přetěžování a nedostatečné ochraně jednotlivých oblastí páteře během pohybu, při působení vnějších sil či při statickém zatížení. Špringrová a kol. (2012) předpokládá, že díky nestabilitě HSSP vznikají vertebrogenní potíže, které vedou k nepřiměřenému zatěžování vazů a kloubů páteře. Mohou vznikat akutní i chronické bolesti zad a dysfunkce (Špringrová a kol., 2012).

Během těhotenství se na správnou stabilizaci klade ještě o něco vyšší důraz. Následkem růstu plodu a zvětšování dělohy se mění biomechanické poměry těla žen, které vedou ke změnám jejich rovnováhy a postury. Dochází k posunu těžiště a držení těla, osa těla se klene ventrálně a horní část trupu naopak dorzálně, aby zajistila rovnováhu. Funkce bránice, která nemá jen inspirační vlastnosti, ale také zásadní funkci posturální a význam pro stabilizaci osy, začne být omezena. Břišní svaly, patřící mezi důležité stabilizátory páteře, začnou být oslabeny. Při insuficienci svalů břišních přímých, příčných a šikmých vnějších i vnitřních se velmi často



může vytvořit diastáza přímých břišních svalů doprovázející především těhotné ženy (Špringrová a kol., 2012, Kobrová a kol., 2017).

Ventrální posunutí těžiště a oslabení svalů břišní stěny vede k hyperlordóze bederní páteře, přetížení zádových svalů, oslabení svalů gluteálních a k anteverzi pánve. Mohou se objevovat i pánevní nerovnosti, takové dysfunkce pánevního dna zahrnují především prolapsy pánevních orgánů, močovou inkontinenci a sexuální dysfunkci. Síla pánevních svalů klesá během těhotenství a v šestinedělí hlavně vlivem anatomických změn. Diastáza a dysfunkce pánevního dna jsou běžnými stavy vyskytující se často souběžně. Více jak u 60 % žen byl výskyt potvrzen. Naproti tomu stojí nové studie, které uvádí názor, že jejich přítomnost nepřináší žádné větší pravděpodobnosti v souvislosti s oslabením sil svalů pánevního dna. Ve výsledku bylo zjištěno, že neexistuje jasná korelace mezi diastázou a dysfunkcí pánevního dna, doporučuje se ovšem provést další případové studie, neboť i tato měla jistá omezení jako je nepřesná diagnostická kritéria (Wang a kol., 2020, Qu a kol., 2021).

### 3 DIASTÁZA V TĚHOTENSTVÍ A PO PORODU

Těhotenství je považováno za nejdůležitější fázi a úžasné období života žen. Je pozoruhodné, jak se během 280 dnů tedy 10 lunárních měsíců vyvine nový lidský život. V ženském těle dochází k mnoha úpravám a jejich organismus se musí vyrovnávat se všemi změnami, aby se rostoucímu plodu přizpůsobil. Změny v těhotenství i po porodu mohou být anatomické, fyziologické i biochemické, jsou ovšem reverzibilní a často se za několik měsíců po porodu normalizují. Jakým způsobem se ženy s těmito změnami vyrovnávají, závisí na jejich zdravotním stavu, fyzické kondici a osobním postoji i psychice. Během této doby mohou vznikat různá komplikace, mezi něž patří krvácení, záněty, infekce a mnoho dalších, v našem případě vznik diastázy (Werner a kol., 2019, Procházka a kol., 2020).

Diastáza v překladu znamená rozestup neboli oddálení některých částí orgánu. V těhotenství se může nacházet na sponě stydké nebo na přímých břišních svalech (Borscheva a kol., 2021). Tato práce se věnuje diastáze m. rectus abdominis (DRAM) v graviditě a postnatálním období, kterou Achary a kol. (2019) definoval jako stav, kdy dochází k rozestupu svalů přímých břišních podél linea alba (Achary a kol., 2015). Dle celosvětových studií patří mezi nejrozšířenější zdravotnické problémy žen, objevující se především během druhého a třetího trimestru těhotenství a časného období po porodu (Saleem a kol., 2021). Nejedná se pouze o problematiku řešenou v porodnictví, zasahuje i mnohem širší skupiny společnosti. Pro představu, příčiny mohou být jak vrozené, tak získané u mužů, žen a novorozenců. U mužů bývají nejvíce spojeny s nadměrným váhovým přírůstkem, větším obvodem břicha, vyšším věkem, nesprávně zapojeným středem těla při silových trénincích, se syndromem HIV lipodystrofie a kýly (Barbosa a kol., 2013, Chiarello a kol., 2013). U novorozenců se s ní setkáváme v důsledku snížené aktivity břišních svalů, obvykle však spontánně vymizí (Michalska a kol., 2018).

#### 3.1 Příčiny vzniku

Diastáza je stav charakteristický pro vyčnívající střední linii důsledkem zvýšeného nitrobřišního tlaku. Dochází k ní při nadměrné distenzi a ztenčení přední břišní stěny. Přímý břišní sval v těhotenství není schopen pevně držet břišní stěnu. Navíc elastické vlastnosti kolagenu způsobují vlivem vysokého napětí v místě linea alba rozestup a jednotlivé části se od sebe oddálí a jdou do stran. Takto vzniklá zvětšená šířka podél bílé čáry se v klasifikaci hodnotí

jako mezipřímá vzdálenost (inter-rektální, IRD), která je kryta pouze kůží, peritoneem, ztenčenou fascií a tukem (Acharry a kol., 2015, Roztočil a kol., 2017, Mommers a kol., 2017).

Příčinou diastázy v těhotenství jsou hormonální, biomechanické a strukturální změny. Díky rostoucí děloze se mění tvar břicha a postavení páteře, prohlubuje se bederní lordóza, která má za následek zvětšení vzdálenosti mezi úpony a tím nastává vyšší laxicita pojiva (Michalska a kol., 2018, Barbosa a kol., 2013). Gruszczyńska a kol. (2021) ve své studii tvrdí něco jiného. Podle ní má za hlavní příčinu vzniku DRAM vliv špatné pohybové návyky. Ženy v dnešní době buď příliš málo žijí aktivním životem, anebo naopak příliš trénují monotónními a často špatně prováděnými cviky (Gruszczyńska a kol., 2021).

Výskyt diastázy v druhém trimestru vykazuje 27 % žen, ve třetím 66 % (Chiarello a kol., 2013). Mommers a kol. (2017) ve své studii upozorňuje na podobnost s ventrální kýlou, která nese shodné znaky – bolesti zad, kosmetické potíže a fyziologické problémy, což způsobuje častou chybnou klasifikaci onemocnění a potenciální špatné zacházení. Werner a kol. (2019) u DRAM uvádí zcela jasně odlišující faktory od této problematiky, kterými jsou nepřítomnost kýlního vaku, intaktní linea alba, většinou asymptomatické potíže a nedochází jako při výskytu kýl k uskřínutí neboli zaškrcení střev (Mommers a kol., 2017, Werner a kol., 2019).

### **3.2 Rizikové faktory**

U žen existuje mnoho rizikových faktorů, které přispívají ke vzniku diastázy. Mezi nejčastější z nich patří:

- vyšší věk matky nad 35 let,
- multiparita, zejména pokud měla těhotenství v krátké době po sobě,
- vícečetné těhotenství,
- stavy po císařském řezu,
- rychlý hmotnostní přírůstek v těhotenství,
- vysoká porodní hmotnost plodu,
- ženy s povolenou břišní stěnou či nadměrně roztaženou dělohou vzniklou následkem vícečetného těhotenství, velkého plodu, anebo polyhydramnia,
- zvýšený nitrobřišní tlak, který je nejčastějším faktorem během těhotenství postihující dle Saleema a kol. (2021) 60 % žen po 6 měsících po porodu (Benjamin a kol., 2014, Sperstad a kol., 2016, Roztočil a kol., 2017, Saleem a kol., 2021).

Kromě již zmíněných faktorů i netěhotné ženy se potýkají s problémem zvaný diastáza, a také u nich existují vyšší rizika pro výskyt. V americké studii byla potvrzena vyšší prevalence

u starších žen, které podstoupily hysterektomii až 39 % a 52 % u žen v menopauze s urogynekologickými potížemi (Mota a kol., 2015). Nicméně v době těhotenství je rozšíření rozestupu přímých břišních svalů přece jen vyšší až 70 %, stejně tak bezprostředně po porodu se DRAM objevuje od 32 % do 68 % v oblasti supraumbilikální a infraumbilikální (Michalska a kol., 2018). Údajně se tento problém nikdy úplně nevyřeší a IRD zůstane vždy větší než u nullipar (Iwan a kol., 2014).

Někteří autoři ovšem tvrdí, že rizikové faktory nemají nic společného se vznikem DRAM. V těchto výzkumech, které zkoumali Mota (2015) a Sperstad a kol. (2016) nedošlo k žádné souvislosti mezi rizikovými faktory a těhotnými ženami a ženami až 12 měsíců po porodu. Podle nich věk, přírůstek hmotnosti během těhotenství, hmotnost dítěte při narození, časté zvedání dítěte či těžkých předmětů, obvod břicha ani cvičení v těhotenství nebo až po něm nijak neovlivní přítomnost vzniku diastáze, pouze se může podílet na snížení rizika rozvoje, velikosti a negativních důsledcích. Poněvadž existuje i málo výzkumů pro srovnání, je o to složitější identifikovat konkrétní faktory na přítomnost DRAM a doporučuje se provést další studie (Benjamin a kol., 2014, Mota a kol., 2015, Sperstad a kol., 2016).

### 3.3 Klasifikace

Jestliže překročí vzdálenost mezi přímými břišními svaly fyziologickou hodnotu (obecně větší než 2 cm), pak mluvíme o diastáze. Diastáza lze měřit ve více oblastech linea alba - nad, pod i v úrovni pupku (Chiarello a kol., 2013, Lee a kol., 2016). Klasifikace ovšem není jednotná, kritéria a hraniční hodnoty IRD pro diagnózu DRAM se v literatuře liší. Někteří autoři totiž považují jakoukoli separaci m. rectus abdominis za diastázu, jiní považují vzdálenost větší než 1 cm, 2 prsty nebo 3 cm. Ve většině studií byly použity subjektivní jednotky jako počet prstů, které jsou pro měření špatně reprodukovatelné a kvůli různým hraničním bodům pro diagnózu také nepřesné (Mota a kol., 2015, Barbosa a kol., 2013, Werner a kol., 2019).

Michalska a kol. (2018) ve svém článku shrnula klasifikaci, ve které fyziologické hodnoty linea alba u nullipar činily do 15 mm ve výšce xiphoidního výběžku, 22 mm ve 3 cm nad pupkem a 16 mm ve vzdálenosti 2 cm pod pupkem. Iwan a kol. (2014) ještě dodal, že vzdálenost v úrovni pupku větší než 27 mm je indikací k označení DRAM. V některých starších studiích byla vzdálenost nad 2 prsty podél celé délky linea alba označena za patologickou. Studie Mota a kol. (2015) ovšem poukázala na to, že zvětšená šířka IRD se s věkem stále zvyšuje a několik centimetrů nad pupkem je fyziologicky nejširší. Neexistovala tudíž žádná přesná doporučení (Iwan a kol., 2014, Mota a kol., 2015, Michalska a kol., 2018).

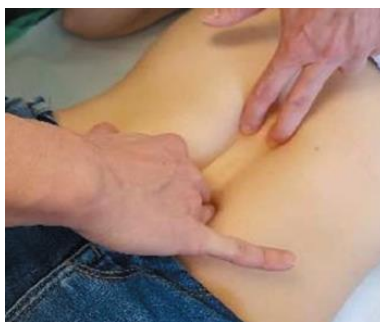V aktuálnějších studiích Tuominen a kol. (2021) uvádí klasifikaci podle Ranney za v souladu s jejími výsledky. Zde DRAM rozdělili dle separace na mírnou, střední a těžkou. Hodnoty mírné se pohybují v rozmezí od 2 do 3 cm, střední od 3 do 5 cm a těžké více jak 5 cm, s kterou se setkáváme jen vzácně (Tuominen a kol., 2021).

Kromě rozestupu přímých břišních svalů mohou ženy na předpokládaný vznik DRAM poukázat i jiné příznaky. Mezi ty nejzřetelnější ukazatele DRAM patří bolesti dolních částí zad, narušená stabilita a pohyblivost trupu, špatné držení těla, bolesti pánve, vystouplé břicho, dysfunkce pánevního dna, stresová inkontinence (při kašli, smíchu, kýčání a fyzické námaze) a trávicí a střevní problémy, více v kapitole o důsledcích DRAM (Sangsawang a kol., 2013, Jessen a kol., 2019, Saleem a kol., 2021).

### 3.4 Diagnostika

Jak už bylo dříve zmíněno, DRAM je poměrně častá a může mít negativní důsledky. V současné době neexistuje mnoho studií, které by zhodnotily různé metody měření. K vyhodnocení šířky DRAM se nejčastěji používají posuvná měřítka, svinovací metry, ultrazvuk a tradiční metoda „šířky prstů“ (palpace). Správné měření a posouzení přítomnosti DRAM je vhodné a klinicky velmi užitečné zejména pro lékaře, aby jejich indikace k zásahům byly oprávněné. Přestože stále chybí jednotná klasifikace, rozšíření o více než 2,2–2,3 cm jsou spojovány s nepříznivými účinky, a tudíž považovány za důvod k řešení (Van de Water a kol., 2016).

Diastázu je možné zachytit již v graviditě, ale testovat se doporučuje 10–14 dní po porodu. Ve většině prevalenčních studií je diagnostika založena na klinickém vyšetření metodou „šířky prstů“ (Obrázek 2). Při takovém palpačním vyšetření je potřeba, aby klientky ležely na zádech s pokrčenými koleny a chodidly na podlaze. Po vyzvání ošetřujícího pomalu zvedaly hlavu a rameno z podlahy a natáhly ruce ke kolenům. Ošetřující poté umístí prsty jedné ruky vodorovně přes střední čáru břicha na úrovni pupku. Pokud dojde k rozestupu břišních svalů, prsty se zaboří do břišní stěny. Tímto způsobem ošetřující zkontroluje šířku linea alba po celé její délce od xyphoidu k symfýze (Acharry a kol., 2015). Palpační metoda může mít cennou hodnotu pro screening žen a při samovyšetřování na přítomnost DRAM. Nevýhodami, které tuto techniku ztěžují, jsou silný podkožní tuk a výrazná abdominální ochablost (Barbosa a kol., 2013, Van de Water a kol., 2016).



**Obrázek 2.** Palpační vyšetření DRAM (Michalska a kol., 2018)

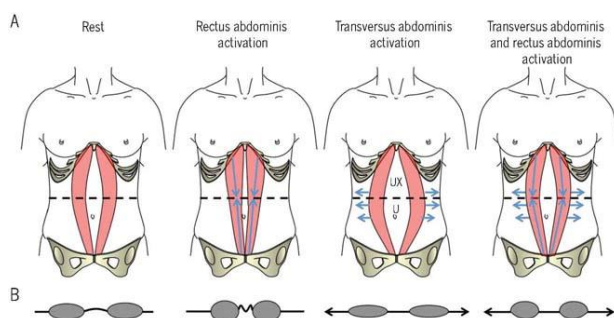
Další spolehlivou metodou je metoda využívající ultrazvukové zobrazování a posuvná měřítka.

Barbosa a kol. (2013) uvádí studii, která poskytla informace o přesnosti měření a shodě mezi oběma formami vyšetření. Navíc ultrasonografii označil zlatým standardem diagnostiky. Ani při větším množství podkožního tuku nebo při využívání nižší kvality zobrazování nebyly zaznamenány žádné výrazné nevýhody. Jediným problémem může být klinická proveditelnost, ale ta se dá vyřešit použitím jiného klinicky výhodnějšího postupu, např. pomocí již zmíněného posuvného měřítka. Metody se realizují stejně jako palpační vyšetření - vleže na zádech a na rozdíl od počítačové tomografie či magnetické rezonance, které také patří mezi základní vyšetřovací diagnostiky břišní stěny, nejsou tak nákladné a nevystavují pacientky radiaci (Barbosa a kol., 2013, Iwan a kol., 2013, Hernández-Granados a kol., 2021).

Způsob měření IRD je nesmírně důležitý, protože přináší různé výsledky a data. Ve výzkumech i v praxi se při měření IRD poloha klientek mění a tudíž se často liší i měření. Zatímco někde probíhá měření břišních svalů vleže na zádech s relaxovanými svaly, jinde se měří při aktivním zapojení břišní stěny. Nedávné studie ukázaly, že působením izometrických kontrakcí m. rectus abdominis nebo tzv. svinutím páteře, které tyto svaly zaktivují, snižují u žen s DRAM jejich IRD (Werner a kol., 2019).

Také Lee a kol. (2016) se zaměřil na chování IRD a linea alba u žen s DRAM. Ve své observační studii uvádí, že se IRD zužuje při kontrakci svalů nejpravděpodobněji během přiblížení přímých břišních svalů. V horní části A obrázku 3 je anatomicky znázorněno chování přímého břišního svalu v klidu a při jeho kontrakci, kontrakci se svalem příčným břišním, a poté v kombinaci obou dvou svalů. V té spodní části obrázku B je znázorněn příčný řez přímých břišních svalů a linea alba. Z obrázku lze vyčíst, že po kontrakci svalů nastává během klidové fázi ochabnutí linea alba a zúžení IRD, během kontrakce svalů příčných břišních je linea alba pod napětím, ale v kombinaci s aktivací obou dvou se IRD i snižuje a nejvíce je zúžené během aktivace přímého svalu. Ačkoli se může zdát, že zúžení IRD je zřejmě pro všechny

cílem, tato studie tento názor vyvrací a považuje napětí liney alby za nezbytné k podpoře břišního obsahu a sil. Tedy strategie pro napínání linea alba během aktivace příčných břišních svalů by měly být tréninkovým cílem a to i přes to, že zúžení IRD není tak velké (Lee a kol., 2016). O možnostech aktivace břišních svalů a jejich terapeutických účincích bude více popsáno v části prevence a léčba.



**Obrázek 3.** Účinek aktivace břišních svalů v závislosti na IRD a linea alba (Lee a kol., 2016)

### 3.5 Důsledky

Břišní stěna tvoří opěrný systém. Má důležité funkce při držení těla, stabilitě a pohybu trupu a pánve, dýchání a podpoře břišních útrob. Zvětšením IRD jsou tyto funkce ohroženy a může dojít k oslabení břišní svaloviny a hlubokého stabilizačního systému, důsledkem čehož jsou bederní páteř a pánev zranitelnější (Benjamin a kol., 2014, Acharry a kol., 2015). I když je DRAM definována jako zvýšená vzdálenost mezi m. rectus abdominis, stav se netýká pouze břišní stěny, ale má významné důsledky pro celé tělo.

Jessen a kol. (2019) uvádí, že se ženám vlivem těchto změn nejčastěji objevují potíže muskuloskeletální, mezi něž patří bolesti zad a nestabilita pánve a urogynekologické jako jsou inkontinence moči a stolice, dysfunkce pánevního dna a prolapsy pánevních orgánů. Dále mají sníženou mechanickou kontrolu břicha, hlavně při provádění flexe trupu, rotace či ohýbání do stran zažívají větší omezování. Ve srovnání s běžnou populací pocítují také vyšší tělesnou nespokojenost spojenou s nižší kvalitou života. Prožívají poruchy peristaltické i sexuální. Ženy jsou společností a médií často tlačeny a dotazovány na nevhodné otázky spojené se změnou vzhledu břicha, čemuž jim k vytvoření zdravého vztahu s vlastním tělem nijak moc nepřispívá. Mnohdy se tak z fyzického a kosmetického problému může vyvinout problém i psychický (Werner a kol., 2019, Jessen a kol., 2019, Saleem a kol., 2021, Gruszczynska a kol., 2021).

Podle Roztočila a kol. (2017) DRAM v graviditě nečiní větší potíže. V té době se často objevuje únava spojená s dlouhou chůzí, stáním a častým vstáváním. Při výraznějším stavu mohou pocítovat větší bolesti v podbříšku, v oblasti křížokostrčního a křížokyčelního skloubení, v kříži a na páteři, které jsou příčinou změn statiky vyvolané těhotenstvím. Může

dojít ke vzniku venter pendulus, neboli výraznému povolení břišní stěny, následně zvýšit riziko přepadnutí plodu ventrálně, k rozvoji předního asynklitismu a ve druhé době porodní hrozí nedostatečná činnost břišního lisu a indikace k ukončení pomocí císařského řezu (Roztočil a kol., 2017).

Po porodu bývá břicho vytažené, v záhybech zřasené. Jak už bylo uvedeno i u Iwana a kol. (2014), téměř nikdy se zcela nestáhne a nezíská původní pružnost, kterou mají nullipary (Iwan a kol., 2014, Roztočil a kol., 2017). Podle jedné observační studie, která měla prozkoumat dopad DRAM u žen jeden rok po porodu, byl prokázán nižší rotační moment síly trupu a ztížená schopnost sednout si a poté vstát z podlahy s použitím co nejmenší podpory než u žen bez DRAM. Tyto výzkumy také potvrdily souvislost mezi velikostí IRD, závažností bolesti břicha a dysfunkcí trupu (Hills a kol., 2018).

V novějších studiích se objevily protichůdné důkazy, které zcela nekorespondují s dřívějšími výroky. Mota a kol. (2015) uvádí, že doposud nebyly nalezeny žádné relevantní důkazy, jež by také mohly potvrdit souvislost mezi IRD a bolestí dolních částí zad, stejně tak tvrzení vyvrací i Hills (2018), Sperstad a kol. (2016). Samotné svalové slabosti pánve, častější výskyty inkontinence či prolapsy pánevních orgánů, jak už bylo napsáno u dysfunkce svalů pánevního dna, se významně nelišily mezi ženami s a bez DRAM. Obě skupiny během těhotenství až 12 měsíců po porodu hlásily totožnou míru bolestí (Mota a kol., 2015, Sperstad a kol., 2016, Hills a kol., 2018). Nelze tedy bez dalších výzkumů přesně stanovit, jak moc velký dopad má DRAM na pacienty, ale je zcela zřejmé, že pokud se přetrvávající svalová nerovnováha břišní stěny včas nezjistí a neupraví, pak dříve či později způsobí v důsledku synergie s bránicí lumbální algie, včetně možných problémů s dýcháním (Barbosa, 2013).

### **3.6 Léčba**

Důsledkem těhotenských změn, především hormonálních, souvisejících s elasticitou pojivové tkáně, rostoucí břišní stěnou, dělohou, plodem a změnou lokalizace břišních orgánů, bylo prokázáno, že k rozšiřování IRD dochází okolo 14. gestačního týdne. Dále se zvyšuje až do porodu a spontánně bez zásahu se stabilizuje od prvního dne do osmého týdne po porodu (Benjamin a kol., 2014, Acharry a kol., 2015, Mota a kol., 2015).

Lee a kol. (2016) ve své studii představuje až 60,7 % žen, které se i během 6 měsíců po porodu samovolně vyléčily. Společně s dalšími autory se shodují, že v této době stále ještě probíhá proces zotavení. Na druhou stranu, převládá zde velká část žen, jimž se rozestup neupravil ani po 1 roce. Především ženy se středně těžkou diastázou ke své korekci vyžadují



terapeutický zásah (Barbosa a kol., 2013, Lee a kol., 2016, Mommers a kol., 2017, Werner a kol., 2019).

Existuje několik možností pro léčbu DRAM. Od cvičení přes jednoduchou plikaci (sešití) linea alba až po pokročilejší techniky excize s použitím sít'ky či bez a v mnoha případech se provádí také abdominoplastika (Nahabedian a kol., 2018). Mommers a kol. (2017) ve svém výzkumu uvádí jako nejvhodnější řešení kombinaci chirurgické léčby s fyzioterapií, která by mohla být alternativou chirurgického zákroku pro pacienty, co nejsou schopni nebo se zdráhají podstoupit takový zákrok. Chirurgická léčba sama o sobě pouze koriguje rozšíření linea alba a neovlivňuje celkovou laxicitu ventrální břišní stěny. Fyzioterapie by proto mohla být užitečným doplňkem k dosažení přijatelného funkčního výsledku (Mommers a kol., 2017).


### 3.6.1 Konzervativní léčba

Primární intervencí bývá konzervativní neboli nechirurgická léčba. Lékař může zahájit léčbu odesláním pacienta k fyzioterapii, se kterou se podle Jessena a kol. (2019) doporučuje začít 6 až 8 týdnů po porodu. Rehabilitace je důležitou součástí poporodní péče, a pokud je prováděna pravidelně a správně pod odborným dohledem, pak může splňovat požadované výsledky. Fyzioterapeut ženy učí bezchybně provádět cvičební program, zaměřený na posilování břišních svalů a na správné aktivaci hlubokého stabilizačního systému páteře.

Michalska a kol. (2018) nejčastěji uvádí přímé a příčné břišní svaly. Byly provedeny studie, ve kterých výsledky ukázaly, že nejvíce používaného posilování pro terapeutické cvičení bylo orientováno na příčné břišní svaly. Fyzioterapeut ženy doprovází při manuální terapii, která zahrnuje myofasciální masáž a mobilizaci měkkých tkání, dále při manuálním přiblížení přímých břišních svalů v mírném polosedě a edukuje je o vhodném držení a postavení těla, o nevhodném posilování a nacvičuje s nimi správnou techniku zvedání těžkých břemen. Během své terapie může využívat pomůcky, jako jsou elastické obvazy, bandáže, šátky a korzety nebo se zaměřuje jen na samotné provedení aerobních cviků. Stejně jako klinické studie i Roztočil a kol. (2017) schvaluje použití protetického břišního pásu, který slouží k podpoře a fixaci břišního svalstva a oblasti lumbopelvicke. Doporučuje se sundávat pouze na noc a při posilování cviky zaměřovat na svaly příčné břišní. Samotný pás má podpurný charakter, napodobuje napětí svalů a pomáhá k jejich aktivaci (Keller a kol., 2012, Benjamin a kol., 2014, Roztočil a kol., 2017, Michalska a kol., 2018, Jessen a kol., 2019).

Další poměrně novou rehabilitační metodou, která se čím dál tím více aplikuje je **kineziotaping** (Obrázek 4). Využívá se při muskuloskeletálních poruchách, posiluje oslabené svaly, vazy a šlachy, zlepšuje cirkulaci krve a lymfy a snižuje bolesti. Tejp má charakter

elastické pásky, která se lepí na oslabená místa za účelem terapeutickým. Je voděvzdorný, prodyšný a správnou aplikací odstraňuje patologické změny organismu a umožňuje vrátit pohybový aparát zpět do funkčního stavu. Oproti používání korzetů, bandáží a jiných stahujících materiálů se tejp lépe přizpůsobuje povrchu těla, umožňuje současně poskytovat i další terapeutické postupy a může být na těle aplikován po dobu jednoho až pěti dní. Pawar a kol. (2020) uvádí studii, která srovnávala 4 týdenní léčbu pomocí kineziotapingu s posilovacím cvičením na DRAM. Cvičební programy zde byly zaměřeny na posílení příčného břišního svalu a rozeklaných svalů bederní páteře. Výsledky ukázaly, že nejúčinnější terapií je kombinace obou dvou metod, tedy cvičení s podpůrnými tejpky na břišní stěně než jen samostatné posilování. Při použití tejpů se totiž snižovala pouze IRD a zlepšovala funkce svalů. Posilováním již zmíněných svalů bez tejpů se naopak zvýšila jenom stabilita páteře a trupu a nezkracovalo se IRD. Tato změna poté přispěla ke snížení bolestí a zvýšenému napětí na linea alba, která jak Lee a kol. (2016) prohlásil, má pozitivní vliv pro obnovu břišních sil (Lee a kol., 2016, Kobrová a kol., 2017, Pawar a kol., 2020).



**Obrázek 4.**Facilitační technika břišních svalů – *m. rectus abdominis* (černý tejp), *mm. externi obliqui abdominis* (růžový tejp), *mm. interni obliqui abdominis* (modrý tejp) (Kobrová a kol., 2017)

**Cvičební programy**, které jsou zaměřené na střed těla a především hluboký stabilizační systém, jsou doporučovány navštěvovat většinou žen po porodu pro obnovu jejich postavy a kondice. Právě v poporodním období totiž ženy začínají na sobě pozorovat břišní změny, nezacelující se rozestupy.

Řada studií uvádí, že pravidelným posilováním břišních svalů, ať už v kombinaci s podpůrnými pomůckami nebo bez v období poporodním, ale i prenatálním, můžeme jednoznačně zvýšit protektivní charakter svalů, dále získat obrovské benefity, mezi které patří snížená únava a slabost, a na základě důkazů ženy mohou pravděpodobně vlivem cvičení docílit snížení šířky DRAM a v poporodní době zvýšit příležitost k spontánní úpravě. Nejen tedy, že cvičení přispívá k zmenšení rozestupu mezi *m. rectus abdominis*, ale také přináší pozitivní vliv na zlepšování kvality života žen. Důvodem, kvůli kterému v těchto programech dochází

k snížení DRAM, jak už bylo zmíněno, je vytvoření napětí během svalové kontrakce. Nedochází však k aproximaci přímých břišních svalů, ale aktivací příčných a vnitřních i vnějších šikmých břišních se vytvoří horizontální napětí. Poněvadž jsou hluboké břišní svaly připojeny anteriorně k přímému břišnímu svalu a posteriorně k bederní páteři, vzniklé napětí napíná a táhne přímé svalstvo laterálně k obratlům a zlepšuje přímou integritu linea alba. I přes to, že během aktivace tohoto svalu bylo objevené zvětšené IRD, vzniklá břišní síla má funkční schopnost, která je zapotřebí jak pro terapeutickou léčbu u žen po porodu, tak pro prevenci. Může vést k dřívějšímu zotavení a ženám tak umožnit rychlejší návrat ke svým obvyklým aktivitám (Pascoal a kol., 2014, Benjamin a kol., 2014).

Benjamin a kol. (2014) na základě případové studie prokázal snížení DRAM během prenatálního období pomocí cviků na hluboké břišní svaly. Vybrané ženy podstoupily 6týdenní kurz posilování a po dokončení měly ve srovnání s necvičícími významně menší šířku DRAM. K snížení rozestupu došlo i při použití stejných izometrických cviků 48 hodin po porodu. Podobnou hypotézu ve znění, že izometrické kontrakce břišních svalů mají vliv na velikost IRD, potvrdila i studie uvedena Pascoalem a kol. (2014). Ale jaké aktivační metody byly provedeny v těchto výzkumech, nebylo zde přesně uvedeno. Dřívější studie však uvádějí, že cviky na příčné břišní svaly mohly být integrovány do více metod jako je pilates a funkční tréninky konkrétního svalu. Keller a kol. (2012) dokonce předkládá, že takové tréninky mohou vyřešit i symptomy spojené s bolestí bederní části zad. (Keller a kol., 2012, Benjamin a kol., 2014, Pascoal a kol., 2014, Sancho a kol., 2015).

Existuje nepopsatelná řada kombinací cviků na hluboké břišní svaly ke korekci DRAM. Pár z nich popisuje i ve své studii Achary a kol. (2015). Patří mezi ně statické cvičení břicha, zvedání hlavy a pánve s výztuhou břišní stěny a cvičení pánevních hodin. Všechna tato cvičení doporučuje provádět po dobu 2 týdnů 2x denně s 5-7 opakování každého cviku.

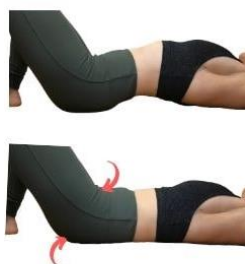Statické cviky na břicho se provádí vleže na zádech. Jde o metodu aktivace příčných břišních svalů tzv. vtahováním. Klientky jsou požádány, aby se nadechly, ruce měly položené zkříženě pro podporu DRAM na břišní stěně a při výdechu vtáhly břicho dovnitř k páteři, jako je zobrazeno na obrázku 5, aby došlo k izometrické kontrakci břišních svalů a vydržely v této pozici pár vteřin (Achary a kol., 2015).



**Obrázek 5.** Zpevnění břicha ve výdechové pozici (Robles, 2022)

Při cviku zvedání hlavy s výztuhou břišní stěny jsou klientky umístěné do lehu s pokrčenými koleny a s rukama stejně překříženými jako tomu bylo tak u předchozího cvičení. Následně jsou požádány, aby vydechly a zpevnily břicho a při výdechu lehce zvedly hlavu ze země. V této fázi si pak svými rukama jemně přibližovaly příčné svaly ke střední linii a při výdechu pomalu skláněly hlavu zpět na zem a břišní svaly uvolnily. Další alternativou, jak tento cvik více podpořit, je použití ručníku či prostěradla omotaného kolem trupu.

Velmi podobným cvikem je i zvedání hlavy se záklonem pánve. Klientky leží opět na zádech s pokrčenými nohy v kolenou a rukama zkříženými přes DRAM. Při výdechu se snaží nejenom zvednout hlavu, ale podsadit pánev do zadního záklonu jako je ukázáno na obrázku 6.



**Obrázek 6.** Zadní záklon pánve (Robles, 2022)

Při cvičení pánevních hodin je klientka umístěna do běžné polohy na zádech s pokrčenými koleny a je požádána, aby si na své spodní části břicha představila ciferníkové hodiny, tak aby číslo 6 bylo umístěno na symfýze a číslo 12 na horní části břicha. Klientka poté přejíždí předmětem po směru hodinových ručiček a místo, kde se předmět zrovna nachází, se snaží zaktivovat (Achary a kol., 2015).

Z publikovaných studií tedy vychází, že šetrnějšími a účinnějšími metody během těhotenství a po porodu jsou cviky na posilování m. transversus abdominis.

Michalska a kol. (2018) navíc ženám doporučuje vyhýbat se takovým cvičením, které způsobují stříšku neboli vyboulení na břišní stěně. Jsou to klasické cviky zapojující především přímé břišní svaly, např. sedy lehy, zvedání dolních končetin vleže a zkracovačky. Dále se doporučuje podpírat břicho při intenzivním kašli a nezvedat příliš těžké předměty. Zapojovat cvičení na povrchové břišní svaly se může začínat až v pozdním poporodním období a musí se k takovým cvikům přistupovat s velkou opatrností. Sancho a kol. (2015) těmto názorům oponuje. Podle něj prostřednictvím cviků na m. rectus abdominis ženy dosáhnou daleko většího snížení IRD než je tomu tak při aktivaci svalů hlubokých (Sancho a kol., 2015, Michalska a kol., 2018).

Kromě posilování břišních svalů se vyskytují i další cvičení, která se při DRAM doporučují vyzkoušet, než se rozhodne začít s chirurgickou léčbou. Jsou to cviky na posílení svalů pánevního dna, několik studií totiž předpokládá, že správné kontrakce pánevního dna způsobují správné kontrakce svalů břišních. Gluppe a kol. (2018) ale nesouhlasí, závěrem jeho studie bylo, že silový či domácí trénink pánevního dna neměl význam pro snižování prevalence DRAM. Dále jsou to cviky na svaly prsní a hrudní a břišní dechová cvičení. Především dýchání hraje obrovskou úlohu v našem těle. Jejím nesprávným provedením se zvyšuje nitrobřišní tlak, který vede k výraznému přetížení svalů lokálního válce, včetně svalů břišních, zádových a svalů pánevního dna a tím může zabránit k výsledné terapii (Roztočil a kol., 2017, Gluppe a kol., 2018, Gruszczyńska a kol., 2021).

Autoři došli k závěru, že je třeba nadále postupovat opatrně a hlavně individuálně. Doposud nebyl stanoven žádný obecně přijatelný terapeutický protokol, který by byl první volbou řešení. Je to způsobeno nedostatečnými důkazy, proto řada autorů specifikuje požadavky k dalším výzkumům. V dnešní době je přesto konzervativní léčba stále prvním krokem při řešení DRAM, i když nezaručuje vyléčení celkového stavu žen. Volba přístupu k léčebným metodám závisí na odbornosti a klinických výsledcích jednotlivých fyzioterapeutů. Ti se často zaměřují na pevný střed těla a aktivní hluboký stabilizační systém, který vede ke zlepšení především funkční než kosmetické stránky a to je pro život žen mnohem přednostnější (Benjamin a kol., 2014, Michalska a kol., 2018, Jessen a kol., 2019).

Kromě fyzioterapie stojí za malou zmínku i aplikace **proloterapie**. Jedná se o alternativní léčebnou terapii, používanou běžně u chronických muskuloskeletálních poruch. Je založena na podání malého dráždivého roztoku do poraněné tkáně injekční technikou, aby

se stimulovalo uvolnění tkáňového růstového faktoru. Mezi nejběžnější dráždivé roztoky patří dextróza, fenol – glycerin – glukóza a morhuát sodný.

Strauchman a kol. (2016) představuje kazuistiku, ve které došlo po 7 proleterapeutických sezeních k výraznému zmenšení DRAM u ženy po porodu z 2,9 cm na 0,5 cm. Nebyly zaznamenány žádné komplikace, ani pacientka neudávala žádné nežádoucí účinky (Strauchman a kol., 2016, Michalska a kol., 2018).

### **3.6.2 Chirurgická léčba**

Chirurgický zákrok je dalším krokem a možností léčby. Lze ji zvážit, pokud pomocí fyzioterapie nedokážeme snížit abnormální rozšíření liney alby a pokud jsou příznaky vážné. Kdy operativní řešení můžeme indikovat, je téma kontroverzní.

Podle Jessena a kol. (2019) o operaci můžeme uvažovat 6–12 měsíců po porodu, do té doby se DRAM může přirozeně upravit. Emanuelsson a kol. (2016) uvádí, že by se tato terapie měla zvážit u všech pacientek s IRD širší než 3 cm. Nahabedian a kol. (2018) indikaci k nápravě zakládá na samotných symptomech a fyzikálních nálezích. Další studie uvádí, že žádné pokyny k opravě DRAM neexistují a léčba zákrokem se provádí především z důvodu kosmetických (Emanuelsson a kol., 2016, Mommers a kol., 2017, Nahabedian a kol., 2018, Jessen a kol., 2019).

Chirurgické možnosti zahrnují laparotomickou, laparoskopickou a nově i roboticky asistovanou laparoskopickou metodu. U všech popsaných technik se provádí plikace oslabené fascie přímého břišního svalu. Při laparotomii se obvykle provádí plikace přední fascie, zatímco během laparoskopického a roboticky asistovaného přístupu fascie zadní (Jessen a kol., 2019).

Nejpoužívanějším otevřeným přístupem je klasická abdominoplastika, která se provádí u většiny žen s mírnou až těžkou DRAM. Její úspěšnost je společně s laparoskopickou operací vysoká. I po 6 měsících od provedení zákroku se uvádí 0 % míra recidivy. Pro zobrazení přímých svalů a liney alby je incize transverzální suprapubická protažená laterálně k předním kyčelním hřebenům. Možné jsou i jiné řezy, např. supraumbilikální řez, typický pro řešení kýl, levý suprapubický, který je prodloužený 2–3 cm směrem nahoru nebo střední ventrální, táhnoucí se od processus xiphoideus k pubické oblasti. Míra komplikací je nízká, navíc Jessen a kol. (2019) ve své studii popisuje výzkum, jehož cílem bylo porovnat fyzioterapii s operačními technikami. Výsledky ukázaly, že chirurgický zákrok výrazně zlepšil kvalitu života žen a snížil některé symptomy jako bolesti v kříži a močové inkontinence (Benjamin a kol., 2014, Nahabedian a kol., 2018, Jessen a kol., 2019).

Laparoskopická operace se běžně používá při současném výskytu ventrální hernie. Provádí se stejně jako při laparotomii se sítkou nebo bez ní. Kromě těchto metod byly v poslední době vyvinuté nové techniky poskytující minimální invazivní léčbu. Jedná se o roboticky asistovanou chirurgii. Z publikovaných kazuistik vykazuje slibné výsledky: nízkou morbiditu a vynikající kosmetický výsledek. Autoři uvedli, že se délka hospitalizace pravděpodobně může zkrátit v průměru o 3 dny. Zatím ovšem nebyly publikovány žádné studie, které by srovnávaly tuto metodu s laparotomickou nebo laparoskopickou operací (Benjamin a kol., 2014, Jessen a kol., 2019).

### **3.7 Prevence**

Většina studií potvrdila, že je možné cvičit během prenatalního období. Dokonce Benjamin a kol. (2014) představuje důkazy, které ukázaly, že se díky cvičením v těhotenství snížil výskyt DRAM o 35 %. Je také zřejmé, že ženy cvičící v těhotenství, jsou obecně aktivní i před tímto obdobím, a proto můžou mít výraznější výhodu během případné rekonvalescenci a být daleko rychleji v kondici. Ačkoli však byla provedena analýza přehledů, které hodnotily jak prevenci, tak redukci DRAM, kvůli nedostatku dat neexistuje naprostá jistota, kterým cvičením můžeme zcela předejít jejímu vzniku. Pokud si ovšem chceme vysvětlit, jak cvičení během prenatalního období dokáže snížit rizika rozvoje DRAM, tak je to pravděpodobně tím, že vlivem posilování jsme schopni udržovat větší tonus a sílu svalů břišní stěny a následně pak snížit stres na linea alba, která hraje důležitou roli při vzniku DRAM (Benjamin a kol., 2014, Roztočil a kol., 2017).

Ve všech odborných literaturách zabývajících se porodnictvím je uvedeno, že rehabilitace během těhotenství i po porodu má preventivní charakter. Často se od sebe moc nerozlišují a jen na sebe navazují. Jedině v čem se liší, jsou stanovené cíle, protože během těhotenství probíhá příprava na porod a po porodu se snaží ženy dostat své tělo zpět do původního stavu (Roztočil a kol., 2017).

Nahabedian a kol. (2018) do preventivního protokolu zahrnuje posilování aktivity hlubokého stabilizačního systému a správnou chůzi. Správná chůze má vliv na optimální posturu těla a stabilizaci páteře. Ta vede k souhře bránice, která je rovnoběžně postavena s pánevním dnem a ke vzniku funkčního působení břišních svalů. Stejně jako v terapii se i zde nacvičuje brániční dýchání ve všech možných pozicích: na zádech (Obrázek 7), vsedě i ve stoji, posilují se svaly prsní i pánevního dna a udržuje se optimální fyzická, ale i duševní kondice. V závěru těhotenství by se však měly soustředit na uvolnění kyčlí a relaxaci pánevního dna (Nahabedian a kol., 2018, Procházka a kol., 2020).

Pokud ženy před těhotenstvím nebyly zvyklé cvičit, v tomto období by s tím neměly moc přehánět a míru zátěže by si měly stanovit podle vlastního pocitu (Roztočil a kol., 2017).



**Obrázek 7.** Brániční dechové cvičení vleže na zádech (Robles, 2022)



## 4 VÝZNAM A LIMITACE DOHLEDANÝCH POZNATKŮ

Přehledová práce předkládá publikované poznatky o diastáze přímých břišních svalů. Uvedené informace mohou využít jak studenti porodní asistence jako studijní materiál pro svou budoucí praxi a povolání, tak i kdokoli z veřejnosti, kteří si chtějí rozšířit přehled nebo se s danou problematikou osobně potýkají.

Práce shrnuje poznatky o příčinách vzniku diastázy, rizikových faktorech, důsledcích a diagnostice během těhotenství a po porodu. Dále poskytuje informace o možnostech konzervativní léčby, preventivních opatření a chirurgickém řešení.

Mnoho nalezených studií ať už při porovnávání rizikových faktorů či důsledcích a vzniku diastázy nebo vlivu cvičení jako prevenci či snížení rozestupu břišní stěny, neuvážilo fakt, že není v publikovaných článcích sjednocená diagnostika měření. V některých výzkumech používali metodu palpce a pohled, jinde naopak svinovací metry, dokonce i pozice pacientek se měnily a také při jaké fázi se měřilo, zdali byly ženy v relaxovaném, uvolněném stavu či musely břišní svaly zaktivovat, nebylo pokaždé stejně uvedeno.

Většina autorů se tedy shoduje na tom, že ještě k lepšímu pochopení dané problematiky jsou zapotřebí nové a podrobnější výzkumy, pomocí kterých by mohly být i vysvětleny některé nesouvislosti.

## ZÁVĚR

Přehledová práce předkládá publikované poznatky o jedné z nejčastějších komplikací, objevující se během těhotenství, ale především v době poporodní, a to diastáze. Diastáza je označení pro rozestup přímých břišních svalů, uprostřed nichž je vazivová čára, linea alba, která se vlivem působení sil a tlaků fyziologicky roztahuje v těhotenství do stran, ale při vytvoření rozestupu, zpravidla většího jak 2 cm, už tento stav považujeme za nefyziologický a dostává název diastáza.

Ač spousta žen po porodu začíná diastázu řešit z důvodu kosmetického, tato problematika by měla mít i více relevantní důvody pro řešení, neboť může ovlivnit celkový stav žen. Kromě diastázy se totiž spousta žen potýká i se zhoršeným držením těla, která vede k bolestem v bederní části zad, nestabilitě trupu a pánve, což v důsledcích může souviset i s dalšími komplikacemi, jako jsou časté inkontinenci a prolapsy orgánů břišní dutiny. V těhotenství se zvyšuje riziko vzniku diastázy především u žen, které nějakým způsobem více zatěžují svou břišní stěnu. Může to být zapříčiněno obezitou, vyšším váhovým přírůstkem v těhotenství, nesprávně zapojenými svaly během posilování, ale i během běžných domácích činnostech, vyšším věkem, vícečetným těhotenství, zvedání těžkých vah aj.

Hlavním cílem bakalářské práce byla sumarizace aktuálních poznatků týkajících se diastázy přímých břišních svalů v těhotenství a po porodu. V rámci rešeršní činnosti byly dohledány studie z let 2012-2022, jejichž závěry se týkaly příčinami, důsledky a zaměřovaly se také na možnostech léčby a prevence. Již zmíněnými příčiny i důsledky někteří autoři svými názory oponují a nepřidávají jim důvod k vyšší prevalenci vzniku diastáze. Taktéž léčba nese spoustu diskuzí, stále totiž není zcela zřejmé, která metoda a jaké cviky mohou mít ten nejlepší dopad, a tak řešení je spíše individuální. Z doposud zjištěných poznatků je prvním krokem konzervativní terapie, zahrnující cvičební programy, masáže, podpůrné tejpky, šátky a korzety, které se dají aplikovat i v rámci prevence. Ženy jsou proto předávány do péče fyzioterapeutů, kteří podle velikosti problémů a vlastních zkušeností zahájí rehabilitační plán. Za nejúčinnější léčbu se považuje správně nastavená aktivace svalů hlubokého stabilizačního systému. Především posilováním příčného svalu břišního a omezení ne-li úplné vynechání na nějakou dobu cviků na povrchové svaly - svaly přímé břišní. Pokud není tato metoda dostačující, přechází se k řešení chirurgické, abdominoplastice.

Informace, které přehledová bakalářská práce obsahuje, mohou být využity jako edukační materiál pro zdravotnický personál, který by měl mít alespoň základní povědomí o vzniku diastázy a jeho rizicích a důsledcích, měl by znát možnosti terapie a umět ženy edukovat o správné funkci hlubokého stabilizačního systému a upozornit je na to, jaké cviky jsou či nejsou vhodné v poporodním období provádět. Pro porodní asistentky tato práce může sloužit jako rozšiřující studijní materiál, které mohou využít během své praxe a zlepšit tak komplexní péči o pacientky a pro veřejnost jako materiál informační, díky němuž mohou získat informaci o diastáze, jejím průběhu a řešení v ucelené podobě.

## REFERENČNÍ SEZNAM

1. ACHARRY, N. a R. H. KUTTY. Abdominal exercise with bracing, a therapeutic efficacy in reducing diastasis-recti among postpartal females. *International Journal of Physiotherapy and Research* [online]. 2015, 3(2), 999-1005 [cit. 2022-03-02]. ISSN 23218975. DOI:10.16965/ijpr.2015.122
2. BARBOSA, S., R. A. Moreira DE SÁ a L. G. COCA VELARDE. Diastasis of rectus abdominis in the immediate puerperium: correlation between imaging diagnosis and clinical examination. *Archives of Gynecology and Obstetrics* [online]. 2013, 288(2), 299-303 [cit. 2022-02-25]. ISSN 0932-0067. DOI:10.1007/s00404-013-2725-z
3. BENJAMIN, D.R., A.T.M. VAN DE WATER a C.L. PEIRIS. Effects of exercise on diastasis of the rectus abdominis muscle in the antenatal and postnatal periods: a systematic review. *Physiotherapy* [online]. 2014, 100(1), 1-8 [cit. 2022-03-08]. ISSN 00319406. DOI:10.1016/j.physio.2013.08.005
4. BORSCHEVA, A. A., G. M. PERTSEVA a N. A. ALEKSEEVA. Dysfunction of the symphysis as one of the actual problems of modern obstetrics. *Medical Herald of the South of Russia* [online]. 2021, 12(3), 44-49 [cit. 2022-03-07]. ISSN 2618-7876. DOI:10.21886/2219-8075-2021-12-3-44-49
5. ČIHÁK, R. a kol. Anatomie. Praha: Grada Publishing, a.s., 2016. 552 s. ISBN 978-80-247-3817-8.
6. ČIHÁK, R. a kol. Anatomie. Praha: Grada Publishing, a.s., 2016. 512 s. ISBN 978-80-247-4788-0.
7. EMANUELSSON, P., U. GUNNARSSON, U. DAHLSTRAND, K. STRIGÅRD a B. STARK. Operative correction of abdominal rectus diastasis (ARD) reduces pain and improves abdominal wall muscle strength: A randomized, prospective trial comparing retromuscular mesh repair to double-row, self-retaining sutures. *Surgery* [online]. 2016, 160(5), 1367-1375 [cit. 2022-04-18]. ISSN 00396060. Dostupné z: doi:10.1016/j.surg.2016.05.035
8. GLUPPE, S. L., G. HILDE, M.K TENNFJORD, M. E ENGH a K. BØ. Effect of a Postpartum Training Program on the Prevalence of Diastasis Recti Abdominis in Postpartum Primiparous Women: A Randomized Controlled Trial. *Physical Therapy* [online]. 2018, 98(4), 260-268 [cit. 2022-04-19]. ISSN 0031-9023. Dostupné z: doi:10.1093/ptj/pzy008

9. GRUSZCZYŃSKA, D., A. DĄBEK a W. REKOWSKI. Diastasis recti abdominis - what may cause it in postpartum women?. *Advances in Rehabilitation* [online]. 2021. 35(2), 24-31 [cit. 2022-04-18]. ISSN 0860-6161. Dostupné z: doi:10.5114/areh.2021.103996
10. HERNÁNDEZ-GRANADOS, P., N. A. HENRIKSEN, F. BERREVOET, D. CUCCURULLO, M. LÓPEZ-CANO, S. NIENHUIJS, D. ROSS a A. MONTGOMERY. European Hernia Society guidelines on management of rectus diastasis. *British Journal of Surgery* [online]. 2021, 108(10), 1189-1191 [cit. 2022-03-02]. ISSN 0007-1323. DOI:10.1093/bjs/znab128
11. HILLS, N. F., R. B. GRAHAM a L. MCLEAN. Comparison of Trunk Muscle Function Between Women With and Without Diastasis Recti Abdominis at 1 Year Postpartum. *Physical Therapy* [online]. 2018, 98(10), 891-901 [cit. 2022-04-24]. ISSN 0031-9023. Dostupné z: doi:10.1093/ptj/pzy083
12. CHIARELLO, C. M. a J. A. MCAULEY. Concurrent Validity of Calipers and Ultrasound Imaging to Measure Interrecti Distance. *Journal of Orthopaedic & Sports Physical Therapy* [online]. 2013, 43(7), 495-503 [cit. 2022-03-01]. ISSN 0190-6011. DOI:10.2519/jospt.2013.4449
13. IWAN, T., B. GARTON a R. ELLIS. The reliability of measuring the inter-recti distance using high-resolution and low-resolution ultrasound imaging comparing a novice to an experienced sonographer. *New Zealand Journal of Physiotherapy* [online]. 2014, 42(3) [cit. 2022-03-01]. ISSN 22304886. DOI:10.15619/NZJP/42.3.07
14. JESSEN, M.L., S. ÖBERG a J. ROSENBERG. Treatment Options for Abdominal Rectus Diastasis. *Frontiers in Surgery* [online]. 2019, 6 [cit. 2022-02-25]. ISSN 2296-875X. DOI:10.3389/fsurg.2019.00065
15. KEELER, J., M. ALBRECHT, L. EBERHARDT, L. HORN, Ch. DONNELLY a Deborah LOWE. Diastasis Recti Abdominis. *Journal of Women's Health Physical Therapy* [online]. 2012, 36(3), 131-142 [cit. 2022-04-17]. ISSN 1556-6803. Dostupné z: doi:10.1097/JWH.0b013e318276f35f
16. KOBROVÁ, J. a R. VÁLKA. *Terapeutické využití tejpování*. Praha: Grada Publishing, 2017. 152 s. ISBN 978-80-271-0181-8.
17. LEE, D. a P. W. HODGES. Behavior of the Linea Alba During a Curl-up Task in Diastasis Rectus Abdominis: An Observational Study. *Journal of Orthopaedic & Sports Physical Therapy* [online]. 2016, 46(7), 580-589 [cit. 2022-03-01]. ISSN 0190-6011. DOI:10.2519/jospt.2016.6536

18. MICHALSKA, A., W. ROKITA, D. WOLDER, J. POGORZELSKA a K. KACZMARCZYK. Diastasis recti abdominis — a review of treatment methods. *Ginekologia Polska* [online]. 2018, 89(2), 97-101 [cit. 2022-03-01]. ISSN 2543-6767. DOI:10.5603/GP.a2018.0016
19. MOMMERS, E. H. H., J. E. H. PONTEN, A. K. AL OMAR, T. S. DE VRIES REILINGH, N. D. BOUVY a S. W. NIENHUIJS. The general surgeon's perspective of rectus diastasis. *A systematic review of treatment options. Surgical Endoscopy* [online]. 2017, 31(12), 4934-4949 [cit. 2022-02-25]. ISSN 0930-2794. DOI:10.1007/s00464-017-5607-9
20. MOTA, P. G. F. da, A. G. B. A. PASCOAL, A. I. A. D. CARITA a K. BØ. Prevalence and risk factors of diastasis recti abdominis from late pregnancy to 6 months postpartum, and relationship with lumbo-pelvic pain. *Manual Therapy* [online]. 2015, 20(1), 200-205 [cit. 2022-03-01]. ISSN 1356689X. DOI:10.1016/j.math.2014.09.002
21. NAHABEDIAN, M. et al. Management Strategies for Diastasis Recti. *Seminars in Plastic Surgery* [online]. 2018, 32(03), 147-154 [cit. 2022-03-28]. ISSN 1535-2188. Dostupné z: doi:10.1055/s-0038-1661380
22. NAŇKA, O. a M. ELIŠKOVÁ. *Přehled anatomie*. Praha: Galén, 2019. 416 s. ISBN 978-80-7492-450-7.
23. PASCOAL, A.G., S. DIONISIO, F. CORDEIRO a P. MOTA. Inter-rectus distance in postpartum women can be reduced by isometric contraction of the abdominal muscles: a preliminary case–control study. *Physiotherapy* [online]. 2014, 100(4), 344-348 [cit. 2022-03-22]. ISSN 00319406. Dostupné z: doi:10.1016/j.physio.2013.11.006
24. PAWAR, P. A., et. al. Effect of Kinesiotaping on Diastasis Recti in Post-Partum Women. *Indian Journal of Public Health Research & Development* [online]. 2020, 11(6), 692 - 697 [cit. 2022-04-24]. ISSN 09760245. Dostupné z: doi:10.37506/ijphrd.v11i6.9865
25. PROCHÁZKA, M. a kol. *Porodní asistence*. Praha: Maxdorf, 2020. 792 s. ISBN 978-80-7345-618-4.
26. QU, E., J.WU, M. ZHANG, L. WU, T. ZHANG, J. XU a X. ZHANG. The ultrasound diagnostic criteria for diastasis recti and its correlation with pelvic floor dysfunction in early postpartum women. *Quantitative Imaging in Medicine and Surgery* [online]. 2021, 11(2), 706-713 [cit. 2022-04-11]. ISSN 22234292. Dostupné z: doi:10.21037/qims-20-596
27. ROBLES, B., 2022. 100 Effective exercises for Diastasis Recti. *Postpartum Trainer, MD* [online]. [cit. 2022-04-24]. Dostupné z: <https://postpartumtrainer.com/diastasis-recti-exercises/>

28. ROZTOČIL, A. a kol. Moderní porodnictví. Praha: Grada Publishing, a.s., 2017. 656 s. ISBN 978-80-247-5753-7.
29. SANGSAWANG, B. a N. SANGSAWANG. Stress urinary incontinence in pregnant women: a review of prevalence, pathophysiology, and treatment. *International Urogynecology Journal* [online]. 2013, 24(6), 901-912 [cit. 2022-04-24]. ISSN 0937-3462. Dostupné z: doi:10.1007/s00192-013-2061-7
30. SALEEM, Z., A. A. KHAN, S.I. FAROOQUI, R. YASMEEN a J. RIZVI. Effect of Exercise on Inter-Recti Distance and Associated Low Back Pain Among Post-Partum Females; *A Randomized Controlled Trial. Journal of Family & Reproductive Health* [online]. 2021 [cit. 2022-03-01]. ISSN 1735-9392. DOI:10.18502/jfrh.v15i3.7139
31. SANCHO, M.F., A.G. PASCOAL, P. MOTA a K. BØ. Abdominal exercises affect inter-rectus distance in postpartum women: a two-dimensional ultrasound study. *Physiotherapy* [online]. 2015, 101(3), 286-291 [cit. 2022-04-24]. ISSN 00319406. Dostupné z: doi:10.1016/j.physio.2015.04.004
32. SPERSTAD, J. B., M. K. TENNFJORD, G. HILDE, M. ELLSTRÖM-ENGH a K.i BØ. Diastasis recti abdominis during pregnancy and 12 months after childbirth: prevalence, risk factors and report of lumbopelvic pain. *British Journal of Sports Medicine* [online]. 2016, 50(17), 1092-1096 [cit. 2022-03-01]. ISSN 0306-3674. DOI:10.1136/bjsports-2016-096065
33. STRAUCHMAN, M. N. a M. W. MORNINGSTAR. Prolotherapy Injections for Diastasis Recti: A Case Report. *Case Reports in Clinical Medicine* [online]. 2016, 05(09), 342-346 [cit. 2022-04-19]. ISSN 2325-7075. Dostupné z: doi:10.4236/crem.2016.59052
34. ŠPRINGROVÁ, I. a kol. Funkce, diagnostika, terapie hlubokého stabilizačního systému. Čelákovice: Rehaspring, 2012. 67 s. ISBN 978-80-260-1698-4.
35. TUOMINEN, R., T. JAHKOLA, T. SAISTO, J. AROKOSKI a J. VIRONEN. The prevalence and consequences of abdominal rectus muscle diastasis among Finnish women: an epidemiological cohort study. *Hernia* [online]. 2021 [cit. 2022-03-07]. ISSN 1265-4906. DOI:10.1007/s10029-021-02484-8
36. VAN DE WATER, A.T.M. a D.R. BENJAMIN. Measurement methods to assess diastasis of the rectus abdominis muscle (DRAM): A systematic review of their measurement properties and meta-analytic reliability generalisation. *Manual Therapy* [online]. 2016. 21(41-53) [cit. 2022-03-03]. ISSN 1356689X. DOI:10.1016/j.math.2015.09.013
37. WANG, Q., X. YU, G. CHEN, X.SUN aj. WANG. Does diastasis recti abdominis weaken pelvic floor function? A cross-sectional study. *International Urogynecology Journal*

[online]. 2020, 31(2), 277-283 [cit. 2022-04-11]. ISSN 0937-3462. Dostupné z: doi:10.1007/s00192-019-04005-9

38. WERNER, L. A. a M. DAYAN. Diastasis Recti Abdominis-diagnosis, Risk Factors, Effect on Musculoskeletal Function, Framework for Treatment and Implications for the Pelvic Floor. *Current Women s Health Reviews* [online]. 2019, 15(2), 86-101 [cit. 2022-04-11]. ISSN 15734048. Dostupné z: doi:10.2174/1573404814666180222152952



## SEZNAM OBRÁZKŮ

Obrázek 1. Anatomie břišní stěny.....	12
Obrázek 2. Palpační vyšetření DRAM.....	22
Obrázek 3. Účinek aktivace břišních svalů v závislosti na IRD a linea alba.....	23
Obrázek 4. Facilitační technika břišních sval.....	26
Obrázek 5. Zpevnění břicha ve výdechové pozici.....	28
Obrázek 6. Zadní záklon pánve.....	28
Obrázek 7. Brániční dechové cvičení vleže na zádech.....	32