

PŘÍRODOVĚDECKÁ FAKULTA UNIVERZITY PALACKÉHO V OLOMOUCI

KATEDRA OPTIKY

OČNÍ TKÁŇOVÉ BANKY

Bakalářská práce

VYPRACOVALA:

Pavλίna Hanáčková

obor 5345R008 OPTOMETRIE

studijní rok 2021/2022

VEDOUĆÍ BAKALÁŘSKÉ PRÁCE:

Mgr. Lenka Musilová, DiS., Ph.D.

Čestné prohlášení

Prohlašuji, že jsem bakalářskou práci vypracovala samostatně pod vedením
Mgr. Lenky Musilové, DiS., Ph.D., za použití literatury uvedené v závěru práce.

V Olomouci dne 3. 5. 2022

.....

Pavčina Hanáčková

Poděkování

Ráda bych poděkovala Mgr. Lence Musilové, DiS., Ph. D., za odborné vedení, ochotu, cenné rady a připomínky při zpracování této bakalářské práce.

Tato práce byla podpořena projekty IGA PřF UP v Olomouci č. IGA_PrF_2021_012 a IGA_PrF_2022_010.

Seznam použitých zkratk

ACAID	imunitní odchylka související s přední komorou (Anterior Chamber Associated Immune Deviation)
ALK	přední lamelární keratoplastika (Anterior Lamellar Keratoplasty)
CCT	centrální tloušťka rohovky (Central Corneal Thickness)
DALK	hluboká přední lamelární keratoplastika (Deep Anterior Lamellar Keratoplasty)
DM(A)EK	(automatizovaná) endoteliální keratoplastika Descemetovy membrány
DS(A)EK	Descemetova stripovací (automatizovaná) endoteliální keratoplastika
EBAA	Asociace amerických očních bank (Eye Bank Association of America)
ECD	denzita endotelových buněk (Endothelial Cell Density)
EEBA	Evropská asociace očních bank (European Eye Bank Association)
FNKV	Fakultní nemocnice Královské Vinohrady
GAEBA	Globální aliance asociací očních bank (The Global Alliance of Eye Bank Association)
HLA	hlavní histokompatibilní komplex (Human Leucocyte Antigen)
LASIK	laser in situ keratomileusis
LK	lamelární keratoplastika
NOT	nitrooční tlak
OCT	optická koherenční tomografie (Optical Coherence Tomography)
OTB	Oční tkáňová banka
PK	perforující keratoplastika
PLK	zadní lamelární keratoplastika (Posterior Lamellar Keratoplasty)
PRK	fotorefrakční keratektomie (Photorefractive Keratectomy)
RGP	pevné plynopropustné kontaktní čočky (Rigid Gas Permeable)
SALK	povrchová přední lamelární keratoplastika (Superficial Anterior Lamellar Keratoplasty)
SÚKL	Státní ústav pro kontrolu léčiv

Obsah

Úvod.....	6
1 Oční tkáňové banky	7
1.1 Vývoj očního tkáňového bankovníctví	8
1.2 Mezinárodní asociace očních bank	9
1.3 Legislativní normy	11
2 Klasifikace dárcovských tkání a jejich zpracování	13
2.1 Rohovka	13
2.1.1 Indikace k transplantaci	13
2.1.2 Výběr dárce a odběr tkáně	14
2.1.3 Metody skladování a konzervace	16
2.1.4 Hodnocení kvality tkáně	18
2.1.4.1 Rohovková mikroskopie	19
2.2 Skléra.....	22
2.3 Amniová membrána	24
3 Keratoplastika	26
3.1 Chirurgický průběh transplantace rohovky	26
3.2 Klasifikace dle rohovkových štěpů	28
3.3 Pooperační komplikace	31
3.3.1 Imunologické faktory	31
3.3.2 Neimunologické faktory	33
3.4 Pooperační astigmatismus a jeho korekce.....	34
Závěr	37
Seznam zdrojů.....	38
Seznam obrázků	45

Úvod

Oční tkáňové banky jsou velmi důležitým transplantačním zdrojem v oftalmologii. Významným způsobem se podílejí na přípravě dárcovských tkání, které pak slouží zejména k transplantačním účelům. Oční banky obstarávají převážně kadaverózní rohovky, jelikož keratoplastika patří k nejčastějším očním transplantacím. Další darovanou oční tkání může být také skléra, nicméně některé Oční tkáňové banky mohou získat i amniovou membránu, která se díky svým vlastnostem uplatňuje nejenom v oftalmologii, ale i v mnoha dalších lékařských oborech. Hlavním motivem pro zpracování této práce je nedostatečné množství informací o těchto specializovaných tkáňových bankách.

Úvodní část práce se zabývá hlavní činností Očních tkáňových bank, jejich strukturou, historickým vývojem a legislativními normami. Stěžejní část pak chronologicky popisuje proces zpracování dárcovských tkání podle lékařských a technických standardů, kterými se řídí především evropské země. Vzhledem k převládajícímu zájmu o keratoplastiku je v poslední části stručně charakterizována, a to včetně její klasifikace dle rohovkových štěpů. Vznik astigmatismu a pooperační komplikace mohou souviset s kvalitou připravované tkáně jak u dárce, tak u příjemce. Proto jsou popsány možnosti, jak těmto komplikacím v různém období předcházet či korigovat již vzniklou postkeratoplastickou refrakční vadu.

Cílem bakalářské práce je shrnout významnou roli Očních tkáňových bank a přiblížit jejich poměrně náročný dárcovský a tkáňový systém, který je regulován zavedenými normami. V globálním měřítku je pak zkoumána dostupnost dárcovských rohovek a pozornost je věnována i nově se rozvíjejícím technikám a technologiím, které podstatným způsobem zvyšují kvalitu připravované tkáně, a tedy zaručují i mnohem lepší transplantační výsledky.

1 Oční tkáňové banky

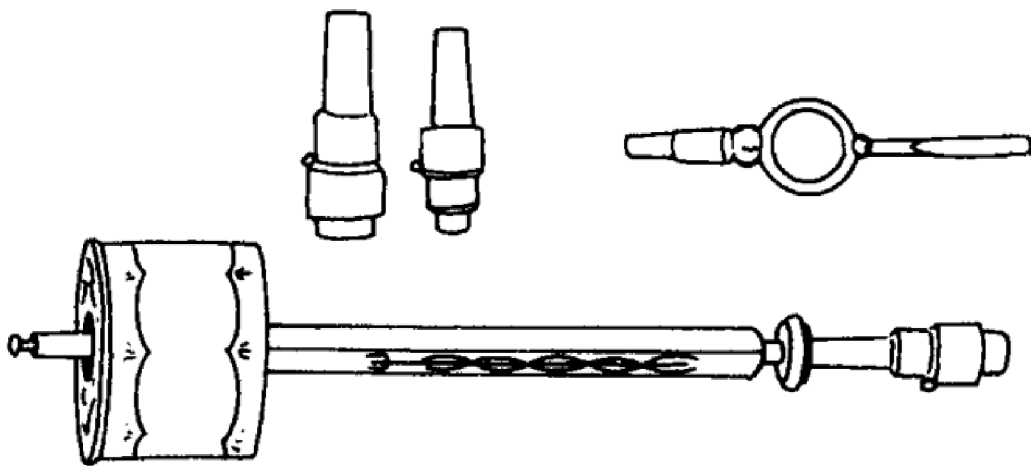
Oční tkáňová banka (OTB) je specializované zdravotnické zařízení, které zajišťuje především rohovkovou tkáň. Jedná se o neziskovou nevládní organizaci, jejíž působení podporuje zejména Ministerstvo zdravotnictví ČR. Kromě tkáňového zařízení se na činnosti podílí i odběrové zařízení a diagnostická laboratoř. K hlavním funkcím OTB patří „opatrování, zpracování, skladování a distribuce“ [1] dárcovské tkáně příslušnému transplantačnímu centru. Činnost OTB funguje dle stanovených standardů a jejich konání musí být v souladu s legislativou (viz kapitola 1.3). [1, 2, 3]

Během celého procesu je důležitou součástí vedení dárcovské a tkáňové dokumentace, na jejímž základě je pak posouzena vhodnost k dárcovství. Rovněž pak tento záznam složí i k předoperační přípravě a kontrole tkání. Kvalitně připravenou tkáň obstarává dostatečně kvalifikovaný personál, který se skládá z očních chirurgů a certifikovaných odborných pracovníků tzv. Eye Bank Technicians. Při kooperaci s oftalmologickým pracovištěm je nezbytná efektivní komunikace, která je zprostředkována pověřenými korespondenty. Každá OTB má v čele také svého garanta, kterým je lékařský ředitel. Garant nese odpovědnost za vykonanou činnost oční banky, jejíž kvalita závisí jak na vysoce kvalifikovaném personálu, tak na náležitě vybaveném pracovišti. Zde se dodržují přísné aseptické podmínky, z důvodu možného rizika kontaminace. Vysoká kvalita pracovního prostředí je proto zajištěna skříní s laminárním prouděním vzduchu, v jejímž prostoru probíhá manipulace s tkání. [3, 4, 5, 6]

Distribuce dárcovských tkání je klíčová. K exportu jsou schváleny pouze tkáně, které splňují velmi striktní kritéria a během přepravy musí být dodrženy transportní zásady stanovené OTB. Vzhledem k disbalanci mezi poptávkou a dostupností rohovek byly zavedeny pravidla, kterými se distribuce řídí a lze ji klasifikovat na místní, regionální či (mezi)národní úroveň. S cílem zajistit spravedlivou distribuci se přihlíží na lékařské a sociální aspekty. Z lékařského hlediska se posuzuje indikace, naléhavost zákroku a riziko neúspěchu. Sociální aspekty hodnotí dobu strávenou na čekací listině, s cílem vytvořit rovnoměrnou dostupnost tkání na regionální či národní úrovni. [4]

1.1 Vývoj očního tkáňového bankovníctví

Oční bankovníctví se společně s keratoplastikou neustále rozvíjí. Vývoj keratoplastiky byl však v minulosti výrazně zpomalen neznalostí chirurgických technik, imunologie a anesteziologie. Oftalmology inspirovaly především experimentální pokusy na zvířatech, na kterých zkoušeli různé transplantační techniky, což následně vedlo k pochopení základních transplantačních principů. Významným německým oftalmologem byl profesor **Arthur von Hippel**, který provedl řadu transplantací na zvířecích rohovkách, ale především v roce 1888 vynalezl první mechanický trepan (obr. 1), který zahájil novou a úspěšnou techniku keratoplastiky. [7, 8, 9]



Obr. 1 – Von Hippelův trepan s klíčem a čepelí o různé velikosti [9]

První úspěšnou perforující keratoplastiku u člověka provedl v Olomouci rakouský oftalmolog **Eduard Konrád Zirm** v roce 1905. Zirm použil dárcovskou rohovku od 11letého chlapce, ze které von Hippelovým trepanem vytнул dva rohovkové štěpy o průměru 5 mm, které byly použity pro transplantaci u 45letého muže. Dárcovský štěp z periferie na pravém oku způsobil komplikace, a proto musel být odstraněn, zatímco štěp získaný z centrální části rohovky na levém oku byl přijat a zůstal čirý po zbytek života. Po první úspěšně provedené keratoplastice byla pozornost věnována zejména novým transplantačním technikám, když několik očních chirurgů významným způsobem přispělo k rozvoji keratoplastiky, a posléze se začala formovat také myšlenka prvních OTB. [7, 10]

Průkopníkem očního bankovníctví se stal ruský oční chirurg **Vladimír Petrovič Filatov**, který v roce 1931 provedl jako první transplantaci pomocí kadaverózní rohovky. Během dvou světových válek velmi často docházelo k očnímu zranění a vzniku infekce, proto se zájem o keratoplastiku zvýšil. Impulzem pro Filatova byl dostatek potenciálních kadaverózních dárců z válečného období, začal se tedy zabývat skladováním očních bulbů a později definoval i první skladovací postupy. [8, 11, 12]

Filatovu myšlenku následně rozvinul americký chirurg **Richard Townley Paton**. Ve městě New York v roce 1944 založil první Oční banku pro obnovu zraku – the Eye Bank for Sight Restoration. Na založení první OTB se také podíleli členové Lions' Clubu a kolegové z Oční a ušní nemocnice. V prvních pěti letech existence Oční banky pro obnovu zraku bylo očním chirurgům poskytnuto přes 1 200 rohovkových štěpů. Ve 40. letech 20. století se zlepšila úspěšnost keratoplastiky díky zvýšenému počtu očních chirurgů, ale také dostupností antibiotik a později i kortikosteroidů. [7, 8, 13]

V roce 1948 byly založeny první evropské OTB ve Francii, konkrétně ve městech Paříž a Besançon. Zvyšující počet OTB vedl k rozvoji nových skladovacích metod a způsobů přípravy rohovky. Na oftalmologických pracovištích vznikla řada OTB bez regulačních zásad a postupů, proto v USA roku 1961 byla zřízena Asociace amerických očních tkáňových bank (EBAA), která v roce 1980 definuje lékařské standardy, koordinuje činnost OTB a sjednocuje legislativní požadavky. S rostoucí variabilitou metod v očním bankovníctví souvisí i založení Evropské asociace očních bank (EEBA) na prvním výročním zasedání v dánském Århusu v roce 1989. Členské země EEBA spolu úzce spolupracují, sdílí své zkušenosti a transplantační problematiku. [3, 4, 14]

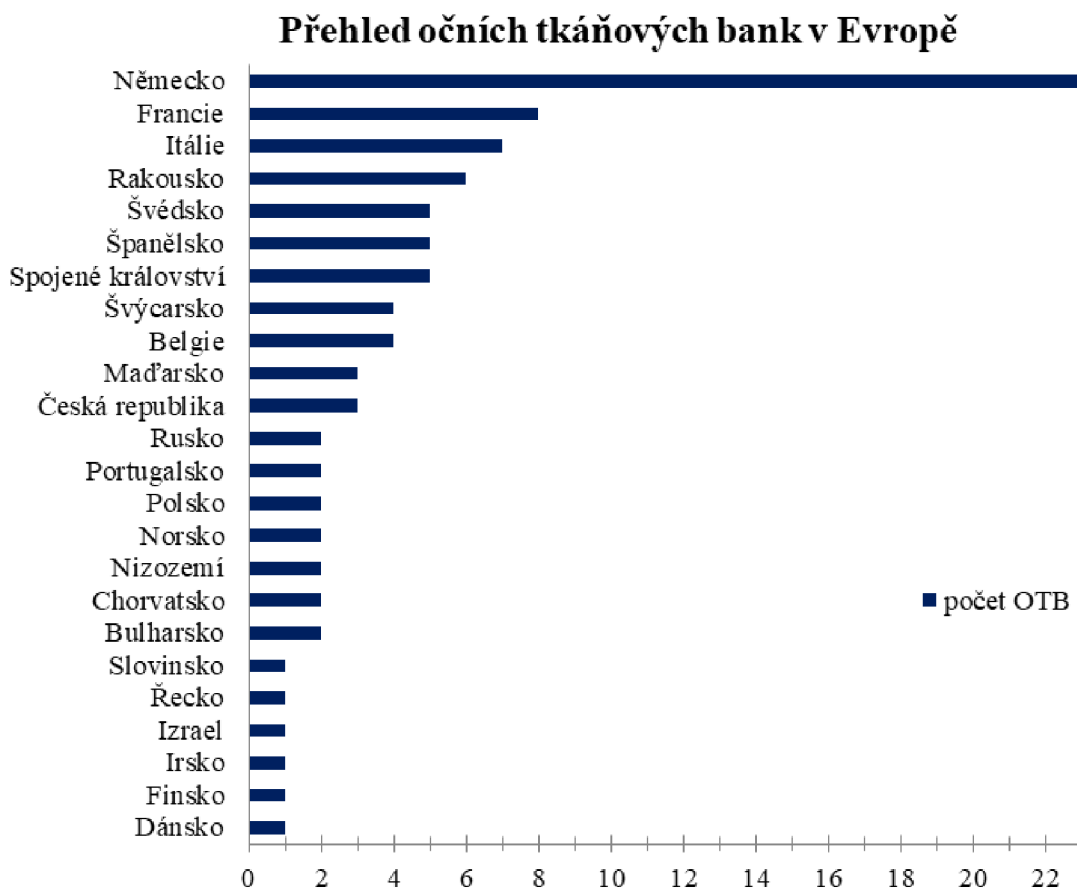
1.2 Mezinárodní asociace očních bank

Globální aliance asociací očních bank (GAEBA) byla založena v roce 2014 šesti zakládajícími organizacemi, které sídlí v Evropě, Severní a Jižní Americe, Asii, Indii a Austrálii. Asociace celosvětově rozvíjí a podporuje oční bankovníctví prostřednictvím komplexního dárcovského registru, poradenské činnosti, propagace a sdílením ověřených technik a postupů. [15]

EBAA patří k nejstarším samostatným organizacím očního bankovníctví. Podle globálního výzkumu [16] se ve Spojených státech amerických provede ročně největší počet rohovkových transplantací na světě, a zároveň se také exportuje velké množství dárcovských rohovek. Vysokou míru distribuce, kromě USA, vykazuje také ostrovní stát Srí Lanka. Během výzkumu bylo sledováno i zastoupení jednotlivých OTB napříč státy. Nejvíce očních bank na světě vlastní Indie, po které následují Spojené státy americké a Čína, jejichž počet je ve srovnání s Indií přibližně o třetinu nižší. [3]

V Evropě a výjimečně i v některých mimoevropských zemích je činnost OTB koordinována a podporována EEBA. Ke vzniku vědecko-technické organizace vedla tendence spolupracovat s členskými očními bankami. Důležitým faktorem úspěšnosti organizace je zpětná vazba mezi jednotlivými OTB. Proto asociace podporuje sběr výsledných dat, za účelem ověření účinnosti stanovených standardů. Ve snaze zachovat bezpečnou a kvalitní tkáň, byly definovány EEBA lékařské a technické standardy (viz kapitola 2). Lékařské standardy vymezují kritéria a kontraindikace dárcovství, zatímco technické standardy definují odběr, zpracování, skladování a hodnocení dárcovských tkání. Ostatní mezinárodní organizace si stanovily své vlastní standardy, které se od evropských standardů více či méně liší. [4, 17]

EEBA je tvořena 93 evropskými očními bankami, které jsou umístěny přibližně ve 24 evropských zemích (obr. 2). Německo vykazuje největší počet OTB v Evropě, avšak k největším evropským distributorům patří Itálie. Globální výzkum [16] zaznamenal nedostatek dárcovských rohovek v částech Severní, Východní a Jihovýchodní Evropy (Lotyšsko, Litva, Ukrajina, Moldavsko, Rumunsko a Řecko). V České republice aktuálně působí celkem tři OTB. První specializovaná oční banka byla založena roku 1991 ve Fakultní nemocnici Královské Vinohrady (FNKV) v Praze. Podle výroční zprávy [18] OTB ve FNKV v roce 2020 zpracovala celkem 249 očních tkání a 44 kusů amniové membrány, přičemž v průběhu roku bylo na FNKV k transplantaci použito celkem 351 očních tkání a 50 amniových membrán. Další OTB působí v Brně a nejnovějším specializovaným zařízením je Oční tkáňová banka Praha Vinohrady. [14]



Obr. 2 – Přehled evropských očních tkáňových bank v EEBA (upraveno) [14]

1.3 Legislativní normy

OTB se řídí nejenom standardy odborných mezinárodních společností, ale také musí respektovat legislativu a splňovat podmínky tkáňového zařízení. Činnost OTB je pod dohledem Státního ústavu pro kontrolu léčiv (SÚKL), který je pověřen Ministerstvem zdravotnictví ČR. SÚKL zajišťuje pravidelné inspekce diagnostických laboratoří, tkáňového a odběrového zařízení, vydává akreditace a kontroluje možné nežádoucí odezvy. [1, 12]

Současná legislativa zajišťuje ochranu práv dárce a bezpečný odběr tkáně. Globálně existují dva systémy dárcovského souhlasu. V České republice je posmrtný odběr oční tkáně založen na předpokládaném souhlasu „zákon č. 285/2002 Sb., o darování, odběrech a transplantacích tkání a orgánů a o změně některých zákonů (transplantační zákon)“. [19] Pokud dárce z jakéhokoliv důvodu nesouhlasí s poskytnutím oční tkáně, musí se registrovat do databáze osob nesouhlasících s posmrtným odběrem tkáně „vyhláška č. 434/2004 Sb., o podrobnostech rozsahu a

obsahu povinně uváděných dat do Národního registru osob nesouhlasících s posmrtným odběrem tkání a orgánů“. [20] Druhý dárcovský systém je založen na předpokládaném nesouhlasu, kdy se dárci může dobrovolně zaregistrovat do registru dárců. Odběr tkáně pro výzkumné či vzdělávací účely musí být písemně odsouhlasen dárcem během života nebo je případně podán souhlas pozůstalých. [12, 21]

Kvůli zvýšenému zájmu o zajištění bezpečné tkáně vstoupily do platnosti směrnice Evropského parlamentu a Rady, týkající se bezpečnosti tkáňových transplantátů. Směrnice Evropského parlamentu a Rady 2004/23/ES, Směrnice Komise 2006/17/ES, 2006/86/ES jsou shrnuty v České směrnici „vyhláška č. 422/2008 Sb., o stanovení bližších požadavků pro zajištění jakosti a bezpečnosti lidských tkání a buněk určených k použití u člověka“. [22] Mezi další důležité legislativní dokumenty patří „zákon č. 296/2008 Sb., o zajištění jakosti a bezpečnosti lidských tkání a buněk určených k použití u člověka a o změně souvisejících zákonů (zákon o lidských tkáních a buňkách)“. [19]

Pro tkáňové banky jako zdravotnické zařízení také platí „zákon č. 372/2011 Sb., o zdravotnických službách a podmínkách jejich poskytování (zákon o zdravotních službách)“. [19] Každý materiál, který je v kontaktu s připravovanou tkání se značí CE podle „směrnice o zdravotnických prostředcích 93/42/EHS“. [23] S přijetím transplantačního zákona se zpřísnila kritéria tkáňového zařízení, a OTB tak neustále musí dodržovat nově vzniklé národní či mezinárodní legislativní normy. [21]

2 Klasifikace dárcovských tkání a jejich zpracování

Rohovka patří k nejčastěji transplantovaným očním tkáním, proto je příprava rohovkových štěpů v OTB převládající. V menší míře pak může být očními bankami zpracována skléra či amniová membrána. [18]

2.1 Rohovka

Rohovka, jako vyklenutá zevní část očního bulbu, je pokryta slzným filmem, který při správné funkci zajišťuje její lesklý a hladký povrch. Ideálně průhlednou a zakřivenou rohovkou prochází světelné paprsky, které se ve vnitřní části oka lámou a dopadají na sítnici, kde je vytvořen skutečný, zmenšený a převrácený obraz. Rohovková tkáň se skládá celkem z pěti vrstev – epitel, Bowmanova membrána, stroma, Descemetova membrána a endotel. [24, 25]

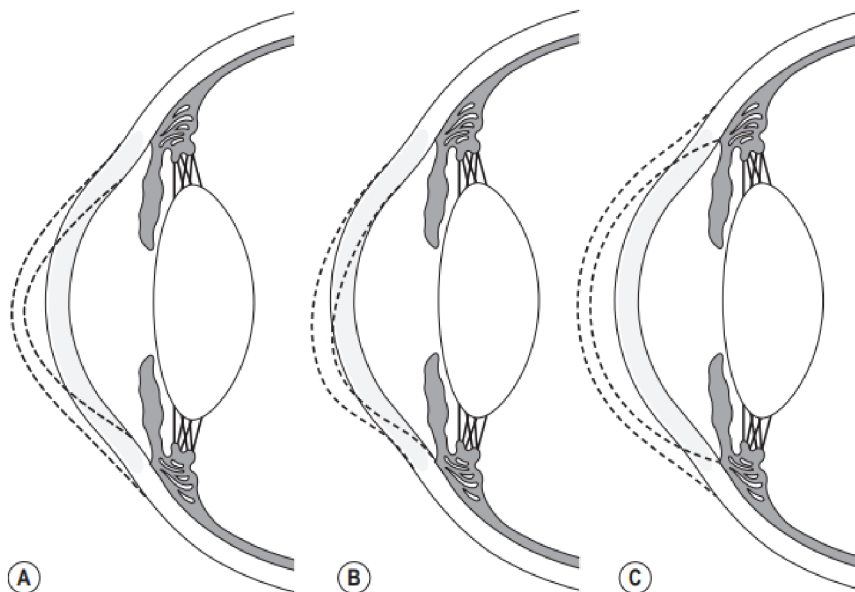
2.1.1 Indikace k transplantaci

Velmi častou příčinou keratoplastiky je obnova průhlednosti rohovky a jejího zakřivení, s cílem navrátit zrakovou funkci oka. Každá rohovková vrstva plní specifickou funkci a při narušení jedné z vrstev dochází k patologickým změnám. [26]

Endoteliální onemocnění rohovky patří k velmi častým indikacím. Endotelová vrstva nemá regenerační schopnost, a proto s rostoucím věkem počet endoteliálních buněk ubývá. K častým příčinám keratoplastiky patří endotelové dystrofie rohovky, které způsobují edém a vzniká tzv. Fuchsova endoteliální dystrofie. Ztráta endoteliálních buněk může být způsobena i patologickými výrůstky Descemetovy membrány, a dochází tak k zadní polymorfni dystrofii. K dalším endotelovým poruchám patří pseudofakická nebo afakická bulózní keratopatie a iridokorneální endoteliální syndrom.

Tloušťka rohovky je přibližně z 90 % tvořena vrstvou stromatu, jehož anatomické a biochemické vlastnosti udržují stálý tvar a transparentnost rohovky. Pokud je narušena fyziologická hydratace stromatu, dochází k jeho ztenčení, a vytváří se tak abnormální tvar rohovky. K degenerativnímu onemocnění stromatu patří keratokonus, pellucidní marginální degenerace a keratoglobus (obr. 3a, 3b, 3c). V počáteční fázi lze nejlépe rohovkové ektázie korigovat pevnými kontaktními čočkami, nicméně při progresi nepravidelného astigmatismu, může být řešením

keratoplastika. K dalším chirurgicky řešeným patologiím patří stromální dystrofie rohovky nebo stromální zákal způsobený degenerativními změnami či zánětem.



Obr. 3 – Typy ektatických rohovkových degenerací:

(A) keratokonus, (B) pellucidní marginální degenerace, (C) keratoglobus (upraveno)

[24]

Epitel, jako nejsvrchnější vrstva rohovky, chrání vnější povrch oka před mechanickým poškozením a projevuje se vysoce regenerační schopností. Povrch epitelu může být narušen erozí, edémem, virovou keratitidou nebo epiteliální dystrofií. Jizvení při infekci, po chemickém poranění, či jizvy traumatické a chirurgické mohou být indikovány ke keratoplastice. Provedena může být i retransplantace rohovky po neúspěšné transplantaci z důvodu imunitní rejekce nebo selhání štěpu. [12, 24, 27, 28]

2.1.2 Výběr dárce a odběr tkáně

Při výběru potenciálního dárce musí být dodrženy lékařské standardy. Nejprve je provedena totožnost a kontrola databáze osob nesouhlasících s posmrtným odběrem tkáně (viz kapitola 1.3). Pokud není dárce v uvedené databázi nalezen, následuje analýza lékařských dokumentů, kde jsou potřebné informace sloužící k posouzení dárcovství. Zejména se jedná o věk dárce, celková a oční onemocnění. Věková hranice dárců se mezi jednotlivými OTB liší, preferováni jsou však mladší dárce, u kterých se nepředpokládá výskyt degenerativních změn či patologií. Dárcovský věk může být

považován za kritický, jelikož u vyššího věku je pozorována ztráta endoteliálních buněk [29], kterou lze považovat, s ohledem na přežití štěpu, za nežádoucí. [4, 30]

Sledovaný je také čas úmrtí dárce z důvodu odběru krve pro sérologické a virologické vyšetření, které musí být provedeno do 24 hodin od smrti dárce. Podle zákona je nutné získaný vzorek krve vyšetřit akreditovanou laboratoří na přítomnost AIDS, syfilis, hepatitidy B, hepatitidy C, kdy pozitivní výsledek znamená vyřazení transplantátu z procesu dárcovství. Česká republika, jako jediný stát na světě, provádí od roku 2007 povinné vyšetření mozkové tkáně každého zemřelého dárce, kvůli vyloučení přítomnosti patogenních prionů. [12, 22]

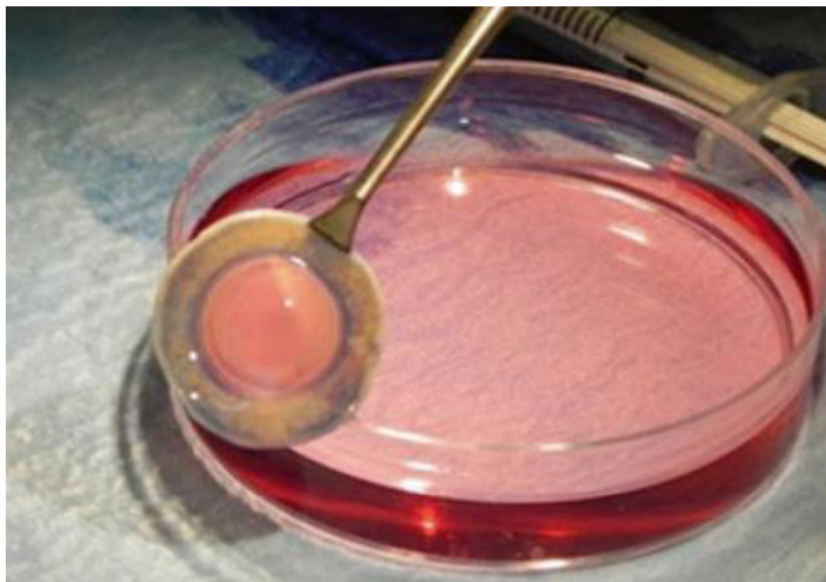
Kontraindikací k dárcovství je onemocnění, které lze přenést z dárce na příjemce. Jedná se o virové a prionové infekce způsobující neurologická onemocnění, kam patří vzteklna, spongiformní encefalitida (Creutzfeldt-Jakobova choroba), virová encefalitida, onemocnění CNS (např. roztroušená skleróza, Alzheimerova choroba) a Reyeův syndrom. Další sledovanou oblastí jsou oční onemocnění a již dříve absolvovaná oční chirurgie. Přítomnost maligních nádorů v předním segmentu oka, retinoblastom a nitrooční či předně segmentové operace jsou kontraindikační. [3, 31]

Po důkladném výběru dárce následuje odběr rohovkové tkáně, který se provádí standardně dvěma způsoby – po enukleaci očního bulbu, anebo rovnou excizí korneosklerálního terče. Odběr dárcovské tkáně při chlazení těla je proveden co nejdříve po smrti dárce, nejlépe do 24 hodin. Podle studií [32, 33] u rohovek získaných excizí *in vitro* z enukleovaných bulbů je nižší riziko kontaminace a větší hustota endotelových buněk než u rohovek, které byly získány excizí *in situ*.

Enukleací oční chirurg odstraňuje celou oční kouli, ta je pak transportována do tkáňového zařízení ve sterilní transportní lahvičce při teplotě +2 °C až +8 °C. Získaný bulbus v OTB je nejprve ponořen do 5% roztoku polyvinylpyrolidon jódu kvůli dekontaminaci, a poté se opláchne sterilním fyziologickým roztokem. Po dekontaminaci je oční bulbus připraven na *in vitro* excizi korneosklerálního terče či na přípravu sklerálního štěpu. (viz kapitola 2.2). [12, 34]

Při excizi korneosklerálního terče se pomocí trepanu vytvoří řezná linie přibližně 4 cm za limbem, a odběr tkáně je pak dokončen zahnutými nůžkami. Průměrná velikost rohovky u dospělého člověka dosahuje 11,5 mm, zatímco získaný průměr korneosklerálního terče (obr. 4) se pohybuje v rozmezí 12 – 18 mm v závislosti na typu


keratoplastiky (viz kapitola 3. 2). Okraj získané tkáně je tvořen sklérou pro lepší manipulaci při zpracování. Během chirurgického zákroku je pak získána finální velikost rohovkového štěpu, která by měla identicky odpovídat příjemci. [12, 24, 27, 30]



Obr. 4 – Korneosklerální terč po excizi [30]

2.1.3 Metody skladování a konzervace

Cílem konzervace je zachovat původní stav rohovky až do její transplantace. Současně dostupná média mají schopnost udržet vitalitu endoteliálních buněk, které jsou rozhodujícím parametrem transplantace. Po enukleaci se celý bulbus skladuje a expeduje bez média ve vlhké komoře – sterilní lahvička s gázou navlhčenou sterilním roztokem. Skladování ve vlhké komoře probíhá při teplotě kolem +4 °C po dobu až 48 hodin (obr. 5a). Korneosklerální terč je s horní orientací endotelu umístěn v pozorovací komoře s konzervačním médiem. (obr. 5b, 5c). [35, 36, 37]



Obr. 5 – Možnosti skladování rohovkových tkání:

(A) oční bulbus po enukleaci ve vlhké komoře, (B) a (C) korneosklerální štěp v pozorovací komoře (upraveno) [36]

Rozlišujeme dvě základní konzervační techniky podle způsobu odběru tkáně, které se liší technickými aspekty, dobou skladování a možnostmi hodnocení tkáně. Metoda tkáňové kultury je použita po excizi korneosklerálního terče z enukleovaných očí *in vitro*. Jedná se o poměrně komplikovanou, časově i finančně náročnou techniku, preferovanou hlavně v Evropě. Výhodou je především možnost dlouhodobého skladování po dobu 28 až 35 dní. Rohovky se uchovávají v tkáňovém kultivačním médiu a jsou skladovány při teplotě $+30\text{ }^{\circ}\text{C}$ až $+37\text{ }^{\circ}\text{C}$. Konzervační médium se pravidelně vyměňuje pro zajištění dostatečného množství živin, a kvůli možnému hromadění zplodin. Během konzervace je rohovka hydratována, zvětšuje se její tloušťka, a proto se před transplantací na 2 – 5 dní ukládá do dehydratačního média. To obsahuje osmoticky aktivní látku (nejčastěji dextran), která vlivem dehydratace ztenčí rohovku na původní tloušťku. Po dehydrataci může být rohovka hodnocena světelnou mikroskopií (viz kapitola 2.1.4.1). [12, 36-38]

Technika hypotermického skladování se uplatňuje především po excizi korneosklerálního terče z očí dárce *in situ*. Tato metoda oproti tkáňové kultivaci je technicky jednoduchá, finančně méně náročná a manipulace s tkání je minimální. Každý konzervační roztok obsahuje důležité informace ohledně teploty, maximální doby skladování a expirace média. Skladovací požadavky se mohou mezi jednotlivými


výrobci lišit. V současné době k nejrozšířenějším skladovacím médiím patří Optisol–GS (USA) a Eusol–C, který je jediným schváleným hypotermickým roztokem v České republice od roku 2006. Eusol-C se skladuje v lednici při teplotě +2 °C až +8 °C, po dobu maximálně 14 dní. Nízká skladovací teplota omezuje metabolickou aktivitu endoteliálních buněk a společně s antibiotiky brání růstu bakterií. V hypotermickém médiu jsou přítomny osmoticky aktivní látky, které zadržují v tkáni vodu, a udržují tak stabilní tloušťku rohovky. Kvalita tkáně je pak hodnocena zrcadlovou mikroskopií (viz kapitola 2.1.4.1). [12, 30, 36, 39, 40]

2.1.4 Hodnocení kvality tkáně

Při hodnocení se striktně posuzuje kvalita rohovky, a tedy i její vhodnost k transplantaci. Kontrola zahrnuje makroskopické vyšetření, biomikroskopické vyšetření na šterbinové lampě a mikroskopické vyšetření, které lze provést zrcadlovou (spekulární) nebo světelnou mikroskopií (viz kapitola 2.1.4.1). [12]

Při makroskopické kontrole bulbu se vizuálně kontroluje průhlednost rohovky, barva spojivky a skléry, integrita epitelu, přítomnost cizích předmětů, známky patologie a nepravidelnosti rohovky bez použití optických aparátů. Kromě hodnocení oční tkáně je nutná i makroskopická kontrola barvy a čistoty skladovacího média. Odchylka pH je zaznamenána indikátorem, který je součástí média a projevuje se změnou zbarvení. [12, 34, 40]

Biomikroskopické vyšetření šterbinovou lampou se provádí brzy po enukleaci, kdy je celý bulbus fixován v držáku (obr. 6a), zatímco korneosklerální terč je kontrolován v pozorovací komoře za hypotermických podmínek (obr. 6b). Šterbinovou lampou jsou kvalitativně vyhodnoceny všechny vrstvy rohovky za použití různých osvětlovacích technik a odlišného zvětšení. Mezi nejčastěji používané techniky patří zrcadlový reflex, sklerální rozptyl a retroiluminace. Vyšetřováním se hodnotí stav přední komory (obtížné u korneosklerálního terče), epiteliální defekty, rohovkové jizvy či edémy, abnormální tvar rohovky, známky refrakční chirurgie, operace šedého zákalu a výskyt nádorů či metastáz. [34, 36, 41]



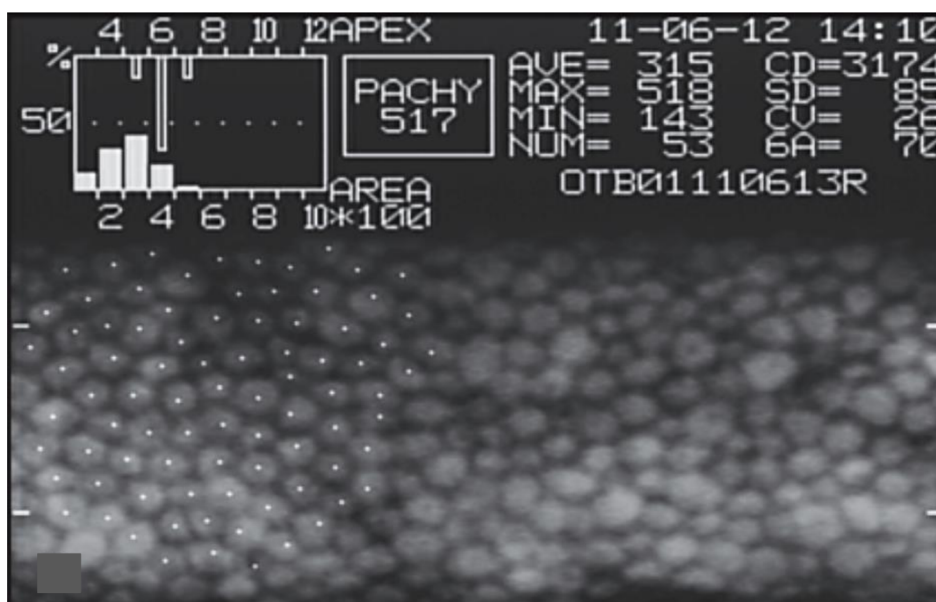
Obr. 6 – Hodnocení rohovky pomocí štěrbinové lampy:
 (A) enukleovaný oční bulbus, (B) korneosklerální štěp v pozorovací komoře
 s hypotermickým médiem (upraveno) [36]

Kontrolována je i tloušťka rohovky pomocí pachymetru, který může být součástí rohovkového mikroskopu. Vzdálenost mezi ostrým obrazem epitelu a endotelu je vyhodnocena podle rozsahu posunu mikroskopického stolku. Průměrná centrální tloušťka rohovky (CCT) dosahuje 560 μm a směrem do periferie se tloušťka zvětšuje až na 1000 μm . Vzhledem k neustálému vývoji lamelárních technik jsou vyžadovány velmi vysoké nároky na přesné měření dárcovských rohovek, proto OTB při klasifikaci využívají bezkontaktní optickou koherentní tomografii (OCT). Metoda OCT nabízí vysoké prostorové rozlišení, díky kterému jsou měřeny a hodnoceny jednotlivé vrstvy rohovky. Pomocí OCT lze pozorovat morfologické změny, ale také mohou být zaznamenány známky laserové refrakční chirurgie, které se u dárců velmi obtížně identifikují. [27, 42-44]

2.1.4.1 Rohovková mikroskopie

Pomocí zrcadlové nebo světelné mikroskopie se vyšetřuje endotel, který je významným ukazatelem kvality tkáně, jelikož aktivně plní metabolickou funkci rohovky. Endotelová pumpa reguluje průchod komorové vody, a zároveň odčerpává z přední komory tekutinu s odpadními látkami, tím je zajištěna hydratace, výživa a také průhlednost rohovky. [12, 25]


Zrcadlový mikroskop funguje na principu zrcadlového odrazu světla od endotelu rohovky, kdy je úhel dopadu roven úhlu odrazu. Většina světla rohovkovou tkání projde, zatímco endoteliální buňky mají větší index lomu než komorová voda, a tak se světelný paprsek odrazí zpět do objektivu. Poté se vytvoří požadovaný obraz endoteliálních buněk, který je snímán a fotografován digitální kamerou. Vytvořený digitální obraz (obr. 7) je pak analyzován manuálně nebo speciálním softwarovým programem. Tato bezkontaktní neinvazivní metoda chrání tkáň před možnou kontaminací. Nevýhodou zrcadlové mikroskopie je poměrně omezené zorné pole při zobrazení, kdy je zachycena pouze malá část endotelu, proto se velmi obtížně detekují mrtvé endoteliální buňky zvláště v periferii. [12, 34, 36, 45, 46]



Obr. 7 – Digitální obraz zrcadlové mikroskopie s vysokou hustotou endoteliálních buněk (upraveno) [12]

Evropské OTB hodnotí kvalitu tkáně převážně světelnou mikroskopií. Dárcovská rohovka je umístěna pod mikroskopem v Petriho misce, kde je orientována epitelovou stranou dolů. Během hodnocení musí být endotel neustále vlhký, jelikož při oschnutí dochází k odumírání endoteliálních buněk. Stejně jako u zrcadlového mikroskopu je i světelný mikroskop vybaven digitální kamerou, která je připojena k analytickému softwaru. Analýza světelným mikroskopem probíhá většinou dvoufázově, nejprve je rohovka hodnocena před vložením do konzervačního média, a poté je kontrolována během skladování. [12, 36]

Povinností je použít alespoň jednu mikroskopickou metodu, ze které jsou získány kvantitativní i kvalitativní parametry endotelu. Ke sledovaným nežádoucím morfológickým odchýlkám patří polymegatismus a pleomorfismus (obr. 8). Zdravý jednovrstevný endotel obsahuje 70 % až 80 % hexagonálních buněk, dárcovské rohovky přitom musí splňovat minimálně 50 % těchto buněk. Odchýlka od hexagonality se nazývá pleomorfismus, zatímco polymegatismus se vyznačuje rozdílnou velikostí endoteliálních buněk. [12, 24, 34]



Obr. 8 – Pleomorfismus s polymegatismem [46]

Hustota endoteliálních buněk (ECD) je rozhodujícím parametrem pro přežití a funkčnost transplantátu. Průměrná ECD u dospělého člověka se pohybuje v rozmezí 2 500 – 3 000 buněk/mm². Pro transplantační účely musí ECD splňovat minimálně 2 000 buněk/mm², ačkoliv pro endoteliální keratoplastiku jsou vyžadovány vyšší hodnoty kolem 2 300 – 2 500 buněk/mm². ECD lze hodnotit pomocí obou mikroskopických technik, kdy se nejprve analyzuje centrální část s nejnižší hustotou buněk endotelu a postupuje se směrem do periferie, kde se denzita buněk naopak zvyšuje. [47-49]

Dalším sledovaným parametrem je hustota či procento devitalizovaných endoteliálních buněk prostřednictvím trypanové modři s nízkou koncentrací. Endotel s více než 5 % mrtvých buněk je pro transplantaci nevhodný. Úbytek endoteliálních buněk je způsoben jak stárnutím, hypoxií, mechanickou zátěží, metabolickými

změnami, tak vitalitu ovlivňuje také odběr, skladování a způsob manipulace během zpracování rohovkové tkáně. [36]

U mikroskopického vyšetření je pozorován nejenom endotel, ale také stroma a epitel rohovky. Stroma rohovky musí být bez přítomnosti stromálních zákalů, depozit či morfologických patologií. U epitelu rohovky je kontrolována integrita, sleduje se případný výskyt erozí, cizích tělísek a vaskularizace. [12, 34]

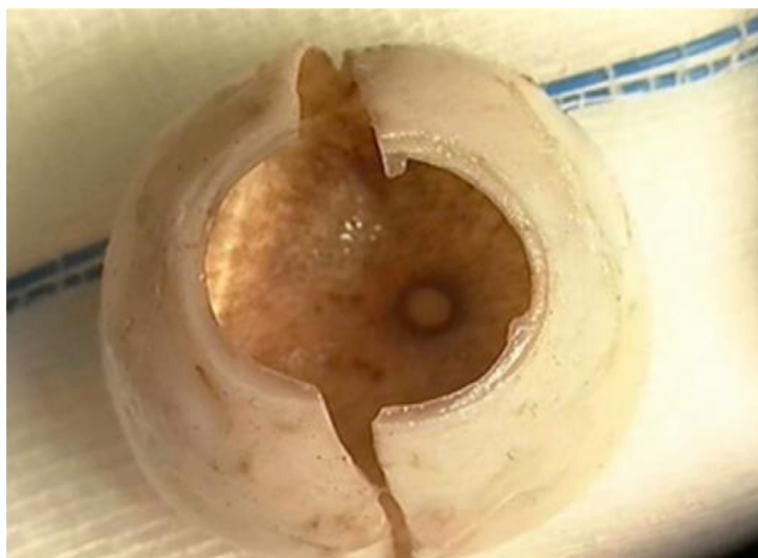2.2 Skléra

Skléra společně s rohovkou tvoří vnější obal očního bulbu v poměru 4:1. Bílá, neprůhledná a avaskulární tkáň je v přední části oka kryta bulbární spojivkou. V oblasti limbu se nachází přechod mezi rohovkou a sklérou. U emetropického oka dosahuje průměrná velikost skléry 24 mm. Celková tloušťka skléry se v různých oblastech liší. Nejsilnější část se vyskytuje na zadním pólu oka kolem 1,0 – 1,35 mm, zatímco nejtenčí část skléry o tloušťce 0,3 mm je pod úpony přímých očních svalů. Skléra pomocí vláknitého kolagenu zajišťuje hlavně mechanickou ochranu nitroočních struktur. Pevnost a flexibilita udržuje tvar i napětí očního bulbu a díky těmto vlastnostem se s tkání během transplantace velmi dobře manipuluje. Přirozené zakřivení sklerální tkáně zaručuje plynulé splynutí dárcovského štěpu s tkání příjemce. [24, 27, 50, 51]

Sklerální tkáň se v oční chirurgii široce uplatňuje. Techniky autologní a alogenní transplantace se používají k léčbě očních onemocnění, které narušují stabilitu oka. Aktuálně k nejčastějším indikacím patří drenážní operace glaukomu, u které je použit drenážní implantát pokrytý sklerálním štěpem. Dále se skléra uplatňuje u operací očních vředů a nádorů. Transplantace skléry je také prováděna u patologií, které jsou způsobeny úbytkem sklerální tkáně. Při ztenčení a vyklenutí tkáně vzniká abnormální tvar bulbu, jako je stafylom či ektázie. Vznik stafylomu na zadním pólu oka je typický zvláště u vysoké a progresivní formy myopie. Při odchlípení sítnice je někdy nutné během operace provést také opravu a podporu degenerované skléry pomocí dárcovské tkáně. U příjemců orbitálního implantátu po enukleaci se tyto transplantáty potahují sklerálním štěpem, z důvodu snížení rizika odmítnutí. Úbytek a perforace skléry je potřeba urgentně řešit, kvůli možnému vzniku infekce či prolapsu bulbu. [4, 27, 51, 52]

Sklerální tkáň je odebrána z enukleovaného bulbu po excizi korneosklerálního terče (viz kapitola 2.1.2). Z vnější části skléry jsou odstraněny zbytky očních svalů a

spojivky pomocí chirurgických nůžek. Po odstranění vnějších přídatných orgánů oka následuje vyjmutí vnitřního obsahu – duhovka, čočka, sklivec, cévnatka a sítnice. Vyprázdněná skléra je pak vyčištěna sterilním vatovým tamponem a fyziologickým roztokem. Pokud není vyžadována k chirurgickému zákroku celá sklerální tkáň, ale pouze její část, rozdělí se dárcovská skléra na požadovaný počet částí (obr. 9).



Obr. 9 – Sklerální štěp [53]

Výhodou skladování sklerální tkáně, na rozdíl od rohovky, je jednoduchost a možnost dlouhodobé konzervace. Existují různé způsoby skladování sklerálních štěpů. První metodou je skladování transplantátu v hypotermickém roztoku (Eusol, Optisol-GS) při teplotě +2 °C až +8 °C po dobu až 30 dnů. K nejběžnějším metodám patří suché skladování, při kterém je sklerální tkáň dehydratována a dekontaminována etanolem, poté je vyčištěna sterilním roztokem NaCl a v poslední fázi je tkáň vysušena. U této techniky může být sklerální štěp uchován ve sterilní zkumavce po dobu nejméně 1 roku. Alternativním způsobem skladování je lyofilizace tkáně, kdy lze tkáň zmrazit na -30 °C. Výhodou lyofilizace je možnost přesného posouzení tvaru a velikosti štěpu před transplantací. [4, 24, 34, 50]


2.3 Amniová membrána

Amniová membrána (amnion) je vnitřní plodová membrána, která obklopuje plod společně s plodovou vodou během těhotenství. Průhledná, avaskulární a velmi tenká tkáň, v rozmezí 0,02 až 0,5 mm, se skládá ze tří vrstev – epitel, bazální membrána a stroma. V oftalmologii tato transplantovaná tkáň podporuje epitelizaci, jelikož napomáhá růstu, migraci a adhezi epiteliálních buněk. [24, 36, 54]

V oční chirurgii se amniová membrána uplatňuje zejména při léčbě očního povrchu. Transplantací jsou řešeny spojivkové, epiteliální, a také sklerální defekty. K spojivkovým defektům řadíme nejčastěji symblefaron nebo tumory. Amniová tkáň se používá také po operaci pterygia, kdy chirurgicky odstraněnou spojivku nahrazuje amniový transplantát. K nejčastějším indikacím patří hlavně přetrvávající epiteliální defekty, zejména rohovkový vřed, bulózní keratopatie a perforace rohovky. Jizvení spojené se ztrátou kmenových buněk, chemická či termická poranění postihují jak spojivku, tak epitel rohovky, a proto je na oční povrch aplikována amniová membrána, která inhibuje nekrózu a infekci tkáně. [24, 52, 54, 55]

K dárčům amniové membrány patří ženy po císařském řezu, které své rozhodnutí potvrdily písemným informovaným souhlasem. Během prenatalního období probíhá anamnéza genetického a přenosného onemocnění (viz kapitola 2.1.2). Odběr krve pro sérologické vyšetření probíhá dvakrát. Nejprve je před porodem odebrána mateřská krev, a poté následuje odběr krve po 6 měsících od porodu. [24, 34, 36, 55]

Po porodu je získaná placenta umístěna do sterilního transportního kontejneru a nejlépe do 24 hodin při teplotě +2 °C až +8 °C je exportována do tkáňového zařízení na zpracování. Přijatá placenta se dekontaminuje a je několikrát propláchnuta sterilním fyziologickým roztokem nebo antibiotiky. Zpracování tkáně začíná oddělením amniové části od chorionu. Získaná amniová membrána se natáhne a opláchně od zbytků krve. Následně je amnion přenesen na nitrocelulóзовý papír (obr. 10), který plní funkci nosiče, a také napomáhá rozeznat orientaci tkáně, která je obvykle orientována epiteliální stranou nahoru. Poslední fáze zahrnuje nařezání membrány na více kusů o různých rozměrech. [36, 55, 56]



Obr. 10 – Amniová membrána na nitrocelulóзовém papíru [57]

U amniové tkáně rozlišujeme dvě základní techniky konzervace. První metodou je kryokonzervace. Připravená tkáň na nosiči se umístí do skleněné lahvičky se skladovacím roztokem, který obsahuje tkáňovou kulturu a glycerol v poměru 1:1. U kryokonzervace se tkáň uchovává při teplotě $-80\text{ }^{\circ}\text{C}$ po dobu 1 roku a před transplantací je skladovaná tkáň rozmrazena při pokojové teplotě. Druhá skladovací technika lyofilizace dehydratuje dárcovskou tkáň mrazem. Amniová membrána je prudce zmrazena při teplotě $-50\text{ }^{\circ}\text{C}$ až $-80\text{ }^{\circ}\text{C}$. Sterilně zabalenou lyofilizovanou tkáň lze skladovat v suchém prostředí při pokojové teplotě. Po skladování je potřeba lyofilizovanou amniovou membránu rehydratovat, kvůli lepší manipulaci během operace. [55, 58]

Hodnocení amniové membrány probíhá hned při odběru tkáně. Makroskopicky je kontrolována transparentnost a pravidelná tloušťka. Sledují se i případné známky patologických abnormalit či narušení integrity tkáně. Dále se kontrolují mechanické vlastnosti jako elasticita a pevnost, které jsou nezbytným kritériem pro klinické užití. Před transplantací se výše uvedené vlastnosti opět kontrolují, jelikož během skladování a teplotních změn může dojít k poškození amnionu. [36, 59]

Podle typu komplikace volí oční chirurg způsob transplantace. První varianta tzv. amniová náplast překrývá oční povrch jako obvaz, pod kterým probíhá epitelizace. Posléze je amnion odstraněn nebo sám odpadne. Druhou možností je aplikace amniového štěpu, který integruje do oční tkáně. Epitelizace tedy nastává přímo na dárcovské membráně. Možná je i kombinace obou chirurgických technik. [55]

3 Keratoplastika

Transplantace rohovky neboli keratoplastika je chirurgická technika, při které je patologická rohovka odstraněna a nahrazena zdravou rohovkovou tkání od kadaverózního dárce. Z hlediska indikace lze keratoplastiku klasifikovat na optickou, terapeutickou a tektonickou, jelikož hlavním cílem transplantace je navrátit zrakovou ostrost, odstranit vzniklou infekci či podpořit integritu očního bulbu.

Před chirurgickým zákrokem je provedeno předoperační oftalmologické vyšetření, které zahrnuje vyšetření zrakové ostrosti, slzného filmu, předního i zadního segmentu oka a bezkontaktní měření nitroočního tlaku. Podrobnější oční vyšetření je pak zaměřeno na rohovku. Analyzuje se povrch rohovky prostřednictvím rohovkové topografie, pachymetrie a endoteliální mikroskopie. [28, 60]

3.1 Chirurgický průběh transplantace rohovky

Chirurgický zákrok začíná centrací zornice, jejíž střed odpovídá optickému středu rohovky. Posuvným měřítkem se u pacienta změří průměrná velikost rohovky, podle které je pak určen průměr a střed dárcovského transplantátu. Volba velikosti trepanu u dárcovského štěpu je individuální, a závisí také na patologii a riziku odmítnutí. Před trepanací je dárcovský štěp naposled zkontrolován očním chirurgem a finální průměr obou rohovek lze pak získat pomocí trepanu, laseru či mikrokeratomu. [12, 24, 30]

Rohovkový trepan je chirurgický nástroj, který za rovnoměrného tlaku působí kolmo na rovinu rohovky, ve které vytváří ideálně kruhový řez. U korneosklerálního štěpu rozlišujeme techniku přední a zadní trefinace, neboli trepanaci z epiteliální či endoteliální strany rohovky. Podle Olsona [62] při přední mechanické trepanaci dosahuje dárcovská rohovka větší velikosti než zvolený průměr trepanu, zatímco při trepanaci z endoteliální strany je získán menší průměr. Výsledný rozdíl mezi těmito trefinačními technikami se pohybuje kolem 0,25 – 0,5 mm, a proto je nutné během chirurgického zákroku tuto odchylku zohlednit. Běžně se v chirurgii používá trepan manuální, vakuový či endoteliální děrovač (obr. 11). [61, 63]

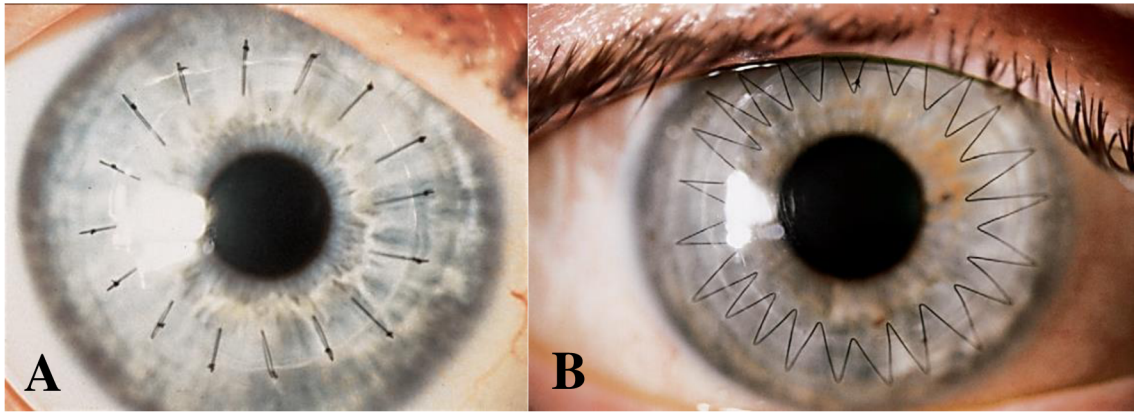


Obr. 11 – Typy rohovkového trepanu:

(A) manuální trepan, (B) Hessberg Barron vakuový trepan, (C) endoteliální děrovač
(upraveno) [63]

K nejnovějším trefinačním metodám patří užití excimerového nebo femtosekundového laseru. Na rozdíl od mechanického trepanu vykonává laser velmi přesný řez tkáněmi a eliminuje stlačení či deformaci rohovky. Laserová technologie při keratoplastice zaručuje lepší stabilitu rány, rychlejší obnovení zrakové funkce a dřívější odstranění stehů. I přes vysoké finanční náklady jsou lasery některými OTB velmi často využívány. Alternativním řešením laseru může být mechanický mikrokeratom, který pomocí čepele vytvoří požadovanou rohovkovou lamelu. [3, 30]

Získaný rohovkový transplantát se umístí a našije na mateřskou rohovku jednotlivými přerušovanými stehy nebo pokračujícím stehem (obr. 12). Možná je i kombinace těchto stehů či použití dvojitého pokračujícího stehu. Nevstřebatelný šicí materiál je složen nejčastěji z nylonu, a to kvůli velmi dobré elasticitě, která udržuje napětí v ráně. U jednotlivých stehů jsou šity nejprve čtyři hlavní stehy. Příkladem šití může být hodinový ciferník. Pokud předpokládáme, že první steh je umístěn ve 12 hodině, tak druhý steh musí procházet transplantátem přesně v 6 hodině. Pokud protilehlý steh není zarovnán s prvním stehem, vzniklý rozdíl určuje míru astigmatismu. Tento postup šití se uplatňuje i při extrakci stehů, jelikož kromě rovnoměrného rozdělení tkáně, zajišťuje tato technika také stabilitu rány. [24, 61]



Obr. 12 – Postkeratoplastická sutura:
 (A) jednotlivé stehy, (B) pokračující steh (upraveno) [24]

Po chirurgickém zákroku může být aplikována bandážová kontaktní čočka. Jedná se o měkkou hydrogelovou kontaktní čočku, která podporuje epitelizaci a snižuje pooperační diskomfort. Hlavní funkcí bandážové kontaktní čočky je však mechanická ochrana sutury a rohovkového transplantátu před možným poškozením (např. očními víčky). [64]

3.2 Klasifikace dle rohovkových štěpů

Podle typu rohovkového transplantátu rozlišujeme perforující a lamelární keratoplastiku (obr. 14). Při **perforující keratoplastice** (PK) dochází k výměně rohovky v celé její tloušťce. Korneosklerální štěp o velikosti 12 – 14 mm a rohovka pacienta jsou tedy trefinovány v plné tloušťce z epiteliální strany pomocí mechanického trepanu či femtosekundového laseru. Získaný finální průměr štěpu, který se aplikuje příjemci, se obvykle pohybuje kolem 7,5 – 8,5 mm.

Během **lamelární keratoplastiky** (LK) jsou nahrazeny pouze selektivní vrstvy rohovky, podle kterých lze LK dále klasifikovat na přední a zadní lamelární keratoplastiku. Kromě trepanace je u LK nutná lamelární keratektomie, kterou lze provést manuálně, mikrokeratomem a excimerovým či femtosekundovým laserem. Rizikem při manuální preparaci může být vytvoření nepravidelné rohovkové lamely, proto jsou upřednostňovány novější technologie, které zaručují mnohem přesnější řez. Při použití laserové technologie je potřeba zvolit větší velikost korneosklerálního štěpu o průměru 16 – 18 mm, aby mohl být transplantát vhodně vložen do umělé přední komory (obr. 13).



Obr. 13 – Korneosklerální štěp v umělé přední komoře [24]

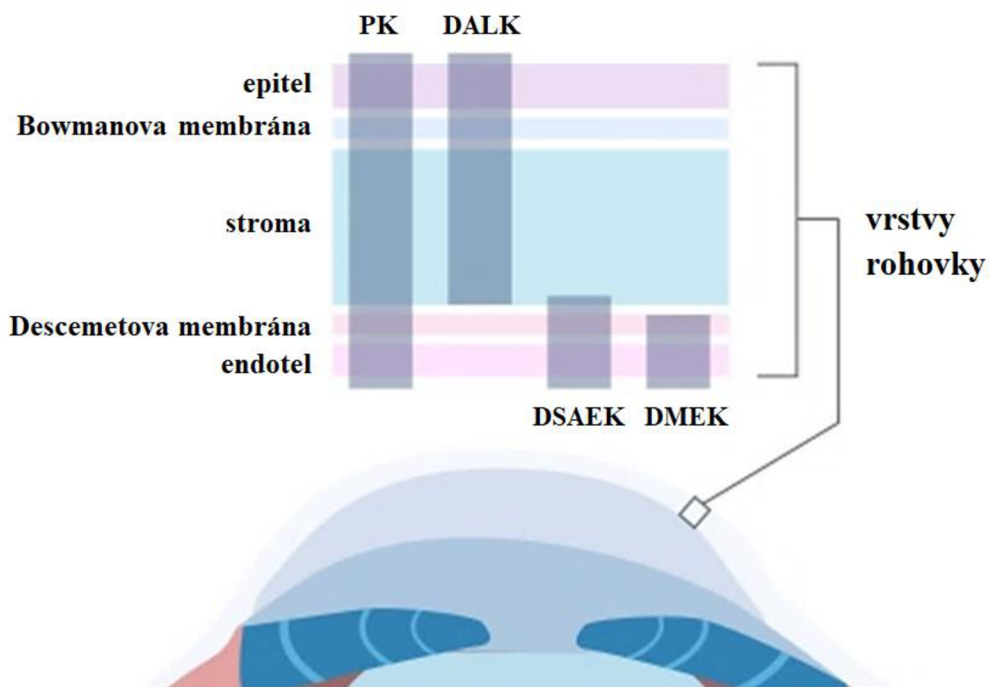
Při **přední lamelární keratoplastice (ALK)** jsou chirurgicky nahrazeny přední vrstvy rohovky, jako je epitel, Bowmanova membrána a stroma. Podle transplantované tloušťky stromatu rozlišujeme **povrchovou přední lamelární keratoplastiku (SALK)** a **hlubokou přední lamelární keratoplastiku (DALK)**. [12, 24, 30]

Technika SALK nahrazuje přední část rohovkového stromatu, a to obvykle do tloušťky 160 μm nebo přibližně v rozsahu menším než je jedna třetina tloušťky rohovky. U transplantace typu DALK se provádí dvě chirurgické techniky. Při první technice je ponechána malá část zadního stromatu na transplantátu, kvůli riziku perforace Descemetovy membrány. Při druhé metodě dochází k náhradě stromatu v celé tloušťce. Tato technika je při manuální preparaci technicky obtížná, z důvodu rozlišení hranice mezi stromatem a Descemetovou membránou rohovky. Lokalizaci rozhraní lze proto usnadnit vstříknutím vzduchu do stromatu, které pak nabobtná a zneprůhlední. Ve srovnání s PK dochází u ALK k efektivnímu hojení rány, a výhodou je tedy i rychlejší odstranění stehů, přibližně po 6 měsících od zákroku, což je zhruba o polovinu dříve doba než u techniky PK. [24, 65, 66]

Zadní lamelární keratoplastika (PLK) označována také jako **endoteliální keratoplastika (EK)** patří k nejnovějším, a zároveň k nejnáročnějším transplantacním technikám. Rozlišujeme **Descemetovu stripovací endoteliální keratoplastiku (DSEK)** a **endoteliální keratoplastiku Descemetovy membrány (DMEK)**. U EK jsou

nahrazeny zadní vrstvy rohovky jako Descemetova membrána a endotel, s výjimkou metody DSEK, u které je nahrazena i zadní část stromatu.

Automatizované endoteliální keratoplastiky DSAEK a DMAEK jsou řízeny mikrokeratomem nebo laserem. Finální průměr dárcovského štěpu by měl být o 3 mm menší než je průměr rohovky příjemce, proto se nejčastěji používá transplantát v rozmezí 8,0 – 9,0 mm. Tloušťka transplantátu u DSEK dosahuje kolem 100 µm, zatímco při metodě DMEK je manipulace obtížnější, kvůli velmi tenké lamelle o 10 – 15 µm. Transplantace u obou technik je založena na stejném principu. Do oblasti skléry, limbu či rohovky se provede řez o velikosti 3 – 5 mm, který umožňuje průchod mikrochirurgickým nástrojům. Po odstranění zadní části rohovky následuje vložení, rozvinutí a následné umístění implantátu do centrální polohy. Transplantát je v rohovkové tkáni uchycen adhezí ke stromatu, která je podpořena injekčně aplikovanou vzduchovou bublinou, která vytváří tlak po dobu nejméně 10 minut. Při této technice je zcela eliminována sutura, a proto lze u EK v pooperačním období předpokládat minimální refrakční vadu. Pozorovány jsou dokonce i výrazně nižší pooperační rizika než u předchozích transplantáčnických technik. [24, 30, 65, 67]



Obr. 14 – Typy keratoplastik podle rohovkových transplantátů (upraveno) [68]

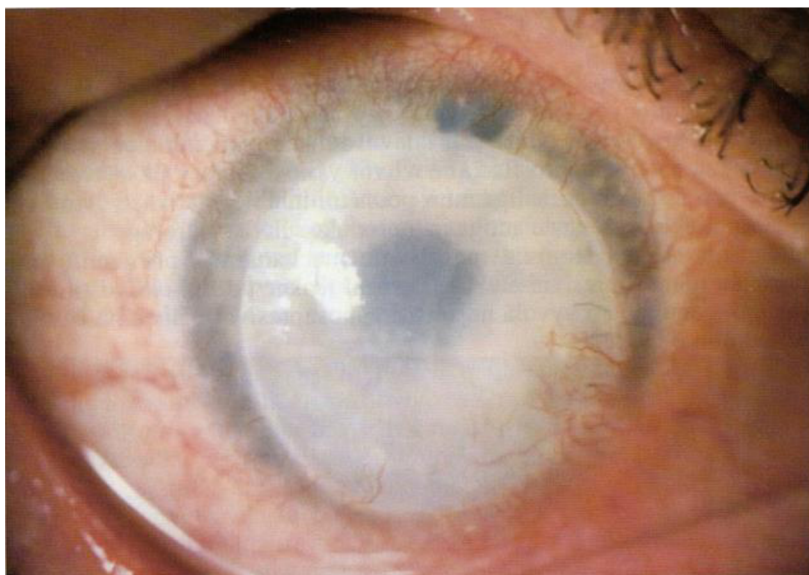
3.3 Pooperační komplikace

Keratoplastika patří k vysoce úspěšným transplantacím, především zásluhou imunologického privilegia, které podporuje imunitní toleranci. Avšak i přes veškeré výhody, které přispívají k pozitivním výsledkům, dochází u keratoplastiky k pooperačním komplikacím, které negativně ovlivňují úspěšnost transplantace a mohou vést až k odmítnutí štěpu. Komplikace jsou z hlediska příčiny imunologického a neimunologického charakteru. Tyto pooperační faktory se vyskytují samostatně nebo v kombinaci, proto je důležitá pečlivá kontrola a včasná diagnostika, aby mohla být stanovena správná léčba. V pooperačním období může být také pozorována snížená kvalita zrakové ostrosti, která je způsobena astigmatismem (viz kapitola 3.4). [24, 28]

3.3.1 Imunologické faktory

Imunitní privilegium očního bulbu je podpořeno třemi základními mechanismy imunitního systému oka. Patří sem imunologická ignorace, tolerance k aloantigenu při injekci cizího antigenu do přední komory tzv. ACAID (Anterior Chamber Associated Immune Deviation) a tvorba imunosupresivního nitroočního prostředí. Ačkoliv rohovka vykazuje unikátní imunologické vlastnosti, imunitní rejekční reakce patří k hlavním pooperačním komplikacím. [24, 69]

Rejekční reakce (obr. 15) je imunitní odpověď příjemce, která působí na antigeny dárcovského štěpu a přispívá k destrukci tkáně pomocí imunitních buněk specifické a nespecifické imunity. Podle zasažené vrstvy rohovky lze imunitní rejekce dělit na epiteliální, stromální a endoteliální. Rohovkové vrstvy mohou být imunitním procesem poškozeny reverzibilně nebo ireverzibilně, a to i přes imunosupresivní léčbu. Selhání štěpu z důvodu endoteliální rejekce je hlavní komplikací u PK. Řešením může být chirurgicky náročnější LK, která představuje výrazně nižší riziko odmítnutí transplantátu ve srovnání s PK. [28, 70, 71]



Obr. 15 – Totální rejekční reakce rohovkového štěpu s hlubokou vaskularizací [28]

Úspěšnost transplantace rohovky se výrazně snižuje přítomností rizikových faktorů. K nejsilnějším rizikovým faktorům patří podle studie [72] mladý věk pacienta, opakující se odmítnutí štěpu, vaskularizace rohovkové tkáně, předchozí operace předního segmentu oka, předoperační glaukom a inkompatibilita krevních skupin. U těchto rizikových pacientů je vysoká pravděpodobnost odmítnutí štěpu, poněvadž rohovka ztrácí své výsadní postavení v imunitním systému a dochází k tzv. rizikové keratoplastice. Vzhledem k nepřítomnosti cévního a lymfatického zásobení u rohovky se před transplantací kompatibilita krevních skupin a HLA typizace standardně neprovádí, ačkoliv podle některých studií [73, 74] může shoda krevních skupin a HLA typizace případnou imunitní rejekci snížit, zvláště pak při rizikové keratoplastice. [28]

Přijetí dárcovského štěpu závisí na prevenci, ale i na pooperační léčbě. Prevence začíná správným výběrem pacienta na základě anamnézy, a konečnou fází je pak důkladně provedený chirurgický zákrok. Po transplantaci jsou lokální či systémová imunosupresiva základem léčby. Hlavním imunosupresivem jsou kortikosteroidy, které slouží jak k prevenci, tak k léčbě imunitní rejekce. Dlouhodobého užívání kortikosteroidů může způsobit systémové a oční nežádoucí účinky, jako je například zvýšený nitrooční tlak a tvorba katarakty. Při rizikové keratoplastice je terapie kortikosteroidy nedostatečná, proto je nasazena systémová léčba Cyklosporinem A. [28, 60, 70, 75]

3.3.2 Neimunologické faktory

Vliv na pooperační výsledek keratoplastiky mají také neimunologické faktory působící v předoperačním, intraoperačním a pooperačním období. Za předoperační období nese odpovědnost OTB, jejímž cílem je poskytnout bezpečnou a kvalitní dárcovskou tkáň. V průběhu chirurgického zákroku hrozí špatné přizpůsobení dárcovské rohovky k příjemci či poškození transplantátu během trepanace. V pooperační fázi mohou nastat komplikace jako vysoký nitrooční tlak, vznik infekce a mechanické poškození transplantátu. [24, 28]

Vysoký nitrooční tlak (NOT) a rozvoj pooperačního glaukomu patří k velmi závažným komplikacím, které mohou způsobit nevratné poškození zraku. K vysoce rizikovým předoperačním faktorům patří zejména přítomnost glaukomu, vysoký NOT a keratoplastika kombinovaná s extrakcí katarakty. Pooperačním faktorem je dlouhodobé užívání preventivních kortikosteroidů, jelikož tato léčba může způsobit sekundární glaukom s otevřeným úhlem. Alternativním řešením může být podání snížené dávky steroidů či výměna za kortikosteroidy s nižší účinností na NOT. Léčba postkeratoplastického glaukomu probíhá nejprve podáním lokálních farmak či laserovou léčbou, nicméně u přetrvávajícího glaukomu je nezbytná chirurgická léčba. [24, 76, 77]

K závažným infekčním komplikacím patří plísňová a bakteriální keratitida či endoftalmitida. Dárcovský štěp může být během zpracování kontaminován, a proto skladovací médium obsahuje antibiotikum, které zajišťuje sterilitu tkáně. Bylo zjištěno [78], že při hypotermickém skladování rohovky je aktivita antibiotika výrazně nižší, proto je před zákrokem doporučena adaptace na pokojovou teplotu, jelikož při této teplotě se aktivuje účinek antibiotika ve skladovacím médiu. Preventivním postupem je také opláchnutí tkáně sterilním fyziologickým roztokem před transplantací a po zákroku jsou pacientovi podávána antibiotika. K rozvoji infekce přispívá rovněž onemocnění očního povrchu či uvolnění stehů. [12, 24, 79]

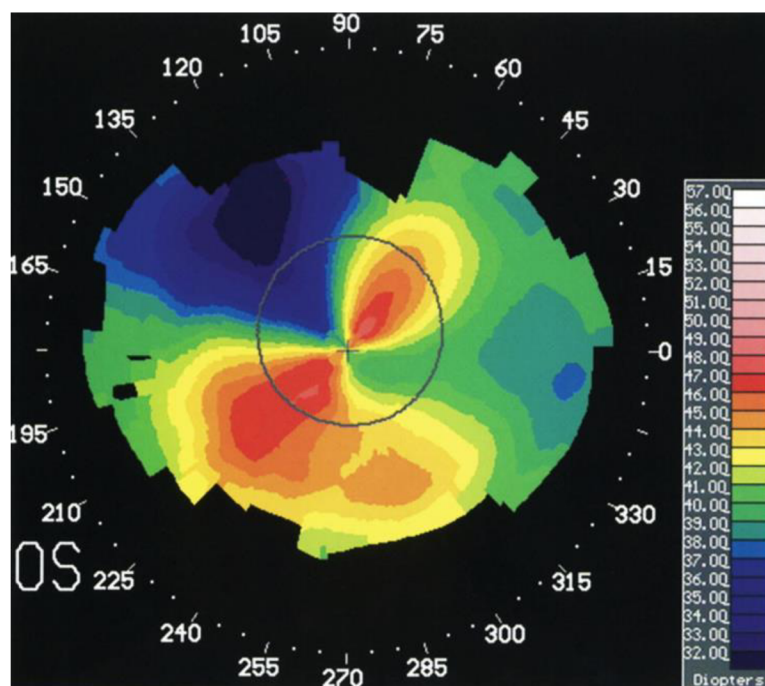
Mechanické poškození dárcovské tkáně může být způsobeno nesprávným postavením očních víček nebo pooperační suturou. K rizikovým faktorům patří nejčastěji dehiscence rány, erodované a uvolněné stehy, které přispívají k průniku infekce. Důležitá je tedy správně provedená technika šití, kde by stehy neměli být příliš těsné, ani volné. [24, 28, 80]

3.4 Pooperační astigmatismus a jeho korekce

Postkeratoplastický astigmatismus komplikuje finální refrakční výsledek po transplantaci a vyskytuje se především u typu PK a ALK, zatímco u metody PLK je tato refrakční vada zanedbatelná. Pravidelný i nepravidelný astigmatismus se projevuje sníženou zrakovou ostrotí, která je způsobená vysokou refrakční vadou, jejíž průměrná hodnota se uvádí v rozmezí 4 – 6 D. Na vzniku postkeratoplastického astigmatismu se podílí předoperační, intraoperační i pooperační faktory. [30, 67, 81]

Předoperační i intraoperační faktory souvisí jak s dárcem, tak s příjemcem. K předoperačním faktorům patří již existující ektázie, u kterých dochází ke ztenčení rohovky, a vzniklá rohovková nepravidelnost tak může přispívat k rozdílné tloušťce mezi dárcem a příjemcem. Značný vliv je pozorován především v průběhu chirurgického zákroku při zpracovávání rohovkových tkání. Na tvorbě astigmatismu se ve velké míře podílí ostrost, technika a excentricita trepanace. [30, 81]

Tupý trepan může vytvářet nepravidelný okraj a nežádoucí oválný tvar tkáně, proto je důležité během trepanace používat pouze dostatečně ostré trepany, které snižují riziko astigmatismu. Podle Perlmana [82] se při zadní trepanaci vytvoří kruhový tvar dárcovského štěpu, zatímco při trefinaci z epitelální strany může být u příjemce deformační silou vytvořen oválný otvor, který je nepravidelně větší než vytvořený transplantát. Disparitní velikost rohovkových tkání pak tedy ovlivňuje výslednou pooperační topografii. V pozdějším pooperačním období je v oblasti nadbytku tkáně pozorováno strmější zakřivení rohovky, naopak deficitní část nabývá ploššího zakřivení (obr. 16). Rozdílná velikost mezi tkáněmi může být způsobena také náklonem nebo decentrací trepanu během zákroku. [24, 30, 83]



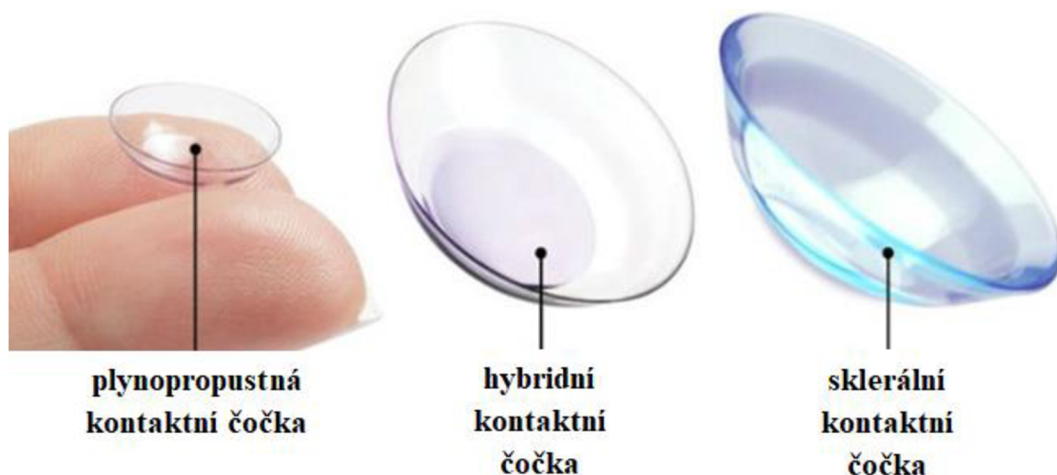
Obr. 16 – Postkeratoplastický nepravidelný astigmatismus [84]

Dalším sledovaným faktorem je technika sutury. Ačkoliv existuje řada studií [85, 86], které porovnávají jednotlivé techniky stehů, nelze jednoznačně určit nejlepší způsob šití, který by astigmatismus minimalizoval. Jednotlivé přerušované stehy mohou být jistou výhodou z hlediska selektivního odstraňování stehů v pooperačním období, nicméně volba šicí techniky záleží v první řadě na preferencích a zkušenostech chirurga. Pooperační astigmatismus je způsoben především nepravidelnou suturou, která je způsobena rozdílnou délkou stehů a jejich nepravidelným rozmístěním. [87] Důležité je tedy dodržet stejně dlouhé stehy, které by měly být vždy pravidelně a paprscitě uspořádány kolem transplantátu (viz kapitola 3.1). [30, 81]

Během pooperačního období může k astigmatismu přispívat špatné a nerovnoměrné hojení rány, které je způsobeno zánětem, vaskularizací rohovky, imunitní rejekcí nebo dehiscencí rány. [81]

Korekce pooperačního astigmatismu je možná již za přítomnosti stehů, anebo až po jejich odstranění. V počáteční fázi je možné vzniklý astigmatismus redukovat úpravou či odstraněním stehů. Během úpravy získává sutura rovnoměrné napětí díky technice utahení stehu v plošším meridiánu a uvolnění stehu ve strmějším meridiánu. Pozitivní vliv na astigmatismus lze také pozorovat při postupné selektivní extrakci těsných stehů podél strmých semimeridiánů. [24, 81, 88]

Optická korekce astigmatismu probíhá pomocí brýlových nebo kontaktních čoček. Astigmatickou korekcí, prostřednictvím torických čoček, lze korigovat pravidelný i nepravidelný astigmatismus. Brýlová korekce je vhodná u nižší míry pravidelného astigmatismu, nicméně v některých případech je korekce brýlemi omezena, například při větším refrakčním rozdílu mezi pravým a levým okem, kdy vzniká tzv. anizometropie. Řešením této vady může být aplikace kontaktních čoček, které jsou vhodné zejména pro korekci nepravidelného astigmatismu, ale také je lze uplatnit u vyšší formy pravidelného astigmatismu. Kontaktní čočky, jako jsou pevné plynopropustné (RGP), hybridní nebo sklerální (obr. 17), korigují nepravidelný povrch rohovky po keratoplastice. V prostoru mezi pevnou kontaktní čočkou a rohovkou vzniká tzv. slzná čočka, která kompenzuje rohovkovou nerovnost, a tím je dosažena velmi vysoká kvalita vidění. [64, 81, 89]



Obr. 17 – Speciální kontaktní čočky pro korekci postkeratoplastického astigmatismu (upraveno) [90]

Větší rozsah astigmatismu lze řešit chirurgickou korekcí, obzvláště při selhání optických metod. Podmínkou chirurgického zákroku je stabilní refrakce a absence sutury po dobu nejméně 2 měsíců. K chirurgickým technikám patří relaxační incize a kompresní stehy, které snižují nepravidelný astigmatismus, zatímco vysoký pravidelný astigmatismus může být korigován implantací torické nitrooční čočky při kataraktové chirurgii. V léčbě postkeratoplastického astigmatismu se uplatňuje i laserová refrakční chirurgie jako je astigmatická keratotomie, fotorefrakční keratektomie (PRK) a laser in situ keratomileusis (LASIK). [24, 30, 81]

Závěr

Bakalářská práce se zabývá specializovanými očními bankami, které jsou důležitou součástí oční transplantologie. Oční tkáňové banky se, kromě přípravy dárcovských tkání, účastní také výzkumů, a mohou tak podporovat rozvoj tkáňového inženýrství. Cílem progresu je především objevit nové techniky a technologie, které by výrazným způsobem zlepšily kvalitu dárcovských transplantátů. Moderní Oční tkáňové banky již aktivně využívají laserovou technologii, která omezuje kontakt s tkáněmi, a tudíž jsou celkově pozorovány i lepší pooperační výsledky. Nejnovější transplantační techniky se neustále vyvíjí, jsou však velmi náročné jak na technickou, tak časovou přípravu. Proto například u endoteliální keratoplastiky nalézají oční banky zcela nové uplatnění.

V současné době převládá zájem o keratoplastiku. Činnost Očních tkáňových bank je tak zaměřena především na dárcovské rohovky, jejichž dostupnost se ve světě diametrálně liší. Tam, kde je těchto tkání nedostatek, je zapotřebí zvýšit jejich dosažitelnost prostřednictvím alternativních metod. Poměrně známou alternativou mohou být keratoprotézy, které jsou přínosem zejména u transplantací s vysokým rizikem selhání štěpu. Příkladem inovativní metody může být aplikace biosyntetických rohovek a jejich 3D biotisk.

Dostupnost dárcovských tkání může být ovlivněna dárcovským systémem, legislativou, zavedenými standardy i finančními náklady. Na rozdíl od rohovkové tkáně, je sklerální tkáň mnohem dostupnější, a to díky možnosti dlouhodobé konzervace. Navíc některé sklerální defekty mohou být řešeny transplantací amniové membrány. Případný nedostatek dárcovských tkání lze také řešit současnými transplantačními technikami, které umožňují dárcovskou tkáň od jednoho dárce poskytnout i více příjemcům.

Oční tkáňové banky ve spolupráci s oftalmologickým pracovištěm urychlují chirurgický průběh zákroku a zaručují mnohem lepší pooperační výsledky. Důležitou součástí kooperace je také komunikace, a to i mezi jednotlivými očními bankami, pomocí které je pak zajištěna spravedlivá a rovnoměrná distribuce dárcovských tkání ve světě.

Seznam zdrojů

- [1] Lidské tkáně a buňky. Státní ústav pro kontrolu léčiv. <https://www.sukl.cz/zdravotnicka-zarizeni/lidske-tkane-a-bunky> [online 20. 2. 2022]
- [2] Zákon č. 296/2008 Sb. Zákony pro lidi. <https://www.zakonyprolidi.cz/cs/2008-296#f388171> [online 21. 2. 2022]
- [3] LAMBERT, N., CHAMBERLAIN, W. The structure and evolution of eye banking: a review on eye banks' historical, present, and future contribution to corneal transplantation. *Journal of Biorepository Science for Applied Medicine*. 2017; 5, 23–40. doi:10.2147/bsam.s114197
- [4] BREDEHORN-MAYR, T., DUNCKER, G. I. W., ARMITAGE, W. J. *Eye Banking*. Basilej, Switzerland: Karger; 2009. ISBN 978-3-8055-9125-6
- [5] GUPTA, A. K., KRISHNA, V. *Contemporary Perspectives on Ophthalmology*. Indie: Elsevier; 2019. ISBN 978-81-312-5356-4
- [6] Eye Banking: What is an Eye Bank?. EEBA. <https://www.eeba.eu/eye-banking> [online 22. 2. 2022]
- [7] MCGHEE, C., CRAWFORD, A., PATEL, D. A brief history of corneal transplantation: From ancient to modern. *Oman Journal of Ophthalmology*. 2013; 6(4), 12–17. doi:10.4103/0974-620x.122289
- [8] MANNIS, M. J., MANNIS, A. A. *Corneal Transplantation: A History in Profiles*. Amsterdam: Wayenborgh Publications; 2018. ISBN 978-90-6299-466-3
- [9] MANNIS, M. J., KRACHMER, J. H. Keratoplasty: A historical perspective. *Survey of Ophthalmology*. 1981; 25(5), 333–338. doi: 10.1016/0039-6257(81)90159-4
- [10] SNYDER, C. Alois Glogar, Karl Brauer, and Eduard Konrad Zirm. *Archives of Ophthalmology*. 1965; 74(6), 871–874. doi:10.1001/archophth.1965.00970040873026
- [11] FILATOV, V. P. Transplantation of the cornea from preserved cadavers' eyes. *The Lancet*. 1937; 229(5937), 1395–1397. doi:10.1016/s0140-6736(00)83248-1
- [12] JIRSOVÁ, K. *Příprava rohovky pro transplantaci*. Univerzita Karlova v Praze: Karolinum; 2014. ISBN 978-80-246-2475-4
- [13] FARGE, E. J. Eye banking: 1944 to the present. *Survey of Ophthalmology*. 1989; 33(4), 260–263. doi:10.1016/0039-6257(82)90151-5
- [14] *European Eye Bank Association Directory: Europe*. EEBA. <https://www.eeba.eu/europe> [online 18. 11. 2021]
- [15] *About GAEB. The Global Alliance of Eye Bank Associations*. <https://www.gaeba.org/about-gaeba/#representatives> [online 26. 2. 2022]

- [16] GAIN, P., JULLIENNE, R., HE, Z., ALDOSSARY, M., ACQUART, S., COGNASSE, F., THURET, G. Global Survey of Corneal Transplantation and Eye Banking. *JAMA Ophthalmology*. 2016; 134(2), 167–173. doi: 10.1001/jamaophthalmol.2015.4776
- [17] European Eye Bank Association Information. EEBA. <https://www.eeba.eu/the-eeba/about/eeba-information> [online 30. 11. 2021]
- [18] NETUKOVÁ, M. Výroční zpráva tkáňového zařízení OTB FNKV za rok 2020. Praha: Fakultní nemocnice Královské Vinohrady; 2021. https://www.fnkv.cz/upload/files/VZ_2020.pdf [online 18. 2. 2022]
- [19] Legislativní požadavky: Legislativa ČR. Státní ústav pro kontrolu léčiv. <https://www.sukl.cz/zdravotnicka-zarizeni/legislativa-pokyny-a-formulare> [online 19. 2. 2022]
- [20] Vyhláška č. 434/2004 Sb. Zákony pro lidi. <https://www.zakonyprolidi.cz/cs/2004-434#f2609320> [online 16. 11. 2021]
- [21] BALÁŽ, P., JANEK, J., ADAMEC, M. Odběry orgánů k transplantaci: Odbery orgánov na transplantácie. Praha: Karolinum; 2011. ISBN 978-80-246-1964-4
- [22] Vyhláška č. 422/2008 Sb. Zákony pro lidi. <https://www.zakonyprolidi.cz/cs/2008-422?text=vyhl%C3%A1%C4%8Dka+422%2F2008> [online 16. 11. 2021]
- [23] Legislativa Evropské unie. Státní ústav pro kontrolu léčiv. <https://www.sukl.cz/sukl/legislativa-evropske-unie> [online 16. 11. 2021]
- [24] KRACHMER, J., MANNIS, M., HOLLAND, E. *Cornea*. 3rd ed. St. Louis: Mosby Elsevier, 2011. ISBN 9780323063876.
- [25] PLUHÁČEK, F. Fyziologická optika: Anatomie očního bulbu. Výukové materiály k předmětu Fyziologická optika. Katedra optiky Přírodovědecké fakulty Univerzity Palackého v Olomouci. Olomouc; 2019.
- [26] STUDENÝ, P., HAMOUZ, J., KUCHYNKA, P. Transplantace rohovek v České republice v roce 2012. *Česká a slovenská oftalmologie*. 2014, 70(6), 224–227.
- [27] ROZSÍVAL, P. *Oční lékařství*. Praha: Galén; 2006. ISBN 80-7262-404-0.
- [28] VLKOVÁ, E., HLINOMAZOVÁ, Z. *Riziková keratoplastika*. Brno: Masarykova univerzita Brno; 1999. ISBN 80-210-2108-X
- [29] LASS, J. H., BENETZ, B. A., GAL, R. L., KOLLMAN, C., et al. Donor Age and Factors Related to Endothelial Cell Loss 10 Years after Penetrating Keratoplasty. *Ophthalmology*. 2013; 120(12): 2428–2435. doi:10.1016/j.ophtha.2013.08.044
- [30] HJORTDAL, J. *Corneal Transplantation*. Švýcarsko: Springer International Publishing; 2016. ISBN 978-3-319-24052-7
- [31] European Eye Bank Association Standards: Minimum Medical Standards (Revision 5). EEBA. <https://www.eeba.eu/minimum-medical-standards-revision-5> [online 3. 12. 2021]

- [32] BORDERIE, V. M., LAROCHE, L. Microbiologic study of organ-cultured donor corneas. *Transplantation*. 1998; 66(1), 120–123. doi: 10.1097/00007890-199807150-00020
- [33] KIM, J. H., KIM, M. J., STOEGER, C., CLOVER, J., KIM, J. Y., TCHAH, H. Comparison of In Situ Excision and Whole-Globe Recovery of Corneal Tissue in a Large, Single Eye Bank Series. *American Journal of Ophthalmology*. 2010; 150(3), 427–433. doi:10.1016/j.ajo.2010.03.021
- [34] European Eye Bank Association Standards: Technical Guidelines for Ocular Tissue (Revision 11). <https://www.eeba.eu/technical-guidelines-for-ocular-tissue-revision-11> [online 6. 12. 2021]
- [35] JENG, B. H. Preserving the cornea: corneal storage media. *Current Opinion in Ophthalmology*, 2006; 17(4), 332–337. doi: 10.1097/01.icu.0000233950.63853.88
- [36] JIRSOVA, K. *Light and Specular Microscopy of the Cornea*. Cham: Springer; 2017. ISBN 978-3-319-48845-5
- [37] SZAFLIK, J., LIBEREK, I., BRIX, M. Corneal storage methods. *Transplantation Proceedings*. 2000; 32(6), 1424–1425. doi:10.1016/s0041-1345(00)01280-x
- [38] PELS, L. Organ culture: the method of choice for preservation of human donor corneas. *British Journal of Ophthalmology*. 1997; 81(7), 523–525. doi:10.1136/bjo.81.7.523
- [39] ELISABETH, P., HILDE, B., ILSE, C. Eye bank issues: II. Preservation techniques: warm versus cold storage. *International Ophthalmology*. 2007; 28(3), 155–163. doi:10.1007/s10792-007-9086-1
- [40] Informační leták firmy Alchimia: Eusol-C. http://www.miss-opth.com/uploads/6/1/3/1/6131303/ctc_001-00_corneal_chamber_eusol_c.pdf [online 15. 12. 2021]
- [41] CLOVER, J. Slit-Lamp Biomicroscopy. *Cornea*. 2018; 37, S5–S6. doi: 10.1097/ICO.0000000000001641
- [42] STOCKMAN, A. Anterior Segment Optical Coherence Tomography. *Cornea*. 2018; 37, 9–10. doi: 10.1097/ICO.0000000000001643
- [43] LIN, R. C., LI, Y., TANG, M., MCLAIN, M., ROLLINS, A. M., IZATT, J. A., HUANG, D. Screening for Previous Refractive Surgery in Eye Bank Corneas by Using Optical Coherence Tomography. *Cornea*. 2007; 26(5), 594–599. doi:10.1097/ico.0b013e31803c5535
- [44] DAMIAN, A., SEITZ, B., LANGENBUCHER, A., EPPIG, T. (2017). Optical coherence tomography-based topography determination of corneal grafts in eye bank cultivation. *Journal of Biomedical Optics*. 2017; 22(1), 1-10. doi:10.1117/1.jbo.22.1.016001
- [45] MARTIN, R. Cornea and anterior eye assessment with slit lamp biomicroscopy, specular microscopy, confocal microscopy, and ultrasound biomicroscopy. *Indian Journal of Ophthalmology*. 2018; 66(2), 195-201. doi: 10.4103/ijo.IJO_649_17

- [46] ROSENWASSER, G.O.D., NICHOLSON, W.J. Introduction to Eye Banking: A Handbook and Manual: A Guide to Eye Bank Techniques, Corneal Evaluation and Grading. Pennsylvania State University: The Authors, 2003. <https://cybersight.org/portfolio/introduction-to-eye-banking-a-handbook-and-atlas/> [online10.12.2021]
- [47] HOFFER, K. J., KRAFF, M. C. Normal Endothelial Cell Count Range. *Ophthalmology*.1980; 87(9), 861–866. doi:10.1016/s0161-6420(80)35149-x
- [48] LASS, J. H., et al. Endothelial Cell Density to Predict Endothelial Graft Failure After Penetrating Keratoplasty. *Archives of Ophthalmology*. 2010; 128(1), 63–69. doi: 10.1001/archophthalmol.2010.128.63
- [49] AMANN, J., HOLLEY, G. P., LEE, S., EDELHAUSER, H. F. Increased endothelial cell density in the paracentral and peripheral regions of the human cornea. *American Journal of Ophthalmology*. 2003; 135(5), 584–590. doi:10.1016/s0002-9394(02)02237-7
- [50] HODGE, C., SUTTON, G., DEVASAHAYAM, R., GEORGES, P., TRELOGGEN, J., COOPER, S., PETSOGLOU, C. The use of donor scleral patch in ophthalmic surgery. *Cell and Tissue Banking*. 2016; 18(1), 119–128. doi:10.1007/s10561-016-9603-4
- [51] SANGWAN, V., JAIN, V., GUPTA, P. Structural and functional outcome of scleral patch graft. *Eye*. 2007; 21(7), 930–935. doi:10.1038/sj.eye.6702344
- [52] SABATER-CRUZ, N., FIGUERAS-ROCA, M., GONZÁLEZ VENTOSA, A., PADRÓ-PITARCH, L., TORT, J., CASARILI-MARANO, R. P. Current clinical application of sclera and amniotic membrane for ocular tissue bio-replacement. *Cell and Tissue Banking*. 2020; 21(4), 597-603 doi:10.1007/s10561-020-09848-x
- [53] GONZÁLEZ DEL VALLE, F., ÁLVAREZ PORTELA, M., LARA MEDINA, J., CELIS SÁNCHEZ, J., BARRAJÓN RODRÍGUEZ, A. Technique for removing donor sclera by eyeball extrusion. *Archivos de La Sociedad Española de Oftalmología*. 2012; 87(9), 294–296. doi:10.1016/j.ofal.2011.07.013
- [54] MAMEDE, A. C., CARVALHO, M. J., ABRANTES, A. M., LARANJO, M., MAIA, C. J., BOTELHO, M. F. Amniotic membrane: from structure and functions to clinical applications. *Cell and Tissue Research*. 2012; 349(2), 447–458. doi: 10.1007/s00441-012-1424-6
- [55] DUA, H. S., GOMES, J. A., KING, A. J., MAHARAJAN, V. S. The amniotic membrane in ophthalmology. *Survey of Ophthalmology*. 2004; 49(1), 51–77. doi: 10.1016/j.survophthal.2003.10.004
- [56] KIM, J.-S., KIM, J.-C., HAHN, T.-W., PARK, W.-C. Amniotic Membrane Transplantation in Infectious Corneal Ulcer. *Cornea*. 2001; 20(7), 720–726. doi:10.1097/00003226-200110000-00010
- [57] AmnioGraft: What is amniotic membrane tissue?. Biotissue: A TissueTech Company. <https://www.biotissue.com/amniograft> [online 3. 1. 2021]

- [58] DEKARIS, I., GABRIĆ, N. Preparation and Preservation of Amniotic Membrane. *Developments in Ophthalmology*. 2009; 43, 97–104. doi: 10.1159/000223842.
- [59] POGOZHLYKH, O., HOFMANN, N., GRYSHKOV, O., et al. Repeated Freezing Procedures Preserve Structural and Functional Properties of Amniotic Membrane for Application in Ophthalmology. *International Journal of Molecular Sciences*. 2020; 21(11), 1–16. doi:10.3390/ijms21114029
- [60] ZIAEI, M., SHARIF-PAGHALEH, E., MANZOURI, B. (2012). Pharmacotherapy of corneal transplantation. *Expert Opinion on Pharmacotherapy*. 2012; 13(6), 829–840. doi:10.1517/14656566.2012.673588
- [61] FARES, U., SARHAN, A. R. S., DUA, H. S. Management of post-keratoplasty astigmatism. *Journal of Cataract & Refractive Surgery*. 2012; 38(11), 2029–2039. doi:10.1016/j.jcrs.2012.09.002
- [62] OLSON, R. J. Variation in Corneal Graft Size Related to Trephine Technique. *Archives of Ophthalmology*. 1979; 97(7), 1323–1325. doi: 10.1001/archophth.1979.01020020065015
- [63] Instruments used in Corneal Procedures and Surgeries. *EOPHTHA*. <https://www.eophtha.com/posts/instruments-used-in-corneal-procedures-and-surgeries> [online 20. 1. 2022]
- [64] EFRON, N. *Contact lens practise*. Elsevier, 2010, Druhé vydání. ISBN 978-0-7506-8869-7
- [65] SINGH, N. P., SAID, D. G., DUA, H. S. Lamellar keratoplasty techniques, *Indian Journal of Ophthalmology*. 2018; 66(9), 1239–1250. doi: 10.4103/ijo.IJO_95_18
- [66] ANWAR, M., TEICHMANN, K. D. Deep Lamellar Keratoplasty. *Cornea*. 2002; 21(4), 374–383. doi:10.1097/00003226-200205000-00009
- [67] TAN, D. T., DART, J. K., HOLLAND, E. J., KINOSHITA, S. Corneal transplantation. *The Lancet*. 2012; 379(9827), 1749–1761. doi:10.1016/s0140-6736(12)60437-1
- [68] Types of Corneal Transplants. *Cornea Associates of Texas*. <https://www.corneatexas.com/cornea-transplant> [online 7. 2. 2022]
- [69] HORI, J., YAMAGUCHI, T., KEINO, H., HAMRAH, P., MARUYAMA, K. Immune privilege in corneal transplantation. *Progress in Retinal and Eye Research*. 2019; 72, 1–32 doi: 10.1016/j.preteyeres.2019.04.002
- [70] PANDA, A., VANATHI, M., KUMAR, A., DASH, Y., PRIYA, S. Corneal Graft Rejection. *Survey of Ophthalmology*. 2007; 52(4), 375–396. doi: 10.1016/j.survophthal.2007.04.008
- [71] YIN, J. Advances in corneal graft rejection. *Current Opinion in Ophthalmology*. 2021; 32(4), 331–337. doi: 10.1097/ICU.0000000000000767

- [72] MAGUIRE, M. G., STARK, W. J., GOTTSCH, J. D., STULTING, R. D., SUGAR, A., FINK, N. E., SCHWARTZ, A. Risk Factors for Corneal Graft Failure and Rejection in the Collaborative Corneal Transplantation Studies. *Ophthalmology*. 1994; 101(9), 1536–1547. doi: 10.1016/s0161-6420(94)31138-9
- [73] The Collaborative Corneal Transplantation Studies (CCTS). Effectiveness of Histocompatibility Matching in High-Risk Corneal Transplantation. *Arch Ophthalmol*. 1992; 110(10), 1392–1403. doi:10.1001/archopht.1992.01080220054021
- [74] BAGGESEN, K., LAMM, L., EHLERS, N. Significant effect of high-resolution HLA-DRB1 matching in high-risk corneal transplantation. *Transplantation*. 1996; 62(9), 1273–1277. doi: 10.1097/00007890-199611150-00017
- [75] MCGHEE, C. N. J., DEAN, S., DANESH-MEYER, H. Locally Administered Ocular Corticosteroids. *Drug Safety*. 2002; 25(1), 33–55. doi:10.2165/00002018-200225010-00004
- [76] ZEMBA, M., STAMATE, A. Glaucoma after penetrating keratoplasty. *Rom J Ophthalmol*. 2017; 61(3), 159–165. doi: 10.22336/rjo.2017.30
- [77] DADA, T., AGGARWAL, A., MINUDATH, K., VANATHI, M., CHOUDHARY, S., GUPTA, V., SIHOTA, R., PANDA, A. Post-penetrating keratoplasty glaucoma. *Indian Journal of Ophthalmology*. 2008; 56(4), 269–277. doi: 10.4103/0301-4738.41410
- [78] HWANG, D. G., NAKAMURA, T., TROUSDALE, M. D., SMITH, T. M. Combination Antibiotic Supplementation of Corneal Storage Medium. *American Journal of Ophthalmology*. 1993; 115(3), 299–308. doi: 10.1016/s0002-9394(14)73579-2
- [79] SONG, A., DESHMUKH, R., LIN, H., ANG, M., MEHTA, J., CHODOSH, J., SAID, D., DUA, H., TING, D. Post-keratoplasty Infectious Keratitis: Epidemiology, Risk Factors, Management, and Outcomes. *Frontiers in Medicine* 2021; 8, 707242. doi:10.3389/fmed.2021.707242
- [80] CHRISTO, C. G., VAN ROOIJ, J., GEERARDS, A. J. M., REMEIJER, L., BEEKHUIS, W. H. Suture-related Complications Following Keratoplasty. *Cornea*. 2001; 20(8), 816–819. doi:10.1097/00003226-200111000-00008
- [81] FARES, U., SARHAN, A. R. S., DUA, H. S. Management of post-keratoplasty astigmatism. *Journal of Cataract & Refractive Surgery*. 2012; 38(11), 2029–2039. doi:10.1016/j.jcrs.2012.09.002
- [82] PERLMAN, E. M. An Analysis and Interpretation of Refractive Errors after Penetrating Keratoplasty. *Ophthalmology*. 1981; 88(1), 39–45. doi: 10.1016/s0161-6420(81)35086-6
- [83] COHEN, K., TRIPOLI, N., PELLON, A., KUPPER, L., FRYCZKOWSKI, A. Effect of tissue fit on corneal shape after transplantation. *Investigative ophthalmology & visual science*. 1984; 25(10), 1226–1231. PMID: 6384124

- [84] CORBETT, M., MAYCOCK, N., ROSEN, E., O'BRART, D. Corneal Topography: Principles and Applications. 2. Švýcarsko: Springer, 2019. ISBN 978-3-030-10696-6
- [85] FILATOV, V., STAINERT, R. F., TALAMO, J. H. Postkeratoplasty Astigmatism with Single Running Suture or Interrupted Sutures. *American Journal of Ophthalmology*. 1993; 115(6), 715–721. doi:10.1016/s0002-9394(14)73637-2
- [86] BUSIN, M., MÖNKS, T., AL-NAWAISEH, I. Different suturing techniques variously affect the regularity of postkeratoplasty astigmatism. *Ophthalmology*. 1998; 105(7), 1200–1205. doi:10.1016/s0161-6420(98)97021-x
- [87] HJORTDAL, J., SØNDERGAARD, A., FLEDELIUS, W., EHLERS, N. Influence of suture regularity on corneal astigmatism after penetrating keratoplasty. *Acta Ophthalmologica*. 2009; 89(5), 412–416. doi:10.1111/j.1755-3768.2009.01729.x
- [88] FARES, U., MOKASHI, A. A., ELALFY, M. S., DUA, H. S. Sequential selective same-day suture removal in the management of post-keratoplasty astigmatism. *Eye*. 2013; 27(9), 1032–1037. doi:10.1038/eye.2013.126
- [89] PLUHÁČEK, F. Fyziologická optika: Astigmatismus. Výukové materiály k předmětu Fyziologická optika. Katedra optiky Přírodovědecké fakulty Univerzity Palackého v Olomouci. Olomouc; 2019.
- [90] CONTACT LENSES & SPECIALTY CONTACTS. El Portal Optometry: Contact lenses & specialty contacts. <https://www.elportaloftometry.com/contact-lenses-specialty> [online 14. 3. 2022]

Seznam obrázků

- Obr. 1 – Von Hippelův trepan s klíčem a čepelí o různé velikosti [9]
- Obr. 2 – Přehled evropských očních tkáňových bank v EEBA (upraveno) [14]
- Obr. 3 – Typy ektatických rohovkových degenerací:
(A) keratokonus, (B) pellucidní marginální degenerace, (C) keratoglobus (upraveno) [24]
- Obr. 4 – Korneosklerální terč po excizi [30]
- Obr. 5 – Možnosti skladování rohovkových tkání:
(A) oční bulbus po enukleaci ve vlhké komoře, (B) a (C) korneosklerální štěp v pozorovací komoře (upraveno) [36]
- Obr. 6 – Hodnocení rohovky pomocí šterbinové lampy:
(A) enukleovaný oční bulbus, (B) korneosklerální štěp v pozorovací komoře s hypotermickým médiem (upraveno) [36]
- Obr. 7 – Digitální obraz zrcadlové mikroskopie s vysokou hustotou endoteliálních buněk (upraveno) [12]
- Obr. 8 – Pleomorfismus s polymegatismem [46]
- Obr. 9 – Sklerální štěp [53]
- Obr. 10 – Amniová membrána na nitrocelulózovém papíru [57]
- Obr. 11 – Typy rohovkového trepanu:
(A) manuální trepan, (B) Hessberg Barron vakuový trepan, (C) endoteliální děrovač (upraveno) [63]
- Obr. 12 – Postkeratoplastická sutura:
(A) jednotlivé stehy, (B) pokračující steh (upraveno) [24]
- Obr. 13 – Korneosklerální štěp v umělé přední komoře [24]
- Obr. 14 – Typy keratoplastik podle rohovkových transplantátů (upraveno) [68]
- Obr. 15 – Totální rejekční reakce rohovkového štěpu s hlubokou vaskularizací [28]
- Obr. 16 – Postkeratoplastický nepravidelný astigmatismus [84]
- Obr. 17 – Speciální kontaktní čočky pro korekci postkeratoplastického astigmatismu (upraveno) [90]