

Česká zemědělská univerzita v Praze

Fakulta agrobiologie, potravinových a přírodních zdrojů

Katedra zoologie a rybářství



**Fakulta agrobiologie,
potravinových a přírodních zdrojů**

**Hlístice *Strongyloides westeri*: diagnostika, léčba a
prevalence**

Bakalářská práce

Kristýna Králová

Chov koní

Ing. Jana Nápravníková, DiS, Ph.D.

© 2024 ČZU v Praze

Čestné prohlášení

Prohlašuji, že svou bakalářskou práci "Hlístice *Strongyloides westeri*: diagnostika, léčba a prevalence" jsem vypracovala samostatně pod vedením vedoucího bakalářské práce a s použitím odborné literatury a dalších informačních zdrojů, které jsou citovány v práci a uvedeny v seznamu literatury na konci práce. Jako autorka uvedené bakalářské práce dále prohlašuji, že jsem v souvislosti s jejím vytvořením neporušila autorská práva třetích osob.

V Praze dne 26. 4. 2024

Poděkování

Ráda bych touto cestou poděkovala Ing. Janě Nápravníkové, DiS., Ph.D. za odborné vedení mé bakalářské práce. Dále bych ráda poděkovala své rodině za podporu při studiu vysoké školy.

Hlístice *Strongyloides westeri*: diagnostika, léčba a prevalence

Souhrn

Tato bakalářská práce se zabývá hlavními aspekty parazitické hlístice *Strongyloides westeri* (hádě koňské), která je zodpovědná za onemocnění hříbat. Ačkoli je existence hlístice známa poměrně dlouhou dobu, některé informace nám stále chybí. Málo informací je získáno o volně žijící generaci, především proč a jak často se vyskytuje. Také samotná délka života hlístice a její prevalence mezi hříbaty není zcela objasněna.

Cílem této práce bylo poskytnout stručné informace o hlístici *Strongyloides westeri*, její biologii, diagnostice, léčbě a prevalenci na základě dostupných informací z vědecké literatury.

První část bakalářské práce se věnuje biologii parazita, včetně morfologie jednotlivých vývojových stádií, životního cyklu parazita, způsobům a zdrojům nákazy a klinickým příznakům strongyloidózy u koní.

Dalším důležitým tématem je diagnostika. Práce představuje nejčastější diagnostické postupy pro její detekci, včetně mikroskopického vyšetření výkalů, které je klíčové pro přesnou identifikaci parazita a stanovení infekční zátěže.

Léčba *Strongyloides westeri* je dalším důležitým bodem. Jsou zde diskutovány různé možnosti léčby a jak k ní přistupovat s ohledem na čím dál častější rezistence na anthelmintika. Dále jsou popsána vhodná antiparazitika a jejich mechanismus účinku. Tato kapitola je zakončena prevencí. Práce také hodnotí prevalenci *Strongyloides westeri* v různých kontinentech světa.

Celkově tato práce poskytuje ucelený přehled o *Strongyloides westeri*, který by měl přispět k lepšímu porozumění této parazitární infekce a zvyšovat povědomí o jejím významu.

Klíčová slova: *Strongyloides westeri*, hádě koňské, hříbě, hlístice, prevalence

Strongyloides westeri: diagnosis, treatment and prevalence

Summary

This bachelor thesis deals with the main aspects of the parasitic nematode *Strongyloides westeri*, which is responsible for foal disease. Although the existence of the nematode has been known for a relatively long time, sufficient information to clarify certain aspects is still lacking. Little information is available about the free-living generation, especially why and how often it occurs. Also, the life span of the nematode itself and its prevalence among foals is not fully clarified.

The aim of this thesis was to provide brief information about *Strongyloides westeri*, including its biology, diagnosis, treatment, and prevalence, based on available scientific literature.

The first part of the thesis focuses on the parasite's biology, including the morphology of individual developmental stages, the life cycle of the parasite, modes and sources of infection, and clinical symptoms of strongyloidosis in horses.

Another important topic is diagnosis. The thesis introduces the most common diagnostic methods for its detection, including microscopic examination of feces, which is crucial for the accurate identification of the parasite and determination of the infectious load.

Treatment of *Strongyloides westeri* is another important point. Various treatment options are discussed, as well as approaches considering the increasing resistance to anthelmintics. Effective antiparasitic agents and their efficacy are also described. This chapter concludes with prevention.

The thesis also evaluates the prevalence of *Strongyloides westeri* in various continents around the world.

Overall, this thesis provides a comprehensive overview of *Strongyloides westeri*, which should contribute to a better understanding of this parasitic infection and raise awareness of its significance.

Keywords: *Strongyloides westeri*, intestinal threadworm, foal, nematode, prevalence

Obsah

1	ÚVOD	1
2	CÍL PRÁCE	2
3	LITERÁRNÍ REŠERŠE	3
3.1	FORMÁLNÍ KLASIFIKACE	3
3.2	BIOLOGIE.....	3
3.2.1	Hostitel.....	3
3.2.2	Morfologie vývojových stádií.....	3
3.2.3	Způsoby přenosu a zdroje nákazy	6
3.2.4	Vývojový cyklus	7
3.2.5	Klinické příznaky	8
3.3	DIAGNOSTIKA.....	10
3.3.1	Koprologické vyšetření	10
3.3.2	Odběr vzorku	10
3.3.3	Flotační metody	10
3.3.4	Interpretace výsledků	14
3.4	LÉČBA	15
3.4.1	Antiparazitika.....	16
3.4.2	Prevence.....	18
3.5	PREVALENCE	19
4	ZÁVĚR	22
5	LITERATURA	23

1 Úvod

Strongyloides westeri je parazitická hlístice, která infikuje hříbata koní a oslů. Projevuje se průjmem u hříbat starých 14 dní až 6 měsíců, avšak většina infekcí bývá asymptomatická. Zdrojem infekce je třetí larvální stádium (L₃), kterým se hříbě většinou nakazí laktogenně po porodu nebo orálně pozřením infekční larvy. Další možnou cestou nákazy je perkutánní infekce, kdy se infekční larvy L₃ zavrtávají do kůže (Lyons & Tolliver 2015). V případě perkutánní infekce způsobují charakteristické chování doprovázené neklidem a diskomfortem hříběte tzv. „frenzy“ (Miller et al. 2017).

Vývojový cyklus *Strongyloides westeri* je velice složitý ve srovnání s ostatními hlísticemi. Zahrnuje parazitickou a volně žijící generaci. Parazitické jsou pouze partenogenetické samice, v hostiteli se samec nevyskytuje. Životní cyklus hlístice zahrnuje i volně žijící generaci, kde se vyskytuje samice i samec a dochází tedy k sexuálnímu rozmnožování (Gugosyan et al. 2018).

Diagnostika se provádí pomocí flotačních metod. Vajíčka *Strongyloides* jsou charakteristická obsahem larvy uvnitř vajíčka, jsou tak jednoduše rozpoznatelná od jiných parazitů.

Léčba by se měla provádět pouze u hříbat s klinickými příznaky enteritidy (Reinemeyer & Nielsen 2017). Za nejúčinnější se považuje ivermektin a oxibendazol (Lyons & Tolliver 2014).

Ačkoli *Strongyloides westeri* není v Evropě významně rozšířen, v České republice chybí studie věnující se prevalenci nejen tohoto parazita, ale celkově endoparazitů koní. Znát druhové spektrum parazitů je významné především kvůli anhelmintickým programům a zamezení vzniku rezistence na antiparazitika.

2 Cíl práce

Cílem závěrečné práce je poskytnout ucelené a přehledné informace o parazitické hlístici *Strongyloides westeri* (hádě koňské), její biologii, diagnostice, léčbě a prevalenci v populaci koní.

3 Literární rešerše

3.1 Formální klasifikace

Strongyloides westeri Ihle, 1917 je parazitická hlístice řadící se do rodu *Strongyloides*, čeledi Strongyloididae a řádu Rhabditida (Ko 2020).

Rod *Strongyloides* byl objeven francouzskými jednotkami před více než 140 lety, které se vracely z dnešního Vietnamu. Po jeho objevení a značné taxonomické složitosti byl ustálen jeho název, odvozený z řeckých slov „*strongylos*“ znamenající kulatý a „*eidos*“ znamenající podobný, s cílem ukázat, že *Strongyloides* je blízkým příbuzným rodu *Strongylus* (Viney 2017).

3.2 Biologie

Strongyloides westeri zahrnuje parazitickou a neparazitickou generaci. Parazitickým způsobem života žijí pouze partenogenetické samice, které kladou vajíčka v tenkém střevě hostitele. Následně ve vnějším prostředí dojde k uvolnění rhabditiformní larvy prvního larválního stádia (L₁), poté se přeměňuje na druhé larvální stádium (L₂) až dojde k přeměně na filariformní larvu třetího larválního stádia (L₃), která je infekční pro hostitele. Druhá cesta vývoje je, že se druhé larvální stádium (L₂) přemění na volně žijící generaci, která zahrnuje samici i samce (Lyons & Tolliver 2015).

3.2.1 Hostitel

Hlístice rodu *Strongyloides* jsou parazité tenkého střeva obratlovců. Je popsáno více než 50 druhů *Strongyloides*, což je pro jeden rod neobvyklý počet, stejně tak je neobvyklá pestrá kategorie hostitelů, včetně člověka, který bývá napaden *Strongyloides stercoralis*. Většina rodu *Strongyloides* je druhově specifická, a není tomu jinak ani u *Strongyloides westeri* (Viney 2017). *Strongyloides westeri* infikuje především hříbata koní a oslů od 14 dnů do 6 měsíců věku (Lyons & Tolliver 2015).

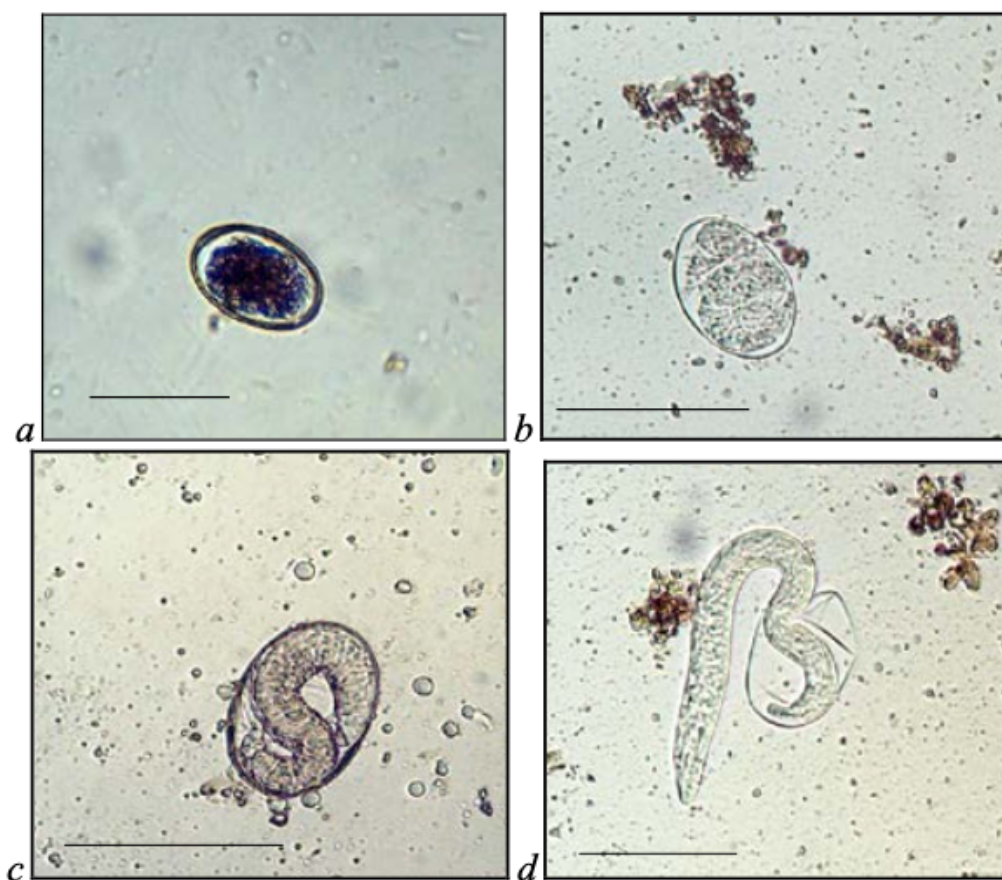3.2.2 Morfologie vývojových stádií

Vajíčka

Vajíčka jsou oválná (elipsoidní) se širokými plochými póly, mají tenkou šedou stěnu, která je částečně průhledná. Ve vajíčku dochází k embryonálnímu vývoji, který je charakteristický tvorbou rhabditiformní larvy L₁. Embryonální vývoj vajíčka má 4 fáze: dělení blastomer, tvorba larvy, tvorba pohyblivé larvy a je ukončen uvolněním larvy z vajíčka (viz Obrázek 1). K uvolnění larvy z vajíčka dochází během 3–6 hodin v závislosti na vnějších podmínkách. Ideální teplota pro optimální vývoj a uvolňování larev z vajíček je 25 °C.

Velikost vajíček je rozdílná u partenogenetických samic a volně žijících samic. Vajíčka izolována z výkalů hříbat, tedy od partenogenetických samic měří průměrně 49,2 × 34,24 μm a jejich stěna má tloušťku 1,16 μm. Jsou tedy zhruba o 3,1 % delší a o 19,6 % širší než vajíčka volně žijících samic, která měří průměrně 49,2 × 27,50 μm, stěna bývá stejně silná (Gugosyan

et al. 2018). Ivashkin & Dvojnós (1984) uvádí délku 39 až 60 μm a šířku 39 až 42 μm , což se nevýrazně liší od výsledků Gugosyan et al. (2018).



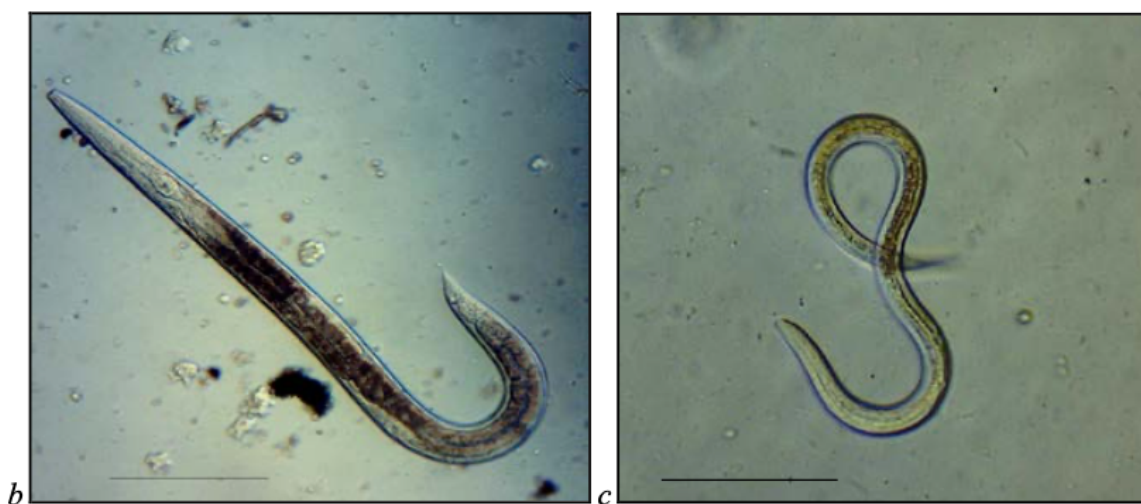Obrázek 1: Embryonální vývoj *Strongyloides westeri in vitro*: a – dělení blastomer; b – tvorba larvy; c – tvorba pohyblivé larvy; d – uvolnění larvy z vajíčka (Gugosyan et al. 2018)

Rhabditiformní larvy (L_1 , L_2)

Po embryonálním vývoji nastává postembryonální vývoj. Z vajíček se vyvíjí rhabditiformní larvy prvního larválního stádia (L_1) a následně rhabditiformní larvy druhého larválního stádia (L_2). Rhabditiformní larvy jsou specifické svým širokým jícnem, jejich střevo je vyplněné pigmentovanou zrnitou hmotou, která je uspořádána ve dvou řadách a ocas je tupě zakončený. Délka L_1 je průměrně 313,48 μm a šířka 15,52 μm . Zatímco délka těla L_2 je průměrně 473,23 μm a šířka 22,23 μm . Velikost těla se při přeměně z prvního larválního stádia na druhé larvální stádium zvětší o více než 30 %. Rhabditiformní larvy druhého stádia se přeměňují buď na filariformní larvy nebo na volně žijící samice či samce.

Filariformní larvy L₃

Filariformní larvy neboli larvy třetího stádia (L₃) jsou potenciaálně infekční pro svého hostitele. Mají dlouhý válcovitý jícen a tenký ocas. Měří průměrně $516,42 \times 15,52 \mu\text{m}$, jsou tedy o 8,3 % delší a tenčí o 32,3 % než rhabditiformní larvy L₂. Zároveň se zvětšuje jícen o více než 50 % a střevo zkracuje o 48 %. Tato změna je způsobena tím, že se larva přeměňuje na parazitického dospělce. Rozdíl mezi rhabditiformní larvou a filariformní larvou *Strongyloides westeri* je znázorněn na Obrázku 2.



Obrázek 2: Larvy *Strongyloides westeri*: b – rhabditiformní larva (L₂); c – filariformní larva (L₃) (Gugosyan et al. 2018)

Dospělci

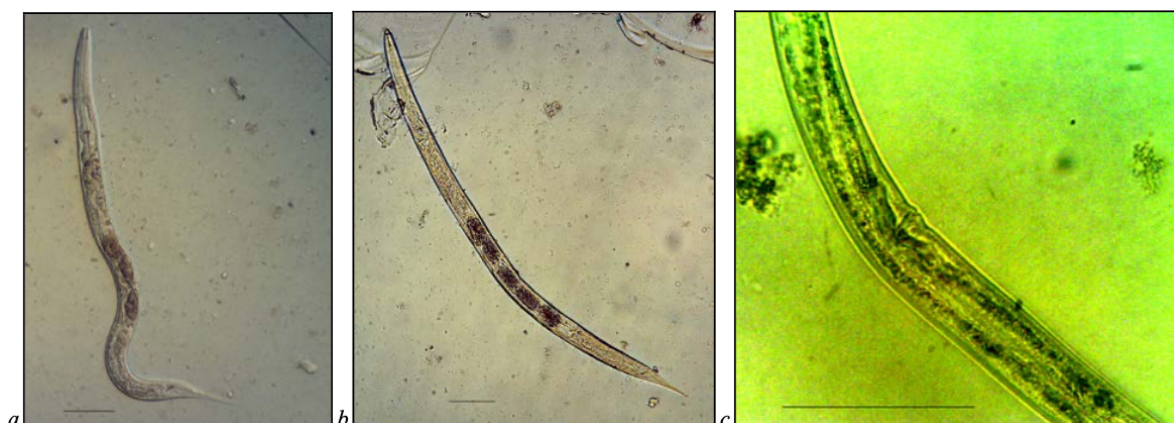Volně žijící a partenogenetická samice se v určitých aspektech liší. Partenogenetické (parazitické) samice mají filariformní jícen zabírající přibližně jednu třetinu délky těla (Gugosyan et al. 2018) a volně žijící samice mají úzký rhabditiformní jícen.

Reprodukční soustava samic (viz Obrázek 3) je didelfická, obě genitální trubice se skládají z vaječníku, vejcovodu a dělohy. Obě dělohy vedou do společné pochvy (Speare, 1989). V děloze se nachází 2 až 5 vajíček. Vulva se nachází uprostřed těla a tvoří tzv. vulvární chlopeň (Gugosyan et al. 2018), po stranách se nachází perivulvární papily. Ústní otvor je cylindrický s vystouplými pysky, po stranách se nachází cefalické výběžky. Stoma (trávicí soustava) je bilaterálně symetrická, střeva jsou vyplněna pigmentovanou zrnitou hmotou. Zrnitá hmota je uspořádaná do dvou řad (ventrální a dorzální) (Speare 1989). Samice mají rovný konec ocasu.

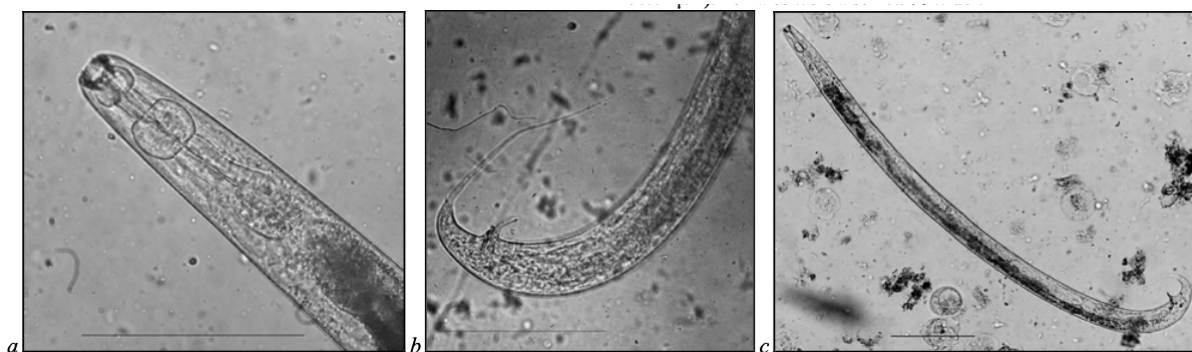
Samec má oproti samici slabě ohraničené bukální pouzdro (ústní část) (Gugosyan et al. 2018). Reprodukční systém je jednoduchý, varlata začínají krátce za jícnem (Speare 1989). Ocas je zatočený a nachází se zde dvě spikuly, které jsou stejně dlouhé, gubernaculum a prenatalní a postnatalní papily (viz Obrázek 4).

Volně žijící generace vykazují pohlavní dimorfismus. Samec je menší než samice. Délka samice je průměrně $934,84 \mu\text{m}$, což je o 18,9 % více než u samce. Samec je dlouhý

757,7 μm a široký 28,3 μm . Poměr střeva vůči jícnu je u samic i samců téměř 1:1 (Gugosyan et al. 2018).



Obrázek 3: Volně žijící samice *Strongyloides westeri*: a, b – samice s rozdílným počtem vajíček; c – vulva (Gugosyan et al. 2018)



Obrázek 4: *Strongyloides westeri* samec: a – jícen; b – ocas; c – tělo (Gugosyan et al. 2018)

3.2.3 Způsoby přenosu a zdroje nákazy

Nákaza *Strongyloides westeri* je možná bez ohledu na roční období nebo místo narození. Infekce je způsobena infekčním třetím larválním stádiem (L_3), které se může nacházet v mléce, na pastvině v půdě a také v podestýlce. U hříbat bylo prokázáno, že se patentní infekce vyvíjí 8–14 dní po nakažení tímto larválním stádiem.

Nejčastější způsob nákazy je laktogenní. Inhibované larvy přetrvávají v tkáních klisny po předchozí infekci a dochází k jejich reaktivaci těsně před porodem, kdy začínají migrovat do mléčné žlázy. Larvy přetrvávají v mléce až 40 dní po porodu (Lyons et al. 1973). Mirck (1977) uvádí, že larvy byly v mléce klisen nalezeny 10, 24 a 32 den po porodu. Ale u jiných zkoumaných klisen nebyly larvy v mléce nalezeny, i přestože u hříbat se projevilo onemocnění mezi 13. a 16. dnem po porodu. Experimentální podmínky této studie vyloučily možnost přenosu z prostředí. Proto se autoři domnívají, že larvy v mléce byly přítomny, ale byl použit test s relativně nízkou citlivostí. Prenatální infekce hříbat nebyla prokázána, transplacentární přenos je tedy vyloučen (Lyons & Tolliver 2015).

Hříbata se také mohou nakazit z prostředí různými způsoby, včetně orálního či perkutánního způsobu. Perkutánní infekce se vyskytuje, když se infekční larvy dostanou do těla skrz kůži nebo sliznice. Toto se může stát při kontaktu s kontaminovanou půdou či podestýlkou (Viney 2017).

3.2.4 Vývojový cyklus

Vývojový cyklus *Strongyloides* je velice neobvyklý (viz Obrázek 5), umožňuje hlístici přežít dlouhou dobu ve vnějším prostředí (Gugosyan et al. 2018). Vývojový cyklus je shodný se *Strongyloides papillosus*.

Strongyloides westeri zahrnuje dva typy vývojového cyklu, a to přímý – homologický a nepřímý – heterologický.

Parazitickým způsobem života žijí pouze partenogenetické samice. Tyto samice se rozmnožují partenogenezí. Partogeneze znamená, že dochází k vývinu nového jedince ze samičího vajíčka, které nebylo oplozeno samčí pohlavní buňkou, samci tedy nejsou potřeba a nejsou přítomni v hostiteli (Lyons & Tolliver 2015).

U parazitických háďátek obratlovců se zpravidla prakticky všichni rozmnožují pohlavně, proto je pozoruhodné, že právě *Strongyloides* se rozmnožuje nepohlavně (Al-Jawabreh et al. 2024).

Podle Al-Jawabreh et al. (2024) důvodem proč u přímého vývoje nedochází k sexuálnímu rozmnožování je kompenzace pohlavního rozmnožování v jeho nepřímém vývoji.

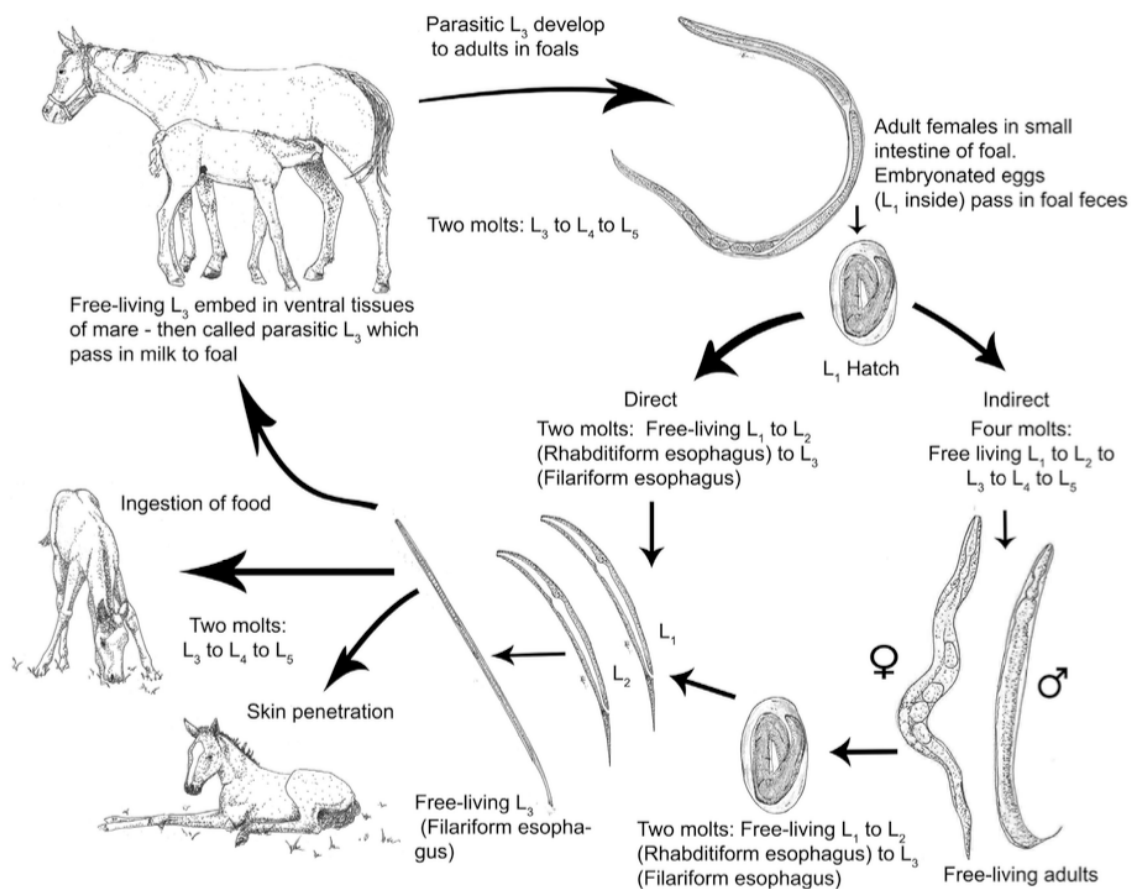
U přímého – homologického vývoje dospělé samičky, které jsou lokalizovány v tenkém střevě, kladou vajíčka, která po průchodu výkaly jsou embryovaná a dochází k uvolnění prvního larválního stádia (Lyons & Tolliver 2015). Vajíčka jsou geneticky samčí i samičí.

Samice mají vývojovou volbu, ale u přímého vývoje dochází k přeměně přes tři larvální stádia (L₁–L₃) do třetího larválního stádia (L₃), která jsou infekční pro hostitele (Viney 2017).

Při orální nákaze se L₃ dostávají do tenkého střeva, kde se přeměňují přes L₄ a L₅ na dospělé samice. Pokud je hostitel nakažen perkutánně, tak pronikají skrz kůži do cév a přes srdce do plic, kde se přemění na L₄ a pronikají do průdušnice a hltanu, jsou spolknuty a znovu se přemění na dospělé samice v tenkém střevě (Lyons & Tolliver 2015).

Nepřímý – heterologický vývoj zahrnuje fakultativní volně žijící dospělé. Toto je druhá vývojová volba pro samice a zároveň jediný možný vývoj pro samce. Samci a samice mají tedy jiný vývojový osud. U nepřímého vývoje se samičí i samčí vajíčka, která se dostávají do vnějšího prostředí spolu s výkaly hostitele přeměňují přes čtyři larvální stádia L₁–L₄ do dospělé (Viney 2017). Obdobně jako u přímého vývoje, pouze tento vývoj probíhá ve vnějším prostředí (Lyons & Tolliver 2015). Samci a samice se sexuálně rozmnožují, samice klade vajíčka, ty se vyvíjí obdobně přes tři larvální stádia do infekčního L₃ a jsou zdrojem infekce pro hostitele (Viney 2017).

Podle Viney (2017) existuje pouze jediná volně žijící generace. Volně žijící dospělé generace jsou zcela odlišné, a to nejen v tom, že volně žijící generace se rozmnožuje sexuálně a parazitická generace partenogenezí, ale také se liší morfologicky, viz kapitola morfologie. Podle Gugosyan et al. (2018) dochází ke střídání volně žijící generace a parazitické generace v závislosti na teplotě. Nejvyšší procento (54 %) volně žijících generací se vyskytuje při teplotě 20 °C.



Obrázek 5: Vývojový cyklus *Strongyloides westeri* (Lyons & Tolliver 2015)

3.2.5 Klinické příznaky

Podle Thamsborg (2016) je klinické onemocnění vždy pozorováno pouze u mladých hříbat ve věku 2–7 týdnů, a to pouze tehdy pokud nastane vysoká úroveň infekce. S tím se shoduje i Netherwood et al. (1996), který uvádí že, souvislost *Strongyloides westeri* s průjmem je závislá na počtu vajíček, a průjem nastal pouze pokud bylo detekováno více než 2000 vajíček na gram výkalů (EPG; Eggs Per Gram).

Strongyloides westeri je první hlístice, která v hříběti dospívá. Ve výkalech hříbat se embryovaná vajíčka objevují okolo 2 týdne věku hříběte. Je obtížné u hříbat prokázat, že dané klinické příznaky jsou skutečně spojeny se *Strongyloides westeri*. První průjem se často spojuje se *Strongyloides westeri*, ale tento průjem je způsobený řídí klisny okolo 10. dne po porodu a obvykle je jediným následkem podráždění v perianální oblasti. Pozdější průjmy jsou již připisovány *Strongyloides westeri*. Přesto počty vajíček nemusí nutně souviset se *Strongyloides westeri* (Lyons et al. 2015).

Typickými příznaky hříbat starých několik týdnů je akutní průjem, slabost a ztráta hmotnosti a také respirační problémy díky pulmonální migraci (Miller et al. 2017).

Při perkutánní invazi je možné pozorovat tzv. „frenzy“ (Miller et al. 2017). Již zmíněné „frenzy“ je podle Dewes & Townsend (1990) charakterizováno extrémním nepohodlím a hyperaktivitou. Také uvádí, že jeden z pozorovaných koní měl během dvou dnů po záchvatu rovnoměrně oteklé pánevní končetiny. U druhého pozorovaného koně došlo k otoku po 4 dnech, ale přetrvával 2–3 týdny. Dále při perkutánní infekci může dojít k dermatitidě způsobené průnikem volně žijících L₃ do kůže.

U hříbat ve věku 2 až 6 měsíců jsou klinické příznaky velmi vzácné, proto i přes nález vajíček ve výkalech není třeba provádět léčbu. Hříbata si vždy vyvinou úplnou imunitu vůči *Strongyloides westeri* ve věku 4–6 měsíců a vajíčka jsou ve výkalech dospělých koní pozorována jen zřídka, pokud vůbec (Reinemeyer & Nielsen 2017).

Strongyloides obecně není významným patogenem, přesto závažné infekce občas způsobují smrt hříběte (Lucena et al. 2012).

3.3 Diagnostika

Strongyloides westeri lze diagnostikovat na základě klinických příznaků. Pro potvrzení infekce je však vhodné provést diagnostiku na základě nálezu vajíček v čerstvých výkalech – koprologické vyšetření (Thamsborg et al. 2016), protože příčinou daných klinických příznaků může být jiný patogen spojovaný s průjmem u hříbat. Mezi častější a pravděpodobnější patogeny patří bakterie, jako je *Salmonella* a *Clostridium* spp., a viry, jako je rotavirus (Netherwood et al. 1996).

3.3.1 Koprologické vyšetření

3.3.2 Odběr vzorku

Vzorek se odebírá z čerstvých výkalů ze země nebo přímo z konečníku. Vyšetřit čerstvý vzorek je důležité kvůli tomu, že se vajíčka *Strongyloides* rychle líhnou a uvolňují larvy, a tak pouze vyšetření čerstvých výkalů umožňuje správné určení stádia vyloučeného ve výkalech. Výkaly odebrané ze země je také potřeba odebrat co nejdříve po vydefekování z důvodu kontaminace volně žijícími háďátky, což sťažuje následnou identifikaci *Strongyloides* (Thienpont 1979).

Pro vyšetření vzorku v laboratoři je potřeba odebrat 2–3 skýbaly čerstvých výkalů. Čerstvý výkal je vhodné uložit do chladničkové teploty, zabránit jeho vyschnutí či zmražení, a co nejdříve zaslat do laboratoře (Státní veterinární ústav Praha 2024). Nevhodné skladování výkalů ovlivňuje následnou diagnostiku (Sabatini et al. 2023).

3.3.3 Flotační metody

K diagnostice vnitřních parazitů z výkalů se standartně u koní využívá kvalitativní vyšetření koncentrační flotačně-centrifugační metodou, tzv. flotace s následným provedením mikroskopického vyšetření. Na základě tohoto vyšetření lze stanovit oocysty, cysty, vajíčka a larvy endoparazitů (Státní veterinární ústav Praha 2024). Flotace je běžná metoda při diagnostice gastrointestinálních nematod (Thamsborg et al. 2016).

Flotace je založena na principu rozdílné hustoty parazitárních útvarů a flotačního roztoku. Je to nejčastěji využívaná koprologická metoda.

Flotace se rozděluje na kvalitativní a kvantitativní. Kvalitativní flotace je založena na určení druhového spektra parazitů. Kvantitativní metoda flotace je určena ke stanovení počtu vajíček v gramu výkalů (EPG – eggs per gram) a navazuje na kvalitativní metodu flotace (Bodeček et al. 2017). Všechny flotační metody jsou kvalitativní povahy, pokud není použito známé množství fekálií. Jakákoli flotační metoda se tedy může stát kvantitativní, pokud je vzorek stolice před použitím zvážen (Beugnet & Boehringer 1999).

U *Strongyloides westeri* je důležité použít kvantitativní metody, protože záchyt vajíček neznamená, že dané klinické příznaky se samotným nálezem souvisí (Netherwood et al. 1996).

Pro počítání fekálních vajíček ve výkalech je nejčastěji používaná McMaster metoda. Existuje řada jiných metod počítání fekálních vajec ve výkalech, ale většina metod je založena na stejném principu (Nielsen 2021). Mezi další metody patří FECPAK (Presland et al. 2005), FLOTAC (Cringoli et al. 2010) a Mini-FLOTAC (Cringoli et al. 2017).

Metoda McMaster je hlavní metoda stanovení počtu fekálních vajíček ve výkalech v oboru veterinární parazitologie a je doporučována Světovou asociací pro pokrok ve veterinární parazitologii (WAAVP) ve svých směrnících pro hodnocení účinnosti anthelmintik u přežvýkavců a pro detekci rezistence na anthelmintika. Je popsána řada modifikací základní McMaster metody. Modifikace se týkají změny hmotnosti vzorku, množstvím flotačního roztoku či konkrétním flotačním roztokem (Cringoli et al. 2010).

U modifikované McMaster metody se nejdříve 3 g výkalů a 42 ml flotačního roztoku smíchají v kádince, dokud nevznikne homogenizovaná směs a nechá se 3 minuty odstát. Poté se vzorek přecedí přes sítko a scezená tekutina se přejele do zkumavky. Zkumavka se vloží do centrifugy na 2 minuty při 1500 otáčkách za minutu (ot./min.). Supernatant se poté slije a do zbylého sedimentu se přidá flotační roztok ve stejném množství jako byl slitý supernatant. Dále se zkumavka 10 × překlopí, aby došlo k promísení. Ze zkumavky se poté pomocí pipety odebere vzorek do McMasterovy komůrky. Po uchycení komůrky na stolek mikroskopu se počítají pouze vajíčka, která jsou nalezena v obou mřížkách. Získané číslo je poté vynásobeno koeficientem 50, což poskytuje hodnotu EPG (eggs per gram) tj. počet vajíček parazitů v jednom gramu výkalů (Bodeček et al. 2017). Detekční limit je 50 EPG. Tento limit udává nejnižší hodnotu parazitární zátěže, kterou je metoda McMaster spolehlivě identifikovat. Pokud je množství vajíček parazitů v daném vzorku stolice nižší než 50 EPG, může být jejich detekce nespolehlivá nebo nedostatečně citlivá (Cringoli et al. 2010).

Pro detekci *Strongyloides westeri* je dále možné využít FECPAK test (Boelow et al. 2022). FECPAK test je založen na stejném principu jako McMasterova metoda. Hlavní výhodou je, že lze provádět v terénu, protože se prodává ve formě přenosné sady (viz Obrázek 6). Test FECPAK umožňuje kvalitativní i kvantitativní monitorování vajíček parazitů. Technologie umožňuje rychlé a spolehlivé stanovení parazitární zátěže u koní bez nutnosti odesílání vzorků do laboratoře. Ve srovnání s klasickou McMaster metodou je přesnější kvůli většímu množství vyšetřovaného vzorku a není potřeba provádět centrifugaci. Díky této schopnosti se zvyšuje efektivita anthelmintických opatření tím, že umožňuje přesnou diagnostiku parazitární infekce a následně cílené léčení jednotlivých zvířat v chovu.

Postup testu FECPAK je podobný jako u přechozích metod. Odebere se 20 g výkalů a smíchá se s 80 ml vody v plastovém sáčku. Vzorek smíchané suspenze (45 ml) se poté odebere a doplní na 230 ml nasyceným solným roztokem a přecedí přes filtr s otvorem 1 mm, aby došlo k odstranění hrubých nečistot. Podobně jako u jiných diagnostických testů tohoto typu, nadměrné zředění snižuje citlivost, zatímco nedostatečné zředění brání správné detekci vajíček. Optimální zředění by mělo zohledňovat konzistenci směsi fekálního materiálu a požadovanou citlivost testu. Z jamky se odebere alikvot filtrátu a umístí se do akrylátové počítací komůrky o objemu 1 ml pod mřížkami. Alikvot je část materiálu odebraná ze vzorku za účelem provedení měření. Složení alikvotu a původního vzorku se neliší. Po 30 sekundách vyplavou vajíčka háďátek na hladinu komory a počítají se za pomoci mikroskopu. Multiplikační faktor počtu spočítaných vajec na odhadovanou hustotu výkalů závisí na použitém ředění (Presland et al. 2005). Minimální detekční limit FECPAK je 30 EPG (Coles et al. 2006).


FECPAK je jediný aktuálně dostupný přenosný diagnostický nástroj, který umožňuje diagnostiku přímo v chovu, a proto jeho cena je mnohem vyšší než u jiných technik (Sabatini et al. 2023).



Obrázek 6: FECPAK sada (zdroj: Fecpakg2.com)

Metoda FLOTAC, známá také jako Flotation Technique for Lumen-located Parasite Eggs, využívá přístroj FLOTAC viz Obrázek 7 (Cringoli 2006). Jedná se o cylindrický přístroj vyrobený z plastu, který obsahuje dvě flotační komory, každá o objemu 5 ml. Skládá se ze základny, otočného disku a čtecího disku. FLOTAC je založena na flotaci suspenze vzorku výkalu a následné translaci její horní vrstvy (Cringoli et al. 2010).


Technika FLOTAC je zvláště vhodná pro situace s nízkým počtem vajíček EPG, protože vykazuje vyšší citlivost a přesnost než metoda McMaster (Cringoli et al. 2010). Je to senzitivní test umožňující kvantifikaci s citlivostí na 1 EPG. FLOTAC je však časově náročnější než technika McMaster a vyžaduje složitější laboratorní vybavení. Tyto stěžejní faktory vedly k vývoji Mini-FLOTAC testu (Cringoli 2017).



Obrázek 7: Přístroj FLOTAC (Cringoli et al. 2010)

Mini-FLOTAC také lze využít k diagnostice *Strongyloides westeri* (Miller et al. 2017). Oproti FLOTAC využívá menší objem výkalů. Nejdříve se homogenizuje 5 gramů čerstvých výkalů a 38 ml flotačního roztoku (poměr ředění 1:10). Suspenze se přefiltruje přes drátěné síto a nechá 5–10 minut odstát. Přefiltrovaná suspenze se naplní do komor na disku Mini-FLOTAC. Nechá se 10 minut flotovat. Poté otočíme mechanismem na disku o 90° a vložíme do adaptéru na mikroskopu (Cringoli et al. 2017). Mini-FLOTAC lze použít v kombinaci s Fill-FLOTAC (viz Obrázek 8), jednorázovou odběrovou soupravou, která se skládá z nádoby, sběrače a filtru. Tato sada tedy usnadňuje provádění prvních čtyř po sobě jdoucích kroků techniky Mini-FLOTAC, tj. vážení, homogenizace, filtrace a plnění (Rinaldi et al. 2015) Minimální detekční limit Mini-FLOTAC je 5 EPG. (Cringoli et al. 2017).

Velice důležité je použití správného flotačního roztoku, protože *Strongyloides westeri* má poměrně tenkostěnná vajíčka a nemusela by odolat osmotickému tlaku vyvolanému flotačními roztoky s vyšší hustotou (Reinemeyer & Nielsen 2014).

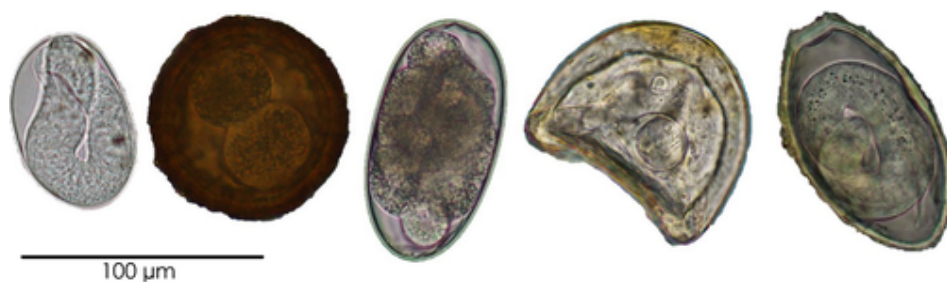


Obrázek 8: Fill-FLOTAC; Mini-FLOTAC (Barda et al. 2013)

3.3.4 Interpretace výsledků

Po provedení flotační metody následuje mikroskopické vyšetření výkalů. Ve veterinární parazitologii se využívají světelné mikroskopy. K parazitologickému vyšetření se nejčastěji používají čočky objektivů se zvětšením 4×, 10×, 40× (Hendrix, 2006). Vajíčka *Strongyloides* jsou jednoduše rozpoznatelná od jiných parazitů, jak je vidět na obrázku 9, proto jeho určení pod mikroskopem je poměrně jednoduché (Sabatini et al. 2023).

Dříve bylo zjištěno, že pro koně je typický *Strongyloides westeri* a v případě nálezů parazita rodu *Strongyloides* u koní se obecně předpokládá, že se jedná právě o *Strongyloides westeri* (Thamsborg et al. 2016).



Obrázek 9: Vajíčka helmintů běžně vyskytujících se ve vzorcích výkalů mladých koní. Zleva doprava: *Strongyloides westeri*; *Parascaris* spp.; Strongylidní hlístice; *Anoplocephala perfoliata* a *Oxyuris equi* (Reinemeyer & Nielsen 2016)

3.4 Léčba

V antiparazitární léčbě koní se používají tři hlavní chemické třídy anthelmintik se širokým spektrem účinnosti. Používají se makrocyclické laktony, benzimidazoly a pyrimidiny. Každá anthelmintická třída má daný mechanismus účinku a spektrum parazitů, na které je účinná (Love 2003).

Mezi účinné látky proti *Strongyloides westeri* patří ivermektin, moxidectin, oxibendazol a febendazol. Vědecká literatura neuvádí žádné údaje o účinnosti pouze u pyrantelu a pyrimidinu proti *Strongyloides westeri* (Reinemeyer & Nielsen 2017), ale byla provedena studie Morris et al. (2018) na anthelmintickou účinnost kombinovaných přípravků u hříbat. Kombinace pyrantel embonát a oxfendazol, pyrantel embonát s ivermektinem a praziquantem, abamektin a praziquantel a moxidectin a praziquantel byla účinnost proti *Strongyloides westeri* 100%. Při použití ivermektinu a praziquantelu se počet vajíček snížil z 2500 na 16,7 EPG (Morris et al. 2018).

Podle Lyons & Tolliver (2014) je nejvhodnější léčivou látkou pro terapii *Strongyloides westeri* ivermektin nebo oxibendazol.

Léčba parazitů u hříbat je komplikovaná z důvodu přítomnosti řady různých parazitů, zvyšující se úrovně rezistence na anthelmintika a také tím, jak hříbata tento stav snášejí. Hříbata jsou nejčastěji ohrožena infekcí *Strongyloides westeri*, *Parascaris* spp. a hlísticemi Cyathostominae. Každý z těchto parazitů vyžaduje specifický přístup k léčbě a anthelmintickým opatřením (Reimeyer & Nielsen 2017).

Přestože u *Strongyloides westeri* nebyla zaznamenána rezistence na anthelmintika, je důležité pečlivě zvážit použití antiparazitik, protože podání může vést k rezistenci u jiných parazitů (Morris et al. 2018). Lyons & Tolliver (2014) zdůrazňují rostoucí prevalenci *Strongyloides westeri* z důvodu snížení podávání ivermektinu kvůli obavám rezistence *Parascaris* spp. na ivermektin.

Vzhledem k tomu, že *Strongyloides westeri* se vyskytuje nejčastěji spolu s *Parascaris* spp. a také s Cyathostominae, u kterých je známá rezistence na benzimidazoly a pyrantel, je důležité řádně zvážit léčbu *Strongyloides westeri* těmito antiparazitiky (Peregrine et al. 2014).

Rezistence *Parascaris* spp. na ivermektin je známa celosvětově, objevují se také studie o rezistenci na fenbendazol a pyrantel. Čtyři ze 16 studií uvádějí rezistenci na pyrimidin a dále také tři studie ze 13 uvádějí rezistenci na benzimidazol (Nielsen 2022).

V minulosti byly anthelmintické programy u hříbat na pravidelném podávání anthelmintik, podávané v častých intervalech. Tato strategie vycházela převážně ze zvyku a pohodlnosti. Dnes se již ví, že tento přístup není vhodný a udržitelný. Systematická, dlouhodobá léčba anthelmintiky není adekvátním přístupem k regulaci parazitární zátěže u hříbat. Zároveň prosté strategie kontroly parazitů založené na dohledu, vhodné pro dospělé koně, se neprojevují jako vhodné pro hříbata (Reinemeyer & Nielsen 2017).

Moderní způsoby terapie dospělých koní jako je selektivní léčba, jsou založeny na vnímavosti daného jedince k parazitismu a na cílené léčbě pouze části stáda, které s největší pravděpodobností zvýší riziko infekce pro celou populaci (Nielsen et al. 2014). Avšak taktika selektivní léčby nelze použít na mladé koně z důvodu geneticky podmíněné vnímavosti imunitního systému vůči parazitózám. Imunitní systém není zcela funkční proti koňským helmintům, dokud nedosáhnou dospělosti (Reinemeyer & Nielsen 2017).

Hříbata se rodí zcela bez hlístic. Tento výjimečný stav netrvá však déle než týden a naprostá většina koní po zbytek života bude přechovávat parazity. Jednotliví parazité nemohou sice přetrvávat dlouhá období, ale populace parazitů se skládá z po sobě jdoucích generací, které se pravidelně obnovují, nejčastěji sezónně, v závislosti na podmínkách podporujících jejich přenos. Výskyt některých druhů, včetně *Strongyloides westeri*, jsou běžné během prvního roku života, ale poté se u dospělých koní téměř nevyskytují. Většina těchto výjimek je způsobena proměnlivým imunitním stavem nedospělých jedinců.

S ohledem na zmíněná rizika a s ohledem i na jiné parazity v této věkové skupině by měla být anthelmintická léčba *Strongyloides westeri* prováděna pouze u hříbat s klinickými příznaky enteritidy (Reinemeyer & Nielsen 2017).

3.4.1 Antiparazitika

Makrocyclické laktony

Mezi makrocyclické laktony používané u koní patří ivermektin a moxidektin.

Makrocyclické laktony selektivně paralyzují parazity díky navázání na glutamát-chloridové kanály na postsynaptických membránách nervových a svalových buněk, což vede k nadměrné propustnosti chloridových iontů (Love 2003).

Následkem je ochrnutí hltanu, svaloviny celého těla i dělohy. Parazité také ztrácí schopnost pohybu a kladení vajíček (Bodeček et al. 2017). Tento mechanismus vede k paralýze a následné smrti parazita. Specifické glutamát-chloridové receptory jsou přítomny pouze u hmyzu a hlístic, což vysvětluje selektivní účinek ivermektinů na tyto dvě skupiny organismů (Crump et al. 2011).

Makrocyclické laktony jsou vysoce lipofilní, a přestože ivermektin a moxidektin mají perzistentní anthelmintickou aktivitu, existují mezi nimi fyzikálně-chemické rozdíly, které propůjčují různé lipidy. Moxidektin má mnohem delší poločas rozpadu v tělesném tuku. Tento rozdíl v rozpustnosti lipidů do značné míry vysvětluje delší dobu potlačení produkce vajíček koňských hlístic dosažené po podání moxidektinu ve srovnání s ivermektinem.

Moxidektin není obecně doporučováno podávat zvířatům s nedostatkem tukové tkáně, což bývají právě mláďata, z důvodu toxicity kvůli jeho vysoké lipofilitě. Podání má za následek nepříznivé neurologické účinky zahrnující koma a v některých případech i smrt. Příbalový leták antiparazitika obsahuje specifickou kontraindikaci pro použití moxidektinu u hříbat mladších 4 měsíců (Love 2003).

Moxidektin je šestnáctičlenný makrocyclický lakton izolovaný z milbemycinu, který se vytváří při fermentaci půdních bakterií *Streptomyces hygroscopes*. K objevu došlo v roce 1967 v Japonsku (Prichard & Geary 2019).

Účinnost moxidektinu potvrzuje studie od Corba et al. (1995) uvádějící 100% účinnost proti *Strongyloides westeri* a uvádí, že nebyly pozorovány žádné negativní účinky. Dokonce Costa et al. (1998) uvádí vyšší účinnost moxidektinu (100 %) než ivermektinu (99,27 %). Moxidektin byl podán perorálně v dávce 0,4 mg/kg a ivermektin také perorálně v dávce 0,2 mg/kg.

Mezi veterinárně registrovaná antiparazitika v České republice s účinnou látkou moxidektin patří Equimoxin 18,92 mg/g perorální gel pro koně, kdy doporučená dávka je 0,4 mg/kg živé hmotnosti. Příbalový leták uvádí účinnost vůči dospělcům *Strongyloides westeri*, ale zároveň nedoporučuje podávat hříbatům mladších 4 měsíců. Stejnou účinnou látku má i přípravek Equest Pramox, ale kromě moxidektinu obsahuje také praziquantel. Jeho indikace zahrnuje dospělé *Strongyloides westeri*, ale také kontraindikaci podáváním hříbatům do 4 měsíců věku (Ústav pro státní kontrolu veterinárních biopreparátů a léčiv 2023).

Ivermektin je taktéž šestnáctičlenný makrocyclický lakton získaný z avermektinů. Avermektiny jsou izolovány ze *Streptomyces avermitilis*, které se přirozeně vyskytují v půdě. K objevu avermektinu došlo ve stejném roce jako u moxidectinu, tedy v roce 1967 v Japonsku (Crump 2017). Ivermektin se používá i v humánní medicíně právě proti strongyloidóze u lidí způsobenou *Strongyloides stercoralis*, ale i proti jiným parazitárním onemocnění. Ve veterinární medicíně se používá jako širokospektrální antiparazitikum především proti helmintům a některým ektoparazitům jako jsou vši a zákožky (Sulik et al. 2023).

Účinnost ivermektinu a jeho dávkování je podložena několika studiemi. Mirck & Meurs (1982) uvádí, že při intramuskulárním podání ivermektinu v dávce 200 mg/kg tělesné hmotnosti se po 7 dnech snížily počty vajíček o 99 %. Sedm dní před léčbou se počet vajíček *Strongyloides westeri* pohyboval od 2500 do 100000 EPG. Pouze u 2 hříbat se počet vajíček snížil na 10 EPG. Nebyly pozorovány žádné negativní účinky.

Ryan & Best (1985) uvádí, že nebyla detekována žádná vajíčka u hříbat již po 6 dnech po aplikaci ivermektinové pasty v dávce 0,2 mg/kg perorálně. Počet vajíček ve výkalech se před léčbou pohyboval od 120 do 500 EPG. Schlichting & Stoye (1985) také uvádí 100 % účinnost při orálním podání ivermektinové pasty ve stejné dávce. Asquith & Kivipelto (1987) také uvádí 100% účinnost ivermektinu podávaného v podobě ivermektinové pasty v dávce 0,2 mg/kg, a i při podání 1 ml/50 kg tekutého ivermektinu.

Mezi přípravky dostupné na trhu v České republice s účinnou látkou ivermektin patří Equiverm perorální pasta pro koně, Equimax perorální gel pro koně, Equiverm Plus 18,7+140,3 mg/g a Noromectin Praziquantel Duo, ale kromě ivermektinu obsahují i praziquantel. Pouze ivermektin obsahuje NOROMECTIN 140 mg perorální pasta pro koně (Ústav pro státní kontrolu veterinárních biopreparátů a léčiv 2023).

Benzimidazoly

Mezi benzimidazoly účinné proti *Strongyloides westeri* patří oxibendazol, fenbendazol a thiabendazol.

Mechanismus účinku benzimidazolů spočívá v tom, že naruší střevní buňky hlístice a dochází prakticky k vyhladovění hlístice, také inhibuje produkci vajíček hlístice. Nástup účinku je pomalý (Love 2003).

Nejúčinnější z benzimidazolů proti *Strongyloides westeri* je oxibendazol (Lyons & Tolliver 2014) v dávce 15 mg/kg živé hmotnosti (Drudge et al. 1983). Také

kombinace oxibendazolu a piperazinu je vysoce účinná (Lyons & Tolliver 2014), ale samotné podání piperazinu nemá žádný účinek na *Strongyloides westeri* (Lyons et al. 2006).

Fenbendazol nemá při terapeutické dávce 7,5 mg/kg skoro žádný účinek, jeho účinnost nabývá až při podání dávky 50 mg/kg (Drudge et al. 1981). Thiabendazol byl prvním benzimidazolem prodávaným k léčbě helmintických infekcí (Townsend & Wise 1990). Účinnost thiabendazolu dokládá Lyons et al. (2014), kdy byl thiabendazol v dávce 44 mg/kg podán 5 hříbatům se 100% účinností. Drudge et al. (1983) uvádí 99% účinnost na infekci *Strongyloides westeri*.

3.4.2 Prevence

Prevence a léčba spolu úzce souvisí. Navzdory tomu, že léčba i prevence je založena na použití stejných endoparazitických léků. Léčba by měla být založena na znalosti patogenních mechanismů a biologii konkrétních parazitů. Zatímco prevence by měla být založena na epidemiologii parazitů (Love 2003). Antiparazitární program by měl být nejlépe přizpůsoben epidemiologii koní v konkrétním regionu, nejlépe farmě (Love 2003; Sabatini et al. 2023).

Peripartální léčba klisen je často praktikována s cílem prevence infekce *Strongyloides westeri* u hříbat. Spočívá v aplikaci antiparazitika klisně před porodem. Její účinnost, ale nebyla jednoznačně prokázána. Studie naznačují, že tato léčba může snížit riziko infekce u kojících hříbat (Kirtland et al. 2022). Ludwig et al. (1983) uvedli nižší průměrné hodnoty EPG *Strongyloides westeri* u hříbat narozených matkám, které dostaly injekční formu ivermektinu v den porodu. Ale Lyons & Tolliver (2014) zjistili, že hříbata klisen, které byly odčerveny těsně před porodem, nevykazovala výrazně nižší prevalenci infekce než hříbata klisen, která peripartální léčbu nedostala. Avšak nedávná studie Kirtland et al. (2022) uvádí úspěšné snížení infekce *Strongyloides westeri* u potomstva po podání ivermektinu klisnám před porodem v dávce 0,2 mg/kg.

Zoohygienu hraje také významnou roli v prevenci infekcí, a to zejména prostřednictvím pravidelného odklizení podestýlky a udržování suchého prostředí, což přispívá k omezení množení volně žijících generací parazitů (Ludwig et al. 1983).

3.5 Prevalence

O prevalenci *Strongyloides westeri* v České republice je známo velice málo a uvádí ji pouze dvě studie. V hřebčíněch nedaleko Prahy, zabývající se chovem plnokrevníků byla v roce 1998 stanovena prevalence *Strongyloides westeri* 1,88 % v rámci vyšetřovaných koní. Nejvyšší prevalence *Strongyloides westeri* byla u ročků plemenných koní (Langrová 1998). Následně v letech 2006–2009 bylo provedeno dosud nejrozsáhlejší zmapování výskytu parazitů u koní v České republice. Bylo vyšetřeno celkem 948 koní na 37 farmách po celé České republice. *Strongyloides westeri* byl zachycen pouze na 1 farmě, tedy z 2,7 % (Bodeček & Vavrouchová 2013).

Ve většině studiích byla prevalence stanovována na koních různého věku, proto není zcela jasné, zda tato stanovená prevalence opravdu odpovídá skutečné situaci mezi hříbaty a mladými koňmi. Je to způsobeno tím, že nejčastěji se *Strongyloides westeri* objevuje u hříbat do 4 měsíců věku. Poté ve 4 až 6 měsících získávají imunitu. Později se *Strongyloides westeri* vyskytuje mnohem méně (Lyons & Tolliver 2014). To potvrzuje Miller et al. (2017), který uvádí, že u hříbat 6–8 měsíců byl zaznamenán nižší výskyt oproti hříbatům ve věku 4–6 měsíců. Dále uvádí, že u odstávčat a u ročků se také vyskytuje, ale mnohem méně a není jasné, zda infekce byla získána laktogenně po narození či již nákazou z prostředí. Proto je důležité určovat prevalenci u hříbat do věku 4 měsíců, aby prevalence mohla být správně stanovena. U koní starších se infekce již prakticky nevyskytuje, a proto většina výzkumů je právě těmito aspekty ovlivněna (Miller et al. 2017).

Oslové na rozdíl od koní mají jinou vnímavost nejen k parazitismu, ale celkově k vnímání stresu a bolesti. Prevalence *Strongyloides westeri* u oslů bývá vyšší než prevalence u koní. Je to způsobeno tím, že oslové si nedokážou vytvořit trvalou imunitu vůči určitým parazitům (Burden & Thiemann 2015).

V Srbsku byla zaznamenána prevalence *Strongyloides westeri* u oslů ve věku 1–3 roky 22,22 %, ale u koní stejného věku nebyl zaznamenán žádný případ. Toto zjištění potvrzuje, že *Strongyloides westeri* se vyskytuje u oslů i ve vyšším věku, zatímco u starších koní se téměř nevyskytuje (Zivkovic et al. 2021). Také rozdílná prevalence mezi osli a koňmi byla stanovena v jižní Etiopii, v okrese Hawassa, kdy prevalence *Strongyloides westeri* u oslů byla až 50 % a u koní 19,6 % (Mathewos et al. 2021). Ve srovnání s minulostí se prevalence u oslů výrazně navýšila, v roce 2011 byla stanovena prevalence *Strongyloides westeri* 20 % (Ibrahim et al. 2011).

V rámci celého světa existuje velice málo studií zaměřujících se na prevalenci parazitů u hříbat, což je právě důležité pro stanovení prevalence u *Strongyloides westeri*. Jednou z nich je studie od Lyons & Tolliver (2014), kteří mapovali výskyt a jeho proměnlivost v rámci jednoho území – střední oblasti státu Kentucky v USA. Prevalence byla vyšetřována u hříbat ve věku 17 až 117 dnů a hříbata nebyla nikdy odčervena. Jejich nejnovější poznatky stanovují míru prevalence *Strongyloides westeri* průměrně na 30 %, to znamená, že bylo postihnuto skoro každé třetí hříbě (156 z 513 hříbat). Prevalence u hřebečků a klisniček se výrazně nelišila. U hřebečků se průměrně pohybovala okolo 28 % a u klisniček 33 %. Pohlaví by tedy nemělo mít vliv na výskyt *Strongyloides westeri*.

Prevalence se ve srovnání s minulostí na stejném území výrazně zvýšila. Lyons et al. (1993) uvedli prevalenci *Strongyloides westeri* 6 % v roce 1992. Poté v roce 2002 uvedli

prevalenci 1,5 % (Lyons & Tolliver 2004) a v roce 2004 byla zaznamenána prevalence 2 % (Lyons et al. 2006). Tento nárůst prevalence je pravděpodobně způsoben sníženým používáním ivermektinu u hříbat kvůli obavám rezistence na *Parascaris* spp., protože rezistence škrkavek na ivermektin je známá celosvětově (Lyons & Tolliver 2014). Na základě těchto informací lze soudit, že prevalence *Strongyloides westeri* by se díky tomu mohla v posledních letech zvyšovat.

Podobná prevalence byla zachycena v Brazílii, kde byla stanovena prevalence *Strongyloides westeri* 28 %. Výzkum byl proveden pouze na 25 koních. Pro studii byli vybráni pouze hřebci do 36 měsíců věku. Vybraní hřebci nebyli odčerveni 6 měsíců (Teixeira et al. 2014).

V Evropě se *Strongyloides westeri* vyskytuje poměrně málo. Nejvyšší záchyt byl zaznamenán v Polsku. Slivinska et al. (2016) prováděli parazitologický průzkum na koních plemene konik polski v letech 2008–2012. Vyšetřované stáje byly také rozdělené podle managementu ustájení na koně ustájené boxově, ustájené venku 24/7 a částečně ustájené venku. *Strongyloides westeri* se vyskytoval pouze u koní do 3 let s 12,9 % prevalencí. Nebyl prokázán rozdíl v prevalenci mezi klisnami a hřebci. Také nebyla prokázána souvislost mezi managementem ustájení jednotlivých koní a jeho vlivu na prevalenci *Strongyloides westeri*. Předchozí výzkum prováděný v Polsku mezi lety 1986–1988 na pracovních koních ze soukromých stájí uvádí prevalenci pouze 4 % (Gawor 1995).

V Rumunsku v roce 2012 byla stanovena prevalence *Strongyloides westeri* 5,06 % mezi koňmi (Ionita et al. 2013). Další výzkumy prevalence provedené na území Evropy nezachytily vysoký výskyt. V Řecku byl záchyt *Strongyloides westeri* u koní 2,2 %, u oslů 5,4 % (Sotiraki et al. 1997). V Maďarsku byla v roce 1999 prevalence pouze 2 % (Széll et al. 1999). Ve Švédsku byla prevalence *Strongyloides westeri* v letech 1992 až 1993 stanovena na 0,2 %. Bylo, ale vyšetřeno 461 koní od 1 roku do 30 let. Nález byl pouze u jednoho ročka (Höglund et al. 1997). Ovšem tyto studie neuvádí aktuální situaci a je otázkou, jak se od té doby prevalence na daném území změnila.

Nejnovější studie z území Evropy byla provedena ve Finsku. Byla stanovena prevalence *Strongyloides westeri* 2,2 %. Vyšetřeno bylo 139 hříbat a mladých koní, z toho byli 3 koně infikováni. Tato studie nebyla plánována ke zkoumání prevalence *Strongyloides westeri*. Všechny vzorky pozitivní na *Strongyloides westeri* byly analyzovány čerstvé v den odběru. Jeden vzorek s pozitivním nálezem *Strongyloides westeri* byl přes noc uchován v lednici pro další vyšetřování, ale vejce se již zjevně vylíhla další den. V této studii byly vzorky výkalů obvykle zasílány poštou a před vyšetřením uloženy několik dní v chladničce, takže většina možných vajíček *Strongyloides westeri* se již mohla vylíhnout před zahájením analýz vzorků. Tato studie naznačuje možnost, že infekce *Strongyloides westeri* mohou být poddiagnostikovány kvůli nesprávnému uchování vzorků, protože je nutné zamezit vylíhnutí vajíček (Aromaa et al. 2018).

Aktuální situaci uvádí i studie provedena v Irsku. Prevalence *Strongyloides westeri* byla poměrně nízká, bylo nakaženo 24 z 2700 koní, prevalence tedy činí 0,89 %. Ve studii není uveden přesný věk koní, ale uvádí, že se nejčastěji vyskytoval u hříbat a ročků (Elghryani et al. 2023).

Nejvyšší prevalence byla v zemích třetího světa, kde vyšší prevalence je vysvětlována nedostačujícími preventivními kontrolními systémy. Ale absolutně nejvyšší prevalence byla

stanovena v Saudské Arábii. V Saudské Arábii byla stanovena prevalence *Strongyloides westeri* 64,4 % mezi vyšetřovanými koňmi, což je ve srovnání s ostatními státy velice vysoká míra zamoření. Studie byla, ale provedena pouze na 45 koních a věk u 9 koní byl do 2 let a u dalších více jak 2 roky (Al Anazi & Alyousif 2011).

V Pákistánu byla stanovena prevalence *Strongyloides westeri* pouze 0,14 %. Výsledek byl založen na vyšetření 1000 koňovitých, včetně koní (83), oslů (715) a mul (202) (Ali et al. 2018).

V rámci Turecka bylo provedeno zmapování několika oblastí v různém období. V letech 2003 až 2005 byl stanoven výskyt *Strongyloides westeri* 7,2 % u koní a 12,34 % u oslů (Uslu & Guclu 2007). Ve stejném období a na stejném území Gül et al. (2003) uvádí o něco vyšší prevalenci. *Strongyloides westeri* se vyskytoval z 5,8 % koní a z 13,6 % oslů.

Nižší prevalence byla zaznamenána v oblasti centrálního Černého moře v Turecku. *Strongyloides westeri* nebyl nalezen u žádného koně ani muly, i přestože mezi nimi bylo 17 hříbat. Nacházel se pouze u mladých oslů z 8,18 % (Umur & Acici 2009).

V Kašmírském údolí byla zjištěna prevalence *Strongyloides westeri* 6,9 %. Pozitivní nález byl pouze u mladých koní (Maria et al. 2012).

Nízká prevalence byla stanovena v oblasti Konya v roce 2017, kdy byl proveden výzkum na 66 divokých koní různého věku, ale především starších. Byla zjištěna prevalence *Strongyloides westeri* pouze 1,5 %, byl tedy nalezen pouze u 1 koně. Tato nízká prevalence pravděpodobně souvisí s věkem divokých koní (Ceylan et al. 2020). Stejná prevalence byla stanovena i v Istanbulu (Esatgil & Efil 2012).

Byla naměřena výrazně vyšší prevalence, pokud se prevalence stanovovala v populaci hříbat či mladších koní. Relf et al. (2013) stanovovali prevalenci v hřebčíněch ve Spojeném království v roce 2013. Prevalence *Strongyloides westeri* byla 8 % a vyskytoval se v 8 hřebčíněch, tedy z 36 %. *Strongyloides westeri* se vyskytoval u 16 koní ve věku méně než 1 rok a u 13 ročků. Také byl zachycen 1 případ u koně ve věku 5–14 let a 3 případy u starších koní.

4 Závěr

Tato práce měla za cíl poskytnout stručné a přehledné informace o parazitické hlístici *Strongyloides westeri*, její biologii, diagnostice a léčbě na základě odborné literatury.

Strongyloides westeri má velice zajímavý a složitý životní cyklus ve srovnání s jinými parazitickými háďátky. Je pozoruhodné, že jeden parazit má dva typy samic, které jsou rozdílné jak v životním cyklu, ale i v morfologii. Parazitickým způsobem života žijí pouze partenogenetické samice, které se rozmnožují partenogenezí, parazitičtí samci neexistují. Naprosto rozdílný cyklus je u volně žijící generace, která zahrnuje i samce a dochází tak k sexuálnímu rozmnožování. V rámci jednoho rodu bylo popsáno více jak 50 druhů a většina z nich je hostitelsky specifická, včetně *Strongyloides westeri*.

Diagnostika je prováděna pomocí flotačních metod, nejčastěji se využívá modifikovaná McMaster metoda nebo její variace. Zajímavou možností diagnostiky je FECPAK test, který je ve formě sady, která je přenosná a umožňuje stanovit parazitickou zátěž přímo v terénu. Dále se dá využít velice přesná metoda FLOTAC a její variace Mini-FLOTAC, která vznikla kvůli časové a laboratorní náročnosti FLOTAC metody.

Stanovení parazitické zátěže je důležité kvůli následné léčbě, která by se neměla provádět, pokud hříbě nevyklučuje velký počet vajíček nebo nevykazuje klinické příznaky. Je to způsobeno tím, že hříbě si proti tomuto parazitovi získává imunitu kolem 4–6 měsíce věku.

Prevalence se obvykle pohybuje od 0 % do 30 %. Nejvyšší prevalence byla stanovena v Saudské Arábii, kde se *Strongyloides westeri* vyskytoval mezi koňmi z 64,4 %, ale tato studie byla provedena na malém počtu koní. Nejperspektivnější studie byla provedena v Kentucky, kdy byla v rámci jednoho území srovnána prevalence v období několika let. Byl zjištěn výrazný nárůst prevalence, kdy byla v roce 1992 stanovena 6 % a v roce 2014 v průměru až 30 %.

Důležité je zmínit, že prevalence mezi koňmi a osli se výrazně liší, díky tomu, že oslové si nedokážou vyvinout trvalou imunitu vůči tomuto parazitovi. Proto prevalence u oslů je výrazně vyšší než u koní. U oslů se většinou pohybuje od 5 % do 50 %.

V České republice je málo studií zabývajících se prevalencí parazitů a také nejsou k dispozici aktuální data o jejich prevalenci. Nedostatkem většiny studií uvádějící prevalenci *Strongyloides westeri* je, že je stanovována prevalence u dospělých koní, kdy se *Strongyloides westeri* vyskytuje už jen velice málo.

5 Literatura

- Al Anazi AD & Alyousif MS. 2011. Prevalence of non-strongyle gastrointestinal parasites of horses in Riyadh region of Saudi Arabia. *Saudi Journal of Biological Sciences* **18**:299–303.
- Al-Jawabreh R et al. 2024. *Strongyloides* questions—a research agenda for the future. *Philosophical Transactions of the Royal Society* (e20230004) DOI: [https://10.1098/rstb.2023.0004](https://doi.org/10.1098/rstb.2023.0004).
- Ali H, Tauseef I, Haleem SK, Ullah I, Shah AB, Khattak MNK, Mahmood S, Khan MF, Rashid A, Rehman AU. 2018. Prevalence of gastrointestinal nematodes in equines of Baujar and Mohmad agencies, North-West Pakistan. *Journal of Animal and Plant Sciences* **28**:695–701.
- Aromaa M, Hautula K, Oksanen A, Sakura A, Nareho A. 2018. Parasite infections and their risk factors in foals and young horses in Finland. *Veterinary Parasitology – Regional Studies and Reports* **12**:35–38.
- Armstrong SK, Woodgate RG, Gough S, Heller J, Sangster NC, Hughes KJ. 2014. The efficacy of ivermectin, pyrantel and febendazol against *Parascaris equorum* infection in foals on farms in Australia. *Veterinary Parasitology* **205**:575–580.
- Asquith RL & Kivipeltto J. 1987. The efficacy and acceptability of ivermectin liquid compared to that of oral paste in horses. *Journal of Equine Veterinary Science* **7**:353–355.
- Barda BD, Rinaldi L, Ianniello D, Zepherine H, Salvo F, Sadutshang T, Cringoli G, Massimo C, Albonico M. 2013. Mini-FLOTAC, an innovative direct diagnostic technique for intestinal parasitic infections: experience from the field. *PLoS neglected tropical diseases* (e2344) DOI: [https://10.1371/journal.pntd.0002344](https://doi.org/10.1371/journal.pntd.0002344).
- Beugnet F & Boehringer I. 1999. Cat ectoparasites. *Pratique Médicale & Chirurgicale de l'Animal de Compagnie* **34**:427–435.
- Bodeček Š & Vavrouchová E. 2013. Monitoring of anthelmintic resistance in small strongyles in the Czech Republic in the years 2006–2009. *Acta Veterinaria Brno* **82**:243–248.
- Bodeček Š, Kecerová Z, Drahoňovská A. 2017. Endoparazité u koní: diagnostika, terapie, prevence – výukový materiál. *Veterinární a farmaceutická univerzita, Brno*.
- Boelow H, Krücken J, Thomas E, Mirams G, von Samson-Himmelstjerna G. 2022. Comparison of FECPAK^{G2}, a modified Mini-FLOTAC technique and combined sedimentation and flotation for the coproscopic examination of helminth eggs in horses. *Parasites & Vectors* (e05266) DOI: [10.1186/s13071/05266](https://doi.org/10.1186/s13071/05266).

- Burden F, Thiemann A. 2015. Donkeys Are Different. *Journal of Equine Veterinary Sciences* **35**:376–382.
- Drudge JH, Lyons ET, Tolliver SC, Kubis JE. 1983. Clinical trials of 3 benzimidazoles for *Strongyloides westeri* infection in foals. *Modern Veterinary Practise* **64**:416–417.
- Drudge JH, Lyons ET, Tolliver SC, Kubis JE. 1981. Clinical trials with fenbendazole and oxbendazole for *Strongyloides westeri* infection in foals. *American Journal of Veterinary Research* **42**:526–527.
- Ceylan O, Dik B, Ceylan C, Semassel A, Ekici ÖD, Sönmez G. 2020. Gastrointestinal helminths detected in wild horses in Konya Province, Turkey. *Turkish Journal of Veterinary & Animal Sciences* **44**:662–667.
- Coles GC, Jackson F, Pomroy WE, Prichard RK, von Samson-Himmelstjerna G, Silvestre A, Taylor MA, Vercruysse J. 2006. The detection of anthelmintic resistance in nematodes of veterinary importance. *Veterinary Parasitology* **136**:167–185.
- Corba J, Praslicka J, Vavrady M, Andrasko H, Holakovsky P. 1995. Efficacy of Moxidectin 2 % equine gel and Equisal 1 % paste against naturally acquired internal parasite infections in horses. *Helminthologia* **32**:215–218.
- Costa AJ, Barbosa OF, Moraes FR, Acuna AH, Rocha UF, Soares VE, Sanches A. 1998. Comparative efficacy evaluation of moxidectin gel and ivermectin paste against internal parasites of equines in Brazil. *Veterinary Parasitology* **80**:29–36.
- Cringoli G, Maurelli MP, Levecke B, Bosco A, Vercruysse J, Utzinger J, Rinaldi L. 2017. The Mini-FLOTAC technique for the diagnosis of helminth and protozoan infections in humans and animals. *Nature protocols* **12**:1723–1732.
- Cringoli G, Rinaldi L, Maurelli MP, Utzinger J. 2010. FLOTAC: new multivalent techniques for qualitative and quantitative copromicroscopic diagnosis of parasites in animals and humans. *Nature protocols* **5**:503–515.
- Crump A & Omura S. 2011. Ivermectin, ‘wonder drug’ from Japan: the human use perspective. *Proceedings of the Japan academy* **87**:13–28.
- Crump A. 2017. Ivermectin: enigmatic multifaceted ‘wonder’ drug continues to surprise and exceed expectations. *The Journal of antibiotics* **70**:495–505.
- Elghryani N, McOwan T, Mincher C, Duggan V, Waal T. 2023. Estimating the Prevalence and Factors Affecting the Shedding of Helminth Eggs in Irish Equine Populations. *Animals* (e130581) DOI: <https://doi.org/10.3390/ani13040581>.

- Esatgil MU & Efil II. 2012. A Coprological Study of Helminth Infections of Horses in Istanbul, Turkey. *Kafkas Universitesi Veteriner Fakultesi Dergisi* **18**:1–6.
- Fecpakg2. 2024. Raise the bar on equine health and performance. Techion Group Limited. Available from <http://fecpakg2.com>. (accessed February 2024).
- Gawor JJ. 1995. The prevalence and abundance of internal parasites in working horses autopsied in Poland. *Veterinary Parasitology* **58**:99–108.
- Sotiraki ST, Badouvas AG, Himonas CA. 1997. A survey on the prevalence of intestinal parasites of equines in Macedonia and Thessalia-Greece. *Journal of Equine Veterinary Sciences* **17**:550–552.
- Gugosyan YA, Yevstafyeva VA, Gorb OA, Melnychuk VV, Yasnolob IO, Shendryk CM, Pishchalenko MA. 2018. Morphological features of development of *Strongyloides westeri* (Nematoda, Rhabditida) *in vitro*. *Regulatory Mechanisms in Biosystems* **9**:75–79.
- Gül A, Deger S, Ayaz E. 2003. The prevalences of Helminth species according to faecal examination in equids in different cities in Turkey. *Turkish Journal of Veterinary & Animal Sciences* **27**:195–199.
- Hendrix CM & Robinson ED. 2023. Diagnostic parasitology for veterinary technicians-E-book. Elsevier Health Sciences.
- Höglund J, Ljungström BL, Nilsson O, Lundquist H, Osterman E, Ugglå A. 1997. Occurrence of *Gasterophilus intestinalis* and some parasitic nematodes of horses in Sweden. *Acta Veterinaria Scandinavica* **38**:157.
- Ibrahim N, Berhanu T, Deressa B, Tolosa T. 2011. Survey of prevalence of helminth parasites of donkeys in and around Hawassa town, Southern Ethiopia. *Global Veterinaria* **6**:223–227.
- Imani-Baran A, Abdollahi J, Akbari H, Raafat A. 2019. Coprological prevalence and the intensity of gastrointestinal nematodes infection in working equines, East Azerbaijan of Iran. *Journal of Animal and Plant Sciences* **29**:1269–1278.
- Ionita M, Buzatu MC, Enachescu V, Mitrea IL. 2013. Coprological prevalence and intensity of gastrointestinal parasites in horses in some Romanian studs: preliminary data. *AgroLife Scientific Journal* **2**:207–212.
- Ivashkin VM & Dvojnjos GM. 1984. Opredelitel' gel'mintov loshadej [De-terminant of horse helminths]. *Naukova Dumka*, Kyiv.

- Kirtland A, McAloon C, Walshe N, Duggan V. 2023. *Strongyloides westeri* infection on a Thoroughbred breeding farm in Ireland (2014–2019): Prevalence, risk factors and peripartum ivermectin. *Equine Veterinary Education* (e438–e450) DOI: <http://10.1111/eve.13736>.
- Ko PP et al. 2020. Phylogenetic relationships of *Strongyloides* species in carnivore hosts. *Parasitology International* (e102151) DOI: 10.1016/j.parint.102151.
- Langrová I. 1998. Seasonal prevalence and intensity of faecal helminth egg (larval) output in various categories of herds of horses during two grazing seasons. *Helminthologia* **35**:43–50.
- Love S. 2003. Treatment and prevention of intestinal parasite-associated disease. *Veterinary Clinics of North America: Equine Practice* **19**:791–806.
- Ludwig KG, Craig TM, Bowen JM, Ansari MM, Ley WB. 1983. Efficacy of ivermectin in controlling *Strongyloides westeri* infections in foals. *American journal of veterinary research* **44**:314–316.
- Lucena RB, Figuera RA, Barros CS. 2012. Foal mortality associated with *Strongyloides westeri* parasitism. *Pesquisa Veterinária Brasileira* **32**:401–404.
- Lyons ET, Dorton AR, Tolliver SC. 2016. Evaluation of activity of fenbendazole, oxbendazole, piperazine, and pyrantel pamoate alone and combinations against ascarids, strongyles, and strongyloides in horse foals in field tests on two farms in Central Kentucky in 2014 and 2015. *Veterinary Parasitology: Regional Studies and Reports* **3**:23–26.
- Lyons ET, Tolliver SC. 2004. Prevalence of parasite eggs (*Strongyloides westeri*, *Parascaris equorum*, and strongyles) and oocysts (*Eimeria leuckarti*) in the feces of Thoroughbred foals on 14 farms in central Kentucky in 2003. *Parasitol Research* **92**:400–404.
- Lyons ET, Tolliver SC, Collins SS. 2006. Field studies on endoparasites of Thoroughbred foals on seven farms in central Kentucky in 2004. *Parasitology Research* **98**:496–500.
- Lyons ET & Tolliver SC. 2014. Prevalence of patent *Strongyloides westeri* infections in Thoroughbred foals in 2014. *Parasitology research* **113**:4163–4164.
- Lyons ET, Tolliver SC, Drudge JH, Granstrom DE, Collins SS. 1993. Natural infections of *Strongyloides westeri*: prevalence in horse foals on several farms in central Kentucky in 1992. *Veterinary Parasitology* **50**:101–107.
- Lyons ET & Tolliver SC. 2014. Prevalence of patent *Strongyloides westeri* infections in Thoroughbred foals in 2014. *Parasitology Research* **113**:4163–4164.

- Lyons ET & Tolliver SC. 2014. *Strongyloides westeri* and *Parascaris equorum*: Observations in field studies in Thoroughbred foals on some farms in Central Kentucky, USA. *Helminthologia* **51**:7–12.
- Lyons ET & Tolliver SC. 2015. Review of some features of the biology of with emphasis on the life cycle. *Helminthologia* **52**:3–5.
- Lyons ET, Tolliver SC, Collins SS. 2007. Study (1991 to 2001) of drug-resistant Population B small strongyles in critical tests in horses in Kentucky at the termination of a 40-year investigation. *Parasitology Research* **101**:689–701.
- Maria A, Shahardar RA, Bushra M. 2012. Prevalence of gastrointestinal helminth parasites of equines in central zone of Kashmir Valley. *Indian Journal of Animal Sciences* **82**:1276–1280.
- Mathewos M, Girma D, Fesseha H, Yirgalem M, Eshetu E. 2021. Prevalence of gastrointestinal Helminthiasis in Horses and Donkeys of Hawassa District Southern Ethiopia. *Veterinary Medicine International* (e6686688) DOI: <http://10.1155/6686688>.
- Miller FL, Bellaw JL, Lyons ET, Nielsen MK. (2017). *Strongyloides westeri* worm and egg counts in naturally infected young horses. *Veterinary parasitology* **248**:1–3.
- Mirck MH & Van Meurs GK. 1982. The efficacy of ivermectin against *Strongyloides westeri* in foals. *Veterinary Quarterly* **4**:89–91.
- Morris LH, Colgan S, Leathwick DM, Nielsen MK. 2019. Anthelmintic efficacy of single active and combination products against commonly occurring parasites in foals. *Veterinary parasitology* **268**:46–52.
- Nielsen MK. 2021. What makes a good fecal egg count technique? *Veterinary parasitology* (e109509) DOI: <https://10.1016/j.vetpar.109509>.
- Nielsen MK. 2022. Parasite faecal egg counts in equine veterinary practice. *Equine Veterinary Education* **34**:584–591.
- Nielsen MK, Pfister K, von Samson-Himmelstjerna G. 2014. Selective therapy in equine parasite control-Application and limitations. *Veterinary parasitology* **202**:95–103.
- Netherwood T, Wood JLN, Townsend HGG, Mumford JA, Chanter N. 1996. Foal diarrhoea between 1991 and 1994 in the United Kingdom associated with *Clostridium perfringens*, rotavirus, *Strongyloides westeri* and *Cryptosporidium* spp. *Epidemiology and Infection* **117**:375–383.
- Peregrine AS, Molento MB, Kaplan RM, Nielsen MK. 2014. Anthelmintic resistance in important parasites of horses: does it really matter? *Veterinary Parasitology* **201**:1–8.

- Prichard RK & Geary TG. 2019. Perspectives on the utility of moxidectin for the control of parasitic nematodes in the face of developing anthelmintic resistance. *International Journal for Parasitology: Drugs and Drug Resistance* **10**:69–83.
- Presland SL, Morgan ER, Coles GC. 2005. Counting nematode eggs in equine faecal samples. *Veterinary Record-English Edition* **156**:208–209.
- Reinemeyer CR & Nielsen MK. 2017. Control of helminth parasites in juvenile horses. *Equine veterinary education* **29**:225–232.
- Relf VE, Morgan ER, Matthews JB. 2013. Helminths egg excretion with regard to age, gender and management practices on UK Thoroughbred studs. *Parasitology* **140**:641–652.
- Rendle D. 2015. Controlling endoparasites on equine stud farms. *Equine Health* **22**:29–33.
- Ryan WG & Best PJ. 1985. Efficacy of ivermectin paste against *Strongyloides westeri* in foals. *Veterinary Record* **117**:169–170.
- Sabatini GA et al. 2023. Practical guide to the diagnostics of ruminant gastrointestinal nematodes, liver fluke and lungworm infection: interpretation and usability of results. *Parasites & Vectors* (e05680) DOI: <http://10.1186/s13071-023-05680>.
- Schlichting CK & Stoye M. 1985. Effect of ivermectin on *Strongyloides westeri* in foals. *Praktische Tierarzt* **66**:128–130.
- Slivinska K, Kharchenko V, Wróblewski Z, Gawor J, Kuzmina T. 2016. Parasitological survey of Polish primitive horses (*Equus caballus gmelini* Ant.): influence of age, sex and management strategies on the parasite community. *Helminthologia* **53**:233–242.
- Speare R. 1986. Studies on the taxonomy of *Strongyloides* (Nematoda; Strongyloididae) [Doctoral dissertation]. James Cook University of North Queensland.
- Státní veterinární ústav Praha. 2024. Koprologické vyšetření. NETservis s.r.o., Praha. Available from <https://www.svupraha.cz/> (accessed February 2024).
- Sulik M, Antoszczak M, Huczyński A, Steverding D. 2023. Antiparasitic activity of ivermectin: Four decades of research into a “wonder drug”. *European Journal of Medicinal Chemistry* (e115838) DOI: [10.1016/j.ejmech.115838](https://doi.org/10.1016/j.ejmech.115838).
- Széll Z, Tóth J, Varga I. 1999. Prevalence of internal parasites in horses in Hungary as determined by faecal examination. *Magyar Allatorvosok Lapja* **121**:70–74.
- Teixeira WFP, Felippelli G, Cruz BC, Maciel WG, Fávero FC, Gomes LVC, Buzzulini C, Prando L, Bichuette MA, Lopes WDZ, de Oliveira GP, da Costa AJ. 2014.

- Endoparasites of horses from the Formiga city, located in center-west region of the state of Minas Gerais, Brazil. *Revista Brasileira de Parasitologia Verinaria* **23**:534–538.
- Thamsborg SM, Ketzis J, Horii Y, Matthews JB. 2016. *Strongyloides* spp. infections of veterinary importance. *Parasitology* **144**:274–284.
- Thienpont D, Rochette F, Vanparijs OFJ. 1979. Diagnosing helminthiasis through coprological examination. Janssen Research Foundation, Belgium.
- Townsend LB & Wise DS. 1990. The synthesis and chemistry of certain anthelmintic benzimidazoles. *Parasitology today* **6**:107–112.
- Umur S, & Acici M. 2009. A survey on helminth infections of equines in the Central Black Sea region, Turkey. *Turkish Journal of Veterinary & Animal Sciences* **33**:373–378.
- Ústav pro státní kontrolu veterinárních biopreparátů a léčiv. 2023. Detail přípravku VLP. Ústav pro státní kontrolu veterinárních biopreparátů a léčiv. Available from <http://uskvbl.cz> (accessed February 2024).
- Uslu U & Guclu F. 2007. Prevalence of endoparasites in horses and donkeys in Turkey. *Bulletin of the Veterinary institute in Pulawy* **51**:237–240.
- Viney M. *Strongyloides*. 2017. *Parasitology* **144**:259–262.
- Zivkovic S, Pavlovic I, Mijatovic B, Trailovic I, Trailovic D. 2021. Prevalence, Intensity and Risks Involved in Helminth Infections in Domestic Mountain Pony and Balkan Donkey in Nature Park Stara Planina, Serbia. *Iranian Journal of Parasitology* **16**:318–326.