

UNIVERZITA PALACKÉHO V OLMOUCI
PŘÍRODOVĚDECKÁ FAKULTA
KATEDRA OPTIKY

**VĚKEM PODMÍNĚNÁ MAKULÁRNÍ DEGENERACE
A JEJÍ SOUČASNÁ LÉČBA**

Bakalářská práce



VYPRACOVALA:

Eliška Žáková

Program B0914A360005 OPTOMETRIE

Studijní rok (2023/2024)

VEDOUCÍ BAKALÁŘSKÉ PRÁCE:

Mgr. Renáta Indráková

Čestné prohlášení

Prohlašuji, že jsem bakalářskou práci vypracovala samostatně pod vedením Mgr. Renáty
Indrákové za použití literatury uvedené v závěru práce.

V Olomouci dne 30. 4. 2024

Eliška Žáková

Poděkování

Touto cestou bych ráda poděkovala vedoucí mé bakalářské práce Mgr. Renátě Indrákové za odborné vedení, ochotu, čas a cenné rady, které mi při zpracování této práce poskytla.

Tato práce byla vytvořena za podpory projektů IGA PřF UP v Olomouci s názvem "Optometrie a její aplikace", č. IGA_PrF_2023_004 a IGA_PrF_2024_019.

OBSAH

ÚVOD	5
1 VĚKEM PODMÍNĚNÁ MAKULÁRNÍ DEGENERACE.....	6
1.1 Klasifikace	7
1.1.1 Suchá forma VPMD	7
1.1.2 Vlhká forma VPMD	8
1.2 Klinický obraz	10
1.3 Rizikové faktory	10
1.4 Vyšetřovací metody.....	12
1.4.1 Základní vyšetřovací metody	12
1.4.2 Speciální vyšetřovací metody.....	15
2 TERAPIE VPMD	17
2.1 Terapie suché formy VPMD	17
2.2 Terapie vlhké formy VPMD	21
2.2.1 Terapie v minulosti	21
2.2.2 Antiangiogenní terapie	22
2.2.3 Kritéria k proplacení léčby Anti-VEGF injekcí	28
2.3 Terapie v budoucnosti	29
2.3.1 Anti-VEGF biosimilars.....	29
2.3.2 Portový systém	30
2.3.3 Genová terapie.....	32
3 KAZUISTIKA.....	35
3.1 Diagnostika	35
3.2 Průběh léčby	35
3.3 Současný stav.....	37
ZÁVĚR.....	38
SEZNAM ZKRATEK	39
SEZNAM OBRÁZKŮ	41
SEZNAM TABULEK	42
SEZNAM POUŽITÉ LITERATURY	43

ÚVOD

Věkem podmíněná makulární degenerace je závažné onemocnění, které postihuje zejména starší osoby. VPMD se klasifikuje na dvě formy, suchou a vlhkou, které se charakterizují výskytem drúz. Jedná se o globální problémové onemocnění, na které však zatím neexistuje způsob léčby, který by vedl k plnému uzdravení. Na trhu se ovšem vyskytuje několik různých způsobů, jak toto onemocnění zpomalit, aby nedošlo k úplné slepotě. Bohužel v méně ekonomicky vyspělých zemích zůstává léčba stále nedostupná pro miliony lidí, kteří poté na následky onemocnění oslepnou.

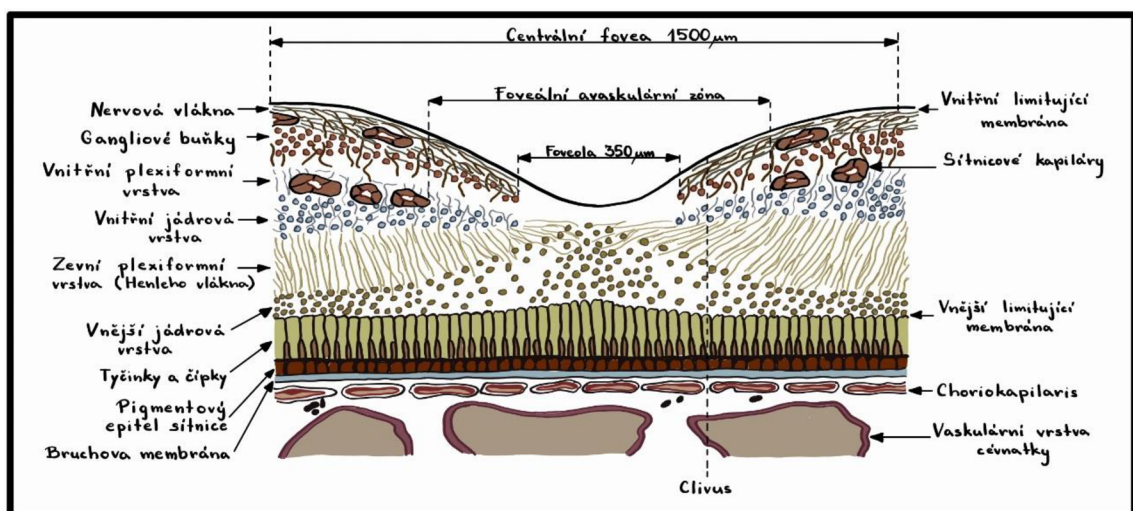
Tato práce zahrnuje tři hlavní kapitoly. První kapitola popisuje onemocnění jako takové, tudíž zde lze nalézt informace o klasifikaci, klinickém obrazu, rizikových faktorech či základních i speciálních způsobech vyšetření. Možnosti terapie je hlavní téma druhé kapitoly. Nachází se zde informace nejen o současné Angiogenní terapii, ale i o novinkách, které by se v brzké době, po úspěšném ukončení studií, mohly dostat na trh a možná způsobit i revoluční převrat v terapii tohoto onemocnění. Celá práce je pak zakončena rozborem kazuistiky pacienta. Zde je popsán případ z praxe, kdy se pacientka začala léčit s jedním okem a po pár měsících byla indikována léčba i na druhé oko, přičemž došlo i ke změně preparátu, jelikož nebyl dostatečně účinný.

Hlavním cílem této práce je poskytnout aktuální informace o léčbě Věkem podmíněné makulární degenerace. Informace tím pádem pochází z odborných knih, článků a webových stránek, kde některé z nich vychází z cizojazyčných zdrojů, které doposud nebyly oficiálně přeložené do českého jazyka. Jde tedy o můj vlastní volný překlad, který interpretuje informace v souladu s kontextem, ze kterého původně pochází.

1 VĚKEM PODMÍNĚNÁ MAKULÁRNÍ DEGENERACE

Věkem podmíněná makulární degenerace (VPMD) je nejčastější příčinou praktické slepoty u lidí ve věku nad 60 let. Standardně toto onemocnění postihuje obyvatele vyspělých zemí, přesto v souvislosti se současným stárnutím světové populace se stává velkým problémem i v nejlidnatějších zemích světa. Díky tomuto faktu dochází k výrazné ekonomické zátěži vyspělých zemí, jelikož péče o slepé je finančně velmi náročná. V České republice ohrožuje VPMD okolo 515 tisíc obyvatel. [1, 2]

Jedná se o onemocnění postihující zejména centrální části sítnice a cévnatky. Jednotlivé vrstvy sítnice jsou popsány na obrázku 1. Pro VPMD je charakteristickým projevem stárnutí organismu, zároveň dochází k postupnému progresivnímu úbytku kapilár v choriokapilaris, která zajišťuje látkovou výměnu makulární oblasti sítnice. Jakmile dojde k nadměrnému úbytku kapilár, výživa makuly trpí a následně nezvratně klesá zraková ostrost (ZO). [1, 3, 4]



Obr. 1: Vrstvy sítnice (vytvořeno podle předlohy [5])

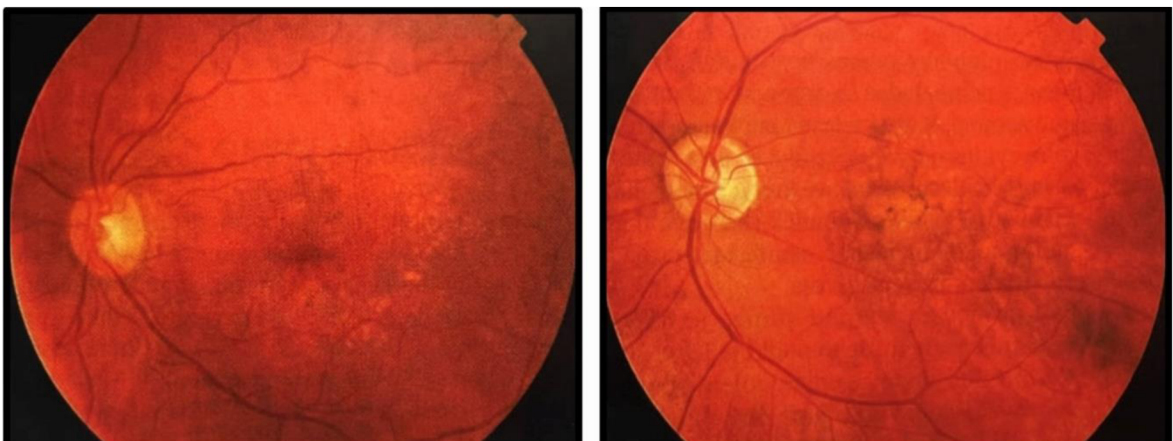1.1 Klasifikace

VPMD se vyskytuje ve dvou formách – suché a vlhké. Suchá forma je častější. Udává se, že okolo 80-90 % pacientů s tímto onemocněním jí trpí. Vlhkou formou je postiženo zbylých 10-20 % pacientů, z čehož v 80-90 % případů je příčinou praktické slepoty. Terapeutické postupy umožňují, zvláště u vlhké formy, stabilizaci, a u některých pacientů i zlepšení ZO. Cílem terapie je zabránit hrozící ztrátě zraku. [3, 5]

1.1.1 Suchá forma VPMD

Suchá neboli atrofická (též non-exsudativní) forma je charakteristická výskytem drúz a změnami ve vrstvě pigmentového epitelu sítnice (RPE). To způsobuje, že si pacienti často stěžují na pozvolný pokles ZO, zejména při čtení. Dalším symptomem jsou pak defekty při vyšetření pomocí Amslerovy mřížky (viz 1.4.1), může být však i asymptomatická. [1, 5, 6]

Suchá forma VPMD se vyznačuje zejména dvěma typy drúz: tvrdými a měkkými. Oba typy jsou znázorněny na obrázku 2. Jejich klasifikace je dána podle velikosti a tvaru. Tvrdé drúzy se vyznačují velikostí menší než 63 μm , jsou žluté a dobře ohraničené. Zatímco měkké drúzy jsou větší než 63 μm , jsou neostře ohraničené a často splývají. Měkké drúzy jsou pak častěji asociovány s přechodem VPMD do vlhké formy, ale mohou se vlivem času měnit. Měkké drúzy se mohou zvětšit a splývat do velkých útvarů, což následně vede ke vzniku ablace RPE. [1, 5, 6]



Obr. 2: Suchá forma VPMD – tvrdé drúzy (vlevo) a – měkké drúzy (vpravo) [5]

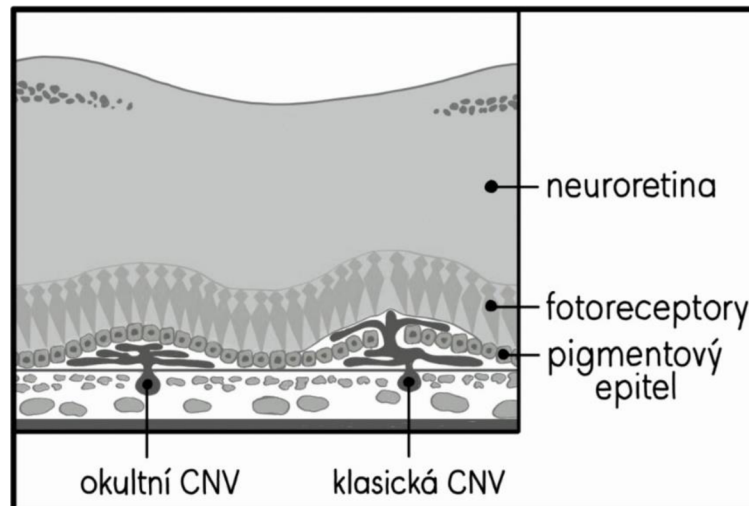
V konečném stádiu dochází k výskytu Geografické atrofie (GA). Jedná se nejen o atrofii RPE, ale i o atrofii choriokapilaris a neuroretiny, jelikož tyto tři vrstvy jsou spolu úzce spojeny a atrofie jedné vrstvy vede k atrofii všech třech vrstev. GA RPE je z 20 % příčinou těžké ztráty ZO. Uvádí se, že se GA vyskytuje jako reaktivní proces na změny v Bruchově membráně, kde se nevyvinula vlhká forma. Vzhledem k rozvoji GA na jednom oku klesá riziko rozvoje onemocnění do vlhké formy VPMD na obou očích. [1, 5, 6]

1.1.2 Vlhká forma VPMD

Vlhká forma (exsudativní) se oproti formě suché sice vyskytuje méně, ale je mnohem závažnější. Její prognóza je obecně velmi špatná. Je charakterizována ablací RPE, chorioideální neovaskularizací či subretinální hemoragií v oblasti makuly. Ablace RPE je charakteristická elevací vrstvy RPE od Bruchovy membrány a dělí se do čtyř kategorií: drúzová, serózní, hemoragická a fibrovaskulární. Drúzovou ablaci RPE tvoří mnohočetná ložiska měkkých drúz a je vysoce riziková vzhledem ke vzniku chorioideální neovaskulární membrány (CNV). Serózní ablace RPE je ostře ohraničené ložisko elevace buněk RPE a vyskytuje se zde serózní tekutina, jenž je čirá, ale může být i zkalená. Hemoragická a fibrovaskulární ablace RPE obsahují obě CNV a liší se pouze rozsahem krvácení, které je u hemoragické ablace větší. Přetrvávající ablace RPE je dlouhodobě stabilizovaná, časem však může dojít k progresi její velikosti, výjimečně dochází k oploštění ablace RPE a později i k trhlině. Nejhorší komplikací je vznik CNV, která vzniká, pokud se objeví defekty Bruchovy membrány. [5, 7]

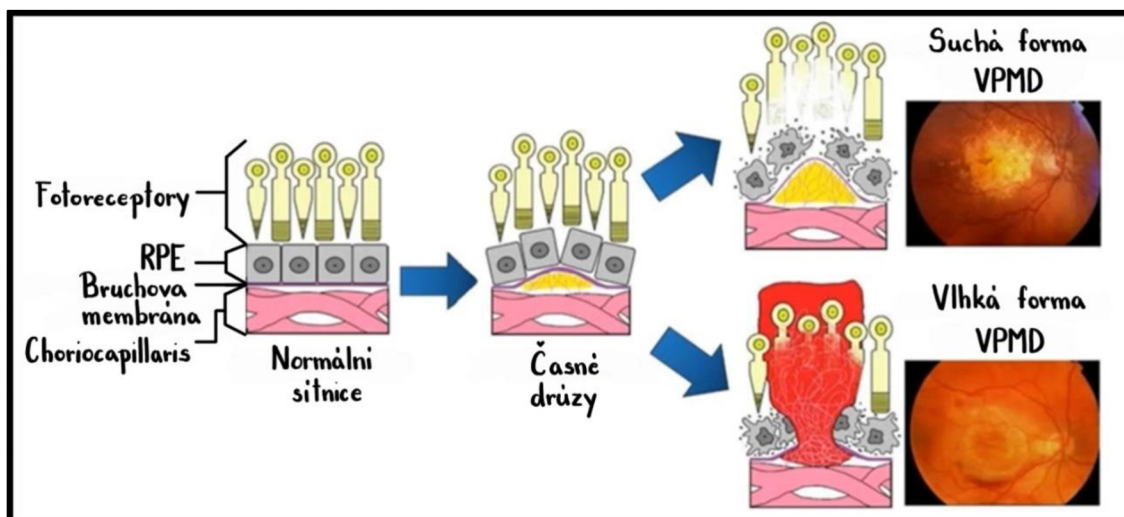
Díky CNV vznikají novotvořené cévy a podle jejich lokalizace, která se dá určit pouze pomocí kvalitního snímku z vyšetření Fluorescenční angiografie (FA), se dělí na: subfoveolární, juxtafoveolární a extrafoveolární. Tyto tři formy se rozlišují podle vzdálenosti vůči centru fovey. Subfoveolární je nejčastější formou a komplex CNV se vyskytuje přímo pod centrem fovey. U formy juxtafoveolární je komplex CNV lokalizován ve vzdálenosti 1-199 μm od centra fovey a forma extrafoveolární se pak vyskytuje ve vzdálenosti větší než 200 μm od fovey. Druhé dělení se provádí podle nálezů na FA. Zde se dělí CNV podle lokalizace vzhledem k RPE, a to na okulární a klasickou.

Zatímco okultní je charakterizována rozvojem neovaskulárního komplexu mezi RPE a choriokapilaris a nelze spolehlivě diferencovat okraje membrány, klasická CNV je definována jako dobře ohraničená oblast novotvořených cév a šíří se v prostoru mezi RPE a neuroretinou. Rozdíl mezi nimi je vyobrazen na následujícím obrázku 3. [5, 7]



Obr. 3: Formy CNV (vytvořeno podle předlohy [5])

Na obrázku 4 je vykreslen rozdíl ve schématu mezi non-exsudativní a exsudativní formou VPMD. První schéma (vlevo) vyobrazuje stavbu normální sítnice, druhé schéma poukazuje na drúzy, které se vytvářejí mezi choriocapillaris a Bruchovou membránou. Schémata a obrázky napravo ukazují rozdíly průběhu onemocnění mezi suchou a vlhkou formou VPMD.



Obr. 4: Schéma stádií suché a vlhké formy VPMD (vytvořeno podle předlohy [7])

1.2 Klinický obraz

Onemocnění se projevuje příznaky poklesu centrální zrakové ostrosti, a to i přesto, že je postiženo pouze 5 % z celkové plochy sítnice. Má to za následek nemožnost vykonávat činnosti vyžadující rozlišování detailu jako je psaní, čtení, ruční práce. Obtížnými se stanou i běžné aktivity jako například řízení motorového vozidla. Dále dochází ke zvýšení citlivosti k oslnění, a naopak ke snížení kontrastní citlivosti, schopnosti rozlišení barev, adaptaci na tmu či schopnost stereopse. Periferní vidění zůstává u většiny pacientů zachováno, tudíž nedochází ke vzniku úplné slepoty.

Klinickým projevem suché formy VPMD jsou změny na úrovni RPE a Bruchovy membrány, kde se nahromaděním odpadního materiálu metabolismu sítnice ukládají ve formě měkkých i tvrdých drúz. Jedním z dalších příznaků je otok centra sítnice. U vlhké formy se přidává pokřivení linií až centrální skotomy a také metamorfopsie (deformace vnímaného obrazu). [3, 5, 8]

1.3 Rizikové faktory

Existuje mnoho faktorů, které jsou spojeny se zvýšeným rizikem onemocnění. Nejdůležitějším celkovým faktorem je věk. Veškeré studie prokazují, že s narůstajícím věkem dochází ke strmému progresu obou forem, protože stárnutí je spojeno se strukturálními a funkčními změnami sítnice, které predisponují ke vzniku VPMD. Metaanalýza, která kombinovala data ze 14 populačních studií, ukázala nárůst prevalence časné fáze VPMD z 3,5 % u osob ve věku 55-59 let na 17 % u osob nad 85 let a starších a v případě pozdní fáze VPMD se prevalence zvýšila z 0,1 % na 9,8 %.

Dalším rizikovým faktorem je pohlaví. Uvádí se, že exsudativní forma je u žen starších 75 let častější než u mužů stejné věkové kategorie. Některé studie poukazují na fakt, že za rozdílnou progresi VPMD mohou odlišné ženské a mužské pohlavní hormony. U žen se konkrétně jedná o estrogény, které mohou vést k pozitivní změně sérových lipidů. Při substituční léčbě tak mohou snížit riziko vzniku VPMD. Na vzniku má určitý podíl i genetická výbava jedince. Bylo prokázáno, že se riziko vzniku zvyšuje, pokud máme postiženého člena v rodině. Důležitým faktorem je i kouření. Studie vykazují jasnou asociaci mezi kouřením cigaret a oběma formami VPMD. Je známo, že cigaretový

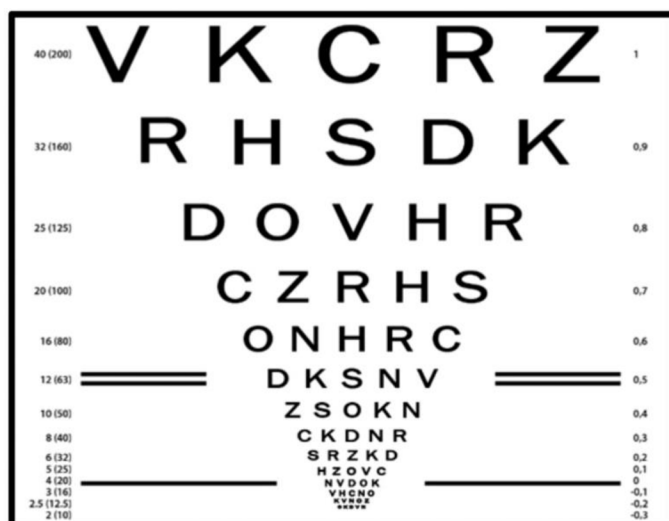
kouř obsahuje toxické sloučeniny, které mohou mít na lidský organismus negativní patologické účinky, včetně oxidačního stresu sítnice, jenž se též řadí mezi rizikové faktory. V neposlední řadě se klade důraz i na vliv vitamínů a doplňků stravy. Několik studií, např. studie AREDS (Age-Related Eye Disease Study) [7] uvádí, že probandi s vysokými hodnotami zinku, luteinu, zeaxantinu, alfa i betakarotenu a kryptoxantinu v séru, vykazují nižší riziko zvratu VPMD z atrofické formy do formy exsudativní. Mezi celkové rizikové faktory se dále řadí: rasa, sociální a demografická úroveň, kardiovaskulární vlivy, hypertenze a vysoký krevní tlak, Diabetes mellitus, cholesterol, tuky, alkohol, dieta, nedostatečná fyzická aktivita a sluneční záření. [3, 5, 7, 9, 10, 11, 12]

Do druhé skupiny rizikových faktorů se řadí faktory okulární. V této kategorii je zahrnuta barva duhovky. Bylo prokázáno, že barva duhovky s rizikem vzniku onemocnění přímo souvisí a to tak, že VPMD se až dvakrát více vyskytuje u osob se světlejší barvou duhovky (modrou či šedou) než u osob s tmavou duhovkou (hnědou). Příčinou je fakt, že u osob s tmavší barvou duhovky je výrazně nižší pravděpodobnost depigmentace RPE, což je výrazný projev pozdní fáze VPMD. Z hlediska jiných studií zde ovšem dochází k rozporu. Některé studie naopak tvrdí, že si údaje o vlivu barvy duhovky významně odporují, tudíž je nelze považovat za průkazné. K rozporům dochází i u otázky spojení katarakty a VPMD. Framinghamská studie nenachází žádnou korelaci mezi kataraktou a VPMD, přičemž naopak studie Beaver Dam a Studie NHANES (The National Health and Nutrition Examination Survey) poukazují na fakt, že operace katarakty a následná artefakie má vliv na rozvoj VPMD. V neposlední řadě podává Blue Mountains Eye Study důkaz o asociaci vyššího výskytu VPMD u pacientů s hypermetropií. [5, 7]

1.4 Vyšetřovací metody

1.4.1 Základní vyšetřovací metody

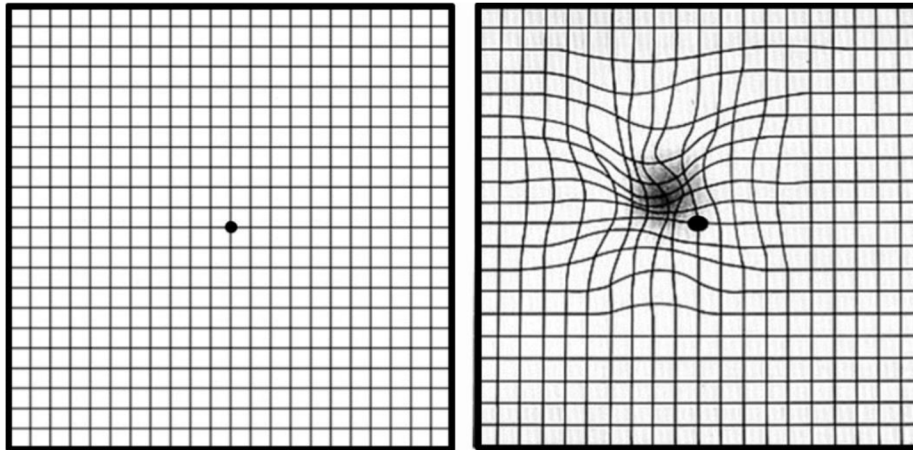
Základním vyšetřením je vyšetření zrakové ostrosti. To se používá nejen ke sledování vývoje průběhu očních vad, ale i ke screeningu refrakčních vad. ZO se vyšetřuje pomocí optotypů, jenž obsahují číslice, písmena (Sloan letters, British letters), znaky (Landoltonovy prstence, Pflügerovy háky) nebo obrazce, které jsou seřazené v řádcích od největších po nejmenší. Počet znaků je na každém řádku stejný (obvykle bývá pět znaků) a řádek se za přečtený považuje tehdy, pokud vyšetřovaný přečte dvě třetiny znaků a více. Každý řádek má svůj přidělený vizus, který lze zapsat zlomkem či desetinným číslem. Makulární onemocnění se vyznačují sníženou schopností rozlišení jednotlivých znaků, proto je nutné brát ohled na konstrukci optotypu. V dnešní době se na vyšetření VPMD používá tzv. ETDRS optotyp (Early Treatment Diabetic Retinopathy Study), ve kterém se používá Sloanovo písmo. Optotyp je ukázán na následujícím obrázku 5. [5, 13]



Obr. 5: ETDRS optotyp [14]

Následující metoda je vyšetření pomocí Amslerovy mřížky. Test je poměrně snadný a rychlý, proto si ho pacient může provádět i sám doma. Jedná se o mřížku, která je tvořena čtverečkovou sítí a uprostřed se nachází fixační bod o průměru 3 mm. Velikost strany jednoho čtverce je 1 cm a síť má 20 x 20 čtverečků. Test se provádí monokulárně, tedy každým okem zvlášť, a to až po vyšetření korekce. Presbyopové provádí test s nejlepší korekcí do blízka. Optimální vzdálenost testu od očí je 30 cm, čímž je splněna podmínka vidět jeden čtvereček pod úhlem 1°. Pacient sleduje fixační bod uprostřed

mřížky a pozoruje, zdali nedochází k deformaci obrazu, výpadku části čtverců či zda se v mřížce neobjevují tmavé skvrny. Test slouží k detekci metamorfopsií (deformace linií) a skotomů v centrální části vidění. Díky němu lze odhalit počínající atrofickou formu VPMD a včas zahájit její léčbu. Ukázkou testu se zdravým zrakem versus testu s výskytem metamorfopsií ukazuje obrázek 6. [5, 13, 15, 16]



Obr. 6: Vyšetření Amslerovou mřížkou, vlevo je ukázáno, jak vidí mřížku pacient bez nálezů, vpravo s nálezem VPMD (upraveno) [17, 18]

Další metodou je biomikroskopické vyšetření na štěrbinové lampě. Jedná se o neinvazivní metodu vyšetření oka, hlavně předního segmentu, ale s pomocnými čočkami lze sledovat i oční pozadí. Mezi populární čočky se řadí Volkova čočka ve velikostech +66 D, +78 D, +90 D, Hrubyho čočka a Goldmanova gonioskopická čočka. Přímá oftalmoskopie je též cenným vyšetřením zadního segmentu oka. Provádí se ručním oftalmoskopem, na kterém je možné nastavit součtové dioptrie vyšetřujícího a pacienta. Vyšetřujeme z nejmenší možné vzdálenosti (5-7 cm) a to pouze monokulárně. [5, 15, 19, 20]

Dále se jako pomocné vyšetření uvádí vyšetření barvocitu. Barevné vidění zajišťují čípky, černobílé vidění naopak tyčinky. Právě VPMD může být původcem získané poruchy barevného vidění. Standardní barvocit tvoří tři základní barvy – červená, zelená a modrá. Pojem daltonismus (barvoslepost) značí poruchu, kdy postižená osoba nerozezná některé nebo žádné barevné tóny. Jedním z testů na vyšetření barvocitu jsou Pseudoizochromatické tabulky. Jejich princip je založen na splývání záměnných barev. Obrázky jsou vytvořeny barevnými body o různých velikostech a odlišnou barvou, zároveň se i liší barva obrázku od barvy pozadí. Testy se vyrábí v různých provedeních, obrázky jsou sestaveny do obrazců s číslicemi, písmeny či tvary. Hodnotí se jimi pouze

kvalita barevného vidění, nikoliv kvantita. Vyšetření se provádí na vzdálenost 40 cm. Mezi další testy na vyšetření barvocitu se řadí Farnsworthův-Munsellův 100- Hue test a Farnsworthův panel D-15. [5, 13, 15, 21]

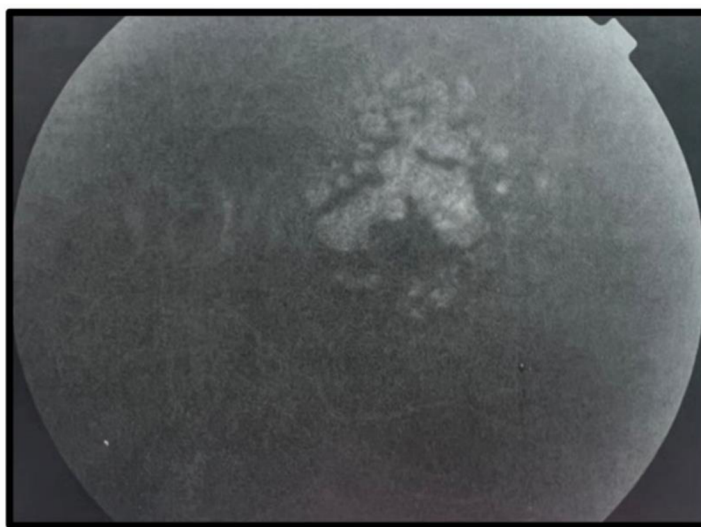
Jedním z dalších vyšetření je vyšetření kontrastní senzitivity/citlivosti. Jedná se o nejmenší rozpoznávaný kontrast uvnitř prostorových frekvencí. Cílem vyšetření je lepší pochopení vlivu zrakového postižení na funkční schopnosti vyšetřovaného. Pokud dojde ke ztrátě kontrastní citlivosti, postižený pociťuje celkové zhoršení kvality života, problémy se čtením do blízka, rozpoznáváním obličejů či má zhoršenou mobilitu. V dnešní době jsou již vyvinuty poměrně snadné testy. Jedním ze známějších testů je Pelliho-Robsonova kontrastní tabule. Písmena jsou na osmi řádcích rozložena po trojicích (vždy dvě trojice na řádku) a směrem dolů progresivně klesá jejich kontrast. Test se provádí na vzdálenost jednoho metru, prvně monokulárně a poté binokulárně. Studie potvrzují, že toto vyšetření je dobrým ukazatelem určujícím míru obtíží v každodenním životě, proto se musí provádět za standardních podmínek. [5, 16]

Posledním vyšetřením v této kategorii je vyšetření adaptace na tmu. Principem tohoto vyšetření je schopnost zrakového systému obnovit svoji senzitivitu po předchozí expozici světlu. Rychleji se obnovují čípky, ale absolutní úroveň senzitivity je vyšší u tyčinek. Vyšetření se provádí adaptometrem a zaznamenává se pomocí tzv. adaptační křivky. Během prvních 5-10 minut prahová hodnota osvětlení strmě klesá a po krátké pauze následuje další pokles prahové hodnoty osvětlení. Lze dosáhnout i minimální prahové hodnoty, a to po 40-50 minutách. Adaptace na tmu též závisí na mnoha parametrech, jimiž jsou: preadaptace, retinální lokalizace, vlnová délka dopadajícího světla a délka trvání preadaptačního světelného podnětu plus jeho velikost. [5]

1.4.2 Speciální vyšetřovací metody

Kromě základních vyšetřovacích metod se k vyšetření VPMD používají i speciální vyšetřovací metody, mezi které patří: Fluorescenční angiografie, Indocyaninová angiografie a Optická koherenční tomografie. Všechny tyto metody poskytují detailní obraz sítnice a její případné degenerace, což je stěžejní pro podrobnou analýzu VPMD.

Fluorescenční angiografie (FA) je metodou, která funguje na principu užití barviva podaného do systémového oběhu. Jako barvivo se používá 10% fluorescein sodný, který se aplikuje v dávce 5 ml do žíly v oblasti předloktí či ruky. Fluorescein je schopný emitovat žlutozelené světlo o vlnové délce 520-530 nm a excitace probíhá pod modrým světlem o vlnové délce 465-490 nm. Tím pádem fluorescence probíhá ve viditelném světelném spektru a lze ji zachytit na černobílý fotografický film. Fluorescein je téměř neškodný a z těla se vylučuje v průběhu následujících 24 hodin. Základním kritériem pro indikaci tohoto vyšetření je podezření na vlhkou formu VPMD. Dvěma základními projevy jsou hypo- a hyperfluorescence. K hypofluorescenci nejčastěji dochází poruchou naplně cévního systému či bloádou fluorescence. Na obrázku 7 lze vidět hyperfluorescenci při atrofii RPE, čemuž se též říká tzv. window defekt. Ten vzniká jako následek atrofie buněk RPE. [5, 15]

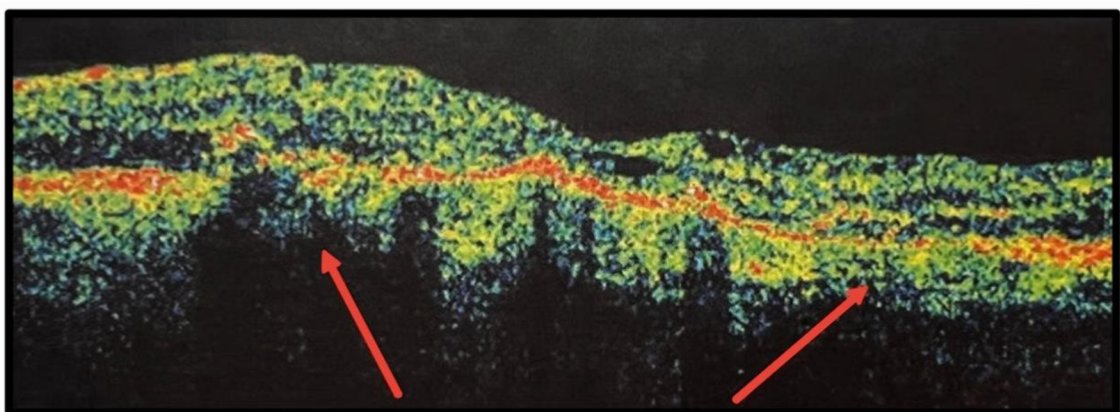


Obr. 7: Hyperfluorescence při atrofii RPE [5]

Další vyšetřovací metodou je Indocyaninová angiografie (ICGA). Tato metoda dovede zobrazit chorioideální cirkulaci, a to pomocí barviva zvaného indocyaninová zeleň (ICG). ICG je ve vodě rozpustná látka a skladuje se v lyofilizované krystalické podobě. Roztok, který se připraví těsně před aplikací, je vytvořen ředěním ICG a sterilní

vodou o pH 5,5-6,5. Aplikace probíhá intravenózně. Angiogramem následně snímáme tři fáze: časnou (okamžitě po aplikaci), střední (v 5. až 10. minutě) a pozdní (ve 20. až 40. minutě). Interpretace výsledků vyžaduje pro svou variabilitu velkou zkušenost. Nejčastěji zde lze sledovat stejné dva fenomény jako jsou u FA: hyperfluorescenci a hypofluorescenci. ICGA není náhradou FA, nýbrž vhodným doplňujícím vyšetřením, a to zejména v nejasných případech. Proto se používá k zobrazení struktur skrytých na FA, jako je například okultní CNV.

V dnešní době jednou z nepoužívanějších metod na vyšetření nejen zadního segmentu, ale i předního segmentu oka, je metoda zvaná Optická koherenční tomografie (Optical Coherence Tomography – OCT). Její princip spočívá ve snímání trojrozměrných fotografií sítnice s rozlišením až na úrovni mikrometrů, jelikož se zde používají paprsky infračerveného světla, které mohou pronikat hluboko do živých tkání. Díky těmto fotografiím se může dále podrobněji studovat sítnice, oblast makuly i zrakový nerv a jejich případné degenerace. Interpretace výsledků vyšetření se skládá ze dvou částí: kvalitativní + kvantitativní analýzy skenů a syntézy výsledků těchto analýz s výsledky z jiných vyšetření. Při diagnostice VPMD na OCT snímcích vnímáme při suché formě drúzy jako ztlustění a nepravidelnost průběhu RPE. Mezi další rysy atrofické formy na OCT snímku se řadí: snížení výšky sítnice, oslabení reflexivity jednotlivých sítnicových vrstev, chybění linie RPE a výrazná reflexivita choriokapilaris. U vlhké formy jsou typickými znaky: změny RPE, kumulace tekutiny (edém nebo hemoragie) a proliferace neovaskulárních membrán či jizvení. Na obrázku 8 lze vidět OCT snímek, na němž jsou šipkami označené rozpad RPE a „vydrolení“ pigmentu do sítnicových vrstev, což jsou projevy vlhké formy VPMD. [5, 15, 19]



Obr. 8: Snímek OCT – rozpad RPE a „vydrolení“ pigmentu do sítnicových vrstev (upraveno) [5]

2 TERAPIE VPMD

2.1 Terapie suché formy VPMD

V rámci terapie suché formy VPMD do dnešní doby nebyla nalezena klinicky účinná léčba, která by prokázala znatelné pozitivní výsledky. Jde tedy o profylaxi zvratu do formy exsudativní. Základním faktorem, považovaným za vznik a progresi VPMD, je oxidativní stres. Cílem ve hledání nových cest k úspěšné léčbě je nalezení účinné kombinace a dávky antioxidantů, které ovlivní samotný mechanismus oxidačního stresu. Lze tedy předpokládat, že dostatečný přísun antioxidantů může zpomalit proces VPMD.

Dvěma hlavními antioxidanty v oku jsou vitamin C a vitamin E. Vitamin C, známý též pod názvem kyselina askorbová, je ve vodě rozpustný antioxidant, který se v oku vyskytuje ve větší míře. Jeho úloha je nejen při vývoji a udržování pojivové tkáně, ale také má vliv na tvorbu kostí, tvorbu vaziva a hojení ran. Mezi jeho další role se řadí ochrana imunitního systému, snížení alergických reakcí a boj proti infekcím. Několik studií prokazuje pozitivní účinek na zmírnění procesu VPMD zvýšením dávky vitamínu C v organismu. Vitamin E je v tucích rozpustný antioxidant, jehož hlavní úlohou je konverze volných radikálů na méně reaktivní formy. Mimo jiné slouží také jako ochrana polynenasycených mastných kyselin v membránách zevních segmentů fotoreceptorů. Je prokazatelné, že deficit vitamínu E vede k retinální degeneraci. Chceme-li tedy zabránit progresi suché formy VPMD, je nutné kombinovat více antioxidantů, které účinkují na různých úrovních. [5, 7, 22]

V makulární oblasti se dále nachází dva základní pigmenty, kterými jsou lutein a zeaxantin. Tyto pigmenty spadají do kategorie tzv. karotenoidů a fungují jako lapače volných radikálů, čímž doplňují funkci vitamínu C a E. Lutein je jedním z mála karotenoidů, které se vyskytují v lidském organismu, a to konkrétně ve vysoké koncentraci v makule sítnice. Jedná se přitom o přírodní látku, kterou lze získat pouze ze stravy. Hojně se vyskytuje např. v zelené listové zelenině – kapusta, špenát, brokolice, hrášek a hlávkový salát. Důležitým faktem je, že lutein je zařazen do kategorie všeobecně uznávaných látek jako bezpečný, a při dlouhodobé konzumaci má minimální vedlejší účinky. V makule se nachází i zeaxantin a mezo-zeaxantin. Tyto tři karotenoidy

dohromady vykazují regionální převahu v makule. Lutein se vyskytuje v největším množství v periférii, zeaxantin ve střední periférii a mezo-zeaxantin v epicentru. Společně tvoří makulární pigment sítnice, který je nezbytný pro udržování optimální zrakové výkonnosti a často se používá jako ukazatel pro předpověď rizika vzniku makulárních onemocnění. V neposlední řadě je významným karotenoidem i beta-karoten, který se používá k výrobě vitamínu A, jelikož ho sítnice potřebuje k detekci světla a jeho přeměně na elektrické signály. Samotný beta-karoten se však v oku nenachází. [5, 23, 24]

Během studie AREDS dvě rozsáhlé studie, financované Národním institutem pro rakovinu, zjistily, že beta-karoten může u kuřáků zvyšovat riziko rakoviny plic, zatímco lutein ani zeaxantin se zvýšeným rizikem rakoviny spojeny nebyly. Některé studie, předcházející AREDS2, zjistily, že příjem luteinu, zeaxantinu a omega-3 mastných kyselin ve stravě je spojen s nižším rizikem vzniku pokročilé VPMD. Analýza ze studie AREDS2 naznačuje, že lutein a zeaxantin nabízí podobný či lepší ochranný přínos proti pokročilé VPMD ve srovnání s beta-karotenem. Ve studii měli účastníci, kteří užívali přípravek AREDS obsahující lutein a zeaxantin bez beta-karotenu, o 18 % nižší riziko progresu pokročilé VPMD ve srovnání s těmi, kteří užívali přípravek AREDS obsahující pouze beta-karoten. Mezi účastníky, kteří měli nejnižší příjem luteinu a zeaxantinu ve stravě, měli ti, kteří užívali přípravek AREDS s luteinem a zeaxantinem, o 26 % nižší riziko progresu do pokročilé VPMD ve srovnání s účastníky užívajícími původní přípravek AREDS. Podle těchto dvou studií byly vyvinuty speciální doplňky stravy a množství jednotlivých složek naleznete v tabulce 1. [23]

Složky	AREDS	AREDS2
Vitamin C	500 mg	500 mg
Vitamin E	400 IU	400 IU
Beta-karoten	15 mg	-
Měď	2 mg	2 mg
Lutein	-	10 mg
Zeaxantin	-	2 mg
Zinek	:80 mg	80 mg

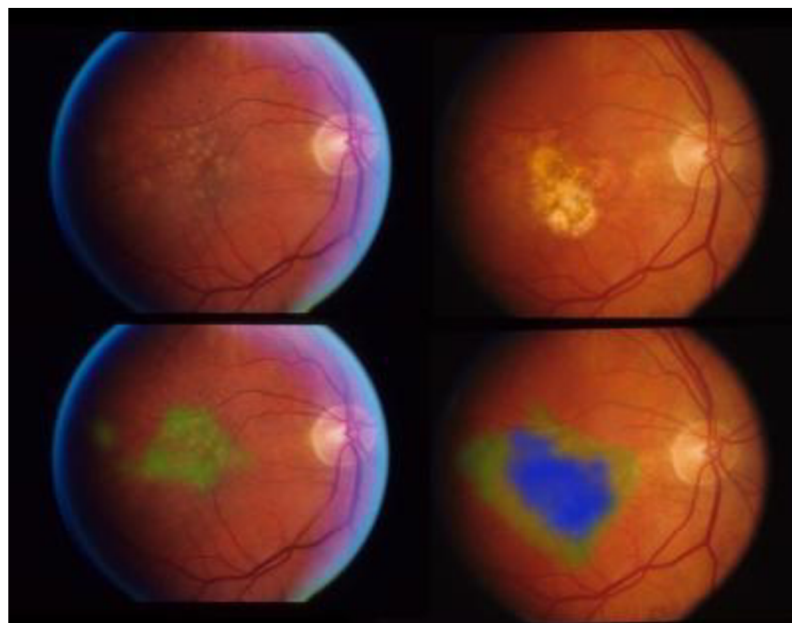
Tabulka 1: AREDS doplňky stravy (upraveno) [23]

V tabulce je definováno přesné množství jednotlivých složek dle doporučené denní dávky. Denní dávka vitamínu C je 500 mg, vitamínu E 400 IU, luteinu 10 mg, zeaxantinu 2 mg, zinku 80 mg, beta-karotenu 15 mg a mědi 2 mg. V České republice jsou přípravky AREDS i AREDS2 k dostání, ale je zde také několik podobných doplňků stravy např: MacuShield nebo Dr. Max Lutein Complex Premium. [23]

Jednou z novinek, která byla na trh uvedena teprve v prosinci roku 2023, jsou vůbec první léky na léčbu Geografické atrofie. Léky nesou názvy Syfovre (pegcetakoplan) a Izervay (avacincaptad pegol) a oba se zaměřují na dráhu komplementu imunitního systému. Přestože byly tyto léky uvedeny na trh soukromým sektorem, představují dlouholetou podporu Národního očního institutu (National Eye Institute, NEI) ve formě grantů výzkumných pracovišť po celé USA. I přesto, že je lék ve velmi rané fázi vývoje, v klinických studiích prokázaly Syfovre i Izervay schopnost zpomalit rychlost progresu a zachovat ostré centrální vidění, kdy měsíční podávání léku Izervay snížilo rychlost růstu lézí o 14 % během jednoho roku. Molekuly léku jsou cílené na jednu složku komplementu, tudíž malé pozitivní účinky nejsou příliš překvapivé. Zároveň jsou pacienti, kteří dostávají některý z léků, vystaveni zvýšenému riziku vzniku vlhké formy VPMD. Podávání přípravku Syfovre bylo navíc spojeno s velmi vzácnou, ale potenciálně závažnou, zánětlivou reakcí, zvanou okluzivní vaskulitida sítnice. Výsledky následných studií budou důležité pro úplné pochopení dlouhodobých dopadů, a především rizik těchto nových terapií. [25]

Určení prognózy pacienta vyžaduje značné klinické znalosti, a ne všichni pacienti spadají do stanoveného spektra. Proto občas diagnostika může být poměrně obtížná. Výzkumní pracovníci, podporovaní NEI, proto vyvíjí systémy založené na umělé inteligenci (Artificial Intelligence, AI), které nejen vyšetřují VPMD, ale také předpovídají, u kterých pacientů pravděpodobně dojde do dvou let k pozdnímu vývoji. Systémy také odděleně vyhodnocují riziko vzniku neovaskulární VPMD a riziko GA. Tyto systémy jsou autonomní. To znamená, že mohou samy poskytovat klinické a diagnostické informace bez nutnosti odborné interpretace. Princip této technologie spočívá v trénování hluboké konvoluční neuronové sítě, což je typ umělé inteligence, která obsahuje velké množství dat s několika tisíci pacientů se známými výsledky. Síť extrahuje vlastnosti ze snímků sítnice těchto pacientů – velikost a typ drúz a pigmentových abnormalit. Obrazová data jsou pak kombinována s dalšími údaji o pacientech, jako je věk, kuřácký status, genetický profil a výsledek očního onemocnění.

S dostatečným množstvím dat začne síť odhalovat vzorce, které mohou pomoci při screeningu a predikci. Společnost iHealthScreen je vývojářem systému založeného na umělé inteligenci. Jejich systém iPredict umožňuje neočním specialistům provádět screening pacientů na VPMD a předpovídat, u kterých jedinců s časnou formou VPMD hrozí urychlené onemocnění a ztráta zraku. Princip iPredict je stanoven na základě 93 380 barevných fotografií očního pozadí z přelomové studie AREDS, která trvala přes deset let. Při používání systému iPredict pořizuje poskytovatel primární péče barevné snímky sítnice pacienta pomocí plně automatizované fundus kamery. Snímky fundu jsou poté bezpečně přeneseny na centralizovaný server, kde je algoritmus iPredict analyzuje z hlediska indikací VPMD a její prognózy. Během necelé minuty vygeneruje systém zprávu, která pacienta klasifikuje jako indikovaného nebo nereferovaného pro VPMD, spolu s doporučením k případné návštěvě oftalmologa. Model screeningu iPredict byl prospektivně ověřen a byl předložen Úřadu pro kontrolu potravin a léčiv (Food and Drug Administration, FDA). Momentálně je iPredict ve fázi schvalování. Na následujícím obrázku jsou zobrazené barevné snímky sítnice vytvořené pomocí programu iPredict. Zelenou barvou je vyznačena postižená oblast a modrou barvou je pak zobrazena progresse onemocnění o čtyři roky později. [26, 27]



Obr. 9: Barevné snímky sítnice na fundu ukazují časné stádium VPMD (vlevo) a tepelná mapa vytvořená programem iPredict (zeleně) zvýrazňuje postiženou oblast. Snímky téhož pacienta pořízené o čtyři roky později ukazují progresi do pozdního stadia VPMD (modře). [27]

2.2 Terapie vlhké formy VPMD

2.2.1 Terapie v minulosti

Pokročilejším stádiem VPMD je vlhká forma, jejíž průběh s dnešními možnostmi lze zpomalit. Během desítek let výzkumu terapie tohoto onemocnění vznikl nespočet metod, avšak žádná metoda zatím nebyla natolik úspěšná, aby dokázala zcela vyléčit toto onemocnění. Jednou z prvních metod použitých na terapii VPMD byla Laserová fotokoagulace extrafoveolárních membrán. Tato metoda se začala používat v osmdesátých a devadesátých letech minulého století a její princip stojí na laserování ne přímo ve foveole, ale v její bezpečné vzdálenosti. Používalo se přitom především červené světlo kryptonového laseru, jelikož jeho předností je, že se prakticky neabsorbuje ani v očních médiích ani ve vláknitých vrstvách sítnice. Další výhodou je, že oproti plnému světlu argonu prochází lépe sítnicovým edémem. Používal se ale i zelený paprsek argonového laseru, který avšak oproti červenému kryptonovému světlu se v hemoglobinu a oxyhemoglobinu mnohem více absorbuje. Nebyla to ovšem nejlepší metoda, jelikož byla vhodná pouze u maximálně 25 % lézí a v průběhu dvou let docházelo k rekurenci u zhruba 50 % pacientů. [5, 7]

Další, v dnešní době již nepoužívanou léčebnou technikou, je Transpupilární termoterapie (TTT). Ta představovala jednu z léčebných metod u pacientů s VPMD způsobenou přítomností juxtafoveolární či subfoveolární okultní nebo klasické CNV. Tehdy totiž nebyly léčitelné běžnými technikami. Při TTT se používá diodový laser o vlnové délce 810 nm, záření je po průchodu paprsku sítnicí vstřebáno melaninem a zvyšuje teplotu CNV na 41-45 °C, což vede k uzávěru a jizvení CNV, a tím k resorpci exsudátu. Mezi čtyři podmínky úspěšného laserování patří maximální a stabilizovaná transmise ozáření, laserové ozáření musí pokrýt celou CNV, tvar laserového paprsku a průběžná kontrola stavu oka při ošetření. Dnes, jak již bylo zmíněno, se TTT již nevyužívá, jelikož ji nahradily Anti-VEGF injekce. Dříve se aplikovala u pacientů, u kterých z ekonomických důvodů nebylo možné aplikovat nákladnou fotodynamickou terapii. [5, 7]

Výše zmíněná fotodynamická terapie je další léčebnou metodou, která se používá i dnes. Tato neinvazivní metoda si zakládá na interakci laserového paprsku s molekulami verteporfinu, který je do oběhu aplikován intravenózně, což spustí fotochemickou reakci,

jejímž výsledkem je uvolnění volných kyslíkových radiálů, které poškodí endotel cév subretinální membrány. Dojde tak k trombogenezi a trombotický uzávěr cév subretinální membrány vede k její regresi. Využívá se u pacientů s klasickou nebo převážně klasickou CNV. Pro správné provedení je potřeba prvně identifikovat lokalizaci a rozsah subretinální membrány pomocí fluorescenční angiografie. Dále pak vypočítat správnou dávku verteporfinu. Jakmile se žilní systém nasytí, po zhruba 15-20 minutách od podání léčiva, je proveden osvit membrány světlem diodového laseru. Klinická studie TAP (Treatment of Age-related macular degeneration with Photodynamic therapy investigation) konstatovala, že pacienti léčení verteporfinem vykazují menší riziko ztráty ZO oproti pacientům, kteří byli léčení placebem. Výhodou je, že tuto metodu je potřeba provést jen 5-6 x za dva roky a je možné dát ji do kombinace s jinými, novějšími, metodami. [5, 7]

V neposlední řadě se k léčbě VPMD používala i Radioterapie (RT). RT funguje tak, že poškodí schopnost reprodukce buňky, protože způsobí genetickou mutaci. Hlavním úkolem je maximálně poškodit patologickou tkáň. Dělí se na tři základní možnosti léčby, a těmi jsou Brachyterapie, Stereotaktická radiochirurgie a Teleterapie. Studie prokázaly, že s ohledem na šetření okolních tkání je nejvhodnější metodou brachyterapie. [5]

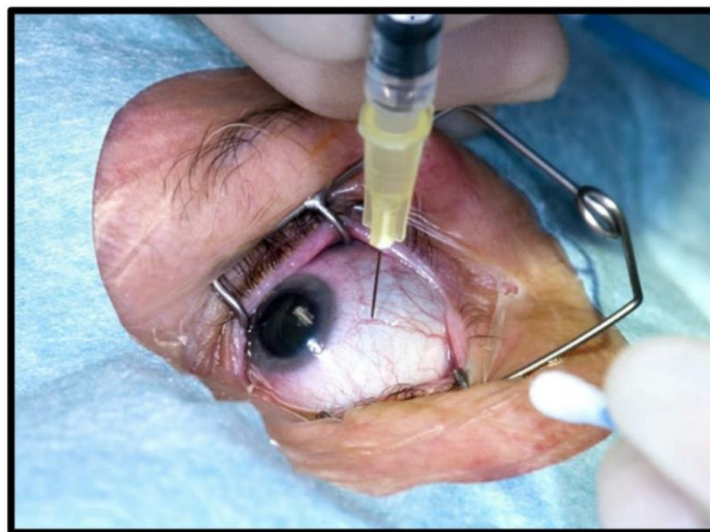
2.2.2 Antiangiogenní terapie

V současné době je nerozšířenějším způsobem léčby vlhké formy VPMD Antiangiogenní terapie (Anti-VEGF). Jedná se o neinvazivní biologickou léčbu, při které dochází k aplikaci léku za pomoci injekce do sklivce. Intravitreální léky jsou namířené proti Vaskulárnímu endoteliálnímu růstovému faktoru (Vascular endothelial growth factor, VEGF) a aktuálně se na trhu vyskytují léky s názvy Vabysmo, Eylea, Lucentis a Beova. Dá se říct, že Anti-VEGF preparáty způsobily revoluci v léčbě VPMD. [7, 28]

VEGF molekula je peptidem, který slouží k syntéze hned několika izoform. Nejdůležitějšími jsou izoforma 121, která je potřebná pro fyziologickou obnovu cévního systému, a také izoforma 165, jenž je zodpovědná za patologickou neovaskularizaci v oku. Faktor VEGF je syntetizován buňkami RPE a největší část tvoří právě zmíněné izoformy 121 a 165. VEGF je základní molekulou, která hraje důležitou roli v rozvoji patologické neovaskularizace. U molekuly anti-VEGF je proto potřeba, aby splňovala určité vlastnosti. Měla by vázat všechny izoformy zodpovědné za patologickou

neovaskularizaci a zároveň by měla plně procházet všemi retinálními vrstvami. Dále by se neměla vstřebávat do systémové cirkulace. Jako vůbec první anti-VEGF molekula byl uveden Pegaptanib. Pod názvem Macugen ji FDA schválila v prosinci roku 2004 a tehdy započala nová éra terapie vlhké formy VPMD. V rozmezí následujících dvaceti let bylo představeno hned několik dalších účinných preparátů. [5, 29]

Jeden z prvních preparátů dnes užívaných na léčbu vlhké formy VPMD je Vabysmo, který obsahuje účinnou látku Faricimab. Jedná se o monoklonální protilátku (druh proteinu), který byl navržen na rozpoznání a navázání se na dva proteiny, jimiž jsou VEGF-A a Angiopoetin-2 (Ang-2). Tyto proteiny stimuluje abnormální růst cév, který je spojen s únikem tekutiny a krve. Navázáním látky na VEGF-A a Ang-2 dochází k blokadě působení těchto proteinů, a to omezuje růst cév a kontroluje únik, otok a zánět. Faricimab se vyrábí technologií rekombinantní DNA v buňkách z vaječnicků čínského křečička. Doporučená dávka je 0,05 ml roztoku aplikovaná intravitreální injekcí každé 4 týdny v případě prvních 4 dávek (tzv. loading fáze). Následně se doporučuje zhodnotit aktivitu onemocnění na základě anatomických a zrakových parametrů, aby bylo možné léčbu individualizovat. U pacientů, kteří nejeví známky aktivního onemocnění, lze nastavit podání faricimabu na každých 16 týdnů, naopak u pacientů s aktivním onemocněním je třeba zvážit léčbu každých 8 či 12 týdnů. Při změně parametrů je třeba dávkovací interval individuálně přizpůsobit. Preparát se do oka aplikuje pomocí jehly, která se zavede 3,5 až 4,00 mm posteriorně od limbu do prostoru sklivce. Aplikace injekce je znázorněna na obrázku 10. Aplikace je poměrně rychlá a před každým zákrokem se vždy měří ZO a nitrooční tlak. V tabulce 2., na následující straně, jsou popsány všechny informace ohledně preparátu Vabysmo. [31, 32, 33, 34, 35]



Obr. 10: Aplikace Anti-VEGF injekce [30]

Název	VABYSMO
Účinná látka	Faricimab
Schváleno	15.9.2022
Expirace patentu	Začátek 2034
Aplikace	První 4 dávky 1x měsíčně, poté individuální plán
Síla	120 mg/ml
Jedna dávka	0,05 ml; 6 mg účinné látky
Léková forma	Čirý až opalizující, bezbarvý až hnědožlutý injekční roztok
Pomocné látky	Histidin Kyselina octová (30 %, pro úpravu pH) Methionin Polysorbát 20 Chlorid sodný Sacharóza Voda pro injekci
Doba použitelnosti	30 měsíců
Mísení s jinými léčivy	NE
Nežádoucí účinky	Katarakta Krvácení do spojivky Odchlípení sklivce Zvýšení nitroočního tlaku Sklivcové zákalky Bolest oka Trhlina retinálního pigmentového epitelu

Tabulka 2: Vabysmo [31, 32, 33, 34, 35]

Účinnou látkou v přípravku Eylea je Aflibercept, což je upravený protein, který byl navržen tak, aby se navázal na látku VEGF-A a blokoval její účinky, stejně jako to je u Vabysma. Může se také navázat na další proteiny jako je Placentární růstový faktor (PlGF). Aflibercept omezuje růst abnormálních cév a kontroluje únik a otok. Vyrábí se rekombinantní DNA technologií v buňkách ovarií křečička čínského. Na začátku léčby přípravkem Eylea je podávána jedna injekce měsíčně třikrát po sobě a následně se pak léčebný interval prodlouží na dva měsíce. Injekce se podává u všech preparátů tohoto typu stejně, tedy intravitreálně do sklivcového prostoru. Bylo prokázáno, že u pacientů, léčených přípravkem Eylea (jedna injekce měsíčně po dobu tří po sobě jdoucích měsíců s následnou jednou injekcí každé dva měsíce), se snížila jak centrální tloušťka sítnice, tak průměrná velikost CNV léze. Přípravek Eylea byl zkoumán ve dvou hlavních studiích s 2 400 pacienty. Studie porovnávaly přípravek Eylea (podávaný buď v dávce 0,5 mg každé čtyři týdny, 2 mg každé čtyři týdny nebo 2 mg každých osm týdnů) s Lucentisem, který

se podává každé čtyři týdny. Hlavním měřítkem účinnosti byl podíl pacientů, kteří si po prvním roce léčby udrželi zrak. Obě studie se zabývaly také udržením účinku v druhém roce léčby. Ukázalo se, že přípravek Eylea je stejně účinný jako Lucentis při udržování vidění u pacientů s vlhkou formou VPMD. Během druhého roku léčby byla účinnost obecně zachována. Většina pacientů dostávala injekce v prodlouženém dávkovacím intervalu 10 týdnů, i když menší počet pacientů občas potřeboval injekce častěji. V tabulce 3, jsou rozepsány dodatečné informace o preparátu Eylea. [36, 37, 38]

Název	EYLEA
Účinná látka	Aflibercept
Schváleno	V EU 22.11.2012
Expirace patentu	V EU 2025
Aplikace	1x měsíčně
Síla	40 mg/ml
Jedna dávka	0,05 ml; 2 mg účinné látky
Léková forma	Čirý, bezbarvý až světle žlutý injekční roztok
Pomocné látky	Polysorbát 20 Monohydrát dihydrogenfosforečnanu sodného (na úpravu pH) Heptahydrát hydrogenfosforečnanu sodného (na úpravu pH) Chlorid sodný Sacharóza Voda pro injekci
Doba použitelnosti	2 roky
Mísení s jinými léčivy	NE
Nežádoucí účinky	Krvácení ze spojivky Krvácení do sítnice Zhoršené vidění Bolest oka Odchlípení sklivce Katarakta Sklivcové plamínky Zvýšený nitrooční tlak

Tabulka 3: Eylea [36, 37, 38]

Další v řadě je přípravek s názvem Lucentis, jenž obsahuje účinnou látku Ranibizumab. Je to malá část monoklonální protilátky, která je produkována buňkami *Escherichia coli* rekombinantní DNA technologií. Opět jde o typ bílkoviny, která byla navržena tak, aby rozpoznala a navázala se na specifický cíl (antigen), který se nachází v určitých buňkách v těle. Cílem je, jako u předchozích preparátů, bílkovina VEGF-A, kterou Ranibizumab blokuje a omezuje tak růst cév a kontroluje únik a otok. Injekce se podává opět intravitreálně do sklivce a doporučený interval mezi dvěma injekcemi je nejméně čtyři týdny. Podobně jako u Eyley, mohou být zpočátku potřeba tři či více po sobě jdoucích injekcí podávané jednou za měsíc. Následně lékař určuje intervaly sledování a léčby, které stanoví na základě aktivity onemocnění vyhodnocené podle ZO a anatomických parametrů. Podrobné informace o přípravku Lucentis lze nalézt v tabulce 4. [39, 40, 41]

Název	LUCENTIS
Účinná látka	Ranibizumab
Schváleno	V EU 22.1.2007
Expirace patentu	V EU 2022
Aplikace	1x měsíčně
Síla	10 mg/ml, 40 mg/ml, 100 mg/ml
Jedna dávka	0,05 ml; 0,5 mg účinné látky
Léková forma	Čirý, bezbarvý až světle hnědožlutý vodný injekční roztok
Pomocné látky	Dihydrát trehalosy Monohydrát histidin-hydrochloridu Histidin Polysorbát 20 Voda pro injekci
Doba použitelnosti	3 roky
Mísení s jinými léčivy	NE
Nežádoucí účinky	Zvýšený nitrooční tlak Bolest hlavy Odchlípení sklivce Krvácení do sítnice Poruchy vidění Bolest oka Sklivcové plamínky Podráždění oka Pocit cizího tělesa v oku Zvýšené slzení Blefaritida Suché oko

Tabulka 4: Lucentis [39, 40, 41]

Posledním preparátem je Beovu, jejíž účinnou látkou je Brolucizumab. Brolucizumab je jednořetězcový fragment humanizované monoklonální protilátky produkovaný buňkami *Escherichia coli* rekombinantní DNA technologií. Brolucizumab byl navržen tak, aby se navázal na látku VEGF-A a blokoval ji. Blokováním VEGF-A brolucizumab omezuje růst cév a kontroluje jejich únik a otok. Při léčbě vlhké formy VPMD se Brolucizumab aplikuje do postiženého oka jednou měsíčně po dobu prvních tří dávek a následně, podle aktivity onemocnění, by se měl podávat každých 8 nebo 12 týdnů. Aplikace probíhá stejně jako u předchozích preparátů. Beovu je podle mnoha oftalmologů prvním anti-VEGF lékem, který poskytuje podobné výhody při aplikaci jediné oční injekce pouze čtyřikrát ročně oproti ostatním preparátům na trhu, které vyžadují častější aplikace. Tabulka 5 popisuje všechny potřebné informace o tomto preparátu. [42, 43, 44, 45]

Název	BEOVU
Účinná látka	Brolucizumab
Schváleno	V EU 13.2.2020
Expirace patentu	25.6.2029
Aplikace	První 3 dávky 1x měsíčně, poté 1x za 8 či 12 týdnů
Síla	120 mg/ml
Jedna dávka	0,05 ml; 6 mg účinné látky
Léková forma	Čirý až mírně opalescentní, bezbarvý až světle hnědožlutý vodný injekční roztok
Pomocné látky	Dihydrát natrium-citrátu Sacharosa Polysorbát 80 Voda pro injekci
Doba použitelnosti	2 roky
Mísení s jinými léčivy	NE
Nežádoucí účinky	Snížení zrakové ostrosti Katarakta Konjunktivální hemoragie Sklivcové vločky Slepota Endoftalmitida Retinální arteriální okluze Odchlípení sítnice

Tabulka 5: Beovu [42, 43, 44, 46]

2.2.3 Kritéria k proplacení léčby Anti-VEGF injekcí

Léčba Anti-VEGF preparáty je poměrně cenově náročná. V České republice ji platí pojišťovny, a to při splnění podmínek, které jsou stanoveny Státním ústavem pro kontrolu léčiv (SÚKL). Tyto podmínky, které sjednal výbor České vitreoretinální společnosti (ČVRS), se obvykle nazývají indikační kritéria léčby a aplikační centra jsou povinna se podle nich řídit. Následující podmínky vešly v platnost 1. 4. 2019. [47, 48]

Přípravek je hrazen v terapii vlhké formy VPMD za předpokladu splnění všech následujících kritérií. První podmínka je, že se u pacienta musí prokázat neovaskulární VPMD (klasická, minimálně klasická nebo okultní subfoveální CNV). Dále zraková ostrost musí být v rozmezí 6/12-6/60 v den první aplikace léčiva. Musí být také nalezeny známky aktivity CNV léze na OCT nebo FA. Mezi obvyklé známky aktivity se řadí: přítomnost tekutiny pod pigmentovým listem, pod neuroretinou, intraretinálně, krvácivé projevy a vizualizace neovaskulárního komplexu. Rozsah léze musí být maximálně 8 DA (Disc area, plocha papily zrakového nervu) a rozsah případného submakulárního krvácení maximálně 25 % léze. Pokud je ZO pacienta horší než 6/60 nebo v případě, že na základě anatomického nálezu v makule nelze očekávat další efekt léčby, léčba se ukončuje. Od 1. 4. 2019 též léčba již není limitována pouze pro jedno oko pacienta. Je možno léčit obě oči, pokud jinak splňují indikační omezení úhrady. Toto platí pro preparáty Lucentis a Eylea. [47, 48, 49]

2.3 Terapie v budoucnosti

2.3.1 Anti-VEGF biosimilars

Biosimilars, v překladu biologicky podobné léčivé přípravky, se staly základními možnostmi léčby pacientů s nejrůznějšími klinickými stavy. V oblasti oftalmologie byl zahájen vývoj intravitreálně podávaných biologicky podobných léků působících proti VEGF. Po vypršení platnosti patentů Anti-VEGF preparátů, mezi které spadají Lucentis, Eylea, Beovu či Vabysmo, lze jako vhodnou a levnější alternativu použít právě biosimilars. Přejít na biosimilars může mít díky příznivé nákladové efektivitě zásadní dopad po celém světě. Jedná se o molekuly podobné stávajícím inovovaným biologickým léčivům, které by měly prokázat srovnatelnou farmakokinetiku, farmakodynamiku, imunogenicitu, bezpečnost a účinnost s inovovaným biologickým přípravkem, aby se prokázala biosimilarita. Tyto molekuly jsou v různých zemích pojmenovány odlišně.

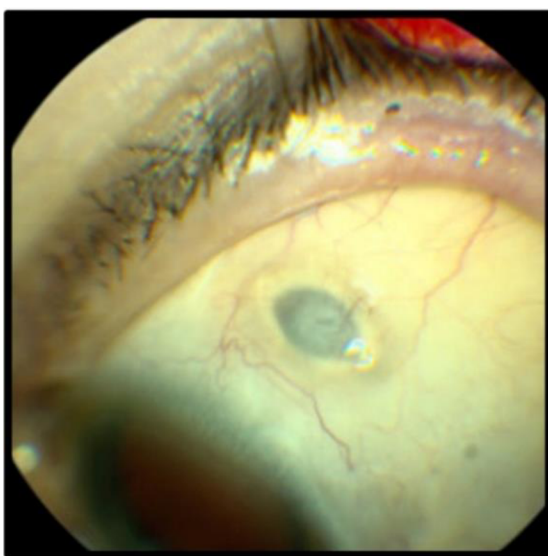
Důležitý fakt je, že generické a biologicky podobné léky nejsou totéž. Generické léky lze totiž snadno vyrobit pouhou shodou chemického vzorce a syntézy, zatímco biologicky podobná léčiva do procesu výroby zapojují živé buňky, které se mohou od původních molekul lišit. Vyrobit tyto molekuly je poměrně náročné (nejen cenově, i přesto, že se jedná o levnější variantu oficiálních Anti-VEGF preparátů), a proto se výrobci léků na celém světě předhánějí v tom, aby tyto molekuly uvedli na trh co nejdříve. Hlavním důvodem jsou náklady v porovnání se ziskem. Biosimilars také musí projít rozsáhlým procesem přezkoumání a schvalování, aby se zjistilo, že mezi biologicky podobným a referenčním přípravkem nejsou žádné klinicky významné rozdíly. Biologicky podobný léčivý přípravek je stejně bezpečný a účinný jako referenční biologický přípravek, a dokonce by oproti referenčnímu přípravku neměl vykazovat více nežádoucích účinků. European Medicines Agency (EMA) společně s Heads of Medicines Agencies (HMA) vydaly 19. 9. 2022 prohlášení, ve kterém potvrzují, že biologicky podobné léčivé přípravky schválené v EU jsou zaměnitelné s jejich referenčním léčivým přípravkem nebo s jiným rovnocenným biologicky podobným léčivým přípravkem. [7, 50, 51, 52, 53, 54, 55, 56]

Na trhu se momentálně vyskytují čtyři schválené preparáty podobající se preparátu Lucentis. Nazývají se Ximluci, Rimmyrah, Byooviz a Ranivisio. Jednorázová dávka všech těchto preparátů je 0,05 ml a obsahuje 0,5 mg účinné látky. Biosimilars Eyley jsou

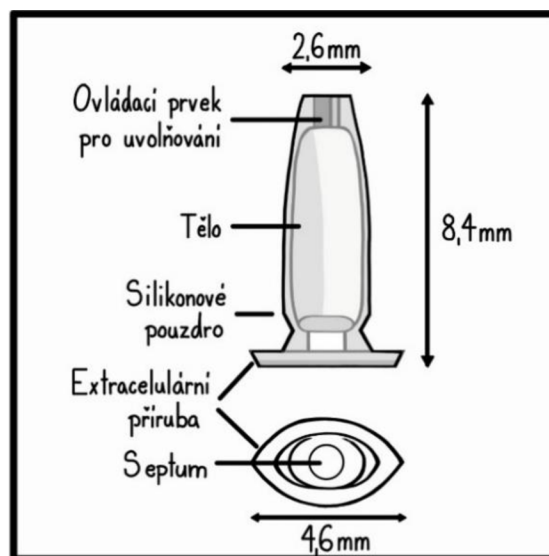
momentálně schválené dva, a to Yesafili a Zaltrap. Dávka 0,05 ml obsahuje 0,2 mg afliberceptu. [57, 58, 59, 60, 61, 62]

2.3.2 Portový systém

Novinkou, a potenciální odpovědí na současné potřeby klinické praxe, je portový systém pro podávání ranibizumabu (Port Delivery System, PDS) s názvem Susvimo od společnosti Genentech. Jedná se o trvalé, chirurgicky implantované, znovu naplnitelné zařízení. PDS je dutý zásobník na léčivo složený z nebiodegradabilního polysulfonového těla potaženého silikonem, který je schopen pojmout 0,02 ml léčiva. Implantát se zavádí do pars plana skrze 3,5 mm sklerální řez a je ukotven ve sklěře extrasklerální přírubou. Je složen ze čtyř součástí – přídavná sklerální příruba pro zajištění PDS ve sklěře, samouzavírací septum pro doplňování léčiva, zásobník pro uchovávání léčiva a porézní kovový uvolňovač pro pasivní uvolňování léčiva do sklivcové dutiny. Implantát měří 2,6 mm na špičce, 8,4 mm na délku a 4,6 mm na přírubě. Jeho velikost odpovídá přibližně velikosti zrnka rýže. Voperovaný implantát v oku je vyobrazen na obrázku 11. Obrázek 12 pak ukazuje detailní popis samotného implantátu. [63, 64, 65, 66, 67, 68]



Obr. 12: Implantát Susvimo v oku [69]



Obr. 11: Popis implantátu Susvimo (vytvořeno podle předlohy [69])

Princip implantátu stojí na trvalém podávání ranibizumabu prostřednictvím uvolňovacího kontrolního prvku. Léčivo uvnitř PDS může být na klinice vyměněno přes samouzavírací silikonovou přepážku a je doplňováno patentovanou jehlou se dvěma otvory. Tato speciální jehla umožňuje současné stažení zbytků ranibizumabu v zásobníku a zároveň vstříknutí 0,1 ml nového roztoku ranibizumabu. Ve Spojených státech byl

implantát Susvimo 22. října 2021 schválen FDA pro léčbu lidí s neovaskulární VPMD, která již reagovala na nejméně dvě injekce anti-VEGF. V říjnu 2022 ale vydala společnost Genetech dopis [70], ve kterém informovala o zahájení dobrovolného stahování očního implantátu z oběhu. Injekčních lahviček s přípravkem Susvimo pro opakovanou výměnu ani injekčních jehel pro opakovanou výměnu se toto stažení netýkalo, aby to neomezilo pacienty s již implantovaným zařízením. Společnost tento krok odůvodnila faktem, že během vyšetřování případů dislokace septa v systému PDS, v rámci programu klinického hodnocení fáze III, zjistili, že je třeba provést další testování komerčního dodávání implantátů. Toto dodatečné testování zahrnovalo opakované propíchnutí implantátů jehlou, aby bylo možné vyhodnotit výkonnost septa implantátu v dlouhodobém horizontu prostřednictvím vícenásobného doplňování. Výsledky ukázaly, že některé implantáty nevyhovovaly standardům. Proto společnost usoudila, že pozastavení používání všech nových implantátů bylo nutné a dodnes pokračuje ve sledování a zlepšování výkonnosti zařízení. 2. května 2023 došlo i ke stažení žádosti o registraci přípravku Susvimo v Evropské unii. [63, 64, 65, 66, 67, 68, 70]

Ačkoliv vypadá PDS jako skvělý vynález, může díky němu dojít k mnoha, i vážným, nežádoucím účinkům. Mezi vážnější se řadí endoftalmitida, dále eroze spojivky, což může vést k obnažení implantátu. A v neposlední řadě je to konjunktivální retrakce, která také může způsobit odhalení implantátu. Mezi další nežádoucí účinky patří: rhegmatogenní odchlípení sítnice, dislokace implantátu, poškození implantátu, krvácení do sklivce, spojivková skvrna (malá boule v místě, kde je implantát vložen – může být způsobeno únikem tekutiny z vnitřní části oka), dočasné zhoršení vidění po zákroku vložení implantátu SUSVIMO, bolest oka a citlivost na světlo. [72]

Studie LADDER fáze II. dospěla k závěru, že PDS 100 mg/ml je v průběhu 22měsíční studie srovnatelný se standardními měsíčními injekcemi ranibizumabu v dávce 0,5 mg, a vytvořila tak důvody pro program fáze III. Studie ARCHWAY fáze III. následně došla k závěru, že 100 mg/ml PDS doplňovaný každých 24 týdnů je rovnocenné ve srovnání s měsíčními 0,5 mg injekcemi ranibizumabu. Na základě úspěšných výsledků studie fáze III. byl ranibizumab PDS schválen FDA. Prodloužená studie PORTAL probíhá a hodnotí dlouhodobou bezpečnost a snášenlivost ranibizumabu PDS 100 mg/ml podávaného ve 24týdenních intervalech po celou dobu trvání studie 240 týdnů. Primárním výsledkem studie je hodnocení jakýchkoli očních nebo systémových nežádoucích účinků, zatímco sekundárním výsledkem studie je měření průměrných změn nejlepší korigované

ZO oproti výchozímu stavu po celou dobu studie. Ukončení studie PORTAL se odhaduje na rok 2026. [63]

PDS je zařízení, které určitě bude mít v budoucnu uplatnění, jelikož se zdá, že pacienti dávají přednost PDS před měsíční léčbou. Pro PDS však platí také omezení, včetně nákladů a nežádoucích účinků. K získání komplexních poznatků o PDS jsou v budoucnu zapotřebí další rozsáhlé studie zkoumající dlouhodobou účinnost, bezpečnost, spokojenost, preference a náklady v reálných podmínkách. Kromě toho by mohlo být užitečné zkoumat v klinických studiích i jiné anti-VEGF léky, aby se získalo komplexní porozumění potenciálním výhodám a nevýhodám. Probíhající a budoucí studie budou tento léčebný přístup dále zkoumat. [73]

2.3.3 Genová terapie

Genová terapie je připravena změnit léčbu obou forem VPMD. Oproti jiným způsobům léčby podněcuje genová terapie oko k tvorbě nového terapeutického proteinu. V podstatě učí oko vyrábět vlastní léky proti VEGF. U neovaskulární VPMD může být tato terapie revoluční, protože by jediná injekce mohla pacienty chránit po celý život. Při genové terapii slouží virový vektor (kapsida) jako obal, který nese zakódovanou genetickou zprávu, často na bázi vektoru AAV (adenoasociovaný virus). Podtypy vektorů AAV, používané v těchto programech, jsou neintegrující, což znamená, že genetický materiál, který vpravují do cílové buňky, neovlivňuje původní buněčnou DNA. Injekcí se vkládá do oka neškodný virus, který infikuje buňku retinolu a uvolní syntetický gen. Ten je použit vlastním mechanismem buňky k výrobě proteinu. Doufá se, že to zastaví imunitní systém před přehnanou reakcí a udrží makulu zdravou. [74, 75]

Vzhledem ke složité anatomii oka existuje řada možností oční injekce. Nejběžnějšími způsoby očního podání jsou v současné době intravitreální a subretinální injekce, ačkoli se jako nový způsob objevuje i suprachoroidální podání. Intravitreální injekce většiny podtypů AAV nepronikají snadno do neurosenzorické sítnice kvůli přítomnosti vnitřní limitující membrány (Internal limit membrane, ILM), která působí jako bariéra pro virové částice. Nové podtypy AAV, které tuto bariéru překonávají, jsou předmětem probíhajících výzkumů. Subretinální injekce mohou překonat mnohá omezení intravitreálních injekcí, jelikož umožňují doručení terapeutické látky do přímého kontaktu s fotoreceptory a buňkami RPE, čímž obchází bariéru ILM. Každá z těchto

možností nabízí různé výhody a nevýhody, které je potřeba dostatečně prozkoumat pro úspěšné doručení genetické terapie a následnou léčbu očního onemocnění. [76]

Prvním kandidátem na genovou terapii je RGX-314, který využívá AAV8 k doručení genetického kódu, jenž exprimuje protein podobný ranibizumabu. Průběžné šestiměsíční výsledky studie AAVIATE fáze II [77] hodnotící suprachoroidálně podávanou injekci ABBV-RGX-314 u neovaskulární VPMD ukázaly, že léčba je dobře snášena a vyžaduje nižší léčebnou zátěž. Studie byla navržena tak, aby testovala 3 stupňující se dávky přípravku ABBV-RGX-314 v 5 kohortách pacientů. Všechny 95 pacientů ve studii bylo dříve léčeno pro neovaskulární VPMD. Primárním cílem bylo vyhodnotit průměrnou změnu nejlépe korigované ZO při léčbě studovaným přípravkem ve srovnání s měsíčními injekcemi ranibizumabu (Lucentis) po 9 měsících. Sekundárním cílem bylo zjistit bezpečnost a toleranci přípravku ABBV-RGX-314, změřit změny centrální tloušťky sítnice a určit potřebu záchranné léčby anti-VEGF. Nejčastějším očním nežádoucím účinkem během 6 měsíců studie byl mírný až středně těžký nitrooční zánět; dalšími, které se vyskytovaly méně často, byly krvácení do spojivky, zvýšení nitroočního tlaku, hyperémie spojivky a episkleritida. V závěru plyne, že lék byl dobře snášen 85 pacienty, došlo k 85 % snížení ročního počtu injekcí a případný nitrooční zánět se vyřešil lokálními kortikosteroidy. [74, 76, 77]

Lék ADVM-022 společnosti Adverum Biotechnologies je v současné době ve fázi I otevřené klinické studie OPTIC jako intravitreální genová terapie pro léčbu neovaskulární VPMD. Léčba probíhá prostřednictvím kapsidy AAV7m8 k doručení kodonově optimalizované cDNA (syntetická DNA, která byla přepsána z určité mRNA pomocí reakce využívající enzym reverzní transkriptázu [73]) prezentující protein podobný afliberceptu. Závěr studie OPTIC je působivý, jelikož většina pacientů nepotřebuje záchranné injekce po dobu více než dvou let po injekci, poté co dříve potřebovali injekce každý měsíc po dobu několika let. [74, 76]

První studie genové terapie vlhké formy VPMD postavily základy i pro novou léčbu suché formy onemocnění, a to pomocí přípravku s názvem GT-005. Klíčovým faktorem suché formy VPMD je komplementový systém, což je systém proteinů v našem imunitním systému, který bojuje proti bakteriím. U suché formy VPMD jsou tyto bílkoviny příliš aktivní a začínají napadat buňky sítnice podobně, jako by napadaly bakterie. GT-005 používá vektor AAV2 ke kódování proteinu, který snižuje

komplementovou kaskádu, o níž se předpokládá, že přispívá ke GA. 17. ledna 2019 byla provedena první operace genovou terapií suché formy VPMD v rámci nemocnice Johna Radcliffa v Oxfordu. Byl při ní také použit speciální patentovaný subretinální doručovací systém OrbitTM, který byl navržen a optimalizován pro přesnou mikroinjekci. Momentálně probíhají studie HORIZON a EXPLORE, které mají za cíl zhodnotit bezpečnost a úspěšnost této léčby. [75, 76]

Závěrem této kapitoly je fakt, že minimálně do tří let se může protein stále produkovat v potřebných terapeutických hladinách. Někteří lidé budou potřebovat další léčbu, ale snížení frekvence injekcí je poměrně významné. Studie fáze III jsou již ve fázi plánování či naboru pacientů, a pokud některá z těchto studií bude úspěšná, mohla by být léčba schválena a v ordinacích lékařů by se mohla objevit v průběhu dvou až tří let. [74]

3 KAZUISTIKA

Další část práce se bude zabývat sedmdesáti pěti letou pacientkou, kterou postihla vlhká forma VPMD na obou očích. Od října roku 2022 se pacientka léčí v Pardubické nemocnici, kam jednou měsíčně dochází na aplikaci Anti-VEGF injekcí. Pacientka je rodinným příslušníkem a souhlasí se zveřejněním informací o jejím zdravotním stavu.

3.1 Diagnostika

První vyšetření proběhlo 20. září 2022 v Litomyšlské nemocnici. Pacientka subjektivně viděla několik měsíců na levé oko rozmazaně. S vlastní korekcí byl po vyšetření na optotypu vízus na pravém oku (OD) 1,0 (+ 0,50 D) a na levém oku (OS) 0,45 (+ 1,00 D). Bezkontaktním tonometrem byl změřen nitrooční tlak (NT) a vyšel 11 mmHg na obou očích. Pacientka se kromě vyššího cholesterolu a osteopenie s ničím jiným neléčila. Nález na předním segmentu levého oka byl v pořádku, zornice reagovala správně. Na Fundus kameře byla papila růžová, drobná, vlevo se vyskytl mírný edém. Z vyšetření OCT vyplynulo, že křivka je v normě, jsou zde však drobné ablace smyslového epitelu. Subfoveolárně na snímku byla vidět tekutina a CNV. V závěru vyšetření byla diagnostikována riziková suchá forma na pravém oku a vlhká forma na oku levém. Jelikož pacientka splňovala všechna kritéria (viz kapitola 2.2.3) pro následující léčbu a souhlasila s ní, odeslala ji paní MUDr. Hana Nováková na aplikaci anti-VEGF do aplikačního centra Pardubice do levého oka pro vlhkou formu VPMD, kde byla první návštěva plánovaná v polovině října téhož roku.

3.2 Průběh léčby

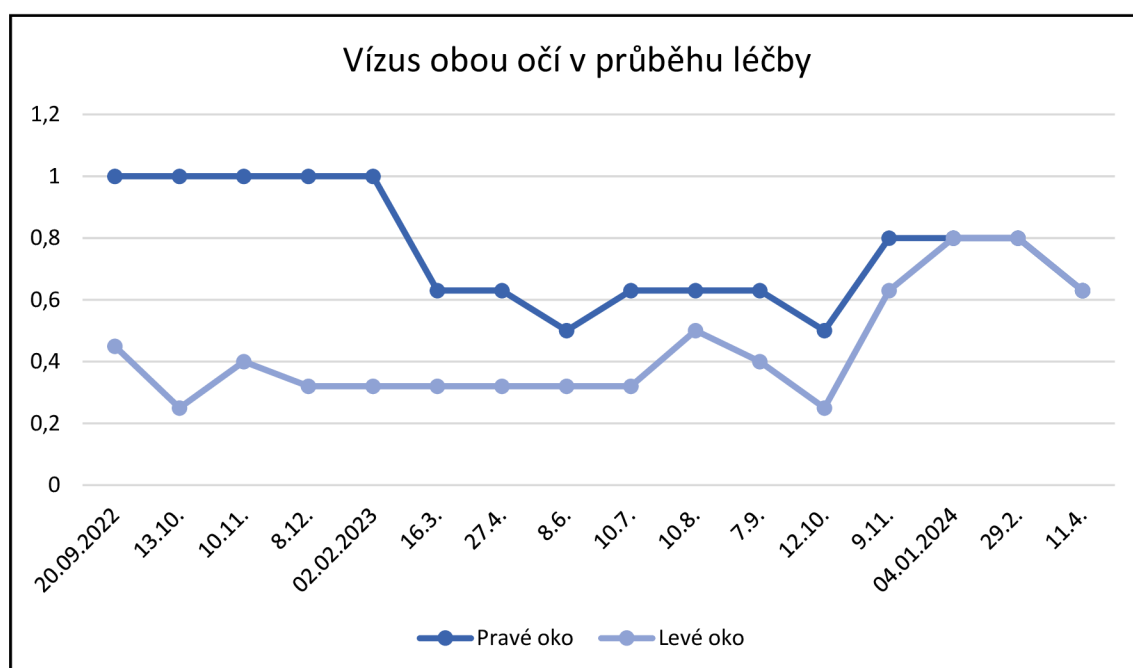
První aplikace léku proběhla v Aplikačním vitreoretinálním centru Pardubické nemocnice dne 13. 10. 2022. Před každou aplikací léku probíhá kontrolní měření. Pacientka měla vízus ODcc: 1,0; OSc: 0,25. Nitrooční tlak OD: 14 mmHg, OS: 13 mmHg. Na pravém oku byly v makule vidět četné drúžky. Sklivec v levém oku byl výrazně vláknitý, v makule větší ablace se zašednutím, bez hemoragií. Pacientce bylo

pomocí kapek Benoxi 0,4 % gtt rozkapáno levé oko a uchyceno do rozvěračů. Následně byla aplikována injekce preparátu Eylea (0,05 ml intravitreálně) a místo vpichu bylo přes pars plana 4 mm od limbu. Zákrok proběhl bez komplikací a pacientce byl doporučen klidový režim. Tyto vyšetření musí pacientka podstoupit vždy před každou aplikací anti-VEGF. Druhá aplikace se konala 10. 11. 2022. Opět proběhlo měření vízu ODcc: 1,0; OSc: 0,40. Nitrooční tlak OD: 15 mmHg, OS: 15 mmHg. Nález na obou očích byl stejný jako na předchozí kontrole. Aplikace anti-VEGF proběhla také stejně jako minule, momentálně je pacientka ve fázi tzv. loadingu. Pravé oko sledováno kvůli silentní formě CNV. Na kontrole dne 16. 3. 2023 byla zjištěna vlhká forma VPMD i na pravém oku. Proto na kontrole 8. 6. 2023 došlo k aplikaci injekcí anti-VEGF do obou očí. Na levém oku pokračovala léčba loadingu s lékem Eylea, na pravém oku se začalo s lékem Vabysmo. Další kontroly probíhaly v intervalu jednoho měsíce a aplikovaly se již injekce do obou očí. Následující aplikace léku a výsledky jednotlivých měření jsou popsány v tabulce 6.

Datum vyšetření	Vízus OD	Vízus OS	NT OD	NT OS	Léčivo OD	Léčivo OS
20.9.2022	1,00	0,45	11 mmHg	11 mmHg	-	Eylea
13.10.2022	1,00	0,25	14 mmHg	13 mmHg	-	Eylea
10.11.2022	1,00	0,40	15 mmHg	15 mmHg	-	Eylea
8.12.2022	1,00	0,32	14 mmHg	16 mmHg	-	Eylea
2.2.2023	1,00	0,32	15 mmHg	15 mmHg	-	Eylea
16.3.2023	0,63	0,32	15 mmHg	14 mmHg	-	Eylea
27.4.2023	0,63	0,32	13 mmHg	15 mmHg	-	Eylea
8.6.2023	0,50	0,32	16 mmHg	14 mmHg	Vabysmo	Eylea
10.7.2023	0,63	0,32	14 mmHg	15 mmHg	Vabysmo	Eylea
10.8.2023	0,63	0,50	14 mmHg	13 mmHg	Vabysmo	Vabysmo
7.9.2023	0,63	0,40	13 mmHg	15 mmHg	Vabysmo	Vabysmo
12.10.2023	0,50	0,25	11 mmHg	16 mmHg	Vabysmo	Vabysmo
9.11.2023	0,80	0,63	15 mmHg	13 mmHg	Vabysmo	Vabysmo
4.1.2024	0,80	0,80	15 mmHg	17 mmHg	Vabysmo	Vabysmo
29.2.2024	0,80	0,80	15 mmHg	17 mmHg	Vabysmo	Vabysmo
11.4.2024	0,63	0,63	14 mmHg	16 mmHg	Vabysmo	Vabysmo

Tabulka 6: Naměřené hodnoty z jednotlivých vyšetření

10. 8. 2023 byl indikován switch (změna) z preparátu Eylea na Vabysmo na levém oku, jelikož za posledního půl roku nebyla vidět žádná pozitivní změna, a to nejen ve vízu, ale i morfologicky. Po změně na Vabysmo se vízus ještě po dobu dvou měsíců zhoršoval, na začátku roku 2024 se však zvedl až na 0,80, což indikuje, že preparát funguje. Na pravém oku se vlhká forma začala léčit v červnu 2023, a to preparátem Vabysmo, který taktéž funguje. Ještě je nutno podotknout, že vízus byl vždy měřen s vlastní korekcí. Na grafu níže jsou vyobrazeny jednotlivá měření vízu obou očí před aplikací injekce po celou dobu léčby. Na ose x jsou znázorněné datумы kontrol a na ose y se jedná o vízus.



3.3 Současný stav

Poslední aplikace injekcí proběhla v dubnu 2024, kdy vízus obou očí byl 0,63. Do obou očí byla aplikována injekce s preparátem Vabysmo. Na pravém oku se vyskytují v makule četné drúžky, v levém oku je menší serózní ablace. Závěrem je, že pravé oko se po osmi týdnech lepší, tudíž další aplikace je plánovaná až za dvanáct týdnů. Na levém oku je naopak horší morfologie, proto další aplikace proběhne již za šest týdnů. Veškeré informace k této kazuistice byly čerpány z lékařských zpráv, které mi byly poskytnuty pacientkou.

ZÁVĚR

Práce je zaměřena především na současnou terapii Věkem podmíněné makulární degenerace. Cílem této práce bylo poskytnout aktuální informace o léčbě VPMD, což se povedlo. První kapitola se orientuje obecně na podstatu onemocnění, jeho klasifikaci a vyšetřování jak základními, tak speciálními vyšetřovacími metodami. Onemocnění se klasifikuje na suchou a vlhkou formu. Suchá forma je častější, zato vlhká forma je mnohem závažnější a bez léčby může vést až ke slepotě.

Druhá, obsáhlejší, kapitola popisuje terapii onemocnění v průběhu let od minulosti až po budoucnost. Momentálně nejaktuálnější a nejpoužívanější léčba vlhké formy je Antiangiogenní terapie, která je založena na podávání intravitreálních injekcí. K tomu se používají preparáty Eylea, Vabysmo, Lucentis a Beovu. Jelikož těmto preparátům blízké době končí patenty (nebo již skončily), objevují se tzv. biosimilars, v českém překladu biologicky podobné léčivé přípravky. Jedná se o preparáty s léčivými látkami, které byly použity u výše zmíněných preparátů. Biosimilars jsou cenově dostupnější, takže díky nim může podstoupit léčbu více pacientů než doposud.

V práci lze také nalézt informace o zajímavých novinkách, které snad budou v brzké době uvedeny na trh a mohou tak způsobit nevídaný převrat v terapii VPMD. Port Delivery System (Susvimo) je právě jednou z nich. Jde o preparát, který má schopnost udržovat léčivou látku a v rozmezí šesti měsíců ji rovnoměrně uvolňovat do sklivce. Výhodou implantátu je jeho výdrž, tudíž pacient nemusí podstupovat měsíční injekce. Ulevilo by se tak nejen pacientům, ale i aplikačním centřům. Momentálně je však implantát stažen z trhu a podstupuje detailnější výzkum. V neposlední řadě se práce zabývá také genovou terapií. Injekcí se do oka zavede neškodný vir, který uvolní gen, jež si buňky převzou a začnou z něj vyrábět protein, který působí proti VEGF.

V návaznosti na terapii je zde i třetí kapitola, jež zkoumá případ pacientky, která se již přes rok a půl léčí Angiogenní terapií. Nachází se zde jak průběh, tak zhodnocení účinnosti léčby společně s konkrétními hodnotami vízu, které jsou přehledně zpracovány nejen v tabulce, ale i v grafu. Doufám, že přínosem této práce bude informovat nejen o tomto poměrně závažném onemocnění, ale hlavně o jeho léčbě a současných novinkách, které by mohly být v následujících letech pro léčbu VPMD přímo revoluční.

SEZNAM ZKRATEK

VPMD... Věkem podmíněná makulární degenerace

ZO... Zraková ostrost

RPE... Retinální pigmentový epitel

GA... Geografická atrofie

CNV... Chorioideální neovaskulární membrána

FA... Fluorescenční angiografie

AREDS/AREDS2... Age-Related Eye Disease Studies

NHANES... The National Health and Nutrition Examination Survey

ETDRS... Early Treatment Diabetic Retinopathy Study

ICGA... Indocyaninová angiografie

ICG... Indocyaninová zeleň

OCT... Optická koherentní tomografie

NEI... National Eye Institute

AI... Artificial Intelligence

FDA... Food and Drug Administration

TTT... Transpupilární termoterapie

RT... Radioterapie

Anti-VEGF... Antiangiogenní terapie

VEGF... Vaskulární endoteliální růstový faktor

Ang-2... Angiopoetin-2

PlGF... Placentární růstový faktor

SÚKL... Státní ústav pro kontrolu léčiv

ČVRS... České vitreoretinální společnosti
DA... Disc area, plocha papily zrakového nervu
EMA... European Medicines Agency
HMA... Heads of Medicines Agencies
PDS... Port Delivery System
AAV... Adenoasociovaný virus
ILM... Vnitřní limitující membrána
OD... Oculus dexter, pravé oko
OS... Oculus sinister, levé oko
NT... Nitrooční tlak

SEZNAM OBRÁZKŮ

Obr. 1: Vrstvy sítnice (vytvořeno podle předlohy [5]).....	6
Obr. 2: Suchá forma VPMD – tvrdé drúzy (vlevo) a – měkké drúzy (vpravo) [5].....	7
Obr. 3: Formy CNV (vytvořeno podle předlohy [5]).....	9
Obr. 4: Schéma stádií suché a vlhké formy VPMD (vytvořeno podle předlohy [7])	9
Obr. 5: ETDRS optotyp [14].....	12
Obr. 6: Vyšetření Amslerovou mřížkou, vlevo je ukázáno, jak vidí mřížku pacient bez nálezu, vpravo s nálezem VPMD (upraveno) [17, 18]	13
Obr. 7: Hyperfluorescence při atrofii RPE [5].....	15
Obr. 8: Snímek OCT – rozpad RPE a „vydrolení“ pigmentu do sítnicových vrstev (upraveno) [5]	16
Obr. 9: Barevné snímky sítnice na fundu ukazují časné stádium VPMD (vlevo) a tepelná mapa vytvořená programem iPredict (zeleně) zvýrazňuje postiženou oblast. Snímky téhož pacienta pořízené o čtyři roky později ukazují progresi do pozdního stadia VPMD (modře). [27].....	20
Obr. 10: Aplikace Anti-VEGF injekce [30]	23
Obr. 12: Popis implantátu Susvimo (vytvořeno podle předlohy [69]).....	30
Obr. 11: Implantát Susvimo v oku [69]	30

SEZNAM TABULEK

Tabulka 1: AREDS doplňky stravy (upraveno) [23].....	18
Tabulka 2: Vabysmo [31, 32, 33, 34, 35].....	24
Tabulka 3: Eylea [36, 37, 38].....	25
Tabulka 4: Lucentis [39, 40, 41].....	26
Tabulka 5: Beovu [42, 43, 44, 46]	27
Tabulka 6: Naměřené hodnoty z jednotlivých vyšetření.....	36

SEZNAM POUŽITÉ LITERATURY

- [1] Rozsival P a kol. Oční lékařství. ČR: Galén; 2006. Strany 251-256.
- [2] Hycl J, Trybučková L. Atlas oftalmologie. 2. vyd. ČR: Titon; 2008. Strany 154-160.
- [3] Studnička J. Onemocnění sítnice a cévnatky v praxi. ČR: Mladá fronta; 2021. Strany 120-124.
- [4] Rozsival P a kol. Oční lékařství, 2. přepracované vydání. ČR: Galén; 2017. Strany 145-149.
- [5] Kolář P a kol. Věkem podmíněná makulární degenerace. ČR: Grada; 2008.
- [6] Rhee DJ a kol. Diagnostika a léčba očních chorob v praxi. ČR: Triton; 2004. Strany 373-377.
- [7] Rybáriková M. Moderní trendy v oftalmologii: Věkem podmíněná makulární degenerace – moderní trendy. Výukové materiály k předmětu Moderní trendy v oftalmologii. Katedra optiky Přírodovědecké fakulty Univerzity Palackého v Olomouci. Olomouc; 2023.
- [8] Studnička J. Věkem podmíněná makulární degenerace. Interní Med. 2008; 10 (5): e240–244. <https://www.internimedicina.cz/pdfs/int/2008/05/09.pdf> [online 10.4.2024]
- [9] Heesterbeek T, Lorés-Motta L, Hoyng CB, Lechanteur YTE, Hollander AI. Risk factors for progression of age-related macular degeneration. Ophthalmic Physiol Opt. 2020;40:e140–170. <https://onlinelibrary.wiley.com/doi/10.1111/opo.12675> [online 10.4.2024]
- [10] Lambert NG, Elshelmani H, Singh MK a kol. Risk factors and biomarkers of age-related macular degeneration. Prog Retin Eye Res. 2016;54:e64–102. <https://www.ncbi.nlm.nih.gov/pmc/articles/PMC4992630/> [online 10.4.2024]
- [11] Pugazhendhi A, Hubbell M, Jairam P, Ambati B. Neovascular Macular Degeneration: A Review of Etiology, Risk Factors, and Recent Advances in Research and Therapy. Int. J. Mol. Sci. 2021;22(3):e1170. <https://mdpi.com/1422-0067/22/3/1170>. [online 10.4.2024]

- [12] Shahid H, Khan JC, Cipriani V a kol. Age-related macular degeneration: the importance of family history as a risk factor. *Br J Ophthalmol*. 2012;96:427-431. <https://pubmed.ncbi.nlm.nih.gov/21865200/> [online 10.4.2024]
- [13] Najmanová E. Oftalmologické a optometrické přístroje 2. Výukové materiály k předmětu Oftalmologické a optometrické přístroje 2. Katedra optiky Přírodovědecké fakulty Univerzity Palackého v Olomouci. Olomouc; 2023.
- [14] Stanovení naturální zrakové ostrosti. Základy metod korekce refrakčních vad. https://is.muni.cz/do/rect/el/estud/lf/js16/refrakcni_vady/web/pages/03-naturalni-zrakova-ostrost.html#prettyPhoto. [online 10.4.2024]
- [15] Kolarčík L, Dedek V, Ptáček M. Příručka pro sestry v oftalmologii. ČR: Grada Publishing; 2016.
- [16] Beneš P. Přístroje pro optometrii a oftalmologii. ČR: Národní centrum ošetrovatelství a nelékařských zdravotnických oborů; 2015.
- [17] Amslerova mřížka vám může zachránit oči. Oftex. <https://www.oftex.cz/rady-tipy/amslerova-mrizka-vam-muze-zachranit-oci/>. [online 10.4.2024]
- [18] Amslerova mřížka. WikiSkripta. https://www.wikiskripta.eu/w/Amslerova_mřížka. [online 10.4.2024].
- [19] Veselý P, Beneš P. Vyšetřovací metody v optometrii. ČR: Grada Publishing; 2019.
- [20] Musilová L. Oftalmologické a optometrické přístroje 1. Výukové materiály k předmětu Oftalmologické a optometrické přístroje 1. Katedra optiky Přírodovědecké fakulty Univerzity Palackého v Olomouci. Olomouc; 2022.
- [21] Pluháček F. Fyziologická optika. Výukové materiály k předmětu Fyziologická optika. Katedra optiky Přírodovědecké fakulty Univerzity Palackého v Olomouci. Olomouc; 2021.
- [22] Wei W, Li L, Zhang Y a kol. Vitamin C Protected Human Retinal Pigmented Epithelium from Oxidant Injury Depending on Regulating SIRT1. *Scientific World Journal*. 2014; 2014. <https://www.ncbi.nlm.nih.gov/pmc/articles/PMC4132313/> [online 10.4.2024]

- [23] AREDS/AREDS2: Frequently Asked Questions. National Eye Institute. <https://www.nei.nih.gov/research/clinical-trials/age-related-eye-disease-studies-aredsareds2/aredsareds2-frequently-asked-questions#section-id-14171> [online 10.4.2024]
- [24] Li LH, Lee JC-Y, Leung HH a kol. Lutein Supplementation for Eye Diseases. *Nutrients*. 2020;12(6). <https://www.ncbi.nlm.nih.gov/pmc/articles/PMC7352796/> [online 10.4.2024]
- [25] Story of Discovery: NEI-funded research paves the way for new dry AMD drugs. National Eye Institute. <https://www.nei.nih.gov/about/news-and-events/news/story-discovery-nei-funded-research-paves-way-new-dry-amd-drugs>. [online 10.4.2024]
- [26] iHealthScreen Seeks FDA Approval for AI-Powered AMD Tool. iHealthScreen. <https://ihealthscreen.org/ihealthscreen-seeks-fda-approval-for-ai-powered-amd-tool>. [online 10.4.2024]
- [27] AI-based systems can help identify rapidly advancing age-related macular degeneration. National Eye Institute. <https://www.nei.nih.gov/about/news-and-events/news/ai-based-systems-can-help-identify-rapidly-advancing-age-related-macular-degeneration>. [online 10.4.2024]
- [28] Mettu PS, Allingham MJ, Cousins SW. Incomplete response to Anti-VEGF therapy in neovascular AMD: Exploring disease mechanisms and therapeutic opportunities, *Progress in Retinal and Eye Research*. 2021;82. <https://www.ncbi.nlm.nih.gov/pmc/articles/PMC10368393/> [online 10.4.2024]
- [29] Nagpal M, Nagpal K, Nagpal PN. A comparative debate on the various anti-vascular endothelial growth factor drugs: Pegaptanib sodium (Macugen), ranibizumab (Lucentis) and bevacizumab (Avastin). *Indian J Ophthalmol*. 2007;55(6):e437-439. <https://www.ncbi.nlm.nih.gov/pmc/articles/PMC2635991/#:~:text=History%3A%20The%20US%20Food%20and,to%20the%20treatment%20of%20patients>. [online 10.4.2024]
- [30] Frequent Anti-VEGF Injections Improve Visual Outcomes in Diabetic Macular Edema. *Ophthalmology Advisor*.

<https://www.ophtalmologyadvisor.com/meetings/asrs-2022/more-frequent-intravitreal-injections-lead-to-better-acuity-in-diabetic-eye-disease/>. [online 10.4.2024]

[31] Vabysmo. European Medicines Agency.

<https://www.ema.europa.eu/en/medicines/human/EPAR/vabysmo>. [online 10.4.2024]

[32] Vabysmo – souhrn údajů o přípravku. European Medicines Agency.

https://www.ema.europa.eu/cs/documents/product-information/vabysmo-epar-product-information_cs.pdf. [online 10.4.2024]

[33] Vabysmo. Státní ústav pro kontrolu léčiv.

https://prehledy.sukl.cz/prehled_leciv.html#/detail-reg/0268189. [online 10.4.2024]

[34] Faricimab. Clavirate. <https://clarivate.com/drugs-to-watch/drugs-to-watch-listing/faricimab/>. [online 10.4.2024]

[35] Vabysmo, INN-Faricimab. European Medicines Agency.

https://www.ema.europa.eu/cs/documents/all-authorised-presentations/vabysmo-epar-all-authorised-presentations_cs.pdf. [online 10.4.2024]

[36] Eylea. European Medicines Agency.

<https://www.ema.europa.eu/en/medicines/human/EPAR/eylea>. [online 10.4.2024]

[37] Eylea. Státní ústav pro kontrolu léčiv.

https://prehledy.sukl.cz/prehled_leciv.html#/detail-reg/0193696. [online 10.4.2024]

[38] Eylea – souhrn údajů o přípravku. European Medicines Agency.

https://www.ema.europa.eu/cs/documents/product-information/eylea-epar-product-information_cs.pdf. [online 10.4.2024]

[39] Lucentis. Státní ústav pro kontrolu léčiv.

https://prehledy.sukl.cz/prehled_leciv.html#/detail-reg/0194569. [online 10.4.2024]

[40] Lucentis – souhrn údajů o přípravku. European Medicines Agency.

https://www.ema.europa.eu/cs/documents/product-information/lucentis-epar-product-information_cs.pdf. [online 10.4.2024]

- [41] Lucentis. European Medicines Agency.
<https://www.ema.europa.eu/en/medicines/human/EPAR/lucentis>. [online 10.4.2024]
- [42] Beovu. European Medicines Agency.
<https://www.ema.europa.eu/en/medicines/human/EPAR/beovu>. [online 10.4.2024]
- [43] Beovu (Brolucizumabum). European Medicines Agency.
https://www.ema.europa.eu/cs/documents/overview/beovu-epar-medicine-overview_cs.pdf. [online 10.4.2024]
- [44] Beovu – souhrn údajů o přípravku. European Medicines Agency.
https://www.ema.europa.eu/cs/documents/product-information/beovu-epar-product-information_cs.pdf. [online 10.4.2024]
- [45] Mukamal R. Comparison of Anti-VEGF Treatments for Wet AMD. American Academy of Ophthalmology. 2020. <https://www.aao.org/eye-health/diseases/avastin-eylea-lucentis-difference>. [online 10.4.2024]
- [46] Applications for patent term extension and terms extended under 35 U.S.C. § 156. United States Patent and Trademark Office. <https://www.uspto.gov/patents/laws/patent-term-extension/patent-terms-extended-under-35-usc-156>. [online 10.4.2024]
- [47] Návrh výkladu podmínek úhrady centrové léčby. Česká vitreonální společnost. https://www.cvrs.cz/dokumenty/uhrada_centrove_lecby_2019.pdf. [online 10.4.2024]
- [48] Změny v indikačních omezeních centrové léčby platné od 1.4.2019. Česká vitreonální společnost. <https://www.cvrs.cz/aktuality/zmeny-v-indikacnich-omezenich-uhrady-centrove-lecby-platne-od-1-4-2019-449>. [online 10.4.2024]
- [49] Indikační omezení úhrady Lucentis. Česká vitreonální společnost. <https://www.cvrs.cz/indikacni-omezeni-uhrady-lucentis#:~:text=L%C3%A9%C4%8Dba%20je%20omezena%20na%20jedno%20oko%20a%20je%20zah%C3%A1jena%20u,%2F12%20%2D%206%2F48>. [online 10.4.2024]
- [50] Brolucizumab. Science Direct. <https://www.sciencedirect.com/topics/medicine-and-dentistry/brolucizumab>. [online 10.4.2024]

[51] Informace k biosimilars (biologicky podobným léčivým přípravkům). Státní ústav pro kontrolu léčiv. <https://www.sukl.cz/leciva/informace-k-biosimilars-biologicky-podobnym-lecivym>. [online 10.4.2024]

[52] Prohlášení o odborných důvodech podporujících zaměnitelnost biologicky podobných léčivých přípravků (biosimilars) v EU. Státní ústav pro kontrolu léčiv. <https://www.sukl.cz/leciva/prohlaseni-o-odbornych-duvodech-podporujicich-zamenitelnost>. [online 10.4.2024]

[53] Kaiser PK, Schmitz-Valckenberg MS, Holz FG. Anti-Vascular Endothelial Growth Factor Biosimilars in Ophthalmology. *Retina*. 2022;42(12):e2243–2250. <https://www.ncbi.nlm.nih.gov/pmc/articles/PMC9665947/>. [online 10.4.2024]

[54] Bressler NM, Kaiser PK, Do D a kol. Biosimilars of anti-vascular endothelial growth factor for ophthalmic diseases: A review. *Survey of Ophthalmology*. 2024. [https://www.surveyophthalmol.com/article/S0039-6257\(24\)00029-8/fulltext](https://www.surveyophthalmol.com/article/S0039-6257(24)00029-8/fulltext). [online 10.4.2024]

[55] Sharma A, Reddy P, Kuppermann BD a kol. Biosimilars in ophthalmology: “Is there a big change on the horizon?“, *Clin Ophthalmol*. 2018;12:e2137–2143. <https://www.ncbi.nlm.nih.gov/pmc/articles/PMC6207386/>. [online 10.4.2024]

[56] Kapur M, Nirula S, Naik MP. Future of anti-VEGF: biosimilars and biobetters. *Int J Retina Vitreous*. 2022;8:e2. <https://www.ncbi.nlm.nih.gov/pmc/articles/PMC8725244/>. [online 10.4.2024]

[57] Ximluci. European Medicines Agency. <https://www.ema.europa.eu/en/medicines/human/EPAR/ximluci>. [online 10.4.2024]

[58] Rimmyrah. European Medicines Agency. <https://www.ema.europa.eu/en/medicines/human/EPAR/rimmyrah>. [online 10.4.2024]

[59] Byooviz. European Medicines Agency. <https://www.ema.europa.eu/en/medicines/human/EPAR/byooviz>. [online 10.4.2024]

[60] Ranivisio. European Medicines Agency. <https://www.ema.europa.eu/en/medicines/human/EPAR/ranivisio>. [online 10.4.2024]

- [61] Yesafili. European Medicines Agency.
<https://www.ema.europa.eu/en/medicines/human/EPAR/yesafili>. [online 10.4.2024]
- [62] Zaltrap. European Medicines Agency.
<https://www.ema.europa.eu/en/medicines/human/EPAR/zaltrap>. [online 10.4.2024]
- [63] Eichenbaum DA, Ahmed A, Hiya F. Ranibizumab port delivery system: a clinical perspective. *BMJ Open Ophthalmol.* 2022;7(1):e001104.
<https://www.ncbi.nlm.nih.gov/pmc/articles/PMC9516155/>. [online 10.4.2024]
- [64] Chandrasekaran PR. Madanagopalan VG. Ranibizumab port delivery system in neovascular age-related macular degeneration. *Ther Adv Ophthalmol.* 2022;14.
<https://www.ncbi.nlm.nih.gov/pmc/articles/PMC8829724/>. [online 10.4.2024]
- [65] Sharma A, Khanani AM, Parachuri N a kol. Port delivery system with ranibizumab (Susvimo) recall – What does it mean to the retina specialists. *Int J Retina Vitreous.* 2023;9:e6. <https://www.ncbi.nlm.nih.gov/pmc/articles/PMC9887765/>. [online 10.4.2024]
- [66] Susvimo: Frequently Asked Questions. Susvimo. <https://www.susvimo.com/helpful-resources/faq-resources.html>. [online 10.4.2024]
- [67] Susvimo. European Medicines Agency.
<https://www.ema.europa.eu/en/medicines/human/EPAR/susvimo>. [online 10.4.2024]
- [68] Susvimo (ranibizumab injection) 100 mg/mL for intravitreal use via ocular implant. Roche. <https://www.roche.com/solutions/pharma/productid-25bf65c2-5c78-48f3-ade5-84ad251e3696#:~:text=In%20the%20United%20States%2C%20Susvimo,least%20two%20anti%2DVEGF%20injections>. [online 10.4.2024]
- [69] Hieb AR, Horvath J, Rea J a kol. Stability of ranibizumab during continuous delivery from the Port Delivery Platform. *Science Direct.* 2024:e170-181.
<https://www.sciencedirect.com/science/article/pii/S0168365923008118?via%3Dihub>. [online 10.4.2024]
- [70] Freedman J. Voluntary recall of the SUSVIMO Ocular Implant. Genentech.
https://www.gene.com/download/pdf/Susvimo_DHCP_Important_Prescribing_Information_2022-10-18.pdf. [online 10.4.2024]

- [71] SUSVIMO Helps You Manage Wet AMD With Fewer Treatments. Susvimo. <https://www.susvimo.com/about/how-susvimo-can-help.html>. [online 10.4.2024]
- [72] Lowater SJ, Grauslund J, Subhi Y, Vergmann AS. Clinical Trials and Future Outlooks of the Port Delivery System with Ranibizumab: A Narrative Review. *Ophthalmol Ther.* 2024;13(1):e51-69. <https://www.ncbi.nlm.nih.gov/pmc/articles/PMC10776525/>. [online 10.4.2024]
- [73] Taylor R. Gene Therapy for AMD. American Academy of Ophthalmology. 2022. <https://www.aao.org/eyenet/article/gene-therapy-for-amd>. [online 10.4.2024]
- [74] Gene Therapy for Age-Related Macular Degeneration. Nuffield Department of Clinical Neurosciences. <https://www.ndcn.ox.ac.uk/research/clinical-ophthalmology-research-group/trials/amd-gene-therapy>. [online 10.4.2024]
- [75] Khanani AM, Thomas MJ, Aziz AA a kol. Review of gene therapie for age-related macular degeneration. *Eye (Lond).* 2022;36(2):e303-311. <https://www.ncbi.nlm.nih.gov/pmc/articles/PMC8807824/>. [online 10.4.2024]
- [76] Charters L. ASRS 2023: AAVIATE Interim Safety Study: 6–Month Results Underscore Treatment Safety with Suprachoroidally Injected ABBV-RGX-314 for nAMD. *Modern Retina.* 2023. <https://www.modernretina.com/view/asrs-2023-aaviate-interim-safety-study-6-month-results-underscore-treatment-safety-with-suprachoroidally-injected-abbv-rgx-314-for-namd>. [online 10.4.2024]
- [77] Shchelochkov OA. CDNA (COPY DNA). National Human Genome Research Institute. 2024. [https://www.genome.gov/genetics-glossary/Copy-DNA#:~:text=cDNA%20\(short%20for%20copy%20DNA,using%20the%20enzyme%20reverse%20transcriptase](https://www.genome.gov/genetics-glossary/Copy-DNA#:~:text=cDNA%20(short%20for%20copy%20DNA,using%20the%20enzyme%20reverse%20transcriptase). [online 10.4.2024]