



Fakulta zemědělská  
a technologická  
Faculty of Agriculture  
and Technology

Jihočeská univerzita  
v Českých Budějovicích  
University of South Bohemia  
in České Budějovice

## Prohlášení

Diplomová práce s názvem „*Dopad alimentární expozice bisfenolu S na vybrané orgány laboratorních potkanů*“ nemůže být vložena do systému STAG, protože by zveřejnění obsažených dat zamezilo jejich publikování v odborném vědeckém časopise.

.....  
doc. Ing. Roman Konečný, Ph.D.

Vedoucí diplomové práce

.....  
Bc. Adéla Ročeňová

Autorka diplomové práce

V Českých Budějovicích 14.4.2023



Fakulta zemědělská  
a technologická  
Faculty of Agriculture  
and Technology

Jihočeská univerzita  
v Českých Budějovicích  
University of South Bohemia  
in České Budějovice

# JIHOČESKÁ UNIVERZITA V ČESKÝCH BUDĚJOVICÍCH FAKULTA ZEMĚDĚLSKÁ A TECHNOLOGICKÁ

Katedra zootechnických věd

## Diplomová práce

Dopad alimentární expozice bisfenolu S na vybrané orgány  
laboratorních potkanů

Autorka práce: Bc. Adéla Ročeňová

Vedoucí práce: doc. Ing. Roman Konečný, Ph.D.

České Budějovice  
2023

## **Prohlášení**

Prohlašuji, že jsem autorkou této kvalifikační práce a že jsem ji vypracovala pouze s použitím pramenů a literatury uvedených v seznamu použitých zdrojů.

V Českých Budějovicích dne .....

.....  
Podpis

## **Abstrakt**

Následující pasáž o rozsahu 1 strany je zatím z elektronické verze vypuštěna z důvodu budoucí publikace těchto dat v odborném časopise.

**Klíčová slova:** potkan, bisfenol S, ledviny, játra, histologie, biochemie

## **Abstract**

**Keywords:** rat, bisphenol S, kidney, liver, histology, biochemistry

## **Poděkování**

Na tomto místě bych ráda poděkovala vedoucímu diplomové práce, doc. Ing. Romanovi Konečnému, Ph.D., za veškerou pomoc, rady a připomínky při jejím zpracování.

Tato práce byla finančně podpořena grantovým projektem GAJU 005/2022/Z.

# Obsah

Úvod.....	8
1 Literární přehled.....	9
1.1 Endokrinní disruptory .....	9
1.2 Bisfenol S.....	9
1.3 Ledviny .....	11
1.3.1 Anatomické uspořádání.....	11
1.3.2 Histologická stavba .....	11
1.3.2.1 Kůra ( <i>cortex renis</i> ).....	12
1.3.2.2 Dřeň ( <i>medulla renis</i> ).....	12
1.3.2.3 Vmezežené vazivo ( <i>intersticium</i> ).....	13
1.3.2.4 Nefron .....	13
1.3.2.5 Intrarenální močové cesty.....	19
1.3.3 Cévní zásobení a inervace .....	19
1.3.4 Funkce .....	20
1.3.4.1 Tvorba moči.....	21
1.4 Játra.....	23
1.4.1 Anatomické uspořádání.....	23
1.4.2 Histologická stavba .....	24
1.4.3 Cévní zásobení a inervace .....	27
1.4.4 Funkce .....	28
2 Cíle práce .....	30
3 Materiál a metody .....	31
4 Výsledky a diskuse.....	32
Závěr .....	33
Seznam použité literatury.....	34
Seznam obrázků .....	43
Seznam tabulek .....	43
Seznam grafů.....	43
Seznam použitých zkratk.....	44

---

## Úvod

Následující pasáž o rozsahu 1 strany je zatím z elektronické verze vypuštěna z důvodu budoucí publikace těchto dat v odborném časopise.



---

# 1 Literární přehled

## 1.1 Endokrinní disruptory

Za endokrinní disruptory (ECD) se označují různé chemické látky nebo chemické směsi, které mohou prostřednictvím interference s endokrinním systémem působit škodlivě (Hrubá, 2009). Účinkují již ve velmi malém množství, avšak k jejich projevu může docházet až po mnoha letech, případně u další generace (Bendlová, 2013; Kabir et al., 2015). Největší riziko představují ECD ve fetálním a časně postnatálním období života. ECD zasahují do syntézy, sekrece, transportu, vazby nebo eliminace přirozených hormonů v organismu, čímž dochází k narušení homeostázy, reprodukční činnosti, vývoji nebo chování (Kabir et al., 2015). Dále se podílejí na vzniku rakoviny, diabetu a mají vliv na metabolismus tukové tkáně (Bendlová, 2013; Kabir et al., 2015).

Dle původu se tyto látky dělí na dvě skupiny: přirozené a syntetické (Kabir et al., 2015). Přirozeně se vyskytující jsou například fytoestrogeny (izoflavony, kumestany, lignany a stilbeny). Jsou obsaženy zejména v sóje a dalších luštěninách, červeném jeteli, vojtěšce a dalších. Tyto aktivní látky se vážou na estrogenové receptory, vykazují příznivý vliv na kardiovaskulární a imunitní systém, kognitivní funkce, hubnutí a zdraví kostí, také byl zaznamenán jejich inhibiční účinek u hormonálních karcinomů (Vrzáňová et Heresová, 2003; Desmawati et Sulastri, 2019). Mezi syntetické chemikálie se řadí: průmyslová rozpouštědla nebo maziva a jejich vedlejší produkty (např. polychlorované bifenyly (PCB), polybromované bifenyly (PBB), dioxiny); plasty (např. bisfenol (BP) A, B, F, S, AF); změkčovadla (např. ftaláty (DEHP)); pesticidy (např. dichlordifenyltrichlorethan (DDT)); fungicidy (např. vinclozolin); farmaceutické přípravky (např. diethylstilbestrol (DES)) (Kabir et al., 2015).

V ekosystémech přetrvávají některé EDC až roky (např. DDT), jiné naopak mohou být eliminovány prostřednictvím slunečního záření, bakteriální činnosti a vlivem dalších chemických procesů (Kabir et al., 2015).

## 1.2 Bisfenol S

Bisfenol S (BPS) [4,4'-sulfonyldifenol;  $C_{12}H_{10}O_4S$ ] je bezbarvá pevná látka o molární hmotnosti 250,27 g/mol, hustotě 1,3663 g/cm<sup>3</sup> a s bodem tání 245–250 °C. Ve vodě je jeho rozpustnost při 1100 mg/l (Wu et al., 2018). Dále je uváděna dobrá rozpustnost v etanolu (Pivnenko et al., 2015).

---

Bisfenol S v mnoha produktech nahradil bisfenol A (BPA), u kterého byly prokázány neblahé účinky na organismus. Oproti BPA vykazuje lepší stabilitu při vysokých teplotách a slunečnímu záření (Liao et al., 2012a). BPS je přítomen v tzv. „BPA free“ produktech, dále různých typech termopapíru, bankovkách, rovněž i v obalech potravin. Poměrně značné množství BPS bylo prokázáno v plechovkách nápojů a konzerv, jejichž vnitřní strana je potažena epoxidovými pryskyřicemi obsahujícími BPS (Simoneau et al., 2011; Liao et al., 2012a; Liao et Kannan, 2013; Molina-Molina et al., 2013). Současné studie dokládají, že BPS se vyskytuje jak v prostředí, tak potravinách i v lidském organismu (Liao et al., 2012b; Liao et Kannan, 2014; Yan et al., 2017; Wan et al., 2018). Například ve studii provedené v USA byl BPS zjištěn u 89,4 % odebraných vzorků moči (Lehmler et al., 2018). Přítomnost BPS byla prokázána též v mateřském mléce a dalších tělních tekutinách (Liu et al., 2017; Jin et al., 2020).

K expozicím BPS dochází orálně, dermálně a inhalací (Liao et al., 2012b). Po orální expozici vykazuje BPS rychlou resorpci, metabolismus a exkreci (Sonker et al., 2021). Dostává se do gastrointestinálního traktu, kde je vstřebáván do krve. V játrech dochází převážně k biotransformaci II. fáze na metabolity BPS glukuronid (BPS-G) a BPS sulfát (BPS-S), které vstupují do krevního oběhu (Song et al., 2018). Glukuronidace je hlavní metabolickou a detoxikační cestou BPS (Skledar et al., 2016; Sonker et al., 2021). Hlavní exkrece probíhá močí, kdy je vyloučen zejména BPS-G (56 %), dále BPS (6 %) a BPS-S (4 %) (Song et al., 2018; Sonker et al., 2021). Pouze část BPS a jeho metabolitů vstupuje do žluči a je následně vyloučena výkaly, v nichž byl zjištěn zejména BPS. V ledvinách, játrech a střevech bylo zjištěno stopové množství BPS a jeho metabolitů (Song et al., 2018).

S užitím nových chemických látek se klade důraz na jejich bezpečnost pro lidský organismus. U BPS se předpokládalo, že se jedná o bezpečnou náhradu BPA, což řada publikací však postupně vyvrací. Například výzkum Eladak et al. (2015) prokázal antiandrogenní účinek BPS při vývoji varlat u lidského, myšího a potkaního plodu. Meng et al. (2018) popsali zásah BPS do regulace metabolismu glukózy a lipidů a Huang et al. (2019) uvádí, že BPS způsobuje epigenetické změny, které by se mohly podílet na vzniku rakoviny prsu.

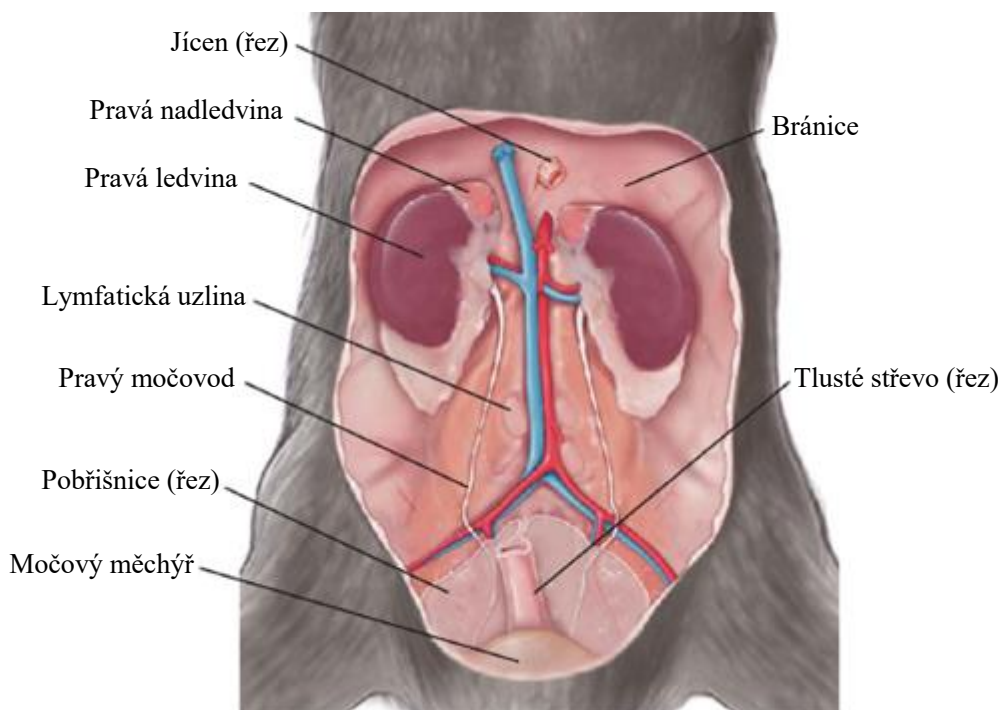
---

## 1.3 Ledviny

### 1.3.1 Anatomické uspořádání

Ledvina (*ren*) je tuhý párový orgán fazolovitého tvaru s mahagonovým zbarvením a hladkým povrchem. Velikostně vykazují u hlodavců odlišnosti dle pohlaví a kmene (Treuting et al., 2018). Ledviny u dospělých jedinců představují průměrně 0,65 % tělesné hmotnosti (Frazier et al., 2012). Nepatrně větší pravá ledvina potkana měří přibližně 20 mm na délku a 10–15 mm na šířku (Maynard et Downes, 2019).

Ledviny (Obrázek 1.1) jsou uloženy retroperitoneálně na stropu břišní dutiny po obou stranách páteře (Lów et al., 2016). Pravá se nachází na úrovni prvního až třetího bederního obratle a přiléhá k pravému laloku jater, levá je uložena kaudálněji v blízkosti žaludku (Treuting et al., 2018; Maynard et Downes, 2019). Na mediálním (konkávním) okraji se nachází ledvinná branka (*hilus renalis*), kterou do ledviny vstupují a vystupují krevní a lymfatické cévy, nervy a vystupuje močovod (Samuelson, 2007). Na kraniálním pólu přiléhá k ledvině nadledvina (Treuting et al., 2018).



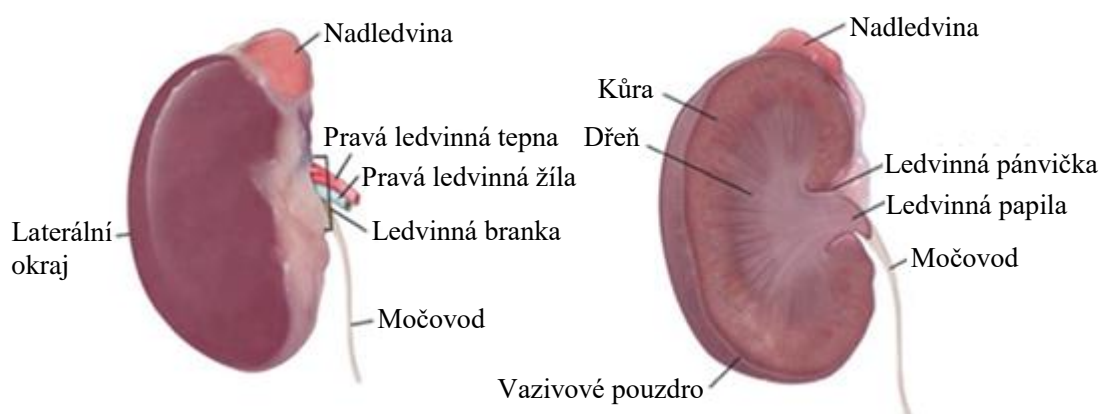
Obrázek 1.1: Anatomické uložení ledvin (Upraveno dle Treuting et al., 2018).

### 1.3.2 Histologická stavba

Ledvina je kryta tenkým vazivovým pouzdem (*capsula fibrosa*), které se skládá převážně z kolagenních a elastických vláken s občasným výskytem hladkosvalových buněk a krevních cév (Eurell et Frappier, 2006; Samuelson, 2007). K parenchymu ledviny je připojeno tenkou vrstvou řídkého vaziva a lze lehce sloupnout (Marvan et

al., 1998). Dále je ledvina obklopena tukovým pouzdrmem (*capsula adiposa*), které je tvořeno bílým a hnědým tukem, v oblasti ledvinné branky často pouze tukem hnědým (Suttie et al., 2018; Treuting et al., 2018). Ventrálně je tukové pouzdro kryto pobřišnicí (Marvan et al., 1998).

Ledvina potkana se skládá z kůry a dřene, která vybíhá v jedinou papilu, jež prominuje hluboko do ledvinné pánvičky (Treuting et al., 2018). Na základě tohoto uspořádání se jedná o hladkou unipapilární ledvinu (Obrázek 1.2) (Eurell et Frappier, 2006). Parenchym ledviny tvoří dvě složky, nefrony a intrarenální močové cesty, které se liší svou stavbou, funkcí a vývojem (Červený, 1998). Dále se na jeho stavbě podílí vymezené vazivo, krevní a lymfatické cévy (Trojan, 2003). Z histologického hlediska se jedná o složenou tubulózní žlázu (Marvan et al., 1998).



**Obrázek 1.2: Makroskopická stavba unipapilární ledviny (Upraveno dle Treuting et al., 2018).**

### 1.3.2.1 Kůra (*cortex renis*)

Kůra ledvin má červenohnědou barvu a granulární strukturu, jež způsobují ledvinná tělíška (Colville et Bassert, 2016). Parenchym je uspořádán do kónických kortikálních labyrintů (*pars convoluta corticis*) a dřeňových paprsků (*pars radiata corticis*), které do kůry vybíhají z vnější dřene (Suttie et al., 2018). V labyrintu se nachází ledvinná tělíška, stočené úseky proximálních a distálních tubulů a spojovací kanálky. Dřeňové paprsky jsou tvořeny paralelními svazky přímých částí proximálních a distálních tubulů a sběracích kanálků (Eurell et Frappier, 2006; Kriz et Kaissling, 2013). Hranici mezi kůrou a dřeni určují obloukovité tepny (Eurell et Frappier, 2006).

### 1.3.2.2 Dřeň (*medulla renis*)

Dřeň má tmavě červenou (vnější zóna) až bledou šedočervenou (vnitřní zóna) barvu (Colville et Bassert, 2016). Rozdílnou délkou a uspořádáním kanálků má tvar

---

pyramidy, jejíž báze se nachází u kůry (Al-Jebori et al., 2014). Dřeň je tvořena pouze přímými úseky, čímž vzniká žíhaný vzhled (Eurell et Frappier, 2006). Parenchym dřeně se dělí na vnější zónu, dále rozdělenou na vnější a vnitřní proužek, a vnitřní zónu (Treuting et al., 2018). Vnější proužek sestává z přímých částí proximálních a distálních tubulů a sběracích kanálků. Přechod přímé části proximálního tubulu v tenké sestupné raménko Henleovy kličky značí hranici proužků. Vnitřní proužek obsahuje tenká sestupná raménka Henleových kliček, přímé úseky distálních tubulů a sběrací kanálky. Hranici mezi vnější a vnitřní zónou dřeně určuje přechod mezi tenkým vzestupným raménkem Henleovy kličky a přímým úsekem distálního tubulu. Vnitřní zóna obsahuje tenká sestupná a vzestupná raménka Henleových kliček a sběrací kanálky (papilární vývody) a formuje apikální papilu (Kriz et Kaissling, 2013; Treuting et al., 2018). Ledvinná papila je tvořena nízkým jednovrstevným kubickým epitelem (Suttie et al., 2018; Maynard et Downes, 2019).

#### **1.3.2.3 Vmezežené vazivo (*intersticium*)**

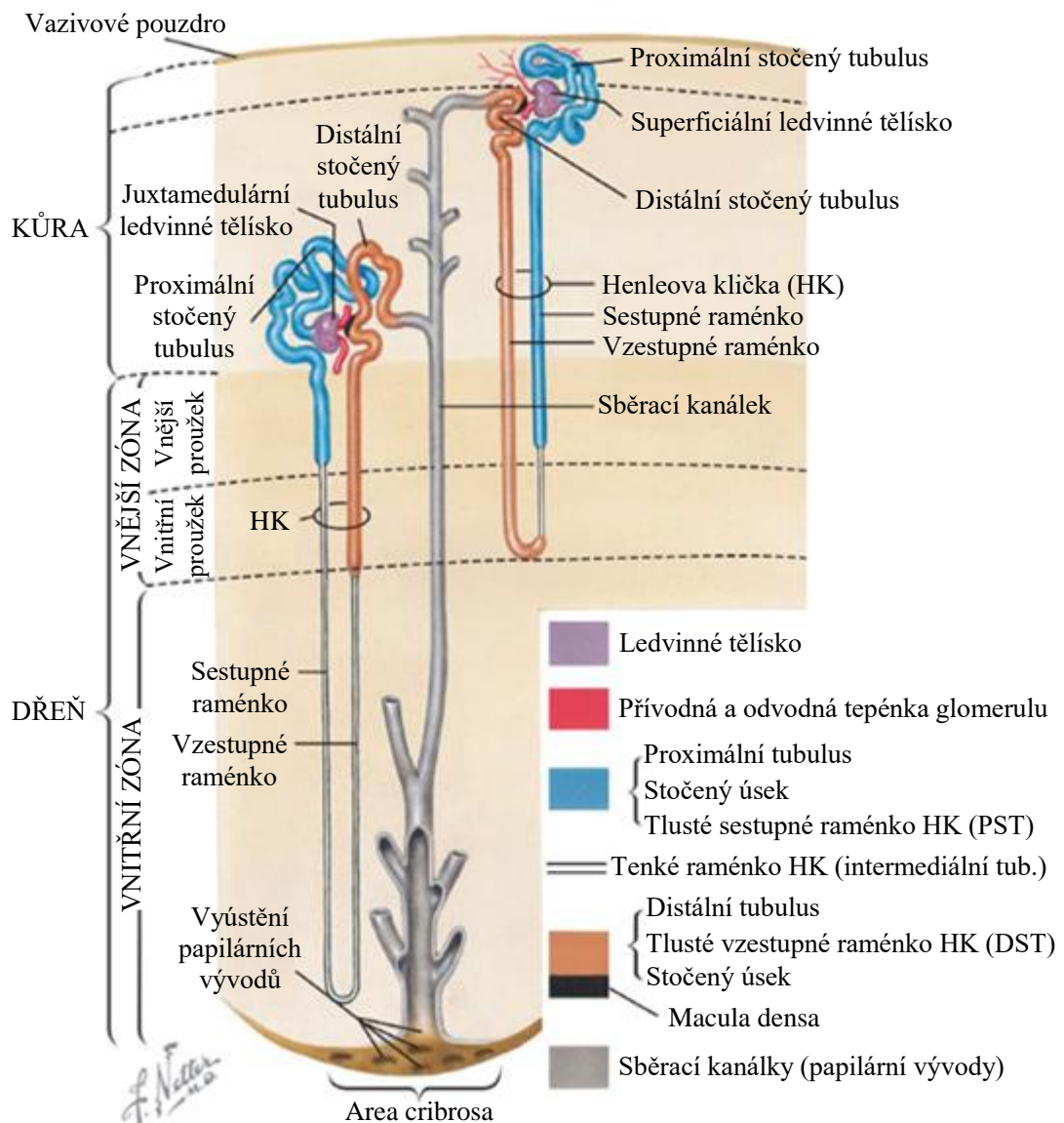
Parenchym ledvin obsahuje řídké intersticiální vazivo vyplňující úzké prostory mezi močovými kanálky a krevními cévami, které zprostředkovává výměnu vody a dalších látek mezi nefronem a krví (Marvan et al., 1998; Eurell et Frappier, 2006). Intersticium obsahuje několik typů intersticiálních buněk, extracelulární matrix a intersticiální tekutinu (Eurell et Frappier, 2006). V kůře je vyvinuto slabě a směrem k hrotu papily se jeho relativní objem zvyšuje až na 40 %. V kůře jsou zastoupeny zejména intersticiální buňky podobné fibroblastům a makrofágům, jejichž funkce však není jasná (Suttie et al., 2018). Dřeň obsahuje tři typy intersticiálních buněk: buňky podobné fibrocytům (fibroblastům), buňky podobné lymfocytům a buňky podobné pericytům (Treuting et al., 2018). Dále jsou v intersticiu přítomny monocyty, makrofágy a dendritické buňky (Suttie et al., 2018).

#### **1.3.2.4 Nefron**

Nefron je základní morfologickou a funkční jednotkou ledvin. Sestává z ledvinného tělíška a močového kanálku (Obrázek 1.3) (Samuelson, 2007). Dle uložení ledvinného tělíška se nefrony dělí na superficiální, midkortikální a juxtamedulární (Suttie et al., 2018; Treuting et al., 2018). Superficiální a midkortikální nefrony se vyznačují krátkou Henleovou kličkou, která zasahuje do vnitřního proužku vnější zóny dřeně. Naproti tomu u juxtamedulárních nefronů jsou kličky dlouhé a zasahují hluboko do

vnitřní zóny dřeně (Eurell et Frappier, 2006; Suttie et al., 2018). Treuting et al. (2018) uvádí, že u hlodavců převažují nefrony s dlouhou kličkou, a to v poměru 3:1. Bachmann et Kriz (1998) a Maynard et Downes (2019) naopak uvádí převahu krátkých kliček v poměru 2:1.

Počet nefronů v ledvině je druhově specifický a u potkana dosahuje přibližně 30 000–35 000 (Eurell et Frappier, 2006; Treuting et al., 2018; Maynard et Downes, 2019). Existují však rozdíly v rámci jednotlivých kmenů potkanů a věku (Frazier et al., 2012).

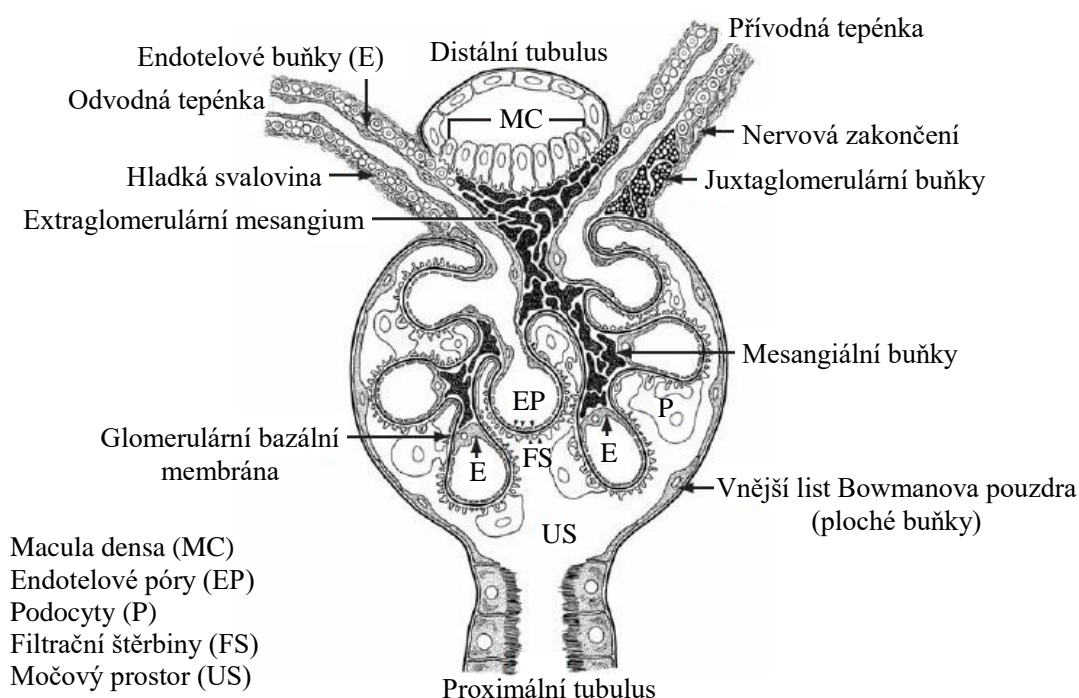


Obrázek 1.3: Popis nefronu (Upraveno dle Treuting et al., 2018).

### A. Ledvinné tělísko (*corpusculum renis*)

Ledvinné tělísko (Obrázek 1.4) je kulovitý útvar v kůře, který se skládá z klubička krevních kapilár (glomerulus) a zdvojeného ledvinného pouzdra (Bowmanovo pouzdro) (Samuelson, 2007). Cévním pólem (*polus vascularis*) do něho vstupuje přívodná tepénka (*vas afferens*) a vystupuje odvodná tepénka (*vas efferens*). Na opačné straně tělíška se nachází močový pól (*polus tubularis*), ze kterého vystupuje proximální stočený tubulus (Eurell et Frappier, 2006; Löw et al., 2016).

Velikost ledvinných tělíšek je druhově specifická a u potkanů vykazuje pohlavní dimorfismus (Eurell et Frappier, 2006; Treuting et al., 2018; Suttie et al., 2018). Průměrně měří 120  $\mu\text{m}$  a juxtamedulární dosahují oproti superficiálním větší velikosti (Kriz et Kaissling, 2013).



Obrázek 1.4: Ledvinné tělísko (Upraveno dle Eurell et Frappier, 2006).

V místě styku distálního stočeného tubulu s cévním pólem ledvinného tělíška vzniká juxtaglomerulární aparát (Obrázek 1.4). Skládá se z modifikovaných hladkosvalových buněk *tunica media* přívodné tepénky, tzv. juxtaglomerulárních buněk, shluku buněk *macula densa* distálního tubulu a extraglomerulárního mesangia (Eurell et Frappier, 2006; Samuelson, 2007).

Juxtaglomerulární buňky mají kulaté jádro a v cytoplazmě obsahují nepravidelně velká granula proteolytického enzymu reninu (Eurell et Frappier, 2006). Buňky *macula densa* jsou tvořeny cylindrickým epitelem, nahloučená jádra jsou uložena

---

v apikální části (Samuelson, 2007; Mescher, 2018). Bazální část buněk přiléhá k extraglomerulárnímu mesangiu, jehož funkce není přesně objasněna (Junqueira et al., 1997; Eurell et Frappier, 2006; Samuelson, 2007).

#### Glomerulus (*glomerulus corpusculi renis*)

Glomerulus se skládá ze sítě rozvětvených anastomozujících kapilár, které jsou vystlány tenkou vrstvou fenestrovaného endotelu bez překrytí diafragmou (Eurell et Frappier, 2006; Maynard et Downes, 2019). Bazální membrána kapilár je tvořena třemi vrstvami. Na endotel kapilár naléhá vnitřní *lamina rara interna*, střední vrstvu tvoří *lamina densa* a vnější *lamina rara externa* (Samuelson, 2007).

Mezi glomerulárními kapilárami se nachází mesangium, které pokrývá zhruba 30 % jejich povrchu a na cévním pólu přechází v extraglomerulární mesangium (Samuelson, 2007; Maynard et Downes, 2019). Mesangium je tvořeno mesangiálními buňkami uloženými v mesangiální matrix (Bachmann et Kriz, 1998; Lüllmann-Rauch, 2012). Mesangiální buňky jsou specializované kontraktilní buňky podobné pericytům, tvarově nepravidelné s mnoha protáhlými výběžky obsahujícími svazky mikrofilament (Eurell et Frappier, 2006; Samuelson, 2007). Produkují mesangiální matrix, zajišťují oporu kapilárních smyček, kontraktilní aktivitou regulují průtok krve glomerulem, vykazují fagocytární schopnost a předpokládá se i zapojení do monitorování hladiny glukózy v kapilární krvi pomocí výběžků zasahujících do lumen (Eurell et Frappier, 2006; Suttie et al., 2018; Maynard et Downes, 2019).

#### Pouzdro ledvinného tělíska (*capsula glomeruli*)

Pouzdro ledvinného tělíska (Bowmanovo pouzdro) obklopuje glomerulus a skládá se ze dvou listů epitelových buněk, které v sebe na cévním pólu přecházejí a vytvářejí mezi sebou močový prostor (Eurell et Frappier, 2006; Samuelson, 2007).

Vnitřní (viscerální) list přiléhá těsně ke glomerulu a je tvořen specializovanými plochými buňkami, tzv. podocyty (Samuelson, 2007). Ty formují primární výběžky vysílající menší sekundární výběžky (pedikly), které obklopují vnější povrch bazální membrány kapilár glomerulu (Mescher, 2018). Výběžky se navzájem spojují a tvoří filtrační štěrby překryté filtrační membránou (Suttie et al., 2018; Maynard et Downes, 2019).



---

Vnější (parietální) list se nachází na vnější ploše ledvinného tělíska a je tvořen nespecializovaným jednovrstevným plochým epitelem, u dospělých samců hlodavců se též vyskytují kubické buňky (Treuting et al., 2018).

## **B. Močový kanálek (*tubulus renis*)**

Močový kanálek sestává z proximálního tubulu, Henleovy kličky, distálního tubulu a spojovacího kanálku (Mescher, 2018).

### Proximální tubulus (*tubulus proximalis*)

Proximální tubulus vzniká na močovém pólu ledvinného tělíska, a to přechodem parietálního listu Bowmanova pouzdra (Samuelson, 2007). Dělí se na stočenou část (*pars convoluta*, PCT) a přímou část (*pars recta*, PST). Výrazně stočená část tvoří kortikální labyrint, poté se napřimuje do dřevných paprsků a přechází v tenké sestupné raménko Henleovy kličky (Eurell et Frappier, 2006). Dle histochemických a ultrastrukturálních odlišností buněk a také funkční kapacity lze proximální tubulus dělit do tří segmentů (P). Segment P1 obsahuje stočenou část, P2 zasahuje také do přímého úseku a má méně výrazný kartáčový lem a přímý úsek P3 probíhá uvnitř dřevných paprsků (Suttie et al., 2018; Treuting et al., 2018; Maynard et Downes, 2019). Jednotlivé segmenty vykazují u hlodavců pohlavní dimorfismus (Suttie et al., 2018; Treuting et al., 2018).

Epitel tubulu je tvořen jednou vrstvou kubických buněk s granulární cytoplazmou, vysokým počtem mitochondrií a kulatým jádrem ležícím ve střední až bazální části (Eurell et Frappier, 2006; Treuting et al., 2018). Apikální část má silně vyvinutý kartáčový lem tvořený mikroklky, který je PAS (*Periodic Acid Schiff*) a AP (*alkalická fosfatáza*) pozitivní (Eurell et Frappier, 2006; Suttie et al., 2018). Sousedící buňky jsou k sobě připojeny četnými interdigitacemi a těsnými spoji (Eurell et Frappier, 2006; Samuelson, 2007). Bazální povrch formuje četné záhyby plazmatické membrány (tzv. bazální labyrint), mezi kterými se nacházejí mitochondrie tvořící žíhání. Buňky obsahují četné apikální váčky, endozomy a lysozomy a v přímé části jsou hojně zastoupeny peroxisomy, které obsahují oxidační enzymy k metabolismu toxických látek (Eurell et Frappier, 2006). Buňky přímého úseku jsou nižší, vykazují menší množství organel a bazolaterálních výběžků (Samuelson, 2007).

U pohlavně dospělých samců potkanů obsahují buňky proximálního tubulu hyalinní kapky  $\alpha$ -2u-globulinu, který se může akumulovat v apikálních částech buněk.

---

Ve vyšším množství mohou být detekovány po expozici různých chemikálií a v souvislosti s onemocněním ledvin (Treuting et al., 2018).

#### Henleova klička (*ansa nephroni*)

Přestože je Henleova klička pouze funkční jednotkou nefronu, ve většině literatury je právě ona popisována jako součást močového kanálku nefronu. Henleova klička má tvar vlásenky a je dělena na tlustý a tenký segment (Balko et al., 2021). Strukturálně ji tvoří následující části: přímý proximální tubulus (tzv. tlusté sestupné raménko), intermediální tubulus (tzv. tenké sestupné a vzestupné raménko) a přímý distální tubulus (tzv. tlusté vzestupné raménko) (Feehally et al., 2018).

Intermediální tubulus (*tubulus intermedius*) je tedy z morfologického hlediska částí, která spojuje proximální a distální tubulus. Jedná se o tenký segment ve dřeni, který je tvořen sestupným (*crus descendens*) a vzestupným (*crus ascendens*) raménkem (Balko et al., 2021). Výstelka je tvořena jednovrstevným plochým epitelem s hladkým apikálním povrchem a kulatým jádrem prominujícím do lumen tubulu (Eurell et Frappier, 2006; Maynard et Downes, 2019).

Jak bylo uvedeno výše, dle typu nefronu zasahuje Henleova klička různě hluboko do dřene. U nefronů s krátkou kličkou dochází v různé hloubce vnější dřene k ohybu tenkého sestupného raménka, které přímo pokračuje tlustým vzestupným segmentem. Dlouhá klička má ohyb ve vnitřní dřeni a pokračuje tenkým vzestupným raménkem, které následně na hranici vnitřní a vnější zóny dřene přechází v tlusté vzestupné raménko (Eurell et Frappier, 2006).

#### Distální tubulus (*tubulus distalis*)

Distální tubulus je tvořen přímou částí (*pars recta*, DST), jež se dřeňovými paprsky navrácí do kůry ke svému mateřskému ledvinnému tělísku a po vstupu do kortikálního labyrintu přechází v část stočenou (*par convoluta*, DCT) (Samuelson, 2007). Od proximálního tubulu se liší kratší délkou, světlejší barvou, menším průměrem a absencí výrazného kartáčového lemu (Treuting et al., 2018; Maynard et Downes, 2019). Kubické buňky stočeného úseku jsou vyšší než u přímé části a apikální hranice buněk není zvlněná. Apikální povrch je tvořen krátkými mikroklyky, jádro se nachází v apikální části a bazolaterální část tvoří interdigitace, mezi kterými jsou vertikálně uspořádány mitochondrie. Ve stočeném úseku jsou také přítomny vmezeřené (interkalární) buňky (Eurell et Frappier, 2006).

---

#### Spojovací kanálek (*tubulus reuniens*)

Spojovací kanálek zajišťuje spojení distálního tubulu se sběracím kanálkem. V literatuře se však různí názory, zda se jedná o poslední část vlastního nefronu či již o součást intrarenálních močových cest (Mescher, 2018; Balko et al., 2021). Spojovací kanálek je vystlán epitelálními buňkami různého typu, výšky, tvaru a hustotou barvení, čímž vytváří nepravidelný vzhled (Eurell et Frappier, 2006). Jedná se o buňky spojovacího kanálku a občasné interkalární buňky (Lüllmann-Rauch, 2012).

#### **1.3.2.5 Intrarenální močové cesty**

Intrarenální močové cesty jsou tvořeny sběracími kanálky a papilárními vývody (Červený, 1998).

#### Sběrací kanálky (*tubulus colligens*)

Do sběracího kanálku se vyprazdňuje několik sousedních nefronů (Eurell et Frappier, 2006; Maynard et Downes, 2019). Kanálky jsou vystlány jednovrstevným kubickým epitelem, který se skládá zejména ze světlých hlavních buněk a ojedinělých tmavých, vyšších interkalárních buněk (Samuelson, 2007; Mescher, 2018). Dle ultrastrukturálních charakteristik a umístění specifických transportérů existuje několik subtypů interkalárních buněk, jejichž zastoupení směrem ke dřeni klesá (Eurell et Frappier, 2006).

#### Papilární vývody (*ductus papillares*)

Sběrací kanálky se spojují a formují papilární vývody směřující k apikální části papily, kde na jejím vrcholu tvoří perforovanou oblast *area cribrosa* (Eurell et Frappier, 2006). Papilární vývody jsou vystlány jednovrstevným cylindrickým epitelem s krátkými mikroprojekcemi (Eurell et Frappier, 2006; Samuelson, 2007).

#### **1.3.3 Cévní zásobení a inervace**

Krev je do ledviny přiváděna pomocí ledvinné tepny (*arteria renalis*), která odstupuje z břišní aorty. V ledvinné brance se dělí na tři až čtyři větve mezilalokových tepen (*aa. interlobares*), které obklopují ledvinnou pánvičku a probíhají do subkortikální oblasti. Tvoří obloukovité tepny (*aa. arcuatae*), které probíhají na rozhraní kůry a vnější dřene, kde dávají vznik mezilalůčkovým tepnám (*aa. interlobulares*) směřujícím kolmo k povrchu kůry (Suttie et al., 2018; Maynard et Downes, 2019). Z nich dále odstupují

---

přívodné tepénky (*arteriolae glomerulares afferentes*) tvořící kapiláry glomerulu a dále se spojující v odvodné tepénky (*arteriolae glomerulares efferentes*), které se brzy rozpadají a tvoří husté kapilární řečiště dřeně a kůry (Maynard et Downes, 2019). Odvodné tepénky superficiálních a midkortikálních nefronů se rozpadají na rozvětvenou fenestrovanou peritubulární kapilární síť, která obklopuje části močových kanálků v kůře a zásobuje kortikální labyrint a dřeňové paprsky. U juxtamedulárních nefronů sestupují odvodné tepénky do dřeně a tvoří dřeňový cévní systém *vasa recta* (Samuelson, 2007; Suttie et al., 2018; Maynard et Downes, 2019). Jeho sestupná část je tvořena souvislým endotelem a obklopuje Henleovu kličku. Při návratu do kůry je vzestupná venula *vasa recta* tvořena fenestrovaným endotelem (Samuelson, 2007).

Odkysličenou krev z kapilární sítě kůry odvádí mezilalůčkové žíly (*venae interlobulares*), z dřeně probíhá návrat do mezilalůčkových žil, či rovnou do obloukovitých žil (*vv. arcuatae*). Žíly probíhají paralelně s tepnami, postupně se slévají do ledvinné žíly (*v. renalis*) a ústí do zadní duté žíly (*v. cava caudalis*) (Suttie et al., 2018; Maynard et Downes, 2019).

Lymfatický cévní systém sleduje topografii vaskularizace ledvin (Russell et al., 2019). Mízní cévy se nacházejí pouze v kůře (König et Liebich, 2002; Suttie et al., 2018). U ledvin leží mízní uzliny *lymponodi renales* (König et Liebich, 2002).

Inervace ledvin probíhá vegetativně pomocí *plexus coeliacus*, který putuje k ledvinné tepně. Sympatická vlákna tvoří synapse v *ganglion coeliacum* a *ganglion mesentericum craniale* a v menších *ganglia aorticorenales* v *plexus renalis*. Parasympatická inervace je zajištěna prostřednictvím *nervus vagus* (König et Liebich, 2002).

#### **1.3.4 Funkce**

Ledviny jsou základním a nejdůležitějším exkrečním orgánem v těle (Jelínek et Koudela, 2003). Hlavní funkcí ledvin je vylučování metabolického odpadu a vody, dále regulace elektrolytů a acidobazické rovnováhy, regulace objemu extracelulární tekutiny a metabolická funkce (Maynard et Downes, 2019). Ledviny jsou též endokrinní žlázou produkující erythropoetin, kalcitriol, prostaglandiny a enzym renin, na jehož produkci a uvolňování se podílí juxtaglomerulární aparát (Jelínek et Koudela, 2003; Samuelson, 2007).

---

#### **1.3.4.1 Tvorba moči**

Močí se vylučuje podstatná část odpadních produktů metabolismu. Její nepřetržitou tvorbu zajišťují tři základní procesy: glomerulární filtrace, tubulární resorpce a tubulární sekrece (Jelínek et Koudela, 2003; Reece, 2011). Změny v rychlosti glomerulární filtrace a transportní procesy jednotlivých epitelů močových kanálků zajišťují regulaci objemu a složení tělesných tekutin (Eurell et Frappier, 2006).

##### **Glomerulární filtrace**

Ultrafiltrací krevní plazmy přes filtrační bariéru vzniká glomerulární filtrát (ultrafiltrát, primární moč). Filtrační bariéra se vyznačuje selektivitou dle velikosti a náboje molekul a je tvořena třemi vrstvami: endotelem kapilár, glomerulární bazální membránou a podocyty viscerálního listu Bowmanova pouzdra (Jelínek et Koudela, 2003; Eurell et Frappier, 2006; Reece, 2011). Makromolekuly zachycené filtrační bariérou jsou fagocytovány podocyty a mesangiálními buňkami (Eurell et Frappier, 2006; Samuelson, 2007). Vzniklý glomerulární filtrát vykazuje téměř shodné složení s krevní plazmou, ale obsahuje menší množství proteinů (Mescher, 2018). Objem glomerulárního filtrátu závisí na průtoku krve ledvinami, velikosti filtrační síly, hydrostatickém tlaku v Bowmanově pouzdře, velikosti zvířete, změnách onkotického tlaku plazmatických bílkovin a velikosti filtrační plochy glomerulárních vlásečnic (Jelínek et Koudela, 2003). Parietální list Bowmanova pouzdra filtrát efektivně zadržuje a hydrostatický tlak zajišťuje jeho odtok z močového prostoru do proximálního tubulu (Samuelson, 2007; Reece, 2011).

##### **Tubulární resorpce a sekrece**

Tubulární resorpce slouží k udržení homeostázy vstřebáváním ještě upotřebitelných látek a vyloučením nepotřebných látek jako odpadu (Colville et Bassert, 2016). V ledvinných kanálcích dochází k resorpci až 99 % glomerulárního filtrátu (Eurell et Frappier, 2006). Proces resorpce probíhá v jednotlivých úsecích kanálků s rozdílnou intenzitou a zhruba 65 % se odehrává v proximálním tubulu (Jelínek et Koudela, 2003; Colville et Bassert, 2016).

##### Proximální tubulus

Po vstupu glomerulárního filtrátu do proximálního tubulu dochází k jeho okamžité modifikaci na tubulární filtrát (Samuelson, 2007; Colville et Bassert, 2016). V tomto

---

úseku dochází k resorpci glukózy, téměř úplné resorpci aminokyselin (AMK), nízkomolekulárních proteinů a podstatné části sodíku ( $\text{Na}^+$ ), draslíku ( $\text{K}^+$ ), chloridu ( $\text{Cl}^-$ ), bikarbonátů ( $\text{HCO}_3^-$ ) a vody ( $\text{H}_2\text{O}$ ). Dále jsou zde v různé míře vstřebávány fosfáty ( $\text{PO}_4^{3-}$ ), vápník ( $\text{Ca}^{2+}$ ) a močovina ( $\text{CO}(\text{NH}_2)_2$ ) (Feehally et al., 2018).

V proximálním tubulu dochází také k sekreci kreatininu a některých cizorodých látek, například léčiv a toxických látek (Junqueira et al., 1997; Eurell et Frappier, 2006). Kromě tenkého úseku Henleovy kličky probíhá po celé délce nefronu sekrece vodíkových iontů ( $\text{H}^+$ ) (cca 85 % v proximálním tubulu), která je spojena s resorpcí  $\text{HCO}_3^-$  (Reece, 2011).

#### Henleova klička

V Henleově kličce probíhá další resorpce, a to přibližně 25 % solutů (zejména  $\text{NaCl}$ ) a 20 %  $\text{H}_2\text{O}$  (Maynard et Downes, 2019). Směrem k vnitřní části dřeně se zvyšuje osmolalita intersticiální tekutiny, která existuje v důsledku protiproudového mechanismu, jež je tvořen protiproudovým multiplikačním systémem (Henleova klička) a udržován protiproudovým výměnným systémem (*vasa recta*) (Reece, 2011). Tenké sestupné raménko je nepropustné pro soluty a vysoce propustné pro  $\text{H}_2\text{O}$ , která difunduje do hypertonického intersticia, čímž stoupá koncentrace látek v tubulární tekutině. Vzestupné raménko je naopak nepropustné pro  $\text{H}_2\text{O}$  a propustné pro soluty, které v tenkém segmentu difundují do intersticia ve směru koncentračního gradientu a v tlustém využívají aktivní transport (Samuelson, 2007; Reece, 2011; Balko et al, 2021). Paralelní *vasa recta* je po celé své délce propustná pro  $\text{H}_2\text{O}$  a soluty. Její sestupné raménko vylučuje  $\text{H}_2\text{O}$  a přijímá soluty, vzestupné naopak  $\text{H}_2\text{O}$  přijímá a soluty vylučuje (Samuelson, 2007).

K vysoké koncentraci rozpuštěných látek v intersticiu dřeně též přispívá  $\text{CO}(\text{NH}_2)_2$ , a to recirkulací mezi sběracími kanálky ve dření a Henleovou kličkou (Reece, 2011).

#### Distální stočený tubulus, spojovací kanálek a sběrací kanálky

Distální stočený tubulus, spojovací kanálek a sběrací kanálky slouží k vytvoření konečného objemu moči, koncentraci elektrolytů a pH (Jelínek et Koudela, 2003; Lüllmann-Rauch, 2012). Množství vyloučeného objemu je regulováno pomocí antidiuretického hormonu (ADH), pod jehož vlivem se epitel stává propustným pro  $\text{H}_2\text{O}$ . Dále se na něm podílí aldosteron působící na hlavní buňky, čímž podporuje

---

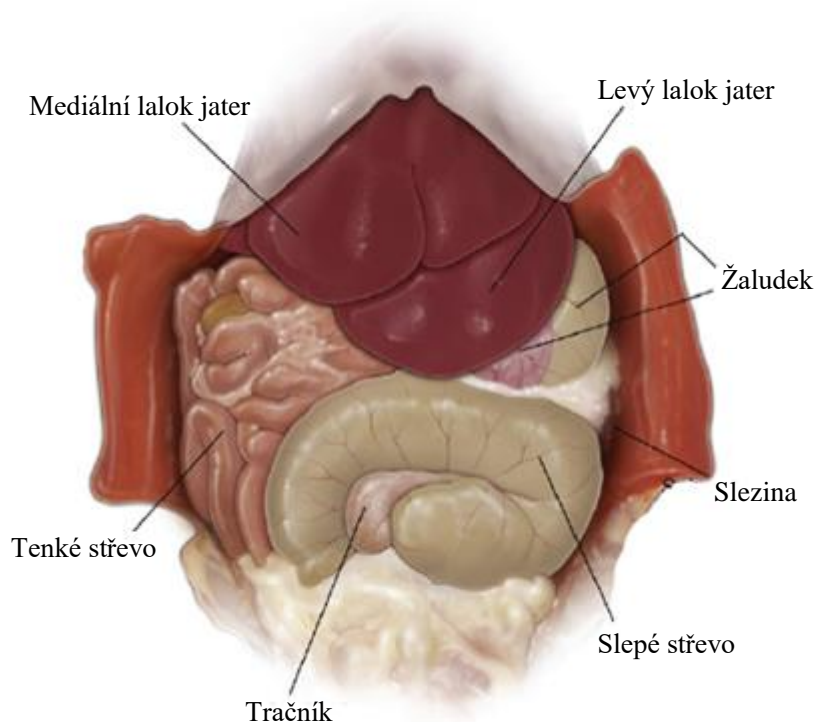
sekreci  $K^+$  za současné resorpce  $Na^+$  následované pasivním transportem  $H_2O$  (Samuelson, 2007; Colville et Bassert, 2016). Pro udržování acidobazické rovnováhy jsou významné interkalární buňky, které dle svého typu secernují do filtrátu  $H^+$  či  $HCO_3^-$  (Samuelson, 2007; Mescher, 2018).

## 1.4 Játra

### 1.4.1 Anatomické uspořádání

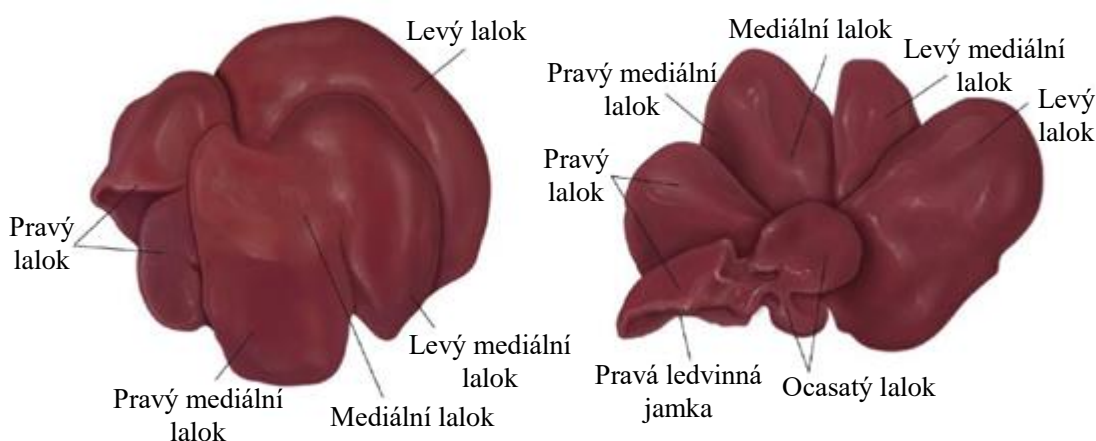
Játra (*hepar*) jsou největší žlázou v těle (Marvan et al., 1998). Jedná se o velký laločnatý orgán s hladkým povrchem, měkkou konzistencí a tmavě červenou barvou (Treuting et al., 2018; Maynard et Downes, 2019). Hmotnostně zauímají 2–3 (5) % tělesné hmotnosti potkana (4–5 g) (Suckow et al., 2019; Treuting et al., 2018).

Játra (Obrázek 1.5) jsou uložena v intrathorakální části dutiny břišní (Treuting et al., 2018). Jejich upevnění je zajištěno pomocí vazů a velkých cév (Marvan et al., 1998). Rozlišuje se na nich konvexní brániční plocha (*facies diaphragmatica*) a konkávní útrobní plocha (*facies visceralis*), ke které přiléhá žaludek, pravá ledvina a nadledvina (Maynard et Downes, 2019). Pravá ledvina formuje na pravém laloku jater otisk *impressio renalis* (König et Liebich, 2002). Přibližně uprostřed útrobní plochy se nachází jaterní brána (*porta hepatis*), kterou do jater vstupuje jaterní tepna, portální žíla a vystupují žlučovody (Marvan et al., 1998; Maynard et Downes, 2019).



Obrázek 1.5: Anatomické uložení jater (Upraveno dle Treuting et al., 2018).

Játra se dělí (Obrázek 1.6) v závislosti na literatuře na čtyři základní laloky – pravý (*lobus hepatis dexter*), mediální, levý (*lobus hepatis sinister*) a ocasatý (*lobus caudatus*) (Stan, 2018; Treuting et al., 2018; Suckow et al., 2019). Pravý lalok je lalokovým zářezem téměř celý rozdělen na pravý kraniální (anterior) a pravý kaudální (posterior) lalok. Mediální lalok leží ventrálně, je největší a je částečně rozčleněn na větší pravý mediální a menší levý mediální. Levý lalok je jednotný a jeho část je kryta levým mediálním lalokem. Ocasatý lalok je rozdělen na dva segmenty (anterior, posterior) ve tvaru ucha. Jiné literární zdroje dělí játra na levý laterální a mediální lalok (*lobus sinister laterale et mediale*), pravý laterální a mediální lalok (*lobus dexter laterale et mediale*), ocasatý (*lobus caudatus*) (členěný na ocasatý a bradavkovitý výběžek) a čtyřhranný (*lobus quadratus*) (Knotek et al., 1999; Suckow et al., 2019). Žlučový měchýř není u potkana vyvinut (Treuting et al., 2018; Stan, 2018; Maynard et al., 2019; Suckow et al., 2019). Mezilalúčkové žlučovody jednotlivých laloků se spojují ve společný žlučovod vedoucí žluč nepřetržitě do sestupné části dvanáctníku zhruba 25 mm od pylorického svěrače (Jelínek et al., 2003; Suckow et al., 2019).



Obrázek 1.6: Makroskopická stavba jater (Upraveno dle Treuting et al., 2018).

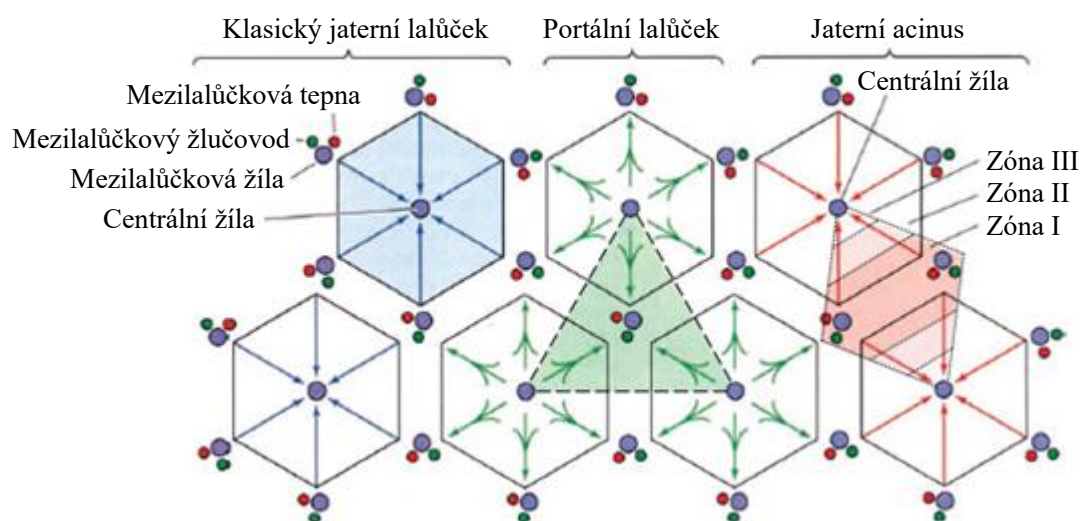
#### 1.4.2 Histologická stavba

Játra jsou kryta viscerálním listem pobřišnice překrývajícím tenké vazivové pouzdro (Marvan et al., 1998). To zasahuje do laloků, kde rozděluje parenchym na jednotlivé jaterní lalůčky a poskytuje oporu pro cévní, žlučový a lymfatický systém (Eurell et al., 2006; Samuelson, 2007). Jaterní buňky (*hepatocyty*) a sinusoidy obklopuje jemná síť retikulárních vláken (Junqueira et al., 1997; Eurell et al., 2006).

Jaterní parenchym lze dle morfologické stavby a funkce dělit na tři základní jednotky (Obrázek 1.7): klasický jaterní lalůček (anatomická jednotka), jaterní acinus



(funkční jednotka) a portální lalůček (funkční jednotka) (Eurell et Frappier, 2006; Samuelson 2007).



Obrázek 1.7: Histologické členění jaterního parenchymu (Upraveno dle Mescher, 2018).

#### Klasický jaterní lalůček

Klasický jaterní lalůček (*lobulus venae centralis*) má tvar zaobleného šestiúhelníkového hranolu, který má ve svém středu centrální žílu (*vena centralis*) (Marvan et al., 1998; Samuelson, 2007). Ta je obklopena malým množstvím kolagenních vláken a je proděravěna vyústěním sinusoid (Lüllmann-Rauch, 2012). Klasický jaterní lalůček je tvořen z plochých a mnohonásobně spojených trámčů hepatocytů, krevních sinusoid a žlučových kapilár (Marvan et al., 1998). V místě styku tří jaterních lalůček vznikají portobiliární prostory, ve kterých probíhá mezilalůčková tepna, mezilalůčková žíla a mezilalůčkový žlučovod (tzv. portální triáda) (Samuelson, 2007). Tyto struktury jsou doplněny o lymfatické cévy a autonomní nervy (Brown et al., 2016; Treuting et al., 2018; Balko et al., 2021).

Hepatocyty jsou funkční buňkou polyedrického tvaru o průměru 20–30  $\mu\text{m}$  (Maynard et Downes, 2019). Oproti myši jsou u potkana velikostně uniformnější (Barthold et al., 2016). Životnost hepatocytů je cca 150 dní, poté dojde k apoptóze a nahrazení dělením ostatních hepatocytů (Maynard et Downes, 2019). Většina hepatocytů obsahuje jedno velké a světlé jádro s jedním či více tmavými jádérky. Výjimkou není přítomnost dvou jader, která mohou být polyploidní (Treuting et al., 2018; Maynard et Downes, 2019). Zrnitá cytoplazma je eozinofilní a obsahuje mnoho buněčných organel (Samuelson, 2007; Maynard et Downes, 2019). Na hepatocytech je popisován žlučový a krevní pól (Jelínek et Koudela, 2003). Žlučový pól se nachází

---

v místě vychlípení apikálního povrchu hepatocytů ve žlučové kanálky, do kterých je secernována žluč (Mescher, 2018). Jsou ohraničeny pouze cytoplazmatickou membránou hepatocytů, které jsou k sobě těsně spojeny komplexy, aby bylo zamezeno průniku žluče do krve (Lüllmann-Rauch, 2012; Maynard et Downes, 2019). Vnitřní povrch žlučových kanálků je tvořen malým množstvím mikroklyků (Junqueira et al., 1997). Žlučové kanálky tvoří síť procházející každým trámcem jaterních buněk a kontraktlní vlákna zajišťují transport žluče k periférii lalůčku (Lüllmann-Rauch, 2012). Na periférii vstupuje žluč přes Heringovy kanálky do větších mezilalůčkových žlučovodů, které jsou vystlány kubickými cholangiocyty (Mescher, 2018; Maynard et Downes, 2019). Krevní pól je v oblasti bazolaterální membrány hepatocytů, jež formuje četné mikroklyky směřující do šterbinovitého perisinusoidového prostoru (tzv. Disseho prostoru) mezi hepatocyty a endotelem sinusoidy (Treuting et al., 2018; Maynard et Downes, 2019). Zde se vyskytují hvězdčicovité buňky mezenchymového původu, tzv. Itovy buňky, které mají charakter myofibroblastů. V cytoplazmě ukládají tukové kapénky a vitamín A, podílejí se na produkci kolagenu a jsou zdrojem regulačních cytokinů ovlivňujících Kupfferovy buňky (Brown et al., 2016; Mescher, 2018; Treuting et al., 2018).

Trámce spojených hepatocytů jsou oddělené jaterními sinusoidami, které se větví, anastomozují a tvoří prostory s nepravidelným lumen o přibližném průměru 10–15  $\mu\text{m}$  (Eurell et Frappier, 2006; Mescher, 2018; Maynard et Downes, 2019). Jejich stěna je tvořena endotelem s fenestracemi bez překrytí diafragmou, čímž dochází k výměně živin a makromolekul mezi plazmou a hepatocyty (Treuting et al., 2018; Maynard et Downes, 2019). Bazální lamina endotelových buněk není přítomna (Brown et al., 2016; Maynard et Downes, 2019). Na luminálním povrchu se mezi endotelovými buňkami nacházejí specifické makrofágy nepravidelného tvaru, tzv. Kupfferovy buňky, které svými dlouhými cytoplazmatickými výběžky částečně zasahují do lumen sinusoid (Mescher, 2018; Treuting et al., 2018). Kupfferovy buňky zaujímají zhruba 15 % ze všech jaterních buněk a představují hlavní filtr cizích částic (Treuting et al., 2018).

### Portální lalůček

Portální lalůček (*lobulus portalis*) má tvar trojúhelníku, jehož střed je tvořen portální triádou a vrcholy centrálními žilami sousedících jaterních lalůček (Junqueira et al., 1997; Samuelson, 2007).

---

### Jaterní acinus

Jaterní (portální) acinus (*acinus hepaticus*) má tvar vybroušeného diamantu formovaného částmi dvou klasických jaterních lalůček, jehož vrcholy tvoří dvě sousední centrální žíly a blízké portální triády (Eurell et Frappier, 2006; Samuelson, 2007). Středem jsou terminální úseky distribučních cév obkružující periferii klasického lalůčku a žlučovod (Junqueira et al., 1997).

Dle zásobení krví a kyslíkem jsou rozlišovány tři zóny (Samuelson, 2007). Periportální zóna I leží ve středu acinu a je nejlépe zásobena kyslíkem a živinami, ale také je nejvíce vystavena toxickým látkám. Dále je popisována intermediární zóna II a perivenózní zóna III, která se rozprostírá u středu klasického lalůčku a je tedy nejhůře zásobena kyslíkem a živinami (Lüllmann-Rauch, 2012).

### **1.4.3 Cévní zásobení a inervace**

V játrech je vytvořen dvojitý krevní oběh – funkční (portální žíla) a nutritivní (jaterní tepna) (Trojan, 2003). Portální žíla (*vena portae*) přivádí krev se vstřebanými látkami ze střev, žaludku, sleziny a slinivky břišní a zajišťuje přibližně 70 % krevního zásobení, jaterní tepna (*arteria hepatica*) rozvádí do jater bohatě okysličenou krev (Marvan et al., 1998; Suttie et al., 2018). Po vstupu do jaterní brány se obě cévy mnohonásobně větví a v portobiliárním prostoru se rozpadají na mezilalůčkové žíly (vv. *interlobulares*) a mezilalůčkové tepny (*aa. interlobulares*), z nichž část zásobuje struktury těchto prostorů (Junqueira et al., 1997). Mezilalůčkové cévy dále vysílají distribuční větve (*aa. a vv. circumlobulares*), které obkružují periferii jaterních lalůček a vedou do jaterních sinusoid, kde se mísí krev z obou oběhů (Lüllmann-Rauch, 2012). Sinusoidy se paprskovitě sbíhají k centrální žíle (*v. centralis*), která se při bázi jaterního lalůčku vlévá do podlalůčkové žíly (vv. *sublobularis*). Postupně dochází ke slévání podlalůčkových žil v jaterní žíly (vv. *hepaticae*) ústící do zadní duté žíly (*vena cava caudalis*) (Junqueira et al., 1997; Samuelson 2007).

V Disseho prostoru je tvořena lymfa, která proudí k periferii lalůček do mezilalůčkového vaziva, kde vstupuje do lymfatických kapilár sledujících složky portální triády a postupuje do větších lymfatických cév (Eurell et Frappier, 2006). Ty vystupují jaterní bránou a odtékají do lymfatických uzlin (*lymponodi hepatici*) v její blízkosti (König et Liebich, 2002; Eurell et Frappier, 2006).

Inervace jater probíhá vegetativně. Sympatická vlákna pocházejí z *ganglion coeliacum*, parasympatická z *truncus vagalis ventralis* (König et Liebich, 2002).

---

#### 1.4.4 Funkce

Játra mají mnoho významných funkcí. Uplatňují se při obranné a detoxikační funkci, tvorbě žluči, metabolické a syntetické funkci, jako rezervoár některých látek a termoregulaci (Jelínek et Koudela, 2003; Eurell et Frappier, 2006). Endokrinní funkce jater spočívá v produkci trombopoetinu a angiotenzinogenu (Balko et al., 2021). Ve fetálním období se též uplatňují při krvetvorbě (Jelínek et Koudela, 2003). Játra se také vyznačují svou neobyčejnou regenerační schopností, která je zajištěna mitotickým dělením hepatocytů (Junqueira et al., 1997).

Obrannou funkci zajišťují Kupfferovy buňky, které vykazují vysokou fagocytární aktivitu a jsou významným filtrem pro cizorodé částice, bakterie i odumřelé krevní buňky (Lüllmann-Rauch, 2012; Treuting, 2018). Játra slouží k detoxikaci látek vznikajících bakteriální činností v trávicím traktu a exogenních cizích látek (xenobiotik) (Jelínek et Koudela, 2003). Biotransformace probíhá ve dvou fázích: ve fázi I dochází k redukci, oxidaci a hydrolýze a ve fázi II ke konjugaci (Lieberman et Peet, 2017). Konjugovaná látka se dále vylučuje žlučí či močí (Jelínek et Koudela, 2003). Na procesech biotransformace se podílí enzymy lokalizované především v hladkém endoplazmatickém retikulu (Junqueira et al., 1997).

Sekrece žluči hepatocyty je nezbytná pro trávení a absorpci tuků a exkreci některých látek (např. cholesterol, bilirubin, toxiny) (Trojan, 2003). Dále se podílí na neutralizaci kyselého prostředí, zvyšují aktivitu pankreatické lipázy, umožňuje resorpci vitamínů rozpustných v tucích a zvyšuje motorickou aktivitu střeva (Jelínek et Koudela, 2003). Je složena ze žlučových kyselin, fosfolipidů, cholesterolu, žlučových barviv (bilirubin, biliverdin), elektrolytů ( $\text{Na}^+$ ,  $\text{K}^+$ ,  $\text{Ca}^{2+}$ ,  $\text{Mg}^{2+}$ ,  $\text{Cl}^-$ ,  $\text{HCO}_3^-$ ) a vody (Junqueira et al., 1997; Balko et al., 2021). Žlučové kyseliny jsou v tenkém střevě vstřebávány zpět do krve a transportovány do jater (tzv. enterohepatální oběh), kde se opět stávají součástí žluče (Jelínek et Koudela, 2003).

Játra jsou ústředním orgánem látkového a energetického metabolismu. Dochází v nich k metabolismu sacharidů, lipidů a bílkovin a významně zasahují do metabolismu vody a minerálních látek (Jelínek et Koudela, 2003). Hrají hlavní roli v udržování homeostázy glukózy (Colville et Bassert, 2016; Balko et al., 2021). V játrech dochází k přeměně fruktózy a galaktózy na glukózu, syntéze glykogenu z glukózy, glykogenolýze a glukoneogenezi. Je v nich zajištěna oxidace a tvorba mastných kyselin, tvorba triacylglycerolů, fosfolipidů a cholesterolu. Jsou jediným místem vzniku ketolátek, které slouží jako energie pro periferní tkáň (Jelínek et

---

Koudela, 2003; Colville et Bassert, 2016). Játra jsou hlavním místem deaminace aminokyselin končící tvorbou močoviny, která je transportována do ledvin a následně vyloučena (Junqueira et al., 1997). V játrech dochází k syntéze plazmatických bílkovin, které jsou plynule uvolňovány do krve, a také faktorů významných pro hemokoagulaci (Junqueira et al., 1997; Trojan, 2003). Játra slouží jako rezervoár některých látek, například glykogenu, vitamínů rozpustných v tucích (zejména vitamín A), vitamínu B<sub>12</sub> a železa (Fe<sup>2+</sup>) navázaného na feritin (Jelínek et Koudela, 2003; Trojan, 2003). Též v nich mohou být ukládány toxické prvky (např. olovo, kadmium, rtuť) (Jelínek et Koudela, 2003). Vysoká metabolická aktivita jater produkuje velké množství tepla, a tím významně zasahuje do termoregulačních procesů (Trojan, 2003).

---

## **2 Cíle práce**

Cílem praktické části diplomové práce bylo ověřit hypotézu, která předpokládala negativní dopad desetitýdenní orální expozice BPS (50 µg/kg živé hmotnosti/den) na ledviny a játra samic laboratorních potkanů. Ta byla zkoumána ve více rovinách, byly hodnoceny hmotnostní parametry, morfologické změny ledvin a jater, morfometrické parametry ledvinných tělísek a rovněž byla vyhodnocena biochemická analýza vybraných parametrů.

---

### **3 Materiál a metody**

Následující pasáž o rozsahu 4 stran je zatím z elektronické verze vypuštěna z důvodu budoucí publikace těchto dat v odborném časopise.

---

## **4 Výsledky a diskuse**

Následující pasáž o rozsahu 12 stran je zatím z elektronické verze vypuštěna z důvodu budoucí publikace těchto dat v odborném časopise.



---

## **Závěr**

Následující pasáž o rozsahu 1 strany je zatím z elektronické verze vypuštěna z důvodu budoucí publikace těchto dat v odborném časopise.

---

## Seznam použité literatury

Al-Jebori, J. G. A., Al-Badri, A. M. S., Jassim, B. A. (2014). Study the Anatomical and Histomorphological Description of the Kidney in Adult White Rabbits Female „New Zealand Strain“. *World Journal of Pharmacy and Pharmaceutical Science*, 3(6):40–51.

Amacher, D. E., Schomaker, S. J., Boldt, S. E., Mirsky, M. (2006). The Relationship Among Microsomal Enzyme Induction, Liver Weight, and Histological Change in Cynomolgus Monkey Toxicology Studies. *Food and Chemical Toxicology*, 44(4):528–537.

Azevedo, L. F., Hornos Carneiro, M. F., Dechandt, C. R. P., Cassoli, J. S., Alberici, L. C., Barbosa, F. (2020). Global Liver Proteomic Analysis of Wistar Rats Chronically Exposed to Low-Levels of Bisphenol A and S. *Environmental Research*, 182:109080.

Azevedo, L. F., Porto Dechandt, C. R., Cristina de Souza Rocha, C., Hornos Carneiro, M. F., Alberici, L. C., Barbosa, F. (2019). Long-Term Exposure to Bisphenol A or S Promotes Glucose Intolerance and Changes Hepatic Mitochondrial Metabolism in Male Wistar rats. *Food and Chemical Toxicology*, 132:110694.

Bachmann, S., Kriz, W. (1998). Histology, Cytology, Ultrastructure Nephron and Collecting Duct Structure in the Kidney, Rat. In: Jones T. C., Hard G. C., Mohr U. (Eds.) *Urinary system*. 2nd ed. Springer. Berlin. pp. 3–36. ISBN 9783642803376.

Balko, J., Tonar, Z., Varga, I. (2021). *Memorix histologie*. 2. vydání. Triton. Praha. ISBN 9788075538741.

Barthold, S. W., Griffey, S. M., Percy, D. H. (2016). *Pathology of the Laboratory Rodents and Rabbits*. 4th ed. Wiley Blackwell. ISBN 9781118824245.

Bendlová, B. (2013). Endokrinní disruptory – neviditelná hrozba – editorial. *Vnitřní Lékařství*, 59(5):334–336.

Berl, T., Schrier, R. W. (2002). Disorders of Water Metabolism. In: Schrier, R. W. (Ed.) *Renal and Electrolyte Disorders*. 6th ed. Lippincott Williams and Wilkins. Philadelphia. pp. 1–63. ISBN 9780781737494.

Brown, D. L., Staska, L. M., Pike, J. T. (2016). Liver, Exocrine Pancreas, and Salivary Glands. In: Parker, G. A., Picut, C. A.: *Atlas of Histology of the Juvenile Rat*. Academic Press, pp. 171–201. ISBN 9780128026823.

- 
- Burcham, P. C. (2014). Target-Organ Toxicity: Liver and Kidney. In: Burcham, P. C. (Ed.) *An Introduction to Toxicology*. Springer, London. pp. 151–187. ISBN 9781447155539.
- Colville, T., Bassert, J. M. (2016). *Clinical Anatomy and Physiology for Veterinary Technicians*. 3rd ed. Elsevier. ISBN 9780323227933.
- Červený, Č. (1998) *Veterinární anatomie: Splanchnologia*. Veterinární a farmaceutická univerzita Brno. ISBN 8085114313.
- Desmawati, D., Sulastri, D. (2019). Phytoestrogens and Their Health Effect. *Open Access Macedonian Journal of Medical Sciences*, 7(3):495–499.
- Dominiczak, M. H., Beastall, G., Wallace A. M. (2014). Biosynthesis of Cholesterol and Steroids. In: Beynes, J. W., Dominiczak, M. H. (Eds.) *Medical Biochemistry*. 4th ed. Saunders. ISBN 9781455745814.
- Eladak, S., Grisin, T., Moison, D., Guerquin, M. J., N'Tumba-Byn, T., Pozzi-Gaudin, S., Benachi, A., Livera, G., Rouiller-Fabre, V., Habert, R. (2015). A New Chapter in the Bisphenol A Story: Bisphenol S and Bisphenol F are Not Safe Alternatives to This Compound. *Fertility and Sterility*, 103(1):11–21.
- Eurell, J. A., Frappier, B. L. (2006). *Dellmann's Textbook of Veterinary Histology*. 6th ed. Blackwell Publishing. Iowa. ISBN 9780781741484.
- Feehally, J., Floege, J., Tonelli, M., Johnson, R. (2018). *Comprehensive Clinical Nephrology*. 6th ed. Elsevier. ISBN 9780323479097.
- Frazier, K. S., Seely, J. C., Hard, G. C., Betton, G., Burnett, R., Nakatsuji, S., Nishikawa, A., Durchfeld-Meye, B., Bube, A. (2012). Proliferative and Nonproliferative Lesions of the Rat and Mouse Urinary System. *Toxicologic Pathology*, 40(4S):14S–86S.
- Greaves, P. (2012). *Histopathology of Preclinical Toxicity Studies*. 4th ed. Academic Press. ISBN 9780444538567.
- Hosten, A. O. (1990). BUN and Creatinine. In: Walker, H. K., Hall, W. D., Hurst, J. W. (Eds.) *Clinical Methods: the History, Physical, and Laboratory Examinations*. 3rd ed. Butterworths. Boston. pp. 874–878.
- Hrubá, D. (2009). Endokrinní disruptory. *Hygiena: časopis pro ochranu a podporu zdraví*, 54(1):23–26.

- 
- Huang, W., Zhao, C., Zhong, H., Zhang, S., Xia, Y., Cai, Z. (2019). Bisphenol S Induced Epigenetic and Transcriptional Changes in Human Breast Cancer Cell Line MCF-7. *Environmental Pollution*, 246:697–703.
- Chiang, J. Y. L. (2014). Liver Physiology: Metabolism and Detoxification. In: McManus, L. M., Mitchell R. N. (Eds.), *Pathophysiology of Human Diseases*. Academic Press. pp. 1770–1782. ISBN 9780123864574.
- Ilić, S., Stojiljković, N., Sokolović, D., Jovanović, I., Stojanović, N. (2020). Morphometric Analysis of Structural Renal Alterations and Beneficial Effects of Aminoguanidine in Acute Kidney Injury Induced by Cisplatin in Rats. *Canadian Journal of Physiology and Pharmacology*. 98(2):117–123.
- Jelínek, P., Koudela, K. (2003). *Fyziologie hospodářských zvířat*. 1. vydání. Mendelova zemědělská a lesnická univerzita. Brno. ISBN 8071576441.
- Jin, H., Xie, J., Mao, L., Zhao, M., Bai, X., Wen, J., Shen, T., Wu, P. (2020). Bisphenol Analogue Concentrations in Human Breast Milk and Their Associations with Postnatal Infant Growth. *Environmental pollution*, 259(1):113779.
- Junqueira, L. C. U., Carneiro, J., Kelley, D. H. (1997). *Základy histologie*. 7. vydání. H&H. Jinočany. ISBN 8085787377.
- Kabir, E. R., Rahman, M. S., Rahman, I. (2015). A Review on Endocrine Disruptors and Their Possible Impacts on Human Health. *Environmental Toxicology and Pharmacology*, 40(1):241–258.
- Kaur, G. (2019). Hepatic Toxicity Biomarkers. In: Gupta, R. C. (Ed.) *Biomarkers in Toxicology*. Academic Press. pp. 251–266. ISBN 9780128146552.
- Knotek, Z., Míšek, I., Červený, Č., Rajtová, V. (1999): Chov a využití pokusných zvířat, II. díl. 1. vydání. Veterinární a farmaceutická univerzita Brno. ISBN 8085114690.
- König, H. E., Liebich, H. G. (2002): *Anatomie domácích savců* 2. H&H. ISBN 9788088700579.
- Kraft, W., Dürr, U. M. (2001). *Klinická laboratorna diagnostika vo veterinárnej medicíne*. H&H. Bratislava. ISBN 8088700515.
- Kriz, W., Kaissling, B. (2013). Structural Organization of the Mammalian Kidney. In: Alpern R. J., Moe O. W., Caplan M. (Eds.) *Seldin and Giebisch's The Kidney*. 5th ed. Academic Press. pp. 595–691. ISBN 9780123814623.
-

- 
- Labudová, K. (2021). *Dopad různé alimentární expozice bisfenolu na játra potkanů*. České Budějovice. Bakalářská práce. Jihočeská univerzita v Českých Budějovicích, Zemědělská fakulta.
- Lash, L. H. (1994). Role of Renal Metabolism in Risk to Toxic Chemicals. *Environmental Health Perspectives*, 102(11):75–79.
- Lehmler, H.-J., Liu, B., Gadogbe, M., Bao, W. (2018). Exposure to Bisphenol A, Bisphenol F, and Bisphenol S in U.S. Adults and Children: The National Health and Nutrition Examination Survey 2013–2014. *American Chemical Society Omega*, 3(6):6523–6532.
- Liao, C., Kannan, K. (2013). Concentrations and Profiles of Bisphenol A and Other Bisphenol Analogues in Foodstuffs from the United States and Their Implications for Human Exposure. *Journal of Agricultural and Food Chemistry*, 61(19):4655–4662.
- Liao, C., Kannan, K. (2014). A Survey of Bisphenol A and Other Bisphenol Analogues in Foodstuffs from Nine Cities in China. *Food Additives and Contaminants: Part A*, 31(2):319–329.
- Liao, C., Liu, F., Guo, Y., Moon, H.-B., Nakata, H., Wu, Q., Kannan, K. (2012b). Occurrence of Eight Bisphenol Analogues in Indoor Dust from the United States and Several Asian Countries: Implications for Human Exposure. *Environmental Science and Technology*, 46(16):9138–9145.
- Liao, C., Liu, F., Kannan, K. (2012a). Bisphenol S, A New Bisphenol Analogue, in Paper Products and Currency Bills and Its Association with Bisphenol A Residues. *Environmental Science and Technology*, 46(12):6515–6522.
- Lieberman, M., Peet, A. (2017). *Marks' Basic Medical Biochemistry: A Clinical Approach*. 5th ed. Lippincott Williams and Wilkins. ISBN 9781496324818.
- Liu, J., Li, J., Wu, Y., Zhao, Y., Luo, F., Li, S., Yang, L., Moez, E. K., Dinu, I., Martin, J. W. (2017). Bisphenol A Metabolites and Bisphenol S in Paired Maternal and Cord Serum. *Environmental Science and Technology*, 51(4):2456–2463.
- Lőw, P., Molnár K., Kriska G. (2016). Dissection of the Rat (*Rattus norvegicus*). In: Lőw, P., Molnár K., Kriska G. *Atlas of Animal Anatomy and Histology*. 1st ed. Springer. pp. 325–399. ISBN 9783319251707.
- Lüllmann-Rauch R. (2012). *Histologie*. Grada. Praha. ISBN 9788024737294.

- 
- Luster, M. I., Simeonova, P. P., Gallucci, R. M., Matheson, J. M., Yucesoy, B. (2000). Immunotoxicology: Role of Inflammation in Chemical-Induced Hepatotoxicity. *International Journal of Immunopharmacology*, 22(12):1143–1147.
- Mandrah, K., Jain, V., Shukla, S., Ansari, J. A., Jagdale, P., Ayanur, A., Srivastava, V., Roy, S. K. (2022). A Study on Bisphenol S Induced Nephrotoxicity and Assessment of Altered Downstream Kidney Metabolites Using Gas Chromatography-Mass Spectrometry Based Metabolomics. *Environmental Toxicology and Pharmacology*, 93:103883.
- Mao, L., Fang, S., Zhao, M., Liu, W., Jin, H. (2021). Effects of Bisphenol A and Bisphenol S Exposure at Low Doses on the Metabolome of Adolescent Male Sprague-Dawley Rats. *Chemical research in toxicology*, 34(6):1578–1587.
- Mao, W., Mao, L., Zhao, N., Zhang, Y., Zhao, M., Jin, H. (2022). Disposition of Bisphenol S Metabolites in Sprague-Dawley Rats. *Science of the Total Environment*. 811:152288.
- Marvan, F., Hampl, A., Hložánková, E., Kresan, J., Massanyi, L., Vernerová, E. (1998). *Morfologie hospodářských zvířat*. 2. vydání. Česká zemědělská univerzita v Praze a Mendelova zemědělská a lesnická univerzita v Brně. ISBN 8020902732.
- Maynard, R. L., Downes, N. (2019). *Anatomy and Histology of the Laboratory Rat in Toxicology and Biomedical Research*. 1st ed. Academic Press. London. ISBN 9780128118375.
- Meng, Z., Wang, D., Liu, W., Li, R., Yan, S., Jia, M., Zhang, L., Zhou, Z., Zhu, W. (2019). Perinatal Exposure to Bisphenol S (BPS) Promotes Obesity Development by Interfering with Lipid and Glucose Metabolism in Male Mouse Offspring. *Environmental Research*, 173:189–198.
- Meng, Z., Wang, D., Yan, S., Li, R., Yan, J., Teng, M., Zhou, Z., Zhu, W. (2018). Effects of Perinatal Exposure to BPA and Its Alternatives (BPS, BPF and BPAF) on Hepatic Lipid and Glucose Homeostasis in Female Mice Adolescent Offspring. *Chemosphere*, 212:297–306.
- Mescher, A. L. (2018). *Junqueirovy základy histologie*. Praha: Galén. ISBN 9788074923241.
- Michael, B., Yano, B., Sellers, R. S., Perry, R., Morton, D., Roome, N., Johnson, J. K., Schafer, K., Pitsch, S. (2007). Evaluation of Organ Weights For Rodent and Non-

---

Rodent Toxicity Studies: A Review of Regulatory Guidelines and a Survey of Current Practices. *Toxicologic pathology*, 35(5):742–750.

Molina-Molina, J.-M., Amaya, E., Grimaldi, M., Sáenz, J.-M., Real, M., Fernández, M. F., Balaguer, P., Olea, N. (2013). In Vitro Study on the Agonistic and Antagonistic Activities of Bisphenol-S and Other Bisphenol-A Congeners and Derivatives via Nuclear Receptors. *Toxicology and Applied Pharmacology*, 272(1):127–136.

Mornagui, B., Rezg, R., Repond, C., Pellerin, L. (2022). Bisphenol S Favors Hepatic Steatosis Development Via an Upregulation of Liver MCT1 Expression and an Impairment Of The Mitochondrial Respiratory System. *Journal of Cellular Physiology*, 237(7):3057–3068.

Oliviero, F., Marmugi, A., Viguié, C., Gayrard, V., Picard-Hagen, N., Mselli-Lakhal, L. (2022). Are BPA Substitutes as Obesogenic as BPA? *International Journal of Molecular Sciences*, 23(8):4238.

Omicinski, C. J., Vanden Heuvel, J. P., Perdew, G. H., Peters, J. M. (2011). Xenobiotic Metabolism, Disposition, and Regulation by Receptors: from Biochemical Phenomenon to Predictors of Major Toxicities. *Toxicological Sciences*, 120(1):49–75.

Pal, S., Sarkar, K., Nath, P. P., Mondal, M., Khatun, A., Paul, G. (2017). Bisphenol S Impairs Blood Functions and Induces Cardiovascular Risks in Rats. *Toxicology reports*, 4:560–565.

Peillex, C., Kerever, A., Lachhab, A., Pelletier, M. (2021). Bisphenol A, Bisphenol S and Their Glucuronidated Metabolites Modulate Glycolysis and Functional Responses of Human Neutrophils. *Environmental research*, 196:110336.

Petterino, C., Argentino-Storino, A. (2006). Clinical Chemistry and Haematology Historical Data in Control Sprague-Dawley Rats from Pre-Clinical Toxicity Studies. *Experimental and Toxicologic Pathology*, 57(3):213–219.

Pivnenko, K., Pedersen, G. A., Eriksson, E., Astrup, T. F. (2015). Bisphenol A and Its Structural Analogues in Household Waste Paper. *Waste Management*, 44:39–47.

Puelles, V. G., Hoy, W. E., Hughson, M. D., Diouf, B., Douglas-Denton, R. N., Bertram, J. F. (2011). Glomerular Number and Size Variability and Risk for Kidney Disease. *Current Opinion in Nephrology and Hypertension*, 20:7–15.

Rancière, F., Botton, J., Slama, R., Lacroix, M. Z., Debrauwer, L., Charles, M. A., Roussel, R., Balkau, B., Magliano, D. J., D.E.S.I.R. Study Group (2019). Exposure to

---

Bisphenol A and Bisphenol S and Incident Type 2 Diabetes: A Case-Cohort Study in the French Cohort D.E.S.I.R. *Environmental Health Perspectives*, 127(10):107013.

Reece, W. (2011). *Fyziologie a funkční anatomie domácích zvířat*. 2. vydání. Grada Publishing. Praha. ISBN 9788024732824.

Russell, P. S., Hong, J., Windsor, J. A., Itkin, M., Phillips, A. (2019). Renal Lymphatics: Anatomy, Physiology, and Clinical Implications. *Frontiers in Physiology*, 10:251.

Samuelson, D. A. (2007). *Textbook of Veterinary Histology*. 1st ed. Saunders Elsevier. St. Louis. ISBN 0721681743.

Sellers, R. S., Morton, D., Michael, B., Roome, N., Johnson, J. K., Yano, B. L., Perry, R., Schafer, K. (2007). Society of Toxicologic Pathology Position Paper: Organ Weight Recommendations for Toxicology Studies. *Toxicologic pathology*, 35(5):751–755.

Sharma, P., Mandal, M. B., Katiyar, R., Singh, S. P., Birla, H. (2021). A Comparative Study of Effects of 28-Day Exposure of Bisphenol A and Bisphenol S on Body Weight Changes, Organ Histology, and Relative Organ Weight. *International Journal of Applied and Basic Medical Research*, 11(4):214–220.

Shi, Q., Hong, H., Senior, J., Tong, W. (2010). Biomarkers for Drug-Induced Liver Injury. *Expert Review of Gastroenterology and Hepatology*, 4(2):225–234.

Simoneau, C., Valzacchi, S., Morkunas, V., Van den Eede, L. (2011). Comparison of Migration from Polyethersulphone and Polycarbonate Baby Bottles. *Food Additives and Contaminants*, 28(12):1763-1768.

Skledar, D. G., Schmidt, J., Fic, A., Klopčič, I., Trontelj, J., Dolenc, M. S., Finel, M., Mašič, L. P. (2016). Influence of Metabolism on Endocrine Activities of Bisphenol S. *Chemosphere*, 157:152–159.

Song, Y., Xie, P., Cai, Z. (2018). Metabolism of Bisphenol S in Mice After Oral Administration. *Rapid Communications Mass Spectrometry*, 32(6):495–502.

Sonker, A. K., Bhatia, M., Karsauliya, K., Singh, S. P. (2021). Investigating the Glucuronidation and Sulfation Pathways Contribution and Disposition Kinetics of Bisphenol S and Its Metabolites Using LC-MS/MS-based Nonenzymatic Hydrolysis Method. *Chemosphere*, 273:129624.



- 
- Stan, F. G. (2018). Comparative Study of the Liver Anatomy in the Rat, Rabbit, Guinea Pig and Chinchilla. *Bulletin of University of Agricultural Sciences and Veterinary Medicine Cluj-Napoca. Veterinary Medicine*, 75(1):33–40.
- Stojiljković, N., Stoilkovic, M., Mihailovic, D., Randjelovic, P., Ilić, S., Gocmanac-Ignjatovic, M., Velikovic, M. (2012). Beneficial Effects of Calcium Oral Coadministration in Gentamicin-Induced Nephrotoxicity in Rats. *Renal Failure*, 34(5):622–627.
- Suckow, M. A., Hankenson F. C., Wilson R. P., Foley P.L. (2019). *The Laboratory Rat*. 3rd ed. Elsevier. London. ISBN 9780128143384.
- Sutherland, M. R., Vojisavljevic, D., Black, M. J. (2020). A Practical Guide to the Stereological Assessment of Glomerular Number, Size, and Cellular Composition. *The Anatomical Record*, 303(10):2679–2692.
- Suttie, A. W., Leininger, J. R., Bradley, A. E. (2018.) *Boorman's Pathology of the Rat*. 2nd ed. Academic Press. ISBN 9780123914484.
- Tothova, C., Nagy, O., Kovac, G. (2016). Serum Proteins and Their Diagnostic Utility in Veterinary Medicine: A Review. *Veterinárni Medicína*. 61(9):475–496.
- Treuting, P. M., Dintzis, S. M., Montine, K. S. (2018). *Comparative Anatomy and Histology: A Mouse, Rat, and Human Atlas*. 2nd ed. Academic Press. London. ISBN 9780128029008.
- Trojan, S. (2003). *Lékařská fyziologie*. 4. přepracované a doplněné vydání. Grada Publishing. Praha. ISBN 8024705125.
- Ullah, H., Jahan, S., Ain, Q. U., Shaheen, G., Ahsan, N. (2016). Effect of Bisphenol S Exposure on Male Reproductive System of Rats: A Histological and Biochemical Study. *Chemosphere*, 152:383–391.
- Vrzáňová, M., Heresová, J. (2003). Phytoestrogeny. *Interní medicína pro praxi*, 5(9): 448–451.
- Waidyanatha, S., Black, S. R., Snyder, R. W., Yueh, Y. L., Sutherland, V., Patel, P. R., Watson, S. L., Fennell, T. R. (2018). Disposition and Metabolism of the Bisphenol Analogue, Bisphenol S, in Harlan Sprague Dawley Rats and B6C3F1/N Mice and in vitro in Hepatocytes from Rats, Mice, and Humans. *Toxicology and Applied Pharmacology*, 351:32–45.

---

Wan, Y., Xia, W., Yang, S., Pan, X., He, Z., Kannan, K. (2018). Spatial Distribution of Bisphenol S in Surface Water and Human Serum from Yangtze River Watershed, China: Implications for Exposure Through Drinking Water. *Chemosphere*, 199:595–602.

Wang, M., Guckland, A., Murfitt, R., Ebeling, M., Sprenger, D., Foudoulakis, M., Koutsaftis A. (2019). Relationship Between Magnitude of Body Weight Effects And Exposure Duration in Mammalian Toxicology Studies and Implications for Ecotoxicological Risk Assessment. *Environmental Sciences Europe*, 31:38.

Whalan, J. E. (2015). *A Toxicologist's Guide to Clinical Pathology in Animals*. 1st ed. Springer. ISBN 9783319158532.

Wu, L. H., Zhang, X. M., Wang, F., Gao, C. J., Chen, D., Palumbo, J. R., Guo, Y., Zeng, E. Y. (2018). Occurrence of Bisphenol S in the Environment and Implications for Human Exposure: A Short Review. *The Science of the Total Environment*, 615:87–98.

Xue, Y., Daniels, L. B., Maisel, A. S., Iqbal, N. (2014). Cardiac Biomarkers. *Reference Module in Biomedical Sciences*. Elsevier. ISBN 9780128012383.

Yan, Z., Liu, Y., Yan, K., Wu, S., Han, Z., Guo, R., Chen, M., Yang, Q., Zhang, S., Chen, J. (2017). Bisphenol Analogues in Surface Water and Sediment from the Shallow Chinese Freshwater Lakes: Occurrence, Distribution, Source Apportionment, and Ecological and Human Health Risk. *Chemosphere*, 184:318–328.

Zhang, Z., Lin, L., Gai, Y., Hong, Y., Li, L., Weng, L. (2018). Subchronic Bisphenol S Exposure Affects Liver Function in Mice Involving Oxidative Damage. *Regulatory Toxicology and Pharmacology*, 92:138–144.

---

## **Seznam obrázků**

Obrázek 1.1: Anatomické uložení ledvin (Upraveno dle Treuting et al., 2018).....	11
Obrázek 1.2: Makroskopická stavba unipapilární ledviny (Upraveno dle Treuting et al., 2018). .....	12
Obrázek 1.3: Popis nefronu (Upraveno dle Treuting et al., 2018).....	14
Obrázek 1.4: Ledvinné tělísko (Upraveno dle Eurell et Frappier, 2006).....	15
Obrázek 1.5: Anatomické uložení jater (Upraveno dle Treuting et al., 2018).....	23
Obrázek 1.6: Makroskopická stavba jater (Upraveno dle Treuting et al., 2018).....	24
Obrázek 1.7: Histologické členění jaterního parenchymu (Upraveno dle Mescher, 2018). .....	25

## **Seznam tabulek**

## **Seznam grafů**

---

## Seznam použitých zkratek

ADH	Antidiuretický hormon
ALT	Alaninaminotransferáza
AMK	Aminokyseliny
AP	Alkalická fosfatáza
BP	Bisfenol
BPA	Bisfenol A
BPS	Bisfenol S
BPS-G	Bisfenol S glukuronid
BPS-S	Bisfenol S sulfát
Ca <sup>2+</sup>	Vápník
CB	Celková bílkovina
Cl <sup>-</sup>	Chlorid
CO(NH <sub>2</sub> ) <sub>2</sub>	Močovina
DCT	Distální stočený tubulus
DDT	Dichlorodifenyltrichlorethan
DEHP	Di (2-ethylhexyl) ftalát
DES	Diethylstilbestrol
DST	Distální přímý tubulus
ECD	Endokrinní disruptory
Fe <sup>2+</sup>	Železo
GFR	Rychlost glomerulární filtrace
H <sup>+</sup>	Vodík
H <sub>2</sub> O	Voda
HCO <sub>3</sub> <sup>-</sup>	Bikarbonát
HDL	Lipoproteiny o vysoké hustotě
HE	Hematoxylin-eosin
CHOL	Cholesterol
K <sup>+</sup>	Draslík
MOČ	Močovina
Na <sup>+</sup>	Sodík
NaCl	Chlorid sodný
P	Segment proximálního tubulu

---

PAS	Periodic Acid Schiff
PBB	Polybromované bifenyly
PCB	Polychlorované bifenyly
PCT	Proximální stočený tubulus
PO <sub>4</sub> <sup>3-</sup>	Fosfáty
PST	Proximální přímý tubulus
ROS	Reaktivní forma kyslíkových radikálů
TAG	Triacylglyceroly