Vyšší odborná škola, střední škola, jazyková škola s právem státní jazykové zkoušky, základní škola a mateřská škola MILLS, s. r. o.

Čelákovice

ABSOLVENTSKÁ PRÁCE

Praha 2023 **Miroslava Hodásová**

Vyšší odborná škola, střední škola, jazyková škola s právem státní jazykové zkoušky, základní škola a mateřská škola MILLS, s. r. o.

Čelákovice

Moderní metody hojení ran

Vedoucí práce: Mgr. Markéta Platilová

Vypracovala: Miroslava Hodásová

Praha 2023

Čestné prohlášení

Prohlašuji, že jsem absolventskou práci vypracovala samostatně a všechny použité písemné i jiné informační zdroje jsem řádně ocitovala. Jsem si vědoma, že doslovné kopírování cizích textů v rozsahu větším, než je krátká doslovná citace, je hrubým porušením autorských práv ve smyslu zákona 121/2000 Sb., je v přímém rozporu s interním předpisem školy a je důvodem pro nepřipuštění absolventské práce k obhajobě.

V Praze dne 11. 11. 2023

Miroslava Hodásová

Poděkování

Na tomto místě bych ráda poděkovala Mgr. Markétě Platilové za vstřícnost, trpělivost, cenné připomínky a odborné vedení při psaní mé absolventské práce. Děkuji také vrchní sestře Mgr. Lucii Kubové za povolení ke sběru dat pro zpracování kazuistiky. Poděkování patří také staničním sestrám Mileně Tvrdé a Andree Slabyhoudkové, které se se mnou podělily o své zkušenosti a poskytly mi podklady pro zdárné dokončení mé absolventské práce.

Obsah

Úvod 8

1 Cíle absolventské práce 9

1.1 Hlavní cíl 9

1.2 Dílčí cíl 9

2 Teoretická část 10

2.1 Definice a vznik rány 10

2.2 Fáze hojení ran 13

2.2.1 Hojení akutní rány 13

2.2.2 Hojení chronické rány 14

2.2.3 Faktory ovlivňující hojení 14

2.3 Hodnocení ran 16

2.3.1 Kontinuum hojení ran 17

2.4 Metody hojení ran 19

2.4.1 Vlhké hojení ran 19

2.4.2 Druhy terapeutického krytí 20

2.4.3 Debridement 24

2.4.4 Podtlaková terapie 29

3 Praktická část 33

3.1 Příjem k hospitalizaci 33

3.2 Důvod hospitalizace 33

3.3 Anamnéza 34

3.3.1 Osobní anamnéza 34

3.3.2 Epidemiologická anamnéza 35

3.3.3 Rodinná anamnéza 35

3.3.4 Pracovní anamnéza 35

3.3.5 Farmakologická anamnéza 35

3.3.6 Ošetřovatelská anamnéza 36

3.4 Průběh léčby 38

3.5 Výživa 46

3.6 Polohování 48

3.7 Komplikace během léčby 48

3.7.1 Prognóza 49

3.8 Úloha všeobecné sestry při ošetřování pacienta s V. A. C. systémem 49

4 Diskuse 52

Závěr 54

Resumé 56

Zusammenfassung 57

Literatura a použité zdroje 58

Přílohy 65

Seznam obrázků 66

Seznam tabulek 66

Seznam zkratek 67

Úvod

Nehojící se rány jsou výzvou současné doby. V nadcházejících letech se očekává nárůst stárnoucí populace a s touto prognózou se dá predikovat vyšší počet pacientů, přijímaných k hospitalizaci z důvodu komplikací v souvislosti s nehojícími se ranami. V naší populaci jsou nejrizikovější skupinou lidé seniorského věku, kteří jsou náchylnější k onemocněním a sekundárně je provází tvorba chronických ran.

S přibývajícím věkem se redukuje buněčná aktivita a zpomalují se buněčné funkce, což je příčinou delšího a méně kvalitního hojení ran u nemocných vyššího věku. Do této rizikové skupiny patří pacienti onkologičtí, imobilní, obézní, s dlouhodobou poruchou imunity, se špatnou průchodností cév, pacienti s revmatologickými problémy a pacienti s diabetes mellitus. Řada z nich končí s chronickými zdravotními problémy, špatnou hojivostí či amputací končetiny. S nehojícími ranami se však nesetkáváme jen u geriatrických pacientů, ale jsou problémem, který se týká pacientů jakéhokoliv věku.

Absolventská práce je zaměřena na současné trendy moderních metod hojení ran. Teoretická část práce se věnuje porušení integrity kůže, fázím hojení ran a v současnosti dostupným a využívaným moderním metodám léčby ran. Teoretická část je provázána s částí praktickou, která formou kazuistiky představuje průběh léčby dlouhodobě hospitalizované pacientky s chronickou ránou.

1 Cíle absolventské práce

1.1 Hlavní cíl

Cílem práce je zhodnotit současné používané a dostupné moderní metody hojení ran v porovnání s metodami využívanými dříve.

1.2 Dílčí cíl

Dílčím cílem je zjistit, jaká je situace v dostupnosti moderních technologií hojení ran na různých odděleních Fakultní nemocnice v Motole.

2 Teoretická část

2.1 Definice a vznik rány

Kůže (cutis) pokrývá povrch celého těla a tvoří ji vrstvy, kterými jsou pokožka, škára a podkožní vazivo. Pokožka neobsahuje žádné kapiláry a vyživovaná je z větší části škárou, která obsahuje bohatou zásobu cév. Buňky škáry obsahují histamin, heparin, makrofágy a lymfocyty, které organismus chrání a zároveň umožňují reparační procesy a hojení ran. V podkožním vazivu se nacházejí receptory tlaku, tahu a vibrace (Brabcová, 2021).

Ránu (vulnus) lze definovat jako jakékoli porušení integrity kůže. V literatuře je možné nalézt vícero definic rány, kdy například Janíková a Zeleníková (2013, s. 64) definují ránu „*jako porušení kožní integrity v důsledku fyzikálního, nejčastěji mechanického působení.*“ Brabcová (2021, s. 16) ve své publikaci uvádí, že rána „*je ztráta či porušení kožního krytu v důsledku fyzikálního, mechanického nebo termického poškození, popř. v důsledku patofyziologických poruch. Dále se jedná o jakékoli poškození anatomických či fyziologických funkcí tkáně*“ a v publikaci od Streitové, Zoubkové a kol. (2015, s. 130) je obsažena definice rány jako „*porušená integrita kožního povrchu tvořící bariéru mezi zevním a vnitřním prostředím.*“

Rány vznikají z různých příčin a dle jejich průběhu a délky hojení se dělí na rány akutní a chronické.

Rána hojící se bez komplikací v rozsahu 4 až 6 týdnů se klasifikuje jako akutní rána. Během hojení rány může dojít ke komplikacím, například ranné infekci, kdy se poté označuje jako komplikovaná akutní rána. Špatně se hojící akutní rána, která již vykazuje známky narušeného procesu reparace, se označuje jako nehojící se rána (Stryja, 2016).

Akutní ranou je chirurgická rána, která vzniká na zdravé kůži z důvodu operace, nebo dekorativního výkonu s cílem estetické úpravy jejího vzhledu. Akutní ranou je také traumatická rána způsobená úrazem, například řezná, sečná, bodná, tržná nebo zhmožděná. Pro ránu vzhledu tržné a zhmožděné rány se někdy používá název

vulnus lacero-contusum, jelikož se často jedná o kombinaci zranění a není možné ránu vždy jednoznačně identifikovat jako tržnou či zhmožděnou (Hlinková a kol., 2019).

Chronickou ránu lze zjednodušeně definovat jako ránu, která se hojí neobvykle pomalu. Na základě shody odborných pracovníků výboru České společnosti pro léčbu rány je chronická rána definována jako „*sekundárně se hojící rána, která i přes adekvátní terapii nevykazuje po dobu 6-9 týdnů tendenci k hojení*“ (Stryja, 2016, s. 27).

Autoři Gottrup, Apelqvist a Price (2010) v minulosti zastávali názor, že časový úsek není vhodným parametrem pro definování chronicity nebo nehojení rány, jelikož hojení může být zpožděno kvůli jiným faktorům, jako je zanedbání léčby ze strany pacienta, chybná diagnóza nebo nevhodná léčebná strategie a péče. Udávali, že je nutné vzít v úvahu také míru infekce, bolestivost a další faktory, které hojení ovlivňují. Navíc je třeba přihlédnout k tomu, že většina nehojících se ran se vyskytuje u starších jedinců s komorbiditami. Tyto názory byly následně publikovány v časopise EWMA po jejím XX. výročním kongresu konaném v Ženevě v roce 2010 (Hlinková a kol., 2019). Na kongresu také EWMA doporučila nahradit označení chronická rána termínem nehojící se rána, jelikož znaky narušeného hojení mohou mít i komplikované akutní rány, jejichž léčba je velmi podobná léčbě chronických ran (Stryja, 2016).

Chronická rána vzniká z akutní rány z důvodu infekce, mikrotraumatizací kůže nebo jako důsledek přidružených onemocnění. Specifickou chronickou ranou je dekubitus neboli proleženina. Dekubitus vzniká z důsledku tlaku nebo střižné síly na tkáně, nejčastěji na místech, kde se nacházejí kostní výčnělky. Poškození tkáně postupuje opačným směrem, tedy z hloubky tkáně směrem na povrch kůže (Stryja, 2016). „*Dekubitus je lokalizovaná oblast buněčného poškození způsobená poruchou mikrocirkulace a z ní vyplývající hypoxie*“ (Pokorná a kol., 2023, s. 5). Dekubitus I. a II. stupně je snadno zaměnitelný s inkontinenční dermatitidou, která vyžaduje při léčbě na rozdíl od dekubitů udržovat kůži v suchém prostředí (Hovorková, 2017).

Chronickými ranami jsou nejčastěji:

- bércové vředy jako jeden z projevů chronické žilní nedostatečnosti,
- arteriální kožní vředy při pokročilé ICHDK,
- dekubity,

- neuropatické vředy z důsledku onemocnění diabetes mellitus,
- kožní vředy v terénu lymfedému,
- vředy při autoimunitních onemocněních,
- rány vzniklé rozpadem maligních nádorů,
- popáleniny II a III. stupně a
- sekundárně se hojící pooperační a posttraumatické rány (Stryja, 2016).

2.2 Fáze hojení ran

Pro úspěšné zhojení každé rány je třeba správně vyhodnotit, v jaké fázi hojení se rána nachází. Pro správné rozpoznání fáze hojení je třeba znát proces hojení a faktory, které ho mohou ovlivnit. Při každém porušení kůže začne fyziologický proces obnovy tkáně, který má tři fáze, které na sebe navazují a vzájemně se prolínají (Brabcová, 2021).

Fáze inflamační je první fází, kdy se organismus snaží o obranou reakci a pokouší se vyčistit škodlivé složky z rány. Tato fáze trvá přibližně tři dny. Dochází k fagocytóze, způsobené migrací zánětlivých buněk, kterými jsou leukocyty, histiocyty a fibroblasty. Rána se vyznačuje zánětem, otokem, zarudnutím a bolestivostí. V místě rány může vzniknout nekróza nebo fibrinový povlak, které je třeba šetrně odstranit, jelikož tvoří mechanickou a funkční překážku pro uzavírání rány (Brabcová, 2021).

Následuje fáze proliferační (granulační), kdy se začínají vytvářet nové cévy, obnovuje se zásobení kyslíkem a živinami a do rány se dostávají fibroblasty. Pokud vznikne lososově červený, lesklý povrch, je to důkazem správného hojení. Rána se uzavírá mezi šestým až desátým dnem, kdy dozrávají kolagenní vlákna a ránu vyplňuje granulační tkáň (Brabcová, 2021).

Konečnou fází hojení rány je fáze remodelační, kdy povrch rány epitelizuje a začíná se vyvíjet jizva. V této fázi dochází kromě samotné epitelizace také současně ke granulaci, jelikož se prolíná s druhou fází hojení. Při nadměrném růstu granulační tkáně může být epitelizace zpomalena, nebo dokonce potlačena. K úplnému zhojení a dozrání jizvy dochází přibližně za dvanáct až osmnáct měsíců (Brabcová, 2021).

2.2.1 Hojení akutní rány

Akutní rány prochází fyziologickým procesem hojení ve výše popsaných třech fázích, kdy se při povrchním poškození kůže rána hojí bez trvalých následků a při hlubším poškození dochází ke zhojení rány jizvou. Výsledný vzhled jizvy ovlivňuje tvorba a ukládání kolagenu během procesu hojení. Pokud jsou okraje rány správně přiblíženy a dojde k nekomplikovanému hojení, probíhá inflamační a granulační fáze nepozorovaně (Brabcová, 2021).

2.2.2 Hojení chronické rány

Chronická rána vykazuje znaky narušení fyziologického hojení a oproti primárně hojící se akutní ráně se hojí sekundárně. Průběh hojení je odlišný od standardního procesu hojení a trvá různě dlouhou dobu dle rozsahu poškozené tkáně. Již v první inflamační fázi je třeba provést debridement, tedy zajistit odloučení odumřelých tkání z rány a podpořit samočistící proces. Tímto se vytvoří podmínky pro následnou granulaci. Výsledkem by mělo být dosaženo překrytí granulační tkáně epitelem (Brabcová, 2021).

Hojení chronické rány je složitý proces a během hojení je většinou na ráně přítomna lokální infekce nebo bakteriální kolonizace (Stryja, 2016). Krenželok (2022) v článku pro časopis Medical Tribune uvádí citaci MUDr. Jany Pecové (2021), která na sympoziu společnosti Hartmann-Rico, při přednášce ohledně léčby chronických ran, konstatovala: *„Neklaďme si však vysoké cíle – ne všechny rány se podaří zhojit čili terapie může mít v mnoha případech charakter plnohodnotné paliativní péče“*.

2.2.3 Faktory ovlivňující hojení

Pro pochopení patofyziologie hojení ran a pro volbu správné lokální i celkové léčby ran je důležité znát faktory, které hojení ran ovlivňují. Tyto faktory lze rozdělit na vnitřní a zevní. Mezi vnitřní faktory se řadí stav výživy, tkáňová hypoxie, poruchy imunity a věk pacienta (Stryja, 2016).

U pacientů s chronickou ranou se lze často setkat s poruchami výživy. Malnutrice, tedy nedostatečný nebo nevyvážený příjem potravy výrazně ovlivňuje regenerační schopnost organismu. Komplikace hojení se projevují jak u obézních, tak i u kachektických pacientů. Důležitost je také přikládána vitaminům a stopovým prvkům, které výrazně ovlivňují hojení rány. Negativní vliv na hojení má také tkáňová hypoxie, kdy pro proces hojení je prokrvení tkání velmi důležité. Tkáňová hypoxie může být způsobena například onemocněním srdce a plic, anémií nebo onemocněním cév (Stryja, 2016).

Snadněji rozpoznatelnými a odstranitelnými faktory jsou faktory zevní. Mezi zevní faktory se řadí infekce, dlouhodobě užívané léky, nekróza tkáně a fyzikálně-chemické vlivy (Stryja, 2016).

Ranná infekce je běžnou příčinou zpomaleného hojení u každé rány, která se kontaminuje bakteriemi. Nejčastějšími bakteriemi bývají například Staphylococcus aureus, Streptococcus pyogenes nebo Escherichia coli. Rány mohou být infikované primárně již při prvotním poranění kůže, nebo může k infekci dojít sekundárně až v průběhu ošetřování a léčby rány (Stryja, 2016). V případě, že dojde k rozvoji infekce ve zdravotnickém zařízení, je tato infekce označována jako infekce spojená se zdravotní péčí, dříve označovaná jako nemocniční nákaza nebo nozokomiální nákaza (Kachlová a Plevová, 2022). „*Pro infikovanou ránu je typická porucha hojení s rozpadem granulační tkáně s tvorbou nekrotických povlaků na spodině rány.*“ Infekce se projevuje prodlouženým hojením rány, abscesem, píštělí nebo může dojít až k životu ohrožující sepsi (Stryja, 2016, s. 54 a 55).

Narušení hojení rány může být také způsobeno antiseptiky, antibiotiky, prostředky použitými při debridementu rány anebo použitím nevhodného krytí rány. Komplikace při hojení rány vznikají také při mnoha onemocněních, mezi které patří například diabetes mellitus, zhoubné nádory, autoimunitní onemocnění nebo imobilita pacienta (Stryja, 2016).

2.3 Hodnocení ran

Česká společnost pro léčbu rány, spolupracující s EWMA, vydává pro léčbu chronické rány odborné standardy, jejichž účelem je docílit sjednoceného postupu v péči o nemocné s chronickými defekty (ČSLR, nedatováno).

Dle ustanovení § 4 odst. 1 písm. g) vyhlášky č. 55/2011 Sb., o činnostech zdravotnických pracovníků a jiných odborných pracovníků, přísluší kompetence hodnotit a ošetřovat chronické rány všeobecné sestře. Ošetřování ran je zastřešováno garantem péče o rány, kterým je sestra specialistka. Pokud na pracovišti sestra specialistka na hojení ran není přítomna, úkoly zajišťují sestry s dostatečnými znalostmi pro ošetření ran (Kudlová, 2021).

Vedle komplexního vyšetření pacienta, které zahrnuje stanovení podrobné anamnézy zahrnující souběžná onemocnění, stav jeho výživy, hydrataci, psychický stav a jeho sociální zázemí, je důležité zjistit veškeré informace o ráně pro správné nastavení její léčby (FN Motol, 2021). Tyto informace se hodnotí a zaznamenávají v dokumentaci, kterou je vhodné vést v digitální podobě s pořízením snímků, a to jak před samotným ošetřováním rány, tak dále i v celém průběhu léčby (Brabcová, 2021).

U rány se hodnotí její lokalizace, rozsah a stáří, stav okrajů a okolí rány a výskyt infekce. Zjišťuje se, zda je v ráně přítomna exsudace, včetně její konzistence, zda je serózní, hemoragická, nebo je zhnisaná a zda je či není přítomný zápach rány (Brabcová, 2021).

Od ostatních ran je třeba odlišit dekubity. Úroveň úbytku tkáně se do dokumentace zapisuje dle jejich stupně závažnosti pomocí mezinárodního NPUAP/EPUAP systému. *„K hodnocení dekubitů se užívá tzv. „staging systém“, který klasifikuje dekubity dle anatomické hloubky poškození“* (Pokorná a kol., 2023, s. 7).

- I. stupeň: Neblednoucí erytém.
- II. stupeň: Částečná ztráta kožního krytu.
- III. stupeň: Úplná ztráta kožního krytu.
- IV. stupeň: Úplná ztráta kůže a podkoží.

- Neklasifikovatelný, kdy není známa hloubka defektu a spodinu rány pokrývá nekrotická tkáň.
- Suspektní hluboké postižení tkání, kdy není známa hloubka defektu, integrita kůže není narušena, má tmavočernou nebo fialovou barvu a může být přítomen krvavý puchýř (Hlinková a kol., 2019).

2.3.1 Kontinuum hojení ran

K rozpoznání vzhledu spodiny rány slouží pomůcka nazvaná Kontinuum hojení ran, kterou v roce 2002 pro ošetřující sestry publikovali Gray, White a Cooper jako tzv. The Wound healing continuum, zkráceně WHC. Tato jednoduchá pomůcka je v současnosti stále využívána a je také obsahem metodického pokynu Fakultní nemocnice v Motole (dále jen FN Motol). Pomůcka obsahuje škálu barev od černé, žluté, červené a růžové, s mezistupni mezi těmito barvami. Pokud se během léčby prvotní výběr barvy spodiny rány mění směrem k růžové, považuje se probíhající léčba za úspěšnou (proLékaře.cz, 2015).

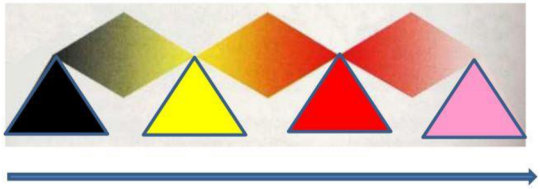

Obr. 1: Kontinuum hojení rány – WHC

Zdroj: Kudlová, 2021.

Obrázek znázorňuje škálu barev průběhu hojení ran.

Černá rána je charakteristická výskytem nekrotické tkáně na spodině rány, pod kterou bývá žlutá spodina, granulační tkáň, nebo měkké podkožní tkáně (FN Motol, 2021).

Nekróza je nejtěžší stupeň regresivních změn. Jedná se o nevratný stav, při kterém dochází k odumření buněk a tkání živého organismu. Nekrózu kůže lze vidět u dekubitů, kdy nekróza postupně postihuje podkoží a svalovinu. Druhotně změněná nekróza se nazývá gangréna, nebo také sněť, která může být suchá, vlhká nebo plynatá (Mačák a Mačáková, 2022).

Suchá gangréna se vyznačuje tuhou a suchou kůží tmavé až černé barvy bez přítomnosti hnilobných bakterií. Postihuje především dolní končetiny, nejčastěji současně s onemocněním diabetes mellitus. Vlhká gangréna se vyznačuje nasládlým hnilobným zápachem z důvodu pomnožení hnilobných bakterií v napadené tkáni, které produkují sirovodík. Plynatá gangréna je způsobena anaerobními bakteriemi, které nevyžadují k životu kyslík, a objevuje se většinou u hlubokých ran. V odumřelé tkáni se tvoří dutinky vyplněné plynem (Mačák a Mačáková, 2022). Plynatá gangréna je vzácná, ale je také značně nebezpečná, a pokud není léčena, může být pro pacienta do 48 hodin smrtelná (Marks, 2021).

Žlutá rána je ranou infikovanou, exsudující, s přítomností hnisu a nekrotickými povlaky. Rána většinou zapáchá a vykazuje známky infekce z důvodu množení se bakterií v hnisu a nekróze. Množství exsudátu v ráně má značný význam a při jeho nadbytečném množství může dojít k narušení celého procesu hojení (Brabcová, 2021).

Jasně červeně zbarvená rána je rána s granulující tkání, která následně přechází v epitelizaci. Toto lze označit za pozitivní stav hojení, který však nesmí být zaměněn s infekcí, která se v ráně může vyznačovat většinou matnou, tmavě červenou barvou. Úspěchem léčby je dosažení růžové barvy rány. Růžová rána je pokryta zcela novým jemným epitelem, který je však třeba chránit před poškozením až do úplného zhojení (Kudlová, 2021).

2.4 Metody hojení ran

Úspěšnost léčby rány závisí na volbě správné léčebné metody. Při jejím výběru je zohledňováno více faktorů, kdy vedle typu a stavu samotné rány je třeba také přihlédnout k ekonomické náročnosti, dostupnosti metody a k pohodlí pacienta během léčby (Brabcová, 2021). Mezi moderní metody se řadí tzv. vlhké hojení, debridement rány a podtlaková terapie.

2.4.1 Vlhké hojení ran

V minulosti prosazovaná klasická metoda léčby ran oplachy a krytím suchou gázou je v současnosti nahrazena metodou tzv. vlhkého hojení (Fiala, 2018).

Zakladatelem metody vlhkého hojení ran je britský chirurg profesor George Winter, který v roce 1962 došel ke zjištění, že rána se ve vlhkém prostředí rychleji hojí a reepitelizuje. Dalším zjištěním, že v ráně udržované ve vlhkém prostředí nedochází ke zvyšování výskytu infekce, přispěl profesor Hutchinson (Stryja, 2016). V České republice se metoda začala využívat v 90. letech 20. století a v současnosti je označována za moderní metodu hojení ran s terapeutickým účinkem (Koutná, 2020).

Metoda vlhké terapie udržuje ránu ve vlhkém prostředí, chrání ji před infekcí a díky svým vlastnostem dokáže vytvořit vhodné podmínky pro rychlé hojení rány a celkové zkrácení doby léčby. V počáteční inflamační fázi vlhké prostředí podporuje autolýzu, při které dochází k rozpouštění nekróz. V proliferační fázi hojení podporuje růst a dělení buněk a při epitelizaci podporuje konečné přerůstání buněk. *„V průběhu celého hojení zabraňuje vytváření krust na spodině rány, a tím ve výsledku zlepšuje i vzhled jizvy“* (Fiala, 2018, s. 17).

Terapeutická krytí vlhké terapie jsou primárním krytím, která se aplikují přímo na ránu a napomáhají zajistit stabilní teplotu a pH na povrchu rány, kdy hodnota pH 5-8 je ideální pro účinnost použitého krytí a správného hojení chronické rány (Černochová, 2023).

Klasická metoda suchým krytím má diskutabilní účinnost a je vhodné ji použít pouze pro prvotní překrytí rány, nebo jako sekundární krytí pro fixaci a ochranu

aplikovaného terapeutického materiálu (Fiala, 2018). Suché krytí gázou nebo netkanou textilií se řadí mezi absorpční krytí pro jeho vysokou savost, avšak při samotné aplikaci přímo na ránu dochází k vysoušení rány, přisychání k ráně a vzhledem k nutnosti častých převazů může poškodit epitelizující se okraje rány (Stryja, 2016).

Vlhké hojení, na rozdíl od klasické metody suchého hojení, k ráně nepřisychá a snadno se při převazu z rány odstraňuje. Pozitivním přínosem je minimalizace četnosti převazů, při kterých jinak dochází k traumatizaci hojící se rány (Stryja, 2016). „*Je nutné si uvědomit fakt, že po každém zásahu rána až 8 hodin stagnuje a musí opět nastartovat sérii hojivých procesů*“ (Stehlíková, 2017).

Zhodnotit vlhkost rány a nutnost převazu je možné pomocí senzoru vlhkosti rány. V současnosti byl nově vyvinut senzor, který nepotřebuje k zobrazení výsledku elektronický přístroj. Je vyroben z papírového substrátu se samolepící částí a na nutnost výměny obvazu upozorní změnou barvy (ČTK, 2019).

Z uvedeného vyplývá, že použití moderní metody vlhkého hojení přináší značné výhody pro pacienta, u kterého se tímto postupem sníží bolestivost rány a může se očekávat rychlejší návrat k běžnému životu. Vlhké hojení je také výhodou pro ošetřující personál, u kterého dochází k menší pracovní zátěži. V neposlední řadě je také pozitivně hodnoceno snížení celkových nákladů za léčbu (Stryja, 2016).

2.4.2 Druhy terapeutického krytí

Terapeutická krytí jsou v současnosti na trhu v značném množství a jejich výběr pro léčbu závisí dle individuální potřeby rány. Volba krytí by měla zohledňovat fázi hojení rány, hloubku rány, míru exsudátu v ráně, povlaků v ráně a přítomnost infekce nebo gangrény (Hartmann-Rico, 2023b). Vedle samotného krytí patří k léčbě také přípravky pro oplachy a laváže u nekrotických, infikovaných a povleklých ran, které vedle napomáhání vyčištění rány také podporují *„prokrvení spodiny rány a následnou granulaci a epitelizaci“* (Stryja, 2016, s. 270). Vzhledem k rozsahu práce není možné uvést všechny dostupné skupiny krytí, proto budou níže zmíněny jen některé z nich.

2.4.2.1 Hydrogelová krytí

Hydrogelová krytí je možné využít pro všechny fáze hojení. Hydrogely obsahují polymery a vysoký obsah vody a jsou vyráběny také s doplňky, kterými jsou algináty, NaCl, med nebo glycerol. Na výběr jsou v amorfní formě gelu v tubě nebo jako kompaktní krytí s lepivým nebo nelepivým okrajem. Hydrogely jsou průhledné, a proto je možné průběžně kontrolovat spodinu rány i bez nutnosti převazu. V případě aplikace gelu se překrývají transparentní fólií. Mají schopnost absorbovat přebytečný exsudát, a přitom zároveň ránu rehydratovat, a to i včetně suchých gangrén. Hydrogelová krytí jsou určena pro slabě až středně secernující rány a jsou vhodná pro autolytický debridement a k vyplnění kavit a hlubokých vředů (Stryja, 2016).

Vzhledem k vysoké hydratační a čistící schopnosti jsou hydrogelová krytí vhodná pro léčbu dekubitů, chirurgických ran, popálenin a ran vyvolaných radioterapií (Chenyu a kol., 2020). Naopak nevhodná jsou pro silně exsudující a infikované rány. Na infikované rány lze hydrogely aplikovat v případě, že obsahují antibakteriální složku. Takto ošetřená rána musí být denně kontrolována (Stryja, 2016).

2.4.2.2 Hydrokoloidní krytí a hydrofiber

Hydrokoloidní krytí má podobné složení jako hydrogely, ale na rozdíl od nich v sobě neobsahuje vodu. Jeho funkcí je absorpce exsudátu z rány, který se následně mění v látku podobnou gelu. Tímto způsobem hydrokoloidy udržují ránu ve vlhkém a teplém prostředí a svým složením umožňují růst nové granulační tkáně. Ve srovnání s hydrogely poskytují výbornou ochranu proti infekci (Wound Educators, 2015). Nevýhodou je, že vzniklá gelovitá látka má zakalené bílé zbarvení a vydává nepříjemný zápach podobající se zápachu při hnisání (Hydrocare Tech, 2021). Nevýhoda je také spatřována v možnosti macerace rány, nebo riziku vzniku hypergranulací, které musí být odstraněny a prodlužují dobu hojení (Stryja, 2016).

Hydrokoloidy jsou vyráběny ve formě slabého a standardního krytí, ve formě gelu nebo pasty. Dle své formy jsou určeny pro neinfikované suché rány, rány se slabou nebo střední exsudací, pro granulující rány a pro autolytický debridement. Jsou vhodné

také jako krytí do kavit. Nevhodné jsou pro použití u infikovaných ran, u diabetické nohy nebo u nekrotického ischemického vředu (Stryja, 2016).

Mezi hydrogely lze zařadit také krytí hydrofiber, které má technologicky změněné vlastnosti. Absorbuje exsudát včetně bakterií do jemného netkaného vlákna. Při reakci s exsudátem pak dochází na povrchu rány k vytvoření jemného hydrofilního gelu. Vyrábí se také s přídavkem stříbra a lze jej využít jako krytí do kavit a pro středně až silně exsudující rány (Stryja, 2016).

2.4.2.3 Alginátová krytí

Alginátová krytí obsahují složku vlákna z hnědých mořských řas se sodnými a vápenatými solemi kyseliny alginové. Vyznačují se vysokou absorpční schopností, autolytickým, bakteriostatickým a hemostatickým účinkem. Algináty bývají také doplněné o stříbro, které má baktericidní účinek (Stryja, 2016). Stříbro *„má široké antibakteriální spektrum s baktericidním efektem, včetně účinku na řasy a kvasinky“* a *„je účinné i proti kmenům rezistentním k antibiotikům, např. MRSA“* (Brabcová, 2021, s. 69). Nevýhodou stříbra je možná alergie pacientů, nebo pigmentace spodiny rány ionty stříbra. Použití krytí se stříbrem se doporučuje pro infikované rány a jeho další použití by se mělo vyhodnotit po čtrnácti dnech, jelikož dlouhodobé a profylaktické použití není doporučováno (Kramer a kol., 2018).

Algináty se ve vlhkém prostředí mění na hydrofilní vazký gel pokrývající spodinu rány, kde vytváří vlhké prostředí. Aplikace alginátu by měla pokrývat pouze spodinu rány a nepřesahovat její okraje a při převazu je žádoucí zbytky krytí z rány vypláchnout. Alginátové krytí je vhodné pro infikované rány se střední i silnou sekrecí, dále pro autolytický debridement a také ho lze použít na krvácející rány po debridementu. Vzhledem k silné absorpci exsudátu není vhodné na ošetření suchých ran, včetně ran pokrytých suchou gangrénou (Brabcová, 2021).

Alginátová krytí lze použít u syndromu diabetické nohy, u dekubitů a také u bércových vředů, které mívají nekrotickou tkáň, abnormální množství exsudátu a bývají doprovázeny bakteriálními infekcemi (Chenyu a kol., 2020).

2.4.2.4 Antiseptická krytí

Antiseptická krytí jsou skupinou krycích materiálů, které obsahují aktivní uhlí, stříbro nebo tyto složky v kombinaci. Účelem krytí je absorpce toxinů a bakterií, a zároveň odstranění zápachu pomocí aktivního uhlí, které ho pohlcuje. K ionizaci stříbra dochází při jeho kontaktu s exsudátem. Krytí se používá u kontaminovaných, infikovaných a zapáchajících ran s dostatečnou sekrecí. Přikládá se přímo na spodinu rány a překrývá se sekundárním obvazem. V případě vyskytnutí se zápachu nebo prosáknutí obvazu je třeba ránu převázat (Brabcová, 2021).

Antiseptická krytí mají nižší absorpční schopnost a využívají se u infikovaných dekubitů, bércových vředů a diabetických vředů na nohou (Hartmann-Rico, 2023a). Nevhodné je jejich použití u suchých nekrotických ran, a také u ran, které mají jen malou sekreci a jsou náchylné k vysychání. Při malé sekreci je umožněno jejich použití společně s hydrogely (Brabcová, 2021).

2.4.2.5 Polyuretanové pěny

Polyuretanové pěny jsou krytí, která mají vysoce absorpční jádro z polyuretanové pěny s propustnou membránou z vnější strany. Ochranný povlak tvoří silikon, který je voděodolný. Krytí je polopropustné a nepřilnavé, čímž se minimalizuje traumatizace rány při převazech (Brabcová, 2021). Díky výborné absorpční vlastnosti působí preventivně proti maceraci rány. V absorpčním jádře dochází k absorpci přebytečného exsudátu a k záchytu mikroorganismů a odumřelých buněk, tzv. buněčného detritu, a toto je při převazu sejmuto jako celek společně s krytím (Hartmann-Rico, 2023c).

Polyuretanová krytí jsou vhodná pro ošetření středně až silně exsudujících, neinfikovaných ran ve stádiu granulace a epitelizace. Polyuretany jsou vyráběny také s doplňky jako je například stříbro, kdy je možné je využít i u infikovaných ran. Své využití nacházejí u ošetřování dekubitů, popálenin a bércových vředů. Jejich použití není vhodné v případě ran s podminovanými okraji a tzv. choboty, a také v případě závažné infekce. Je vhodné také zmínit, že by neměly být použity v kombinaci

s oxidanty, jako jsou chlor nebo peroxid vodíku. Důvodem je zhoršení jejich fyzikálně-chemické vlastnosti, kdy klesá jejich účinnost (Brabcová, 2021).

2.4.2.6 Neadherentní mřížky

Na ochranu již hojících se ran, které jsou ve stádiu granulace a epitelizace jsou vhodným krytím neadherentní mřížky, známé pod názvem mastný tyl. Jedná se o síťky z tkaného i netkaného materiálu, jehož obsahem může být například silikon, vazelína, parafín, nebo kyselina hyaluronová (Stryja, 2016).

Neadherentní mřížky chrání ránu před poraněním a snižují bolestivost při převazech. Mohou sloužit také jako drén, jelikož neabsorbují exsudát a jejich silikonový povrch usnadňuje drenáž exsudátu (Stryja, 2016).

2.4.3 Debridement

Jednou z metod pro úspěšné hojení ran je debridement, který lze definovat jako odstranění nekrotické tkáně a povlaků z rány, kterým by se mělo docílit odhalení zdravé tkáně na spodině rány a podpořit tím její hojení. Stryja (2016, s. 70) uvádí, že: *„Význam débridementu v léčbě ran bývá v praxi neoprávněně podceňován. Také částí pacientů je vnímán s obavami. Jeho význam pro podporu hojení je ale nepopiratelný a je znám již po staletí“.*

Debridement rány by měl být proveden vždy, s výjimkou kritické ischemie dolní končetiny, kdy je primárním úkolem záchrana končetiny cévní operací a debridement lze z tohoto důvodu odložit na pozdější dobu. Při debridementu dochází v první fázi k odstranění nekrotické tkáně, poté následuje tzv. udržovací fáze, kdy by rána měla být udržována čistá a bez nekróz s použitím krycích materiálů (Stryja, 2016).

Debridement se provádí několika metodami, které je vhodné vzájemně dle momentální potřeby léčby kombinovat, jelikož žádná z metod nenahrazuje jinou metodu debridement (Stryja, 2016). Chronické rány mají tendenci se znovu vracet do nežádoucího stavu, a proto je často třeba debridement opakovat (Thomas a kol, 2021).

Mezi hlavní metody patří mechanický, autolytický, chemický a enzymatický debridement.

2.4.3.1 Mechanický debridement

Metoda slouží k rychlému a účinnému odstranění nekrotické tkáně, povlaků a nečistot z rány. U některých nekomplikovaných ran lze využít k jejich vyčištění i pouhý sterilní tampón, navlhčený roztokem určeným na ošetřování ran. Mechanický debridement se dá vhodně kombinovat s debridementem autolytickým (Hartmann-Rico, 2023d).

V minulosti byla nejčastěji využívanou metodou mechanického debridementu metoda nazvaná Wet-to-dry. Gáza, navlhčená Ringerovým roztokem, popřípadě antiseptiky, byla aplikovaná přímo do rány, kde postupně ztrácela svou vlhkost, přisychala k ráně a následně po jejím úplném vyschnutí se z rány strhávala i s přichycenou nekrózou. Tato metoda představovala pro pacienta značnou bolestivost při zákroku a mohlo při ní dojít i k poškození zdravé tkáně. V současnosti je již plně nahrazena moderními metodami debridementu (Stryja, 2016).

Chirurgický debridement

Velmi rychlým zákrokem u rozsáhlých, hlubokých nekrotických ran je chirurgický debridement, tzv. ostrý debridement, který se provádí na operačním sále, kde lze za přísně aseptických podmínek odstranit odumřelou tkáň až na zcela zdravou. Pomocí chirurgických nástrojů lze také nekrektomii provést konzervativně v lokální anestezii přímo na lůžku pacienta. V tomto případě se však odstraňuje pouze nekrotická tkáň a většinou se zákrok několikrát opakuje (Stryja, 2016).

Hydrochirurgický debridement

Novou moderní metodou, která prochází v současnosti studií ve Švýcarsku, je hydrochirurgický debridement. Jedná se o alternativním řešení chirurgického debridementu za pomoci přístroje VersaJet. Vzhledem k tomu, že chirurgický debridement v sobě zahrnuje i riziko možnosti poškození zdravých tkání, cév, nervů,

šlach, nebo i kostí, je použití hydrochirurgického debridementu šetrnější a účinnější metodou (proLékaře.cz, 2023).

Ošetření se provádí pomocí ultra jemného, výkonného a nastavitelného mikropaprsku sterilní vody, která vychází z trysky. Výkon je rychlý a intenzitu paprsku vody lze regulovat podle stavu rány. Při čištění rány je zachována zdravá tkáň a proud vody zároveň vyvolává mikrokrvácení, čímž podporuje přirozené hojení a minimalizuje zjizvení (ICH GCP, 2023).

Ultrazvukový debridement

Další moderní metodou je ultrazvukový debridement. Výkon je prováděn pomocí nízkofrekvenčních ultrazvukových vln v rozsahu 20 až 40 kHz k destrukci devitalizované měkké tkáně. Ultrazvukový debridement může být kontaktní nebo bezkontaktní. V současné době je předmětem studií, jejichž výsledky ukazují, že ultrazvuk zlepšuje hojení ran, zmírňuje zánětlivou reakci a omezuje růst bakterií (Thomas a kol., 2021).

2.4.3.2 Autolytický debridement

Za použití vlhké terapie je u neinfikovaných ran nejčastěji prováděn autolytický debridement, který využívá působení tělu vlastních enzymů a leukocytů. Při jeho použití dochází k rozpouštění nekrotické tkáně, bývá nebolestivý a je vhodný především pro pacienty, u kterých není možné provést agresivnější metodu debridementu. Provádí se za použití výše zmíněných krycích materiálů vlhké terapie, například hydrogelů, vč. hydrofiberu, hydrokoloidů a alginátů. Metoda je však časově náročnější a vzhledem k možnosti vzniku infekce a maceraci okrajů rány je třeba ránu pravidelně kontrolovat. Autolytický debridement lze také kombinovat s chirurgickým konzervativním debridementem a uvolněné nekrózy průběžně odstraňovat (Stryja, 2016).

HydroTerapie

HydroTerapie, nebo také jinak mokrá terapie, je moderní metodou založenou na autolytickém debridementu. Účelem je udržení vlhkého prostředí a stálé teploty

v ráně. HydroTerapie je vhodná až pro 80 % všech chronických ran. Výhodou je kromě jednoduché aplikace téměř bezbolestné provádění převazů (proLékaře, 2021).

Metoda se provádí ve dvou na sebe navazujících krocích. Prvním krokem je překrytí rány pomocí absorpčního polštářku napuštěného Ringerovým roztokem. Roztok se postupně uvolňuje do rány přibližně po dobu tří dnů, čímž dochází k proplachu a čištění rány a k rychlejší tvorbě granulační tkáně. Následuje druhý krok, při kterém se aplikuje polyuretanové krytí s hydrogelem, které má vysoký obsah vody a ránu dostatečně hydratuje. Polyuretanová pěna slouží pro absorpci exsudátu z rány a brání vzniku sekundární infekce. Tím je vytvořeno ideální vlhké prostředí pro úplné zhojení rány. Převaz rány je indikován, pokud se v průběhu léčby na okraji krytí objeví sekret (proLékaře, 2021).

2.4.3.3 Chemický debridement

Za pomoci chemického debridementu dochází k odstranění nekróz v ráně s využitím chemických sloučenin jako je např. 40% urea, kyselina salicylová, kyselina benzoová a chlornany. Metoda je sice rychlá, ale je často pro pacienta bolestivá a je také spojena s rizikem vzniku macerace okrajů rány a podrážděním okolní kůže. Zvláště závažné následky mohou být způsobeny toxicitou přípravku na granulační tkáni, čímž zhoršují průběh hojení. Chemické sloučeniny by neměly být nikdy aplikovány na čisté, neinfikované rány s nekrózou (Stryja, 2016).

Jako příklad lze uvést chlornan sodný, známý jako Dakinův roztok, který se používá u léčby dekubitů s tvorbou nekróz nebo u onkologických defektů. Přípravek má sice baktericidní účinky a eliminuje zápach, ale je cytotoxický pro zdravé buňky, proto v případě jeho použití by neměl být aplikován déle než 10 dní. Stejně toxický je také povidon-jod, jehož použití by nemělo překročit 7 dní, aby nedošlo k vysušení a zarudnutí okolní kůže. Na rozdíl od těchto dvou přípravků není prokázán negativní vliv na hojení rány při použití peroxidu vodíku, ten však nemá zásadní baktericidní účinek (proSestru, 2022).

2.4.3.4 Enzymatický debridement

Enzymatický debridement působí na ránu pomocí enzymů, které mají schopnost rozkládat bílkovinu odumřelých tkání a je vhodný pro čištění rány od strupů a rozsáhlejších nekróz. Aplikace je využitelná pro pacienty s popáleninami a s nekrotickými ranami, a také pro pacienty, kteří netolerují agresivnější metody debridementu (Stryja, 2016).

Enzymy jsou do rány dodávány ve formě různých mastí, při jejichž aplikaci nedochází k poškození okolní tkáně. Léčba je šetrná a bezbolestná. Nevýhodou metody jsou nutné časté převazy a v případě současného použití antiseptik, např. jodu nebo stříbra, dochází k neúčinnosti enzymů. Metoda je proto nevhodná na infikované rány (Stryja, 2016).

2.4.3.5 Larvoterapie

Metoda larvoterapie (maggot therapy) využívá larvy myiázní mouchy bzučivky zelené (Lucilia sericata), které se živí nekrotickou tkání, a přitom nenapadají zdravou tkáň. Nejčastěji se „*využívá u bércových vředů, defektů spojených se syndromem diabetické nohy, u proleženin a popálenin. Muší larvy lze rovněž použít k vyčištění ran před transplantací kůže*“ (Votýpka a kol., 2018).

Objev léčby ran pomocí larev vznikl v Severní Americe, a zde také byla tato metoda v nemocnicích hojně využívaná. S příchodem sulfonamidů a antibiotik ve 40. letech 20. století zájem o tuto metodu léčby ran pominul. V současnosti je larvoterapie opět na vzestupu a je alternativou k ostatním metodám debridementu rány (Votýpka a kol., 2018).

Larvy se získávají přímo od českého dodavatele a náklady jsou podstatně nižší než v minulosti, kdy bylo nutné larvy do České republiky dovážet (Votýpka a kol., 2018). Na webových stránkách společnosti lze nalézt informace o nemocnicích a lékařích, kteří metodu aplikují. Larvy používané pro terapii nesou název Bioknife a dodávají se ve sterilním stavu (Bioknife, 2020).

Sterilní larvy se aplikují buď přímo na spodinu rány, nebo je možné je uzavřít do jemných sáčků. Počet aplikovaných larev závisí na velikosti rány a na množství výskytu nekróz. Rána se následně uzavře jemnou síťkou, aby nedošlo k úniku larev mimo ránu a překryje se vlhkou gázou, která udržuje vlhké prostředí a zároveň umožní přístup kyslíku, který je pro larvy nezbytný. Takto uzavřené se ponechají tři až čtyři dny (Stryja, 2016).

Larvy vylučují trávicí enzymy, které uvnitř rány rozkládají nekrotickou tkáň, která jim slouží jako potrava. Tuto polotekutou hmotu pohlcují společně s bakteriemi. Výhodou je, že likvidují i bakterie, které jsou rezistentní na antibiotika. Larvoterapie, kromě debridementu a antiseptického působení, také podporuje hojení rány tím, že stimuluje granulační tkáň a tvorbu serózního exsudátu na spodině rány (Stryja, 2016).

Léčbu larvami nelze použít u pacientů s ranami komunikujícími s tělními dutinami a orgány, a také v blízkosti velkých cév. Dále nejsou vhodné u ran s masivním krvácením (Stryja, 2016).

Larvoterapie se jeví pro pacienta jako výhodná metoda, přesto pacienti mají často psychické zábrany ji využít, a pokud se pro ni rozhodnou, je někdy léčbu nutné přerušit z důvodu vjemů pohybů larev, či dokonce bolestivosti (Stryja, 2016).

2.4.4 Podtlaková terapie

Moderní metoda využívající řízený negativní tlak k urychlení hojení akutních i chronických ran je označována jako NPWT (negative pressure wound therapy). Metoda je známa již od 90. let 20. století (Stryja, 2016). *„Uzávěr rány s využitím podtlaku patří mezi tzv. aktivní metody hojení ran, které jsou schopny aktivně upravovat podmínky na spodině rány a zlepšovat parametry hojení“* (Brabcová, 2021, s. 35).

Léčba probíhá vakuovým uzavřením rány V. A. C. (Vacuum Assisted Closure), kdy se nejprve provede mechanický debridement rány v přísně aseptickém prostředí na operačním sále, a poté se aplikuje do rány sterilní polyuretanová pěna, která působí jako houba. Houba se překrývá sterilní fólií pro zajištění vakua a je napojena pomocí terčíku a drenážní hadičky na přístroj, který vyvíjí podtlak (CKTCH, 2021).

Krytí je dostupné ve více provedeních. Černá hruboporézní polyuretanová pěna má větší póry, napomáhá ke kontrakci rány a odpuzuje vlhkost, což zvyšuje odstranění exsudátu. Černá houba je vhodná například do hlubokých akutních ran, dekubitů III. a IV. stupně, nebo pro léčbu bércových vředů. Jemně porézní polyvinylalkoholová bílá houba je hustá a má oproti černé pěně menší póry. Svými vlastnostmi snižuje pravděpodobnost přilnutí a prorůstání granulační tkáně. Používá se s nastavením minimálního tlaku V. A. C. systému na 125 mmHg. Využití najde zejména u prohlubní a tunelových oblastí. Poslední variantou je polyuretanová pěna s obsahem stříbra, která je například vhodná, podobně jako černá houba, do hlubokých akutních ran a dekubitů III. a IV. stupně. Pěny nejsou biologicky vstřebatelné, nejsou kontrastní a nelze tedy jejich přítomnost uvnitř těla zjistit ani RTG vyšetřením. Při každém převazu je proto třeba spočítat a zapsat do dokumentace přesný počet odstraněných a nově použitých kusů pěny. (KCI Medical, 2016).

Drenážní hadičkou se pomocí podtlaku odsává do sběrné nádoby zánětlivý exsudát. Moderní systémy V. A. C. umožňují nastavení tlaku od -40 mmHg do -200 mmHg a lze tak individuálně podtlak přizpůsobit pro určitý typ rány. Běžně se při léčbě nastavuje tlak 125 mmHg, takto vyvinutý negativní tlak ránu navíc aktivně smršťuje, čímž dochází k podpoře cirkulace krve a k podpoře stimulace rány k tvorbě nových buněk (Zaver a Kankanalu, 2023). Proces hojení je pozitivně ovlivněn vlhkým prostředím, které je vytvářeno vzduchotěsným uzavřením pomocí V. A. C. systému. Odsávání přebytečného exsudátu z rány zabraňuje vzniku infekce způsobené anaerobními bakteriemi (Miženková a Argayová, 2022).

Pro léčbu ran podtlakovou terapií je také možné využít V. A. C. systém, který umožňuje léčbu ran s možností instilace, neboli proplachu. Je založen na principu, kdy do rány je během léčby kontrolovaně přiváděn léčebný roztok, který ředí exsudát, a ten je následně odsáván do sběrné nádoby. Použitím podtlakové terapie s proplachem dochází rychleji k podpoře prokrvení, k tvorbě granulační tkáně a k redukci otoku, než při aplikaci V. A. C systému bez instilace (3M, 2024).

Podtlakové systémy jsou alternativou postupu klasické chirurgické léčby ran. Léčba je vhodná pro léčbu akutních i chronických ran (Miženková a Argayová, 2022). V. A. C. systém má široké využití v kardiologii, u pooperačních infekcí sterna,

u komplikovaných, traumatických a dehiscentních akutních ran, u nehojících se chronických ran, u syndromu diabetické nohy a u dekubitů. Je účinný pro snížení bakteriální zátěže, urychluje hojení a je efektivní tam, kde nelze využít tradiční postupy debridementu (Stryja, 2016).

Použití podtlakové terapie je v dnešní době standardním moderním postupem v léčbě ran. Kontraindikací k jejímu použití je například:

- Malignita v ráně, kdy vzhledem k tomu, že při léčbě dochází vlivem řízeného podtlaku ke stimulaci rány k tvorbě nových buněk, mohlo by stejně tak dojít k proliferaci maligních buněk. Možností pro použití podtlakové terapie je pouze rána, u které došlo k úplné exstirpaci maligního nádoru a rána neobsahuje žádné maligní buňky.
- Přítomnost cév, nervů a parenchymových orgánů na spodině rány, kdy při aplikaci podtlaku může dojít k orgánovému poškození a krvácení.
- Neléčená osteomyelitis.
- Ischemie tkání, u které použitím V. A. C systému může dojít ke zhoršení stavu.
- Nekrotická tkáň s escharou. Nekrotickou tkáň nelze účinně odstranit samotnou podtlakovou metodou, proto je před aplikací V. A. C. systému vždy vyžadováno provedení debridementu (Miženková a Argayová, 2022).

Při aplikaci V. A. C. systému se mohou vyskytnout u některých pacientů komplikace. Komplikací mohou být poranění okolních orgánů, cév, nebo nervů, která jsou riziková zvláště u pacientů, kteří mají například různé srůsty po předchozích břišních operacích. Při poranění cév může dojít k silnému krvácení, které vyžaduje podání krevní transfuze a popřípadě i ukončení léčby podtlakovou terapií. Komplikací mohou být také bolesti, které se vyskytnou u pacienta z důvodu nastaveného podtlaku, ty lze ale tlumit analgetiky nebo nastavením nižšího tlaku systému. Někdy však bolesti mohou vést až k ukončení léčby podtlakovou terapií (Městská nemocnice Ostrava, 2016).

Léčba podtlakovou terapií je v České republice používána od roku 2005 a do roku 2020 byla určena pouze pro hospitalizované pacienty. Na základě požadavků odborných společností, které dokládaly, že při léčbě podtlakem prokazatelně dochází

ke zkrácení doby léčby, k ekonomické efektivitě léčby, ke zlepšení kvality života nemocných, ale i ke snížení zátěže ošetřujícího personálu, došlo v roce 2020 ke změně legislativy. Zdravotní pojišťovny začaly hradit podtlakovou terapii i v ambulantním režimu a pacienti tak mají možnost využívat tuto moderní metodu hojení i v domácím prostředí. V. A. C. systém určený pro ambulantní režim je snadno přenosný díky malým rozměrům. Před propuštěním do domácího prostředí je nutné pacienta edukovat ohledně použití podtlakového přístroje, včetně pravidelné kontroly nabití baterií a ohledně nutnosti dodržování ambulantních kontrol dle ordinace lékaře (Hartmann-Rico, 2024).

3 Praktická část

Pro praktickou část absolventské práce jsem si zvolila kazuistiku léčby dlouhodobě hospitalizované pacientky s dekubitálním vředem IV. stupně v oblasti sacra a dekubitálním vředem IV. stupně na levém boku, zasahujícím až na velký trochanter levé kyčelní kosti.

Pro sběr dat jsem získala souhlas (příloha č. 1). Získaná data budou použita pouze pro potřeby mé absolventské práce.

Pracovištěm, kde jsem podklady pro kazuistiku sbírala, je LDN – Centrum následné péče, konkrétně 8. a 10. stanice FN Motol (dále jen CNP), kde také sama pracuji. Oddělení CNP se specializuje na pacienty s geriatrickou problematikou a následnou postakutní péči o pacienty nejen z interních a chirurgických oddělení. Mezi hlavní specializace CNP patří také léčba chronických ran, prevence a terapie dekubitů.

3.1 Příjem k hospitalizaci

Polymorbidní pacientka byla prvotně přijata na interní oddělení FN Motol, kam byla převezena z domácího prostředí dehydratovaná a ve vážném, značně zanedbaném zdravotním stavu. Po stabilizaci zdravotního stavu byla pacientka v březnu 2022 přijata na CNP. Následovalo opakované ošetření na III. chirurgické klinice FN Motol a poté přeložení na Geriatrickou interní kliniku FN Motol.

Dne 4. 1. 2023 byla pacientka přijata opět na CNP překladem z Geriatrické interní kliniky FN Motol.

3.2 Důvod hospitalizace

Důvodem pro přijetí k hospitalizaci bylo pokračování terapie a komplexní léčebná péče na lůžku pro zachování a podporu soběstačnosti.

Pacientka měla rozsáhlé dekubity IV. stupně v oblasti sacra a na levém boku v oblasti nad levou kyčlí, kde docházelo k objemné retenci hnisu. U dekubitu IV. stupně

dochází k úplné ztrátě tkání s obnaženým svalem, kostí nebo šlachou, které jsou viditelné a hmatné (Brabcová, 2021).

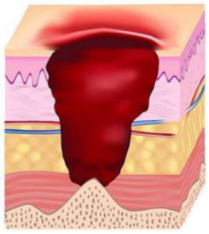

Obr. 2: Dekubitus IV. stupně

Zdroj: Brabcová, 2021.

Obrázek znázorňuje postižení kůže, svalu, šlachy a kosti u dekubitu IV. stupně.

3.3 Anamnéza

Pohlaví: ženské

Věk: 59 let, biologicky starší. Biologický věk se nemusí shodovat s kalendářním věkem. Vypovídá o funkčním stavu, stupni narušení adaptačních a regulačních stavů a následcích chorobných změn a omezeních v průběhu stárnutí (Dylevský, 2022).

3.3.1 Osobní anamnéza

- Paroxysmální (záchvatovitá) fibrilace síní.
- Stav po ischemické cévní mozkové příhodě.
- Diabetes mellitus 2. typu.
- Arteriální hypertenze.
- Astma bronchiale.
- Nekróza hlavice pravého femuru s destrukcí acetabula.
- Glaukom na levém oku, Cataracta bilaterálně.
- Chronický VAS (Vertebrogenní algický syndrom). Dle CT spondylóza L2-L3, L4-L5, L5-L6. Dle MR absolutní stenóza L4-L5 s propagací do neuroforamen.
- V prosinci 2020 infekce měkkých tkání bérce pravé dolní končetiny – kultivačním stěrem byl zjištěn Streptokokus agalactiae.
- V prosinci 2020 pacientka prodělala plicní embolii s malým rizikem (low risk).

- V prosinci 2020 u pacientky došlo k akutnímu renálnímu selhání prerenální etiologie.
- Stav po vysoké amputaci levé dolní končetiny v prosinci 2022 (syndrom diabetické nohy a ICHDK).

3.3.2 Epidemiologická anamnéza

- Pacientka prodělala v prosinci 2021 Covid-19. Očkovaná, třetí dávka vakcíny Comirnaty byla aplikovaná v prosinci 2022.
- Rána kolonizovaná Acinetobacter baumannii, Staphylococcus aureus (MRSA), Enterococcus faecium (VRE).

3.3.3 Rodinná anamnéza

Rodinná anamnéza je vzhledem k věku a nynějšímu onemocnění pacientky nevýznamná.

3.3.4 Pracovní anamnéza

Pacientka dříve pracovala jako sanitářka v léčebně dlouhodobě nemocných, nyní je v invalidním důchodu.

3.3.5 Farmakologická anamnéza

Tabulka č. 1: Medikamentózní léčba pacientky

Léčivý přípravek	Síla	Skupina	Aplikace	Podání
Letrox tbl	50 ug	hormon štítné žlázy	p. o.	1-0-0
Furorese tbl	40 mg	diuretikum	p. o.	0-1/2-0
Helicid cps	20 mg	antiulcerózum	p. o.	1-0-1
Elicea tbl	10 mg	antidepresivum	p. o.	1-0-0
Pregabalin tbl	150 mg	antiepileptikum, neuropatické bolesti	p. o.	1-0-1
Rocaltrol tbl	0,50 ug	vitamín	p. o.	1-0-0
Vigantol gtt	0,5 mg	vitamín	p. o.	20-0-0 1x týdně

Fraxiparine injekční roztok	9500IU	antikoagulans, antitrombotikum	s. c.	0-0-0,6 ml
Dexamethasone gtt	1 mg	oftalmologikum	oční podání	1-1-1
Dorzolamid/Timolol gtt	20 mg + 5 mg	oftalmologikum	oční podání	1-0-1
Luxfen gtt	2 mg	oftalmologikum	oční podání	1-0-1
Homatropin gtt	4 %	oftalmologikum	oční podání	1-0-1
Zaldiar tbl	37,5 mg/325 mg	analgetikum	p. o. Při bolesti	1-1-1
Paracetamol infuzní roztok	1000 mg/100 ml	analgetikum	i. v. Při bolesti 15 min kapat	1-1-1
Adolor náplast	100 mcg/h	opioidní analgetikum	transdermální	0-1-0
Plasmalyte infuzní roztok + Novalgin inj. roztok	1000 ml + 2 amp 500mg	Elektrolyt + analgetikum	i. v. kapat 10 hod přes CŽK	

Zdroj: vlastní, 2023.

Alergie: Tegaderm, Transec, suspektní Chlorhexidin 2 %.

Abusus: Exkuřák. Pacientka uvedla, že do hospitalizace kouřila 5-10 cigaret denně.

3.3.6 Ošetřovatelská anamnéza

Vědomí

Pacientka byla při příjmu při vědomí, orientovaná místem, časem i osobou. Spolupracovala a na otázky odpovídala přiléhavě. Stěžovala si na únavu.

Aktivita, soběstačnost

ADL (Activites of Daily Living): 5 bodů

Pacientka je imobilní vzhledem k osteonekróze hlavice pravého femuru, chronickému VAS s absolutní stenózou L4-L5 a amputované levé dolní končetině.

Pacientka je nesoběstačná, potřebuje pomoc při hygieně, oblékání i pohybu. Posadit se nedokáže, obrátí se sama na bok.

Sociální zázemí

Před hospitalizací pacientka žila se svou matkou a synem.

Během hospitalizace pacientku občas navštěvuje pouze teta, která je upoutána na invalidní vozík. Syn pacientku nenavštěvuje.

Fyziologické funkce

Tabulka č. 2: Fyziologické funkce při přijetí k hospitalizaci

Fyziologické funkce	
Tlak krevní (TK)	130/60 mmHg
Puls (P)	56/min
Tělesná teplota (TT)	36,5 °C

Zdroj: vlastní, 2023.

Fyzikální vyšetření

Tabulka č. 3: Fyzikální vyšetření při přijetí k hospitalizaci

Fyzikální vyšetření	
Dýchání	Eupnoe, čisté bez dušnosti.
Akce srdeční	Klidná, pravidelná
Kůže	Hydratace v normě
Oči	Bulby pohyblivé všemi směry, zornice izokorické, reagují na osvit
Jazyk	Bez povlaku, plazí ve střední čáře.
Chrup	Neúplný, stav po vícečetné extrakci kariézních zubů
Krk	Uzliny na pohmat nehmatné, šíje volná
Břicho	Pohmatově nebolestivé, dýchání volné
Invazivní vstupy	Centrální žilní katetr (dále jen CŽK)
Vyprazdňování	Pacientka má zaveden permanentní močový katetr a byla jí vytvořena sigmoideostomie k umožnění hojení rozsáhlých dekubitů.

Zdroj: vlastní, 2023.

3.4 Průběh léčby

15. 3. 2022 Chirurgický debridement a kolostomie

Ve spolupráci s III. chirurgickou klinikou FN Motol byla pacientka na operačním sále uvedena do celkové narkózy pro provedení debridementu defektů a zároveň vytvoření odlehčovací kolostomie pro vytvoření optimálních podmínek k hojení dekubitu na sacru.

Z dekubitů byl proveden stěr na bakteriologické vyšetření MIC (minimální inhibiční koncentrace). MIC je kvantitativní testování citlivosti mikroba pro volbu nejvhodnějšího antibiotika pro léčbu (Amlerová a Fajfrlík, 2018). Po odebrání stěrů z ran byla u pacientky provedena nekrektomie dekubitu v křížové oblasti, kde byla centrálně viditelná křížová kost.

Dekubitus v křížové oblasti byl ošetřen aplikací mastného tylu a sterilními čtverci s Betadine roztokem. Betadine roztok byl aplikován také na dekubitus na levém boku a oba dekubity byly sterilně překryty.

Pro umožnění hojení rozsáhlého dekubitu IV. stupně v křížové oblasti byla u pacientky založena kolostomie (odlehčovací terminální sigmoideostomie).

17. 3. 2022 Chirurgický debridement a zavedení podtlakové terapie

Za dva dny byla pacientce na operačním sále pomocí elektrokauteru provedena opakovaná nekrektomie rozsáhlých defektů a byly zavedeny V. A. C. systémy.

Dekubitus v křížové oblasti byl rozměrů 17 x 15x 6 cm, s nekrotickými podminovanými okraji a ve velkém rozsahu s granulující spodinou a lézí sahající na částečně nekrotickou fascii. Po chirurgickém debridementu byl celý defekt ošetřen polyuretanovou houbou, dvěma fóliemi s překryvem, dále byl nasazen terčík a zaveden V. A. C sytém. Podtlak byl nastaven na 100 mmHg.

Dekubitus na levém boku, s cavitou obsahující nekrotické hmoty a zasahující až na velký trochanter levé kyčelní kosti, byl po nekrektomii ošetřen laváží H_2O_2.

Následně byla do rány zavedena polyuretanová pěna překrytá fólií a byl nasazen terčík s připojením na V. A. C systém. Podtlak byl nastaven na 100 mmHg.

Obr. 3: Ošetření rány V. A. C. systémem

Zdroj: Moreno, 2019.

Obrázek znázorňuje aplikaci polyuretanové pěny, fólie a terčíku s hadičkou při připojení na V. A. C. systém.

21. 3. 2022 Chirurgický debridement

Při kontrole po 7 dnech byla pacientce na operačním sále provedena naplánovaná opakovaná nekrektomii, opět v celkové anestezii.

U dekubitu v křížové oblasti byly chirurgicky odstraněny nekrotizující okraje defektu a byla ošetřena granulující spodina. Z obou dekubitů byly odstraněny nekrotické hmoty a byly vyměněny polyuretanové pěny. Podtlak obou V. A. C. systémů byl nastaven na 100 mmHg.

Následně byla pacientka z chirurgického oddělení přeložena zpět na CNP, kde probíhala komplexní ošetřovatelská péče. U pacientky byla kontrolována funkčnost obou V. A. C. systémů a probíhala výměna jímacích nádob, do kterých byl odváděn hemoragický hnisavý sekret.

29. 3. 2022 Chirurgický debridement

Po osmi dnech byla pacientka krátkodobě přeložena zpět na chirurgickou kliniku k předem plánovanému debridementu a výměně V. A. C. systémů v celkové anestezii.

Dekubitus v křížové oblasti měl podminované okraje, spodina rány začínala granulovat. Dekubitus na levém boku již vykazoval známky epitelizace a zmenšení.

Nekrotické hmoty dekubitů byly ošetřeny ostrým debridementem a u obou dekubitů byla provedena výměna polyuretanové pěny. V. A. C systémy byly nastaveny na podtlak 100 mmHg.

2. 4. 2022 Převaz

Při převazu pacientka uváděla, že se subjektivně cítí dobře, stěžovala si pouze na mírnou bolest. Objektivně byla lékařem zjištěna citlivost v oblasti po provedené laparotomii. Rána po laparotomii měla pevnou, povleklou spodinu bez hnisavé retence, s lehce zarudlým okolím. Intenzita bolesti byla ohodnocena jako VAS 3 (na stupnici 0 až 10).

V. A. C. systém, umístěný na dekubitu v křížové oblasti, měl vytržený terčík, což bylo způsobeno předchozím pohybem pacientky na lůžku. Rozsáhlá rána byla po odstranění polyuretanové pěny čistá s granulující spodinou. Vzhledem k uspokojivému stavu hojení rány nebylo znovuzavedení V. A. C. systému v této oblasti lékařem indikováno. V. A. C. systém na levém boku byl funkční a držel si nastavený tlak.

Tabulka č. 4: Ošetření při převazu 2. 4. 2022

Rána	Ošetření při převazu	Pokračující ošetření v následujících dnech na lůžku
Dekubitus v křížové (sacrální) oblasti	Oplach Aqvitoxem D, do rány aplikován Inadine, čtverce s Aqvitoxem Flowfiber Ag a překryto sterilním krytím.	Denně sprchováno. Do rány při převazech byl aplikován Inadine a sterilní čtverce s Betadine roztokem.
Dekubitus na levém boku	V. A. C systém ponechán na místě.	Kontrola funkčnosti a podtlaku V. A. C. systému. Výměna jímacích nádob a kontrola odsátého exsudátu.

Zdroj: vlastní, 2023.

Tabulka znázorňuje ošetření a zdravotnické prostředky, které byly lékařem použity při kontrolním převazu rány. Dále znázorňuje další denní ošetřování na lůžku dle doporučení lékaře.

- Aqvitox D je roztok k mechanickému oplachování rány a k vytvoření vlhkého prostředí.

- Aqvitox Flowfiber Ag jsou antimikrobiální sterilní čtverce ionty stříbra, které se uvolňují v přítomnosti tekutiny v ráně a působí proti mikroorganismům. Krytí při absorbci tekutiny z rány vytváří gel, který napomáhá autolytickému debridementu a udržuje vlhké prostředí.
- Inadine obsahuje 10 % povidone jodu a má dlouhodobý antiseptický účinek.
- Betadine obsahuje jod a je určen k dezinfekci rány při hojení (SÚKL, nedatováno).

4. 4. 2022 Převaz

Dekubitus v křížové oblasti měl čistě granulující spodinu. Ve střední části se nacházela malá píštěl s hnisavou retencí.

VAC systém na levém boku byl funkční a držel si podtlak 100 mmHg. V analgezii byl v rámci převazu zrušen podtlak a byla vyjmuta polyuretanová pěna. Rána ve velkém rozsahu čistě granulovala, ale v oblasti nad levým trochanterem byla prohlubeň s nekrotickou fascií.

Tabulka č. 5: Ošetření při převazu 4. 4. 2022

Rána	Ošetření při převazu	Pokračující ošetření v následujících dnech na lůžku
Dekubitus v křížové (sacrální) oblasti	Do rány byl na 72 hod aplikován Prontosan roztok a Actisorb.	Do rány při převazech aplikován DebriEcaSan gel.
Dekubitus na levém boku	Nekrektomie nekrotické fascie a zavedení nového VAC systému.	Kontrola funkčnosti a podtlaku V. A. C. systému. Výměna jímacích nádob a kontrola odsátého exsudátu.

Zdroj: vlastní, 2023.

Tabulka znázorňuje ošetření a zdravotnické prostředky, které byly lékařem použity při kontrolním převazu rány. Dále znázorňuje další denní ošetřování na lůžku dle doporučení lékaře.

- Prontosan je irigační roztok k čištění ran, k prevenci tvorby biofilmu a jeho širokospektrální účinek působí i na rány, kolonizovanými MRSA.
- Actisorb je obvaz s aktivním uhlím, impregnovaný stříbrem, vhodný pro léčbu ran s výskytem bakteriální kontaminace, infekce nebo zápachu.

- DebriEcaSan gel je hydroaktivní gel s absorbční schopností a k vytvoření vlhkého prostředí v ráně (SÚKL, nedatováno).

6. 4. 2022 Převaz

Lékařem bylo doporučeno provést plastickou operaci pro definitivní krytí v křížové oblasti, kterou však nebylo v té době možné provést vzhledem k mikrobiální kolonizaci rány. Na dekubitus byl proto opětovně aplikován V. A. C systém a bylo přistoupeno k převazům metodou podtlakové terapie.

11. 4. 2022 Převaz

Za necelý týden byl V. A. C systém u dekubitu v křížové oblasti shledán nefunkčním. Dekubitus byl nepravidelného tvaru, kdy jedna část defektu byla přibližné velikosti 15 x 20 x 3 cm a druhá 5 x 5 x 3 cm. Postupně granulující dekubitus zapáchal a prosakoval. Defekt vykazoval postupnou granulaci na povrchu rány, ale na spodině rány se nacházela nekrotická tkáň a píštěl se silně zapáchající serózní sekrecí. Okolí rány bylo klidné

Dekubitus v oblasti levého boku a kyčle byl bez zápachu, s granulující spodinou rány a s minimem sekrece. Okolí dekubitu bylo bez známek zánětu.

Tabulka č. 6: Ošetření při převazu 11. 4. 2022

Rána	Ošetření při převazu	Pokračující ošetření v následujících dnech na lůžku
Dekubitus v křížové (sacrální) oblasti	Zaveden nový V. A. C. systém, podtlak nastaven na 100 mmHg.	Kontrola funkčnosti a podtlaku obou V. A. C. systémů. Výměna jímacích nádob a kontrola odsátého exsudátu. Naplánován debridement na operačním sále.
Dekubitus na levém boku	Zaveden nový V. A. C. systém, podtlak nastaven na 100 mmHg.	

Zdroj: vlastní, 2023.

Tabulka znázorňuje ošetření a zdravotnické prostředky, které byly lékařem použity při kontrolním převazu rány. Dále znázorňuje další denní ošetřování na lůžku dle doporučení lékaře.

18. 4. 2022 Chirurgický debridement

Po týdnu byl proveden u pacientky plánovaný debridement na operačním sále v celkové anestezii. Dekubitus v křížové oblasti a dekubitus na levém boku byly menšího rozsahu. U obou dekubitů byla provedena nekrectomie a byly nově zavedeny V. A. C. systémy s nastaveným pod tlakem 100 mmHg.

22. 4. 2022 Převaz

Pacientka udávala, že se cítí dobře a pociťuje zlepšení bolesti, mírnou bolest cítila v křížové oblasti. Bolest byla vyhodnocena jako VAS 3.

Dekubitus v křížové oblasti vykazoval granulující tkáň a zhojenou píštěl. Rána na levém boku po vyjmutí houby byla čistě granulující a výrazně zmenšena.

Tabulka č. 7: Ošetření při převazu 22. 4. 2022

Rána	Ošetření při převazu	Pokračující ošetření v následujících dnech na lůžku
Dekubitus v křížové (sacrální) oblasti	Zaveden nový V. A. C. systém, podtlak nastaven na 100 mmHg.	Kontrola funkčnosti a podtlaku u obou V. A. C. systémů. Výměna jímacích nádob a kontrola odsátého exsudátu.
Dekubitus na levém boku	Zaveden nový V. A. C. systém, podtlak nastaven na 100 mmHg.	

Zdroj: vlastní, 2023.

Tabulka znázorňuje ošetření a zdravotnické prostředky, které byly lékařem použity při kontrolním převazu rány. Dále znázorňuje další denní ošetřování na lůžku dle doporučení lékaře.

28. 4. 2022 Převaz

Pacientka udávala, že se subjektivně cítí dobře a pociťuje zlepšení zdravotního stavu. Pociťovala občasné bolesti levé dolní končetiny.

V. A. C systém z dekubitu v křížové oblasti byl odstraněn ještě před tímto převazem pro jeho nefunkčnost. Rána mapovitého charakteru byla povleklá, granulující s hnisavou sekrecí.

U dekubitu na levém boku docházelo k úniku vzduchu u VAC systému, čímž byl systém nefunkční. Po odstranění polyuretanové pěny rána vykazovala zmenšení a byla čistě granulující.

Tabulka č. 8: Ošetření při převazu 28. 4. 2022

Rána	Ošetření při převazu	Pokračující ošetření v následujících dnech na lůžku
Dekubitus v křížové (sacrální) oblasti	Zaveden nový V. A. C. systém, podtlak nastaven na 100 mmHg.	Kontrola funkčnosti a podtlaku u obou V. A. C. systémů. Výměna jímacích nádob a kontrola odsátého exsudátu.
Dekubitus na levém boku	Zaveden nový V. A. C. systém, podtlak nastaven na 100 mmHg.	

Zdroj: vlastní, 2023.

Tabulka znázorňuje ošetření a zdravotnické prostředky, které byly lékařem použity při kontrolním převazu rány. Dále znázorňuje další denní ošetřování na lůžku dle doporučení lékaře.

3. 5. 2022 Převaz

Oba V. A. C. systémy byly nefunkční, dislokovány, bez podtlaku, polyuretanová pěna zapáchala, a proto byly oba systémy podtlakové terapie odstraněny.

U dekubitu v křížové oblasti byla spodina rány granulující a při kontaktu krvácela, což byl uspokojivý výsledek hojení.

Stejně uspokojivý výsledek hojení byl shledán u dekubitu na levém boku. Rána byla bez retence hnisu, bez flegmóny, s granulující a kontaktně krvácející spodinou.

Tabulka č. 9: Ošetření při převazu 3. 5. 2022

Rána	Ošetření při převazu	Pokračující ošetření v následujících dnech na lůžku
Dekubitus v křížové (sacrální) oblasti	Odstraněn V. A. C. systém, krytí s DebriEcaSan gelem, Bactigras (antiseptikum s mastí) a sekundární krytí.	Oba defekty byly obden vydatně sprchovány. Převazy byly prováděny s DebriEcaSan gelem, mastným tylem a sekundárním sterilním krytím.
Dekubitus na levém boku	Odstraněn V. A. C. systém, krytí Actisorb a sekundární sterilní krytí.	

Zdroj: vlastní, 2023.

Tabulka znázorňuje ošetření a zdravotnické prostředky, které byly lékařem použity při kontrolním převazu rány. Dále znázorňuje další denní ošetřování na lůžku dle doporučení lékaře.

- Bactigras je sterilní antiseptické krytí, impregnované bílým parafínem. (SÚKL, nedatováno).

1. 6. 2022 Převaz

Za měsíc byl u obou dekubitů shledán nadále uspokojivý výsledek hojení. Spodina rány u dekubitu v křížové oblasti byla s četnými granulacemi a při kontaktu krvácela. Dekubitus na levém boku byl bez retence hnisu, bez flegmóny a spodina byla granulující a kontaktně krvácející.

Tabulka č. 10: Ošetření při převazu 1. 6. 2022

Rána	Ošetření při převazu	Pokračující ošetření v následujících dnech na lůžku
Dekubitus v křížové (sacrální) oblasti	Krytí s DebriEcaSan gelem, Bactigras a sterilní krytí.	Oba defekty byly obden vydatně sprchovány. Převazy byly nadále prováděny s DebriEcaSan gelem, mastným tylem a sekundárním sterilním krytím.
Dekubitus na levém boku	Krytí s DebriEcaSan gelem, mastný tyl a sekundární sterilní krytí.	

Zdroj: vlastní, 2023.

Tabulka znázorňuje ošetření a zdravotnické prostředky, které byly lékařem použity při kontrolním převazu rány. Dále znázorňuje další denní ošetřování na lůžku dle doporučení lékaře.

4. 1. 2023

Po 10 měsících od začátku komplexní léčby byl stav dekubitů výrazně zlepšen, jejich rozměry byly minimalizovány a spodina rány byla čistá.

3.5 Výživa

Nedostatečná výživa patří mezi vnitřní rizikové faktory ovlivňující průběh hojení dekubitů, který je náročný na energii a živiny. Zvláště rizikový je nedostatek bílkovin, (Brabcová, 2021). Zdravotní stav pacientky vyžadoval vyšetření stavu výživy nutričním specialistou.

Biochemické ukazatele

Tabulka č. 11: Laboratorní vyšetření

	1. náběr	Poslední náběr	Meze
Železo	2,00	2,00	9,00 - 28,00 mmol/l
Hemoglobin	69	93	120 - 160 g/l
Hematokrit	0,211	0,287	0,350 - 0,470
Lymfocyty	4,190	3,620	0,800 - 4,000
Celková bílkovina	52,5	52,5	65,0 - 85,0 g/l
Albumin	19,9	19,9	35,0 - 53,0 g/l
Urea	11,3	7,4	2,0 - 6,7 mmol/l
Kreatinin	75	69	42 - 80 umol/l

Zdroj: vlastní, 2023.

Tabulka znázorňuje hodnoty biochemických vyšetření pacientky, důležitých pro zjištění stavu výživy.

Pacientka měla omezený perorální příjem potravy. Ke zlepšení nutričních hodnot a zajištění adekvátní výživy byla pacientce za aseptických podmínek dočasně podávána parenterální výživa. Dle ordinace lékaře byla aplikována infuzní emulze Kabiven i. v. v množství 1540 ml o celkovém obsahu energie 1400 kcal. Léčivý přípravek Kabiven se skládá za tří vaků. Dvě komory obsahují dva čiré roztoky, jedna 19 % glukózu 790 ml a druhá aminokyseliny s elektrolyty 450 ml. Třetí komora obsahuje bílou, homogenní tukovou emulzi v množství 300 ml. Infuzní emulze Kabiven neobsahuje vitaminy a stopové prvky (SÚKL, 2023), proto byl pacientce současně přidáván vitamín B v dávce 70 ml/hod a infuze krystaloidů v množství 2500 ml na den.

Parenterální výživa byla aplikována do centrální žíly přes CŽK pomocí infuzní pumpy ARGUS 414, která je určena k dávkování infúzních roztoků. Aplikace byla přerušována na 4 x 30 minut pouze pro aplikaci antibiotik a celkově tak trvala 22 hodin denně po dobu tří dnů.

Obr. 4: Kabiven i.v.

Zdroj: Fresenius Kabi, 2023.

Obrázek znázorňuje tříkomorový léčivý přípravek Kabiven.

V dalším období byla pacientce vzhledem k založené kolostomii podávána bezezbytková dieta označovaná číslem 5. Dieta má nízký obsah vlákniny a nezanechává nestravitelné zbytky. Strava je energeticky plnohodnotná, lehce stravitelná, nenadýmavá a má mírně snížený obsah tuků. Vitamín C se dodává medikamentózně z důvodu omezeného množství ovoce a zeleniny v dietě. Důležité je jíst pomalým tempem menší množství v častějších dávkách, proto se strava dělí na pět až šest dávek denně (Milotová a Wohl, 2018).

Mezi přidružená onemocnění pacientky patřil diabetes mellitus 2. stupně, který byl kompenzován dietou. Z důvodu hypoproteinémie byla strava doplněna o nutriční bílkovinové doplňky, mezi které patřily např. jogurty, tvaroh, šunka, sýr, vejce a bílé maso. Do výživy byl zařazen také sipping neboli podávání tekutých nutričních doplňků různých příchutí, jako např. Glucerna a Cubitan. Cubitan je vysokoenergetická tekutá výživa určená pro lékařské účely, která významně ovlivňuje hojení chronických ran. Potravina je bez lepku a obsahuje vysoký obsah bílkovin, arginin a specifické mikronutrienty, které posilují imunitní systém a ovlivňují obnovu buněk (SÚKL, 2023).

Pacientka byla edukována ohledně důležitosti stravy pro zdárný průběh hojení, začala lépe jíst a nutriční parametry se postupně zlepšovaly.

3.6 Polohování

Důležitou součástí komplexní léčby bylo polohování pacientky, aby se eliminovalo působení tlaku na postižená místa.

Pacientka byla umístěna na elektrickém polohovatelném lůžku s dynamickou antidekubitní matrací s kompresorem, u které dochází k řízenému průtoku vzduchu a pokožka je v jednotlivých partiích střídavě zatěžována a odlehčována.

Mezi další pomůcky patřily podložní kola, antidekubitní chrániče na paty a další antidekubitní pomůcky. Pacientka byla polohována 2x po 2 hodinách ve dne i v noci.

U pacientky probíhala také rehabilitace s cílem zachovat a navýšit mobilitu na lůžku, která by vedla ke zlepšení soběstačnosti.

3.7 Komplikace během léčby

Během léčby rozsáhlých defektů IV. stupně v křížové oblasti a na levém boku došlo u pacientky k rozvinutí dekubitální sepse, která byla léčena antibiotiky. Antibiotická léčba byla pacientce aplikovaná opakovaně na základě průběžně prováděné laboratorní diagnostiky prostřednictvím antibiotické laboratoře FN Motol.

Tabulka č. 12: Aplikovaná antibiotika během léčby

Antibiotikum	Síla	Aplikace	Podání
Vancomycin Mylan	500 mg	i.v.	každých 8 hod
Tazocin	4 g / 0,5 g	i.v.	každých 8 hod
Amoksiklav	1 g 1000 mg/200 mg	i.v.	každých 8 hod
Meropenem Kabi	500 mg	i.v.	každých 8 hod
Piperacilin Tazobactan Mylan	4 g/0,5gr	i.v.	každých 8 hod

Zdroj: vlastní, 2023.

Tabulka znázorňuje antibiotika podávaná pacientce.

Kromě rozsáhlých dekubitů byly současně ošetřovány také menší povrchové dekubity I. a II. stupně na pravém bérci a na obou patách.

Přesto, že hojení dekubitů mělo uspokojivé výsledky, byla jejich celková léčba zkomplikována polymorbiditou pacientky. Závažnou komplikací hojení ran byla

kolonizace multirezistentními kmeny bakterií Acinetobacter baumannii, Staphylococcus aureus a Enterococcus faecium. Tyto infekce jsou také označovány jako infekce spojené se zdravotní péčí, tzv. nozokomiální infekce.

Další závažná komplikace nastala v prosinci 2022, kdy došlo k progredující ischemizaci dolních končetin při oboustranné ateroskleróze tepen dolních končetin a pánevních tepen. U levé dolní končetiny se syndromem diabetické nohy, se suchou nekrózou na prstech, se vyskytly silné bolesti, které byly tlumeny přechodným subkutánním podáváním opioidního analgetika Morphinu. Stav byl navíc komplikován respiračním infektem. Po odeznění respiračních příznaků byla u pacientky provedena vysoká amputace levé dolní končetiny ve stehně.

3.7.1 Prognóza

Z důvodu polymorbidity a imobility pacientky byla prognóza lékařem vyhodnocena nadále jako nejistá a nepříznivá.

V současnosti, na konci roku 2023, je prognóza pacientky nadále nepříznivá. Během pokračující léčby došlo k dalším komplikacím zdravotního stavu, kdy pacientce bylo nutné amputovat také pravou dolní končetinu. Faktory, kterými je imobilita, závažný celkový zdravotní stav a zhoršující se psychický stav pacientky, mají vliv na vznik nových dekubitů. Pacientka je nadále hospitalizovaná na 10. stanici CNP FN Motol, kde pokračuje léčba dekubitů. Vzhledem ke zdravotnímu stavu a sociálnímu zázemí pacientky je propuštění do domácího ošetřování v dohledné době nemožné.

3.8 Úloha všeobecné sestry při ošetřování pacienta s V. A. C. systémem

Převazy u pacientů s podtlakovou terapií provádí lékař na operačním sále, ale většina péče o pacienta s aplikovaným V. A. C. systémem náleží všeobecné sestře, která postupuje v souladu s ordinací lékaře.

Před zavedením V. A. C. systému byla pacientka edukována všeobecnou sestrou. Edukace je velmi důležitou součástí léčby a je třeba informace předat srozumitelně, aby jim pacient porozuměl a spolupracoval. Všeobecnou sestrou bylo

pacientce vysvětleno, na jakém principu V. A. C. systém pracuje a jakým způsobem se aplikuje. Pacientka získala informace o výhodě méně častých převazů a o přednostech hojení podtlakovou terapií, při které dochází ke zkrácení doby léčby a k eliminaci možného zápachu z rány díky neprodyšnému uzávěru rány. V rámci edukace byla všeobecnou sestrou pacientce vysvětlena i možnost určitého diskomfortu spojeného s omezením běžného pohybu z důvodu upevnění hadičky ke sběrné nádobě přístroje (Drábková, 2019), což znamená zvýšenou opatrnost při fyzické aktivitě, aby nedošlo k zalomení nebo vytržení odsávacího drénu.

Po aplikaci V. A. C. systému na operačním sále byla pacientka přemístěna na nemocniční pokoj. Při převozu byl V. A. C. systém dočasně napojen na baterii, aby byla zachována kontinuita terapie. Na pokoji byl poté přístroj připojen do elektrické sítě.

Mezi úkoly všeobecné sestry patří kontrola, zda fólie překrývající pěnový obvaz je neprodyšně prisátá a zda obvaz neprosakuje. Dále sleduje průchodnost odsávacího systému a také hadičky přivádějícího podtlak (Nowak a Beran, 2016). Funkčnost V. A. C. systému a požadované nastavení tlaku je sestrou kontrolováno každé dvě hodiny. V případě, že by V. A. C. systém zůstal nefunkční déle než dvě hodiny, je třeba z důvodu rizika vzniku infekce vyměnit pěnu v ráně za novou (3M, 2024).

Všeobecná sestra sleduje také charakter, barvu a množství odsátého exsudátu ve sběrné nádobě. Při naplnění sběrné nádoby přístroj vypne a sběrnou nádobu vymění za novou. Přístroj opět zapne a překontroluje, zda jsou nastavené parametry podtlatu v pořádku. Množství odsátého exsudátu zaznamenává do dokumentace. Při práci si počíná tak, aby neporušila sterilní podmínky, za kterých je rána ošetřena.

Mezi sesterské intervence patří také kontrola okolí rány pod fóliovým obvazem, zda nedochází k otoku nebo zarudnutí. Důležité je sledování bolesti udávané pacientem, která bývá důsledkem použití podtlakové terapie a odsávání sekretu. Sestra pozoruje charakter a intenzitu bolesti, kterou zaznamenává do dokumentace. O objektivních i subjektivních bolestech pacienta informuje lékaře, který může doporučit snížit podtlak V. A. C. systému nebo zavede analgetickou léčbu, kterou sestra dle ordinace lékaře aplikuje (Nowak a Beran, 2016).

Vzhledem k omezenému pohybu byla pacientka sestrou motivována k fyzické aktivitě, která je prevencí možných komplikací, jako je zápal plic, embolie nebo vznik dekubitů.

Mezi intervence všeobecné sestry dále patřilo monitorování fyziologických funkcí, aplikace medikamentózní léčby, polohování, kontrola výživy a pomoc při provádění hygieny. Po celou dobu léčby byl všeobecnou sestrou sledován celkový stav pacientky a všechny informace byly zapisovány do zdravotnické dokumentace.

4 Diskuse

Chronická rána je rána, která při adekvátní terapii neprojevuje tendenci se zhojit během 6 až 9 týdnů. Normální reparační proces je narušený a původně akutní rána se mění na ránu chronickou. Nejčastější příčinou bývá infekce, přidružená onemocnění nebo zanedbání péče samotným pacientem.

Pracuji na LDN – Centru následné péče ve FN Motol, kde se setkávám s pacienty, u kterých se vyskytují různé typy chronických ran. Léčba chronických ran se řídí metodickým pokynem pod názvem Prevence a ošetřování dekubitů a nehojících se ran (FN Motol, 2021).

V absolventské práci se zabývám kazuistikou pacientky, která byla na oddělení CNP opakovaně léčena s dekubity IV. stupně a dalšími chronickými ranami. Pacientka byla dlouhodobě hospitalizovaná a cílem byla nejen léčba chronických ran, ale také snaha dosáhnout větší soběstačnosti pacientky. Během náročné a zdlouhavé léčby ran byl v rámci komplexní ošetřovatelské péče kladen důraz na edukaci pacientky. Pacientka byla seznamována s okolnostmi jejího zdravotního stavu a byla vyvíjena snaha prohloubit u ní zájem o životosprávu a o vlastní zdraví.

I přes veškerou péči, každodenní převazy dekubitů a polohování pacientky se její zdravotní stav zhoršoval následkem pozdních komplikací při onemocnění diabetes mellitus a rozvinutí infekce. Dekubity IV. stupně v křížové oblasti a na levém boku začaly nekrotizovat. Pacientka po důkladném obeznámení se závažným zdravotním stavem svolila k udělení souhlasu pro ošetření podtlakovou terapií v celkové anestezii na chirurgické klinice FN Motol.

Metoda pomocí V. A. C. systému je terapie rány kontrolovaným podtlakem, kdy systém uzavírá ránu, odsává z ní exsudát do sběrné nádoby přístroje, urychluje čištění rány, podporuje debridement, zlepšuje prokrvení spodiny a zabraňuje vstupu sekundární infekce do rány (Brabcová, 2021, s. 35).

Pacientka měla zavedeny V. A. C. systémy na obou rozsáhlých dekubitech v křížové oblasti a pro snadnější hojení ji byla provedena odlehčovací kolostomie. Komplexní péče po překladu z chirurgické kliniky byla následně zajišťována

na oddělení CNP. Léčba si vyžádala dlouhou dobu léčení a mnoho převazů, ale defekty se pomocí V. A. C. systému a důkladného polohování pacientky úspěšně hojily. Spodiny obou ran začaly granulovat a defekty vykazovaly známky zmenšení.

Vedle chirurgicky zavedeného V. A. C. systému byla při hojení dekubitů důležitá také výživa. Pacientka po konziliu s nutričním terapeutem měla zvýšený příjem bílkovin a vitaminů C, A, E a Zinku ve stravě, které brání organismus před vstupem infekce a napomáhají k posílení imunity.

Pacientka během léčby subjektivně pociťovala zlepšení a neudávala výrazné bolesti, což bylo velmi přínosné, neboť psychická pohoda přispívá k úspěšnému léčení jakéhokoliv onemocnění. I přes nepříznivý zdravotní stav polymorbidní pacientky se podařilo pomocí moderní metody léčby podtlakovou terapií dosáhnout účinného hojení dekubitů a zachovat u pacientky částečnou soběstačnost.

Závěr

Absolventská práce poukazuje na problematiku léčby chronických ran, která je i přes v současnosti dostupné moderní metody a kvalifikovanou práci zdravotnického personálu stále aktuálním problémem. Chronické rány se vyznačují komplikovaným průběhem a dlouhou dobou léčení. Úspěšná léčba zkracuje pobyt pacienta v nemocnici, zlepšuje kvalitu jeho života, jeho samostatnost a návrat k běžným denním činnostem, proto je třeba metodám hojení chronických ran věnovat náležitou pozornost.

Cílem absolventské práce bylo zhodnocení moderních dostupných a používaných metod hojení ran v porovnání s dříve používanými metodami. V teoretické části absolventské práce jsou uvedeny moderní metody hojení ran, které jsou založeny na podkladě vlhké terapie. Metoda vlhké terapie je v současnosti považována za moderní způsob hojení ran. Výhodou moderních metod hojení ran je jejich terapeutický účinek, který dřívější metody buď vůbec neměly, nebo byl jejich účinek diskutabilní. Oproti metodám hojení používaných v minulosti pomocí suchého krytí se rány ve vlhkém prostředí hojí rychleji. Zároveň se tato krytí při převazu snadno odstraňují a pacient při ošetření netrpí bolestí.

Metoda larvoterapie se naopak v současnosti stala moderní metodou, přestože byla aplikovaná již v minulosti. I tato metoda však od počátku svého vzniku prošla mnoha změnami, než se stala zcela bezpečnou metodou hojení.

Dílčím cílem absolventské práce bylo zjistit, jaká je situace s dostupností moderních metod hojení ran na různých odděleních FN Motol.

Praktická část absolventské práce obsahuje kazuistiku pacientky s dekubity IV. stupně, kterou jsem osobně měla možnost ošetřovat na oddělení LDN CNP FN Motol. I přes značně nepříznivý zdravotní stav pacientky se podařilo moderními metodami hojení ran, především pomocí podtlakové terapie, zlepšit pacientce kvalitu života a zachovat u ní alespoň částečnou soběstačnost na lůžku.

Na komplexní léčbě se podílel tým lékařů, nutriční terapeuti, sestry ranhojičky, rehabilitační pracovníci a další zdravotnický personál. Kazuistika ukazuje na nutnost multioborové spolupráce, kdy moderní metody hojení ran byly poskytovány na každém

specializovaném oddělení, kde se pacientka během léčby nacházela. Při překladech na jiná oddělení se tak díky dostupnosti moderních metod hojení mohlo plynule v komplexní léčbě pokračovat.

Všechna oddělení FN Motol jsou zásobena prostředky pro ošetřování ran pomocí moderních metod. V případě, že na některém oddělení určitý prostředek momentálně není k dispozici, je tento prostředek možné získat, popřípadě pacientovi přímo aplikovat v rámci spolupráce s jinými odděleními nemocnice. Úplná nedostupnost zdravotnického prostředku může nastat v případě, kdy prostředek zcela chybí na trhu. Lékař v takové situaci má však možnost volit z jiných dostupných metod hojení ran.

FN Motol v únoru 2023 nově zřídila ambulanci hojení chronických ran, která zajišťuje návaznou péči pro pacienty propuštěné z nemocnice do domácího prostředí. Ambulance slouží také veřejnosti a zaměstnancům FN Motol, kteří vyžadují léčbu chronických ran. Ambulance je vedena týmem lékařů a sester specialistek s absolvovaným certifikovaným kurzem, kteří kromě léčby a převazů ran doporučují vyšetření u lékařů specialistů, pacienty edukují v péči o ránu a plánují následné kontroly stavu chronické rány. Zřízením ambulance tak došlo k rozšíření péče o pacienty s nehojícími se chronickými ranami.

Resumé

Absolventská práce se zaměřuje na moderní metody hojení chronických ran. Chronické rány se vyznačují komplikovaným průběhem, dlouhou dobou léčby a patří mezi stále aktuální problematiku. Často se vyskytují především u dlouhodobě hospitalizovaných imobilních pacientů s přidruženými onemocněními.

Práce je rozdělena na teoretickou a praktickou část. Teoretická část se po uvedení problematiky vzniku a fázích hojení rány věnuje v současnosti dostupným moderním metodám hojení ran. Praktická část představuje kazuistiku dlouhodobě hospitalizované imobilní pacientky s rozsáhlými dekubity IV. stupně v křížové oblasti a na levém boku. Zahrnuje léčbu defektů pomocí podtlakové terapie V. A. C. systémem, průběh převazů a ošetřování s cílem dosáhnout zhojení dekubitů a zachování soběstačnosti pacientky na lůžku.

Klíčová slova

Dekubitus, hojení ran, chronická rána, moderní metody, podtlaková terapie, vlhká terapie.

Modernen Methoden der Heilung von Wunden

Zusammenfassung

Der Fokus der Abschlussarbeit liegt auf den modernen Methoden der Heilung von chronischen Wunden. Chronische Wunden sind durch einen komplizierten Verlauf und eine lange Behandlungszeit gekennzeichnet und stellen eine immer aktuelle Problematik dar. Sie kommen oft bei den immobilen, langzeithospitalisierten Patienten mit Zusatzerkrankungen vor.

Die Arbeit ist in einen theoretischen und einen praktischen Teil untergliedert. Der theoretische Teil widmet sich nach der Einführung in die Problematik der Entstehung von chronischen Wunden den einzelnen Phasen der Behandlung und den vorhandenen modernen Behandlungsmethoden. Der praktische Teil besteht aus der Kasuistik einer langzeithospitalisierten immobilen Patientin. Die Patientin leidet unter einem Dekubitus im Sakralbereich und an der linken Hüfte mit Schweregrad IV. Der praktische Teil beinhaltet die Informationen zur Wundbehandlung mit Hilfe der VAC-Therapie, zum Prozess der Verbandanlegung und zur Behandlung mit dem Ziel, Dekubiti zu heilen und die Selbstständigkeit der Patientin am Krankenbett zu erhalten.

Schlüsselwörter

Dekubitus, feuchte Therapie, Chronische Wunde, moderne Behandlungsmethoden, V.A.C-Therapie, Wundbehandlung.

Literatura a použité zdroje

3M, 2024. *3M™ V.A.C.® Ulta 4 Therapy systém: Zdroje*. [Online]. In: 3M.cz. Dostupné z: https://www.3m.cz/3M/cs_CZ/p/d/b5005265197/. [cit. 2024-02-05].

AMLEROVÁ, Jana a Karel FAJFRLÍK, 2018. *Mikrobiologie*. [online]. LICENCE Creative Commons BY-SA 4.0. Dostupné z: Inovace VOV: Zdravotnictví, https://www.vovcr.cz/odz/zdrav/183/page28.html. [cit. 2023-09-12].

BIOKNIFE: Léčba larvami, 2020. [Online]. Dostupné z: https://www.larvy.cz/. [cit. 2023-06-30].

BRABCOVÁ, Soňa, 2021. *Péče o rány: pro sestry a ostatní nelékařské profese*. Praha: Grada Publishing. 184 s. ISBN 978-80-271-4629-1.

CKTCH, 2021 - Centrum kardiovaskulární a transplantační chirurgie. Poučení č. 7 Podtlaková terapie u poruch hojení – V.A.C systém Verze 1.0, Účinnost od: 04.01.2021. [Online]. In: CKTCH.cz. Dostupné z: https://www.cktch.cz/pouceni-c-7-podtlakova-terapie-u-poruch-hojeni-v-a-c-system/f518. [cit. 2023-06-29].

ČERNOCHOVÁ, Júlie, 2023. Dermal Centre Mělník. Přednáška na: XXI. celostátní kongres s mezinárodní účastí Léčba rány 2023. [Online]. In: Léčba rány.cz. Dostupné z: https://www.lecbarany.cz/clanky/chronicka-rana-rozumime-ji. [cit. 2023-06-03].

ČSLR, nedatováno. *Česká společnost pro léčbu rány*. [Online]. Dostupné z: https://www.cslr.cz/. [cit. 2023-05-11].

ČTK, 2019. Česká tisková kancelář. *Obvazy díky senzorům z Pardubic samy hlásí, že potřebují vyměnit*. [Online]. In: Český rozhlas.cz. Dostupné z: https://pardubice.rozhlas.cz/obvazy-diky-senzorum-z-pardubic-samy-hlasi-ze-potrebuji-vymenit-8126584. [cit. 2023-06-04].

DRÁBKOVÁ, Petra, 2019. *Ošetřovatelská praxe*. [Online]. LICENCE Creative Commons BY-SA 4.0. Dostupné z: Inovace VOV: Zdravotnictví, https://www.vovcr.cz/odz/zdrav/137/page10.html. [cit. 05. 2. 2024].

DYLEVSKÝ, Ivan, 2022. *Biomedicínská ergonomie*. Praha: Grada Publishing. 168 s. ISBN 978-80-271-6702-9.

FIALA, Radovan, 2018. Moderní materiály a metody ošetřování a hojení ran. *VOX PEDIATRIAE*. Roč. 18, č. 6, s. 16-19. ISSN 1213-2241.

FN Motol, 2021. *Metodický pokyn náměstka pro ošetřovatelskou péči č. IIMP-NOP_1/2005-10. Prevence a ošetřování dekubitů a nehojících se ran.* Účinnost od 1. 4. 2021.

FRESENIUS KABI, 2023. *3-komorové vaky*. [Online]. In: Fresenius Kabi. com. Dostupné z: https://www.fresenius-kabi.com/cz/produkty/kabiven-kabiven-peripheral. [cit. 2023-11-07].

GOTTRUP, F; APELQVIST, J a PRICE, P., 2010. *Outcomes in controlled and comparative studies on non-healing wounds: recommendations to improve the quality of evidence in wound management.* [Online]. Journal of Wound Care. Roč. 19, č. 6, s. 239-268. ISSN 2052-2916. Dostupné z: https://ecet-stomacare.eu/fileadmin/user_upload/EWMA.org/Project_Portfolio/EWMA_Documents/POG_FINAL_JWCpubl.pdf. [cit. 2023-03-22].

HARTMANN-RICO, 2023a. *Antiseptická krytí.* [Online]. In: Léčba rány.cz. Dostupné z: https://www.lecbarany.cz/antisepticka-kryti. [cit. 2023-06-20].

HARTMANN-RICO, 2023b. *HydroTerapie.* [Online]. In: Léčba rány.cz. Dostupné z: https://www.lecbarany.cz/odbornik/typy-lecby/hydroterapie. [cit. 2023-06-20].

HARTMANN-RICO, 2023c. *Polyuretany.* [Online]. In: Léčba rány.cz. Dostupné z: https://www.lecbarany.cz/polyuretany. [cit. 2023-06-20].

HARTMANN-RICO, 2023d. *Povleklá rána.* [Online]. In: Léčba rány.cz. Dostupné z: https://www.lecbarany.cz/produkty/kategorie/povlekla-rana. [cit. 2023-06-27].

HARTMANN - RICO, 2024. *Rok s ambulantním NPWT v praxi*. [Online]. In: Léčba rány.cz. Dostupné z: https://www.lecbarany.cz/clanky/rok-s-ambulantnim-npwt-v-praxi. [cit. 2024-02-02].

HLINKOVÁ, Edita, Jana NĚMCOVÁ, Edward HUĹO a kol., 2019. *Management chronických ran.* Praha: Grada Publishing. 224 s. ISBN 978-80-271-0620-2.

HOVORKOVÁ, Jitka, 2017. *Rozlišení dekubitu a inkontinenční dermatitidy.* [Online]. Florence: odborný časopis pro nelékařské zdravotnické pracovníky. Roč. 13, č. 9, s. 28. ISSN 1801-464X. Dostupné z: https://www.florence.cz/casopis/archiv-florence/2017/9/rozliseni-dekubitu-a-inkontinencni-dermatitidy/. [cit. 2023-08-17].

Hydrocare Tech, 2021. *The difference between hydrogel dressing and hydrocolloid.* [Online]. In: Hydrocaretech.com. Dostupné z: https://www.hydrocaretech.com/news/the-difference-between-hydrogel-dressing-and-hydrocolloid/. [cit. 2023-06-08].

CHENYU, Shi; CHENYU, Wang; HE, Liu a kol., 2020. *Selection of Appropriate Wound Dressing for Various Wounds*. [Online]. Rewiev article: Front. Bioeng. Biotechnol. Vol. 8. Dostupné z: https://doi.org/10.3389/fbioe.2020.00182. [cit. 2023-06-07].

ICH GCP, 2023. *Healthy Tissue Preservation During Wound Debridement by Using Debritom+ Micro Water Jet Technology (Debritom).* [Online]. In: ICH GCP.net Dostupné z: https://ichgcp.net/clinical-trials-registry/NCT04514783. [cit. 2023-06-28].

JANÍKOVÁ, Eva a Renáta ZELENÍKOVÁ, 2013. *Ošetřovatelská péče v chirurgii: pro bakalářské a magisterské studium.* Praha: Grada Publishing. 256 s. ISBN 978-80-247-4412-4.

KACHLOVÁ, Miroslava a Ilona PLEVOVÁ, 2022. *Postupy v ošetřovatelské péči 2: Bariérová ošetřovatelská péče.* Praha: Grada Publishing. 112 s. ISBN 978-80-271-4912-4.

KCI Medical, 2016. *Léčba V.A.C.: Klinická příručka, zdroj informací pro lékaře.* [Online]. In: Acelity.com Dostupné z: https://www.acelity.com/-/media/Project/Acelity/Acelity-Base-Sites/shared/PDF/2-b-128-emea-csa-vac-clinical-guidelines-emea.pdf. [cit. 2024-01-31].

KOUTNÁ, Markéta, 2020. *Aktuální trendy v hojení ran.* [Online]. Praktické lékárenství. Roč. 16, č. 3, s. 154-156. ISSN 1803–5906. Dostupné z: doi:10.36290/lek.2020.024. [cit. 2023-05-10].

KRAMER, Axel; DISSEMOND, Joachim a kol., 2018. *Consensus on Wound Antisepsis: Update 2018.* [Online]. Skin Pharmacol Physiol. Vol. 31, issue. 1, s. 28-58. Dostupné z: https://doi.org/10.1159/000481545. [cit. 2023-06-07].

KRENŽELOK, Milan, 2022. Nové přístupy v hojení ran pro praktické lékaře. [Online]. In: Medical Tribune. Dostupné z: https://www.tribune.cz/archiv/nove-pristupy-v-hojeni-ran-pro-prakticke-lekare/. [cit. 2023-05-07].

KUDLOVÁ, Pavla, 2021. *Hojení ran.* [E-kniha]. 2. vyd. Zlín: Univerzita Tomáše Bati ve Zlíně. 102 s. ISBN 978-80-7678-056-9. Dostupné z: https://digilib.k.utb.cz/bitstream/handle/10563/50138/Kudlova_Hojeni%20ran_2_vydani_2021.pdf?sequence=1&isAllowed=y. [cit. 2023-05-09].

MAČÁK, Jirka a Jana MAČÁKOVÁ, 2022. *Patologie*. 3., doplněné a přepracované vydání. Praha: Grada Publishing. 388 s. ISBN 978-80-271-6620-6.

MARKS, Hedy, 2021. *Gangrene.* [Online]. In: WebMD.com. Dostupné z: https://www.webmd.com/skin-problems-and-treatments/guide/gangrene-causes-symptoms-treatments#1. [cit. 2023-03-26].

Městská nemocnice Ostrava, 2016. *Léčba rány aplikací řízeného podtlaku (NPWT) Informovaný souhlas.* [Online]. In: Městská nemocnice Ostrava.cz. Dostupné z: https://www.mnof.cz/dokumenty-chirurgie-a-urazova-chirurgie. [cit. 2024-02-01].

MILOTOVÁ, Růžena a Pavel WOHL, 2018. *Bezezbytková dieta při onemocnění střev.* Praha: Albatros Media. 80 s. ISBN 978-80-7429-905-6.

MIŽENKOVÁ, Ľudmila a Ivana ARGAYOVÁ, 2022. *Obecná traumatologie: pro nelékařské zdravotnické obory.* Praha: Grada Publishing. 140 s. ISBN 978-80-271-4653-6.

MORENO, Javier, 2019. *Protocolo para la realización de curas con presión negativa.* [Online]. In: Cursos Fnn.com. Dostupné z: https://cursosfnn.com/blogcursosfnn/revistas/revista-asdec-no-8/protocolo-para-la-realizacion-de-curas-con-presion-negativa/. [cit. 2023-09-15].

NOWAK, Anna a Magdalena BERAN, 2016. Negative pressure wound therapy a new treatment for wounds. The selected tasks a nurse who is caring for a sick covered by the negative pressure wound therapy. [Online]. *Pielęgniarstwo Chirurgiczne i Angiologiczne/Surgical and Vascular Nursing*. Vol. 10, no. 1, s. 9-15. ISSN 1897-3116. Dostupné z: https://www.termedia.pl/Negative-pressure-wound-therapy-a-new-treatment-for-wounds-The-selected-tasks-a-nurse-who-is-caring-for-a-sick-covered-by-the-negative-pressure-wound-therapy,50,27318,1,1.html. [cit. 2024-02-09].

PECOVÁ, Jana, 2021. II. interní klinika FN u sv. Anny, Brno. Přednáška na: Sympozium společnosti Hartmann Rico v rámci XL. výroční konference Společnosti všeobecného lékařství ČLS JEP, Zlín, 12. 11. 2021.

POKORNÁ, Andrea a kol, 2023. *Centrální systém hlášení nežádoucích událostí – Metodika Nežádoucí událost DEKUBITUS.* [Online]. Praha: Ústav zdravotnických informací a statistiky ČR, verze 01/2023, 38 s. In: Národní portál. Systém hlášení nežádoucích událostí. Dostupné z: https://shnu.uzis.cz/res/file/metodicke_dokumenty/dekubitus_plna_verze_metodiky_2022_final_na_web.pdf. [cit. 2023-05-12].

proLékaře, 2015. Základy léčby nehojících se ran: Klasické dělení ran, kontinuum hojení rány. [Online]. In: proLékaře.cz: Kreditované kurzy. Praha: MeDitorial. Dostupné z: https://www.prolekare.cz/kreditovane-kurzy/zaklady-lecby-nehojicich-se-ran-47/zaklady_lecby_nehojicich_se_ran-44. [cit. 2023-05-09].

proLékaře, 2021. *HydroTerapie v léčbě nehojících se ran*. [Online]. In: proLékaře.cz. Praha: MeDitorial. Dostupné z: https://www.prolekare.cz/tema/hojeniran/detail/hydroterapie-v-lecbe-nehojicich-se-ran-125837. [cit. 2023-06-21].

proLékaře, 2023. *Vodní mikropaprsek jako šetrnější metoda débridementu*. [Online]. In: proLékaře.cz. Praha: MeDitorial. Dostupné z: https://www.prolekare.cz/tema/hojeniran/detail/vodni-mikropaprsek-jako-setrnejsi-metoda-debridementu-133962. [cit. 2023-06-28].

proSestru, 2022. *Ošetření rány bez bolesti? Pomoci může oplachový roztok.* [Online]. In: proSestru.cz Praha: MeDitorial. Dostupné z: https://www.prosestru.cz/novinky/osetreni-rany-bez-bolesti-pomoci-muze-oplachovy-roztok-131025. [cit. 2023-06-29].

Státní ústav pro kontrolu léčiv (SÚKL), 2023. *Databáze léků*. [Online]. Dostupné https://prehledy.sukl.cz/prehled_leciv.html#/. [cit. 2023-09-15].

Státní ústav pro kontrolu léčiv (SÚKL), nedatováno. *Registr zdravotnických prostředků.* [Online]. Dostupné z: https://eregpublicsecure.ksrzis.cz/Registr/RZPRO. [cit. 2023-09-15].

STEHLÍKOVÁ, Kateřina, 2017. *Moderní přístupy v hojení chronických ran.* [Online]. Remedia. Roč. 27, č. 5, s. 498-501. ISSN 0862-8947. Dostupné z: https://www.remedia.cz/rubriky/prehledy-nazory-diskuse/moderni-pristupy-v-hojeni-chronickych-ra-9306/. [cit. 2023-06-04].

STREITOVÁ, Dana, Renáta ZOUBKOVÁ a kol., 2015. *Septické stavy v intenzivní péči: ošetřovatelská péče.* Praha: Grada Publishing. 164 s. ISBN 978-80-247-9932-2.

STRYJA, Jan, 2016. *Repetitorium hojení ran 2.* 2. vyd. Semily: GEUM. 377 s. ISBN 978-80-87969-18-2.

THOMAS, Deena Clare et al., 2021. *The role of debridement in wound bed preparation in chronic wound: A narrative review.* [Online]. Annals of medicine and surgery. Vol. 71, article 102876. ISSN 2049-0801. Dostupné z: https://doi.org/10.1016/j.amsu.2021.102876. [cit. 2023-06-27].

VOTÝPKA, Jan a kol., 2018. O parazitech a lidech. [Online]. Praha: Triton. 348 s. ISBN 978-80-7553-350-0. Dostupné z: Science Mag. https://sciencemag.cz/larvalni-terapie-mouchy-v-lidskych-sluzbach. [cit. 2023-06-29].

Vyhláška č. 55/2011 Sb., o činnostech zdravotnických pracovníků a jiných odborných pracovníků, ve znění pozdějších předpisů. In: *Sbírka zákonů*, Ministerstvo vnitra, 2011, částka 20.

Wound Educators, 2015. *The Continuum of Wound Dressings – Hydrocolloids*. [Online]. In: Wound Educators.com. Dostupné z: https://woundeducators.com/hydrocolloid-wound-dressings2. [cit. 2023-06-08].

ZAVER, Vasudev a Pradeep KANKANALU, 2023. *Negative Pressure Wound Therapy*. [Online]. In: National Library of Medicine. Dostupné z: https://www.ncbi.nlm.nih.gov/books/NBK576388/. [cit. 2023-06-29].

Přílohy

Příloha č. 1: Souhlas ke zpracování a uveřejnění získaných informací v absolventské práci

Povolení sběru dat pro kazuistiku v absolventské práci

Žadatel : Miroslava Hodásová

Datum narození: 2.5.1966

Vzdělavací instituce/obor: VOŠ Mills, s.r.o Čelákovice / Diplomovaná všeobecná sestra

Téma absolventské práce : Moderní metody hojení ran

Vedoucí práce : Mgr. Platilová Markéta

Požadavek : Povolení sběru informací o hospitalizovaném pacientovi

Termín sběru informací: od 1.1.2022 – 30.10.2023

Pracoviště, kde bude šetření probíhat: LDN CNP 8.stanice, 10. Stanice

Mgr. Lucie KUBOVÁ
vrchní sestra

.....

Vrchní sestra LDN CNP FN MOTOL

Mgr. Kubová Lucie

IČP 05 434 254
FAKULTNÍ NEMOCNICE V MOTOLE
150 06 Praha 5 - Motol, V Úvalu 84
LDN - centrum následné péče
Primář: MUDr. Martina Novčková
odbornost: 9U7 tel.: 22443 4400
IČO 00064203 DIČ: CZ00064203
113/20

Prohlášení:

Žadatel se zavazuje , že zachová mlčenlivost o skutečnostech, o nichž se dozví v souvislosti s provedením sběru dat na kazuistiku. Získané data budou použita pouze pro účely absolventské práce. Zveřejněné údaje budou anonymní. Nikde nebudou uvedený citlivé údaje a jméno pacienta.

V Praze dne :

Povolení sběru dat pro kazuistiku v absolventské práci

Zdroj : vlastní

Seznam obrázků

Obr. 1: Kontinuum hojení rány – WHC 17

Obr. 2: Dekubitus IV. stupně 34

Obr. 3: Ošetření rány V. A. C. systémem 39

Obr. 4: Kabiven i.v. 47

Seznam tabulek

Tabulka č. 1: Medikamentózní léčba pacientky 35

Tabulka č. 2: Fyziologické funkce při přijetí k hospitalizaci 37

Tabulka č. 3: Fyzikální vyšetření při přijetí k hospitalizaci 37

Tabulka č. 4: Ošetření při převazu 2. 4. 2022 40

Tabulka č. 5: Ošetření při převazu 4. 4. 2022 41

Tabulka č. 6: Ošetření při převazu 11. 4. 2022 42

Tabulka č. 7: Ošetření při převazu 22. 4. 2022 43

Tabulka č. 8: Ošetření při převazu 28. 4. 2022 44

Tabulka č. 9: Ošetření při převazu 3. 5. 2022 44

Tabulka č. 10: Ošetření při převazu 1. 6. 2022 45

Tabulka č. 11: Laboratorní vyšetření 46

Tabulka č. 12: Aplikovaná antibiotika během léčby 48

Seznam zkratek

ADL	Activities of daily living – Soubor denních činností souvisejících se soběstačností.
CKTCH	Centrum kardiovaskulární a transplantační chirurgie.
CNP	Centrum následné péče.
CT	Výpočetní tomografie.
CŽK	Centrální žilní katetr.
ČSLR	Česká společnost pro léčbu rány.
EPUAP	European Pressure Ulcer Advisory Panel – evropský poradní panel pro otázky dekubitů.
EWMA	The European Wound Management Association – evropská nezisková zastřešující organizace, která spojuje národní organizace pro léčbu ran.
FN Motol	Fakultní nemocnice v Motole.
ICHDK	Ischemická choroba dolních končetin.
ICH GCP	International Conference on Harmonisation Good Clinical Practice – Mezinárodní konference o harmonizaci dobré klinické praxe.
LDN	Léčebna dlouhodobě nemocných.
MIC	Kvantitativní testování citlivosti pro volbu antibiotika
MR	Magnetická rezonance.
MRSA	Methicillin-resistant Staphylococcus aureus – bakterie rezistentní vůči antibiotikům.
NPUAP	National Pressure Ulcer Advisory Panel – organizace věnující se prevenci, léčbě a výzkumu dekubitů.
NPWT	Negative pressure wound therapy – léčba ran pod tlakem.
V. A. C.	Vacuum assisted closure – vakuová terapie.

VAS	Vizuální analogová škála hodnocení intenzity bolesti.
VAS	Vertebrogenní algický syndrom – bolest v různých oblastech páteře.
WHC	The Wound healing continuum – kontinuum hojení ran.
VRE	Vancomycin-resistant enterococci – vankomycin rezistentní enterokok.