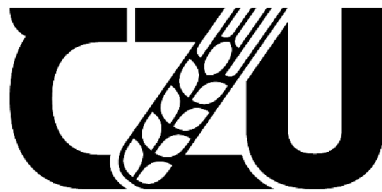

**Česká zemědělská univerzita v Praze**

**Fakulta agrobiologie, potravinových a přírodních zdrojů**

**Katedra veterinárních disciplín**



**Česká zemědělská  
univerzita v Praze**

**Onemocnění srdce psů  
Bakalářská práce**

**Autor práce: Barbora Brázdová  
Program studia: Kynologie (KYNOB)**

**Vedoucí práce: doc. Ing. Eva Chmelíková, Ph.D.**

© 2021/2022 ČZU v Praze

## **Čestné prohlášení**

Prohlašuji, že svou bakalářskou práci „Onemocnění srdce psů“ jsem vypracovala samostatně pod vedením vedoucího bakalářské práce a s použitím odborné literatury a dalších informačních zdrojů, které jsou citovány v práci a uvedeny v seznamu literatury na konci práce. Jako autorka uvedené bakalářské práce dále prohlašuji, že jsem v souvislosti s jejím vytvořením neporušil autorská práva třetích osob.

V Praze dne 21.4.2022

---

## **Poděkování**

Tímto bych ráda poděkovala doc. Ing. Evě Chmelíkové, Ph.D. za vedení mé bakalářské práce a za odbornou pomoc. Dále své sestře a příteli, kteří mi byli po dobu psaní práce oporou.

# Onemocnění srdce psů

## Souhrn

Srdce se nachází v mediastinu a jeho tvar je kuželovitý. Jako nejdůležitější orgán kardiovaskulární soustavy zajišťuje krevní oběh. Srdeční sval je složen z pravé a levé předsíně a komory. Dutiny jsou od sebe odděleny přepážkami a srdečním skeletem. Stěna srdeční se skládá z několika vrstev, perikardu, epikardu, myokardu a endokardu.

Mezi nejčastější onemocnění srdce psů patří dilatační kardiomyopatie, vrozené a získané srdeční vady, srdeční selhání a onemocnění perikardu.

Příčiny onemocnění srdce jsou různé. Může se jednat o onemocnění získané, například nadměrným překrmováním a špatnou kondicí psa anebo onemocnění vrozené. Psi, kteří jsou postiženi srdečním onemocněním se nedoporučuje zařazovat do reprodukce a chovu. Nejčastěji jsou nemocem srdce ohrožena malá plemena jako například kokršpaněl, jorkšírský teriér, maltézský psík a pomeranian. Zvýšená prevalence onemocnění je však také u velkých plemen psů, jako je zlatý retrívr, doberman, novofundlandský pes a německý boxer.

K základním preventivním opatřením patří především pravidelné kardiologické vyšetření, podávání nutričně vyvážené krmné dávky a zajištění přiměřeného pohybu jako prostředku k eliminaci obezity.

Pro diagnostiku srdečních onemocnění je důležitá správná kardiologická prohlídka, která by měla zahrnovat klinické, elektrokardiografické, echokardiografické a rentgenografické vyšetření.

Léčba závisí na konkrétním onemocnění a jeho rozsahu. U některých srdečních vad stačí pouze farmakologická léčba, jiná vyžadují chirurgickou intervenci. Důležitá je včasná diagnostika a prevence, jelikož některá onemocnění v pozdních stádiích již nejsou léčitelná.

**Klíčová slova:** pes, onemocnění, srdce, diagnostika, léčba, prevence

# Heart diseases in dogs

## Summary

The heart is located in the mediastinum and has a conical shape. As the main organ of the cardiovascular system, provides blood circulation to the entire body. The heart muscle consists of a right and left atrium and ventricle. These cavities are separated from each other by the septum and the cardiac skeleton. The heart wall is composed of the pericardium, epicardium, myocardium and endocardium.

The most frequent heart diseases among the dogs are cardiomyopathy, congenital heart disease, acquired heart defects, heart failure and also pericardial disease.

The causes of heart disease are diverse. They can be acquired, for example by overfeeding and poor condition of the dog, or on the other hand - congenital. Among the most endangered breeds are purebred dogs and it is not recommended to include dogs with heart disease in further reproduction. These diseases are most commonly found among the small breeds such as Spaniels, Yorkshire terriers, Maltese and Pomeranians. The prevalence of the disease is also increased in large breeds of dogs, such as the Golden Retriever, Doberman, Newfoundland and Boxer.

Basic preventive measures include especially regular cardiological check-ups, a nutritionally balanced diet and exercise, which helps to eliminate obesity.

A proper cardiological examination is important for the diagnosis of heart disease and should include clinical, electrocardiographic, echocardiographic and radiographic examinations.

Treatment depends on the specific disease and its severity. In some heart defects, pharmacological treatment alone is sufficient, but in other diseases is recommended to perform a surgical intervention. Early diagnosis and prevention is very important, as some diseases are not curable in their advanced stages.

**Keywords:** dog, disease, heart, diagnosis, treatment, prevention



# Obsah

<b>1</b>	<b>Úvod .....</b>	<b>9</b>
<b>2</b>	<b>Cíl práce.....</b>	<b>10</b>
<b>3</b>	<b>Srdce.....</b>	<b>11</b>
<b>3.1</b>	<b>Stavba srdce .....</b>	<b>11</b>
3.1.1	Srdeční dutiny .....	11
3.1.2	Stavba srdeční stěny.....	11
3.1.3	Srdeční skelet.....	12
<b>3.2</b>	<b>Fyziologie srdce .....</b>	<b>12</b>
3.2.1	Srdeční chlopně.....	12
3.2.2	Krevní cévy .....	13
3.2.3	Krevní oběhové systémy .....	13
3.2.4	Srdeční cyklus.....	13
3.2.5	Převodní systém srdeční .....	14
<b>4</b>	<b>Kardiologická vyšetření.....</b>	<b>14</b>
<b>4.1</b>	<b>Klinické vyšetření.....</b>	<b>14</b>
<b>4.2</b>	<b>Elektrokardiografie.....</b>	<b>14</b>
4.2.1	Holterova monitorizace EKG .....	15
<b>4.3</b>	<b>Echokardiografie.....</b>	<b>16</b>
4.3.1	Dopplerova echokardiografie .....	17
<b>4.4</b>	<b>Rentgenografie hrudníku .....</b>	<b>17</b>
<b>5</b>	<b>Onemocnění srdce psů.....</b>	<b>18</b>
<b>5.1</b>	<b>Kardiomyopatie.....</b>	<b>18</b>
5.1.1	Dilatační kardiomyopatie.....	18
5.1.1.1	Etiologie .....	18
5.1.1.2	Symptomatologie .....	19
5.1.1.3	Diagnostika .....	19
5.1.1.4	Léčba a prognóza .....	20
<b>5.2</b>	<b>Vrozené srdeční vady .....</b>	<b>20</b>
5.2.1	Perzistentní <i>ductus arteriosus</i> .....	20
5.2.1.1	Etiologie .....	21
5.2.1.2	Symptomatologie .....	21
5.2.1.3	Diagnostika .....	22
5.2.1.4	Léčba a prognóza .....	22
5.2.2	Fallotova tetralogie .....	23

5.2.2.1	Etiologie.....	23
5.2.2.2	Symptomatologie.....	23
5.2.2.3	Diagnostika.....	23
5.2.2.4	Léčba a prognóza.....	24
5.2.3	Aortální stenóza.....	24
5.2.3.1	Etiologie.....	25
5.2.3.2	Symptomatologie.....	25
5.2.3.3	Diagnostika.....	26
5.2.3.4	Léčba a prognóza.....	26
5.2.4	Pulmonální stenóza.....	27
5.2.4.1	Etiologie.....	27
5.2.4.2	Symptomatologie.....	28
5.2.4.3	Diagnostika.....	28
5.2.4.4	Léčba a prognóza.....	28
<b>5.3</b>	<b>Získané srdeční vady .....</b>	<b>29</b>
5.3.1	Myxomatózní degenerace mitrálních chlopní .....	29
5.3.1.1	Etiologie.....	29
5.3.1.2	Symptomatologie.....	29
5.3.1.3	Diagnostika.....	30
5.3.1.4	Léčba a prognóza.....	30
5.3.2	Bakteriální endokarditida.....	31
5.3.2.1	Etiologie.....	32
5.3.2.2	Symptomatologie.....	32
5.3.2.3	Diagnostika.....	32
5.3.2.4	Léčba a prognóza.....	33
<b>5.4</b>	<b>Srdeční selhání.....</b>	<b>33</b>
5.4.1	Městnavé srdeční selhání .....	33
5.4.1.1	Symptomatologie.....	34
5.4.1.2	Diagnostika.....	34
5.4.1.3	Léčba a prognóza.....	34
<b>5.5</b>	<b>Onemocnění perikardu.....</b>	<b>35</b>
5.5.1	Perikardiální efúze.....	35
5.5.1.1	Etiologie.....	35
5.5.1.2	Symptomatologie.....	36
5.5.1.3	Diagnostika.....	36
5.5.1.4	Léčba a prognóza.....	37
<b>6</b>	<b>Závěr.....</b>	<b>38</b>



**7 Literatura..... 39**

.



# 1 Úvod

Psi byli domestikováni před více než 1000 lety a postupně bylo vyšlechtěno přes 400 různých plemen (Dove, 2001). Jsou využíváni v různých oblastech činnosti, jako například lov, nahánění a pasení dobytka, hlídání obydlí, záchranné práce či jen doprovází člověka jako společníci (Farrell et al., 2015). Ve všech těchto oblastech je zdraví psů prioritou a nezbytností (Mariti et al., 2013; Schoenebeck et Ostrander, 2014).

Některá plemena jsou predisponována k srdečním onemocněním, která mohou vážně ovlivnit jejich pracovní upotřebitelnost a délku života (Farrell et al., 2015).

## **2 Cíl práce**

Cílem bakalářské práce bylo podání přehledu o problematice nejčastějších onemocnění srdce psů.

## 3 Srdce

Srdce (*cor*) je hlavním orgánem oběhové soustavy (König et Liebich, 2020). Je to dutý svalový orgán, který funguje jako pumpa (Svoboda, 2008). Svojí činností zajišťuje krevní oběh v celém těle (Černý, 2002). Srdce se nachází v dutině hrudní (*mediastinu*) v rozmezí třetího až šestého mezižebního prostoru, ve středu ventrální části. A je uloženo ve fibrózním vaku, který se nazývá osrdečník (*pericardium*) (Svoboda, 2008). Prostor mezi srdcem a osrdečníkem se nazývá osrdečnicková dutina a je vyplněna osrdečnickovým mokem. Osrdečnickový mok (*liquor pericardii*) zvlhčuje povrch srdce a zajišťuje menší tření mezi srdeční stěnou a vnitřním povrchem osrdečníku (Shah et al., 2009). Hmotnost srdce u psů může představovat 0,7 % z celkové váhy zvířete (Černý, 2002).

### 3.1 Stavba srdce

Tvarem srdce připomíná kužel. Základna srdce (*basis cordis*), tvořena předsíněmi, představuje jeho širší část a je postavena dorzokraniálně. Hrot srdce (*apex cordis*) je tvořen komorami a směřuje ventrokaudálně (Svoboda, 2008). Po stranách srdce se lokalizuje předsíňová plocha (*facies atrialis*) nacházející se napravo a oušková plocha (*facies auricularis*) nacházející se nalevo (Červený et al., 1999). Srdeční hrot je u plemen psů s hlubokým hrudníkem prakticky nad základnou (Svoboda, 2008).

#### 3.1.1 Srdeční dutiny

Srdce je rozděleno do čtyř dutin (dvě síně a dvě komory) (Shah et al., 2009). Pravá předsíň (*atrium dextrum*) se nachází nad pravou komorou (Svoboda, 2008). Krev přijímá z přední a zadní duté žíly (Červený et al., 1999). Hřebenovité svaly zevnitř zesilují tenkou stěnu (König et Liebich, 2020). Pravá komora (*ventriculus dexter*) má tenčí stěnu než komora levá a vypuzuje krev do malého krevního oběhu (Svoboda, 2008). S pravou komorou, pod kterou se nachází, komunikuje pomocí pravostranného předsíňokomorového otvoru (Červený et al., 1999). Levá předsíň (*atrium sinistrum*) se nachází nad levou komorou. Levá komora (*ventriculus sinister*) je největší částí srdce. Vrchol komory tvoří srdeční hrot. Svalovina stěny levé komory je silná, a tak levá komora vytlačuje krev do velkého krevního oběhu (Svoboda, 2008). Komory jsou silnostěnné a vykonávají většinu práce (Shah et al., 2009). Srdeční dutiny jsou od sebe odděleny přepážkami neboli septy a srdečním skeletem (Svoboda, 2008).

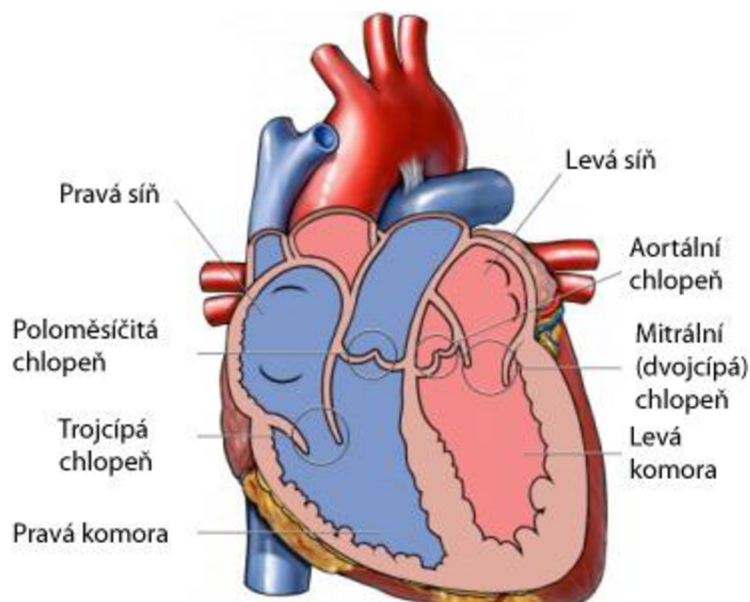
#### 3.1.2 Stavba srdeční stěny

Srdeční stěna (*paries cordis*) septa je složena z perikardu, epikardu, myokardu a endokardu. Srdce opouzdřuje perikard, tenký a pevný vak, který uzavírá vstup do perikardiální dutiny. Serózní část perikardu tvoří dvě vrstvy, *pericardium viscerale* a *pericardium parietale*. V prostoru mezi vrstvami se nachází tekutina, která usnadňuje pohyb srdce (Svoboda, 2008). Vnější vrstvu tvoří epikard, který povléká povrch srdce a je přímo spojen s vnitřní vrstvou perikardu (Shah et al., 2009). Myokard neboli srdeční svalovina je intermediální vrstva srdce. Je tvořen z příčně pruhovaných svalových vláken a zajišťuje srdeční kontrakce (Svoboda, 2008; Shah et al., 2009). Endokard se nachází uvnitř srdeční dutiny

a vycházejí z něho srdeční chlopně (Svoboda, 2008). Je tvořen endotelem a subendotelovou tkání (Shah et al., 2009).

### 3.1.3 Srdeční skelet

Srdeční skelet (*skeleton cordis*) se nachází v obvodu otvorů předsínokomorové přepážky a tvoří vazivové prstence (Červený et al., 1999).



Obr. č. 1 Stavba srdce

Zdroj: <http://www.tlukotsrdce.cz/clanek/599/plicni-hypertenze-kdyz-onemocni-plicni-cevy/>

## 3.2 Fyziologie srdce

### 3.2.1 Srdeční chlopně

Srdeční chlopně brání zpětnému toku krve v srdci. Chlopně, které se nacházejí mezi předsíněmi a komorami, se nazývají cípáté neboli atrioventrikulární chlopně (Černý, 2002).

Trojčípá chlopeň (*valva tricuspidalis*) se nachází na pravé straně, mezi pravou předsíní a pravou komorou. A jak z názvu vyplývá má tři části (Černý, 2002).

Chlopeň na levé straně mezi levou předsíní a levou komorou, která má části pouze dvě, se označuje jako chlopeň dvojcípá (*valva bicuspidalis*) neboli mitrální. Mitrální chlopeň zajišťuje průtok mezi levou síní a levou komorou jednosměrně. Závisí na funkci šesti komponentů: zadní stěny levé síně, prstenci, dvou asymetrických cípů, *chordae tendinae* (šlašinek), papilárních svalů a stěny levé komory. Svaly jsou s cípy spojeny pomocí šlašinek (Fishbein et Fishbein, 2019). Skládá se z předního (septálního) a zadního (temenního) cípu. Mitrální prstenec je místo, kde dochází k soutoku levé síně a levé komory. Prstenec je vláknitý a skládá se z elastinu, hustého kolagenního vlákna a chrupavky, která je v některých místech silnější a je označována jako srdeční kostra (Fox, 2012).

Poloměsíčitá chlopně (*valva semilunaris et trunci pulmonalis*) se nachází v aortě a plicní tepně (Černý, 2002). Plicnicová poloměsíčitá chlopeň se nachází kraniodorzálně od trojčípé

chlopně a zabraňuje zpětnému toku krve do pravé komory. Aortální poloměsíčitá chlopeň jednosměrně zajišťuje tok krve z levé komory do aorty (Svoboda, 2008).

### 3.2.2 Krevní cévy

Krevní cévy (*vasa sanguinea*) zajišťují nepřetržitý tok krve mezi srdcem a tělem (Reece, 2011). Cévy se dělí na artérie (tepny), vény (žíly) a kapiláry (vlásečnice), dle tloušťky, stavby a funkce (Vajner, 2018).

Tepny jsou složeny ze tří vrstev a jejich stěna je poměrně tlustá a pružná. Jejich úkolem je vést krev ze srdce a přivádět okysličenou krev ke tkáním. Vnitřní vrstva (*tunica interna*) je složena z endotelu, subendotelového vaziva a elastické membrány. Hlavními elementy střední vrstvy (*tunica media*) jsou hladké svalové buňky a elastická vlákna. Vnější vrstvu (*tunica externa*) tvoří kolagenní vazivo (Vajner, 2018). Zároveň jsou tepny uloženy hlouběji, aby nedošlo k jejich stlačení. Dále se tepny větví na tepénky (*arteriolae*) a vlásečnice (Marvan et al., 2017).

Vlásečnice jsou tvořeny pouze jednou vrstvou endotelových buněk a nachází se přímo ve tkáních, kde vytvářejí propojenou síť a spojují tepénky a žíly (Vajner, 2018).

Žíly vznikají spojením kapilár a vedou krev, která obsahuje oxid uhličitý, do srdce. Jejich stěny jsou na rozdíl od tepen tenké a málo pružné. Pro překonávání gravitace obsahují žíly chlopně. Chlopně lze charakterizovat jako párové vychlípeniny vnitřní vrstvy a nejčastěji se nacházejí v žilách končetin (Vajner, 2018).

### 3.2.3 Krevní oběhové systémy

**Malý (plicní) krevní oběh** zajišťuje průtok krve mezi srdcem a plicemi (Reece, 2011). Začíná v pravé předsiní, ze které odtéká odkysličená krev do pravé komory. Během kontrakce komor se vytvoří tlak potřebný pro odvádění odkysličené krve plicnicí do plic. Odkysličená krev se v plicích zbavuje oxidu uhličitého a okysličuje se příjmem kyslíku. Z plic je následně odváděna okysličená krev 5–8 plicními žilami do levé předsině (König et Liebich, 2020).

**Velký (tělní) krevní oběh** zajišťuje cirkulaci krve mezi srdcem a celým tělem. Z levé komory přivádí krev do těla aorta (srdečnice). A do pravé srdeční předsině se krev z těla vrací pomocí přední (*vena cava cranialis*) a zadní (*vena cava caudalis*) duté žíly (Petřek, 2019). Ze srdce je odváděna okysličená krev spolu s živinami do tkání celého těla. Odkysličená krev s produkty metabolismu se vrací zpět do srdce (Marvan et al., 2017).

### 3.2.4 Srdeční cyklus

Při srdečním cyklu se střídá stah (kontrakce) a ochabnutí (relaxace) srdečních dutin (Svoboda, 2008). Kontrakce, která nastává při vyprazdňování srdeční dutiny se nazývá systola. Při diastole se srdeční dutina uvolní (ochabne), a to před a během plnění krví (Reece, 2011). Systola a diastola vytváří sekvenci tlakových a průtokových změn, které probíhají v srdci od začátku jednoho stahu do začátku stahu druhého. V sinoatriálním uzlu vzniká podnět pro podráždění buněk myokardu. Na tento vzruch reagují kardiomyocyty kontrakcí (Petřek, 2019). Srdeční cyklus se opakuje v určité frekvenci, která se zaznamenává pomocí přístroje kardiografu na záznam kardiogram (Reece, 2011).

### 3.2.5 Převodní systém srdeční

Převodní systém srdeční (PSS) zajišťuje inervaci srdce, tvoří a vede srdeční impulzy (Svoboda, 2008). Struktura převodního systému srdce se skládá ze sinusového (sinoatriálního) uzlu, atrioventrikulárního (AV) uzlu, z Hisova svazku, Tawarova raménka a z Purkyňových vláken (Baatz et Landa, 2006). Impulz ze sinusového uzlu do atrioventrikulárního uzlu je převáděn pomocí internodálních drah (James, 2001). Srdeční kontrakce vznikají v PSS nezávisle na centrální nervové soustavě, dále je převodní systém srdeční samočinný a pravidelný (Trojan, 2004; Pavlík et Sláma, 2011).

## 4 Kardiologická vyšetření

Kardiologické vyšetření se skládá z anamnézy a z klinického vyšetření. Mezi klinické vyšetření patří elektrokardiografie, echokardiografie, rentgenografie hrudníku a kompletní laboratorní vyšetření (Svoboda, 2008). Důležité je při anamnéze zahrnout i plemennou příslušnost, jelikož některá plemena mají zvýšené predispozice pro srdeční onemocnění. Baatz a Landa (2006) zmiňují velká plemena jako je například německý boxer, zlatý retrívr, rotvajler a malá plemena mezi která patří jorkširský teriér, čivava a anglický buldok.

### 4.1 Klinické vyšetření

Při kardiologickém klinickém vyšetření by měl být pacient vyšetřován v klidu, z důvodu změny dechové frekvence ve stresu. Vyšetření kardiovaskulárního systému zahrnuje auskultaci, palpaci a EKG (Svoboda, 2008).

Při vyšetření se pozoruje frekvence a kvalita dechu, symetrie dýchacích pohybů, a zda je přítomný kašel. Dále se posuzují viditelné sliznice a barva spojivek. Vlivem špatné saturace krve kyslíkem může docházet k cyanotickému zbarvení spojivek a sliznic (Svoboda, 2008).

Palpace se provádí na psovi, který stojí a není ve výrazném stresu. Vyšetřením dutiny břišní lze zjistit ascites neboli zvýšené množství tekutiny v dutině břišní, zvětšení orgánů jako například sleziny a jater. Femorální pulz lze vyšetřit palpací a ta by měla být kombinována s auskultací srdce (Svoboda, 2008).

Při klinickém vyšetření je nejdůležitější auskultace srdečních ozev, ke které se používá fonendoskop (Svoboda, 2008).

### 4.2 Elektrokardiografie

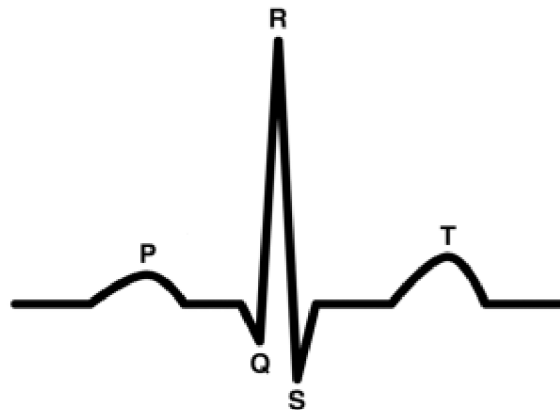
Elektrokardiografie (EKG) je neinvazivní diagnostická metoda pro monitorování srdeční frekvence a srdečního rytmu (Mahmood et Salah, 2018). Běžné elektrokardiografické vyšetření trvá 2–5 minut (Svoboda, 2008). Srdeční aktivita je snímána pomocí elektrod umístěných na kůži (Mahmood et Salah, 2018). Jedná se o grafické znázornění elektrických potenciálů neboli rozdílů napětí během různých fází srdečního cyklu vyskytujících se v důsledku depolarizace a repolarizace svalových buněk. A při záznamu je zaznamenávána elektrická aktivita (Baatz et Landa, 2006).

Srdce je elektricky aktivní během P-QRS-T komplexu. Srdeční svalovina je inaktivní v době mezi koncem vlny T a počátkem vlny P. Vlna P znázorňuje depolarizaci a kontrakci



předsíní. Interval PQ se měří od začátku vlny P až k počátku QRS komplexu. Komplex QRS značí začátek kontrakce pravé a levé komory. Segment ST je mezi koncem kmitu S a začátkem vlny T. Vlna T představuje repolarizaci komor, kdy začíná diastola. Interval QT znázorňuje fázi elektrické aktivity srdečních komor (Baatz et Landa, 2006).

Pomocí EKG lze odhalit mnoho srdečních poruch (Svoboda, 2008). Výsledná diagnostika by však neměla být stanovena pouze na základě provedení elektrokardiografického vyšetření. EKG by vždy mělo být součástí celkového kardiologického vyšetření (Baatz et Landa, 2006).



Obr. č. 2 Křivka EKG

Zdroj: <https://thephysiologist.org/study-materials/the-normal-ecg/>

#### 4.2.1 Holterova monitorizace EKG

Holterova monitorizace EKG je dlouhodobý elektrokardiografický záznam s retrospektivním hodnocením (Scheer et al., 2010). EKG je jednoduchá neinvazivní diagnostická metoda. Využívá se k detekci intermitentních arytmií, ke korelaci klinických příznaků s arytmiemi, pro posouzení potřeby antiarytmické terapie a k jejímu hodnocení a ke screeningu okultní kardiomyopatie (Petrie, 2005). Důležitá je také monitorizace arytmií u plemen jako je například dobrman a německý boxer, kde mohou způsobovat hemodynamické potíže (Svoboda, 2008). Holter monitory obvykle zaznamenávají po dobu 24 až 48 hodin (Petrie, 2005). Během monitorování je důležité, aby pacient zachovával svoji běžnou každodenní aktivitu, která se odráží na záznamu (Svoboda, 2008).

Přístroj se skládá z monitoru, záznamové pásky, svodového vodiče a elektrod, které jsou připevněny ke zvířeti. Elektrody jsou připevněny na boční strany hrudníku a záznamník je připevněn na hřbetu zvířete. Doporučuje se oholení chlupů tam, kde budou umístěny elektrody (Petrie, 2005).

Výsledek záznamu poskytuje údaje o tepové frekvenci, podrobnosti o srdečním rytmu, celkový počet komplexů a přítomnosti arytmií. Souhrn zprávy je nutno kompletně vyhodnotit pro daný druh i plemeno (Petrie, 2005).

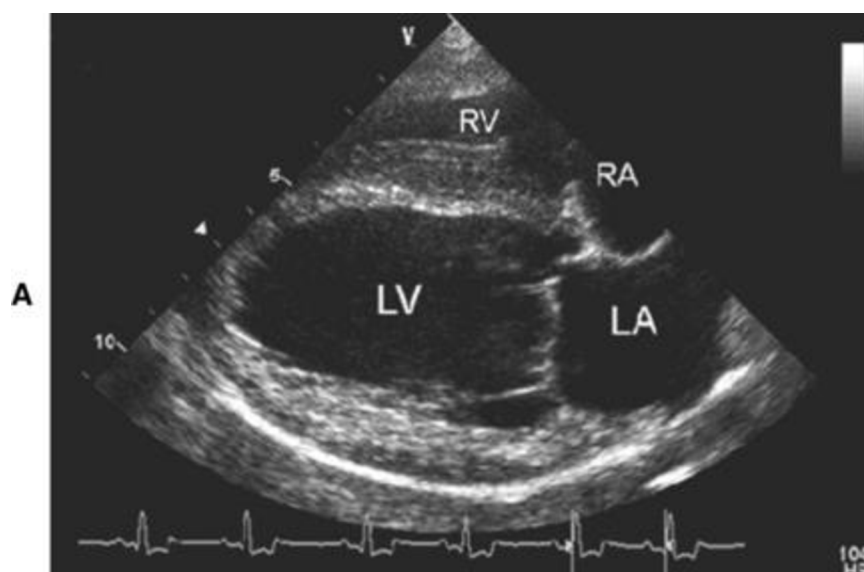
### 4.3 Echokardiografie

Echokardiografické vyšetření (ECHO) neboli ultrazvukové vyšetření srdce, je dalším z vyšetřovacích nástrojů pro odhalování srdečních poruch (Svoboda, 2008). Jedná se o neinvazivní zobrazovací techniku měkkých tkání (Tiemessen, 1995). Pro správné echokardiografické vyšetření je důležitá poloha ultrazvukové sondy na hrudní stěně (Svoboda, 2008). Místem na hrudní stěně, kterým se vyšetřuje srdce pomocí ultrazvukové sondy se nazývá akustické okno (Svoboda, 2008).

Ultrasonogram v režimu pohybu (M-modu) zajišťuje pohled na srdce, který je vizualizován v průběhu času a lze na jednom snímku vyhodnotit různé srdeční cykly. Mezi důležité aspekty kardiografie patří kvantifikace velikosti komor, měření tloušťky stěn a popis pohybu během srdečního cyklu (Tiemessen, 1995). Režim time-motion je nejpřesnější metodou pro měření tloušťky stěny k vyhodnocení délky od základny k vrcholu a také průřezové oblasti (De Madron et al., 2016).

Pomocí dvourozměrné ultrasonografie je ultrazvukový paprsek směřován přes různé srdeční roviny a umožňuje lépe rozeznat například chlopenní abnormality, velikost srdce, perikardiální výpotek a nádory srdce (Tiemessen, 1995).

Při vyšetření by se měla brát v potaz tělesná hmotnost psa, která přímo souvisí s velikostí srdce (Tiemessen, 1995).



Obr. č. 3 Echokardiografický čtyřkomorový pohled v dlouhé ose optimalizovaný pro levokomorový vstup.

Zdroj: <https://veteriankey.com/echocardiography-and-doppler-ultrasound/>

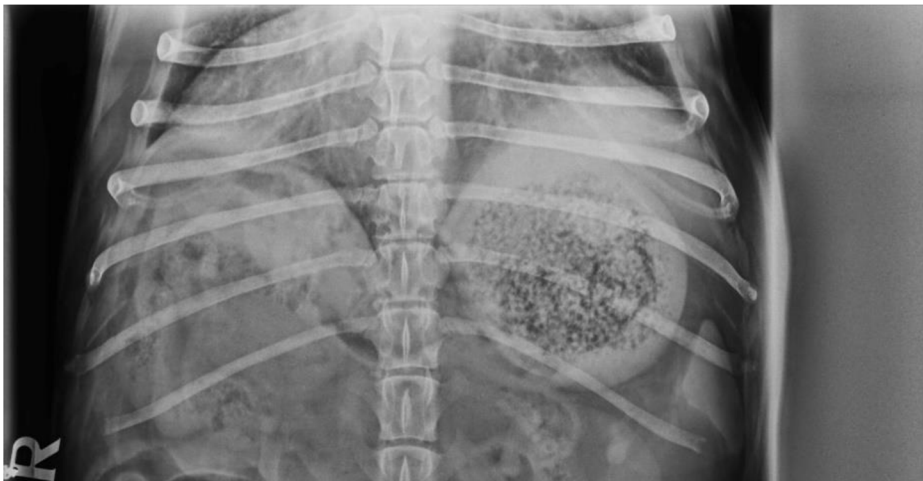### 4.3.1 Dopplerova echokardiografie

Dopplerova echokardiografie se používá k měření rychlosti průtoku krve v srdci a ve velkých cévách. Pomocí barevné Dopplerovy echokardiografie lze barevně označit průtok krve směrem k převodníku červenou barvou a směrem od převodníku modrou barvou. Rychlost proudění krve je dána jasem barvy (Darke, 1992). Dále lze indikovat chlopenní vady, defekt komorového či síňového septa (Niederle, 1996).

Kontinuální Dopplerova echokardiografie umožňuje přesné zachycení rychlosti krevního proudu v srdci. Pomocí kontinuální Dopplerovy kardiografie lze hodnotit tlakové gradienty v místě zúžení. Pulzní Dopplerova echokardiografie slouží ke snímání charakteru a směru toku krve ve zvoleném místě srdce. Lze posoudit diastolické plnění komor a průkaz patologických zkratů u vrozených srdečních vad (Niederle, 1996).

## 4.4 Rentgenografie hrudníku

Pomocí rentgenografie hrudníku lze odhalit abnormality vzhledu a velikosti srdce. Dále odhaluje zvětšení cév, vaskularitu plic, pleurálního prostoru či jiných struktur. Pro optimální pořízení rentgenového snímku je nutné zaznamenat obraz při maximálním vdechu. Poloha zvířete je tedy velmi podstatná. V různých úhlech může srdce měnit svoji siluetu, což vytváří dojem kardiomegalie či zmenšení některé z jeho částí (Svoboda, 2008). Dle Baatze a Landy (2006) je doporučena laterolaterální, ventrodorzální nebo dorzoventrální projekce. Při laterolaterální projekci se u psů malých plemen z anatomických důvodů může zdát srdce zvětšené a při ventrodorzální projekci normální. Proto je důležité u malých psů se zavalitým hrudníkem pořizovat rentgenové snímky v obou projekcích (Baatze et Landa, 2006).



Obr. č. 4 Rentgenový snímek hrudníku s viditelnou vaskularitou plic  
Zdroj: Veterinární klinika Live, Litoměřice

## 5 Onemocnění srdce psů

Mezi nejčastější onemocnění srdce psa patří kardiomyopatie, vrozené srdeční vady, získané srdeční vady, srdeční selhání a onemocnění perikardu.

### 5.1 Kardiomyopatie

Skupinu onemocnění kardiomyopatie lze definovat jako myokardiální poruchu, při které je srdeční sval strukturně i funkčně abnormální (Elliott et al., 2007). Toto onemocnění srdečního svalu lze rozdělit do tří skupin. Kardiomyopatie známého původu, idiopatické kardiomyopatie a onemocnění myokardu ischemického původu (Svoboda, 2008).

#### 5.1.1 Dilatační kardiomyopatie

Onemocnění dilatační kardiomyopatie (Dilated cardiomyopathy, DCM) je u psů jednou z nejčastějších forem kardiomyopatie. Toto onemocnění lze nazvat také jako primární kardiální onemocnění. Jako sekundární myokardiální onemocnění jsou označována onemocnění, která jsou následkem již vyskytujících se onemocnění, jako například kardiomyopatie z deficitu taurinu (Svoboda, 2008). DCM je charakterizována levostrannou nebo oboustrannou dilatací srdeční komory a poklesem systolické funkce (Vatnikov et al., 2019). Svalovina levé srdeční komory ochabuje a snižuje se její kontraktilita a lumen komory je zvětšený (Baatz et Landa, 2006). Srdce je charakteristické bledým, měkkým a ochablým myokardem a je zvětšené. Papilární svaly ochabují a atrofují (Svoboda, 2008). V důsledku srdečního selhání je DCM spojena s vysokou mortalitou (Werner et al, 2008).

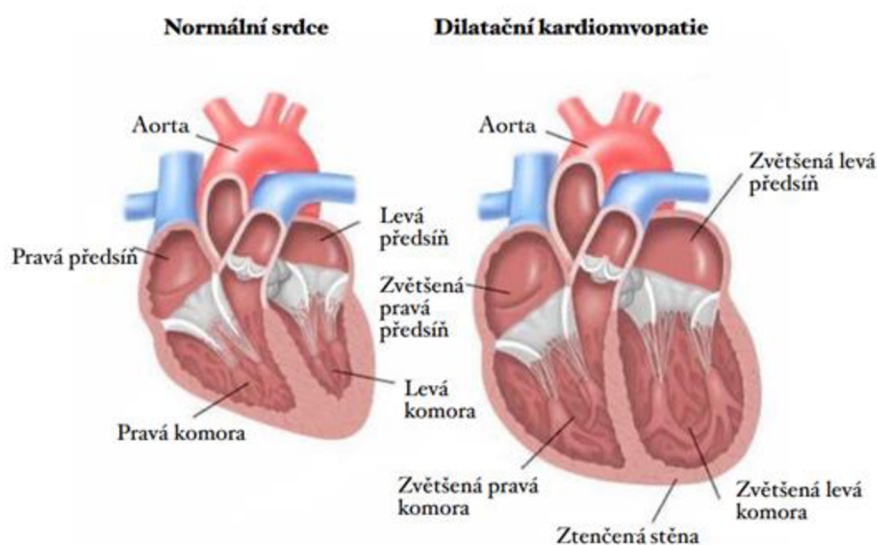
##### 5.1.1.1 Etiologie

Dilatační kardiomyopatie má pravděpodobně genetický základ. Mezi další předpokládané příčiny patří virové infekce (např. parvoviróza), autoimunitní příčiny, myokardiální toxiny, mikrovaskulární hyperreaktivita, nutriční deficit a genetické abnormality (Svoboda, 2008). Další příčinou může být hormonální porucha, např. hypotyreóza neboli snížená funkce štítné žlázy (Baatz et Landa, 2006). V některých případech se u pacientů může objevovat deficit taurinu a L-karnitinu (Freeman et al., 2018).

Dle Svobody (2008) se toto onemocnění často objevuje u psů velkých a gigantických plemen, jako je například dobrman a německý boxer. Objevuje se také u psů menších plemen, jako například kokršpanělé. Prevalence onemocnění je i u plemen irský vlkodav, německá doga a novofundlandský pes. U kříženců se toto onemocnění objevuje výrazně méně (Dukes-McEwan et al., 2003). Toto onemocnění převládá spíše u samců než u samic (Smith et al., 2016).

### 5.1.1.2 Symptomatologie

Průběh dilatační kardiomyopatie lze rozdělit do dvou fází. Na fázi pre-klinickou (okultní) a fázi klinickou. Pre-klinická fáze je dlouhá asymptomatická fáze bez klinických příznaků a psi se zdají být zdraví (Dukes-McEwan et al., 2003; Wiersma et al., 2007). Delší část nemoci probíhá bez zjevných vnějších příznaků. Druhá fáze je spojena s klinickými příznaky onemocnění (Dukes-McEwan et al., 2003). Jeden z příznaků DCM je zátěžová intolerance, která je často přisuzována stáří psa. Psi mohou kašlat, mít noční dušnost, slabost či mohou kolabovat (Svoboda, 2008). Náhlé srdeční selhání může být často prvním projevem nemoci u dobrmanů (Koch et al., 1996).



Obr. č. 5 Porovnání zdravého srdce (vlevo) se srdcem dilatovaným (vpravo)

Zdroj: <https://lakeshorepethospital.com/dilated-cardiomyopathy/>  
do češtiny upravila autorka práce

### 5.1.1.3 Diagnostika

Diagnózu DCM lze stanovit pomocí klinického vyšetření, elektrokardiografie, echokardiografie a rentgenografie hrudníku (Svoboda, 2008).

Při DCM jsou typickými elektrokardiografickými nálezy zvětšení levé komory a levé síně. Pomocí EKG se detekují arytmie (Svoboda, 2008). Nejlépe se může přítomnost arytmií diagnostikovat pomocí Holterovy monitorizace. EKG odpovídá pouze malému zlomku rytmu psa a identifikace abnormalit může být pouze náhodná (Dukes-McEwan et al., 2003).

Pomocí rentgenových snímků se dá určit velikost srdce, přítomnost a závažnost plicního edému. Dle Svobody (2008) je kardiomegalie (zvětšené srdce) typické pro velká a gigantická plemena a kokršpaněly. Pokud dojde ke zvětšení srdce, lze pomocí RTG vidět konkrétní zvětšení levé komory a levé síně (Dukes-McEwan et al., 2003).

Při echokardiografickém vyšetření se zjišťuje abnormalita srdečního rozměru (Dukes-McEwan et al., 2003). Svalovina komor se ukazuje jako tenká a méně pohyblivá. Dále je definován nedostatečný uzávěr atrioventrikulárních chlopní. V oblasti srdečních chlopní se neobjevují žádné anatomické defekty (Baatz et Landa, 2006).

#### 5.1.1.4 Léčba a prognóza

Léčba DCM je obtížná a z důvodu nepříznivé prognózy zpravidla relativně krátká. Včasná medikace může mít příznivý vliv na vývoj onemocnění. K léčbě jsou využívány dvě skupiny léčiv a to ACE-ihnibitory a blokátory beta-adrenergních receptorů (atenol a propranolol). Pokud dojde k noční dušnosti jsou nasazena diuretika (Svoboda, 2008). Důležitá je změna režimu, a to klidový režim bez větší fyzické zátěže, změna diety a omezení soli (Kölbel, 2012). Prevencí pro onemocnění DCM může být například selektivní chov u plemen s dědičnou predispozicí. Nedědičným formám onemocnění je velmi těžké předcházet. Je obtížné předejít arytmiím, infekčním onemocněním a hypotyreóze (McCauley et al., 2020).

## 5.2 Vrozené srdeční vady

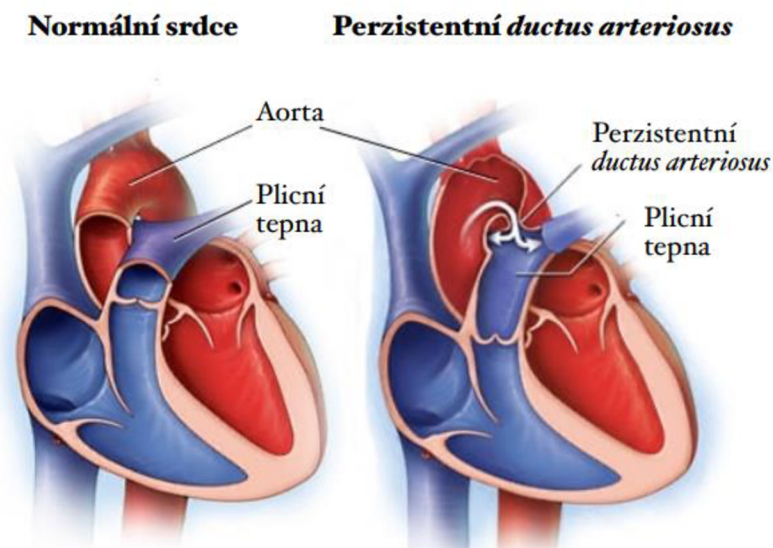
Prevalence vrozených srdečních vad tvoří asi 5 % všech srdečních onemocnění (Svoboda, 2008). Vrozené srdeční vady jsou hlavní příčinou morbidity a mortality u psů během prvního roku života (Buchanan, 1999). Mezi vrozené srdeční vady patří perzistentní *ductus arteriosus*, Fallotova tetralogie, aortální stenóza a pulmonální stenóza.

### 5.2.1 Perzistentní *ductus arteriosus*

Perzistentní *ductus arteriosus* (PDA) je vrozená srdeční vada, kterou lze nazvat také jako otevřenou tepennou dučej. PDA lze od ostatních vrozených srdečních vad odlišit, jelikož ho lze chirurgicky napravit (Svoboda, 2008).

*Ductus arteriosus* (DA) je normální a nezbytnou strukturou srdce plodu (Schneider et Moore, 2006). Je to cévní spojení mezi plicnicí a aortou. U plodu je toto spojení perzistentní, ale má schopnost úplného uzavření zúžením svalové stěny během několika hodin po narození (Heymann et Rudolph, 1975). *Ductus arteriosus* zajišťuje, že krev může proudit malým i velkým krevním oběhem zároveň (Svoboda, 2008). Většina krve proudí z pravé komory přes DA do sestupné aorty od odolného plicního (malého) oběhu do tělního (velkého) oběhu (Schneider et Moore, 2006). Stěna *ductu* je tvořena z asi 98 % hladkého svalstva a v reakci na zvýšené arteriální napětí kyslíku, po zahájení plicní ventilace se zavře během několika minut až hodin po porodu a kardiiovaskulární systém získá své konečné uspořádání (Buchanan, 2001; Cocci, 2014). Další nezbytnou strukturou srdce plodu je *foramen ovale*, které zajišťuje průtok krve mezi pravou a levou srdeční síní (Buchanan, 2001).

Pokud nedojde k uzavření *ductu arteriosu* vzniká tak perzistentní *ductus arteriosus* (Buchanan, 2001).



Obr. č. 6 Porovnání zdravého srdce (vlevo) se srdcem s otevřeným *ductus arteriosus* (vpravo)

Zdroj: <https://www.mayoclinic.org/diseases-conditions/patent-ductus-arteriosus/symptoms-causes/syc-20376145>

do češtiny upravila autorka práce

### 5.2.1.1 Etiologie

Jelikož se jedná o vrozenou srdeční vadu, má perzistentní *ductus arteriosus* genetický základ. Toto onemocnění je způsobeno genetickou vadou struktury *ductu arteriosu* (Buchanan et Patterson, 2003). Dle Buchanan (2001) se jedná o nejčastější vrozenou kardiovaskulární abnormalitu u psů. Dědičnost je pravděpodobně polygenní (alespoň 2 geny přispívají k rozvoji vlastnosti) (Meurs, 2010). K této srdeční vadě jsou náchylní psi plemene jorkšírský teriér, anglický špringršpaněl, maltézský psík, pomeranian a border kolie (Buchanan, 2001). Dle Svobody (2008) je častý výskyt onemocnění také u německých ovčáků a malých pudlů. Toto onemocnění převládá spíše u samic než u samců v poměru 3:1 (Buchanan, 2001). Psi s PDA by neměli být využíváni v chovu (Buchanan et Patterson, 2003).

### 5.2.1.2 Symptomatologie

PDA se může projevovat dušností, kašlem a zvýšenou unavitelností (Svoboda, 2008). Mezi další příznaky patří zpomalený růst, úbytek váhy a slabost. U některých psů může být prvním příznakem PDA srdeční selhání (Liska et Tilley, 1979).

PDA lze rozdělit do čtyř typů. Typ 1, 2, 3a, 3b a typ 4. Typ 1 (malé PDA) je charakteristické asymptomatickým zkratem zleva doprava, vysokofrekvenční šelestí na levé bázi srdce. RTG a EKG je normální, a to i v prvním a druhém roce života. Léčba není akutní, ale doporučuje se pro normální délku života. Pro typ 2 (střední PDA) je charakteristický šelest slyšitelný na levé srdeční bázi, pulzy jsou mírně ohraničeny, levá strana srdce je mírně zvětšená, dle EKG lze pozorovat hypertrofii levé komory. U tohoto typu se doporučuje chirurgický zákrok během několika týdnů. Typ 3a (velké PDA před městnavým srdečním selháním) představuje výrazné zvětšení levé části srdce, aneuryzma (rozšíření) *ductu*, šelest a vysoké vlny EKG. Operace je doporučena bez prodlení. Pro typ 3b (velké PDA s městnavým srdečním

selháním) platí všechny charakteristiky typu 3a spolu s dušností, která je způsobena plicním edémem. Dále fibrilace síní a kachexie. Důležité je odstranit plicní edém a následně chirurgická operace. Poslední je typ 4 (velké PDA s plicní hypertenzí), kde lze na RTG pozorovat zvětšenou pravou část srdce a plicní tepnu. Operace je v tomto případě kontraindikovaná z důvodu závažného plicního onemocnění (Buchanan, 2001).

Při levoprávním zkratu dochází k toku krve z velkého oběhu do oběhu malého, a to vlivem tlakového gradientu během srdečního rytmu (systoly a diastoly). Přes PDA projde objem krve, který se vrací zpět do levé strany srdce a je znovu vypumpován do krevního oběhu. Levé srdce je přetěžováno zvyšujícím se srdečním výdejem. Chronické přetěžování srdce má za následek selhání myokardu a dále vzniká levostranné srdeční selhání (Svoboda, 2008).

Pravolevý zkrat je charakteristický volnou komunikací mezi *a. pulmonalis* a aortou. Neokysličená krev proudí z pravé komory přes PDA do velkého krevního oběhu (Svoboda, 2008).

### 5.2.1.3 Diagnostika

Diagnózu PDA lze stanovit auskultací, elektrokardiografií, echokardiografií a rentgenografií hrudníku. PDA je často odhalen auskultací u asymptomatického pacienta, jako náhodný nález při vyšetření před primovakcinací (Liska et Tilley, 1979; Svoboda, 2008).

Na EKG se může projevit sinusová tachykardie, fibrilace síní a hypertrofie levé komory. U pacientů s malým PDA je EKG často zcela normální (Schneider et Moore, 2006). EKG záznamy ukazují hluboký kmit Q, vysoký kmit R a negativní vlny T ve svodech II, III a VF. Amplituda kmitu R, která přesahuje 3 mV upozorňuje na toto onemocnění. Vysoký kmit R se objevuje u levoprávního zkratu a amplituda dosahuje až 6 mV. Při pravolevém zkratu se na záznamu EKG ukazuje zvětšení pravé komory (Svoboda, 2008).

Rentgenové snímky hrudníku mohou být normální nebo mohou odhalit kardiomegalii a zvětšenou plicní tepnu (Schneider et Moore, 2006). Pro psy s levoprávním zkratem platí, že mají na dorzoventrálním snímku dlouhou srdeční siluetu. Aneurysma sestupné aorty lze pozorovat u psů s pravolevým zkratem, dále i zvětšení pravé komory (Svoboda, 2008).

Vhodným postupem pro potvrzení onemocnění je echokardiografické vyšetření (Schneider et Moore, 2006). Z důsledku levoprávního zkratu je v diastole zvětšený průměr levé komory, zatímco síla stěny levé komory je normální. Levá síň je zvětšená k poměru levé komoře. Pravá část srdce je normální. Hypertrofii pravé komory lze odhalit při pravolevém zkratu (Svoboda, 2008).

### 5.2.1.4 Léčba a prognóza

Městnavé srdeční selhání je významný rizikový faktor PDA. Téměř vždy je proto doporučeno chirurgické uzavření (Svoboda, 2008). Pokud není DA uzavřen, je spojen s vysokou mortalitou (Gordon et Miller, 2005). Cílem operace je zastavit průtok krve DA. Toho lze dosáhnout ligací (podvázáním) *ductu*, pokud má *ductus* průměr jeden centimetr nebo méně (Buchanan, 2001). Anestezie je pro pacienta s PDA spojena se zvýšeným rizikem. Proto je důležitá asistovaná ventilace pro udržení kardiopulmonální funkce (Liska et Tilley, 1979). Po úspěšném chirurgickém zákroku je prognóza psa z dlouhodobého hlediska dobrá (Svoboda, 2008). Pacient je bez symptomů a má normální délku života (Liska et Tilley, 1979).



## 5.2.2 Fallotova tetralogie

Fallotova tetralogie (Tetralogy of Fallot, TOF) je vrozená cyanotická srdeční vada, která je charakteristická čtyřmi anomáliemi. Defektem komorového septa, hypertrofií pravé komory, dextropozicí aorty (uložení vpravo) a stenózou plicnice (Bailliard et Anderson, 2009).

Při tomto onemocnění dochází k propojení levé a pravé komory. Komory nevytváří odpor proudící krvi, ale krev mezi komorami proudí dle odporu malého a velkého krevního oběhu. Kvůli pulmonální stenóze je odpor toku krve z pravé komory větší než odpor systémových cév. Neokysličená krev, která se tak vrací do velkého oběhu může způsobit hypoxii (nedostatek kyslíku ve tkáni) a následně může vzniknout i cyanóza (namodralé zabarvení kůže a sliznic při vyšším obsahu deoxygenovaného hemoglobinu v krvi) (Svoboda, 2008).

Pulmonální chlopeň je stenotická (zúžená), může být bikuspidální, dysplastická nebo její hrbolky mohou být deformované. Plicní kmen má abnormálně malý průměr a je hypoplastický. Pulmonální stenóza se může objevovat jako subvalvulární stenóza nebo jako kombinace subvalvulární a valvulární stenózy (Paslawska et al., 2013). Se zvyšujícím srdečním výdejem při zátěži vytváří stenóza větší odpor krevnímu toku, což má za následek změnu tlakového poměru a distribuce krve mezi komorami (Svoboda, 2008). Vývoj hypertrofie pravé komory je důsledkem tlakového přetížení (Paslawska et al., 2013).

Defekt komorového septa je otvor mezi levou a pravou komorou. Tento otvor způsobuje levopravý zkrat (Meurs, 2010). Defekt komorového septa je téměř vždy velký a zajišťuje, že tlak v obou komorách je stejný. V důsledku stejného tlaku vzniká hlasitý systolický šelest (Apitz et al., 2009).

V důsledku hypoxie dochází ke zvýšené tvorbě erythropoetinu a vzniká polycytémie (zmožení erytrocytů v krvi) (Svoboda, 2008).

### 5.2.2.1 Etiologie

Tato vrozená vada má genetický základ a způsob dědičnosti je polygenní (Meurs, 2010). Tvoří přibližně 4 % srdečních malformací u psů (Orton et al., 2001). U tohoto onemocnění nebyla určena žádná plemenná predispozice (Paslawska et al., 2013).

### 5.2.2.2 Symptomatologie

Onemocnění bývá odhalováno u psů již v nízkém věku, a to mezi 2. a 8. týdnem života (Svoboda, 2008). Nejčastějšími klinickými příznaky jsou pohybová intolerance, dušnost při zátěži i v klidu, cyanóza sliznice a zpomalený růst (Paslawska et al., 2013). Mohou se objevit synkopy (krátkodobé ztráty vědomí), nervové záchvaty a šelest. Cyanóza se objevuje rychle po mírné zátěži, ale i v klidu (Svoboda, 2008).

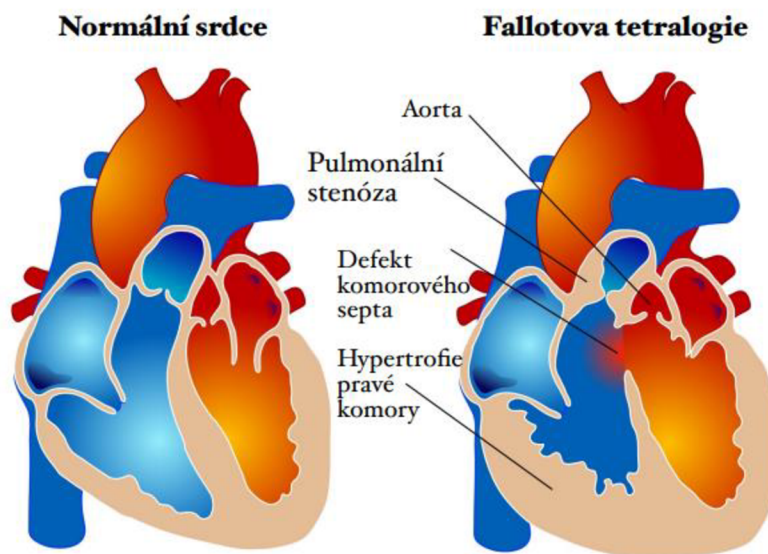
### 5.2.2.3 Diagnostika

RTG snímky odhalují abnormality, mezi které patří zvětšení pravé komory a zmenšená vaskularizace plic. Zúžení v oblasti hlavní plicní artérie způsobuje zvětšení či vroubkování plicní artérie (Svoboda, 2008).

Hypertrofie pravé komory způsobuje zvýšení amplitudy vlny S ve svodech I, II, a III při elektrografickém vyšetření (Paslawska et al., 2013).

Echokardiografie je považována za nejlepší metodu pro diagnostiku tohoto vrozeného onemocnění, jelikož poskytuje dostatek informací pro stanovení diagnózy (Svoboda, 2008; Paslawska et al., 2013). Stěna pravé komory je tlustší než stěna levé komory. Pomocí Dopplerova ultrazvuku lze vizualizovat průtok krve mezi komorami. Rychlost plicního toku je rychlejší kvůli pulmonální stenóze (Paslawska et al., 2013). Pulmonální chlopeň je zúžená a nepohyblivá (Svoboda, 2008).

Angiografické vyšetření ukazuje hypoplastický plicní kmen se stenózou plicní chlopně, hypertrofovanou pravou komoru a příležitostně i regurgitaci aortální chlopně (Paslawska et al., 2013).



Obr. č. 7 Porovnání zdravého srdce (vlevo) se srdcem s abnormalitami Fallotovy tetralogie (vpravo)

Zdroj: [https://en.wikipedia.org/wiki/Tetralogy\\_of\\_Fallot#/media/File:Tetralogy\\_of\\_Fallot.svg](https://en.wikipedia.org/wiki/Tetralogy_of_Fallot#/media/File:Tetralogy_of_Fallot.svg)  
do češtiny upravila autorka práce

#### 5.2.2.4 Léčba a prognóza

Chirurgická operace je jedinou účinnou léčbou. Úplná korekce Fallotova syndromu však vyžaduje několik operací pomocí kardiopulmonálního bypassu, z toho důvodu se u zvířat postupuje převážně paliativně. Jsou podávána diuretika, beta-blokátory a ACE-I, které zmírňují klinické příznaky (Paslawska et al., 2013). Beta-blokátory jsou účinné při hypoxii (Svoboda, 2008). Léky mohou zvyšovat krevní tlak, proto se doporučuje dieta s nízkým obsahem sodíku (Paslawska et al., 2013). Délka života psa s Fallotovou tetralogií závisí na vážnosti onemocnění. Psi s vážnými klinickými příznaky většinou podlehnou hypoxii a polycytémii před prvním rokem života. Prognóza po chirurgickém zákroku je velmi dobrá (Orton et al., 2001).

#### 5.2.3 Aortální stenóza

Aortální stenóza (Aortic stenosis, AS) je chlopenní vada charakteristická zúžením aortální chlopně (Staněk, 2020). Podle místa výskytu je možné aortální stenózu klasifikovat na valvulární, supraavlulární a subavlulární aortální stenózu (O'grady et al., 1989; Svoboda,

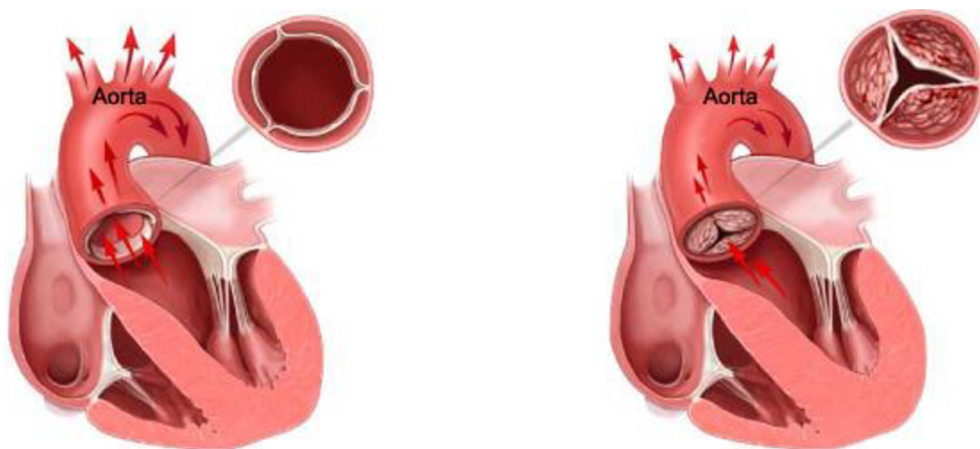
2008). Dále se dělí dle proměnlivosti na fixní a proměnlivou. Nejčastější formou u psů je stenóza subvalvulární, která může být i proměnlivá (Svoboda, 2008).

Subvalvulární aortální stenóza (SAS) je charakteristická obstrukcí výtokového traktu levé komory, které má za následek tlakové přetížení levé komory a zvyšuje rychlost proudění krve do aorty (Ontiveros et Stern, 2021). Tlak v aortě je normální a odpor tlaku roste v důsledku tlakového gradientu v levé komoře. Tlakový gradient stoupá v závislosti na míře zúžení. Stěna levé komory hypertrofuje a vyšší tlak ji stimuluje. Hypertrofie stěny má za následek zmenšený diastolický objem (Svoboda, 2008).

Aortální stenóza všech typů má za následek symetrickou koncentrickou hypertrofii levé komory a zmenšení rozměrů dutiny levé komory kvůli zvýšené tloušťce interventrikulární přepážky a volné stěny levé komory. Koncentrická hypertrofie levé komory vede k ischemii myokardu, které způsobují komorové dysrytmie (O'grady et al., 1989). Častou komplikací u aortální stenózy bývá bakteriální endokarditida, která způsobuje zachycení bakterií na poškozených cípech chlopně (Svoboda, 2008).

### 5.2.3.1 Etiologie

Subvalvulární aortální stenóza je dědičné onemocnění, které se nejčastěji vyskytuje u velkých plemen psů, jako je bullmastif, zlatý retrívr, rotvajler, novofundlandský pes, flanderský bouvier a bordeauxská doga (Ontiveros et Stern, 2021). Dále se dle Baatze a Landy (2006) často vyskytuje u německých boxerů.



Obr. č. 8 Porovnání normální aortální chlopně (vlevo) s aortální stenózou (vpravo)

Zdroj: <https://www.johnmuirhealth.com/health-education/conditions-treatments/lungs-heart-blood/aortic-stenosis.html>

### 5.2.3.2 Symptomatologie

U většiny pacientů se toto onemocnění odhalí náhodou při běžném vyšetření či očkování. Při mírném stupni postižení je pacient asymptomatický a nemoc může zůstat neodhalena (O'grady et al., 1989; Svoboda, 2008). Postupně se zdravotní stav horší a je pozorovatelná dušnost a značná únava po zátěži. Dalším symptomem je výrazný systolický šelest na srdeční bázi a femorální pulz, který může být zpožděný, slabší a pozvolnější.

Při těžkém stupni nemoci lze pozorovat slabost, synkopy, dušnost, ortopnoe (záchvatovitá dušnost vázaná na polohu v leže) a náhlý úhyn zvířete (Svoboda, 2008).

### 5.2.3.3 Diagnostika

Rentgenografie a echokardiografie tuto vadu obecně neodhalují. Nejlepším diagnostickým nástrojem je Dopplerova echokardiografie, která dokáže detekovat i mírné případy aortální stenózy. Během auskultace srdce se objevuje šelest (O'grady et al., 1989).

Rentgenografické vyšetření odhaluje kardiomegalii, která je zapříčiněná hypertrofií levé komory. Jako důsledek postetionické dilatace (dilatace tepny distálně od místa zúžení) aorty se vyskytuje rozšíření aorty a mediastinu (Svoboda, 2008).

Elektrokardiografické vyšetření je u většiny psů s aortální stenózou normální (O'grady et al., 1989). Elektrokardiogram může ukazovat zvětšení levé komory. U vážnějšího postižení se vyskytuje hypoxie myokardu (Svoboda, 2008). EKG je užitečné při diagnostice poruchy rytmu (O'grady et al., 1989).

Při echokardiografickém vyšetřením se může odhalit přítomnost viditelného subvalvulárního hřebene, hypertrofie levé komory a aortální insuficience. Dopplerova echokardiografie odhaluje zvýšenou rychlost odtoku aorty (Stern et al., 2012).

### 5.2.3.4 Léčba a prognóza

Aortální stenóza je progresivní onemocnění, při které dochází v konečné fázi k obstrukci odtoku levé komory. To má za následek nedostatečný srdečný výdej, srdeční selhání a následné úmrtí (Otto et Prendergast, 2014). Psy s těžkým postižením ohrožuje arytmie, městnavé srdeční selhání, endokarditida a náhlá smrt (Kienle et al., 1994). U asymptomatických pacientů nebo u pacientů s mírným postižením se terapie neprovádí a jejich průměrná délka života bývá normální (Kienle et al., 1994, Svoboda, 2008). Průměrná délka života neléčených psů s těžkým stupněm onemocnění je 19 měsíců (Kienle et al., 1994). Medikace spočívá v podávání beta-blokátorů, při kterých klesá množství beta-receptorů v myokardu (Svoboda, 2008). Dále je doporučována chirurgická operace pomocí kardiopulmonálního bypassu (mimotělního krevního oběhu) (Hirao et al., 2004).

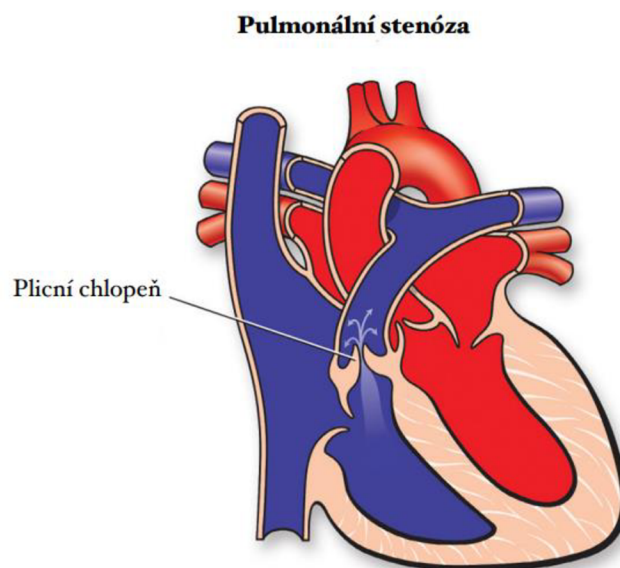
## 5.2.4 Pulmonální stenóza

Pulmonální stenóza (Pulmonary stenosis, PS) je běžná vrozená srdeční vada u psů (Johnson et al., 2004). Toto onemocnění chlopně je charakteristické zúžením nebo obstrukcí výtokového traktu pravé komory v oblasti plicního ventilu (Bristow et al., 2018). Pulmonální stenózu lze rozdělit na stenózu valvulární, subvalvulární a supervalvulární (Svoboda, 2008). Subvalvulární stenóza je lokalizovaná ve výtokovém traktu pravé komory a stenóza supervalvulární ve kmeni anebo ve větvích plicnice (Kölbel, 2012).

Při tomto onemocnění dochází ke zvýšení odporu při systole pravé komory a spolu s tím i ke zvýšení systolického tlaku krve. Srdeční sval je namáhán v souvislosti se zvýšeným odporem, což vede k hypertrofii. Hypertrofie pravé komory normuje systolickou funkci a její objem. Zesílení stěny hypertrofované komory má za následek nižší schopnost plnění komory. Následkem je nižší systolický a diastolický tlak. Proudící krev má vysokou rychlost a vzniká turbulentní proudění, které způsobuje rozšíření plicnice. Následně dochází k poškození trikuspidální chlopně. Spolu s hypertrofií vzniká riziko pravostranného srdečního selhání (Svoboda, 2008).

### 5.2.4.1 Etiologie

Toto vrozené onemocnění se nejčastěji vyskytuje u plemen malý knírač, bigl, west highland white teriér a anglický buldok (Baatz et Landa, 2006). Vyšší predispozice onemocnění byla zjištěna u psů než u fen (Oliveira et al., 2011).



Obr.č 9 Srdce s pulmonální stenózou

Zdroj: <https://www.heart.org/en/health-topics/congenital-heart-defects/about-congenital-heart-defects/pulmonary-valve-stenosis>  
do češtiny upravila autorka práce

#### 5.2.4.2 Symptomatologie

Při mírném stupni onemocnění se nevyskytují žádné klinické příznaky ani potíže. Se zhoršujícím stavem onemocnění se objevují příznaky, jako například celková slabost, synkopy a systolický šelest v oblasti srdeční báze vlevo (Svoboda, 2008). Psi s těžkou pulmonální stenózou mají intoleranci k pohybu a ohrožuje je náhlé úmrtí (Johnson et al., 2004).

#### 5.2.4.3 Diagnostika

Při mírném stupni onemocnění nevykazuje EKG žádné abnormality. Pokud je postižena trikuspidální chlopeč objevuje se zvětšení pravé síně. Dále se objevují příznaky zvětšené pravé komory (Svoboda, 2008).

Rentgenové snímky u psů s pulmonální stenózou vykazují pravostranné zvětšení srdce a rozšíření plicnice. Může dojít i ke zvětšení pravé síně (Svoboda, 2008).

Echokardiografie je jedním z nejdůležitějších diagnostických nástrojů. Odhaluje hypertrofii pravého srdce a zvětšené papilární svaly. Změna tvaru levé komory je způsobena dilatací. Nejčastěji se zobrazuje mírně zvětšená pravá síň a ojediněle dochází k mírné trikuspidální regurgitaci (Svoboda, 2008).

Dopplerova echokardiografie umožňuje kvantifikovat tlakový gradient (Ristic et al., 2001). Závažnost onemocnění je klasifikována na základě tlakového gradientu. Mírný stupeň (50 mm Hg), střední stupeň (50 až 80 mm Hg) a těžký stupeň (80 mm Hg) (Soengkono, 2019).

#### 5.2.4.4 Léčba a prognóza

Léčba pulmonální stenózy závisí na závažnosti klinických příznaků a velikosti tlakového gradientu plicní chlopeč (Ristic et al., 2001). Mírný až střední stupeň pulmonální stenózy je obecně spojován s příznivou prognózou v dlouhodobém horizontu (Locatelli et al., 2013). Léčba pomocí medikamentů spočívá v podávání beta-blokátorů, které napomáhají snižovat tlakový gradient (Svoboda, 2008). Těžký stupeň pulmonální stenózy lze léčit pomocí balónkové vulvoplastiky, která umožňuje zlepšení závažnosti obstrukce a zlepšuje klinické příznaky (Winter et al., 2021). Dle studie operace eliminuje 80 % klinických příznaků a u 53 % psů snižuje riziko úmrtí (Johnson et al., 2004). Prognóza u psů s těžkým stupněm onemocnění není z dlouhodobého hlediska dobrá, protože ti psi mají zvýšené riziko synkop, městnavého srdečního selhání a náhlé smrti (Locatelli et al., 2013).

## 5.3 Získané srdeční vady

Získané srdeční vady se od vrozených vad liší tím, že vada vzniká až po narození zvířete. Dále lze získané srdeční vady klasifikovat dle postižené struktury srdce. A to na získané vady chlopni a endokardu nebo myokardu a perikardu (Svoboda, 2008).

### 5.3.1 Myxomatózní degenerace mitrálních chlopni

Myxomatózní degenerace mitrální chlopně (Myxomatous mitral valve disease, MMVD) je jedním nejčastějším chlopenním onemocněním psů. Při MMVD se cípy mitrální chlopně deformují a dochází až k jejich degeneraci. Myxomatózní degenerace způsobuje nedostatečnost mitrální chlopně, v důsledku toho diastolický objem levé komory zpětně proudí do levé síně. To způsobuje chronické objemové zatížení levé strany srdce (Boswood et al., 2016).

Prvními patologickými změnami mitrální chlopně jsou malé noduly na *chordae tendineae* (Svoboda, 2008).

#### 5.3.1.1 Etiologie

Myxomatózní degenerace mitrální chlopně je úzce spojena s věkem, plemenem a pohlavím (Keene et al., 2019). Dle Svobody (2008) je toto onemocnění prokázáno u 25 % psů ve věku 9–13 let a u 35 % psů od 13 let. Toto onemocnění se vyskytuje převážně u malých plemen jako je například kavalír King Charles španěl, bulteriéri a jezevčáci (Keene et al., 2019). Dále se dle provedené retrospektivní studie onemocnění vyskytuje i u miniaturních pudlů (Meurs et al., 2019). Příčina onemocnění je neznámá a u některých plemen může mít toto onemocnění genetický základ (Keene et al., 2019). Způsob dědičnosti je pravděpodobně polygenní. Prevalence tohoto onemocnění převládá u psů více než u fen (Fox, 2012). A to přibližně 1,5krát (Keene et al., 2019). Pokud byl u psů zaznamenán šelest či echografický důkaz mitrální regurgitace, doporučuje se je vyřadit z chovu (Keene et al., 2019).

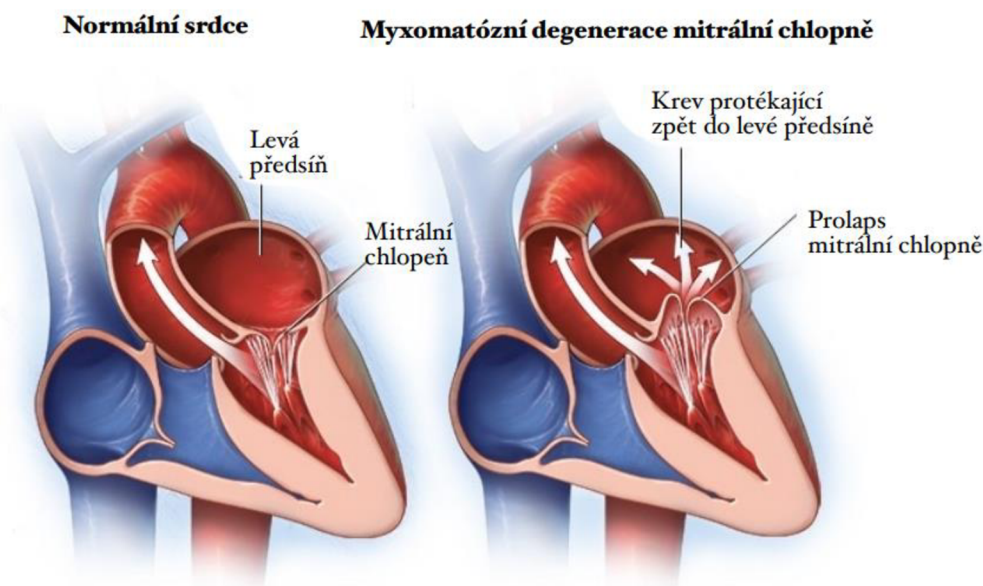
#### 5.3.1.2 Symptomatologie

Mezi nejčastější klinické příznaky MMVD patří intolerance k zátěži, kašel a synkopy (krátkodobá ztráta vědomí) (Meurs et al., 2019). Onemocnění lze rozdělit do čtyř kategorií, dle stádia nemoci na fázi A, B1, B2, C a fázi D. (Boswood et al., 2016). Ve fázi A jsou psi ohroženi rizikem MMVD, ale nemají nalezenou žádnou poruchu srdeční struktury. Ve fázi B1 jsou psi postiženi MMVD, ale nevykazují žádné klinické příznaky onemocnění ani nebyl objeven důkaz srdeční remodelace pomocí RTG a ECHO vyšetření. Dále ve fázi B2 se objevují rentgenografické a echografické důkazy srdeční remodelace (např. levostranné zvětšení srdce). Psi ve fázi C mají klinické příznaky spojené se srdečním selháním. Fáze D je koncovým stádiem MMVD spojené se srdečním selháním (Atkins et al., 2009).

### 5.3.1.3 Diagnostika

Psi s predispozicí k onemocnění MMVD by měli podstupovat pravidelně auskultaci při běžné návštěvě u veterináře. Ve fázi B je pomocí auskultace rozpoznán šelest, který je typický pro regurgitaci mitrální chlopně (Keene et al., 2019).

Echokardiografické vyšetření často odhaluje část nadbytečné tkáně chlopně, která zasahuje přes mezikruží do levé síně během systoly (Fox, 2012). Dále se může objevit mírné zvětšení levé síně nebo komory (Keene et al., 2019).



Obr. č. 10 Porovnání zdravého srdce (vlevo) se srdcem postiženým MMVD (vpravo)

Zdroj: <https://www.mayoclinic.org/diseases-conditions/mitral-valve-prolapse/symptoms-causes/syc-20355446#dialogId53155123>

do češtiny upravila autorka práce

### 5.3.1.4 Léčba a prognóza

Prognóza tohoto onemocnění přímo závisí na velikosti chlopní nedostatečnosti a objemovém přetížení. U psů se závažným stupněm onemocnění se zvyšuje riziko městnavého srdečního selhání, srdeční kachexie (ztráta hmotnosti svalové hmoty). Objevuje se kašel, který je způsoben dilatací levé síně (Fox, 2012). Jedním z důsledků onemocnění je levostranné srdeční selhání (Svoboda, 2008). Dle Foxe (2012) se chirurgický zákrok převážně neprovádí a postupuje se paliativně. Důležitá je dieta s nižším obsahem sodíku a dostatečným obsahem bílkovin a kalorií pro udržování optimální kondice (Keene et al., 2019).

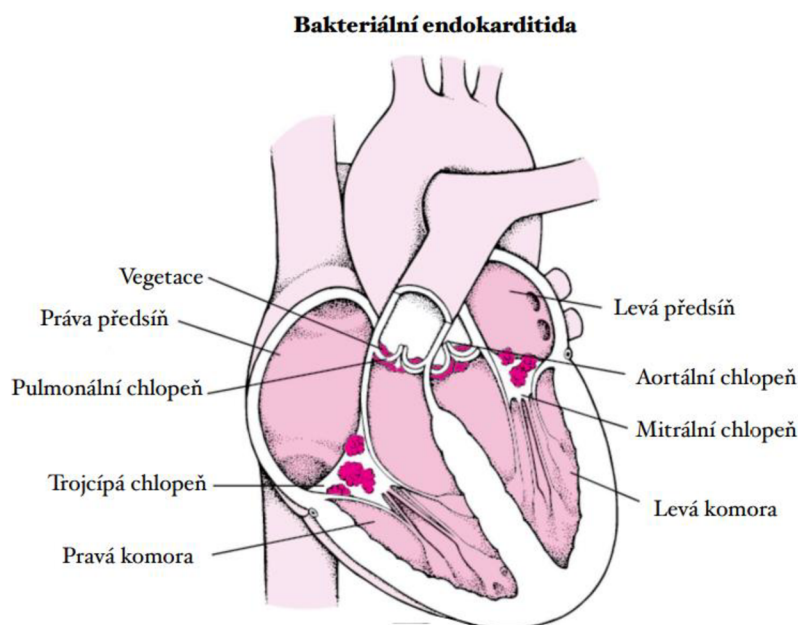


### 5.3.2 Bakteriální endokarditida

Bakteriální endokarditida (Infective endocarditis, IE) je onemocnění charakteristické uchycením bakterií na endokardu při bakteriémii. Způsobena může být *Staphylococcus aureus*, *Escherichia coli*, *Corynebacterium sp.*, *Pseudomonas sp.*, a *Erysipelothrix sp.* (Svoboda, 2008). Mezi vzácné zástupce způsobující bakteriální endokarditidu patří *Bordetella avium* (MacDonald, 2010).

Dle místa zánětu se dělí na endokarditidu murální, postihující stěnu endokardu a endokarditidu vulvární, která postihuje chlopně (Svoboda, 2008). Většina lézí postihuje mitrální nebo aortální chlopeň. Trikuspidální chlopeň je postižena jen zřídka a pulmonální chlopeň téměř nikdy (Peddle et Sleeper, 2007). Povrch srdce a chlopní se stává náchylný vůči mikrobiální invazi po poškození jeho povrchu. Léze mechanické či zánětlivé podporují bakteriální základ v endotelu. Při narušení tkáně se na poškozeném endotelu vytváří koagulum, které váže bakterie. Ke kolonizaci dochází, pokud je přítomna bakteriémie a bakterie jsou schopné přilnout ke koagulu (MacDonald, 2010).

Běžnými sekundárními onemocněními způsobenými problémy bakteriální endokarditidy jsou například glomerulonefritida (onemocnění ledvin) a polyartritida (zánět kloubů) (MacDonald et al., 2004).



Obr. č. 11 Obrázek srdce postižené bakteriální endokarditidou. Tmavě růžová místa značí nahromadění bakterií a krevních sraženin na čtyřech srdečních chlopních.

Zdroj: <https://www.msmanuals.com/home/heart-and-blood-vessel-disorders/endocarditis/infective-endocarditis>

do češtiny upravila autorka práce

### 5.3.2.1 Etiologie

Mezi běžné příčiny bakteriémie u psů patří diskospondylitida neboli infekce meziobratlové ploténky, prostatitida, pneumonie, infekce močových cest, pyodermie a onemocnění zubů (MacDonald, 2010). Prevalence tohoto onemocnění se pohybuje kolem 0,05 % až 6,6 % (Peddle et Sleeper, 2007). Častější výskyt je pozorován u starších psů větších plemen a postihuje spíše psy než feny, a to v poměru 2:1 (Peddle et Sleeper, 2007; Svoboda, 2008). Mezi plemena s predispozicí k onemocnění patří německý ovčák, německý boxer, zlatý a labradorský retrívr (Peddle et Sleeper, 2007).

### 5.3.2.2 Symptomatologie

Mezi příznaky bakteriální endokarditidy se řadí srdeční selhání, apatie, slabost a nechutenství (Svoboda, 2008). Vzhledem k častému výskytu srdečního selhání se objevují respirační abnormality jako je například tachypnoe, dušnost, kašel a náhodné plicní zvuky. Dalšími běžnými abnormalitami je kulhání, bolest kloubů a otoky (MacDonald, 2010). Mezi nespecifické znaky patří letargie, ztráta hmotnosti a horečka (Peddle et Sleeper, 2007).

### 5.3.2.3 Diagnostika

Diagnostika bakteriální endokarditidy je velmi náročná kvůli různým klinickým projevům, rychlé progresi a nedostatku dostupných diagnostických technik k potvrzení nemoci v rané fázi (Peddle et Sleeper, 2007).

Při bakteriální endokarditidě je důležitá analýza moči, která může odhalit proteinurii a sediment (Svoboda, 2008). Dále se vyskytuje cystitida a hematurie (MacDonald, 2010).

Vyšetření krve může odhalit nejčastější klinicko-patologickou abnormalitu a to leukocytózu. Dále je častá anémie a zvýšená aktivita jaterních enzymů a acidóza (MacDonald, 2010).

Systolické a diastolické šelesty mohou být odhaleny při auskultačním vyšetření (Svoboda, 2008). Šelest je možno slyšet u většiny postižených psů (MacDonald, 2010).

Arytmie viditelné při elektrokardiografickém vyšetření jsou přítomny až u 70 % psů (MacDonald, 2010).

Echokardiografické vyšetření ukazuje postižené chlopně, které jsou zesílené a hyperechogenní. Vegetační léze se mohou vyskytovat na chlopních i na endokardu komor, *chordae tendineae* a papilárních svalech (Svoboda, 2008). Schopnost tkáně odrážet ultrazvukové vlny je nepravidelná (Peddle et Sleeper, 2007).

Dopplerova echokardiografie je užitečná při stanovení závažnosti regurgitačního toku. Toto vyšetření může odhalit aortální bakteriální endokarditidu (Peddle et Sleeper, 2007).

Rentgenové snímky hrudníku odhalují kardiogenní plicní edém, který je přítomen téměř u poloviny pacientů (MacDonald, 2010).

### 5.3.2.4 Léčba a prognóza

Léčba spočívá v podávání antibiotik, která by měla mít baktericidní účinek (Svoboda, 2008). Většinou se podávají dávky na horní hranici rozmezí pro dosažení vysoké hladiny v krvi (MacDonald, 2010). Podání v prvních dvou týdnech je parenterálně a poté se přechází na perorální aplikaci. Léková terapie trvá po dobu čtyř až šesti týdnů. Prognóza závisí na poškození konkrétní chlopně, ale obecně není příliš příznivá. (Svoboda, 2008). Bakteriální endokarditida je u psů často smrtelná a léčba musí být včasná, aby se maximalizovaly šance na přežití (Peddle et Sleeper, 2007). Bakteriální endokarditida aorty se spojuje s velmi špatnou prognózou, u které činí doba přežití v průměru 3 dny. Ve srovnání s bakteriální endokarditidou mitrální chlopně je doba přežití kolem roku a půl (MacDonald, 2010). Příčinou úmrtí bývá srdeční selhání, selhání orgánů a sepse. K rychlému úhynu dochází v případě embolizace a infarktu myokardu (Svoboda, 2008).

## 5.4 Srdeční selhání

Srdeční selhání je patofyziologický stav, ke kterému dochází, když je narušena schopnost ejekce krve. Srdeční selhání může být důsledkem poškození myokardu, srdečních chlopní nebo perikardu. Nejčastější příčinou srdečního selhání je onemocnění chlopní, které u malých plemen představuje až 80 % srdečních onemocněních psů (Chandler, 2016).

### 5.4.1 Městnavé srdeční selhání

Městnavé srdeční selhání (Congestive heart failure, CHF) je běžný a často fatální klinický syndrom u psů, charakteristický srdeční dysfunkcí. Vyskytuje se nejčastěji jako sekundární onemocnění při myxomatózní degeneraci mitrální chlopně a dilatační kardiomyopatii (Schober et al., 2010). Dále Svoboda (2008) uvádí perzistentní *ductus arteriosus* a insuficienci mitrální chlopně jako příčinu městnavého srdečního selhání.

Městnavé srdeční selhání lze definovat jako systolické nebo diastolické selhání srdce. Patofyziologie srdečního selhání může být rozdělena na tři samostatné, ale propojené mechanismy: selhání myokardu, tlakové přetížení a objemové přetížení (Erling et Mazzaferro, 2008).

Levostranné městnavé srdeční selhání je charakteristické rozvojem plicního edému nebo pleurálního výpotku (Porciello et al., 2016). To je nejčastěji zapříčiněno objemovým přetížením (Erling et Mazzaferro, 2008). V levé komoře, a tak i v levé síni se zvětšuje diastolický tlak, čímž stoupá hydrostatický tlak v plicních kapilárách, který zapříčiňuje vývoj plicního edému (Svoboda, 2008).

Pravostranné městnavé srdeční selhání způsobuje ascites, který se tvoří uvolňováním tekutiny z jaterních sinusoid do peritoneálního prostoru (Svoboda, 2008).

Srdeční selhání při dilatační kardiomyopatii je způsobeno progresivní ztrátou kardiomyocitů, apoptózou, remodelací levé komory, systolickou a diastolickou dysfunkcí, arytmiemi a sníženým průtokem krve mozkiem (Vatnikov et al., 2019). Sníženou kontraktilitou myokardu se současně snižuje i srdeční výdej. To má za následek zvětšení srdeční komory na konci systoly a diastoly (Svoboda, 2008).

### 5.4.1.1 Symptomatologie

Mezi klinické příznaky srdečního selhání patří kašel, sípání, intolerance ke cvičení, namodralé zbarvení kůže, ztráta vědomí a zvýšené množství tekutiny v břišní dutině (Chandler, 2016). U pacientů s chronickým onemocněním lze pozorovat nechutenství. Při městnavém srdečním selhání vznikají edémy, dochází ke sníženému srdečnímu výdeji či kardiogennímu šoku (Svoboda, 2008). U psů s levostranným městnavým srdečním selháním klinické příznaky zahrnují dyspnoe anebo různé stupně tachypnoe (Porciello et al., 2016). Dále se může objevovat letargie, anorexie a vlhký kašel (Erling et Mazzaferro, 2008).

### 5.4.1.2 Diagnostika

Diagnóza městnavého srdečního selhání není jednoduchá. Nejběžnější metodou pro diagnostiku městnavého srdečního selhání je rentgenografické vyšetření hrudníku (Schober et al., 2010). Na rentgenových snímcích je viditelná kardiomegalie a lze zdokumentovat plicní edém (Erling et Mazzaferro, 2008).

Elektrokardiografické vyšetření může pomoci diagnostikovat dysrytmie, které jsou způsobeny srdečním onemocněním jako je dilatační kardiomyopatie nebo chronické chlopenní onemocnění (Erling et Mazzaferro, 2008).

Echokardiografické vyšetření detekuje perikardiální a pleurální výpotek a srdeční léze. USG neboli ultrasonografická metoda dokáže odhalit roztažené jaterní žíly. Pro definitivní diagnostiku se používá jugulární katétr, který měří tlak v pravé síni (Svoboda, 2008).

### 5.4.1.3 Léčba a prognóza

Léčba městnavého srdečního selhání spočívá v doplňkové léčbě kyslíkem, snížením přetížení a zlepšení funkce myokardu (Achiell et al., 2020). Je třeba snížit tvorbu edému a efuzí (Svoboda, 2008). Základem terapie jsou diuretika, která snižují cirkulační objem (Achiell et al., 2020). Bez podání diuretik by většina psů s onemocněním velice rychle uhynula. Diuretika, která působí v Henleově kličce jsou nejučinnější skupinou léků potřebnou pro terapii srdečního selhání. Léčba srdečního selhání je pouze paliativní (Svoboda, 2008). Diuretika jako je furosemid zmírňují kongesci neboli překrvení tkáně, díky zvýšenému vylučování sodíků močí (Besche et al., 2020). Mortalita spojená s městnavým srdečním selháním je vysoká (Erling et Mazzaferro, 2008).

## 5.5 Onemocnění perikardu

Perikard je fibrózní vak, ve kterém je srdce uloženo. Jeho funkcí je zamezit nadměrné dilataci srdce, zvlhčovat a zajistit stálou polohu srdce v hrudníku (Svoboda, 2008). Dále zabráňuje rozšíření infekce nebo neoplazie srdce (Shaw et Rush, 2007). Nejčastějším onemocněním perikardu je perikardiální efúze (Svoboda, 2008).

### 5.5.1 Perikardiální efúze

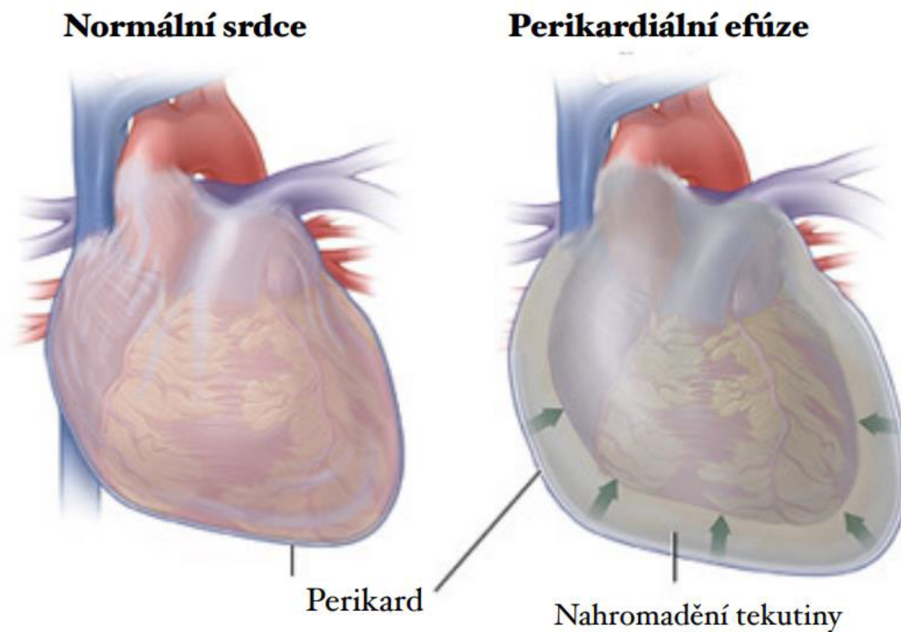
Perikardiální efúze je abnormální akumulace tekutiny v perikardiálním prostoru. S nárůstem objemu tekutiny a perikardiálního tlaku se může vyvinout srdeční tamponáda. Zvyšování perikardiálního tlaku je spojeno se zvýšenou srdeční frekvencí, a proto dochází ke snížení srdečního výdeje a tepového objemu. Pokud dojde k rychlému nahromadění tekutiny v perikardu může dojít k akutnímu oběhovému selhání. Zvýšením srdeční frekvence a periferního vaskulárního odporu se udržuje normální krevní tlak. Jak intraperikardiální tlak dále stoupá, dochází k plnění levé síně a levé komory. Levostranná dysfunkce má za následek kardiogenní šok a významně se sníží srdeční výdej a periferní tlak (Shaw et Rush, 2007).

Perikard má za normálních okolností minimální elasticitu, avšak když je na něj vyvíjen tlak, může se natáhnout (Shaw et Rush, 2007).

Srdeční tamponáda se rozvine, když intraperikardiální tlak překročí tlak v pravé síni (Shaw et Rush, 2007). Centrální venózní tlak při srdeční tamponádě stoupá až nad 9 mm Hg. Vzestup tlaku v pravé komoře zapříčiňuje zploštění a posun septa směrem k levé komoře. Tamponáda může také způsobit akutní hromadění malého objemu perikardiální tekutiny (u psa je uváděno 50–100 ml) (Svoboda, 2008). Objem tekutiny potřebný k vyvolání srdeční tamponády se značně liší v závislosti na rychlosti, s jakou se tekutina hromadí (Shaw et Rush, 2007).

#### 5.5.1.1 Etiologie

Perikardiální efúze může být způsobena nádory srdce, potom se jedná o benigní či maligní perikardiální efúzi. Pokud je příčina neznáma jedná se o perikardiální efúzi idiopatickou. Onemocnění převážně postihuje velká a obří plemena psů, ale její přenos není znám (Gough et Thomas, 2010). U psů se nejčastěji jedná o perikardiální efúzi v důsledku idiopatických příčin (Shaw et Rush, 2007). Svoboda (2008) uvádí plemena s predispozicí vývinu idiopatické benigní perikardiální efúze, mezi které patří německý ovčák, německá doga, bernardýn a zlatý retrívr.



Obr. č. 12 Porovnání normálního srdce (vlevo) se srdcem postiženým perikardiální efúzí (vpravo)

Zdroj: <https://myhealth.alberta.ca/Health/aftercareinformation/pages/conditions.aspx?hwid=abr9813>

do češtiny upravila autorka práce

### 5.5.1.2 Symptomatologie

Příznaky jsou vyvolány neschopností srdce se správně naplnit, jelikož perikardiální vak je naplněn tekutinou (Gough et Thomas, 2010). Projev klinických příznaků ovlivňuje rychlost hromadění tekutiny (Svoboda, 2008). Nejčastějšími klinickými příznaky jsou tlumené srdeční ozvy, slabost, letargie a intolerance ke cvičení (Johnson et al., 2004). Dále Svoboda (2008) uvádí zvětšení břicha, což je zapříčiněno vlivem sekundárního ascitu. Při akutní srdeční tamponádě se objevuje dýchavičnost, slabost, synkopy (poruchy vědomí) a může dojít i k náhlému úhynu (Svoboda, 2008).

### 5.5.1.3 Diagnostika

Při klinickém vyšetření se často objevuje přeplnění cév, slabý a zrychlený pulz, srdeční frekvence je zrychlená a objevuje se i tachypnoe (Svoboda, 2008).

Při progresivní perikardiální efúzi se na rentgenových snímcích objevuje zaoblený obrys srdce na laterální či dorzoventrální projekci (Svoboda, 2008). Dále lze pozorovat zvětšení srdeční siluety, což je zapříčiněno zvyšujícím objemem tekutiny. Někteří psi vykazují známky metastatického onemocnění. RTG břišní dutiny může odhalit hepatomegalii (zvětšení jater) (Shaw et Rush, 2007).

Častým elektrokardiografickým nálezem je sinusová tachykardie (Shaw et Rush, 2007). Objevují se změny amplitud QRS komplexu a segmentu ST. Normální elektrokardiografický záznam ale nevyklučuje perikardiální efúzi (Svoboda, 2008).

Pro diagnostiku perikardiální efúze je nejužitečnější echokardiografické vyšetření (Svoboda, 2008). Je viditelný prostor mezi perikardiálním vakem a epikardem. Pomocí ultrasonografie lze detekovat 10 až 15 ml tekutiny (Shaw et Rush, 2007).

#### **5.5.1.4 Léčba a prognóza**

Základem léčby srdeční tamponády je perikardiocentéza. Perikardiocentéza se provádí k aspiraci krve z perikardiální dutiny v případech srdeční tamponády (Loukas et al., 2012). Definitivní léčbou idiopatické perikardiální efúze může být perikardiotomie. Jedná se o chirurgický zákrok, při kterém je odstraněn perikard. Perikardiotomie může u některých psů zlepšit prognózu přežití. Prognóza u psů s perikardiální efúzí se liší v závislosti na příčině. Pokud se jedná o perikardiální efúzi, která je zapříčiněna nádory, je obecně prognóza špatná s průměrnou dobou přežití 1 až 3 měsíce. U psů s benigní perikardiální efúzí se jako terapie používá chemoterapie (Shaw et Rush, 2007).

## 6 Závěr

Onemocnění srdce patří mezi často se vyskytující choroby, které postihují psy jak čistokrevná plemena psů, tak i křížence. Srdeční choroby mají často špatnou prognózu a pokud zůstanou neléčené, může dojít až k úmrtí jedince. Proto je důležité věnovat zvýšenou pozornost změnám chování, které by mohly souviset se začínajícím srdečním onemocněním zvířete.

Při prvních příznacích srdečního onemocnění, jako je například intolerance k zátěži, zvýšená unavitelnost, dušnost, kašel a nechutenství, by mělo být provedeno podrobné kardiologické vyšetření. Měla by být nasazena vhodná léčba, například speciální dieta nebo medikamentózní terapie.

Vrozené srdeční choroby mají nejčastěji polygenní způsob dědičnosti. Chovatelé by se měli zaměřit na selekci psů dle zdravotních výsledků a do chovu by měli používat jedince, kteří ve vyšší věku nevykazují známky onemocnění srdce.

Zvýšení povědomí o nejčastějších onemocněních srdce psů a jejich příznaků by mohlo přispět k včasné léčbě a lepší prognóze onemocnění.



## 7 Literatura

- Achiel, R., Carver, A., Sanders, R. A. 2020. Treatment of Congestive Heart Failure with Intravenous Nitroglycerin in Three Dogs with Degenerative Valvular Disease. *Journal of the American Animal Hospital Association*. 56 (1). 37–41. doi: 10.5326/JAAHA-MS-6730.
- Apitz, C., Webb, G. D., Redington, A. N. 2009. Tetralogy of Fallot. *The Lancet*. 374 (9699). 1462–1471. doi: 10.1016/S0140-6736(09)60657-7.
- Atkins, C., Bonagura, J., Ettinger, S., Fox, P., Gordon, S., Haggstrom, J., Hamlin, R., Keene, B., Luis-Fuentes, V., Stepien, R. 2009. Guidelines for the Diagnosis and Treatment of Canine Chronic Valvular Heart Disease. *Journal of Veterinary Internal Medicine*. 23 (6). 1142–1150. doi: 10.1111/j.1939-1676.2009.0392.x.
- Baatz, G., Landa, L. 2006. EKG u psa a kočky: technika, vybavení, interpretace. Praha. Grada. ISBN: 978-80-247-1394-6.
- Bailliard, F., Anderson, R. H. 2009. Tetralogy of Fallot. *Orphanet Journal of Rare Diseases*. 4 (1). 2. doi: 10.1186/1750-1172-4-2.
- Barrios AW, Sánchez-Quinteiro P, Salazar I. 2014. Dog and mouse: toward a balanced view of the mammalian olfactory system. *Frontiers in Neuroanatomy* 25:106.
- Besche, B., Blondel, T., Guillot, E., Garelli-Paar, C., Oyama, M. A. 2020. Efficacy of oral torasemide in dogs with degenerative mitral valve disease and new onset congestive heart failure: The CARPODIEM study. *Journal of Veterinary Internal Medicine*. 34 (5). 1746–1758. doi: 10.1111/jvim.15864.
- Boswood, A., Häggström, J., Gordon, S. G., Wess, G., Stepien, R. L., Oyama, M. A., Keene, B. W., Bonagura, J., MacDonald, K. A., Patteson, M., Smith, S., Fox, P. R., Sanderson, K., Woolley, R., Szatmári, V., Menaut, P., Church, W. M., O'Sullivan, M. L., Jaudon, J. -P., Kresken, J. -G., Rush, J., Barrett, K. A., Rosenthal, S. L., Saunders, A. B., Ljungvall, I., Deinert, M., Bomassi, E., Estrada, A. H., Fernandez Del Palacio, M. J., Moise, N. S., Abbott, J. A., Fujii, Y., Spier, A., Luethy, M. W., Santilli, R. A., Uechi, M., Tidholm, A., Watson, P. 2016. Effect of Pimobendan in Dogs with Preclinical Myxomatous Mitral Valve Disease and Cardiomegaly: The EPIC Study—A Randomized Clinical Trial. *Journal of Veterinary Internal Medicine*. 30 (6). 1765–1779. doi: 10.1111/jvim.14586.
- Bristow, P., Sargent, J., Luis Fuentes, V., Brockman, D. 2018. Surgical treatment of pulmonic stenosis in dogs under cardiopulmonary bypass: outcome in nine dogs: Surgical treatment of pulmonic stenosis. *Journal of Small Animal Practice*. 59 (1). 38–44. doi: 10.1111/jsap.12793.

- Buchanan J.W., 1999. Prevalence of cardiovascular disorders. Fox PR, Sisson DD, Moise NS (EDS) Textbook of Canine and Feline Cardiology. 2nd ed. WB Saunders Company, Philadelphia, USA, pp 458-463.
- Buchanan, J. W. 2001. Patent Ductus Arteriosus Morphology, Pathogenesis, Types and Treatment. *Journal of Veterinary Cardiology*. 3 (1). 7–16. doi: 10.1016/S1760-2734(06)70010-8.
- Buchanan, J. W., Patterson, D. F. 2003. Etiology of Patent Ductus Arteriosus in Dogs. *Journal of Veterinary Internal Medicine*. 17 (2). 167–171. doi: 10.1111/j.1939-1676.2003.tb02429.x.
- Coceani, F. 2014. Therapeutic manipulation of the ductus arteriosus: current options and future prospects. *Polish Archives of Internal Medicine*. 124 (1–2). 58–64. doi: 10.20452/pamw.2081.
- Černý, H. 2002. Veterinární anatomie pro studium a praxi. Brno. Noviko. ISBN: 978-80-86542-01-0.
- Červený, Č., Dvorský, P., Postníková, V., Komárek, V., Štěřba, O. 1999. Koldův atlas veterinární anatomie. Praha. Grada. ISBN: 978-80-7169-352-9.
- Darke, P. G. G. 1992. Doppler echocardiography. *Journal of Small Animal Practice*. 33 (3). 104–112. doi: 10.1111/j.1748-5827.1992.tb01090.x.
- De Madron, E., Madron, E. de, Domenech, O. 2016. Clinical echocardiography of the dog and cat. ISBN: 978-0-323-31651-4.
- Dove, R. S. 2001. Nutritional therapy in the treatment of heart disease in dogs. *Alternative Medicine Review: A Journal of Clinical Therapeutic*. 6 Suppl . S38-45.
- Dukes-McEwan, J., Borgarelli, M., Tidholm, A., Vollmar, A. C., Häggström, J. 2003. Proposed Guidelines for the Diagnosis of Canine Idiopathic Dilated Cardiomyopathy. *Journal of Veterinary Cardiology*. 5 (2). 7–19. doi: 10.1016/S1760-2734(06)70047-9.
- Elliott, P., Andersson, B., Arbustini, E., Bilinska, Z., Cecchi, F., Charron, P., Dubourg, O., Kuhl, U., Maisch, B., McKenna, W. J., Monserrat, L., Pankuweit, S., Rapezzi, C., Seferovic, P., Tavazzi, L., Keren, A. 2007. Classification of the cardiomyopathies: a position statement from the european society of cardiology working group on myocardial and pericardial diseases. *European Heart Journal*. 29 (2). 270–276. doi: 10.1093/eurheartj/ehm342.
- Erling, P., Mazzaferro, E. M. 2008. Left-sided congestive heart failure in dogs: pathophysiology and diagnosis. *Compendium (Yardley, PA)*. 30 (2). 79–90; quiz 91.

- Farrell, L. L., Schoenebeck, J. J., Wiener, P., Clements, D. N., Summers, K. M. 2015. The challenges of pedigree dog health: approaches to combating inherited disease. *Canine Genetics and Epidemiology*. 2 (1). 3. doi: 10.1186/s40575-015-0014-9.
- Fishbein, G. A., Fishbein, M. C. 2019. Mitral Valve Pathology. *Current Cardiology Reports*. 21 (7). 61. doi: 10.1007/s11886-019-1145-5.
- Fox, P. R. 2012. Pathology of myxomatous mitral valve disease in the dog. *Journal of Veterinary Cardiology*. 14 (1). 103–126. doi: 10.1016/j.jvc.2012.02.001.
- Freeman, L. M., Stern, J. A., Fries, R., Adin, D. B., Rush, J. E. 2018. Diet-associated dilated cardiomyopathy in dogs: what do we know? *Journal of the American Veterinary Medical Association*. 253 (11). 1390–1394. doi: 10.2460/javma.253.11.1390.
- Gordon, S. G., Miller, M. W. 2005. Transarterial Coil Embolization for Canine Patent Ductus Arteriosus Occlusion. *Clinical Techniques in Small Animal Practice*. 20 (3). 196–202. doi: 10.1053/j.ctsap.2005.05.008.
- Gough, A., Thomas, A. 2010. Breed predispositions to disease in dogs and cats. 2nd ed. Chichester, West Sussex ; Ames, Iowa. Wiley-Blackwell. p. 330. ISBN: 978-1-4051-8078-8.
- Heymann, M. A., Rudolph, A. M. 1975. Control of the ductus arteriosus. *Physiological Reviews*. 55 (1). 62–78. doi: 10.1152/physrev.1975.55.1.62.
- Hirao, H., Hoshi, K., Kobayashi, M., Shimizu, M., Shimamura, S., Tanaka, R., Machida, N., Maruo, K., Yamane, Y. 2004. Surgical Correction of Subvalvular Aortic Stenosis Using Cardiopulmonary Bypass in a Dog. *Journal of Veterinary Medical Science*. 66 (5). 559–562. doi: 10.1292/jvms.66.559.
- Chandler, M. L. 2016. Impact of Obesity on Cardiopulmonary Disease. *Veterinary Clinics of North America: Small Animal Practice*. 46 (5). 817–830. doi: 10.1016/j.cvsm.2016.04.005.
- James, T. N. 2001. The internodal pathways of the human heart. *Progress in Cardiovascular Diseases*. 43 (6). 495–535. doi: 10.1053/pcad.2001.24598.
- Johnson, M. S., Martin, M., Edwards, D., French, A., Henley, W. 2004. Pulmonic Stenosis in Dogs: Balloon Dilation Improves Clinical Outcome. *Journal of Veterinary Internal Medicine*. 18 (5). 656–662. doi: 10.1111/j.1939-1676.2004.tb02602.x.
- Keene, B. W., Atkins, C. E., Bonagura, J. D., Fox, P. R., Häggström, J., Fuentes, V. L., Oyama, M. A., Rush, J. E., Stepien, R., Uechi, M. 2019. ACVIM consensus guidelines for the diagnosis and treatment of myxomatous mitral valve disease in dogs. *Journal of Veterinary Internal Medicine*. 33 (3). 1127–1140. doi: 10.1111/jvim.15488.

Kienle, R. D., Thomas, W. P., Pion, P. D. 1994. The Natural Clinical History of Canine Congenital Subaortic Stenosis. *Journal of Veterinary Internal Medicine*. 8 (6). 423–431. doi: 10.1111/j.1939-1676.1994.tb03262.x.

Koch, J., Pedersen, H. D., Jensen, A. L., Flagstad, A. 1996. M-mode Echocardiographic Diagnosis of Dilated Cardiomyopathy in Giant Breed Dogs. *Journal of Veterinary Medicine Series A*. 43 (1–10). 297–304. doi: 10.1111/j.1439-0442.1996.tb00456.x.

Kölbl, F. 2012. *Praktická Kardiologie*. ISBN: 978-80-246-2865-3. N

König, H. E., Liebich, H.-G. (Ed.) 2020. *Veterinary anatomy of domestic animals: textbook and colour atlas*. 7th, updated and extended edition vyd. Stuttgart New York. Thieme. p. 858. ISBN: 978-3-13-242933-8.

Liska, W. D., Tilley, L. P. 1979. Patent Ductus Arteriosus. *Veterinary Clinics of North America: Small Animal Practice*. 9 (2). 195–206. doi: 10.1016/S0195-5616(79)50029-1.

Locatelli, C., Spalla, I., Domenech, O., Sala, E., Brambilla, P. G., Bussadori, C. 2013. Pulmonic stenosis in dogs: survival and risk factors in a retrospective cohort of patients. *Journal of Small Animal Practice*. 54 (9). 445–452. doi: 10.1111/jsap.12113.

Loukas, M., Walters, A., Boon, J. M., Welch, T. P., Meiring, J. H., Abrahams, P. H. 2012. Pericardiocentesis: A clinical anatomy review. *Clinical Anatomy*. 25 (7). 872–881. doi: 10.1002/ca.22032.

MacDonald, K. 2010. Infective Endocarditis in Dogs: Diagnosis and Therapy. *Veterinary Clinics of North America: Small Animal Practice*. 40 (4). 665–684. doi: 10.1016/j.cvsm.2010.03.010.

MacDonald, K. A., Chomel, B. B., Kittleson, M. D., Kasten, R. W., Thomas, W. P., Pesavento, P. 2004. A Prospective Study of Canine Infective Endocarditis in Northern California (1999–2001): Emergence of Bartonella as a Prevalent Etiologic Agent. *Journal of Veterinary Internal Medicine*. 18 (1). 56. doi: 10.1892/0891-6640(2004)18<56:APSOCI>2.0.CO;2.

Mahmood, A. K., Salah, M. 2018. *A textbook of the heart diseases in dogs and cats*. ISBN: 978-613-9-87808-6. Ziskáno z <https://nbn-resolving.org/urn:nbn:de:101:1-2018080706155970043852>

Mariti, C., Ricci, E., Carlone, B., Moore, J. L., Sighieri, C., Gazzano, A. 2013. Dog attachment to man: A comparison between pet and working dogs. *Journal of Veterinary Behavior*. 8 (3). 135–145. doi: 10.1016/j.jveb.2012.05.006.

Marvan, F., Jelínek, K., Česká zemědělská univerzita v Praze 2017. *Morfologie hospodářských zvířat*. ISBN: 978-80-213-2751-1.

- McCauley, S. R., Clark, S. D., Quest, B. W., Streeter, R. M., Oxford, E. M. 2020. Review of canine dilated cardiomyopathy in the wake of diet-associated concerns. *Journal of Animal Science*. 98 (6). skaa155. doi: 10.1093/jas/skaa155.
- Meurs, K. M. 2010. Genetics of Cardiac Disease in the Small Animal Patient. *Veterinary Clinics of North America: Small Animal Practice*. 40 (4). 701–715. doi: 10.1016/j.cvsm.2010.03.006.
- Meurs, K. M., Adin, D., O'Donnell, K., Keene, B. W., Atkins, C. E., DeFrancesco, T., Tou, S. 2019. Myxomatous mitral valve disease in the miniature poodle: A retrospective study. *The Veterinary Journal*. 244 . 94–97. doi: 10.1016/j.tvjl.2018.12.019.
- Niederle, P. 1996. *Dopplerovská echokardiografie*. Praha. Maxdorf. ISBN: 978-80-85800-41-8.
- O'grady, M. R., Holmberg, D. L., Miller, C. W., Cockshutt, J. R. 1989. Canine congenital aortic stenosis: A review of the literature and commentary. *The Canadian Veterinary Journal = La Revue Veterinaire Canadienne*. 30 (10). 811–815.
- Oliveira, P., Domenech, O., Silva, J., Vannini, S., Bussadori, R., Bussadori, C. 2011. Retrospective Review of Congenital Heart Disease in 976 Dogs: Congenital Heart Disease in 976 Dogs. *Journal of Veterinary Internal Medicine*. 25 (3). 477–483. doi: 10.1111/j.1939-1676.2011.0711.x.
- Ontiveros, E. S., Stern, J. A. 2021. Genetics of canine subvalvular aortic stenosis (SAS). *Canine Medicine and Genetics*. 8 (1). 4. doi: 10.1186/s40575-021-00103-4.
- Orton, E. C., Mama, K., Hellyer, P., Hackett, T. B. 2001. Open surgical repair of tetralogy of Fallot in dogs. *Journal of the American Veterinary Medical Association*. 219 (8). 1089–1093. doi: 10.2460/javma.2001.219.1089.
- Otto, C. M., Prendergast, B. 2014. Aortic-Valve Stenosis — From Patients at Risk to Severe Valve Obstruction. *New England Journal of Medicine*. 371 (8). 744–756. doi: 10.1056/NEJMra1313875.
- Paslawska, U., Noszczyk-nowak, A., Cepiel, A., Staszczyk, M. & Janiszewski, A. 2013. A retrospective study of tetralogy of Fallot in dogs. *Turkish Journal of Veterinary and Animal Sciences* , 37 (1) , 57-60 . DOI: 10.3906/vet-1108-30
- Pavlík, Aleš a Petr Sláma. *Morfologie a fyziologie hospodářských zvířat*. V Brně: Mendelova univerzita, 2011, 142 s. ISBN 978-80-7375-479-2.

Peddle, G., Sleeper, M. M. 2007. Canine Bacterial Endocarditis: A Review. *Journal of the American Animal Hospital Association*. 43 (5). 258–263. doi: 10.5326/0430258.

Petrie, J.-P. 2005. Practical Application of Holter Monitoring in Dogs and Cats. *Clinical Techniques in Small Animal Practice*. 20 (3). 173–181. doi: 10.1053/j.ctsap.2005.05.006.

Petřek, J. 2019. *Základy fyziologie člověka pro nelékařské zdravotnické obory*. ISBN: 978-80-271-2208-0.

Porciello, F., Rishniw, M., Ljungvall, I., Ferasin, L., Haggstrom, J., Ohad, D. G. 2016. Sleeping and resting respiratory rates in dogs and cats with medically-controlled left-sided congestive heart failure. *The Veterinary Journal*. 207 . 164–168. doi: 10.1016/j.tvjl.2015.08.017.

Reece, W. O. 2011. *Fyziologie a funkční anatomie domácích zvířat*. Praha. Grada. ISBN: 978-80-247-3282-4.

Ristic, J. M. E., Marin, C. J., Baines, E. A., Herrtage, M. E. 2001. Congenital Pulmonic Stenosis a Retrospective study of 24 cases seen between 1990–1999. *Journal of Veterinary Cardiology*. 3 (2). 13–19. doi: 10.1016/S1760-2734(06)70015-7.

Shah, S., Gnanasegaran, G., Sundberg-Cohon, J., Buscombe, J. R. 2009. The Heart: Anatomy, Physiology and Exercise Physiology. In: A. Movahed, G. Gnanasegaran, J. Buscombe, M. Hall (Ed.). *Integrating Cardiology for Nuclear Medicine Physicians*. s. 3–22. Berlin, Heidelberg. Springer Berlin Heidelberg. ISBN: 978-3-540-78673-3.

Shaw, S. P., Rush, J. E. 2007. Canine pericardial effusion: diagnosis, treatment, and prognosis. *Compendium (Yardley, PA)*. 29 (7). 405–411.

Shaw, S. P., Rush, J. E. 2007. Canine pericardial effusion: pathophysiology and cause. *Compendium (Yardley, PA)*. 29 (7). 400–403; quiz 404.

Scheer, P., Svoboda, P., Sepši, M., Janečková, K., Doubek, J. 2010. The electrocardiographic holter monitoring in experimental veterinary practice. *Physiological Research*. S59–S64. doi: 10.33549/physiolres.932012.

Schneider, D. J., Moore, J. W. 2006. Patent Ductus Arteriosus. *Circulation*. 114 (17). 1873–1882. doi: 10.1161/CIRCULATIONAHA.105.592063.

Schober, K. E., Hart, T. M., Stern, J. A., Li, X., Samii, V. F., Zekas, L. J., Scansen, B. A., Bonagura, J. D. 2010. Detection of Congestive Heart Failure in Dogs by Doppler Echocardiography: Congestive Heart Failure in Dogs. *Journal of Veterinary Internal Medicine*. 24 (6). 1358–1368. doi: 10.1111/j.1939-1676.2010.0592.x.

- Schoenebeck, J. J., Ostrander, E. A. 2014. Insights into Morphology and Disease from the Dog Genome Project. *Annual Review of Cell and Developmental Biology*. 30 (1). 535–560. doi: 10.1146/annurev-cellbio-100913-012927.
- Schrope, D. P. 2015. Prevalence of congenital heart disease in 76,301 mixed-breed dogs and 57,025 mixed-breed cats. *Journal of Veterinary Cardiology*. 17 (3). 192–202. doi: 10.1016/j.jvc.2015.06.001.
- Smith, F. W. K., Tilley, L. P., Oyama, M. A., Sleeper, M. M. 2016. *Manual of canine and feline cardiology*. ISBN:978-0-323-18803-6.
- Soengkono, A. A. 2019. Patent ductus arteriosus and pulmonic stenosis in a dog: Treatment using an Amplatz canine duct occluder device with concurrent balloon valvuloplasty. *The Canadian Veterinary Journal = La Revue Veterinaire Canadienne*. 60 (11). 1223–1226.
- Staněk, V. 2020. *Kardiologie v praxi*. ISBN: 978-80-88046-21-9.
- Stern, J. A., Meurs, K. M., Nelson, O. L., Lahmers, S. M., Lehmkuhl, L. B. 2012. Familial subvalvular aortic stenosis in golden retrievers: inheritance and echocardiographic findings. *Journal of Small Animal Practice*. 53 (4). 213–216. doi: 10.1111/j.1748-5827.2011.01187.x.
- Svoboda, Miroslav, 2008. *Nemoci psa a kočky*. 2. vyd. Brno: Noviko. ISBN: 9788086542188
- Tiemessen, I. 1995. Echocardiography in dogs. *Veterinary Quarterly*. 17 (sup1). 34–35. doi: 10.1080/01652176.1995.9694583.
- Trojan, Stanislav *Lékařská fyziologie*. 4. vyd. přepr. a dopl. Praha: Grada Publishing, 2003, 771 s. ISBN 80-247-0512-5
- Vajner, L. 2018. *Lékařská Histologie II. Mikroskopická Anatomie*. Prague. Karolinum Press. ISBN:978-80-246-3858-4.
- Vatnikov, Y., Rudenko, A., Rudenko, P., Kulikov, E., Karamyan, A., Lutsay, V., Medvedev, I., Byakhova, V., Krotova, E., Molvhanova, M. 2019. Immune-inflammatory concept of the pathogenesis of chronic heart failure in dogs with dilated cardiomyopathy. *Veterinary World*. 12 (9). 1491–1498. doi: 10.14202/vetworld.2019.1491-1498.
- Werner, P., Raducha, M. G., Prociuk, U., Sleeper, M. M., Van Winkle, T. J., Henthorn, P. S. 2008. A novel locus for dilated cardiomyopathy maps to canine chromosome 8. *Genomics*. 91 (6). 517–521. doi: 10.1016/j.ygeno.2008.03.007.
- Wiersma, A. C., Leegwater, P. A., van Oost, B. A., Ollier, W. E., Dukes-McEwan, J. 2007. Canine candidate genes for dilated cardiomyopathy: annotation of and polymorphic markers for 14 genes. *BMC Veterinary Research*. 3 (1). 28. doi: 10.1186/1746-6148-3-28.

Winter, R. L., Rhinehart, J. D., Estrada, A. H., Maisenbacher, H. W., Claretti, M., Bussadori, C. M., Nguyenba, T. P., Scansen, B. A., Bonagura, J. D., Schober, K. E. 2021. Repeat balloon valvuloplasty for dogs with recurrent or persistent pulmonary stenosis. *Journal of Veterinary Cardiology*. 34 . 29–36. doi: 10.1016/j.jvc.2020.12.006.