



Zdravotně  
sociální fakulta  
Faculty of Health  
and Social Sciences

Jihočeská univerzita  
v Českých Budějovicích  
University of South Bohemia  
in České Budějovice

## Možnosti fyzioterapie u získané dysfunkce temporomandibulárního kloubu

# BAKALÁŘSKÁ PRÁCE

Studijní program: **FYZIOTERAPIE**

**Autor:** Kristýna Radošová

**Vedoucí práce:** Mgr. Alena Bínová

České Budějovice 2024

### **Prohlášení**

Prohlašuji, že svoji bakalářskou práci s názvem „*Možnosti fyzioterapie u získané dysfunkce temporomandibulárního kloubu*“ jsem vypracoval/a samostatně pouze s použitím pramenů v seznamu citované literatury.

Prohlašuji, že v souladu s § 47b zákona č. 111/1998 Sb. v platném znění souhlasím se zveřejněním své bakalářské práce, a to v nezkrácené podobě elektronickou cestou ve veřejně přístupné části databáze STAG provozované Jihočeskou univerzitou v Českých Budějovicích na jejích internetových stránkách, a to se zachováním mého autorského práva k odevzdanému textu této kvalifikační práce. Souhlasím dále s tím, aby toutéž elektronickou cestou byly v souladu s uvedeným ustanovením zákona č. 111/1998 Sb. zveřejněny posudky školitele a oponentů práce i záznam o průběhu a výsledku obhajoby bakalářské práce. Rovněž souhlasím s porovnáním textu mé bakalářské práce s databází kvalifikačních prací Theses.cz provozovanou Národním registrem vysokoškolských kvalifikačních prací a systémem na odhalování plagiátů.

V Českých Budějovicích 23.4. 2024

Podpis



### **Poděkování**

Touto cestou bych ráda poděkovala vedoucí mé bakalářce práce Mgr. Aleně Bínové za trpělivost, ochotu, cenné připomínky a rady. Velké díky patří i mé rodině, která mě v průběhu studia podporovala.

# **Možnosti fyzioterapie u získaných poruch temporomandibulárního kloubu**

## **Abstrakt**

Tato bakalářská práce se věnuje problematice získaných poruch temporomandibulárního kloubu a zaměřuje se na možnosti ovlivnění z hlediska fyzioterapie. Jakákoliv změna funkce tohoto neustále zatěžovaného kloubního spojení provází člověka po celý den. Čelistní kloub se účastní aktivit jako je mluvení nebo kousání, které provádíme od brzkých hodin, proto je jeho chování mimo rámec fyziologických vlastností velice palčivou záležitostí. Změny vznikají na pokladu nejrůznějších příčin, které často nejsou jednotného charakteru. Práce si klade za cíl zmapovat tyto příčiny získané dysfunkce.

Teoretická část se skládá ze základních anatomických poznatků čelistního kloubu, žvýkacího a jazykového svalstva. Dále je jejím obsahem kapitola kineziologie, etiologické faktory, popř. příčiny získané dysfunkce a konkrétní poruchy TMK. Poslední kapitola se zabývá možnostmi léčby chirurgickým, ale i konzervativním způsobem.

Hlavním cílem praktické části je posouzení účinku provedené fyzioterapeutické intervence. Forma výzkumu je kvalitativní a zkoumaným vzorkem jsou tři ženy ve věku 22-23 let, jejichž data jsou zpracována do tří kazuistik. Probandky pociťovaly symptomy jako je bolest čelistního kloubu, výskyt zvukových fenoménů nebo změny pohyblivosti dolní čelisti. Individuálně nastavená terapie spočívá v ovlivnění symptomů a jejich redukci. Důraz je kladen na domácí autoterapii. Závěrečné zhodnocení terapie probíhá na základě porovnání vstupního a výstupního kineziologického rozboru.

V rámci výsledků bylo dosaženo snížení bolesti a přítomnosti zvukových fenoménů a ovlivnění hybnosti v čelistním kloubu. Dále bylo docíleno změn v napětí žvýkacího, nadjazykového a krčního svalstva společně se změnami v držení segmentů těla.

## **Klíčová slova**

Temporomandibulární kloub; TMK; Žvýkací svalstvo; Získané dysfunkce; Suprahyoidní svalstvo; Jazyka

# **Possibilities of physiotherapy for acquired temporomandibular joint dysfunction**

## **Abstract**

This bachelor thesis deals with the issue of acquired temporomandibular joint disorders and focuses on the possibilities of influence from the perspective of physiotherapy. Any change in the function of this constantly stressed joint affects individuals throughout the day. The temporomandibular joint participates in activities such as speaking or chewing, which we perform from early hours, making its behavior beyond physiological properties a very pressing matter. Changes arise due to various causes, often of non-uniform nature. The aim of the thesis is to map these acquired dysfunction causes

The theoretical part consists of basic anatomical knowledge of the jaw joint, masticatory, and hyoid muscles. Furthermore, it includes a chapter on kinesiology, etiological factors, and possible causes of acquired dysfunction, as well as specific TMJ disorders. The last chapter discusses treatment options both surgically and conservatively.

The main goal of the practical part is to assess the effect of the performed physiotherapeutic intervention. The research form is qualitative, and the sample consists of three women aged 22-23, whose data are processed into three case studies. Participants experienced symptoms such as jaw joint pain, occurrence of auditory phenomena, or changes in lower jaw mobility. Individually tailored therapy involves influencing symptoms and their reduction, with emphasis on home autotherapy. The final therapy evaluation is based on comparing the initial and final kinesiological analyses.

As for the results, there was a reduction in pain and the presence of auditory phenomena, as well as an impact on mandibular mobility. Additionally, changes in tension in the masticatory, suprahyoid, and cervical muscles were achieved, along with alterations in body segment posture.

## **Key words**

Temporomandibular joint; TMJ; Masticatory muscles; Acquired dysfunction; Suprahyoid muscles; Hyoid bone

## Obsah

<b>1</b>	<b>Úvod</b>	<b>8</b>
<b>2</b>	<b>Teoretická část</b>	<b>9</b>
2.1	Současný stav	9
2.2	Anatomie	9
2.2.1	Temporomandibulární kloub	9
2.2.1.1	Kloubní hlavice a jamka	10
2.2.1.2	Kloubní disk	11
2.2.1.3	Kloubní pouzdro a okolní vazy	11
2.2.1.4	Kloubní prostory	12
2.2.1.5	Cévní a nervové zásobení	12
2.2.1.6	Žvýkáci svalstvo	13
2.3	Suprahyoidní svaly	14
2.4	Infrahyoidní svaly	14
2.5	Atlantookcipitální skloubení	15
2.6	Kineziologie TMK	15
2.6.1	Pohyby v čelistním kloubu	16
2.6.2	Polohy dolní čelisti	18
2.6.3	Zenkerův retroartikulární polštář	18
2.7	Etiologie získaných poruch TMK	19
2.7.1	Anatomické příčiny	19
2.7.2	Internal derangement	19
2.7.3	Úrazy a traumata	19
2.7.4	Psychosociální příčiny	20
2.7.5	Patofyziologické příčiny	20
2.7.6	Posturální příčiny	20
2.7.7	Hormonální vlivy	21
2.8	Poruchy TMK	21
2.9	Možnosti léčby získaných poruch TMK	23
2.9.1	Chirurgická léčba	23
2.9.1.1	Minimálně invazivní výkony	23
2.9.1.2	Otevřená chirurgie	24
2.9.1.3	Užití chirurgických metod k léčbě extraartikulárních poruch	24
2.9.1.4	Náhrada čelistního kloubu	25
2.9.2	Konzervativní terapie	25
2.9.2.1	Možnosti ovlivnění získaných poruch TMK fyzioterapií	25
<b>3</b>	<b>Praktická část</b>	<b>31</b>
3.1	Cíl práce a výzkumné otázky	31
3.1.1	Cíle práce	31
3.1.2	Výzkumné otázky	31
3.2	Metodika výzkumu	31
3.2.1	Technika sběru dat	32
3.3	Kazuistika 1	37
3.3.1	Vstupní kineziologické vyšetření	37

3.3.2	Krátkodobý a dlouhodobý rehabilitační plán .....	42
3.3.3	Průběh terapie .....	42
3.3.4	Výstupní kineziologický rozbor .....	47
3.3.5	Zhodnocení terapie .....	51
3.4	Kazuistika 2.....	53
3.4.1	Vstupní kineziologické vyšetření.....	53
3.4.2	Krátkodobý a dlouhodobý rehabilitační plán.....	57
3.4.3	Průběh terapie .....	57
3.4.4	Výstupní kineziologický rozbor .....	62
3.4.5	Zhodnocení terapie .....	65
3.5	Kazuistika 3.....	67
3.5.1	Vstupní kineziologické vyšetření.....	67
3.5.2	Krátkodobý a dlouhodobý rehabilitační plán.....	71
3.5.3	Průběh terapie .....	72
3.5.4	Výstupní kineziologický rozbor .....	76
3.5.5	Zhodnocení terapie .....	79
3.6	Diskuze .....	81
<b>4</b>	<b>Závěr .....</b>	<b>85</b>
<b>5</b>	<b>Seznam použitých zdrojů.....</b>	<b>87</b>
<b>6</b>	<b>Přílohy .....</b>	<b>92</b>
<b>7</b>	<b>Seznam příloh a tabulek .....</b>	<b>98</b>
7.1	Seznam příloh.....	98
7.2	Seznam tabulek .....	99
<b>8</b>	<b>Seznam zkratk.....</b>	<b>101</b>

# 1 Úvod

Tato bakalářská práce se bude zabývat možností fyzioterapie v oblasti získané dysfunkce temporomandibulárního kloubu. Cílem je zmapovat příčiny, které se mohou podílet na vzniku dysfunkce a posoudit účinek fyzioterapeutické intervence u jednotlivých pacientů v rámci praktické části. Mimo jiné se práce zabývá i výzkumnými otázkami, které jsou mířeny na rozdělení příčin získaných dysfunkcí, jaké jsou možnosti ovlivnění této patologie TMK a také jakým způsobem se projeví jednostranná dysfunkce čelistního kloubu ve druhostranném kloubu.

Čelistní neboli temporomandibulární kloub je strukturou neustále zatěžovanou v průběhu celého dne. Kvůli vysokým funkčním nárokům nejen na jeho kloubní plochy, ale i všechny vnitřní a vnější struktury často podléhá patologickým změnám. Je to bilaterální kloub, to znamená, že obě strany fungují současně jako jedna od sebe neoddělitelná jednotka. Lze z toho vyvodit, že jakmile dojde k poruše kloubu na straně jedné, je neprokazatelně ovlivněn kloub na straně druhé.

Jedná se o multifaktoriální a proměnlivou problematiku, na kterou je potřeba pohlížet komplexně. To se týká nejen hledání příčin, ale také nastavení vysoce individuální léčby takovým způsobem, aby došlo k alespoň k minimálnímu ovlivnění více klíčových faktorů podílejících se na dysfunkci temporomandibulárního kloubu. Z toho tedy vyplývá, že řešit poruchu TMK jako izolovaný problém bez přihlídnutí k okolním segmentům a strukturám těla vede k recidivujícím obtížím a neúspěšné léčbě. Nejen pacient ale i terapeut je tak uzavřen v „začarovaném kruhu“.

Pod pojmem získané dysfunkce čelistního kloubu je možné si představit poruchy destičky, subluxace a luxace kloubní hlavice, osteoartrózu, jeho zvýšenou nebo sníženou hybnost, myalgické syndromy či častou bolest v oblasti TMK vázanou na svalovou dysbalanci žvýkacího svalstva.

V neposlední řadě bych ráda zmínila, proč jsem si toto téma vybrala. Jedná se o problematiku, jenž je mi blízká. V minulosti jsem se sama potýkala s potížemi čelistního kloubu, můj případ byl ještě spojen s problematikou vývojové vady dolní čelisti, konkrétně hypoplazií mandibuly.

## 2 Teoretická část

### 2.1 *Současný stav*

Problematika čelistního kloubu včetně přidružených skutečností je v současné době poměrně rozsáhle prozkoumaná. Údajně jedna třetina dospělé populace trpí dysfunkcí temporomandibulárního kloubu s tím, že více je postiženo ženské pohlaví. Až u 50 % pacientů dojde k nálezu zřejmých symptomů, které ovšem nejsou život omezující, do 1 roku samy odezní a tak není potřeba odborného zásahu. Bohužel je zhruba 75-80 % dospělých, kterým příznaky TMK signifikantně zasahují do kvality života, je potřeba lékařské intervence a doba úplného vymizení příznaků je přibližně 3 roky. (Wadhokar, 2022). Ačkoli se česká zdravotnická a lékařská literatura zabývala čelistním kloubem hodně na přelomu tisíciletí a přibližně deset let poté, i přesto jsou techniky a metody vyplývající z nich stále hojně používány. V běžné fyzioterapeutické praxi se o tomto tématu student příliš nedozví, i přesto je dostupných informací o problematice dost a zájemci se v dnešní době díky vývoji v poznacích dostane komplexního pohledu.

### 2.2 *Anatomie*

#### 2.2.1 *Temporomandibulární kloub*

Čelistní kloub (*art. temporomandibularis*) je kloubem složeným a spojuje lebeční kosti (Klepáček, Mazánek et al., 2001).

*„Zajišťuje spojení mezi pohyblivou dolní čelistí a nepohyblivou kostí spánkovou“* (Dylevský, 2009, s 118.).

Jedná se o kloub složený, protože má mezi své kloubní plochy vsunutý *discus articularis*. Kloubní plochy tvoří *caput mandibulae* kosti dolní čelisti a *fossa mandibularis* na kosti spánkové. Součástí kloubní jamky je také *tuberculum articulare* spánkové kosti, který tvoří ventrální část jamky (Čihák, 2016).

Oproti jiným kloubům má tento hned několik zvláštností a priorit:

1. Jako jediný kloub v lidském těle dokáže vykonávat dva druhy pohybů. Prvním pohybem je otáčivý, jinak řečeno rotační, druhým je poté pohyb posuvný, čili translační.

2. V tomto případě se jedná o párový kloub, tedy dochází k pohybu v obou kloubech současně pomocí spojení přes dolní čelist. Případná dysfunkce na jedné straně se projeví i na straně druhé.
3. Obsahuje 2 oddělené, spolu nekomunikující kloubní prostory, které tvoří pomocí uložení disku v kloubu horní a dolní šterbinu.
4. Patří mezi nejvytíženější klouby v našem těle (Machoň, 2008.).

### **2.2.1.1 Kloubní hlavice a jamka**

Kloubní hlavici, v případě temporomandibulárního kloubu, tvoří zakončení kloubního výběžku čelistní kosti, jinak řečeno kondyl (processus condylaris) (Mazánek, 2014.). Artikulační plošku tvoří caput mandibulae, má tvar protáhlé elipsy o délce dlouhé osy asi 2 cm. (Dylevský 2009). Kondyl připomíná tvar rotačního elipsoidu, podlouhlou osu má uloženou horizontálně. Dle Dostálové, Seydlové et al. (2008) je tlustý 10 mm a široký 20 mm. Mazánek (2014) uvádí rozmezí tloušťky 15-20 mm. Na čem se autoři shodují je úhel, který společně svírají podélné osy obou kondylů. Jedná se o ventrálně otevřený úhel o velikosti 150-160°.

Artikulační plošku kloubní jamky tvoří fossa articularis; fossa mandibularis na kosti spánkové. Jelikož je kloubní hlavice relativně velká, odpovídá tomu i rozsáhlost kloubní jamky, která je navíc ještě značně plochá. Z laterálního pohledu lze vidět, že se obrysem kloubní ploška podobá esovitě prohnuté křivce, která se navíc sklání dopředu a dolů (Mazánek, 2014).

Jak tvrdí Tichý (2007), kloubní jamka svým rozpořádáním sahá vzadu až po kostěný zevní zvukovod, vpředu je limitována kostěným výběžkem (tuberculum articulare).

Stejně tak jako Čihák (2016), i Klepáček a Mazánek et al. (2001) se shodují, že povrch kloubních ploch čelistního kloubu pokrývá vazivová chrupavka. Ovšem Klepáček a Mazánek et al. dodávají, že právě vazivová chrupavka zde nahrazuje chrupavku hyalinní, která obvykle kryje většinu ploch v synoviálních kloubech. Je to z toho důvodu, že vazivová má větší odolnost vůči degenerativním procesům a má také vyšší procento regenerace oproti tenké hyalinní chrupavce.



### **2.2.1.2 Kloubní disk**

Discus articularis - artikulační ploténka čelistního kloubu. Autoři Klepáček, Mazánek et al. (2001) sdělují, že hlavní funkcí toho disku je vyrovnávat rozdíl v tzv. inkongruenci (zakřivení) styčných ploch. Po svém obvodu je spojen s pouzdrém a hlavicí kloubu, to znamená, že jakmile dochází k pohybu těchto komponent, disk se pohybuje s nimi. Strukturálně ho tvoří vazivová chrupavka s vazivem. Ploténka je na svém obvodu mohutnější (3-4 mm), na středu nalezneme ztenčení (1-1,5 mm) (Klepáček, Mazánek et al., 2001).

Kdybychom se vrátili ke spojení disku s kloubním pouzdrém a kondylem, díky Klepáčkovi, Mazánkovi et al. (2001) bychom zjistili, že ploténka má poměrně složitou anatomii. Její zadní (bilaminární) oddíl je v důsledku vznikající cévní pleteně rozdělen na 2 laminy: horní (fibroelastickou) destičku, připojenou k zadnímu okraji fossa mandibularis- a dolní (neelastickou) destičku, která je fixovaná na zadní okraj kondylu. Do tohoto rozdělení se vnořují drobné žilky a vzniká tzv. Zenkerův vazivový retroartikulární polštář, který hraje významnou roli v kineziologii temporomandibulárního kloubu.

### **2.2.1.3 Kloubní pouzdro a okolní vazy**

Dle Machoně (2008) se pouzdro upíná kraniálně na kost spánkovou a kaudálně na krček kloubního výběžku dolní čelisti. Obklopuje tak kloubní struktury čelistního kloubu a zamezuje úniku nitrokloubní tekutiny. Také působí jako ochrana proti silám, které by mohly zapříčinit dislokaci kloubních struktur, podílí se na propriocepci a zajišťuje výživu kloubu.

*„Kloubní vazy zpevňují pouzdro čelistního kloubu“*, (Čihák, 2016, s. 252).

V následujících odstavcích Čihák (2016, s.252) popisuje průběh jednotlivých vazů podílejících se na stabilizaci kloubního pouzdra:

ligamentum laterale (temporomandibulare) začíná na zevní straně kloubu, pokračuje od proc. zygomaticus kosti spánkové směrem šikmým, zepředu shora dolů, dozadu ke krčku mandibuly a nakonec naléhá na kloubní pouzdro

ligamentum mediale - jedná se o označení zesíleného pouzdra, které se nachází na vnitřní straně čelistního kloubu

ligamentum sphenomandibulare - vaz začínající na spina ossis sphenoidalis mandibuly, svým průběhem pokračuje šikmo z horní porce spiny zezadu směrem kaudálně

strukturálně je ligamentum odděleno od kloubního pouzdra

ligamentum stylomandibulare - jedná se v podstatě o doplňkový vaz, konkrétně řečeno o vazivový pruh (zesílený pruh fascie), který má průběh mimo kloubní pouzdro, začíná na processus styloideus a zakončuje se na ramus mandibulae

raphe pterygomandibularis (raphe buccopharyngea, lig. pterygomandibulare) si nejlépe představíme jako šlašitý vazivový pruh tvořící předěl mezi svalstvem tváře a stěny hltanu

rozpíná se opět mimo kloub a jde z hamulus pterygoideus na mandibulu, do oblasti poslední stoličky

#### **2.2.1.4 Kloubní prostory**

Kloubní ploténka neboli disk rozděluje kloubní dutinu na dva naprosto oddělené prostory. Horní dutinu, nazývanou disktemporální a dolní dutinu, nazývanou diskmandibulární (Klepáček, Mazánek et al., 2001).

#### **2.2.1.5 Cévní a nervové zásobení**

Popis podrobně zpracovaného tepenného, žilního a nervového zajištění kloubu nalezneme v Čihákoví (2016). Díky autorovi se dozvídáme, že zásobení arteriálního původu je hned ze 4 zdrojů. Prvního, a. temporalis superficialis, Druhého, a. tympanica anterior, a. meningea media a a. temporalis. profunda posterior. Dalším zdrojem jsou pak tepny odstupující z a. auricularis posterior a a. auricularis profunda. Jako poslední své zásobení dodává a. pharyngea ascendens. Ohledně odtoku žilní krve, nejprve se krev shromažďuje v žilních pleteních okolo ucha a pak je spádově sbírána žilou v. temporalis superficialis a pterygoideálním plexem. Temporomandibulární kloub je zásoben z pátého hlavového nervu, n. trigeminus. Konkrétně se jedná o jeho třetí větev, n. mandibularis, který ke kloubu pokračuje jako n. auricularis, dále také jako z n. masseter. Mimo jiné, Růžička (2019) říká, že n. trigeminus zásobuje také žvýkáci svaly.

### 2.2.1.6 Žvýkáci svalstvo

Svaly zajišťující pohyb dolní čelisti jsou čtyři. Jedná se o m. masseter, m. temporalis, m. pterygoideus lateralis et medialis (Mazánek, 2014). Jejich přesnou funkcí se budu zabývat dále, v kapitole o kineziologii čelistního kloubu. V této podkapitole se plánuji zabývat jejich rozložením na lebce.

Musculus masseter; sval zevní žvýkáci se dle Tichého (2007) rozděluje na dvě vzájemně se překrývající části: povrchovou (jdoucí od přední části jařmového oblouku směrem kaudálně do oblasti tuberositas masseterica mandibulae - zevní zadní okraj úhlu dolní čelisti). Čihák (2016) ji označuje za část mohutnější a rozsáhlejší, druhou část, hlubokou, pak vysvětluje jako kratší a menší. Ta se rozbíhá od zadní části arcus zygomaticus kaudálně, kříží se s pars superficialis a končí na stejném místě po ní.

Musculus temporalis; sval spánkový, je plochý, svou vějířovitou stavbou vyplňuje fossa temporalis a odtud se kaudálně značně zužuje, probíhá pod jařmovým obloukem a směřuje na processus coronoideus mandibulae (Tichý, 2007).

Následují dva mm. pterygoidei; lateralis et medialis, přičemž oba mají dvě hlavy - horní a dolní a svým průběhem se následně spojí do jednoho svalového bříška (Tichý, 2007, Čihák, 2016).

Musculus pterygoideus lateralis; zevní křídlový sval. Origo horní hlavy nalezneme v oblasti baze lební, ala majora ossis sphenoidalis, origo dolní hlavy se nachází níže, konkrétně na zevním processus pterygoideus (Tichý, 2007).

Jak zmiňuje Čihák (2016), tento sval se upíná těsně pod hlavičku mandibuly, do pouzdra TM kloubu a využívá ho jako prostředníka k tahacímu pohybu discus articularis.

Musculus pterygoideus medialis, vnitřní křídlový sval. Horní hlava se upíná na fossa pterygoidea, dolní poněkud zevněji, na tuber maxillae. Postupují spolu kaudálně, dorzolaterálně a jako celek se upínají na vnitřní stranu dolního okraje mandibuly (tuberositas pterygoidea), vedle úponu m. masseter. Z toho důvodu lze m. pterygoideus medialis označit za mediálního synergistu zevního žvýkácího svalu (Tichý, 2007).

Véle (2006) uvádí, že mastifikační (žvýkací) svalstvo se aktivně zapojuje do funkčních řetězců posturální muskulatury. Na základě toho může, ač paradoxně, dysfunkce žvýkacích svalů přispět k poruše rovnovážné funkce.

### **2.3 Suprahyoidní svaly**

Skupina tvořící předěl mezi jazylkou a mandibulou obsahuje celkem čtyři svaly. Musculus mylohyoideus, který je rozprostřen od vnitřní strany mandibuly po tělo jazylky a plynule se napojuje na druhostranný sval přes vazivový proužek ve střední čáře. Funkčně i anatomicky tvoří ústní dno, tzv. diaphragma oris. Musculus digastricus je svalem dvojbřiškovým, má části venter anterior a venter posterior. Začíná vepředu na mandibule, směřuje k jazylce, kde se na ni uchyťává přes vazivové poutko a stáčí se k proc. mastoideus. Musculus stylohyoideus je svalem poměrně štíhlým, probíhajícím od proc. stylohyoideus k jazylce. Mezi jeho dvěma úpony probíhá šlacha m. digastricus. V neposlední řadě se mezi suprahyoidní svalstvo řadí musculus geniohyoideus, který spolu s mylohyoidním svalem tvoří ústní dno (Čihák, 2016).

Význam těchto svalů tkví především v návaznosti na čelistní kloub a jejich účast ve svalových řetězcích. Nejenže funkčně fixují a zdvihají jazylku, podílejí se na depresi mandibuly (Čihák, 2016), ale také se v nich tvoří časté trigger pointy (bolestivé uzlíky) (Bitnar, 2020). Bitnar nadále popisuje změny postavení jazylky, vazivové změny v suprahyoidním svalstvu a problematiku chronicity, jenž může zapříčít poruchy v temporomandibulárním skloubení. Nalézají příčiny vzniku bolestivých uzlíků především v úrazech a proběhlých infekcích horních cest dýchacích. Zasazuje trigger point m. digastricus do tzv. krátkého řetězce, jehož součástí je i hypertonie infrahyoidního svalstva. Vyzdvihuje mimo jiné i m. stylohyoideus. Bolesti z tohoto svalu se projektují do oblasti zevního zvukovodu, laterální části baze lební a ventrální plochy proc. mastoideus. Výskyt trigger pointů v m. stylohyoideus může zapříčinit i pocit svědění ve zvukovodu nebo hvízdavé pískání v uších.

### **2.4 Infrahyoidní svaly**

Jinak také nazývány kaudální svaly jazylky, tato skupina vytváří tenký plát upínající se od zadní části manubria sterni až do oblasti dolní hrany jazylky. Svaly vyskytující se v hlubší vrstvě se upínají na chrupavku štítné žlázy. Řadí se sem m. sternohyoideus, m. sternothyroideus, m. thyrohyoideus a m. omohyoideus, který má jako jediný dvě

bříška a navazuje na lopatku (Čihák, 2016). Tuto nejen anatomickou ale i funkční návaznost potvrzuje Bitnar (2020) v záležitosti svalových řetězců, konkrétně toho krátkého. Jak jsem již zmiňovala u suprahyoidního svalstva, v rámci trigger pointů dochází k přechodu hypertonu na infrahyoidní svalstvo. Stejně je tomu i naopak. Primární hypertonus, především v m. omohyoideus zapříčiní kompenzační zvýšené napětí v suprahyoidním svalstvu.

## **2.5 Atlantoockcipitální skloubení**

Jedná se o jedno z kraniovertebrálních spojení, mimo jiné se sem řadí ještě articulatio atlantoaxialis medialis a articulatio atlantoaxialis lateralis. Kloubní plochy atlantoockcipitálního spojení tvoří kondyly týlní kosti a konkávní ledvinkovité plošky nacházející se na horní ploše atlasu. Uskutečněné pohyby jsou charakteru drobných kyvů v předozadním směru. Úplnou zvláštností je tzv. předsun hlavy. Zodpovědný za tento pohyb je hlavně m. sternocleidomastoideus a probíhá za posunu kondylů po kloubních ploškách atlasu. Obě atlantoaxiální skloubení jsou poté zodpovědná za rotační pohyby (Dylevský, 2009).

Pohyb celého komplexu kraniovertebrálního skloubení dle Dylevského (2009) zaopatřují hluboké šíjové svaly a některé zádové svaly v hlubokých vrstvách. Mm. suboccipitales tvoří čtyři krátké svaly jdoucí z prvních krčních obratlů do oblasti týlní kosti a určují polohy hlavy vůči krční páteři. Jedná se o m. rectus capitis posterior minor, m. rectus capitis posterior major, m. obliquus superior a m. obliquus inferior.

Dylevský (2009) a Tichý (2007) dokazují propojenost čelistního kloubu a atlantockcipitálního spojení. V rámci diferenciativní diagnostiky TMK Tichý popisuje poruchy kloubu a jako jeho důsledky udává zřetězení dysfunkce z orofaciální oblasti do oblasti hlavových kloubů. Dylevský (2009) dále vysvětluje úlohu vaziva AO skloubení a krátkých šíjových extenzorů, jenž jsou silně zásobeny senzoreceptory. Z toho vyvozuje, že tato přechodová zóna je zásobíštěm receptce pro osový systém a podílí se na reflexních mechanismech zajišťující vzpřímenou polohu.

## **2.6 Kineziologie TMK**

Již na začátku mé práce, v kapitole o základních poznatcích týkajících se temporomandibulárního kloubu jsem se zmínila o jeho unikátní biomechanice. V této

kapitole pohyby kloubu rozvedu a zaměřím se na jejich vysvětlení. V návaznosti na to se budu věnovat pohybům a polohám dolní čelisti.

### **2.6.1 Pohyby v čelistním kloubu**

Vícero autorů se shodlo na složitosti pohybů čelistního kloubu. Například Dostálová, Seydlová et al. (2008) zastávají názor, že pohyby temporomandibulárního kloubu jsou komplikované a z biomechanického hlediska ne zcela prozkoumané. Dylevský (2009) myšlenku potvrzuje a dodává, že pohyb dolní čelisti je jeden z nejkomplicovanějších. Jelikož se vždy jedná o pohyb obou čelistních kloubů současně, popisuje mechaniku jako bikondylární artikulační komplex.

V podstatě dochází v čelistním kloubu ke dvou typům pohybů. Hlišáková et al. (2008) se nejprve zabývá popisem pohybu rotačního neboli otáčivého, při němž dochází ke kompresi disku. poté hovoří o pohybu posuvném - translačním, kdy vazivová ploténka mění svou délku. Nelze tvrdit, že během pohybů dochází izolovaně buď k rotaci nebo translaci, protože ve většině případů se jedná o kombinaci.

Mazánek (2014) toto téma doplňuje konkrétně o to, v jakém kloubním prostoru dochází k jakému pohybu. Šanýrovací (otáčivý) pohyb se odehrává v diskmandibulární dutině, mezi ploténkou a kloubní hlavicí. Principem pohybu je rotace hlavičky kolem osy, která probíhá středy obou kondylů, přičemž ani hlavice, ani disk nemění svou polohu.

Pohyb translační (posuvný) probíhá v disktemporální oblasti kloubní dutiny, tzn. mezi kloubní jamkou a diskem. Autor popisuje, že při otevírání úst se kloubní hlavička aktivně posunuje z výchozí postavení směrem ventrálně v kombinaci se šikmým pohybem dolů až do oblasti okraje kloubní jamky, kde naráží na tuberculum articulare. Závislost pohybu disku na hlavici lze dokázat na jeho pasivním následování kondylu. V této souvislosti upozorňuje autor i na možnost luxace kloubu bez porušení jeho vazivového pouzdra.

Na podkladu zmíněných typů prováděných pohybů Hlišáková et al. (2008) spolu s dalšími autory jako je např. Tichý (2007), Dylevský (2009), nebo Čihák (2016) vyvozuje základní pohyby, které dolní čelist vykonává:

Deprese (abdukce) - otevírání čelisti

Pohyb probíhá ve dvou fázích : jako první rotuje hlavička kolem své osy, následně dochází k posunu kondylů spolu s diskem ventrálně (Hlíňáková et al., 2008).

Při laterálním pohledu na prováděný pohyb lze vidět bradu, jak se pohybuje po křivce připomínající dva oblouky. (Tichý, 2007).

Depresi provádí svaly nadžylkové (m. digastricus, m. mylohyoideus, m. geniohyoideus) a pterygoideus lateralis. Poslední sval, na rozdíl od ostatních žvýkacích svalů zajišťujících elevaci čelisti, je jako jediný pomocným depresorem (Tichý, 2007).

Elevace (addukce) - zavírání úst

Na pohybu se podílí 3 zbývající žvýkací svaly, a tedy m. masseter, m. temporalis a m. pterygoideus medialis (Hlíňáková et al., 2008).

Při elevaci dochází k pohybu disku dorzálně, ten následuje kloubní hlavici (Hlíňáková et al., 2008).

Poslední žvýkací sval, m. pterygoideus lateralis přispívá k pohybu svým uvolněním a umožňuje tak návrat disku do kloubní jamky (Hlíňáková et al., 2008).

Protrakce/propulze/protruze mandibuly - předsun čelisti

Tento pohyb provádí mm. pterygoidei laterales, které se tentokrát kontrahují na obou stranách současně (Tichý, 2007). Hlíňáková et al. (2008) zmiňuje, že spoluprací do pohybu zasahuje i m. masseter a m. pterygoideus medialis.

Retrakce /retropulze/retruze mandibuly - posun čelisti dozadu

Pohybu dominuje m. temporalis, konkrétně jeho zadní snopce, m. masseter - jeho hluboká část a suprahyoidní sval m. digastricus (Hlíňáková et al., 2008).

Laterální/stranové pohyby - lateropulze/laterotruze

Dle Dostálové, Seydlové et al. (2008) lze lateropulzi vysvětlit jako retrakci jedné strany současně s protrakcí strany druhé. Rozhodující složku v tomto pohybu představují

s výraznou převahou žvýkací svaly, jelikož dolní čelist je temporomandibulárním kloubem vedena do aktivity jenom výjimečně.

Čihák (2016) popisuje laterální pohyby jako kombinaci ipsilaterální protrakce a kontralaterální rotace. Dylevský (2009) zase připodobňuje stranové pohyby k tzv. „mlecím pohybům“.

Pohyby, jenž dolní čelist vykonává neslouží pouze účelu mechanického zpracování potravy, ale ke komplexnějším funkcím jako je artikulace řeči spolu s jazykem, měkkým patrem a mimickými svaly především v oblasti úst. V kostce řečeno, tyto pohyby se významně podílejí i na funkci sdělovací. (Véle, 2006).

### ***2.6.2 Polohy dolní čelisti***

Z pohledu zatížení mandibuly určuje Dostálová, Seydlová et al (2008) základní statické a okluzní polohy. Klidová poloha vyznačuje jakési harmonické rozložení struktur a svalů zodpovědných za pohyb dolní čelisti. Centrální poloha, kterou také popisuje Weber (2012) je charakterizována jako stranově nevychýlená pozice obou hlaviček kloubu a disků ve fyziologickém poměru zatížení okolních struktur. Dostálová, Seydlová et al. (2008) dodávají, že čelist se uchyluje do centrální polohy při polknutí sousta. Jako poslední autorky popisují habituální stav. Ten čelist zaujímá dle Webera (2012) obvykle jako statickou okluzi, tzn. kontakt zubů bez pohybů dolní čelisti. Děje se tak např. na konci žvýkání (Dostálová, Seydlová et al., 2008).

### ***2.6.3 Zenkerův retroartikulární polštář***

Tuto anatomickou strukturu lze vysvětlit jako zapouzdřené tukové vazivo, bohaté na žilní pleteně. Nachází se za artikulárním diskem čelistního kloubu a jeho funkce se projevuje především při otevírání a zavírání úst. Při otevření (depresi), čili při pohybu kondylu ventrálně a kaudálně dochází k sycení polštářku krví za přítomnosti poklesu žilního tlaku. Tvoří nakonec výplň uvolněného prostoru za hlavicí pohybující se mandibuly. Naopak, při protikladném pohybu, tedy zavírání úst (elevaci mandibuly) se dostává tento nasycený váček pod vliv mechanického tlaku a krev je odváděna do plexus pterygoideus. Polštář zmenšuje svůj objem a umožňuje tak hladký pohyb hlavičky zpět do původní polohy (Dylevský, 2009).



## **2.7 Etiologie získaných poruch TMK**

Příčin podílejících se na vzniku poruchy temporomandibulárního kloubu je hned několik. Jak udává Machoň (2008), jedná se o tzv. multifaktoriální teorii, což znamená, že spektrum možných příčin je poměrně široké, příčiny se často navzájem prolínají a ovlivňují.

### **2.7.1 Anatomické příčiny**

Mezi ty nejčastější patří dle Machoně (2008) i Chvojkové (2020) anatomické faktory, jež zapříčiňují rozvoj poruch v TMK. Oba autoři se shodují na změně dentice, nestabilní okluzi a jejích poruchách. Chvojková (2020) dále rozebírá jaký vliv bude mít změna okluzy na kloubní ale i na svalovou složku. V rámci myogenních změn dojde k diskoordinaci na základě rozdílné aferentní informace proprioceptivních receptorů, vznikají svalové spasmy, které jsou doprovázené bolestí. Kloubní plochy jsou zase na druhou stranu vystaveny nefyziologickému zatížení, což vede k mikrotraumatizaci a rozvoji degenerativních změn. Tataž autorka mimo jiné zmiňuje jako příčiny také vrozené myoskeletální malformace nebo mezičelistní anomálie. Zajisté jsou to původci poruch v TMK, ovšem těch vrozených, a ty nejsou předmětem této bakalářské práce.

### **2.7.2 Internal derangement**

V návaznosti na anatomické poměry dle autora článku zabývající se funkčními poruchami čelistního kloubu Changa (2018) může dojít k vnitřnímu „rozrušení pořádku“ struktur TMK. Jednoduše dojde ke změně fyziologické polohy kloubního disku. V tuto chvíli ploténka přestane řádně vykonávat svou funkci, stává se zdrojem komplikací a přispívá tak i ke změně funkce samotného kloubu.

### **2.7.3 Úrazy a traumata**

Další závažnou a poměrně častou příčinou bývají traumata. (Vacek, Zemanová, 2003; Mazánek, 2006; Machoň, 2008; Chvojková, 2020) Často k nim dochází kvůli vzrůstajícím počtům fyzického napadení, při dopravních nehodách, ale i střelných poraněních. V rámci rozdělení procentuálního výskytu lze dle Mazánka (2006) říci, že muži tvoří 80 % všech poraněných. Nejvíce jsou poraněni mladí lidé v období mezi druhým a třetím decenniem života. Významnou procentuální část traumatických příčin tvoří kolektivní sporty nebo pracovní úrazy. Do této chvíle byla zmínka

o makrotraumatech, což se značí (nejčastěji jednorázovým) přetížením kloubu. Protipól pak tvoří mikrotraumata, jenž jsou charakteristická opakovaným přetížením kloubu nefyziologickými pohyby, tzv. parafunkce - skřípání, zatínání zubů apod. Tyto jevy vedou ke zvyšování intraartikulárního tlaku, jenž může být původcem vzniku adhezí či osteoartrotických změn. Dále může být způsobena svalová kontrakce, kterou jsem již popisovala, viz odstavec výše. Tzv. nepřímým traumatem a zároveň nejvýznamnějším je whiplash syndrom. Dochází při něm k natažení vazů, změnám uvnitř kloubu, zánětu v TMK atd. (Chvojková, 2020).

#### ***2.7.4 Psychosociální příčiny***

Psychosociální příčiny jsou důležitým a v dnešní době stále častějším původcem poruch TMK. Hlavním činitelem je stres, jenž zvyšuje gama aktivitu. Retikulární formace tak nastavuje svalový tonus, který je zvýšený. Při stresových situacích dochází k tendenci silněji svírat ústa a vzniká tak podklad pro rozvoj svalových spasmů a následně mikrotraumat. Rozhodující jsou adaptační mechanismy na zátěž každého z nás (Chvojková, 2020).

#### ***2.7.5 Patofyziologické příčiny***

Dle Machoně (2008) hrají klíčovou roli i patofyziologické příčiny a projevují se v drtivé většině jako systémová onemocnění. Nejvýraznějším zástupcem jsou revmatologická onemocnění. Je prokázáno, že jedinci s RA stěžující si současně na bolest v orofaciální oblasti mají dle CT degenerativní nález čelistního kloubu (Cordeiro et al., 2016). Vertebrogenní onemocnění, především krční páteře má vliv na funkčnost TMK. Porucha krční páteře se může projevit jako zdroj funkčních změn v čelistním kloubu při otevírání úst, žvýkání nebo polykání (Craciun et al., 2022).

#### ***2.7.6 Posturální příčiny***

Posturální změny a vlivy mají jednoznačný podíl na funkčnosti TMK. Chvojková (2020) uvádí, že hyperextenční postavení horní krční páteře společně s posunem okcipitální oblasti vpřed je základem pro snahu těla k adaptaci a udržení optimálního skusu. To se projeví jako ventrální předsun mandibuly za zvýšené aktivity musculus pterygoideus lateralis (sval provádějící protrakci), jenž je fixován úponem k ventrální části disku. Dojde tedy nejen k protruzi dolní čelisti, ale i disku. Kvůli nefyziologickému postavení krční páteře jsou také její svaly výrazně citlivé, bolestivé

a může docházet k přenosu bolesti do blízkosti čelistního kloubu. Na základě provázanosti žvýkacího a posturálního systému se TMK podílí na udržení postury. V případě insuficience či absence strukturálních komponent (Chvojková, 2020 udává jako příklad rupturu předního zkříženého vazy) se snaží kompenzovat vzniklé nedostatky zvýšením aktivity žvýkacího svalstva a zajistit tak dostatečnou stabilizaci.

### **2.7.7 Hormonální vlivy**

V neposlední řadě se mezi faktory a příčiny poruch TMK řadí hormonální vlivy. Machoň (2008) vysvětluje, že poruchy čelistního kloubu jsou více vázány na ženské pohlaví než na mužské a to v poměru 3:1. Proč tomu tak je autor zcela neví, uvádí, že na vině by mohla být nižší adaptace na stres či například hormonální etiologie. Po konzultaci dat s novější studií z roku 2015 stále nebylo nalezeno prokazatelné vysvětlení. V závěru studie autoři uvedli, že při dalších výzkumech je třeba vzít v potaz i anatomické poměry mužů a žen, které by mohly vést k pochopení rozdílů adaptivních procesů mezi pohlavími (Witzel et al., 2015).

## **2.8 Poruchy TMK**

Pazdera (2022) rozčleňuje problematiku poruch čelistního kloubu do čtyř skupin. První zahrnuje jakoukoliv bolest vyskytující se v souvislosti s temporomandibulárním kloubem a žvýkacím svalstvem. Následně mluví o luxacích kloubního disku a to s repozicí i bez repozice, degenerativních onemocnění a v neposlední řadě zmiňuje i systémové arthropatie.

Co nás z fyzioterapeutického hlediska nejvíce zajímá ve výčtu orofaciální bolesti ve spojitosti s TMK a žvýkacím svalstvem je myofasciální obličejová bolest. Vzniká na základě dysharmonické funkce žvýkacího svalstva, jejímž podkladem bývá spouštěvý bod. Příznakem typickým pro trigger point je bolest objevující se buď v oblasti aktivního umístění bolestivého uzlíku nebo ji pacient neumí přesně lokalizovat a jedná se o přenesenou bolest, jenž má charakteristický vzorec výskytu pro daný sval. (Pazdera, 2022).

Kvalitní zpracování poruch týkající se extrakapsulárních projevů popisuje také Machoň (2008). Podle něj jsou na vině hlavně psychosociální faktory, již popsány v kapitole 2.7. Zařazuje sem lokální svalovou bolest, svalový spasmus, MPD syndrom, svalovou kontraktura, myositis či fibromyalgii, Popsal je záměrně v tomto pořadí kvůli tomu, že

pravděpodobně počátkem komplikací je lokální svalová bolest. Ta je způsobena horší intramuskulární cirkulací krve a hromaděním metabolitů, nejspíše následkem emočního stresu. Poté se už problém jen „nabaluje“ a komplikuje. S výjimkou fibromyalgie, která je poměrně neznámé etiologie.

Také Mazánek (2018) popisuje poruchy TMK. Jednou z nich je dysfunkční algický myofasciální syndrom. Současně se nazývá i jako myoartralgie, myoatropatie, Costenův syndrom nebo nejjednodušeji, artropatie z přetížení. Počáteční projevy jsou vždy charakteristické dysfunkcí žvýkacích svalů, jejich bolestivostí, zvýšeným napětí a poruchou koordinace svalové souhry. Rozvíjí se poruchy kloubní hlavice a disku v čelistním kloubu.

Luxace kloubního disku se vyznačuje ventrální dislokací ploténky. Za normálních okolností se při otevření úst hlavice a disk pohybují současně. Společně se při depresi mandibuly kloubní hlavice a disk dostávají nejprve na zadní část kloubního hrbolku až při dokončení pohybu dospějí k vrcholu tuberculum articulare. Poté se opět jako jedna funkční jednotka vrací do původní polohy. V rámci luxace kloubního disku může dojít ke dvěma situacím. Buď je disk při zavřených ústech dislokován směrem ventrálním a kaudálním, to znamená, že není v přímém kontaktu s kloubní hlavicí. Když dochází k dokončení deprese mandibuly, disk se dostává opět do fyziologické polohy s kondylem. To je doprovázeno lupnutím. Při zavření se kondyl vrací do své původní pozice a ploténka zůstává v luxovaném postavení. Na rozsahu pohybu úst se tato skutečnost vůbec nepodepíše, nemusí být bolestivá a při abdukci se čelist uchyluje na stranu postiženou. V případě situace druhé, tedy u luxace disku bez repozice je přítomná bolest, omezené otevírání úst v rozsahu 20-30 mm a v anamnéze lze dokázat dřívější lupání. Často je toto dalším stádiem po luxaci disku s repozicí. Dochází k tomu, že kloubní hlavice při pohybu neustále tlačí disk před sebou, který stagnuje na zadní straně kloubního hrbolku a neumožňuje ústa plně otevřít (Pazdera, 2022).

Luxace kondylu čelistního kloubu je stav označující pohyb kloubní hlavice mimo kloubní jamku do nefyziologického postavení před kloubní hrbolkem. Ten se vyskytuje ventrálně před kloubem. V tuto chvíli je hlavice postavena před hrbolkem a opírá se o něj svým zadním okrajem. Pohyb vzad a zapadnutí zpět do kloubní jamky jí znemožňuje křeč žvýkacích svalů a nadměrné napnutí okolních kloubních vazů (Mazánek a kol., 1999).

Adheze značí tvorbu srůstů. V případě temporomandibulárního kloubu k nim dochází mezi diskem a jamkou nebo mezi diskem a kloubní hlavici. Typické jsou pro pacienty trpící parafunkčními jevy (noční, denní bruxismus). Adhezivní změny vznikají na základě změn intraartikulárního prostředí nebo zvýšeného nitrokloubního tlaku. Srůsty mohou přetrvávat nebo zcela vymizet. Projevují se jako ranní potíže s otevíráním úst (Machoň, 2008).

Mezi degenerativními onemocněními čelistního kloubu Pazdera (2022) řadí osteoartrózu. Toto nezánetlivé onemocnění způsobuje poškození povrchu kloubních ploch a vzniká jako následek luxace disku bez repozice. Je to stav, kdy čelistní kloub na základě dlouhodobého nefyziologického postavení již vyčerpá veškeré své adaptační schopnosti. K projevům dochází většinou v období středního věku a klinickým obrazem je bolest stupňující se při otevírání, které je omezené, okolo 20 mm. Přítomny jsou také drásoty v kloubu.

Zástupcem systémových artropatií je revmatoidní artritida. Ve stejné době s postižením ostatních kloubů se objevují v čelistním kloubu potíže charakteristické jako zánět synoviální membrány. Výrazněji však u juvenilní revmatoidní artritidy. Typicky dochází ke zduření okolí TMK, palpační citlivosti, omezení pohybu a bolestivosti. Pokud nedojde k včasnému řešení, hrozí kloubní ankylóza (Pazdera, 2022).

Důležité je zmínit, že v čelistním kloubu může docházet i k poruchám hybnosti. Mazánek (2008) rozlišuje hypermobilní stavy, do kterých patří subluxe, luxace kloubní hlavice a hypomobilní, jež obsahují ankylózu či pseudoankylózu. Hypermobilita kloubní hlavice je častější u žen, a to z důvodu uvolněnosti kloubního pouzdra běžně v kombinaci s příliš plochým tuberculum articulare. Na rozdíl od luxace, při subluxaci má kondyl schopnost se samovolně reponovat a vrátit se do jamky. Provází ji lupnutí na konci otevíracího pohybu a brada se uchyluje ke kontralaterální straně.

## ***2.9 Možnosti léčby získaných poruch TMK***

### ***2.9.1 Chirurgická léčba***

#### ***2.9.1.1 Minimálně invazivní výkony***

Do této skupiny výkonů se řadí punkce kloubní štěrbiny, artrocentéza nebo artroskopie. Díky punkci je možné přímo do kloubního prostoru zavést medikamenty nebo

fyziologický roztok, jenž poslouží k dilataci kloubní štěrbiny nutné před artroskopií. Do kloubu je možné zavést cca 2 ml tekutiny. Artrocentéza znamená výplach kloubu a jedná se o nejšetrnější miniinvazivní metodu. Diagnosticky není příliš dobře využitelná, jde tedy hlavně o léčbu akutní, bolestivé diskopatie. Artroskopie je na druhou stranu vyšetřovací prostředek TMK využívající endoskopickou sondu s miniaturní kamerou. Má schopnost zobrazovat vnitřní prostor kloubu, přinést lékaři přesný obraz o situaci a pomocí přídavných instrumentárií lze artroskopii přetransformovat do výkonu terapeutického (Pazdera, 2023). Konkrétními případy bylo odstranění adhezí nebo přebytků synoviální membrány při degenerativních onemocněních, poškození disku nebo léčba hypermobility (Machoň, 2017).

### ***2.9.1.2 Otevřená chirurgie***

Machoň (2017) udává, že v minulosti se otevřená chirurgie v tématice poruch TMK těšila veliké oblibě, ovšem v dnešní době se jedná o jednu s posledních voleb možností léčby. Je tomu tak hlavně pro zvýšené riziko rozvoje degenerativních změn, ankylózy, chronické bolesti a vzniku depresivního a demotivovaného pacienta. Do popředí se dostaly minimálně invazivní metody. Přístup chirurgických výkonů je primárně preaurikulární a indikacemi jsou jasná a na MR potvrzená dislokace disku spolu s přetrvávajícími bolestmi a obtížemi, také imobilní dislokace disku (dissektomie) a v neposlední řadě selhání léčebného postupu s nulovým výsledkem u konzervativní i miniinvazivní terapie.

Pazdera (2023) uvádí uchýlení se k chirurgickému výkonu u diskopatií pouze jako možnost léčby při rezistenci na konzervativní terapii.

### ***2.9.1.3 Užití chirurgických metod k léčbě extraartikulárních poruch***

Za normálních podmínek je extrartikulární porucha zcela vyloučena z tabulek léčby chirurgickými metodami, ovšem existují výjimky. Jedná se o použití jehly k uvolnění trigger pointů z důvodu myalgie, pak také koronoidektomií u pacientů se svalovou kontrakturou. Odstranění celého výběžku processus coronoideus má za následek uvolnění temporálního svalu a umožnění hladšího průběhu rehabilitace otevírání úst (Pazdera, 2023).

#### **2.9.1.4 Náhrada čelistního kloubu**

Poslední možností léčby TMK je jeho rekonstrukce a tedy úplná náhrada buď kloubní hlavice, kloubní jamky či obou těchto struktur. Indikace k tomuto výkonu je omezená a jedná se o temporomandibulární ankylózy, těžké artrotické změny nebo rekonstrukce defektu u onkologických pacientů. Endoprotézy jsou vyráběny z titanu, výkony jsou komplikované a jejich pořizovací cena je vysoká, proto jsou zdravotnickými pojišťovnami hrazeny za přísných podmínek (Pazdera, 2023).

#### **2.9.2 Konzervativní terapie**

Dle Dušky a Kunderové (2020) je základem konzervativní terapie fyzioterapie. Jde ruku v ruce s poučením pacienta o jeho případných nežádoucích návycích a jejich eliminaci, zároveň je také první volbou terapie. Fyzioterapie je ideální díky svému neinvazivnímu přístupu, příznivému poměru náklady-přínos a je dokázáno, že má účinnost srovnatelnou či dokonce vyšší s jinými léčebnými metodami.

Další možností konzervativní léčby TMK jsou nákusné dlahy. Jejich princip spočívá ve vytvoření prostoru mezi kondylem a zadním úponovým aparátem disku, který je bohatě inervován. Dále napomáhá k návratu intraartikulárního tlaku do normy, jenž bývá při diskopatiích zvýšen a zajišťuje relaxaci a protažení svalových vláken s nastavením optimální okluze. Indikovaná doba nošení je čistě dle požadavků lékaře a nosí se buď na cvičení nebo na požadovanou dobu. Hojně jsou využívány dva typy dlah a to z termoplastické pryskyřice (pro pacienta s diskopatií či artrózami TMK) nebo termoplastické fólie (pro pacienta s parafunčními jevy). Oba tyto druhy jsou zhotoveny na míru dle skusu pacienta. Terapie nákusnou dlahou by neměla překročit 6 měsíců, jinak dochází k prokazatelným morfologickým změnám a zbytečné prodloužení konzervativních postupů. (Duška, Kunderová, 2020).

##### **2.9.2.1 Možnosti ovlivnění získaných poruch TMK fyzioterapií**

#### **Postizometrická relaxace**

PIR neboli postizometrická relaxace je technika užívaná u svalových spasmů. Slouží také k nepřímému ošetření trigger pointů a užívá se jako rehabilitační metoda po artroskopii nebo artrotomii. (Duška, Kunderová, 2020).

Při ošetření trigger pointů žvýkacích svalů Chvojková (2020) popisuje, že je nejprve potřeba dosáhnout tzv. svalového předpětí, následně klade pacient odpor proti prstům svým nebo terapeutovým v určité pozici a nakonec relaxuje společně s nádechem. Tuto techniku je žádoucí provést alespoň dvakrát nebo třikrát.

Podle Velebové a Smékala (2007) se PIR provádí na m. digastricus a na žvýkací svaly - na skupinu elevátorů a odděleně na mm pterygoidei (medialis et lateralis).

PIR na elevátory: Velebová a Smékal (2007) řadí mezi elevátory m. masseter, m. temporalis a m. pterygoideus medialis. Po řádném zaučení je vhodné tuto PIR provádět i jako autoterapii.

PIR na mm. pterygoidei: Tyto svaly mají podle Velebové a Smékala (2007) častou tendenci k hyperaktivitě a tento jev se projeví jako lehká protruze brady při depresi čelisti.

V neposlední řadě autoři Velebová a Smékal (2007) popisují PIR m. digastricus a jeho vliv na jazyku. M. digastricus je svalem dvojbráškovým a upíná se na os hyoideum. Při hypertonu lze pozorovat horší pohyblivost jazyky na stranu opačnou než je zvýšené napětí.

### **Masážní techniky**

Gangale (2004) vypisuje širokou škálu možností, jak manipulovat s měkkými tkáněmi v oblasti čelistního kloubu, spánků, ale i brady a fascií hlavy. Je třeba mít na paměti, že se uvolňovací cviky provádějí v kombinaci s dechovým cvičením. Příkladem je uvolnění spánků pomocí kompresní krouživé masáže třemi prsty bilaterálně (viz Příloha č.16). Terapeut ale i pacient, kdy toto cvičení může sloužit jako autoterapie, postupuje od spánků na úrovni očí až po úroveň čelní vlasové linie a přitom se rovnoměrně nadechuje, zadrží dech a následně vydechuje. Dalším cvikem je uvolnění napětí čelisti. Provádí se opět třemi prsty a tlak je vyvíjen do oblasti horní čelisti. Dech je prohloubený, pravidelný a přitom dochází k uvolnění napětí pomocí fonace *Á* a širokého rozevírání a zavírání úst. Po tomto cviku lze podle Gangale (2004) pokračovat v uvolňování čelisti, hlavy a krku. Jedná se o jemné krouživé pohyby v oblasti spodiny lebeční na týlní kosti, kdy pohyby rukou směřují od týlu ke stejnostrannému čelistnímu kloubu (po obvodu lebky).



## **Relaxační cviky**

Relaxace si nachází své místo v oblasti temporomandibulární problematiky poměrně snadno, a to hlavně kvůli etiologickému faktoru zvanému stres - viz kapitola 2.7. Účinnou zbraní jsou poté relaxační cviky, konkrétně tzv. klidová poloha dolní čelisti (viz Příloha č.11) Jedná se o cvik, kdy si pacient uloží čelo do dlaní, lokty zapře o desku stolu, dýchá klidně a snaží se o uvolněné „zavěšení“ mandibuly na žvýkací svaly. Takový pacient nejspíše trpí parafunkčními jevy jako je např. bruxismus (Duška a Kunderová, 2020).

Tichý (2007) připomíná, že žvýkací svaly jsou jedny z mála v těle, které relaxují současně s nádechem.

Dalším cvik je klidová poloha dolní čelisti, (viz Příloha č.3) kterou popisuje Machoň (2008). Jazyk se opře o tvrdé patro a horní řezáky. Rty jsou přitom lehce u sebe, zuby nejsou v kontaktu. Provádí se u pacientů s parafunkčními jevy a bruxismem. Vede k maximální relaxaci žvýkacího svalstva.

## **Izometrická cvičení**

Duška a Kunderová (2020) uvádí použití izometrických cviků u pacientů s hypermobilitou či dislokací disku. Jednoduše řečeno, jedná se o pacienty, kteří potřebují zvýšit aktivitu svalových skupin v okolí TMK nebo posílit vazivo kloubního pouzdra. Cviky jsou prováděny v sériích. Odpor mohou klást terapeutovy ruce obejmutím brady dlaněmi nebo pacientovy a to opřením loktů o desku stolu. Pacient uloží čelist do dlaní svých rukou a pokaždé tlačí proti jejich odporu do požadovaného směru (elevace, deprese, lateropulze, retruze, protruze). Při provádění těchto cviků je potřeba dbát na správné postavení krční páteře a vyvarovat se hyperlordotického držení.

K posílení mm. pterygoidei se podle autorů Velébové a Smékala (2007) dá využít také laterolaterální stabilizace (viz Příloha č.8) jako prvek terapie využívající střídavé izometrické kontrakce. Terapeut svými prsty obejmě celou část dolní čelisti od brady až po dolní úhly mandibuly a tvoří mechanickou bariéru proti aktivnímu pohybu pacientovy dolní čelisti do stran. Pacient je přitom naveden k mírně pootevřeným ústům a ke kontraktu jazyka s horním patrem.

## **Remodelační cviky**

Toto cvičení se speciální posloupností se využívá především pro nácvik úpravy pohybového stereotypu otevírání a zavírání úst (viz Příloha č.12a, 12b, 12c). Vše probíhá za nebolestivého rozsahu a pacient otevírá ústa do pocitu objevení zvukového fenoménu. Četnost opakování je zpočátku nízká, začíná se na 5 opakováních a s narůstající délkou terapie se četnost zvyšuje. Upřednostňuje se tedy nižší opakování s vyšší frekvencí provádění cviků během dne. Cílem je dosáhnout zmenšení deviace brady (Chvojková, 2020).

Remodelační cvičení I se využívá podle Chvojkové (2020) hlavně u pacientů se zvýšenou aktivitou elevátorů a cílem je facilitace oslabených depresorů. Pacient uloží špičku jazyka na horní patro směrem kolmo k maxille, zatlačí jazykem a současně se snaží o aktivní retruzi dolní čelisti po dobu 5 sekund.

Remodelační cvičení II, také nazýván kontrolovaná rotace kondylů, je cvikem, který provádí pacient za vizuální kontroly před zrcadlem. Na ploše zrcadla má umístěnou nit, jenž prochází středem obličeje a pacient se snaží o pomalou, kontrolovanou depresi mandibuly se současnou retruzí bez deviace brady do jedné či druhé strany. Jazyk má v kontaktu s horním patrem. Zároveň si ukazováky kontroluje postavení hlavic čelistního kloubu (Chvojková, 2020).

Remodelační cvičení III je vhodné provádět u pacientů po subluxaci nebo u změněných postavení kondylů či disku. Tento cvik tkví v aktivním nácviku retruze, kdy pacient drží postavení mandibuly v retruzi a přitom otevírá a zavírá ústa (Chvojková, 2020).

## **Mobilizace**

Velebová a Smékal (2007) tvrdí, že principem mobilizačních technik u TMK je aplikace mírného tlaku či opakovaného jemného pružení kondylu vůči kloubní jamce do směru omezení pohybu (do míst restriktivní bariéry).

Vacek et al. (2017) ve své knize v rámci terapie temporomandibulárního kloubu zahrnuje i mobilizaci jazyky. Obracejí se na Lewita (2003) a ten tvrdí, že nežli mobilizovat jazyku samotnou, je lepší laterolaterální pasivní posun celé štítné chrupavky. Pokud by došlo k znatelnému omezení pohybu na jednu stranu, značilo by to vysoce pravděpodobný hypertonus druhostranného m. digastricus.

Ve spojitosti s čelistním kloubem uvádí Vacek et al. (2017) jako účinnou intervenci mobilizaci SI skloubení.

### **Manipulační techniky**

Dle Lewita (2003) se v rámci ovlivnění TMK dá provádět kombinace laterolaterálních pohybů a otevírání úst za pomoci PIR. Technika spočívá v pacientově opření se jednou tváří vsedě o hrudník terapeuta a v lehkém pootevření pacientových úst. Terapeut položí svůj 3. a 4. prst na druhou, neopřenu hranu čelisti a neustále vyvíjí malý tlak směrem na stranu a dolů. Pacienta vyzve k zatlačení do prstů laterálním směrem a s nádechem povolí. Autor doporučuje tuto techniku zopakovat dvakrát až třikrát.

Jako alternativu předchozí techniky uvádí Lewit (2003) jednoduchou distrakci kloubu. Terapeut položí své palce na plošky molární dolní řady zubů, ohnutými ukazováký se „zahákne“ za bradu a kaudálním tlakem svých palců oddaluje styčné plochy čelistního kloubu do lehkého předpětí. Následně navádí pacienta do vytvoření lehkého tlaku proti směru distrakce společně s výdechem, s nádechem svůj tlak povolí a za terapeutovy pomoci tuto techniku opakuje dvakrát až třikrát.

### **Proprioceptivní neuromuskulární facilitace**

Pomocí techniky rytmické stabilizace, jenž náleží metodě PNF lze podle autorů Velebové a Smékala (2007) trénovat stabilizovanou polohu dolní čelist. Principem je snaha pacienta o udržení výchozího postavení proti tlaku terapeuta. Pacient je instruován k uložení jazyka na horní patro a lehkému pootevření úst. Terapeut poté úchopem za dolní čelist náhodně mění tlak do všech čtyř směrů a nutí pacienta k adaptaci na nahodilé změny působení tlaku. Autoři dodávají, že techniku lze ještě ztížit a to zrychlením rytmického sledu pohybů za sebou, pootevřením na dvě třetiny rozsahu pohybu nebo dokonce na maximální možný rozsah otevření úst do pocitu zvukového fenoménu.

V rámci PNF je možné aplikovat na ovlivnění poruch čelistního kloubu diagonály flexe krku a hlavy s rotací vpravo nebo extenze hlavy a krku s rotací vlevo. Obě tyto diagonály využívají pohybu mandibuly jak do deprese nebo do elevace a také pohybu vztahu atlas-okciput, který, jak jsem již zmiňovala v kapitole 2.5, souvisí s TMK (Holubářová, Pavlů, 2007).

## **Držení těla a DNS**

Chvojková (2020) i Vacek et al. (2017) zahrnují do problematiky čelistního kloubu zhodnocení a korekci pacientova držení těla. Chvojková (2020) dokazuje pomocí své praxe provázanost TMK a celotělového nastavení na příkladu pacienta, kdy zlepšila oporu a stabilitu. To vedlo ke snížení funkčních nároků na čelistní kloub jako posledního stabilizačního prvku těla. Vacek et al. (2017) na druhou stranu popisuje jak může předsunuté držení hlavy zapříčinit poruchy v temporomandibulárním kloubu. Vysvětluje, že předsunuté držení hlavy zvyšuje tah na jazylkových svalech, jenž zapříčiňují retruzi mandibuly s otevřením úst. O opačnou akci se snaží m. pterygoideus lateralis a kvůli tomu se také dostává do zvýšeného napětí. Ovšem jeho vlákna jsou vázána na čelistní disk a ten je tímto svalem tažen ventrálně oproti hlavičce mandibuly. Dochází tak k jeho dislokace a rychlejšímu rozvoji degenerativních onemocnění.

Ke zlepšení opory je třeba začít s ovlivněním koordinace trupové stabilizace, z níž vychází další pohyby rukou, nohou ale i hlavy. K tomu poslouží DNS neboli dynamická neuromuskulární stabilizace. Jedná se o cvičení ve vývojových řadách a je založeno na trupovém zpevnění (Kolář, 2020).

## **Fyzikální terapie**

Vacek et al (2017) uvádí v rámci fyzikální terapie podle nejlepších vlivů na čelistní kloub užití krátkovlnné diatermie, ultrazvuku nebo laseru.

Dle Dušky a Kunderové (2020) je možné léčbu pod dohledem lékaře kombinovat s fyzikální terapií, v níž se hojně využívá termoterapie.

## **Edukace pacienta a režimová opatření**

Již na konci vstupního vyšetření je podle Machoně (2008) důležité seznámit pacienta s detaily poruchy/onemocnění a vysvětlit mu postup léčby společně s jeho přibližnou délkou. Včetně toho je klíčové ozřejmit možné etiologické faktory působící na čelistního kloub. K tomu je důležité společně s pacientem pracovat na opatřeních, které bude aplikovat na své běžné denní činnosti. Jedná se především o omezení žvýkání pro zklidnění kloubu, doporučena je měkká strava, popř. krájení potravy na malá sousta vyvarovat se ukusování jídla předními zuby.

### **3 Praktická část**

#### **3.1 Cíl práce a výzkumné otázky**

##### **3.1.1 Cíle práce**

- 1) Zmapovat příčiny získané dysfunkce temporomandibulárního kloubu
- 2) Posoudit účinek fyzioterapeutické intervence u jednotlivých pacientů.

##### **3.1.2 Výzkumné otázky**

- 1) Jak lze rozdělit příčiny získané dysfunkce?
- 2) Jaké jsou možnosti fyzioterapie u získané dysfunkce temporomandibulárního kloubu?
- 3) Jakým způsobem ovlivňuje jednostranná dysfunkce protilehlý čelistní kloub?

#### **3.2 Metodika výzkumu**

Praktickou část této bakalářské práce jsem zpracovávala formou kvalitativního výzkumu. Byla uskutečněna na základě vypracování 3 případových studií. Zkoumanými vzorky byly 3 ženy ve věku 22-23 let.

Přístup k jednotlivým probandkám byl vysoce individuální. Všechny ženy byly obeznámeny s veškerými aspekty, které se jich týkaly při jejich účasti na výzkumu a podepsaly informovaný souhlas. Každá z probandek absolvovala vstupní vyšetření, jenž se skládalo z odběru anamnézy a kineziologického rozboru. Na základě výsledků byla stanovena terapie společně se zadanou autoterapií, kterou si ženy prováděly samostatně dle mých instrukcí. Každý týden proběhla schůzka s každou z probandek. V rámci 60 minut byl zjištěn status praesens, provedena terapie a nakonec nastavena autoterapie. Ta byla vždy podrobně vysvětlena, její provedení zkontrolováno a v průběhu výzkumu byla upravována dle jednotlivých symptomů, jenž probandky vykazovaly.

Celý výzkum trval po dobu 2 měsíců a zahrnoval 8 setkání. První a poslední setkání obsahovala provedení vstupního a výstupního kineziologického rozboru, jejichž výsledky byly v závěru porovnány.

Průběh terapie je popsán v jednotlivých kazuistikách společně s prováděnými cviky.

### **3.2.1 Technika sběru dat**

#### **Anamnéza**

Kolář (2020) uvádí, že získání anamnestických dat od pacienta přímým rozhovorem je neodmyslitelnou součástí klinického vyšetření. S postupem diagnostických možností se odběr anamnézy v rámci medicíny a terapie staví do pozadí. Dá se však říci, že pomocí správné anamnézy lze určit diagnózu až u 50% pacientů. Anamnéza má několik složek a těmi jsou anamnéza osobní, rodinná, pracovní a sociální, alergologická, farmakologická a anamnéza nynějšího onemocnění.

#### **Aspekce**

Díky aspekci lze během pár chvil získat o pacientovi užitečné informace a pomáhat k určení jeho celkovém stavu či nemoci. Aspekce začíná již v čekárně a pokračuje při příchodu pacienta do ordinace. Je důležité vnímat, jaké má pacient držení těla, chůzi a klíčové je rozpoznat rozdíly v jeho chování při vyšetření a mimo něj (Kolář, 2020).

#### **Vyšetření olovníci**

Dle Haladové a Nechvátalové (2003) se pomocí vyšetření olovníci hodnotí osové postavení těla v různých rovinách. Jedná se o roviny sagitální a frontální. V případě frontální roviny je olovnice spuštěna z protuberantia occipitalis externa a sledujeme její průběh linií páteře, intergluteální rýhou a její dopad mezi kotníky. V sagitální rovině je olovnice spuštěna od zevního zvukovodu a sledujeme průběh středem ramenního a kyčelního kloubu s následným dopadem 1-2 cm před kotníky.

#### **Palpace**

Podle Koláře (2020) je palpace ve srovnání s aspekcí nebo auskultací výrazně složitější. Jedná se o vyšetření pohmatem a tato vyšetřovací metoda je vždy subjektivně zabarvený pocit, jenž nejde velmi dobře objektivizovat a využívat pro vědecké účely. Palpující ruka dle autora nikdy nevyužívá pouze tlaku, ale komplexního vjemu pomocí receptorů. Vnímá poddajnost, pružnost, vlhkost, tvrdost, hladkost či drsnost vyšetřované oblasti.

## **Vyšetření hybných stereotypů dle Jandy**

Jako první se funkčními vztahy mezi určitými svalovými skupinami zabýval Janda. Principem vyšetření je především pozorování časové posloupnosti jednotlivých svalů, přičemž začátek pohybu je diagnosticky důležitější než jeho konec (Haladová, Nechvátalová, 2003) V rámci vyšetření problematiky TMK uvádím 2 funkční stereotypy: flexi šíje a abdukci v ramenním kloubu.

Stereotyp flexe šíje je motorickým hybným stereotypem, u kterého dochází ke změně při cervikálních bolestech a závratích. Správné provedení je zajištěno hlubokými flexory šíje a hlavně mm. scalení. Pokud má vyšetřovaný tendenci flektovat hlavu předsunem, jedná se o zvýšenou aktivitu m. sternocleidomastoideus, pokud je přítomna i rotace, tak to značí jednostrannou převahu (Janda, 1984).

Dle Jandy (1984) popíšu i stereotyp abdukce v ramenním kloubu. Provedením toho stereotypu lze zhodnotit celkový charakter hybnosti v ramenním pletenci. Vyšetřujícího zajímá především svalová souhra m. deltoideus, horních vláken m. trapezius a dolních fixátorů lopatek. Správně provedený stereotyp je započat aktivitou m. deltoideus a m. teres minor. Horní vlákna m. trapezius svou přítomností zajišťují hlavně stabilizaci.

## **Vybrané testy k vyšetření pohyblivosti krční páteře**

Pro hodnocení pohyblivosti páteře lze podle Koláře (2020) využít jednotlivé testy, které ozřejmí rozvoj určitých úseků pomocí změřených vzdáleností při pohybu páteře.

Jedním z testů vyšetření krční páteře je Čepojevova vzdálenost. Ukazuje vzdálenost rozsahu pohybu krční páteře do flexe. Měří se od sedmého krčního obratle přičemž se kraniálním směrem naměří 8 cm. Následně pacient provede předklon hlavy. Vzdálenost těchto dvou bodů by se měla prodloužit nejméně o 2,5 - 3 cm (Kolář, 2020).

Dalším testem pro Cp je dle Koláře (2020) Forestierova fleche. Tento test se využívá k určení míry předsunutého držení hlavy nebo fixované hrudní kyfózy. Vyšetřuje se stojem pacienta u stěny a měří se kolmá vzdálenost protuberantia occipitalis externa od zdi.

### **Vyšetření aktivních pohybů krční páteře**

Dle Grosse, Fetta a Rosenové (20223) je vyšetření aktivních pohybů informace o stavu kontraktálních i nekontraktálních struktur vyšetřovaného kloubu, v tomto případě drobných kloubů určitého úseku páteře. Nejenže se hodnotí kvalita, ale i kvantita pohybu. Je důležité si všimnout rozsahu pohybu, jeho plynulosti, symetrie a rychlosti provedení. Mimo jiné je také nutno si všimnout celkové ochoty pacienta k pohybu.

### **Vyšetření pasivních pohybů krční páteře**

Pomocí vyšetření pasivních funkčních rozsahů krční páteře lze podle Grosse, Fetta a Rosenové (2023) získat povědomí o stavu nekontraktálních struktur jako jsou vazy, šlachy nebo kloubní pouzdra atd. I přesto, že nejsou svaly během vyšetření aktivní, mají svou mírou protažitelnosti vliv na konečný rozsah pohybu.

K provedení vyšetření je nutná pacientova naprostá relaxace. Toho terapeut docílí uchopením pacientovy hlavy svou dlaní v oblasti temena a druhou rukou uchopí okciput, čímž vytvoří dostatečnou oporu hlavy (Gross, Fetto, Rosen, 2023).

### **Palpace struktur krční páteře**

Palpačním vyšetřením struktur krční páteře zjišťujeme především momentální stav napětí měkkých struktur. Porovnáváme mimo jiné i prominenci kontur kostí, dále reliéfy svalů, stranovou symetrii, výskyt trigger pointů a případné povrchové změny kůže. Zásadní je dodržovat pravidla jemné palpce pro dostatečné uvolnění pacienta. Jinak hrozí, že výsledný vjem z palpce bude zkreslený (Gross, Fetto, Rosen, 2023).

### **Goniometrie Cp**

Jedná se o planimetrickou metodu měření rozsahu pohybu kloubů. Základní postavení těla je neutrální, v případě krční páteře je hlava držena rovně, vyšetřovaný hledí přímo před sebe. K měření se využívá goniometr a záznam měření se používá podle jednotného názvosloví a rovin těla (Haladová, Nechvátalová, 2003).

Kolář (2020) popisuje rozsahy úseku krční páteře. Uvádí, že hodnota flexe je 30-35°, extenze 80-90°, lateroflexe 35-40° a rotace 45-50°.



Pro porovnání s Kolářem (2020) citují autoři Gross, Fetto a Rosen (2023) Magee (2008), jenž říká, že fyziologický rozsah do flexe je 80-90°, do extenze 70°, do lateroflexe (úklonu) 20-45° a do rotace 70-90°.

### **Vyšetření zkrácených svalů krční páteře dle Jandy**

Dle Jandy (2004) je poměrně známé, že svaly se za patologických situací chovají rozmanitě. Reagují oslabením, zkrácením či dokonce kontrakturou. Patrný sklon ke zkrácení mají především svaly s posturální funkcí. Principem vyšetření je změření rozsahů pasivních pohybů v takové pozici a směru, aby bylo možno se co nejpřesněji zaměřit na určité svalové skupiny.

Janda (2004) uvádí hodnocení zkrácených svalů podle tříbodové stupnice. 0 znamená, že nejde o zkrácení, 1 značí malé zkrácení a 2 poté velké zkrácení, Jako všechna vyšetření, i toto má svá pravidla. Musí být přesné a je třeba zachovat standardizovaný postup. Vyšetřeny byly m. trapezius a jeho horní část, m. levator scapulae a nakonec m. sternocleidomastoideus.

### **Vyšetření TMK - aspekce, aktivní rozsahy, palpce TMK, žvýkacích svalů, suprahyoidních svalů a jazyky**

V rámci aspekce čelistního kloubu zajímá terapeuta celkový vzhled obličeje, všímá si anomálií a zbarvení, polohy úst, jazyka, postavení mandibuly a také pacientovy mluvy. Zajímá ho stav chrupu. V neposlední řadě vyšetřuje aktivní pohyby čelisti a sleduje linii pohybu brady, symetrii pohybů a jejich rozsahy (Gross, Fetto, Rosen, 2023).

Machoň (2008) popisuje vyšetření aktivních pohybů jako provedení otevření, zavření, protruze, retruze a laterotruze. U těchto pohybů je třeba změřit jejich rozsah a to pomocí pravítka mezi incizemi horních a dolních řezáků.

Palpační vyšetření TMK dle Grosse, Fetta a Rosenové (2023) zahrnuje palpaci nejen kostěných struktur (mandibula, processus mastoideus, os hyoideum) ale i měkkých tkání. To z toho důvodu, že jednotlivé svaly mohou svým hypertonem způsobovat charakteristické potíže. Zvýšené napětí m. temporalis imituje bolesti hlavy. M. masseter reaguje na stres a svým hypertonem způsobuje bolest v oblasti horní a dolních zubů. Mm. pterygoidei, které se palpují intraorálně zapříčiňují bolesti v uchu a obtíže při jídle. Spasmus suprahyoidního svalstva táhne štítnou žlázu kraniálně a projeví se jako potíže

při polykání. Vyšetřuje se i přítomnost trigger pointů, jenž mohou být zdrojem bolesti hlavy a imitují intraartikulární poruchy v TMK.

Dle Grosse, Fetta a Rosenové (2023) je palpace jazylky obtížná. Tato kost má tvar podkovy a palpuje se pomocí ukazováku a palce na přední straně krku. Vyšetřuje se především její pohyblivost do stran, kdy se může objevit krepitus, tedy zdrsnění chrupavčitého povrchu.

### **Specializované testy na TMK**

Test řezákové cesty je součástí vyšetření pohybu čelisti a zaznamenává se při tomto testu symetrie otevírání mandibuly. Sleduje se cesta dolních řezáků při depresi a jejich postavení vůči horním řezákům. Hodnotí se buď symetrické, deviační nebo deflekční otevírání (Machoně, 2008).

Manuálním dynamickým testem lze podle Machoně (2008) vyšetřit diskopatii či probíhající zánětlivé intraartikulární procesy. Vyšetřující oboustranně vyvíjí prsty tlak na hrany dolní čelisti v oblasti dolního úhlu mandibuly. Pacient vysune čelist do protruze a z této polohy maximálně otevírá ústa proti tlaku prstů vyšetřujícího. Lupnutí v kloubu značí diskopatii, bolest pak zánět.

Vyšetření pohybu hlaviček čelistních kloubů a jejich kloubních štěrbin je testem prozrazujícím chování a pohyb kloubních hlavic čelistního kloubu při depresi mandibuly. Vyšetřující hmatá špičkami ukazováků štěrbinu čelistního kloubu společně s hlavičkami dolní čelisti. Pacient uvolněně a pomalu otevírá ústa, přičemž vyšetřující hodnotí symetrii pohybu hlaviček a symetrii rozšiřování a zužování štěrbin (Tichý, 2007).

### 3.3 *Kazuistika 1*

#### 3.3.1 *Vstupní kineziologické vyšetření*

Datum provedení: 10.1.2024

#### **Anamnéza**

Žena, 23 let

Nynější onemocnění: Probandka se potýká s bolestmi v pravém TMK v horizontu 3 let. Trápí jí nadměrné oboustranné zatínání žvýkacích svalů během stresových situací s následkem jejich přetrvávající zvýšené aktivity. Následně dochází k rozvoji tupé bolesti hlavy na spáncích. Zpozorovala noční skřípání zubů. Po konzultaci se stomatoložkou jí byla doporučena okluzní dlahu na noc, ovšem udává, že dlahu nenosí, protože pociťuje zvýšenou ztuhlost žvýkacích svalů. Udává iniciální lupání a přeskokování hlavice v levém TMK při elevaci mandibuly.

Osobní anamnéza: struma (po uvážení lékaře bez medikace), generalizovaná hypermobilita, levák

Rodinná anamnéza: bezvýznamná

Farmakologická anamnéza: neguje

Gynekologická anamnéza: nitroděložní tělísko

Pracovní anamnéza: studentka

Sportovní anamnéza: 1x týdně badminton, 1x týdně běh, (8-10 km), 2x měsíčně lezení

Stupeň bolesti na Vizuální analogové škále (VAS):5

#### **Aspekce stoje zezadu**

Postavení DKK je bez zjevné patologie. Kotníky jsou v centrovaném postavení, kolena a kyčle pokračují v ose dolní končetiny. Bérce a stehna jsou bez patologie či žilní kresby, jsou stejného objemu. Popliteální a subgluteální rýhy jsou v symetrické výši. Páneve je v horizontálním postavení. Thorakobrachiální trojúhelník vpravo je menší. Paže, předloktí a ruce jsou bez známek patologie, končetiny jsou volně svěřeny podél

těla. Postavení ramen je asymetrické, pravý ramenní pletenec je v elevačním postavení s kraniálním tahem lopatky. Držení hlavy je v ose páteře.

### **Aspekce stoje z boku**

Postavení dolních končetin je v ose. Pánev je v neutrálním postavení. Lordotická bederní křivka je fyziologická. Hrudní kyfóza je v normě. Lordotická krční křivka je bez patologie. Ramena jsou držena v ose těla. Hrudník je v neutrální pozici, hlava pokračuje v ose páteře s mírnou reklinací hlavy.

### **Aspekce stoje zepředu**

Postavení dolních končetin je fyziologické, v ose dolní končetiny. Pánev je v horizontálním postavení. Břišní svalstvo je bez zvýšené aktivity. Hrudník je postaven v neutrálním postavení. Paže, předloktí a ruce volně splývají podél těla. Pravý thorakobrachiální trojúhelník je menší. Elevační držení pravého ramenního pletence. Hlava pokračuje v ose páteře.

### **Vyšetření olovnicí**

Olovnice spuštěná z protuberantia occipitalis externa probíhá pravou polovinou trupu přibližně 1 cm od páteře až do výše obratlů L3-L4 (dekompensace vpravo). Prochází intergluteální rýhou a dopadá mezi kotníky.

Olovnice spuštěná od zevního zvukovodu probíhá oboustranně středem ramenního kloubu, středem kyčelního kloubu, před středem kolenního kloubu a dopadá před kotníky.

### **Palpační vyšetření**

Symetrické postavení pánve v horizontále ověřeno palpací obou SIPS zezadu a obou SIAS zepředu. Paravertebrální svalstvo je v normotonu. Palpace dolních úhlů lopatek dokazuje kraniální posun pravého angulus inferior scapulae. Honí část pravého m. trapezius je v hypertonu.

### **Vyšetření hybných stereotypů dle Jandy**

Flexi šíje provede probandka plynule s optimální zapojením hlubokých flexorů krku bez zjevné patologie.

Abdukce v ramenním kloubu byla vyšetřena oboustranně. Vlevo je pohyb fyziologický, plynulý, je zde viditelná harmonická souhra m. deltoideus a m. trapezius s aktivitou dolních fixátorů lopatek. Vpravo je výrazně narušen humeroskapulární rytmus se zvýšenou aktivitou m. trapezius (pars descendens), naopak snížená aktivita dolních fixátorů lopatek. Postavení pravé lopatky je nestabilní, pohyb je přibližně v 90° krátce zpomalen, následně pokračuje plynule až do plného rozsahu.

### **Vybrané testy na vyšetření pohyblivosti krční páteře**

Forestierova fleche: 0,8 cm; Čepojevova vzdálenost: 4 cm

### **Vyšetření krční páteře**

#### **Aktivní pohyby**

Aktivní pohyby do flexe, extenze a rotace jsou plynulé, rozsahy jsou fyziologické. Lateroflexe hlavy vpravo je fyziologická, při provedení lateroflexe vlevo se vyskytuje viditelné omezení pohybu. V koncovém rozsahu je zjevné zaváhání, zásek a následně dotažení pohybu. Rotace vpravo je v normě, vlevo je omezena.

#### **Goniometrie Cp**

SFTR: S<sub>a</sub>: 50-0-80; F<sub>a</sub>: 45-0-55; R<sub>a</sub>: 65-0-80

#### **Pasivní pohyby**

Pasivní pohyby do flexe, extenze a rotace jsou bez omezení. Lateroflexe vlevo je omezena v poslední 1/3 pohybu, po dotažení pohybu je charakter odporu pružný.

#### **Palpace**

*Tabulka 1*

Sval:	Normotonus: L/P		Hypertonus; L/P		TrPs; L/P		poznámka
M. SCM	+	-	-	+	-	+	TrP u dolního úhlu r. mandibulae
Mm. scalení	+	-	-	+	-	-	x
M. levator scapulae	+	-	-	+	-	-	x

M. trapezius desc.	+	-	-	+	-	+	lokalizace TrP ve svalovém břišku
Extenzorová skupina (m. semispinalis, m. splenius)	+	+	-	-	-	-	x
Mm. suboccipitales	-	-	+	+	-	-	x

Tab.1: Kazuistika 1 - palpační vyšetření svalstva krční páteře; + = pozitivita, - = negativita

### Vyšetření zkrácených svalů krční páteře dle Jandy

Tabulka 2

Sval	m. trapezius (desc.)	m. sternocleidomastoideus	m. levator scapulae
Hodnocení zkrácení	Levý:1	Levý:1	Levý:1
	Pravý:2	Pravý:2	Pravý:0

Tab.2: Kazuistika 1 - vyšetření zkrácených svalů krční páteře

### Vyšetření temporomandibulárního kloubu

#### Aspekce

Oblíčeje je symetrický, bez otoku či změn zbarvení kůže. Při depresi (provedena 6x) vždy došlo v polovině pohybu k záseku, přeskočení hlavice vlevo a následnému pokračování. Elevace provedena 6x, při každé druhé elevaci dochází k iniciačnímu přeskočení hlavice vlevo přibližně po 1 cm pohybu, poté už je pohyb plynulý a symetrický. Při lateropulzi zaznamenáno omezení rozsahu do levé strany. Protruze a retruze provedena 6x, protruzi doprovází při každém druhém provedení pohybu v 1/2 rozsahu již zmíněné přeskočení. Aspekčně zjištěna výrazná kontura m. masseter vpravo až do dotažení pohybu do plné protruze. Retruze je bez patologie a plynulá. Dolní čelist se při pohybu do deprese pohybuje po fyziologické dvouobloukovité křivce.

## Palpace TMK, žvýkacích svalů (intra- i extraorálně), suprahyoidních svalů a jazyky

Palpace v oblasti kloubní hlavice temporomandibulárního kloubu je bilaterálně citlivá, postupem k dolnímu úhlu čelisti vpravo dochází ke gradaci, až bolestivosti. Palpační citlivost jazyky je v normě, bez bolesti, její pohyblivost je omezená do levé strany.

Tabulka 3

Sval	Normotonus:		Hypertonus:		TrPs:		poznámka
	L/P		L/P		L/P		
m. masseter	+	-	-	+	+	-	TrP nalezen intraorálně v zadní části průběhu svalu
m. temporalis	+	+	-	-	-	-	x
Mm. pterygoidei	+	-	-	+	-	-	x
M. digastricus	-	-	-	+	-	-	x
Svaly ústního dna	-	-	+	+	-	-	x

Tab.3: Kazuistika 1 - palpační vyšetření mm. masticatores, mm. suprahyoidei, + = pozitivita, - = negativita

## Aktivní rozsahy

Tabulka 4

Deprese	46 mm
Protruze	7 mm
Retruze	15 mm
Lateropulze vlevo/vpravo	8 mm/14 mm

Tab.4: Kazuistika 1 - změření aktivních rozsahů pohybu v TMK

## Specializované testy

Test řezákové cesty: Prokázal deflekční křivku při depresi mandibuly směrem doleva, po dokončení pohybu se brada, jenž opisuje písmeno „S“ vrací zpět do střední linie obličeje.

Manuální dynamický test: Bolest se při tomto testu objevuje symetricky, plné rozsahy deprese a protruze neprovedeny kvůli obavám probandky z koncových poloh pohybu.

Vyšetření pohybu hlaviček a kloubních štěrbin: Při iniciaci se obě hlavice pohybují symetricky, při aktivním posuvném pohybu vpřed předbíhá levá kloubní hlavice pravou.

### **3.3.2 Krátkodobý a dlouhodobý rehabilitační plán**

Stěžejními body v krátkodobém rehabilitačním plánu této kazuistiky je edukace probandky o vyvolávajících faktorech a jejich redukci, uvolnění žvýkacího svalstva a svalstva krční páteře. Dále také ovlivnění bolestí hlavy a bolestí v okolí TMK s následnou stabilizací čelisti. U probandky byla vyšetřena nestabilita lopatky na pravé straně, dalším bodem je tedy i ovlivnění jejího postavení.

Cílem dlouhodobého rehabilitačního plánu je ovlivnit a nejlépe zredukovat stresové faktory, odstranit parafunkční jevy, které by zapříčinily změny okluzních poměrů a rozvoj artrotických změn v čelistním kloubu. Udržet minimální počet recidivujících bolestí hlavy v souvislosti s TMK.

### **3.3.3 Průběh terapie**

#### **Terapie č.1 (10.1.)**

Terapie: postizometrická relaxace (PIR) na žvýkací svalstvo (m. masseter, m. temporalis, m. pterygoideus medialis a m. pterygoideus lateralis) a na svalstvo krční páteře (m. trapezius decs., m. sternocleidomastoideus, mm. scaleni, m. levator scapulae a m. digastricus) s jejich následným protažením zkrácených svalů, kompresní technika na TrP, mobilizace jazyky. uvolnění Cp přes pektorální fascii, trakce Cp, masáž oblasti spánků a čelisti

V úplném závěru byla probandka edukována o jejích vyvolávajících faktorech poruchy TMK (stres, jednostranné přetěžování) a také edukována v autoterapii. Ta zahrnovala dva relaxační cvičky na žvýkací svalstvo. Jednalo se o 2 cviky zajišťující klidovou polohu dolní čelisti (viz Příloha č.3 a č.11). Doporučená frekvence provádění obou cviků byla 2x denně po dobu 2-3 minut.



### **Terapie č.2 (17.1.)**

Subjektivní zhodnocení: Druhý den po terapii cítila probandka zvýšené napětí v pravém čelistním kloubu, ovšem přiznala ten samý den velký vliv stresu. Další den již cítila uvolnění v oblasti pravého TMK. Autoterapii zvládá dle doporučení, upřednostňuje cvik zahrnující opření jazyka o horní řezáky.

Aspekce oblasti hlavy a krku: Obličej je bez změny zbarvení a otoku, mírná deviace brady doprava, viditelná kontura m. masseter vpravo, hypetonus m. sternocleidomastoideus vpravo.

Palpace oblasti TMK, hlavy a krku: M masseter vpravo je hypertonický, pravý m digastricus je ve zvýšeném. Pohyblivost jazyky je omezená do levé strany. Nalezen trigger point v horní 1/3 m. sternocleidomastoideus vpravo a v horní části m. trapezius vpravo.

Okluze: 47 mm.

Terapie: mobilizace jazyky, PIR m. digastricus a m. masseter, kompresní technika na TrPs, uvolnění ústního dna, uvolnění krátkých šíjových extenzorů, masáž periaurikulární oblasti a spánků, centrace ramene

Autoterapie: Cviky byly v rámci autoterapie ponechány stejné, probandce vyhovovaly, přinášely uvolnění, byl zřetelný progres a stále byly ke stádiu terapie aktuální.

### **Terapie č.3 (24.1.)**

Subjektivní zhodnocení: Probandka udává kolísavý průběh, zhoršení stavu neguje, symptomatika stagnuje. Udává oddalování bolesti hlavy z původních 2-3 dnů na 1x týdně.

Aspekce oblasti TMK, hlavy a krku: Obličej je bez změn zbarvení a otoku, kontura m. sternocleidomastoideus je symetrická. Mírná deviace brady směrem doprava. Hlava pokračuje v prodloužení páteře.

Palpace oblasti TMK, hlavy a krku: M. masseter je v bilaterálním zvýšeném tonu, napětí m. temporalis je oboustranně v normě. Levý m. sternocleidomastoideus je v hypertonu, palpačně nalezen taud band v horní polovině svalového břicha. Zvýšené

napětí mm. pterygoidei, hypertonus krátkých extenzorů Cp. Pohyblivost jazyky je omezena doleva.

Okluze: 55 mm.

Terapie: PIR na m. sternocleidomastoideus a následné protažení, PIR mm pterygoidei a m. digastricus, mobilizace jazyky. Intraorální uvolnění m. masseter bilaterálně, trakce Cp, PIR krátkých šijových extenzorů, uvolnění fascií hlavy a krku

Autoterapie: vytažení m. buccinatoru (viz Příloha č.4), (20-30 sekund, 3x denně), uvolnění vnitřní stěny úst pomocí jazyka (viz Příloha č.5) a vytažení stěny tváře (směrem od ústního koutku k dolnímu úhlu mandibuly) (viz Příloha č.6a a 6b), (2x denně, 5x na obě strany)

#### **Terapie č.4 (31.1.)**

Subjektivní zhodnocení: Probandka udává snížení bolesti. Popisuje, že dříve byla bolest difúzního charakteru, nyní se objevuje bolest snadno lokalizovatelná, pouze v oblasti TMK vpravo.

Aspekce oblasti TMK, hlavy a krku: Oblast TMK bez výrazného nálezu, obličej je beze změn zabarvení a otoku. Brada mírně odchýlena doprava od střední linie, hlava pokračuje v prodloužení páteře.

Palpace oblasti TMK, hlavy a krku: Přetrvávající zvýšené napětí mm. pterygoidei vpravo. Krční svalstvo je převážně v normotonu, mírné oboustranné zvýšení tonu m. trapezius desc. Pohyblivost jazyky je omezená doleva.

Okluze: 51 mm.

Terapie: aproximace Cp, PIR mm pterygoidei, m. masseter, m. digastricus, uvolnění ústního dna, mobilizace jazyky, intraorální uvolnění žvýkacího svalstva, bilaterální uvolnění skapulothorakálního skloubení, nácvik nízkého šikmého sedu dle DNS

Autoterapie: Uvolnění spánků (viz Příloha č.14), uvolnění vnitřní stěny úst pomocí jazyka (viz Příloha č.5), (oboustranně, 3x denně po dobu 1 minuty), nízký šikmý sed dle DNS oboustranně (viz Příloha č.19), (2x denně, oboustranně, provedení 2x v sérii, výdrž po dobu 1 minut)

### **Terapie č.5 (7.2.)**

Subjektivní zhodnocení: Probandka nadále udává snížení intenzity bolesti v TMK, frekvence je 1x týdně. Lupání je stále přítomno, ovšem četnost je malá, jeho výskyt při pohybu je nepravidelný. Momentálně se nenachází ve stresovém období.

Aspekce oblasti TMK, hlavy a krku: Oblast TMK bez zjevného nálezu, obličej je symetrický, bez otoku či změn zbarvení. Brada je ve střední linii, držení hlavy je v prodloužení páteře.

Palpace oblasti TMK, hlavy a krku: V oblasti m. sternocleidomastoideus přetrvává palpační úponová citlivost, je přítomen trigger point přibližně v 1/2 délky svalu. M. trapezius desc. je v oboustranném zvýšeném napětí, krátké šíjové extenzory jsou v hypertonu, mírné zvýšení tonu pravého m. masseter. Tonus pravého m. digastricus je zvýšený, pohyblivost jazyky je omezena doleva.

Okluze: 52 mm

Terapie: kompresní technika na TrPs, PIR m. trapezius decs. a následné protažení, PIR m. digastricus, izometrická cvičení na žvýkácké svaly, nácvik řady remodelačních cviků (I+II+III)

Autoterapie: klidová poloha čelisti (viz Příloha č. 11) a uvolnění spánků (viz Příloha č. 14), (2x denně 2-3 minuty), remodelační cvik I (viz Příloha č. 12a), (2x denně 5 opakování, výdrž po dobu 5 sekund), nízký šikmý sed dle DNS (viz Příloha č.19), (2x denně, 2x v sérii, výdrž po dobu 2 minut)

### **Terapie č. 6 (15.2.)**

Subjektivní zhodnocení: Nově se objevující pocit zalehlého ucha a tlaku na levé straně, trvá to asi 3. den, vždy po dobu 5 minut během dne. Pocit tuhnutí TMK vpravo se objevuje zřídka, probandka popisuje 1-2x týdně pouze na krátký čas. Bolest se téměř nevyskytuje, lupání je stále přítomno, uvádí pocit, jako kdyby se zvýšené svalové napětí každý týden stranově měnilo.

Aspekce oblasti TMK, hlavy a krku: Oblast TMK bez zjevného nálezu, obličej je symetrický, bez změn zbarvení a otoku, výrazné kontury hypertonického svalstva nejsou přítomny. Držení hlavy je v ose.

Palpace oblasti TMK, hlavy a krku: Oblast TMK je bezbolestná, palpační citlivost je v normě. Úponová oblast m. sternocleidomastoideus je bilaterálně citlivá na pohmat, bez nálezu trigger pointů. Levý m. levator scapulae je ve vyšším napětí, oboustranná palpační citlivost jazyky s pravostranným hypertonelem m. digastricus. Pohyblivost jazyky je omezená doleva.

Okluze: 53 mm

Terapie: mobilizace TMK dle Lewita a uvolnění fascií periaurikulární oblasti a oblasti okciputu, řada remodelačních cviků, rytmická stabilizace čelisti, izometrické cvičení žvýkacích svalů, laterolaterální stabilizace

Autoterapie: PIR m. levator scapulae oboustranně s následným protažením (viz Příloha č.13), (2x denně, 3 opakování) uvolnění fascií skalpu (viz Příloha č.10), (2x denně 2-3 minuty), remodelační cvik I a III (viz Příloha 12a a 12c), (2x denně, 8 opakování, u I výdrž po dobu 5 sekund)

#### **Terapie č. 7 (22.2.)**

Subjektivní zhodnocení: Pocit zalehlého ucha vlevo se již nevyskytl, probandka se cítí dobře, žvýkací svalstvo vnímá uvolněné, jeho relaxaci zvládá lépe než na začátku terapie.

Aspekce oblasti TMK hlavy a krku: Oblast TMK bez zjevného nálezu, obličej je symetrický, bez otoku a bez změn zabarvení, držení hlavy pokračuje v ose páteře.

Palpace oblasti TMK, hlavy a krku: Zvýšené napětí v oblasti horní 1/3 m. sternocleidomastoideus vpravo při dolním úhlu mandibuly, levý m. masseter vlevo v mírném zvýšeném napětí, mm. pterygoidei jsou v normotonu, m. temporalis v bilaterálním fyziologickém tonu. Ústní dno je volné, pohyblivost jazyky je omezená směrem doleva.

Okluze: 55 mm

Terapie: PIR m. masseter a m. temporalis, PIR krátkých šijových extenzorů, uvolnění fascií krku, laterolaterální stabilizace, izometrické cvičení žvýkacích svalů, řada remodelačních cviků

Autoterapie: klidová poloha jazyka (viz Příloha č. 3), uvolnění fascií skalpu (viz Příloha č.10), (2x denně 2-3 minuty), remodelační cvik I a III (viz Příloha č. 12a a 12c), (2x denně 8 opakování, u I výdrž 7 sekund)

### **Terapie č. 8 (28.2.)**

Subjektivní zhodnocení: Probandka, popisuje vlastní poruchu TMK jako velice proměnlivou, záleží vždy na okolnostech a faktorech, které ji ovlivňují, sama je si vědoma stresu jako svého hlavního faktoru problematiky čelistního kloubu. Udává, že veškerá bolestivost hlavy v souvislosti s TMK vymizela, lokální bolest čelistního kloubu vpravo je ojedinělá. Četnost lupání v temporomandibulárním kloubu je pocitově výrazně snížena.

Terapie: provedení výstupního kineziologického rozboru, kontrola autoterapie, edukace

#### ***3.3.4 Výstupní kineziologický rozbor***

Výstupní kineziologický rozbor vychází ze vstupního kineziologického rozboru a zaměřuje se pouze na odchylky.

Datum provedení: 28.2.2024

Stupeň bolesti na Vizuální analogové škále (VAS):0

#### **Aspekce stoje zezadu**

Pánev je aspekčně v mírném zešikmení s kaudálním posunem levé SIPS.

#### **Aspekce stoje zboku**

Předsunutá držení těla při pohledu zleva, zprava obraz předsunutého držení těla zcela vymizí (viz Příloha č. 1a, 1b). V horní hrudní oblasti se objevuje mírné zvýšení kyfózy. Hlava je držena v ose páteře bez přítomnosti reklinace.

#### **Aspekce stoje zepředu**

Aspekce stoje zepředu se neliší od vstupního vyšetření.

### **Vyšetření olovnicí**

Olovnice spuštěná od protuberantia occipitalis prochází středem páteře mezi lopatkami, integruleální rýhou a dopadá mezi kotníky.

Vyšetření olovnicí při pohledu z pravé strany se neliší od vstupního vyšetření. Při vyšetření z levé strany prochází olovnice před osou ramenního, kyčelního kloubu i kolenního kloubu a dopadá před kotníky.

### **Palpační vyšetření**

Pravá SIPS je palpačně vyš než levá SIPS. Horní část pravého m. trapezius je v normotonu.

### **Vyšetření hybných stereotypů dle Jandy**

Provedení stereotypu flexe v krku se neliší od vstupního vyšetření.

Stereotyp abdukce v ramenním kloubu vlevo se neliší od vstupního vyšetření. Provedení stereotypu abdukce v ramenním kloubu vpravo je plynulé, bez průběžného zpomalení/zaváhání.

### **Vybrané testy na vyšetření pohyblivosti krční páteře**

Forestierova fleche: 1,7 cm; Čepojevova vzdálenost: 4 cm

### **Vyšetření krční páteře**

#### **Aktivní pohyby**

Pohyby do flexe a extenze se neliší od vstupního vyšetření. Provedení oboustranné lateroflexe je plynulé, rozsah pohybu doleva je menší. Rotační pohyby krční páteře jsou stranově symetrické.

#### **Goniometrie Cp**

SFTR: S<sub>a</sub>: 75-0-80; F<sub>a</sub>: 40-0-55; R<sub>a</sub>: 65-0-65

#### **Pasivní pohyby**

Vyšetření pasivních pohybů krční páteře se neliší od vstupního vyšetření.

## Palpace

Tabulka 5

Sval:	Normotonus : L/P		Hypertonus; L/P		TrPs; L/P		poznámka
M. SCM	+	+	-	-	-	-	x
Mm. scaleni	-	-	+	+	-	-	x
M. levator scapulae	+	+	-	-	-	-	x
M. trapezius desc.	-	+	+	-	-	-	x
Extenzorová skupina (m. semispinalis, m. splenius)	+	+	-	-	-	-	x
Mm. suboccipitales	+	+	-	-	-	-	x

Tab.5 Kazuistika 1 - palpační vyšetření svalstva krční páteře; + = pozitivita, - = negativita

## Vyšetření zkrácených svalů krční páteře

Tabulka 6

Sval	m. trapezius (desc.)	m. sternocleidomastoideus	m. levator scapulae
Hodnocení zkrácení	Levý:1	Levý:0	Levý:1
	Pravý:1	Pravý:1	Pravý:1

Tab.5: Kazuistika 1 - vyšetření zkrácených svalů krční páteře

## Vyšetření temporomandibulárního kloubu

### Aspekce

Při otevření (provedeno 6x) se přeskočení levé hlavice objeví přibližně v 1/2 při druhém a pátém provedení pohybu, nevyskytuje se zaseknutí. Přeskočení levé hlavice není při elevaci přítomno (provedena 6x).

Pohyby do lateroflexe čelisti jsou plynulé a stranově stejného rozsahu. Protruze (provedena 6x) je plynulá a fyziologická. Zvýšená aktivita m. masseter při protruzi se již nevyskytuje.

## Palpace žvýkacích svalů (intra- i extraorálně), suprahyoidních svalů a jazyky

Kloubní hlavice i jamka TMK jsou bilaterálně v palpační normě. Pohyblivost jazyky je omezena směrem doleva, palpační citlivost je v normě, bez přítomnosti bolesti.

Tabulka 7

Sval	Normotonus:		Hypertonus:		TrPs:		poznámka
	L/P	L/P	L/P	L/P	L/P	L/P	
m. masseter	+	+	-	-	-	-	X
m. temporalis	+	+	-	-	-	-	X
Mm. pterygoidei	+	+	-	-	-	-	X
M. digastricus	+	-	-	+	-	+	Palpačně citlivý taud band u dolního úhlu čelisti vpravo
Svaly ústního dna	+	+	-	-	-	-	x

Tab.7: Kazuistika 1 - palpační vyšetření mm. masticatores, mm. suprahyoidei; + = pozitivita, - = negativita

## Aktivní rozsahy

Tabulka 8

Deprese	54 mm
Protruze	9 mm
Retruze	11 mm
Lateropulze vlevo/vpravo	15 mm/13 mm

Tab.8: Kazuistika 1 - změření aktivních rozsahů pohybu v TMK

## Specializované testy

Test řezákové cesty prokázal deflekční křivku. Začíná jako deviace dolních řezáků do levé strany, vrací se do střední linie a pokračuje do pravostranné deviace. Na konci deprese se dolní řezáky vrací do střední linie s řezáky horními. Manuální dynamický



test je negativní. Vyšetření kloubních hlavic prokázalo předbíhání levé kloubní hlavice při iniciaci posuvného pohybu do deprese mandibuly.

### **3.3.5 Zhodnocení terapie**

Předmětem této kapitoly je porovnání výsledků vstupního a výstupního kineziologického rozboru a popsání zásadních změn, ke kterým u probandky došlo.

V první řadě došlo k signifikantnímu snížení bolesti, která na začátku terapie dosahovala stupně 5 na Vizuální analogové škále (VAS), (viz Příloha č. 20). Po ukončení terapie probandka uvádí, že stupeň bolesti na VAS je 0. Přítomnost bolesti je mimo jiné v této kazuistice i předmětem manuálního dynamického testu. Ten nebyl ve vstupním kineziologickém rozboru zcela proveden právě z důvodu bolesti a strachu probandky z koncových poloh prováděného pohybu. Při vyšetření tohoto samého testu při výstupním kineziologickém rozboru nebyla bolest přítomna a test byl vykonán v požadovaném rozsahu pohybu.

V rámci změn týkajících se TMK došlo k oboustrannému snížení palpační citlivosti a bolestivosti v oblasti pravého čelistního kloubu. Přeskakování hlavice levého čelistního kloubu je stále přítomné, jeho četnost se snížila. Rozsahy pohybů se zvětšily, hlavně do deprese o 8 mm, mírně zvýšený rozsah byl zaznamenán i u protruze. Pohyb do retruze se zmenšil o 4 mm. Lateropulzní pohyb do levé strany se zvětšil o 7 mm. Změna rozsahu do pravé strany je zanedbatelná. Stranové rozsahy lateropulze se téměř vyrovnaly, rozdíl je mezi nimi nyní 2 mm v porovnání s počátečními 6 mm. Původně hypertonické žvýkací svaly pravé strany se uvolnily, jsou bez přítomnosti trigger pointů. Suprahyoidní svaly jsou převážně v normotonu. Test řezákové cesty prokazuje stále obraz deflekční křivky, ovšem s jistými změnami. Ve svém průběhu se křivka zkomplikovala a doplnila o deviaci dolních řezáků do obou stran.

V oblasti krční páteře byly zjištěny změny rozsahu pohybů a napětí svalstva. Flexe šíje se zvětšila, pravostranná rotace se zmenšila, vyrovnala se svým rozsahem rotaci krční páteře do levé strany. Svalstvo pravé strany krku je v normotonu (m. sternocleidomastoideus a m. trapezius desc.) s výjimkou mm. scaleni. Nevyskytují se bolestivé trigger pointy. Hodnoty míry zkrácení vybraných svalů se změnily. M. sternocleidomastoideus bilaterálně, a pravý m. trapezius desc. zmenšily stupeň zkrácení. Pravostranný m. levator scapulae byl vyšetřen jako zkrácený.

Velikost změřeného rozsahu Forestierovy fleche se oproti vstupnímu vyšetření zvětšila o 9 mm.

Při zhodnocení změn celkového aspekčního obrazu probandky došlo k zešíkmení pánve a jejímu levostrannému poklesu. Vyrovnala se pravostranná dekompenzace dle vyšetření olovnice a probandka zaujímala předsunuté držení těla při pohledu z boku.

Jedním z cílů této práce je posouzení účinku fyzioterapeutické intervence u jednotlivých probandů. Terapie byla účinná především v odstranění bolesti TMK a hlavy, také v uvolnění hypertonického zvykacího svalstva a svalů krční páteře. V rámci snížení frekvence přeskokování hlavice byla provedená terapie úspěšná, avšak k úplné eliminaci nedošlo. Nastavená terapie příznivě ovlivnila míru zkrácení vybraných svalů šíje, ovšem byla pravděpodobně i faktorem přispívajícím k zvětšení distance Forestierovy fleche. Jedním z dílčích cílů, jenž byl stanoven v krátkodobého plánu, bylo ovlivnění postavení lopatky. K tomu dle aspekčního vyšetření nedošlo.

Subjektivní zhodnocení: Spolupráce s probandkou byla velmi dobrá, dodržovala stanovené termíny terapie, tedy byl naplněn počet daných setkání. Autoterapii prováděla svědomitě a dle doporučení.

### 3.4 *Kazuistika 2*

#### 3.4.1 *Vstupní kineziologické vyšetření*

Datum provedení: 11.1.2024

##### **Anamnéza**

Žena, 23 let

Nynější onemocnění: Probandka se potýká po dobu zhruba 1 a půl roku po extrakci třetích stoliček (zubů moudrosti) s pocitem tření a napětí v levém čelistním kloubu za doprovodu hlasitých zvukových fenoménů. Jedná se o lupání a praskání. Při zívání vnímá hlasitý zvuk připomínající lámání struktur v kloubu. Spouštěcím mechanismem je zívání a kousání. Zpozorovala noční bruxismus, po ránu je napětí žvýkacího svalstva výrazně zvýšené, což signifikantně omezuje rozsah pohybu a rozvíjí občasné tupé bolesti hlavy. Přiznává, že se vědomě vyhýbá pohybům čelisti, které by mohly vést k lupnutí (zívání, kousání upřednostňuje na pravou stranu).

Osobní a rodinná anamnéza: bezvýznamná

Farmakologická anamnéza: nejuje

Gynekologická anamnéza: hormonální antikoncepce

Pracovní anamnéza: studentka, má sedavé zaměstnání na poloviční úvazek

Sportovní anamnéza: neudává pravidelný režim

Stupeň bolesti na Vizuální analogové škále (VAS):1-2

##### **Aspekce stoje zezadu**

Paty jsou kvadratické, kotníky jsou ve valgózním postavení. Popliteální i subglutální rýhy jsou v symetrické výši. Postavení pánve je v horizontální rovině. Aspekčně je pravý ramenní pletenec v elevačním postavení s tahem lopatky kraniálně a do abdukce, postavení dolních úhlů je asymetrické. Thorakobrachiální trojúhelník vlevo je menší. Paže, předloktí a ruce volně splývají podél těla. Držení hlavy pokračuje v ose páteře.

### **Aspekce stoje ze boku**

Kolena jsou v mírném semiflekčním postavení. Pánev je v anterverzi se zvýšenou lordotickou křivkou v bederní oblasti. Břišní stěna je oslabena a prominuje. Křivka hrudní kyfózy je zvětšena. Dolní úhly lopatek odstávají. Je přítomné předsunuté držení hlavy.

### **Aspekce stoje zepředu**

Valgozita kotníků, propadlá podélná vnitřní klenba. Postavení dolní končetiny je v ose. Postavení pánve a spin je symetricky v horizontále. Prominence žeber není přítomna. Levý thorakobrachiální trojúhelník je menší, hrudník je symetrický, v neutrálním postavení. Pravý ramenní pletenec je držen v elevačním postavení. Paže, předloktí a ruce volně splývají podél těla. Hlava pokračuje v ose páteře.

### **Vyšetření olovnicí**

Olovnice spuštěná od zevního zvukovodu prochází před středem ramenního kloubu, protíná kloub kyčelní, kloub kolenní a dopadá před kotníky.

Olovnice spuštěná od protuberantia occipitalis externa prochází přibližně 1 cm vlevo od páteře (dekompensace vlevo), v oblasti pánve prochází intergluteální rýhou a dopadá mezi kotníky.

### **Palpační vyšetření**

Postavení obou SIPS i SIAS je ve frontální rovině v horizontále. Při palpačním porovnání výše spin z boku svírá SIPS a SIAS ostrý úhel. Palpace dolních úhlů lopatek prokázala kraniální a laterální posun pravého dolního úhlu.

### **Vyšetření hybných stereotypů dle Jandy**

Flexe šíje je provedena při fyziologickém zapojení hlubokých flexorů krku a mm. scaleni bez náhradních mechanismů provedení pohybu.

Stereotyp abdukce v ramenním kloubu byl vyšetřen oboustranně. Abdukce jsou provedeny fyziologicky, plynule, se správným zapojením m. deltoideus a horní části m. trapezius. Oboustranně je přítomna insuficience dolní fixátorů lopatek.

## Vybrané testy na vyšetření pohyblivosti krční páteře

Forestierova fleche: 2,3 cm; Čepojevova vzdálenost: 3,4 cm

### Vyšetření krční páteře

#### Aktivní pohyby

Pohyby do flexe, extenze jsou plynulé. Lateroflexe doleva je mírně omezena, viditelný je snížený rozsah pohybu. Rotace jsou symetrické, plynulé a fyziologické.

#### Goniometrie Cp

SFTR: S<sub>a</sub>: 40-0-60; F<sub>a</sub>:35-0-50; R<sub>a</sub>: 65-0-65

#### Pasivní pohyby

Pasivní pohyby do flexe a extenze, lateroflexe i rotace jsou fyziologické, bez známek patologie.

#### Palpace

Tabulka 9

Sval	Normotonus:		Hypertonus;		TrPs;		poznámka
	L/P	L/P	L/P	L/P	L/P	L/P	
M. SCM	+	-	-	+	-	-	Výrazná palpační citlivost v oblasti klavikulárního origa
Mm. scaleni	+	-	-	+	-	-	x
M. levator scapulae	-	-	+	+	-	-	x
M. trapezius desc.	+	-	-	+	-	+	x
Extenzorová skupina šíje	-	-	+	+	-	-	x
Mm. suboccipitales	-	-	+	+	-	-	x

Tab.9: Kazuistika 2 - palpační vyšetření svalstva krční páteře; + = pozitivita, - = negativita

## Vyšetření zkrácených svalů krční páteře

Tabulka 10

Sval	m. trapezius (desc.)	m. sternocleidomastoideus	m. levator scapulae
Hodnocení zkrácení	Levý:1	Levý:0	Levý:0
	Pravý:2	Pravý:1	Pravý:1

Tab.10: Kazuistika 2 - vyšetření zkrácených svalů krční páteře

## Vyšetření temporomandibulárního kloubu

### Aspekce

Obličej je symetrický, bez otoku. Deprese mandibuly byla vyšetřena 6x, při každém druhém provedení pohybu došlo ke slyšitelnému lupnutí. Deprese probíhá patologickou jednoobloukovitou křivkou. Elevace je bez patologie. Lateropulze doleva je aspekčně omezena, rozsah lateropulze doprava je fyziologický a plynulý. Při provedení protruze dojde při každém druhém provedení pohybu k lupnutí (provedena 6x). Retropulze je bez zjevné patologie.

### Palpace TMK, žvýkacích svalů (intraorálně i extraorálně), suprahyoidních svalů a jazyky

Oblast levého čelistního kloubu je citlivá, především kloubní hlavice. Palpace pravého TMK je bez nálezu. Palpace jazyky je citlivá, omezení pohyblivosti je pravostranné.

Tabulka 11

Sval	Normotonus: L/P		Hypertonus: L/P		TrPs: L/P		poznámka
m. masseter	-	-	+	+	-	+	Bolestivý TrPs v oblasti r. mandibulae
m. temporalis	+	-	-	+	-	-	x
Mm. pterygoidei	+	+	-	-	-	-	x
M. digastricus	-	+	+	-	-	-	x
Svaly ústního dna	+	+	-	-	-	-	x

Tab.11: Kazuistika 2 - palpační vyšetření mm. masticatores, mm. suprahyoidei; + = pozitivita, - = negativita

### **Aktivní rozsahy**

*Tabulka 12*

Deprese	51 mm
Propulze	4 mm
Retropulze	5 mm
Lateropulze vlevo/vpravo	7 mm/10 mm

Tab. 12: Kazuistika 2 - změření aktivních rozsahů pohybu v TMK

### **Specializované testy:**

Vyšetření řezákové cesty prokázalo deviační křivku vlevo bez návratu do střední osy. Manuální dynamický test byl pozitivní, symptomem bylo lupnutí v levém TMK. V rámci vyšetření kloubních hlavic a štěrbin TMK nedošlo k patologickému nálezu.

#### **3.4.2 Krátkodobý a dlouhodobý rehabilitační plán**

Krátkodobý rehabilitační plán se zaměřuje především na odstranění pocitu tření a napětí v pravém čelistním kloubu. Poté také snížení četnosti zvukových fenoménů a snížení celkového napětí žvýkacího a krčního svalstva pravé strany s přispěním k centrovanému postavení pravé lopatky.

Dlouhodobý rehabilitační plán by se měl opírat o úplnou eliminaci návyků jako je nošení břemen pouze na jedné straně a kousání potravy s přetěžováním jedné strany. Dále zařazení pravidelné všestranné pohybové aktivity, která bude přispívat celkovému držení těla, jeho vnímání a vědomé korekci.

#### **3.4.3 Průběh terapie**

##### **Terapie č.1 (11.1.)**

Terapie: uvolnění hrudníku a Cp přes klavipektorální fascii, kaudální stažení předních žebních oblouků, nácvik břišního dýchání, PIR a následné protažení horní části m.

trapezius desc. a m. sternocleidomastoideu bilaterálně, PIR na žvýkáci svalstvo, masáž oblasti TMK a spánků

Probandka byla zaučena v autoterapii, které obsahovala PIR na horní část m. trapezius (viz Příloha č.9a, 9b), (obě strany, 2x denně, 3 opakování a klidová poloha čelisti (viz Příloha č.11) na uvolnění žvýkáciho svalstva (2x denně, 2-3 minuty).

### **Terapie č.2 (17.1.)**

Subjektivní zhodnocení: Probandka popisuje ústup tupé bolesti hlavy po ránu, pocit uvolněnosti v TMK během dne při kousání, pokles pocitu napětí a tření v TMK.

Aspekce oblasti TMK, hlavy a krku: Oblast TMK je bez zjevného nálezu, obličej je symetrický, bez otoku či změn zbarvení, hlava zaujímá předsunuté držení.

Palpace oblasti TMK, hlavy a krku: Zvýšené napětí m. sternocleidomastoideus bilaterálně, extenzorové skupina šíje a mm. scaleni vpravo. Pravý m. masseter je ve zvýšeném tonu, mm. pterygoidei jsou v normotonu, reziduální trigger point v pravém m. masseter. Omezení pohyblivosti jazylky je pravostranné.

Okluze: 51 mm.

Terapie: trakce Cp, PIR krátkých extenzorů Cp, PIR m. masseter, m. temporalis, m. digastricus, masáž ústního dna a periaurikulární oblasti, PIR mm. scaleni a m. sternocleidomastoideus s následným protažením, mobilizace skapulohumerálního skloubení, centrace ramen

Autoterapie: aktivace nitrobřišního tlaku vleže (viz Příloha č.18), (2x denně, 2 opakování, výdrž po dobu 2 minut), klidová poloha čelisti (viz Příloha č. 11), (2x denně, 2-3 minuty)

### **Terapie č.3 (24.1.)**

Subjektivní zhodnocení: Probandka udává pocit uvolnění žvýkáciho svalstva, vlevo se podle ní snížila četnosti zvukové fenomény. Bolesti hlavy v souvislosti s TMK ustaly.

Aspekce oblasti TMK, hlavy a krku: Oblast TMK je bez zjevného nálezu, obličej je symetrický, bez změn zbarvení a otoku, přetrvává předsunuté držení hlavy.



Palpace oblasti TMK, hlavy a krku: Mm pterygoidei jsou v normotonu. M. masseter vpravo je ve zvýšeném napětí, vlevo je tonus fyziologický. Svalstvo krční páteře je bez výrazného zvýšeného napětí, bez nálezu trigger pointů s výjimkou horní části m. trapezius vpravo, kde se vyskytuje výrazná palpační tuhost. Palpace TMK vlevo nasvědčuje nestabilitu, dochází k přeskokování hlavice, ovšem bez zvukového fenoménu. Jazyk je bez zvýšené palpační citlivosti, omezení pohyblivosti je pravostranné.

Okluze: 51 mm

Terapie: PIR m. digastricus, PIR m. trapezius desc. s následným protažením, trakce Cp, izometrické cvičení žvýkacích svalů, masáž periaurikulární oblasti, centrace ramene, aktivace nitrobřišního tlaku (2x denně, 2 opakování po dobu 2 minut)

Autoterapie: aktivace nitrobřišního tlaku vleže (viz Příloha č.18), (2x denně, 2 opakování po dobu 2 minut), klidová poloha čelisti (viz Příloha č. 11), (2x denně, 2-3 minuty)

#### **Terapie č. 4. (31.1.)**

Subjektivní zhodnocení: Probandka udává pocit blokády v levém TMK po ránu, po odeznění v rozmezí 1-2 hodin má následně pocit nadměrné uvolněnosti hlavice.

Aspekce oblasti TMK, hlavy a krku: Obličej je bez otoku či změn zbarvení, asymetrický. Mírná deviace brady doprava, přetrvávající předsunuté držení hlavy.

Palpace oblasti TMK, hlavy a krku: Levá hlavice čelistního kloubu je palpačně uvolněná. Mm. pterygoidei vpravo jsou ve zvýšeném napětí, m. masseter je v oboustranném hypertonu, m. temporalis má oboustranně fyziologické napětí. M. levator scapulae vlevo je v hypertonu. Pohyblivost jazyky je bez omezení, m. digastricus je bilaterálně ve fyziologickém tonu.

Okluze: 52 mm.

Terapie: PIR m. masseter, masáž ústního dna, masáž periaurikulární oblasti, rytmická stabilizace mandibuly dle PNF, laterolaterální stabilizace, uvolnění skapulothorakálního skloubení, nácvik nízkého šikmého sedu dle DNS

Autoterapie: Nízký šikmý sed dle DNS (viz Příloha č.19), (2x denně, obě stany, 2 opakování po dobu výdrže 1 minuty), remodelační cvik I (2x denně, 5 opakování)

### **Terapie č.5 (8.2.)**

Subjektivní zhodnocení: Bolest hlavy v rámci TMK zcela odezněla, jedinou potíží je lupání v TMK na levé straně. V pohybech čelisti se sama podvědomě omezuje, upřednostňuje kousání na pravou stranu.

Aspekce oblasti TMK, hlavy a krku: Oblast TMK je bez zjevného nálezu. Obličej je bez otoku či změn zabarvení, je asymetrický, přetrvává deviace brady doprava. Předsunutě držení hlavy.

Palpace oblasti TMK, hlavy a krku: Oblast TMK je bez zvýšené palpační citlivosti. Vlevo je přítomné lupání. Zvýšené napětí mm. pterygoidei vlevo, hypertonus m. masseter vpravo. M. stencleidomastoideus vlevo a m. trapezius desc. jsou oboustranně v hypertonu. Citlivost jazylky je v normě, pohyblivost je oboustranně bez restrikce.

Okluze:52 mm

Terapie: PIR na m. trapezius desc. s následným protažením, PIR m. masseter, trakce Cp, rytmická stabilizace mandibuly dle PNF, latolaterální stabilizace dolní čelisti, řada remodelačních cviků (I+II+III)

Autoterapie Nízký šikmý sed dle DNS (viz Příloha č.19), (2x denně, obě stany, 2 opakování po 1 minutě), remodelační cvik I+II (viz Příloha č.12a, 12b), (2x denně, 5 opakování)

### **Terapie č. 6 (15.2.)**

Subjektivní zhodnocení: Probandka udává vymizení tlaku v levém TMK. Popisuje pocit „zalepení“ struktur v levém čelistním kloubu po ránu, které po 1-2 hodinách odezní a nastupuje zvýšené uvolnění hlavice. Pravá strana je poté pocitově zablokována.

Aspekce oblasti TMK, hlavy a krku: Obličej je bez otoku či změn zabarvení. Levá hlavice je při depresi mandibuly nestabilní. Přetrvává deviace brady doprava. Předsunutě držení hlavy.

Palpace oblasti TMK, hlavy a krku: Oblasti TMK vpravo je bez zvýšené palpační citlivosti či bolestivosti, vlevo je oblast na pohmat citlivá. Pravostranný m. masseter je bilaterálně v hypertonu. Palpační citlivost a zvýšený tonus m. trapezius desc. a m. sternocleidomastoideus vpravo Palpační citlivost jazyčky je v normě, pohyblivost není stranově omezená. Ústní dno je citlivé na pohmat, napětí je zvýšené.

Okluze: 52 mm

Terapie: PIR horní části m. trapezius s následným protažením, PIR m. masseter, remodelační cviky (I+II+III), izometrické cvičení na žvýkací svalstvo, rytmická stabilizace, laterolaterální stabilizace

Autoterapie: remodelační cviky I+II+III (viz Příloha č. 12), (2x denně, 8 opakování), izometrické cvičení (viz Příloha č. 16), (lateropulze proti odporu dlaní - 2x denně, oboustranně, 4 opakování na každou stranu)

### **Terapie č. 7 (21.2.)**

Subjektivní zhodnocení: Probandka udává absenci hlasitého lupání v TMK na levé straně, přítomno je pouze tichém nepravidelné lupání a adhezivní pocit po ránu s postupným vymizením. V pravém TMK má pocit uvolnění.

Aspekce oblasti TMK, hlavy a krku: Obličej je bez otoku a změn zabarvení, je symetrický, brada je vycentrovaná do střední linie obličeje. Oblast TMK je bez výrazného nálezu. Předsunutě držení hlavy.

Palpace oblasti TMK, hlavy a krku: Oblast TMK je v normě, bezbolestná, bez zvýšené palpační citlivosti. Bilaterální hypertonus m. masseter. M. sternocleidomastoideus je vpravo ve zvýšeném napětí. Oblast okciputu je palpačně citlivá. Jazyčka je bez zvýšené palpační citlivosti, bolestivosti a omezení pohybu.

Okluze: 53 mm

Terapie: PIR m. sternocleidomastoideus s následným protažením, PIR krátkých extenzorů Cp, remodelační cviky (I+II+ III), izometrické cvičení na žvýkací svalstvo, rytmická stabilizace, laterolaterální stabilizace

Autoterapie: remodelační cvik II - (viz Příloha č. 12), (2x denně, 8 opakování), izometrické cvičení na retruzi mandibuly (viz Příloha č. 2) (2x denně, 5 opakování po dobu výdrže 5 vteřin)

### **Terapie č. 8 (28.2.)**

Subjektivní zhodnocení: Probandka udává odeznění bolestivosti v oblasti TMK a hlavy ve spojitosti s TMK. Lupnutí je dle probandky stále přítomné, ale tiché a ojedinělé. Pocit tření a pnutí není přítomen, pocitově probandka udává lepší postavení lopatky a ramene, připadá si „napřímenější“. Naučila se používat obě strany okluzních ploch rovnoměrně.

Terapie: provedení kineziologického rozboru, kontrola autoterapie, edukace

#### **3.4.4 Výstupní kineziologický rozbor**

Výstupní kineziologický rozbor vychází ze vstupního kineziologického rozboru a zaměřuje se pouze na odchylky.

Datum provedení: 28.2.2024

Stupeň bolesti na Vizuelní analogové škále (VAS):0

#### **Aspekce stoje zezadu**

Aspekce stoje zezadu se neliší od vstupního vyšetření.

#### **Aspekce stoje zboku**

Aspekce stoje zboku se neliší od vstupního vyšetření.

#### **Aspekce stoje zepředu**

Aspekce stoje zepředu se neliší od vstupního vyšetření.

#### **Vyšetření olovnicí**

Olovnice spuštěná od protuberantia occipitalis externa prochází mezi lopatkami, opisuje linii páteře, prochází intergluteální rýhou a dopadá mezi kotníky.

Vyšetření olovnicí zboku je totožné jako při vstupním vyšetření.

## Palpační vyšetření

Palpační vyšetření se neliší od vstupního vyšetření.

## Vyšetření hybných stereotypů dle Jandy

Provedení stereotypu flexe krku se neliší od vstupního vyšetření.

Při vyšetření stereotypu abdukce v ramenním kloubu dojde k oboustrannému zapojení dolních fixátorů lopatek.

## Vybrané testy na vyšetření pohyblivosti krční páteře

Forestierova fleche: 2,8 cm; Čepojevova vzdálenost: 2,9 cm

## Vyšetření krční páteře

### Aktivní pohyby

Lateroflexe je aspekčně symetrických rozsahů, plynulá, bez patologie.

### Goniometrie Cp

SFTR: S<sub>a</sub>: 45-0-65; F<sub>a</sub>:-50-0-55; R<sub>a</sub>: 65-0-65

### Pasivní pohyby

Vyšetření pasivních pohybů krční páteře se neliší od vstupního vyšetření.

## Palpace

Tabulka 13

Sval:	Normotonus: L/P		Hypertonus; L/P		TrPs; L/P		poznámka
M. SCM	+	+	-	-	-	-	x
Mm. scaleni	+	+	-	-	-	-	x
M. levator scapulae	-	-	+	+	-	-	x
M. trapezius desc.	-	-	+	+	-	-	x
Extenzorová skupina šíje	+	-	-	+	-	-	x

Mm. suboccipitales	+	+	-	-	-	-	x
--------------------	---	---	---	---	---	---	---

Tab.13: Kazuistika 2 - palpační vyšetření svalstva krční páteře; + = pozitivita, - = negativita

### Vyšetření zkrácených svalů

Tabulka 14

Sval	m. trapezius (desc.)	m. sternocleidomastoideus	m. levator scapulae
Hodnocení zkrácení	Levý:1	Levý:0	Levý:0
	Pravý:1	Pravý:0	Pravý:1

Tab.7: Kazuistika 2 - vyšetření zkrácených svalů krční páteře

### Vyšetření temporomandibulárního kloubu

#### Aspekce

Pohyb čelisti do deprese (provedena 6x) je plynulý, bez zvukového fenoménu či přeskočení kloubní hlavice. Lateropulze je do obou stran rovnoměrná, plynulá, bez známek patologie. Pohyb do protruze je do plného rozsahu proveden obloukem za pomoci deprese úst. Je bez přítomnosti lupnutí. Pohyb do retruze je patologický, probandka ji nahrazuje pohybem do záklonu v krční páteři.

#### Palpace TMK, žvýkacího svalstva (intra- i extraorálně), suprahyoidních svalů a jazyky

Palpace obou čelistních kloubů je bez nálezu, citlivost je v normě, postavení kloubních hlavice je symetrické, bez patologie. Palpační citlivost jazyky je fyziologická, pohyblivost je volná do obou laterálních směrů bez restrikce.

Tabulka 15

Sval	Normotonus: L/P		Hypertonus: L/P		TrPs: L/P		poznámka
m. masseter	+	+	-	-	-	-	x
m. temporalis	+	+	-	-	-	-	x
Mm. pterygoidei	+	+	-	-	-	-	x

M. digastricus	+	+	-	-	-	-	x
Svaly ústního dna	+	+	-	-	-	-	x

Tab.15: Kazuistika 2 - palpační vyšetření mm. masticatores, mm. suprahyoidei; + = pozitivita, - = negativita

### Aktivní pohyby

Tabulka 16

Deprese	53 mm
Propulze	5 mm
Retropulze	2 mm
Lateropulze vlevo/vpravo	9 mm/9 mm

Tab.8: Kazuistika 2 - změřeni aktivních rozsahů pohybu v TMK

### Specializované testy

Test řezákové cesty a manuální dynamický test se neliší od vstupního vyšetření. Vyšetření kloubních hlaviček a kloubních štěrbin vykazuje nestabilitu levé kloubní hlavice při iniciaci deprese.

#### 3.4.5 Zhodnocení terapie

Předmětem této kapitoly je porovnání výsledků vstupního a výstupního kineziologického rozboru a popsání zásadních změn, ke kterým u probandky došlo.

V rámci aspekčního vyšetření olovníci vymizela levostranná dekompenzace. Při porovnání provedení stereotypů abdukce v ramenním kloubu dle Jandy bylo zřetelné oboustranné zapojení dolních fixátorů lopatek. Distance Forestierovy fleche vzrostla od vstupního vyšetření o 5 mm, Čepojevova vzdálenost se zmenšila o půl centimetru.

Vyšetření věnující se čelistnímu kloubu prokázalo nepatrné změny v rozsahu aktivních pohybů se zvýšením o 2-3 mm. Lateropulzní pohyby jsou nyní symetrického a fyziologického rozsahu. Zvukové fenomény se při depresi nevyskytují, objeví se vyprovokováním pomocí manuálního dynamického testu. Výskyt lupání při protruzi nelze prokázat ani vyvrátit, protože se probandka naučila provádět pohyb náhradním

mechanismem využívajícím depresi. Retruze se rozsahově snížila, probandka ji samostatně zcela neprovede, pouze s manuálním navedením do pohybu. Při snaze o provedení nahrazuje pohyb záklonem v Cp. Levá kloubní hlavice TMK se chová nestabilně.

Palpační citlivost čelistního kloubu a jazylky je fyziologická, pohyblivost jazylky je oproti vstupnímu vyšetření bez restrikce. Napětí žvýkacího a suprahyoidního svalstva je bilaterálně v normotonu bez přítomnosti trigger pointů.

Hypertonus krčního svalstva se výrazně snížil, především svalů pravé strany krku a dlouhých i krátkých extenzorů krční páteře. Horní část m. trapezius přetrvává v bilaterálním hypertonu, trigger pointy nejsou přítomny. Pohyby do lateroflexe jsou dle goniometrie téměř stranově symetrické, oproti vstupnímu vyšetření se rozsah levostranné lateroflexe signifikantně zvýšil. Hodnota zkrácení horní části pravého m. trapezius a pravého m. sternocleidomastoideus se snížila o jeden stupeň.

Bolest v TMK se nevyskytuje, při výstupním vyšetření zaujímala na VAS nulovou hodnotu.

Jedním z cílů této práce je posouzení účinku fyzioterapeutické intervence u jednotlivých probandů. Nastavená terapie byla účinná v odstranění pocitu tření a napětí v levém čelistním kloubu. Při vyšetření bylo lupání přítomné na základě vyprovokování manuálním dynamickým testem, při spontánní hybnosti nikoliv. Jeho přítomnost při aktivních pohybech nelze s jistotou vyloučit kvůli chybnému mechanismu provedení pohybů. Zvolená terapie, která si kladla za snahu celkově snížit výskyt zvukových fenoménů nebyla zcela účinná. Došlo k příznivému ovlivnění napětí žvýkacího a suprahyoidního svalstva, u něhož bylo dosaženo uvolnění a absence trigger pointů. Díky tomu je pohyblivost jazylky bez restrikce. V případě poklesu zvýšeného napětí krčního svalstva byla terapie sestavena účinně. Je přítomné snížení hypertonu flexorů krku, extenzorové skupiny šíje a krátkých extenzorů Cp. Terapie nepříznivě ovlivnila napětí levostranného m. trapezius. Změny postavení lopatky nebylo na základě porovnání aspekčního vyšetření docíleno.

Subjektivní zhodnocení: Spolupráce byla velice dobrá. Probandka spolehlivě dodržovala termíny setkání a provádění autoterapie. Sama se o problematiku aktivně zajímala.



### **3.5 Kazuistika 3**

#### **3.5.1 Vstupní kineziologické vyšetření**

Datum provedení: 12.1.2024

#### **Anamnéza**

Žena, 22 let

Nynější onemocnění: Probandka se přibližně po dobu 4 let od pádu z žebřin potýká s bolestí levého temporomandibulárního kloubu. Spouštěcím mechanismem je především kousání, občasně dojde k bolesti při mluvení. Bolest se objevuje jako ataka bez parafunkce, přetrvává cca 1 minutu, náhle ustane. Tendenci k zatínání žvýkacího svalstva neguje, vědomě se tomu snaží vyvarovat. Úraz nebyl vyšetřen lékařem.

Osobní anamnéza: 2017 - artroskopie P kolene, 2020 artroskopie L kolene, 2022 - st. p. anémii

Rodinná anamnéza: bezvýznamná

Farmakologická anamnéza: neguje

Gynekologická anamnéza: bezvýznamná, užívání HA neguje

Pracovní anamnéza: studentka

Sportovní anamnéza: Udává silový trénink 3-5x týdně, atletické vrhy a hody 1-2x týdně.

Stupeň bolesti na vizuální analogové škále (VAS):4

#### **Aspekce stoje zezadu**

Široká stojná báze, propadlá podélná vnitřní klenba pravého chodidla, valgozita pravého kotníku. Popliteální rýhy jsou ve stejné výši. Subglutální rýha vpravo je výš. Zešikmení pánve s kaudálním posun levé SIPS. Výrazná bilaterální kontura paravertebrálního svalstva v bederní oblasti. Hypertrofie levého m. trapezius. Thorakobrachiální trojúhelníky jsou symetrické, horní končetiny volně splývají podél těla. Držení hlavy pokračuje v prodloužení páteře.

### **Aspekce stoje z boku**

Předsunutě držení těla. Anteverzní postavení pánve. Tonus břišních svalů je symetrický. Hrudník je v neutrálním postavení, ramena jsou v protrakčním držení. Lopatky mírně odstávají. Paže jsou v semiflekčním držení v loketním kloubu. Zvýšená křivka horní hrudní kyfózy. Mírně předsunutě držení hlavy.

### **Aspekce stoje zepředu**

Široká stojná báze, pedes plani, propadlá podélná klenby pravé nohy, valgozita pravého kotníku. Zešikmení pánve s kaudálního posunem levé SIAS. Dolní žeberní oblouky neprominují. Hrudník je v neutrálním postavení, thorakobrachiální trojúhelníky jsou symetrické. Horní končetiny volně splývají podél těla. Horní část m. trapezius vlevo je hypertrofická. Hlava pokračuje v prodloužení páteře.

### **Vyšetření olovnici**

Olovnice spuštěná od zevního zvukovodu prochází před středem ramenního kloubu, středem kloubu kyčelního a dopadá před kotníky.

Olovnice spuštěná od protuberantia occipitalis externa opisuje linii páteře, prochází přibližně 2 cm vpravo od integluteální rýhy (dekompenzace vpravo) a dopadá mezi kotníky.

### **Palpační vyšetření**

Kaudální posun levé SIPS a SIAS. Při palpačním porovnání spin z boku svírají SIPS a SIAS ostrý úhel. Zvýšené napětí paravertebrálního svalstva v oblasti bederní páteře. Asymetrické palpační postavení dolních úhlů lopatek s kraniálním tahem pravého dolního úhlu. Hypertofie levého m. trapezius desc. a hypertonus pravé horní části m. trapezius.

### **Vyšetření hybných stereotypů dle Jandy**

Stereotyp flexe šíje je proveden se správným zapojením hlubokých flexorů krku a mm. scalení.

Stereotyp abdukce ramene byl vyšetřen oboustranně, vlevo se jedná o fyziologický a plynulý pohyb. Provedení stereotypu abdukce ramenního kloubu vpravo je iniciováno

horní částí m. trapezius s latencí zapojení m. deltoideus a insuficiencí fixátorů dolních lopatek.

### **Vybrané testy na vyšetření pohyblivosti krční páteře**

Forestierova fleche: 1,2 mm; Čepojevova vzdálenost 2,7 cm

### **Vyšetření krční páteře**

#### **Aktivní pohyby**

Aktivní rozsahy do flexe, extenze jsou fyziologické. Rotace Cp doleva je omezená, vpravo je plynulá, fyziologického rozsahu. Omezení do lateroflexe vlevo, pravostranná lateroflexe je nahrazena mechanismem úklonu s rotací doleva při koncových polohách pohybu.

#### **Goniometrie Cp**

SFTR: S<sub>a</sub>: 40-0-60; F<sub>a</sub>: 20-0-35; R<sub>a</sub>: 35-0-55

#### **Pasivní rozsahy**

Pohyby do flexe, extenze, lateroflexe a rotace jsou fyziologického a symetrického rozsahu.

#### **Palpace**

*Tabulka 17*

Sval:	Normotonus: L/P		Hypertonus; L/P		TrPs; L/P		poznámka
M. SCM	+	+	-	-	-	-	x
Mm. scaleni	-	-	+	+	-	-	x
M. levator scapulae	+	+	-	-	-	-	x
M. trapezius desc.	+	-	-	+	-	-	x
Extenzorová skupina šíje	+	+	-	-	-	-	x
Mm. suboccipitales	+	+	-	-	-	-	x

Tab.17: Kazuistika 3 - palpační vyšetření svalstva krční páteře; + = pozitivita, - = negativita

## Vyšetření zkrácených svalů krční páteře

Tabulka 18

Sval	m. trapezius (desc.)	m. sternocleidomastoideus	m. levator scapulae
Hodnocení zkrácení	Levý:1	Levý:0	Levý:0
	Pravý:2	Pravý:0	Pravý:1

Tab.18: Kazuistika 3 - vyšetření zkrácených svalů krční páteře

## Vyšetření temporomandibulárního kloubu

### Aspekce

Obličej je symetrický. bez otoku či změn zabarvení. Konstitučně menší proporce mandibuly a maxilly. Provedená deprese je fyziologická, křivka je dvouobloukovitá, nejsou přítomny zvukové fenomény. Elevace čelisti je fyziologická, pohyb je plynulý. Lateropulzní pohyby dolní čelisti jsou symetrické, bez známek patologie Provedení protruze a retruze je fyziologické a plynulé.

### Palpace TMK, žvýkacích svalů (intra- i extraorálně), suprahyoidních svalů a jazyky

Palpace TMK je oboustranně nebolestivá, palpační citlivost je v normě, postavení kloubních hlavic je symetrické, bz zjevné patologie. Palpační citlivost jazyky je fyziologická, omezení pohyblivosti je levostranné.

Tabulka 19

Sval	Normotonus:		Hypertonus:		TrPs:		poznámka
	L/P	L/P	L/P	L/P	L/P	L/P	
m. masseter	+	+	-	-	-	-	x
m. temporalis	+	+	-	-	-	-	x
Mm. pterygoidei	+	+	-	-	-	-	x
M. digastricus	+	-	-	+	-	+	TrP v oblasti laterálního okraje jazyky
Svaly ústního dna	+	+	-	-	-	-	x

Tab.19: Kazuistika 3 - palpační vyšetření mm. masticatores, mm. suprahyoidei; + = pozitivita, - = negativita

### **Aktivní rozsahy**

*Tabulka 20*

Deprese	36 mm
Propulze	4 mm
Retropulze	6 mm
Lateropulze vlevo/vpravo	7 mm/6 mm

Tab. 10: Kazuistika 3- změření aktivních rozsahů pohybů v TMK

### **Specializované testy**

Vyšetření řezákové cesty prokázalo deviaci brady směrem doleva. Manuální dynamický test je negativní, vyšetření kloubních hlaviček a štěrbin TMK je negativní.

#### **3.5.2 Krátkodobý a dlouhodobý rehabilitační plán**

Jedním z cílů krátkodobého rehabilitačního plánu této kazuistiky je odstranění bolestivých atak v levém čelistním kloubu. Dále snaha o uvolnění hypertonických struktur mající vliv na čelistní kloub, zajištění optimální hybnosti a rozsahů v TMK společně s jeho stabilizací. Snahou bude i ovlivnění postavení pravé lopatky.

Z pohledu dlouhodobého rehabilitačního plánu je u této probandky v rámci Kazuistiky 3 důležité udržovat mobilitu čelistního kloubu a zvyšovat rozsahy žádoucích pohybů. Probandka má sklony k hypomobilitě TMK. Kvůli svalové dysbalanci a provádění atletické disciplíny, jenž přispívá k dalšímu rozvoji dysharmonického zapojování svalů lopatky a ramene by bylo vhodné zařadit do běžných denních aktivit kompenzační trénink. Ten by měl přispět k optimálnímu zapojení svalstva ramenního pletence a korekci celé postury.

### **3.5.3 Průběh terapie**

#### **Terapie č. 1 (12.1.)**

Terapie: PIR na m. trapezius s následným protažením, PIR na m. digastricus, manuální distrakce temporomandibulárního kloubu dle Lewita, kroužení mandibuly po směru a proti směru hodinových ručiček v různých stupních deprese čelistí. mobilizace jazyčky

Závěrem setkání byla probandka edukována v autoterapii, které obsahuje 2 cvičení na TMK: kroužení (viz Příloha č.15), (2x denně, 3 série po 3 opakování), distrakce (viz Příloha č.17), (1x denně, 2 opakování po dobu výdrže 10 sekund).

#### **Terapie č.2 (19.1.)**

Subjektivní zhodnocení: Probandka udává, že se u ní nově objevil noční bruxismus a lupání v pravém TMK. Pocitově se od zadání autoterapie symptomy zhoršily, autoterapie jí nevyhovuje. Kousání je stále spouštěcím mechanismem bolesti v TMK vlevo, bolest vyzařuje směrem ke spánku.

Aspekce oblasti TMK, hlavy a krku: Obličej je symetrický, bez známek otoku či změn zabarvení kůže. Kloubní hlavice vpravo je mírně nestabilní. Výrazná kontura pravého m. sternocleidomastoideus, mírné předsunuté držení hlavy.

Palpace oblasti TMK, hlavy a krku: Kloubní hlavice vpravo je palpačně citlivá, m. masseter a m. temporalis je oboustranně ve zvýšeném napětí. Pravý m. sternocleidomastoideus je v hypertonu, v horní 1/3 nalezen TrP. Napětí m. trapezius je oboustranně zvýšené. Omezení pohyblivosti jazyčky je jednostranné, v pravém m. digastricus nalezen reziduální TrP v oblasti pravého kraje jazyčky, přítomné je zvýšené napětí krátkých extenzorů Cp.

Okluze:41 mm

Terapie: PIR m. masseter, PIR m. sternocleidomastoideus, PIR m. digastricus, uvolnění TrPs kompresní technikou, PIR na krátké extenzory Cp, trakce Cp, masáž periaurikulární oblasti a oblasti spánků

Autoterapie: PIR m. trapezius s následným protažením (viz Příloha č.9), (2x denně, 3 opakování), PIR na elevátory dolní čelisti (viz Příloha č.7), (2x denně, 3 opakování), uvolnění spánků (viz Příloha č. 14), (2x denně, 2-3 minuty)

### **Terapie č.3 (25.1.)**

Subjektivní zhodnocení: Původní cviky probandce nevyhovovaly, autoterapie je nyní nastavena odpovídajícím způsobem. Upřednostňuje uvolňovací cviky. Lupání není od poslední terapie díky změně autoterapeutických cviků přítomné. Noční bruxismus přetrvává.

Aspekce oblasti TMK, hlavy a krku: Obličej je symetrický, bez otoku, změn zbarvení. Oblast TMK je bez výrazného nálezu. Výrazná kontura m. sternocleidomastoideus vpravo, mírné předsunutí držení hlavy.

Palpace oblasti TMK, hlavy a krku: Palpační citlivost v oblasti hlavice pravého TMK, a periaurikulární oblasti, zvýšené napětí pravého m. masseter a m. temporalis. Nalezen trigger point ve skupině pravého skalenového svalstva. Palpačně citlivý taud band v horní 1/3 m. sternocleidomastoideus vpravo. Jazyk je na pohmat nebolestivý, palpační citlivost je v normě, omezení pohyblivost je jednostranné.

Okluze: 41 mm

Terapie: PIR m. sternocleidomastoideus, PIR m. digastricus, PIR mm. scaleni, rytmická stabilizace mandibuly, trakce Cp, kompresní technika TrPs, nácvik nízkého šikmého sedu dle DNS

Autoterapie: uvolnění fascií skalpu (viz Příloha č. 10), (2x denně, 2-3 minuty), vytažení stěny tváře (viz Příloha č.6), (2x denně, 3 série po 3 opakování), nízký šikmý sed dle DNS (viz Příloha č. 19), (2x denně, oboustranně, 2 opakování, výdrž pod dobu 1 minuty)

### **Terapie č.4 (1.2.)**

Subjektivní zhodnocení: Probandka udává, že je pocitově bez potíží, v horizontu týdne zaznamenala přeskocení 2-3x, objevují se pouze mírné bolesti v souvislosti s TMK při kousání.

Aspekce oblasti TMK, hlavy a krku: Obličej je symetrický, bez otoku či změn zbarvení, Oblast čelistního kloubu je bez výrazných změn. Aspekčně je svalstvo krku bez výrazných kontur svalů. Hlava je držena v mírném předsunu.

Palpace oblasti TMK, hlavy a krku: Okolí TMK je v palpační normě. M. masseter je oboustranně ve vyšším napětí. Bilaterální hypertonus m. sternocleidomastoideus bez nálezu TrPs či taud bandu. Oboustranné zvýšené napětí horní části m. trapezius. Ústní dno je volné, Palpační citlivost jazyky je v normě, pohyblivost je bez restrikce.

Okluze: 42 mm

Terapie: PIR m. masseter, PIR m. sternocleidomastoideus, PIR m. trapezius s následným protažením, nácvik řady remodelačních cviků (I+II+III), mobilizace TM kloubu dle Lewita, rytmická stabilizace, izometrické cviky na žvýkací svalstvo

Autoterapie: remodelační cvik I (viz Příloha č 12a), (2x denně, 5 opakování), klidová poloha dolní čelisti (viz Příloha č. 11), (2x denně, 2-3 minuty), nízký šikmý sed dle DNS (viz Příloha č. 19), (2x denně, oboustranně, výdrž po dobu 1 minuty)

### **Terapie č.5 (9.2.)**

Subjektivní zhodnocení: Probandka udává přítomnost nepravidelného lupání, při kousání se objevuje zřídka, stejně tak při zívání. Pohyblivost TMK je bez bolesti. Momentálně je po prodělané virové nákaze, cítí se slabá.

Aspekce oblasti TMK, hlavy a krku: Obličej je symetrický, bez otoku či změn zabarvení. Oblast TMK je bez zjevného nálezu. Výrazná kontura a napětí mm. scaleni vpravo. Přítomné je předsunuté držení hlavy.

Palpace oblasti TMK, hlavy a krku: Oblast TMK je palpačně v normě. Oboustranně zvýšený tonu m. masseter, Nalezen zvýšený tonus mm. scaleni vpravo, oboustranně je zvýšený tonus horní části m. trapezius. Palpačně citlivé krátké extenzory Cp. Příušní uzliny jsou oboustranně oteklé. Pohyblivost jazyky je bez stranového omezení.

Okluze: 38 cm

Terapie: PIR m. masseter, PIR mm. scaleni, uvolnění fascií hlavy a skalpu, trakce Cp, řada remodelačních cviků, laterolaterální stabilizace, rytmická stabilizace

Autoterapie: uvolnění spánků (viz Příloha č. 14), (2x denně, 2-3 minuty) , remodelační cvik III (viz Příloha č.12c), (2x denně, 5 opakování, výdrž 5 sekund), nízký šikmý sed dle DNS (viz Příloha 19), (2x denně, 2 opakování, výdrž po dobu 1 minuty)



### **Terapie č. 6 (15.2.)**

Subjektivní zhodnocení: Probandka udává malý, téměř žádný rozdíl mezi čelistními klouby, v poslední době se neobjevilo výrazné lupání při jídle. Popisuje nepatrnou bolest při zívání, jenž trvá pár sekund a má rychlý ustupující charakter. Noční bruxismus nebyl zaznamenán, ranní ztuhlost žvýkacího svalstva není přítomna.

Aspekce oblasti TMK, hlavy a krku: Obličej je bez otoku či změn zabarvení, je symetrický. Oblast TMK je bez zjevných změn. Hlava je v předsunutém držení.

Palpace oblasti TMK, hlavy a krku: Oblast kloubní hlavice pravého TMK je palpačně citlivá společně s levým m. masseter a m. temporalis, jenž jsou ve zvýšeném napětí. Oboustranně zvýšený tonus horní části m. trapezius a m. sternocleidomastoideus. Jazyk je volně pohyblivý bez stranového omezení, palpační citlivost je v normě.

Okluze: 40 mm

Terapie: PIR m. masseter, PIR m. sternocleidomastoideus, PIR horní části m. trapezius s následným protažením, trakce Cp, masáž oblasti TMK a spánků, rytmická stabilizace dolní čelisti, remodelační cviky (I+III)

Autoterapie: PIR m. trapezius desc. s následným protažením (viz Příloha č.9) (2x denně, 3 opakování), remodelační cvik I+III (viz Příloha č. 12a a 12c), (2x denně, 5 opakování, výdrž po dobu 5 sekund), nízký šikmý sed dle DNS (viz Příloha č. 19), (2x denně, oboustranně, výdrž po dobu 1 minuty)

### **Terapie č. 7 (22.2.)**

Subjektivní zhodnocení: Noční bruxismus se již více nevyskytuje, sama probandka za uplynulý týden nezpozorovala výskyt lupání při jakémkoli spouštěcím mechanismu, ovšem objevila se 2 dny po terapii jednorázová bolest v levém TMK s iradiací po levé zadní straně šíje směrem do lopatky. Bolest trvala 2 dny, byla tupého charakteru, sama odezněla. Více se od té doby neobjevila.

Aspekce oblasti TMK, hlavy a krku: Obličej je symetrický, bez otoku či změn zabarvení. Oblast TMK je bez zjevného nálezu. Lze vidět výrazné kontury mm. scaleni vlevo.

Palpace oblasti TMK, hlavy a krku: Palpačně jsou bolestivé oba dolní úhly mandibuly, Zvýšené napětí m. masseter a m. temporalis vlevo. Levostranné m. trapezius desc., mm. scaleni a m. levator scapulae jsou ve výrazném palpačním hypertonu. Palpační citlivost jazyčky je v normě, pohyblivost je oboustranně bez omezení.

Okluze: 38 mm

Terapie: PIR m. masseter, mm. scaleni a m. levator scapulae s následným protažením, uvolnění krátkých extenzorů Cp, masáž periaurikulární oblasti a spánků, rytmická stabilizace, remodelační cviky I+III, laterolaterální stabilizace, uvolnění skapulothorakálního skloubení

Autoterapie: uvolnění spánků (viz Příloha č.14), (2x denně, 2-3 minuty), remodelační cviky I+III (viz Příloha 12a a 12c), (2x denně, 8 opakování)

### **Terapie č. 8 (29.2.)**

Subjektivní hodnocení: Probandka udává stálý výskyt lupání, který je velmi nárazový, podle jejích slov dojde k lupnutí jednou při kousání, jednou při zívání a podobně. Tento fenomén je velmi nepravidelný. Jinak se bolest v čelistním kloubu vyskytuje velmi ojediněle, je zanedbatelné intenzity.

Terapie: provedení kineziologického rozboru, kontrola autoterapie, edukace

### **3.5.4 Výstupní kineziologický rozbor**

Výstupní kineziologický rozbor vychází ze vstupního kineziologického rozboru a zaměřuje se pouze na odchylky.

Datum provedení: 29.2.2024

Stupeň bolesti na Vizuelní analogové škále (VAS):1

#### **Aspekce stoje zezadu**

Symetrická výše subgluteálních rýh.

#### **Aspekce stoje z boku**

Předsunutá držení hlavy.

### **Aspekce stoje zepředu**

Aspekční vyšetření stoje zepředu se neliší od vstupního vyšetření.

### **Vyšetření olovníci**

Vyšetření olovníci zezadu i z boku se neliší od vstupního vyšetření-

### **Palpační vyšetření**

Palpační vyšetření je totožné jako vstupní vyšetření.

### **Vyšetření hybných stereotypů dle Jandy**

Provedení stereotypu flexe krku se neliší od vstupního vyšetření.

Stereotyp abdukce ramenního kloub je vyšetřen oboustranně. Probíhá optimální souhra m. deltoideus a m. trapezius se zapojením dolních fixátorů lopatek.

### **Vybrané testy na vyšetření pohyblivosti krční páteře**

Forestierova fleche : 3,5 cm, Čepojevova vzdálenost: 2,1 cm

### **Vyšetření krční páteře**

#### **Aktivní pohyby**

Pohyby do lateroflexe jsou plynulé, vykonány bez přítomnosti rotačních pohybů v koncových polohách, rozsah je bilaterálně symetrický. Rotace jsou symetrické, bez zjevné patologie při provedení pohybu na obě strany.

#### **Goniometrie Cp**

SFTR: Sa: 40-0-65; Fa: 30-0-35; Ra: 60-0-60

#### **Pasivní pohyby**

Vyšetření pasivních pohybů krční páteře se neliší od vstupního vyšetření.

## Palpace

Tabulka 21

Sval:	Normotonus:		Hypertonus;		TrPs;		poznámka
	L/P	L/P	L/P	L/P	L/P	L/P	
M. SCM	-	+	+	-	-	-	x
Mm. scaleni	-	+	+	-	-	-	x
M. levator scapulae	-	+	+	-	-	-	x
M. trapezius desc.	+	-	-	+	-	-	x
Extenzorová skupina šíje	+	+	-	-	-	-	x
Mm. suboccipitales	-	-	+	+	-	-	x

Tab.21: Kazuistika 3 - palpační vyšetření svalstva krční páteře; + = pozitivita, - = negativita

## Vyšetření zkrácených svalů

Tabulka 22

Sval	m. trapezius (desc.)	m. sternocleidomastoideus	m. levator scapulae
Hodnocení zkrácení	Levý:0	Levý:0	Levý:1
	Pravý:1	Pravý:0	Pravý:1

Tab. 22: Kazuistika 3 - vyšetření zkrácených svalů krční páteře

## Vyšetření temporomandibulárního kloubu

### Aspekce

Lateropulzní pohyb doprava je mírně omezen v porovnání s pravostranným pohybem.

## Palpace TMK, žvýkacích svalů (intra- i extraorálně), suprahyoidních svalů a jazyky

Laterolaterální pohyby jazyky jsou bez restrikce.

Tabulka 23

Sval	Normotonus: L/P		Hypertonus: L/P		TrPs: L/P		poznámka
m. masseter	+	-	-	+	-	-	x
m. temporalis	+	+	-	-	-	-	x
Mm. pterygoidei	+	+	-	-	-	-	x
M. digastricus	+	+	-	-	-	-	x
Svaly ústního dna	+	+	-	-	-	-	x

Tab.23: Kazuistika 3 - palpační vyšetření mm. masticatores, mm. suprahyoidei; + = pozitivita, - = negativita

### Aktivní pohyby

Tabulka 24

Deprese	40 mm
Propulze	5 mm
Retropulze	6 mm
Lateropulze vlevo/vpravo	11 mm/9 mm

Tab. 24: Kazuistika 3- změření aktivních rozsahů pohybů v TMK

### Specializované testy

Vyšetření specializovaných testů se neliší od vstupního vyšetření.

#### 3.5.5 Zhodnocení terapie

Předmětem této kapitoly je porovnání výsledků vstupního a výstupního kineziologického rozboru a popsání zásadních změn, ke kterým u probandky došlo.

U probandky došlo k výraznému nárůstu hodnot Forestierovy fleche od vstupního vyšetření, a to o 2,3 cm. Čepojevova vzdálenost se snížila o 6 mm. Při výstupním vyšetření stereotypu abdukce v ramenním kloubu je přítomný správný poměr zapojení m. deltoideus a m. trapezius s oboustrannou aktivací dolních fixátorů lopatek.

Zvýšené napětí krční svalstva přetrvává beze změny, nově je přítomen hypertonus levostranného svalstva krční páteře s bilaterálním zvýšením tonu krátkých extenzorů Cp. Hodnoty zkrácení se u m. trapezius decs. oboustranně snížily, levý m. levator scapulae je zkrácen. Provedení aktivních pohybů v krční páteři se zkvalitnilo a téměř stranově vyrovnalo, vymizely patologické mechanismy lateroflexe.

Rozsahy pohybu do lateropulze jsou stranově nepatrné rozdílné, 2 mm je levostranná lateropulze menší, ovšem oboustranně se pohyby zvětšily. Rozsah do deprese se zvětšil o 4 mm. L

Pohyblivost jazyky je oboustranně volná, bez restrikce, hypertonus a TrP pravého m. digastricus byl odstraněn.

Bolest se na VAS snížila ze stupně 4 na stupeň 1.

Jedním z cílů této práce je posouzení účinku fyzioterapeutické intervence u jednotlivých probandů. Na základě stanovené terapie došlo k úspěšnému ovlivnění četnosti bolestivých atak a snížení intenzity bolesti, nikoliv k úplnému vymizení těchto obou jevů. Úspěšně došlo k zvýšení hybnosti a rozsahů v čelistním kloubu. Byla zdařile ovlivněna míra zkrácení oboustranné horní části m. trapezius a pohyblivost jazyky s odstranění trigger pointů v m. digastricus. Dle mého názoru nebyl zvolený postup terapie u této probandky na začátku zcela vyhovující, účinnost fyzioterapeutické intervence je po dobu terapie diskutabilní, počínaje zadáním první autoterapie. Mimo to se v průběhu setkávání objevilo lupání v TMK, jenž nebylo ani na konci terapie účinně odstraněno. K přispění centrovaného postavení lopatky dle aspekčního, hypertonus krčního svalstva přetrvává.

Subjektivní zhodnocení: Spolu práce s probandkou byla výborná. Autoterapii prováděla dle doporučení, počet setkání byl díky dobré komunikaci a svědomitému přístupu naplněn.

### 3.6 *Diskuze*

Poruchy temporomandibulárního kloubu se vyskytují hojně a jedná se o obtíže nepříznivě ovlivňující kvalitu života. Až 40% populace je postiženo, z toho 30% pociťuje symptomy dysfunkce TMK jako jsou zvukové fenomény, spontánní bolest, bolest spojená se spouštěcími mechanismy a také změny pohyblivosti dolní čelisti (hypermobilita nebo hypomobilita). Přibližně 12-20% těchto pacientů se rozhodne vyhledat pomoc odborníka. V rámci léčby je důležité se zaměřovat na poruchu čelistního kloubu jako komplexní problém. Společně s terapií kloubních struktur je klíčové ovlivnit i stav měkkých tkání okolo (Machoň, 2017).

Tato kapitola se mimo jiné věnuje cílům a výzkumným otázkám, jež jsem v této práci stanovila. Jedná se o zmapování příčin získané dysfunkce temporomandibulárního kloubu a posouzení účinku fyzioterapeutické intervence u jednotlivých kazuistik. Výzkumné otázky se zabývají rozdělením příčin a možnostmi ovlivnění získané dysfunkce TMK. V rámci poslední výzkumné otázky se dotazuji na způsob vlivu jednostranné poruchy na protilehlý čelistní kloub.

Výsledky snížení tonu žvýkacích svalů byly dle výstupního vyšetření u všech kazuistik příznivé. V průběhu terapie byla však problematika napětí mm. masticatores u Kazuistiky 1 proměnlivá. Při zjevném zhoršení bylo důležité se probandky doptat, zda se momentálně nenachází ve stresové situaci. Autoři Ahuja, Ranjan, Passi a Jaiswal (2018) se ve své studii zabývají vztahem stresu a temporomandibulárními poruchami u studentů stomatologie. Jejich výsledky prokázaly, že poruchy čelistního kloubu se ve velké míře vyskytují u dívek ve věku 21-25 let a nejčastějšími příznaky jsou bolesti hlavy, lupání a bolesti při zvukových fenoménech. Stres jako jeden z významných etiologických faktorů spolu s dalšími vlivy jako jsou například anatomické poměry, úrazy a traumata nebo posturální příčiny zpracovávám v rámci splnění cíle práce v kapitole 2.7. Etiologie získaných poruch TMK. Ten se zaměřuje na zmapování příčin poruch čelistního kloubu.

Existuje jistá korelace mezi posturou a poruchami temporomandibulárního kloubu. Na základě aspekce jsem u probandek vyšetřila fenomény jako předsunuté držení hlavy nebo bederní hyperlordózu. Toto jsou jevy, které zahrnuje studie Cortesové, Mondellové, Galarzy a Biondiové (2017). Tito autoři se konkrétně zabývali dětmi od 10 do 15 let a posuzovali výskyt svalové TMD současně s odchylkami křivek páteře,

držení hlavy a postavením dolních končetin. Vyhodnotili předsunuté držení hlavy, hyperlordózu a valgózní postavení kolen jako rizikové faktory rozvoje myogenních poruch TMK.

V rámci již zmíněného předsunutého držení hlavy je důležité poukázat na změny naměřené hodnoty Forestierovy fleche. U všech probandek došlo při porovnání vstupního a výstupního kineziologického rozboru ke zvětšení distance. Rozdíly konečných hodnot byly v rozmezí od pěti milimetrů do více jak 20 mm. Pomocí výzkumu Xiaoa et al. (2023) se znovu prokazuje jistá spojitost mezi předsunutým držení hlavy a poruchami čelistního kloubu. Co je ale hlavním bodem této studie, je vztah přímé úměry mezi předsunutým držení hlavy a stupněm závažnosti poruchy. Ve studii byly zkoumané vzorky rozděleny do 3 skupin (pacienti bez TMD, pacienti s TMD, ale bez bolesti TMD, pacienti s TMD a bolestmi). Pacienti s poruchou a bolestmi čelistního kloubu prokázali zvětšení pozice hlavy v předsunutém držení oproti zbylým dvěma skupinám. Když toto vložím do komparace s výsledky mého výzkumu, vzniká jistý nesoulad. U všech probandek došlo ke zvýšení hodnot Forestierovy fleche, ale zároveň uvedly na konci terapie výrazně nižší hodnoty než na začátku. Ač zvukové fenomény u probandek přetrvávají, došlo k redukci bolesti za současného zvýšení míry předsunutého držení hlavy. Uvědomuji si, že výpovědní hodnota je nízká, protože se jedná pouze o 3 kazuistiky.

Možnosti fyzioterapie u získaných dysfunkcí temporomandibulárního kloubu zahrnují techniky ovlivňující svalové napětí jako jsou PIR nebo masáže. Dále izometrická cvičení, specifická remodelační cvičení, mobilizace, manipulační techniky a také komplexnější metody jako je PNF nebo DNS. Toto všechno jsou způsoby, které jsem v terapii aplikovala a zabývá se jimi druhá výzkumná otázka. Blíže je popisují v kapitole 2.9.2.1 Možnosti ovlivnění získaných poruch TMK fyzioterapií. Podle studie Gil-Martíneze et al. (2018) je vhodné výše zmíněné metody v rámci intervence doplnit o kognitivně behaviorální terapii. Ta hraje významnou roli především u pacientů s chronickou poruchou TMK a ovlivňuje často přidružené psychologické faktory. Tento názor podporuji už jen z důvodu, že probandka Kazuistiky 1 je toho důkazem. V jejím případě by takto kombinovaná léčba byla vhodná.

Účinností výše zmíněných technik se zabývá studie González-Sanchézové et al. z roku 2023. Klade si za cíl zkoumat užití fyzioterapeutických léčebných metod u TM



dysfunkce. Dále se věnuje porovnání jejich efektivity. Autoři dospěli ke zjištění, že nejlepších výsledků dosahovala kombinace manuálních technik, individuálně nastavených terapeutických plánů a typů elektroterapie. Seskupení více metod je nejběžněji používanou léčbou TMD, což byl postup užitý i v mé práci. Jedním z cílů, které jsem stanovila je posouzení účinnosti fyzioterapeutické intervence u probandek v jednotlivých kazuistikách. V rámci kapitol Zhodnocení terapie jsem vždy stručně popsala v čem byla nastavená terapie zdařilá a v jakých aspektech neuspěla. Také se zde zabývám, zda byly dílčí cíle krátkodobých rehabilitačních plánů splněny či nikoliv.

Otázkou zůstává, zda bolestivé ataky objevující se u probandky Kazuistiky 3 byly neurologického původu. Bohužel jsem z tohoto hlediska problematiku nezkoumala, v práci jsem se neuralgiemi nezabývala. Probandka pro svůj úraz nebyla nikde vyšetřena, v rámci bolestivých atak nebyla ani sledována pod lékařským dohledem. Pro doplnění tuto tematiku konzultuji se studií Gial-Martíneze et al. (2018). Autoři vysvětlují, že výskyt bolesti u poruchy TMK může vznikat na podkladě zvýšeného dráždění volných nervových zakončení vláken n. trigeminus. Ty jsou kvůli předchozímu traumatu a působení neurochemických složek citlivější na mechanické, chemické či tepelné vlivy (mechanické - např. kousání). Smyslem tohoto mechanismu je ochránit poraněné struktury před opakovaným poškozením. Domnívám se, že jistý podíl na vzniku dysfunkce u této kazuistiky může mít i tzv. internal derangement. Jedná se o způsob rozrušení organizace vnitřních struktur kloubu. Tato a další příčiny, podílející se na vzniku poruch, se mimo jiné dají rozdělit dle svého charakteru. Toto uvádím v kapitole 2.7 Etiologie získaných poruch TMK. Zaměřuji se tak na zodpovězení první výzkumné otázky.

Ošetření jazyky je při dysfunkci temporomandibulárního kloubu klíčové, a to kvůli m. digastricus. Jeho jednostranný hypertonus je důvodem omezení pohyblivosti jazyky do opačné strany. Tento jev byl přítomen ve vstupním vyšetření u všech probandek, u dvou došlo v rámci terapie k příznivému ovlivnění. Zvýšené napětí, popř. TrPs se projektují jako bolest do dolního úhlu čelisti, ucha a okcipitální oblasti. Může snadno dojít k záměně s poruchou TM kloubu. Proto souhlasím s Bitnarem (2020), že je důležité při dysfunkci čelistního kloubu vyšetření jazyky neopomíjet.

Z výzkumu Wrighta, Domenecha a Fischera Jr. (2000) vyplývá, že posturální trénink v kombinaci s terapií TMK více ovlivňuje symptomy poruch čelistního kloubu (38-

42%) než samostatná léčba čelistního kloubu (8-9%). Terapie v mé práci se skládala ve většině ze cviků zaměřených na TM kloub a svalstvo krční páteře s minimálním přihlédnutím k celkové postuře.

V případě Kazuistiky 2 lze díky jednotlivým symptomům probandky vysvětlit vliv dysfunkce jednostranného čelistního kloubu na druhostranný kloub, a zodpovědět tímto poslední výzkumnou otázku. Při vyšetření byl zjištěn hypertonus žvýkacích svalů pravé strany, stejně tak i pravostranných krčních svalů. Problematika, jež probandku obtěžovala se projevovala na straně levé. V tuto chvíli uvedu autory Vacka a Zemanovou (2003), kteří tvrdí, že dysfunkce jedné strany se může symptomaticky projevit na straně druhé. S tímto tvrzením souhlasím, a Kazuistika 2 je toho důkazem. Původem symptomů (pocitu tření a napětí) v levém čelistním kloubu bylo hypertonické napětí pravostranného žvýkacího svalstva. To přispívalo k decentrovanému postavení čelisti. S postupem terapie docházelo k uvolnění svalů pravé strany a probandka udávala ustupující patologické příznaky v levém TMK.

U probandek Kazuistiky 1 a 2 bylo vyšetřeno decentrované postavení. Z toho důvodu jsem jako jedním z cílů v krátkodobém rehabilitačním plánu stanovila její ovlivnění s přispěním k centraci. Změny ovšem nebylo docíleno a to přisuzuji především nedostatečné intervenci. Navrhuji tak v rámci dalšího prozkoumání této tematiky rozvržení terapie takovým způsobem, aby byla rovnoměrně ovlivněna dysfunkce TMK a postavení lopatky.

Přínosem této práce je přispění k pohledu na symptomatiku TMK. Hlavně k jejímu charakteru chování, reakci na zvolenou terapii a vývoji příznaků TMD v čase.

## 4 Závěr

Tato bakalářská práce se zabývala problematikou získaných dysfunkcí temporomandibulárního kloubu a možnostmi jejího ovlivnění fyzioterapií. Cíle, jež se věnovaly zmapování příčin poruch TMK a posouzení účinku fyzioterapeutické intervence, byly splněny. Výzkumné otázky pojednávající o rozdělení příčin, možnostech ovlivnění získaných dysfunkcí TMK a vlivu jednostranné dysfunkce na druhostranný kloub byly v rámci práce zodpovězeny.

Teoretická část byla sestavena z anatomických poznatků, kineziologie čelistního kloubu, etiologických faktorů, poruch TMK a nakonec se věnovala možnostem léčby jak z pohledu chirurgického, tak konzervativního. Poslední kapitola zahrnovala i možnosti ovlivnění dysfunkce z pohledu fyzioterapie.

Praktická část se zabývala řešením tří případových studií. Léčba byla nastavena vysoce individuálně a odvíjela se od jednotlivých symptomů, které probandky během terapie projevovaly. Každá kazuistika zpracovávala poruchu na podkladě jiných etiologických faktorů, terapie tedy nebyly identické, ovšem pro všechny jsem čerpala z určitého okruhu vědomostí.

V rámci výsledků kazuistik bylo docíleno snížení bolesti v čelistním kloubu, popřípadě bolestí hlavy. Četnost výskytu lupání a přeskokování hlavice byla zredukována, ale ne zcela eliminována. Poté bylo dosaženo zkvalitnění a zvýšení rozsahu pohybů v temporomandibulárním kloubu, ale i krční páteři. Dále uvolnění hypertonického žvýkacího a krčního svalstva. Odstranění trigger pointů ve svalech žvýkacích a hlavně suprahyoidních. Na základě toho byla příznivě ovlivněna hybnost jazyklky. Zkrácené svaly zvýšily míru svého protažení, ovšem některé zaujímaly stále stejný stupeň, v případě Kazuistiky 3 bylo vyšetřeno i zvýšení stupně zkrácení s hypertonem. Významné změny proběhly v celkové postuře, a to vymizení dekompenzačních křivek páteře, změny postavení pánve a značný nárůst předsunutého držení hlavy.

Citovaná odborná literatura pochází především od autorů jako je Machoň nebo Mazánek. Ač jsou některé z nich staršího data, tyto publikace jsou svým obsahem stále aktuální. Články, jež jsou čerpány z mezinárodních databází poté vhodně doplňují problematiku. Přináší pohled na detailní prvky poruch a jednotlivě rozpracovávají etiologické či symptomatické aspekty čelistního kloubu.

Práce slouží jako seznámení laické veřejnosti s touto tematikou. Může být zdrojem informací pro ostatní nelékařské profese, které přijdou do styku s poruchami TMK. Pro fyzioterapeuty může být inspirací k sestavení cvičební jednotky. Lze ji využívat jako nástroj konfrontace při prvotním setkání s příznaky temporomandibulární dysfunkce.

## 5 Seznam použitých zdrojů

### *Knížní monografie*

1. ČIHÁK, R., 2016. *Anatomie*. 3. upravené a doplněné vydání. Praha: Grada. 552 s. ISBN 978-80-247-3817-8.
2. DOSTÁLOVÁ, T., SEYDLOVÁ M. et al., 2008. *Stomatologie*. Praha: Grada. 196 s. ISBN 978-80- 247-2700-4.
3. DYLEVSKÝ, I., 2009. *Funkční anatomie*. Praha: Grada. 544 s. ISBN 978-80-247-3240-4.
4. DYLVESKÝ, I., 2009. *Speciální kineziologie*. Praha: Grada. 184 s. ISBN 978-80-247-1648-0.
5. GANGALE, D., 2004. *Rehabilitace orofaciální oblasti*. Praha: Grada. 232 s. ISBN 80-247-0534.6.
6. GROSS, J., FETTO, J., ROSEN, W., 2023. *Vyšetření pohybového aparátu*. 4. vydání. Praha: Triton. 452 s. ISBN 978-80- 7684-109-3.
7. HALADOVÁ, NECHVÁTALOVÁ, 2003. *Vyšetřovací metody hybného systému*. Národní centrum ošetrovatelství a nelékařských zdravotnických oborů: Brno. 136 s. ISBN 80- 7013-393-7.
8. HOLUBÁŘOVÁ, J., PAVLŮ, D., 2022. *Proprioceptivní neuromuskulární facilitace, 1. část*. 4. vydání. Praha: Karolinum.116 s. ISBN 978-80-246-5296-2.
9. JANDA, V., 1984. *Základy kliniky funkčních (neparetických) hybných poruch. Určeno pro rehabilitační pracovníky*. Ústav pro další vzdělávání středoškolských zdravotnických pracovníků: Brno. 139 s.
10. JANDA, V., 2004. *Funkční svalové testy*. Praha: Grada. 328 s. ISBN 978-80-247-0722-8.
11. KLEPÁČEK, I., MAZÁNEK, J. et al., 2001. *Klinická anatomie ve stomatologii*. Praha: Grada. 331 s. ISBN 80-7169-770-2.

12. KOLÁŘ, P., 2020. *Rehabilitace v klinické praxi*. 2. vydání. Praha: Grada. 714 s. ISBN 978-80-7496-500-9.
13. LEWIT, K., 2003. *Manuální léčba v myoskeletální medicíně*. 5. přepracované vydání Praha: Sdělovací technika s.r.o. 411 s. ISBN 80-86645-04-5.
14. MACHOŇ, V., 2008. *Léčba onemocnění čelistního kloubu*. Praha: Grada. 88 s. ISBN 978-80-347-2394-5.
15. MACHOŇ, 2017. *Manual of TMJ surgery. The Prague Approach*. Praha: Business Media CZ s.r.o. 111 s. ISBN 978-80-87388-40-2.
16. MAZÁNEK, J. a kol., 1999. *Stomatologie, minimum pro praxi*. Praha, Triton. ISBN 80-7254-032-7.
17. MAZÁNEK, J., 2006. *Traumatologie orofaciální oblasti*. 2. přepracované a doplněné vydání. Praha: Grada. 200 s. ISBN 978-80-247-1444-8.
18. MAZÁNEK, J. et al., 2014. *Zubní lékařství*. Praha: Grada. 576 s. + 34 s. barevné přílohy. ISBN 978-80-247-3534-4.
19. MAZÁNEK, J. a kol., 2018. *Zubní lékařství pro studující nestomatologických oborů*. Praha: Grada. 400 s. ISBN 978-80-247-5807-7.
20. PAZDERA, J., 2022. *Základy ústní a čelistní chirurgie*. 5, aktualizované vydání. Lékařská fakulta, Univerzita Palackého v Olomouci. 332 s. ISBN 978-80-244-5972-1.
21. RŮŽIČKA, E., ŠONKA, K., MARUSIČ, P., RUSINA, R., et al., 2019. *Neurologie*. Praha: Stanislav Juhaňák - Triton. 541 s. ISBN 978-80-7553-681-5.
22. TICHÝ, M., 2007. *Dysfunkce kloubu III. Osový orgán - krční páteř a čelistní kloub*. Praha: Miroslav Tichý. 95 s. ISBN 978-80-254-0340-2.
23. VACEK, J, HOSKOVCOVÁ, M., MICHALÍČEK, P., JANDOVA, .D., 2017. *Léčebná rehabilitace bolestivých stavů hybné soustavy*. Praha: Nakladatelství Dr. Josef Raabe s.r.o. 280 s. ISBN 978-80-7496-304-9.

24. VÉLE, F., 2006. *Kineziologie. Přehled klinické kineziologie a patokineziologie pro diagnostiku a terapii poruch pohybové soustavy*. 2. rozšířené a přepracované vydání. Praha: Triton. 375 s. ISBN 80-7254-837-9.
25. WEBER, T., 2012. *Memorix zubního lékařství*. Překlad 3., zcela rozšířeného a přepracovaného vydání. Praha: Grada. 608 s. ISBN 978-80-247-3519-1.

### **Článek v časopise**

1. BITNAR, P., 2020. Bolesti hlavy a vybrané, ne zcela typické trigger pointy. *Umění fyzioterapie: Hlava*. 9(2), s 27-40. ISSN 977 2464 678 026.
2. CHANG, C., WANG, D., YANG, M., HSU, W., HSU., M., 2018. Functional disorders of the temporomandibular joints: Internal derangement of the temporomandibular joint. *The Kaohsiung Journal of Medical Sciences*. 34(4), s. 223-230. doi: org/10.1016/j.kjms.2018.01.004
3. CORDEIRO, CF., P., GUIMARAES, J., DE SOUZA, V., DIAS, M., I., SILVA, N., J., DEVITO, L., K., BONATO, L., L., 2016. Temporomandibular joint involvement in rheumatoid arthritis patients: association between clinical and tomographic data. *Acta Odontologica latinoamericana*. 29(3), 123-129. PMID: 28683601
4. DUŠKA, J., KUNDEROVÁ, M., 2020. Konzervativní léčba onemocnění čelistního kloubu. *Umění fyzioterapie: Hlava*. 9(2), 49-53. ISBN 977.2464-678-026.
5. HLIŇÁKOVÁ, P., DOSTÁLOVÁ, T., DANĚK J., NEDOMA, J., 2008. Temporomandibulární kloub a jeho 2D a 3D modely. *Prakt. zub. Lék.* 56(2), s 3-7.
6. CHVOJKOVÁ, D., 2020. Temporomandibulární kloub a jeho rehabilitace. *Umění fyzioterapie: Hlava*. 9(2), 55-63. ISSN 977 2464 678 026.
7. VACEK, J., ZEMANOVÁ, M., 2003. Temporomandibulární dysfunkce. *Rehabilitace a fyzikální lékařství*. 10(3), 103-108.
8. VELEBOVÁ, K., SMĚKAL, D., 2007. Fyzioterapie temporomandibulárních poruch. *Rehabilitace a fyzikální lékařství*. 14(1), 24-30.

9. WADHOKAR, O., C., PATIL, D., S., 2022. Current Trends in The Temporomandibular Joint Dysfunction: A Review. *Cureus: Journal of Medical Science*. 14(9). doi: 10.7759/cureus.29314

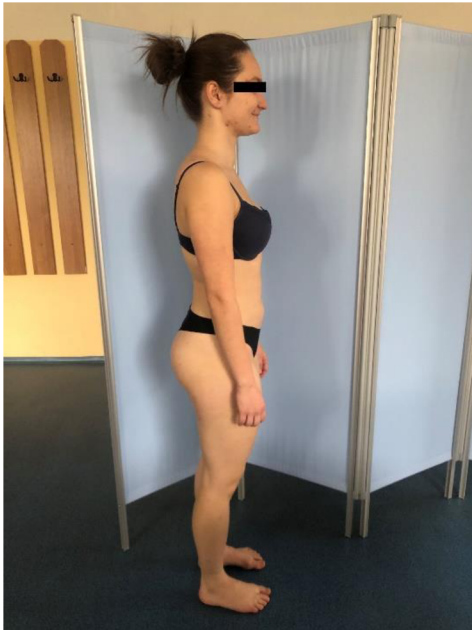### ***Elektronické zdroje***

1. AHUJA, V., RANJAN, V., PASSI, D., JAISWAL, P., 2018. *National Journal of Maxillofacial Surgery*. Study of stress-induced temporomandibular disorders among dental students: An institutional study [online]. [cit. 2024-04-20]. Dostupné z: <https://www.ncbi.nlm.nih.gov/pmc/articles/PMC6251286/>
2. CORTESE, S., MODELLO, A., GALARZA, R., BIONDI, A., 2017. *Acta Odontol Latinoamericana*. Postural alterations as a risk factor for temporomandibular disorders [online]. Buenos Aires, Argentina: Universidad de Buenos Aires, Facultad de Odontologia [cit. 2024-04-21]. Dostupné z: [v30n2a02.pdf \(scielo.org.ar\)](https://www.scielo.org.ar/v30n2a02.pdf)
3. CRACIUN, M., D., et al., 2022. *Musculoskeletal Diseases: From Molecular Basis to Therapy*. Effectiveness of Physiotherapy in the Treatment of Temporomandibular Joint Dysfunction and the Relationship with Cervical Spine [online]. Suceava, Romania: Stefan cel Mare University of Suceava [cit. 2024-02-28]. Dostupné z: <https://www.mdpi.com/2227-9059/10/11/2962>
4. GIL-MARTÍNEZ, A., PARIS-ALEMANY, A., LOPÉZ DE URALDE VILLANUEVA, I., LA TOUCHE, R., 2018. *Journal of Pain Research*. Management of pain in patients with temporomandibular disorder (TMD): challenges and solutions [online]. Madrid, Spain: Universidad Autónoma de Madrid, Department of Physiotherapy [cit. 2024-04-20]. Dostupné z: <https://www.ncbi.nlm.nih.gov/pmc/articles/PMC5859913/>
5. GONZÁLES-SÁNCHEZ, B., et al., 2023. *Journal of Clinical Medicine*. Temporomandibular Joint Dysfunctions: A systematic Review of Treatment Approaches [online]. Bajadoz, Spain: Extremadura University, Faculty of Medicine and Health Sciences [cit. 2024-04-22]. Dostupné z: <https://www.ncbi.nlm.nih.gov/pmc/articles/PMC10299279/>

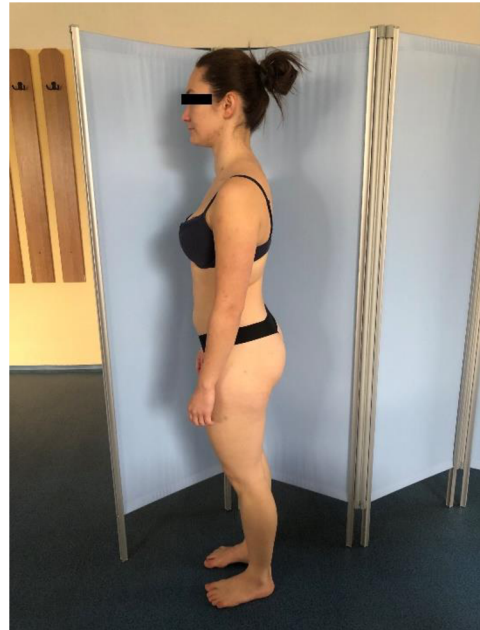

6. WITZEL, A., L., et al., 2015. *Medical Express*. Correlation between gender, temporomandibular joint disc position and clinical findings in patients with temporomandibular disorder. [online] Sao Paulo, University of Sao Paulo [cit, 2024-02-28]. Dostupné z: <https://www.scielo.br/j/medical/a/56W5QgNY8zgmfsvR5HrBQ7c/?format=pdf&lang=en>
7. WRIGHT, E., F., DOMENECH, M., A., FISCHER, J., D., Jr., 2000. *Journal of the American Dental Association*. Usefulness of posture training for patients with temporomandibular disorders [online]. Elsevier Inc. [cit. 2024-04-21]. Dostupné z: <https://pubmed.ncbi.nlm.nih.gov/10680388/>
8. XIAO, C., et al., 2023. *Pain Research and Management*. Do Temporomandibular Disorder Patients with Joint Pain Exhibit Forward Head Posture? A Cephalometric Study [online]. [cit. 2024-04.19]. Dostupné z: <https://pubmed.ncbi.nlm.nih.gov/36776487/>
9. ©2024. *Kvalita a bezpečnost: Bezpečná péče pro pacienty-nemusíte snášet bolest* [online]. Praha: Nemocnice na Homolce [cit. 2024-04-13]. Dostupné z: <https://www.homolka.cz/o-nemocnici/kvalita-a-bezpecnost/bezpecna-pecce-pro-pacienty/nemusite-snaset-bolest>

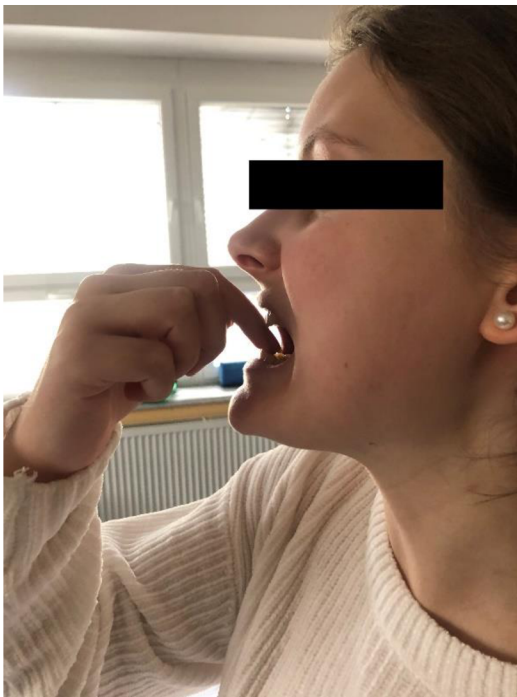## 6 Přílohy



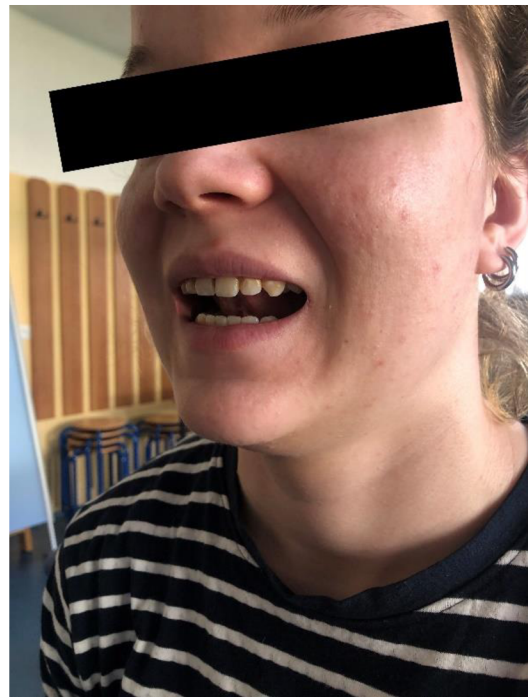Příloha 1a: Kazuistika 1 - aspekce z pravého boku



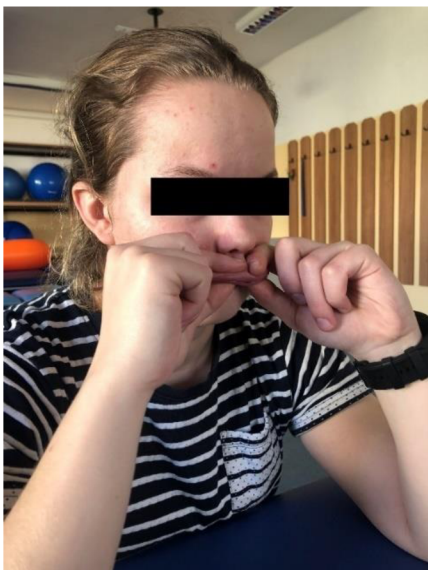Příloha 1b: Kazuistika 1 - aspekce z levého boku



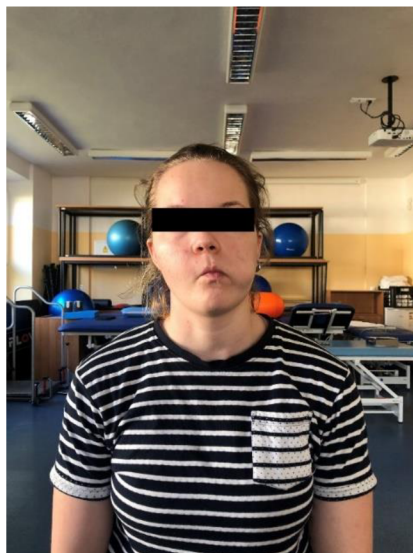Příloha 2: Izometrické cvičení na retruzi mandibuly



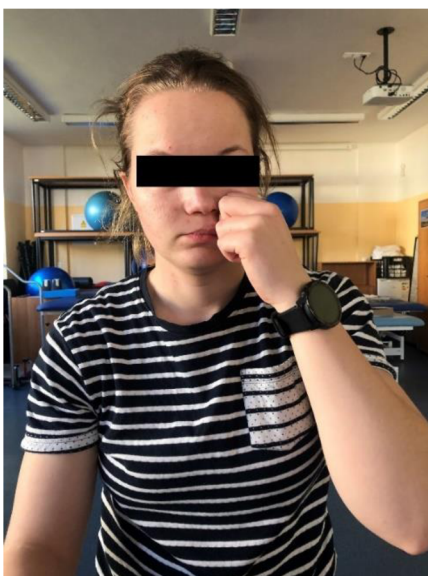Příloha 3: Klidová poloha dolní čelisti



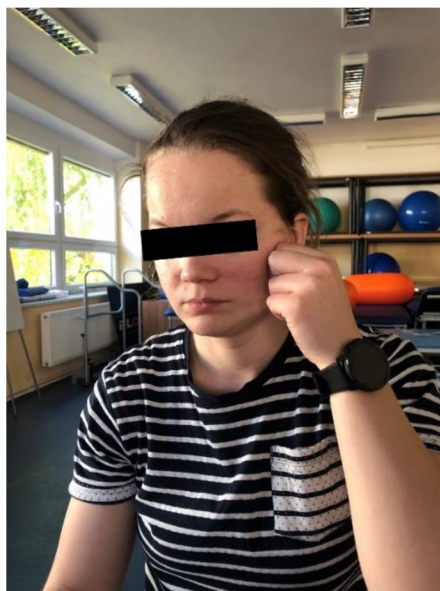Příloha 4: Vytažení buccinatoru



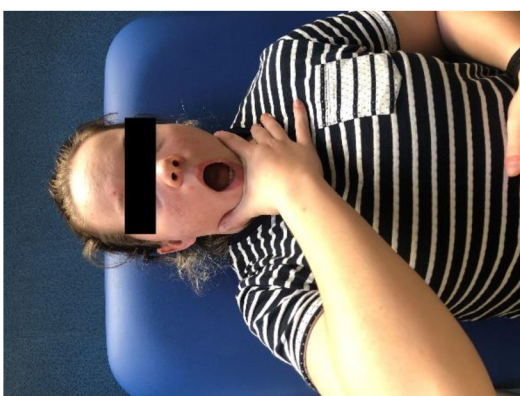
Příloha 6: Uvolnění vnitřní stěny úst jazykem



Příloha 6a: Vytažení tváře (chycení tváře klíčovým hmatem)



Příloha 7b: Vytažení tváře (hrnutí tváře k dolnímu úhlu mandibuly)

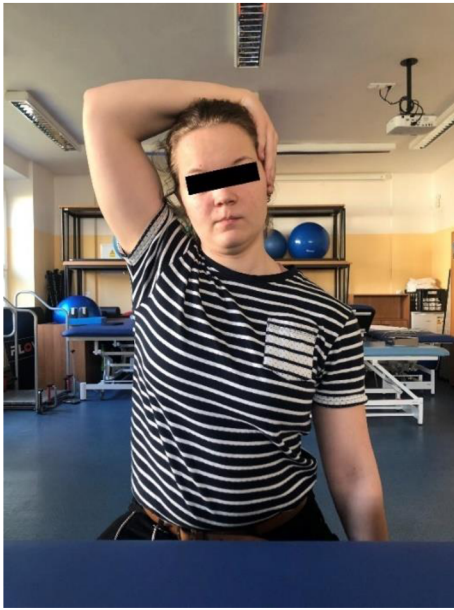

Příloha 5: PIR na elevátory dolní čelisti

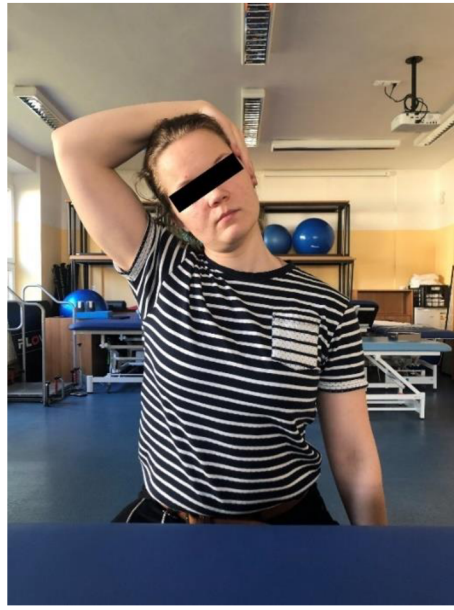

Příloha 8: Laterolaterální stabilizace

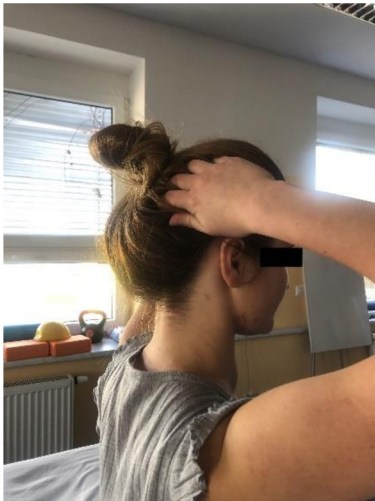



Příloha 9a: PIR na m. trapezius desc.



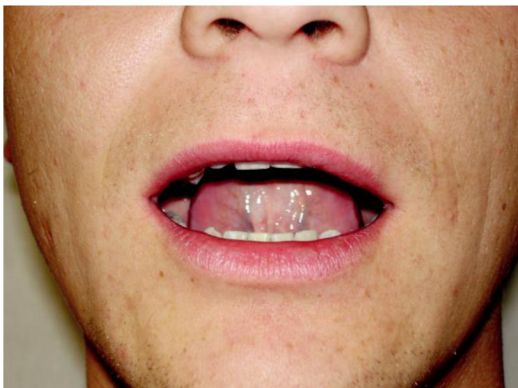Příloha 9b: PIR na m. trapezius desc.



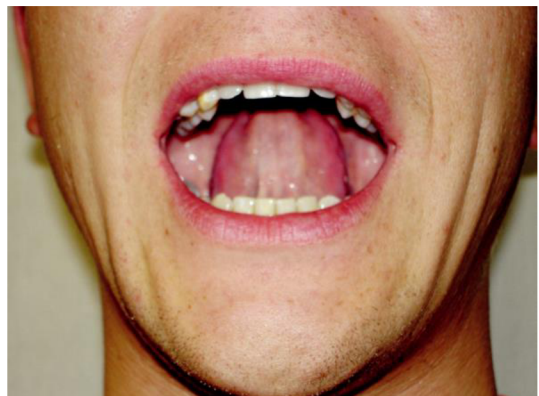Příloha 10: Uvolnění fascií skalpu (kraniokaudální tah)



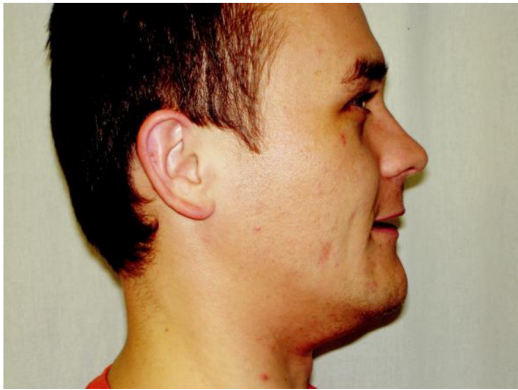Příloha 11: Klidová poloha dolní čelisti



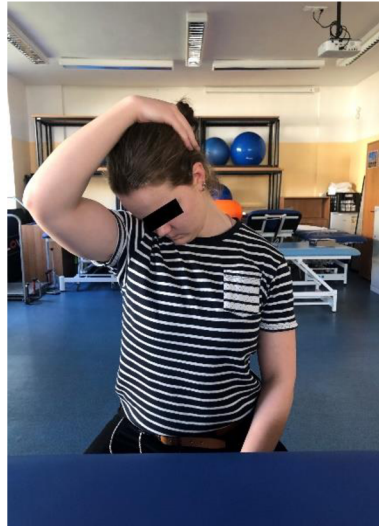Příloha 12a: Remodelační cvik I (Velebová, Smékal, 2007)



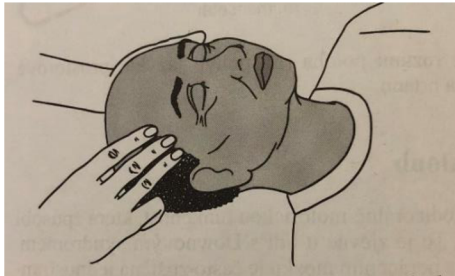
Příloha 12b: Remodelační cvik II (Velebová, Smékal, 2007)




Příloha 12c: Remodelační cvik III (Velebová, Smékal, 2007)



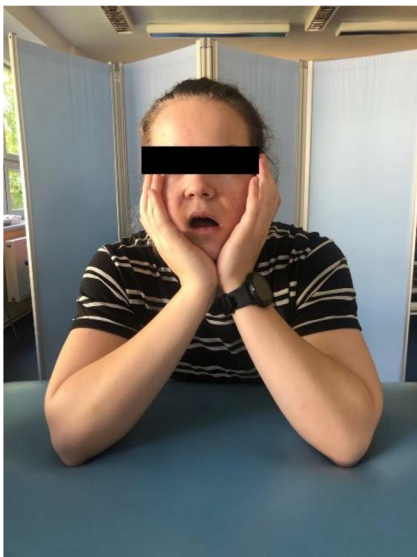Příloha 13: PIR na m. levator scapulae



Příloha 14: Uvolnění spánků (Gangale, 2004)



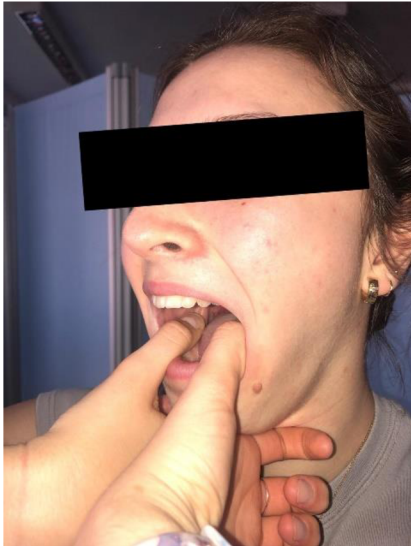Příloha 15: Kroužení čelisti (Gangale, 2004)



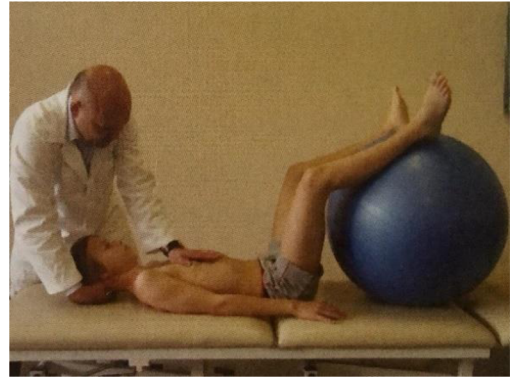
Příloha 16a Izometrické cvičení do lateropulze



Příloha 16b: Izometrické cvičení do lateropulze (opačná strana)



Příloha 17: Distrakce temporomandibulárního kloubu (autoterapie)

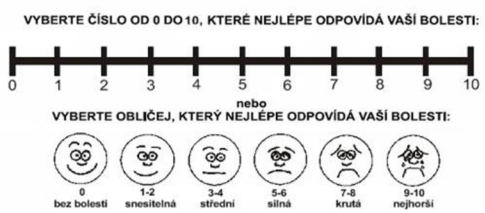


Příloha 18: Aktivace nitrobřišního tlaku vleže (Kolář, 2020)



Příloha 19: Nizký šikmý sed dle DNS

### Vizuální analogová škála



Příloha 20: Vizuální analogové stupnice bolesti (VAS); (zdroj: Kvalita a bezpečnost, 2024)



## Informovaný souhlas

**Název bakalářské práce (dále jen BP):** Možnosti fyzioterapie u získané dysfunkce temporomandibulárního kloubu

**Autor práce:** Kristýna Radošová

**Studijní obor:** Fyzioterapie

Vážený účastníku,

chtěla bych Vás požádat o spolupráci. V současnosti vypracovávám bakalářskou práci, v rámci které provádím výzkum, jehož cílem je zmapovat příčiny získané dysfunkce čelistního kloubu a posoudit, jaký účinek bude mít fyzioterapeutický zásah u jednotlivých pacientů. V rámci chronologického postupu proběhne vstupní kineziologický rozbor, následovat bude série terapií navržených na míru každému zkoumanému subjektu a na závěr se uskuteční výstupní kineziologické vyšetření. Celý tento výzkum bude trvat cca 2 měsíce a zahrnuje celkem 8 plánovaných setkání.

### Prohlášení

- 1) Já, níže podepsaný/á souhlasím s mou účastí v BP, jejíž výsledky budou anonymně zpracovány.
- 2) Souhlasím s pořízením fotodokumentace a jejím uveřejněním v rámci BP.
- 3) Byl/a jsem podrobně a srozumitelně informován/a o cíli BP a jejich postupech, a o tom, co se ode mě očekává. Byl mi vysvětlen očekávaný přínos BP.
- 4) Byl/a jsem obeznámen/a s výhodami a riziky, které mi přináší účast v BP. Měl/a jsem dostatek času si vše promyslet a na případné nejasnosti se doptat. Dostal/a jsem jasnou a srozumitelnou odpověď.
- 5) Porozuměl/a jsem tomu, že svou účast v BP mohu kdykoliv přerušit či zcela zrušit. Moje spolupráce při tvorbě BP je dobrovolná.
- 6) Informace získané o mé osobě budou zpracovány a zveřejněny přísně anonymně.
- 7) S mou spoluprací při tvorbě BP není spojeno poskytnutí žádné finanční ani jiné odměny.
- 8) Obdržím podepsaný a datem opatřený stejnopis Informovaného souhlasu.
- 9) Je mi více než 18 let a jsem svéprávný/svéprávná.

**Místo a datum:**

**Jméno, příjmení a podpis účastníka:**

**Podpis autora BP:**

## **7 Seznam příloh a tabulek**

### **7.1 Seznam příloh**

Příloha 1a - Kazuistika 1: aspekce z pravého boku (zdroj vlastní)

Příloha 1b - Kazuistika 1: aspekce z levého boku (zdroj vlastní)

Příloha 2 -Izometrické cvičení na retruzi mandibuly (zdroj vlastní)

Příloha 3 -Klidová poloha dolní čelisti (zdroj vlastní)

Příloha 4 -Vytažení buccinatoru (zdroj vlastní)

Příloha 5 -Uvolnění vnitřní stěny úst jazykem (zdroj vlastní)

Příloha 6a - Vytažení tváře (chycení tváře klíčovým hmatem), (zdroj vlastní)

Příloha 6b - Vytažení tváře (hrnutí tváře k dolnímu úhlu mandibuly),(zdroj vlastní)

Příloha 7 -PIR na elevátory dolní čelisti (zdroj vlastní)

Příloha 8 -Laterolaterální stabilizace (zdroj vlastní)

Příloha 9a -PIR na m. trapezius“desc. (zdroj vlastní)

Příloha 9b - PIR na m. trapezius desc. (zdroj vlastní)

Příloha 10 -Uvolnění fascií skalpu (zdroj vlastní)

Příloha 11 - Klidová poloha dolní čelisti (zdroj vlastní)

Příloha 12a -Remodelační cvik I (Velebová, Smékal, 2007)

Příloha 12b - Remodelační cvik II (Velebová, Smékal, 2007)

Příloha 12c - Remodelační cvik III (Velebová, Smékal, 2007)

Příloha 13 -PIR na m. levator scapulae (zdroj vlastní)

Příloha 14 - Uvolnění spánků (Gangale, 2004)

Příloha 15 - Kroužení čelisti (Gangale, 2004)

Příloha 16a - Izometrické cvičení do lateropulze (zdroj vlastní)



- Příloha 16b - Izometrické cvičení do lateropulze (opačná stana) (zdroj vlastní)
- Příloha 17 - Distrakce temporomandibulárního kloubu (autoterapie) (zdroj vlastní)
- Příloha 18 - Aktivace nitrobišního tlaku vleže (Kolář, 2020)
- Příloha 19 - Nízký šikmý sed dle DNS (zdroj vlastní)
- Příloha 20 - Vizuální analogová škála (zdroj: Kvalita a bezpečnost, 2024)
- Příloha 21 - Informovaný souhlas (zdroj vlastní)

## **7.2 Seznam tabulek**

- Tabulka 1 - Kazuistika 1- palpační vyšetření svalstva krční páteře (vstupní KR)
- Tabulka 2 - Kazuistika 1- vyšetření zkrácených svalů krční páteře (vstupní KR)
- Tabulka 3 - Kazuistika 1- palpační vyšetření mm. masticatores, mm. suprahyoidei (vstupní KR)
- Tabulka 4 - Kazuistika 1- změření aktivních rozsahů pohybu v TMK (vstupní KR)
- Tabulka 5 - Kazuistika 1- palpační vyšetření svalstva krční páteře (výstupní KR)
- Tabulka 6 - Kazuistika 1- vyšetření zkrácených svalů krční páteře (výstupní KR)
- Tabulka 7 - Kazuistika 1- palpační vyšetření mm. masticatores, mm. suprahyoidei (výstupní KR)
- Tabulka 8 - Kazuistika 1- změření aktivních rozsahů pohybu v TMK (výstupní KR)
- Tabulka 9 - Kazuistika 2 - palpační vyšetření svalstva krční páteře (vstupní KR)
- Tabulka 10 - Kazuistika 2- vyšetření zkrácených svalů krční páteře (vstupní KR)
- Tabulka 11 - Kazuistika 2- palpační vyšetření mm. masticatores, mm. suprahyoidei (vstupní KR)
- Tabulka 12 - Kazuistika 2- změření aktivních rozsahů pohybu v TMK (vstupní KR)
- Tabulka 13 - Kazuistika 2- palpační vyšetření svalstva krční páteře (výstupní KR)
- Tabulka 14 - Kazuistika 2- vyšetření zkrácených svalů krční páteře (výstupní KR)

Tabulka 15 - Kazuistika 2- palpační vyšetření mm. masticatores, mm. suprahyoidei (výstupní KR)

Tabulka 16 - Kazuistika 2- změření aktivních rozsahů pohybu v TMK (výstupní KR)

Tabulka 17 - Kazuistika 3- palpační vyšetření svalstva krční páteře (vstupní KR)

Tabulka 18 - Kazuistika 3- vyšetření zkrácených svalů krční páteře (vstupní KR)

Tabulka 19 - Kazuistika 3- palpační vyšetření mm. masticatores, mm. suprahyoidei (vstupní KR)

Tabulka 20 - Kazuistika 3- změření aktivních rozsahů pohybu v TMK (vstupní KR)

Tabulka 21 - Kazuistika 3- palpační vyšetření svalstva krční páteře (výstupní KR)

Tabulka 22 - Kazuistika 3- - vyšetření zkrácených svalů krční páteře (výstupní KR)

Tabulka 23 - Kazuistika 3- palpační vyšetření mm. masticatores, mm. suprahyoidei (výstupní KR)

Tabulka 24 - Kazuistika 3- změření aktivních rozsahů pohybu v TMK (výstupní KR)

## 8 Seznam zkratek

° - stupeň

a. - arteria

AO - atlantookcipitální

apod. - a podobně

ascend. - ascendentní

atd. - a tak dále

cm - centimetr

Cp - krční páteř

CT - počítačová tomografie

KR - kineziologický rozbor

m. - musculus

ml - mililitr

mm - milimetr

mm. - musculi

MPD syndrom - myofasciální dysfunkční syndrom

MR - magnetická rezonance

n. - nervus

např. - například

PIR - postizometrická relaxace

popř. - popřípadě

proc. - -processus

RA - revmatoidní artritida

SCM - (musculus) sternocleidomastoideus

SI - sakroiliakální

SIAS - spina iliaca anterior superior

SIPS - spina iliaca posterior superior

TM - temporomandibulární

TMD - temporomandibular disorder

TMK - temporomandibulární kloub

TrPs - trigger points

tzn. - to znamená

v. - vena