

Bakalářská práce

Analýza vyšetřovacích postupů mamografie u pacientek s prsním implantátem

Studijní program:

B0914P360009 Radiologická asistence

Autor práce:

Andrea Husárová

Vedoucí práce:

Ing. Barbora Klíčová

Fakulta zdravotnických studií

Liberec 2023



Zadání bakalářské práce

Analýza vyšetřovacích postupů mamografiíu pacientek s prsním implantátem

<i>Jméno a příjmení:</i>	Andrea Husárová
<i>Osobní číslo:</i>	D20000224
<i>Studijní program:</i>	B0914P360009 Radiologická asistence
<i>Zadávací katedra:</i>	Fakulta zdravotnických studií
<i>Akademický rok:</i>	2021/2022

Zásady pro vypracování:

Cíle práce:

1. Literární rešerše řešené problematiky v České republice a ve světě.
2. Analýza postupů mamografického vyšetření u pacientek s prsním implantátem a bez prsního implantátu.
3. Analýza proškolení či erudice radiologických asistentů ve vybraných akreditovaných mamografických pracovištích.

Teoretická východiska (včetně výstupu z kvalifikační práce):

Ženy od 45. roku života mají nárok na mamografické vyšetření prsu. Rostoucím trendem je augmentace prsu a jedná se celosvětově nejčastěji prováděný chirurgický zákrok (Goldammer 2020), tím stoupá počet žen s prsním implantátem. Vzhledem k tomu, že radiologičtí asistenti mohou přijít do styku s pacientkou s prsním implantátem by měli být dostatečně proškoleni či erudováni o postupech vyšetření. Důsledkem nesprávného postupu vyšetření prsu nemusí být včas odhalena případná patologie prsu. Výstupem bakalářské práce bude souhrn zjištěných informací o postupech vyšetření ve formě posteru či brožury.

Výzkumné předpoklady / výzkumné otázky:

1. Výzkumná otázka nestanovena, jedná se o cíl popisný.
2. Existují odlišnosti při mamografickém vyšetření žen s prsním implantátem a bez prsního implantátu?
3. Jsou radiologičtí asistenti dostatečně proškoleni či erudováni o vyšetřovacích postupech u žen s prsním implantátem?

Metoda:

Kvalitativní

Technika práce, vyhodnocení dat:

Polostrukturovaný rozhovor

Místo a čas realizace výzkumu:

Vybraná akreditovaná mamografická pracoviště, listopad 2022 - leden 2023

Vzorek:

Po dosažení teoretické saturace

Rozsah práce:

Rozsah bakalářské práce činí 50-70 stran (tzn. 1/3 teoretická část, 2/3 výzkumná část).

Forma zpracování kvalifikační práce:

Tištěná a elektronická.

Rozsah grafických prací:

Rozsah pracovní zprávy:

Forma zpracování práce:

tištěná/elektronická

Jazyk práce:

Čeština

Seznam odborné literatury:

AZZI, Alain Joe et al. 2018. The Impact of Implant Location on Breast Cancer Characteristics in Previously Augmented Patients: A Systematic Literature Analysis. *Journal of Cancer Prevention* [online]. 23(2), 93-98. ISSN 2288-3649, 2288-3657. Dostupné z: doi:10.15430/JCP.2018.23.2.93

ČIHÁK, Radomír, 2016. *Anatomie*. 3. ISBN 978-80-247-5636-3.

DANEŠ, Jan, 2021. Screening a diagnostika karcinomu prsu: pro každodenní praxi. ISBN 978-80-271-1239-5.

DANEŠ, Jaroslav, SKOVAJSOVÁ, Miroslava a HOUSERKOVÁ Dana. 2019. Program mamografického screeningu v České republice [online]. Masarykova univerzita, Brno, 2019. ISSN 1804-0861 Dostupné také z: <https://www.mamo.cz>.

DEANDREA, Silvia et al. 2021. Screening of women with aesthetic prostheses in dedicated sessions of a population-based breast cancer screening programme. *La radiologia medica* [online]. 126(7), 946-955. ISSN 0033-8362, 1826-6983. Dostupné z: doi:10.1007/s11547-021-01357-5

GOLDAMMER, Fiona et al. 2021. Accuracy of mammography, sonography and magnetic resonance imaging for detecting silicone breast implant ruptures: A retrospective observational study of 367 cases. *Annales de Chirurgie Plastique Esthétique* [online]. 66(1), 25-41. ISSN 02941260. Dostupné z: doi:10.1016/j.anplas.2020.09.001

MĚŠŤÁK, Jan a Ondřej MĚŠŤÁK, 2021. *Rub a líc plastické chirurgie*. ISBN 978-80-271-3025-2.

SÁ DOS REIS, Cláudia et al. 2020. Study of breast implants mammography examinations for identification of suitable image quality criteria. *Insights into Imaging* [online]. 11(1), 3. ISSN 1869-4101. Dostupné z: doi:10.1186/s13244-019-0816-5

REEVES, Russell A. a Theresa KAUFMAN, 2022. *Mammography*. In: *StatPearls* [online]. Treasure Island (FL): StatPearls Publishing [vid. 2022-08-19]. Dostupné z: <http://www.ncbi.nlm.nih.gov/books/NBK559310/>

VOMÁČKA, Jaroslav, 2015. *Zobrazovací metody pro radiologické asistenty*. ISBN 978-80-244-4508-3.

Vedoucí práce:

Ing. Barbora Klíčová

Fakulta zdravotnických studií

Datum zadání práce:

14. června 2022

Předpokládaný termín odevzdání: 5. května 2023

L.S.

prof. MUDr. Karel Cvachovec, CSc.,

MBA

děkan

Prohlášení

Prohlašuji, že svou bakalářskou práci jsem vypracovala samostatně jako původní dílo s použitím uvedené literatury a na základě konzultací s vedoucím mé bakalářské práce a konzultantem.

Jsem si vědoma toho, že na mou bakalářskou práci se plně vztahuje zákon č. 121/2000 Sb., o právu autorském, zejména § 60 – školní dílo.

Beru na vědomí, že Technická univerzita v Liberci nezasahuje do mých autorských práv užitím mé bakalářské práce pro vnitřní potřebu Technické univerzity v Liberci.

Užiji-li bakalářskou práci nebo poskytnu-li licenci k jejímu využití, jsem si vědoma povinnosti informovat o této skutečnosti Technickou univerzitu v Liberci; v tomto případě má Technická univerzita v Liberci právo ode mne požadovat úhradu nákladů, které vynaložila na vytvoření díla, až do jejich skutečné výše.

Současně čestně prohlašuji, že text elektronické podoby práce vložený do IS/STAG se shoduje s textem tištěné podoby práce.

Beru na vědomí, že má bakalářská práce bude zveřejněna Technickou univerzitou v Liberci v souladu s § 47b zákona č. 111/1998 Sb., o vysokých školách a o změně a doplnění dalších zákonů (zákon o vysokých školách), ve znění pozdějších předpisů.

Jsem si vědoma následků, které podle zákona o vysokých školách mohou vyplývat z porušení tohoto prohlášení.

Poděkování

Tímto bych ráda vyjádřila své upřímné poděkování všem, kteří mi pomohli s realizací této bakalářské práce. Především bych ráda poděkovala své vedoucí práce, Paní Ing. Barboře Klíčové, za její odborné vedení, cenné rady a připomínky a také její trpělivost. Dále bych ráda poděkovala všem respondentům, kteří mi věnovali svůj čas a poskytli mi potřebné informace pro vypracování mé práce. Ráda bych také poděkovala své rodině za podporu, pochopení a trpělivost nejen během studia.

ANOTACE

Jméno a příjmení autora:	Andrea Husárová
Instituce:	Fakulta zdravotnických studií Technické univerzity v Liberci
Název práce:	Analýza vyšetřovacích postupů mamografie u pacientek s prsním implantátem
Vedoucí práce:	Ing. Barbora Klíčová
Počet stran:	64 + 3 strany příloh
Počet příloh:	3
Rok obhajoby:	2023
Anotace:	

Analýza vyšetřovacích postupů mamografie u pacientek s prsním implantátem

Bakalářská práce se zabývá analýzou vyšetřovacích postupů mamografie u pacientek s prsním implantátem a analýzou znalostí radiologických asistentů, kteří pracují v akreditovaných mamografických pracovištích.

Práce je rozdělena na teoretickou a praktickou část, kde část teoretická se zabývá anatomii, augmentací, mastektomií prsu, druhy implantátu, komplikacemi při augmentaci, mamografií a jejími postupy.

V části praktické je prováděn výzkum, jenž je zaměřen na sběr dat pomocí polostrukturovaného rozhovoru s radiologickými asistenty z vybraných akreditovaných mamografických pracovišť. Dále jsou zde porovnávány a vyhodnocovány dva možné postupy při mamografickém vyšetření pacientek s prsními implantáty.

Klíčová slova

Eklundova technika, prsní implantát, mamografie, radiologický asistent

ANNOTATION

Name and surname:	Andrea Husárová
Institution:	Faculty of Health Studies, Technical University of Liberec
Title:	Analysis of mammography diagnostic procedures in patients with breast implant
Supervisor:	Ing. Barbora Klíčová
Pages:	64 + 3 pages of appendices
Apendix:	3
Year:	2023
Annotation:	

Analysis of mammography diagnostic procedures in patients with breast implant

The bachelor thesis deals with the analysis of mammography examination procedures in patients with breast implants and the analysis of the knowledge of radiological assistants working in accredited mammography units.

The thesis is divided into theoretical and practical parts, where the theoretical part deals with anatomy, augmentation, mastectomy of the breast, types of implant, complications of augmentation, mammography and its procedures.

In the practical part, the research is conducted, which is focused on data collection through semi-structured interviews with radiological assistants from selected accredited mammography departments. In addition, two possible mammography procedures for breast implant patients are compared and evaluated.

Keywords: Eklund technique, breast implant, mammography, radiological assistant

Obsah

Úvod	11
1 Teoretická část	13
2.1 Anatomie prsu	13
2.2 Augmentace prsu.....	14
2.3 Mastektomie.....	15
2.3.1 Radikální mastektomie	16
2.3.2 Modifikovaná radikální mastektomie.....	16
2.3.3 Prostá mastektomie	16
2.3.4 Subkutánní mastektomie	17
2.4 Prsní implantát	17
2.4.1 Komplikace spojené s prsními implantáty	18
2.5 Vyšetřovací metody.....	21
2.5.1 Sonografie.....	21
2.5.2 Magnetická rezonance.....	22
2.5.3 Duktografie	22
2.5.4 Tomosyntéza	22
2.6 Úvod do mamografie.....	23
2.6.1 Mamograf	23
2.6.2 Screeningová mamografie.....	25
2.6.3 Diagnostická mamografie	25
2.7 Analýza postupů mamografického vyšetření.....	26
2.7.1 Standardní vyšetření	26
2.7.2 Vyšetření pacientek s prsními implantáty.....	30
2.7.3 Podmínky k provádění mamografického vyšetření v ČR.....	32
3 Praktická část.....	33

3.1	Cíle a výzkumné otázky	33
3.2	Metody.....	33
3.2.1	Sběr dat.....	34
3.3	Analýza výzkumných dat	35
3.3.1	Kategorie: zkušenosti RA	36
3.3.2	Kategorie: Eklundova technika.....	39
3.3.3	Kategorie: Vyšetření pacientek s prsními implantáty	41
3.3.4	Kategorie: Vliv postupů mamografického vyšetření.....	44
3.4	Vyhodnocení cílů a výzkumných otázek	46
4	Diskuze.....	49
5	Návrh doporučení pro praxi	55
6	Závěr	57
	Seznam použité literatury	59
	Seznam tabulek.....	63
	Přílohy.....	65

Seznam symbolů a zkratk

BIA-ALCL	Anaplastický velkobuněčný lymfom spojený s prsními implantáty
BRCA	Gen karcinomu prsu
DCIS	Duktální karcinom in situ
D-MG	Diagnostická mamografie
FDA	Food and Drug Administration
FOV	Field of view
EAC	Expoziční automatika
LM	Lateromediální projekce
LMO	Šikmá lateromediální projekce
MG	Mamografie
ML	Mediolaterální projekce
MLO	Šikmá mediolaterální projekce
MZ	Ministerstvo zdravotnictví
N	Newton
NRS	Národní radiologický standardy
RA	Radiologický Asistent
RTG	Rentgen
S-MG	Screeningová mamografie
TZV	Takzvaný
UZ	Ultrazvuk
XCCL	Přehnaná CC laterální projekce
XCCM	Přehnaná CC mediální projekce

Úvod

Augmentace prsu je momentálně nejčastěji prováděným chirurgickým zákrokem, který ženy podstupují, ať už pro rekonstrukci prsou po mastektomii, při vývojových vadách nebo z estetických důvodů. Pro pacientky s prsními implantáty stejně jako pro pacientky bez nich je nezbytné screeningové mamografické vyšetření prsu, na které mají ze zákona nárok od 45. věku života (Měšťák a Měšťák, 2021). Radiologičtí asistenti se tak dostávají čím dál častěji do kontaktu s pacientkami s prsními implantáty a je důležité, aby měli dostatečné znalosti a byli proškoleni v postupech mamografického vyšetření. Pokud se ve znalostech radiologických asistentů objeví nedostatky, může vlivem nesprávného postupu vyšetření prsou dojít k poškození pacientky, samotného implantátu nebo dokonce k přehlédnutí potenciálních patologií (ANON, 2022a). Tato bakalářská práce se zaměřuje na analýzu mamografických postupů u pacientek s prsními implantáty a zjišťuje, jak jsou radiologičtí asistenti se zvládnutím těchto postupů obeznámeni.

Práce je rozdělena na teoretickou a praktickou část, přičemž teoretická část popisuje současný stav v oblasti mamografických vyšetřovacích postupů u pacientek s prsními implantáty s využitím relevantních údajů, které byly zjištěny na základě literární rešerše z domácích i zahraničních odborných informačních zdrojů. V této části práce je důkladně rozebrána anatomie a augmentace prsu, definice mastektomie a jejích různých variant, formám prsních implantátů na což navazuje popis potencionálních komplikací, které se pojí s prsními implantáty. Následuje vysvětlení různých diagnostických technik, včetně sonografie, magnetické rezonance a mamografie, která je rozebrána detailněji.

Praktická část bakalářské práce se zaměřuje na sběr kvalitativních dat. V rámci výzkumu byli provedeny polostrukturované rozhovory s pěti radiologickými asistenty z vybraných akreditovaných mamografických pracovišť.

V praktické části je proveden výzkum, který je zaměřen na sběr dat kvalitativní metodou, pomocí polostrukturovaných rozhovorů s radiologickými asistenty vybraných akreditovaných mamografických pracovišť v České republice. Šetření probíhalo v období únor 2023 až duben 2023 za cílem zjistit, jaké jsou používány postupy mamografického vyšetření u pacientek s prsními implantáty a zda mají radiologičtí asistenti dostatečné znalosti v této problematice. V empirické části jsou také porovnávány dva různé postupy mamografického vyšetření pacientek s prsními implantáty. Je zkoumáno, zda a jaký mají zvolené postupy vliv na časnou detekci potencionálních patologií v prsní tkáni pacientky.

V diskuzi práce se výzkumné výsledky srovnávají s dostupnou literaturou v oblasti mamografických vyšetření u pacientek s prsními implantáty. Cílem tohoto porovnání je posoudit, zda se výsledky výzkumu shodují s výsledky a doporučeními předchozích studií, nebo zda přináší nové poznatky a odhalení. Na základě výsledků a diskuzí práce je navrhováno, jaké kroky by mohly být podniknuty pro zlepšení mamografických vyšetření u pacientek s prsními implantáty. Tato doporučení by mohla být využita při výběru optimálního postupu vyšetření a při zlepšení kvality diagnostiky patologií.

1 Teoretická část

Teoretická část této bakalářské práce popisuje současnou situaci v oblasti vyšetřovacích postupů mamografie u pacientek s prsním implantátem, s využitím souvisejících informací, které byly získány literární rešerší z pečlivě vybraných odborných informačních zdrojů, a to jak z tuzemských, tak i ze zahraničních. V této části práce je podrobně popsána anatomie a augmentace prsu, je zde vysvětlen pojem mastektomie a jaké jsou její druhy. V další kapitole se podrobněji rozebírají prsní implantáty a jejich dva hlavní druhy, na což navazuje kapitola popisující možné komplikace, které jsou ve spojení s prsními implantáty. Následuje popis různých diagnostických metod, jako je sonografie, magnetická rezonance a mamografii, která je podrobněji popsána, včetně jejích druhů, projekcí a postupů, které se při mamografickém vyšetření používají. V poslední kapitole jsou popsány podmínky, za kterých se mamografické vyšetření provádí.

2.1 Anatomie prsu

Prs (mamma) je párový orgán skládající se z tukové a fibroglandulární tkáně. U zcela vyvinuté ženy se vyskytuje na přední stěně hrudníku pod klíční kostí v oblasti od 3. k 6. žeburu, mediálně od hrudní kosti a laterálně od okraje svalů latissimus dorsi, avšak hranice se mohou lišit na základě velikosti prsu. Spodní hranicí je inframammární řasa. Tento záhyb je kožní struktura, která vznikla spojením povrchové a prsní fascie. Prs se pro lehčí orientaci dělí do kvadrantů, na mediální/laterální a horní/dolní část s použitím bradavky jako referenčního bodu. Horní a spodní hranici prsu tvoří velký a malý prsní sval s prsním parenchymem. Horní vnější kvadranty prsu obsahují prsní tkáň, zasahující až do axily (Fardo, Sequeira Campos a Pensler, 2022; Čihák, 2016).

Dvorec (areola mammae), se nachází na vrcholku prsu, je tmavě pigmentovaný s průměrem 3-5 cm a během těhotenství se zvětšuje. Obsahuje drobné hrbolky, mazové žlázy a v jeho středu se nachází bradavka (mamilla), ze které vyúsťují mlékovody patnácti až dvaceti otvory (ductus lactiferi). V prsu je obsažena mléčná žláza (Čihák, 2016; Dražan a Měšťák, 2006).

Krevní zásobení je zajištěno mezižeberními perforátory, zevní a vnitřní mamární tepnou a podkožním pletencem tepen. Nervové zásobení prsu zajišťuje třetí až pátý

mezižeberní nerv, který tvoří většinu primárního nervového zásobení prostřednictvím mezižeberního pletence (Fardo, Sequeira Campos a Pensler, 2022).

Mléčná žláza (glandula mammae) je tvořena u dospělé ženy 15-20 laloky (lobi mammae), tvořenými tuboalveolárními žlázkami, které jsou od sebe odděleny tukem a vazivem. Laloky jsou dále větveny na lalůčky (lobulli mammae), ze kterých vycházejí mlékovody o délce 2-4,5 cm. V období laktace se na nich vytváří sinusy (sinus lactiferi), ve kterých se seskupuje mateřské mléko (Dražan a Měšťák, 2006; Šenigl, 2020).

2.2 Augmentace prsu

Nejpopulárnějším estetickým chirurgickým zákrokem, který se každoročně provádí se záměrem zvětšit prsa, je augmentace prsu. Tento zákrok je nejčastěji prováděn umístěním implantátu nebo méně často přenosem tuku (Denney et al., 2021; Fardo, Sequeira Campos a Pensler, 2022).

Pacientky podstupují augmentaci prsu implantátem z důvodu rekonstrukce prsu po mastektomii, kvůli vývojovým vadám nebo z estetických důvodů pro navýšení sebevědomí (Fardo, Sequeira Campos a Pensler, 2022).

Volba rekonstrukce prsu po mastektomii je spojena s mnoha rozhodnutími, týkající se jednostranné vs. oboustranné operace, autologní vs. implantátové rekonstrukce a do jisté míry i načasování rekonstrukce. Některá rozhodnutí jsou anatomicky a chirurgicky omezena a je zapotřebí sdílené rozhodování mezi zdravotnickým týmem a pacientkou (Cameron a Cameron, 2019).

Rekonstrukce prsu po mastektomii je možné provádět okamžitě, jako primární rekonstrukci, během zákroku ablace, nebo později, jako sekundární rekonstrukci, například po dokončení chemoterapie či radioterapie. Primární mastektomie má několik výhod, například pacientka nemusí zažívat psychické trauma ze ztráty prsu (Dražan a Měšťák, 2006).

Nedostatečný vývin prsní žlázy, je hlavním důvodem mladých dívek k návštěvě plastického chirurga. Hypoplázie prsou může být jednostranná, ale i oboustranná. Ženy ve středním a vyšším věku vyhledávají plastického chirurga nejčastěji z důvodu involuce po těhotenství a kojení (Měšťák a Měšťák, 2021). Ženský prs je vnímán jako symbol

ženskosti. Tvar, nesymetričnost a velikost prsou jsou psychickými faktory ovlivňující spokojenost ženy se svým vzhledem (Doležal a Záruba, 1999).

Zárok je proveden v celkové anestezii a jeho délka je přibližně 30-50 minut. Voperování implantátu je možné třemi způsoby: Skrz 3 cm dlouhý řez v axile, využívaný především u sférických implantátů. Jizva zde není nápadná. Submamárním řezem dlouhým cca 3-4 cm, k zavedení anatomických implantátů. Umožňuje chirurgovi zavést jej při minimálním stlačení a přesně orientovat jeho nejvyšší a nejnižší profil v prsu. Tato metoda řezu je nejčastější. Řezem periareolárním, nejčastěji v dolní části hranice dvorce. Výhody jsou, že jizva není viditelná a na ránu není vyvíjen vysoký tlak implementovaným objemem, ale hrozí vyšší riziko vzniku infekce. Skrz periareolární přístup je řešeno i zpevnění, lifting povoleného prsu nebo jeho asymetrie (Doležal a Záruba, 1999).

Po implementaci jsou zavedeny drény k odvádění tekutin. V případě hromadění tekutin se proces hojení prodlužuje a zvyšuje se riziko vzniku infekce. Následuje šití řezů a poslední krok, zafixování implantátu v uložené poloze pomocí elastických obvazů. Den po zákroku je provedena kontrola, odstranění drénů a převaz. Pacientka je propuštěna a dodržuje klidový režim bez žádné fyzické zátěže. Po 5-7 dnech se dostaví na kontrolu a k odstranění stehů. Prs je ustálený za 1-2 měsíce po augmentaci, avšak v případě modelace a asymetrie prsu až za 3-4 měsíce (Doležal a Záruba, 1999).

Pacientka by měla chodit na kontrolu ke svému chirurgovi pokaždé, nastane-li změna tvaru a konzistence prsu, nebo k zánětu. K vyloučení ruptury implantátu by se měli na kontrolu dostavit i ženy po prudkém nárazu na prsy, například po autonehodě (Doležal a Záruba, 1999).

2.3 Mastektomie

Mastektomie je chirurgický zákrok odstranění prsu. Během zákroku je odstraněna veškerá prsní tkáň, která sahá až ke klíční kosti nahoře, k hrudní kosti uprostřed, k inframamárnímu záhybu dole a ke svalu latissimus dorsi na boku. Na základě onkologického stavu pacientky je rozhodováno i o odstranění dvorce s bradavkou a kůží (Cameron a Cameron, 2019).

Karcinom prsu je globálně nejčastějším nádorovým onemocněním u žen (Richter, 2022) a jeho incidence prudce stoupá po 50. věku života ženy (Vomáčka et al., 2015).

Chirurgické odstranění je primární volbou v jeho léčbě. Podle množství a způsobu odstraněné tkáně rozlišujeme několik druhů mastektomie (Dražan a Měšťák, 2006).

2.3.1 Radikální mastektomie

Radikální mastektomie, také nazývaná Halstedova mastektomie, je chirurgický zákrok, během kterého je odstraněna celá mléčná žláza včetně obou prsních svalů, fascie, tuku, lymfatické uzliny v podpaží, nervově-cévní svazek a dlouhá hrudní nerv. Tato mastektomie byla zavedena v roce 1984 a několik let byla hojně využívána, avšak v dnešní době jen zřídka, pouze v případech, kdy se karcinom rozšířil do svalů hrudní stěny. Radikální mastektomie může být rozšířená o chirurgický zákrok, při kterém jsou odstraněny i nitrohrudní uzliny, avšak i tento druh mastektomie se již v dnešní době nevyužívá (Dražan a Měšťák, 2006).

2.3.2 Modifikovaná radikální mastektomie

Tento druh mastektomie byl představen v roce 1947 a nyní je standardně využívanou metodou v léčbě karcinomu prsu. Během zákroku je odstraněna prsní žláza, fascie pektorálního svalu a také lymfatické uzliny, ale pektorální svaly jsou zachovány. Malý musculus pectoralis minor je zachován z důvodu prevence vzniku atrofie musculus pectoralis major. Tento druh mastektomie je indikován v případě tumorů větších než 4 cm, při nepříznivém poměru velikosti tumoru k prsu, u tumorů lokalizovaných multicentricky, duktální karcinom in situ (DCIS), invazivního karcinomu, Pagetového karcinomu, karcinomu prsu během gravidity a při lokálních recidivách (Dražan a Měšťák, 2006).

U většiny případů není potřebná radiační léčba, což je hlavní výhodou této metody, avšak velkou nevýhodou je vliv ztráty prsu na psychiku pacientky. Existuje však možnost okamžité, či odložené rekonstrukce prsu (Dražan a Měšťák, 2006).

2.3.3 Prostá mastektomie

Mastektomie prostá, nebo také totální, je chirurgický zákrok, při němž je odstraněn celý prs a lymfatické uzliny jsou ponechány. Podmínkou k ponechání axilárních uzlin je negativní prokázání sentinelové uzliny během scintigrafického vyšetření. Nejčastěji je indikována u multicentrického duktálního karcinomu prsu in situ, u rizikových pacientek s výskytem BRCA+ (gen karcinomu prsu) mutací genu, nebo jako paliativní

léčba u pokročilého onemocnění. Prostá mastektomie může být provedena jako kůži šetrící, nebo s doplněním modelace prsu (Dražan a Měšťák, 2006).

2.3.4 Subkutánní mastektomie

Během subkutánní mastektomie je odstraněna celá prsní žláza, ale je zachována kůže prsu, dvorec a bradavka. Provedení je skrz řez spodní části bradavky nebo inframamárního řezu, který je prodloužen až do axily (Dražan a Měšťák, 2006).

Ponechání dvorce si vyžaduje jeho krevní zásobení a tím pádem i zanechání části žlázy a vývodů. Vzhledem k nemožnosti odstranění veškeré žlázové a duktální tkáně zpod dvorce a bradavky, je onkologická bezpečnost tohoto postupu nadále zpochybňována (Dražan a Měšťák, 2006).

2.4 Prsní implantát

Prsní implantát je zdravotnická protéza, která se implantuje do těla pacienta cílem zvětšení prsou (augmentace) nebo k náhradě prsní tkáně po jejím odstranění v důsledku karcinomu, úrazu nebo tkáně která se nevyvinula správně (rekonstrukce) (ANON, 2022a). Zhruba 80 % prsních implantátů je využito k estetickému zvětšení prsou, zatím co přibližně 20 % k rekonstrukci prsou po mastektomii (van Keulen et al., 2022).

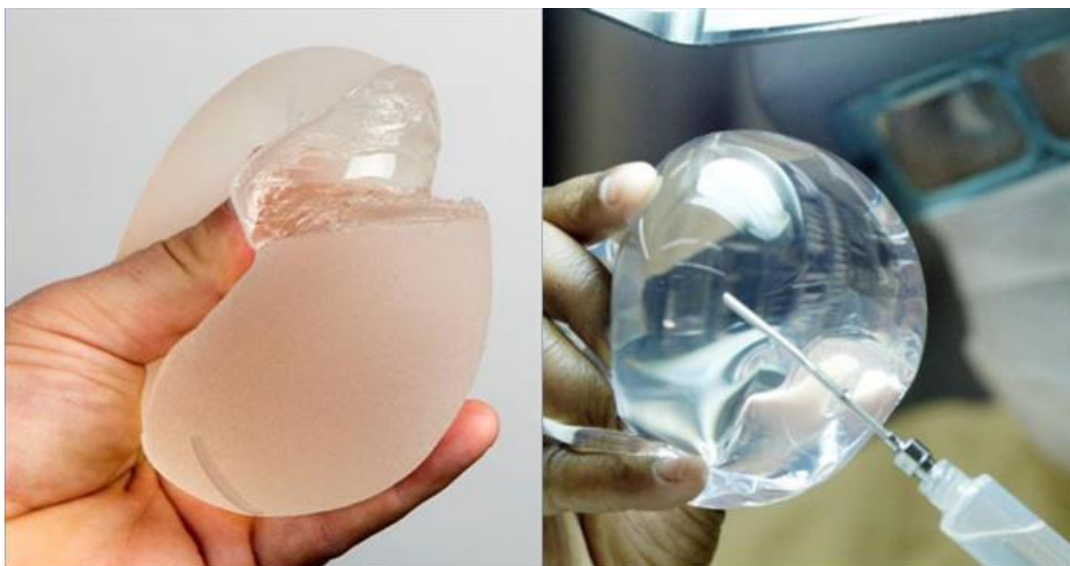Prsní protézy se umisťují buď pod velký prsní sval, nebo nad sval pod prsní žlázu. Uložení závisí na velikosti zvoleného implantátu, prsu pacientky a pevnosti a tloušťky její kůže. Vkládání subpektorálně se volí v případech, kdy pacientka má velmi malá prsa, tenkou kůži nebo zvolený implantát je větší velikosti. Tímto je možné předejít viditelnosti jeho obrysu (Měšťák a Měšťák, 2021). U pacientek se subpektorálně uloženými implantáty dochází k snížení vizualizovatelné plochy prsní tkáně o 17 % ve srovnání s 37 % u subglandulární skupiny (Azzi et al., 2018).

Implantáty můžeme rozlišovat na základě náplně, tvaru, šířky, výšky a profilu. Implantát anatomického tvaru má maximum objemu v jeho dolní třetině a může se lišit jeho výška, na základě výšky pacientky, zatím co u tvaru kulatého je maximum v jeho středu. Šířka a výška kulatého implantátu je vždy stejná, může se však lišit v hodnotách profilu (Trupar, 2015).

Prsní implantát se skládá z pouzdra, které je z polymerové silikonové gumy a náplně. Pouzdro je flexibilní, pevný s minimalizovanou prostupností vnitřní náplně.

Tkáň na vložené pouzdro reaguje minimálně. Povrch pouzdra může být hladký, nebo texturovaný. Implantáty s hladkým povrchem jsou při palpaci prsu měkčí a pohyb prsou vypadá přirozeněji. Texturací povrchu lze docílit menší pravděpodobnosti pohybu implantátu uvnitř prsu či jeho deformacím a to díky zjizvené prsní tkáni, která k texturám povrchu přilne (Doležal a Záruba, 1999; ANON, 2022a).

Náplní implantátů je nejčastěji pevný silikonový gel (Obrázek 1). Prosakování náplně skrze pouzdro neboli tzv. „krvácení implantátu“, je díky velkým molekulám silikonu sníženo na minimální hodnotu, která je sotva měřitelná. Silikonový implantát je měkký a flexibilní, vizuálně i palpačně působí přirozeně, vzhledem ke konzistenci připomínající prsní tkáň (Doležal a Záruba, 1999).



Obrázek 1 - Vlevo implantát plněný silikonem a vpravo plněný fyziologickým roztokem (Van Keulen, 2022)

Druhou nejčastější náplní implantátu je fyziologický roztok. Konzistence tekutiny je odlišná od konzistence prsní tkáně, a tak prs vypadá méně přirozeně než se silikonovými implantáty. Další nevýhodou může být pocit přelévání tekutiny při pohybu prsu (Doležal a Záruba, 1999).

2.4.1 Komplikace spojené s prsními implantáty

Neporušené implantáty je doporučeno po 10 a více letech vyměnit, jelikož časem dochází k jejich degradaci (Měšťák a Měšťák, 2021). Prsní implantáty s sebou nesou řadu komplikací, jako krvácení a bolesti během procesu hojení rány a její infekce.

Potenciální komplikací je asymetrie prsou, avšak pouze z hlediska estetiky. Komplikace, které ohrožují zdravotní stav pacientky jsou specificky spojená s implantátem. Jde především o kapsulární kalcifikace, kontrakturu, rupturu, změnu polohy nebo vytlačení implantátu, kožní hrboly a anaplastický velkobuněčný lymfom (ANON, 2022c).

Kapsula

Přirozenou reakcí těla na cizí předmět je jeho obalení glykoproteiny, čímž se vytvoří okolo implantátu tenká kapsula – jizevnaté pouzdro. V případě přítomnosti infekce může dojít ke komplikacím jako je zbytnění kapsule, nebo kapsulární kalcifikace. Řešením je kapsulotomie nebo kapsulektomie (Peters et al., 2001; Bayston, 2022).

Kapsula se dle Bakera dělí do čtyř následujících stupňů:

- Stupeň I: Prsa jsou normálně měkká a vizuálně působí přirozeně.
- Stupeň II: Prsa jsou trochu pevná, ale vizuálně působí normálně.
- Stupeň III: Prs je pevný a působí vizuálně abnormálně.
- Stupeň IV: Prs je tvrdý, bolestivý a je vizuálně abnormální (ANON, 2022c).

Kapsulární kalcifikace

Kapsulární kalcifikace je charakterizována špatně organizovanými, nepravidelně tvarovanými kalcifikovanými shluky. K její tvorbě dochází přibližně u 25 % žen a může negativně ovlivnit pohyblivost a měkkost prsu. Procento vzniku kapsulární kalcifikace vzrůstá se zvyšujícím se věkem implantátu. Během mamografického vyšetření může docházet vlivem kalcifikace k falešné pozitivitě (van Keulen et al. 2022; Bayston, 2022).

Kapsulární kontraktura

Kapslová kontraktura je smrštění a stlačení kapsuly projevující se zatvrdnutím prsní tkáně v okolí implantátu, bolestí nebo deformací prsu. Tvar implantátu se zakulatí a je méně stlačitelný. Může vzniknout po infekci, hematomu či seromu, přesná příčina vzniku však není dosud známá. Kapsulární kontraktura III. a IV. kategorie Bakerovi stupnice jsou považovány za závažné s následnou indikací kapsulektomie či kapsulotomie. Vyskytuje se až v 25 % v časovém období 10 let a objevuje se častěji

u rekonstrukce prsou než u estetického zvětšení prsou (ANON, 2022c; van Keulen et al., 2022).

Ruptura implantátu a deflace

Ruptura je trhlina či otvor v pouzdře prsního implantátu ke které může dojít následkem:

- Kapslové kontraktury.
- Stlačením při mamografickém vyšetření.
- Poškozením chirurgickými nástroji či při zákrocích v prsu.
- Stárnutím implantátu.
- Přeplněním nebo nedostatečným naplněním prsních implantátů solným roztokem.
- Fyzické zátěže, jako je úraz, intenzivní fyzický tlak.
- Umístěním na místo řezu, který neschválil Food and Drug Administration (FDA), například přes pupek.
- Přílišnou manipulací během operace (ANON, 2022c).

Deflace nastává pouze u implantátu plněných fyziologickým roztokem jako reakce na rupturu. Během deflace se implantát vyprazdňuje a jeho náplň okamžitě nebo v průběhu následujících dnů uniká do těla pacientky. Implantát ztrácí původní tvar a velikost. V případě ruptury u implantátu plněným silikonem nedochází ke změně tvaru či jiným příznakům a je tak málo pravděpodobné, že by si ho pacientka či lékař ihned všimli. Nejspolehlivější metodou k odhalení ruptury silikonového implantátu je magnetická rezonance (MR). Náplň může trhlinou či otvorem pouzdra implantátu unikat, ale zůstává zapouzdřena uvnitř vazivové kapsle, jedná se o intrakapsulární prasknutí. Pokud gel unikne mimo vazivovou jizvu, jedná se o extrakapsulární rupturu (ANON, 2022c).

BIA-ALCL

Anaplastický velkobuněčný lymfom (BIA-ALCL) spojený s prsními implantáty je neobvyklý podtyp T-buněčného ne Hodgkinského lymfomu nízké incidence. Vyskytuje se v tekutině obklopující jizevnaté pouzdro a může i metastazovat (ANON, 2022b).

Nejčastěji se vyskytuje u pacientek s texturovaným povrchem implantátů. V zásadě postihuje pouze jeden prs a projevuje se vznikem seromu, otokem, zvětšením objemu prsu a následný vznik hmatné prsní masy. Méně častým příznak je kontraktura IV. Bakerova stupně a deformace prsního profilu. Příčina vzniku BIA-ALCL není dosud známa, předpokládá se však, že roli hrají přetrvávající infekce nebo toxiny související s implantáty (Bewtra a Gharde, 2022; Rajana et al., 2022).

K červnu 2022 čítá toto onemocnění více než 1216 případů na celém světě. U většiny pacientů se úspěšně léčí chirurgickým odstraněním implantátu a okolní zjizvené tkáně a u některých pacientů také léčbou chemoterapií a radioterapií (Longo et al. 2022; ANON 2022b).

2.5 Vyšetřovací metody

Při zobrazovací diagnostice prsu je využíváno několik druhů vyšetřovacích metod. Mezi užívané metody patří mamografie (MG), ultrazvuk (UZ), magnetická rezonance (MR), duktografie a tomosyntéza. Tyto metody jsou níže podrobněji popsány.

2.5.1 Sonografie

UZ je neinvazivní zobrazovací metoda. Tato metoda využívá vysokofrekvenční zvukové vlny, které jsou během vyšetření vysílány z ultrazvukové sondy a poté jsou sondou také snímány po jejich odrazení se od tkání. Sondou zaznamenané signály jsou převedeny na obrazovou podobu. UZ se provádí k detekci a diagnostice různých patologických stavů, včetně tumorů, cyst, abscesu a je využívána při vedení jehly během biopsie.

Metoda sonografie je první volbou při vyšetření prsou u mladých, těhotných anebo kojících žen, u kterých je podezření na potencionální patologii v prsu, a to především kvůli vysoké denzitě prsní tkáně. U pacientek nad 40 let, je UZ indikováno až na základě výsledků mamografického vyšetření. Mezi hlavní výhody UZ patří jeho neinvazivnost, bezbolestnost a cenová dostupnost vyšetření. Sonografii lze snadno opakovat bez rizika vedlejších účinků, avšak její nevýhodou je nemožnost zobrazit kalcifikace a nižší schopnost detekovat patologie malých rozměrů (Seidl et al., 2012).

2.5.2 Magnetická rezonance

MR je další sofistikovanou zobrazovací metodou, která je používána k diagnostice a sledování patologických stavů. K vytvoření obrazu využívá magnetické pole a rádiové vlny, které interagují s atomy v tkáních. Vyšetření je zprvu nativně, následně je podána kontrastní látka k zvýraznění struktur prsu, a nakonec je provedeno postkontrastní vyšetření. Jednou z výhod MR je to, že poskytuje informace nejen o anatomii vyšetřované oblasti, ale i o její funkci. Metoda má vysokou senzitivitu, až 95-99 % při zobrazení invazivního karcinomu prsu, avšak nižší specificitou. Nenahrazuje mamografické ani sonografické vyšetření, jedná se o doplňující metodu. MR je indikována:

- K zobrazení rozsahu již diagnostikované patologie.
- K hodnocení efektu neoadjuvantní chemoterapie.
- K detekci primárního tumoru, při pozitivním nálezů metastáz lymfatických uzlin.
- V axilách a negativním vyšetření mamografie (MG) a UZ.
- Jako preventivní sledování žen s mutací genů BRCA1 a BRCA2.
- Vyšetření prsních implantátů (Seidl et al., 2012).

2.5.3 Duktografie

Duktografie je zobrazovací diagnostická metoda, jenž se využívá k vyšetření ductů v prsu. Tato metoda umožňuje získat detailní obraz struktury a stavu ductů a pomáhá tak při diagnostice různých patologických stavů, jako jsou například záněty, cysty, benigní tumory anebo karcinom prsu. Během duktografie je využívána kontrastní látka, která se vstříkne přímo do prsního kanálu a následně je proveden rentgenový snímek. Duktografie je metodou často využívanou u pacientek, u kterých se objevily neobvyklé změny jako je například výtok nebo krvácení z bradavek. Nevýhodou této metody je riziko v možných vedlejších účincích, jako jsou infekce, krvácení nebo alergická reakce na kontrastní látku. Proto je nutná zvážit potenciální přínosy a rizika pro každou pacientku individuálně (Seidl et al., 2012).

2.5.4 Tomosyntéza

Tomosyntéza je moderní diagnostická metoda používaná k zobrazení prsu, která umožňuje získat detailní třírozměrný obraz tkáně prsu s využitím nižší dávky záření

než u tradiční mamografie. Během vyšetření je prsní tkáň postupně snímána pomocí rentgenových paprsků z rentgenky, která se pohybuje po kruhovém oblouku a během několika sekund je provedena série expozic s nízkou dávkou záření z různých úhlů. Následně jsou tyto snímky spojeny a vytvoří třírozměrný obraz prsu s vysokým rozlišením.

Výhodou tomosyntézy oproti tradiční mamografii je její detailní zobrazení, což umožňuje lékařům vidět prsní tkáň s větší přesností a odhalit drobné nádory a změny, které by na tradiční mamografii mohly být přehlédnuty. Metoda je často využívána jako doplňková diagnostická metoda u pacientek s podezřením na karcinom prsu, u nichž byla provedena mamografie s nejasným výsledkem, ale i u pacientek s vyšší denzitou tkáně, která nedovoluje využití klasické mamografie. Během vyšetření je možno použít kontrastní látku k zvýraznění struktur prsu (Kleinknecht, Ciurea a Ciortea, 2020).

2.6 Úvod do mamografie

Riziko karcinomu prsu stoupá v souvislosti s věkem, a proto je nejčastěji diagnostikován u žen ve věku 55 až 64 let. Onemocnění postihuje především ženy z rozvinutých zemí, obzvláště v Evropě a USA a jeho incidence zařadila karcinom prsu do kategorie tzv. civilizačních nemocí (Vomáčka et al., 2015).

Léčba karcinomu prsu se stále zlepšuje a přispívá ke snižování úmrtnosti, ale větší celkový dopad má mamografický screening pro včasnou diagnostiku, který zvyšuje šanci na vyléčení a snižuje morbiditu. MG je metoda RTG zobrazení prováděná na přístroji, mamografu, k hodnocení prsu za pomoci rozdílných charakteristik zeslabení tkáně. Nízkoenergetické fotony rentgenového záření reagují s atomy tkáně prsu za vzniku fotoelektrického jevu, díky čemuž dochází k vyššímu kontrastu absorpce i u tkání s nízkými diferenciacemi denzit. Jedná se o tzv. měkké záření (Seidl et al., 2012; Reeves a Kaufman, 2022).

2.6.1 Mamograf

V nynější době je využívána pouze digitální MG. Dříve používaná filmová MG, využívající film se zesilovací folií se již nepoužívá. Digitální MG má na rozdíl od filmové MG vyšší kvalitu zobrazení za nižší dávky záření a vyšší senzitivitu. Výhodou digitalizace je také umožnění postprocessingu, digitální archivace snímků, teleradiologie, a časem neměnná kvalita obrazu. Mezi základní součásti mamografu patří generátor RTG

záření, detektor obrazu, protirozptylová mřížka, expoziční automatika a kompresní deska (Daneš et al., 2021).

K prozáření tkáně je využíváno měkké rentgenové záření o energii v rozmezí 20 až 40 kV, produkované rentgenkou, která obsahuje anodu z molybdenu a beryliové výstupní okénko. Rozměr ohniska je 0,1mm pro zvětšení a standardně 0,3mm. Díky malé velikosti ohniska lze nalézt i velmi drobné struktury, jako jsou mikrokalcifikace a nádory již od 1-3mm (Strnad, 2014; Seidl et al., 2012).

Svazek vycházející z rentgenky prochází skrz beryliové okénko, jehož funkcí je filtrace nízkenergetických fotonů, následně přes kompresní desku, komprimovaný prs, k detektoru, jehož částí je expoziční automatika (EAC), která při dopadu záření na receptor obrazu zakončuje rentgenovou expozici. Personál provádějící mamografické vyšetření využívá ochranné vybavení, čímž je ochranný štít a stanice s dálkovým ovládáním pro obsluhu mamografu (Reeves a Kaufman 2022; Daneš et al. 2021).

Tuk má schopnost zeslabit méně rentgenového záření než fibroglandulární tkáň, na výsledném snímku se jeví v šedé barvě. Jasně bílou barvou se jeví minerální ložiska, jako jsou calcifikace. Hustá prsní tkáň zeslabuje vyšší podíl rentgenového záření, a tak se na mamografu jeví bělejší, což působí jako maskovací efekt při diagnostice. Na snímku je částečně viditelný velký prsní sval, jako pruhovaná trojúhelníková oblast na jedné straně obrazu, je vyšší denzity než překrývající tuk a fibroglandulární tkáň. Laloky produkující mléku u kojících pacientek zeslabují rentgenové záření a zvyšují hustotu prsní tkáně, čímž může dojít k překrytí premaligního nebo maligního nálezu. Citlivost mamografu se dá zvýšit kojením či odsátím mléka před vyšetřením. Nevýhodou mamografu je jeho neschopnost odlišit solidní léze od cysty a nižší senzitivita u pacientek nižšího věku, kvůli vyšší denzitě tkáně. Naopak výhodou je schopnost zobrazit mikrokalcifikace, které jsou mnohdy projevem ještě nehmatného karcinomu a také nízká radiační zátěž (Strnad, 2014). V případech, kdy se struktury překrývají, dochází k tzv. superpozici, která může vést k falešné negativitě, díky zakrytí ložiska. K předejití tohoto problému se provádí screeningové mamografické vyšetření alespoň ve dvou projekcích (Reeves a Kaufman 2022).

Mamografické vyšetření mohou podstoupit i pacientky s prsními implantáty. Díky vysoké denzitě implantátu hrozí riziko falešné negativity. Vyšetření se od pacientek bez implantátu liší pouze v možném použití Eklundovy techniky, doplňujících projekcí

při snímkování a UZ vyšetření k detekci ruptury a deflace implantátu. MG je prioritou jak u preventivního vyšetření asymptomatických pacientek, tak i u diagnostického vyšetření pacientek, s již projevujícími se příznaky zhoubného karcinomu prsu (Skovajsová, 2012).

2.6.2 Screeningová mamografie

Screeningová MG je jeden ze tří hrazených onkologických screeningových programů, zajištěna vyhláškou číslo 70/2012 Sb. Ministerstva zdravotnictví o preventivních prohlídkách ve znění pozdějších předpisů (Daneš et al. 2021). Screeningová MG prsu je takzvanou sekundární prevencí, která poskytuje možnost odhalit časně zhoubné léze nebo dokonce prekancerózy dříve, než se stanou klinicky zjevnými. Prokazatelně snižuje mortalitu i morbiditu. Riziko karcinomu prsu stoupá s věkem, k jejímu odhalení dochází nejčastěji u žen ve věku 50. až 60. let (Reeves a Kaufman 2022).

Národní screeningový program byl v České republice započat v roce 2002, čímž odstartoval celorepublikový mamografický screening, přístupný ženám ve věku od 45 let do 69 let. Od roku 2010 již žádná horní věková hranice vyšetření neexistuje (Strnad 2014; Májek a et al 2019). K mamografickému okénku, což je časový úsek, kdy je již nález zobrazitelný, dochází cca o 2 až 3 roky dříve, než se objeví klinické příznaky, proto je mamografický screening asymptomatických pacientek doporučován jednou za 2 roky (Skovajsová, 2012). U pacientek bez příznaků, s průměrným rizikem vzniku karcinomu prsu, se screeningová MG nedoporučuje před dosažením 40. roku. Obecně totiž platí, že pacientky mladšího věku mají zvýšenou denzitu prsu, což způsobuje sníženou citlivost mamografu pro odhalení karcinomu prsu a riziko falešné positivity mamografických nálezů (Reeves a Kaufman, 2022).

2.6.3 Diagnostická mamografie

U žen, které mají symptomy onemocnění prsu nebo u kterých byly během mamografického screeningu odhaleny podezřelé abnormality, se bez ohledu na věk provádí diagnostická MG (D-MG). Symptomy, které přivádí pacientku na D-MG jsou například bolesti prsou, sekrece z bradavek, edém, erytém, exantém, vtažení kůže či vpáčení bradavky, hmatná rezistence a zvětšení lymfatických uzlin v axile (Strnad, 2014; Daneš et al., 2021). Rozdíl mezi screeningovou a diagnostickou mamografií je

v možnost i využití dalších zobrazovacích technik, které mohou zahrnovat bodovou kompresi, doplňkové úhly nebo zvětšovací zobrazení. Nejčastěji se využívá diagnostický UZ prsu, který přidává doplňující informace. Dále MR, radioizotopová scintimamografie a tomosyntéza a však k definitivní diagnóze karcinomu prsu je potřeba odebrání vzorku tkáně, nejčastěji z core-cut nebo vakuové biopsie za doprovodu UZ kontroly (Seidl et al., 2012; Reeves a Kaufman, 2022).

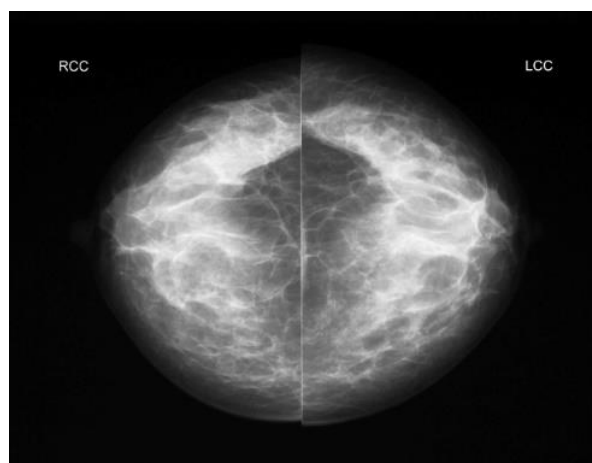
2.7 Analýza postupů mamografického vyšetření

Existuje řada projekcí užívaných během MG. Standardně se využívají bilaterálně dvě projekce, které jsou pojmenovány podle směru záření rentgenového paprsku od jeho zdroje k detektoru: projekce kraniokaudální (CC), a projekce šikmá mediolaterální (MLO). Pokud neexistuje žádná kontraindikace, skládá se vyšetření z těchto 4 zobrazení. U pacientů s prsními implantáty se doporučuje doplnit vyšetření Eklundovou technikou (Reeves a Kaufman, 2022; Murphy et al., 2011).

2.7.1 Standardní vyšetření

Kraniokaudální projekce

Během kraniokaudální projekce (CC) (Obrázek 2) je prs pacienta položen na detektor obrazu a následně stlačen lopatkou mamografu v kraniokaudálním směru. Aby nedošlo k vynechání prsní tkáně, která by mohla obsahovat maligní lézy, je potřeba dodržovat několik orientačních bodů. Na detektoru by měla být přítomna část inframammární tkáně, část velkého prsního svalu a v ideálním případě i oblast dekoltu (Reeves a Kaufman, 2022).

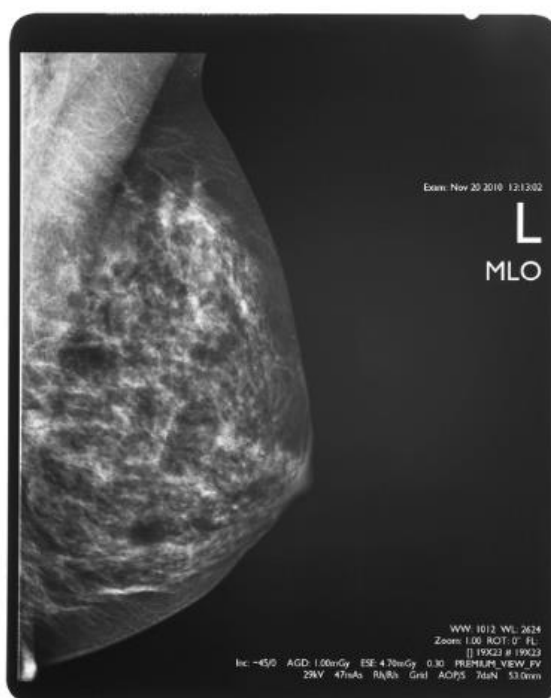


Obrázek 2 - Kraniokaudální projekce (ANON, 2022d)

Mediolaterální šikmá projekce

Mediolaterální šikmá projekce (Obrázek 3) (MLO) se provádí ve směru shora dolů stejně jako u CC, ale přístroj je nakloněn pod úhlem 40° až 60°. Prs se přikládá k obrazovému detektoru a je stlačen lopatkou mamografu. Na detektoru by měla být zachycena co největší část prsní tkáně včetně axilárního ohbí a inframammární řasy. Čára vedená od bradavky ke stěně hrudníku by měla být v rozmezí 1 cm od stejné čáry vedené na CC zobrazení, kvůli zajištění srovnatelnosti snímků. Při projekci je pektorální sval zobrazen šikmo shora a je viditelný až do úrovně bradavky nebo dále pod ní. Pokud je sval uvolněný, je jeho tvar zakřivený či vyboulený směrem ven. Snímek zachycuje bradavku z profilu a může na něm být viditelná i břišní řasa.

Při rutinní screeningové mamografii se dává přednost zobrazení MLO před boční projekcí pod úhlem 90°, jelikož lze zobrazit více prsní tkáně v horním vnějším kvadrantu prsu a v podpaží (Reeves a Kaufman, 2022; ANON, 2022d).



Obrázek 3 Šikmá mediolaterální projekce (ANON, 2022d)

Doplňující projekce

Při diagnostické mamografii prsu je možné využít jako doplněk ke standardním projekcím i projekce následující:

- Pravý boční pohled – projekce v 90°, projekce mediolaterální (ML) a projekce lateromediální (LM).
- Šikmá lateromediální projekce (OLM).
- Pozdní projekce ML.
- Stupňovité šikmé projekce.
- Bodová projekce – bodový kompresní pohled.
- Projekce na dvojitou bodovou kompresi.
- Zvětšovací zobrazení.
- Přehnané CC pohledy – přehnaná CC laterální projekce (XCCL) a přehnaná CC mediální projekce (XCCM).
- Axilární zobrazení – axilární zobrazení ocasu.
- Projekce do rozštěpu.
- Tangenciální projekce.
Oobrácená CC projekce - 180° CC projekce.
- CC projekce s býčím okem.
- Přetočená CC projekce.
- Zvýšená kraniokaudální projekce.
- Kaudální kraniální projekce.
- 20° šikmá projekce.
- Inferomediální superolaterální šikmá projekce.

Parenchymové asymetrie se zpracovávají pomocí přímých laterálních (SL) a rolovaných CC (rolled) projekcí a kalcifikace pomocí zvětšovacích zobrazení (mag views). Cílem SL a rolovaných projekcí oddělit od sebe sumární stíny (Murphy et al., 2011).

Komprese

Komprese prsu při mamografii se provádí z důvodu zmenšení jeho tloušťky, čímž se docílí několika následujících výhod:

- Pomocí snížení rozptýleného záření se zlepší kontrast objektu.
- Lepší rovnoměrnost hustoty tkáně prsu.
- Oddělení překrývající se prsní tkáně.
- Zlepšení zobrazení prsní tkáně v blízkosti hrudní stěny.
- Snížení dávky záření.
- Snížení rozmazání, díky fixaci vyšetřované tkáně.

Síla stlačení během MG se pohybuje v rozmezí 100 až 200 newtonů (N), v praxi se ale liší mezi jednotlivými zeměmi a pracovišti. Neexistují žádné kvantitativní pokyny týkající udávající míru komprese, kterou by měl radiologický asistent (RA) použít k získání adekvátního mamogramu (Holland et al., 2017; Haouimi, Vajuhudeen a Schmidt, 2020).

Pokud je během MG aplikována komprese vyšší, než je zapotřebí, může se snížit senzitivita. Naopak pokud je příliš nízká, může dojít k navýšení dávky, snížení specifacity a rozmazání snímku, čímž zvyšuje možnost falešně negativní diagnózy, vlivem možnosti zakrytí malé léze nebo léze s nízkou hustotou (Holland et al., 2017).

Komprese je upravována na základě několika faktorů, kam spadá velikost prsu a tolerance pacientky. Žádná část prsu by po stlačení neměla být odříznuta či vyloučena ze zorného pole (FOV). Stlačení je prováděno pomocí kompresních lopatek, které se liší velikostí a funkcí. V diagnostické mamografii se využívá fokální komprese nebo zvětšovací podložky k posouzení útvarů, asymetrií nebo kalcifikací. Fokální kompresní lopatka je umístěna na základě odhadu lokality léze, dle screeningových mamografických snímků (Sá Dos Reis, Gremion a Richli Meystre, 2020; Reeves a Kaufman, 2022).

Vlivem komprese může dojít ke vzniku modřin, drobných hematomů nebo dočasného diskomfortu, což může ovlivnit účast pacientek na screeningu. Bolest, pociťována během vyšetření, souvisí spíše s tlakem než se silou. Stejná síla působící na malý nebo velký prs vede k rozdílným tlakům. Tlak závisí na síle a kontaktní ploše

mezi prsem a kompresní lopatkou, a ta závisí na velikosti, deformaci a tvarových změnách prsu během komprese. Čím větší je kontaktní plocha, tím je i větší plocha, na kterou je síla rozložena, což vede k nižšímu tlaku (Reeves a Kaufman, 2022).

2.7.2 Vyšetření pacientek s prsními implantáty

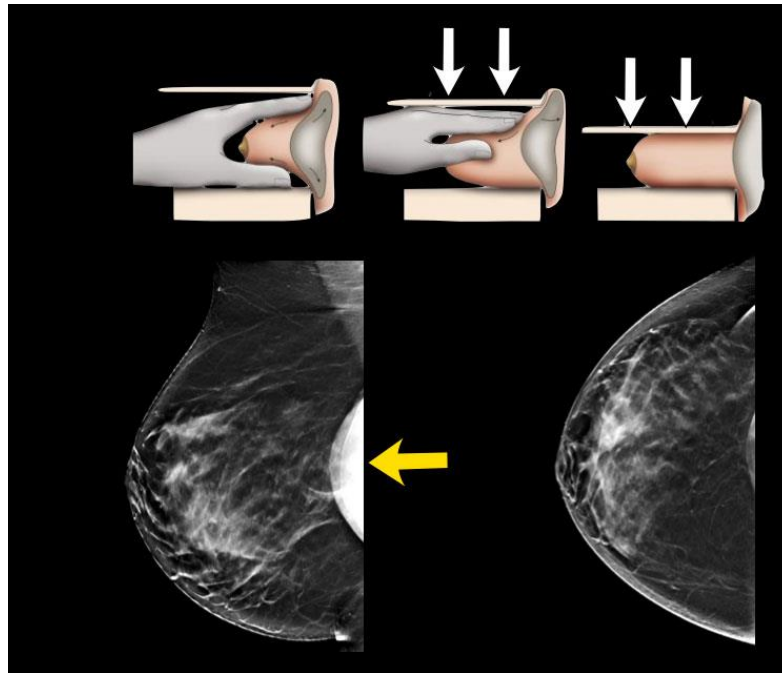
Screeningová mamografie (S-MG) je dostupná pro ženy od 45. Roku a D-MG u symptomatických pacientek od 40. let bez ohledu na výskyt implantátu. Stále však koluje mýtus, že vyšetření mamografem poškozuje implantát. Všeobecně platí pravidlo, že primárně je zapotřebí vyšetřit prsní žlázu a až sekundárně vyšetřit implantát. Pacientka by měla před MG vyšetřením upozornit RA na přítomnost implantátů a je potřeba tuto informaci zapsat do anamnestického dotazníku. MG je možné provést speciální technikou, tzv. Eklundovou technikou, která nám odhalí větší viditelnou část prsní tkáně na snímku. MG může odhalit rupturu implantátu. U pacientek s kontrakturami a zjizvenými je vhodné vyšetření doplnit UZ, který je vhodný jako primární vyšetření u pacientek do věku 40. let, kdy se MG kvůli husté denzitě prsu neprovádí (Daneš et al., 2021).

Studie z roku 2021, porovnává účinnost MR, MG, a UZ vyšetření. V odhalení ruptury prsního implantátu uvádí UZ jako nejspolehlivější metodu k vyšetření stavu implantátu, odhalení případné ruptury (Goldammer et al., 2021).

Jako sekundární volba vyšetření prsu je využívána MR, která se volí při nejasném obrazu UZ. Provádí se nativně a její specifitu a senzitivitu lze srovnat s UZ. U obou technik vyšetření je hodnocena celistvost stěny a jednodušnost obsahu implantátů (Daneš et al., 2021).

Eklundova technika

Eklundova technika (Obrázek 4) byla objevena roce 1988 doktorem Gilbertem Willardem Eklundem. Jedná se o postup využívaný při MG vyšetření pouze u žen s prsními implantáty. Během projekce se implantát odsune směrem dozadu k hrudní stěně a vyšetřovaná prsní tkáň je vytažena okolo implantátu a před něj. Díky této technice je umožněna lepší vizualizace prsní tkáně, která je při standardní projekci překryta implantátem, obzvláště při kraniokaudálním zobrazením (CC) (Pacifci, Bell a Hacking, 2011; Deandrea et al., 2021).



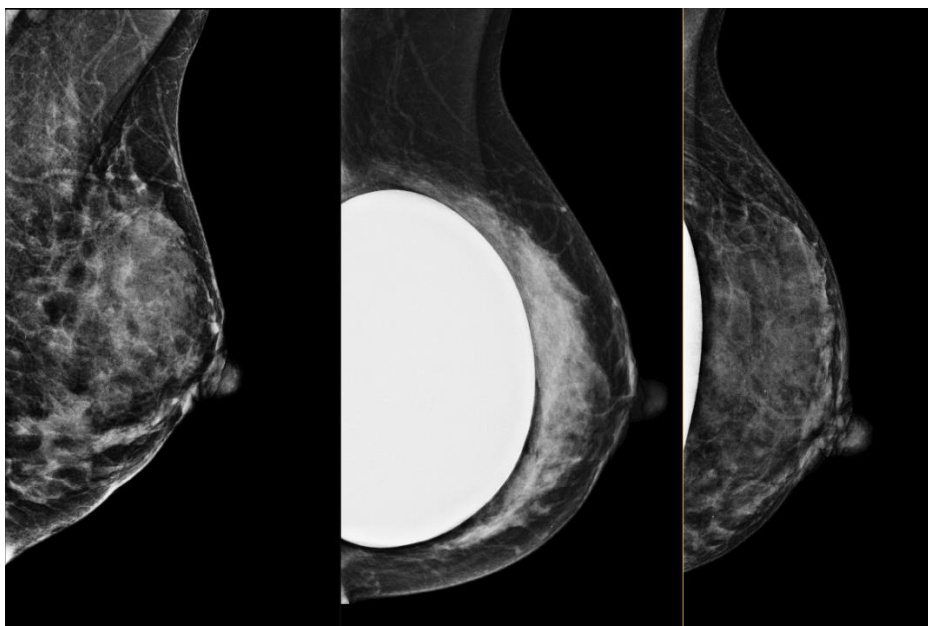
Obrázek 4 Provedení Eklundovy techniky (Van Keulen, 2022)

Projekce je využívána jako doplnění k rutinnímu mamografickému vyšetření ve dvou projekcích, nikoliv jako náhrada, jelikož nezobrazuje nejzadnější části prsu.

To znamená, že k zaručení kompletního vyšetření by se měla provádět jak technika posunu implantátu, tak i standardní technika komprese implantátu. Toto doporučení má však za následek zvýšení dávky záření (Sá Dos Reis, Gremion a Richli Meystre, 2020).

Na zhotoveném snímku (Obrázek 5) se zkoumají nalezená patologická ložiska a stav implantátu. Zda nebyla narušena jeho integrita, jaký má tvar a kde je uložen (Šenigl, 2020). Eklundova technika je doporučována, přesto literatura uvádí, že se na pracovištích využívá zřídka. Důvodem jsou místní radiologické standardy, které ji nevyžadují. V případě kdy je implantát nepohyblivý, neboli zapouzdřený, je možné použít pravou boční projekci (ML) (Sá Dos Reis, Gremion a Richli Meystre, 2020).

Evropské pokyny pro zajištění kvality screeningu a diagnostiky karcinomu prsou však doporučují, aby RA byli speciálně proškoleni a měli aktuální informace a potřebné znalosti o prsních implantátech a jejich vyšetření. Dle programu NHS Breast Screening Programme by všichni RA, kteří provádějí Eklundovu techniku, měli předložit doklad o řádném vyškolení a vycvičení k provádění této technika (Deandrea et al., 2021).



Obrázek 5 RMLO projekce – vlevo snímek bez implantátu, uprostřed s implantátem a vpravo použití Eklundovy techniky (Prošková, 2023)

2.7.3 Podmínky k provádění mamografického vyšetření v ČR

Národní radiologické standardy (NRS) pro mamografii a indikační kritéria byli uveřejněny ve Věstníku MZ ČR č. 3/2021. Ve Věstníku MZ ČR č.4/10 je dostupný doporučený standard k vykonání mamografického a diagnostického screeningu prsu. Během akreditace MZ ČR vydává osvědčení o splnění podmínek potřebných k poskytování screeningu, které je platné po dobu 3 let a je nutné k uzavření smluv se zdravotními pojišťovkami (Daneš et al., 2021).

K podmínkám pro vykonávání screeningu prsu patří začlenění a komplexnost diagnostického procesu, délka screeningu a diagnostického procesu, odborná způsobilost pracovníků, počty uskutečněných vyšetření, síť mamocenter, technické vybavení, kontrola kvality a bezpečnost radiační ochrany, interdisciplinární spolupráce, vysoká kvalita mamogramů a datový audit pracovišť (Daneš et al., 2021).

3 Praktická část

3.1 Cíle a výzkumné otázky

Cíle práce:

1. Literární rešerše řešené problematiky v České republice a ve světě.
2. Analýza postupů mamografického vyšetření u pacientek s prsním implantátem a bez prsního implantátu.
3. Analýza proškolení či erudice radiologických asistentů ve vybraných akreditovaných mamografických pracovištích.

Výzkumné otázky

1. Výzkumná otázka nestanovena, jedná se o cíl popisný.
2. Existují odlišnosti při mamografickém vyšetření žen s prsním implantátem a bez prsního implantátu?
3. Jsou radiologičtí asistenti dostatečně proškoleni či erudováni o vyšetřovacích postupech u žen s prsním implantátem?

Vzniklá výzkumná otázka v průběhu vypracovávání teoretické části bakalářské práce pomocí literární rešerše:

4. Má zvolený postup vyšetření vliv na brzké odhalení případných patologií?

3.2 Metody

Cílem této bakalářské práce bylo získat informace o odlišnostech při mamografickém vyšetření žen s prsním implantátem a bez prsního implantátu a analyzovat povědomí radiologických asistentů z mamografického oddělení o postupech vyšetření pacientek s prsním implantátem.

Ke zpracování výzkumné části bakalářské práce byla využita kvalitativní metoda v podobě polostrukturovaného rozhovoru, který byl proveden s 5 respondenty. Všechny rozhovory byly vedeny s radiologickými asistenty, kteří pracují na různých mamografických oddělení a provádějí screeningovou nebo diagnostickou mamografii.

Dotazovaní byli důsledně informováni, že získané nahrávky budou použity výhradně pro osobní účely a nikde nebudou zveřejňovány a informace z nich získané budou interpretovány pouze anonymním způsobem. Jejich účast byla zcela dobrovolná. Na základě těchto informací byl získán od respondentů souhlas s výzkumným šetřením.

Vedené rozhovory byly nahrávány na záznamník mobilního telefonu a zapisovány do bloku, a následně přepsány do počítačového programu Microsoft Office Word 2021. Šetření probíhalo během osobního setkání a online.

Na základě stanovených cílů bakalářské práce byl sestaven polostrukturovaný rozhovor z 14 daných otázek, které byly rozvíjeny dalšími otázkami, podle odpovědí radiologických asistentů a popřípadě i jejich neverbální komunikací. Tyto otázky byly rozděleny do tří kategorií pro snadnější orientaci. Každá kategorie byla dále pojmenována, dle typů otázek a jejich zaměření. Na základě odpovědí bylo v průběhu rozhovoru měněno pořadí otázek a jejich formulace tak, aby byly veškeré stanovené otázky zodpovězeny. Dotazovaní byli označeni zkratkami RA1 až RA5, k snadnějšímu přehledu vyhodnocení rozhovorů a k zachování jejich anonymity.

Během vypracovávání teoretické části bakalářské práce vyplývalo několik otázek, které se týkaly převážně postupů vyšetření. Zda existuje více možných způsobů vyšetření, v čem se liší a v čem spočívají jejich pozitiva a negativa. Na základě těchto otázek, vznikla v průběhu psaní další, čtvrtá, výzkumná otázka. Ta se ptá, zda rozdílný postup mamografického vyšetření pacientek s prsními implantáty může ovlivnit dřívější odhalení potencionálně přítomných patologií v prsní tkáni.

Pro zodpovězení této výzkumné otázky byla využita literární rešerše zdrojů, ze kterých vychází teoretická část této bakalářské práce a informace získané během rozhovorů s dotazovanými radiologickými asistenty.

3.2.1 Sběr dat

Vstupní data byla získána prostřednictvím polostrukturovaného rozhovoru, který probíhal formou osobního setkání nebo pomocí videohovoru. Odpovědi respondentů byli nahrávány na diktafon v mobilním telefonu a následně přepsány. Do záznamového archu byly během rozhovoru zaznamenávány poznámky k mimice dotazovaných a k prodlevě odpovědi na konkrétní otázky. Dotazovanými respondenty této bakalářské práce jsou radiologičtí asistenti z různých částí České republiky, kteří pracují na akreditovaných

mamografických pracovištích a provádějí ať už screeningové nebo diagnostické mamografické vyšetření v ambulantním režimu. Rozhovoru se účastnilo 5 dotazovaných. Během šetření byli zjištěny 3 druhy mamografických přístrojů, které oddělení používají - digitální mamograf firmy Philips– MicroDose Mammography L30, GE Senographe Pristina 3D Mammography Systém a The Hologic 3Dimensions™ Mammography Systém.

3.3 Analýza výzkumných dat

Analýza dat byla provedena za cílem organizace, strukturace a získání hlavního významu a smyslu z dat. Audio záznam rozhovorů s dotazovanými RA byl přepsán v programu Microsoft Office Word do textové podoby. V rozhovoru je celkem 14 dotazových otázek, které byly pro snadnější přehlednost plnění cílů rozděleny do tří kategorií:

1. Zkušenosti RA (radiologických asistentů).
2. Eklundova technika.
3. Vyšetření pacientek s prsními implantáty.

První kategorie nám udává informace o zkušenostech RA, druhá kategorie otázek se zabývá rozdíly ve vyšetření pacientek s prsním implantátem a bez prsního implantátu a kategorie třetí analyzuje erudici RA o Eklundově technice. Primárními zdroji, které byli k analýze rozhovorů použity, byly audionahrávky, transkripty rozhovorů a poznámky samotného výzkumníka.

K analýze dat potřebných k zodpovězení výzkumné otázky, zda má rozdílný postup mamografického vyšetření pacientek s prsním implantátem vliv na časné odhalení potencionálních patologií, byla použita data získaná z rozhovorů a převážně literární rešerše zdrojů, ze kterých byla sepsána i teoretická část této bakalářské práce.

Pro lepší přehlednost byla otázka zařazena do samostatné kategorie s názvem „Vliv postupů mamografického vyšetření“. Samotná analýza získaných dat probíhala popisem postupů mamografických vyšetření a jejich porovnáním.

3.3.1 Kategorie: zkušenosti RA

Kategorie Zkušenosti RA se skládá z 6 otázek, které poskytují informace o získávání znalostech v mamografickém vyšetření prsou a informace o povědomí RA o standardech pracoviště, popřípadě jejich návrh na změnu standardů.

Otázka č.1 z této kategorie zní: „Jak dlouho pracujete na oddělení mamografie?“, Otázka se zabývá tím, jak dlouho dotazovaný respondent na mamografickém oddělení pracuje, tedy určuje časový interval, za který RA získal a zdokonalil nynější zkušenosti. Dotazovaný RA1 uvádí nejdelší časový údaj, a to že na nynějším mamografickém pracovišti pracuje 28 let, ale zároveň pracuje na mamografickém oddělení jiné kliniky, kde pracuje již 35 let. RA2 pracuje na mamografickém oddělení zhruba 20 let a RA3 o tři roky déle, tedy 23 let. Kratší časový údaj sdělil RA4, který mamografické vyšetření provádí 15 let a nejkratší pracující období na oddělení uvedl RA5, a to 8 let. Otázka je znázorněna pomocí *Tabulka 1*, která je pojmenována Délka praxe na mamografickém oddělení.

Tabulka 1 - délka praxe na mamografickém oddělení (zdroj:autor)

RESPONDENT	DÉLKA PRAXE NA MAMOGRFICKÉM ODDĚLENÍ (roky)
RA1	35
RA2	20
RA3	25
RA4	15
RA5	8

Otázkou číslo 2. z kategorie s názvem Zkušenosti RA,. byly od respondentů získány informace o zaučení na oddělení mamografie, kde nyní pracují a provádí mamografické vyšetření. Otázka zní: „Jak jste se vyškolili k provádění mamografického vyšetření?“ 4 z 5 respondentů se téměř shodovali v odpovědi. RA1 jako jediný uvedl, že k provádění mamografického vyšetření byl zaučen již během praktické výuky při školském studiu a při nástupu na mamografické oddělení byla jeho technika vyšetření zdokonalená při zaškolení popisujícím Panem doktorem. RA2, RA3, RA4 shodně udávají informaci, že byli zaškoleni starším kolegou, nebo vrchním radiologickým asistentem a školením na konferencích. Dotazovaný RA5 stejně tak byl zaučen kolegou, pracujícím dříve

na oddělení a poté následovalo studium specializované mamografie, které pomohlo RA5 techniku zdokonalit.

Pouze jeden z respondentů uvedl, že k práci na oddělení připravilo školské studium a školní praxe. Čtyři zbylí respondenti byli zaškoleni v podobě tzv. workshadowingu, tedy sledováním práce kolegyně, která již na mamografickém oddělení pracovala před nimi.

Každoročně jsou v České republice pořádány konference a školení, kterých se mohou RA účastnit a získávat tak nové poznatky v mamografii, seznámit se s alternativními způsoby vyšetření, novými technologiemi a podobně. Účast na těchto konferencích a školení není povinná. Pomocí 3. otázky z kategorie Zkušenosti RA je získána informace o účasti dotazovaných RA na konferencích nebo školení. Každý z respondentů uvedl, že se konferencí účastní. RA1 popisuje, že se konferencí a školení účastní, pokud se některá koná a má pocit, že by pro něho mohla být přínosná. K dotazované otázce RA1 dodává: *„Po každé se dozvím něco nového, vylepšení, detail, který se mi třeba líbí a zavedu to do své praxe. Myslím, že když na ně nechodíte, tak kvalitou padáte dolů, ale vůbec to nevnímáte.“* Respondenti RA2, RA3 a RA4 uvádějí účast 1x až 2x za rok na každoročně prováděných konferencích, Mamo-omyly a konferenci mamocentra Ústí nad Labem MAMOOSTROV. Dotazovaný RA5 se účastní pouze 1x za rok. Z otázky tedy vyplývá, že účast respondentů na konferencích je tedy 100 %.

Místní radiologické standardy oddělení vychází z Národních radiologických standardů (NRS) a indikačních kritérií – mamografie. Jedná se o seznam doporučení a pravidel pro vytvoření místních radiologických standardů na pracovištích v České republice, jejichž součástí jsou mamografická vyšetření. Soubor je vypracován Ministerstvem zdravotnictví ve spolupráci se Státním úřadem pro jadernou bezpečnost a Radiologickou společností. Standardy jsou dostupné ve Věstníku Ministerstva zdravotnictví č. 3/2021. Poskytovatel zdravotní péče, který nabízí mamografické vyšetření, musí uvést své místní radiologické standardy do souladu s těmito NRS do jednoho roku od jejich zveřejnění ve Věstníku MZ. Otázky 4. a 5. kategorie Zkušenosti RA jsou zaměřeny na znalosti a plnění těchto standardů a poslední otázka, 6., se zaměřuje na navrhované změny v provedení mamografického vyšetření pacientek s prsním implantátem.

Na otázku číslo 4, dle čeho jsou nastaveny místní radiologické standardy, odpověděli 4 z 5 respondentů shodně, a to tak, že vychází z NRS. Pouze respondent RA1 uvedl odlišnou odpověď: „*No, nám je dělal náš fyzik...*“

Doplňující otázka k otázce číslo 4., zda se respondent místními standardy řídí, odpověděli všichni z dotazovaných totožně: „*Ano.*“. 100% shoda odpovědi všech dotazovaných nastala stejně tak při dotázání na otázku číslo 5, která zněla: „*Jste se standardy spokojená? Pokud ne, proč?*“ Tato otázka zjišťuje spokojenost dotazovaných se standardy. Každý z dotazovaných je tedy s nastavenými radiologickými standardy spokojen. Respondenti na dotaz, zda by něco změnili na místním způsobu mamografického vyšetření pacientek s prsními implantáty změnili, odpověděli RA2: „*Ne.*“ a RA4: „*Ne, nevidím důvod.*“. Dotazovaný RA1 odpověděl taktéž: „*Ne.*“, doplnil však: „*...u nás bych to neměnila, možná tak počet těch snímků, kvůli radiační zátěži. Ale celkově, si myslím, že by se tu Eklundovu techniku asistenti měli všude naučit.*“ Respondent RA5 uvedl: „*Ne, doufám, že se obejdeme bez Eklundovy techniky i nadále...*“. K Eklundově technice se vyjádřil i respondent RA3, který nejdříve odpověděl: „*Ne.*“, avšak po chvíli odmlčení si odpověď rozmyslel a dodal: „*Tak jo, vynechala bych Eklunda.*“ 4 z 5 dotazovaných jsou tedy s místním způsobem vyšetření pacientek s prsními implantáty spokojeni, pouze jeden z respondentů není spokojen.

Tabulka 2 – Otázky kategorie: zkušenosti RA (zdroj: Autor)

OTÁZKY	
ZKUŠENOSTI RA	1. Jak dlouho na mamografickém oddělení pracujete?
	2. Jak jste se vyškolili k provádění mamografického vyšetření?
	3. Účastníte se školení nebo konferencí? Pokud ano, jak často?
	4. Dle čeho jsou nastaveny místní radiologické standardy? Řídíte se jimi?
	5. Jste se standardy spokojená? Pokud ne, proč?
	6. Změnila byste něco na místním způsobu mamografického vyšetření u implantovaných pacientek?

3.3.2 Kategorie: Eklundova technika

Kategorie Eklundova technika obsahuje 5 otázek (Tabulka 3), které jsou zaměřené na znalosti RA o speciální technice, využívané během mamografického vyšetření pacientek s prsními implantáty. Jedná se o Eklundovu techniku, při kterém je odtlačen implantát směrem k hrudní stěně, čímž se odkryje větší část viditelné části prsní tkáně.

Otázka číslo 1 z kategorie Eklundova technika se dotazovaných RA ptá, zda znají Eklundovu techniku. Všichni z dotazovaných respondentů odpověděli: „ano.“ a RA5 dodal: „...*teoreticky*.“ Znalost techniky mezi dotazovanými je tedy teoreticky 100 %.

Dotazovaní respondenti odpovídali na 2. otázku v této kategorii. Otázka „Jak jste se o zmíněné technice dozvěděl/a?“ udává informace, z jakého zdroje se RA o Eklundově technice dozvěděli. RA1 se o technice dozvěděl již před více jak 20 lety, kdy se v roce 1995 účastnil lékařské konference na půdě Univerzity Karlovy v Praze. Během této konference o technice promluvila pozvaná Rita Heinlein. V té době mamografie nebyla screeningovým programem ani nebyla augmentace tak rozšířená jako v zahraničí, proto se Eklundově technice začala věnovat až cca před 10 lety, kdy na vyšetření začalo docházet více pacientek s prsními implantáty. RA2 se taktéž dozvěděl o technice díky konferenci, přesněji konferenci Mamooostrov, a také díky knize Screening a diagnostika karcinomu prsu od Pana profesora Jana Daneše a kolektivu. Ze stejné knihy získal informace o technice i RA4, což uvádí jako jediný zdroj. „...*bylo by super, kdyby se udělalo nějaké video, nebo nějaký tokový návod, abych vůbec viděla, jak to vypadá, nejen někde napsaný*.“ Ještě RA4 dodala. RA3 se účastnil také konference, na které o Eklundově technice promluvila Paní Prošková a RA5 byl o technice informována pouze prostřednictvím jeho kolegy, který sám navštívil konferenci.

V souhrnu, nejčastěji se opakoval jako zdroj informací konference třikrát a kniha jako zdroj byla zmíněna ve 2 případech z toho jeden v kombinaci s konferencí. Pouze jeden z respondentů se o technice dozvěděl skrze převyprávění postupu od kolegyně z oddělení.

Otázka číslo 3 z kategorie s názvem Eklundova technika, zní: „Jaký je Váš postoj k zmíněné technice?“. Tato otázka se zaměřuje na subjektivní názor dotazovaných na Eklundovu techniku. Pouze jeden z dotazovaných respondentů se k technice staví pozitivně, a to RA1. Zastává názor, že by se její používání mělo rozšířit do všech

mamocenter, a to hlavně díky propagaci doktorů, kteří by ji po RA požadovali. „*Asistenti se toho bojí, takže dokud to po nich nikdo z doktorů nechce, nemají důvod to zkoušet.*“ Dodal RA1. Popisuje Eklundovu techniku výhodnou v odkrytí větší části prsní tkáně, a tak možné odhalení karcinomu, který při standardním snímkování může být zakrytý implantátem. Jako nevýhodu popisuje časovou náročnost a vyšší radiační zátěž pro pacienty, vzhledem k vytváření standardních 4 snímků plus dalších 4 snímků s využitím Eklundovy techniky.

RA2 a RA4 popisují, že mají z provádění techniky obavy, vzhledem k možným komplikacím vzniklých při vyšetření. „*Mám z ní strach. Znamé se při tom stalo, že pacientce obrátila implantát.*“, odpověděl na otázku RA2. „*Z techniky mám respekt, nechci poškodit klientku.*“, vypověděl RA4. Z důvodu vyšší radiační zátěže, nemají k Eklundově technice pozitivní postoj ani RA3 a RA5. Dle RA3 je provádění techniky i zbytečné a časově náročné.

Kladný postoj k Eklundově technice má tedy pouze 1 z 5 dotazovaných, který uvedl výhody ale i nevýhody se kterými se ztotožnili i ostatní respondenti. Důvod negativního postoje k provádění zmíněné techniky zazněl třikrát jako vyšší radiační zátěž, 2x z důvodu časové náročnosti, taktéž 2x z důvodu strachu z možných komplikací a 1x byla technika označena za zbytečnou.

Zda respondenti používají Eklundovu techniku informuje 4. otázka z kategorie Eklundova technika., která zní: „*Používáte techniku na Vašem pracovišti?*“. Zmíněnou techniku používají RA1, RA3 a RA4. Techniku při vyšetření využívají tedy pouze 3 z 5 respondentů.

Při dotázání na otázku číslo 5. ze stejné kategorie otázek ., která zní: „*Z jakého důvodu ji ne/používáte?*“, uvedli RA3 a RA4 jako důvod požadavek popisujícího lékaře. RA1 odpověděla na otázku: „*Mám ráda výzvy a odvádím práci tak, abych měla svědomí vůči sobě čisté, takže když můžu pořídit lepší snímky, tak proč bych to nedělala?*“. Techniku na pracovišti mamografie neprovádí RA2, z důvodu „*Příliš vysokého rizika komplikací a násobně vyšší radiační zátěže.*“ a RA5, jelikož „*Lékaři si to nevyžádali, spokojí se se standardním snímkem.*“.

V souhrnu Eklundovu techniku 2 z 5 respondentů používají z důvodu vyžádání si ji lékařem, 1 z respondentů techniku praktikuje z vlastní iniciativy a 2 respondenti kteří

techniku během mamografického vyšetření uvádí jako důvod obavy a radiační zátěž nebo nevyžádání si techniky lékařem.

Tabulka 3 - Otázky kategorie: Eklundova technika (zdroj: autor)

EKLUNDOVA TECHNICA	OTÁZKY	
	1.	Znáte Eklundovu techniku?
	2.	Jak jste se o zmíněné technice dozvěděla?
	3.	Jaký je Váš postoj k zmíněné technice?
	4.	Používáte techniku na Vašem pracovišti?
	5.	Z jakého důvodu ji ne/používáte?

3.3.3 Kategorie: Vyšetření pacientek s prsními implantáty

V kategorii Vyšetření pacientek s prsními implantáty jsou 3. otázky (Tabulka 4), které analyzují provedení standardního mamografického vyšetření a následné porovnání s mamografickým vyšetřením pacientek s prsním implantátem.

První otázka z kategorie Vyšetření pacientek s prsními implantáty, zní: „*Jak na vašem pracovišti probíhá mamografické vyšetření pacientek bez prsního implantátu z pohledu radiologického asistenta?*“.

Ve věstníku MZ z roku 2021 je postup popsán tak, že po příchodu na oddělení screeningové nebo i diagnostické mamografie pacient vyplní anamnestický dotazník, který obsahuje otázky týkající se změn v oblasti prsou, rodinné anamnézy, zda pacientka podstoupila v historii biopsii, operaci nebo plastiku prsou, zda není těhotná nebo nemá podezření, že by těhotná mohla být, kdy naposledy podstoupila mamografické vyšetření a zda užívá nebo v historii užívala hormonální léčbu, jinou než hormonální antikoncepci. Před ozářeníem RA zkontroluje pacientovo jméno, příjmení a rok narození, aby nedošlo k záměně osob, vysvětlí pacientovi postup vyšetření a vyzve pacienta k odložení oděvu a kovových předmětů v kabině. Během vyšetření by měla být použita komprese v rozmezí 80–120 N, režim automatické volby anody, filtrace, napětí, proudu

a expozičního času. Vyšetření se provádí ve dvou projekcích na každé prso, CC a MLO projekci (Ministerstvo zdravotnictví, 2021).

Průběh, jakým mamografické vyšetření probíhá u pacientek bez prsního implantátu, popisují všichni z respondentů podobně, jako RA3, který průběh popsal následovně: „Pacientka přijde s žádankou, kterou zadáme do systému, pozveme ji do kabinky, kde se vysvětle do půl těla, mezi tím si připravím mamograf. Pacientku pak poučím o průběhu vyšetření, nastavím si jí do pozice a snímkuju. Klasicky CC a MLO projekce, na každé prso, takže celkem 4 snímky. V případě potřeby pak můžeme se zvětšením, centrace na ložisko, mikrokalcifikace, vytočené projekce. Po snímkování se při diagnostické mamografii doplňuje ještě ultrazvuk.“ uvedl dotazovaný RA3. RA2 dodal „Pacientky nemusí mít žádanku, může přijít na základě prevence, jako samoplátce.“

RA1 uvedl i proces nastavení pacientky při CC a MLO projekci. „Pacientku postavím rovně k mamografu, tak aby byl prs ve středu toho detektoru. Chci se vyvarovat, aby se mi začala kroutit, čímž se zpevní a tím pádem se s ní hrozně nadřete, špatně se vám s ní manipuluje a jí to bolí, protože jí vlastně silou přetahujete... Dám jí na střed, nesmí ani krčit kolena. Stojí rovně, rovná ramena, uvolněné ruce. Na žebra si dám pak ruku, palec do intramamární rýhy pod prsem, tlačím směrem nahoru, prs se překulí přes ruku, otočím ji abych měla prs v dlani. Pacientku poprosím, aby se posunula boky dozadu a prsa natlačila dopředu na desku, ta musí být ve správné výšce, aby se prso krásně položilo na desku, když vytáhnete ruku zespod. To je stejné u implantovaných i bez. Vždy chodím z vnitřní strany, abych viděla druhé prso, abychom viděli středovou rýhu. Když si takhle paní nastavím, tak si ji zafixuju. Na klíční kost si dám ruku jakoby vytáhnu kůži, kterou chvíli držím, jedu dolů kompresní deskou a když jsem na hraně tak pouštím tu kůži. Tím eliminujeme odřenininy a natlačené řasy na prsu...Šikmá projekce, zezadu jdu, stojí rovně, poprosím ať se v pase ohne do strany. Čím víc se položí, tím víc máte plochu na rozložení prsu.“ popsal dotazovaný RA1.

Ve Věstníku z roku 2021 je napsáno doporučení, že by se u snímkování implantátů měla expozice přenastavit na manuální nastavení (Ministerstvo zdravotnictví, 2021) a v literatuře či na konferencích je často zmiňována Eklundova technika, jakožto odlišná metoda vyšetření.

Při dotázání na otázku číslo 2, „Liší se provádění mamografického vyšetření u pacientek s prsním implantátem? Pokud ano, v čem?“, se odpovědi RA1 a RA2 podobali. Zmínili odlišnosti v přenastavení expozice z automatické na manuální, filtraci svazku záření a menší kompresi na prs pacientky. Kompresi a využití Eklundovy techniky uvedli jako odlišnost RA1, RA3 a RA4. Respondent RA5 uvedl pouze změnu z automatické expozice na manuální a změnu filtrace.

V souhrnu, změnu expozice a filtrace uvedli 3 z 5 respondentů, stejně tak 3 z 5 respondentů zmínili jako rozdíl využití Eklundovy techniky. 4 z 5 dotazovaných volí během vyšetření nižší hodnotu komprese.

Ve věstníku je rozhraní používané komprese během standardního vyšetření pacientek 80 až 120 N. Doporučená míra komprese při vyšetření pacientek s prsními implantáty zapsána však není. Na přibližný rozsah volené komprese prsu při mamografickém vyšetření pacientek bez prsního implantátu a pacientek s prsním implantátem byli respondenti dotazováni v otázce číslo 3. Konkrétní čísla uvedli pouze respondenti RA1, RA2 a RA3 jejichž odpovědi se lišili. RA1 odpověděl: *„U pacientek bez implantátů je to od 80 do 120 Newtonů, u těch s implantáty při standardním snímkování implantát moc nezmáčkne, jen naznačíme kompresi. 0 až 30 Newtonů, víc nemůžeme... Při Eklundově technice tak tam už tu kompresi dát musíte. Jsem opatrná, volím 50-60 newtonů.“*. RA2 uvedla taktéž hodnoty 80 až 120 N u vyšetření pacientek bez prsních implantátů a pacientek s prsními implantáty sdělil rozmezí 40 až 50 N. RA3 uvedl: *„Na prs bez implantátu dávám 50 až 120, záleží na tloušťce prsu a když má pacientka implantát tak stlačuju na tokových 6 Newtonů.“*. Respondenti RA4 a RA5 neuvedli konkrétní hodnoty, neboť RA4 se řídí podle citu, zkušeností a stavu implantátu a RA5 na základě psychického a fyzického stavu pacienta.

Během standardní mamografie pacientek bez prsního implantátu volí 2 z 5 respondentů rozhraní komprese 80 až 120 N. Jeden respondent uvedl nižší spodní hodnotu, a to 50-180 N. Při kompresi implantátu bez využití Eklundovy techniky udávají rozdílné hodnoty, a to 0-30 N, 40-50 N a cca 6 N. První dotazovaný volí odlišnou kompresi při využití Eklundovy techniky, 50-60 N. Zbylí respondenti neurčili konkrétní čísla.

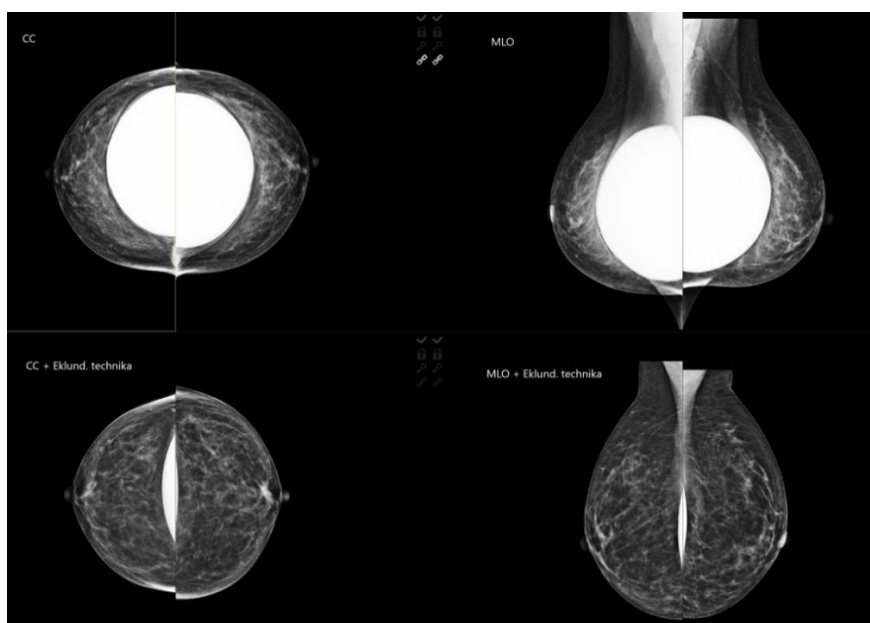
Tabulka 4 - Otázky kategorie: Vyšetření pacientek s prsními implantáty (zdroj: autor)

VYŠETŘENÍ PACIENTEK S PRSNÍMI IMPLANTÁTY	OTÁZKY	
	1.	Jak na vašem pracovišti probíhá mamografické vyšetření pacientek bez prsního implantátu z pohledu radiologického asistenta?
	2.	Liší se provádění mamografického vyšetření u pacientek s prsním implantátem? Pokud ano, v čem?
	3.	Jakou míru komprese volíte a dle čeho?

3.3.4 Kategorie: Vliv postupů mamografického vyšetření

Tato část praktického šetření se zabývá otázkou, zda mají různé postupy při mamografickém vyšetření pacientek s prsními implantáty vliv na brzké odhalení potencionálních patologií v prsní tkáni. Zaměřuje se na dva rozdílné postupy (Obrázek 6). Prvním posuzovaným postupem je standardní mamografické vyšetření a druhým postupem je mamografické vyšetření s použitím Eklundovy techniky.

Cílem šetření je zjistit, zda použití Eklundovy techniky vede k lepšímu odhalení potenciálních patologií v porovnání se standardním mamografickým vyšetřením a v případě potvrzení tohoto předpokladu, by se mohla technika stát preferovanou metodou vyšetření pacientek s prsními implantáty.



Obrázek 6 - porovnání snímků (Prošková, 2023)

Standardní vyšetřovací postup

Během standardně voleného postupu mamografického vyšetření pacientek s prsními implantáty se provádí 2 projekce, MLO a CC, na každé prso, tedy 4 snímky celkem. Z literární rešerše není známo, jaká je doporučená míra komprese na implantovaný prs. Ve Věstníku z roku 2021 je pouze doporučené přenastavení expozice z automatické na manuální (Ministerstvo zdravotnictví, 2021). Podle literatury můžeme tedy předpokládat, že stlačení prsu je ve všech případech mamografického vyšetření v rozmezí od 80 N do 120 N.

Vzhledem k vyšší denzitě implantátu oproti denzitě prsní tkáně, je na snímku zhotoveném na mamografickém přístroji viditelná pouze tkáň okolo implantátu a samotný implantát. Procento prsní tkáně, které je zakryto prsním implantátem, je ovlivněno několika faktory, například velikostí a tvarem implantátu, jeho umístěním, velikostí a tvarem prsu. Toto zakryté množství tkáně není na snímku viditelné a vzhledem k nemožnosti jeho vyšetření hrozí riziko falešné negativy, a tudíž i zpoždění v detekci patologií.

Lze tedy konstatovat, že rutinní mamografické vyšetření pacientek, které mají prsní implantáty, má negativní vliv na brzké odhalení potencionálních patologií, vzhledem k možnému přehlednutí skryté patologie.

Vyšetření s použitím Eklundovy techniky

Mamografické vyšetření pacientek s prsními implantáty může probíhat i s využitím Eklundovy techniky, která umožňuje odtlačení implantátu směrem dozadu k hrudní stěně, vytáhnutí prsní tkáně před implantát a okolo něj. Nedojde tak k úplnému odhalení veškeré prsní tkáně, avšak tato technika dovoluje vyšetřit více tkáně než u vyšetření bez použití Eklundovy techniky.

Její použití není ale vždy možné, záleží na stavu implantátu i pacientky. V některých případech je prsní implantát v kapsule, která neumožňuje dostatečnou mobilitu prsní tkáně, a tak jej nelze odtlačit k hrudní stěně, čímž je i pacientce způsobován diskomfort a bolest. Rozhodnutí, zda využití techniky je benefiční pro pacientku je na RA. Další překážkou k provedení techniky může být také stav pacientky. Pro mnoho pacientek je vyšetření mnohdy stresující a bolestivou záležitostí. Prací RA je v těchto momentech pacientku uklidnit a k vyšetření namotivovat, avšak ne vždy je snaha asistenta úspěšná.

Během standardního mamografického vyšetření jsou prováděny celkem 4 snímky, na každé prso, 2 snímky s využitím projekce MLO a CC. Při využití Eklundovy techniky následují další 4 snímky, znovu snímek MLO a CC na každé prso tentokrát s odtlačeným implantátem. Dochází tedy k 1x navýšení dávky celého vyšetření. Tento způsob vyšetření má pozitivní vliv na možné odhalení potencionálních patologií v prsní tkáni, avšak je zapotřebí brát v potaz, že ne vždy je možné techniku využít, o čemž musí rozhodnout sám RA a její využití je za cenu navýšení radiační zátěže u vyšetřované pacientky.

3.4 Vyhodnocení cílů a výzkumných otázek

V návrhu bakalářské práce jsou uvedeny tři cíle této práce, na jejichž základě byla vytvořena teorie práce a proveden výzkum v podobě polostrukturovaného rozhovoru s 5 respondenty. První cíl práce byl popisný, proto při jejich popisu v teoretické části nebyly stanoveny výzkumné otázky. Poslední dva cíle práce byly výzkumné a byly k nim vypracovány výzkumné otázky, které byly rozděleny do 3 kategorií,

Úkolem těchto 3 kategorií bylo zmapovat znalosti RA pracujících na oddělení mamografie a provádějící mamografické vyšetření, týkajících se samotného vyšetření, rozdílů vyšetření u pacientek s prsními implantáty a bez prsních implantátů a NRS. Informace získané z rozhovorů poskytli odpovědi na výzkumné otázky.

První výzkumná otázka nebyla stanovena, jelikož se jedná o cíl popisný, v podobě literární rešerše. Druhá výzkumná otázka se zabývala, zda existují odlišnosti při mamografickém vyšetření žen s prsním implantátem a bez prsního implantátu. Na základě literární rešerše v teoretické části této bakalářské práce a na základě rozhovorů s respondenty, bylo 2. a 3. otázkou z 3. kategorie s názvem „Vyšetření pacientek s prsními implantáty“ zjištěno, že v provedení vyšetření se může lišit. V České republice se mamografie u pacientek s prsními implantáty liší od mamografie pacientek bez prsních implantátů v použití techniky posunu implantátu, tedy Eklundově techniky, avšak její použití se může lišit v závislosti na pracovišti a preferencích jednotlivých radiologů. Odpovědi většiny z dotazovaných respondentů značí o negativním postoji k Eklundově technice, převážně kvůli obavám z poškození pacientky nebo samotného implantátu. Dalším zjištěným rozdílem v provedení mamografického vyšetření u pacientů s prsním implantátem uvedli respondenti změnu v nastavení expozice z automatické na manuální, také změnu filtrace svazku a nižší hodnotou komprese prsu.

Otázka číslo 3 rozdílnost v kompresi dále rozvinula a byly zjištěny odlišné odpovědi mezi RA. Vzhledem k nedostupnosti doporučené míry komprese prsu s implantáty, není v České republice stanovena jednotná míra, kterou by se zařízení řídili. Odpověď na druhou výzkumnou otázku je zjednodušeně ano, avšak mezi poskytovateli mamografického vyšetření není ucelené v čem se liší. Tím se potvrzuje předpoklad druhé výzkumné otázky.

Třetí výzkumná otázka se zaměřovala na znalosti RA. Otázka zněla: „*Jsou radiologičtí asistenti dostatečně proškoleni či erudováni o vyšetřovacích postupech u žen s prsním implantátem?*“.

Všichni se účastní konferencí, které jsou dle odpovědí hlavním zdrojem teoretické znalosti o Eklundově technice, dalším zdrojem je i mnoho dostupných literárních zdrojů, popisující zmíněnou techniku, přesto jde pouze o teoretické znalosti bez vizualizace průběhu vyšetření. Z používání techniky mají RA obavy, z možných vzniklých komplikací, jako otočení či ruptury implantátu.

Vzhledem k již zmíněným obavám, a i vyšší radiační a časové zátěži nemají RA zájem o provádění techniky. Někteří ji dokonce označili za zbytečnou, tedy že nevidí přínos v jejím používání. Hodnota komprese se mezi respondenty neshoduje a ani s NRS, kterými se údajně všichni z dotazovaných řídí. Přenastavení expozice, jak je napsáno ve Věstníku z roku 2021 taktéž neplní úplně všichni z dotazovaných. Z rozhovoru s respondenty bylo zjištěno, že vědomosti RA se liší. Mají povědomí o rozdílném postupu při vyšetřování pacientek s prsním implantátem, všichni ví o existenci speciální techniky, ale lze říct, že jejich znalosti nejsou zcela dostatečné, čímž se potvrzuje předpoklad třetí výzkumné otázky.

V průběhu vypracovávání teoretické části této bakalářské práce vznikla další výzkumná otázka, která se zabývala, zda má zvolený postup mamografického vyšetření vliv na brzké odhalení potencionálních patologií v prsní tkáni. Tento dotaz je důležitý z důvodu zvýšení efektivity diagnostiky a včasného odhalení případných onemocnění. Byly porovnávány dva rozdílné postupy vyšetření, a to standardně volený postup vyšetření bez odsunutí implantátu a vyšetření s využitím Eklundovy techniky. U obou zkoumaných vyšetřovacích postupů se potvrdil předpoklad, že mají vliv na brzkou detekci potencionálních patologií v prsu pacientky. Během prvního popisovaného způsobu vyšetření může díky zakrytí tkáně implantátem dojít k falešné negativitě

a tím pádem má zvolený postup negativní vliv na dřívější detekci případné patologie. Naopak druhý popisovaný způsob vyšetření má kladný vliv na brzké odhalení patologií, a to díky Eklundově technice, která spočívá v odtlačení prsního implantátu a odhalení tak většího procenta prsní tkáně. Výsledky srovnávání naznačují, že zvolený postup mamografického vyšetření může hrát klíčovou roli při včasné diagnostice patologií v prsu pacientky.

4 Diskuze

Bakalářská práce se zabývá analýzou vyšetřovacích postupů mamografie u pacientek s prsním implantátem a byly pro ni stanoveny celkem 3 cíle, z nichž 1 cíl byl popisný a byl popsán v teoretické části. Druhým cílem byla analýza mamografických vyšetření u pacientek s prsním implantátem a u pacientek bez prsního implantátu, na což navazovala výzkumná otázka, zda vyšetření těchto dvou skupin žen existují odlišnosti. V průběhu vytváření teoretické části bakalářské práce vznikla další výzkumná otázka, která se váže k druhému cíli a to otázka, zda má zvolený postup mamografického vyšetření vliv na časnou detekci potencionálních patologií. Třetím cílem bakalářské práce byla analýza proškolení a erudice RA ve vybraných akreditovaných mamografických pracovištích. S tímto cílem byla spjata výzkumná otázka, která se tázala, zda jsou RA dostatečně proškolení či erudováni o vyšetřovacích postupech u žen s prsními implantáty.

Sběr dat k zodpovězení stanovených cílů a výzkumných otázek probíhal kvalitativní metodou formou rozhovorů s RA, kteří provádí mamografické vyšetření na akreditovaných mamografických pracovištích. Bylo pokládáno celkem 14 otázek, které byly rozděleny do tří kategorií, dle zaměření k zodpovězení cílů. Tato metoda šetření byla zvolena, jelikož nabízí možnost položit respondentovi otázku jiným způsobem, otázku změnit či upřesnit v případě jejího nepochopení. Tento typ šetření také umožňuje přímou interakci s respondentem, což tazateli umožňuje sledovat respondenta, jeho neverbální komunikaci a lépe tak pochopit jeho pohled na danou problematiku. Dotazníkové šetření toto neumožňuje, proto nebyla zvolena. V této kapitole jsou výsledky získané z výzkumného šetření diskutovány a porovnávány se související literaturou.

Cílem první výzkumné otázky bylo zjistit, zda existují odlišnosti ve vyšetřovacím postupu pacientek s prsním implantátem a u pacientek, které jej nemají. Při vypracovávání literární rešerše bylo zjištěno několik možných rozdílů ve vyšetření.

Jeden z nich je možnost využití speciální techniky, jenž umožňuje vyšetření i část prsní tkáně, která je při standardním vyšetřovacím postupu zakryta prsním implantátem. Během vyšetření RA ručně odsune prsní implantát směrem dozadu k hrudní stěně pacientky. Jedná se o tzv. Eklundovu techniku, která byla představena světu v roce 1988 (Pacifici, Bell a Hacking, 2011).

Z rozhovorů bylo zjištěno, že každý z dotazovaných respondentů ví, co Eklundova technika je a alespoň teoreticky ví, jak se technika používá. Dále z rozhovoru vyplynulo, že nejčastějším způsobem, jakým se o technice dotazovaní RA dozvěděli, bylo skrze účast na konferenci a skrze literaturu. Nejstarší konferencí, které se účastnila jedna z dotazovaných, byla lékařská konference v roce 1995, kdy o technice promluvila Rita Heinlein. Augmentace prsu se však rozmohla v letech, kdy ještě nebyl zaveden program screeningové mamografie, a tak se RA nedostávali často do kontaktu s pacientkou s prsními implantáty a nebyl důvod k učení se speciální techniky. Až s postupem času, kdy k mamografickému vyšetření začalo docházet více augmentovaných pacientek, vznikly další každoroční konference, kterých se účastní každá z dotazovaných RA. V roce 2010 vznikla konference Mamoostrov a v roce 2002 Omyly v mamární diagnostice (Skovajsová, 2021; Váša, 2017).

Druhým zmíněným způsobem, jakým se RA o technice dozvěděli, bylo díky knize, přesněji knize Screening a diagnostika karcinomu prsu pro každodenní praxi od profesora Jana Daneše a kolektivu. V knize je krátká kapitola o mamografii a ženách s implantáty, ve které je zmíněna potřeba šetrné komprese a doporučení provádění speciální projekce, tzv. Eklundova technika, avšak není popsána míra doporučené komprese ani postup provádění techniky (Daneš et al., 2021).

Přesto, že Eklundova technika je dotazovanými RA teoreticky známá, není však v praxi všemi respondenty používána. Při zjišťování, proč techniku používají či nepoužívají, často jako důvod respondenti uváděli požadavky popisujícího lékaře. Z rozhovorů vyplynul spíše negativní postoj k Eklundově technice, většina z respondentů sice teoretické provedení znají, ale z jejího praktického využití mají obavy. Negativita je způsobena strachem z poškození pacientky a samotného implantátu, vyšší radiační zátěží pro a zodpovědností RA za rozhodnutí o provedení techniky, jelikož není proveditelná ve všech případech. Její využití záleží na umístění implantátu, zda se nachází nad nebo pod svalem, jeho stáří a především na jeho mobilitě. RA musí rozhodnout, zda je implantát dostatečně mobilní k tomu, aby byl odsunut směrem dozadu k hrudní stěně, což v případě vytvoření kapsulární kontraktury není možné (ANON, 2022c).

Z hlášení nežádoucích příhod úřadu FDA, se nejčastěji opakovala hlášení týkajících se ruptury prsního implantátu, u kterého bylo podezření, že k němu došlo v průběhu mamografického vyšetření. Hlášení se opakovalo při vyšetření u silikonového typu

implantátu i u implantátu plněného fyziologickým roztokem. Byly nahlašovány případy rozdrčení implantátů, bolest a neschopnost provádět mamografii vlivem kapsulární kontraktury (Brown, Ferlo a Luu, 2018).

Kvůli výše zmíněným obavám RA a možným komplikacím, nemají RA zájem se Eklundovu techniku učit a prakticky ji využívat. Navíc při dotazu, zda by rádi něco změnili, v postupu vyšetření pacientek s prsními implantáty, RA, kteří techniku používají i ti, kteří ji nepoužívají odpověděli, že by se raději obešli bez ní. Ve většině případech si totiž užívání techniky vyžádali popisující lékaři, a tak se RA museli přizpůsobit požadavku.

Z literární rešerše, byli zjištěny další možné odlišnosti v provedení mamografického vyšetření u pacientek s prsními implantáty a u pacientek bez prsních implantátů. Ve Věstníku MZ ČR č. 3/2021 byli v roce 2021 uveřejněny NRS pro mamografii a indikační kritéria. Ve zmíněném Věstníku je vyjádřené doporučení ve změně provedení vyšetření u snímkování pacientek s prsními implantáty, a to přenastavení režimu expozice na manuální. Jelikož poskytovatel zdravotní péče, jenž nabízí mamografické vyšetření, musí své místní radiologické standardy uvést do souladu s Národními radiologickými standardy do jednoho roku od jejich zveřejnění ve Věstníku MZ, měli by všichni z dotazovaných respondentů na otázku: „*V čem se liší provádění mamografického vyšetření u pacientek s implantáty od toho pacientek bez implantátů?*“ shodovat v přenastavení expozice (Ministerstvo zdravotnictví, 2021).

Odpověď většiny na otázku obsahovala informace o změně přenastavení expozice, ale i snížení hodnoty komprese vyšetřovaného prsu s implantátem a využití již zmíněné Eklundovy techniky. Rozdílnost vyšetření v nižší kompresi augmentovaných prsou byla podrobněji zkoumána. V knize Pana profesora Jana Daneše, je doporučena nižší hodnota komprese, avšak číselně není určena (Daneš et al., 2021). Ve Věstníku MZ ČR č. 3/2021 není zmíněné ani doporučení k zmírnění stlačení, tudíž by se nejspíše měla volit stejná hodnota komprese augmentovaných prsou, jako při standardním vyšetření pacientek bez prsních implantátů, a to tedy v rozhraní od 80 N do 120 N (Ministerstvo zdravotnictví, 2021).

Na základě těchto nejasných informací, byla během rozhovoru dotazovaným položena otázka, která měla za úkol zjistit, jakou míru komprese při vyšetření volí a zda se pracoviště shodují. Odpovědi tázaných respondentů se částečně shodovali

v hodnotách komprese prsou pacientek, která nemají prsní implantáty. Většina se řídí NRS standardy a stlačují neaugmentovaný prs v rozmezí od 50 N do 120 N. Ti stejní uvedli, že volí nižší míru komprese na prs s implantátem, ale odpovědi byli naprosto odlišné. Zaznělo rozmezí od 0 do 30 N, následně od 40 do 50 N a 6 N. Jedna z dotazovaných volí jinou kompresi při standardním snímkování pacientek s prsními implantáty a při využití Eklundovy techniky, kdy volí stlačení prsu v rozsahu 50 až 60 N. Někteří z dotazovaných RA neodpověděli číselnou hodnotou, ale uvedli, že se během nastavování komprese jak pacientek s prsními implantáty, tak i u pacientek bez prsních implantátů řídí citem, který získali zkušenostmi. Touto otázkou se odkryla nejasnost v místních standardech oddělení, a tedy v samotných NRS ale i pochybnosti v znalostech radiologickými asistenty o nich.

Téma NRS souvisí s třetím cílem této bakalářské práce, který má za úkol analyzovat proškolení či erudici RA o vyšetřovacích postupech ve vybraných akreditovaných mamografických pracovištích.

Ve Věstníku, který vychází z NRS je postup mamografického vyšetření z pozice RA popsán tak, že po příchodu na oddělení screeningové nebo i diagnostické mamografie pacient vyplní a podepíše anamnestický dotazník, který obsahuje otázky, týkající se změn v oblasti prsou, rodinné anamnézy, zda pacientka podstoupila v historii biopsii, operaci nebo plastiku prsou, zda není těhotná nebo nemá podezření, že by těhotná mohla být, kdy naposledy podstoupila mamografické vyšetření a zda užívá nebo v historii užívala hormonální léčbu, jinou než hormonální antikoncepci. Před ozářeníem RA zkontroluje pacientovo jméno, příjmení a rok narození, aby nedošlo k záměně osob, vysvětlí pacientovi postup vyšetření a vyzve pacienta k odložení oděvu a kovových předmětů v kabině. Během vyšetření by měla být použita komprese v rozmezí 80–120 N, režim automatické volby anody, filtrace, napětí, proudu i expozičního času. Vyšetření se provádí ve dvou projekcích na každé prso, CC a MLO projekcí. RA posuzuje technickou kvalitu zobrazení a diagnostickou výtěžnost. V případě pochybností konzultuje s radiologem, zda je zapotřebí vyšetření doplnit dalšími snímky, zopakovat jej nebo ukončit. (Ministerstvo zdravotnictví, 2021).

Z rozhovorů s dotazovanými RA vyplynulo, že se v procesu, jakým vyšetření probíhá řídí dle NRS, avšak někteří uvedli odlišnou hodnotu komprese od té, která je ve Věstníku doporučena, stejně tak nezmínili změnu expozice na manuální. Na základě

toho, jsou odpovědi na otázku, zda se řídí místními radiologickými standardy sporné. Téměř každý z respondentů odpověděl správně, že místní radiologické standardy vychází z NRS a všichni RA uvedli, že se jimi řídí a jsou s nimi spokojeni, avšak v průběhu rozhovoru byli zjištěny tyto již zmíněné odchylky.

Pomocí rozhovorů s dotazovanými RA bylo zjištěno, že jejich znalosti o vyšetřovacích postupech v mamografii jsou na rozdílných úrovních. Dle odpovědí výzkumného šetření bylo zjištěno, že jejich povědomí o mamografii pacientek s prsními implantáty je spíše povrchové a nelze jej považovat za zcela dostatečné. Dotazovaní mají určitý přehled, v čem by se mohlo vyšetření mezi pacientkami s prsními implantáty a bez nich lišit. Literaturou doporučovaná Eklundova technika je mezi RA známa, ale jedná se spíše o teoretickou znalost nežli praktickou. K technice mají obecně negativní postoj a dokud není na RA vyvolán tlak ze strany lékařů, techniku nezačnou v provozu používat. Většina z dotazovaných nastoupila na pracovní pozice na mamografickém oddělení až po roce 1988, kdy byla technika představena, přesto se o ní nedozvěděli při studiu, ale z literatury a konferencí.

Přesto, že všichni z dotazovaných se údajně řídí místními radiologickými standardy a tím pádem i NRS, nedodržování komprese některých z RA může poškodit pacientku a mít negativní vliv i na kvalitu a čitelnost výsledného snímku. Bylo také zjištěno, že se vyskytuje mezera v samotných NRS, což vede k neuceleným hodnotám komprese augmentovaných prsou v České republice.

Literární rešerší, která byla dále doplněna informacemi získanými z rozhovorů, byla zodpovězena také 4. výzkumná otázka, jenž se týkala Eklundovy techniky. Cílem bylo zjistit, zda má zvolený postup mamografického vyšetření vliv na časnou detekci potencionálních patologií v prsní tkáni pacientek s prsními implantáty. Výsledek šetření ukázal, že postupy dvou způsobů, jak probíhá vyšetření, má vliv na brzké odhalení patologií. Jeden z postupů, standardní bez odtlačení implantátu, byl vyhodnocen jako ten s negativním vlivem na odhalení, jelikož díky denzitě implantátu není na snímku viditelná prsní tkáň, která je za ním a může tak potencionálně dojít k falešné negativitě (Skovajsová, 2012).

Patologie může být tedy odhalena buďto až za dva roky, při další screeningové mamografii, kdy je na snímku viditelná díky svému růstu, nebo jejím nahmatáním samotnou pacientkou. Druhý popisovaný způsob vyšetření s využitím Eklundovy

techniky má dle hodnocení pozitivní vliv na časnou detekci potencionální patologie, a to díky možnosti odtlačení prsního implantátu a vyšetření tak většího % prsní tkáně, který by bez použití techniky byla zakryta. (Pacifici, Bell a Hacking, 2011). Celkově lze tedy říci, že výsledky naznačují, že zvolený postup mamografického vyšetření může hrát klíčovou roli při včasné diagnostice patologií v prsu pacientky a že Eklundova technika může být účinným nástrojem pro zlepšení této problematiky.

5 Návrh doporučení pro praxi

Cílem této bakalářské práce bylo analyzovat mamografické postupy vyšetření u pacientek s prsními implantáty a pacientek bez prsních implantátů, zaměřit se na odlišnosti při vyšetřeních a dále analyzovat úroveň vědomostí RA ve vybraných akreditovaných mamografických pracovištích. Na základě zanalyzovaných dat z praktické části bakalářské práce, lze shrnout, že RA mají určité mezery v povědomí o postupech vyšetření pacientek s prsní augmentací. Jejich znalosti jsou povrchové a nelze je hodnotit jako dostačující. Mezery se vyskytly i v dodržování NRS, k čemuž přispívá jejich nejasnost, co se týče míry komprese na prs s implantátem.

I přesto že Eklundova technika existuje již 18 let, stále není vyučována na vysokých školách a není v NRS ani zmíněna jako doporučená technika. Na konferencích se RA o technice můžou dozvědět teoretické znalosti, avšak v praxi neví, jak se technika provádí. V České republice není dostupný popis, jak by měla technika probíhat, kdy je vhodné ji zvolit a podobně. Z techniky můžou mít RA obavy, a tak dokud si popisující lékař vystačí se snímky ze standardního vyšetřovacího postupu, nedojde k vlastní iniciativě RA se techniku naučit a začlenit ji do provozu. Technika má mnoho výhod, ale její použití nese s sebou vyšší radiační zátěž, kterou musí pacientka snést.

Návrhem pro řešení těchto problémů je:

1. Účast na konferencích, ale i praktické zaučení se na mamografických odděleních, kde při mamografickém vyšetření pacientek s prsními implantáty využívají Eklundovu techniku.
2. Zahrnutí Eklundovy techniky do výuky na vysokých školách a do praxe na mamografických pracovištích.
3. Doplnění NRS o míru komprese pro vyšetření prsu s implantátem a doporučení využití Eklundovy techniky a popis jejího provedení.
4. Prošetřit, zda je při využití Eklundovy techniky zapotřebí 8 snímků a zda není vhodnější provádět standardní snímek MLO k detekci ruptur implantátů a následně MLO i CC projekce s odtlačení implantátů. Snížil by se počet snímků na 6 a tím i radiační zátěž pro pacientku.
5. Propagace techniky ze strany popisujícího lékaře. Na základě jejich požadavku, by se RA techniku naučili a začali ji prakticky používat.

6. Vytvoření edukačního materiálu metodického doporučení pro správné provedení Eklundovy techniky při mamografickém vyšetření, který může sloužit jako pomůcka pro RA při vzdělávání se v této technice.

6 Závěr

Bakalářská práce se zabývala analýzou vyšetřovacích postupů mamografie u pacientek s prsními implantáty. Tento zákrok – augmentace prsu je v současné době nejčastěji prováděným chirurgickým zákrokem, který ženy podstupují. Nicméně i na pacientky s prsními implantáty se vztahuje nárok na mamografické vyšetření prsou od 45. roku života. RA se tedy čím dál častěji dostávají do kontaktu s těmito pacientkami a stávají se tak důležitými aktéry v diagnostice a v prevenci karcinomu prsu. Proto je zapotřebí aby byli dostatečně proškoleni a erudováni o specifických postupech vyšetření, a byli tak schopni poskytnout pacientkám nejlepší možnou zdravotnickou péči. V případě nedostatečného vzdělání RA v této oblasti, může vlivem nesprávného postupu vyšetření prsu dojít k poškození pacientky, samotného implantátu nebo i k přehlédnutí potencionálních patologií. Práce je rozdělena do dvou částí, a to části teoretické a praktické.

Část teoretická vznikla na základě informací z odborné literatury, platných zákonů a vyhlášek České republiky a internetových zdrojů. V kapitolách se nachází popis anatomie a augmentace prsu, z jakého důvodu pacientky augmentaci podstupují a jaké komplikace spojené s augmentací pacientce hrozí. V textu je popsán úvod do mamografie, jaké jsou její druhy a jak probíhá vyšetření pacientek s prsními implantáty i pacientek bez implantátů.

Výzkumná část bakalářské práce byla vytvořena pomocí kvalitativní metody, formou polostrukturovaného rozhovoru s RA z vybraných akreditovaných mamografických center. Rozhovory probíhaly skrze osobní setkání i přes videohovor a následně byly přepsány a zpracovány do elektronické podoby.

V praktické části je zkoumáno, jaké jsou v praxi odlišnosti ve vyšetřovacích postupech mezi pacientkami po augmentaci prsou a pacientkami bez ní a jaké mají RA povědomí o vyšetřovacích postupech.

Závěrem této bakalářské práce lze říct, že získané výsledky mohou být využity k dalšímu zkoumání problematiky prsních implantátů, neboť je zapotřebí dále objevovat a zlepšovat možnosti poskytování péče pacientkám s prsními implantáty.

Výsledky šetření této práce upozorňují na vyskytující se mezery v NRS a také na nedostatky ve vědomostech RA a zdůrazňuje potřebu tyto pracovníky o správných postupech vyšetření u pacientek s prsními implantáty.

Výstupem této bakalářské práce je doporučení, která se týkají rozšíření NRS o informace související s postupy mamografického vyšetření pacientek s prsními implantáty a také práce navrhuje zavedení Eklundovy techniky do praxe a její začlenění do výuky studentů v oboru radiologické asistence.

Dále je výstupem návrh edukačního materiálu, v podobě brožury (Příloha B) (Příloha C) který obsahuje metodické doporučení pro správné provedení Eklundovy techniky. Tento materiál by mohl sloužit jako učební pomůcka pro RA, kteří se chtějí zdokonalit v této technice. Vytvořením tohoto materiálu lze zajistit, že RA budou mít přístup k jednotným informacím ohledně správného použití Eklundovy techniky při mamografickém vyšetření pacientek s prsními implantáty.

Tímto způsobem může bakalářská práce přispět k lepšímu porozumění a širšímu uplatnění Eklundovy techniky v mamografické praxi, což také může vést ke zvýšení kvality mamografických vyšetření a zlepšení diagnostiky onemocnění prsu u pacientek s implantáty. Navíc by začlenění této techniky do výuky studentů z oboru radiologie zajistilo, že budoucí generace radiologických asistentů bude mít dostatečné znalosti a dovednosti pro správné provedení Eklundovy techniky a její efektivní využití v praxi.

Seznam použité literatury

ANON, 2022a. Breast Implants. *U.S. FOOD AND DRUGS*. [online]. [cit. 2022-12-18]. Dostupné z:

<https://www.fda.gov/medical-devices/implants-and-prosthetics/breast-implants>

ANON, 2022b. Questions and Answers about Breast Implant-Associated Anaplastic Large Cell Lymphoma (BIA-ALCL). *U.S. FOOD AND DRUGS* [online]. [vid. 2023-01-06]. Dostupné z:

<https://www.fda.gov/medical-devices/breast-implants/questions-and-answers-about-breast-implant-associated-anaplastic-large-cell-lymphoma-bia-alcl>

ANON, 2022c. Risks and Complications of Breast Implants. *U.S. FOOD AND DRUGS* [online]. [vid. 2023-03-05]. Dostupné z:

<https://www.fda.gov/medical-devices/breast-implants/risks-and-complications-breast-implants>

ANON, 2022d. Views or Angles of Mammograms or Mammography. *Two Views* [online]. [vid. 2022-11-23]. Dostupné z:

<https://two-views.com/mammograms/angles-views.html>

AZZI, Alain Joe et al., 2018. The Impact of Implant Location on Breast Cancer Characteristics in Previously Augmented Patients: A Systematic Literature Analysis. *Journal of Cancer Prevention* [online]. **23**(2), 93–98. ISSN 2288-3649, 2288-3657. Dostupné z: doi:10.15430/JCP.2018.23.2.93

BAYSTON, Roger. 2022. Capsule formation around breast implants. *JPRAS open* [online]. **31**, 123–128. ISSN 2352-5878. Dostupné z: doi:10.1016/j.jp.2021.11.004

BEWTRA, Chehak a Pankaj GHARDE. 2022. Current Understanding of Breast Implant-Associated Anaplastic Large Cell Lymphoma. *Cureus* [online]. **14**(10). ISSN 2168-8184. Dostupné z: doi:10.7759/cureus.30516

BROWN, L., J. FERLO a H. LUU. 2018. Breast Implant Adverse Events During Mammography. *FDA*. (4). Dostupné také z: <https://www.fda.gov/medical-devices/breast-implants/breast-implant-adverse-events-during-mammography>

CAMERON, Andrew a John CAMERON. 2019. *Current surgical therapy*. Elsevier. ISBN 978-0-323-64059-6.

ČIHÁK, Radomír. 2016. *Anatomie*. 3. vyd. Praha: Grada. ISBN 978-80-247-5636-3.

DANEŠ, Jan et al. 2021. *Screening a diagnostika karcinomu prsu: pro každodenní praxi*. Praha: Grada. ISBN 978-80-271-1239-5.

DEANDREA, Silvia et al. 2021. Screening of women with aesthetic prostheses in dedicated sessions of a population-based breast cancer screening programme. *La radiologia medica* [online]. **126**(7), 946–955. ISSN 0033-8362, 1826-6983. Dostupné z: doi:10.1007/s11547-021-01357-5

- DENNEY, Brad et al. 2021. Revision Breast Augmentation. *Seminars in Plastic Surgery* [online]. **35**(2), 98–109. ISSN 1535-2188. Dostupné z: doi:10.1055/s-0041-1727272
- DOLEŽAL, Tomáš a Dušan ZÁRUBA. 1999. *Chirurgie pro krásu*. Praha 4: Maxdorf s.r.o. ISBN 80-85800-16-0.
- DRAŽAN, Luboš a Jan MĚŠŤÁK. 2006. *Rekonstrukce prsu po mastektomii*. 1. vyd. Praha: Grada. ISBN 978-80-247-1123-2.
- FARDO, Dean et al. 2022. Breast Augmentation. In: *StatPearls* [online]. Treasure Island (FL): StatPearls Publishing [cit. 2023-02-18]. Dostupné z: <http://www.ncbi.nlm.nih.gov/books/NBK482206/>
- GOLDAMMER, Fiona. 2021. Accuracy of mammography, sonography and magnetic resonance imaging for detecting silicone breast implant ruptures: A retrospective observational study of 367 cases. *Annales de Chirurgie Plastique Esthétique* [online]. **66**(1), 25–41. ISSN 02941260. Dostupné z: doi:10.1016/j.anplas.2020.09.001
- HAOUIMI, A., Z. VAJUHUDEEN a R. SCHMIDT. 2020. Compression in mammography. In: *Radiopaedia.org* [online]. [cit. 2022-12-06]. Dostupné z: doi:10.53347/rID-80054
- HOLLAND, Katharina et al. 2017. Influence of breast compression pressure on the performance of population-based mammography screening. *Breast Cancer Research* [online]. **19**(1), 126. ISSN 1465-542X. Dostupné z: doi:10.1186/s13058-017-0917-3
- KLEINKNECHT, Julian Hans, Anca Ileana CIUREA a Cristiana Augusta CIORTEA. 2020. Pros and cons for breast cancer screening with tomosynthesis – a review of the literature. *Medicine and Pharmacy Reports*. **93**(4), 335–341. DOI 10.15386/mpr-1698.
- LONGO, Benedetto et al. 2022. Clinical recommendations for diagnosis and treatment according to current updated knowledge on BIA-ALCL. *The Breast* [online]. **66**, 332-341. ISSN 0960-9776, 1532-3080. Dostupné z: doi:10.1016/j.breast.2022.11.009
- MÁJEK, Ondřej et al. 2019. Program mamografického screeningu v České republice. *MAMO* [online] [cit. 2023-01-16]. Dostupné z: <https://www.mamo.cz/cs/verejnost/rakovina-prsu/>
- MĚŠŤÁK, Jan a Ondrej MĚŠŤÁK, 2021. *Rub a líc plastické chirurgie*. Praha: Grada. ISBN 978-80-271-3025-2.
- MINISTERSTVO ZDRAVOTNICTVÍ. 2021. Věstník Ministerstva zdravotnictví České republik.
- MURPHY, Andrew et al. 2011. Mammography views. In: *Radiopaedia.org* [online]. [cit. 2022-11-23]. Dostupné z: doi:10.53347/rID-15023
- PACIFICI, S., D. BELL a C. HACKING. 2011. Eklund technique. In: *Radiopaedia.org* [online]. [cit. 2022-11-04]. Dostupné z: doi:10.53347/rID-15349

- PETERS, Walter et al. 2001. Calcification properties of saline-filled breast implants. *Plastic and Reconstructive Surgery* [online]. **107**(2), 356–363. ISSN 0032-1052. Dostupné z: doi:10.1097/00006534-200102000-00010
- RAJANA, Naveen et al. 2022. Multifunctional hybrid nanoparticles in diagnosis and therapy of breast cancer. *Journal of Controlled Release: Official Journal of the Controlled Release Society* [online]. **352**, 1024–1047. ISSN 1873-4995. Dostupné z: doi:10.1016/j.jconrel.2022.11.009
- REEVES, Russell a Theresa KAUFMAN. 2022. Mammography. In: *StatPearls* [online]. Treasure Island (FL): StatPearls Publishing, [cit. 2022-08-19]. Dostupné z: <http://www.ncbi.nlm.nih.gov/books/NBK559310/>
- RICHTER, Igor, 2022. ZN v oblasti hrudníku: Karcinom prsu. Liberec: Technická univerzita v Liberci, Fakulta zdravotnických studií.
- SÁ DOS REIS, C., I. GREMION a N. RICHLI MEYSTRE. 2020. Study of breast implants mammography examinations for identification of suitable image quality criteria. *Insights into Imaging* [online]. **11**(1), 3. ISSN 1869-4101. Dostupné z: doi:10.1186/s13244-019-0816-5
- SEIDL, Zdeněk et al. 2012. *Radiologie pro studium i praxi*. Praha: Grada. ISBN 978-80-247-4108-6.
- SKOVAJSOVÁ, Mirka. 2021. Omyly v mamární diagnostice. *MAMO-OMYLY* [online]. [Cit. 2023-04-16]. Dostupné z: <https://www.mamo-omyly.cz/>
- SKOVAJSOVÁ, Miroslava, 2012. *Screening nádorů prsu v České republice*. 2. vyd. Praha: Maxdorf. ISBN 978-80-7345-310-7.
- STRNAD, Pavel. 2014. *Nemoci prsu v každodenní praxi*. Praha 4: Maxdorf s.r.o. ISBN 978-80-7354-390-9.
- ŠENIGL, Ondrej, 2020. *Tomosyntéza prsu*. Praha. Bakalářská práce. České vysoké učení technické v Praze., Fakulta biomedicínského inženýrství. Dostupné z: <https://dspace.cvut.cz/bitstream/handle/10467/91751/FBMI-BP-2020-Senigl-Ondrej-prace.pdf?sequence=-1&isAllowed=y>
- TRUPAR, Evžen. 2015. *Dr. Trupar - rozměry prsních implantátů - YouTube* [online] [cit. 2022-12-19]. Dostupné z: https://www.youtube.com/watch?v=w870BwRjKt8&ab_channel=HumanBeauty-plasti%20ck%C3%A1chirurgie-MUDr.Ev%C5%BEenTrupar%20CPh.D.
- VAN KEULEN, Estepan et al. 2022. *The Radiology Assistant : Breast Implants* [online]. Dostupné z: <https://radiologyassistant.nl/breast/breast-prosthesis/breast-prosthesis-imaging>
- VÁŠA, Petr. 2017. MAMO Ostrov. *mamoostrov*. [Cit. 2023-04-16]. Dostupné také z: <http://www.mamoostrov.cz/>
- VOMÁČKA, Jaroslav et al. 2015. *Zobrazovací metody pro radiologické asistenty*. 2. vyd. Olomouc: Univerzita Palackého v Olomouci. ISBN 978-80-244-4508-3.

Seznam obrázků

Obrázek 1 - Vlevo implantát plněný silikonem a vpravo plněný fyziologickým roztokem (Van Keulen, 2022)	18
Obrázek 2 - Kraniokaudální projekce (ANON, 2022d)	26
Obrázek 3 Šikmá mediolaterální projekce (ANON, 2022d)	27
Obrázek 4 Provedení Eklundovy techniky (Van Keulen, 2022)	31
Obrázek 5 RMLO projekce – vlevo snímek bez implantátu, uprostřed s implantátem a vpravo použití Eklundovy techniky (Prošková, 2023)	32
Obrázek 6 - porovnání snímků (Prošková, 2023).....	44

Seznam tabulek

Tabulka 1 - délka praxe na mamografickém oddělení (zdroj:autor)	36
Tabulka 2 – Otázky kategorie: zkušenosti RA (zdroj: autor).....	38
Tabulka 3 - Otázky kategorie: Eklundova technika (zdroj: autor)	41
Tabulka 4 - Otázky kategorie: Vyšetření pacientek s prsními implantáty (zdroj: autor)	44

Seznam příloh

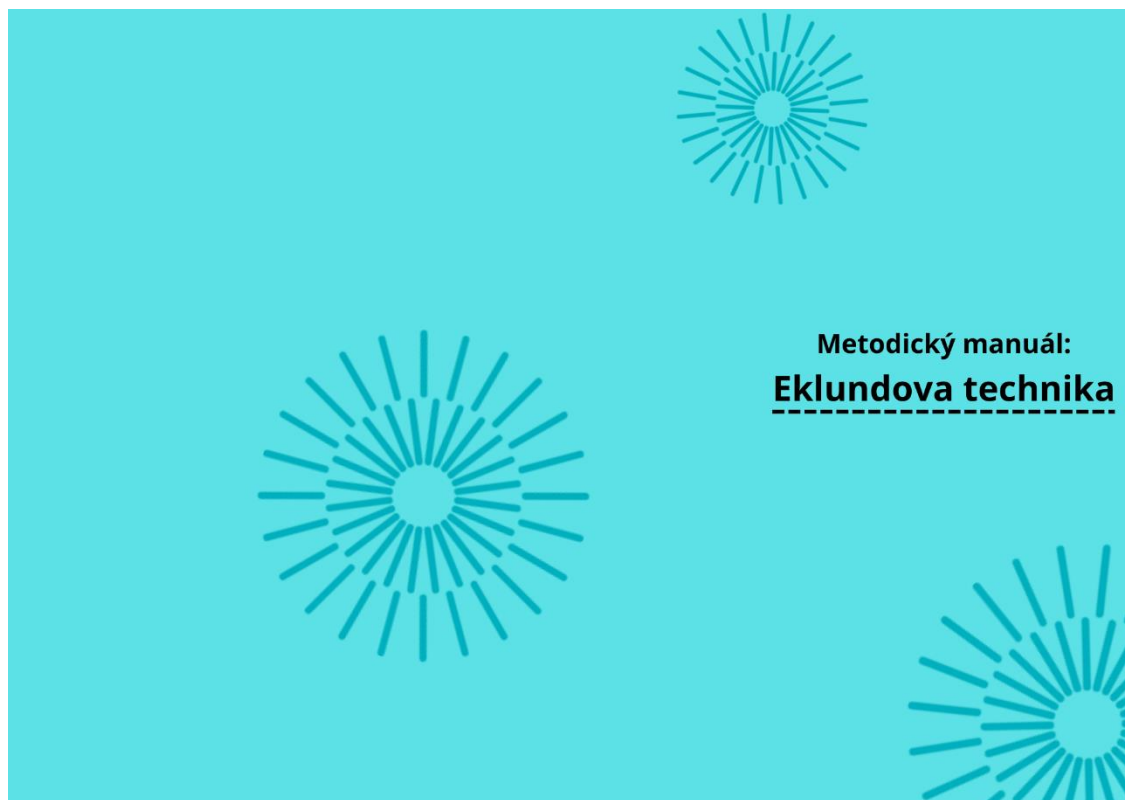Příloha A - Dotazované otázky (zdroj: autor)	65
Příloha B - Vnější strana návrhu brožury (zdroj: autor).....	66
Příloha C - Vnitřní vzhled návrhu brožury (zdroj: autor).....	67

Přílohy

Příloha A - Dotazované otázky (zdroj: autor)

zkušenosti RA	Jak dlouho na mamografickém oddělení pracujete?
	Jak jste se vyškolili k provádění mamografického vyšetření?
	Účastníte se školení nebo konferencí? Pokud ano, jak často?
	Dle čeho jsou nastaveny místní radiologické standardy? Řídíte se jimi?
	Jste se standardy spokojená? Pokud ne, proč?
	Změnila byste něco na místním způsobu mamografického vyšetření u implantovaných pacientek?
Ekludova technika	Znáte Eklundovu techniku?
	Jak jste se o zmíněné technice dozvěděla?
	Jaký je Váš postoj k zmíněné technice?
	Používáte techniku na Vašem pracovišti?
	Z jakého důvodu ji ne/používáte
Vyšetření pacientek s prsními implantáty	Jak na vašem pracovišti probíhá mamografické vyšetření pacientek bez prsního implantátu z pohledu radiologického asistenta?
	Liší se provádění mamografického vyšetření u pacientek s prsním implantátem? Pokud ano, v čem?
	Jakou míru komprese volíte a dle čeho?

Příloha B - Vnější strana návrhu brožury (zdroj: autor)



Příloha C - Vnitřní vzhled návrhu brožury (zdroj: autor)

Metodický manuál: **Eklundova technika**

Co je Eklundova technika?

Eklundova technika je doplňující vyšetřovací metoda používaná při provádění mammografie u žen s prsními implantáty.

K čemu slouží?

Tato technika umožňuje získat čistší a jasnější snímky prsní tkáně, což zlepšuje přesnost vyšetření a detekci případných abnormalit, jako jsou nádory nebo kalcifikace.

Provedení:

- Pacientka stojí v obvyklé pozici pro mamografii
- Radiologický asistent pečlivě manipuluje s prsním implantátem a posouvá jej dozadu k hrudní stěně
- Vyšetřovaná prsní tkáň je vytažena okolo implantátu a před něj.
- Poté se prsní tkáň pečlivě vyrovná na mamografickém detektoru, zatímco implantát zůstává mimo zorné pole.
- Následně se provede standardní zobrazení v CC a MLO přičemž se získají snímky prsní tkáně bez zasahování implantátu.

