

Univerzita Palackého v Olomouci

Fakulta tělesné kultury



---

Fakulta  
tělesné kultury

**MECHANISMY ÚRAZŮ VE FLORBALE,  
MOŽNOSTI NÁSLEDNÉ REHABILITACE  
A VYUŽITÍ FYZIOTERAPIE JAKO PREVENCE**

Bakalářská práce

Autor: Lucie Cholinská

Studijní program: Fyzioterapie

Vedoucí práce: PhDr. David Smékal, Ph.D.

Olomouc 2022



## **Bibliografická identifikace**

**Jméno autora:** Lucie Cholinská

**Název práce:** Mechanismy úrazů ve florbale, možnosti následné rehabilitace a využití fyzioterapie jako prevence

**Vedoucí práce:** PhDr. David Smékal, Ph.D.

**Pracoviště:** Katedra fyzioterapie

**Rok obhajoby:** 2022

### **Abstrakt:**

Cílem bakalářské práce je komplexní pohled na problematiku nejčastějších úrazů ve florbale se zaměřením na mechanismy úrazů, možnosti následné rehabilitace a využití fyzioterapie jako prevence. Mezi nejčastější zranění ve florbale řadíme poranění předního zkříženého vazů a poranění postranních laterálních vazů hlezenního kloubu. V teoretické části práce je tedy pozornost zaměřena na tyto dva hlavní úrazy, možnosti následné rehabilitační péče a případné prevence. Praktická část práce předkládá kazuistiku pacienta obsahující anamnézu, vyšetření a návrh krátkodobého a dlouhodobého rehabilitačního plánu u pacienta po plastice předního zkříženého vazů.

### **Klíčová slova:**

florbal, zranění, přední zkřížený vaz, postranní laterální vazy hlezenního kloubu, rehabilitace, fyzioterapie, prevence

Souhlasím s půjčováním bakalářské práce v rámci knihovních služeb.

**Bibliographical identification**

**Author:** Lucie Cholinská  
**Title:** Mechanisms of Injuries in Floorball, Possibilities of Subsequent Rehabilitation, and Use of Physiotherapy as Injury Prevention  
**Supervisor:** PhDr. David Smékal, Ph.D.  
**Department:** Department of Physiotherapy  
**Year:** 2022

**Abstract:**

The aim of the bachelor thesis is a comprehensive view on the issue of the most common injuries in floorball with a focus on the mechanisms of the injuries, the possibilities of subsequent rehabilitation, and the use of physiotherapy as injury prevention. The most common injuries in floorball include injuries of the anterior cruciate ligament and injuries of the lateral ligaments of the ankle joint. In the theoretical part of the work, attention is focused on these two main injuries, the possibility of subsequent rehabilitative care, and possible prevention. The practical part of the thesis presents a case report of a patient, containing medical history, examination, and a proposal for a short-term and long-term rehabilitation plan for the patient after anterior cruciate ligament reconstruction.

**Key Words:**

floorball, injury, anterior cruciate ligament, lateral ligaments of the ankle joint, rehabilitation, physiotherapy, prevention

I agree the bachelor thesis paper to be lent within the library service.



Prohlašuji, že jsem tuto práci zpracovala samostatně pod vedením PhDr. Davida Smékala, Ph.D., uvedla všechny použité literární a odborné zdroje a dodržovala zásady vědecké etiky.

V Olomouci dne 29. 4. 2022

.....

Děkuji vedoucímu mé bakalářské práce, PhDr. Davidu Smékalovi, Ph.D., za odborné vedení, cenné rady a pomoc, která mi byla poskytnuta při zpracování této práce.

# OBSAH

1	ÚVOD .....	9
2	PŘEHLED POZNATKŮ .....	10
2.1	Florbal.....	10
2.1.1	Metabolická charakteristika výkonu.....	10
2.1.2	Tréninkové cykly .....	10
2.2	Úrazy ve florbale, jejich mechanismy a rizikové faktory .....	11
2.2.1	Úrazy ve florbale.....	11
2.2.2	Mechanismy úrazů ve florbale .....	11
2.2.3	Rizikové faktory ve florbale.....	12
2.3	Nejčastější úrazy ve florbale.....	13
2.3.1	Zranění předního zkříženého vazů .....	13
2.3.1.1	Mechanismy úrazu .....	14
2.3.1.2	Rizikové faktory.....	15
2.3.1.3	Příznaky .....	15
2.3.1.4	Diagnostika .....	16
2.3.2	Zranění laterálních postranních vazů hlezenního kloubu.....	17
2.3.2.1	Mechanismy úrazu .....	17
2.3.2.2	Rizikové faktory.....	18
2.3.2.3	Příznaky .....	18
2.3.2.4	Diagnostika .....	19
2.3.3	Studie zkoumající úrazy ve florbale.....	20
2.3.3.1	Studie I.....	20
2.3.3.2	Studie II.....	20
2.3.3.3	Studie III .....	22
2.3.3.4	Studie IV .....	22
2.3.3.5	Studie V.....	22
2.4	Možnosti léčby nejčastějších úrazů ve florbale.....	23
2.4.1	Možnosti léčby po poranění předního zkříženého vazů .....	23
2.4.1.1	Rehabilitace při konzervativní léčbě .....	24
2.4.1.2	Rehabilitace po operační léčbě.....	25
2.4.2	Možnosti léčby po poranění laterálních postranních vazů hlezenního kloubu.....	30
2.4.2.1	Rehabilitace po poranění laterálních postranních vazů hlezenního kloubu .....	31
2.5	Prevence zranění ve florbale s využitím fyzioterapie .....	33
2.5.1	Únava a regenerace .....	33
2.5.2	Prevence zranění a regenerační prostředky ve florbale.....	34
2.5.3	Prevence poranění předního zkříženého vazů .....	35
2.5.4	Prevence poranění postranních laterálních vazů hlezenního kloubu.....	36
3	KAZUISTIKA PACIENTA.....	38

4	DISKUZE.....	48
5	ZÁVĚR.....	51
6	SOUHRN .....	52
7	SUMMARY .....	54
8	REFERENČNÍ SEZNAM.....	56
9	PŘÍLOHY.....	61

# 1 ÚVOD

Florbal je velice rychle se rozvíjející sport. Zejména ve Švédsku, Finsku, Švýcarsku a České republice je velmi rozšířený a počet jeho hráčů neustále roste. Díky své dynamice a rychlým střídáním je velmi atraktivní, a to zejména pro mladé jedince.

Již dávno neplatí označení, že florbal je bezkontaktní sport. V dnešní době není nouze o tvrdé osobní souboje, nicméně nebezpečí vzniku úrazu hrozí i v jiných situacích než při kontaktu s protihráčem. Většina zranění není příliš závažná, ale v některých případech dochází k těžkým úrazům, které následně vyřadí sportovce z tréninkového procesu na dlouhou dobu. Mezi taková zranění řadíme typicky poranění předního zkříženého vazů a poranění laterálních postranních vazů hlezenního kloubu.

Nedílnou součástí léčebného procesu je v takových případech fyzioterapie, která je pro sportovce po úrazu klíčová a nesmí se podcenit. Právě snaha o urychlení rekonvalescence může průběh léčby narušit či dokonce zhoršit. Naopak vhodně zvolená a důsledně prováděná rehabilitace může nejen urychlit návrat sportovce do plné zátěže, ale také omezit riziko vzniku dalších úrazů.

Využití fyzioterapie po úrazech a zraněních je v dnešní době pro sportovce v podstatě samozřejmostí, nicméně role fyzioterapie jako prvku prevence zranění je ve florbale opomíjená a nedostatečně využívána.

V této práci se zabývám nejčastějšími úrazy ve florbale, mechanismy jejich vzniku, následnou rehabilitací a také prevencí při využití fyzioterapie.

## **2 PŘEHLED POZNATKŮ**

### **2.1 Florbal**

Florbal je kolektivní halový sport míčového a brankového typu. Na hřišti, které je ohraničeno nízkými mantinely, proti sobě nastupují dvě družstva obvykle po pěti hráčích s brankářem v bráně. Vítězem je tým, který po dobu utkání střelí více branek (Kysel, 2010).

Florbal je relativně mladý sport, pro který jsou typické náhlé změny směru, prudké zrychlení a zpomalování pohybu (Wurm & Schlemmer, 2016).

#### ***2.1.1 Metabolická charakteristika výkonu***

Na nejvyšší úrovni florbal vyžaduje dostatečně fyzicky disponované hráče. Vysoké nároky jsou kladeny především na rychlostní a koordinační schopnosti. Veškeré herní činnosti jsou prováděny ve vysoké intenzitě, hra se rychle přelévá z jedné strany na druhou, v nepravidelných intervalech se střídá útočná fáze hry s obrannou (Kysel, 2010).

Hráč během jednoho střídání stráví na hřišti přibližně 40-70 sekund, na střídačce má poté čas na odpočinek přibližně 40-140 sekund. Jedná se o intervalový typ zátěže, kdy se střídá střední až maximální intenzita zatížení. Běh bez míčku i s míčkem se prolíná s krátkými úseky maximálního zrychlení, s přihrávkami, střelbou a osobními souboji. Za celý zápas může hráč naběhat dokonce 4 až 7 kilometrů (Bernaciková et al., 2011).

#### ***2.1.2 Tréninkové cykly***

Během všeobecného přípravného období, které trvá v období od poloviny května do poloviny července, je hlavní zaměření tréninku na rozvoj vytrvalosti, síly a rychlosti. Poté přichází na řadu specifické přípravné období, kde dochází především k zařazení intervalového běžeckého tréninku. Ten je svým charakterem zátěže nejbližší právě zátěži při zápasech. Po celou dobu soutěžního období, které trvá obvykle od poloviny září do poloviny dubna, je pozornost a důraz kladen zejména na nácvik technických dovedností hráče – vedení míčku, přihrávka, střelba, a taktiku hry (Bernaciková et al., 2011).

## **2.2 Úrazy ve florbale, jejich mechanismy a rizikové faktory**

### **2.2.1 Úrazy ve florbale**

Bernaciková et al. (2011) rozdělují nejčastější poranění ve florbale na akutní a chronická. Mezi akutní poranění řadí podvrtnutí hlezenního kloubu, podvrtnutí kolenního kloubu (včetně poranění menisků, natažení – přetržení kolenních vazů), natažení a natržení svalů zejména dolních končetin a zlomené či naražené prsty. Mimo to také otřes mozku, poranění oka nebo tupá poranění břicha. Za chronická poranění považují zejména bolesti zad, nejčastěji bederní části páteře, a svalové dysbalance, které jsou důsledkem asymetrického držení a zatížení svalů trupu v mírném předklonu při držení hokejky. Podle Skružného (2005) brankáři nejčastěji trpí zraněními na rukou, kdy hrozí až zlomeniny prstů způsobené sekáním od hokejek. U hráčů v poli se naopak vyskytují převážně zranění dolních končetin.

Wurm a Schlemmer (2016) uvádějí, že mezi nejvíce namáhané oblasti patří kolenní a hlezenní klouby, dále pak hlava a krční páteř. Mezi nejčastější zranění ve florbale řadí podvrtnutí hlezenního kloubu, které je způsobeno rychlou změnou směru pohybu. Takové podvrtnutí může vést k různému stupni poškození vazů (natažení vazů, částečné přetržení vazů, úplné přetržení vazů) či dokonce až ke zlomeninám v této oblasti.

Obecně ke zraněním ve florbale dochází nejvíce během zápasu, během tréninkové jednotky se hráči tolik nezraňují. Většina zranění je bezkontaktních, tedy vzniká bez zavinění druhé osoby. U ženského pohlaví je nejvíce úrazů způsobeno z důvodu přetížení (Wurm & Schlemmer, 2016).

### **2.2.2 Mechanismy úrazů ve florbale**

Pojem mechanismus úrazu vysvětluje, jak dané zranění vzniklo, jak se vlastně stalo (Bahr & Krosshaug, 2005). Získání poznatků o mechanismu daného úrazu je důležité zejména pro prevenci daného zranění a zjištění rizikových faktorů, které k němu vedou (Wetters, Weber, Wuerz, Schub, & Mandelbaum, 2015).

Podle Skružného (2005) vznikají zranění ve florbale několika způsoby, a to například kontaktem s jiným hráčem, pádem na zem, špatným došlápnutím nebo třeba i nárazem do mantinelu.

Dalším častým důvodem vzniku zranění jsou rychlé změny směru pohybu hráče, kdy se noha prudce zasekne o povrch hřiště a dojde k úplnému zastavení či k nečekané změně směru pohybu (Wurm & Schlemmer, 2016).

### **2.2.3 Rizikové faktory ve florbale**

Důležité je znát nejen mechanismus zranění, ale také porozumět jeho rizikovým faktorům. Za rizikové faktory jsou považovány faktory, které zvyšují riziko vzniku daného zranění (Wetters et al., 2015).

Známe různé dělení rizikových faktorů. Jedním z nich je dělení na rizikové faktory ovlivnitelné a neovlivnitelné. Zvláště důležité je znát faktory ovlivnitelné, které pomáhají snížit riziko vzniku daného úrazu (Wetters et al., 2015).

Wurm a Schlemmer (2016) dále rozlišují rizikové faktory na vnější a vnitřní. Mezi vnější faktory patří například počet, intenzita, frekvence a typ tréninku, prostředí a vybavení hráče. Mezi vnitřní faktory pak řadí například věk, pohlaví, předchozí zranění, rozsahy kloubů, nestabilitu vazů a psychologický profil konkrétního hráče.

Rizikové faktory lze dělit i na anatomické, biomechanické a nervosvalové. Mezi anatomické rizikové faktory lze zařadit především zvýšenou kloubní pohyblivost neboli hypermobilitu. Dále se jedná například o anteverzi pánve, femorální anteverzi, pronaci v subtalárním kloubu či svalovou dysbalanci mezi musculus quadriceps femoris a hamstringy (Wetters et al., 2015).

Pod pojmem hypermobilita rozumíme zvětšený rozsah pohybu v kloubu nad běžnou fyziologickou mez, a to jak ve smyslu joint play, tak v pasivním i aktivním pohybu (Kolář, 2020). Je to stav, který je spojený se svalovou hypotonií a větší laxicitou vazivového aparátu, kdy jsou volnější kloubní pouzdra. Hypermobilita je mimo jiné jedním z rizikových faktorů, který může urychlit vznik degenerativních změn (Satrapová & Nováková, 2012). Dle příčiny rozlišujeme hypermobilitu kompenzační, konstituční, lokální patologickou (posttraumatickou) a hypermobilitu při neurologickém onemocnění. Kompenzační hypermobilita je lokální patologická hypermobilita, která je důsledkem kompenzačních mechanismů vznikajících při omezení rozsahu pohybu v jiném segmentu nebo kloubu. Po obnovení pohybu v hypomobilním segmentu dojde ke spontánní úpravě funkce, proto se při terapii zaměřujeme právě na hypomobilní segmenty. Konstituční hypermobilita je charakterizována zvětšením rozsahu pohybu v kloubu nad běžnou normu generalizovaně ve všech kloubech. Etiologie není zcela jasná, ale předpokládá se insuficience mezenchymu a abnormální poměr kolagenu, který se klinicky projevuje vysokou laxicitou ligament a nitrosvalového podpůrného stromatu. Tento typ hypermobility je častější u žen a postihuje dokonce až 40 % ženské populace. Lokální patologická hypermobilita (posttraumatická) vzniká po traumatu, kdy dojde



k poškození statických stabilizátorů daného segmentu. Právě u sportovců bývá často kombinace lokální patologické hypermobility a kompenzační hypermobility, a to z důvodu jednostranné nebo výrazně specifické zátěže v určité části organismu (Kolář, 2020; Satrapová & Nováková, 2012). Důsledkem hypermobility daného segmentu může být nestabilita, která se nejčastěji projevuje bolestí. Cílem fyzioterapie je nestabilizovaný segment stabilizovat pomocí svalové funkce. Využíváme zejména rytmickou stabilizaci, aproximaci do kloubu, senzomotorický trénink či cvičení v uzavřených kinematických řetězcích (Kolář, 2020).

## **2.3 Nejčastější úrazy ve florbale**

### **2.3.1. Zranění předního zkříženého vazů**

Podle Pilného (2018) patří kolenní klouby při sportu k nejzatěžovanějším oblastem, což znamená, že trpí více než ostatní klouby. Mezi jedno z nejzávažnějších poranění kolena patří poranění předního zkříženého vazů.

Přední zkřížený vaz – ligamentum cruciatum anterius (LCA) je nitrokloubní vaz, jehož hlavní funkcí je zajištění stability kolenního kloubu v předozadním směru, kdy omezuje přední translaci tibie proti femuru (Pilný, 2018). Mezi další významnou funkci řadíme proprioceptivní kontrolu kolenního kloubu. Je dokonce uváděno, že 1-2 % hmotnosti tohoto vazů je tvořena právě proprioceptory (Honová & Procházka, 2015). V neposlední řadě je úlohou LCA zajišťovat rotační stabilitu v kolenním kloubu. Normální LCA je 31-36 mm dlouhé a 7 mm široké. Svazek vláken je rozdělen na anteromediální a posterolaterální část, kdy se delší a silnější anteromediální část LCA napíná při flexi kolenního kloubu a menší a kratší posterolaterální část naopak při extenzi v kolenním kloubu (Pauček, Smékal, & Holibka, 2014).

Z důvodu většího zájmu o sport jako takový bohužel stoupá i počet zranění. Mezi časté a velmi závažné zranění ve florbale patří poranění LCA. Toto zranění je pro sportovce limitující, jelikož má vážné dopady na stabilitu kolena. V důsledku instability kolena navíc hrozí zvýšené riziko vzniku brzké artrózy kolenního kloubu (Bahr & Krosshaug, 2005). Funkční postižení kolena může probíhat asymptomaticky, nebo naopak se projevit výraznou nestabilitou kolena, kdy může nastat až „giving way“ fenomén (Honová, 2013). Po poranění LCA dochází také k narušení proprioceptivního vnímání, kdy dochází ke ztrátě aferentní signalizace z vazů. Tato ztráta se projevuje opožděnou reakcí svalů, dále sníženou koordinací a v neposlední řadě neoptimálním

timingem v zapojení svalů v motorickém vzoru. Dá se tedy říct, že při lézi LCA dochází ke změnám na proprioceptivní i mechanické úrovni, kdy narušená mechanika kolenního kloubu umožňuje zvětšení rozsahu pohybu v kloubu, což vede ke zvýšenému napětí v ostatních měkkých tkáních kolene (Honová & Procházka, 2015).

Poranění LCA bývá často v kombinaci s poraněním mediálního menisku. Pokud nastane kombinace poranění LCA, mediálního menisku a mediálního kolaterálního vazy vzniká stav, který se nazývá jako „nešťastná triáda“ (Kolář, 2020). Tato léze vzniká valgózním násilím a zevní rotací v kolenním kloubu. Další variantou kombinovaného postižení je poškození obou zkřížených vazů, obou menisků a laterálního kolaterálního vazy, kdy vzniká stav označovaný jako „nešťastná pentáda“, ke kterému dochází při addukčním násilí při extendovaném kolenním kloubu (Pauček et al., 2014).

### **2.3.1.1 Mechanismy úrazu**

V souvislosti s poraněním LCA známe tři základní mechanismy úrazu. Prvním mechanismem je přímé působení síly na tibií, kdy dochází k její dislokaci. Druhým mechanismem je násilná abdukce a zevní rotace bérce s hyperextenzí kolena a posledním mechanismem je násilná vnitřní rotace bérce v plné extenzi kolenního kloubu. S poraněním LCA se setkáváme běžně v souvislosti se sportovními úrazy. K lézi vazy dochází jak při kontaktních, tak i bezkontaktních sportech. Při kontaktu s druhou osobou dojde k působení většího násilí na koleno, při bezkontaktním úrazu je to typické u sportů s vysokou kinetickou energií (Pauček et al., 2014).

Dle Honové (2013) léze LCA vzniká nejčastěji nepřímým násilím, tedy bezkontaktně, kdy dojde k násilné abdukci a zevní rotaci bérce. V tomto případě jde většinou o decelerační poranění, jedná se například o doskok na extendovanou dolní končetinu. Tento typ poranění je častější u ženského pohlaví z důvodu vyšší laxicity vaziva a menší svalové hmoty. Mimo to se diskutuje i o hormonálním vlivu.

Poranění LCA u žen jsou častější z důvodu patokinetického řetězce, který začíná zvýšeným momentem adduktorů kyčle, který vede k valgóznímu postavení kolena, což způsobí zvýšení tlaku na LCA, které je náchylnější na poranění (Ragulová, Pavlů, & Pánek, 2020).

Závažnost poranění se odvíjí od stupně léze LCA, kdy může dojít k natažení (distenze) vazy, k částečnému přetržení (parciální ruptuře) vazy nebo k úplnému přetržení (totální ruptuře) vazy. Nejzávažnější lézí je tedy totální ruptura LCA, která je jedním

z nejčastějších poranění vazivového aparátu kolenního kloubu (Smékal, Kalina, & Urban, 2006).

Ve florbale jsou častou příčinou zranění prudké a nečekané změny směru pohybu hráče, kdy se noha zasekne o povrch hřiště, nebo osobní souboje, kdy dojde ke kontaktu s protihráčem (Wurm & Schlemmer, 2016).

### ***2.3.1.2 Rizikové faktory***

Na vzniku poranění LCA se podílí celá řada faktorů. Jedním z významných rizikových faktorů je konstituční hypermobilita, tedy zvýšená kloubní pohyblivost generalizovaně ve všech kloubech. Obecně je rizikovým faktorem při zranění kolena jeho hyperextenční postavení, které je definováno jako extenze nad  $10^\circ$ . Bylo prokázáno, že téměř 80 % pacientů, kteří utrpěli poranění LCA, vykazovalo hypermobilitu (Wetters et al., 2015).

Leppänen et al. (2021) provedli studii, která zkoumala vliv změny směru při otočce o  $180^\circ$  na vznik nekontaktního zranění kolena u florbalových a basketbalových hráčů. Sledováno bylo celkem 258 hráčů – 130 basketbalistů, 128 florbalistů. Studie prokázala, že ženské hráčky jsou více ohrožené zraněním kolena a LCA v porovnání s muži. Ženy provádí otočku o 180 stupňů s výrazně větší valgózitou kolena. Valgózní postavení kolena při otáčení o 180 stupňů u žen je tedy dalším rizikovým faktorem pro vznik poranění LCA.

### ***2.3.1.3 Příznaky***

Při ruptuře LCA pacient subjektivně vnímá pocit prasknutí v koleni, který je provázený následným pocitem nestability kolena. Několik hodin po úrazu také dochází k rychle vznikající náplni kolena krví, projevující se výpotkem v poraněném kloubu. Výpotek se objevuje do 6-24 hodin po úrazu. Otok a bolest většinou vrcholí druhý den po zranění, poté se postupně mírní (Pauček et al., 2014).

Mezi další typické příznaky patří bolestivost uvnitř kolenního kloubu, pocit nejistoty, opakované příhody s podklesáváním kolena a nevýkonnost kolenního kloubu (Kolář, 2020; Pilný, 2018).

#### 2.3.1.4 Diagnostika

Pro přesnou diagnostiku je nutné vyhledat lékaře. Následkem poranění měkkých tkání kolena vzniká výrazný otok a bolest, což způsobí nemožnost přesné klinické diagnostiky. Proto bývá indikováno vyšetření magnetickou rezonancí, které spolehlivě posoudí typ a rozsah poškození měkkých tkání, tedy závažnost úrazu (Pauček et al., 2014). Účinné je také artroskopické vyšetření, které zároveň slouží i jako úspěšná terapie (Kolář, 2020).

Nicméně i klinické vyšetření je důležitou součástí diagnostiky. Z funkčních testů na stabilitu kolena bývá pozitivní přední zásuvkový test a Lachmanův test. Přední zásuvkový test vyšetřujeme vleže na zádech, koleno pacienta se nachází ve flexi 90°. Lehce přisedneme špičku pacientovy nohy a oběma rukama uchopíme proximální konec tibie, který tlačíme směrem ventrálně. V případě pozitivního testu vnímáme zvětšený ventrální posun tibie vůči femuru. Je důležité mít na paměti, že ve stádiu akutního poranění bývá tento test falešně negativní v důsledku ochranného stažení okolních svalů (Kolář, 2020). Tento test je tedy daleko vhodnější pro chronická poranění LCA, jelikož u akutních zranění má nízkou senzitivitu (49 %) a specifitu (58 %) (Musahl et al., 2022). Lachmanův test vyšetřujeme opět vleže na zádech, koleno pacienta je ale při tomto vyšetření ve flexi 15°. Uchopíme pacientovu dolní končetinu nad a pod kolenem a horní konec tibie se snažíme vysunout ventrálně oproti kondylům femuru. V případě pozitivního testu se nám podaří vyvolat zásuvkový fenomén, který je ukončen v maximálním vysunutí plynulým, měkkým odporem. Lachmanův test je považován za nejspolehlivější a nejvhodnější při akutním poranění předního zkříženého vazů (Kolář, 2020). Dle Musahla et al. (2022) má Lachmanův test mnohem vyšší senzitivitu (86 %) a specifitu (91 %), ale cílí pouze na anteromediální svazek vláken LCA.

Dalším funkčním testem je Pivot-shift test, který zhodnocuje posterolaterální svazek vláken LCA a rotační nestabilitu kolena. Při vyšetření pacient leží na zádech s nataženými dolními končetinami, uchopíme chodidlo pacienta a druhou rukou provádíme abdukci a vnitřní rotaci tibie. Když poté převedeme testovanou dolní končetinu do flexe 30°, v případě pozitivního testu dojde k subluxaci tibie směrem ventrálně. Tento test je relativně těžký na provedení, hraje zde velkou roli zkušenost a technika terapeuta, která ovlivní, jak bude výsledek přesný (Musahl et al., 2022).

### **2.3.2 Zranění laterálních postranních vazů hlezenního kloubu**

Hlezenní kloub neboli horní kloub zánártní je kloub složený kladkový mezi tibíí, fibulou a talem. Zranění hlezenního kloubu patří svou četností mezi nejčastější příčinu omezení tréninku u sportovců, kde jsou nejvíce zatěžovány dolní končetiny (Hrazdira & Řezaninová, 2014).

Mezi nejčastější úrazy pohybového systému ve sportovní medicíně patří poranění vazivového aparátu hlezna, tedy postranních vazů, které zesilují relativně tenké kloubní pouzdro a zajišťují tak stabilitu kloubu. Velmi často bývá poškozen zevní postranní vaz (ligamentum collaterale laterale), který není tak pevný jako vnitřní postranní vaz. Ligamentum collaterale laterale se dělí na tři díly – přední talofibulární vaz (ligamentum talofibulare anterius), kalkaneofibulární vaz (ligamentum calcaneofibulare) a zadní talofibulární vaz (ligamentum talofibulare posterius). Nejčastěji poraněným vazem bývá přední talofibulární vaz (Hrazdira & Řezaninová, 2014; Pilný, 2018).

#### **2.3.2.1 Mechanismy úrazu**

Nejčastějším mechanismem úrazu v oblasti hlezenního kloubu je podvrtnutí (distorze) kloubu, kdy při tomto ději dochází k poranění laterálních postranních vazů. Závažnost poranění se rozlišuje podle stupně léze vazů. Prvním stupněm poškození je natažení (distenze) vazů, kdy dojde k mikroskopickým trhlinám, ale nenastane porušení struktury ani pevnosti vazů. Dochází ke vzniku bolesti a otoku v oblasti zevní strany hlezna. Druhým stupněm poškození je částečné přetržení (parciální ruptura) vazů, kdy vaz není zcela přetržen, ale již je značně narušena jeho struktura. Klinický obraz se v tomto případě projevuje bolestivostí v oblasti zevního kotníku, vznikem otoku a krevního výronu v místě poškození. Vznik krevního výronu – hematomu, je důležitým znamením pro odlišení natažení a částečného přetržení vazů. Posledním, tedy třetím stupněm poškození, je úplné přetržení (totální ruptura) vazů, kdy dochází k úplnému přerušení vazů a nastává akutní nestabilita hlezna (Kolář, 2020; Pilný, 2018). Podobně poranění vazivového aparátu hlezna rozdělil také Dungal (2005), který poškození vazů člení do tří stupňů. Při prvním stupni poškození dochází k distenzi vazů s fibrilárními rupturami. Při druhém stupni poškození je kontinuita vazů zachována, ale jsou výraznější intraligamentózní disrupce. Při třetím stupni poškození nastává kompletní přerušení vazů.

K poranění laterálních postranních vazů dochází více mechanismy, které způsobí překročení hranice jejich pevnosti, kdy násilí je v tu chvíli příliš velké. Nejběžnějším

mechanismem podvrtnutí hlezna je fibulotalární distakce v době, kdy se chodidlo přetočí do plantární flexe a inverze (supinace). Ve sportu to typicky vzniká při špatném došlápnutí nebo při dopadu jinému hráči na nohu (Hrazdira & Řezaninová, 2014). Při tomto mechanismu poranění bývá jako první postižen přední talofibulární vaz, pokud násilí pokračuje, dochází k poranění kalkaneofibulárního vazů a zadního talofibulárního vazů (Hrazdira, 2013).

### **2.3.2.2 Rizikové faktory**

Na vzniku poranění laterálních postranních vazů se podílí celá řada faktorů, které se navzájem prolínají. Některé faktory ovlivnit nelze, zejména ve sportu se jedná často o nešťastnou náhodu, ale existují i ovlivnitelné faktory, které slouží jako prevence. Patří zde například kvalitní obuv, soustředěnost či řádné doléčení předchozího zranění (Hrazdira & Řezaninová, 2014).

Beynon, Murphy a Alosa (2002) rozlišují faktory, které ovlivňují incidenci poranění laterálních postranních ligament hlezna, na vnitřní a zevní a nechali tyto faktory sledovat v dané studii. Sledovanými vnitřními faktory byly předchozí poranění hlezna, pohlaví, výška a hmotnost sportovce, dominance dolní končetiny, velikost nohy, anatomický typ nohy, svalová síla, hyperlaxita vazů, poruchy posturální stability a reakční čas svalů podílející se na pohybu v kloubu. Sledovanými zevními faktory byly délka a intenzita sportovní zátěže, typ obuvi, využití ortéz a tejpingu. Výsledky prokázaly, že pohlaví nepatří mezi rizikový faktor pro poranění laterálních postranních ligament, jelikož nebyl prokázán významný rozdíl v incidenci zranění u mužů a žen. Mezi rizikové faktory nepatří ani typologie chodidla. Naopak ale ze studie vyplývá, že využití ortéz výrazně snižuje riziko případné redistorze. Názory na rizikové faktory jako výška, váha dominance dolní končetiny, svalová síla a timing svalů nejsou jednotné.

### **2.3.2.3 Příznaky**

Mezi nejčastější příznaky poranění postranních laterálních vazů patří otok, bolestivost zevní strany hlezna a hematom v dané oblasti (Pilný, 2018). Při distenzi nebo parciální ruptuře vazů je člověk schopen dokončit pohybovou aktivitu, jelikož zmiňovaný otok, bolest a omezení rozsahu pohybu v hlezenním kloubu se objeví až po ukončení zátěže. U totální ruptury vazů ale nastupuje okamžitá bolest, kdy člověk nemůže pokračovat ve fyzické aktivitě, protože není schopný se na postiženou dolní končetinu postavit, vzniká tedy akutní nestabilita hlezna. Dále se objeví masivní

ohraničený otok a téměř okamžitě vznikne hematoma pod zevním kotníkem (Kolář, 2020). Pokud tedy dojde k silně bolestivému zranění s okamžitým vnikem otoku a hematoma v oblasti zevního kotníku, kdy je nemožné pokračovat i v chůzi, je vysoká pravděpodobnost totální ruptury vazů, nejčastěji předního talofibulárního vazů (Hrazdira, 2013).

#### **2.3.2.4 Diagnostika**

Přesná diagnostika, včetně odebrání anamnézy, aspekce a palpce místa poranění, zahrnuje klinická vyšetření, pomocí kterých se stanoví stupeň léze závažnosti poranění. Provádí se ultrazvukové vyšetření, které je většinou doplněné o rentgenové vyšetření, případně magnetickou rezonanci. Ultrazvuk nám poskytuje možnost zhodnocení stavu měkkých tkání v oblasti hlezna. Při podezření na úplnou rupturu vazů se doporučuje diagnostika magnetickou rezonancí. Obvykle se také provádí rentgenové vyšetření k vyloučení poranění skeletu (Hrazdira & Řezaninová, 2014).

Znalost závažnosti poranění je podstatná pro stanovení správné terapie, jelikož v důsledku chybného hojení vazů hrozí vznik chronické nestability hlezna. Chronickou nestabilitu hlezna může způsobit chybná diagnostika, nevhodně zvolená terapie nebo zanedbaní vyhledání odborné pomoci ze strany pacienta. Poté nastávají patologické změny laxicity vazů, dochází k poruše kinematiky kloubu podmiňující vznik degenerativních změn a hrozí vznik pórůzové artrózy hlezna. Za hlavní příčinu vzniku chronické nestability hlezenního kloubu jsou považovány opakované distorze hlezenního kloubu s poraněním postranních laterálních vazů (Hrazdira & Řezaninová, 2014).

Prevenčí vzniku chronické nestability hlezenního kloubu je tedy správná diagnostika s rozlišením stupně poškození postranních laterálních ligament. Při podezření na akutní i chronickou nestabilitu hlezna by neměly být vyšetřujícím opomenuty držené (nucené) testy, které se provádí v lokální nebo celkové anestezii pod rentgenem nebo ultrazvukem. Prvním vyšetřením je předsunutí talu – Anterior Drawer Test, druhým vyšetřením je vyklonění talu – Talar Tilt Test (Hrazdira, 2013). Při testu předsunutí talu dochází na postižené dolní končetině k jeho sublukační poloze, což znamená, že dojde k předsunutí talu mimo hlezenní kloub. Dochází také k většímu rozsahu pohybu do inverze v porovnání se zdravou dolní končetinou. Test je považován za pozitivní, pokud je posun větší než 10 mm na jedné straně nebo je-li stranový rozdíl větší než 3 mm. Při testu vyklonění talu je za pozitivitu považováno boční vyklonění větší než 9° unilaterálně nebo při stranovém rozdílu více než 3°. Jako další prvek prevence

slouží následná individuální rehabilitace, která je zaměřena na správný timing, koordinaci a sílu dynamických stabilizátorů, zvýšení aference z plosky nohy, zlepšení propriopcepce a neuromuskulární kontroly (Hrazdira & Řezaninová, 2014).

Klinicky pacient s chronickou nestabilitou hlezna udává zejména pocit nejistoty a nestability při chůzi v nerovném terénu. Trpí na recidivující se distorze, po zátěžovou bolestivost struktur pod zevním kotníkem a otok. Existují ale také případy, kdy pacienti nemají výše uvedené potíže, jelikož síla, timing a koordinace dynamických stabilizátorů kloubu, především peroneálních svalů, může poskytnout podporu kloubu a částečnou kompenzaci ligamentózní nestability. Na druhou stranu v těchto případech může docházet ke zraněním měkkých tkání hlezna při nadměrné únavě či nekoordinovaném pohybu kloubu (Hrazdira & Řezaninová, 2014).

### ***2.3.3 Studie zkoumající úrazy ve florbale***

#### ***2.3.3.1 Studie I***

Snellman et al. (2001) provedli prospektivní pozorovací studii, jejímž cílem bylo zjistit, jak často se stávají zranění u florbalových hráčů a hráček během 12 měsíců. Studie se zúčastnilo 295 hráčů – 199 mužů a 96 žen hrajících v 1-5. lize ve Finsku. Během sezóny se zranilo 34 % hráčů (73 mužů a 27 žen). 83 % zranění bylo traumatických a 17 % zranění bylo z přetížení. Nejčastějším důvodem zranění u mužů bylo podvrtnutí kloubu, u žen bylo nejvíce zranění způsobeno přetížením. Nejvíce postiženým místem byly dolní končetiny – koleno (22 %), kotník (20 %).

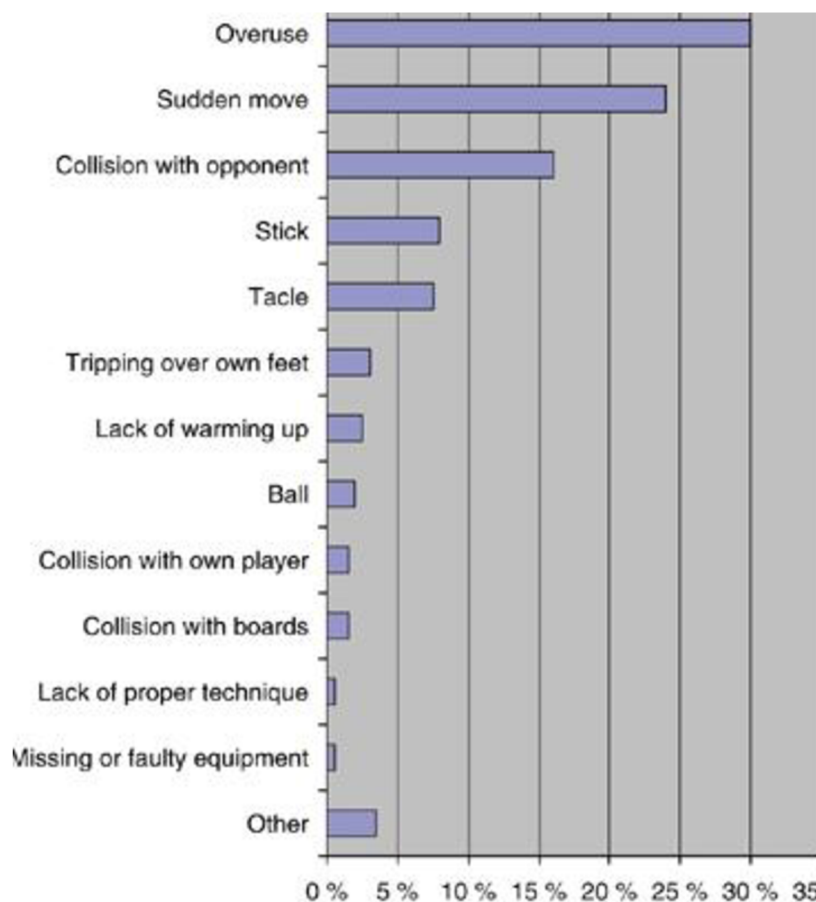
#### ***2.3.3.2 Studie II***

Pasanen, Parkkari, Kannus et al. (2008) provedli rovněž prospektivní pozorovací studii, jejímž cílem bylo zjistit, jaká zranění se stala během šesti měsíců u elitních finských týmů žen. Studie se zúčastnilo 374 hráček, které působily v 1. a 2. nejvyšší soutěži ve Finsku. Zranění byla evidována pomocí strukturovaného dotazníku a později ověřena lékařem. Výsledky studie ukázaly, že během sezóny se zranilo 35 % hráček, z toho 70 % zranění bylo traumatického charakteru a 30 % zranění bylo důsledkem přetížení. Nejčastějším typem zranění bylo podvrtnutí kloubu (celkem 27 %.) Nejvyšší četnost zranění byla zaznamenána na dolních končetinách – koleno (27 %), kotník (22 %). Hráčky uváděly více důvodů, které způsobily jejich zranění. Nejčastějším důvodem bylo přetížení (30 %), náhlý pohyb (24 %), kolize se soupeřem (16 %), hokejka



(8 %). Méně časté bylo zakopnutí o vlastní nohu, nedostatečné rozcvičení, zranění způsobené míčkem, kolize s vlastním hráčem, kolize s mantinelem nebo vadné vybavení (např. obuv). Většina zranění byla mírných, ale došlo k více než dvaceti závažným zraněním kolena, včetně deseti ruptur LCA. Ruptura LCA se objevila během jednoho roku u pěti ze sta hráček. Osm ruptur se stalo během zápasu, dvě ruptury během tréninku.

Tato studie prokázala, že koleno a kotník jsou nejčastěji zasažená místa a zranění se týkají především vazivového aparátu. Výsledky ukazují, že počet zranění ve florbale je velmi vysoký. Počet zranění je nižší během tréninku, ale velmi vysoký během zápasu. Ačkoliv většina zranění byla lehčího charakteru, téměř polovina všech zranění kolena byla závažná. Prevence v ženském florbale by měla být zaměřena na zranění týkajících se kolen a kotníků (Pasanen, Parkkari, Kannus et al., 2008).



Obrázek 1. Nejčastější příčiny zranění ve florbale u žen (Pasanen, Parkkari, Kannus et al., 2008).

### **2.3.3.3 Studie III**

Tranaeus, Götesson, a Werner (2016) provedli studii, jejímž cílem bylo určit závažnost a počet zranění u elitních florbalových hráčů ve Švédsku. Tato studie dokumentuje zranění v elitní švédské lize a vyzdvihuje rozdíly ve zranění mezi ženami a muži. Po dobu jednoho roku bylo sledováno 12 elitních týmů, studie se zúčastnilo celkem 238 hráčů – 122 mužů a 116 žen. Výsledky prokázaly, že vyšší počet zranění se vyskytuje u žen, kdy nejčastějším místem zranění byl kotník a koleno. Většina zranění byla lehčího charakteru, ale vyskytly se i závažnější poranění, kdy došlo k ruptuře LCA – 11x ženy, 2x muži.

Tato studie prokázala, že většina zranění se stala v dolní části těla, což je v souladu s předchozími studiemi. Studie obzvláště poukázala na to, že ženy trpí rupturou LCA častěji než muži a ruptura LCA patří mezi závažné zranění kolena (Tranaeus et al., 2016).

### **2.3.3.4 Studie IV**

Pasanen, Bruun, Vasankari, Nurminen a Frey (2017) provedli studii, která byla zaměřena na výskyt a charakteristiku zranění během dvanácti mezinárodních florbalových událostí od roku 2012 do roku 2015. Jednalo se například o mistrovství světa mužů, mistrovství světa žen nebo mužský a ženský mezinárodní turnaj Champions Cup. Předcházející studie se zaměřovali na zranění v dané zemi, tato studie se snažila vzít v potaz zranění na mezinárodní úrovni. Za celou dobu nastalo 68 zranění a nebyly zaznamenány výrazné odlišnosti ve výskytu zranění mezi ženami a muži. 47 % zranění se stalo v důsledku kontaktu s jiným hráčem. Nejčastějším místem zranění byly opět dolní končetiny – kotník (24 %), koleno (18 %). Většina zranění zahrnovala poranění kloubů nebo vazů. Zranění byla většinou lehčího charakteru a nezpůsobila to, že by hráč musel odstoupit z turnaje. Závažná zranění tvořila 19 %. V pěti případech došlo k ruptuře LCA, z toho 4x u žen, 1x u mužů.

### **2.3.3.5 Studie V**

Hietamo et al. (2022) provedli studii, jejímž cílem bylo vysledovat, jak předchozí akutní poranění kolena a vnímaná funkce kolena zvyšuje riziko akutního poranění kolena u mladých hráčů a hráček basketbalu a florbalu. Studie se účastnilo celkem 211 hráčů (100 basketbal, 111 florbal) a 183 hráček (103 basketbal, 80 florbal) ve věku do 21 let. Sportovci vyplnili dotazník, kde uvedli skutečnosti o případném předchozím akutním

zranění kolena a hodnotili funkci kolena prostřednictvím dotazníku KOOS s pěti subškálami: Bolest, Symptomy, Aktivity každodenního života, Sport a rekreace a Kvalita života související s kolenem, kdy každá položka byla hodnocena od 0 (žádné problémy) do 4 (extrémní problémy). Celkem 53 sportovců a 46 sportovkyň uvedlo předchozí akutní poranění kolena. Na základě výsledků dotazníkového šetření bylo pro každou subškálu vypočítáno normalizované skóre od 0 do 100, kdy 0 znamená extrémní problémy a 100 žádné problémy. Sportovci byli sledováni pro další zranění kolena po dobu 3 let od vyplnění dotazníku. Nové zranění se během tří let objevilo u 18 mužů a 32 žen. Studie ukázala, že u hráčů riziko dalšího zranění kolena zvyšuje jednak předchozí zranění kolena, jednak nízká hodnota skóre. U hráček předchozí zranění kolena zvyšovalo riziko dalšího zranění kolena, ale souvislost s hodnotou skóre nebyla prokázána.

## **2.4 Možnosti léčby nejčastějších úrazů ve florbale**

K velkému množství úrazů dochází právě při sportování, ať už v rámci rekreačních pohybových aktivit nebo v rámci aktivního sportování. Zejména aktivní sportovci důsledkem zranění vyhledávají pomoc odborníka, například lékaře či přímo fyzioterapeuta. Cílem léčby daného úrazu je vrátit zraněného sportovce ke sportu co nejdříve, ale především co nejbezpečněji to jde. Velmi důležitou součástí léčby je dodržování rehabilitace ze strany zraněného sportovce. Vhodné je stanovení reálných, krátkodobých cílů ze strany terapeuta, které pomáhají udržet motivaci pacienta a dodržovat rehabilitační plán. Terapeut by měl komunikovat s pacientem, otevřeně s ním mluvit o jeho zdravotním stavu a snažit se ho pozitivně ovlivnit (Christakou & Lavallee, 2009).

Fyzioterapie je nedílnou součástí léčebné péče o pacienty. Pokud je terapie správně vedena, pacient se vrací do běžného života rychleji. Mimo jiné je také správně vedená rehabilitace prevencí před vznikem dalších úrazů pohybového aparátu (Kolář, 2020).

### **2.4.1 Možnosti léčby po poranění předního zkříženého vazů**

Pacienti s různým stupněm poškození LCA jsou častými klienty v ordinacích lékařů a následně i fyzioterapeutů. V České republice je za rok ošetřeno přibližně 3000 až 4000 pacientů s rupturou LCA (Honová & Procházka, 2015). Ve vyspělých státech je dle epidemiologických studií incidence ruptury LCA 1/3000 obyvatel za rok, kdy až 70 % zranění vznikne během sportu (Honová, 2013).

V případě prokázání totální ruptury LCA prostřednictvím magnetické rezonance, následuje konzervativní nebo chirurgická možnost léčby (Pauček et al., 2014). Volba léčby závisí na více faktorech, rozhoduje například věk pacienta, funkční postižení, funkční požadavky a samozřejmě také zhodnocení stupně nestability kolena (Honová, 2013). U mladých a aktivních sportovců je preferována chirurgická léčba, a to především u těch jedinců, kteří se chtějí vrátit zpět ke sportu, kde jsou typické prudké a náhlé změny směru. U starších a méně aktivních osob připadá naopak v úvahu konzervativní léčba. Je prokázáno, že operace zvyšuje objektivní stabilitu kolena v porovnání s konzervativní léčbou. Navíc většina zjištěných dat ukazuje, že operace vede ke snížení dalších následných zranění kolena (Musahl et al., 2022). Podobný názor zastává Honová (2013), která říká, že jen malý počet pacientů, především aktivních sportovců, dokáže bez problému obstat v každodenním životě s rupturou LCA, a proto se většinou volí spíše chirurgická varianta. V případě přidruženého poranění, kdy kromě ruptury LCA je například i ruptura mediálního menisku nebo vnitřního kolaterálního vazy, je téměř ve všech případech zvolena operační léčba (Honová & Procházka, 2015).

Operační léčba využívá dvou základních technik. První a nejčastější technikou je bone-tendon-bone plastika (BTB plastika), která využívá štěpu z patelárního vazy. Druhou technikou je ST/G plastika, kdy se štěp používá z úponové šlachy m. semitendinosus či m. gracilis. Vzácná je plastika z patelárního vazy, která je provedena technikou press fit-femorální fixací (Honová & Procházka, 2015). Během prvních šesti týdnů po operaci nastává iniciální nekróza voperovaného štěpu. V následujících šesti až deseti týdnech probíhá resynovializace a revaskularizace štěpu, kdy vrůstají synoviální a periostální cévy do štěpu, a právě v tomto období je štěp nejvíce náchylný k reruptuře. Plná revaskularizace nastává do dvaceti týdnů po operaci. Plnohodnotným vazem se štěp stává 12 měsíců po operaci (Pauček et al., 2014). Po operaci není nutná sádrová fixace kolenního kloubu, což znamená, že od prvních dnů je tedy možné kloub mobilizovat. Toho se využívá zejména z důvodu prevence sekundárních změn na vazivovém aparátu kolena (Kolář, 2020).

#### ***2.4.1.1 Rehabilitace při konzervativní léčbě***

Rehabilitace je zaměřena na posílení hamstringů (musculus biceps femoris, musculus semitendinosus, musculus semimembranosus), které jsou synergisty LCA. Toto tvrzení platí ovšem pouze v případě, kdy dochází k jejich správnému zapojení

do stabilizačních vzorců v optimálním načasování. Podstatná je správná funkce musculus quadriceps femoris. Tento sval zajišťuje stabilizaci kolenního kloubu především během extenze, a proto je nezbytné posilování tohoto svalu (Honová, 2013). Je prokázáno, že u trénovaného sportovce dochází již za týden nečinnosti stehenních svalů ke snížení svalové hmoty odpovídající asi dvěma měsícům tréninku. Proto je jedním z hlavních úkolů udržení svalové hmoty. Cviky na udržení svalové hmoty se doporučují začít cvičit již v prvních dnech od úrazu, neboť svalovina začíná chudnout velmi rychle. Preferuje se izometrické posilování svalů, které není tolik bolestivé (Pilný, 2018).

Využíváme cílený propioceptivní trénink pro nácvik stabilizace kolenního kloubu (Smékal et al., 2006). Při cvičení je vhodné využít balančních pomůcek, kdy zvyšujeme zátěž a klademe větší nároky na pacienta. Využíváme například přenášení váhy z jedné dolní končetiny na druhou, nebo rytmickou stabilizaci, kdy se snažíme přiměřeným tlakem o vychýlení pacienta. V terapii lze dále úspěšně využít i vibračních plošin (Honová, 2013).

Jednou z možností je také cvičení na přístrojích, kdy se kromě přední a zadní strany stehů zaměřujeme na posílení celých dolních končetin – hýžděové svalstvo, svalstvo lýtka. Silový trénink nicméně nemusí znamenat jen trénink na přístrojích, často se využívá TRX Suspension Trainer neboli závěsný trénink pro zatížení celého těla, kdy nedochází jen k nárůstu svalové hmoty, ale i k tréninku stabilizace kolenního kloubu (Honová, 2013).

#### ***2.4.1.2 Rehabilitace po operační léčbě***

Po rekonstrukci LCA je prokázáno snížení aferentace až o 70 %. Snížením aferentace rozumíme poruchu propiocepce, která se projevuje poruchou vnímání polohocitu v kloubu a jeho narušenou stabilitou. Postupně se pomocí rehabilitace snažíme tento stav upravit pomocí cíleného propioceptivního a balančního tréninku (Honová, 2013).

Rehabilitační léčba je po BTB plastice a ST/G plastice téměř identická a dělí se na 5 fází dle doby od provedení operace. Rozlišujeme předoperační fázi, časnou pooperační fázi, pooperační fázi, pozdní pooperační fázi a rekonvalescenční fázi. Léčebný postup přizpůsobujeme vždy individuálně podle bolestivosti pacienta (Honová, 2013). Postup rehabilitace také může být limitován případnými přidruženými poraněními měkkých tkání kolenního kloubu (Smékal et al., 2006).

Prvním krokem v rehabilitaci pacientů, kteří prodělali rupturu LCA, je předoperační péče. Hlavními cíli této fáze je snížení, v ideální případě odstranění otoku, minimalizace bolesti, a především snaha obnovit co největší rozsah pohybu v kolenním kloubu, kdy ideálně chceme dosáhnout maximálního rozsahu pohybu. Po odeznění akutních příznaků pracujeme na zachování svalové síly dolních končetin, abychom zabránili atrofii svalstva (Van Grinsven, van Cingle, Holla, van Loon, & 2010). Ke snížení bolesti a otoku nejčastěji využíváme prostředků fyzikální terapie, kdy v prvních dnech od úrazu volíme kryoterapii v kombinaci s diadynamickými proudy. V dalších fázích je možné využít také například vakuum-kompresivní terapii. Později se přidává také aktivní cvičení pacienta, které je zaměřeno na zlepšení svalové síly a koordinace. Využíváme především nácvičku izometrie musculus quadriceps femoris a cvičení v uzavřených kinematických řetězcích (například jízda na rotopedu). Vhodné jsou cviky, které vedou ke zvětšení flexe a extenze kolenního kloubu a cviky, které budou pacienti provádět i po operaci. Po odeznění akutní pórůrazové fáze pracujeme na návratu k normálnímu mechanismu chůze a svalové práce. Při chůzi obvykle pacienti používají oporu, současně je většinou přiložena ortéza na koleno. Pokud je pacient schopen chodit bez kulhání, je možné berle odložit (Honová, 2013; Kolář, 2020; Smékal et al., 2006). Obecně by se pacienti měli zdržovat sportu, náhlým a prudkým změnám směru, ale ne běžných denních aktivit a lehčích cviků. V průběhu předoperační péče pacienta také seznámíme s průběhem a typem operace (Biggs, Jenkins, Urch, & Shelbourne, 2009). Cílem této fáze je tedy připravit pacienta na rekonstrukční výkon tak, aby byl kolenní kloub bez otoku s normálním rozsahem pohybu a chůzí. Operační výkon se nedoporučuje provádět dříve jak za tři měsíce od prvotního traumatu, a to z toho důvodu, že je nutné úplné zhojení měkkých tkání (Kolář, 2020).

Časná pooperační fáze trvá první 2 týdny po operaci. Je důležité pacientovi zdůraznit, že toto období je z hlediska vlastní rehabilitace tím nejdůležitějším a měly by tomu být podřízeny veškeré pracovní nebo studijní činnosti (Kolář, 2020). Nejdůležitější je snížení otoku a minimalizace bolesti – volíme polohování dolní končetiny v elevované pozici a kryoterapii (Van Grinsven et al., 2010). Zapomínat by se nemělo ani na cévní gymnastiku, která je kromě snížení otoku velmi důležitou prevencí tromboembolické nemoci. Z fyzikální terapie se doporučují opět diadynamické proudy – LP proudy. Postupně začínáme se zvětšováním rozsahu pohybu kolenního kloubu do flexe a extenze. Kdy přesně dosáhnout plné extenze je stále diskutovaným problémem, kdy se názory různých autorů odlišují, někteří doporučují dosáhnout plné extenze

do konce prvního týdne, jini naopak až do konce šestého týdne. Naopak rozsah flekčního pohybu je jasně daný a na konci této fáze by měl dosáhnout 90°. Pasivním pohybem terapeuta dochází tedy k postupnému zvětšování pohybu v nebolestivém rozsahu, ale s dosažením bariéry měkkých tkání. Velmi důležitou roli hraje izometrické cvičení musculus quadriceps femoris, ideálně volíme cvičení s overballem podloženým pod kolenem (Honová, 2013; Smékal et al., 2006). Dalšími vhodnými cviky pro aktivaci svalstva dolních končetin bez pomůcek jsou propínání kolena, propínání kolena s dorsální flexí hlezna, přitahování a natahování dolní končetiny (Biggs et al., 2009). Jako další využíváme techniku propioceptivní neuromuskulární facilitace (PNF), jako prostředek pro nácvik stabilizace kolenního kloubu. Ze širokého spektra PNF využíváme především rytmickou stabilizaci a stabilizační zvrát. Poté, co dojde k vytažení stehů, dochází k ošetření jizvy a okolních měkkých tkání. Kromě měkkých technik provádíme také mobilizaci paty a hlavičky fibuly (Honová, 2013; Smékal et al., 2006). Zpravidla bývá pacient propuštěn domů 3-4 den po operačním výkonu. Při propuštění by pacient měl dostat základní informace o péči v domácnosti. Poté nastupuje na ambulantní rehabilitaci, kde se dále intenzivně pracuje na nebolestivém zvětšování rozsahu pohybu v kloubu a na uvolnění měkkých tkání v oblasti kolena. Z fyzikální terapie volíme elektrogymnastiku pro aktivaci stehenního svalstva (Kolář, 2020).

Pooperační fáze trvá od třetího týdne do konce šestého týdne. Mezi hlavní cíle této fáze řadíme zvětšování rozsahu pohybu do flexe – na konci 4. týdne by měla být flexe 120°, udržení plné extenze, obnova ko-kontrakce flexorového a extenzorového aparátu kolena, větší zapojení propiocepce a kontrola chůze s plnou zátěží. Po dosažení flexe v rozsahu 100-110° zařazujeme jízdu na rotopedu, kdy začínáme na minimální zátěži zpravidla 10-15 minut. V rámci rehabilitace chůze je potřeba pracovat měkkými technikami na plosce nohy, využíváme i různých podložek ke stimulaci povrchového i hlubokého cití. Následně dochází k nácviku chůze s plným zatěžováním operované končetiny, kdy v různých fázích krokového cyklu provádíme korekci přenášení váhy přes operovanou dolní končetinu. Jako prostředek, vedoucí ke zlepšení ko-kontrakční aktivace svalů v oblasti kolene, využíváme senzomotorické cvičení. Po předchozím ošetření plosky nohy a mobilizaci drobných kloubů začínáme s nácvikem malé nohy v různých pozicích. Později využíváme balanční pomůcky ke zvýšení náročnosti cvičení. Nadále se také využívají terapeutické prostředky, které byly využívané v předchozí fázi. Často se využívá technika PNF, kdy je nejvýhodnější I. diagonála pro zapojení hypotonického mediálního vastu (Honová, 2013; Kolář, 2020; Smékal et al., 2006).

Na konci této fáze by měl být kolenní kloub bez otoku s normálním stereotypem chůze a téměř normalizovanou stabilitou kolenního kloubu (Kolář, 2020).

Pozdní pooperační fázi označujeme období trvající od sedmého do dvanáctého týdne po operaci. Mezi hlavní cíle stále patří obnova propriocepce, dále zlepšení svalové kontroly, a především návrat k původní svalové síle pacienta. Pokračuje se ve všech aktivních cvičeních, kdy důraz je kladen na ztížení podmínek. Volíme například kombinaci Posturomedu a labilních ploch. Je důležité si uvědomit, že již zmiňovaná porucha propriocepce, není izolovaná pouze na postiženou dolní končetinu, ale je přítomná i na druhostranné dolní končetině. Proto je nutné trénink propriocepce a dynamické stabilizace aplikovat na obě dolní končetiny (Honová, 2013; Smékal et al., 2006). Nejdříve začínáme se cvičením ve statických pozicích a postupně přecházíme k funkčnímu dynamickému balančním cvičením, kdy pracujeme na zlepšení nervosvalové kontroly (Van Grinsven et al., 2010). Specifickým, dominantním cvičením této fáze je plyometrický trénink. Jedná se o opakované střídání excentrické a koncentrické kontrakce svalu. Mezi typické příklady cviků patří přeskoky v sagitální rovině, kdy je pacient slovně instruován k vědomé prodloužené deceleraci pohybu s následným rychlým odrazem zpět. Dále volíme například přeskoky cik-cak nebo seskoky a výskoky na bedýnku. Plyometrický trénink vede k maximalizování výdrže a síly stabilizátorů kolena. Pokračuje se v jízdě na rotopedu, kdy za účelem zvětšení svalové síly v oblasti kolena zvyšujeme zátěž, intenzitu a délku cvičení (Honová, 2013; Smékal et al., 2006; Van Grinsven et al., 2010). Sportovci mohou pomalu začít zapojovat i další sportovní aktivity, kdy je možno zařadit chůzi nebo lehčí běh na běžícím pásu, či pomalý běh po rovném terénu. Nežádoucí jsou prudké změny směru a akcelerace (Kolář, 2020).

Poslední krokem v rehabilitaci pacientů, kteří prodělali rupturu LCA, je rekonvalescenční fáze. Toto období trvá mezi třináctým týdnem a šestým měsícem po operaci. Hlavním cílem je zvětšení svalové síly obou dolních končetiny, návrat ke společensko-profesním aktivitám a návrat ke sportovním aktivitám. Pokračujeme ve všech dosud prováděných aktivitách. Ze sportovních aktivit je možno zařadit plavání (kraul, znak, motýlek). Při sportu je doporučeno používat funkční ortézu na koleno po dobu jednoho roku. V průběhu této fáze je možno postupně zahájit i kontaktní sporty (Honová, 2013, Smékal et al., 2006). V dnešní době jsou požadavky na návrat sportovce k plné zátěži stále větší, a právě v rekonvalescenční fázi je často na fyzioterapeuty vyvíjen tlak, aby došlo ke zkrácení této fáze (Honová & Procházka, 2015). Dle Honové (2013) ale existují určitá kritéria, která podmiňují plný návrat ke sportovní činnosti. Mezi tato



kritéria řadí například stav minimálně 9 měsíců po operaci, plný rozsah pohybu v kolenním kloubu, koleno bez otoku a v ideálním případě bez bolesti. Dále sílu musculus quadriceps femoris cca 85 % ve srovnání se zdravou končetinou a sílu hamstringů 85- 90 % ve srovnání se zdravou končetinou.

Závěrem lze říct, že ohledně rehabilitace u pacientů po plastice LCA doposud nepanuje zcela jednotný názor. V běžné praxi se jako stěžejní bere doporučení operatéra, který určí povolení zátěže. Následná terapie se vede dle možností a schopností pacienta tuto zátěž tolerovat. Pokud se po proběhlé zátěži objeví bolest, otok nebo omezení hybnosti v oblasti kolenního kloubu, je potřeba danou terapii přehodnotit, případně zmírnit. Zásadní je mít na paměti fakt, že každý pacient je jiný, a proto rehabilitační léčbu volíme vždy individuálně (Honová, 2013).

Obecně je aktivním sportovcům po operaci LCA doporučováno podstoupit až 1 rok intenzivní rehabilitace, než se vrátí ke svému sportu. U sportovců, kteří návrat ke sportu uspěchají a vrátí se relativně brzy po operaci, je vyšší riziko recidivy ruptury LCA. Za minimální dobu rehabilitace se považuje 9 měsíců, kdy pravděpodobnost opětovného zranění LCA je při délce rehabilitace méně než 9 měsíců až 30 % (Kubista, 2019).

Beischer et al. (2020) provedli studii, jejímž cílem bylo zkoumat souvislost mezi opakovaným zraněním LCA a dobou, kterou sportovec stráví rehabilitací. Studie se zúčastnilo 159 sportovců, kteří již v minulosti podstoupili operaci LCA. Z celkového počtu účastníků studie se jich celkem 33 vrátilo ke svému sportu do 9 měsíců od operace, přičemž 10 z nich (téměř 1/3) utrpělo zranění znovu. Tato studie potvrdila tvrzení, že návrat k rizikovým sportům s výrazným zatížením dolních končetin do 9 měsíců po operaci sebou nese až 7x větší riziko, že sportovec utrpí rupturu LCA opakovaně.

Může se stát, že i po prodělané rekonstrukci LCA mohou sportovci trpět problémy se stabilitou a kontrolou kolenního kloubu. Jedním z řešení nestability kolena je používání kolenní ortézy. Obecně se ortézy často používají v souvislosti s problematikou kolenních kloubů, aby snížily bolest, zlepšily kontrolu nad kloubem a snížily riziko zranění nebo recidivy zranění. Běžné elastické ortézy sice ukazují zlepšení stability, ale neposkytují dostatečnou podporu kolennímu kloubu. Existují také ale proprioceptivní ortézy jejichž nošení může vést ke zlepšení kontroly nad kolenem a může snížit rizikové faktory spojené se zraněním či opětovným zraněním. Ortéza Reaction Web Knee Brace je alternativou k běžné ortéze kolena. Tato ortéza má elastický pavučinový design, snižuje bolest kolena, zvyšuje funkčnost kloubu a tím zlepšuje i kvalitu života (Hanzlíková, Richards, Hébert-Losier, & Smékal, 2019).

Byla provedena studie, která měla za cíl určit účinek proprioceptivní ortézy Reaction Web Knee Brace na kontrolu kolena a subjektivní pocity účastníků po rekonstrukci LCA při nošení této ortézy během tří dynamických cvičení. Studie se účastnilo 15 osob, které byly 2-10 let po operaci LCA. Účastníci byli sledováni při provádění dynamických cviků – pomalý krok dolů, skok na jednu dolní končetinu, skok s otočkou, kdy se během těchto cviků sledovala kinematika kolenního kloubu při využití ortézy a bez ní. Tato studie prokázala, že proprioceptivní kolenní ortézy mohou významně ovlivnit kinematiku kolena během dynamických cvičení po rekonstrukci LCA. Většina pacientů uvedla, že cvičení bylo jednodušší provádět s ortézou než bez ní (Hanzlíková et al., 2019).

Obvykle u sportovců, kteří se vrací ke sportu po rekonstrukci LCA, přetrvávají i nadále neuromuskulární a biomechanické deficity kolena. Byla provedena studie, která zkoumala efekt neuromuskulárního tréninku na vliv biomechaniky kolena po operaci LCA. Této studii se účastnilo 18 sportovců po operaci LCA a 10 kontrolních sportovců bez zranění. Každý z nich podstoupil 12 neuromuskulárních tréninků, které byly zaměřeny na zvýšení stability trupu, zvýšení koordinace dynamických pohybů dolních končetin a optimalizaci mechaniky dopadu na dolní končetiny. Konkrétně se jednalo například o výpady, skok na jedné dolní končetině, skok na dvou dolních končetinách nebo mrtvý tah. Po absolvování neuromuskulárního tréninkového programu byla u všech sportovců sledována kinematika a kinetika kolena během vertikálního skoku na obou dolních končetinách. U sportovců po operaci LCA bylo pozorováno výrazné zlepšení biomechaniky kolena v sagitální rovině. Navíc byla výsledky prokázána srovnatelná biomechanika kolena s kontrolní skupinou bez předchozího zranění. Studie potvrdila pozitivní efekt neuromuskulárního tréninku pro sportovce po rekonstrukci LCA (Nagelli et al., 2021).

#### ***2.4.2 Možnosti léčby po poranění laterálních postranních vazů hlezenního kloubu***

Úrazy hlezenního kloubu jsou jednou z nejčastějších příčin omezení tréninku u některých typů sportů. I když jsou tato postižení častá, mnohdy se jim nevěnuje dostatečná pozornost, přestože špatně léčené nebo neléčené poškození vazů v oblasti hlezna může dokonce ukončit sportovní kariéru (Pilný, 2018). K podceňování dochází jak ze strany zdravotníků, tak především ze strany samotného pacienta. Nejčastěji jsou to právě sportovci, kteří bagatelizují důležitost dostatečného vyšetření a doby potřebné ke zhojení měkkých tkání (Hrazdira & Řezaninová, 2014).

Po stanovení správné diagnózy klinickým vyšetřením a zobrazovacími metodami přichází v úvahu opět možnost konzervativní nebo chirurgické léčby. Při prokázání natažení vazů či částečného přetržení vazů se přistupuje obvykle ke konzervativní léčbě. V případě úplné ruptury vazů zůstává otázkou, zda zvolit konzervativní či operativní léčbu. Rozhodnutí o léčebném postupu by mělo být vždy individuální, založené na potřebách pacienta. Dosud nebylo jasně prokázáno, který z těchto přístupů je při akutním poranění laterálních postranních vazů vhodnější, ale u pacientů po operačním řešení byl zjištěn vyšší výskyt postfixační ztuhlosti hlezenního kloubu a delší doba neschopnosti plného zatížení u sportovců (Hrazdira & Řezaninová, 2014).

#### ***2.4.2.1 Rehabilitace po poranění laterálních postranních vazů hlezenního kloubu***

U natažení nebo částečného přetržení, nejčastěji předního talofibulárního vazů, je indikována konzervativní léčba. Na zraněnou dolní končetinu se přikládá pevná fixace (ortéza, dlahy) přibližně na dobu 3-6 týdnů a pacientovi doporučujeme klidový režim. Jinak funguje funkční léčba, což je další možnost konzervativní léčby, kdy se přikládá pouze měkká bandáž s doporučením časně mobilizace poraněných struktur. Z prostředků fyzikální terapie využíváme zejména prostředky lokální kryoterapie pro zmírnění otoku. Z elektroterapie volíme po úrazu klidovou galvanizaci (max. 1 týden). Dále se používají diadynamické proudy nebo magnetoterapie (Hrazdira, 2013; Kolář, 2020). Po odeznění otoku a bolesti je možné zahájit rehabilitaci s postupným zatížením dolní končetiny. Dominantním cvičením po úrazech hlezenního kloubu je propioceptivní trénink pro zlepšení stability kloubu (Hrazdira & Řezaninová, 2014; Pilný, 2018).

V případě kompletní ruptury vazů je možné přistoupit k oběma variantám léčby, jak ke konzervativní, tak i operační léčbě. Při radikální, operační, řešení se provádí sutura přerušného vazů a kloubního pouzdra. Nicméně v dnešní době je u akutní nestability hlezna doporučována a obecně preferována konzervativní léčba (Kolář, 2020). Dříve byla v rámci konzervativní léčby nutná ochrana sádrou fixací po dobu 3-4 týdnů. Dnes je již tento materiál obsolentní metodou, a proto se volí rigidní plastová cirkulární fixace, která je lehčí, prodyšnější a zajišťuje pacientovi větší komfort. Avšak i tento způsob fixace má určité nevýhody. Velkým rizikem je například snímání ortézy kvůli hygieně, kdy hrozí nekoordinovaný pohyb, který způsobí nadměrný rozsah pohybu v kloubu a zvyšuje se riziko opětovného poranění vazů (Hrazdira & Řezaninová, 2014). Dolní končetinu je možné zafixovat také dlahou nebo ortézou. Po odstranění fixace je možné zahájit rehabilitaci (Kolář, 2020).

Fyzioterapeutická péče je velmi důležitou součástí jak při konzervativní, tak operační léčbě. Léčebný proces dělíme do tří fází – časná pórúrazová fáze, pozdní pórúrazová fáze a poslední fází je příprava na specifickou sportovní zátěž. Tento postup je shodný jak v případě konzervativní léčby, tak v případě operačního řešení, pouze je nutné respektovat rozsah a závažnost výkonu a biologické časy potřebné ke zhojení všech postižených struktur (Kolář, 2020). Výsledkem správně navržené terapie a vedené rehabilitace by měl být mechanicky i funkčně stabilní hlezenní kloub, kdy je centrované postavení kloubů dolní končetiny v dynamických pohybových stereotypch. Neměl by být přítomný otok a bolest během zátěže i po zátěži (Hrazdira & Řezaninová, 2014).

Cílem časně pórúrazové fáze je minimalizace otoku a nastartování léčebného procesu. Důležité je také preventivní působení, aby nedošlo k dalšímu poškození měkkých tkání v oblasti hlezenního kloubu (Kolář, 2020). Van den Bekerom, Kerkhoffs, McCollum, Calder, & van Dijk (2013) označují časnou pórúrazovou fází slovem RICE, což je slovo, které je složené z počátečních písmen jednotlivých terapeutických postupů, které se v této akutní fázi využívají. R = rest, odpočinek, pacientovi doporučujeme klidový režim, především jako prevence dalšího poškození měkkých tkání. I = ice, led, v akutní fázi volíme prostředky lokální kryoterapie pro snížení bolestivosti a pro prevenci krvácení do tkání. C = compression, komprese, zajistíme postiženou oblast elastickou bandáží. E = elevation, vyvýšení, tento prvek je důležitý pro minimalizaci otoku, kdy dochází ke zvednutí nohy nad úroveň srdce. Prvních 4-5 dnů po úrazu se pohyb nedoporučuje, měla by být dodržena imobilizace končetiny. Stejný rehabilitační proces v akutní fázi popisují také Wurm a Schlemmer (2016), kteří taktéž doporučují pro léčbu akutního zranění vazivového aparátu hlezna RICE rutinu.

Pozdní pórúrazová fáze nastává po odeznění akutních příznaků, kdy dochází k zahájení rehabilitační péče. Cílem je podpora hojení měkkých tkání, obnova rozsahu pohybu, obnova svalové síly a zejména proprioceptivních funkcí hlezenního kloubu (Kolář, 2020). Je důležité řádně rozcvičit hlezenní kloub, který bývá ztuhlý a mohou být omezené rozsahy pohybu v kloubu. Základním cvikem, v pasivním i aktivním provedení, je přitahování a propínání špiček, tedy zvětšování rozsahu pohybu do plantární a dorsální flexe. Zapomínat by se nemělo ani na protahování musculus triceps surae, který může být zkrácený (Pilný, 2018). Pro nácvik stability hlezenního kloubu je klíčový proprioceptivní trénink. Proprioceptivní informace je důležitou součástí neuromuskulární kontroly hlezna a dalo by se tedy říct, že zlepšení propriocepce vede k lepší stabilitě kotníku. Aby se zlepšila propriocepce, je důležité zvýšit senzitivitu mechanoreceptorů tím,

že posílím vazy a svaly v okolí hlezna. Pro zlepšení stability využíváme zejména trénink rovnováhy a obecně správného postavení těla (Hung, 2015). Lze využít i tejpování hlezna, což má za cíl zlepšit stabilitu, ovlivnit propriocepci za kontrolované stability a zvýšit mobilitu kloubu (Hrazdira, 2013).

Poslední fází je příprava na specifickou sportovní zátěž, kdy je jednoznačným cílem funkční návrat k předchozím zátěžovým, sportovním aktivitám. Tato fáze již vyloženě nespadá do léčebné péče, jedná se spíše o sportovní trénink. Doporučuje se silový trénink na přístrojích a je možno zařadit i rychlostně-koordinální cvičení včetně změn směru pohybu těla a změn rychlostí. Jedná se zejména o opatření, která připravují sportovce na návrat k jeho konkrétní sportovní činnosti (Kolář, 2020). Během sportovní zátěže, a to zejména při rizikových pohybových aktivitách, se doporučuje nosit ortéza, nebo minimálně využít tejpování, a to i po dobu několika měsíců po úrazu převážně jako prevence opakování úrazu (Van den Bekerom et al., 2013).

## **2.5 Prevence zranění ve florbale s využitím fyzioterapie**

### ***2.5.1 Únava a regenerace***

Únava je fyziologický stav, který nastává po každém výkonu, kdy naše tělo začíná zpracovávat zplodiny metabolismu, které během něj vzniknou. Jedná se o ochranný mechanismus organismu, který zabraňuje přetížení. Je prokázáno, že náchylnější k úrazu jsou právě ti jedinci, kteří mají unavený, přetížený organismus. V takových případech dochází ke zhoršení například koordinace pohybu nebo propriocepce, což vede k vyšší pravděpodobnosti možného rizika vzniku úrazu. Únava se projevuje subjektivními i objektivními příznaky. Mezi subjektivní příznaky řadíme malátnost, bolest a pnutí ve svalectech, rozladění či nechut' k pohybu. Mezi objektivní příznaky řadíme zrychlení tepové frekvence, zrychlené dýchání, sníženou hladinu glukózy v krvi, poruchu koordinace pohybu a zhoršení výkonnosti (Pilný, 2018).

Regenerace je přirozený děj organismu. Časté dělení je na regeneraci aktivní a pasivní. Za aktivní regeneraci jsou považovány ty činnosti, které provádí sportovec po výkonu sám, za účelem zkrácení času potřebného na obnovu správné činnosti svalstva. Patří sem například snížení tělesné teploty, čehož dosáhneme vyklusáním po dobu deseti až dvaceti minut velmi mírným tempem. Poté provedeme strečink, kde by se měly protahovat nejen svalové skupiny zatěžované během výkonu, ale i ty méně zapojované svaly. Podstatná je výdrž v dané poloze po dobu alespoň třiceti sekund. Mezi pasivní

regeneraci řadíme sprchování, koupel, saunu nebo například masáž. Velmi často využívanou metodou je právě sauna, kdy k regeneraci je vhodná suchá sauna při teplotě 80-90 stupňů. Při této teplotě se organismus dostatečně zahřeje a dochází ke zvýšení látkové výměny a k rychlejšímu odbourávání zplodin metabolismu (Pilný, 2018).

### ***2.5.2 Prevence zranění a regenerační prostředky ve florbalu***

Vzhledem k rostoucí úrovni herních dovedností ve florbalu se zvyšují výkonnostní nároky, které jsou na hráče a hráčky kladeny. To s sebou samozřejmě přináší i větší zdravotní rizika, a proto je nezbytné využívat odpovídající postupy, které minimalizují možnost přetížení a následné potenciální riziko vzniku zranění. V této oblasti hraje nezastupitelnou roli fyzioterapie, která by měla být nedílnou součástí tréninkového procesu (Dobešová, Palonciová, Janura, & Honzиковá, 2019).

Fyzioterapie není pouze oborem, který se uplatňuje v různých odvětvích medicíny, své uplatnění našel také ve sportu. Často se fyzioterapeuti stávají členy realizačních týmů ve vrcholovém sportu. Jejich práce ale není pouze diagnostiko-terapeutická, další oblastí, která bývá často opomíjena, je činnost preventivní, kam spadá regenerace (Dobešová et al., 2019).

Regenerace je velmi důležitou součástí tréninkového procesu. Abychom co nejvíce omezili riziko vzniku úrazu z důvodu přetížení, je důležité zajistit sportovci vhodné regenerační prostředky. Regenerace jako taková je sice pro náš organismus přirozený děj, ale je důležité tyto regenerační procesy co nejvíce zkvalitnit. Regeneraci pozitivně ovlivňuje spánek, vhodná strava a omezení přísunu toxických látek. Naopak negativní vliv na regeneraci má nevhodný typ tréninku v daném období, krátký interval mezi tréninkem a závodem či zápasem nebo například nemoc (Pilný, 2018).

Dobešová et al. (2019) provedli studii, která se zabývala působením fyzioterapeutů u dvanácti ženských extraligových florbalových týmů v České republice v nejvyšší ženské soutěži v sezóně 2017/2018. Studie se zúčastnilo 84 hráček rovnoměrně zastupujících 12 družstev. K získání informací byla zvolena metoda ankety, která obsahovala 14 otázek. Tyto otázky se týkaly práce fyzioterapeuta v týmu se zaměřením na jeho přítomnost či nepřítomnost, na způsob jeho zapojení při tréninku a při zápasech a v neposlední řadě také na způsob využití regeneračních prostředků. Výsledky prokázaly značné rozdíly v zapojení fyzioterapeutů a ve využívání regeneračních prostředků mezi jednotlivými týmy. Ve třech družstvech fyzioterapeut není vůbec součástí realizačního týmu. U čtyř družstev sice fyzioterapeut je členem realizačního týmu,

nicméně není přítomen na tréninku ani při zápase a jeho služby jsou využívány pouze příležitostně. Pouze u čtyř družstev převažuje intervence fyzioterapeuta při provádění kompenzačních a protahovacích cvičení, naopak u osmi týmů tato cvičení nejsou jako regenerační prostředek využívána vůbec. Bylo zjištěno, že prostředky pasivní regenerace jsou upřednostňovány před aktivní regenerací, tedy regenerací pohybem. Z možností pasivní regenerace je nejčastěji využívána sauna, následují vodní procedury (vířivé koupele, střídavé koupele) a masáže. Polovina družstev využívá regenerační prostředky v oblasti pasivní regenerace pravidelně každý týden. U tří týmů nepravidelně v průběhu měsíce a u tří družstev dokonce tato činnost neprobíhá vůbec. Z výsledků studie vyplynulo, že úloha fyzioterapie v České republice u ženských florbalových týmů není v rámci tréninkového procesu dostatečně využívána. Nedostatečná regenerace a přetěžování jsou hlavní aspekty, které působí negativně na pohybový aparát hráček a výrazně zvyšují riziko vzniku zranění.

Mezi rizikové faktory vzniku úrazu patří mimo jiné i špatný psychický stav sportovce, zejména stres. Úroveň stresu u každého jedince je ovlivněna jeho osobností, někteří lidé mají predispozice zvládat stres lépe, někteří hůře. Byla provedena studie, která měla za cíl zhodnotit prevenci zranění pomocí tréninku psychologických schopností během dvou florbalových sezón. Studie se účastnilo 346 hráčů a hráček z 28 švédských florbalových týmů, kdy polovina účastníků podstupovala trénink psychologických dovedností a druhá nikoliv. Trénink psychologických dovedností zahrnoval trénink relaxace, zvládání stresových situací, kontrolu emocí a stanovení si cílů. V průběhu sledování bylo zjištěno, že skupina účastníků, která podstoupila tento psychologický trénink utrpěla méně zranění, především závažného charakteru, v porovnání s druhou, kontrolní skupinou. Přestože rozdíl nebyl nijak výrazný, je důležité potenciál prevence prostřednictvím psychologických dovedností nepodceňovat, a to zejména z dlouhodobého hlediska jako prostředek vedoucí ke snížení rizika vzniku závažných zranění (Tranaeus et al., 2015).

### ***2.5.3 Prevence poranění předního zkříženého vazů***

Mezi hlavní svaly, které zajišťují stabilitu kolenního kloubu, řadíme zejména musculus quadriceps femoris a hamstringy. Koaktivace těchto svalů je klíčová pro stabilitu kolenního kloubu. Ačkoli svaly rozlišujeme na agonisty a antagonisty, při flexi a extenzi kolena je důležitá synergie musculus quadriceps femoris a hamstringů. Pokud tyto svaly správně fungují, pomáhají předcházet vzniku poranění kolenního

kloubu (Ragulová et al., 2020). Mimo to je také důležité zapojení musculi gastrocnemii. Pokud dojde ke zvýšení svalové kontrakce musculi gastrocnemii, dojde ke zvýšení komprese kolenního kloubu. Tato komprese zabraňuje přední tibiální translaci, která by způsobila poranění předního zkříženého vazů (Morgan, Donnelly, & Reinbolt, 2014).

Musahl et al. (2022) tvrdí, že kompletní prevence samozřejmě není možná, jelikož takovému typu zranění nelze zcela předcházet, ale rozhodně je možné zmírnit jeho rizika. Většina LCA zranění vzniká bez kontaktu druhé osoby, proto při zvolení správných cviků, lze výrazně omezit vznik potenciálního zranění. Často se využívá neuromuskulární trénink, který se prokázal jako efektivní u redukce LCA zranění (redukce až 50 % zranění). Wurm a Schlemmer (2016) také poukazují na efektivitu neuromuskulárního tréninku, který slouží jako prevence nekontaktních zranění u ženských florbalových hráček a mimo jiné také zlepšuje rychlost skoku do strany a rovnováhu.

Různé výzkumy prokazují, že pokud sportovci využívají preventivní programy, dochází ke snížení rizika vzniku zranění. Zraněním pomáhá předcházet například silový trénink (posílení dolních končetin), trénink vytrvalosti, plyometrický trénink, trénink hbitosti a součástí prevence je také použití ochranných pomůcek. Využívají se tréninky zaměřené na opakované zrychlení a zpomalování pohybu, kdy tento typ zátěže může pomoci přizpůsobit svalový a vazivový aparát dolních končetin na tento typ zátěže (Wurm & Schlemmer, 2016).

K poranění LCA dochází v důsledku svalové nerovnováhy mezi musculus quadriceps femoris, hamstringy a musculi gastrocnemii, proto bychom se měli zaměřit na cviky ovlivňující právě tuto koaktivaci. Využívají se jak izometrická cvičení, kdy nedochází ke změně délky svalu, tak koncentrická-excentrická cvičení, kdy se naopak délka svalu mění. Výhodou je rozmanitost cviků vedoucí ke zvýšení svalové síly. Je možné využít cvičení s vlastní vahou těla, cvičení s různými pomůckami jako závaží, elastický odpor či gymnastický míč. Volí se cvičení v otevřených i uzavřených kinematických řetězcích, kdy nelze jednoznačně říct, který způsob cvičení pro oblast kolenního kloubu a postižení LCA je vhodnější (Ragulová et al., 2020).

#### ***2.5.4 Prevence poranění postranních laterálních vazů hlezenního kloubu***

Dodnes není zcela zřejmé, která rehabilitační technika je nejvhodnější a zároveň nejefektivnější jako prevence před vznikem poranění vazivového aparátu hlezenního kloubu. Víme, že propioceptivní informace je důležitou součástí neuromuskulární kontroly hlezna. Dalo by se tedy říct, že zlepšení propiocepce vede ke zlepšení stability



hlezenního kloubu. Aby se zlepšila propriocepce, je důležité zvýšit senzitivitu mechanoreceptorů tím, že posílím svaly a vazivový aparát tohoto kloubu. Nicméně ani zlepšená propriocepce nezabraňuje vzniku zranění ligament hlezna, avšak může přispívat k výraznému snížení rizika zranění. Nejčastěji se využívá trénink rovnováhy a správného nastavení těla. Typicky se začíná v jednodušších pozicích a postupně se přechází do těžších, nestabilních pozic, kdy jsou na osobu kladené vyšší nároky. Příkladem cviků je například stoj se zavřenýma očima, stoj na jedné dolní končetině či stoj na balanční podložce (Hung, 2015).

Pasanen, Parkkari, Pasanen et al. (2008) provedli studii, která zkoumala, zda je neuromuskulární tréninkový program užitečný v prevenci zranění dolní končetiny u ženských florbalových hráček. Studie se účastnilo 457 hráček bez jakéhokoli závažného předchozího zranění. Hráčky byly rozděleny do dvou skupin, kdy se jedna skupina účastnila neuromuskulárního tréninkového programu a druhá ne. Tento program měl za cíl zlepšit motorické schopnosti a kontrolu těla hráčky. Skládal se ze 4 částí – běžecká technika, kontrola těla a rovnováhy, plyometrická cvičení a posilovací cvičení. Tréninky probíhali po dobu 6 měsíců 2x až 3x týdně. Během 6 měsíců došlo celkem k 72 zranění, přesněji 20 zranění se stalo ve skupině, která podstupovala neuromuskulární trénink a 52 zranění ve druhé, kontrolní skupině, bez neuromuskulárního tréninku. Znamená to tedy, že riziko zranění bylo o 66 % nižší u hráček, které podstoupily neuromuskulární tréninkový program. Největší efekt byl prokázán u poranění vazů hlezenního kloubu (8 zranění u hráček, které podstoupily neuromuskulární tréninkový program / 27 zranění v kontrolní skupině bez neuromuskulárního tréninku). Závěrem lze tedy říct, že neuromuskulární trénink u ženských florbalových hráček má velký efekt v redukcii počtu zranění dolních končetin, zejména v počtu zranění vazivového aparátu hlezenního kloubu.

Z důvodu distorze hlezenního kloubu je snížena mechanická stabilita a proprioceptivní funkce. Prodělaná distorze hlezna je jedním z rizikových faktorů pro vznik opakované distorze, proto je sportovcům doporučeno cvičit pod dohledem fyzioterapeuta trénink na balančních podložkách, který výrazně přispívá ke snížení rizika vzniku opakovaného zranění. Dalším preventivním prvkem, který chrání hlezenní kloub, jsou ortézy. Naopak žádná studie neprokázala úspěšnost tejpování pro prevenci opakovaného zranění. Bohužel ve většině sportů je poranění hlezenního kloubu způsobeno nepředvídatelným kontaktem s protihráčem, a proto je nemožné takovýmto zraněním zcela předejít (Van den Bekerom et al., 2013).

### 3 KAZUISTIKA PACIENTA

#### Základní informace

Vyšetřovaná osoba: A. S., žena

Ročník: 2003

Výška: 172 cm

Váha: 67 kg

Status present: stav po ruptuře LCA pravého kolenního kloubu a po ruptuře mediálního menisku pravého kolenního kloubu (8.9.2021)

stav po sutuře mediálního menisku pravého kolena (18.9.2021)

stav po plastice LCA pravého kolena (24.11.2021)

#### Anamnéza

Momentální potíže: pacientka přichází pro omezení hybnosti a bolest pravého kolena po plastice LCA

RA: otec celiakie, bratr DM I. typu, prarodiče – DM I. typu, hypofunkce štítné žlázy

AA: intolerance laktózy (diagnostikováno 2018)

FA: neudává

PA: student – gymnázium, brigáda – trenérka atletické přípravy, trenérka fotbalové školky, hosteska, pokojská a recepční v hotelu

SA: žije v rodinném domě se zahradou, bydlí s rodiči

SpA: závodně hraje florbal od roku 2010, kategorie extraliga žen, nejvyšší ženská soutěž ČR; dříve závodně atletika, 2014-2018; závodně tanec – street hip hop, 2014-2015; aktivní sportovní typ, rekreačně velké množství sportů

OA: závažná onemocnění v dětství neudává; úrazy – 2008 fraktura pravého zápěstí po pádu, řešeno operačně; 2018 distorze pravého kolena + poškození mediálního menisku při florbale; 2018 poškození levého zápěstí při florbale; 2019 distorze levého kolena při pádu v zimě – týden berle, po odložení berlí se po výrazné zátěži objevil otok kolena a omezení rozsahu pohybu do flexe, 2-3 dny kulhala, poté to odeznělo, nepodstupovala rehabilitaci

NO: vznik – 8.9.2021 při florbalovém zápase osobní souboj se soupeřkou, kontakt do levého ramene při statické pozici, z důvodu špatného povrchu podrážka obuvi zůstala na místě a pravé koleno se vytočilo do zevní rotace, pacientka cítila lupnutí v koleni; průběh – 9.9.2021 návštěva ortopeda, 14.9.2021 provedena magnetická rezonance,

prokázána totální ruptura LCA a ruptura mediálního menisku pravého kolenního kloubu, 18.9.2021 provedena sutura mediálního menisku – 4 týdny ortéza, francouzské hole, chůze bez došlapu, poté nástup na rehabilitaci, 24.11.2021 provedena plastika LCA, BTB technika – 4 týdny ortéza, francouzské hole, chůze bez došlapu, poté nástup na rehabilitaci; bolest – 5 (na stupnici 0-10 dle VAS), v noci spí klidně, cítí mírnou bolest při otočení

### **Vstupní vyšetření**

*Status praesent:* 10.12.2021

*Objektivní nález:* 2.12.2021 vytaženy stehy, 3.12.2021 první rehabilitace po plastice LCA pravého kolena, otok kolena mírný, jizva klidná.

*Subjektivní nález:* pacientka se cítí dobře, v klidu je bez bolesti, při rehabilitaci cítí tlak pod kolenem z vnitřní strany při pohybu do flexe, stěžuje si na bolest v krajních polohách rozsahu pohybu, udává mírné bolesti po cvičení pravděpodobně spojené s únavou dolní končetiny.

### *Aspekce*

Ze zadu: infraglutéální rýhy v rovině, popliteální jamky v rovině, m. triceps surae pravé dolní končetiny mírně hypotonický; z boku: koleno téměř v plné extenzi; zepředu: koleno mírně oteklé, výrazně hypotonický musculus quadriceps femoris pravé dolní končetiny.

### *Palpace*

Koleno teplé. Jizva palpačně nebolestivá, v dolní části jizvy vážne pohyblivost. Patela pohyblivá všemi směry. Ballotement test pately negativní.

### *Antropometrie*

Pomůcka: krejčovský metr.

Tabulka 1. Naměřené hodnoty obvodů dolních končetin

	pravá dolní končetina	levá dolní končetina
obvod stehna (10 cm nad patelou)	42 cm	44 cm

obvod přes kolenní kloub	39 cm	37 cm
obvod přes tuberositas tibiae	35 cm	35 cm
obvod lýtky	35 cm	36 cm

### *Goniometrie*

V tabulce jsou uvedené hodnoty, které u pacientky odpovídají nynějšímu aktivnímu rozsahu pohybu v jednotlivých kloubech dolních končetin. Pouze u flexe kyčelního a kolenního kloubu byl měřen aktivní i pasivní rozsah pohybu v kloubu, z důvodu bolesti v oblasti kolena při aktivním pohybu. Flexe kyčelního kloubu byla měřena s flexí v kolenním kloubu. Zejména hodnoty flexe kyčelního kloubu jsou výrazně nízké, jelikož pacientka pociťovala silnou bolest a tah v oblasti kolena, což znemožnilo v pohybu pokračovat.

Pro větší přehlednost jsou hodnoty v tabulce zapsané dle metody SFTR.

Pomůcka: goniometr.

Tabulka 2. Naměřené hodnoty rozsahu pohybu dolních končetin

	pravá dolní končetina	levá dolní končetina
kyčelní kloub	S(a): 10-0-40 S(p): 10-0-90 F(a): 35-0-20 R(a): 20-0-20	S(a): 15-0-125 F(a): 40-0-20 R(a): 20-0-20
kolenní kloub	S(a): 0-0-60 S(p): 0-0-75	S(a): 5-0-125
hlezenní kloub	S(a): 20-0-50	S(a): 20-0-50

### *Svalová síla*

Flexory kolenního kloubu – nebylo možné měřit podle svalového testu dle Jandy, jelikož nebylo možné dosáhnout plného rozsahu pohybu, orientačně stupeň 3.

Extenzory kolenního kloubu – nebylo možné měřit podle svalového testu dle Jandy, jelikož nebylo možné dosáhnout výchozí pozice, vyšetřeno vsedě, orientačně stupeň 3.

### *Vyšetření stoje a rovnováhy*

V rámci tohoto vyšetření byly provedeny následující zkoušky – Rombergova zkouška, stoj na špičkách, stoj na patách, stoj na jedné dolní končetině, tandemový stoj.

Rombergova zkouška – Romberg I: bez potíží

Romberg II: bez výrazných potíží

Romberg III: mírné titubace trupu, výraznější hra šlach extenzorů, lehká ztráta rovnováhy

Stoj na špičkách – bez výrazných potíží

Stoj na patách – nestabilní, ztráta rovnováhy

Stoj na jedné dolní končetině – levá dolní končetina: bez výrazných potíží

pravá dolní končetina: nebyla vyšetřena

(pacientka nesmí plnou vahou stát na pravé dolní končetině)

Tandemový stoj: bez výrazných potíží

### *Vyšetření chůze*

Chůze s lokomočními pomůckami – francouzské hole; chůze rytmická, kroky symetrické, vzpřímené držení těla, vzpřímené držení hlavy. Byla vyšetřena i chůze bez lokomočních pomůcek, jelikož pacientka je již postupně odkládá. Chůze rytmická, kroky symetrické, vzpřímené držení těla a hlavy, souhyby horních končetin.

### *Funkční dotazník Lysholm*

Jedná se o dotazník sloužící k posouzení funkce a stability kolenního kloubu po poranění vazů, poranění chrupavky či po poranění menisků. Dotazník se skládá z osmi otázek hodnotících kulhání, potřebu chůze s oporou, blokování kolena, instabilitu kolena, bolest kolena, otok kolena, chůzi do schodů a dřep. Každá z položek dotazníku je hodnocena různou bodovou škálou s celkovým maximálním možným bodovým součtem 100 bodů. Hodnotící stupně jsou definovány dle počtu bodů jako výborný (100-95), dobrý (94-84), dostatečný (83-65) a špatný ( $\leq 64$ ).

Pro pochopení údajů, uvedených v tabulce níže, uvádím možnosti odpovědí a různé bodové škály u jednotlivých otázek, ze kterých pacientka měla možnost vybírat:

- kulhání – není (5) / mírné či opakované (3) / těžké či neustálé (0)
- chůze s oporou – není třeba (5) / hůl či berle (2) / na končetinu nelze našlapovat (0)

- blokování – bez pocitu blokování či zadržávání (15) / pocit zadržávání, ne blokování (10) / blokování zřídka (6) / blokování často (2) / zablokované koleno při vyšetření (0)
- instabilita – nikdy (25) / zřídka při výrazné námaze (20) / často při výrazné námaze (15) / občas při denních činnostech (10) / často při denních činnostech (5) / při každém kroku (0)
- bolest – nikdy (25) / kolísavá, mírná při výrazné námaze (20) / výrazná při výrazné námaze (15) / výrazná po chůzi více než 2 km (10) / výrazná po chůzi méně než 2 km (5) / nepřetržitá (0)
- otok – není (10) / při výrazné námaze (6) / při běžné námaze (2) / pořád (0)
- chůze do schodů – bez problému (10) / mírně zhoršená (6) / po jednom kroku (2) / nemožná (0)
- dřep – bez problému (5) / mírně zhoršen (4) / ne víc jak 90 stupňů (2) / nemožný (0)

Tabulka 3. Vyplněný funkční dotazník Lysholm

Kulhání	Těžké či neustálé (0)
Chůze s oporou	Hůl či berle (2)
Blokování	Bez pocitu blokování či zadržávání (15)
Instabilita	Často při denních činnostech (5)
Bolest	Výrazná při výrazné námaze (15)
Otok	Pořád (0)
Chůze do schodů	Nemožná (0)
Dřep	Nemožný (0)

Vyhodnocení dotazníku: 37 = stupeň špatný

## **Návrh terapie po vstupním vyšetření**

Na základě vyšetření a zjištěných informací uvádím návrh krátkodobého a dlouhodobého rehabilitačního plánu sestavený individuálně pro danou pacientku.

Vzhledem k aktuálnímu stavu kolenního kloubu bych se zaměřila především na postupné zvětšování rozsahu pohybu v kloubu (zejména do flexe) a zvyšování svalové síly dolní končetiny (zejména musculus quadriceps femoris).

Z dlouhodobého hlediska bych se zaměřila především na poruchu propiocepce, která je po plastice LCA typická. Zvolila bych propioceptivní trénink, který zároveň vede ke zvýšení stability kolena. Součástí terapie by byly také cviky využívané již v krátkodobém rehabilitačním plánu, ale samozřejmě by se zvyšovala jejich náročnost.

### *Krátkodobý rehabilitační plán (KRP)*

1. Ošetření jizvy a práce s jizvou, měkké a mobilizační techniky v oblasti kolenního kloubu
2. Cviky na zvětšení rozsahu pohybu kolenního kloubu – pasivní pohyby kolena do flexe a extenze
3. Cviky na zvýšení svalové síly – zejména aktivace a posílení m. quadriceps femoris – izometrická cvičení s využitím overballu, cviky v uzavřeném kinematickém řetězci
4. Senzomotorické cvičení – ošetření plosky nohy, mobilizace drobných kloubů nohy, nácvik „malé nohy“ v různých pozicích

### *Dlouhodobý rehabilitační plán (DRP)*

1. Těžší varianty cviků na zvětšování rozsahu pohybu kolenního kloubu a zvýšení svalové síly dolní končetiny – aktivní cvičení, cvičení proti odporu, cvičení s therabandem, mostění
2. Nácvik správného stereotypu chůze bez lokomočních pomůcek – zejména do schodů a ze schodů
3. Proprioceptivní trénink – od jednoduchých pozic se postupně propracovat k tréninku na balančních pomůčkách, postupné zvyšování náročnosti
4. Cvičení na přístrojích

## Výstupní vyšetření

*Status praesent:* 7.3.2022

*Objektivní nález:* jizva klidná a zhojená, koleno stále mírně oteklé

*Subjektivně:* pacientka se cítí dobře, v klidu je zcela bez bolesti, při běžných denních činnostech zcela bez bolesti, bez pocitu nestability a podlamování v kolenu, při cvičení bez bolesti, bolesti popisuje stále v krajních polohách rozsahu pohybu, ale už ne tak velké, největším problémem jsou výpady a běh (po 2 minutách cítí bolest, která se stupňuje a nutí zastavit).

### *Aspekce*

*Ze zadu:* infraglutéální rýhy v rovině, popliteální rýhy v rovině, m. triceps surae pravé dolní končetiny stále mírně hypotonický; *z boku:* plná extenze v kolenu; *zepředu:* koleno stále lehce oteklé, m. quadriceps femoris pravé dolní končetiny hypotonický, zejména m. vastus medialis.

### *Palpace*

Jizva palpačně nebolestivá, pohyblivá, ale v dolní části pohyblivost stále lehce vážne. Patela pohyblivá všemi směry, bez bolesti. Ballotment test pately negativní.

### *Antropometrie*

Pomůcka: krejčovský metr.

Tabulka 4. Naměřené hodnoty obvodů dolních končetin

	pravá dolní končetina	levá dolní končetina
obvod stehna (10 cm nad patelou)	41 cm	42 cm
obvod přes kolenní kloub	38 cm	37 cm
obvod přes tuberositas tibiae	35 cm	35 cm
obvod lýtky	35 cm	36 cm



## *Goniometrie*

V tabulce níže jsou uvedené hodnoty, které u pacientky odpovídají nynějšímu aktivnímu rozsahu pohybu v jednotlivých kloubech dolních končetin.

Pomůcka: goniometr.

Tabulka 5. Naměřené hodnoty rozsahů pohybů dolních končetin

	pravá dolní končetina	levá dolní končetina
kyčelní kloub	S(a): 15-0-125 F(a): 35-0-20 R(a): 20-0-20	S(a): 15-0-125 F(a): 40-0-20 R(a): 20-0-20
kolenní kloub	S(a): 5-0-125	S(a): 5-0-125
hlezenní kloub	S(a): 20-0-50	S(a): 20-0-50

## *Svalová síla*

Při tomto sezení již bylo možné dosáhnout správné výchozí pozice a bylo možné provést požadovaný pohyb v plném rozsahu, a proto byl využit svalový test dle Jandy.

Flexory kolenního kloubu – stupeň 5 dle Jandy

Extenzory kolenního kloubu – stupeň 5 dle Jandy

## *Vyšetření stoje a rovnováhy*

V rámci tohoto vyšetření byly opět provedeny následující zkoušky – Rombergova zkouška, stoj na špičkách, stoj na patách, stoj na jedné dolní končetině, tandemový stoj.

Rombergova zkouška – Romberg I: bez potíží

Romberg II: bez potíží

Romberg III: minimální titubace, mírná hra šlach extenzorů

Stoj na špičkách – bez potíží

Stoj na patách – lehce nestabilní

Stoj na jedné dolní končetině – levá dolní končetina: bez výrazných potíží

pravá dolní končetina: bez výrazných potíží

Tandemový stoj – bez výrazných potíží

### *Vyšetření chůze*

Chůze bez lokomočních pomůcek; chůze rytmická, kroky symetrické, zapojení HKK, vzpřímené držení těla, vzpřímené držení hlavy, správný krokový mechanismus, mírné problémy dělá chůze do schodů i ze schodů.

### *Funkční dotazník Lysholm*

Informace o Lysholmově dotazníku a jeho hodnocení viz výše. Vysvětlení odpovědí, jejich možností a různé bodové škály u jednotlivých otázek, ze kterých pacientka měla možnost vybírat, viz výše.

Tabulka 10. Funkční dotazník Lysholm

Kulhání	Mírné či opakované (3)
Chůze s oporou	Není třeba (5)
Blokování	Bez pocitu blokování či zadržávání (15)
Instabilita	Nikdy (25)
Bolest	Kolísavá, mírná při výrazné námaze (20)
Otok	Při běžné námaze (2)
Chůze do schodů	Mírně zhoršená (6)
Dřep	Ne více jak 90° (2)

Vyhodnocení dotazníku: 78 = stupeň dostatečný

### **Návrh terapie po výstupním vyšetření**

Na základě vyšetření a zjištěných informací uvádím opět návrh krátkodobého a dlouhodobého rehabilitačního plánu sestavený individuálně pro danou pacientku.

Vzhledem k aktuálnímu stavu kolenního kloubu bych se zaměřila především na plyometrický trénink a pokračovala v obnově propriocepce.

Z dlouhodobého hlediska by byla snaha o co nejbezpečnější návrat k florbalu.

### *Krátkodobý rehabilitační plán (KRP)*

1. Ošetření jizvy a práce s jizvou, měkké a mobilizační techniky v oblasti kolenního kloubu
2. Proprioceptivní trénink – cvičení na balančních podložkách, cvičení na posturomedu, využití PNF – rytmická stabilizace pro zvýšení náročnosti cvičení
3. Plyometrický trénink – přeskoky z jedné nohy na druhou, přeskoky cik-cak, naskakování na operovanou dolní končetinu

### *Dlouhodobý rehabilitační plán (DRP)*

1. Návrat k původní svalové síle DKK jako před operací
2. Návrat ke sportovní činnosti – florbal

## 4 DISKUZE

Zranění ve florbale jsou velmi častou záležitostí, která zapříčiní vyřazení hráče nebo hráčky z tréninkového procesu na kratší či delší dobu. Florbal je dynamický sport, ve kterém jsou typické náhlé, prudké změny směru, úseky zrychlení a zpomalování pohybu, a proto mezi nejvíce namáhané oblasti patří dolní končetiny. Lze tedy očekávat, že nejčastější zranění se budou vyskytovat právě na dolních končetinách, kdy mezi nejvíce zasažené oblasti budou patřit kolena a kotníky. Toto tvrzení potvrdili ve své studii Snellman et al. (2001), kteří sledovali počet zranění u florbalových hráčů a hráček během jedné sezóny a dle zjištěných výsledků nejvíce zasaženým místem byly právě dolní končetiny – koleno (22 %) a kotník (20 %). Stejný výsledek prokázala i studie, kterou provedli Pasanen, Parkkari, Kannus et al. (2008), kdy sledovali, jaká zranění se stala u florbalových hráček během šesti měsíců. Opět byla nejvyšší četnost zranění zaznamenána na dolních končetinách – koleno (27 %) a kotník (22 %.) Většina těchto studií byla provedena ve Švédsku nebo Finsku, což jsou země, které patří mezi florbalové velmoci a zájem o tuto problematiku je tam výrazně vyšší než v České republice. Bohužel u nás je zatím minimum odborných studií zabývajících se cíleně úrazy ve florbale, přestože v dnešní době patří mezi jedny z nejvíce rozšířených týmových sportů.

Ačkoli většina zranění ve florbale je mírnějšího charakteru, výjimkou nejsou ani velmi závažná zranění. Mezi taková zranění ve florbale bezpodmínečně patří totální ruptura LCA, která je jedním z nejčastějších zranění v oblasti kolenního kloubu. Tento typ zranění se vyskytuje zejména u žen, na což ve své studii poukázal Tranaeus et al. (2016) a stejný názor zastává i Honová (2013), která tuto skutečnost přičítá vyšší laxitě vaziva či menší svalové hmotě. Z vlastní zkušenosti mohu potvrdit, že to jsou právě ženy, které jsou náchylnější k ruptuře LCA. Osobně znám mnoho hráček, které toto zranění prodělaly, a to dokonce opakovaně. V případě mužského pohlaví tento typ zranění zdaleka není tak častý, kdy i já osobně vím o minimálním počtu případů. Obvykle tento typ úrazu u hráčky nastává při náhle změně směru, kdy například dělá kličku, vyhýbá se protihráčce, nebo prudce zastaví svůj pohyb. Výjimkou ale není ani osobní souboj, kdy poranění LCA způsobí velké násilí na koleno.

Má pacientka, kterou jsem vyšetřovala v rámci kazuistiky, utrpěla rupturu LCA pravého kolenního kloubu poprvé v životě, ale již dříve si v souvislosti s florbalem způsobila distorze kolena. V anamnéze popisovala v době úrazu pocit lupnutí v kolenu, což je typický příznak při ruptuře LCA, který popisuje Pauček et al. (2014). Ruptura LCA

v jejím případě nastala při kontaktu s protihráčkou, kdy se noha zasekla o povrch a koleno se vytočilo do zevní rotace. I když je ve florbale běžnější bezkontaktní příčina zranění, ani kontaktní není výjimkou, což popisuje ve své práci Wurm a Schlemmer (2016). Několik hodin po ruptuře LCA dochází k rychle vznikající náplni kolena krví, projevující se výpotkem v poraněném kloubu a následkem poranění měkkých tkání vzniká výrazný otok a bolest (Pauček et al., 2014). Při vyšetření pacientky bylo důležité zjistit, zda se jedná o kloubní výpotek nebo otok, což není pouhým pohledem jednoduše rozpoznatelné. Kloubní výpotek je intraartikulární záležitost, kdy dochází k nahromadění tekutiny v kloubním pouzdru a okolí, zatímco otok je záležitostí extraartikulární, kdy se tekutina nahromadí v mezibuněčném prostoru. V tomto případě se jednalo o otok, jelikož provedený Ballotement test pately, který slouží pro identifikaci kloubního výpotku, byl negativní.

Pacientka podstoupila plastiku LCA technikou BTB, kdy jí byl štěp odebrán z ligamentum patellae. Dle Honové (2013) je rehabilitační léčba po BTB plastice a ST/G plastice téměř identická. Dle mého názoru se to úplně říci nedá, jelikož štěp je odebraný z odlišného místa a bolest v oblasti jizvy se tedy bude promítat na jiném místě a budou problémové jiné pohyby. V tomto případě pacientka pociťovala silný tah v oblasti odebraného štěpu, který jí bránil například zvětšit rozsah pohybu do flexe při goniometrickém vyšetření. Dalším důležitým faktorem je také délka hojení měkkých tkání, která je dost individuální. Pacientka ani při výstupním vyšetření neměla jizvu zcela zhojenou, a především v dolní části byla stále málo posunlivá. I když byla jizva palpačně nebolestivá, je otázkou, jestli právě pomalé hojení nezpůsobovalo tyto bolesti a tah v této oblasti.

Obecně je aktivním sportovcům po operaci LCA doporučováno podstoupit až 1 rok intenzivní rehabilitace, než se vrátí ke svému sportu. U sportovců, kteří návrat ke sportu uspěhají a vrátí se relativně brzy po operaci, je vyšší riziko recidivy ruptury LCA. Za minimální dobu rehabilitace se považuje 9 měsíců, kdy pravděpodobnost opětovného zranění LCA je při délce rehabilitace méně než 9 měsíců až 30 % (Kubista, 2019). Ačkoli se tato doba může zdát zraněným sportovcům či jejich trenérům zbytečně dlouhá, je důležité ji dodržet a návrat na hřiště neuspěchat. Opět mohu z vlastní zkušenosti potvrdit toto tvrzení, jelikož znám několik případů, kdy potřebná doba rehabilitace nebyla dodržena (ať už z důvodu netrpělivosti daného hráče nebo nátlaku od trenérů) a došlo k recidivě LCA zranění, případně ke stejnému zranění na druhostranné dolní končetině. Považuji proto za důležité edukovat pacientku i v tomto směru.

Zranění ve florbale, zejména u žen, nejčastěji vznikají z důvodu přetížení, což ve své studii potvrdili Snellman et al. (2001). Následkem přetížení často dochází k podvrtnutí kloubu – kolena a kotníky (Pasanen, Parkkari, Kannus et al., 2008). Prevence ve florbale by tedy měla být zaměřena především na dolní končetiny, a měla by být snaha co nejvíce využívat regenerační prostředky, aby se zabránilo přetrénování a tím se snížilo potenciální riziko zranění. Běžnou součástí elitních florbalových týmu, kde je vysoké tréninkové a zápasové zatížení, by měl být mimo jiné fyzioterapeut, který by o tréninkové jednotky zakomponoval kompenzační cvičení. Bohužel v České republice je tato oblast stále opomíjena, na což ve své studii poukázali Dobešová et al. (2019).

V rámci prevence snížení potenciálního rizika zranění jsem navrhla, na základě získaných informací z odborných zdrojů, cílenou sestavu cviků, která má za cíl eliminovat riziko vzniku zranění. Tuto sestavu cviků bych doporučila i mé pacientce, která by tyto cviky mohla zařadit do své tréninkové jednotky (viz Příloha 3).

## 5 ZÁVĚR

Bakalářská práce, na podkladě odborné literatury, popisuje nejčastější úrazy ve florbale se zaměřením na mechanismy jejich vzniku. Součástí práce je také popis možností následné rehabilitace u daných zranění a jejich prevence.

Mezi nejčastější zranění ve florbale patří úrazy dolních končetin, konkrétně kolen a kotníků, kdy se zranění obvykle týká vazivového aparátu příslušného kloubu. K závažným zraněním řadíme poranění předního zkříženého vazů kolenního kloubu a poranění laterálních postranních vazů hlezenního kloubu.

Nejzávažnější lézí předního zkříženého vazů je jeho úplné přetržení neboli totální ruptura vazů, kdy je koleno vystaveno velkému násilí při kontaktu s jinou osobou nebo vysoké kinetické energii například při doskoku na extendovanou dolní končetinu.

Nejčastěji poraněným vazem hlezenního kloubu je laterální postranní vaz, konkrétně přední talofibulární vaz. Nejběžnějším mechanismem zranění je podvrtnutí neboli distorze hlezenního kloubu, kdy se chodidlo přetočí do plantární flexe a inverze, typicky taková situace nastane při špatném došlápnutí.

Cílem léčebného procesu daného úrazu, jehož nedílnou součástí je fyzioterapie, je vrátit zraněného sportovce k jeho sportu co nejdříve, ale především co nejbezpečněji to jde. Správný způsob léčby, dostatečně dlouhá rekonvalescence a vhodně vytvořený rehabilitační plán patří mezi klíčové faktory pro úspěšný návrat sportovce na hřiště.

V případě totální ruptury LCA se především u aktivních sportovců volí chirurgická způsob léčby, která je následována rehabilitační léčbou zahrnující 5 fází, kdy první fáze začíná ještě před samotnou operací. Aktivním sportovcům je doporučován návrat ke sportovní zátěži nejdříve za 9 měsíců od operace.

Při poranění laterálních postranních vazů hlezenního kloubu se obvykle volí naopak konzervativní způsob léčby. V akutní fázi se využívá RICE rutina, kdy se volí odpočinek, imobilizace, komprese a vyvýšení zranění dolní končetiny. Po odeznění akutních příznaků dochází k zahájení rehabilitační péče.

Vzhledem ke zvyšujícím se nárokům, které jsou na sportovce ve florbale kladeny, jsou potenciálně vyšší i rizika zranění. Proto je nezbytné využívat odpovídající postupy, které minimalizují možnost přetížení a tím potenciální riziko vzniku zranění. V rámci prevence zranění má významnou roli fyzioterapie. V tréninkových jednotkách florbalových týmů v České republice je zatím však využívána pouze okrajově.

## 6 SOUHRN

Cílem bakalářské práce je popis nejčastějších úrazů ve florbale se zaměřením na mechanismy jejich vzniku, rizikové faktory, diagnostiku, příznaky, možnosti následné rehabilitace při konzervativním i operačním způsobu léčby a využití fyzioterapie jako prevence před vznikem těchto zranění. Součástí práce je také praktická část v podobě kazuistiky pacienta s konkrétním zraněním ve vazbě na uvedenou problematiku, konkrétně se jedná o pacientku po prodělané BTB plastice předního zkříženého vazů pravého kolenního kloubu.

Teoretická část práce zahrnuje stručný popis florbalu a úrazů, ke kterým nejčastěji dochází, včetně mechanismů jejich vzniku a rizikových faktorů. Hlavní pozornost je zaměřena na popis dvou nejčastějších zranění ve florbale – poranění předního kříženého vazů a poranění laterálních postranních ligament hlezenního kloubu. Nejzávažnější lézí předního zkříženého vazů je totální ruptura vazů. Nejčastěji poraněným vazem hlezenního kloubu je přední talofibulární vaz.

Následuje popis rehabilitační léčby u těchto zranění s důrazem na jednotlivé rehabilitační fáze v případě chirurgického způsobu léčby zranění LCA. Rehabilitační léčba po plastice LCA má 5 fází: předoperační, časnou pooperační, pooperační, pozdní pooperační a rekonvalescenční, kdy u každé z těchto fází je popsán její cíl a způsob jeho dosažení. V případě léčby poranění laterálních postranních vazů hlezenního kloubu se jedná zejména o konzervativní způsob léčby, kdy se rehabilitace zahajuje po odeznění akutních příznaků.

Závěr teoretické části je věnován prevenci, která přispívá k minimalizaci výše uvedených zranění, a právě fyzioterapie zde může hrát významnou roli. V rámci prevence LCA zranění je třeba se zaměřit především na svalovou rovnováhu mezi musculus quadriceps femoris, hamstringy a muscui gastrocnemii, které zajišťují stabilitu kolena. Využívají se jak izometrická cvičení, kdy nedochází ke změně délky svalu, tak koncentrická-excentrická cvičení, kdy se naopak délka svalu mění. V rámci prevence zranění laterálních postranních vazů hlezenního kloubu se nejčastěji se využívá trénink rovnováhy a správného nastavení těla, kdy se začíná v jednodušších pozicích a postupně se přechází do těžších, nestabilních pozic, kdy jsou na osobu kladeny vyšší nároky. Dalším často využívaným prvkem je neuromuskulární trénink, který má velký efekt v redukci počtu zranění dolních končetin, zejména v počtu zranění vazivového aparátu hlezenního kloubu.



Praktická část, kazuistika pacienta, zahrnuje odebranou anamnézu, dvě vyšetření, vyhodnocený dotazník Lysholm a návrh terapie v podobě krátkodobého a dlouhodobého rehabilitačního plánu.

V příloze práce je uveden návrh cílené sestavy cviků, která má za cíl eliminovat riziko vzniku ruptury LCA, při jejím sestavování bylo čerpáno z odborné literatury. Tato sestava může být využívána i těmi sportovci, kteří již zranění LCA utrpěli, zejména z důvodu prevence znovuzranění.

## 7 SUMMARY

The aim of the bachelor thesis is to describe the most common injuries in floorball with a focus on the mechanisms of their occurrence, risk factors, diagnostics, symptoms, possibility of subsequent rehabilitation in conservative and surgical treatment, and the use of physiotherapy as a prevention against these injuries. The thesis also includes practical part in the form of a case report of a patient with a specific injury in relation to the above issue, specifically, she is a patient who underwent BTB anterior cruciate ligament reconstruction of the right knee joint.

The theoretical part of the thesis includes a brief description of floorball and the injuries that occur most frequently, including the mechanisms of their occurrence and risk factors. The main attention is focused on the description of the two most common injuries in floorball - anterior cruciate ligament (ACL) injury and lateral ligament injury of the ankle joint. The most serious anterior cruciate ligament lesion is a complete rupture of the ligament. The anterior talofibular ligament is the most common ligament of the ankle joint to be injured.

The following is a description of rehabilitation treatment for these injuries with emphasis on the individual rehabilitation phases in the case of surgical treatment of ACL injuries. After ACL reconstruction, there are 5 phases of rehabilitation: pre-operative, early post-operative, post-operative, late post-operative, and convalescent, where for each of these phases its goal and the way to achieve it are described. In the case of the treatment of injuries of the lateral ligaments of the ankle joint, this is mainly a conservative method of treatment, where rehabilitation is started after the acute symptoms have subsided.

The conclusion of the theoretical part is devoted to prevention, which contributes to the minimization of the above injuries, and physiotherapy can play an important role here. Within the prevention of ACL injuries, it is necessary to focus primarily on the muscle balance between the quadriceps femoris muscle, hamstrings, and gastrocnemius muscles, which ensure the stability of the knee. Both isometric exercises, where there is no change in muscle length, and concentric-eccentric exercises, where, on the contrary, the muscle length changes, are used. As part of the prevention of injuries to the lateral ligaments of the ankle joint, balance and correct body posture training are most often used, when it is started in simpler postures and gradually moved to more difficult, unstable postures, where higher demands are placed on the person. Another frequently used element is neuromuscular training, which has a great effect in reducing the number

of lower limb injuries, especially in the number of injuries to the ligament apparatus of the ankle joint.

The practical part, the patient's case report, includes the medical history taken, two examinations, the Lysholm questionnaire evaluated, and a therapy proposal in the form of a short-term and long-term rehabilitation plan.

The thesis' appendix includes a proposal for targeted exercise routine aimed at eliminating the risk of ACL rupture, during the compilation of which the author drew on professional literature. This exercise routine may also be used by those athletes who have already suffered an ACL injury, especially to prevent reinjury.

## 8 REFERENČNÍ SEZNAM

- Bahr, R., & Krosshaug, T. (2005). Understanding injury mechanism: A key component of preventing injuries in sport. *British Journal of Sports Medicine*, 39, 324-329.
- Beischer, S., Gustavsson, L., Senorski, E. H., Karlsson, J., Thomeé, C., Samuelsson, K., & Thomeé, R. (2020). Young athletes who return to sport before 9 months after anterior cruciate ligament reconstruction have a rate of new injury 7 times that of those who delay return. *Journal of Orthopaedic Sports Physical Therapy*, 50(2), 83-90.
- Bernaciková, M., Kapounková, K., Novotný, J., Sýkorová, E., Novotný, J., Bernacik, S., Hřebíčková, S., Hrazdír, E., Mudra, P., Ondráček, J., Svobodová, Z., Šamšula, J., Vacenovský, P., & Chovancová, J. (2011). Florbal. *Fyziologie sportovních disciplín, 1. vydání*. Brno: Masarykova univerzita. Retrieved 9.2.2022 from Elportal.
- Beynon, B. D., Murphy, D. F., & Alosa, D. M. (2002). Predictive factors for lateral ankle sprains: A literature review. *Journal of Athletic Training*, 37(4), 376-380.
- Biggs, A., Jenkins, W. L., Urch, S. E., & Shelbourne, K. D. (2009). Rehabilitation for patients following ACL reconstruction: A knee symmetry model. *North American Journal of Sports Physical Therapy*, 4(1), 2-12.
- Dobešová, P., Paloncyová, K., Janura, M., & Honzík, L. (2019). Využití fyzioterapie a regeneračních prostředků ve vrcholovém florbalu žen v České republice. *Rehabilitace a fyzikální lékařství*, 26(3), 125-130.
- Dungl, P. (2005). *Ortopedie*. Praha: Grada.
- Frömel, K. (2002). *Kompendium psaní a publikování v kinantropologii*. Olomouc: Univerzita Palackého v Olomouci.
- Hanzlíková, I., Richards, J., Hébert-Losier, K., & Smékal, D. (2019). The effect of proprioceptive knee bracing on knee stability after anterior cruciate ligament reconstruction. *Gait & Posture*, 67, 242-247.

- Hietamo, J., Rantala, A., Parkkari, J., Leppänen, M., Rossi, M., Steffen, K., & Pasanen, K. (2022). Injury history and perceived knee function as risk factors for knee injury in youth team-sports athletes. *Sports Health*, 1-10.
- Honová, K. (2013). Moderní přístup v rehabilitaci pacientů po plastice předního zkříženého vazů. *Medicina Sportiva Bohemica et Slovaca*, 22(2), 80-85.
- Honová, K., & Procházka, P. (2015). Plastika předního zkříženého vazů metodou press-fit femorální fixace: Specifika v rehabilitační léčbě. *Rehabilitace a fyzikální lékařství*, 22(4), 190-196.
- Hrazdira, L. (2013). Distorze hlezna – stálý problém. *Medicina Sportiva Bohemica et Slovaca*, 22(1), 10-12.
- Hrazdira, L., & Řezaninová, J. (2014). Poranění laterálních ligamentů hlezna – stále otevřený problém. *Medicina Sportiva Bohemica et Slovaca*, 23(4), 198-208.
- Hung, Y. (2015). Neuromuscular control and rehabilitation of the unstable ankle. *World Journal of Orthopedics*, 6(5), 434-438.
- Christakou, A., & Lavalley, D. (2009). Rehabilitation from sports injuries: From theory to practice. *Perspectives in Public Health*, 129(3), 120-126.
- Kolář, P. (2020). *Rehabilitace v klinické praxi*. Praha: Galén.
- Kubista, M. G. (2019). Young athletes may need one-year break after knee surgery. *Science Daily*. University of Gothenburg. Retrieved 13.3.2022 from Science Daily.
- Kysel, J. (2010). *Florbal – kompletní průvodce*. Praha: Grada Publishing.

- Leppänen, M., Parkkari, J., Vasankari, T., Äyrämo, S., Kulmala, J. P., Krosshaug, T., Kannus, P., & Pasanen, K. (2021). Change of direction biomechanics in a 180-degree pivot turn and the risk for noncontact knee injuries in youth basketball and floorball players. *The American Journal of Sports Medicine*, *49*(10), 2651-2658.
- Morgan, K. D., Donnelly, C. J., & Reinbolt, J. A. (2014) Elevated gastrocnemius forces compensate for decreased hamstrings forces during the weight-acceptance phase of single-leg jump landing: Implications for anterior cruciate ligament injury risk. *Journal of Biomechanics*, *47*(13), 3295-3302.
- Musahl, V., Engler, I. D., Nazzari, E. M., Dalton, J. F., Lucidi, G. A., Hughes, J. D., Zaffagnini, S., Della Villa, F., Irrgang, J. J., Fu, F. H., & Karlsson, J. (2022). Current trends in the anterior cruciate ligament part II: Evaluation, surgical technique, prevention, and rehabilitation. *Knee Surgery, Sports Traumatology, Arthroscopy*, *30*(1), 34-51.
- Nagelli, C. V., Wordeman, S. C., Di Stasi, S., Hoffman, J., Marulli, T., & Hewett, T. E. (2021). Neuromuscular training improves biomechanical deficits at the knee in anterior cruciate ligament-reconstructed athletes. *Clinical Journal of Sport Medicine*. *31*(2), 113-119.
- Pasanen, K., Bruun, M., Vasankari, T., Nurminen, M., & Frey, W. (2017). Injuries during the international floorball tournaments from 2012 to 2015. *BMJ Open Sport & Exercise Medicine*, *1*, 1-8.
- Pasanen, K., Parkkari, J., Kannus, P., Rossi, L., Palvanen, M., Natri, A., & Järvinen, M. (2008). Injury risk in female floorball: A prospective one-season follow-up. *Scandinavian Journal of Medicine and Science in Sports*, *18*(1), 49-54.
- Pasanen, K., Parkkari, J., Pasanen, M., Hiilloskorpi, H., Mäkinen, T., Järvinen, M., & Kannus, P. (2008). Neuromuscular training and the risk of leg injuries in female floorball players: Cluster randomised controlled study. *British Medical Journal*, *337*(7661), 96-99 .

- Pauček, B., Smékal, D., & Holibka, R. (2014). Poranění předního zkříženého vazů – diagnostika magnetickou rezonancí, operační, klinické a rehabilitační souvislosti. *Rehabilitace a fyzikální lékařství*, 21(3), 103-112.
- Pilný, J. (2018). *Úrazy ve sportu a jak jim předcházet*. Praha: Grada Publishing.
- Ragulová, M., Pavlů, D., & Pánek, D. (2020). Poranění LCA – příklady cvičení, vhodné k prevenci poranění LCA. *Rehabilitace a fyzikální lékařství*, 27(3), 175-185.
- Satrapová, L., & Nováková, T. (2012). Hypermobilita ve sportu. *Rehabilitace a fyzikální lékařství*, 19(4), 199-202.
- Skružný, Z. (2005). *Florbal – technika, trénink, pravidla hry*. Praha: Grada Publishing.
- Smékal, D., Kalina, R., & Urban, J. (2006). Rehabilitace po artroskopických náhradách předního zkříženého vazů. *Acta chirurgiae orthopaedicae et traumatologiae Čechoslovaca*, 73, 421-428.
- Snellman, K., Parkkari, J., Kannus, P., Lepellä, J., Vuori, I., & Järvinen, M. (2001). Sports injuries in floorball: A prospective one-year follow-up study. *International Journal of Sports Medicine*, 22(7), 531-536.
- Tranaeus, U., Götesson, E., & Werner, S. (2016). Injury profile in Swedish elite floorball: A prospective cohort study of 12 teams. *Sports Health*, 8(3), 224–229.
- Tranaeus, U., Johnson, U., Ivarsson, A., Engström, B., Skillgate, E., & Werner, S. (2015). Sports injury prevention in Swedish elite floorball players: Evaluation of two consecutive floorball seasons. *Knee Surgery, Sports Traumatology, Arthroscopy*, 23, 899-905.
- Van den Bekerom, M. P. J., Kerkhoffs, G. M. M. J., McCollum, G. A., Calder, J. D. F., & van Dijk, C. N. (2013). Management of acute lateral ankle ligament injury in the athlete. *Knee Surgery, Sports Traumatology, Arthroscopy*, 21(6), 1390-1395.

Van Grinsven, S., van Cingel, R. E. H., Holla, C. J. M., & van Loon C. J. M. (2010). Evidence-based rehabilitation following anterior cruciate ligament reconstruction. *Knee Surgery, Sports Traumatology, Arthroscopy*, 18(8), 1128-1144.

Wetters, N., Weber, A. E., Wuerz, T. H., Schub, D. L., & Mandelbaum, B. R. (2015). Mechanism of injury and risk factors for anterior cruciate ligament injury. *Operative Techniques in Sports Medicine*, 24, 2-6.

Wurm, M., & Schlemmer, T. (2016). Floorball. In V. Valderrabano, & M. Easley, *Foot and Ankle Sports Orthopaedics* (pp. 465-468). Switzerland: Springer International Publishing.



## **9 PŘÍLOHY**

Seznam příloh

Příloha 1 – Informovaný souhlas pacienta

Příloha 2 – Potvrzení o překladu anglicky psaných textů bakalářské práce

Příloha 3 – Sestava cviků pro prevenci LCA zranění

**Informovaný souhlas pacienta ke zpracování osobních a zdravotních údajů  
v bakalářské práci**

**Název bakalářské práce:** Mechanismy úrazů ve florbale, možnosti následné rehabilitace a využití fyzioterapie jako prevence

**Jméno pacienta:** A. S.

**Datum narození:** 19.7.2003


**Vyšetřující student fyzioterapie:** Lucie Cholinská

1. Já, níže podepsaný/á souhlasím s mou účastí ve studii.
2. Byl/a jsem podrobně informován/a o cíli studie, o jejích postupech, a o tom, co se ode mě očekává. Beru na vědomí, že vyšetření je prováděné studentem fyzioterapie.
3. Porozuměl/a jsem tomu, že svou účast ve studii mohu kdykoliv přerušit či odstoupit. Moje účast ve studii je dobrovolná.
4. Budu při vyšetření se svým fyzioterapeutem spolupracovat a v případě výskytu jakéhokoliv neobvyklého nebo nečekaného příznaku ho budu ihned informovat.
5. Porozuměl/a jsem tomu, že mé jméno se nebude v této bakalářské práci nikdy vyskytovat v referátech o této studii. Já naopak nebudu proti použití výsledků z této studie.

Podpis pacienta:



Podpis vyšetřujícího studenta fyzioterapie:



Datum: 10.12.2021

Datum: 10.12.2021



## CONFIRMATION

We hereby confirm that our company Skřivánek s.r.o. has carried out a translation of the document (Text k překladu do anglického jazyka.docx) from Czech to **English** for **Ms Lucie Cholinská** based on order No. **2204-07020** of **25 April 2022**.

The translation corresponds to the original text.

Skřivánek s.r.o. is a certified provider of translation services.

In Olomouc, date 27 April 2022

on behalf of Skřivánek s.r.o.

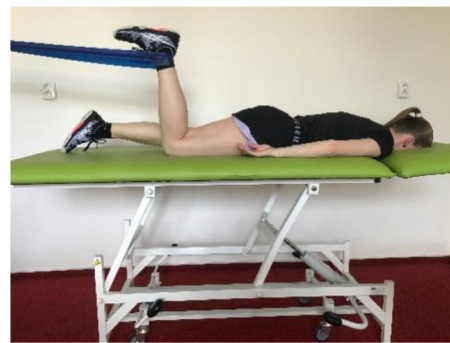
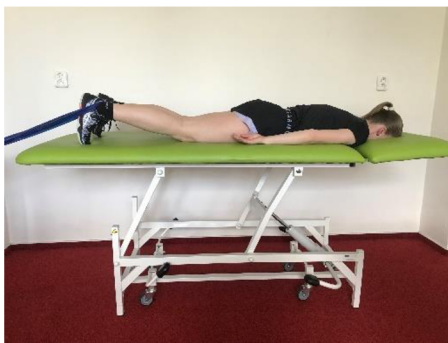
Mgr. Tereza Holičová

**SKŘIVÁNEK**  
Skřivánek s.r.o.  
8.května 6  
779 00 Olomouc  
IČ: 60715235, DIČ: CZ60715235  
Tel.: +420 585 237 333

## Příloha 3

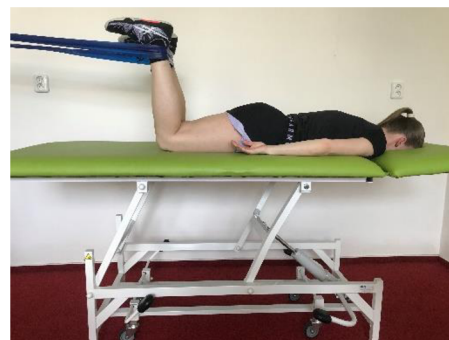
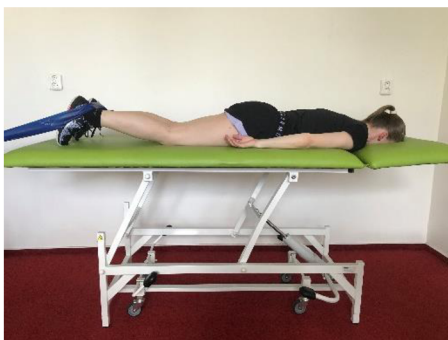
### 1. Koaktivace hamstringů a musculus quadriceps femoris jedné dolní končetiny s posilovací gumou vleže na břiše

*Provedení:* Lehneme si na břicho, snažíme se co nejvíce fixovat pánev k podložce, aby při pohybu dolní končetiny nedocházelo k souhybu pánve a zad. Proti odporu posilovací gumy přitahujeme dolní končetinu k hýždím (aktivace hamstringů) a poté pokládáme zpět na podložku (aktivace musculus quadriceps femoris). Počet opakování 8-10. Poté vystřídáme dolní končetiny.




### 2. Koaktivace hamstringů a musculus quadriceps femoris obou dolních končetin s posilovací gumou vleže na břiše

*Provedení:* Lehneme si na břicho, snažíme se co nejvíce fixovat pánev k podložce, aby při pohybu dolních končetin nedocházelo k souhybu pánve a zad. Proti odporu posilovací gumy přitahujeme obě dolní končetiny k hýždím (aktivace hamstringů) a poté pokládáme zpět na podložku (aktivace musculus quadriceps femoris). Počet opakování 8-10.



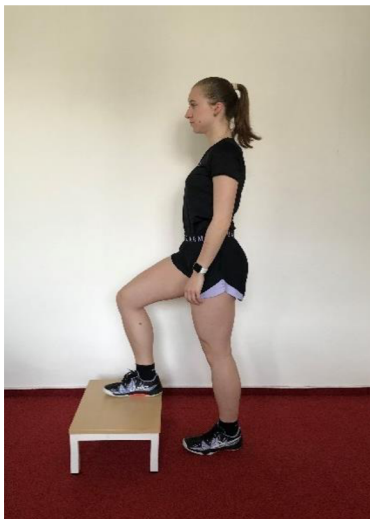### 3. Výpony s cílem aktivace muscui gastrocnemii a muscui solei

*Provedení:* Cvik lze provádět bez pomůcek, případně lze využít stupínek. Ze vzpřímeného stoje se postavíme na špičky a poté klesáme zpět. Počet opakování 8-10.



### 4. Koaktivace musculus quadriceps femoris a hamstringů se zapojením muscui gastrocnemii s využitím lavičky nebo schodu.

*Provedení:* Jedna dolní končetina na podlaze, druhá dolní končetina na lavičce/schodu. Je důležité dbát na správné postavení kolen, která se nesmí vytáčet dovnitř. Ze správného výchozího postavení dochází k odrazu dolní končetiny z podlahy a přitáhnutí dolní končetiny směrem nahoru, ideálně do trojflexe. Tento cvik je vhodný i na zlepšení propriocepce a rovnováhy. Počet opakování 8-10. Poté vystřídáme dolní končetiny.



## 5. Squat

*Provedení:* Vzpřímený stoj, chodidla na šířku pánve, špičky lehce vytočené zevně. Pomalu provádíme dřep, jako bychom si chtěli sednout na židli. Je důležité myslet na správné postavení kolen, které při dřepu nesmí jít před špičky a na postavení páteře, která by měla být co nejvíce napříměná. Chodidla se neodlepují od podložky. V tomto cviku se kromě aktivace musculus quadriceps femoris, hamstringů a musculi gastrocnemii zapojují také hýžd'ové svaly. Počet opakování 8-10.



## 6. Squat s využitím nestabilní plochy – bosu, čočka

*Provedení:* Vzpřímený stoj, chodidla na šířku pánve, špičky lehce vytočené zevně. Pomalu provádíme dřep, jako bychom si chtěli sednout na židli + vhodné vytáhnutí horních končetin do dálky, což vede k lepšímu napřímění páteře. Je důležité myslet na správné postavení kolen, které při dřepu nesmí jít před špičky, chodidla se neodlepují od bosu/čočky. Mimo aktivaci musculus quadriceps femoris, hamstring, musculi gastrocnemii a hýžd'ových svalů v tomto případě dochází k tréninku propriocepce a rovnováhy.





## 7. Přední výpad

*Provedení:* Ze vzpřímeného stoje provedeme výpad jedné dolní končetiny dopředu, tak aby se koleno nacházelo v 90° flexi. Opět je důležité kontrolovat pozici kolena, které se nesmí vytočit dovnitř. Dbáme na správné postavení páteře. Počet opakování 8-10. Poté vystřídáme dolní končetiny.



## 8. Přední výpad s využitím nestabilní plochy – bosu, čočka

*Provedení:* Ze vzpřímeného stoje provedeme výpad jedné dolní končetiny dopředu, tak aby se koleno na bosu/čočce nacházelo v 90° flexi. Opět je důležité kontrolovat pozici kolena, které se nesmí vytočit dovnitř. Dbáme na správné postavení páteře. Počet opakování 8-10. Poté vystřídáme dolní končetiny.

