

Univerzita Palackého v Olomouci
Fakulta tělesné kultury

KLINICKÉ ORTOPEDICKÉ TESTY SE VZTAHEM K SEGMENTU NOHY A
KRITÉRIA JEJICH KVALITY

Diplomová práce
(bakalářská)

Autor: Monika Paločková, fyzioterapie

Vedoucí práce: Mgr. Laštovička Ondřej

Olomouc 2022

Jméno a příjmení autora: Monika Paločková
Název diplomové práce: Klinické ortopedické testy se vztahem k segmentu nohy a kritéria jejich kvality
Pracoviště: Katedra fyzioterapie
Vedoucí diplomové práce: Mgr. Ondřej Laštovička
Rok obhajoby práce: 2022
Abstrakt:

Bakalářská práce shrnuje poznatky o noze a možnostech jejího vyšetření. Poskytuje základní vhled do anatomické stavby nohy a jejího fungování z hlediska kineziologie. Hlavním pilířem práce je seznam dvanácti klinických ortopedických testů, které jsou levnou a rychlou možností vyšetření, dostupnou pro každého fyzioterapeuta. U každého testu jsou přiložena základní kritéria kvality, která naznačují míru využitelnosti testu. Tato kritéria jsou: reliabilita, senzitivita, specificita a „likelihood ratio“. Součástí práce je kazuistika pacienta s opakovanými distorzemi kotníků, při jehož vyšetření byly použity uvedené testy v praxi.

Klíčová slova: klinické ortopedické testy, noha, hlezenní kloub, kritéria kvality, diagnostická přesnost

Souhlasím s půjčováním bakalářské práce v rámci knihovních služeb.

Author's first name and surname: Monika Paločková
Title of the bachelor's thesis: Clinical orthopaedic tests relating to the foot segment and their quality criteria
Department: Department of Physiotherapy
Supervisor: Mgr. Ondřej Laštovička
The year of presentation: 2022
Abstract:

The bachelor's thesis summarizes what we know about the foot and its examination options. The thesis provides essential insights about the anatomical structure of the foot and its functioning in terms of kinesiology. The central pillar of the thesis is a list of twelve clinical orthopaedic tests. These tests are a cheap and fast examination option, available to every physiotherapist. Each test includes basic quality criteria that indicate the level of applicability of the test. These criteria are: reliability, sensitivity, specificity and likelihood ratio. The thesis includes a case study of a patient who repeatedly sustained ankle sprains. The patient was assessed using the tests discussed in the thesis.

Keywords: clinical orthopaedic tests, foot, ankle joint, quality criteria, diagnostic accuracy

I agree the thesis paper to be lent within the library service.

Prohlašuji, že jsem diplomovou práci zpracovala samostatně pod vedením Mgr. Ondřeje Laštovičky, uvedla všechny literární a odborné zdroje a dodržovala zásady vědecké etiky.

V Olomouci dne

.....

Chtěla bych poděkovat svému vedoucímu práce Mgr. Ondřeji Laštovičkovi za cenné rady, připomínky a čas, který mi věnoval při psaní této bakalářské práce. Dále své rodině a kamarádům za vyjadřovanou podporu po celou dobu mého studia. Jmenovitě pak Vojtěchu Palátovi za motivaci k samotnému dokončení práce.

SEZNAM POUŽITÝCH ZKRATEK

ABD – abdukce

ADD – addukce

AL – anterolaterální

AM – anteromediální

AŠ – Achillova šlacha

ATFL – přední talofibulární vaz (anterior talofibular ligament)

CFL – kalkaneofibulární vaz (calcaneofibular ligament)

DF – dorzální flexe

DK – dolní končetina

DKK – dolní končetiny

EXT – extenze

FLX – flexe

ICC – vnitrotřídní korelační koeficient (intraclass correlation coefficient)

k – kappa

KOK – kolenní kloub

lig. – ligamentum

LR – likelihood ratio

m. – musculus (sval)

mm. – muscoli (svaly)

PF – plantární flexe

PL – posterolaterální

PM – posteromediální

SEBT – Star Excursion Balance test

SEM – standardní chyba měření (standard error of measurement)

Sn – senzitivita

Sp – specificita

TTT – talar tilt test

OBSAH

| | |
|---|----|
| 1 ÚVOD..... | 9 |
| 2 CÍLE PRÁCE..... | 10 |
| 2.1 Hlavní cíl..... | 10 |
| 2.2 Vedlejší cíle | 10 |
| 3 PŘEHLED POZNATKŮ | 11 |
| 3.1 Noha a její funkce | 11 |
| 3.2 Anatomická stavba nohy | 11 |
| 3.3 Kineziologie nohy | 15 |
| 3.3.1 Horní a dolní kloub zánártní | 16 |
| 3.3.2 Klenba nožní | 18 |
| 3.4 Možnosti klinického vyšetření nohy | 18 |
| 3.5 Klinické ortopedické testy nohy | 20 |
| 3.5.1 Testy obecně hodnotící stabilitu dolní končetiny | 22 |
| 3.5.2 Testy pro vyšetření vazivového aparátu nohy | 26 |
| 3.5.3 Testy na vyšetření šlachového aparátu nohy | 37 |
| 4 KAZUISTIKA | 40 |
| 4.1 Relevantní anamnéza | 40 |
| 4.2 Nynější onemocnění | 41 |
| 4.3 Vyšetření | 42 |
| 4.4 Návrh krátkodobého a dlouhodobého rehabilitačního plánu | 48 |
| 5 DISKUZE | 50 |
| 6 ZÁVĚR | 53 |
| 7 SOUHRN | 54 |
| 8 SUMMARY | 55 |
| 9 REFERENČNÍ SEZNAM | 56 |
| 10 PŘÍLOHY | 64 |

| | |
|--|----|
| 10.1 Informovaný souhlas pacienta s vyšetřením | 64 |
| 10.2 Potvrzení o oficiálním překladu abstraktu a souhrnu | 65 |

1 ÚVOD

Noha dle Dungla (2014) slouží k propojení těla s okolím – nese jeho hmotnost, přičemž dokáže měnit své postavení v závislosti na terénních nerovnostech. Současně může nahradit chápavou funkci ruky (Dungl, 2014). Ačkoli se ve většině případů rodí děti se zdravou nohou, až jedna třetina dospělých udává, že má s nohama zdravotní problém (Živčák, 2007). Jejich správné vyšetření je tedy klíčové pro diagnostiku různých vrozených i získaných vad a onemocnění (Kolář, 2012). Noha je nicméně v klinické praxi často ignorována a následky tak mohou být fatální (Thomson & Gibson, 2009).

Pro efektivní diagnostiku zdravotních obtíží ortopedického charakteru v oblasti dolních končetin se používá (mimo jiné) klinických testů. Ty využívají převážně fyzioterapeuti a ortopedi k prvotnímu rozpoznání konkrétních příčin pacientových obtíží. Jejich výhodou je dostupnost, rychlost provedení, nízká nákladnost a možnost zrealizovat je téměř kdekoli (Schwieterman et al., 2013). V českém jazyce ale prozatím neexistuje dostupný a přehledný seznam, který by vysvětloval správné provedení testu a zároveň vyšetřujícího informoval o jeho základních kritériích kvality (reliabilita, senzitivita, specificita, „likelihood ratio“). Cílem práce je takový přehled vytvořit a ušetřit tak současným a budoucím fyzioterapeutům čas, který by museli vynaložit na získání těchto informací. Protože oblastí, na které testy cílí, je velké množství, v bakalářské práci se soustředím pouze na tyto konkrétní: hodnocení stability dolní končetiny, vyšetření stavu vazivového aparátu nohy a vyšetření stavu šlachového aparátu nohy.

2 CÍLE PRÁCE

2.1 Hlavní cíl

Vytvořit přehled klinických ortopedických testů nohy zaměřených na hodnocení stability dolní končetiny a vyšetření stavu vazivového a šlachového aparátu nohy.

2.2 Vedlejší cíle

1. Shrnout teoretické poznatky o segmentu nohy a o možnostech jejího klinického vyšetření.
2. Zpracovat kazuistiku pacienta s pohybovými problémy v oblasti kotníku a využít klinické ortopedické testy při jeho vyšetření.

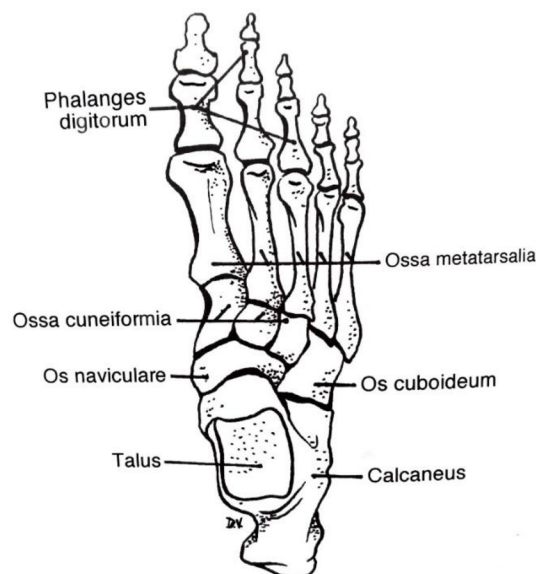
3 PŘEHLED POZNATKŮ

3.1 Noha a její funkce

Noha je anatomické označení pro část dolní končetiny distálně od hlezenního kloubu (Vařeka & Vařeková, 2009) a dle Lewita (2003) je klíčovou oblastí pro pohyb. Zabezpečuje kontakt s terénem a slouží k zajištění stabilního stoje a bipedální lokomoce (Véle, 2006). Díky bohaté aferenci se významně podílí na statice celého těla, a to jak mechanicky, tak především reflexně (Lewit, 2003). Skrze oporu nohou je možné vytvořit pevnou základnu pro pohyb jiné části těla (Lewitová, 2016). Další význam má funkce uchopovací, kdy např. nemocní se ztrátou nebo disfunkcí horních končetin používají nohu k uchopování namísto ruky (Véle, 1997). Hmat ale především zabezpečuje správný odraz, nášlap a jistý stoj či chůzi, přičemž jakmile je noha méně citlivá, může snadněji dojít k jejímu poškození. Mimo uvedené lze také ochlazením nebo zahřátím nohou regulovat tělesnou teplotu. Nohy jsou tak dobrým prostředkem pro otužování se (Lewitová, 2016).

3.2 Anatomická stavba nohy

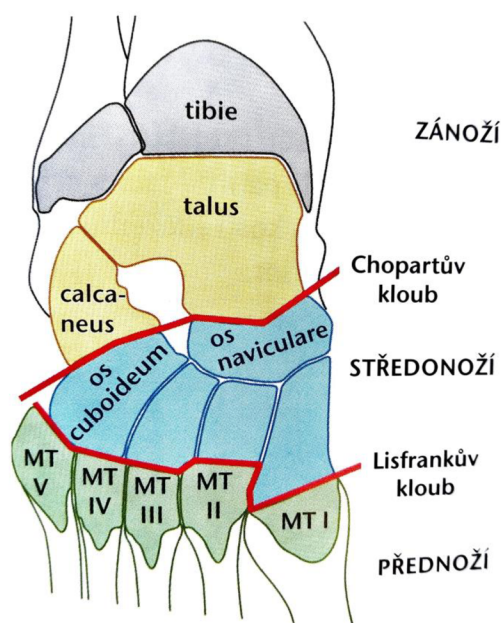
Z anatomického hlediska se noha skládá z 28 kostí (včetně dvou sezamských kůstek na prvním metatarsofalangeálním skloubení) a z 31 kloubů (Gray, 2008). Kostru nohy tvoří kosti tarzální (talus, kalkaneus, os naviculare, os cuboideum a ossa cuneiformia), 5 kostí metatarzálních a 14 článků prstů (Obrázek 1) (Gray, 2008; Véle, 2006).



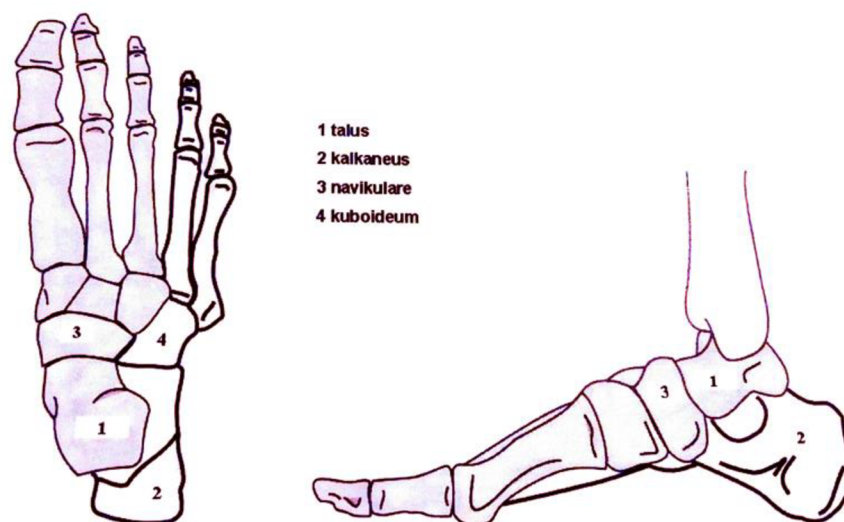
Obrázek 1 Kostra nohy (Véle, 2006, str. 258)

Podle Čiháka (2011) rozlišujeme horní kloub zánártní, dolní kloub zánártní a skloubení cuneonavikulární, tarzometatarzální, intermezatarzální, metatarzofalangeální a interfalangeální. Dle stejného autora horní kloub zánártní chápeme jako složený kladkový kloub hlezenní (talokrurální), v němž se setkává tibia a fibula s talem. Distální části tibie a fibuly jsou mezi sebou spojeny pevně vazivem a vytváří tak tibiofibulární syndesmózu. Tímto spojením vzniká vidlice, ve které se pohybuje hlezenní kost. Do dolního kloubu zánártního patří 3 spojení. Jedná se o skloubení subtalární mezi talem a kalkaneem, talokalkaneonavikulární a kalkaneocuboideální propojující kostní struktury uvedené v jejich názvu. Speciálními označeními jsou kloub Chopartův a Lisfrankův (Obrázek 2). Jedná se o funkční jednotky, které jsou důležité jak z hlediska pružnosti nohy, tak i z hlediska provádění chirurgických zákroků (Čihák, 2011).

Pomocí dvou linií odpovídajících Chopartově a Lisfrankově kloubu můžeme nohu rozdělit do 3 oddílů – zánoží, středonoží a přednoží (Obrázek 2). Zjednodušeně se pak noha dělí pomocí linie Chopartova kloubu na přednoží a zánoží (Kolář, 2012). Vařeka a Vařeková (2009) považují z funkčního hlediska za důležité také rozdělení nohy do dvou paralelních paprsků – mediální a laterální (Obrázek 3). V důsledku vývojového pronatorního zkrutu stojí talus nad kalkaneem a zároveň se oba paprsky v oblasti přednoží dostávají vedle sebe. Toto uspořádání vysvětluje rozdílné pohyby talu a kalkaneu při zatížení a závislost rozsahu pohybu v Chopartově kloubu na postavení kloubu subtalárního.



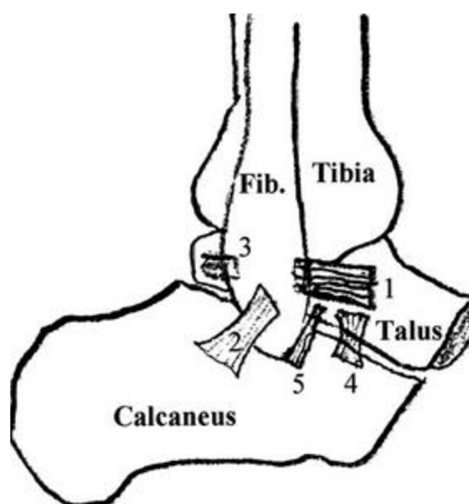
Obrázek 2 Funkční dělení nohy (Kolář, 2012, str. 167)



Obrázek 3 Paprštěitá stavba nohy (Vařeka & Vařeková, 2009, str. 142)

Strukturální celistvost chodidla je závislá na propojení geometrie kloubních ploch i podpoře měkkých tkání. Podpůrné měkké tkáně dělíme na stabilizátory statické tvořené vazy a dynamické, sestavující se ze svalů a šlach (Gross et al., 2005; Renström & Konradsen, 1997).

Četná kloubní spojení mezi jednotlivými segmenty jsou zpevněna mohutným ligamentózním aparátem. Vazy probíhají dorzálně a plantárně, a to jak podélně, tak i napříč mezi kostmi tarzálními, metatarzálními i falangy (Čihák, 2011). Důležitá jsou především ligamenta zpevňující talokrurální skloubení (ligamentum (dále lig.) collaterale mediale et laterale a jejich jednotlivé části), kde se setkává tibia a fibula s talem. Lig. collaterale mediale (deltoideum) je silný dvouvrstevný vaz na vnitřní straně nohy, který srůstá s kloubním pouzdem. Hluboká část vazy hraje významnou roli při udržování stability kloubu na mediálním okraji nohy. Lig. collaterale laterale (Obrázek 4) je jeho slabším protějškem, a proto je náchylnější ke zranění při inverzně působícím násilí (Dylevský, 2009a; Kolář, 2012; Vařeka & Vařeková, 2009). Nejvýznamnější částí tohoto vazivového komplexu je lig. talofibulare anterius (Dylevský, 2009a). Na plantární straně napomáhají vazy k udržování kleneb nohy (Čihák, 2011).



Obrázek 4 Schematické znázornění laterálních vazů komplexu kotníku: anteriorní talofibulární (1), kalkaneofibulární (2), posteriorní talofibulární (3), cervikální (4) a talokalkaneální (5) (Hertel et al., 1999, str. 1505)

Svaly nohy se podle Véleho (2006) dají rozdělit do dvou skupin – dlouhé zevní svaly lokalizované v oblasti bérce a krátké vnitřní svaly vlastní nohy. Dle Čiháka (2011) pak můžeme svaly bérce dále dělit na skupinu přední, laterální a zadní. Přední skupina svalů bérce (musculus (dále m.) tibialis anterior, m. extenzor digitorum longus a m. extensor hallucis longus) zabezpečuje především supinaci, pronaci a dorzální flexi (dále DF) nohy, prstců i palce. Laterální skupina (m. fibularis longus et brevis) provádí hlavně pronaci a plantární flexi (dále PF) nohy. Nejpočetnější zadní skupina svalů bérce (m. triceps surae, m. plantaris, m. popliteus, m. tibialis posterior, m. flexor digitorum longus a m. flexor hallucis longus) vykonává ve vztahu k noze v první řadě PF, supinaci nohy a flexi prstců a palce. Svaly ze všech tří skupin se podílejí na udržování kleneb nohy.

Vlastní svaly nohy jsou rozloženy podobně jako na ruce. Na hřbetu nohy jsou funkčně extenzory palce a prstců (m. extenzor hallucis brevis a m. extenzor digitorum brevis). Na plantární straně je můžeme rozdělit do čtyř skupin na svaly palce (m. abduktor hallucis, m. flexor hallucis brevis a m. adductor hallucis), malíku (m. abduktor digiti minimi, m. flexor digiti minimi brevis a m. oponens digiti minimi), svaly střední skupiny (m. flexor digitorum brevis, musculi (dále mm.) lumbricales, m. quadratus plantae) a mm. interossei (mm. interossei dorsales et plantares). Svaly planty jsou funkčně flexory, abduktory i adduktory prstců a palce a zároveň napomáhají udržovat klenby nohy (Čihák, 2011).

3.3 Kineziologie nohy

Noha musí být pro svoji specifickou lokomoční funkci dostatečně flexibilní, ale zároveň i dostatečně rigidní. Každý krok začíná jako ohebná a tvárná struktura, která se po kontaktu s podložkou přizpůsobí jejímu tvaru a rychle se změni v stabilní konstrukci, přenášející hmotnost těla a udržující tělesnou rovnováhu (Dungl, 2014; Dylevský, 2009b). Ačkoli je pohyb většiny kloubních spojení nohy z funkčního hlediska výrazně omezen, určitá pružnost způsobená drobnými posuny mezi strukturami musí být pro její správnou funkci zachována (Dylevský, 2009b).

Noha může podle Jandy a Pavlů (1993) a Dylevského (2009b) vykonávat tyto hlavní pohyby (v závorce je u některých kloubů uveden normální rozsah pohybu z nulového postavení):

- horní kloub zánártní
 - Pohyby v rovině sagitální
 - dorzální flexe ($10^{\circ} - 30^{\circ}$) – hřbet nohy se přibližuje k bérce
 - plantární flexe ($45^{\circ} - 50^{\circ}$) – pohyb opačný do propnutí špičky
- dolní kloub zánártní
 - Kombinované pohyby
 - inverze ($35^{\circ} - 50^{\circ}$) – kombinovaný pohyb supinace a addukce (dále ADD), při němž se noha vytáčí ploskou dovnitř
 - everze ($15^{\circ} - 30^{\circ}$) – složený pohyb pronace a abdukce (dále ABD), kdy se naopak ploska otáčí směrem ven
- metatarzofalangové klouby
 - Pohyby v rovině sagitální – flexe (dále FLX), extenze (dále EXT)
 - Pohyby v rovině transverzální – ABD, ADD
- články prstů
 - Pohyby v rovině sagitální – FLX, EXT

Vařeka a Vařeková (2009) upozorňují na nejednotnou terminologii pohybů a postavení segmentů nohy a z tohoto hlediska považují za důležité, aby si čtenář vždy uvědomil, jak právě konkrétní autor používá výše uvedené pojmy.

Z hlediska kineziologie nohy je v popředí zájmu především zánártní (horní a dolní) spojení a problematika nožní klenby (Dylevský, 2009b).

3.3.1 Horní a dolní kloub zánártní

Horní kloub zánártní má hlavní odpovědnost za přenos hmotnosti mezi tělem a jeho základnou, přesto bývá díky své omezené kloubní volnosti a velké stabilitě hlezna zřídka postížen degenerativními změnami. Oproti ostatním kloubům nohy má jednodušší strukturu (Gross et al., 2005). Jedná se o kloub s jedním stupněm volnosti pohybu, jehož osa probíhá oběma kotníky. Základními pohyby jsou PF a DF (Kolář, 2012). Kvůli rozdílnému tvaru kloubních ploch neprobíhá pohyb v sagitální rovině „čistě“. PF je doprovázena inverzí nohy a rotací fibuly vpřed, DF pak everzí a posunem fibuly dozadu a nahoru (Dylevský, 2009b). Talus je ventrálně širší asi o 5 mm. Z toho důvodu je hlezno při DF stabilnější, zatímco při PF se talus ve vidlici může částečně pohybovat do stran (Vařeka & Vařeková, 2009). Kvůli asymetrii talu dochází při těchto pohybech k rozšiřování vidlice bércových kostí (Dylevský, 2009b).

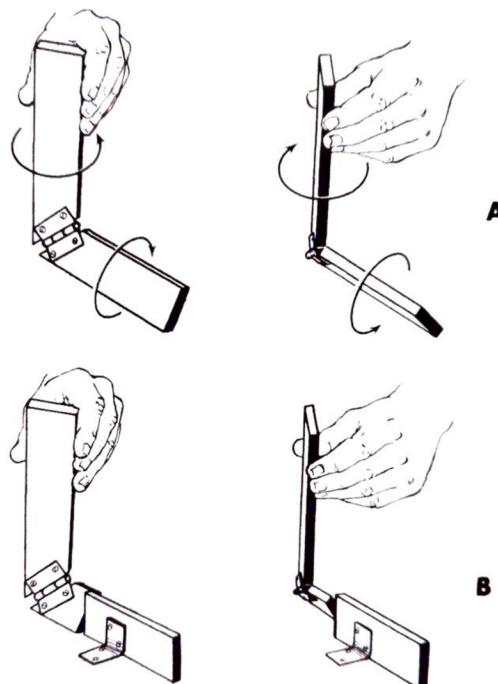
Dolní zánártní kloub umožňuje šikmé naklánění skeletu nohy vůči talu umístěnému do vidlice talokrurálního kloubu. Osa subtalárního kloubu je postavena uhlopříčně, což určuje pohyb celého dolního zánártního kloubu – inverze/everze ve frontální rovině a částečně i ADD/ABD v rovině transverzální (Kolář, 2012). Subtalární kloub tvoří funkční jednotku s hlezenním kloubem. Při omezení rozsahu pohybu v horním kloubu zánártním dochází kompenzačně ke zvětšení pohybu v dolním kloubu zánártním a naopak (Dylevský, 2009a). Valmassy (1996) názorně popisuje funkci subtalárního kloubu na příkladu dvou desek, jež spolu svírají přibližně pravý úhel a jsou spojeny pantem nacházejícím se mezi talem a kalkaneem. Rotace vertikálního segmentu tak způsobí rotaci horizontálního a naopak (Obrázek 5A).

Vařeka a Vařeková (2009) i Kolář (2012) považují z kineziologického hlediska za důležitý také příčný kloub zánártní (Chopartův kloub), který úzce spolupracuje s dalšími klouby. Nejvíce pohybů mezi zánožím a přednožím se odehrává právě v něm. Chopartův kloub se pohybuje okolo dvou os – longitudinální a šikmé. Longitudinální osa umožňuje především pohyby ve frontální rovině (pronaci a supinaci). Díky tomu je možné, aby přednoží a středonoží udrželo kontakt se zemí bez ohledu na postavení tarzu při pohybech v kloubu subtalárním. Šikmá osa je oproti longitudinální příkřejší, čímž umožňuje významné pohyby v rovině transverzální a sagitální. Jedná se o DF s ABD či PF s ADD. Vařeka a Vařeková (2009) uvádí, že Chopartův kloub bývá kvůli svému

velkému rozsahu pohybu v sagitální rovině někdy označován za sekundární kloub hlezenní.

Navzdory tomu, že se teorie dvou os objevuje i v novějších publikacích, ji Nestler et al. už v roce 2001 zpochybňuje. Říká, že osa rotace neurčuje pohyb v kloubu, ale spíše pohyb určuje osu. Z toho důvodu může mít kloub nekonečně mnoho os. Navíc tvrdí, že se k hodnocení pohybu v příčném kloubu zánártním přistupuje jinak než ke všem ostatním kloubům v těle. Teorie byla v době jejího vzniku značně omezena technologií a nedostatkem znalostí o příčném kloubu zánártním. Byla prováděna nepřesně specifikovanou metodou na kadaverickém kloubu bez vazů, svalů a fyziologického zatížení. Z toho hlediska má teorie dvou os malý vědecký základ. Nestler et al. (2001) dále tvrdí, že je také v rozporu se základní kinematickou teorií. K jeho tvrzení se přidává také Kirby (2001), který říká, že model dvou os je velice zjednodušený a nemusí být přesný.

Funkční vztah subtalárního kloubu s kloubem Chopartovým pak Valmassy (1996) vysvětluje na obdobném modelu (Obrázek 5B), kdy horizontální segment rozděljuje na dvě části, které jsou spolu spojeny čepem představujícím Chopartův kloub. Při rotaci vertikálního segmentu je rotace horizontálního omezená pouze na jeho proximální část a distální část tak zůstává v plném kontaktu s podložkou.



Obrázek 5 Jednoduchý mechanismus demonstrující funkční vztah. A, Působení pantu. B, Přidání otočného bodu mezi dva segmenty mechanismu (Valmassy, 1996, str. 10)

3.3.2 Klenba nožní

Kostra nohy vytváří za normálních okolností příčnou a podélnou klenbu, takže se noha opírá o zem zejména ve třech bodech, což připomíná trojnožku. Tyto body jsou: kalkaneus, hlavička metatarzu palce a hlavička metatarzu pátého prstce (Dylevský, 2009b; Véle, 2006). Klenutí nohy zabezpečuje ochranu měkkých tkání chodidla a zároveň pružnost, která je zásadní pro správný stoj, chůzi a další stereotypy. Klenby jsou udržovány jak pasivně (tvarem a architektonikou kostí, klouby, vazy), tak i aktivně pomocí svalů (Dylevský, 2009b).

Příčná klenba se rozprostírá mezi hlavičkami prvního až pátého metatarzu. Je podchycena především šlašitým třmenem, který tvoří úponové šlachy m. tibialis anterior a m. fibularis longus, ale na jejím udržování se podílejí všechny příčně probíhající struktury (Dylevský, 2009b). Příčný oblouk je poměrně plochý, a tak se měkké tkáně, kterými je vyplněný, dotýkají podložky (Vařeka & Vařeková, 2009).

Podélná klenba je tvořena vnějším a vnitřním obloukem. Mediální oblouk se rozpíná mezi hlavičkou prvního metatarzu a kalkaneem a v kontaktu se zemí jsou pouze tyto dva opěrné body. Vrcholem klenby je os naviculare. Mediální klenba je vyšší a delší než podélná a podléhá největšímu zatížení. Laterální oblouk se klene od hlavičky pátého metatarzu po kalkaneum. Je vyplněn měkkými tkáněmi, které jsou za normálních okolností v kontaktu se zemí (Vařeka & Vařeková, 2009).

Podle Koláře (2012) se na udržování podélné klenby podílejí longitudinálně orientované vazy planty (především lig. plantare longum), povrchová plantární aponeuróza a podélně probíhající svaly (m. tibialis posterior, m. flexor digitorum longus, m. flexor hallucis longus, krátké svaly planty). Napomáhá také šlašitý třmen, jenž díky m. tibialis anterior přitahuje vzhůru mediální okraj nohy (Kolář, 2012). Toto tvrzení Koláře však částečně neguje Pasapula et al. (2015), který ve své studii uvádí, že primární strukturou, jež se podílí na udržování podélné klenby, je lig. calcaneonaviculare plantare, už méně pak svaly m. tibialis posterior a m. digitorum longus.

Při zatížení klenby dochází k jejímu oploštění a vzájemnému posunu jednotlivých segmentů (Vařeka & Vařeková, 2009). Noha se země dotýká v souvislé ploše pouze na zevní straně (Kolář, 2012).

3.4 Možnosti klinického vyšetření nohy

Dle Ronconiho a Ronconiho (2006) je řádné vyšetření společně se znalostí historie pacienta základním předpokladem pro určení správné diagnózy. Mělo by probíhat

v příjemné atmosféře a v prostředí s dostatečným technickým zázemím. Vyšetřující by měl vždy pro pacienta srozumitelným způsobem nastínit, co bude provádět a co se od pacienta očekává. Gross et al. (2005) uvádí, že vyšetření začíná již při prvním kontaktu, kdy si vyšetřující všimá, jakým způsobem se pacient pohybuje a projevuje. Díky svým prvotním poznatkům může zvolit takový přístup, aby vyšetření i následná léčba byla co nejefektivnější. Při vyšetření by měl být pacient pouze ve spodním prádle (Ronconi & Ronconi, 2006). Kolář (2012) dodává, že nohu je vždy třeba vyšetřit oboustranně a nálezy porovnat. Klinické vyšetření se skládá z následujících částí: anamnéza, aspekce, palpce, vyšetření aktivních pohybů, vyšetření pasivních pohybů a další specifická vyšetření nohy.

Anamnéza je cílený rozhovor týkající se pacientových obtíží. Vyšetřující se pacienta ptá, kdy a za jakých okolností se obtíže objevily poprvé a jak moc jej funkčně omezují. Dále na charakter a intenzitu bolesti, či naopak necitlivost nohy. Zda pozoruje nějaké změny během vykonávání různých činností. Je důležité zjistit další pacientova onemocnění (především pak diabetes mellitus, dnu a revmatoidní artritidu). V případě úrazu se ptáme na mechanismus poranění, průběh léčby, její komplikace a opakované úrazy daného místa v minulosti. Zajímá nás také pacientovo zaměstnání, či trávení volného času (Gross et al., 2005).

Při aspekci vyšetřujeme především stoj a chůzi. Ve stoji se zaměřujeme na postavení kalkanea, chodidla a prstců. Pozorujeme rozložení sil na chodidle, jestli není více zatížená pata, vnější či vnitřní část nohy a zda jsou prstce v kontaktu s podložkou (Kolář, 2012). Všimáme si barvy kůže, hematomů, jizev, otoku, otlaků, bradavic, ganglionů. Hledáme svalové atrofie a nezapomínáme se podívat na boty, které pacient právě nosí. Při chůzi se zaměříme na chybný stereotyp chůze a nutnost používat pomůcky (Gross et al., 2005). Pozorujeme, zda noha není vyrotovaná zevně nebo vnitřně. Sledujeme, jakou část nohy pacient zatěžuje více a jakou méně. Chůzi můžeme modifikovat na chození po špičkách, patách, zevní či vnitřní hraně chodidla (Kolář, 2012).

Palpací vyšetřujeme svaly a šlachy okolo kotníku a na noze, či její kostěné struktury. Významné je také vyšetření sensorických funkcí (Kolář, 2012). Při kontaktu s pacientem zaznamenáváme kožní teplotu, otok a barevné změny kůže. Během palpce nohy musí být pacient uvolněný, a proto ji provádíme v poloze, ve které nepůsobí hmotnost těla (Gross et al., 2005).

U aktivních pohybů, které pacient provádí sám, vyšetřujeme jednotlivé pohyby nohy a prstů, a navíc ještě cirkumdukci, která se z daných pohybů skládá. Všímáme si rozsahu pohybu, svalové síly a celkové koordinace (Kolář, 2012). Testování provádíme jak při zatížení dolní končetiny (dále DK), tak s vyloučením zátěže. Pokud si pacient při pohybu stěžuje na bolest, příčinou obtíží mohou být kontraktilní i nekontraktilní struktury. Pro odlišení se proto pokračuje vyšetřením pohybu proti odporu a vyšetřením pasivní pohyblivosti (Gross et al., 2005).

Na noze vyšetřujeme jak pasivní pohyby v jednotlivých kloubech, tak i pohyby nohy jako celku (Dungl, 2014; Kolář, 2012). Vyšetření rozdělujeme do dvou částí: vyšetření funkčních pohybů, které může pacient vykonávat i sám aktivně, a vyšetření přídatných pohybů (kloubní vůle), jež aktivně provést nelze. Těmito testy odlišíme poruchy kontraktilních (svaly) a nekontraktilních (ligamenta, kloubní pouzdra, fascie, burzy, míšní kořeny a dura mater) částí nohy. Je důležité vnímat rozsah pasivního pohybu i kvalitu dokončení pohybu. Při omezeném rozsahu pak vyšetříme kloubní vzorec daného kloubu nohy, který při kloubním postižení vymezuje hranici pohybů, jež kloub v určitém poměru, rozsahu a poslušnosti dovoluje (Gross et al., 2005).

Existuje ještě mnoho dalších specifických vyšetření nohy, díky kterým je možné blíže upřesnit příčinu pacientových obtíží. Patří sem neurologické vyšetření, vyšetření zobrazovacími metodami (RTG, MRI a další) a mimo jiné také klinické ortopedické testy nohy (Gross et al., 2005).

3.5 Klinické ortopedické testy nohy

Po dokončení anamnézy, pozorování, palpce a zhodnocení pohybu mohou být provedeny speciální testy, které nám pomáhají určit přítomnost či naopak absenci určité patologie (Magee & Manske, 2021). Testy by neměly být pro diagnostiku používány samostatně bez dalšího vyšetření (Cook, 2010), ale dle Mageeho a Manske (2021) právě v kombinaci s dalšími vyšetřeními mohou podat jasnější obraz o daném problému. Reider (2005) dodává, že v některých případech dokážou eliminovat i potřebu nákladnějších diagnostických postupů. Pro srovnání je výhodné otestovat jak postiženou, tak i zdravou stranu (Magee & Manske, 2021).

V průběhu let se jich jen pro oblast nohy nastřádalo obrovské množství. Testy mají řadu výhod jako je časová i finanční dostupnost a možnost zrealizovat je téměř kdekoli. Nevýhodou je naopak důležitost správného provedení, subjektivní interpretace výsledku vyšetřujícím a možné ovlivnění testu pacientovou schopností se uvolnit.

Ačkoli se v řadě odborných textů často setkáme s popisem správného provedení testu a okolností za nichž je dobré jej aplikovat, přesto v současnosti existuje jen málo komplexních výzkumů podávajících informace o jejich diagnostické přesnosti (Schwieterman et al., 2013), která jim pomáhá definovat hodnotu a užitečnost. Tyto parametry je důležité znát, aby si vyšetřující uvědomil, že výsledky testů nemusí být vždy zcela průkazné.

Mezi kritéria kvality testů budou v následujících kapitolách uváděny: reliabilita, senzitivita (dále Sn), specificita (dále Sp), a „likelihood ratio“ (dále LR).

- **Reliabilita** – neboli spolehlivost testu – je míra, se kterou má test nebo nástroj stejné výsledky za stejných podmínek při opakovaném použití testu (Sigel & Heck, 2021). Dělí se na:
 - „Intra-rater“ – míra, se kterou může jeden vyšetřující opakovat test se stejným výsledkem (Sigel & Heck, 2021)
 - „Inter-rater“ – zachycuje shodu ve výsledcích mezi dvěma a více vyšetřujícími (Sigel & Heck, 2021)

I nejlepší klinický test s největší senzitivitou a specificitou bude neúčinný v případě nízké reliability (Sigel & Heck, 2021). Hodnota spolehlivosti se pohybuje v rozmezí od 0 – nespolehlivý test, po 1 – spolehlivý test (Koo & Li, 2016). Nejčastěji se uvádí ve vnitrotřídním korelačním koeficientu (dále ICC) nebo v koeficientu kappa (Lexell & Downham, 2005). Koo a Li (2016) rozdělují hodnoty ICC do 4 stupňů:

- menší než 0,5 = špatná spolehlivost,
- 0,5–0,75 = střední spolehlivost,
- 0,75–0,9 = dobrá spolehlivost,
- větší než 0,9 = vynikající spolehlivost.

Pro hodnoty statistiky kappa stanovuje Landis a Koch (1977) tyto kategorie:

- 0–0,21 = malá spolehlivost,
- 0,21–0,4 = dobrá spolehlivost,
- 0,41–0,6 = průměrná spolehlivost,
- 0,61–0,8 = dostačující spolehlivost,
- 0,81–1 = skoro dokonalá spolehlivost.

V souvislosti s reliabilitou se používá také standardní chyba měření (dále SEM). SEM vyjadřuje standardní odchylku všech chyb během jednoho

měření. Definiuje rozsah hodnot, které můžeme očekávat při opakování testu (Šerbetar, 2015).

- **Senzitivita** – neboli citlivost testu. Udává se v procentech a Sigel a Heck (2021) ji popisují jako část lidí, kteří projdou testem a jsou jím označeni jako pozitivní. Do této skupiny patří jak skutečně pozitivní (mají daný stav), tak ti, kteří mohou být negativně pozitivní (nemají daný stav). Pokud při 100% senzitivním testu bude člověk pozitivní, daný stav mít může, ale také může být falešně pozitivní. Proto potřebujeme zároveň udávat i specifitu (Sigel & Heck, 2021).
- **Specifita** – udává se v procentech a dle Sigela a Hecka (2021) označuje část lidí, kteří mají pozitivní test a jsou určitě pozitivní. Zároveň test může minout skupinu, která je falešně negativní – daný stav mají, ale nebudou objeveni. Proto zároveň potřebujeme znát i senzitivitu (Sigel & Heck, 2021).
- **„Likelihood ratio“** – je dle Sigela a Hecka (2021) poměr pravděpodobnosti, který kombinuje specifitu a senzitivitu. Říká nám, jak pravděpodobné jsou výsledky testu pro pacienta s daným stavem ve srovnání s tím, jak pravděpodobné jsou u pacienta bez daného stavu. Udává se v LR+ a LR-. Čím větší je LR+ (nad 10 je test dobrý) a čím menší LR- (pod 0,1 je test dobrý), tím je test lepší. Naopak, pokud se LR+ či LR- pohybuje okolo 1, test má nízkou vypovídající hodnotu (Sigel & Heck, 2021).

3.5.1 Testy obecně hodnotící stabilitu dolní končetiny

3.5.1.1 Test dle Véleho

Popis

Test zběžně hodnotí stabilitu stoje vyšetřovaného, aniž by si toho byl sám vědom (Véle & Pavlů, 2012).

Provedení

Základní polohou testování je vzpřímený stoj, bez jakýchkoli bližších instrukcí. V této pozici pak vyšetřující sleduje chování prstů a nohou vyšetřovaného. S cílem zvýšení obtížnosti testu je možné jej modifikovat zavřením očí, jemným nečekaným postrčením či mírným předklonem vyšetřovaného. Tyto varianty slouží pouze pro doplnění testu, nepředstavují test samotný (Véle & Pavlů, 2012).

Vyhodnocení

Véle a Pavlů (2012) rozlišují 4 stupně vyhodnocení testu:

1. stupeň (A) – norma, plná dokonalá stabilita – uvolněné prstce dotýkající se lehce podložky, žádná změna formy, žádná aktivita svalstva nohy,
2. stupeň (B) – lehce porušená stabilita – prstce nejsou uvolněné, ale přitisknuté k položce,
3. stupeň (C) – středně porušená stabilita – zabořené prstce do podložky až jejich drápkovité postavení, změněná forma i pozice,
4. stupeň (D) – výrazně porušená stabilita – hra šlach, výrazná změna formy a pozice prstců, pohyby nohy do supinace a pronace.

Zjištěná kritéria kvality

Tabulka 1 Véle test

| Autor | Poznámka | Výzkumný vzorek | Reliabilita | Sn | Sp | LR+ | LR- |
|---------------------|----------|-----------------|-------------|----|----|-----|-----|
| Véle & Pavlů (2012) | | - | - | - | - | - | - |

Sn = senzitivita; Sp = specificita; LR = likelihood ratio

3.5.1.2 Star Excursion Balance test a Y Balance Test

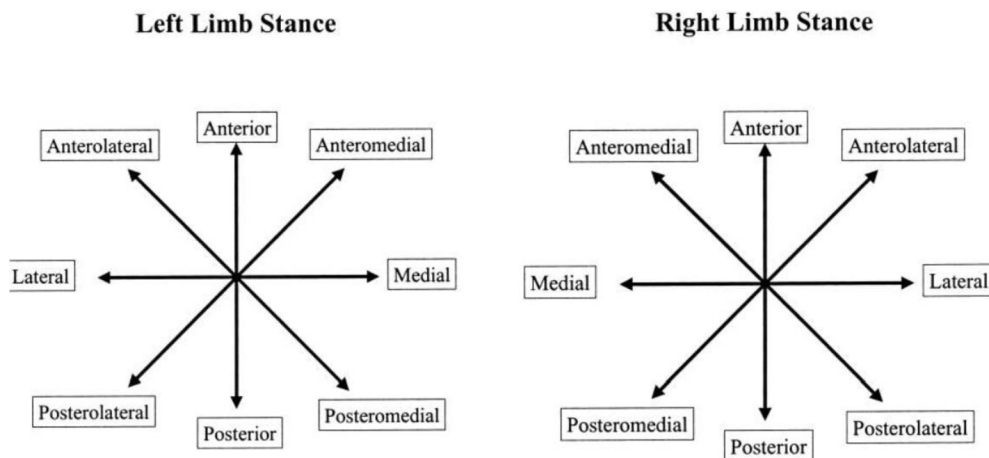
Popis

Test hodnotí dynamickou rovnováhu jedince. Může poskytnout přesnější posouzení funkce dolních končetin (dále DKK) než testy zahrnující pouze klidné stání (Olmsted et al., 2002). Pacient se snaží udržet stabilitu na jedné noze, zatímco manipuluje s druhou (Kinzey & Armstrong, 1998). Plisky et al. (2009) uvádí, že se test dá použít také k hodnocení fyzické výkonnosti, identifikaci chronické nestability kotníku, či rozpoznání jedinců s vyšším rizikem poranění DKK.

Provedení

K provedení testu je třeba si lepicí páskou vyznačit na zemi 4 linie, které se mezi sebou kříží. Vznikne tak hvězda, jejíž cípy mezi sebou svírají úhel 45° (Obrázek 6). Doprostřed hvězdy si pacient stoupne středem chodidla na jednu nohu a ruce si dá v bok. Poté se druhou nohou postupně velmi lehce dotýká distální částí nohy vyznačených čar

v nejvzdálenějším bodě, na který došlápne, aniž by ztratil rovnováhu. Vyšetřující si dosaženou vzdálenost vždy poznačí (Kinzey & Armstrong, 1998). Když pacient na nohu došlápne, místo aby se linie jen letmo dotknul, pokus je neplatný. Stejně je tomu při jakékoli známce ztráty rovnováhy (Physiotutors, 2019). Test se opakuje 3krát pro každou DK a výsledky se průměrují. Za účelem zlepšení opakovatelnosti testu, jeho standardizace a časové náročnosti byl vyvinut Y Balance Test, který využívá pouze tři nejdůležitějších směrů (anteriorní, posteromediální a posterolaterální) pro zjištění chronické nestability kotníku a zvýšeného rizika zranění DK. Y Balance Test má v případě využití speciálního přístrojového zařízení vyšší reliabilitu než Star Excursion Balance Test (dále SEBT) (Plisky et al., 2009).



Obrázek 6 Osm směrů Star Excursion Balance Testu pro levou a pravou nohu (Olmsted et al., 2002, str. 503)

Vyhodnocení

Vyšetřující si všímá větších rozdílů mezi dosahem pravé a levé nohy. Pro procentuální výsledek v daném směru je třeba vydělit průměrný výsledek dosahu ze všech tří pokusů (cm) její funkční délkou (spina iliaca anterior superior až mediální kotník) (cm) a vynásobit stem (Plisky et al., 2006).

$$\text{procentuální výsledek (\%)} = \frac{\text{průměr tří pokusů (cm)}}{\text{funkční délka DK (cm)}} * 100$$

Plisky et al., (2006) uvádí, že pokud je průměrná hodnota všech procentuálních výsledků pod 94 %, zvyšuje se riziko zranění DK. Konkrétně u dívek je toto riziko až 6,5krát vyšší. Zároveň pokud je v anteriorním směru rozdíl mezi pravou a levou DK 4 a více centimetrů,

riziko zranění je 2,5krát vyšší. Butler et al. (2013) ve svém výzkumu stanovil tuto hranici pro hráče fotbalu na 89,6 %. V případě nižšího skóre se riziko zranění 3,5krát zvyšuje.

Zjištěná kritéria kvality

Tabulka 2 Star Excursion Balance Test a Y Balance Test

| Autor | Poznámka | Výzkumný vzorek | Reliabilita | Sn | Sp | LR+ | LR- |
|---------------------------|--|---|---|-------|--------|-----|-----|
| Butler et al. (2013) | Y Balance test; hraniční bod 89,6 % složeného skóre SEBT | 59 hráčů univerzitního amerického fotbalu | - | 100 % | 71,1 % | 3,5 | - |
| Gribble et al. (2013) | Y Balance test | 29 zdravých účastníků ve věku 18–50 let | ICC Interrater = od 0,86 do 0,92 | - | - | - | - |
| Kinzey & Armstrong (1998) | Měřeny byly 4 směry (AL, PL, AM, PM) | 20 zdravých účastníků ve věku 18–35 let | ICC Interrater = 0,67 až 0,87 dle směru (SEM = 3,43 až 4,78) | - | - | - | - |
| Plisky et al. (2006) | Y balance test | 235 středoškolských hráčů basketbalu | ICC Intrarater = 0,82 až 0,87 | - | - | - | - |
| Plisky et al. (2009) | Y balance test za použití Y balance test sady | 15 vysokoškolských fotbalistů | ICC Intrarater = 0,85 až 0,88 (SEM = 2,01 až 3,11 cm); ICC Interrater = 0,99 až 1,00 (SEM = 0,68 až 0,85 cm) | - | - | - | - |

Sn = senzitivita; Sp = specifická; LR = likelihood ratio; SEBT = Star Excursion Balance Test; ICC = vnitřní korelační koeficient; SEM = standardní chyba měření; AL = anterolaterální; PL = posterolaterální; AM = anteromediální; PM = posteromediální

3.5.2 Testy pro vyšetření vazivového aparátu nohy

Mezi nejčastější vazivová poranění lidského těla patří právě vazy zevního kotníku (Croy et al., 2013; Hollis et al., 1995; Renström & Konradsen, 1997). Croy et al. (2013) tvrdí, že tato zranění vedou k chronické bolesti, nestabilitě, přetrvávajícím symptomům a neschopnosti rychlé reakce tkání v případě opakovaného úrazu. Van Dijk et al. (1996) uvádí, že v případě poranění vazivového aparátu nohy je po vyloučení fraktury lepší s dalším vyšetřením z důvodu zmenšení otoku a bolestivosti vyčkat pět dní od úrazu.

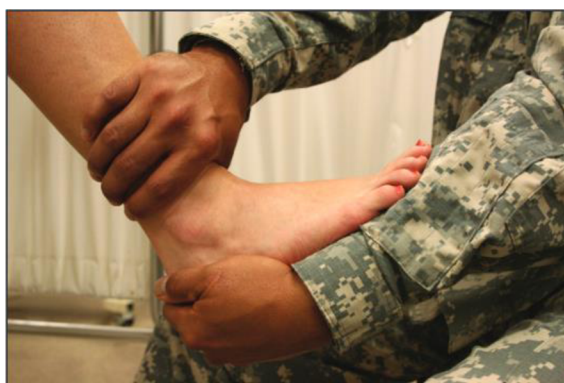3.5.2.1 Přední zásuvkový test (anterior drawer test)

Popis

Přední zásuvkový test posuzuje stav anteriorního talofibulárního ligamenta (dále ATFL), které je nejčastěji postiženým vazem kotníku (Renström & Konradsen, 1997). Dle Koláře (2012) slouží také pro zhodnocení strukturální integrity přední části kloubního pouzdra a lig. fibulocalcaneare.

Provedení

Vyšetřovaný sedí na lehátku s nohu volně flektovanou v kolenním kloubu (dále KOK) přes jeho okraj (Kolář, 2012), nebo leží v supinované poloze s DK lehce flektovanou v KOK a přesahující lehátku v oblasti kotníku (Physiotutors, 2017a). Vyšetřující jednou rukou fixuje přední stranu distální třetiny bérce a druhou rukou uchopí patu. Nohu drží ve 20° PF. Vytváří tlak na kalkaneus, čímž se snaží vysunout talus z hlezenní jamky (Kolář, 2012). Physiotutors, (2017a) a van Dijk et al. (1996) provádějí test s podepřením pacientova chodidla o předloktí (Obrázek 7).



Obrázek 7 Provedení předního zásuvkového testu (Croy et al., 2013, str. 913)

Vyhodnocení

Test je pozitivní v případě posunu talu o více než 3 mm, jež může být doprovázeno lupnutím (Kolář, 2012). V případě úplného přetržení vazů společně s poškozením přední části kloubního pouzdra může být v oblasti předního talofibulárního ligamenta přítomný důlek (Aradi et al., 1988; van Dijk et al., 1996).

Zjištěná kritéria kvality

Tabulka 3 Přední zásuvkový test (anterior drawer test)

| Autor | Poznámka | Výzkumný vzorek | Reliabilita | Sn | Sp | LR+ | LR- |
|------------------------------|---|--|---|----------------|----------------|--------------|----------------|
| Croy et al. (2013) | 2 skupiny rozdělené podle laxicity kloubu | 66 subjektů s anamnézou podvrtnutí laterálního kotníku | - | 74 % a 83 % | 38 % a 40 % | 1,2 a 1,4 | 0,66 a 0,41 |
| Docherty & Rybak-Webb (2009) | Pomocí arthrometru | 30 účastníků ve věku 18–40 let | ICC Intrarater = 0,65 (SEM = 2,22 mm); ICC Interrater = 0,81 (SEM = 1,61 mm) | - | - | - | - |
| Funder et al. (1982) | 30° PF | 372 pacientů ve věku 10–50 let se známkami středně těžkého či těžkého supinačního poranění | - | 12 % | 93,9 % | 1,95 | 0,94 |
| Physitkul et al. (2009) | Měřeno přístrojem na kadaverických kloubech | 10 čerstvých amputátů lidí ve věku 50 let | - | 75 % | 50 % | - | - |
| Prins (1978) | | 298 pacientů ve věku 8–57 let s akutním výronem kotníku | - | 51,5 % | 79,1 % | 2,46 | 0,61 |

| Autor | Poznámka | Výzkumný vzorek | Reliabilita | Sn | Sp | LR+ | LR- |
|------------------------|----------------|---|--|------|------|-----|-----|
| van Dijk et al. (1996) | 5 dní od úrazu | 160 pacientů s inverzním traumatem hlezna | - | 96 % | 84 % | - | - |
| Wilkin et al. (2012) | | 60 účastníků ve věku 17–50 let | Při EXT KOK ICC Interrater = 0,16 (SEM = 1,11 mm); při FLX KOK 90° ICC Interrater = 0,06 (SEM = 1,39 mm) | - | - | - | - |

Sn = senzitivita; Sp = specifcita; LR = likelihood ratio; ICC = vnitrotřídní korelační koeficient; SEM = standardní chyba měření; PF = plantární flexe; EXT = extenze; KOK = kolenní kloub; FLX = flexe

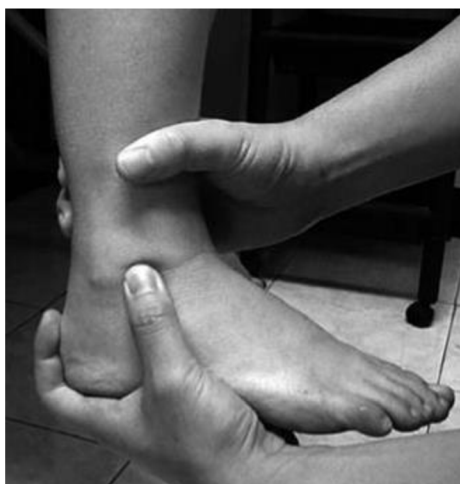3.5.2.2 Anterolateral drawer test

Popis

Physitkul et al. (2009) zavedl nový anterolaterální zásuvkový test na ATFL a kalkaneofibulární vaz (dále CFL). Důvodem byla potenciální nepřesnost předchozích metod, zejména anterior drawer testu, jež nebraly v úvahu anterolaterální rotační nestabilitu spojenou s laterálním podvrtnutím kotníku. Test ovšem nebyl dále studován a k jeho ověření je zapotřebí dalších výzkumů (Larkins et al., 2020).

Provedení

Pacient sedí na lehátku s DKK flektovanými v KOK a svěšenými přes jeho okraj. Vyšetřující jednou rukou fixuje nohu těsně nad kotníkem a druhou rukou uchopí patu tak, aby prsty byly pevně přitlačeny k její zadní části a palec byl položen před laterální kotník 1 cm proximálně od jeho vrcholu (Obrázek 8). Tato ruka má tři funkce: udržuje chodidlo v PF okolo 10–15 stupňů, prsty zajišťuje dopředný pohyb nohy a palcem palpuje posunutí talu. Zatímco ruka provádí uvedený pohyb, noze musí být umožněna vnitřní rotace (Physitkul et al., 2009).



Obrázek 8 Anterolateral drawer test (upraveno) (Physitkul et al., 2009, str. 691)

Vyhodnocení

Test je považován za pozitivní na vazivové poškození v případě posunu talu o 3 a více milimetrů (Physitkul et al., 2009).

Zjištěná kritéria kvality

Tabulka 4 Anterolateral drawer test

| Autor | Poznámka | Výzkumný vzorek | Reliabilita | Sn | Sp | LR+ | LR- |
|-------------------------|---|---|-------------|-------|-------|-----|-----|
| Physitkul et al. (2009) | Měřeno přístrojem na kadaverických kloubech | 10 čerstvých amputátů lidí ve věku 50 let | - | 100 % | 100 % | - | - |

Sn = senzitivita; Sp = specificita; LR = likelihood ratio

3.5.2.3 Posterior drawer test (zadní zásuvkový test)

Popis

Patří do skupiny testů vyšetřujících stav laterálních kolaterálních vazů kotníku (Larkins et al., 2020).

Provedení

Frost & Hanson (1977) popisují pro test zadní zásuvky stejnou pozici, jako pro test přední zásuvky pouze se změnou směru vyvíjení tlaku. Pacient by měl mít relaxovanou nohu

s 90° FLX v KOK a s kotníkem v neutrálním postavení (90°). Vyšetřující jednou rukou fixuje tibii, přičemž prsty palpuje posun talu na laterální straně kotníku. Druhou rukou vyvíjí na nohu posteriorní tlak (Larkins et al., 2020).

Vyhodnocení

Vyšetřující palpuje znatelný posun talu oproti druhé straně (Frost & Hanson, 1977).

Zjištěná kritéria kvality

V literatuře nebyly nalezeny další důkazy na podporu zadního zásuvkového testu, a proto je zapotřebí dalšího výzkumu (Larkins et al., 2020).

Tabulka 5 Posterior drawer test (Zadní zásuvkový test)

| Autor | Poznámka | Výzkumný vzorek | Reliabilita | Sn | Sp | LR+ | LR- |
|-----------------------|----------|-----------------|-------------|----|----|-----|-----|
| Frost & Hanson (1977) | | - | - | - | - | - | - |

Sn = senzitivita; Sp = specificita; LR = likelihood ratio

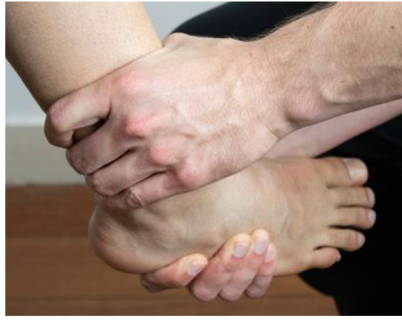3.5.2.4 Talar tilt test

Popis

Talar tilt test (dále TTT) hodnotí v různých pozicích stav ATFL, lig. talofibulare posterior, CFL či komplex deltového vazů (Physiotutors, 2021a).

Provedení

Pacient sedí s nohou flektovanou v KOK přes okraj lehátka. Vyšetřující fixuje distální část tibie a fibuly. Při testování ATFL vyšetřující dá nohu do PF, uchopí kalkaneus a provede inverzi (Obrázek 9). Při testování CFL a komplexu deltového vazů vyšetřující vychází ze základního anatomického postavení (90°), kdy provádí inverzi na posouzení stavu CFL a everzi na zhodnocení komplexu deltového vazů. Lig. talofibulare posterior vyšetřující otestuje v maximální DF nohy pohybem do everze (Physiotutors, 2021a).



Obrázek 9 Talar tilt test pro laterální podvrtnutí kotníku (Physiotutors, 2021a)

Vyhodnocení

Dle Physiotutors (2021) je test pozitivní v případě, že pacient udává při vyšetření bolest nebo v případě nadměrného posunu ve srovnání s nepostiženou stranou.

Zjištěná kritéria kvality

Tabulka 6 Talar tilt test

| Autor | Poznámka | Výzkumný vzorek | Reliabilita | Sn | Sp | LR+ | LR- |
|------------------------------|--|--|--|--------|--------|------|------|
| Docherty & Rybak-Webb (2009) | Talar inversion test, pomocí arthrometru | 30 účastníků ve věku 18–40 let | ICC Intrarater = 0,74 (SEM = 2,14°); ICC Interrater = 0,76 (SEM = 1,99°) | - | - | - | - |
| Funder et al. (1982) | TTT | 372 pacientů ve věku 10–50 let se známkami středně těžkého či těžkého supinačního poranění | - | 17,2 % | 89,6 % | 1,65 | 0,92 |
| Hertel et al. (1999) | Medial talar tilt stress test | 12 subjektů s anamnézou podvrtnutí laterálního kotníku a 8 zdravých subjektů kontrolní skupiny | - | 50 % | 88 % | 4,00 | 0,57 |

| Autor | Poznámka | Výzkumný vzorek | Reliabilita | Sn | Sp | LR+ | LR- |
|----------------------|--|---|------------------------------------|--------|---------|-----------|-----------|
| Prins (1978) | TTT | 298 pacientů ve věku 8–57 let s akutním výronem kotníku | - | 31,7 % | 95,5 % | 7,04 | 0,72 |
| Rosen et al. (2014) | Medial talar tilt test | 93 fyzicky aktivních dospělých ve věku 18–35 let | - | 49 % | 78–88 % | 2,23–4,14 | 0,58–0,66 |
| Rosen et al. (2014) | Inversion talar tilt test, měřeno pomocí arthrometru | 93 fyzicky aktivních dospělých ve věku 18–35 let | - | 36 % | 72–94 % | 1,26–6,10 | 0,68–0,89 |
| Wilkin et al. (2012) | TTT | 60 účastníků ve věku 17–50 let | ICC Interrater = 0,33 (SEM = 0,93) | - | - | - | - |
| Wilkin et al. (2012) | Inversion tilt | 60 účastníků ve věku 17–50 let | ICC Interrater = 0,29 (SEM = 0,98) | - | - | - | - |

Sn = senzitivita; Sp = specificita; LR = likelihood ratio; ICC = vnitrořídni korelační koeficient; SEM = standardní chyba měření; TTT = talar tilt test

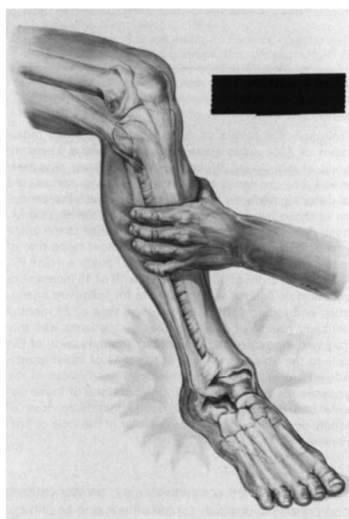
3.5.2.5 Squeeze test

Popis

Squeeze test slouží k posouzení integrity tibiofibulární syndesmózy (Hopkinson et al., 1990).

Provedení

Pacient leží v supinované poloze na lehátku s DK flektovanou v KOK přes okraj lehátka. Vyšetřující uchopí DK oběma rukama nad středem lýtky a stlačuje fibulu k tibii (Obrázek 10) (Hopkinson et al., 1990). Dle Physiotutors (2016b) se stlačení tibie a fibuly provádí v několika úrovních proximodistálním směrem.



Obrázek 10 Squeeze test (Hopkinson et al., 1990, str. 326)

Vyhodnocení

V případě distální bolesti v místě interoseálního vazy je test považován za pozitivní za předpokladu, že byly vyloučeny zlomeniny, pohmožděniny či kompartment syndrom (Hopkinson et al., 1990).

Zjištěná kritéria kvality

Tabulka 7 Squeeze test

| Autor | Poznámka | Výzkumný vzorek | Reliabilita | Sn | Sp | LR+ | LR- |
|------------------------|----------|--|---------------------|------|--------|-----|------|
| Alonso et al. (1998) | | 53 pacientů ve věku 12–52 let s poraněním kotníku | Interrater k = 0,50 | - | - | - | - |
| de César et al. (2011) | | 56 pacientů s podvrtnutým kotníkem ve věku 18–66 let | - | 30 % | 93,5 % | 4,6 | 0,75 |
| Nussbaum et al. (2001) | | 60 sportovců se syndesmotickým poraněním kotníku | - | 33 % | - | - | - |

Sn = senzitivita; Sp = specificita; LR = likelihood ratio; k = kappa

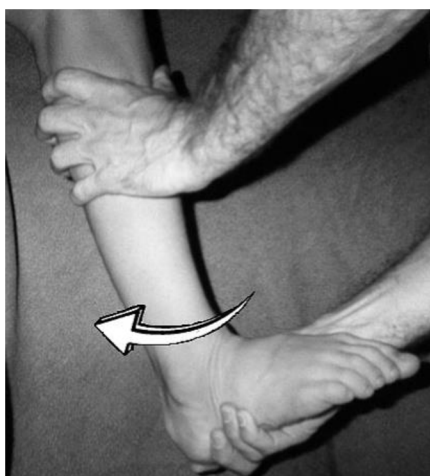
3.5.2.6 Dorsiflexion external rotation stress test

Popis

Test se používá k identifikaci syndesmotického zranění nohy a patologie deltového vazu mediálního kotníku (Larkins et al., 2020; Magee & Manske, 2021; Physiotutors, 2017b).

Provedení

Pacient sedí na lehátku s nohama svěšenýma přes jeho okraj s 90° FLX v KOK. Vyšetřující jednou rukou fixuje nohu těsně nad kotníkem a druhou provádí maximální DF s následnou zevní rotací (Obrázek 11) (Physiotutors, 2017b). V některých publikacích je uváděn external rotation stress test, při němž se neprovádí maximální DF, ale noha zůstává v neutrální pozici (Larkins et al., 2020; Magee & Manske, 2021).



Obrázek 11 Dorziflexion external rotation stress test (upraveno) (Lynch, 2002, str. 411)

Vyhodnocení

V případě bolesti v oblasti anteriorního a posteriorního talofibulárního ligamenta a interosseální membrány je test považován za pozitivní (Larkins et al., 2020; Physiotutors, 2017b).

Zjištěná kritéria kvality

Nejsou studie, které by zkoumaly přesnost dorsiflexion external rotation stress testu pro zranění deltového vazu (Larkins et al., 2020).

Tabulka 8 Dorsiflexion external rotation stress test

| Autor | Poznámka | Výzkumný vzorek | Reliabilita | Sn | Sp | LR+ | LR- |
|------------------------|-------------------------------------|--|---------------------|------|--------|------|------|
| Alonso et al. (1998) | External rotation test | 53 pacientů ve věku 12–52 let s poraněním kotníku | Interrater k = 0,75 | - | - | - | - |
| Beumer et al. (2002) | External rotation test | 12 osob – 9 zdravých, 3 s podezřením na syndesmotické poranění | - | - | 99 % | - | - |
| de César et al. (2011) | External rotation test | 56 pacientů s podvrtnutým kotníkem ve věku 18–66 let | - | 20 % | 84,8 % | 1,31 | 0,94 |
| Nussbaum et al. (2001) | Dorsiflexion external rotation test | 60 sportovců se syndesmotickým poraněním kotníku | - | 75 % | - | - | - |

Sn = senzitivita; Sp = specifická; LR = likelihood ratio; k = kappa

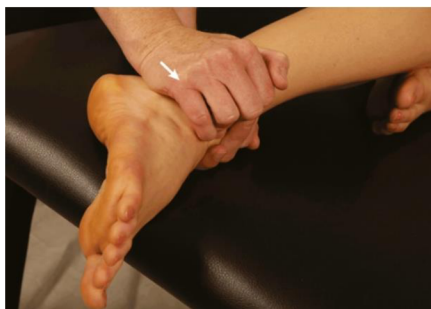3.5.2.7 Fibular translation test

Popis

Test je určen k rozeznání syndesmotického poranění nohy (Magee & Manske, 2021).

Provedení

Pacient leží na boku a vyšetřující stojí zepředu čelem k němu. Jednou rukou fixuje tibiální kost a druhou rukou uchopí dlaní fibulární kotník, kterým pohybuje ve směru anteriorním (Obrázek 12) a posteriorním (Magee & Manske, 2021).



Obrázek 12 Fibular translation test – přední translace (Magee & Manske, 2021, str. 1043)

Vyhodnocení

V případě bolesti při provádění testu, nebo pokud je přítomen nadměrný posun fibulárního kotníku oproti druhé noze, je test považován za pozitivní (Magee & Manske, 2021).

Zjištěná kritéria kvality

Tabulka 9 Fibular translation test

| Autor | Poznámka | Výzkumný vzorek | Reliabilita | Sn | Sp | LR+ | LR- |
|----------------------|----------|--|-------------|------|------|-----|------|
| Beumer et al. (2002) | | 12 osob – 9 zdravých, 3 s podezřením na syndesmotické poranění | - | 75 % | 88 % | 6,3 | 0,28 |

Sn = senzitivita; Sp = specificita; LR = likelihood ratio

3.5.2.8 Cottonův test (lateral stress test)

Popis

Původně byl test určen pro vyšetření pacienta s podezřením na Pottovu zlomeninu (Cotton, 1910). Dá se ale použít také pro diagnostiku syndesmotické instability (Baumer et al., 2002; Magee & Manske, 2021).

Provedení

Pacient leží na zádech na lůžku s postiženou DK přesahující okraj stolu v oblasti kotníku. Vyšetřující jednou rukou zesponu fixuje distální část tibie a fibuly, druhou obejme patu a zatlačí z vnitřní strany nohy laterálně, ale ne do everze (Obrázek 13) (Magee & Manske, 2021; Physiotutors, 2016a). V původní verzi Cotton (1910) uvádí, že posun lze provádět laterálně i mediálně, a přitom si všimnout, zda je rozsah pohybu do obou stran stejný. Případný abnormální laterální posun je lehce rozpoznatelný.



Obrázek 13 Cottonův test (upraveno) (Cotton, 1910, str. 549)

Vyhodnocení

Test je pozitivní v případě laterálního posunu většího než 3 až 5 mm, dále také pokud je cítit nebo slyšet lupnutí (Magee & Manske, 2021; Physiotutors, 2016a).

Zjištěná kritéria kvality

Tabulka 10 Cottonův test (Lateral stress test)

| Autor | Poznámka | Výzkumný vzorek | Reliabilita | Sn | Sp | LR+ | LR- |
|----------------------|----------|--|-------------|------|----|-----|-----|
| Beumer et al. (2002) | | 12 osob – 9 zdravých, 3 s podezřením na syndesmotické poranění | - | 25 % | - | - | - |

Sn = senzitivita; Sp = specificita; LR = likelihood ratio

3.5.3 Testy na vyšetření šlachového aparátu nohy

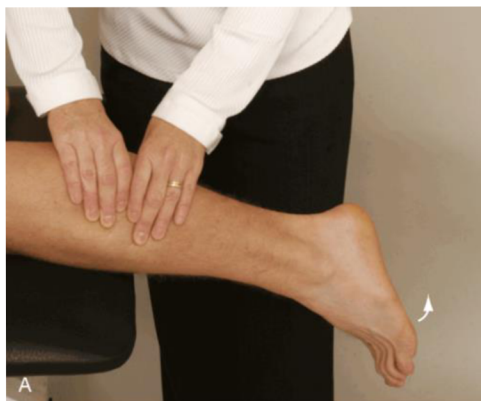3.5.3.1 Thompsonův test

Popis

Test se používá při podezření na rupturu Achillovy šlasy (dále AŠ) (Kolář, 2012). Pravděpodobně se jedná o totální rupturu AŠ.

Provedení

Pacient leží na břiše s nataženými DKK a jeho kotníky přesahují lehátko. Vyšetřující stlačí m. gastrocnemius (Obrázek 14) a pozoruje, zda dochází k PF nohy (Kolář, 2012; Physiotutors, 2021b).



Obrázek 14 Thompsonův test (upraveno) (Magee & Manske, 2021, str. 1048)

Vyhodnocení

Test je pozitivní v případě, že nedochází k PF nohy (Kolář, 2012; Physiotutors, 2021b).

Zjištěná kritéria kvality

Tabulka 11 Thompsonův test

| Autor | Poznámka | Výzkumný vzorek | Reliabilita | Sn | Sp | LR+ | LR- |
|-----------------|----------|------------------------------------|-------------|------|------|-------|------|
| Maffulli (1998) | | 174 pacientů s totální rupturou AŠ | - | 96 % | 93 % | 13,47 | 0,04 |

Sn = senzitivita; Sp = specifická; LR = likelihood ratio; AŠ = Achillova šlacha

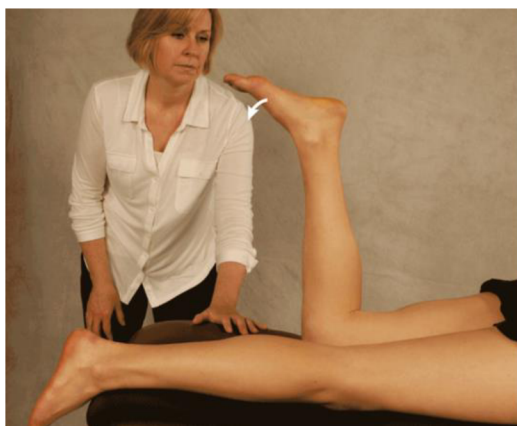3.5.3.2 Matles test

Popis

Test se používá k diagnostice patologie AŠ (Maffulli, 1998; Magee & Manske, 2021). Poprvé byl představen Matlesem v roce 1975 jako knee flexion test.

Provedení

Pacient leží na lehátku v pronované poloze s nohama přes jeho okraj. Poté je vyzván k 90° FLX v KOK. Vyšetřující sleduje nohy pacienta, které by měly být za normálních okolností v lehké PF (Obrázek 15) (Maffulli, 1998; Magee & Manske, 2021).



Obrázek 15 Matles test – negativní (upraveno) (Magee & Manske, 2021, str. 1047)

Vyhodnocení

V případě, že noha zůstane v neutrální poloze, či dokonce upadne do mírné DF, je test považován za pozitivní (Maffulli, 1998; Magee & Manske, 2021).

Zjištěná kritéria kvality

Tabulka 12 Matles test

| Autor | Poznámka | Výzkumný vzorek | Reliabilita | Sn | Sp | LR+ | LR- |
|-----------------|----------|------------------------------------|-------------|------|------|------|------|
| Maffulli (1998) | | 174 pacientů s totální rupturou AŠ | - | 88 % | 86 % | 6,18 | 0,14 |

Sn = senzitivita; Sp = specificita; LR = likelihood ratio; AŠ = Achillova šlacha

4 KAZUISTIKA

Pohlaví: muž

Věk: 26 let

BMI: 25,88

Stranová dominance: HK – pravá, DK – pravá

Důvod pacientovy návštěvy: dlouhodobá bolestivost a nestabilita levého hlezenního kloubu po distorzi

4.1 Relevantní anamnéza

Osobní anamnéza

- V roce 2007 zlomenina zánártní kůstky na pravé DK – úrazovým mechanismem při fotbale, řešeno sádrouvou fixací, zhojeno ad integrum
- Fraktura pravého klíčku – úrazový mechanismus, řešeno osteosyntézou, zhojeno ad integrum
- V roce 2009 plastika předního zkříženého vazů levého KOK pomocí bone-tendon-bone štěpu – přetržení vazů úrazovým mechanismem při fotbale, zhojeno ad integrum
- V roce 2011 natržení třísla pravé DK – řešeno klidovým režimem, zhojeno ad integrum

Rodinná anamnéza

- otec pacienta v dětství trpěl opakovanými distorzemi hlezenních kloubů

Pracovní anamnéza

- kurýr (řízení automobilu a nošení těžkých břemen)
- v létě pracuje jako instruktor vodní turistiky (chůze v nerovném terénu)
- instruktor zážitkové pedagogiky (zážitkové a adaptační kurzy, tábory, teambuildingy)
- trenér kanoistiky

Sportovní anamnéza

- v současnosti: kanoistika, workout, plavání, inline (pacient sportuje každý druhý den, pokud má čas, tak i každý den)

- v minulosti: 11 let fotbal (od 6 do 17 let), 2 roky atletika – skok do dálky a sprinty (od 14 do 15 let), 2 roky řecko-římský zápas (od 18 do 19 let), 6 let Jiu-Jitsu (od 19 do 25 let)
- z důvodu nestability hlezenního kloubu již nemůže: běh, chůze v jakémkoli nerovném terénu, fotbal, bojová umění

Farmakologická anamnéza a abúzus

- Pacient neužívá žádné léky
- Nekouří, alkohol příležitostně, káva příležitostně

4.2 Nynější onemocnění

Pacient od dětství trpí opakovanými distorzemi obou hlezenních kloubů. Na konci září roku 2020 pacient v pohorkách doskočil na terénní nerovnost, přičemž si podvrhl levý hlezenní kloub. Po podvrtnutí ještě dalších 15 minut nohu intenzivně zatěžoval. Poté DK po několik dní plně odlehčoval a po dalších několik měsíců (až dodnes) nepoužíval v zátěži, na kterou byl zvyklý před úrazem (pacient mohl pouze chodit). Největší problémy a bolest má pacient při práci (instruktor vodní turistiky, kurýr – bolest při sešlapávání spojky), při sportu, při delší chůzi a chůzi v nerovném terénu. Po dvou měsících, kdy se hlezenní kloub stále nezlepšoval, šel pacient s problémem ke svému obvodnímu lékaři (bývalému ortopedovi), který poprvé vyslovil podezření na instabilitu hlezenního kloubu pro možné poškození vazů. Pacient tedy podstoupil ortopedické vyšetření, při němž mu byla zjištěna pozitivita předního zásuvkového testu na hlezenní kloub. Pacient byl pro další objasnění objednan na magnetickou rezonanci.

Shrnutí:

Pacient je sportovcem s dlouhodobou nestabilitou a bolestivostí levého hlezenního kloubu s pravděpodobnou vazbou na poškození vazů v dané oblasti. Limitace v každodenních pohybových aktivitách.

Z anamnézy vyplývá, že pacient trpí na opakované distorze obou hlezenních kloubů, které zapříčiňují jejich následnou instabilitu. Nestabilita může být způsobena zvýšenou laxicitou vazů (lokální či konstituční), nedostatečnou léčbou předchozích distorzí či kombinací obou možností. Rizikovým faktorem je sportovní zatížení.

4.3 Vyšetření

Aspekční vyšetření stoje:

Zezadu:

- stoj na šířku pánve
- levá crista iliaca mírně výše než pravá, levá SIPS mírně výše než pravá (fenomén předbíhání negativní), intergluteální rýha mírně ukloněna na levou stranu, infraguteální rýha vpravo níže než vlevo, pravý gluteální sval mírně větší než levý
- pravé stehno mírně větší, zákolenní rýhy symetrické, rovné
- pravé lýtko mírně větší, výraznější kontura pravé AŠ
- paty symetrické, kulaté, není patrné valgózní ani varózní postavení nohy
- levý zevní kotník zbytnělejší
- pravé rameno mírně výše
- pravý thorakobrachiální trojúhelník mírně hlubší, pravý paravertebrální sval v oblasti Th páteře mírně zbytnělejší, levý paravertebrální sval v oblasti L páteře zbytnělejší
- Omezené rozvíjení páteře v lumbální oblasti
- Adamsův test: zvýraznění paravertebrálního valu na pravé (v hrudní oblasti) a především na levé (v bederní oblasti) straně

Zboku:

- pánev v neutrálním postavení
- mírná protrakce ramen
- chabé držení hlavy

Zepředu:

- SIAS vlevo výše než vpravo
- pately symetrické
- příčná i podélná klenba zachovalá
- vystouplejší pravý klíček v terénu po zlomenině (a větší ochlupení okolo pooperační jizvy)

Vyšetření stability stoje:

- Romberg I, II, III – negativní
- stoj na špičkách, na patách i tandemový stoj – negativní
- stoj na jedné noze – není patrná stranová asymetrie
- stoj na jedné noze se zavřenýma očima – není patrná stranová asymetrie
- Trendelenburgova zkouška – negativní

Vyšetření chůze:

- chůze symetrická, správné odvíjení chodidel
- tandemovou chůzi a chůzi po patách i pozpátku zvládá
- chůzi po špičkách zvládá, ale udává bolest v levém kotníku

Dynamické testy:

- výpad dopředu i do boku zvládá na obou DKK bez osového vychýlení
- poskoky na jedné noze zvládá, ale udává nejistotu a mírnou bolest při poskocích na levé DK
- Star Excursion Balance Test – při testu se objevila bolest levého hlezenního kloubu

| Směry | Stoj na pravé DK (cm)* | Stoj na levé DK (cm)* | Výsledek v % pro pravou DK | Výsledek v % pro levou DK |
|--------------------------|------------------------|-----------------------|----------------------------|---------------------------|
| Anteriorní | 83,5 | 78,4 | 88,8 | 82,5 |
| Anteriomediální | 77,7 | 73,7 | 82,7 | 77,6 |
| Mediální | 102,1 | 97,9 | 108,6 | 103,1 |
| Posteriomediální | 110,6 | 105,3 | 117,7 | 110,8 |
| Posteriorní | 112,8 | 110,5 | 120 | 116,3 |
| Posteriolaterální | 104,3 | 102,1 | 111 | 107,5 |
| Laterální | 108 | 94,2 | 114,9 | 99,2 |
| Anteriolaterální | 87,8 | 84,2 | 93,4 | 88,6 |
| Celkové skóre: | | | 104,6 | 98,2 |

**průměr ze tří pokusů*

Stereotypy:

- EXT DKK – P – pořadí zapojení: hamstringy, gluteus maximus, homolaterální paravertebrální svaly a kontralaterální paravertebrální svaly, L – hamstringy, gluteus maximus, kontralaterální paravertebrální svaly a homolaterální paravertebrální svaly
- ABD DKK – P i L 2:1 (tensor fasciae latae : gluteus medius)

Vyšetření hypermobility (dle Beightona a Horana):

- EXT malíčku: 70°
- palmární FLX zápěstí s přibližováním palce k předloktí: palec se nedotkne předloktí
- hyperextenze LOK: 10°
- hyperextenze KOK: 0°
- Vyšetření předklonu: dotyk špičkami prstů

Výsledek: 2/9 = norma

Vyšetření hypermobility se zaměřením na DKK (dle Sachseho):

- hyperextenze v KOK – A
- rotace v KYK – B

Knee to wall test: PDK – 9 cm, LDK – 9 cm (norma = 10–15 cm) – pacient při testu pociťuje tlak na přední straně hlezenního kloubu

Palpační vyšetření:

- levá AŠ mírně bolestivá, zbytnější oproti pravé
- zvýšené napětí měkkých tkání a lehké zbytnění v oblasti levého hlezenního kloubu, kloub na pohmat nebolestivý

Shrnutí:

Hlezenní kloub i AŠ je na pohled i pohmat mírně zbytnější vlevo. Při běžné chůzi a při stoji není vidět žádný stranový rozdíl. Subjektivní pocity nejistoty a bolesti v oblasti levého hlezenního kloubu se vyskytují až při modifikované chůzi či při specifickém dynamickém zatížení levé DK. V SEBT je ve všech směrech horší dynamická posturální kontrola při stoji na levé DK, ačkoli výsledky jsou u obou DKK nad normou. Konstituční hypermobilita byla podle testu Beightona a Horana vyloučena. Nepotvrdila se ani lokální hypermobilita v hlezenním kloubu při Knee to wall testu, kde se naopak objevil mírně

snížený rozsah DF hlezenního kloubu. Při stereotypu ABD na DKK je patrná převaha m. tensor latae.

Z důvodu ověření aspekčního a palpačního nálezu šikmé pánve, zbytnění hlezenního kloubu a rozdílné kontury stehna a bérce, je vhodné doplnit antropometrické vyšetření DKK a vyšetření zatížení DKK pomocí dvou vah. Goniometrií si vyšetříme konkrétní rozsahy pohybu DKK.

Antropometrické vyšetření:

Délky DKK

| | Pravá DK | Levá DK |
|--|-----------------|----------------|
| Anatomická délka DK | 87 cm | 88 cm |
| Funkční délka DK | 94 cm | 95 cm |
| Délka stehna | 46 cm | 47 cm |
| Délka bérce | 40 cm | 40 cm |
| Délka nohy (pata – nejdelší prstec) | 24 cm | 24 cm |

Obvody DKK:

| | Pravá DK | Levá DK |
|---------------------------------|-----------------|----------------|
| 10 cm nad patelou | 50 cm | 48 cm |
| Přes nejširší část lýtky | 41 cm | 40 cm |
| Nad kotníky | 22,5 cm | 22,5 cm |
| Přes kotníky | 27,5 cm | 27,5 cm |
| Přes nárt a patu | 35 cm | 34 cm |

Vyšetření zatížení DKK:

- Zkouška dvou vah: P 44 kg, L 38 kg (norma je méně než 10 % váhy jedince, váha = 82 kg)

Goniometrie DKK:

Kyčelní kloub

| PDK | | LDK | | norma |
|---------------------------|---------------------------|---------------------------|---------------------------|----------------------------|
| Aktivní pohyb s fixací | Pasivní pohyb s fixací | Aktivní pohyb s fixací | Pasivní pohyb s fixací | |
| S: 30-0-130 | S: 35-0-160 | S: 30-0-130 | S: 35-0-160 | EXT: 10-30 FLX: 120-135 |
| F: 50-0-25 | F: 55-0-30 | F: 50-0-30 | F: 55-0-35 | ABD: 30-50 ADD: 30-45 |
| R: 45-0-35 | R: 50-0-40 | R: 45-0-35 | R: 50-0-40 | ZR: 45-60 VR:30-45 |

Kolenní kloub

| PDK | | LDK | | norma |
|---------------------------|---------------------------|---------------------------|---------------------------|-------------------------------|
| Aktivní pohyb s fixací | Pasivní pohyb s fixací | Aktivní pohyb s fixací | Pasivní pohyb s fixací | |
| S: 5-0-130 | S: 5-0-135 | S: 5-0-135 | S: 5-0-140 | EXT: 0-10 FLX: 125- 160 |

Hlezenní kloub

| PDK | | LDK | | norma |
|---------------------------|---------------------------|---------------------------|---------------------------|--------------------------|
| Aktivní pohyb s fixací | Pasivní pohyb s fixací | Aktivní pohyb s fixací | Pasivní pohyb s fixací | |
| S: 20-0-50 | S: 20-0-55 | S: 25-0-60 | S:30-0-65 | DF: 10-30 PF: 45-50 |
| R: 20-0-30 | R: 30-0-40 | R: 20-0-30 | R:30-0-40 | EVE: 15-30 INV: 35-50 |

Shrnutí:

Z měření DKK vyplývá, že levá DK je mírně delší než pravá DK a obvody pravé DK jsou nepatrně větší než levé DK. Pravá DK je zatěžována asi o 6 kg více než levá DK. Aktivní i pasivní rozsah pohybu v oblasti levého hlezenního kloubu je do DF i PF oproti pravému

zvětšený. U levé DK je rozsah pohybu DF na limitu normy a u PF rozsah pohybu normu dokonce přesahuje (hypermobilita).

Vyšetření síly svalů s přímým vztahem k hlezennímu kloubu (dle Jandy):

| | PDK | LDK |
|------------------------------|------------|------------|
| m. soleus | 5 | 5 |
| m. tibialis anterior | 5 | 5 |
| m. tibialis posterior | 5 | 5 |
| mm. peronei | 5 | 5 |

Vyšetření zkrácených svalů:

- Dle Jandy: m. triceps surae: 1
- Pacient pociťuje tah AŠ při hlubokém podřepu s nohama u sebe a v této poloze není schopen setrvat déle jak pár sekund

Neurologické vyšetření:

- reflex AŠ (S1-S2) výbavný na obou DKK
- povrchové čítí – taktilní a dvoubodové diskriminační čítí v oblasti nohy v normě

Shrnutí:

Svalová síla v oblasti hlezenního kloubu je zachovalá. Vyšetření zkrácených svalů dle Jandy prokázalo mírné zkrácení m. triceps surae. Pacient pociťuje tah AŠ při hlubokém podřepu s nohama u sebe. Orientační neurologické vyšetření neobjevilo žádnou patologii.

Specifické testy na vazivový aparát hlezenního kloubu:

Véle test – A (norma)

Anterior drawer test – pozitivní vlevo (bolest, přeskočení, velký posun)

Anterolateral drawer test – pozitivní vlevo (velký posun oproti druhé straně, obavy vyšetřovaného)

Talar tilt test – pozitivní při PF (se zaměřením na ATFL – bolest)

Posterior drawer test – negativní

Dorsiflexion external rotation stress test – negativní

Fibular translation test – negativní

Výsledek magnetické rezonance:

Distenze hluboké složky lig. deltoideum. Tenosinovitis m. tibialis posterior, m. flexor digitorum longus a m. flexor hallucis longus. Suspektní ganglion při laterální ploše Chopartova kloubu.

Doporučení doktora: ortopedické vložky na podélnou klenbu, kontrola za rok, při nezlepšení kontrola dříve, kdy eventuálně plastika deltového vazů.

Shrnutí:

Testování je pozitivní při zaměření se na ATFL. Magnetická rezonance ovšem nepotvrzuje patologii laterálních vazů v oblasti levého hlezenního kloubu.

Klinická diagnóza: Chronická instabilita levého hlezenního kloubu z důvodu opakovaných distorzí s pravděpodobnou lézí ATFL.

4.4 Návrh krátkodobého a dlouhodobého rehabilitačního plánu**Krátkodobý rehabilitační plán**

- měkké techniky na m. triceps surae (se zaměřením především na AŠ) a měkké tkáně v oblasti kotníku a mobilizační techniky na drobné klouby nohy jako příprava pro následující cvičení
- protažení zkráceného svalstva především pak m. triceps surae
- Stabilizace hlezenního kloubu – senzomotorická řada dle Jandy a Vávrové (malá noha, cvičení uzavřeném kinematickém řetězci, na nestabilních podložkách a balančních plochách), koncept Propriofoot, Proprioceptivní neuromuskulární facilitace (se zaměřením na stabilizátory hlezenního kloubu), stabilizační cvičení na jedné DK, cvičení v otevřeném kinematickém řetězci za využití therabandu
- Funkční kineziotaping na podporu uvolnění m. triceps surae a pevný tape na podporu stabilizace hlezenního kloubu
- Fyzikální terapie: DD proudy a negativní termoterapie na zmírnění pozátěžové bolesti, podvodní masáž, perličková koupel, či vířivka DKK na pozátěžové uvolnění svalstva v oblasti kotníku, studená dvoukomorová hydrogalvanická koupel na rychlejší rekonvalescenci v případě dalšího podvrtnutí kotníku

Dlouhodobý rehabilitační plán

- Užívání ortopedických vložek do bot předepsaných lékařem
- Pokračování v protahování svalstva a ve stabilizačních cvičeních
- Korekce pohybových stereotypů v rámci sportovních aktivit
- Zaměření se na preventivní opatření, aby k podvrtnutí hlezna docházelo co nejméně
- Zvážení používání ortézy během sportovních aktivit

5 DISKUZE

Klinických ortopedických testů pro oblast nohy existuje obrovské množství. Pravděpodobně je to způsobeno tím, že žádný test nemá dokonalou spolehlivost, senzitivitu ani specificitu (Magee & Manske, 2021). Z toho důvodu je často ke správnému vyšetření zapotřebí provést více testů na danou oblast, se kterou má pacient problém. Na druhou stranu si vyšetřující musí být jistý správností vlastního provedení. Proto je v některých případech lepší umět jeden až dva testy spolehlivě než jich znát velké množství, ale dělat je špatně (Magee & Manske, 2021). Dle mého názoru si zkušený vyšetřující s dostatečnými znalostmi z oboru anatomie a fyziologie může testy modifikovat, vždy by měl ale dbát na to, aby se nevytratil původní smysl a princip testu.

Zároveň je nesmírně důležité mít na paměti, že konečná diagnóza nikdy nesmí být stanovena pouze na základě výsledku speciálních testů, ale vždy jen v souvislosti s provedením komplexního vyšetření (Cook, 2010). Hegedus et al. (2017) říká, že v současnosti jsou ortopedické testy všudypřítomné, masově přitažlivé, lehce dostupné a jejich největším lákadlem je jednoduchost. Upozorňuje na problematiku snahy o to, co nejvíce ulehčit klinickou diagnostiku. Jako možné řešení nabízí zastavení hledání zjednodušujících odpovědí. Dle jeho slov je klinická diagnóza složitá a vyžaduje komplexní zhodnocení všech okolností, avšak vyšetřující může své vyšetření upřesnit za použití smysluplně zvolených a správně provedených testů. To by mělo ale platit i naopak. Například ve svojí bakalářské práci jsem při tvorbě kazuistiky narazila na skutečnost, kdy nestabilitě levého hlezenního kloubu s pravděpodobnou lézí předního talofibulárního vazů nasvědčovala jak anamnéza, specifické dynamické zatížení, zvětšený rozsah pohybu, tak i všechny provedené speciální klinické ortopedické testy se zaměřením na ATFL (anterior drawer test, anteriolateral drawer test, talar tilt test). Rozdíl mezi DKK byl také patrný ve skóre SEBT. Přesto výsledek magnetické rezonance neprokázal žádnou patologii laterálních vazů kotníku. Z toho vyplývá, že v případě, když se vyšetřující naprosto spoléhá na výsledek magnetické rezonance, nemusí odhalit skutečnou příčinu pacientových obtíží.

Správné provedení testu je důležitou podmínkou pro jeho vypovídající výsledek, stejně tak jako je přesný popis klíčem k jeho správnému porozumění. Při psaní bakalářské práce jsem se setkala s více různými formami popisů jednotlivých testů. I v případě velice podrobných instrukcí, bylo někdy obtížné pochopit, jakým způsobem test správně provést. Proto byla vždy přítomnost názorné fotografie či nákresu důležitým doplňkem.

Pochopitelnost testu ještě více zvyšuje video, jak je tomu například u knihy Sigela a Hecka (2021), kteří k popisu každého testu přikládají QR kód, jenž čtenáře ihned přesměruje na příslušné video na jejich youtube kanálu Physiotutors.

Skutečnost správného provedení ovšem výrazně ztěžuje fakt, že pod jedním názvem testu se častokrát ukrývá více různých provedení. Možné je to zřetelně vidět na konkrétním příkladu výše uvedeného talar tilt testu. Ač Physiotutors (2021a) popisují při vyšetření výchozí polohu s dolní končetinou svěřenou z lehátka s 90° flexí v kolenním kloubu a test provádí v plantární flexi, neutrálním postavení i dorzální flexi hlezenního kloubu do inverze či everze v souvislosti s tím, na který vaz je testování zaměřeno, tak Funder et al. (1982) stejnojmenný test provádí pouhou inverzí kalkanea s fixací tibie. Bližší okolnosti provedení testu nejsou ve studii popsány. Wilkin et al. (2012) zase vychází z polohy na břiše s dolní končetinou flektovanou do 90° a kotníkem v neutrálním postavení, kdy vyšetřující uchopí obě strany hlezna těsně pod kotníkem tak, aby palce byly na jeho laterální straně a provede inverzi. Rosen et al. (2014) má pak ve své studii nazván inversion talar tilt test, jenž byl dělán pomocí arthrometru LigMaster stejným způsobem jako test Docherty a Rybak-Webb (2009), který je ale pojmenován jako talar inversion test. V souvislosti s talar tilt testem se můžeme setkat s mnoha různými názvy jako jsou mimo již zmíněné medial talar tilt stress test, medial talar tilt test a inversion tilt. V jejich popisech nejsou dle mého názoru dostatečně vysvětleny odchylky jednotlivých různě nazývaných testů a není tak zřejmé, zda se jedná o jeden tentýž test nebo o několik odlišných testů (Hegedus et al., 2017). V některých studiích dokonce úplně chybí popis prováděného testu, což orientaci v problematice ještě více ztěžuje.

Mezi uváděnými testy se vyskytuje velký rozptyl hodnot v rámci jejich zjištěných kritérií kvality. Kupříkladu hodnoty anterior drawer testu se u senzitivity pohybují v rozmezí od 12 do 96 % a u specificity od 38 do 93,9 %. Z toho vyplývá, že je vždy důležité znát podmínky a okolnosti, za kterých byl test v konkrétním výzkumu prováděn. S tím také úzce souvisí kvalita studií, z nichž jsou tyto informace čerpány (Schwieterman et al., 2013). Zároveň nebylo u všech zmíněných testů možné dohledat veškerá kritéria kvality či porovnat jejich výsledek s jinými autory, což limituje spolehlivé ověření dat z více zdrojů.

Protože neexistuje žádná globálně uznávaná stupnice celkové využitelnosti testu v praxi, někteří autoři si vytvářejí stupnice své (Magee & Manske, 2021; Sigel & Heck, 2021). Například Magee a Manske (2021) pro klasifikaci testů používají tři různé barevné symboly, kterými testy označují. To, jakým symbolem autoři test označují, závisí

na kombinaci dostupných výsledků kritérií kvality, vlastních zkušenostech s klinickým vyšetřením a užitečností testu při stanovování diagnózy společně s historií pacienta. Co se týče významu hodnot kritérií kvality, je více možností, jak interpretovat jeden výsledek. Například pro reliabilitu existuje několik stupnic od různých autorů, podle kterých lze výsledek hodnotit (Koo & Li, 2016; Portney & Walkins, 2000).

Při psaní své bakalářské práce jsem také narážela na chyby vyskytující se v souhrnných studiích, jejichž údaje se od původního zdroje lišily. Například souhrnná studie Larkinse et al. (2020), udává hodnotu senzitivity ADT dle studie van Dijka et al. (1996) 80 %, a dále píše, že specifitu testu autor neudává. Tyto údaje ale nejsou shodné s informacemi uváděnými v původní studii. Van Dijk et al. (1996) tvrdí, že senzitivita ADT je 96 % a specifita 84 %. Data ze souhrnných studií nejsou ovšem vždy citována z původních zdrojů, ale například z dalších rešerší, čímž je nejen ztížen proces ověřování informací a dle mého názoru se tím ještě více zvyšuje riziko opakování chyby. Při hledání odborné literatury jsem také narazila na souhrnnou rešerši Smana et al. (2013), jež byla publikována v impaktovaném časopise a jejíž všechna mnou prozkoumaná data měla jiné hodnoty, než které byly uváděné v původních studiích. Práci ztěžoval také fakt, že u některých publikací nebylo jasné, o jaký typ reliability se jedná. Například Magee a Manske (2021) ve výčtu uváděných hodnot jednotlivých testů ne vždy zmiňuje, zda se jedná o „Interrater“ nebo o „Intrater“ reliabilitu. Čtenář tedy hned na první pohled nepozná, o jaký údaj se jedná a pro pochopení je nucen si původní zdroj dohledat.

Mezi hlavní limity mé práce patří malý vhled do statistické a metodologické problematiky. Práce byla z velké části odkázána na moje samostudium a konzultace s mým vedoucím práce. Dalším limitem je, že se mi nepodařilo sehnat celou knihu „Physiotutors Assessment Book“ (Sigel & Heck, 2021), která se podrobně věnuje problematice speciálních klinických ortopedických testů. Kniha je velmi přehledná, aktuální, ale bohužel také finančně nákladná.

6 ZÁVĚR

Klinických ortopedických testů na nohu existuje velké množství. Vedle klasických diagnostických metod jsou tyto testy další možností, která může dopomoci vyšetřujícímu ke zhodnocení stavu pacienta. V průběhu kapitoly 3.5 je vytvořen přehled 12 klinických ortopedických testů s výčtem jejich základních kritérií kvality (reliabilita, senzitivita, specifická, „likelihood ratio“). Právě na jejich hodnotách totiž závisí spolehlivost a přesnost výsledků. Testy jsou rozdělené do jednotlivých podkapitol podle tří oblastí, které jsou zaměřeny na:

1. testy obecně hodnotící stabilitu dolní končetiny,
2. testy pro vyšetření vazivového aparátu nohy,
3. testy na vyšetření šlachového aparátu nohy.

Hlavní cíl práce tedy považuji za splněný.

Pro splnění prvního dílčího cíle shrnuji v kapitolách 3.1 až 3.4 teoretické poznatky o segmentu nohy a o možnostech jejího klinického vyšetření, které jsou důležitým základem pro porozumění následujícím kapitolám práce.

Druhým dílčím cílem bylo vytvořit kazuistiku pacienta s pohybovými problémy v oblasti kotníku a využít klinické ortopedické testy při jeho vyšetření. Pro jeho splnění byl vybrán a popsán pacient s chronickou instabilitou levého kotníku. Součástí vyšetření je osm testů popsanych v přehledu poznatků, krátkodobý a dlouhodobý rehabilitační plán.

7 SOUHRN

Bakalářská práce shrnuje poznatky o noze a možnostech jejího vyšetření se zaměřením na klinické ortopedické testy, které může fyzioterapeut využívat v rámci běžného vyšetření.

Teoretická část práce se nejdříve věnuje funkci nohy, její anatomické stavbě a kineziologii, především pak hornímu a dolnímu kloubu zánártnímu a nožní klenbě, jejichž základní znalosti jsou nezbytné pro správné porozumění testům. Následuje popis základního vyšetření nohy. Zde je stručně vysvětlena anamnéza, aspekce, palpace a vyšetření aktivních a pasivních pohybů. Poté se práce podrobněji zabývá klinickými ortopedickými testy a jejich diagnostickou přesností. Jsou zde vysvětleny dále užívané pojmy kritérií kvality jako jsou reliabilita, senzitivita, specificita a „likelihood ratio“. V následující kapitole je uveden přehled jednotlivých ortopedických testů. Dvanáct testů je podle jejich zaměření rozděleno do tří oblastí, které se zaměřují na testy obecně hodnotící stabilitu nohy, testy pro vyšetření vazivového aparátu nohy a testy na vyšetření šlachového aparátu nohy. U každého z nich je vždy krátký popis testu, způsob jeho provedení a vyhodnocení s výčtem jeho zjištěných kritérií kvality. U většiny z nich je pak ještě přiložena názorná fotografie nebo náčrtek.

Diplomovou práci uzavírá praktická část, která se věnuje kazuistice pacienta s opakovanými distorzemi kotníků. Je zde popsána anamnéza pacienta, jeho nynější onemocnění a provedené vyšetření, při němž bylo osm z dříve uvedených testů použito v praxi. Celá kazuistika je v průběhu doplněna o krátké souhrny a na závěr je předložen návrh krátkodobého a dlouhodobého rehabilitačního plánu.

8 SUMMARY

The bachelor's thesis summarizes what we know about the foot and its examination options, focusing specifically on clinical orthopaedic tests which can be applied by a physiotherapist in a routine assessment.

The theoretical section of the thesis explores the function of the foot, its anatomical structure and kinesiology. There is a special focus on upper ankle joint and lower ankle joint and the arch of the foot, whose basic knowledge is indispensable for the right understanding of the tests. The theoretical section also describes the basic examination of the foot, providing a brief description of the anamnesis, aspection, palpation and the assessment of passive and active ranges of motion. The following chapter explores clinical orthopaedic tests and their diagnostic accuracy, including quality criteria used further on in the thesis, i.e. reliability, sensitivity, specificity and likelihood ratio. The next chapter provides an overview of the individual orthopaedic tests. The twelve tests are divided into three areas, according to their specialization. These areas are: tests generally assessing the stability of the leg; tests assessing the ligament apparatus of the foot; and test assessing the tendon apparatus of the foot. Each test is briefly described, including its implementation, and its quality criteria are evaluated. Most tests are illustrated by a photograph or a sketch.

The practical section of the thesis is based on a case study of a patient who has suffered repeated ankle sprains. The case study includes the case history, the patient's current condition and the assessment performed. A total of eight aforementioned tests were used when assessing the patient. Each subsection of the case study includes a short summary. The last part of the case study presents a proposal of both short-term and long-term rehabilitation plan.

9 REFERENČNÍ SEZNAM

- Alonso, A., Khoury, L., & Adams, R. (1998). Clinical Tests for Ankle Syndesmosis Injury: Reliability and prediction of Return to Function. *Journal of Orthopaedic & Sports Physical Therapy*, 27(4), 276–288.
- Aradi, A. J., Wong, J., & Walsh, M. (1988). The dimple sign of a ruptured lateral ligament of the ankle: brief report. *J Bone Joint Br*, 70(2), 327–328.
- Baumer, A., Swierstra, B. A., & Mulder, P. G. H. (2002). Clinical diagnosis of syndesmotic ankle instability: evaluation of stress tests behind the curtains. *Acta Orthop Scand*, 73(6), 667–669.
- Beumer, A., Swierstra, B. A., & Mulder, P. G. (2002). Clinical diagnosis of syndesmotic ankle instability: evaluation of stress tests behind the curtains. *Acta Orthop Scand*, 73(6), 667–669.
- Butler, R. J., Lehr, M. E., Fink, M. L., Kiesel, K. B., & Plisky, P. J. (2013). Dynamic Balance Performance and Noncontact Lower Extremity Injury in College Football Players. *Sports Health: A Multidisciplinary Approach*, 5(5), 417–422.
- Čihák, R. (2011). *Anatomie I* (3th ed.). Praha: Grada Publishing.
- Cook, C. (2010). The lost art of the clinical examination: an overemphasis on clinical special tests. *Journal of Manual & Manipulative Therapy*, 18(1), 3–4.
- Cotton, F. J. (1910). *Dislocations and joint-fractures*. Philadelphia and London: W.B. Saunders Company.
- Croy, T., Koppenhaver, S., Saliba, S., & Hertel, J. (2013). Anterior Talocrural Joint Laxity: Diagnostic Accuracy of the Anterior Drawer Test of the Ankle. *Journal of Orthopaedic & Sports Physical Therapy*, 43(12), 911–919.

- de César, P. C., Ávila, E. M., & Abreu, M. R. (2011). Comparison of Magnetic Resonance Imaging to Physical Examination for Syndesmotic Injury after Lateral Ankle Sprain. *Foot & Ankle International*, 32(12), 1110–1114.
- Docherty, C. L., & Rybak-Webb, K. (2009). Reliability of the Anterior Drawer and Talar Tilt Tests Using the LigMaster Joint Arthrometer. *Journal of Sport Rehabilitation*, 18, 389–397.
- Dunġl, P. et al. (2014). *Ortopedie* (2nd ed.). Praha: Grada Publishing.
- Dylevský, I. (2009a). *Funkční anatomie*. Praha: Grada Publishing.
- Dylevský, I. (2009b). *Kineziologie: Základy strukturální kineziologie*. Praha: Triton.
- Frost, H. M., & Hanson, C. A. (1977). Technique for Testing the Drawer Sign in the Ankle. *Clinical Orthopaedics and Related Research*, 123, 49–51.
- Funder, V., Jørgensen, J. P., Andersen, A., Andersen, E. B., Lindholmer, E., Niedermann, B., & Vuust, M. (1982). Ruptures of the lateral ligaments of the ankle. Clinical diagnosis. *Acta Orthop Scand*, 53(6), 997–1000.
- Gray, H. et al. (2008). *Gray's anatomy: the anatomical basis of clinical practice* (40th ed.). Churchill Livingstone.
- Gribble, P. A., Kelly, S. E., Refshauge, K. M., & Hiller, C. E. (2013). Interrater Reliability of the Star Excursion Balance Test. *J Athl Train*, 48(5), 621–626.
- Gross, M. J., Fetto, J., & Rosen, E. (2005). *Vyšetření pohybového aparátu*. Praha: Triton.
- Hegedus, E. J., Wright, A. A., & Cook, C. (2017). Orthopaedic special tests and diagnostic accuracy studies: house wine served in very cheap containers. *British Journal of Sports Medicine*, 51(22), 1578–1579.

- Hertel, J., Denegar, C. R., Monroe, M. M., & Stokes, W. L. (1999). Talocrural and subtalar joint instability after lateral ankle sprain. *Medicine & Science in Sports & Exercise*, *31*(11), 1501–1508.
- Hollis, M. J., Blasier, D. R., & Flahiff, C. M. (1995). Simulated Lateral Ankle Ligamentous Injury. *The American Journal of Sports Medicine*, *23*(6), 672–677.
- Hopkinson, W. J., Pierre, P. S., & Ryan, J. B. (1990). Syndesmosis Sprains of the Ankle. *Foot & Ankle*, *10*(6), 325–330.
- Janda, V., & Pavlů, D. (1993). *Goniometrie*. Brno: Institut pro další vzdělávání pracovníků ve zdravotnictví.
- Kinzey, S. J., & Armstrong, C. W. (1998). The Reliability of the Star-Excursion Test in Assessing Dynamic Balance. *Journal of Orthopaedic & Sports Physical Therapy*, *27*(5), 356–360.
- Kirby, K. A. (2001). Subtalar Joint Axis Location and Rotational Equilibrium Theory of Foot Function. *Journal of the American Podiatric Medical Association*, *91*(9), 465–487.
- Kolář, P. et al. (2012). *Rehabilitace v klinické praxi*. Praha: Galén.
- Koo, T. K., & Li, M. Y. (2016). A Guideline of Selecting and Reporting Intraclass Correlation Coefficients for Reliability Research. *Journal of Chiropractic Medicine*, *15*(2), 155–163.
- Landis, J. R., & Koch, G. G. (1977). The Measurement of Observer Agreement for Categorical Data. *Biometrics*, *33*(1), 159–174.

- Larkins, L. W., Baker, R. T., & Baker, J. G. (2020). Physical Examination of the Ankle: A Review of the Original Orthopedic Special Test Description and Scientific Validity of Common Tests for Ankle Examination. *Archives of Rehabilitation Research and Clinical Translation*, 2, 1–13.
- Lewit, K. (2003). *Manipulační léčba v myoskeletální medicíně* (5th ed.). Praha: Sdělovací technika, spol. s r. o. a Česká lékařská společnost J. E. Purkyně.
- Lewitová, C. M. H. (2016). O dospělých nohách. *Umění Fyzioterapie*, 12(2), 5–8.
- Lexell, J. L., & Downham, D. Y. (2005). How to Assess the Reliability of Measurements in Rehabilitation. *American Journal of Physical Medicine & Rehabilitation*, 84(9), 719–723.
- Lynch, S. A. (2002). Assessment of the Injured Ankle in the Athlete. *Journal of Athletic Training*, 37(4), 406–412.
- Maffulli, N. (1998). The Clinical Diagnosis of Subcutaneous Tear of the Achilles Tendon. *The American Journal of Sports Medicine*, 26(2), 266–270.
- Magee, J. D., & Manske, C. R. (2021). *Orthopedic Physical Assessment* (7th ed.). St. Louis, Missouri: Elsevier.
- Matles, A. L. (1975). Rupture of the tendo achilles: another diagnostic sign. *Bull Hosp Joint Dis.*, 36(1), 48–51.
- Nester, C. J., Findlow, A., & Bowker, P. (2001). Scientific Approach to the Axis of Rotation at the Midtarsal Joint. *Journal of the American Podiatric Medical Association*, 91(2), 68–73.
- Nussbaum, E. D., Hosea, T. M., Sieler, S. D., Incremona, B. R., & Kessler, D. E. (2001). Prospective Evaluation of Syndesmotic Ankle Sprains without Diastasis. *The American Journal of Sports Medicine*, 29(1), 31–35.

- Olmsted, L. C., Carcia, C. R., Hertel, J., & Schultz, S. J. (2002). Efficacy of the Star Excursion Balance Tests in Detecting Reach Deficits in Subjects With Chronic Ankle Instability. *J Athl Train*, 37(4), 501–506.
- Pasapula, C., Devany, A., Magan, A., Memarzadeh, A., Pasters, V., & Shariff, S. (2015). Neutral heel lateral push test: The first clinical examination of spring ligament integrity. *The Foot*, 25(2), 69–74.
- Physiotutors. (2016a). *The Cotton Test | Syndesmosis Injury* [výukové video]. Retrieved 15. 2. 2022 from the World Wide Web: https://www.youtube.com/watch?v=ivGqC0te6uA&ab_channel=Physiotutors
- Physiotutors. (2016b). *The Syndesmosis Squeeze Test | Syndesmosis Injury* [výukové video]. Retrieved 28. 3. 2022 from the World Wide Web: https://www.youtube.com/watch?v=ANgWSz0UoDg&ab_channel=Physiotutors
- Physiotutors. (2017a). *Anterior Drawer Test of the Ankle | Chronic Ankle Laxity & Anterior Talofibular Ligament Rupture* [výukové video]. Retrieved 27. 2. 2022 from the World Wide Web: https://www.youtube.com/watch?v=vAcBEYZKcto&ab_channel=Physiotutors
- Physiotutors. (2017b). *Dorsiflexion External Rotation Stress Test | Syndesmosis Injury* [výukové video]. Retrieved 13. 2. 2022 from the World Wide Web: https://www.youtube.com/watch?v=s53uzyUv0bc&ab_channel=Physiotutors
- Physiotutors. (2019). *Star Excursion Balance Test* [výukové video]. Retrieved 7. 2. 2022 from the World Wide Web: https://www.youtube.com/watch?v=4GMzE7NV3W0&ab_channel=Physiotutors

- Physiotutors. (2021a). *Talar Tilt Test for Lateral Ankle Sprains*. Retrieved 2. 2. 2022 from the World Wide Web: <https://www.physiotutors.com/wiki/talar-tilt-test/?fbclid=IwAR3OoK4FZ1luufQobkW0f5JTYVHcpuOuxG3FyKbWY7UpwW3NIMN2cju0Fo>
- Physiotutors. (2021b). *Thompson Test | Achilles Tendon Rupture/Tear Assessment*. Retrieved 3. 2. 2022 from the World Wide Web: <https://www.physiotutors.com/wiki/thompson-test/>
- Physitkul, P., Chaichankul, C., Sripongsai, R., Prasitdamrong, I., Tengtrakulcharoen, P., & Suarchawaratana, S. (2009). Accuracy of Anterolateral Drawer Test in Lateral Ankle Instability: A Cadaveric Study. *Foot & Ankle International*, 30(7), 690–695.
- Plisky, P. J., Gorman, P. P., Butler, R. J., Kiesel, K. B., Underwood, F. B., & Elkins, B. (2009). The reliability of an Instrumented Device for Measuring Components of the Star Excursion Balance Test. *N Am J Sports Phys Ther*, 4(2), 92–99.
- Plisky, P. J., Rauh, M. J., Kaminski, T. W., & Underwood, F. B. (2006). Star Excursion Balance Test as a Predictor of Lower Extremity Injury in High School Basketball Players. *Journal of Orthopaedic & Sports Physical Therapy*, 36(12), 911–919.
- Portney, L. G., & Walkins, M. P. (2000). *Foundations of Clinical Research: Applications to practise* (2nd ed.). Upper Saddle River: Prentice Hall Health.
- Prins, J. G. (1978). Diagnosis and treatment injury of the lateral ligament of the ankle. *Acta Chir Scand Suppl*, 486, 3–149.
- Reider, B. (2005). *The orthopaedic physical examination* (2nd ed.). Philadelphia: Elsevier Saunders.

- Renström, P., & Konradsen, L. (1997). Ankle ligament injuries. *Br J Sports Med*, 31(1), 11–20.
- Ronconi, P., & Ronconi, S. (2006). *The foot: biomechanics, pathomechanics and kinetics: planning of podiatric orthotic devices and the mathematical approach to osteotomies of the first ray*. Bologna: Timeo.
- Rosen, A. B., Ko, J., & Brown, C. N. (2014). Diagnostic accuracy of instrumented and manual talar tilt tests in chronic ankle instability populations. *Scandinavian Journal of Medicine & Science in Sports*, 25(2), 214–221.
- Schwieterman, B., Haas, D., Columber, K., Knupp, D., & Cook, C. (2013). Diagnostic accuracy of physical examination tests of the ankle/foot complex: a systematic review. *The International Journal of Sports Physical Therapy*, 8(4), 416–426.
- Šerbetar, I. (2015). Establishing some measures of absolute and relative reliability of a motor test. *Croatian Journal of Education: Hrvatski Časopis Za Odgoj i Obrazovanje*, 17, 37–48.
- Sigel, K., & Heck, A. (2021). *Assessment Book: A Guide to Orthopedic Physical Assessment*. Physiotutors.
- Sman, A. D., Hiller, C. E., & Refshauge, K. M. (2013). Diagnostic accuracy of clinical tests for diagnosis of ankle syndesmosis injury: a systematic review. *British Journal of Sports Medicine*, 47(10), 620–628.
- Thomson, C. E., & Gibson, J. N. A. (2009). *50 + foot challenges: assessment and evidence-based management* (2nd ed.). Churchill Livingstone.
- Valmassy, R. L. (Ed.). (1996). *Clinical biomechanics of the lower extremities*. St. Louis: Mosby.

- van Dijk, C. N., Lim, L. S. L., Bossuyt, P. M. M., & Marti, R. K. (1996). Physical examination is sufficient for the diagnosis of sprained ankles. *J Bone Joint Surg*, 78, 958–962.
- Vařeka, I., & Vařeková, R. (2009). *Kineziologie nohy*. Olomouc: Univerzita Palackého.
- Véle, F. (1997). *Kineziologie pro klinickou praxi*. Praha: Grada Publishing.
- Véle, F. (2006). *Kineziologie: Přehled klinické kineziologie a patokineziologie pro diagnostiku a terapii poruch pohybové soustavy*. Praha: Triton.
- Véle, F., & Pavlů, D. (2012). Test dle Véleho, neboli Véle-test. *Rehabilitace a Fyzikální Lékařství*, 19(2), 71–73.
- Wilkin, E. J., Hunt, A., Nightingale, E. J., Munn, J., Kilbreath, S. L., & Refshauge, K. M. (2012). Manual testing for ankle instability. *Manual Therapy*, 17, 593–596.
- Živčák, J. et al. (2007). *Biomechanika člověka*. Prešov: ManaCon.

10 PŘÍLOHY

10.1 Informovaný souhlas pacienta s vyšetřením

Informovaný souhlas

Název studie (projektu):

Jméno:

Datum narození:

Účastník byl do studie zařazen pod číslem:

1. Já, níže podepsaný(á) souhlasím s mou účastí ve studii. Je mi více než 18 let.
2. Byl(a) jsem podrobně informován(a) o cíli studie, o jejích postupech, a o tom, co se ode mě očekává. Beru na vědomí, že prováděná studie je výzkumnou činností. Pokud je studie randomizovaná, beru na vědomí pravděpodobnost náhodného zařazení do jednotlivých skupin lišících se léčbou.
3. Porozuměl(a) jsem tomu, že svou účast ve studii mohu kdykoliv přerušit či odstoupit. Moje účast ve studii je dobrovolná.
4. Při zařazení do studie budou moje osobní data uchována s plnou ochranou důvěrnosti dle platných zákonů ČR. Je zaručena ochrana důvěrnosti mých osobních dat. Při vlastním provádění studie mohou být osobní údaje poskytnuty jiným než výše uvedeným subjektům pouze bez identifikačních údajů, tzn. anonymní data pod číselným kódem. Rovněž pro výzkumné a vědecké účely mohou být moje osobní údaje poskytnuty pouze bez identifikačních údajů (anonymní data) nebo s mým výslovným souhlasem.
5. Porozuměl jsem tomu, že mé jméno se nebude nikdy vyskytovat v referátech o této studii. Já naopak nebudu proti použití výsledků z této studie.

Podpis účastníka:

Podpis např. fyzioterapeuta pověřeného touto studií:

Datum:

Datum:

10.2 Potvrzení o oficiálním překladu abstraktu a souhrnu

POTVRZENÍ O PŘEKLADU BAKALÁŘSKÉ PRÁCE

Jméno a příjmení studenta: Monika Paločková

Forma studia: Prezenční

Ročník: 3.

Studijní obor: Fyzioterapie

Akademický rok: 2021/2022

Název bakalářské/diplomové práce: Klinické ortopedické testy se vztahem k segmentu nohy a kritéria jejich kvality

Jméno a příjmení překladatele: Mgr. Bc. Jana Bláhová

Datum: 25.4.2022

Razítko a podpis:

**PŘEKLADATELSKÁ
A LEKTORSKÁ ČINNOST**
Mgr. Bc. Jana Bláhová
IČ: 74584634, Tel.: 797 991 789

Jana Bláhová