

PŘÍRODOVĚDECKÁ FAKULTA UNIVERZITY PALACKÉHO V OLOMOUCI  
KATEDRA OPTIKY

# OKLUZE SÍTNICOVÉ ŽÍLY

Bakalářská práce

**VYPRACOVALA:**

Anna Křivánková

Studijní program B0914A360005

OPTOMETRIE

(2023/2024)

**VEDOUCÍ BAKALÁŘSKÉ PRÁCE:**

Mgr. Eliška Najmanová, Ph.D.

**Čestné prohlášení:**

Prohlašuji, že jsem bakalářskou práci vypracovala samostatně, pod vedením Mgr. Elišky Najmanové, Ph.D., s použitím literatury uvedené v závěru.

V Olomouci dne 5.5.2024

.....

Anna Křivánková

### **Poděkování:**

Touto cestou bych ráda poděkovala Mgr. Elišce Najmanové Ph.D. za veškeré konzultace, cenné rady a připomínky poskytnuté během psaní bakalářské práce. Současně bych chtěla poděkovat panu J. Řehákovi prof. MUDr., CSc. FEBO, jehož vstřícnost byla velkým přínosem při psaní této práce. V neposlední řadě patří obrovské poděkování mé rodině, která mi byla oporou po celou dobu mého studia.

Tato práce byla vytvořena za podpory projektů IGA PřF UP v Olomouci s názvem "Optometrie a její aplikace", č. IGA\_PrF\_2023\_004 a IGA\_PrF\_2024\_019.



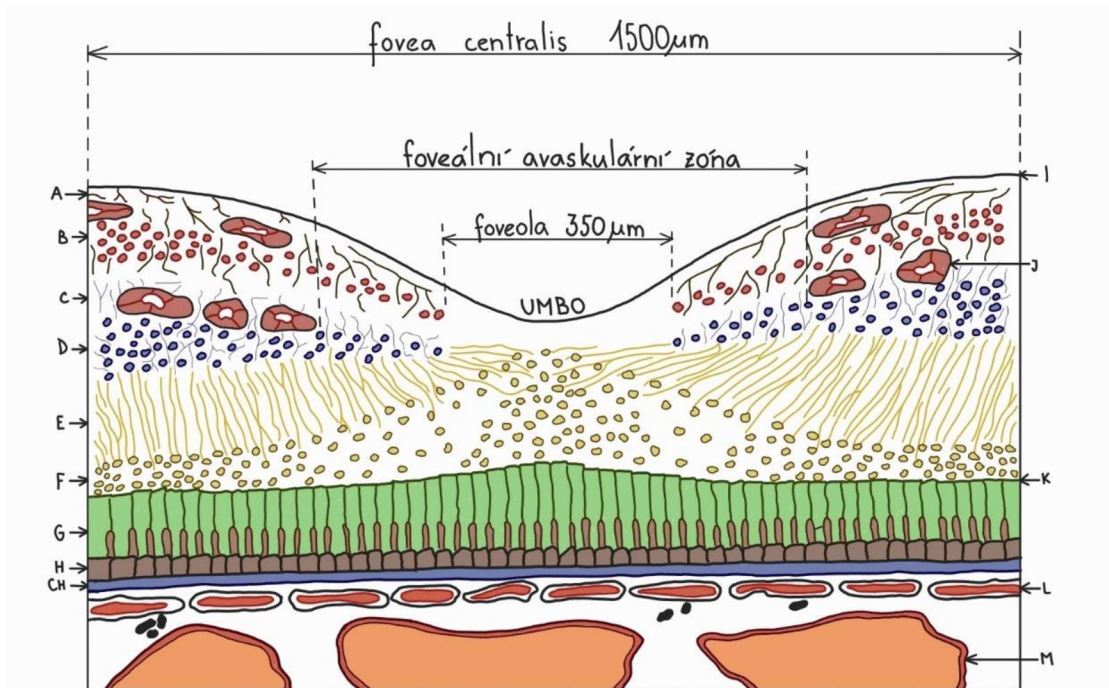
## ÚVOD

Okluze sítnicové žíly (OSV) je ve vyspělých zemích světa po diabetické retinopatii druhou nejčastější příčinou zhoršení zraku v souvislosti s cévním onemocněním sítnice. Toto onemocnění je typické u osob ve středním věku či osob starších 50 let. OSV se dělí na dvě hlavní formy. Podle lokalizace místa uzávěru jde buď o kmenovou okluzi sítnicové vény (KOSV), nebo o okluzi větve sítnicové vény (VOSV). Patogeneze je multifaktoriální. Důležitou roli hrají systémové rizikové faktory, které nejčastěji nacházíme u kardiovaskulárních onemocnění. Nejběžnější místo uzávěru při VOSV je arteriovenózní křížení. Při tomto křížení se obvykle tepna nachází nad žílou a dochází k stlačování žíly tepnou. Okluze se tedy vyskytuje jen v některé z větví centrální sítnicové žíly. Zatímco u KOSV je nejčastější místo uzávěru oblast lamina cribrosa. V této situaci dochází k poškození celé centrální sítnicové žíly. Pacienti s KOSV mají ve srovnání s VOSV horší prognózu zrakové ostrosti a vyšší riziko rozvoje komplikací.

Hlavním cílem mé bakalářské práce je toto onemocnění charakterizovat a vzhledem k častějšímu výskytu poskytnout co nejvíce informací podporujících možnosti včasné diagnostiky a léčby. První kapitola je obecně věnovaná anatomii a histologii sítnice. Jsou zde stručně popsány její vrstvy, složitost jejich uspořádání, dále různé typy buněk a jejich funkce. Následuje shrnutí vyšetřovacích metod, které se používají k odhalení a vyhodnocení OSV. Mezi stěžejní postupy patří fluorescenční angiografie, OCT a vyšetření fundus kamerou. Dále jsou uvedeny typy preventivních vyšetření, jež mohou pomoci odhalit rozvoj OSV v oku. Tato vyšetření může vykonávat i optometrista, který následně pacienta při podezření na oční onemocnění odešle k oftalmologovi. Druhá kapitola se již detailněji věnuje samotné problematice tohoto onemocnění. Jedná se o stěžejní část mé práce. Je zde popsána klasifikace, prognóza a rizikové faktory jednotlivých okluzí. Ve třetí kapitole jsou charakterizované a stručně popsány možnosti léčby. OSV lze léčit medikamentózně, laserem, chirurgicky nebo za pomoci intravitreálních preparátů. Poslední kapitola je věnovaná kazuistice, a to pacienta r. 1942 s diagnostikovanou KOSV. V rámci ukázky bude představena diagnostika, akutní stádium a dlouhodobá léčba spolu s prognózou této konkrétní okluze.

# 1 SÍTNICE

V kapitole o sítnici bude popsána a stručně charakterizovaná její struktura. Cílem kapitoly je pochopení problematiky okluzí sítnicové arterie a vény a jejich vzniku. Sítnice je nervová tkáň, považuje se za funkčně nejvýznamnější vrstvu stěny oční koule. Jedná se o velmi jemnou, transparentní, tenkou blánu, která volně naléhá na cévnatku. Pevně je fixovaná k terči zrakového nervu (ZN) a k ora serrata. Při oftalmoskopickém vyšetření má narůžovělé zbarvení, jež vzniká prosvítáním cév cévnatky. Vrstvy sítnice jsou znázorněny na obr. 1. Tloušťka sítnice se pohybuje v rozmezí 0,1-0,3 mm, avšak v oblasti terče ZN dosahuje až 0,56 mm a směrem do periferie se ztenčuje, tudíž v oblasti ekvátoru je tenká pouze 0,18 mm, na ora serrata 0,1 mm. [1, 2, 20, 23]



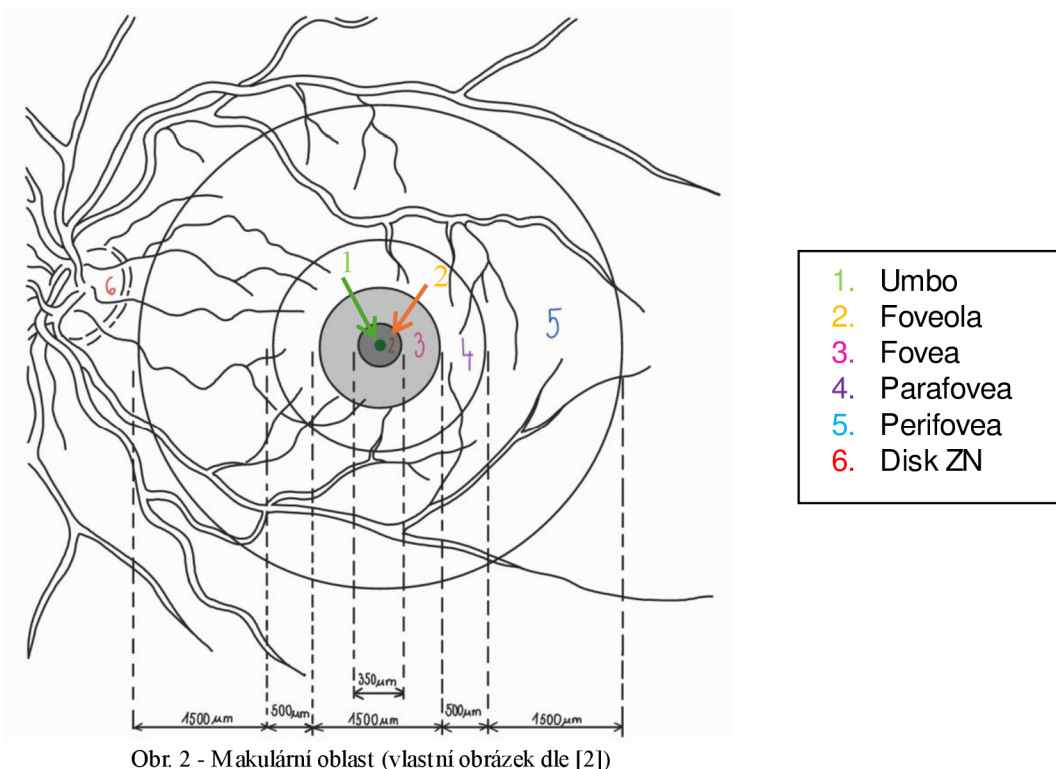
Obr. 1 - Vrstvy sítnice (vlastní obrázek dle [1])

## Vrstvy sítnice:

- |                               |                               |
|-------------------------------|-------------------------------|
| A. Vrstva nervových vláken    | H. Pigmentový epitel sítnice  |
| B. Vrstva gangliových buněk   | CH. Bruchova membrána         |
| C. Vnitřní plexiformní vrstva | I. Membrana limitans interna  |
| D. Vnitřní jádrová vrstva     | J. Sítnicové kapiláry         |
| E. Zevní plexiformní vrstva   | K. Membrana limitans externa  |
| F. Vnější jádrová vrstva      | L. Choriokapilaris            |
| G. Tyčinky a čípky            | M. Vaskulární vrstva cévnatky |

## 1.1 Anatomie

Na očním pozadí rozlišujeme několik anatomických struktur. Lehce laterálně proti zadnímu pólu oka se nachází žlutá skvrna, známá také jako **macula lutea**. Má kruhovitý tvar s průměrem přibližně 5,5 mm. Makula se skládá z umbra, foveoly, fovey, parafovey a perifovey, jak můžete vidět na obr. 2. **Fovea centralis**, umístěná ve středu makuly, je místem nejostřejšího vidění, neboť se do ní promítá centrální paprsek. Dosahuje průměru 1500  $\mu\text{m}$  a tloušťka sítnice je v tomto místě cca 250  $\mu\text{m}$ . V oblasti makuly jsou nakupeny velmi jemné čípky, které zde dosahují největší hustoty. V centru fovey se nachází **foveola** o průměru 350  $\mu\text{m}$  a tloušťce 150  $\mu\text{m}$ . Jedná se tedy o nejtenčí část sítnice. Je avaskulární, obsahuje pouze čípky a jejich jádra. Je to místo fixace. V samém středu foveoly a celé centrální oblasti se nachází malé prohloubení, které se nazývá **umbo**. To odpovídá foveolárnímu reflexu. Je zde největší koncentrace čípků. Mezi první příznaky poškození sítnice může patřit ztráta foveolárního reflexu. Uvnitř fovey se dále nachází **foveální avaskulární zóna**. Není tu přítomna síť kapilárních cév, a proto je výživa fovey zcela závislá na difuzi živin z okolních částí sítnice a z choriokapilaris. Kolem avaskulární zóny jsou cévní arkády. Foveu obklopuje tzv. **parafoveální oblast**. Sítnice zde má pravidelně vrstvenou strukturu, ve které se nachází 4-6 vrstev gangliových buněk a 7-11 struktur bipolárních buněk. Na tuto oblast navazuje **perifovea**, kde se vrstva gangliových buněk zužuje na jednu a vrstva bipolárních buněk na šest vrstev. Čípky jsou obklopeny tyčinkami. Zevní plexiformní vrstva již není patrná v perifoveální oblasti. Ve vzdálenosti asi 4 mm nazálně od makuly se rozléhá slepá skvrna neboli **papila**. Tímto místem vystupuje z oční koule **zrakový nerv (ZN)**. Má bledou barvu a okrouhlý tvar o průměru asi 1,5 mm. Sbíhají se zde axony gangliových buněk. ZN dále probíhá od zadní stěny oční koule do apex orbitae a prochází stěnou očního bulbu (lamina cribrosa sclerae). Neobsahuje žádné světlocitlivé elementy. Ze střední části disku vystupují do sítnice centrální sítnicová arterie a žíla, které se dále větví. [1, 2, 20, 23]



Obr. 2 - Makulární oblast (vlastní obrázek dle [2])

### Arterie sítnice

**Centrální sítnicová arterie (ACR)** vstupuje do ZN 10-15 mm za bulbem. Stěna cévy je složena ze tří vrstev. První je vnitřní vrstva **intima**, která je tvořena jednovrstevným plochým endotelem přiléhajícím na lamina elastica interna. Střední vrstva **media** se skládá z hladké svaloviny, jež přechází v lamina elastica externa. Media splývá s krajní vrstvou **adventicia**. ACR slouží jako primární přísun krve pro sítnici. Jedná se spíše o pulzní tok. Těsně před výstupem ze ZN se ACR dělí na horní a dolní papilární větev. Tyto větve se dále dělí na nazální a temporální větev (arkády) pro příslušné oblasti sítnice. Arkády se následně rozduvojují, jsou konečné a zásobují kreví vnitřní vrstvy sítnice. V horizontální středové linii se cévy běžně nenachází. Oproti tomu cévní kolaterály (vedlejší větve) jsou přes středovou linii velmi častým nálezem u okluze sítnicové vény (OSV). Cévy se stávají arteriolami, když po prvním větvení ztrácí elastická vlákna i lamina elastica interna. Každá ze čtyř hlavních větví ACR zásobuje specifický sektor sítnice, vzájemně se nepřekrývají. To znamená, že jsou to funkčně koncové arterie bez anastomóz (bez možnosti spojení s jinými cévami). Arterioly se zužují směrem do periferie. Při okraji terče ZN mají cévy svalovou vrstvu medie tvořenou ze sedmi vrstev, avšak cévy v oblasti ekvátoru jsou složeny pouze ze dvou jejich vrstev. Cévy probíhají ve vrstvě nervových vláken nebo vrstvě gangliových buněk přímo pod membrana limitans interna. [1, 2, 20, 23]



## **Vény sítnice**

Žilní stěna při výstupu ze sítnice se skládá z endotelových buněk, pojivové tkáně pod endotelem, elastických vláken v mediální vrstvě a tenké vrstvy pojiva v adventicii. **Centrální sítnicová žíla (VCR)** je jedinou odtokovou cestou sítnicového cévního řečiště. Na terči ZN mohou existovat spojení (anastomózy) mezi retinálním a choroidálním řečištěm. VCR ve ZN probíhá kolem temporální strany arterie. Za nejčastější místo výskytu KOSV se považuje oblast lamina cribrosa (zde vystupují vlákna ZN). Podobné patofyziologické mechanismy mohou také vést k VOSV. Tyto mechanismy typicky vznikají v oblasti arteriovenózního křížení. Obvykle se tepna nachází nad žilou při křížení arterie s vénou a obě cévy mají společný obal adventicia. Stěny obou cév jsou těsně spojeny a odděleny pouze endoteliemi a bazální membránou. Nejčastěji se arteriovenózní křížení vyskytuje v oblasti supratemporálního úseku sítnice. Vény se na přechodu žilního a kapilárního řečiště mění na venuly (žilky). Tyto žilky mají velmi tenkou cytoplazmu endotelových buněk i bazální membránu. Stejně tak media i adventicia jsou tenčí. [1, 2, 23]

## **Kapilární síť sítnice**

Mezi arteriálním a venózním systémem se rozprostírá síť kapilár. Tuto síť nenalezneme ve foveální avaskulární zóně, dále v místech, kde sítnice přiléhá k hlavním retinálním arteriím a vénám, a také na ora serrata. Na okraji foveální avaskulární zóny se spojují dlouhé kapiláry arterioly a venuly, vytvářejí jemnou cirkulární síť cévních kanálků, které jsou koncentricky uspořádané. Tyto kanálky postupně zužují svou šířku směrem k okraji této zóny. Kapilární řečiště je jediné spojení mezi přítokovým a odtokovým systémem. Rozpětí kapilární sítě je od vrstvy gangliových buněk po vnitřní jádrovou vrstvu. Kapilární síť se dělí do dvou skupin. První jsou hluboké kapiláry, nachází se ve vnitřní jádrové vrstvě a tvoří hustěji uspořádanou síť. Druhou skupinou jsou povrchové kapiláry, nalezneme je ve vrstvě nervových vláken a gangliových buněk. [1, 2, 23]

## 1.2 Histologie

Pochopení histologie sítnice je nezbytné pro úplný přehled o onemocněních týkajících se důležité smyslové složky oka. V této kapitole bude stručně popsána složitost sítnice, od uspořádání jejích vrstev až po různé typy buněk, což pomůže porozumět vzniku poškození postihujících sítnici. Sítnice přenáší světelné signály na signály chemické, které jsou vysílány do mozku. Tento proces vyžaduje schopnost vnímat světelný podnět a přenášet tento signál z buňky do buňky. Sítnicové neurony, včetně fotoreceptorů, jsou pozoruhodné svým opakovaným uspořádáním. Tato opakující se pole jsou důležitá pro fungování zrakového systému a umožňují vysokou ostrost vidění. Na sítnici rozeznáváme pět základních typů neuronů: fotoreceptory, bipolární buňky, horizontální buňky, amakrinní buňky a gangliové buňky. [1, 22, 25]

### **Gliální buňky sítnice**

Gliální buňky se dělí na tři základní skupiny. **Müllerovy buňky** slouží k recyklaci neurotransmiterů, zabraňují glutamátové toxicitě a regulují homeostázu živin v sítnici. Jsou nezbytné pro její správnou funkci. Kontaktují téměř všechny typy buněk v sítnici a pokrývají celou šířku od fotoreceptorů až po vnitřní sítnici. **Astrocyty** jsou především lokalizovány ve vrstvě gangliových buněk a vrstvě nervových vláken. Směrem do periferie jejich hustota řídne. Vytvářejí ochranný obal kolem nervových vláken a sítnicových cév. Jsou pro neurony významným nutritivním činitelem. **Mikroglie** se nachází ve vrstvě gangliových buněk, v obou plexiformních vrstvách a v okolí cév. Jsou to klidové buňky, to znamená, že se nepodílejí na nervových funkcích. K jejich aktivaci dochází pouze v případě nadměrného poškození sítnice. [1, 2, 24]

### **Pigmentový epitel sítnice a fotoreceptory**

Pigmentový epitel kryje vnější povrch sítnice a naléhá na Bruchovu membránu cévnatky. Tvoří klíčový mechanismus pro běžnou funkci senzorické vrstvy sítnice tzv. fotoreceptorů. **Fotoreceptory** (tyčinky a čípky) navazují na pigmentový epitel sítnice. Detekce světla začíná ve fotoreceptorech, které se nacházejí ve vnější jaderné vrstvě. **Tyčinky** jsou velmi citlivé na světlo a jsou zodpovědné za vidění za šera. **Čípky** naopak nejsou citlivé na světlo, ale jsou specifické pro určitou vlnovou délku světla. Čípky jsou tedy zodpovědné za vysokou ostrost barevného vidění. [1, 2, 22]

### **Zevní plexiformní vrstva, bipolární buňky a horizontální buňky**

Po zpracování ve fotoreceptorech se obrazový signál přenáší do prvního bodu kontaktu mezi buňkami nazývaného **zevní plexiformní vrstva**. Zde dochází ke dvěma důležitým spojením mezi buňkami prostřednictvím synapsí. Nejprve dojde k rozdělení videosignálu do dvou hlavních toků-rozpoznání objektů s odlišnou světelností ve srovnání s pozadím. Poté je porovnán a optimalizován kontrast sledovaného objektu vůči jeho okolí. **Bipolární buňky**: Existuje celkem jedenáct typů bipolárních buněk. Jeden typ je pro tyčinky a zbylých deset pro čípky. Fotoreceptory posílají signály bipolárním buňkám pomocí glutamátu. Těla bipolárních buněk se nachází těsně pod zevní plexiformní vrstvou ve středu vnitřní jaderné vrstvy. **Horizontální buňky**: V lidské sítnici rozlišujeme tři typy těchto buněk. Modulují komunikaci mezi fotoreceptory a bipolárními buňkami. Ty následně kontaktují gangliové a amakrinní buňky ve vnitřní plexiformní vrstvě. [1, 22]

### **Vnitřní plexiformní vrstva, amakrinní buňky a gangliové buňky**

Axony bipolárních buněk přenášejí signály zpracované v zevní plexiformní vrstvě do **vnitřní plexiformní vrstvy**, kde probíhají složité interakce s různými typy amakrinních buněk a dendritickou sítí gangliových buněk. Rozlišujeme 25 typů **amakrinních buněk**. Tyto buňky ovlivňují stimulaci gangliových buněk sítnice prostřednictvím kontaktu s dendrity gangliových buněk nebo koncovými bulby axonů bipolárních buněk pomocí neurotransmiterů GABA a glycinu. **Gangliové buňky sítnice** jsou konečné (výstupní) přijímače a vysílače počátečního podnětu. Přijaté informace posílají po svých axonech, které nakonec tvoří zrakový nerv, a promítají se do vyšších korových center. [1, 22]

### 1.3 Vyšetřovací metody

V této kapitole budou shrnuty vyšetřovací metody, které se používají k odhalení a vyhodnocení okluze sítnicové vény (OSV). Mezi základní a zároveň stěžejní se řadí OCT, perimetrie, fluorescenční angiografie a funduskopie. Jako doplňkové (preventivní) metody se používají vyšetření zrakové ostrosti do dálky a blízka, vyšetření kontrastní citlivosti, amslerova mřížka a barvocit. Doplňková vyšetření může vykonávat i optometrista, který při podezření na oční onemocnění doporučí pacientovi návštěvu oftalmologa.

#### **Screening zrakové ostrosti do dálky a blízka**

Vyšetření zrakové ostrosti (ZO), tzv. vizus, patří mezi základní a nejvýznamnější oftalmologická a optometrická vyšetření. Během života se ZO mění. V období vývoje nejdříve velmi rychle narůstá, dosahuje vrcholu a přibližně od 45. roku života pomalu klesá až do stáří. Stanovení ZO se používá při vyšetření refrakčních vad, sledování vývoje zraku při léčbě očních onemocnění a také k posouzení schopnosti vykonávat určitá povolání, např. řízení dopravních prostředků. Toto vyšetření je velmi důležité pro včasný záchyt OSV, které je charakterizováno v první řadě náhlým snížením ZO. Obvykle se začíná **objektivní refrakcí** na automatickém refraktometru. Jedná se pouze o orientační vyšetření, je důležité hlavně u osob, které špatně spolupracují, a také u dětí. Dále vyšetření téměř vždy pokračuje **subjektivní refrakcí**, kdy se výsledný vizus do dálky zjišťuje ze vzdálenosti 6 metrů a do blízka ze vzdálenosti 40 centimetrů. [1, 2, 3]

#### **Vyšetření kontrastní citlivosti**

Kontrastní citlivost je rozlišení dvou různě osvětlených obrazů, předmětů. Vyšetřuje se za snížených světelných podmínek. Důvodem, proč se snižuje kontrastní citlivost, mohou být onemocnění sítnice-OSV, diabetická retinopatie, VPMD, glaukom, katarakta aj. Dalším důvodem změny kontrastní citlivosti může být provedení refrakčního chirurgického zákroku. [1, 3, 23]

### **Amslerova mřížka**

Jedná se o tabulku, která má bílý podklad s černými liniemi, tvořící čtvercový mřížkový vzor. V centru této tabulky je bod, tzv. bod fixace. Tento bod pacient sleduje monokulárně s korekcí na blízko ze vzdálenosti 30-40 cm. Zaměřuje se na to, zda se mu periferně některá z linií nedvojí či nekrotí. Tento test se používá hlavně u pacientů, kteří mají postiženou oblast makuly. Testuje se ZP 20° kolem bodu fixace. [23]

### **Vyšetření barvocitu**

Barvocit je schopnost rozeznávat barvy. Rozlišujeme dvě hlavní kategorie poruch barvocitu: vrozenou a získanou. Vrozená porucha obvykle není nebezpečná pro život. V extrémních případech může být pacientovi zakázáno řídit motorové vozidlo. Naopak porucha barvocitu získaná může pacienta ohrozit i na životě. Jedná se patrně o vedlejší projev onemocnění sítnice, zrakové dráhy nebo také korových center zraku v týlním mozkovém laloku. Pro vyšetření barvocitu se používají nejčastěji pseudoizochromatické tabulky nebo Farnsworth-Munsell 100-hue test. [1, 3, 23]

### **Perimetr**

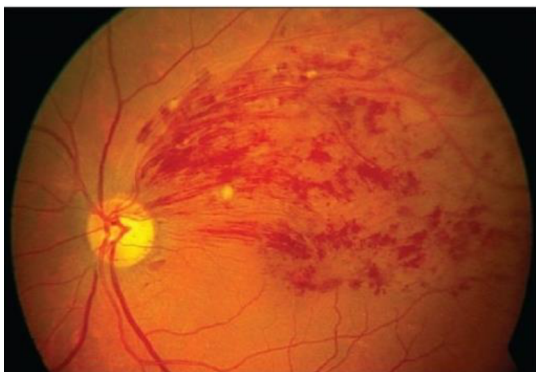Používá se k vyšetření centrálního a periferního ZP. Centrální ZP je klíčové pro rozpoznání barev a dosažení ostrého vidění. Zhruba 83 % všech zrakových informací získáváme právě z centrálního ZP. Periferní ZP je nezbytné pro orientaci v prostoru a vidění za šera. Z perimetru získáme záznamy o funkci sítnice, optického nervu a také nitrolebního úseku zrakové dráhy. Mezi poruchy, které mohou být tímto měřením odhaleny, patří neurooftalmologická onemocnění, postižení zrakového nervu nebo také poruchy cévního zásobení. Tyto poruchy se projevují výpadky ZP. Pro zhodnocení stavu sítnice je ideální statická automatická perimetrie či kinetická perimetrie. [1, 2]

## Fundus kamera

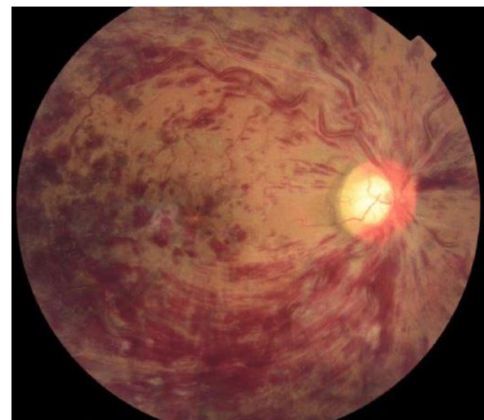Jedná se o mikroskop, který je vybavený speciální digitální kamerou. Slouží k pozorování a získávání snímků sítnice, cévnatky a sklivce. Toto se používá při screeningu a k odhalování různých forem slepoty, kterým lze předcházet. Při zobrazování sítnice musí být sítnice osvětlena a zobrazena současně, což vyžaduje, aby osvětlovací a zobrazovací systém sdílel společnou optickou dráhu, tj. přes zornici. Fundus kamera využívá principu bez reflexní nepřímé oftalmoskopie. Výsledný snímek lze digitálně upravovat. Spojením fotografií, pořízených ze dvou mírně odlišných úhlů můžeme vytvořit stereoskopický obraz. Tuto techniku obvykle využíváme k lepšímu zobrazení ME, preretinálních hemoragií, neovaskularizací apod. Na obr. 3 a 4 vidíme snímky fundu VOSV a KOSV. Klasické fundus kamery používají okraj zornice pro osvětlení a střed zornice pro snímání. Tím jsou minimalizovány překrývající se odrazy. Statická fundusfotografie nám dává detailní obraz sítnice o úhlovém rozlišení 30° až 50°, což umožňuje podrobnou vizualizaci makuly a terče ZN.

Ultra-widefield (širokoúhlá) fundusfotografie oproti statické dokáže pořídit snímek o záběru až 200° a zachytit tak nejen centrální oblast, ale také identifikovat periferii sítnice a cévní patologie. Systém používá laser nebo LED diody.

Smartphone fundusfotografie je metoda focení sítnice pomocí smartphonu, při níž je nutné rozkapání očí. Čočka o optické mohutnosti + 20D se přiloží cca 5 cm od oka. Nad čočku ve vzdálenosti 20-30 cm se umístí smartphone, ve kterém je nainstalovaná speciální aplikace. Jemnými změnami vzdáleností mezi čočkou a smartphonem se vyšetřující snaží najít a zaostřit fundus. [2, 12, 13, 14, 15]



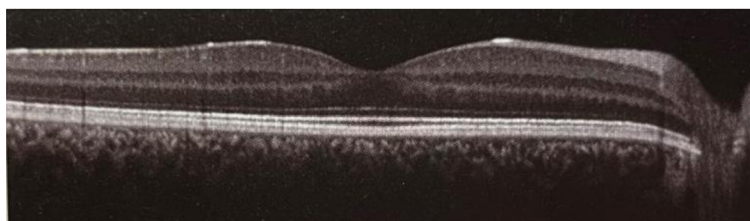
Obr. 3 - Fundus VOSV [40]



Obr. 4 - Fundus KOSV [40]

## Optická koherenční tomografie (OCT)

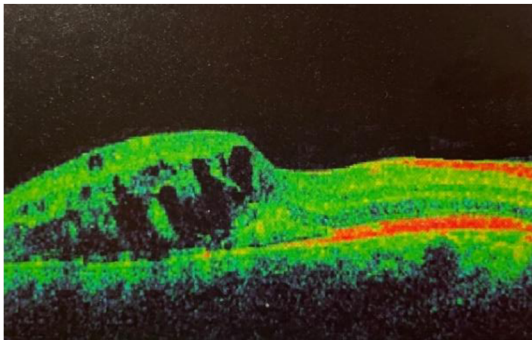
Jedná se o bezkontaktní neinvazivní vyšetřovací metodu. Vytváří příčné a podélné řezy sítnicí a zobrazuje strukturální změny pod povrchem, které nelze zobrazit pomocí oftalmoskopických zařízení. Metoda využívá neionizující optické záření. Vychází z interference nízké koherence o vlnové délce 820 nm, která je analogií zobrazení pomocí ultrazvukového B-scanu. Systém tohoto přístroje tvoří štěrbinová lampa se zabudovanou čočkou, zdroj infračerveného záření, videokamera, interferometr a monitory. Paprsky použitého infračerveného záření mohou pronikat hluboko do živých tkání. Výsledkem je zobrazení nehomogenní a odrazivé tkáně. U OCT se využívá zpětně odražených a rozptýlených signálů od jednotlivých tkáňových struktur, jejichž intenzita se měří v závislosti časového zpoždění. Nabízejí kvantitativní, biometrická a objemová vyšetření. Přístroj se využívá na vyšetření předněsegmentové a zadněsegmentové části oka. Při předněsegmentovém vyšetření je možné s velkým rozlišením zobrazit přední segment oka spolu s přední komorou. Zadněsegmentové vyšetření využívají lékaři k pozorování trojrozměrného hodnocení obrazu cévního systému v očních strukturách včetně sítnice, zejména oblasti okolí makuly (žluté skvrny), také cévnatky a zřetivého nervu (viz obr. 5). Optická odrazivost jednotlivých tkáňových struktur je zobrazena pomocí pseudobarvové škály. Jasné barvy, jako je bílá a červená, představují oblasti vyšší reflektivity (vrstva pigmentového epitelu a nervových vláken). Červeně jsou tedy například zobrazeny neovaskulární membrány. Tmavé barvy (černá a modrá) značí části minimální reflektivity. Prostory vyplněné tekutinou (např. při odchlípení neurosenzorické sítnice) jsou zobrazeny modře nebo černě. Oblasti, kde je odrazivost snižena, jsou zobrazeny žlutě či zeleně. Jednou z hlavních výhod OCT je její velká rozlišovací schopnost v rozsahu řádu mikrometrů. [1, 3, 8, 9, 10, 11]



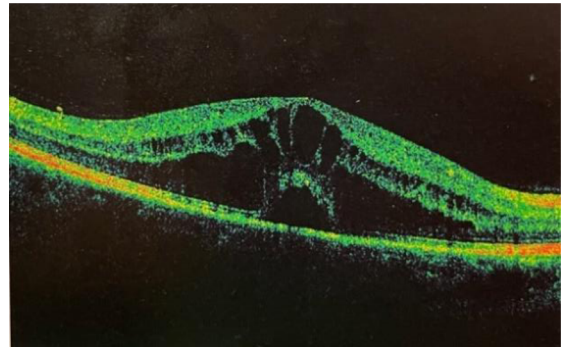
Obr. 5 - OCT snímek pravého oka-foveola a papila (upraveno) [1]

### **Optická koherenční tomografie u okluze sítnicové vény:**

Na rozdíl od standardní fluorescenční angiografie (FAG), nepoužívá OCT k identifikaci abnormalit na sítnici žádná barviva, což je její zásadní výhodou. Nevýhodou může být absence normalizovaných pacientových dat, problémy s artefakty při projekci a neschopnost detekovat léze s nízkým průtokem nebo patologické stavy. OCT se řadí mezi techniky vyšetřování pro určení diagnostiky, posouzení progresu a vyhodnocení úspěšnosti léčby ME. Vzniklý obraz OCT se v zásadě neliší u jednotlivých typů okluze sítnice, rozdíl můžeme zaznamenat pouze v plošném rozsahu ME, jak je vidět na obr. 6 a obr. 7. Oblasti s množstvím vody mají na OCT skenu nízkou reflexivitu (odrazivost). V případě ME je tekutina v nervových strukturách sítnice zobrazena jako oblast s nižší odrazivostí. Největší hromadění tekutiny při ME morfologicky probíhá v tzv. zevní plexiformní vrstvě. Krátce po uzávěru sítnicové vény (SV) se makulární oblast postupně naplňuje tekutinou. Během několika týdnů se tato tekutina hromadí v cystoidních prostorech v zevní plexiformní vrstvě, což vytváří obraz cystoidního ME na OCT snímcích. Tento typ edému může současně zahrnovat i drobné odtržení (ablaci) nervového epitelu. [1, 3, 8, 10, 11]



Obr. 6 - cystoidní ME-zasahující horní polovinu makuly [1]



Obr. 7 - Cystoidní ME-zasahující celou makulu [1]



## **Fluorescenční angiografie (FAG)**

FAG je důležitý klinický postup používaný k vyšetření a dokumentaci stavu sítnicových a cévních retinálních onemocnění. Před vyšetřením je nutné pacienta důkladně poučit o průběhu, významu a případných nežádoucích účincích. Pacient je posazen do pohodlné polohy k sítnicové kameře. Zákrok se provádí v arteficiální mydriáze. Fluorescein (15% koncentrace) je aplikován do loketní (kubitální) žíly v dávce 5 ml. Během 3-5 minut se rozloží v celém tělním krevním oběhu a také v intravaskulárních prostorech retiny a cévnatky. Do jedné hodiny je fluorescein vylučován ledvinami. Snímkování sítnice se provádí téměř ihned po aplikaci, po dobu 10 minut. Po intravenózním podání fluoresceinu a následném sériovém fotografování v rychlé sekvenci vzniká angiografické zobrazení. To se používá k vizualizaci a dokumentaci dynamiky průtoku krve sítnicí a zároveň k záznamu integrity vnitřních krevních bariér sítnice a jemných detailů pigmentového epitelu sítnice. FAG nemusí poskytnout tak jasné informace, pokud je zde přítomnost intraretinálních hemoragií, které znemožňují hodnocení stavu perfuze (průtoku krve) v těchto oblastech sítnice. Metoda je nezbytná pro objektivní hodnocení závažnosti pacientů s OSV. Na základě těchto informací lze lépe posoudit rozsah a lokalizaci uzávěru žil a cév, což umožňuje lékařům stanovit prognózu onemocnění a navrhnout vhodnou terapii. VOSV postihuje pouze omezenou část sítnice. Základní charakteristiky angiogramu jsou podobné jako u KOSV, avšak soustředěné pouze na oblast, která odpovídá příslušné větvi sítnicové žíly. Nespornou nevýhodou této metody jsou nežádoucí účinky způsobené aplikací fluoresceinu-zežloutnutí kůže, kožní vyrážka, nevolnost a zvracení. Mezi závažnější nežádoucí účinky patří například zvýšená tělesná teplota, obrna nervů, synkopa (náhlá ztráta vědomí), anafylaktický šok či tromboflebitida. [1, 18, 23]

## 2 OKLUZE SÍTNICE

V této kapitole budou uvedeny všechny typy okluzí. V lidském těle je sítnice metabolicky nejnáročnější tkání. Zpracování zrakových vstupů v sítnici vyžaduje velké množství arteriální krve a následně žilní drenáž (odtok žilami). Svazek sítnicových žil tvoří hlavní VCR, která ústí do kavernózní dutiny (dutiny srdce). Ucpání této žilní drenáže (cesty) sítnice může způsobit dva hlavní problémy: větвовou okluzi sítnicové vény (VOSV) a kmenovou okluzi sítnicové vény (KOSV). Pokud je postižena jedna polovina sítnice (horní nebo dolní), jedná se o hemiokluzi, což je speciální samostatná klinická forma KOSV. Dalším typem okluze je okluze sítnicové arterie (RAO). Toto onemocnění postihuje centrální retinální arterii anebo její větve. Podrobněji se budu zabývat okluzí žíly, RAO popíši pouze stručně. [1, 5, 27]

### 2.1 Okluze sítnicové vény (OSV)

#### **Definice a studie OSV**

OSV je ve vyspělých zemích světa po diabetické retinopatii druhou nejčastější příčinou zhoršení zraku v souvislosti s cévním onemocněním sítnice. Toto onemocnění je typické u osob ve středním věku či osob starších 50 let. U obou pohlaví se vyskytuje stejně. Nejčastější ohrožující komplikací OSV postihující zrak je cystoidní ME. Patogeneze OSV je velmi komplexní a doposud není zcela objasněna. Studie ukázaly, že VOSV je nejčastějším typem. Prevalence je cca 5,2 případů OSV na 1000 osob, z toho ve 4,42 případech jde o VOSV a zbylých 0,8 případů KOSV. Prevalence v různých zemích a seznam s výsledky jednotlivých studií ukazuje mimo jiné tabulka níže (viz obr. 8). Nejvíce studií na výskyt KOSV a VOSV bylo provedeno v USA a Asii, v evropských zemích je jich zatím málo. [1, 2, 17, 30, 34]

Studie	Země výzkumu	Počet probandů	Střední věk osob (rozptyl)	Prevalence na 1000 osob (rozptyl)	
				KOSV	VOSV
ARIC (Atherosclerosis Risk in Communities & Cardiovascular Health studies)	USA	12604	59,9 (49 - 73)	0,10 (0 - 0,19)	0,45 (0,24 - 0,65)
BDES (Beaver Dam Eye Study)	USA	4896	62,1 (43 - 86)	0,99 (0,21 - 1,78)	2,82 (1,65 - 4,00)
Beijing Eye Study	Čína	4439	56,2 (40 - 101)	0,70 (0,04 - 1,35)	4,67 (2,48 - 6,85)
BMES (Blue Mountains Eye Study)	Austálie	3651	66,2 (45 - 97)	1,59 (0,83 - 2,35)	5,63 (3,94 - 7,32)
CHS (Cardiovascular Health Study)	USA	4249	78,7 (69 - 101)	0,04 (0 - 0,12)	0,26 (0,07 - 0,45)
EUREYE Study	Evropa	4753	72,7 (64 - 99)	0,42 (0,12 - 0,72)	1,48 (0,91 - 2,05)
Funagata Study	Japonsko	1638	60,0 (34 - 96)	0,21 (0 - 0,64)	3,87 (0,13 - 7,61)
Handan Eye Study	Čína	6716	52,0 (30 - 97)	0,55 (0,10 - 0,99)	6,16 (4,30 - 8,01)
Hisayama Study	Japonsko	1775	61,9 (40 - 96)	0,77 (0 - 1,64)	9,32 (5,96 - 12,67)
LALES (Los Angeles Latino Eye Study)	USA (hispanšské obyvatelstvo)	6357	54,9 (40 - 98)	0,79 (0,2 - 1,39)	6,02 (4,31 - 7,73)
MESA (Multiethnic Study of atherosclerosis)	USA	6176	63,5 (46 - 87)	0,38 (0,09 - 0,66)	2,87 (1,56 - 4,19)
Proyecto VER Study (Vision Evaluation and Research)	USA (hispanšské obyvatelstvo)	4774	56,9 (40 - 96)	1,52 (0,54 - 2,50)	6,85 (4,89 - 8,81)
Rotterdam Study	Nizozemí	6418	69,0 (55 - 99)	0,39 (0,02 - 0,75)	1,60 (0,98 - 2,22)
ShihpaiEye Study	Tajvan	1058	71,8 (65 - 90)	0,38 (0 - 0,84)	3,45 (1,72 - 5,18)

Obr. 8 – Tabulka studií vyšetřujících prevalenci VOSV a KOSV (vlastní tabulka dle [1])

## Rizikové faktory

Patogeneze OSV je způsobena více faktory. Důležitou roli hrají systémové rizikové faktory, které nacházíme u **kardiovaskulárních onemocnění**. Více než 64 % pacientů s OSV ve věkové skupině starších 50 let trpí hypertenzí. Mezi další rizikové faktory patří hypercholesterolemie, která se vyskytuje u 70 % pacientů s OSV, dále diabetes mellitus, dyslipidémie, kouření, hyperhomocysteinémie (zvýšená koncentrace látky homocystein) a zvýšený body mass index (BMI). K dalším faktorům patří pozitivní anamnéza pro infarkt myokardu (osobní i rodinná) nebo mozkové cévní příhody, trombofilie. Rizikovými faktory bývají také **hyperkoagulační stavy** (deficit proteinu C a S, deficit antitrombinu, Leidenská mutace nebo antifosfolipidový syndrom) a **hyperviskózní stavy**, což patří mezi vzácnější faktory (např. u leukémie, mnohočetného myelomu nebo polycytemii very), které se vyskytují u 1 % pacientů s OSV. Mezi **vaskulitidy** můžeme zařadit sarkoidózu, syfilis, dále také lupus erythematoses a Behcetovu chorobu (zánět krevních cév). Diskutovaným rizikovým faktorem je hormonální substituční terapie obsahující estrogen, také diuretika a orální kontraceptiva. Mezi **oční lokální faktory** se řadí například glaukom s otevřeným úhlem. Zvýšený nitrooční tlak narušuje tok sítnicovou žílou a vyvolává tak zástavu krve. Nejdůležitější rizikové faktory jsou souhrnně zahrnuty v tabulce (viz obr. 9).

[1, 2, 6, 7, 23]

	<b>RIZIKOVÉ FAKTORY</b>
Systémová kardiovaskulární onemocnění	<ul style="list-style-type: none"> <li>• Hypertenze</li> <li>• Hypercholesterolemie</li> <li>• Diabetes mellitus</li> <li>• Dyslipidémie</li> <li>• Kouření</li> <li>• Hyperhomocysteinémie</li> <li>• Zvýšený BMI</li> <li>• Abnormální obvod pasu</li> <li>• Pozitivní anamnéza infarktu myokardu a cévní mozkové příhody</li> <li>• Trombofilie</li> <li>• Hyperlipidémie</li> </ul>
Hyperviskózní stavy	<ul style="list-style-type: none"> <li>• Leukémie</li> <li>• Mnohočetný myelom</li> <li>• Polycythemia vera</li> </ul>
Vaskulitidy	<ul style="list-style-type: none"> <li>• Syfilis</li> <li>• Sarkoidóza</li> <li>• Lupus erythematodes</li> <li>• Behcetova choroba</li> </ul>
Léky indukovaná OSV	<ul style="list-style-type: none"> <li>• Hormonální substituční terapie (estrogen)</li> <li>• Orální kontraceptiva</li> <li>• Diuretika</li> </ul>
Hyperkoagulační stavy	<ul style="list-style-type: none"> <li>• Deficit proteinu C a S</li> <li>• Deficit antitrombinu</li> <li>• Antifosfolipidový syndrom</li> <li>• Leidenská mutace</li> </ul>
Oční lokální faktory	<ul style="list-style-type: none"> <li>• Glaukom s otevřeným úhlem</li> <li>• Glaukomová exkavace terče ZN</li> <li>• Zvýšený NOT</li> </ul>

Obr. 9 - Přehled rizikových faktorů (vlastní tabulka dle [1,2,6,7,23])

### 2.1.1 Větvová okluze sítnicové vény (VOSV)

Na sítnici v místě, kde se arterie kříží se žílou (AV křížení), dochází k stlačování žíly tepnou (místo uzávěru), jelikož zde sdílejí stejnou adventicii, a to vyvolává stupeň stázy (stagnaci krve) či turbulentní tok, což může být příčinou poškození endotelu cév a tvorby trombu (krevní sraženiny). Tomuto jevu se říká větvová okluze sítnicové vény (VOSV). VOSV se může vyskytnout v nazální nebo temporální větvi. Podle toho, která větev je postižena, rozlišujeme makulární VOSV a VOSV hlavní větve. Pokud je postižena větev nazální, jedná se spíše o náhodný nález. Zatímco při postihu temporální větve je v různém rozsahu postižena makulární oblast, a to je spojené s poklesem ZO. Pokles ZO vede k postupné a bezbolestné ztrátě zraku. VOSV má podobné příznaky jako KOSV, ale jsou omezené pouze na část sítnice. U VOSV se mohou vyskytnout hemoragie (mohou vyplňovat cystoidní prostory na sítnici), edém sítnice v oblasti

postižené žíly, dále žilní dilatace, edém terče ZN či tortuozity (zakřivení průběhu cév). Hemoragie mohou mít několik podob útvarů, jako například plaménkovité, plošné nebo tečkovité. Tyto příznaky lze odhalit za pomoci funduskopie. U těžké VOSV se mohou hemoragie také nacházet preretinalně (před sítnicí), zřídka subretinalně (pod sítnicí) nebo intravitreálně. V případě výskytu těžké okluze může také dojít k nálezům měkkého (vatovitého) exsudátu-což je výsledkem akutní lokální ischemie na sítnici. Měkké exsudáty jsou šedobělavé barvy a nachází se ve vrstvě nervových vláken. Oblast ischemie můžeme hodnotit pomocí FAG. Rozsáhlé hemoragie nám mohou zakrývat detaily a nálezy na sítnici. Jsou tak hůře identifikovatelné. [1, 2, 5, 6, 19, 23]

### **Přirozený průběh a prognóza VOSV**

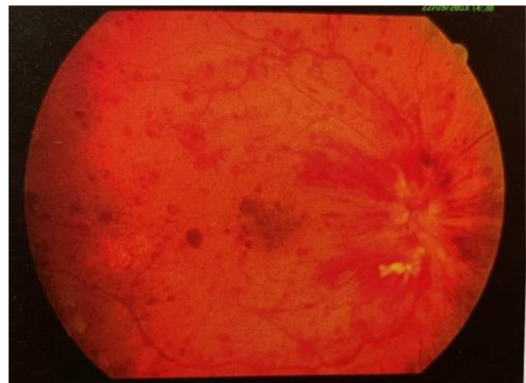
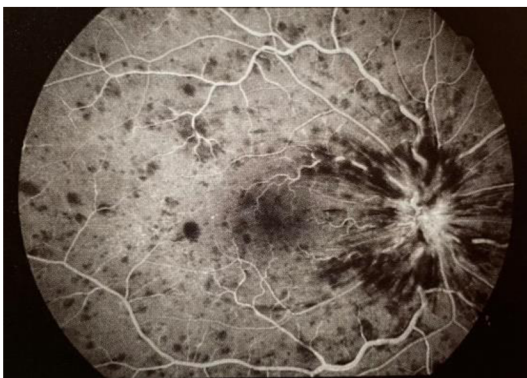
VOSV má několik fází onemocnění. **Akutní fáze** trvá 60 dní od začátku okluze. Na ni navazuje **subakutní** a poté **fáze chronická**, která vzniká s rozvojem koleterál. Tato fáze je doprovázena neovaskularizacemi, zvětšením edému sítnice a zvětšením rozsahu hemoragií. Prognóza je obvykle velmi příznivá v porovnání s KOSV. Výhled a přirozený vývoj jsou obvykle ovlivněny umístěním a stupněm okluze. U 50-60 % pacientů dosahuje výsledná ZO 6/12, což odpovídá vizu 0,5 a lepší, aniž by bylo nutné podstoupit laserovou nebo jinou léčbu. Průběh závisí na třech faktorech: **lokalizaci okluze** (čím je okluze vzdáleněji, tím méně je postižena makula), **kalibru okludované vény** a **stupni venózní obstrukce**. U zbylých zhruba 40 % nemocných je ZO 6/18 (0,3) a horší. Mezi komplikace tohoto onemocnění můžeme řadit ME, následovaný neovaskularizací sítnice, odchlípením sítnice nebo krvácením do sklivce. Rozsah ME a to, zda je přítomné odchlípení sítnice, lze diagnostikovat pomocí fundus kamery nebo fluorescenční angiografie, přičemž nejlepší metodou je obvykle OCT. Vzácně se u VOSV může vyvinout neovaskulární glaukom. [1, 5, 6, 19, 23, 40]

### 2.1.2 Kmenová okluze sítnicové vény (KOSV)

KOSV je obstrukce vyskytující se v centrální sítnicové žíle, která je prakticky jediným zdrojem žilní drenáže sítnice. U pacientů s kmenovou okluzí sítnicové vény dochází k uzávěru venae centralis retinae (žíla sbírající krev ze sítnice). Je postižen celý žilní sítnicový systém a předpokládáné místo zvýšené rezistence (odolnosti) vůči žilnímu odtoku se nachází v oblasti lamina cribrosa ZN nebo za ním. Působením centrální sítnicové tepny dochází ke stlačení centrální sítnicové vény, mají totiž společné fibrózní pouzdro. Ve srovnání s VOSV mají pacienti s KOSV horší prognózu zrakové ostrosti a vyšší riziko rozvoje komplikací, jako jsou neovaskulární glaukom a trakční odchlípení sítnice. [1, 2, 23, 34]

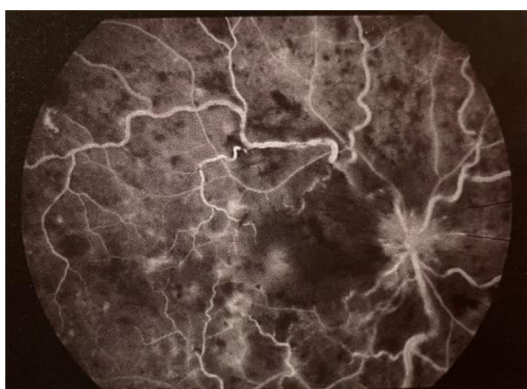
#### Klasifikace

**KOSV** se dělí na neischemickou a ischemickou. V případě **neischemické KOSV** je dodání kyslíku do sítnice stále dostatečné a ischemická ložiska (postižení) jsou menší než 10 ploch terče ZN. Síť drobných cév je pravidelně viditelná a nejsou zde oblasti, kde krevní kapiláry nejsou prokrvené (viz obr. 10). V této situaci se neobjevují neovaskularizace. Obr. 11 zobrazuje oftalmoskopický snímek neischemické KOSV. [1, 23, 34]

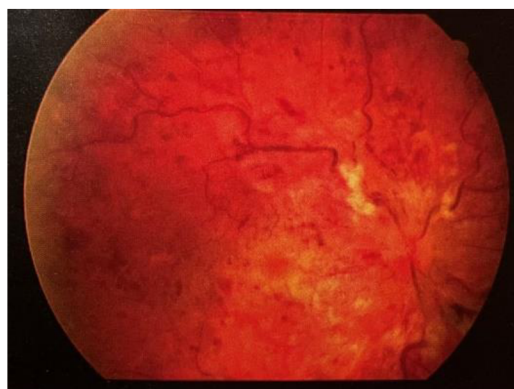


Obr. 10 - Angiografický obraz neischemické KOSV [1] Obr. 11 - Oftalmoskopický snímek neischemické KOSV [1]

Jedná-li se o **ischemickou KOVS**, jsou na sítnici a terči ZN přítomny neovaskularizace, rubeózy duhovky (růst nových cév na duhovce) nebo ischemické okrsky sítnice v rozsahu větším než 10 ploch terče ZN. Tyto oblasti jsou identifikovány pomocí FAG, jak je vidět na obr. 12. U této formy je téměř vždy špatná vstupní ZO a její zlepšení je velmi málo pravděpodobné. Definitivní klasifikace by měla být rozhodnuta až s dostatečným odstupem od začátku vzniku onemocnění, a to z důvodu, že 5-33 % neischemických případů může po několika týdnech/měsících přejít do ischemické formy KOSV. Obr. 13 znázorňuje obraz těžké ischemie sítnice. [1, 23]



Obr. 12 - Angiografický obraz ischemické KOSV [1]



Obr. 13 - Snímek těžké ischemické KOSV [1]

**Klinický obraz KOSV** je závislý na rozsahu snížení odtoku krve a je tedy dán mírou jejího měštnání ve venózním řečišti sítnice. Lidé s tímto onemocněním pozorují zhoršení zrakové ostrosti, od pocitu mírného zamlžení, až po výrazný pokles. Oftalmologický nález zahrnuje různý stupeň intraretinálních hemoragií ve všech čtyřech kvadrantech sítnice, převážně v zadní části. Méně často můžeme nalézt i hemoragie subretinální (pod sítnicí) nebo preretinální (před sítnicí). Charakteristickým znakem je prosáknutí místa, kde vstupuje zrakový nerv s neostrými okraji a třískovitými hemoragiemi. Typické pro KOSV jsou výrazně dilatované (rozšířené) a vinuté (zakřivené) cévy. Známkou ischemie sítnice jsou vatovitá ložiska, tvrdé exsudáty, ME nebo edém jiných oblastí sítnice. V akutní fázi KOSV je ME často spojen s hypoxií (nedostatkem kyslíku) v centrální oblasti. To rychle vede k trvalým změnám ve struktuře sítnice, což způsobuje výrazné snížení ZO. V dlouhodobém průběhu může dojít ke ztrátě zbývajícího (reziduálního) vidění v důsledku vzniku neovaskularizace (nových cév). Pokud se vytvoří neovaskularizace na duhovce, může to vést k nebezpečné komplikaci zvané neovaskulární glaukom (NVG). Tento problém postihuje 20-30 % pacientů s KOSV. [1, 2, 16, 40]

**Diagnostika KOSV** vyžaduje důkladné úvodní vyšetření, které poskytuje užitečné informace pro klinické rozhodování. Neexistují jasné pokyny pro systémové vyšetření, ale obvykle se začíná klinickým vyšetřením rozšířeného fundu spolu s podrobnou anamnézou, aby se zjistily rizikové faktory. Další hodnocení zahrnuje krevní tlak, glykémii, kompletní krevní obraz a rychlost sedimentace erytrocytů. U mladých pacientů bez jasných rizikových faktorů je třeba zvážit další vyšetření k vyloučení hematologické nebo vaskulitické etiologie. Důležitým ukazatelem je centrální ZO. Měření nitroočního tlaku může být užitečné k pochopení příčiny onemocnění. U pacientů s glaukomem můžeme pozorovat morfologické změny terče ZN, což může zvýšit riziko vzniku KOSV. Zvýšený nitrooční tlak se však může objevit i u pacientů s KOSV sekundárně, u kterých se vyvinul NVG v důsledku rozsáhlé ischemie sítnice. Při vyšetření přední části oka je důležité vyloučit rubeózu duhovky (přítomnost nových cév). Součástí vyšetření je také kontrola komorového úhlu pomocí gonioskopie. Je třeba dbát na pečlivé sledování reakce zornic, kdy relativní pupilární aferentní defekt může naznačovat významné snížení zrakové schopnosti v důsledku pokročilé ischemie sítnice. OCT je užitečné pro potvrzení a kvantifikaci závažnosti ME, posouzení integrity elipsoidní zóny, fotoreceptorových vrstev a sledování odpovědi na léčbu. V klinické praxi měření OCT často slouží jako vodítko pro rozhodování o léčbě. Mezi znaky KOSV na FAG patří prodloužený arteriovenózní tranzitní čas (výrazně u ischemického KOSV), pozdní barvení podél stěn cév, kapiláry se trhají kvůli průtoku krevními cévami v oblastech, které mají nedostatek kyslíku, a dochází k pozdnímu úniku tekutin ve tvaru petaloidního vzoru (okvětních lístků) v přítomnosti ME. Z klinického hlediska FAG umožňuje vyhodnotit rozsah kapilární neperfúze a stupeň makulární ischemie a umožňuje rozlišit kolaterální cévy od nových cév. [1, 2, 16]

V **diferenciální diagnostice** je zapotřebí vyloučit možná onemocnění, která se mohou v určitých případech podobat klinickému obrazu KOSV. Například u diabetické retinopatie se intraretinální hemoragie, mikroaneurysmata, vatovitá ložiska a tvrdé exsudáty mohou podobat obrazu KOSV. Pokles ZO nebývá však tak náhlý jako u KOSV. Oproti diabetické retinopatii bývá KOSV doprovázená zneostřením terče ZN a široce dilatovanými a vinutými vénami. Dalším onemocněním, které se svým obrazem podobá KOSV, je oční ischemický syndrom, při kterém nastává rychlý rozvoj neovaskularizací sítnice, rubeózy duhovky a NVG. Zneostřenou papilou se může v prvotním stádiu podobat také měštnavá papila u nitrolební hypertenze. Tam se však objevuje přítomnost patologických změn na obou očích a intraretinální hemoragie



v periférii. U postradiační retinopatie se objevuje edém ZN a převažují vatovitá ložiska než hemoragie, u KOSV je tomu naopak. Na očním pozadí u karotidokavernózní píštěle se nachází dilatované a tortuózní vény. Pokud píštěl není léčená, v pozdní fázi může vzniknout ischemie sítnice a tvorba neovaskularizací. Aby se odlišilo KOSV od píštěle, je potřebná anamnéza a nález na předním segmentu. U karotidokavernózní píštěle dochází ke zvýšení nitroočního tlaku a exoftalmu, dále také k omezení motility a subjektivní diplopii. [1, 2, 16]

## 2.2 Ostatní okluze sítnice

Kromě výše podrobně popsaných okluzí se můžeme také setkat s tepennou neboli arteriální retinální okluzí (RAO). Toto onemocnění postihuje centrální retinální arterii (ACR) anebo její větve. Dělí se na centrální retinální arteriální okluzi (CRAO), okluzi větve retinální arterie, okluzi cilioretinální arterie, kombinovanou okluzi centrální retinální arterie a vény, okluzi oftalmické arterie a vatovité exsudáty. Uzávěr artérie se projeví jako náhlá, těžká, bezbolestná, obvykle jednostranná ztráta zraku. Tento jev vzniká především v ranních hodinách. Uzávěr může nastat v důsledku vzniku embolu při srdečních onemocněních nebo trombózou. Častější výskyt je u mužů. Mezi rizikové systémové faktory, které jsou spojené s tímto onemocněním, se řadí hyperlipidemie, hypertenze, diabetes mellitus, hyperlipoproteinemie či kolagenózy. Dále může RAO vzniknout v souvislosti s kouřením, onemocněním ledvin nebo s onemocněním krkavic a koronálních cév. Okluze je považována za oční ekvivalent akutní cévní mozkové příhody (CMP). [2, 4, 17, 21, 23]

### **Okluze centrální retinální arterie**

Tento typ okluze vede k teritoriální ischemii. Občas před tímto stavem nastává krátkodobá slepota tzv. amaurosis fugax. Přední segment oka je klidný. Následkem zvolna se rozvíjejícího edému je sítnice bledá. Edém se rozvíjí v průběhu několika hodin. Při změně arteriovenózního poměru jsou arterie výrazně zúžené. Na terči ZN je riziko vzniku neovaskularizací. Když cilioretinální arterie, která zásobuje papilomakulární svazek, zůstane nepoškozená, malý "ostrůvek" centrálního vidění může zůstat zachován. Bohužel, když se gangliové buňky na sítnici nedostanou k dostatečnému kyslíku a živinám kvůli špatnému cévnímu zásobení, odumírají velmi rychle. Na očním pozadí jsou až u 40 % pacientů viditelné emboly, které jsou nejčastěji zářivě žluté lesklé barvy. [2, 23]

### **Okluze větve retinální arterie**

Retinální zkalení je bělavého charakteru a je lokalizováno kolem uzávěru cév. U většiny případů se jedná o větve temporální. Pokud dojde k uzávěru pouze v jedné části větve centrální retinální arterie, postižené místo odpovídá části ZP. Pokud se v oblasti foveoly nevyskytuje edém, prognóza zrakových funkcí je dobrá. Velmi častá je tvorba sítnicových neovaskularizací. [2, 23]

### **Okluze cilioretinální arterie**

Cilioretinální arterie se objevuje na vnějším okraji zrakového disku ze Zinnova arteriálního prstence. Je zásobovaná krví z choroidey a tím je nezávislá na ACR. Tato okluze je v jejím průběhu bělavě zašedlá. Máme tři varianty tohoto uzávěru: izolovaná okluze arteria ciliaris, okluze spojená s okluzí centrální žíly a okluze spojená s ischemickou optickou neuropatií. [23]

### **Okluze oftalmické arterie**

Jedná se o vzácný akutní typ okluze. Je porušena retinální i choroidální cirkulace. Téměř vždy končí amaurozou. Objevuje se bílý edém na sítnici. Příčinou této okluze bývá lokální nebo celkové onemocnění, např. trauma orbity, onemocnění karotid. [23]

### **Kombinovaná okluze centrální retinální arterie a věny**

Příliš se neliší od CRAO. Na kombinaci s okluzí věny nás upozorní hemoragie, dilatované a vinuté sítnicové žíly. Někdy také vzniká edém terče ZN. ME zde není přítomný. Prognóza okluze je špatná, protože je zde riziko vzniku neovaskulárního glaukomu. [23]

### **Terapie**

Včasná terapie je klíčová, protože pokud k uzávěru dojde, máme pouze omezený čas – buňky sítnice mohou začít odumírat během 90 minut, a po 4-5 hodinách je situace ireverzibilní. Je důležité provést kompletní interní vyšetření pacienta, s důrazem na ultrazvukové vyšetření karotid a srdce, aby se předešlo dalším závažným stavům a zajistilo celkové zdraví pacienta. Léčbu lze rozdělit na konzervativní a invazivní. Při **konzervativní** léčbě jde o mechanické uvolnění embolu pomocí masáže bulbu, dále o rozšíření cév (vazodilataci), či snahu o zvýšení perfúzního tlaku. **Invazivní** léčba spočívá v intraarteriální či intravenózní trombolýze. Může být provedena Nd:YAG laserová embolektomie. [2, 4, 17, 23]

### 3 LÉČBA

V této kapitole budou rozdělené a stručně popsány současné možnosti léčby. OSV představují závažné poruchy neurosenzorické sítnice, které jsou citlivé na hypoxii. Akutní a nadměrný únik vede k diagnostickým znakům sítnicového krvácení a edému se značným ztluštěním sítnice. OSV lze léčit systémově i lokálně. Pokroky v zobrazovacích metodách a terapeutické možnosti pomocí látek proti cévnímu endotelovému růstovému faktoru (VEGF) způsobily revoluci v diagnostice a léčbě tohoto onemocnění. Mezi další terapeutické postupy patří použití laserů, steroidů a chirurgie, ale po mnoho let se anti-VEGF terapie považuje za zlatý standard. Terapeutické přístupy zahrnují zlepšení krevního oběhu a léčbu ME snižujícího vidění. [28]

Pokud postižený udává denní výkyvy ZO se zhoršením ráno, které jsou typické pro počínající OSV, může být užitečné v noci mírně zvednout hlavu, aby se v sítnicové tkáni hromadilo méně tekutiny. Je také třeba zvážit, zda v poslední době nedošlo ke zvýšení krevního tlaku a vyloučit noční arteriální hypotenzi. Konkrétní léčba interních rizikových faktorů se provádí až po vyšetření lékařem. [28]

#### a) Medikamentózní terapie

Terapie VOSV začíná za pomoci medikamentózních léčiv. Účinek není velký, proto se považuje spíše za doplňkovou léčbu. Mezi léčiva, která se nejčastěji předepisují, patří: agapurin 400 mg a anopyrin 100 mg. Léky působí na sítnici jiným mechanismem než fotokoagulační léčba a účinek se tak sčítá. V případě OSV je makula často ohrožena nedostatkem kyslíku, který může vést k trvalým změnám jak funkčním, tak anatomickým. Proto i malá úprava směřující k lepšímu okysličení této oblasti může předejít nevratným změnám a tím i trvalému poškození ZO. [1]

#### Agapurin 400 mg

Přípravek obsahuje léčivou látku pentoxifylin. Jedná se o látku ze skupiny xantinových derivátů. Zlepšuje průtok krve cévním řečištěm, protože zvětšuje pružnost červených krvinek. Potlačuje shlukování krevních destiček a snižuje viskozitu krve. Takto zlepšuje krevní oběh a vyživování tkání v místech zhoršeného průtoku periferními tepnami, při poškození tkání z nedostatečné výživy. Dále se používá při stavech po cévních mozkových příhodách a také při poruchách cévního zásobování oka. Agapurin je určen k léčbě dospělých pacientů. [38]

### Anopyrin 100 mg

Používá se jako součást standardní terapie u akutního infarktu myokardu. Rovněž doplněk standardní terapie při nestabilní angina pectoris. Dále se užívá jako prevence reinfarktu, po arteriálních cévně chirurgických nebo intervenčních výkonech a jako sekundární prevence tranzitorní ischemické ataky a mozkového infarktu. Taktéž je určen k léčbě dospělých osob. [39]

### Hemodiluce

Ačkoli reologická léčba nemůže odstranit trombus, ovlivňuje zásobování kapilár kyslíkem tím, že zvyšuje průtočnost krve. Tím je umožněna spontánní úprava cirkulace. K dosažení tohoto účinku byly vyzkoušeny různé metody (hemodiluce, troxerutin, pentoxifylin, plazmatická maphereza), z nichž hemodiluční léčba byla nejúčinnější. Podle toho, jestli dojde k náhradě a také podle případně použité náhrady odebrané tekuté součásti, se rozlišují tři typy hemodiluce: hypovolemická, izovolemická a hypervolemická. V literatuře byly všechny metody testovány jako účinné v randomizovaných studiích, přičemž izovolemická hemodiluce dosáhla většího snížení hematokritu. V těchto studiích byly použité různé plazmaexpandéry. V nejnovějších publikovaných studiích byl použit 6% plazmaexpandér, u něhož se vzhledem k onkotickému tlaku nepředpokládá žádný dodatečný přítok z perivaskulární tkáně a chybějící objem krve je tedy nahrazen rovnocenně. [1, 28]

### Antiagregační léčba

Antiagregační léčbou se rozumí léky k prevenci tvorby krevních sraženin. K tomuto účelu se nejčastěji podává **kyselina acetylsalicyová** a **triklopidin**. Kyselina acetylsalicyová je k léčbě okluze často používaná. Pozitivní vliv této kyseliny na prognózu ZO ovšem nebyl zcela jasně prokázán. Kyselina acetylsalicyová však snižuje riziko sekundárních komplikací (neovaskularizace, robeózy). Triklolidin je látka, která obdobně jako kyselina acetylsalicyová ovlivňuje krevní srážlivost. Ovlivňuje receptory na povrchu krevních destiček, což způsobuje, že se méně snadno shlukují do skupin. [1]

## Reologika

Reologika redukuje hustotu krve snížením hladiny fibrinogenu. Látky rovněž zvyšují schopnost červených krvinek měnit svůj tvar, což má za následek snížení hustoty. Toho se v léčbě využívá ke zlepšení prokrvení v mikrocirkulaci. Pokles krevní viskozity je nižší než u hemodiluce. Mezi látky, které se k léčbě používají, patří troxerutin a pentoxifylin. [1]

## Antikoagulační terapie a fibrinolytika

Působí na různých částech koagulační kaskády a tím snižují její prokoagulační aktivitu. Vitamín K je klíčový pro aktivitu mnoha faktorů koagulační kaskády, což je důležité pro tvorbu krevních sraženin. Hodně lékařů tuto léčbu považuje za málo aktivní a jsou zvýrazněny případné krvácivé komplikace. Za jednu z výjimek se považuje podávání antikoagulancií u pacientů s prokázanou poruchou koagulačních parametrů. V několika studiích byly použity léky warfarin, agapurin a ascorutin. Léčba efektivně zabrání progresi neischemického typu KOSV k ischemické formě, což by vedlo ke zhoršení ZO. Hned při prvních známkách okluze se proto doporučuje okamžité nasazení warfarinu. V této fázi je šance na dobrou prognózu. [1]

### **b) Intravitreální aplikace léčiv: steroidy / anti-VEGF**

ME lze bezpečně a účinně léčit pomocí preparátů anti-VEGF nebo steroidů. Schválené intravitreální látky jsou inhibitory VEGF **ranibizumab**, **aflibercept** a **steroidní implantát dexametazon**. **Bevacizumab** a **triamcinolon** se používají off-label. U OSV se ve sklivci nachází zvýšená hladina VEGF, která udržuje ME. Látky proti VEGF snižují propustnost cév a edém, tím zlepšují vidění. Na začátku léčby anti-VEGF se podávají 3 injekce v měsíčních intervalech, poté se léčba podává podle potřeby. Celkově se zisk ZO pohybuje mezi 14 a 18 písmeny ETDRS. Z toho 60-80 % pacientů vykazuje významný zisk alespoň tři řádků. Anti-VEGF účinek je dočasný, a proto je v prvním roce léčby zapotřebí v průměru asi 7 až 8 injekcí. Průběh se u jednotlivých pacientů liší, proto jsou užitečné měsíční kontroly a individuální léčebné režimy. Zatím nebylo stanoveno, zda je jedna z dostupných intravitreálních látek vhodnější než jiná, protože srovnávací studie dosud nebyly dokončeny. U anti-VEGF látek se diskutuje o vysoké frekvenci injekcí. Bez ohledu na způsob léčby musí být pacient připraven na zdoluhavou léčbu. První dlouhodobé údaje však naznačují, že léčbu lze ukončit nejméně u poloviny pacientů. Prognóza je lepší u pacientů s úplnou resorpcí ME než u pacientů s přetrvávajícím edémem. [1, 28]

Nová terapie pro léčbu OSV výrazně zvýšila šance na úspěch. Zejména je třeba zmínit intravitreální aplikaci léků, která může vést k trvalému a významnému zlepšení zraku. Účinnost různých inhibitorů VEGF se zdá být srovnatelná. Na druhou stranu je třeba zvážit použití steroidů kvůli vedlejším účinkům. Dříve známé léčebné postupy, jako je fokální laserová terapie a hemodiluce, by neměly být opouštěny, i když jejich zrakový stabilizační nebo zlepšující účinek lze jen stěží srovnávat s intravitreální medikací. [28]

### Steroidy

Odůvodnění patogeneze OSV (KOSV i VOSV) zahrnuje zvýšení kapilární permeability, které vede k ME, zvýšenému žilnímu tlaku a hypoxii. To je způsobeno rozpadem hematoencefalické bariéry (rozhraní oddělující centrální zrakový a periferní oběhový systém), který je z části zprostředkován VEGF a z části zánětlivými cytokiny. Ačkoli jsou průměrné vitreální hladiny VEGF u obou chorobných stavů (KOSV a VOSV) zvýšené u jedné třetiny očí, mohou se i přes přítomnost ME pohybovat v normálním rozmezí. Toto zjištění naznačuje existenci cest nezávislých na VEGF vedoucích k ME, které mohou být důvodem, proč někteří pacienti hůře reagují na samotnou anti-VEGF terapii. Důvody pro použití steroidů k léčbě ME souvisí s jejich schopností snižovat propustnost kapilár. Steroidy inhibují vytlačení genu VEGF a metabolické dráhy VEGF, navíc i expresi zánětlivých cytokinů. Kortikosteroidy mohou mít také neuroprotektivní (chrání NS) účinek, který je prospěšný u očí s OSV. Mezi komerčně dostupné kortikosteroidy pro intravitreální použití patří **implantát s dexametazonem** (Ozurdex) a **triamcinolon acetonid**, který dosud nebyl schválen pro použití v oku. Kortikosteroidy inhibují VEGF a různé prozánětlivé mediátory, a proto účinně bojují proti ME. Je třeba vzít v úvahu rizika podávání steroidů, jako je zvýšený nitrooční tlak, infekce, tvorba katarakty, glaukomu nebo odchlípení sítnice. Vzhledem k nejistému dávkování a off-label situaci je implantát dexametazonu vhodnější než triamcinolon acetonid. Největší multicentrickou klinickou studií je doposud studie SCORE, která srovnává účinnost a bezpečnost 1 mg a 4 mg triamcinolonu s mřížkovou fotokoagulací u očí bez ztráty zraku při hustém makulárním krvácení sekundárně způsobeném ME spojeném s VOSV. Po 12 měsících a 36 měsících bylo průměrné zlepšení ZO i tloušťky sítnice lepší ve skupině s laserem. Míra výskytu nežádoucích účinků byla vyšší ve skupině 4 mg. Analýza podskupin ukázala, že u pacientů s délkou trvání onemocnění déle, než tři měsíce se vyskytoval větší přínos při standardní péči.

Avšak ti, kteří měli ME po dobu 1 až 3 měsíců, vykazovali lepší výsledky ve skupině triamcinolonu než ve skupině fotokoagulace. Kromě toho může být vhodnou alternativou léčby VOSV kombinovaná terapie. Kombinace triamcinolonu s mřížkovou laserovou fotokoagulací dosáhla pozitivních výsledků. Průběžné uvolňování léku implantátem Ozurdex udržuje stálou hladinu léku v oku, což vylučuje nutnost opakovaných injekcí jiných léků. To je podstatná výhoda přípravku Ozurdex oproti anti-VEGF přípravkům, protože léčba přípravkem Ozurdex může vést pouze ke dvěma nebo třem injekcím ročně, což je mnohem méně, než kolik je třeba injekcí anti-VEGF. Na základě dosud dostupných údajů je zřejmé, že kortikosteroidy jsou v našem arzenálu léků pro léčbu pacientů s OSV důležité, ale převážně na úrovni druhé volby. Proto je přechod na steroidy u nereagujících pacientů, kteří již byli léčeni anti-VEGF (po 3 až 6 injekcích), rozumný. U pacientů, kteří v nedávné minulosti prodělali závažnou kardiovaskulární příhodu, lze steroidy považovat za léčbu první volby, protože tito pacienti museli být vyloučeni ze všech hlavních studií anti-VEGF, a proto nemohli dostávat anti-VEGF jako léčbu první volby. Další skupinou pacientů, u nichž lze kortikosteroidy považovat za léčbu první volby, jsou pacienti, kteří nejsou ochotni docházet na měsíční injekce v prvních 6 měsících léčby. Nitrooční tlak těchto pacientů je však stále třeba monitorovat každých 2 až 8 týdnů po injekci jako u každého pacienta, který podstoupil implantaci přípravku Ozurdex. Kompletní vyšetření včetně OCT by mělo být provedeno 3 měsíce po injekci přípravku Ozurdex a opakováno, pokud je na OCT stále přítomen ME. Opakované podání přípravku Ozurdex se obvykle provádí po 3-4 měsících, v průměru přibližně 2-3 injekce ročně. Pro použití steroidů jsou vhodnější pacienti s čirou čočkou, jinak je třeba pacienty informovat o vysokém riziku vzniku katarakty. Z dosud shromážděných údajů je zřejmé, že účinky přípravku Ozurdex mohou přetrvávat přibližně 4 měsíce. [1, 27, 28, 29, 30]

### Anti-VEGF terapie

VEGF zvyšuje permeabilitu cév zvýšením fosforylace proteinů těsného spojení, je tak důležitým mediátorem rozpadu krevní a sítnicové bariéry vedoucí k cévnímu úniku a ME. Proto je léčba, která inhibuje VEGF, účinnou terapeutickou modalitou zaměřenou na základní patogenezi ME u OSV. V současné době byly schváleny pro léčbu ME způsobeného OSV dva anti-VEGF přípravky: **ranibizumab** (Lucentis) a **aflibercept** (Eylea). **Bevacizumab** (Avastin) se používá off-label. Před aplikací je důležité, aby pacient sdělil oftalmologovi, zda cítí bolest či dyskomfort v oku, pociťuje rozmazané vidění nebo zvýšenou citlivost na světlo. Může se totiž jednat o záněty nebo infekce a aplikace by nemohla být uskutečněna. Také po aplikaci by měli pacienti okamžitě informovat o jakýchkoliv příznacích, které by mohly naznačovat endoftalmitidu, jako je bolest oka, zarudnutí, fotofobii nebo rozmazané vidění. Dále by po aplikaci měli být pacienti okamžitě sledováni na případné zvýšení nitroočního tlaku. Sledování dále zahrnuje kontrolu prokrvení papily optického nervu. [1, 29, 30, 31, 32]

### Průběh aplikace anti-VEGF preparátů:

Nejprve se pacientovi aplikuje lokální anestezie. Nejčastěji jsou k tomu používané kapky Benoxi 0,4% gtt. Následně se vydezinfikuje oční okolí. Sterilní rouškou se překryjí tváře a oblasti kolem oka. Oko se uchytí pomocí očního rozvěrače. Pacient má za úkol směřovat pohled od místa aplikace. Lékař zaměří oblast 3,5 mm od limbu v případě, že pacient má v oku umístěnou umělou nitrooční čočku, v ostatních případech zaměří 4 mm od limbu, následně zavede jehlu do sklivcového prostoru oka, kde aplikuje objem přípravku. Při aplikaci je důležité se vyhnout horizontálnímu meridiánu. Následující injekce je nutné aplikovat v jiném místě skléry. [31]

### **Avastin** (bevacizumab)

Obsahuje léčivou látku bevacizumab. Avastin je lék, který se váže na protein nazývaný VEGF-A a brání mu v jeho funkci. Tento protein je zodpovědný za růst nových cév. Když je jeho činnost blokována, může to pomoci snížit únik tekutiny a zlepšit stav očí, zejména při ME. Bevacizumab byl vyvinut k inhibici tvorby patologických nádorových cév a růstu nádoru u metastazujícího karcinomu tlustého střeva. Intraokulární bevacizumab se široce používá jako off-label léčba neovaskulární VPMD a diabetického ME, je levnější než ranibizumab a aflibercept. [29]



### **Lucentis (ranibizumab)**

Lucentis obsahuje léčivou látku ranibizumab, která patří do skupiny léků zvaných antineovaskularizační látky. Příčinou růstu krevních cév je látka zvaná endoteliární růstový faktor A (VEGF-A). Přípravek se váže na všechny izoformy VEGF-A, tím je zablokuje a neutralizuje. Snižuje prosakování tekutin nebo krve do oka. Léčivý přípravek s touto látkou podává lékař do oka intravitreální injekcí. Aplikace injekce je téměř bezbolestná. Používá se k léčbě vlhké formy věkem podmíněné makulární degenerace (VPMD), diabetického ME, proliferativní diabetické retinopatie, okluze retinální vény a choroidální neovaskularizace. [29, 32]

### **Eylea (aflibercept)**

Eylea je injekční roztok obsahující léčivou látku aflibercept, která zabraňuje růstu nových abnormálních cév v oku, často spojených s krvácením a únikem tekutiny. Tato léčba může zastavit zhoršování zraku a přispět ke zlepšení některých příznaků. V preklinických studiích se ukázalo, že afinita (příbuznost) afliberceptu k VEGF je větší než u bevacizumabu nebo ranibizumabu a jeho doba působení v oku je delší. Intravitreální aflibercept se ukázal jako účinný v léčbě ME v důsledku OSV. Dále je přípravek indikován například k léčbě vlhké formy VPMD a poruchy zraku v důsledku myopické choroidální neovaskularizace. Pro optimální výsledky je důležitá včasná léčba. Po fixních počátečních měsíčních injekcích lze do značné míry udržet zrakový zisk, s následným prodloužením intervalů mezi jednotlivými léčebnými procesy. Roztok je buď v injekční stříkačce, nebo v předplněné injekční stříkačce. Doporučená dávka preparátu pro jednotlivou aplikaci je 2 mg afliberceptu. Mezi kontraindikace můžeme zařadit aktivní oční nebo periokulární infekci či podezření na ni a aktivní závažný intraokulární zánět. Aplikace jsou také spojeny s endoftalmitidou, nitroočním zánětem, trhlinou sítnice nebo iatrogenní traumatickou kataraktou (vyvolanou lékařem). Během hodiny po podání přípravku Eylea dovnitř oka se zaznamenal nárůst nitroočního tlaku. U pacientů s nedostatečně kontrolovaným glaukomem je nutné zvážit opatření, včetně sledování a adekvátní léčby vysokého nitroočního tlaku a perfuze papily optického nervu. [29, 31]

## **Indikační omezení úhrady pojišťovnou preparátu Eylea:**

Pro zahájení či pokračování léčby musí být splněny následující podmínky:

Změny v makule nesmí být trvalé, a jsou odolné na laserovou léčbu nebo laserovou léčbu nelze provést (např. při rozsáhlých retinálních hemoragiích nebo makrocystických změnách v makule). Doba trvání ME by neměla přesáhnout jeden rok. Pacienti musí být interně stabilní a mít kompenzovaný nitrooční tlak. Pacienti musí mít ZO v rozmezí 6/12-6/96 s centrální tloušťkou sítnice 250  $\mu\text{m}$  a více. Léčba je zaměřena na jedno oko a je hrazena do dosažení maximální ZO, která musí být stabilní po dobu tří po sobě jdoucích měsíců. Pokud nenastane zlepšení ZO po prvních třech injekcích, nebo dojde k poklesu ZO o 15 nebo více písmen, léčba se ukončí. [33]

Pokračování léčby je možné, pokud se objeví některý z následujících příznaků:

Nárůst centrální retinální tloušťky (CRT) o více než 50  $\mu\text{m}$  dle OCT. Nové nebo přetrvávající cystické retinální změny nebo subretinální tekutina na OCT. Přetrvávající difúzní edém o tloušťce 250  $\mu\text{m}$ . Pokles ZO o 5 a více písmen oproti poslední kontrole. Pokud se stav nezlepší po aplikaci prvních třech injekcích, léčba se ukončí. [33]

### **c) Laserová fotokoagulace**

Laserová fotokoagulace je standardem léčby neovaskulárních komplikací spojených s OSV. Existují dva možné mechanismy působení laserové fotokoagulace, které zabraňují poškození makuly. Za prvé se jedná o vytvoření jizvy mezi foveou a přilehlou oblastí, což představuje mechanickou bariéru, která zabraňuje progresi edému. Za druhé zničení kapilárního řečiště, jež snižuje přítok arteriální krve, to následně umožňuje, aby zbývající nepoškozené kapilární řečiště odtékalo do sousedních oblastí s nepoškozeným krevním zásobením. [28, 29]

#### Arteriolární konstriktce

Rozeznávají se dvě úpravy. První spočívá v aplikaci splývavých koagulačních lézí přímo přes přívodnou arteriolu v místě, kde nejsou hemoragie. Při druhé se aplikují jednotlivé koagulační body polovinu papilárního diametru od sebe. Arteriolární konstriktce pracuje na snížení arteriálního tlaku v uzavřené oblasti, což umožňuje lepší odvodnění ME snížením přívodu krve do místa uzávěru. Zákrok na arteriole lze provést i mimo oblast okluze, musí však jít o arteriolu, která zásobuje okludovanou oblast sítnice. [1]

### Mřížková fotokoagulace

Studie Branch Vein Occlusion Study (BVOS) byla doposud největší kontrolovanou klinickou studií, jejímž cílem bylo odpovědět na několik otázek týkajících se léčby komplikací OSV. Hodnotila účinnost laserové fotokoagulace s mřížkovým vzorem při léčbě ME způsobeného VOSV. Do této studie byly zahrnuty pouze pacienti s nedávným VOSV, perfuzním ME, vyřešeným foveálním krvácením, vizu 6/12 nebo horším a bez dalších současných očních onemocnění. Po třech letech sledování dosáhlo 65 % léčených očí zlepšení o dva nebo více řádků oproti výchozímu stavu, na rozdíl od 37 % neléčených. Přestože studie BVOS poskytla zásadní důkazy o účinnosti mřížkové fotokoagulace při léčbě ME, měla i některá omezení. Do studie nemohl být zařazen žádný pacient v prvních třech měsících po vzniku VOSV s výjimkou akutních případů. Dále byly publikovány dvě randomizované kontrolované studie, ve kterých nebyl zjištěn žádný významný přínos fotokoagulace mřížkovým laserem na ZO, a ty naznačily, že hlavním faktorem trvalého snížení ZO je spíše náhlé ischemické poškození centrálních fotoreceptorů než ME. Mřížkový laser byl tedy doporučen jako léčba ME způsobeného VOSV po uplynutí tří až šesti měsíců od jeho vzniku. [1, 28, 29]

### Panretinální fotokoagulace

Laserová fotokoagulace je standardem léčby neovaskulárních komplikací spojených s OSV. Cílem panretinální laserové fotokoagulace (PRP) je zlepšení prokrvení zbývající sítnice a snížení produkce VEGF. PRP byla doporučena až poté, co byly viditelné neovaskularizace nebo rubeózy duhovky, což vyžadovalo týdenní nebo dvoutýdenní sledování pacientů s rozsáhlou kapilární perfuzí. PRP sice vykazuje tendenci ke snížení rizika neovaskularizací, ale zcela je však neeliminuje. U pacientů s extenzivní ischemií sítnice, kteří vyžadují pečlivé sledování až do zjištění neovaskularizace, lze laserovou léčbu odložit. Projevilo se, že laserová léčba ME sekundárního k VOSV je účinná z hlediska zlepšení zraku, ale vzhledem k dostupnosti anti-VEGF terapie by měla být panretinální fotokoagulace zvažována až jako léčba druhé linie. [1, 28, 29, 30]

### Laserem indukovaná venózní chorioretinální anastomóza

Laserem indukovaná chorioretinální žilní anastomóza se ukázala jako nová a účinná léčba OSV. Tato technika se snaží vytvořit alternativní cestu pro odtok krve z oblasti sítnice do žil v choroidální vrstvě, což má za cíl překonat problémy s průchodem krve skrze hlavní sítnicovou žílu. K vyvolání tvorby anastomózy byl na žílu a pod ní ležící nebo přilehlou Bruchovu membránu aplikován vysoce intenzivní argonový laser, někdy v kombinaci s Nd:YAG laserem. Existovaly však dva problémy, které omezovaly jeho použití v klinice: (1) úspěšnost vytvoření anastomózy byla relativně nízká (33-54 %) a (2) někdy byla spojena se závažnými komplikacemi. Nejzávažnějšími komplikacemi spojenými s touto léčbou byla choroidovitreální neovaskularizace, která může vést ke krvácení do sklivce a trakčnímu odchlípení sítnice. Léčbu obhajovali McAllister a Constable jako léčbu neischemické KOSV. Tato technika potenciálně nabízí způsob, jak trvale obejít místo obstrukce žilního odtoku, které se pravděpodobně nachází v oblasti lamina cribrosa. U ischemické KOSV je zraková prognóza obvykle mnohem horší a objevují se devastující komplikace, jako je neovaskulární glaukom a progresivní makulární ischemie. [1, 34, 35, 36]

#### **d) Chirurgická léčba**

##### Pars plana vitrektomie s peelingem membrana lamitans interna

Operace vitrektomie s odstraněním zadní sklivcové membrány se ukazuje jako účinná metoda pro zlepšení prokrvení sítnice. Adheze této membrány se zdá být klíčovým faktorem při vývoji cystického ME a také při přechodu neischemické KOSV na její ischemickou formu. Účinek vitrektomie, která je základem pro další chirurgické postupy, jako je radiální neurotomie optiku nebo endovaskulární trombolýza, je považován za hlavní faktor při zlepšení ZO u pacientů podstupujících chirurgické léčebné metody. Vitrektomie má u oka s OSV různé fyzikální a klinické důsledky. Existují důkazy, že vitrektomie zvyšuje transport kyslíku do ischemických oblastí a zvyšuje uvolňování VEGF a cytokinů ve sklivci. Zvýšení okysličení navíc snižuje hladinu VEGF, což vede k dočasnému snížení ME. Na druhou stranu zvýšení kyslíku stimuluje tvorbu katarakty a vitrektomie zvyšuje tok VEGF do přední komory, což zvyšuje riziko neovaskularizace duhovky. [1, 29]

### Sheathotomie

Spočívá v chirurgickém oddělení arterie a vény v místě okluze (v místě křížení). Tímto zákrokem dojde k dekompresi a uvolnění okludované žíly. Odstranění etiologické obstrukce s odstraněním cystoidního ME může vést ke zlepšení ZO. Před operací jsou zaznamenány údaje o věku pacienta, pohlaví, vizu, stavu čočky, přítomnosti zadního odchlípení sklivce a délce trvání VOSV před operací, která je vypočtena jako doba od vzniku příznaků do okamžiku operace. Pacienti absolvují chirurgický zákrok, který zahrnuje případné oddělení zadního hyaloidu. K dosažení oddělení tepny od žíly je použitý ohnutý mikrovitreoretinální nůž vložený mezi cévy. Během operace je odstraněna vnitřní limitující membrána. U VOSV dochází ke zlepšení cirkulačních poměrů také po provedení pars plana vitrektomie, a to bez následného provedení chirurgické dekomprese v místě AV křížení. [1, 37]

### Radiální neurotomie optiku

V oblasti výstupu z očního bulbu prochází centrální retinální arterie, centrální retinální vena a optický nerv úzkou oblastí (sklerální kanál). Tato oblast při KOSV funguje jako uzavřený prostor, který brání rozšíření (dilataci) centrální sítnicové žíly. Radiální neurotomie optického nervu uvolňuje zrakový nerv ze stlačení, čímž umožňuje snadnější dekompresi centrální sítnicové žíly. Tento proces pak usnadňuje uvolnění trombu a obnovu průchodnosti centrální sítnicové žíly, což v konečném důsledku zlepšuje a urychluje krevní oběh. Tato operace také umožňuje vznik chorioretinálního kolaterálního oběhu (náhradní oběh). Provádí se jako pars plana vitrektomie s následným použitím mikrovitreoretinálního nože k naříznutí lamina cribrosa a přilehlé sítnice. Dbá se na to, aby se vyhnulo hlavním sítnicovým cévám, a používá se radiální orientace řezu, aby se zabránilo protnutí nervových vláken. Intraoperační krvácení se obvykle kontroluje přechodným zvýšením nitroočního tlaku. [1, 29]

## 4 KAZUISTIKA

V rámci kazuistiky je představen případ konkrétní okluze, a to u pacienta (r. 1942) s diagnózou kmenové okluze sítnicové vény. Kazuistika je poskytnuta rodinným příslušníkem, který souhlasí se zveřejněním léčebné dokumentace a informací o průběhu onemocnění od jeho začátku po aktuální stav. V rámci kazuistiky bude popsána diagnostika, akutní stádium a dlouhodobá léčba spolu s prognózou konkrétního typu okluze. Následující informace jsou převzaty z lékařských zpráv a z mých rozhovorů s panem prof. J. Řehákem (Oční klinika, Fakultní nemocnice Olomouc), které proběhly při pravidelných kontrolách, jichž jsem se s pacientem vždy účastnila. Byly použity vlastní obrázky.

### 4.1 Diagnostika

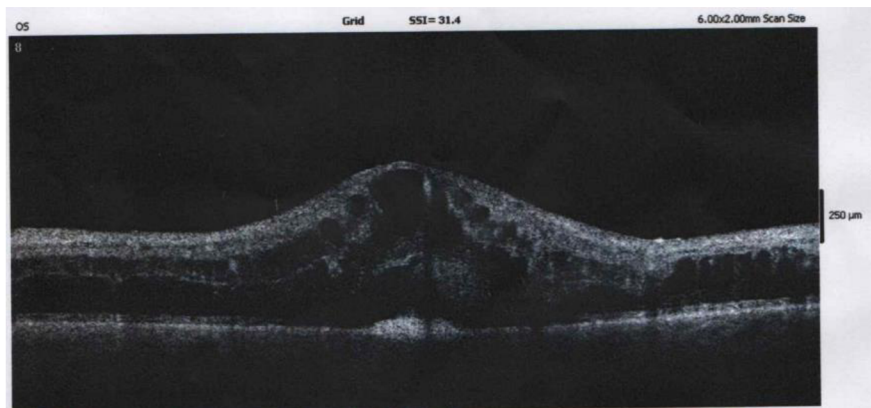
#### **Vyšetření v Nemocnici AGEL Přerov**

Pacient nebyl u očního lékaře cca 20 let. Léčí se na hypertenzi, diabetes mellitus 2. typu a bere léky na ředění krve (Stacyl). Na začátku června 2023 si stěžoval na mlhavé vidění před levým okem (OS). Přiznal, že tento problém má již zhruba od března 2023. Po návštěvě svého praktického lékaře byl urgentně objednan k oftalmologovi s podezřením na kataraktu. V červnu 2023 se dostavil na oční oddělení v nemocnici AGEL Přerov. Po přečtení na optotypu měl pacient do dálky vizus ODcc: 0,8 a OSc: 0,1. Nitrooční tlak byl naměřen OD: 15 mmHg a OS: 12 mmHg. Amslerova mřížka byla negativní. Přední segment oka pod štěrbinovou lampou odpovídal věku. Na očním pozadí byl nalezen centrální makulární edém (CME), obraz KOSV s vinutými cévami a četnými retinálními hemoragiemi v povodí všech arkád (oblouků). Na rozkapání očí byly použity kapky Unitropic ggt. Pacientovi byla diagnostikována na levém oku KOSV, spolu s počínající kataraktou a palpebrální dermatochalázou (převíslá oční víčka). Vzhledem k pokročilému nálezu na sítnici byl od lékaře ponechán Stacyl. Kontrola byla plánovaná za měsíc spolu s provedením OCT vyšetřením. Pacient dostal zákaz zvedat těžká břemena, aby se stav nezhoršil. (viz lékařská zpráva, příloha 1)

## 4.2 Akutní stádium

### Kontrola v Nemocnici AGEL Přerov

Další kontrola u oftalmologa proběhla v srpnu 2023, tedy více než po měsíci z důvodu čekání, jestli se zmenší edém na sítnici, kvůli možné laserové terapii makuly. Subjektivně pacient nepocítoval žádné zlepšení na levém oku. Po přečtení na optotypu se ukázalo, že vizus se naopak zhoršil OSc: 0,05. Vidění pravého oka výborné ODcc: 1,0. Nitrooční tlak OD: 22 mmHg, OS: 18 mmHg. Amslerova mřížka opět negativní. Proběhla kontrola předního segmentu obou očí pod štěrbinovou lampou. Přední segment byl klidný, čočka s počínající kataraktou. Bylo provedeno vyšetření OCT na OS, kde se ukázalo, že je foveola výrazně elevovaná (zvětšená). Sítnice se jevila stále s výrazným masivním edémem. Centrální tloušťka sítnice (CRT) OS: 814  $\mu\text{m}$  (viz obr. 14). Pacient byl po konečné kontrole objednan do Oční kliniky Fakultní nemocnice Olomouc (FNOL), kde se specializují přímo na onemocnění tohoto typu. (viz lékařská zpráva, příloha 2)



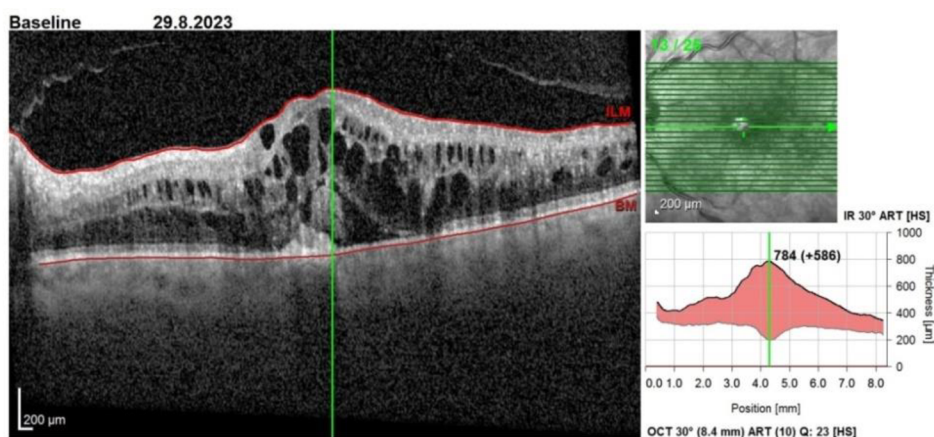
Obr. 14 - OCT sítnice

## 4.3 Dlouhodobá léčba a její prognóza

### 1. Vyšetření na oční klinice FNOL

Dne 29.8. 2023 proběhla první návštěva Oční kliniky FNOL. Po úvodní formální konzultaci byla změřena objektivní refrakce na autorefraktometru spolu s nitroočním tlakem. Nitrooční tlak činil OD: 15 mmHg, OS: 12 mmHg. Vizus po čtení na ETDRS optotypu bez zlepšení ODcc: 0,8 a OSc: 0,12. Následně byly pacientovi rozkapány oči kapkami Neosynephrin-POS 10% gtt. Po chvilce čekání bylo provedeno vyšetření na OCT, na kterém byl zaznamenán neustupující vysoký makrocystický CME. CRT na OS byla 741  $\mu\text{m}$  (viz obr. 15). Na fundus kameře byl opět vidět edém terče

spolu s hemoragiemi po celé sítnici včetně makuly a tortuozními cévami. Po těchto vyšetřeních následovalo vyhodnocení celkového stavu oftalmologem. Přestože pacient bere léky na hypertenzi, byl mu naměřen vysoký krevní tlak (TK): 162/103, proto do další návštěvy byla nutná kontrola u praktického lékaře. Oční lékař po zhodnocení předního i zadního segmentu oka a zbylých vyšetřeních vyhodnotil, že z důvodu pětíměsíční doby trvání ME nebylo možné provést léčbu laserovou terapií makuly, protože rozsáhlé retinální hemoragie a makrocystické změny v makule nelze léčit laserem. Pacient však splňoval podmínky pro zahájení léčby anti-VEGF preparáty. Proto tentýž den byla zahájena léčba preparátem Eylea s následnými aplikacemi v čtyřtydenním intervalu po dobu celkem pěti návštěv. V případě, že bude léčba účinná, bude posouzen, eventuálně prodloužen interval aplikací. Pacient byl obeznámen, že z důvodu možné infekce nesmí před aplikací vykazovat žádné známky nachlazení. Byly předepsány léky Anopyrin 100 mg s cílem tlumení shlukování krevních destiček, a tím předcházení vzniku krevních sraženin v cévách, a Agapurin 400 mg pro zlepšení krevního oběhu a vyživování tkání v místech zhoršeného průtoku. Lék Stacyl, který pacient užívá dlouhodobě, mu byl ponechán kvůli snížení rizika tvorby krevních sraženin. Před každou následující aplikací preparátu Eylea je nutné, aby pacient absolvoval kompletní vyšetření popsané výše. (viz lékařská zpráva, příloha 3)

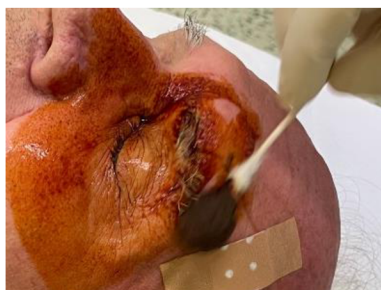

Obr. 15 - OCT sítnice

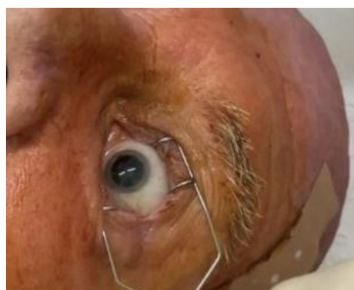

## Zahájení léčby anti-VEGF

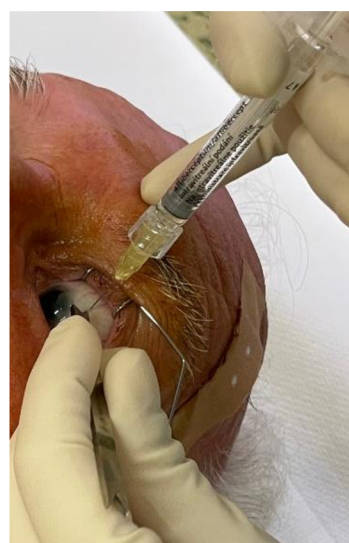V ten samý den bylo pacientovi na sále určeném k aplikaci předepsaných přípravků levé oko znecitlivěno kapkami Benoxi 0,4% gtt. V poloze v leže bylo okolí oka vydezinfikováno a následně bylo oko uchyceno rozvěračem (viz vlastní obr. 16 a 17). Následovala první injekční aplikace preparátu Eylea intravitreálně do sklivcového prostoru oka, což je zachyceno na obr. 18. Lékař v tomto případě prováděl aplikaci 3,75 mm od limbu. Pacientovi bylo doporučeno po zbytek dne ponechat zalepené oko sterilním obvazem a 3 dny jej neoplachovat, dokud se rána nezahojí. Následující injekce budou provedeny stejným postupem. (viz lékařská zpráva, příloha 3)



Obr. 16 – Dezinfekce očního okolí  
(vlastní obrázek)



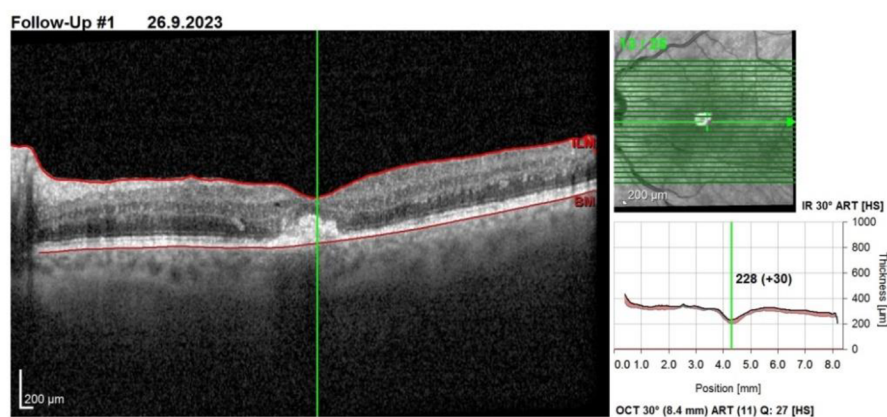
Obr. 17 – Uchy cení oka do rozvěrače  
(vlastní obrázek)



Obr. 18 - aplikace preparátu Eylea  
(vlastní obrázek)

## Vyšetření a aplikace anti-VEGF na oční klinice FNOL

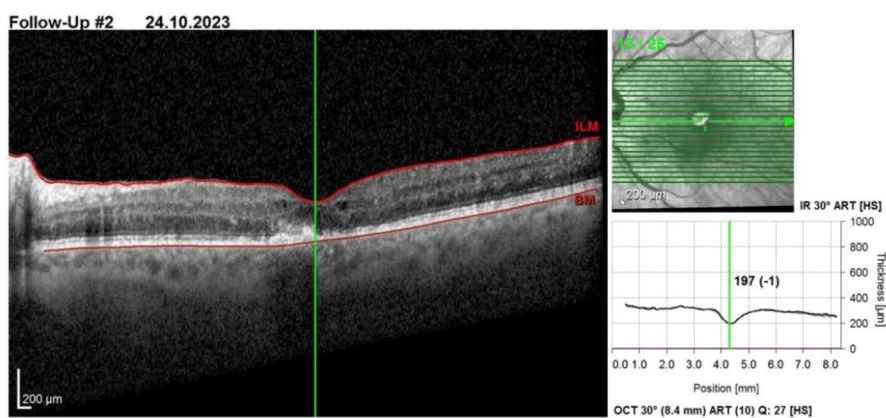
V září 2023 podstoupil pacient druhou injekci preparátu Eylea. Čemuž předcházela vyšetření popsaná v předchozí kapitole. Jako první byl změřen nitrooční tlak OD: 15 mmHg, OS: 9 mmHg – levé oko mírně pod toleranci. Následně četl na ETDRS optotypu, jeho vizus se mírně zlepšil. Vizus ODcc: 1,0 a OScc: 0,2 (+ 9P). Po rozkapání bylo pacientovi provedeno OCT, kde se ukázalo, že se CME razantně zmenšil a CRT na OS činila 231  $\mu\text{m}$  (- 511  $\mu\text{m}$ ) (viz obr. 19). Sítňice však zůstala velmi postižená s cystickými změnami. Významně byly narušeny nervové struktury v centru. Na fundus kameře byly stále vidět hemoragie po celé sítnici včetně makuly, edém terče a tortuózní vény. Důležité však je, že léčba zafungovala. Ponechány léky Stacyl a Agapurin. (viz lékařská zpráva, příloha 4)



Obr.19 - OCT sítnice

### 3. Vyšetření a aplikace anti-VEGF na oční klinice FNOL

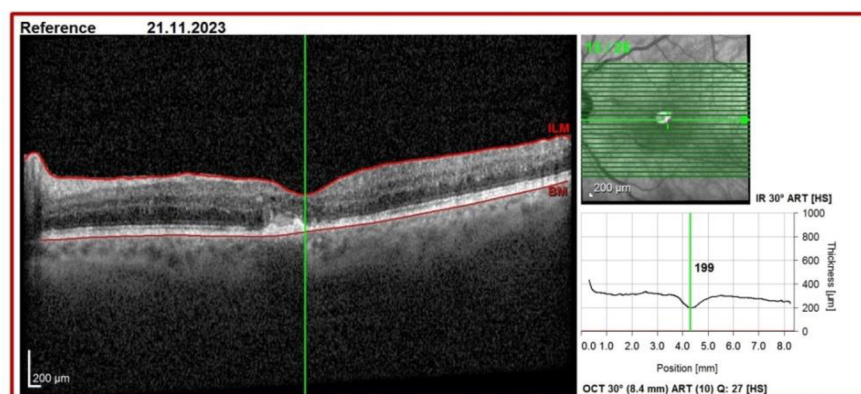
Další kontrola se konala v říjnu 2023, byla při ní aplikována další dávka preparátu Eylea. Pacient subjektivně žádné zlepšení nepozoroval. Nitrooční tlak OD: 12 mmHg a OS: 8 mmHg. Na ETDRS optotypu měl vizus ODcc: 1,0 a OSc: 0,16 (- 5P + 9P-pro přehlednost a možnost porovnání budou vždy uvedeny také hodnoty z předešlých kontrol vizuů v pořadí od poslední po počáteční). Oproti minulému vyšetření je patrné mírné zhoršení vizu. Změny CME jsou viditelné ze snímku (viz obr. 20). CRT na OS 253 µm + 22 µm (- 511 µm). Na fundus kameře se projevil útlum hemoragií po celé sítnici. Byla ponechána medikamentózní léčba. (viz lékařská zpráva, příloha 5)



Obr. 20 - OCT sítnice

#### 4. Vyšetření a aplikace anti-VEGF na oční klinice FNOL

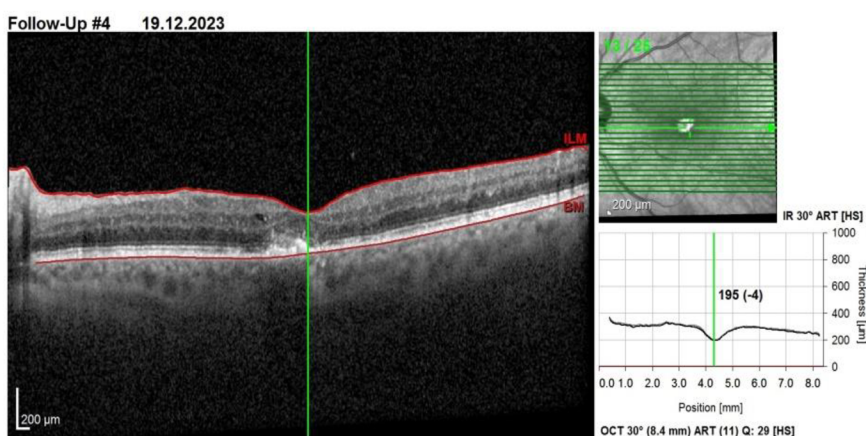
Na čtvrtou aplikaci anti-VEGF preparátu se pacient dostavil v listopadu 2023. Pacient stále subjektivně nepozoroval žádné známky zlepšení. Dosavadní injekce pro něj nebyly nijak zvláště bolestivé. Nitrooční tlak činil na OD: 15 mmHg a na OS: 12 mmHg. Vizus ODcc: 0,8 a OSc: 0,2 (+ 6P - 5P + 9P). Velmi výrazný pokles CRT na OS byl po první aplikované injekci. Aktuální CRT činila 246  $\mu\text{m}$ , to znamená, že tloušťka sítnice se ustálila (viz obr. 21). Při porovnání s předchozím OCT snímkem se jednalo o velmi podobný stav. Na této kontrole bylo ošetřujícím lékařem sděleno, že i když se stav nezlepšil, jedná se o dobrou zprávu, protože onemocnění nemá tendenci se vracet. Sítnicový otok nenarůstá. Pacient má za sebou tři injekce preparátu, proto je potřeba, aby lékař na této kontrole vyhodnotil, zda má smysl v léčbě pokračovat, aby mohla být nadále hrazena zdravotní pojišťovnou. Pro splnění kritérií bylo potřeba, aby po třetí dávce preparátu Eylea došlo u pacienta k poklesu otoku na OCT pod určitou míru a také aby se zraková ostrost zlepšila minimálně o 5 písmen. Pacient tato kritéria splňoval. Celkový pokles CRT po všech injekcích byl o 495  $\mu\text{m}$  (cca 0,5mm). Zisk na ETDRS optotypu o 10 písmen. Pod sítnicí na OS v centru se nachází drobná fibrózní přestavba, která má výrazný vliv na zrak, proto i když se bude v léčbě pokračovat, výrazného zlepšení zraku se v budoucnu neočekává. Možné je zlepšení pouze vidění v periferní oblasti, ale centrální zraková ostrost je tímto nálezem limitovaná. Velký vliv na vidění má také počínající katarakta. Opět ponechány léky Stacyl a Agapurin. (viz lékařská zpráva, příloha 6)



Obr. 21 - OCT sítnice

## 5. Vyšetření a aplikace anti – VEGF na oční klinice FNOL

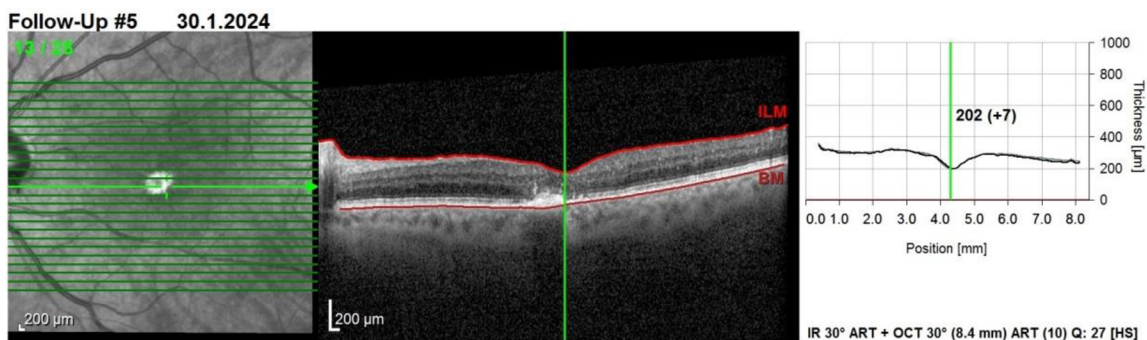
Další vyšetření a aplikace injekce se konala opět po čtyřech týdnech, a to v prosinci 2023. Pacient nepociťoval po předchozích aplikacích žádné subjektivní potíže-oko nesvědí, neštípe, nebolí. Nitrooční tlak OD: 15 mmHg a OS: 11 mmHg. Vizus na ETDRS optotypu ODcc: 0,8 a OSc: 0,2 (+ 6P - 5P + 9P) - stejný. Na OCT snímku bylo vidět, že otok prakticky zmizel, ale pokud by se v léčbě nepokračovalo, CME má tendenci recidivovat. Na OCT snímku (viz obr. 22) byla CRT 195  $\mu\text{m}$ , což téměř odpovídalo tloušťce sítnice ve fovee u zdravého oka. Po domluvě s oftalmologem se interval návštěv a aplikací anti-VEGF preparátu prodloužil na šest týdnů. Opět ponechaná medikamentózní léčba. (viz lékařská zpráva, příloha 7)



Obr. 22 - OCT sítnice

## 6. Vyšetření a aplikace anti-VEGF na oční klinice FNOL

Na konci ledna 2024 se pacient znovu dostavil na kontrolu a aplikaci preparátu Eylea. Na kontrole u oftalmologa nebyly nalezeny objektivně v oku žádné potíže. Bulbus byl klidný, bez známek sekrece či infekce, sklivec čirý. Pacient subjektivně nepociťoval žádné vedlejší potíže-bolest oka. Nitrooční tlak OD: 12 mmHg, OS: 10 mmHg. Vizus ODcc: 0,8 a OSc: 0,25 + 5P (+ 6P - 5P + 9P), což prokázalo mírné zlepšení. CRT činilo 207  $\mu\text{m}$  (viz obr. 23). Katarakta zůstala v počínající fázi, nebylo nutné ji proto v tuto chvíli operovat. Regrese hemoragií na sítnici (včetně makuly). Ponechaná medikamentózní léčba-Stacyl, Agapurin. Zachován interval návštěv 6 týdnů. (viz lékařská zpráva, příloha 8)



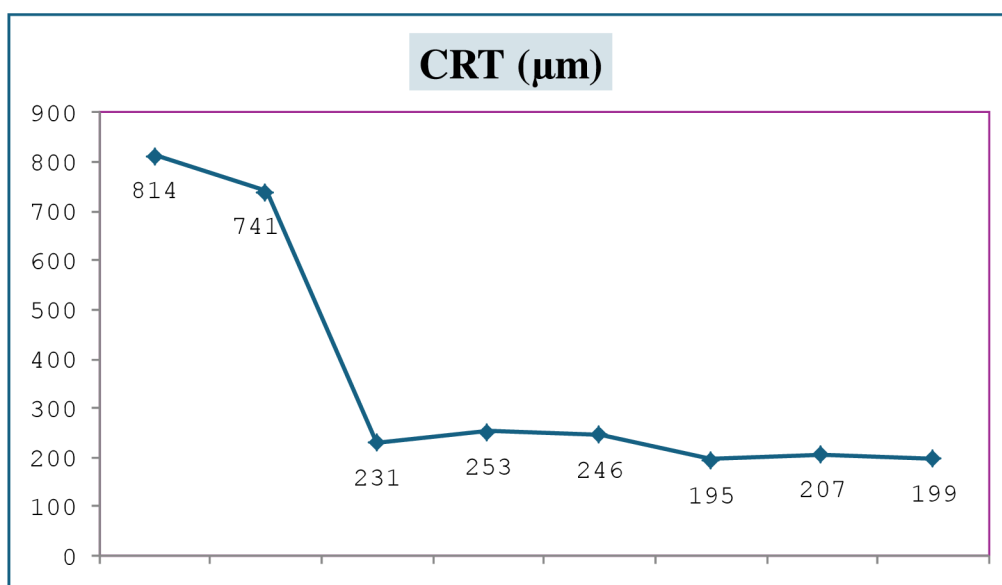
Obr. 23 - OCT sítnice

## 7. Vyšetření a aplikace anti-VEGF na oční klinice FNOL

Pacient se na další vyšetření a aplikaci dostavil na začátku března 2024. Byl prokázán efekt léčby. Nitrooční tlak na OD: 12 mmHg a OS: 11 mmHg. Po kontrole na ETDRS optotypu byl vizus na ODcc: 1,0 a OScc: 0,25 - 3P (+ 5P + 6P - 5P + 9P). CME momentálně stabilní. OCT ukázalo CRT 199  $\mu$ m. Na této kontrole byl ošetřujícím lékařem prodloužen interval aplikace Eylea na 7 týdnů. Medikamentózní léčba ponechaná. (viz lékařská zpráva, příloha 9)

## Vyhodnocení:

Pacient do tohoto okamžiku podstoupil celkem devět návštěv u oftalmologa a sedm aplikací anti-VEGF preparátu. Jak ukazuje graf (viz obr. 25) a tabulka (viz obr. 26), největší zlepšení v poklesu CRT nastalo hned po první aplikaci preparátu Eylea, poté se již její hodnota razantně nemění. Vizus levého oka na první návštěvě činil Vcc: 0,10 a na poslední Vcc: 0,25. Zisk zrakové ostrosti po dosavadních aplikacích je tedy + 12 písmen. Můžeme proto na závěr říci, že léčba je progresivní, edém téměř ustoupil, bez další recidivy a vidění je stabilní. Interval aplikací je momentálně ponechán na 7 týdnů, s plánovaným následným prodloužením na 3 měsíce. Existuje vysoká pravděpodobnost, že při nepokračující léčbě se CME opět zhorší, což negativně ovlivní pacientovo vidění.



Obr. 25 – Graf-CRT (µm) (vlastní obrázek)

Kontrola:	IOP OD (mmHg)	IOP OS (mmHg)	Vcc OD	Vcc OS	CRT (µm)
č. 1	15	12	0,8	0,10	neprovedeno
č. 2	22	18	1	0,05	814
č. 3	15	12	0,8	0,12	741
č. 4	15	9	1	0,2 +9P	231
č. 5	12	8	1	0,16 (-5P + 9P)	253
č. 6	15	12	0,8	0,2 (+6P -5P + 9P)	246
č. 7	15	11	0,8	0,2 (+6P -5P + 9P)	195
č. 8	12	10	0,8	0,25 +5P (+6P -5P +9P)	207
č. 9	12	11	1	0,25 -3P (+5P +6P -5P +9P)	199

Obr. 26 - přehled hodnot pacienta (vlastní obrázek)

## ZÁVĚR

V mé bakalářské práci jsou zpracovány informace a studie o okluzi sítnicové žíly. První kapitola popisuje anatomii a histologii sítnice a její složení-od uspořádání vrstev až po různé typy buněk a jejich funkce. Dále pak metody hlavních a doplňkových vyšetření, která slouží k odhalení a následné diagnostice tohoto onemocnění. Mezi stěžejní vyšetření se řadí OCT, fluorescenční angiografie a vyšetření fundus kamerou. Jsou zde zmíněny typy preventivních vyšetření, jež mohou pomoci odhalit změny v oku. Jedná se o screening zrakové ostrosti do dálky a blízka, vyšetření kontrastní citlivosti, amslerova mřížka a test na barvocit.

Následuje druhá a zároveň stěžejní kapitola mé práce, popisující okluzi sítnicové žíly. Zabývá se klasifikací, prognózou a rizikovými faktory, zapříčiňující vznik tohoto onemocnění. Okluze sítnicové žíly je stav, kdy je centrální retinální žíla uzavřena, což může způsobit poškození nebo ztrátu zraku v postižené oblasti sítnice. Rozeznáváme kmenovou okluzi sítnicové vény (KOSV) a větвовou okluzi sítnicové vény (VOSV). Studie ukazují, že VOSV je častějším typem.

Třetí kapitolou jsou současné poznatky k možnostem léčby jednotlivých okluzí. Léčbu stanovuje oftalmolog podle rozsahu postižení. Dělí se na medikamentózní, intravitreální, laserovou a chirurgickou. Nejmodernějším způsobem je aplikace anti-VEGF preparátů do sklivcového prostoru oka.

Poslední, čtvrtá kapitola, je zaměřena na mé osobní poznatky, jež jsou shrnuty do kazuistiky. V rámci ní je představen případ konkrétního typu okluze u pacienta (r. 1942) s diagnózou kmenové okluze sítnicové vény. Je popsána diagnostika, akutní stádium a dlouhodobá léčba spolu s prognózou.

## **SEZNAM ZKRATEK**

ACR – centrální sítnicová arterie

AV – arteriovenózní

CME – centrální makulární edém

CRT – centrální tloušťka sítnice

CRAO – centrální okluze retinální arterie

FAG – fluorescenční angiografie

FNOL – Fakultní nemocnice Olomouc

KOSV – kmenová okluze sítnicové vény

ME – makulární edém

NVG – neovaskulární glaukom

OCT – optická koherenční tomografie

OD – pravé oko

OS – levé oko

OSV – okluze sítnicové vény

RAO – okluze retinální arterie

SV – sítnicová vena

VCR – centrální sítnicová žíla

VEGF – cévní endotelový růstový faktor

VPMD – věkem podmíněná makulární degenerace

VOSV – větвовá okluze sítnicové vény

ZN – zrakový nerv

ZO – zraková ostrost

ZP – zorné pole



## SEZNAM POUŽITÉ LITERATURY

- 1) Řehák J, Rehák M. Venózní okluze sítnice. Praha: Grada Publishing; 2011. ISBN: 978-80-247-3480-4
- 2) Studnička J, Němčanský J, Stěpanov A. Sítnice: Komplexní přehled od anatomie k chirurgické léčbě. Praha: Grada Publishing; 2023. ISBN: 978-80-271-3586-8
- 3) Veselý P, Beneš P. Vyšetřovací metody v optometrii: a interpretace jejich výsledků v praxi. Praha: Grada Publishing; 2019. ISBN: 978-80-271-2071-0
- 4) Hayreh SS. Central retinal artery occlusion. *Indian J Ophthalmol.* 2018;66(12):1684-1694. doi:10.4103/ijo.IJO\_1446\_18
- 5) Cochran ML, Mahabadi N, C zyz CN. Branch Retinal Vein Occlusion. [Updated 2023 Aug 8]. In: StatPearls [Internet]. Treasure Island (FL): StatPearls Publishing; 2024 Jan-. Available from: <https://www.ncbi.nlm.nih.gov/books/NBK535370/>
- 6) Jaulim A, Ahmed B, Khanam T, Chatziralli IP. Branch retinal vein occlusion: epidemiology, pathogenesis, risk factors, clinical features, diagnosis, and complications. An update of the literature. *Retina.* 2013;33(5):901-910. doi:10.1097/IAE.0b013e3182870c15
- 7) Rehak M, Wiedemann P. Retinal vein thrombosis: pathogenesis and management. *Jurnal of thrombosis and haemostasis.* 2010;8(9):1886-1894. doi:10.1111/j.1538-7836.2010.03909.x
- 8) Podoleanu AG. Optical coherence tomography. *The British Journal of Radiology.* 2005;78(935):976-988. doi:10.1259/bjr/55735832
- 9) Beneš P. Přístroje pro optometrii a oftalmologii. Brno: Národní centrum ošetrovatelství a nelékařských zdravotnických oborů; 2015. ISBN 978-80-7013-577-8.
- 10) Coffey AM, Hutton EK, Combe L, Bhindi P et al. Optical coherence tomography angiography in primary eye care. *Clinical and Experimental Optometry.* 2021;104(1):3-13. doi:10.1111/cxo.13068

- 11) Tsai G, Banaee T, Conti FF, Singh RP. Optical Coherence Tomography Angiography in Eyes with Retinal Vein Occlusion. *Journal of Ophthalmic and Vision Research*. 2018;13(3):315-332. doi:10.4103/jovr.jovr\_264\_17
- 12) DeHoog E, Schwiegerling J. Fundus camera systems: a comparative analysis. *Applied Optics*. 2009;48(2):221-228. doi:10.1364/ao.48.000221
- 13) Mishra C, Tripathy K. Fundus Camera. [Updated 2023 Aug 25]. In: StatPearls [Internet]. Treasure Island (FL): StatPearls Publishing; 2024 Jan-. Available from: <https://www.ncbi.nlm.nih.gov/books/NBK585111/>
- 14) Nagiel A, Lalane RA, Sadda SR, Schwartz SD. ULTRA-WIDEFIELD FUNDUS IMAGING: A Review of Clinical Applications and Future Trends. *Retina*. 2016;36(4):660-678. doi:10.1097/IAE.0000000000000937
- 15) Nazari Khanamiri H, Nakatsuka A, El-Annan J. Smartphone Fundus Photography. *Journal of Visualized Experiments*. 2017;(125):55958. doi:10.3791/55958
- 16) Kiew S, Ting D. Diagnosis and Management of Central Retinal Vein Occlusion. *EyeNet Magazine*; 2018\_[online 20.4.2024]
- 17) Rozsival P. *Oční lékařství*. Praha: Galén; 2006. ISBN 80-7262-404-0
- 18) Cavallerano AA. Ophthalmic fluorescein angiography. *Optom Clin*; 1996;5(1):1-23. PMID: 8963072
- 19) Řehák J, Studnička J. Doporučené postupy pro diagnostiku a léčbu pacientů s venózní okluzí sítnice. *Čes. a slov. Oftal.*, 68, 2012, No. 6, p. 244-256
- 20) Synek S, Skorkovská Š. *Fyziologie oka a vidění. 2., doplněné a přepracované vydání*. Praha: Grada Publishing; 2014. ISBN 978-80-247-3992-2
- 21) Baomal CR. Optical Coherence Tomography Angiography of Retinal Artery Occlusion. *Developments in Ophthalmology*. 2016;56:122-131. doi:10.1159/000442803
- 22) Joyce C, Le PH, Sadiq NM. Histology, Retina. [Updated 2023 Aug 8]. In: StatPearls [Internet]. Treasure Island (FL): StatPearls Publishing; 2024 Jan-. Available from: <https://www.ncbi.nlm.nih.gov/books/NBK546692/>
- 23) Kuchyňka P. *Oční lékařství. 2., přepracované a doplněné vydání*. Praha: Grada Publishing; 2016. ISBN 978-80-247-5079-8

- 24) Reichenbach A, Bringmann A. Glia of the human retina. *Glia*. 2020;68(4):768-796. doi:10.1002/glia.23727
- 25) Ryan SJ, Schachat AP, Wilkinson CHP, Hinton DR. *Retina*. 4., přepracované a doplněné vydání. USA: Elsevier; 2006. ISBN 9780323025980
- 26) Sánchez López de Nava A, Somani AN, Salini B. Physiology, Vision. [Updated 2023 May 1]. In: StatPearls [Internet]. Treasure Island (FL): StatPearls Publishing; 2024 Jan-. Available from: <https://www.ncbi.nlm.nih.gov/books/NBK538493/>
- 27) Chatziralli IP, Jaulim A, Peponis VG et al. Branch retinal vein occlusion: treatment modalities: an update of the literature. *Seminars in Ophthalmology*. 2014;29(2):85-107. doi:10.3109/08820538.2013.833271
- 28) Feltgen N, Pielen A. Retinaler Venenverschluss: Therapie des retinalen Venenverschlusses [Retinal vein occlusion: Therapy of retinal vein occlusion]. *Ophthalmologie*. 2015;112(8):695-706. doi:10.1007/s00347-015-0115-6
- 29) Schmidt-Erfurth U, Garcia-Arumi J, Gerendas BS, et al. Guidelines for the Management of Retinal Vein Occlusion by the European Society of Retina Specialists (EURETINA). *Ophthalmologica*. 2019;242(3):123-162. doi:10.1159/000502041
- 30) Ip M, Hendrick A. Retinal Vein Occlusion Review. *Asia-Pacific Journal of Ophthalmology*. 2018;7(1):40-45. doi:10.22608/APO.2017442
- 31) Přehled edukačních materiálů pro zdravotnické pracovníky a pacienty podle názvu léčivé látky. Afibercept. SÚKL. [https://www.sukl.cz/file/94802\\_1\\_1](https://www.sukl.cz/file/94802_1_1) [online 20.4.2024]
- 32) Přehled edukačních materiálů pro zdravotnické pracovníky a pacienty podle názvu léčivé látky. Ranibizumab. SÚKL. [https://www.sukl.cz/file/96346\\_1\\_1](https://www.sukl.cz/file/96346_1_1) [online 20.4.2024]
- 33) Indikační omezení úhrady Eylea. Česká vitreoretinální společnost. <https://www.cvrs.cz/indikacni-omezeni-uh rady-eylea/> [online 20.4.2024]
- 34) McAllister IL, Constable IJ. Laser-induced chorioretinal venous anastomosis for treatment of nonischemic central retinal vein occlusion. *Archives of Ophthalmology*. 1995;113(4):456-462. doi:10.1001/archoph.1995.01100040072030

- 35) Lu N, Wang NL, Li ZH, Wang GL, Zhang F, Peng XY. Laser-induced chorioretinal venous anastomosis using combined lasers with different wavelengths. *Eye*. 2007;21(7):962-967. doi:10.1038/sj.eye.6702362
- 36) Kwok AK, Lee VY, Lai TY, Hon C. Laser induced chorioretinal venous anastomosis in ischaemic central retinal vein occlusion. *British Journal of Ophthalmology*. 2003;87(8):1043-1044. doi:10.1136/bjo.87.8.1043
- 37) Cahill MT, Kaiser PK, Sears JE, Fekrat S. The effect of arteriovenous sheathotomy on cystoid macular oedema secondary to branch retinal vein occlusion. *British Journal of Ophthalmology*. 2003;87(11):1329-1332. doi:10.1136/bjo.87.11.1329
- 38) Souhrn údajů o přípravku. Přehled léčiv, Agapurin. SÚKL. <https://prehledy.sukl.cz/prehledy/v1/dokumenty/11544> [online 20.4.2024]
- 39) Souhrn údajů o přípravku. Přehled léčiv, Anopyrin. SÚKL. <https://prehledy.sukl.cz/prehledy/v1/dokumenty/13210> [online 20.4.2024]
- 40) Retinal Vein and Artery Occlusion. Retina Group of New England. <https://retinagroupofnewengland.com/conditions-we-treat/retinal-vein-and-artery-occlusions/> [online 20.4.2024]