



Zdravotně
sociální fakulta
Faculty of Health
and Social Studies

Jihočeská univerzita
v Českých Budějovicích
University of South Bohemia
in České Budějovice

Jihočeská univerzita v Českých Budějovicích

Zdravotně sociální fakulta

Katedra radiologie, toxikologie a ochrany obyvatelstva

Bakalářská práce

Vyšetřovací metody gastrointestinálního traktu

Vypracovala: Jana Zatloukalová

Vedoucí práce: MUDr. Dana Riebelová

České Budějovice 2015

Abstrakt

Wyšetřovací metody gastrointestinálního traktu

Radiodiagnostika je klinický obor úzce spolupracující s jinými klinickými obory. Rentgenolog se aktivně účastní diagnostické práce. Diagnóza je výsledek práce, ve které se významně uplatňuje osobní zkušenost rentgenologa jak ve vlastním oboru, tak v rozsáhlé oblasti oborů klinických. Nejvíce se uplatňuje v oblasti chirurgie, v léčbě trávicí trubice, kde je hodnocena nejen účelnost, ale i naléhavost operačního výkonu s ohledem na stav nemocného. Vyšetření trávicí trubice může být doplněno vyšetřeními jiných orgánů, břišních i vzdálených, především žlučových cest, uropoetického systému a hrudních orgánů. Pozornost je věnována nejen morfologickým změnám, ale i poměrům činnosti orgánů. Při pátrání po patologických změnách je nutný celkový pohled na organizmus.

Bakalářská práce se zabývá vyšetřovacími metodami gastrointestinálního traktu a jejich četnosti v daném období, prováděných v nemocnici Milosrdných bratří Brno, nemocnici Znojmo a Uherskohradištské nemocnici a. s. Zároveň hodnotí práci radiologického asistenta při těchto vyšetřeních.

Cílem práce je popsat jednotlivé vyšetřovací metody gastrointestinálního traktu pomocí skiografie, skiaskopie, počítačové tomografie, magnetické rezonance a sonografie. U jednotlivých metod je popsána úloha radiologického asistenta a jeho nezbytná práce při nich.

Teoretickou část jsem věnovala popisu jednotlivých výkonů a principů zobrazovacích metod při vyšetřeních gastrointestinálního traktu. Dále jsou popsány kontrastní látky a jejich použití.

Přehled jednotlivých vyšetření gastrointestinálního traktu a jejich četnost byla zpracována pomocí tabulek a grafů. Vyšetření byla prováděna v nemocnicích v průběhu let 2009–2014. Byl tak zobrazený přehled o všech prováděných výkonech. Data byla získaná z databáze radiodiagnostických oddělení.

V práci se podařilo shrnout jak úlohu radiologického asistenta a úkony, které je nutné provádět před každým vyšetřením – příprava pacienta, instrumentária, kontrastních látek, tak i další potřebné úkony.

Snažila jsem se poukázat na to, že základem dobrých výsledků jednotlivých vyšetření je nejen profesionalita, teoretické i praktické znalosti radiologického asistenta, ale také citlivý přístup, vstřícnost a ohleduplná psychická podpora pacientovi, která může zcela zásadně ovlivnit výsledky vyšetření.

Dalším prvkem pro vznik důvěry na straně pacienta je také komunikace – správné oslovení pacienta, spolehlivé informace, srozumitelnost a takt.

Smyslem této práce je podání přehledu jednotlivých vyšetřovacích metod gastrointestinálního traktu tak, jak se vyvíjely v uvedeném časovém období i jak jsou prováděny v současnosti, zároveň uvádí problematiku a zhodnocení přínosu práce radiologického asistenta u těchto metod.

Graficky je zpracováno množství výkonů provedených během let 2009–2014, sledování jejich vzrůstající či klesající tendenci a dále pak metody, které se již neprovádí nebo byly nahrazeny metodami výtěžnějšími.

Abstract

Investigative methods of the gastrointestinal tract

Radiology is a clinical discipline closely associated with other clinical specializations. A radiologist actively participates in diagnostic work. Diagnosis is the result of work in which a significantly personal experience of the radiologist is applied in the relevant discipline, and in large areas of clinical disciplines. It is mostly applied in surgery and in treating of the digestive tube. There is evaluated not only efficiency but also the urgency of surgery intervention considering of the patient's condition. The examination of the digestive tract may be supplemented by examinations of the other organs, abdominal and distant, especially biliary tract, urinary system and thoracic organs. Attention is paid not only for morphological changes, but also the circumstances of organs. While searching for the pathological changes there is needed overall view of the organism.

The bachelor thesis deals with investigative methods of examination of the gastrointestinal tract and their frequency in a given period carried out in the Hospital of Milosrdní bratří Brno, Znojmo Hospital and the Hospital of Uherské Hradiště a. s. It also to evaluates the work of radiological assistant during these medical examinations.

The aim of this bachelor's theses is to describe the various methods of examination of the gastrointestinal tract using radiography, fluoroscopy, computed tomography, magnetic resonance and ultrasound. There is described role of radiology assistant for each method and his necessary help on them.

The theoretical part is devoted to a description of individual procedures and principles of imaging methods in examination of the gastrointestinal tract. The following describes the contrast agents and their use.

The list of individual examination of the gastrointestinal tract and their frequency were processed by using tables and graphs. Testing was carried out in hospitals during 2009–2014. It was thus shown an overview of all medical services. Data were obtained from the database of radiodiagnostic department.

In this work we managed to summarize the role of radiology assistant and tasks that must be performed before each examination, patient preparation, instrumentation, contrast agents, and other necessary tasks.

I tried to point out that the basis of good results of individual tests is not only professionalism, both theoretical and practical knowledge of radiology assistant, but also sensitive and helpful and respectful psychological support to the patient, which may fundamentally affect the test results.

Another element for the development of patient's confidence is also communication – correct patient addressing, reliable information, clarity and tact.

The purpose of this thesis is an overview of the various methods of examination of the gastrointestinal tract, their evolution in the stated period and how they are implemented in the present, it also introduces problems and evaluates the benefits of radiology assistant work for these methods.

I tis graphically processed amount of medical services carried out during 2009–2014, monitor their increasing or decreasing trend and further methods that are no longer carried out or have been replaced by more effective methods.

Klíčová slova

Radiologický asistent, skiaskopie, skiografie, výpočetní tomografie, ultrazvuk, gastrointestinální trakt, magnetická rezonance, kontrastní látky

Key words

Radiology Assistant, fluoroscopy, radiography, computed tomography, ultrasound, gastrointestinal tract, MRI contrast agents

Prohlášení

Prohlašuji, že svoji bakalářskou práci jsem vypracovala samostatně pouze s použitím pramenů a literatury uvedených v seznamu citované literatury.

Prohlašuji, že v souladu s § 47b zákona č. 111/1998 Sb. v platném znění souhlasím se zveřejněním své bakalářské práce, a to – v nezkrácené podobě – elektronickou cestou ve veřejně přístupné části databáze STAG provozované Jihočeskou univerzitou v Českých Budějovicích na jejích internetových stránkách, a to se zachováním mého autorského práva k odevzdanému textu této kvalifikační práce. Souhlasím dále s tím, aby toutéž elektronickou cestou byly v souladu s uvedeným ustanovením zákona č. 111/1998 Sb. zveřejněny posudky školitele a oponentů práce i záznam o průběhu a výsledku obhajoby kvalifikační práce. Rovněž souhlasím s porovnáním textu mé kvalifikační práce s databází kvalifikačních prací Theses.cz provozovanou Národním registrem vysokoškolských kvalifikačních prací a systémem na odhalování plagiátů.

V Českých Budějovicích dne

.....

Jana Zatloukalová

Poděkování

Ráda bych poděkovala vedoucí bakalářské práce primářce radiodiagnostického oddělení MUDr. Daně Riebelové za rady a připomínky při psaní bakalářské práce.

Obsah

1	Úvod.....	13
2	Teoretická část	14
2.1	Zobrazovací metody.....	14
2.2	Kontrastní látky (KL).....	20
2.3	Radiodiagnostické vyšetřovací metody GIT	26
2.4	Obecná metodika vyšetření trávicí trubice.....	26
2.5	Vyšetření jícnu	28
2.6	Vyšetření žaludku a duodena	29
2.7	Vyšetření tenkého střeva	31
2.8	Vyšetření tlustého střeva	36
2.9	Radiační ochrana pracovníků	37
3	Praktická část	39
3.1	Výzkumné otázky.....	39
3.2	Metodika	39
4	Výsledky	41
5	Diskuze	54
6	Závěr	61

7	Seznam informačních zdrojů	62
8	Přílohy.....	66

1 Seznam použitých zkratk

GIT – gastrointestinální trakt

RTG – rentgen

US – ultrasonografie

CT – výpočetní tomografie

MDCT – multidetektorová výpočetní tomografie

MR – magnetická rezonance

DR – digitální radiografie

PACS – archivace obrazových informací

i. v. – intravenózní

CO₂ – oxid uhličitý

CP – centrální paprsek

KL – kontrastní látky

GER – gastroesofageální reflux

MHz – jednotka frekvence

ERCP – endoskopická retrográdní cholangiopankreatografie

NMB – nemocnice Milosrdných bratří

UH – Uherskohradištská nemocnice a. s.

1 Úvod

Radiologické zobrazovací metody mají stále významnou roli v diagnostice onemocnění trávicí trubice, i když dnes ji výrazně ovlivnil rozvoj flexibilní endoskopie. Obě metody mají jasně vymezené své místo ve vyšetřovacích algoritmech a navzájem se doplňují.

Vyšetření s kontrastní náplní ve dvojitým kontrastu má srovnatelnou senzitivitu v hodnocení vnitřního lumen jako endoskopie, je nezastupitelná tam, kde endoskopie buď selhala, je neproveditelná, nebo ji pacient odmítl.

Metodou první volby prozatím zůstává při vyšetřování tenkého střeva.

Vyšetření s kontrastní náplní může doplnit některé důležité informace, jako jsou funkční, dynamické a topografické změny, které jsou důležité pro další terapeutickou rozvahu a jsou hůře postižitelné endoskopicky.

Při vyšetřování trávicí trubice se stále více uplatňují ostatní metody, jako je ultrasonografie (US), výpočetní tomografie (CT) a magnetická rezonance (MR).

Tyto zobrazovací metody umožňují poskytnout další specifické informace, upřesnění diagnostiky a zobrazení komplikací u některých zánětlivých a nádorových procesů.

Práce se bude zabývat vyšetřovacími metodami gastrointestinálního traktu prováděných v nemocnici Milosrdných bratří v Brně a porovnávat jejich četnost s nemocnicemi Znojmo a Uherskohradištskou nemocnicí a. s. v letech 2009–2014 a úloze radiologického asistenta při těchto výkonech.

2 Teoretická část

2.1 Zobrazovací metody

Skiaskopie

Skiaskopické vyšetření slouží hlavně ke sledování pohybových dějů. Rentgenka vydává kontinuálně záření, které prochází vyšetřovaným tělem a dopadá na skiaskopický štít. Ten obsahuje luminiscenční látku, která mění dopadající záření na viditelné světlo. Štít je součástí zesilovače obrazu a obraz je z něho převáděn televizním řetězcem na monitor. Na většině pracovišť je obraz ze zesilovače digitalizován pomocí digitální videokamery, poté registrován, zpracován a archivován. Při srovnání se snímkováním má skiaskopie větší radiační zátěž, malý kontrast a menší rozlišovací schopnost. Skiaskopie je výhodná k vyšetření dynamických dějů, při intervenčních výkonech, kde je nutná vizuální kontrola a navigace při zavádění katetrů, stentů a různých sond. [2, 3]

Skiografie (snímkování)

Svazek záření (vzniká v rentgence) prochází při snímkování vyšetřovanou oblastí. Část záření je absorbováno v závislosti na tloušťce a hustotě tkáně, zbylá část projde tkání a je zobrazena fotograficky nebo na luminiscenčním stínítku, nověji pomocí elektronických detektorů. Rentgenový obraz vyšetřované tkáně vzniká při expozici RTG záření. Rozdílným absorpcím RTG záření ve tkáních jsou přiřazeny různé stupně šedi, které jsou realizovány buď analogově (zčernání filmu), nebo digitálně (detektory a počítač). Vznikne obraz odrážející tvary, velikosti, uspořádání orgánů a tkání v organizmu či případné změny vyvolané patologickými procesy. Stín na snímku vytvářejí tkáně, které více absorbují záření, projasnění tkáně méně absorbující. [3] Při většině snímkování se dělají dvě projekce z důvodu dvojrozměrnosti obrazu – předozadní (zadopřední) a boční. [26]

2.1.1 Digitální radiografie (DR)

Nepřímá digitální radiografie – získávání snímků v digitální podobě pomocí paměťové fólie na bázi fosforu, které jsou jako rentgenové filmy uloženy v kazetách. Latentní obraz je z fólie převeden na elektrický signál, z nějž se v počítači složí výsledný obraz, který je možné upravovat, prohlížet a archivovat.

Přímá digitální radiografie – záření je zachyceno detektorem zabudovaným přímo v rentgenovém přístroji. Snímek je digitalizován automaticky během několika sekund po expozici. Na rozdíl od systému film-fólie u nepřímé digitalizace odpadá manipulace s kazetami.

Vyšetření je prakticky okamžitě k dispozici, může být ihned odesíláno na jednotlivé oddělení pomocí PACSu. Zobrazení se může pomocí postprocessingu upravovat, a tím se zmenší počet opakovaných snímků. Výrazně se sníží dávky rentgenového záření při jednotlivých vyšetřeních. [3, 14]

2.1.2 Ultrasonografie

Ultrasonografie je metoda využívající odrazů na rozhraní dvou prostředí s různou akustickou impedancí.

Ultrazvuk je mechanické vlnění, které se při průchodu hmotou absorbuje, rozptyluje a odráží. Intenzita obrazu je tím větší, čím větší je rozdíl v hustotě těchto prostředí. V diagnostice používané frekvence (1–15 MHz) se nejlépe šíří v kapalinách. V plynech a pevných látkách jsou naopak výrazně tlumeny. Díky tomu na rozhraní plyn–tekutina (kost či tekutina) dochází k odrazu prakticky všeho ultrazvukového vlnění. Orgány za plynem nebo kostí prakticky nelze vyšetřit. Piezoelektrický krystal, který vysílá i přijímá odrazy, je zdrojem ultrazvuku. Krystal je uložený v sondě. Vyšetřovací sondy jsou dnes širokopásmové, lineární nebo konvexní, výjimečně sektorové. Liší se vysílanou frekvencí – povrchněji uložené struktury (krk, axila) 7–15 MHz u hlubších struktur (břicho, pánev) 1–6 MHz.

Nejčastěji používaným typem ultrazvukového záznamu je dynamický B-mode, při kterém je zachyceným odrazům v závislosti na jejich intenzitě na monitoru přiřazen příslušný stupeň šedi. K popisu obrazů používáme termíny *anechogenní* (bez vnitřních ech, černý na obraze), *izoechogenní* (stejná echogenita), *hyperechogenní* (s vyšší echogenitou, tkáň s více rozhraními – světlejší na obraze), *hypoechogenní* (s nižší echogenitou, homogenní tkáň – tmavší na obraze). [3, 14, 19]

2.1.3 Dopplerovská US

Tato metoda se používá k vyšetření krevního toku. Dopplerův jev – změna frekvence a vlnové délky přijímaného signálu oproti signálu vysílanému. S tímto jevem se setkáme v běžném životě např. u sirény jedoucího auta, která vydává tón o stejné výšce. Tón sirény vzdalujícího se auta se pozorovateli jeví jako nižší, tón sirény auta přibližujícího jako vyšší.

Obraz statických tkání umožňuje získat klasická sonografie. Informace o rychlosti pohybu tkání zejména krve lze získat využitím Dopplerova jevu. Nezískáme však skutečné rychlosti, ale jen složky rychlosti ve směru od sondy nebo ve směru k sondě.

Výhodami ultrazvuku je neinvazivní vyšetření, snadno dostupné a proveditelné. [8, 12]

2.1.4 Výpočetní tomografie (CT)

Využití výpočetní tomografie v diagnostice má široké spektrum, které pomocí rentgenového záření umožňuje zobrazit vnitřní orgány člověka.

Výpočetní tomografie – vějířovitý svazek RTG záření po průchodu pacientem dopadá na řadu detektorů, spojených s rentgenkou pevným ramenem. Systém rotuje podle podélné osy pacientova těla. Množství dopadajícího záření registrováno v detektorech je převedeno na elektrický signál, který je dále zpracováván v počítači.

Obrazy vrstev jsou tvořené maticí nejčastěji o velikosti 512×512 . Počítačem je zobrazen stupeň absorpce (denzita) v jednotlivých bodech příčné tělní vrstvy. Denzita vyšetřované tkáně se většinou porovnává s denzitou vody a v obraze je číselně prezentovaná v tzv. Hounsfieldových jednotkách (HU). Denzity jednotlivých tkání leží v rozpětí intervalu -1000 až $+3096$ HU. Lidské oko rozezná jen 16 odstínů šedi, z celé škály denzit vybereme jen část – okno. Pomocí okna získáváme informace o tkáních s různou denzitou.

Konvenční CT – jednotlivé vrstvy byly zhotovovány postupně, pacient se na vyšetřovacím stole posunul o zvolenou vzdálenost. Šířka vrstvy a posun stolu byly stejně velké. Vyšetření vyžadovalo poměrně dlouhý čas a neumožňovalo některé nové techniky. Dnes se již s tímto přístrojem nesetkáme.

Multidetektorová výpočetní tomografie (MDCT) – je způsob akvizice dat, kdy je získávána současně více než jedna datová stopa (4–320). MDCT je možné rozdělit z hlediska jejich konstrukčního konceptu na několik základních typů. Nejobvyklejší, který dovoluje získat současně 4–128 datových stop, je vybavený jedinou rentgenkou a jednou detektorovou soustavou. Tyto přístroje se velmi málo liší od spirálního CT svým technickým řešením. Přístroj dvouzdrojový má současně nainstalovány v portálu přístroje dvě rentgenky a dvě detektorové soustavy. Akvizici lze zrychlit zapojením obou detektorových soustav při kompletaci dat, zlepšit časové rozlišení nebo k získání dat s expozicí dvojí energií záření.

Spirální CT – při vyšetření rentgenka rotuje kolem pacienta a zároveň je posouváno stolem. Dráha svazku na povrchu skenovaného objemu vytvoří spirálu (šroubovici) s následnou trojrozměrnou rekonstrukcí. Vzdálenost, o kterou se posune stůl mezi dvěma sousedními oběhy rentgenky, se nazývá pitch-faktor, který lze měnit. Použití spirálních CT výrazně urychluje vyšetření orgánů na jeden nádech. Tyto přístroje nasbírají během jednoho vyšetření velké množství dat, které jsou pomocí softwarů zpracovány do virtuálních 3D rekonstrukcí. [1, 16, 20, 25]

2.1.5 Magnetická rezonance (MR)

Principem MR je zjišťování změn magnetického momentu jader s lichým protonovým číslem uložených v silném statickém magnetickém poli po vyslání radiofrekvenčního impulzu. Kolem jader s lichým protonovým číslem vzniká magnetické pole v důsledku rotace atomových jader kolem své osy. V diagnostice MR se využívá atom vodíku, jehož jádro tvoří pouze jeden proton. Vodík je obsažen ve 2/3 lidské tkáně. K uspořádání spinů protonů do jednoho směru dochází, vložíme-li zkoumanou tkáň do silného zevního magnetického pole. Magnetický moment protonů koná v tomto stavu dva druhy pohybu – rotuje kolem své osy (spin) a po obvodu pomyslného kužele (precese). Vysláním radiofrekvenčního impulzu o frekvenci, která je shodná s frekvencí precese protonu (Larmorova frekvence), dochází k vychýlení magnetického momentu z původního směru a synchronizaci precese všech protonů. Po skončení působení impulzu se excitovaný proton vrací do původního stavu – dochází k relaxaci. Čas nutný k návratu vychýleného momentu se nazývá relaxační čas T_1 (rozsynchronizování) a precese relaxační čas T_2 . Relaxační časy jsou závislé na složení hmoty v okolí zkoumaných protonů – porovnávají se jejich rozdíly. Mezi jednotlivými relaxacemi se radiofrekvenční impulzy obvykle několikrát opakují, tato série impulzů je označována jako sekvence. K přijímání nebo vysílání signálů se používají různé radiofrekvenční cívky. K získání kvalitního obrazu musí být přijímací cívka uložena co nejbližší k vyšetřovanému objektu. Gradientní cívky ovládají výběr vrstvy, které usměrní tok do třech rovin x, y, z – transverzální, sagitální a koronární.

2.1.6 Kontraindikace vyšetření MR

2.1.6.1 Absolutní kontraindikace

- kardiostimulátor
- defibrilátor
- aneurysmatické cévní svorky
- inzulínová pumpa
- kochleární implantát

- kovová cizí tělesa [20]

Vyšetření pacienta s kardiostimulátorem může v důsledku přerušení funkce elektronického zařízení způsobit jeho smrt. Kochleární implantát, neuromodulační aparáty, insulinová pumpa a jiné druhy infúzních pump jsou další finančně nákladné přístroje obsahující velmi drahou mikroelektroniku. Pro zdraví pacienta nemá jejich zničení bezprostřední důsledek.

2.1.6.2 Relativní kontraindikace

- klaustrofobie
- gravidita v prvním trimestru
- stenty, TEP, žilní filtry, svorky do 6 týdnů po implantaci

Neopodstatněné jsou obavy, že by se kovové těleso mohlo abnormálně zahřát nebo výrazně změnit polohu. Implantáty moderní výrobci již dělají z materiálů, které jsou kompatibilní s MR vyšetřením. Pravidelně kontrolovaní na MR jsou pacienti s umělými srdečními chlopněmi. Kovová tělesa jsou zdrojem artefaktů. [4, 14]

2.2 Kontrastní látky (KL)

Kontrastní látky slouží k lepšímu zobrazení anatomických struktur a orgánů, případně jejich funkce. Jsou nejčastěji aplikovány do cévního řečiště. [23] Pozitivní KL absorpci rentgenového záření zvyšují, negativní naopak snižují.

2.2.1 Pozitivní KL

Baryové KL

Jejich základem je síran barnatý BaSO_4 , jediná sloučenina barya, která není toxická a ve vodě se nerozpouští. Podává se ve formě suspenze. Kromě základní látky obsahuje i látky pomocné. Základními vlastnostmi je denzita, přilnavost ke sliznici, stabilita a viskozita. Stabilizátory zpomalují sedimentaci barya a brání jeho vložkování. KL s vysokou denzitou se používají při vyšetření horní části trávicí trubice a se střední denzitou k vyšetření tračníku.

Nejpoužívanější baryové preparáty jsou Micropaque a Prontobarrio, které obsahují kromě barya i jiné látky (např. sodnou sůl methylparabenu, sodnou sůl propylparabenu, sodnou sůl sacharinu, sorbitan draselný). Se suspenzí se současně dodává i prášek BaSO_4 , na zahuštění KL, případně přímo kontrastní pasta. Při irrigografickém vyšetření se naopak KL ředí vodou.

Baryové KL jsou používány buď samostatně, nebo s použitím většího množství negativní KL (vzduch, CO_2 , glycerolové preparáty) u vyšetření tzv. dvojím kontrastem. Vedlejší reakce nemají prakticky žádné, nesmí se však dostat mimo trávicí trubici.

Při podezření na perforaci nebo uzávěr trávicí trubice dostává pacient vždy perorálně vodnou jodovou KL.

Kontrastní látky při vyšetření CT:

- izodenzní (metylcelulóza, voda, HP 7000)

- hypodenzní – negativní (vzduch, CO₂)
- hyperdenzní – pozitivní (jodové nebo baryové)

Jodové KL

Vodné – hydrosolubilní (rozpuštěné ve vodě) jsou používané nejčastěji, aplikované intravaskulárně. Benzenové jádro se třemi atomy vodíku je jejich chemickým základem.

Nefrotropní jsou hydrofilní sloučeniny vylučované ledvinami. [6] U každé KL je přesně popsáno množství jodu a jeho koncentrace (mg jodu/1ml KL). Větší koncentrace zvyšuje více kontrast, můžeme tedy použít menší množství KL. Ideální nefrotropní KL je ta, která dává velký kontrast, nepoškodí fyziologické funkce a vylučuje se rychle ledvinami.

KL obsahující jod jsou v současnosti nejrozšířenější u RTG technik (kontrastní CT, angiografie).

Podle osmolarity KL dělíme na vysokoosmolární (ionické), nízkoosmolární (neionické) a izoosmolární.

Hyperosmolarita – čím menší je osmolarita, tím je KL lepší. Optimální by byla osmolarita stejná jako osmolarita krve.

Chemotoxicita – chemické složení KL výrazně ovlivňuje vedlejší reakce.

Ionizace – molekuly KL se mohou v plazmě štěpit na ionty, které nepříznivě ovlivňují základní biochemické reakce.

Rozdělení KL podle ionizačních účinků:

Ionické (ionizující) – jsou levnější, ale hůře snášeny (Telebrix).

Neionické (neionizující) – menší riziko vedlejších reakcí, jsou nejkvalitnější a dnes dostupné i cenově (Iomeron, Ultravist, Omnipaque).

Akutní reakce na JKL

Náhle vzniklé reakce, které se liší intenzitou příznaků a jejich subjektivním vnímáním.

Alergoidní reakce – se může vyskytnout již při první aplikaci KL nezávisle na množství podané látky.

Dělíme je na lehké, střední a těžké. Projevem lehké reakce je zarudnutí kůže, nauzea, případně zvracení, reakce v místě vpichu, škrábání v krku, pocity horka. Mezi střední reakce patří tachykardie, postupné snižování krevního tlaku, bronchospasmus a laryngospasmus. [21] Ke kardiovaskulárnímu selhání a anafylaktickému šoku může dojít při těžké reakci. Nejčastější reakcí bývá první stupeň, který musíme léčit, aby nedošlo k závažnějšímu stádiu.

Chemotoxická reakce – znamená přímé ovlivnění určitého orgánu, zejména kontrastní nefropatie, kardiotoxicita a další. Tato reakce je přímo úměrná množství podané JKL a ohrožení jsou více nemocní v nestabilním klinickém stavu. Projevem je pocit horka, nauzea a zvracení. Zásadou snížení chemotoxicity je použití JKL v co nejmenším možném množství a dostatečná hydratace nemocného před i po vyšetření.

Pozdní reakce na JKL

Mohou vzniknout po podání JKL více jak za jednu hodinu. Jedná se nejčastěji o lehkou či střední urtiku v rozmezí 3–48 hodin po aplikaci. Léčba zpožděných reakcí je symptomatická. Výskyt je velmi vzácný.

Před aplikací JKL

Je nutné zajistit dostatečnou hydrataci vyšetřované osoby p. o. nebo i. v. (obzvláště u starých osob a v teplých letních měsících). 4 hodiny před vyšetřením omezit příjem potravy a čiré tekutiny přijímat v menším množství. Znat hodnotu kreatininu – podezření na onemocnění ledvin a alergickou anamnézu. Žilní přístup musí být zajištěný při každé aplikaci po celou dobu vyšetření (pro aplikaci JKL a případnou léčbu komplikací).

Aplikace

Podání nefrotropní KL jen v místnosti vybavené pro základní resuscitaci, aplikovaná lékařem intravaskulární injekcí. Radiologický asistent nebo sestra KL aplikuje i. v. pouze za přítomnosti lékaře. KL musí mít tělesnou teplotu, jinak se zvyšuje pravděpodobnost vedlejších reakcí.

Po aplikaci JKL

Vyšetřovaného sledujeme alespoň 30 minut, případně jej předáme do péče zdravotnickému personálu a zajistíme dostatečnou hydrataci.

Zvláštní pozornost vyžadují

Děti do 15 let, starší lidé nad 70 let, diabetes mellitus, předchozí reakce na jodovou KL s premedikací kortikoidů, alergie, porucha ledvin, cévní mozková příhoda, osoby s transplantovanou ledvinou, akutní výkony bez přípravy.

U těchto pacientů je vždy aplikování neionická nízkoosmolární, popřípadě izoosmolární KL.

Kontrastní nefropatie

Je akutní zhoršení ledvinných funkcí po podání JKL, kde byla vyloučena jiná příčina. Je definována jako zvýšení kreatininu o více než 25 % během 48 hodin oproti hladině před podáním JKL.

Prevence

Dostatečná hydratace 24 hodin před i po vyšetření, podávat neionické KL. U pacienta s normální ledvinnou funkcí je maximální doporučená dávka 300 ml JKL s koncentrací 300 mg jódu/ml. U zhoršených funkcí klesá doporučené množství JKL pod 150 ml.

2.2.2 Negativní KL

Aplikuje se současně pozitivní a negativní KL v metodách dvojího kontrastu, a to hlavně při vyšetření trávicí trubice. Negativní KL je buď plyn, nebo různé roztoky, které absorbují RTG záření minimálně. Manitol nebo Sorbitol jsou 2,5% vodné roztoky cukerných alkoholů. Methylcelulóza nebo HP 7000 přilnou lépe k povrchu sliznice střeva, je lepší podávat sondou, neboť je horší tolerance při perorální aplikaci.

2.2.3 Kontrastní látky v ultrasonografii

Ke zvýšení kontrastu obrazu lze použít intravenózně podané stabilizované mikrobubliny o přesně daném průměru (2–4 μm), které zvyšují echogenitu proudící krve. Jej účinek trvá jen několik minut. Výskyt nežádoucích reakcí je minimální. [12, 14]

2.2.4 Kontrastní látky pro MR

Základní KL jsou tvořeny na bázi gadolinia, které je toxické a bývá navázán na cheláty (GD-DTPA). Tento prvek je paramagnetický a zkracuje relaxační časy hlavně na T_1 v. o., kdy je KL výrazně hypersignální (bílý stín). Chemická substance je tvořena makromolekulou želatiny, proto KL do buněk neproniká a zůstává v krevním řečišti. Dávka se udává v milimolech (mmol). Běžná dávka KL je obvykle 0,1–0,2 mmol/kg váhy, celkové množství je zhruba 10–15 ml. U modernějších koncentrovaných (Gadovist) je dostačující množství 0,1 ml/kg váhy a celkově 7 ml.

Vedlejší reakce při podání KL jsou vzácné, i přesto platí předpisy obdobné jako pro jodové KL.

Mezi nejběžnější preparáty patří Omniscan, Gadovist, ProHance a Magnevist.
[4, 27]

2.3 Radiodiagnostické vyšetřovací metody GIT

2.3.1 Prostý snímek břicha

Je nezanedbatelnou součástí rentgenového vyšetření. U nemocných s podezřením na náhlé příhody břišní zůstává i dnes základním vyšetřením prostý snímek břicha. Provádí se ve stoje s cílem zobrazit hladinky a volný vzduch v dutině břišní. Laterogram se provádí u ležících pacientů. V peritoneální dutině vzniká vzduch nejčastěji při perforaci trávicí trubice, gastroduodenálního vředu nebo divertiklů. Pokud pacient stojí, hromadí se vzduch v nejvyšším místě, pod bránicí.

K tvorbě hladinek dochází rozepnutím střevních kliček nebo tračnicku při zástavě střevní peristaltiky u neprůchodnosti střev. Můžeme získat informaci o eventuálních kontrastních konkrémentech ve žlučníku, močovodech a ledvinách.

2.3.2 Snímek břicha ve stoje

Pacient stojí u vertigrafu a naléhá břichem na úložnou desku. CP probíhající horizontálně je centrován na L_2 . Na snímku musí být zachycena bránice a 3 cm plic včetně malé pánve.

2.3.3 Laterogram

Nemocný v těžkém stavu leží na levém boku nebo na zádech, rentgenku a kazetu umístíme tak, aby bylo dosaženo horizontálního chodu paprsků. Vzdálenost CP je 100 cm a musí být zachycená část plic. [9, 14, 23]

2.4 Obecná metodika vyšetření trávicí trubice

Při vyšetření trávicí trubice máme k dispozici tři druhy kontrastní náplně: negativně kontrastní – plyn, pozitivně kontrastní – látky s vysokým atomovým číslem a kombinací obojího kontrastu.

2.4.1 Metoda negativního kontrastu

Plyn má vzhledem ke své nízké hustotě nízkou relativní absorpci. Lze použít insuflaci vzduchu sondou nebo použít CO₂ nebo šumivé prášky. Nejčastěji se tohoto způsobu využívá při vyšetření žaludku a tlustého střeva. Při vhodných změnách polohy pacienta lze získat přehledný obraz celého orgánu. Insuflovaný plyn po vyšetření odchází přirozenou cestou.

2.4.2 Metoda pozitivního kontrastu

V počátcích rentgenologie se využívalo vizmutu ve formě bizmuthum subnitricum. Vzhledem k možnosti intoxikace se i přes vynikající kontrast od něj ustoupilo a byl nahrazen síranem barnatým. Dnes se používají originální preparáty s různými přísadami, které zlepšují chuť a stabilizaci vodní suspenze. Baryum má atomové číslo 56 a poskytuje velmi dobrý kontrast. Používá se v tenké vrstvě k zobrazení reliéfu slizničních řas nebo ve vysoké vrstvě k zobrazení odlitkové náplně. U reliéfového obrazu kontrastní látka vyplňuje brázdy mezi řasami a dovoluje posoudit jejich výšku a šíři. Náplň odlitková slouží k dokonalému zobrazení dutiny orgánu, jejího kalibru a tvaru.

2.4.3 Metoda dvojího kontrastu

Jedná se o vyšetření s kombinací pozitivní kontrastní látky a insuflací plynu. Pozitivní kontrastní látka vytvoří na sliznici vyšetřované části trávicí trubice tenký povlak a při rozpětí plynem dojde k možnosti zobrazení jemných obrysů a zachycení patologických změn. Tato metoda se uplatňuje především u vyšetření tlustého střeva a patří ke standardnímu vyšetření této části gastrointestinálního traktu.

2.5 Vyšetření jícnu

Vyšetření jícnu lze rozdělit na cílené vyšetření (zobrazení funkčních změn) nebo jako součást rentgenového vyšetření žaludku (změny organické). V hypotonii se provádí dvojkontrastní vyšetření jícnu.

2.5.1 Monokontrastní vyšetření

Hustou baryovou pastu nebo kaši (konzistence zubní pasty) lze použít při cíleném funkčním vyšetření jícnu bez hypotonie. Husté pasty procházejí pomaleji a stěny jícnu zůstávají nějakou dobu pokryty tenkou vrstvou KL. Provádí se obvykle vestoje. [9]

2.5.2 Dvojkontrastní vyšetření

Provádí se v hypotonii a umožňuje lepší zobrazení patologických změn. Pacient nejprve spolkne šumivý prášek, který vytvoří vzduchovou náplň, poté i. v. aplikace 2 ml Buscopanu a vypití neředěné baryové suspenze. Postup KL je sledován skiaskopicky, snímky se provádí minimálně v PA a bočné projekci, šikmé projekce v místě patologie.

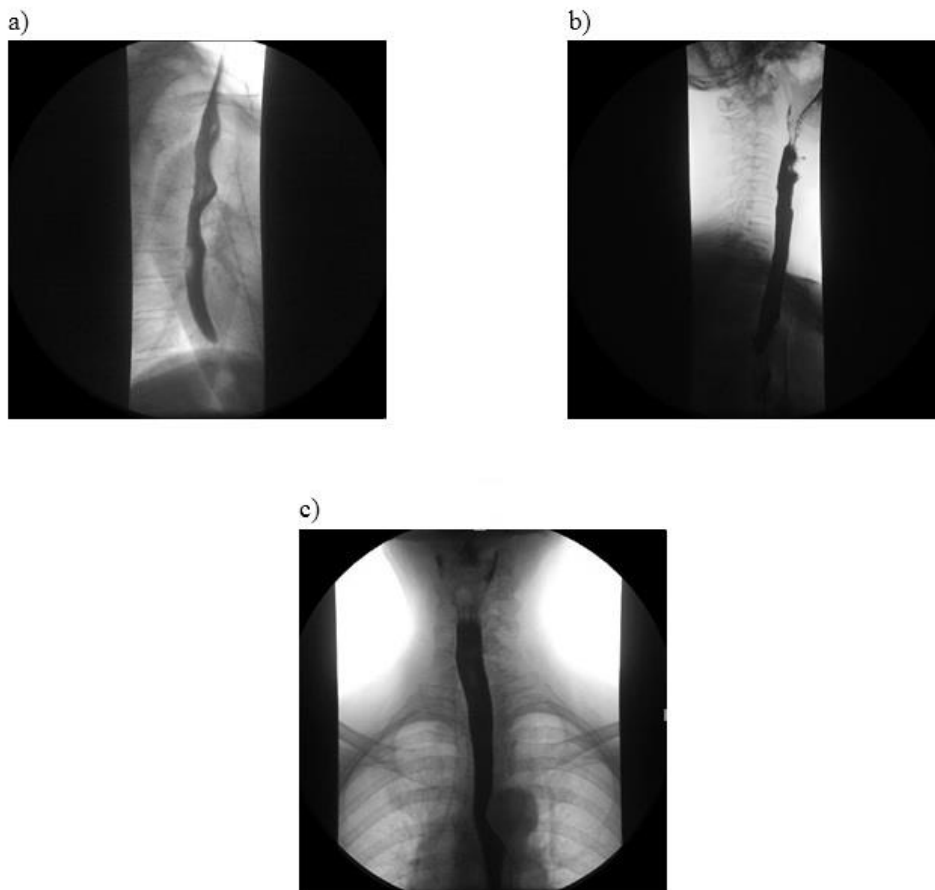
Na zobrazení horní části jícnu a polykacího aktu se často používá seriografie. [9]

2.5.3 Speciální vyšetření jícnu

Dolní jícnový svěrač je v oblasti přechodu jícnu do žaludku, při jeho poruše dochází k zpětnému toku obsahu žaludku do jícnu – GER. Nejčastějším projevem je pálení žáhy.

Cíleným vyšetřením GER je test s vodou. Po ukončení vyšetření žaludku a duodena (přítomnost KL) se pacient položí na břicho, sklopíme stůl do Trendelenburgovy polohy. Pacient pije vodu pomocí hadičky (u pozitivního nálezu), sledujeme reflux baryové suspenze. Tento test má mnoho falešně pozitivních nálezů,

proto je k vyvolání GER nejvhodnější Valsalvův manévr. Pacient leží na zádech, po vypití baryové suspenze se otáčí zleva doprava a zatíná břišní svaly. [15]



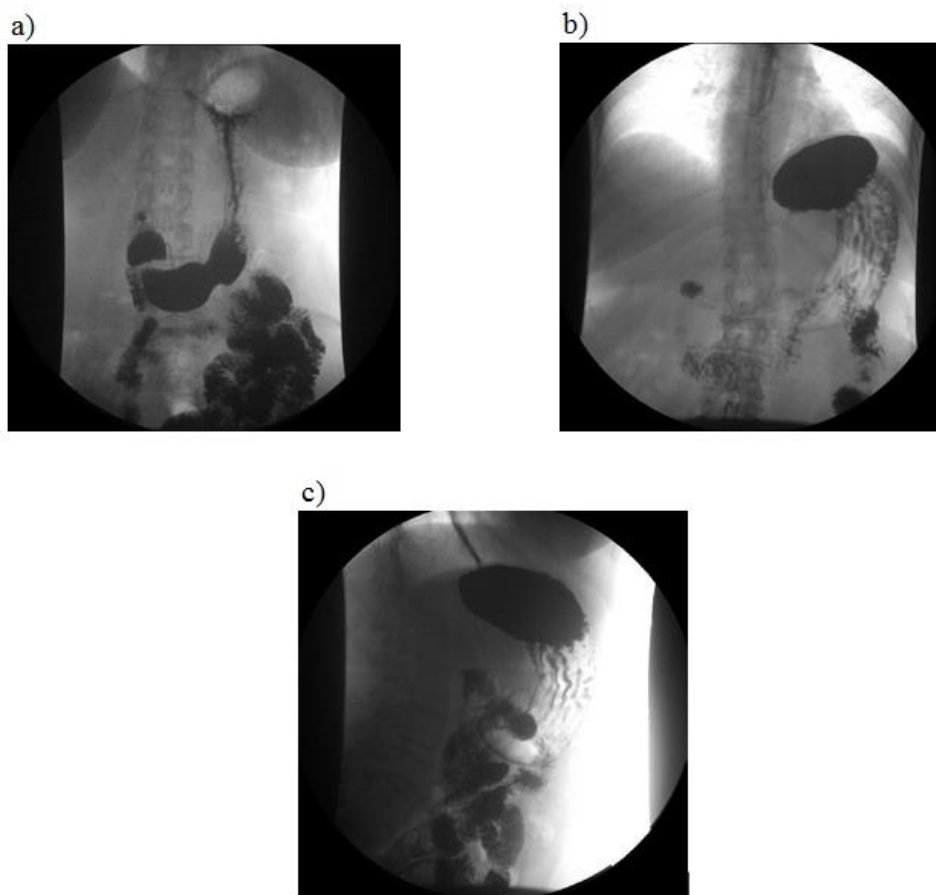
Obrázek 1: Vyšetření jícnu: a) pravá I šikmá projekce, b) bočná projekce horní části jícnu, c) AP projekce horní části jícnu (NMB Brno)

2.6 Vyšetření žaludku a duodena

V současnosti je metodou první volby vyšetření gastrofibroskopické, které umožňuje odebrání histologie i terapeutický výkon (snesení polypu, opich krvácení, sklerotizace).

2.6.1 Dvojkontrastní vyšetření

Vyšetření se začíná zásadně v ranních hodinách. Pacient přichází na vyšetření lačný, od večera nesmí kouřit. Nejprve spolkne šumivý prášek, který vytvoří vzduchovou náplň. Potom pacient vypije 50 ml suspenze v horizontální poloze, čímž je získán reliéfový obraz. Pacient nakonec vypije 300 ml suspenze. Snímky se provádí v obvyklých projekcích, dle lékaře speciální šikmé. Vždy doplňuje vyšetření v Trendelenburgově poloze – pravým bokem nahoru. [5, 9, 12]



Obrázek: Vyšetření žaludku: a) AP projekce ve stoje b) AP projekce vleže c) bočná projekce vleže (NMB Brno)

2.7 Vyšetření tenkého střeva

Ultrazvukové vyšetření zahajuje lékař nízkofrekvenční sondou s frekvencí 3,5–5 MHz, která slouží k posouzení peritoneální dutiny, parenchymatózních orgánů i malé pánve v jedné době.

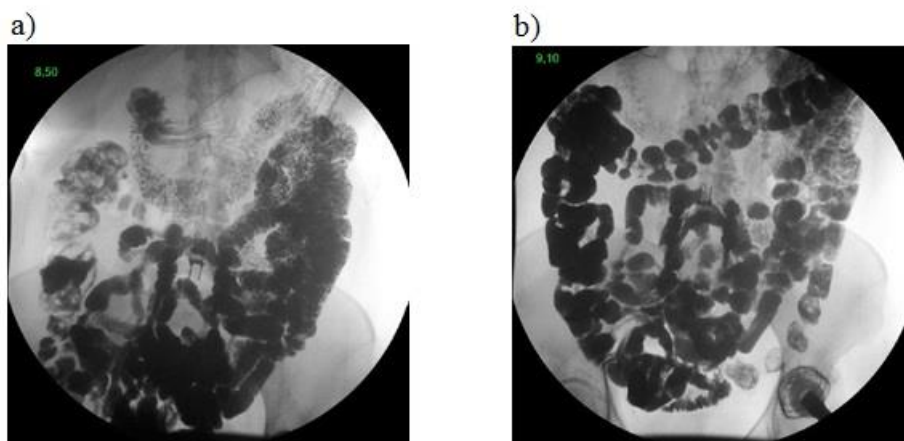
Vysokofrekvenční lineární sondou s frekvencí 7,5–17 MHz dochází k detailnímu posouzení střeva obzvláště jednotlivých vrstev střevní stěny, okolní mesenterium a lymfatické uzliny.

K minimalizování ztrát při přenosu ultrazvukové energie je nutné mezi kůží pacienta a sondu aplikovat vhodné inverzní prostředí (speciální gely).

Postižení tenkého střeva zůstává i nadále doménou radiodiagnostického zobrazování. Rychlost a způsob pasáže stravy tenkým střevem lze posoudit funkčním vyšetřením. V pravidelných časových intervalech (6, 12, 24 a 48 hodin) sledujeme polohu kontrastní kapsle, kterou pacient polkne. Lze tak posoudit průchod potravy úseky tenkého a tlustého střeva. [5, 28]

2.7.1 Frakcionovaná pasáž

Pacient malými doušky vypije 1000–1500 ml baryové suspenze s pravidelnými přestávkami 3–5 sekund. Smyslem tohoto způsobu pití je dosáhnout plynulý průchod pylorickým kanálem. Po dopití jsou kličky tenkého střeva kompletně naplněny. [9]



Obrázek 2: Pasáž tenkým střevem: a) AP projekce vleže, b) AP projekce vleže (NMB Brno)

2.7.2 RTG enteroklýza

Pacient na vyšetření přichází vyprázdněný a lačný.

Principem vyšetření je podání KL do tenkého střeva speciální sondou zavedenou nosem nebo ústní dutinou až do oblasti duodenojejunálního přechodu. Po lokálním znecitlivění sliznice se sonda zavádí vsedě do žaludku bez skiaskopické kontroly. Pacient musí stále polykat. Poté pomocí říditelného vodiče pod skiaskopickou kontrolou do duodena. Pozitivní KL je baryová suspenze ředěná vodou 1:2 množství 300 ml a její teplota by měla být kolem 35 °C. Negativní KL jsou 2 litry 0,5% roztoku metylcelulózy. Pomocí dávkovací pumpy jsou KL aplikovány konstantní rychlostí 80, 120 ml/min a při jejím dodržení tlačí MTC baryovou suspenzi do tlustého střeva. Povlak baryové suspenze přitom zůstává na stěnách trávicí trubice. Délka skiaskopie, zatížení nemocného i personálu ionizačním zářením se sníží.

Použití pumpy k podávání kontrastní látky umožňuje dodržet konstantní rychlost případně její plynulou změnu. Doba skiaskopie se zkracuje, a tím i zátěž ionizujícím zářením nemocného i vyšetřujícího. Lékař nemusí sledovat podávání KL a může

se soustředit na vyšetření. Používají se tenké sondy, které pacienti lépe snášejí. [14, 22, 24]

2.7.3 CT enteroklýza

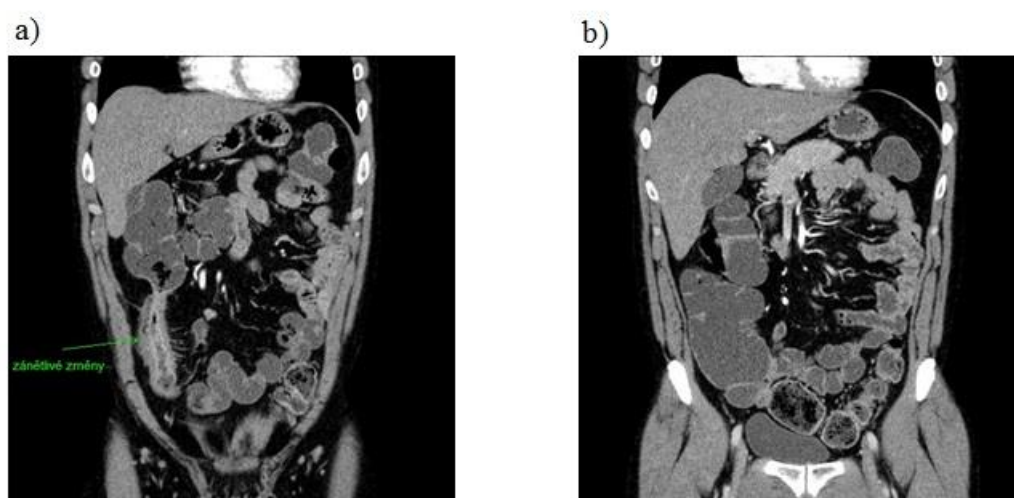
Vyžaduje MDCT přístroje, které zkrátily podstatně akviziční časy a radiační zátěž.

Je kombinací RTG enteroklýzy s CT. Pacient nesmí 6 hodin před vyšetřením jíst ani pít. Sonda je pacientovi zavedena pod skiaskopickou kontrolou do duodenojejunálního přechodu a následuje aplikace 1000 ml 0,5% roztoku metylcelulózy. Na CT vyšetřovně je aplikováno dalších 500–1000 ml a před koncem aplikace se pacientovi aplikuje i. v. 20 mg Buscopanu. Pomocí přetlakového injektoru je nutné před akvizicí aplikovat nitrožilně 100 ml jodové KL rychlostí 3 ml/s, která zvýší kontrast střevní stěny. Akvizici spouštíme se zpožděním asi 15 s, když má náplň v aortě denzitu 100 HU. Při aplikaci je důležité dodržovat konstantní rychlost, což zrychluje jeho průběh a zvyšuje kvalitu vyšetření.

Rekonstrukce je prováděna v měkkotkáňovém algoritmu ve všech rovinách a ve vrstvách po 5 mm. [1, 14]

2.7.4 CT enterografie

Den před vyšetřením je pacientovi doporučena lehká snídaně a oběd s vyloučením mléčných výrobků, masa a potravin obsahující vlákninu. Od půlnoci v den vyšetření nesmí jíst, pít ani kouřit. Před vyšetřením 45–60 min pacient frakcionovaně popíjí 1500–2000 ml hyperosmolárního roztoku (Manitol, Sorbitol). Frekvencí polykání jednotlivých doušků jednou za 2–5 sekund dochází k naplnění celého tenkého střeva přibližně za 30–60 minut. V průběhu vyšetření je i. v. aplikovaná JKL rychlostí 3 ml/s. 20 s po dosažení denzity 100 HU v distálním úseku hrudní aorty je spuštěna akvizice dat. Po naměření již zmíněných hodnot se vyšetření automaticky spustí pomocí programu bolus-tracking. Vyšetření je prováděno v rovině transverzální, sagitální a koronární. Rekonstrukce dat je prováděna v měkkotkáňovém algoritmu a šíře řezu je 5 mm. Výhodou je neinvazivnost, metoda je jednoduchá a poměrně levná. [12, 13]



Obrázek 3: CT enterografie a) koronární rekonstrukce, b) koronární rekonstrukce (NMB Brno)

2.7.5 MR enterografie

Den před vyšetřením pacient odpoledne již nejí, od 12. do 20. hodiny vypije 1,5–2 litry čisté vody. V den vyšetření od půlnoci nejíst, nepít, nekouřit. [19]

45 minut před vyšetřením se pacientovi podává 2000 ml KL perorálně, např. 2,5% Manitolu. Dochází k rozšíření střevních kliček. Pacientovi se před vyšetřením zavede plastická kanyla, kterou se nitrožilně aplikuje před spuštěním akvizice 1 ml spasmolytika (Buscopan), zpomalí se tak peristaltika. Následně se připojí tlakový injektor a spouští se nativní vyšetření v T_2 vážených sekvencích, poté obrazy v T_1 vážených sekvencích s potlačením tuku. Nejdříve nativně a následně po aplikaci 7,5 ml gadoliniové KL s rychlostí 3 ml/s dynamicky. [9]

2.7.6 US vyšetření tenkého střeva

Pacient nemusí být k vyšetření nijak připraven, nemusí být lačný. [7] Během vyšetření leží na vyšetřovacím stole na zádech. Samotné vyšetření provádí odborný lékař. K vyšetření se používají transabdominální sondy. Pomocí nízkofrekvenčních konvenčních sond 1–6 MHz lze prohlédnout celou peritoneální dutinu včetně posouzení malé pánve a parenchymatózních orgánů. Vysokofrekvenční lineární sondy 7–15 MHz lze použít při posouzení jednotlivých vrstev stěny střevní, okolního mesenteria a lymfatických uzlin. Pro zobrazení vaskularizace postižených úseků tenkého střeva je přínosné využití dopplerovského módu. Hyperechogenní odraz vytváří vzduchová náplň těla. Střevní stěna je široká mezi 2–3 mm, za hraniční tloušťku jsou považovány 4 mm.

Opakované kontroly a sledování dynamiky procesu přítom pacienta nepoškodí radiační zátěží.

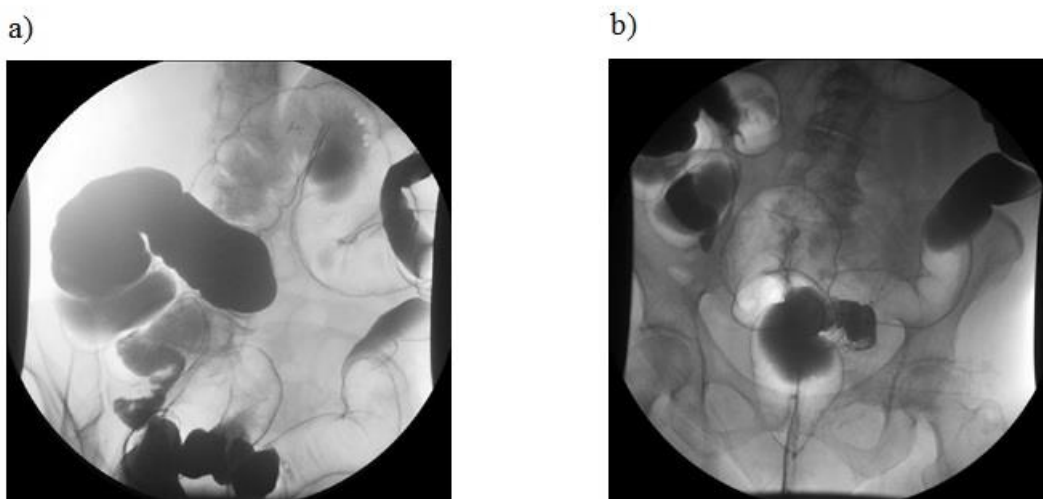
Nevýhodou je obtížné vyšetření u pacientů po složitějších nebo resekčních výkonech střevních kliček a u obézních pacientů. Většinou lze posoudit jen přední stěnu střevní pro obsah plynu v lumen. [5, 29]

2.8 Vyšetření tlustého střeva

2.8.1 Irrigografie

Vyšetření tlustého střeva rektální cestou s kontrastní náplní.

Pacient by se měl vyvarovat celozrnnému pečivu, masu, luštěninám a potravinám obsahujícím vlákninu. Jedná se tedy i o ovoce a zeleninu. Pokud je to možné, přejde na kašovitou stravu. Den před vyšetřením frakcionovaně vypije v době od 16 do 20 hodin 2–4 litry hypertonického roztoku (Fortrans) pro dostatečné vyprázdnění. Irrigografii nelze provádět po rektoskopii, neboť může být poškozená stěna trávicí trubice po biopsii.



Obrázek 4: Irrigografie dvojím kontrastem: a)šikmá projekce, b) AP projekce (NMB Brno)

2.8.2 Dvojkontrastní vyšetření

Před dvojkontrastním vyšetřením tlustého střeva je pacientovi aplikováno 2 ml Buscopanu i. v. Při poloze na levém boku je pacientovi zavedena rektální rourka. Menším množstvím baryové suspenze (450–500ml) se naplní střevo. Následuje

insuflace vzduchem, která střevo rozpíná a žene baryovou suspenzi orálním směrem. Na povrchu sliznice střeva tak vytváří KL tenkou vrstvu. Pacient se během insuflace polohuje dle pokynů lékaře. Snímky je vhodné provést i po vyprázdnění střeva. [9, 14]

2.8.3 CT kolonografie

Předpokladem správné diagnostiky je denzitní rozdíl mezi lumen a střevní stěnou. Příprava pacienta je stejná jako při irrigografii. Provede se insuflace 1,5–2 litrů plynu (vzduch, CO₂) rektální rourkou tak, aby byly vzduchem postupně rozepnuty a proplněny všechny oddíly tlustého střeva [10]. Aplikace Buscopanu i. v. těsně před vyšetřením a poté 80 ml jodové KL přetlakovým injektorem (3 ml/s) se 40s zpožděním. Šířka vrstvy je 1,5–3 mm. Vyšetření je prováděno v poloze na zádech a na břiše. Pacient se po vyšetření musí zbavit plynů v tračníku ve speciální místnosti. [12, 14]

2.8.4 ERCP

Je kombinovaná endoskopicko-radiodiagnostická metoda k zobrazení žlučového a pankreatického vývodného systému. Pacient přichází k vyšetření lačný. Po místním znecitlivění dutiny ústní a i. v. aplikaci analgosedace, lékař zavede ústy duodenoskop. Princip metody spočívá v endoskopickém vyhledání vaterské papily, v sondáži papily kanylou a v náplni pankreatického a biliárního vývodu kontrastní látkou. Používá se jodová KL. Provádí se cílené a přehledné snímky ve vhodných projekcích.

Vyšetření umožňuje kromě určení přesně uložené stenózy také odběr na histologické vyšetření. [30]

2.9 Radiační ochrana pracovníků

Uplatňují se tři způsoby ochrany – ochrana časem, stíněním a vzdáleností.

Při skiagrafiích vyšetřeních jde hlavně o ochranu stíněním. Při snímkování pobývají pracovníci v obsluhovně (mimo RTG vyšetřovnu). Dostatečná tloušťka zdiva

a barytové omítky, dveře vyložené Pb fólií, okénko z olovnatého skla snižují zevní ozáření osob mimo vyšetřovnu na minimum. Pracovníci nesmí při skiagrafických vyšetřeních přidržovat pacienty, kazety nebo filtry. K tomuto účelu se používají fixační pomůcky. K ochraně osob, jež pomáhají pacientům podstupujícím radiodiagnostické vyšetření, slouží zástěry, příp. límce nebo rukavice. Pomáhající osoby musí být starší 18 let a musí být na RTG pracovišti zaznamenáni v dokumentaci, která je na každé vyšetřovně.

Ochrana pacientů – používají se stínící pomůcky k vykrytí citlivých orgánů, pokud nejsou předmětem vyšetření (gonády, štítná žláza).

Při skiaskopických vyšetřeních musí být svazek záření vymezen jen na diagnosticky významnou oblast – nejenže se sníží radiační zátěž personálu a pacienta, ale zvýší se i kvalita zobrazení. Skiaskopický čas musí být co nejkratší. [11]

3 Praktická část

3.1 Výzkumné otázky

1. Jaká je úloha radiologického asistenta při radiodiagnostických vyšetřeních?
2. Jak se vyvíjí četnost radiologických vyšetřovacích metod gastrointestinálního traktu?

3.2 Metodika

Nejdříve jsou popsány jednotlivé radiodiagnostické vyšetřovací metody gastrointestinálního traktu a úkony radiologického asistenta při těchto výkonech. Četnost vyšetření jícnu, žaludku, tenkého střeva a tlustého střeva prováděných v nemocnici Milosrdných bratří Brno skiaskopicky a výpočetní tomografií jsou pomocí tabulek a grafů porovnávány s daty získanými z nemocnice Znojmo a Uherskohradišťské nemocnice a. s. v průběhu let 2009–2014. Použitá data byla převzata z radiodiagnostických oddělení zmíněných nemocnic.

Vyšetření jícnu se v nemocnici UH a MB mírným tempem snižuje, v nemocnici Znojmo je vyšetření prováděno zhruba ve stejném počtu.

S rozvojem endoskopických metod dochází ke snižování vyšetření žaludku v nemocnici MB i v UH nemocnici. Vyšetření tlustého střeva taktéž postupně klesá v obou zmíněných nemocnicích. Vyšetření žaludku se v nemocnici Znojmo každoročně vyšetřuje řádově jen několik pacientů a vyšetření tlustého střeva má taktéž klesající tendenci.

Počet vyšetření pasáže trávicí trubice v nemocnici MB postupně klesá. V nemocnici Znojmo dochází k největšímu poklesu v roce 2013, kdy nebyl vyšetřen žádný pacient, ale v roce 2014 dochází k mírnému vzestupu. V UH nemocnici se počet vyšetření od roku 2009–2012 zvyšoval, ale od roku 2013 dochází k jeho snížení.

Od vyšetření tenkého střeva RTG enteroklýzou se úplně ustoupilo v nemocnici MB v roce 2011 a provádí se na CT přístroji, v nemocnici Znojmo v roce 2012 a dále je prováděno přístrojem MR. V nemocnici UH se výkony provádí i nadále, ale již v menším počtu.

Zjistila jsem, že CT enterografie je prováděná pouze v nemocnici MB a má vzestupnou tendenci. Ze získaných informací byl v roce 2013 mírný pokles výkonů z důvodů organizačních změn, stavebních úprav a nižšího počtu pacientů. V nemocnici Znojmo a UH se provádí vyšetření tenkého střeva enterografií pouze přístrojem MR.

ERCP vyšetření má vzestupnou tendenci v UH nemocnici. Od poloviny roku 2010 a celý rok 2011 se zde výkony neprováděly z důvodu absence lékaře. V nemocnici MB taktéž dochází k vzestupu tohoto vyšetření, pouze v roce 2013 vidíme mírný pokles, a to z důvodu stěhování skiaskopického přístroje na endoskopické oddělení. V nemocnici Znojmo je počet vyšetření stabilních.

4 Výsledky

V práci popisuji úlohu radiologického asistenta u vyšetřovacích metod gastrointestinálního traktu, které jsem získala jak z praxe, tak i z informačních zdrojů.

Pomocí grafů sleduji četnost těchto vyšetření v letech 2009–2014 z NMB Brno, Znojmo a Uherskohradišťské nemocnice a.s.

Úloha radiologického asistenta při radiodiagnostických vyšetřeních

Úloha radiologického asistenta je při vyšetřeních gastrointestinálního traktu důležitá. Před vyšetřením musí připravit vyšetřovnu, instrumentárium, poučít pacienta o průběhu vyšetření, ovládat přístroj a postprocessing s následnou archivací.

Pacient přichází k vyšetření s informovaným souhlasem a žádankou, která musí obsahovat:

- příjmení, jméno, rodné číslo a kód pojišťovny
- základní diagnózu
- anamnézu
- požadované vyšetření
- váhu, výšku
- předchozí vyšetření
- alergie (léková, na KL)
- hladinu kreatininu
- razítko a podpis

Informovaný souhlas

Před každým výkonem pacient podepisuje informovaný souhlas, který předá radiologickému asistentovi. Jsou zde uvedeny základní informace o vyšetření, které mu bude prováděno. Tento dokument se ukládá do zdravotní dokumentace.

Radiologický asistent před vyšetřením ověří identitu pacienta (jméno, příjmení, narození, pojišťovnu). Zavolá pacienta do kabinky a vysvětlí mu průběh, délku vyšetření, odložení kovových věcí a oděvu z vyšetřované oblasti. U MR si ponechá jen spodní prádlo a obléká si plášť nebo noční košili.

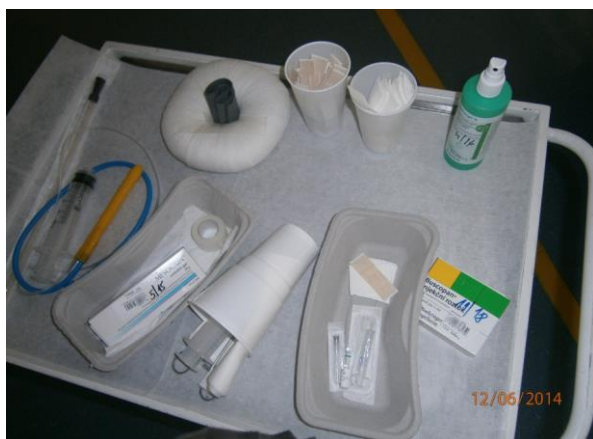Při skiografii

- připraví kazety, vyšetřovací stůl a zadává parametry na přístroji
- polohuje pacienta
- zacentruje CP na vyšetřovanou oblast, provede snímky, které před odchodem pacienta zkontroluje a zjistí, zda je zachycená celá oblast zájmu
- upravené snímky odesílá lékaři k dalšímu zpracování

Při skiaskopii

- převezme od pacienta podepsaný informovaný souhlas s daným vyšetřením
- kontroluje připravenost pacienta – lačnění (žaludek) a vyprázdnění (irrigo)
- připravuje sklopnou stěnu a kazety
- nastavuje parametry na přístroji pro dané vyšetření
- připravuje instrumentárium (kontrastní látku, Mesocain, Buscopan, sondu, Jannetovu stříkačku, pean, rektální rourku, irrigátor)
- na vyšetřovacím stole napolohuje pacienta
- u vyšetření per os chystá kelímek se suspenzí síranu barnatého a předá pacientovi do ruky
- u vyšetření per rektum připraví operační kalhoty s dírou a zavádí pacientovi rektální rourku

- spolupracuje s lékařem
- po ukončení vyšetření kontroluje vzhled pacienta (znečištění od KL) a odesílá jej do čekárny
- po výkonu vše uklízí a dezinfikuje



Obrázek 5: stolek s instrumentáři (NMB Brno)

U CT vyšetření

- od pacienta převezme před vyšetřením doplněný a podepsaný informovaný souhlas
- zjistí možné zdravotní komplikace a hodnotu kreatininu
- připravuje tlakový injektor s kontrastní látkou
- pacienta uloží na vyšetřovací stůl a pomocí laserových paprsků zaměří oblast zájmu
- zkontroluje zavedení flexibilní kanyly (zavádí sestra)
- připojí injektor a kontroluje průtok KL
- zadává osobní data pacienta na konzole přístroje
- nastavuje oblast zájmu a zhotoví topogram
- vyšetřovací roviny, volbu skenovacích a obrazových parametrů
- upravuje obrazy a zhotovuje obrazové dokumentace ve správně zvoleném okně
- zhotovené obrazy včetně rekonstrukcí odesílá do pacsu (digitální archiv)
- po dobu 30 minut po vyšetření kontroluje pacientův zdravotní stav
- pokud je vše v pořádku, odpojí pacientovi flexibilní kanylu

Při vyšetření MR

- od pacienta si převezme podepsaný informovaný souhlas
- zjišťuje kontraindikace (kardiostimulátor, kovové implantáty, cizí tělesa) a alergické reakce
- pacienta polohuje na vyšetřovacím stole, aby ležel pohodlně a během vyšetření se nehýbal
- předává mu ucpávky do uší proti hluku, signální balónek do ruky pro případ komplikací, na vyšetřovanou oblast přikládá povrchovou cívku
- pomocí laserových paprsků zaměřuje vyšetřovanou oblast
- zadává data pacienta a sekvence pro dané vyšetření
- připravuje a aplikuje kontrastní látku
- spolupracuje s pacientem při vyšetření
- čeká na pokyny lékaře, zda bude nutné doplnit vyšetření dalšími sekvencemi
- získaná data následně upravuje a archivuje
- po ukončení vyšetření kontroluje pacienta v průběhu 30 minut a po uplynutí této doby odpojí flexibilní kanylu

Při sonografickém vyšetření

- pacienta napolohuje na lehátko
- po ukončení vyšetření očistí lehátko dezinfekcí a připraví podložku pod dalšího pacienta
- vyšetření si provádí sám lékař

Pacienti se často vyšetření bojí, jsou nedůvěřiví a někdy mají nevhodné vystupování. U některých vyšetření se musí obnažit, což je pro ně někdy nepříjemné. Proto je nutná komunikace, vstřícnost a srozumitelnost pro vznik pocitu důvěry na straně pacienta. Radiologický asistent musí přistupovat ohleduplně, pacientovi podat spolehlivé informace a odpovídat na jeho dotazy. Nesmí však odpovídat na dotazy týkající se jeho zdravotního stavu a případně jej odesílá za lékařem. Pokud je pacient neklidný v průběhu vyšetření, je potřeba s ním opakovaně mluvit a uklidnit ho. Někdy je nutné pacienta uklidnit pomocí jasných pokynů nebo klidné pomalé řeči.

Pacienti mohou být také neklidní při dlouhém čekání na vyšetření, proto je důležité, aby radiologický asistent pacientovi vysvětlil důvod, proč se tak děje.

Těžce nemocným, starším nebo nepohyblivým pacientům pomáhá s ošacením a polohováním.

Je nutné, aby radiologický asistent při přípravě kontrastní látky tuto látku správně nařadil ke správnému zobrazení vyšetřované oblasti.

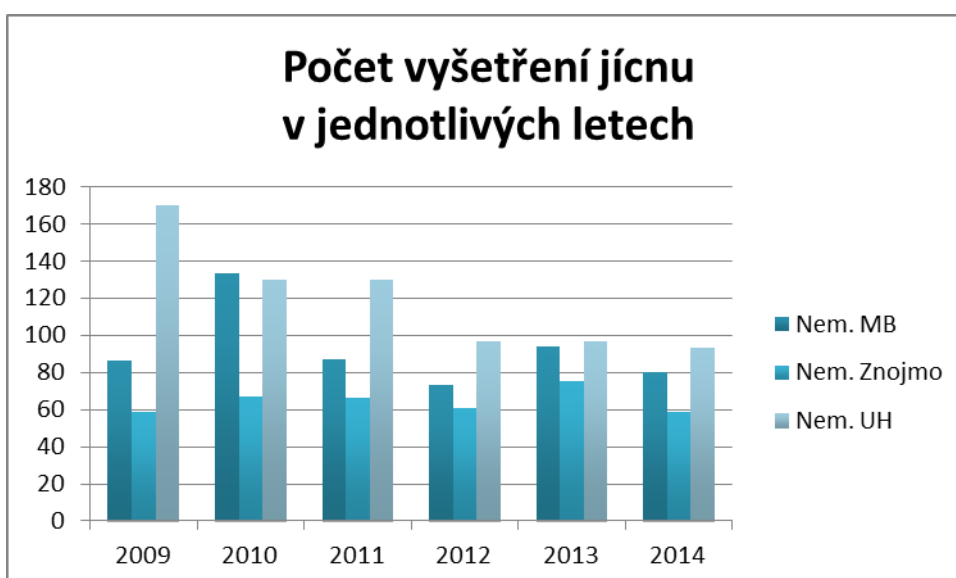
U podání kontrastní látky per os pacientovi vysvětlí frakcionované pití po stejných doušcích, aby došlo k souměrnému rozložení po celém střevě.

V této části jsou zpracovány údaje o počtu pacientů při vyšetřeních jícnu, žaludku, tenkého, tlustého střeva a žlučových cest a jejich srovnání v letech 2009–2014. Všechna použitá data byla získaná v nemocnici Milosrdných bratří Brno, nemocnici Znojmo a v Uherskohradištské nemocnici a. s.

RTG vyšetření jícnu

Vyšetření jícnu			
Rok	Nem. MB	Nem. Znojmo	Nem. UH
2009	86	59	170
2010	133	67	130
2011	87	66	130
2012	73	61	97
2013	94	75	97
2014	80	59	93

Tabulka 1: Počty pacientů při vyšetření jícnu

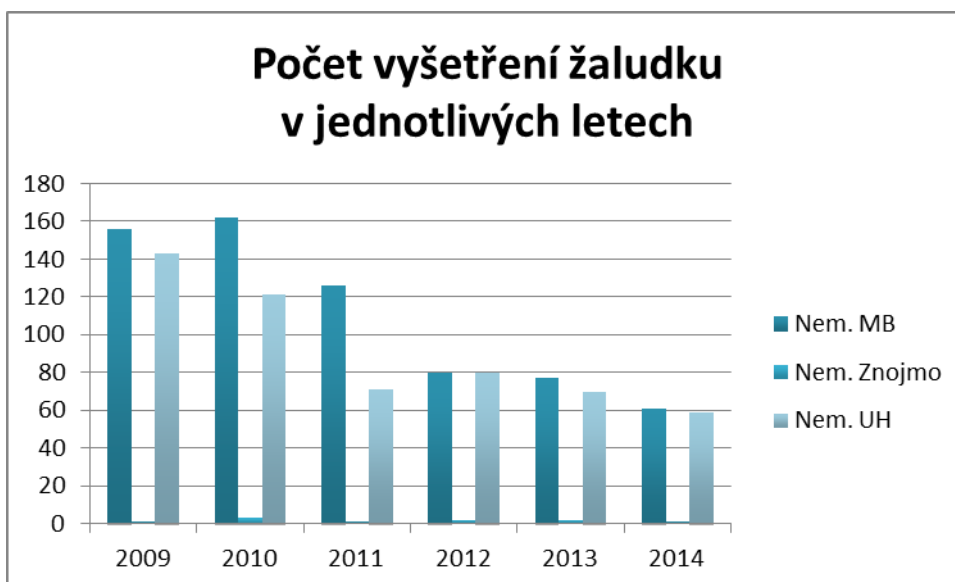


Graf 1: Grafické znázornění vyšetření jícnu (zdroj dat: NMB Brno, Znojmo, Uherskohradištská nemocnice a.s.)

RTG vyšetření žaludku

Vyšetření žaludku			
Rok	Nem. MB	Nem. Znojmo	Nem. UH
2009	156	1	143
2010	162	3	121
2011	126	1	71
2012	80	2	80
2013	77	2	70
2014	61	1	59

Tabulka 2: Počty pacientů při vyšetření žaludku

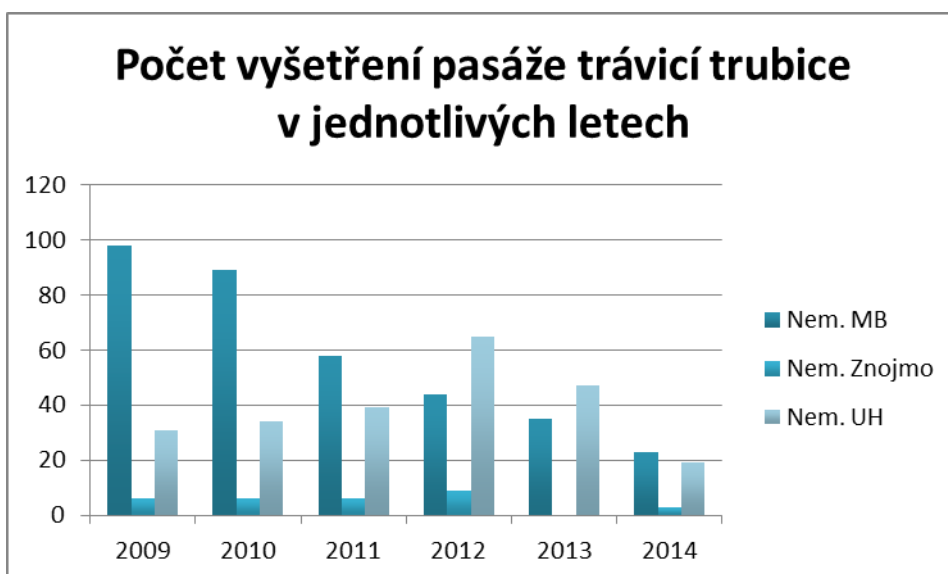


Graf 2: Grafické znázornění vyšetření žaludku (zdroj dat: NMB Brno, Znojmo, Uherskohradištská nemocnice a.s.)

RTG vyšetření pasáže trávicí trubice

Pasáž trávicí trubice			
Rok	Nem. MB	Nem. Znojmo	Nem. UH
2009	98	6	31
2010	89	6	34
2011	58	6	39
2012	44	9	65
2013	35	0	47
2014	23	3	19

Tabulka 3: Počty pacientů při vyšetření pasáže trávicí trubice

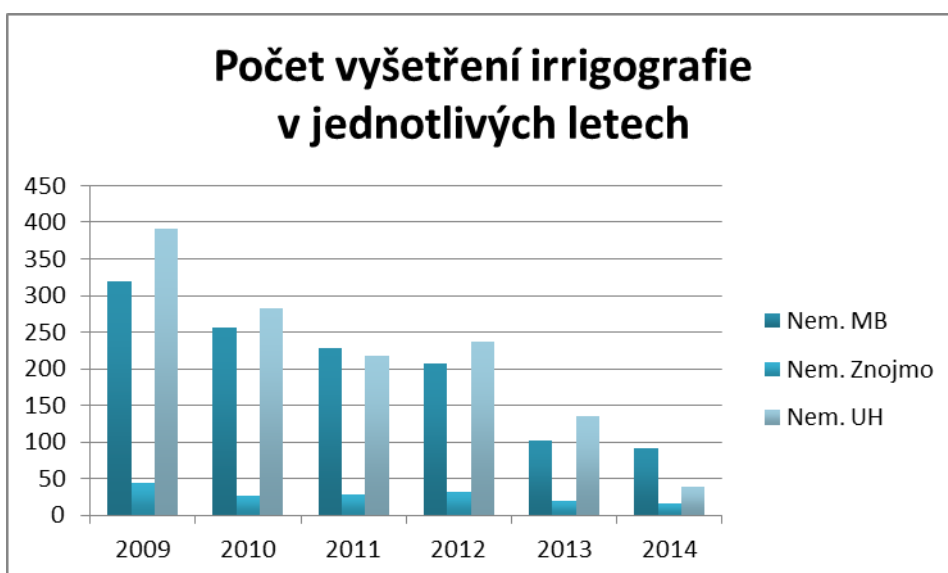


Graf 3: Grafické znázornění pasáže trávicí trubice (zdroj dat: NMB Brno, Znojmo, Uherskohradištská nemocnice a.s.)

RTG vyšetření tlustého střeva

Irrigografie			
Rok	Nem. MB	Nem. Znojmo	Nem. UH
2009	319	44	391
2010	257	27	282
2011	229	29	217
2012	208	32	237
2013	102	20	135
2014	92	16	39

Tabulka 4: Počty pacientů při vyšetření tlustého střeva

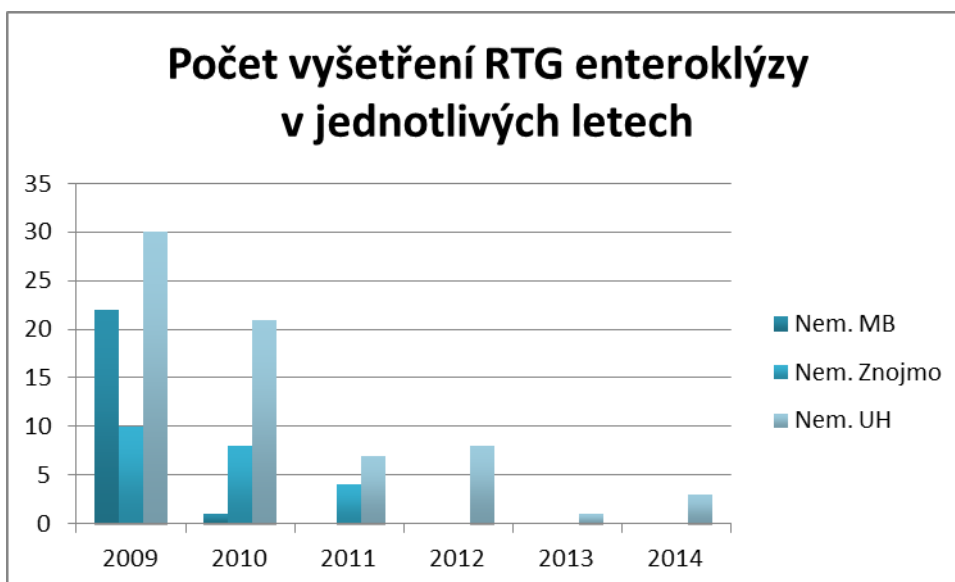


Graf 4: Grafické znázornění vyšetření tlustého střeva (zdroj dat: NMB Brno, Znojmo, Uherskohradištská nemocnice a.s.)

RTG vyšetření tenkého střeva

RTG enteroklýza			
Rok	Nem. MB	Nem. Znojmo	Nem. UH
2009	22	10	30
2010	1	8	21
2011	0	4	7
2012	0	0	8
2013	0	0	1
2014	0	0	3

Tabulka 5: Počet pacientů při vyšetření tenkého střeva RTG enteroklýzou

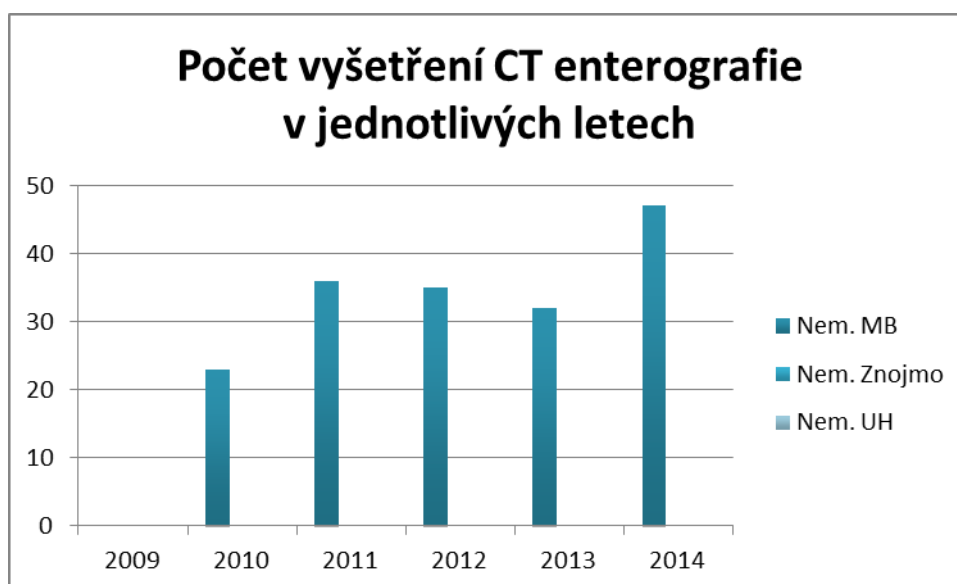


Graf 5: Grafické znázornění skiaskopického vyšetření tenkého střeva (zdroj dat: NMB Brno, Znojmo, Uherskohradišťská nemocnice a.s.)

CT vyšetření tenkého střeva

CT enterografie			
Rok	Nem. MB	Nem. Znojmo	Nem. UH
2009	0	0	0
2010	23	0	0
2011	36	0	0
2012	35	0	0
2013	32	0	0
2014	47	0	0

Tabulka 6: Počet pacientů při CT vyšetření tenkého střeva

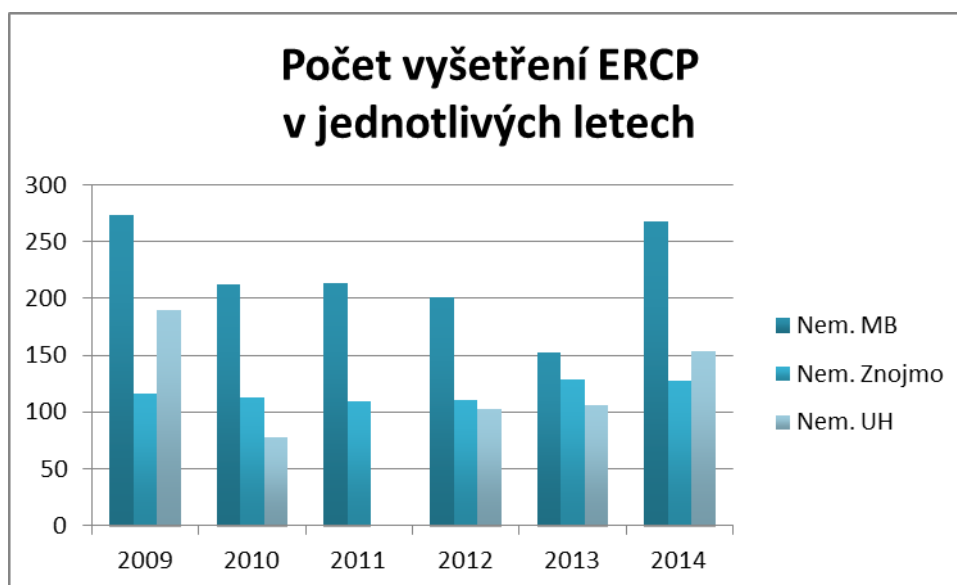


Graf 6: Grafické znázornění CT enterografie (zdroj dat: NMB Brno, Znojmo, Uherskohradištská nemocnice a.s.)

Vyšetření ERCP

ERCP			
Rok	Nem. MB	Nem. Znojmo	Nem. UH
2009	273	116	190
2010	212	113	78
2011	213	109	0
2012	201	111	103
2013	152	129	106
2014	268	127	154

Tabulka 7: Počet pacientů při vyšetření žlučových cest



Graf 7: Grafické znázornění vyšetření žlučových cest (zdroj dat: NMB Brno, Znojmo, Uherskohradišťská nemocnice a.s.)

5 Diskuze

Na práci radiologického asistenta při vyšetřeních GIT jsem se zaměřila proto, že v naší nemocnici NMB dlouhodobě funguje akreditované Endoskopické centrum, které na sebe soustřeďuje velké množství pacientů. Velikost endoskopických center určuje i počet výkonů radiologických pracovišť – počet jednotlivých výkonů prováděných v letech 2009–2014 jsem zobrazila pomocí grafů z NMB Brno, Znojmo a Uherskohradišťské nemocnice a.s.

Z těchto grafů je patrné, že se naše rentgenové pracoviště touto problematikou stále hodně zabývá.

Nejčastějšími požadavky na klasická skiaskopická vyšetření zůstává vyšetření tlustého střeva, které se provádí u pacientů, kterým z nějakého důvodu nelze provést kolonoskopii.

Pročetla jsem časopisy České radiologie během posledních 5 let.

Citace z abstraktů, které se zabývají diagnostikou nádorů GIT.

V č. 1 z roku 2010 je popisována kazuistika:

Maligní melanom tenkého střeva jako příčina subileózního stavu.

Autoři: Radka Jakubcová, Markéta Vavříková (1), Filip Marek (2), Mojmír Moulis (3).

(1) Radiologická klinika Lékařské fakulty Masarykovy univerzity a FN, Brno

(2) Chirurgická klinika FN, Brno Ústav patologie LF MU a FN, Brno

U pacientky byl proveden nativní snímek břicha ve stoje, dále UZ, hlavní diagnostickou metodou zde byla enteroklýza.

V suppl. 1/2010 jsou abstrakta z XXXVII. český radiologický kongres, který se konal v Plzni, 14.–16. října 2010

Autoři Bartušek, Sedláková, Petrášová, Vavříková Česká radiologie 2010 uvádí, že dvojkontrastní vyšetření je tradiční RTG zobrazovací metodou v diagnostice patologických stavů trávicí trubice. Rozvoj ostatních zobrazovacích modalit, UZ, CT, MR a PET-CT však tuto rentgenovou metodu v dnešní době odsouvá do pozadí. Výsostné postavení, zvláště u vyšetření tlustého střeva, mají endoskopické metody s odběrem histologie a většinou doplnění další zobrazovací metody ke stagingu procesu s určením strategie léčby.

V závěru svého sdělení uvádějí, že dvojkontrastní vyšetření trávicí trubice umožňuje posouzení tenkého či tlustého střeva, nicméně je nutno si uvědomovat limitace tohoto vyšetření.

Hustý, Válek, Bartušek, Vavříková Ces. radiologie 2010,64 (Suppl 1): 33–36 uvádí, že kontrastní ultrazvukové zobrazení má v diagnostice patologií GIT významnou úlohu. Jeho hlavní využití v současné době spočívá v diagnostice nespecifických střevních zánětů – jednak jako metoda první volby, zejména ale jako nezatěžující a rychlá metoda pro následný follow-up pacientů a detekci reaktivace onemocnění.

Ročně na kolorektální karcinom celosvětově umírá přibližně 500 000 lidí, čímž se karcinom tlustého střeva stává po karcinomu plic druhým nejčastějším nádorovým onemocněním způsobujícím úmrtí.

Česká republika dlouhodobě obsazuje 1. místo v Evropě v četnosti výskytu rakoviny tlustého střeva.

Baxa, Ferda, Mírka popisují v článku Česká radiologie 4/2010, že v období uplynulých deseti let došlo k výraznému nárůstu vyšetření tenkého i tlustého střeva pomocí CT a MR. To bylo umožněno nejen technickým vývojem CT a MR přístrojů, ale také používáním různých typů endoluminální přípravy střeva, která je nezbytná pro kvalitní hodnocení. Existují dva způsoby pro techniku přípravy tenkého střeva, a to shodně pro CT i MR: použití nazojejunální sondy (CT enteroklýza) a frakcionované pití (CT enterografie). Obě techniky mají své nesporné výhody i nevýhody, nicméně

na náročnost a komfort pacienta je vhodnější enterografie. Jednou z nejdůležitějších vlastností látky používané pro enterografii je izo- či mírná hyperosmolarita, která zajistí minimální vstřebávání roztoku ve střevě ve srovnání s vodou. Proto se nejčastěji používají vodné roztoky cukerných alkoholů (manitol, sorbitol) či polyetylglykol v nízkých koncentracích (2–5 %) a množství od 1500 do 2500 ml. Co se týče volby vyšetřovací metody, platí obecné rozdíly mezi CT a MR, přičemž zásadní výhodou CT je stále prostorové rozlišení, rychlost a komplexnost vyšetření. CT i MR enterografie jsou velmi vhodné metody k zobrazování tumorů tenkého střeva. Vzhledem k vysokému prostorovému rozlišení a komplexnímu zobrazení lze upřednostnit CT metodu.

Co říká Česká onkologická společnost České lékařské společnosti Jana Evangelisty Purkyně k Diagnostice kolorektálního karcinomu:

K diagnostice kolorektálního karcinomu je používána celá paleta různých vyšetřovacích metod. Lékař rozhodne o jejich vhodné kombinaci podle individuálního stavu.

Koloskopie

Při tomto vyšetření je tenkým ohebným přístrojem s optikou prohlédnuto celé tlusté střevo. Při koloskopii lze odstranit polypy a odebrat vzorek (biopsii) z každého podezřelého útvaru.

Sigmoideoskopie

Slouží k vyšetření poslední části tlustého střeva a konečníku, je to vyšetření velmi blízké koloskopii.

Dvojkontrastní irigografie

Je prováděna méně často. Pacientovi je do střeva podán speciální nálev a trocha vzduchu, což umožní tlusté střevo a konečník dobře zobrazit na rentgenu.

Ultrazvuk břicha

Slouží k zobrazení orgánů břicha pomocí odrazu ultrazvukových vln. Při vyšetření se přikládá ultrazvuková sonda na břicho a obraz je vidět na obrazovce. Vyšetření je nebolestivé. Toto vyšetření může prokázat například jaterní metastázy nebo zvětšené lymfatické uzliny. Rozsah karcinomu konečníku velmi přesně popíše endosonografie rekta, při které je ultrazvuková sonda zaváděna do konečníku.

CT

Počítačová tomografie zobrazuje orgány těla a jejich chorobné změny pomocí počítačového zpracování rentgenového obrazu. Při tomto vyšetření je často nutné podat kontrastní látku do žíly nebo pacient tuto látku musí vypít. Předem je vždy nutné zjistit, zda pacient neměl v minulosti na kontrastní látku alergii. Při CT vyšetření lze odebírat biotický vzorek například z jater.

Rentgen hrudníku

Je zaměřený na vyhledávání případných metastáz v plicích.

MRI

MRI dokáže zobrazit řezy tělem pomocí silného magnetického pole. Toto vyšetření se využívá v diagnostice kolorektálního karcinomu méně často, většinou k vyšetření rozsahu nádoru konečníku nebo vyšetření jater. Před vyšetřením je nutné zjistit, zda v těle pacienta není nějaký magnetický kov (např. kardiostimulátor, materiál použitý při předchozích operacích, střepliny po úraze).

Autoři: MUDr. Igor Kiss, Ph.D., MUDr. Jiří Tomášek, Ph.D.

Recenzenti: MUDr. Ilona Kocáková, Ph.D., prof. MUDr. Jiří Vorlíček, CSc (Masarykův onkologický ústav Brno 2014).

Virtuální kolonoskopii jsem se ve své práci nezabývala, blíže jsem se s ní v praxi neseznámila.

Autoři Mírka, Ferda, Ohlidalová, Baxa uvádějí, že se virtuální koloskopie vyvíjí od roku 1994. Oproti fibroskopii je méně zatěžující a méně časově náročná. Umožňuje lepší orientaci ve střevě a při správné přípravě jej dokáže zobrazit v celém rozsahu. Nevýhodou je nemožnost odběru biologického materiálu. (Česká radiologie č. 1/2010)

Další nejčastější indikací ke skiaskopickému vyšetření přetrvává pasáž jícnem, kterému většinou též předchází esofagoskopie a vzniká zde podezření na hiátovou hernii či gastroesofageální reflux. Poměrně často se mluví o Barretově jícnu, jehož problematika je podrobně rozebrána např. prim. MUDr. Karlem Lukášem, CSc. v článku 1. Lukáš K. Barrettův jícen z pohledu gastroenterologa. (Novinky z gastroenterologie. 2000, 1, 3–6)

V řadě dalších článků převzato z České radiologie se již rozebírá problematika diagnóz či vyšetření konkrétního onemocnění nebo metody, jako na příklad:

První zkušenosti s použitím spio orální kontrastní látky MR enterografie (Česká radiologie č. 3, 2009).

Využití kontrastního ultrazvuku v diagnostice aktivity Crohnovy metody (Česká radiologie č. 1, 2013)

Využití radiologických metod při diagnostice a sledování Crohnovy choroby. Jsou zde popisovány metody jako je UZ, RTG enteroklýza, CT a MR enterografie, CT a MR enteroklýza. V závěru je uvedeno, že se tyto metody navzájem doplňují, každé vyšetření má své přednosti, ale i limitace a nedostatky. (Praktická radiologie 1/2014)

V kazuistice z České radiologie (č. 3, 2009) jsou popsány vrozené anomálie žaludku.

V č. 1/2013 (Česká radiologie) se autoři zabývají využitím ultrazvuku u pacientů s celiakií. Podobný článek, který se zabývá téměř stejnými otázkami, vyšel i v praktické radiologii.

V č. 4 (česká radiologie 2010) autoři uvádějí, že CT je nejlepší metodou k přesnému určení příčiny akutní střevní obstrukce. Pasáž trávicího traktu může přispět k obnově pasáže u pacientů s low-grade obstrukcí.

V knize Z. Chudáčka se o práci radiologického asistenta píše, že u nemocného by měl již při vstupu na oddělení vzniknout dojem, že je o něj dobře postaráno.

Autoři Vomáčka, Nekula, Kozák uvádějí, že povolání přináší řadu nároků společných pro zdravotnické pracovníky a vyžaduje mimořádně citlivý a ohleduplný psychologický přístup k pacientovi, ale také výjimečnou profesionalitu. Radiologický asistent pracuje u rutinních vyšetření, většinou samostatně, ale jeho výsledek je korunován konečným efektem teprve odpovídajícími závěry lékaře, s nímž musí úzce spolupracovat. Musí mít hluboké teoretické i praktické znalosti.

V praktické radiologii se píše, že práce radiologického asistenta patří k nejtěžším a ze zdravotního hlediska k nejrizikovějším. Vedle fyzické náročnosti práce, nároků kladených na zvyšování odborných znalostí a dovedností, rizika infekce je stále závažnějším problémem i psychická zátěž (Praktická radiologie č. 2/2009)

I s rozvojem nových a v praxi stále více využívaných vyšetřovacích metod gastrointestinálního traktu, jako je počítačová tomografie, ultrazvukové vyšetření i magnetická rezonance, event. dalších výše uvedených, zaujímá skiaskopické vyšetření v současnosti stále svoje místo buď jako doplnění endoskopického vyšetření jako další metoda v algoritmu vyšetřování, nebo jako doplnění tohoto vyšetření, kdy nelze přehlédnout celý vyšetřovaný úsek anebo přímo při nemožnosti endoskopické vyšetření provést. Vyšetřovací algoritmy se mění, některých metod jako je např. klasická enteroklýza ubývá, jiné se dostávají do popředí jako např. CT enterografie či MR enterografie.

Z dané problematiky vyplývá přetrvávající aktuálnost vyšetřovacích metod gastrointestinálního traktu i důležitost funkce radiologického asistenta při jednotlivých vyšetřeních.

6 Závěr

Cílem této práce bylo poskytnout informace o vývoji radiodiagnostických vyšetřovacích metod trávicí trubice a úloze radiologického asistenta. Z daného výzkumu vyplývá, že vyšetřovací algoritmy gastrointestinálního traktu se mění, některé metody jsou nahrazované endoskopickými, některé jsou nové – dané technickými možnostmi přístrojů, ale i v současné době jsou skiaskopické metody stále používané.

Radiologický asistent musí mít dobré znalosti nejen z oblasti anatomie, ale také umět správně nastavit technické parametry a připravit potřebné instrumentarium. Důležitý je citlivý a profesionální přístup radiologického asistenta.

7 Seznam informačních zdrojů

- 1) FERDA, Jiří, Hynek MÍRKA a Jan BAXA. *Multidetektorová výpočetní tomografie: technika vyšetření*. 1. vyd. Praha: Galén, c2009, 213 s. ISBN 978-80-7262-608-3.
- 2) VYHNÁNEK, Luboš. *Radiodiagnostika: kapitoly z klinické praxe*. 1. vyd. Praha: Grada, 1998, 473 s., obr. ISBN 80-7169-240-9.
- 3) NEKULA, Josef. *Radiologie: kapitoly z klinické praxe*. 1. vyd. Olomouc: Univerzita Palackého, 2001, 205 s. ISBN 80-244-0259-9.
- 4) NEKULA, Josef a Jana CHMELOVÁ. *Základy zobrazování magnetickou rezonancí: kapitoly z klinické praxe*. Vyd. 1. Ostrava: Ostravská univerzita v Ostravě, Zdravotně sociální fakulta, 2007, 67 s. ISBN 978-807-3683-351.
- 5) BARTUŠEK, Daniel. *Diagnostické zobrazovací metody: pro bakalářské studium fyzioterapie a léčebné rehabilitace*. 1. vyd. Brno: Masarykova univerzita, 2004, 32 s. ISBN 80-210-3537-4.
- 6) Jódované kontrastní látky pro RTG vyšetření. *Zdravotnictví a medicína* [online]. 2003, roč. 2003, č. 43 [cit. 2015-04-23]. Dostupné z: <http://zdravi.e15.cz/clanek/priloha-lekarske-listy/jodovane-kontrastni-latky-pro-rtg-vysetreni-157362>
- 7) Vyšetření trávicí trubice - možnosti radiologie. *Zdravotnictví a medicína* [online]. 2006, roč. 2006, č. 1 [cit. 2015-04-23]. Dostupné z: <http://zdravi.e15.cz/clanek/postgradualni-medicina/vysetreni-travici-trubice-moznosti-radiologie-170728>
- 8) RICHARDS, Ann a Sharon EDWARDS. *Repetitorium pro zdravotní sestry*. Vyd. 1. české. Překlad Simona Šeclová. Praha: Grada, 2004, 376 s. ISBN 80-247-0932-5.

- 9) VÁLEK, Vlastimil a Ivana HRADILOVÁ SVÍŽENSKÁ. *Základy anatomie v zobrazovacích metodách: První díl*. 1. vyd. Brno: Institut pro další vzdělávání pracovníků ve zdravotnictví v Brně, 2001, 72 s. ISBN 80-701-3334-1.
- 10) Multidetektorová výpočetní tomografie tenkého a tlustého střeva. *Zdravotnictví a medicína* [online]. 2006, roč. 2006, č. 1 [cit. 2015-04-23]. Dostupné z: <http://zdravi.e15.cz/clanek/postgradualni-medicina/multidetektorova-vypocetni-tomografie-tenkeho-a-tlusteho-streva-170729>
- 11) HUŠÁK, Václav. *Radiační ochrana pro radiologické asistenty*. 1. vyd. Olomouc: Univerzita Palackého, 2009, 138 s. ISBN 978-802-4423-500.
- 12) SEIDL, Zdeněk a Ivana HRADILOVÁ SVÍŽENSKÁ. *Radiologie pro studium i praxi: První díl*. Vyd. 1. Praha: Grada, 2012, 368 s., iv s. obr. příl. ISBN 978-802-4741-086.
- 13) FERDA, Jiří a Ivana HRADILOVÁ SVÍŽENSKÁ. *CT trávicí trubice: První díl*. 1. vyd. Praha: Galén, 2006, xi, 243 s. ISBN 80-726-2436-9.
- 14) VOMÁČKA, Jaroslav, Josef NEKULA a Jiří KOZÁK. *Zobrazovací metody pro radiologické asistenty: První díl*. 1. vyd. V Olomouci: Univerzita Palackého, 2012, 153 s. ISBN 978-80-244-3126-0.
- 15) VÁLEK, Vlastimil, Josef NEKULA a Jiří KOZÁK. *Moderní diagnostické metody: První díl*. 1. vyd. Brno: IDVPZ, 1996, 76 s., obr. příl. ISBN 80-701-3215-9.
- 16) VÁLEK, Vlastimil, Pavel ELIÁŠ a Jiří KOZÁK. *Moderní diagnostické metody: První díl*. 1. vyd. Brno: IDVPZ, 1998, 84 s. ISBN 80-701-3294-9.

- 17) CHUDÁČEK, Zdeněk, Pavel ELIÁŠ a Jiří KOZÁK. *Radiodiagnostika: První díl*. 1. vyd. Brno: Institut pro další vzdělávání pracovníků ve zdravotnictví, 1995, 293 s. ISBN 80-701-3114-4.
- 18) BUŽKOVÁ, Radka. *Etika ve zdravotnictví*. 2009. vyd. Ostrava.
- 19) MR (magnetická rezonance) - MR enterografie / MR rekta. *Gastromedic* [online]. 2010 [cit. 2015-04-23]. Dostupné z: <http://gastromedic.cz/index.php/mr-enterografiemr-rekta-a46>
- 20) WIPPLINGEROVÁ, Vendula. *Kontrastní látky-specifika pro magnetickou rezonanci* [online]. 2014 [cit. 2015-02-14]. Bakalářská práce. ZSF JCU. Vedoucí práce Freitinger Skalická.
- 21) Příprava pacienta před RDG vyšetřením. *Zdravotnictví a medicína* [online]. 2014, roč. 2014, č. 2 [cit. 2015-04-23]. Dostupné z: <http://zdravi.e15.cz/clanek/sestra/priprava-pacienta-pred-rdg-vysetrenim-474166>
- 22) LEGIŇOVÁ, Ľubica. *Dvojkontrastní vyšetření trávicí trubice*. Praha: Avicentrum, Zdravotnické nakladatelství. ISBN 43-0201-12523
- 23) Metodický list intravaskulárního podání jódových kontrastních látek. *Radiologická společnost* [online]. 2015 [cit. 2015-04-23]. Dostupné z: <http://www.crs.cz/cs/dokumenty/doporuceni-prehled/metodicky-list-intravaskularniho-podani-jodovych-kontrastnich-latek-jkl.html>
- 24) BUREŠ, Jan, Stanislav REJCHRT a John A MORRIS. *Vyšetření tenkého střeva a enteroskopický atlas*. 1. vyd. Praha: Grada, 2001, 477 s., barev. obr. ISBN 80-716-9990-X.

- 25) FERDA, Jiří, Milan NOVÁK a Boris KREUZBERG. *Výpočetní tomografie*. 1. vyd. Praha: Galén, c2002, 663 s. ISBN 80-726-2172-6.
- 26) Skiografie. In: *Wikiskripta* [online]. 2011 [cit. 2015-04-23]. Dostupné z: <http://www.wikiskripta.eu/index.php/Skiografie>
- 27) VÁLEK, Vlastimil, Jan ŽIŽKA a Boris KREUZBERG. *Moderní diagnostické metody*. 1. vyd. Brno: Institut pro další vzdělávání pracovníků ve zdravotnictví, 1996, 43 s. ISBN 80-701-3225-6.
- 28) CHMELOVÁ, Jana, Jan ŽIŽKA a Boris KREUZBERG. *Základy ultrasonografie pro radiologické asistenty*. 1. vyd. Ostrava: FZS, 2006, 77 s. ISBN 978-807-3682-217.
- 29) AUTORŮ, Vlastimil A. Válek a kolektiv, Jan ŽIŽKA a Boris KREUZBERG. *Tenké střevo: radiologická diagnostika patologických stavů*. Vyd. 1. Brno: Národní centrum ošetrovatelství a nelékařských zdravotnických oborů, 2003, 77 s. ISBN 80-701-3383-X.
- 30) Endoskopický atlas horní části gastrointestinálního traktu. *Muni* [online]. 2008. vyd. [cit. 2015-04-11]. Dostupné z: is.muni.cz/elportal/estud/lf/js08/atlas/pages/v_ercp.html

8 Přílohy

Seznam tabulek

Tabulka č. 1: Počty pacientů při vyšetření jícnu

Tabulka č. 2: Počty pacientů při vyšetření žaludku

Tabulka č. 3: Počty pacientů při vyšetření pasáže trávicí trubice

Tabulka č. 4: Počty pacientů při vyšetření tlustého střeva

Tabulka č. 5: Počet pacientů při vyšetření tenkého střeva RTG enteroklózou

Tabulka č. 6: Počet pacientů při vyšetření tenkého střeva CT enterografie

Tabulka č. 7: Počet pacientů při vyšetření žlučových cest

Seznam grafů

Graf č. 1: Grafické znázornění vyšetření jícnu

Graf č. 2: Grafické znázornění vyšetření žaludku

Graf č. 3: Grafické znázornění vyšetření pasáže trávicí trubice

Graf č. 4: Grafické znázornění vyšetření tlustého střeva

Graf č. 5: Grafické znázornění skiaskopického vyšetření tenkého střeva

Graf č. 6: Grafické znázornění CT enterografie

Graf č. 7: Grafické znázornění vyšetření žlučových cest

Obrázky

Obrázek č. 1: Vyšetření jícnu: a) pravá I šikmá projekce, b) bočná projekce horní části jícnu, c) AP projekce horní části jícnu (NMB Brno)

Obrázek 6: Vyšetření žaludku: a) AP projekce ve stoje b) AP projekce vleže c) bočná projekce vleže (NMB Brno)

Obrázek 7: Pasáž tenkým střevem: a) AP projekce vleže, b) AP projekce vleže (NMB Brno)

Obrázek 8: CT enterografie a) koronární rekonstrukce, b) koronární rekonstrukce (NMB Brno)

Obrázek 9: Irrigografie dvojím kontrastem: a) šikmá projekce, b) AP projekce (NMB Brno)

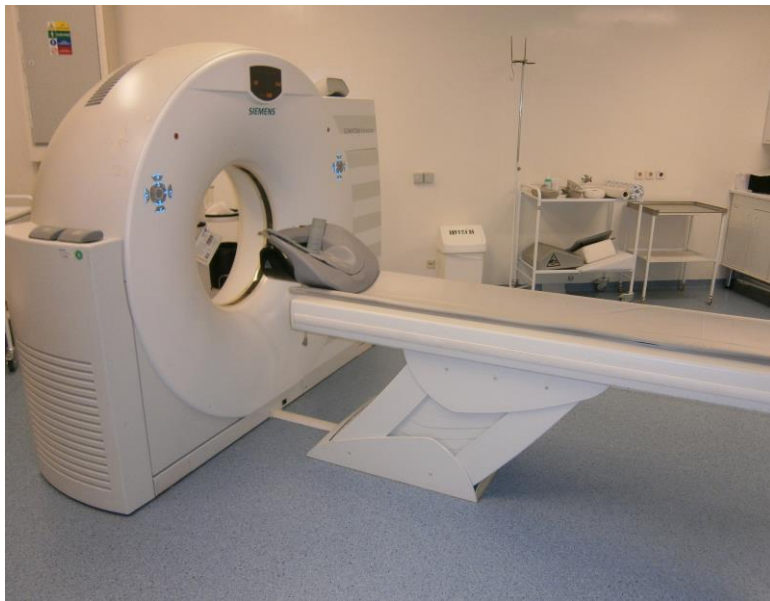Obrázek 10 : stolec s instrumentáři (NMB Brno)

Obrázek č. 7: CT (NMB Brno)

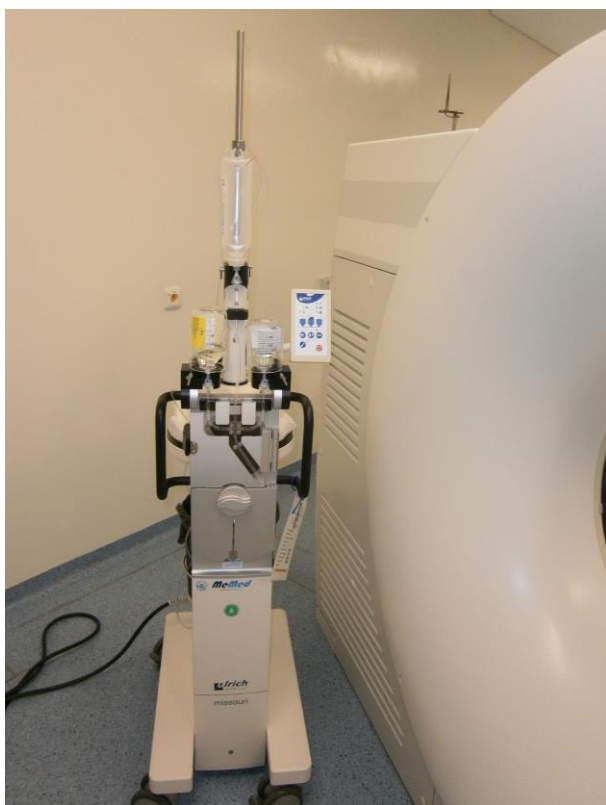Obrázek č. 8: tlakový injektor (NMB Brno)

Obrázek č. 9: skiaskopická vyšetřovna (NMB Brno)

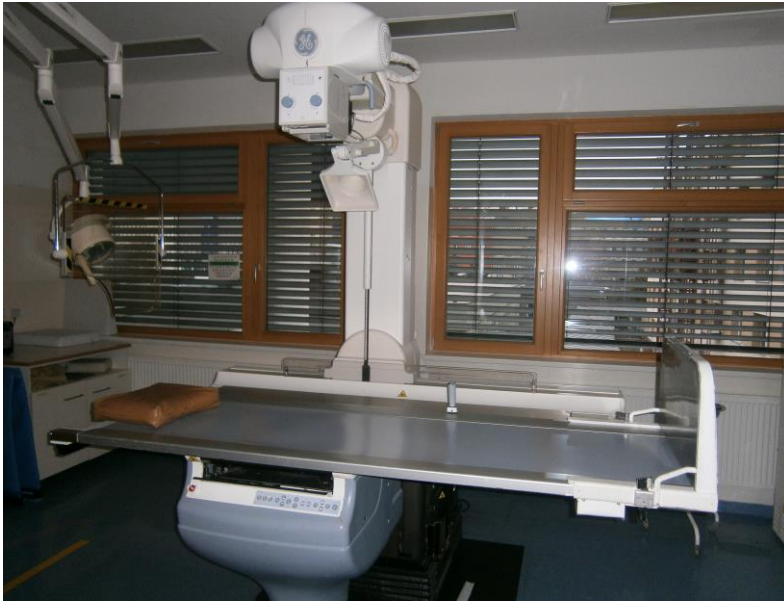Obrázek č. 10: ochranná stěna (NMB Brno)



Obrázek 11: CT (NMB Brno)



Obrázek 12: tlakový injektor (NMB Brno)



Obrázek 13: skiaskopická vyšetřovna (NMB Brno)



Obrázek 14: ochranná stěna (NMB Brno)