



Zdravotně
sociální fakulta
Faculty of Health
and Social Sciences

Jihočeská univerzita
v Českých Budějovicích
University of South Bohemia
in České Budějovice

**Léčebný význam manuální lymfodrenáže při
lipedému dolních končetin**

BAKALÁŘSKÁ PRÁCE

Studijní program: **FYZIOTERAPIE**

Autor: Miloslava Srbená, DiS.

Vedoucí práce: Mgr. Ivana Beránková

České Budějovice 2024

Prohlášení

Prohlašuji, že svoji bakalářskou práci s názvem „*Léčebný význam manuální lymfodrenáže při lipedému dolních končetin*“ jsem vypracovala samostatně pouze s použitím pramenů v seznamu citované literatury.

Prohlašuji, že v souladu s § 47b zákona č. 111/1998 Sb. v platném znění souhlasím se zveřejněním své bakalářské práce, a to v nezkrácené podobě elektronickou cestou ve veřejně přístupné části databáze STAG provozované Jihočeskou univerzitou v Českých Budějovicích na jejich internetových stránkách, a to se zachováním mého autorského práva k odevzdanému textu této kvalifikační práce. Souhlasím dále s tím, aby toutéž elektronickou cestou byly v souladu s uvedeným ustanovením zákona č. 111/1998 Sb. zveřejněny posudky školitele a oponentů práce i záznam o průběhu a výsledku obhajoby bakalářské práce. Rovněž souhlasím s porovnáním textu mé bakalářské práce s databází kvalifikačních prací Theses.cz provozovanou Národním registrem vysokoškolských kvalifikačních prací a systémem na odhalování plagiátů.

V Českých Budějovicích dne 29.04.2024.....

podpis

Poděkování

Děkuji paní Mgr. Ivaně Beránkové za odborné vedení mé bakalářské práce, ochotu, vstřícnost, trpělivost, podporu a cenné rady. Rovněž děkuji všem respondentkám, které se zapojily do mé výzkumné části, podstoupily řadu vyšetření a dodržovaly daná opatření. A v neposlední řadě bych chtěla poděkovat moji rodině, bez které bych tuto práci nemohla dokončit.

Léčebný význam manuální lymfodrenáže při lipedému dolních končetin

Abstrakt

Tato bakalářská práce se zabývá problematikou lipedému dolních končetin a vlivu manuální lymfodrenáže a dalších režimových opatření na léčbu tohoto onemocnění.

Teoretickou část jsem rozčlenila na 4 podkapitoly. První podkapitola seznamuje s tématem práce a pojednává o morfologii i fyziologii lymfatického systému. Druhá podkapitola se zabývá anatomií lymfatického systému. Následující podkapitola podrobně popisuje lipedém. A poslední podkapitola v teoretické části se zaměřuje na léčbu onemocnění a další intervence.

Praktickou část jsem zpracovala formou kvalitativního výzkumu a zpracovala jsem kazuistiku. Pracovala jsem s pěti pacientkami. U pacientek byla v domácím prostředí pod odborným dohledem paní Mgr. Beránkové prováděna 1x týdně po dobu třech měsíců manuální lymfodrenáž a zároveň probandky dodržovaly režimová opatření, ve kterých byly u každé z nich určité rozdíly. Pomocí vstupního a výstupního kineziologického rozboru, ve kterém hrála stěžejní roli anamnéza, aspekce, somatometrie, palpce, jsem vyhodnotila výsledky. Hlavním cílem bakalářské práce bylo analyzování vlivu manuální lymfodrenáže u pacientek s lipedémem dolních končetin. U všech probandek došlo k určitému zlepšení fyzikálních vlastností kůže tzv. elasticity, zmizelo pnutí, pocit tíhy, eliminovala se bolestivost a somatometrické a goniometrické vyšetření také vykazovalo optimalizaci. Samozřejmě vše záleželo na stupni lipedému a důsledném dodržování režimových opatření, tzn. dietní kroky, nácvik správného dechového stereotypu, určitá pohybová aktivita pomocí cvičební jednotky na podporu lymfatického systému, kompresivní prádlo, otužování studenou vodou, kartáčování, gely s hřejícím či chladivým účinkem.

Klíčová slova

Lymfa; tuková tkáň; lipedém; komplikace lipedému; léčba lipedému; manuální lymfodrenáž

Therapeutic significance of manual lymphatic drainage in lower limbs lipedema

Abstract

This bachelor thesis deals with the issue of lower lipedema and the effect of manual lymphatic drainage and other regimen measures on the treatment of this disease.

I have divided the theoretical part into 4 subchapters. The first subchapter introduces the topic of the thesis and discusses the morphology and physiology of the lymphatic system. The second subchapter deals with the anatomy of the lymphatic system. The following subchapter describes lipedema in detail. And the last subchapter in the theoretical part focuses on the treatment of the disease and other interventions.

The practical part of the research was done in the form of qualitative research and case studies. I worked with five patients. The patients were under the professional supervision of Mrs. Mgr. Beránková, manual lymphatic drainage was performed once a week for three months and at the same time the probands followed the regimen measures, in which there were some differences in each of them. I evaluated the results by means of input and output kinesiological analysis, in which history, aspection, somatometry, palpation played a pivotal role. The main aim of the bachelor thesis was to analyze the effect of manual lymphatic drainage in patients with lower lipedema. In all probands there was a certain improvement in the physical properties of the skin called elasticity, tension disappeared, the feeling of heaviness, pain was eliminated and somatometric and goniometric examination also showed optimization. Of course, it all depended on the degree of lipedema and strict adherence to the regimen, i.e. dietary steps, training of the correct breathing stereotype, certain physical activity using an exercise unit to support the lymphatic system, compressive underwear, cold water hardening, brushing, gels with a warming or cooling effect.

Key words

Lymph; adipose tissue; lipedema; complications of lipedema; treatment with lipids; manual lymphatic drainage

OBSAH

| | | |
|-------|---|----|
| 1 | Úvod..... | 7 |
| 2 | Teoretická část..... | 8 |
| 2.1 | Morfologie a fyziologie lymfatického systému | 8 |
| 2.1.1 | Lymfatická tkáň | 8 |
| 2.1.2 | Funkce lymfatického systému..... | 9 |
| 2.1.3 | Systém lymfatických cév a uzlin | 10 |
| 2.2 | Anatomie lymfatického systému..... | 11 |
| 2.2.1 | Hlavní mízní kmeny..... | 11 |
| 2.2.2 | Mízní cévy a uzliny hlavy, krku a dolní končetiny..... | 12 |
| 2.3 | Lipedém..... | 13 |
| 2.3.1 | Patomechanismus | 14 |
| 2.3.2 | Klinický obraz | 14 |
| 2.3.3 | Stadia a komorbidity..... | 14 |
| 2.3.4 | Diagnóza a diferenciální diagnostika | 15 |
| 2.4 | Léčba | 16 |
| 2.4.1 | Dietní opatření..... | 17 |
| 2.4.2 | Pohybová aktivita a fyzikální terapie | 17 |
| 2.4.3 | Lymfodrenáž | 19 |
| 2.4.4 | Medikamentózní terapie a operační intervence..... | 21 |
| 3 | Cíl práce a výzkumná otázka..... | 22 |
| 4 | Metodika výzkumu | 23 |
| 4.1 | Charakteristika zkoumaného vzorku..... | 23 |
| 4.2 | Kineziologický rozbor, polostrukturovaný rozhovor a cvičební jednotka | 23 |
| 5 | Výsledky..... | 28 |
| 5.1 | Probandka č. 1..... | 28 |
| 5.2 | Probandka č. 2..... | 34 |
| 5.3 | Probandka č. 3..... | 42 |
| 5.4 | Probandka č. 4..... | 49 |
| 5.5 | Probandka č. 5..... | 56 |
| 6 | Diskuse | 63 |
| 7 | Závěr | 67 |
| 8 | Seznam použitých zdrojů..... | 68 |
| 9 | Přílohy | 72 |
| 10 | Seznam tabulek..... | 77 |
| 11 | Seznam zkratk | 79 |

1 Úvod

V mé bakalářské práci se snažím nahlédnout a odkrýt tajemství lipedému, jelikož v České republice je velmi málo známé chronické onemocnění, které je často mylně zaměňované s obezitou. Projevuje se abnormálním hromaděním tuku v oblasti hýždí a dolních končetin a vzácně v pažích. Včasná diagnóza může vést ke zlepšení kvality života.

Odborná veřejnost předpokládá, že příčinou tohoto onemocnění jsou hormonální změny, např. menarche, hormonální antikoncepce, gravidita, klimakterium a určitou roli sehrává genetická dispozice.

Neschopnost zhubnout je nejčastějším symptomem. Dále k typickým znakům patří snadná tvorba hematomů, pnutí, pocit těžkých, oteklých a bolestivých nohou. U tohoto onemocnění se vyskytuje i psychický diskomfort vedoucí k nedostatku energie, pocitům beznaděje, nízkému sebevědomí nebo poruchám příjmu potravy. Osoby trpící tímto onemocněním mají většinou horní část těla oproti spodní části štíhlejší.

Lipedém se rozděluje do čtyř fází, které se liší výskytem příznaků a stupněm závažnosti.

Léčba je cílena na zvládnutí příznaků a zlepšení kvality života. Konzervativní terapie zahrnuje používání kompresivního prádla nebo bandáží pomáhající zlepšit krevní oběh, a tím snížit otoky. Dále k této léčbě náleží fyzikální terapie, cvičení, změny životního stylu a manuální lymfodrenáž. Tato technika cílí na stimulaci lymfatického systému a pomáhá odstraňovat nahromaděnou lymfu. V pokročilých stádiích se doporučuje chirurgická léčba. V počátečních stádiích je nemoc dobře léčitelná s režimovými opatřeními.

Hlavní cílem této práce je popsat vliv manuální lymfodrenáže na lipedém dolních končetin.

2 Teoretická část

2.1 *Morfologie a fyziologie lymfatického systému*

Lymfatický systém – systema lymphoideum se sestává z lymfoidní tkáně (lymfatická tkáň) a ze systému lymfatických cév (vasa lymphatica) (Eliška, 2018a). K tomu Zuther a Norton (2018) dodávají přítomnost cirkulující lymfatické tekutiny. Podle Földi a Földi (2014) je lymfatický systém centrální přepínací stanice humorální a buněčné imunity.

Lymfoidní orgány se rozdělují na primární (centrální) lymfatické orgány, mezi ně náleží thymus a kostní dřeň, ta je zodpovědná jednak za proliferaci T-lymfocytů, jednak za tvorbu a zrání B-lymfocytů kolonizující sekundární lymfatické orgány (Eliška, 2018a; Zuther a Norton (2018). Dále Zuther a Norton (2018) uvádějí, že se B-lymfocyty zapojují do koordinačního systému a putují do sekundárních lymfatických orgánů, avšak T-lymfocyty se přemísťují z kostní dřeně do thymu, kde se vyvíjejí.

Mezi sekundární (periferní) lymfatické orgány patří lymfatické uzliny, slezina, Waldeyerův hltanový ukruh, Peyerovy plaky a s mukózou asociovaná lymfatická tkáň dalších orgánů, např. plic a ureopoetický systém (Földi a Földi, 2014).

2.1.1 *Lymfatická tkáň*

Lymfocyty T i B a plazmocyty (nejvíce typ IgA) se nacházejí v submukóze gastrointestinálního traktu, respiračního a urogenitálního ústrojí, také ve slzných žlázách (Eliška, 2018a). Lymfatické tkáně připojené ke sliznicím – MALT – mucosa-associated lymphoid tissue se rozdělují na tkáň připojenou na sliznici střeva – GALT (gut-associated lymphoid tissue), dále na tkáň napojenou ke sliznicím bronchů – BALT (bronchus-associated lymphoid tissue), pak na tkáň v sliznici nosu – NALT (nose-associated lymphoid tissue) a poslední výskyt lymfatického shluku buněk je ve sliznici zevních genitálií ženy, tzn. vulvy a vaginy – VALT (vulvovaginal-associated lymphoid tissue) (Eliška, 2018a; Zuther a Norton 2018).

MALT-GALT je určován infiltrací lymfocytů, je ostře ohraničená od okolní podpůrné tkáně (Eliška, 2018a). Lymfocyty jsou zde uloženy spolu s makrofágy, protilátka tvořící se v tomto systému se nazývá imunoglobulin A, slizniční imunita (MALT) obsahuje téměř 80 % imunologických látek (Eliška, 2018a). Eliška (2018a) k tomu tématu dodává nesmírně důležitý fakt, že 90 % infekcí vstupuje sliznicemi.

Thymus, slezina, kostní dřeň a lymfatické uzliny také obsahují lymfatickou tkáň (Grim et al., 2016).

2.1.2 Funkce lymfatického systému

Zuther a Norton (2018) popisují lymfatický systém jako součást kardiovaskulárního aparátu tvořícího síť lymfatických cév, které vedou čirou tekutinu zvanou lymfa.

Lymfa je bezbarvá, čirá tekutina vznikající z tkáňového moku, ten se produkuje činností buněk nebo filtrací z plazmy stěnou krevních kapilár (Eliška et al., 2018b). Do lymfy se resorbují proteiny, cholesterol, mastné kyseliny, vitamíny rozpustné v tucích, steroidní hormony, železo, měď, vápník (Eliška et al., 2018b). Za fyziologického stavu vznikají dva litry lymfy za 24 hodin, což představuje pomalou rychlost proudění v lymfatických cévách (Navrátil et al., 2019).

Lymfatický systém má vzájemné propojené funkce (Zuther a Norton, 2018). Mezi ně patří transport intersticiální tekutiny z krevních vlásečnic zpátky do krevního oběhu (Eliška, 2018a). Dále má úlohu cesty absorpce tuku, vitamínů, které jsou resorbovány a lymfatickými kapilárami tenkého střeva systémem lymfatických kolektorů jsou převáděny do ductus thoracicus a následně do krve (Eliška, 2018a). Velice důležitým úkolem je absorpce vysokomolekulárních látek, které se nevstřebávají krevními vlásečnicemi (např. proteiny, pokud by došlo k zastavení tohoto mechanismu, pak u člověka dochází do 24 hodin ke smrti) mezi tkáně, které neobsahují lymfatické cévy náleží (epidermis kožního krytu, nehty, vlasy, kosti bez periostu, CNS, sklivec, čočka, retina) (Eliška, 2018a). Nachází se zde široká intersticiální plocha dovolující tok intersticiální tekutiny do okolních mízních cév (Eliška, 2018a). Lymfatický systém produkuje lymfocyty tvořící imunologickou obranu a ta nejdůležitější působnost tohoto aparátu spočívá v udržování adekvátního rovnovážného stavu tkáňové tekutiny zpětným návratem tekutiny do kardiovaskulárního systému (Eliška, 2018a).

Eliška (2018a) zmiňuje pojem prelymfatika, definuje ho jako širší intersticiální prostor ve tkáních. Dále Eliška (2018a) popisuje problematiku mozku vzhledem k lymfatickému systému, přičemž zde nejsou přítomny žádné lymfatické cévy, proto je mezibuněčná tekutina převáděna do cerebrospinálního moku, ve kterém se resorbuje do krevních a lymfatických cév mozkových plén.

Eliška et al. (2018b) upřesňují pojem prelymfatika, vysvětlují ho jako tkáňové prostory nemající endotelou výstelku, poněvadž jsou tvořeny systémem kolagenních a elastických vláken, ty vytvářejí kanály, ve kterých teče tkáňový mok.

2.1.3 Systém lymfatických cév a uzlin

Lymfatické cévy se dělí na lymfatické kapiláry, sběrné mízní cévy – kolektory, mízní kmeny, početněji jsou zastoupeny v tuku a podkožním vazivu (Eliška et al., 2018b). Lymfatické cévy svým průběhem doprovázejí krevní cévy, vény, tepny a nervy (Eliška, 2018a).

Mízní kapilára neboli iniciační lymfatická céva je nejmenší a tvoří začátek mízního systému, má slepý začátek a ve tkáni odvádí lymfatickou zátěž z jedné překrývající se kruhové plošky kůže (Wittlinger et al., 2013). Dále z těchto kapilár putuje lymfa do prekolektorů, ty vypadají jako menší nebo větší lymfatická řečiště (Wittlinger et al., 2013). V jejich stěnách se nacházejí zakrnělé chlopně, izolované svalové buňky a otvory v endotelu umožňující absorpci tekutiny z pojiva, vyprazdňují se do společného kolektoru lymfy (Wittlinger et al., 2013). Lymfatický kolektor zodpovídá za funkci transportní cévy, jelikož se podílí na udržení průtoku lymfy (Wittlinger et al., 2013). Jeho stěna je složená ze tří vrstev, první vnitřní (intima) je tvořena endotelovými buňkami s chlopněmi a řídí směr toku lymfy (Wittlinger et al., 2013). Druhá střední vrstva (media) je formována hladkými svalovými buňkami v několika vrstvách, je v ní několik tenkých kolagenních vláken a poslední třetí vnější vrstva (adventitia) je podpůrná (Wittlinger et al., 2013). Zuther a Norton (2018) dodávají vysvětlení pojmu lymfangion, což je segment kolektoru, který je umístěný mezi proximálním a distálním párem chlopní.

Wittlinger et al. (2013) podrobně popisují mechanismus funkce kolektoru při zvýšení průtoku lymfy, kdy dochází ke stoupaní vnitřního tlaku, stěna cév se dilatuje a zvyšuje se její tlak. To představuje spouštěcí impulz pro smrštění buněk lymfangionu, stah pohání lymfu směrem k srdci, distální chlopně se uzavřou (Wittlinger et al., 2013).

Dále Wittlinger et al. (2013) zdůrazňují proudění lymfy a její podporu pomocnými čerpadly, tzn. faktory vyvíjecí zevní tlak na cévy, pomocí manuální lymfodrenáže, kontrakcí kosterních svalů, pulzací velkých arterií, zvýšenou střevní činností, změnami tlaku v hrudníku při dýchání.

Mízní kmeny vznikají spojením odvodných lymfatických cév mízních uzlin na krku, v hrudníku a bříše (Eliška et al., 2018b). Stavbou se podobají malým žilám a jsou vyživovány krevními kapilárami – vasa vasorum, přičemž se rozdělují na dva kmeny: ductus thoracicus a truncus lymphaticus dexter (Eliška et al., 2018b). Wittlinger et al. (2013) dodávají poznatek, že lymfa z celého těla se vlévá do vena subclavia v oblasti terminu a společně s venózní krví putují do pravého srdce.

Lymfatická uzlina je opouzdřený shluk lymfoidních buněk, oválného či ledvinovitého tvaru, velikosti 1 mm až 3,5 cm (Eliška et al., 2018b). Lymfatická uzlina je uložena v okolí lymfatických cév, nejčastěji uspořádána v řetízcích a skupinách (Eliška et al., 2018b). Na jejím povrchu je pouzdro, pod kterým se nachází korová vrstva – cortex se zárodečnými centry obsahující B-lymfocyty (Eliška et al., 2018b). Uvnitř je dřen – medulla, parakortikální zóna je tvořena T-lymfocyty (Eliška et al., 2018b). Na pouzdře se nachází vkleslina – hilus, místo vstupu a výstupu krevních a lymfatických cév, regionální uzliny se vyznačují sběrem lymfatických cév určité krajiny a příslušná oblast je jejich tributární okrsek (Eliška, 2018a). Wittlinger et al. (2013) rozeznávají u lymfatických uzlin různé funkce, filtrace a koncentrace lymfy, aktivace imunitního systému, skladiště neodbouratelných látek a výměna tekutin.

2.2 Anatomie lymfatického systému

2.2.1 Hlavní mízní kmeny

Ductus thoracicus a ductus lymphaticus dexter odvádějí lymfu z tkání do krevního oběhu (Grim et al., 2016).

Ductus thoracicus sbírá lymfu z dolních končetin, pánve, břicha, levé poloviny hrudníku i z levé poloviny hlavy, krku a nakonec z levé horní končetiny (Eliška, 2018a). Ve výši prvního až druhého lumbálního obratle se vytvoří soutokem pravého a levého lymfatického truncus lumbalis a jednoho truncus intestinalis (Eliška, 2018a). Délka mízovodu je zhruba 38–45 cm s průsvitem 3–4 mm (Eliška et al., 2018b). Vzhledem se podobá tenkostěnné žile, na svém začátku u bránice je asi v 50 % případů mízovod rozšířen na 3–8 cm, přičemž tomuto rozšíření se říká cisterna chyli (Eliška et al., 2018b). Dále opouští retroperitoneální prostor a skrz hiatus aorticus prostupuje do zadního mediastina (Grim et al., 2016). Pak se stáčí za arcus aortae k levé části jícnu, obloučkem kolem arterie subclavia sinistra a ústí do angulus venosus junguli sinister (Grim et al., 2016). Do ductus thoracicus se před vústěním do angulus venosus junguli sinister vlévají tři

kmeny: truncus jugularis sinister, truncus subclavius sinister a truncus bronchomediastinalis (Grim et al., 2016). Eliška et al. (2018b) informují o skutečnosti, že ductus thoracicus se ve svém nitrobřišním a nitrohruďním průběhu nedá lymfodrenáží nějak ovlivnit. Účinek vykazuje určitá technika dýchání a celková poloha pacienta (Eliška et al., 2018b).

Ductus lymphaticus dexter, druhá největší mízní céva v těle, přináší lymfu z pravé poloviny hlavy, krku, hrudníku a z pravé horní končetiny (Dylevský, 2006). Její začátek se nachází v horní části zadního mediastina vpravo, přičemž je krátké délky (Dylevský, 2006). V mediastinu stoupá na krční oblast před musculus scalenus anterior, protíná nervus phrenicus a shora vyúsťuje do soutoku venae jugularis internae a venae subclaviae dextrae (Dylevský, 2006).

2.2.2 Mízní cévy a uzliny hlavy, krku a dolní končetiny

V oblasti hlavy se nacházejí skupinky uzlin v počtu asi 2–6, nodi preauriculares a retroauriculares, nodi occipitales, nodi submandibulares a submentales (Eliška et al., 2018b).

V oblasti krku tvoří lymfatické uzliny vzájemně propojené pruhy, přední a laterální (Dylevský, 2006). Každý je tvořen povrchovými a hlubokými nodi (Dylevský, 2006). Přední krční uzliny jsou velikostně drobné, táhnoucí se od jazyčky k hornímu okraji sterna, filtrují lymfu z podkoží a svalů přední strany krku, z laryngu a trachey (Kobrová, 2017). Naproti tomu uzliny laterální strany krku mají méně povrchových, ale mohutnou hlubokou skupinu o počtu 20–30 uzlin uloženou před, pod a za musculus sternocleidomastoideus (Kobrová, 2017).

Na dolních končetinách je lymfa odváděna cestou povrchového systému, který probíhá v podkožním vazivu, a hlubokého systému, vedoucího mezi svaly podél hlavních krevních cév (Kobrová, 2017). Většina lymfy je z 80 % odváděna povrchovým systémem, zbytek připadá na hluboký systém (Eliška et al., 2018b). Povrchový mízní systém má svůj začátek v kůži a podkoží hřbetu nohy a prstů (Dylevský, 2006). Z lymfokapilárních sítí se vytváří tři svazky kolektorů (Dylevský, 2006). První mediální kolektor se skládá z 5–10 mízních cév, odvádí mízu z vnitřního okraje planty, hřbetu nohy a z vnitřního okraje bérce, přičemž probíhá podél v. saphena magna, vstupuje do nodi inguinales superficiales (Dylevský, 2006). Laterální kolektory přivádějí mízu z malíkového okraje nohy, svazek 2–3 mízních cév vedoucí po zevní straně bérce, v oblasti kolene se přetáčí a napojují se na mediální svazek kolektorů

(Dylevský, 2006). Dorzální kolektor odebírá lymfu z oblasti paty a ze zevního okraje nohy (Kobrová, 2017). Svazek 1–3 mízních cév vede po dorzální straně bérce, dále ústí do popliteálních uzlin, jež jsou uloženy subfasciálně a následně se napojují do hlubokého systému lymfatických cév (Kobrová, 2017).

Hluboký lymfatický systém končetiny vede podél tepen a hlubokých žil dolní končetiny (Dylevský, 2006). Jedná se vždy o 1–3 mízní kolektory (Dylevský, 2006). Spojky mezi povrchovým a hlubokým mízním systémem existují, avšak jsou slabé a bezvýznamné (Dylevský, 2006).

Okrskovými uzlinami dolní končetiny jsou v inguinální krajině, *nodi inguinales superficiales* a *profundi* (Eliška et al., 2018b). *Nodi inguinales superficiales* se nacházejí v podkožním vazivu v tzv. *trigonum femorale* v počtu 6–12 uzlin (Kobrová, 2017). Sem teče lymfa z podkoží dolní končetiny, břišní stěny, zevních pohlavních orgánů, dolní části pochvy, z dělohy a do hlubokých inguinálních uzlin odtéká lymfa po průchodu těmito uzlinami (Kobrová, 2017). Jen malá část se dostává do lumbálních uzlin (Kobrová, 2017). *Nodi inguinales profundi* o počtu 2–5 větších uzlin vedou vedle a. a v. *femorales* v subinguinální krajině (Kobrová, 2017). Do nich přímo nebo nepřímo odtéká míza z celé dolní končetiny, která končí v *ductus thoracicus*, ty se považují za kardinální skupinu regionálních uzlin dolních končetin (Kobrová, 2017).

2.3 *Lipedém*

Pospíšilová (2012) popisuje toto onemocnění na podkladě hyperosmolárního otoku, přičemž se rozvíjí procesem lipohypertrofie s atypickým ukládáním podkožního tuku v dolní polovině těla, jež se šíří od pasu nebo kyčlí až po kolena. Shin et al. (2011) k tomu doplňují informaci o symetrii edému zasahujícího až ke kotníku na obou dolních končetinách. Poprvé byl popsán roku 1940 dvěma lékaři Allenem a Hinesem (Földi a Földi, 2014). Vede ke zhoršení každodenních aktivit, k psychosociálnímu stresu a v komplikované či kombinované formě k rozvoji invalidity (Buso et al., 2019). Postihuje většinou ženy (Buso et al., 2019). Zpravidla začíná v pubertě, graviditě nebo po menopauze (Buso et al., 2019). U mužů byla tato nemoc prokázána u snížené hladiny testosteronu a souběžně zvýšené hladiny estrogenu u hypogonadismu a onemocnění jater (Buso et al., 2019).

2.3.1 Patomechanismus

Földi a Földi (2014) ozřejmují funkční histologii subkutánní tukové tkáně. Ta se skládá z jednotlivých lobulů, které jsou odděleny vazivovými septy a obklopeny retikulárními vlákny (Földi a Földi, 2014). Každá tuková buňka má k dispozici jednu či více krevních kapilár, které jsou ve zdravém stavu permeabilní pro vodu, tuky a proteiny (Földi a Földi, 2014). Edém a hromadění hypertrofických adipocytů zvyšuje zátěž lymfatických cév (Eliška, 2018a). Tyto procesy nejsou následovány adekvátním navýšením těchto cév (Eliška, 2018a). Masa tukových buněk omezuje lymfatické kolektory, dochází k městnání lymfy, krve a vzniku dilatace subepidermálních kapilár, fibróze arteriol, rozšíření lymfatických kapilár, dilatace venul se vznikající fragilitou kapilár, jež vede k mikrohematomům a následnému edému (Eliška, 2018a). Dochází ke snížení venózní pumpy, jelikož dermis netvoří odpor (Földi a Földi, 2014). Vznik lymfy je omezen, protože se eliminuje elastická pružnost, veno-arteriální reflex je slabý (Földi a Földi, 2014).

Pozitivní rodinná diagnóza se pohybuje mezi 16 % a 64 %, předpokladem lipedému je estrogenem regulované polygenetické onemocnění vzhledem projevům či zhoršení s hormonálními změnami (Wiedner et al., 2020).

2.3.2 Klinický obraz

Buso et al., (2019) uvádějí disproporci mezi horní a dolní části těla na podkladě gynoidního typu s postižením kyčlí, hýždí, stehen a bérků. Weiss (2019) dodává i narušení paží. K tomu Forner-Cordero a Forner-Cordero (2021a) popisují symetričnost otoků. Tvar dolních končetin může mít dva typy „roury od kamen“ či „jezdecké kalhoty“, nad kotníkem, mezi další symptomy patří tukový límec, v popliteální jamce tukový polštář, Stemmerovo znamení negativní a nártý bez poškození (Földi a Földi, 2014).

Dále pacienti poukazují na tvorbu hematomů, bolest, svalovou slabost, pocit neklidu, citlivosti a tíhy postižených partií (Forner-Cordero a Forner-Cordero, 2021a).

2.3.3 Stadia a komorbidity

Weiss (2019) prezentuje pozvolný vývoj lipedému u postižené osoby, kdy v dětství poukazuje na silnější nohy.

Jandali a Jiga (2021) rozdělují lipedém do čtyř stadií. Pro první stadium jsou charakteristické nepoměry v celé postavě, dominantně působí silnější dolní končetiny, ženy nemívají výraznou nadváhu (Weiss, 2019). Přetrvává hladký povrch kůže s jemným nodulárním tukem (Lukowicz et al., 2021). Weiss (2019) informuje o fenoménu matrace, který se projevuje až při „testu štípnutí“, postižené osoby udávají pocit tíhy končetin, bývá otisk od punčoch na bérkách.

Stadium druhé se popisuje nerovným povrchem kůže, tkáň je hrubě nodulární (Lukowicz et al., 2021). Weiss (2019) k tomu dodává, že tato textura kůže je viditelná zejména ve stoji, pod kůží uzlíky dosáhly velikosti vlašského ořechu, dále narůstá bolestivost.

V třetím stadiu se kůže více ztlušťuje, tvoří vlny a je chladná (Weiss, 2019). Lukowicz et al. (2021) popisují tvorbu tukového laloku kolem kolen, kotníků, loktů a zápěstí. Dochází ke zvětšení bolestivosti na dotek, u kožních záhybů se zvyšuje riziko infektu (Weiss, 2019).

Poslední stadium se vyznačuje smíšenou formou lipedému a lymfedému (Buso et al., 2019).

Ke komorbiditám náleží artritida, dyslipidémie, poškození kůže, tvorba cyst či tukových ložisek v okolí kožních adnex, varixy, celulitida, dyspnoe, psychické potíže (Zuther a Norton, 2018). Pospíšilová (2012) zdůrazňuje kožní infekce, lymforeu a ulcerace.

2.3.4 Diagnostika a diferenciální diagnostika

Kruppa et al. (2020) udává, že diagnózu lipedému by měl určit zkušený lymfolog.

Diagnóza se skládá z anamnézy, aspekce, palpce a z klinických kritérií mezi něž náleží bilaterální, symetrická, disproporční hypertrofie tukové tkáně na postižených končetinách, tzv. fenomén manžety (šetření nejdálších částí končetin), pocit tíhy v končetinách, bolestivost při tlaku a dotyku, tvorba hematomů, teleangiektázy a viditelné cévní změny, hypotermie kůže a negativní Stemmerův příznak (Kruppa et al., 2020). Wiedner et al. (2020) popisují postup vyšetření tohoto příznaku, kdy se na dorzální straně druhého prstu dolní končetiny zkouší úchop kožní řasy. U lipedému je negativní a dochází ke zvednutí kůže, ale u lymfedému je pozitivní, nelze zvednout (Wiedner et al., 2020). Ale Eliška (2018a) namítá, že u velkých lipedémů a lipolymfedémů může být toto znamení pozitivní.

Dále se používají vyšetřovací metody, např. laserová-Dopplerova flow-metrie pro zkoumání veno-arteriální reflexu, pomocí fluorescenční mikrolymfangiografie se určují změny lymfatických kapilár (Földi a Földi, 2014). Ke zviditelňování patologických prelymfatických kanálků slouží nepřímá lymfografie (Földi a Földi, 2014). Dále se také může použít sonografie (Földi a Földi, 2014). Eliška (2018a) zdůrazňuje důležitost průměru lymfatických cév, kdy u lipedému je do 2 mm oproti normální hodnotě 1 až 2 mm a při lipolymfedému činní průměr dokonce 3 mm.

Diferenciální diagnostika je u tohoto onemocnění náročná, musí se odlišit od jiných chorob, např. benigní lipohypertrofie vyznačující se symetrickou obezitou kyčlí a stehien, klinicky se neprojevuje bolestí, edémem ani tvorbou hematomů (Wiedner et al., 2020). Mezi další diagnózu náleží primární lymfedém, bývá asymetrický, otok začíná od prstů a až poté postihuje stehna (Wiedner et al., 2020). Objevuje se při něm Stemmerův znak, což je neschopnost sevřít kůži na proximálním falangu druhého prstu (Wiedner et al., 2020). Kobrová (2017) zmiňuje otoky vaskulární etiologie na podkladě chronické žilní insuficience, palpačně jsou měkké, kůže teplá, cyanotická, při aspekci lze zjistit varixy, metličky, hyperpigmentaci. Dercumovu chorobu popisuje Wiedner et al. (2020) jako stav vyznačující se generalizovanou obezitou s bolestivými lipomy, není přítomný edém. Zuther a Norton (2018) charakterizují Madelungovu nemoc a uvádí, že se klinicky projevuje hromaděním tukových zásob kolem krku, oblasti ramen a paže nebo pánve na podkladě poruchy metabolismu lipidů. Zuther a Norton (2018) k této chorobě dodávají důležitou informaci, postižení většinou neudávají bolestivost a jen u postižení paží omezenou hybnost. Mezi často nesprávnou diagnózu lipedému patří obezita, postihuje celé tělo, nevyskytuje se vnímavost k tlaku a tvorbě hematomů (Buso et al., 2019).

2.4 Léčba

Cílem terapie je buď úplné, nebo částečné zlepšení kardinálních symptomů nemoci, otoku, bolesti, disproporce a zabránění progresi onemocnění a vývoji komplikací s lymfatickými, kožními a ortopedickými potížemi (Wiedner et al., 2020).

Pacient by měl být plně edukován o povaze svého onemocnění, zvláště specifikace chronicity a o všech možnostech léčby v holistickém pojetí (Kruppa et al., 2020).

2.4.1 *Dietní opatření*

Eliška (2018a) popisuje minimální účinnost odtučňovacích kúr, ale klade důraz na zlepšení negativní energetické bilance. Naopak Forner-Cordero a Forner-Cordero (2021a) tvrdí, že dietní omezení pro adipózní poruchy se zakládá na omezení pasterizovaných mléčných výrobků, živočišných tuků, sacharidů, soli a umělých konzervantů, dále vyzdvihují středomořskou dietu, cílem této stravy je snížení hyperinzulinémie, podporuje ukládání metabolitů a inhibici uložených triglyceridů. Forner- Cordero et al. (2021b) doporučují tento nutriční režim s omezením příjmu kalorií na dva dny v týdnu. Pro pacienty neexistuje doposud žádná adekvátní nutriční strategie (Lukowicz et al., 2021).

Větší úbytek hmotnosti u osob s BMI > 40 je provázen úlevou spojenou s lipedémem (Jandali a Jiga, 2021).

2.4.2 *Pohybová aktivita a fyzikální terapie*

Pomocí pohybové aktivity dochází k akceleraci odtoku intersticiální tekutiny a lymfy z postižených částí a vylepšení venózního návratu i předcházení stagnace tekutin v buňkách (Eliška, 2018a). Dále Eliška (2018a) vyzdvihuje funkci tuku jako vysokomolekulární látky vážící na sebe vodu. Dechová gymnastika sehrává v lymfologii důležitou roli, respirace a svalová kontrakce náleží mezi nejdůležitější faktory v pohybu lymfy, jelikož ovlivnění hlubokého mízního systému lze jen dechovým cvičením (Eliška et al., 2018b). Eliška et al. (2018b) klade důraz na význam aktivního výdechu, při němž se aktivizuje břišní svalstvo, zvětšuje se tlak na dutinu břišní s útroby a bránici. Tento proces vyúsťuje k uvolnění hlavního mízovodu (Eliška et al., 2018b). Dechové cvičení se rozděluje na tři části (Eliška et al., 2018b). První se nazývá klidové nebo-li volné, kdy se vleže na zádech zkouší prohloubené dýchání (Eliška et al., 2018b). Druhá část se označuje jako dynamická respirace a je spojena s pohyby končetin i trupu (Eliška et al., 2018b). Poslední část se vyznačuje vědomě prohloubeným lokalizovaným dýcháním, které se dále rozčleňuje na horní hrudní (odpor se klade na oblast klíční kosti), na dolní hrudní (prsty se pokládají na poslední 3–4 žebra) a abdominální s pokrčenými dolními končetinami (Eliška et al., 2018b).

Při jakékoliv tělesné aktivitě se doporučuje souběžné nošení kompresivního prádla (Eliška, 2018a). Forner-Cordero a Forner-Cordero (2021a) tvrdí, že účinek tohoto prádla spočívá v zabránění otoku a případné progresi lymfatické insuficienci. K tomu

Jandali a Jiga (2021) dodávají, že snižuje přenos podnětu bolesti u komprese. Existuje různorodá nabídka kompresivního prádla, tzn. punčochy vyskytující se ve dvou typech, musí se oblékat ráno, do první skupiny patří kruhové pletené kompresivní punčochy, vyráběné z jednoho kusu, tlak ve spodní části kotníku je větší než ve stehně, jsou vhodné na začátek terapie (Weiss, 2019). Do druhé skupiny se řadí kompresivní punčochy z plochého úpletu, které jsou spojené švem, lépe sedí pacientům a vynikají vysokým pracovním tlakem (Weiss, 2019). Mezi další kompresivní doplňky patří legíny kruhové pletené z kompresivní třídy dva nebo capri oděv v kombinaci s kompresivními ponožkami v délce až ke kolenům (Fornier-Cordero et al., 2021b). Weiss (2019) zmiňuje aplikace kompresivních bandáží.

U lipedému se vyskytuje svalová slabost, abnormalita nožní klenby s následnou posturální odchylkou, zkrácení svalů, na všechny tyto patologické jevy působí odporové cvičení, které je důležité i vzhledem k prevenci hypermobility (Esmer et al., 2020). Odporový trénink způsobuje sval, silovou kontrakci proti vnější síle, zlepšuje metabolismus svalové hmoty i glykémii, hodnoty cholesterolu a tukové hmoty (Paluch et al., 2023). Kraemer a Ratamess (2004) říkají, že toto cvičení lze provádět jen se svojí váhou, např. dřep nebo na stroji, a rozdělují ho na jedno- i vícekloubové zaměřené na celé tělo, nebo na jeho dolní či horní část. Aerobní cvičení střední intenzity přispívají ke snižování bolestivosti, jelikož zvyšují produkci endogenních opioidů (Esmer et al., 2020). Eliška et al. (2018b) specifikují plnicí čas lymfatické kapiláry mizou na čtyři až pět vteřin a vypuzovací dobu na neúplnou vteřinu, této skutečnosti by se mělo podrobit rehabilitační cvičení, kontrakce končetiny by měla být jednu vteřinu a relaxace dané části čtyři vteřiny. Postupná progresse lipedému vede k přibývajícím edému dolních končetin, dochází k poškození kolenního a kyčelního kloubu, následně k ortopedickým poruchám a změnám typu chůze (Esmer et al., 2020). Typické postižení zahrnuje abdukční postavení dolní končetiny s valgozitou kolenního kloubu (Esmer et al., 2020).

Zlepšování mikrocirkulace je způsobeno terapií infračerveným světlem, je zde nutností interního vyšetření, vzhledem k teplotě vyšší teplotě zářiče (Eliška, 2018a). V hydroterapii se využívá účinné snižování zátěže kloubů při cvičení, poněvadž pacienti s lipedémem mají vyšší index tělesné hmotnosti (Esmer et al., 2020). Léčba šokovou vlnou snižuje koncentraci látek uvolňující se z rozbité tukové tkáně, dochází ke zlepšení mechanických vlastností kůže, navyšuje se lipolýza, klesá oxidativní stres (Eliška, 2018a).

2.4.3 *Lymfodrenáž*

Součástí komplexní dekongestivní terapie (CDT) jsou manuální lymfodrenáže, přístrojová intermitentní kompresivní terapie (IPC), zevní komprese končetiny, pohybová cvičení s kompresí, polohování, péče o nehty a kůži (Eliška, 2018a).

Během přístrojové intermitentní kompresivní terapie dochází pro zlepšení venózní a lymfatické drenáže končetin k rytmickému nafukování komor v rukávech nebo botách pomocí vzduchové pumpy, doba ošetření se pohybuje kolem 30 minut (Wiedner et al., 2020).

Dr. Emil Vodder vyvinul techniku hmatů modifikujících se dle léčené oblasti (Földi a Földi, 2014). Do skupiny čtyř hmatů patří stojící kruhy, otáčivý, pumpovací a vypuzovací hmat (Földi a Földi, 2014). Eliška et al. (2018b) ve své publikaci znázorňují druhy hmatů používané v lymfodrenáži (příloha 1). Cílem manuální lymfodrenáže je podpora odtoku nadbytečné lymfy ze tkání pomocí mírného tlaku 30–40 mmHg (Eliška et al., 2018b). Doba působení tlaku při hmatu je od jedné do čtyř sekund a opakuje se pětkrát až sedmkrát (Eliška et al., 2018b). Ošetření se začíná od proximální části a postupuje se distálně, přičemž nesmí dojít k zarudnutí kůže ani bolestivosti (Wittlinger et al., 2013). Tato metoda se používá při lymfedému, úrazovém edému, flebedému, lipedému, atrofii (Wittlinger et al., 2013). Dále Wittlinger et al. (2013) charakterizují absolutní kontraindikace, mezi něž patří maligní onemocnění, akutní zánět, alergie, flebotrombóza, srdeční insuficience. Rovněž se zmiňují o relativních kontraindikacích, při kterých se může za určitých podmínek provést ošetření pacientů, např. poruchy štítné žlázy, astma bronchiale (Wittlinger et al., 2013).

Mezi charakteristické hmaty náleží stojící kruhy s posuvnou a uvolňující fází, pumpovací úchop, vypuzovací pohyb, otáčivý hmat používaný na ošetření velkých ploch (Földi a Földi, 2014). Eliška et al. (2018b) zmiňují tzv. příčný hmat a kombinace vypuzovacího pohybu se stojícím kruhem.

Ošetření pomocí manuální lymfodrenáže se pokaždé začíná bazální sestavou krku, spádových uzlin a postižené oblasti od centra k periférii (Diamantová, 2011).

Základní sestava krční se skládá ze 13 hmatů, kdy dva dotyky mají speciální názvy: profundus (oblast kolem processus mastoideus) a terminus (místo při úponu musculus sternocleidomastoideus na klíční kost) (Eliška et al., 2018b).

Ošetření krku (obrázková příloha 2)

Effleurage – první tah směřuje od dolního sternu k terminu a následující tah od uší k terminu (Eliška et al., 2018).

U Profundus – terminus jsou celkově nasazené prsty, orientace za malíkem, dále stojící kruhy v terminu (Eliška et al., 2018b).

Okciput – stojící kruhy podél linea nuchae a od spinózních výběžků krční páteře (Földi a Földi, 2014).

Oblast submandibulární a submentální – stojící kruhy a opakování profundus – terminus (Eliška et al., 2018b).

Vidličkový hmat – oblast ušního boltce, krouživý pohyb ukazováčku před ušima zbylé prsty retroaurikulárně (Wittlinger et al., 2013).

Opět profundus – terminus (Eliška et al., 2018b).

Ramenní kruhy – jedná se o stojící kruhy v oblasti humerálního kloubu a trapézu, opět terminus, opakování ramenních kruhů (Eliška et al., 2018b).

Stojící kruhy v supraklavikulární části, terminus, a rovněž kombinace profundus – terminus (Eliška et al., 2018b).

Následuje konečná effleurage (Wittlinger et al., 2013).

Ošetření dolní končetiny zepředu začíná se effleurage od špiček prstů do třísla, následuje ošetření inkuinálních uzlin pomocí stojících kruhů ve třech nasazeních (Eliška et al., 2018b). Dále se provádí pumpovací hmat na ventrální ploše stehna a příčný úchop na třech stranách, přechází se na oblast kolena, kde se vykonává pumpovací hmat, bagrování a stojící kruhy v popliteální jamce, následuje vypuzovací a pumpovací pohyb na bérce, pokračuje se palcovým hmatem od obou kotníků, metatarzální a tarzální krajiny (Eliška et al., 2018b). Dále se pomocí stojících kruhů realizuje péče v retromaleolární krajině a v metatarzech, zakončuje se opět effleurage (Eliška et al., 2018b).

Terapie dolní končetiny zezadu je téměř totožná s postupem zepředu, v popliteální jamce se navíc přidává palcový hmat, na bérce ještě příčný pohyb, přidává se tzv. modifikovaná effleurage – H1 při flexi 90° v kolenním kloubu s dorzální flexí, pokračuje se další variantou effleurage – H2 s plantární flexí (Eliška et al., 2018b).

Eliška et al. (2018b) ve své knize prezentují obrázkové přehledy ošetření dolní končetiny zepředu a zezadu (příloha 3 a 4).

2.4.4 Medikamentózní terapie a operační intervence

Eliška (2018a), Földi a Földi, (2014) i Weiss (2019) považují léčbu lipedému pomocí diuretik za bezúčelovou, protože objem vody uložený v postižené končetině není veliký, a navíc hrozí riziko pseudo-Barretova syndromu. Eliška (2018a) uvádí určitý účinek venofarmak.

Pacienti nereagující na konzervativní léčbu mohou podstoupit chirurgickou intervenci, mokrou, supermokrou nebo tumescenční liposukci (Forner-Cordero et al., 2021b). Při tumescenční liposukci se podává několikanásobné množství tekutiny způsobující nabobtnání celého operačního pole a následně lepší separaci tukových buněk (Forner-Cordero et al., 2021b).

3 Cíl práce a výzkumná otázka

Cílem práce je popsat vliv manuální lymfodrenáže u probandů při lipedému dolních končetin.

Výzkumná otázka zní:

„Jaký vliv má manuální lymfodrenáž u probandů na lipedém dolních končetin?“

4 Metodika výzkumu

Zpracování praktické části proběhlo metodou kvalitativního výzkumu ve formě pěti kazuistik s pěti probandkami. Výzkumné šetření trvalo tři měsíce, přičemž po tuto dobu pacientky pravidelně docházely na manuální lymfodrenáž jedenkrát týdně v domácím prostředí pod odborným dohledem paní Mgr. Beránkové. Před začátkem a po skončení terapie jsem u nich sama realizovala kineziologický rozbor. Léčebný plán jsem doplnila cvičební jednotkou, kterou jsem jim předvedla nebo nás pacientky poprosily o zkontrolování cviků, které již cvičily nějakou dobu. Dále jsme se domluvily na režimových opatřeních, která se snažily pacientky během dané doby respektovat. Dále jsem vedla polostrukturovaný rozhovor na počátku a konci terapie. Ze všech uvedených činností jsem vyhodnotila výsledky, využila jsem anamnézu, aspekci, palpaci, vážení, goniometrii – zjišťovala jsem rozsahy v kyčelním, kolenním a hlezenném kloubu, antropometrii – měřila jsem obvody končetin, hodnoty jsem umístila do tabulek. Se souhlasem pacientek jsem nahlédla do jejich zdravotnické dokumentace. Při vyhodnocování výsledků jsem se soustředila, zdali provádění manuální lymfodrenáže a dodržování doplňkových režimových opatření u probandek bude mít nějaký účinek (pozitivní, nebo negativní) na stav jejich lipédemu.

4.1 Charakteristika zkoumaného vzorku

Zkoumaný soubor reprezentovalo pět pacientek ve věkovém rozmezí 25–65 let, jejichž anamnéza zahrnovala diagnostikovaný lipedém. Probandky udělily svým podpisem souhlas s anonymním sdílením svých osobních dat. Tento formulář o informovaném souhlasu je k dispozici u autorky práce (Formát Informovaného souhlasu – příloha 6).

4.2 Kineziologický rozbor, polostrukturovaný rozhovor a cvičební jednotka

Kineziologický rozbor představuje diferenciatně diagnostickou rozvahu u pacienta a následné nalezení klíčové oblasti pro stanovení rehabilitační diagnózy a cílů, kterých by mělo být splněno rehabilitačními technikami a postupy (Poděbradská, 2018). Tato analýza se skládá z anamnézy, aspekce, palpce a dalších vyšetření (Poděbradská, 2018).

Anamnéza

Pohovor slouží k získávání anamnestických dat, zahajuje se dotazy na základní symptomy onemocnění a související vztahy těchto okolností (Gross et al., 2023).

Anamnézu rozděluje Kolář et al. (2020) na následující části: osobní (v té jsou uvedeny veškeré choroby, které pacient prodělal), dále rodinná, pracovní, sociální, alergologická, gynekologická, farmakologická a poslední složku tvoří nynější onemocnění. Gross et al. (2023) klade důraz na etiku pohovoru. Pohovor by měl být realizován v klidném a ohleduplném prostředí za současného pokládání stručných a přímých otázek vedoucích k získání dat (Gross et al., 2023).

Aspekce

Toto vyšetření začíná nejprve sledováním chůze, stoje, pohybů, celkového držení těla, souhybů horních končetin vůči tělu a u dolních končetin pozorováním jejich polohy oproti trupu, různé patologické změny (Rychlíková, 2019). Tento způsob garantuje zajištění důležitých informací o postuře těla, stupni bolesti a případné omezenosti (Gross et al., 2023). Kolář et al. (2020) připomíná mimiku a chování pacienta během vyšetřování.

Palpace

Úkolem palpačního procesu je dle Reicherta (2021) dosáhnout optimálního zaměření v lokálních strukturách umožňující přesné vyšetření a zacílení terapie. Lewitt (2003) se věnuje vlastnostem, které nastávají při přiložení prstu na povrch těla. Jedná se o teplotu, vlhkost, konzistenci, případnou bolest a mechanické rysy, tzn. odpor, pružnost, posunlivost či protažitelnost (Lewitt, 2003). K palpačním technikám se řadí tření a protažení kůže, následuje protažení měkkých tkání v řase, působení tlakem nebo posouvání fascií (Kolář et al., 2020).

Vážení hmotnosti těla

Hmotnost těla má úzký vztah ke stavu výživy (Haladová a Nechvátalová, 2011). Pro její analýzu se nejčastěji používají váhy pérové nebo pákové a vážený musí být oblečen pouze minimálně, bez obuvi (Haladová a Nechvátalová, 2011).

Vyšetření dýchacích pohybů

Pohybový systém řídí respirační motoriku s ostatní hybnou funkcí těla (Lewitt, 2003). Nejprve se vyšetřuje klidové dýchání vleže na zádech s převahou břišní respirace (Lewitt, 2003). Poté se vyšetřuje vsedě a ve stoje s přiložením rukou vyšetřujícího na dolní žebra vyšetřované osoby (Lewitt, 2003). Adekvátní dýchání způsobuje, že ruce terapeuta se od sebe vzdalují současně s rozšiřováním hrudníku (Lewitt, 2003). Naopak,

pokud dochází k výraznému zvedání hrudníku i s rukama terapeuta, pak hrozí trvalé inspirační postavení možné i v klidu (Lewitt, 2003). Aspekci lze zjistit hluboké nadklíčkové jamky, kývače, skalenové svaly (Lewitt, 2003). Velé (2006) rozděluje dýchací pohyby na tři sektory: dolní část nacházející se od bránice po pánevní dno; střední úsek je tvořen mezi bránicí a Th 5; a poslední je horní hrudní díl od Th 5 po dolní krční páteř. Lze vyšetřovat i linearitu expirace pomocí vyluzování daných samohlásek v určitých sektorech (Velé, 2006). Dylevský (2021) dodává, že při zapojení břišních svalů nesmí docházet k předcházení kontrakce bránice. Lewitt (2003) informuje, že nádech a výdech má být stejně dlouhý a dále vleže na břiše pozorujeme dýchací vlnu.

Somatometrie

Tato metoda náleží k předmětnému posuzování míry kostry na žijícím jedinci, přičemž se zaměřuje na hmotnost těla, délky a obvody horních i dolních končetin, na rozměry hlavy, trupu, pánve, obvodové rozsahy se zjišťují pomocí páskového měřítka a udávají se v cm (Haladová a Nechvátalová, 2011). V bakalářské práci byla metoda použita k měření dolních končetin, jejich obvodů vedoucích k určování jejich míry, tzn. přes hlavičku metatarzu, přes kotník, distální 1/3 bérce, nejširší část bérce, přes patelu, 15 cm nad patelou a nejširší část stehna.

Goniometrie

Tento planimetrický systém slouží ke zjišťování kloubní pohyblivosti pomocí měření a zaevidování úhlu mezi segmenty pro pohyb v jedné rovině (Kolář et al., 2020). Pomůcka k tomuto vyšetření se nazývá goniometr, který pracuje na různém principu (Janda a Pavlů, 1993). Nejčastěji pracuje na principu manuálním (Janda a Pavlů, 1993). Goniometr je vyroben z variabilního materiálu, rozmanitého tvaru a různorodé velikosti (Janda a Pavlů, 1993). V klinickém vyšetření se nejvíce využívá mechanický dvouramenný goniometr (Janda a Pavlů, 1993). Janda a Pavlů (1993) shodně dodávají, že tento způsob provádění slouží k měření aktivního a pasivního rozsahu v příslušném kloubu. Pro zápis měření kloubní pohyblivosti se používá dle Kolář et al. (2020) metoda SFTR, která zaznamenává rozsah pohybů kloubů v sagitální, frontální, transverzální a rotační rovině.

Polostrukturovaný rozhovor

Při první návštěvě jsem u všech pacientek udělala podrobný rozhovor. Zjistila jsem

různé druhy anamnéz, které byly stěžejní pro tuto bakalářskou práci. Druhý důkladný rozhovor jsem provedla na konci terapie, kdy mě zajímalo, zdali probandky pociťovaly nějaké změny, potíže, pocity. Jestli se jejich zdravotní stav po léčbě zlepšil, nebo zhoršil. Během jejich docházení na manuální lymfodrenáž jsem se průběžně vyptávala a ony i samy mi ochotně sdělovaly své dojmy.

Cvičební jednotka

Na začátku terapie jsem probandkám vysvětlila, proč by měly do svého denního režimu zařadit cvičební jednotku na podporu lymfatického oběhu. Paradoxně většina pacientek již cvičila a informace o náležité rehabilitaci hledaly na sociálních sítích. Od nás většinou požadovaly kontrolu, zda dělají všechno správně. Macháčková a Šalmanová (2021) upozorňují na zásady cvičení, kdy časová dotace se pohybuje kolem 15 minut, frekvence dvakrát denně s opakováním cviku 5–10krát, plynule v plném rozsahu kloubu a do pocitu únavy. Na úvod cvičení se začíná relaxací, tzn. lehem na záda (Eliška et al., 2018). Horní končetiny směřují podél těla a dolní končetiny jsou natažené (Eliška et al., 2018). Následuje nádech do břicha, přitáhnutí špiček, propnutí kolen, kontrakce hýždí, držení tohoto postavení a s výdechem je potřeba se uvolnit (Eliška et al., 2018). Následuje dechová gymnastika, pro kterou opět výchozí poloha s pokrčenými koleny a rukami položenými na abdominální krajině (Eliška et al., 2018). Tento stav je doprovázen nádechem do břicha a cvičící jedinec odtlačuje své ruce ke stropu, kdy při výdechu naopak ruce komprimují břišní stěnu (Eliška et al., 2018). Dále se pokračuje opět již zmíněnou polohou (Macháčková a Šalmanová, 2021). Dalším krokem je ohnutí jedné dolní končetiny s přitáhnutím obou horních končetin k břichu (Macháčková a Šalmanová, 2021). Tento postup je totožný i pro druhou dolní končetinu (Macháčková a Šalmanová, 2021). Další cvik se zaměřuje na přitažení špičky jedné dolní končetiny s unožením (Macháčková a Šalmanová, 2021). Totéž platí i pro druhou dolní končetinu (Macháčková a Šalmanová, 2021). Eliška et al. (2018b) informuje o dalším postupu, tzn. přitažením špiček, flexi v kolenech, přednožení, položení, střídání dolní končetiny, poté šlapání na kole jednak dopředu i dozadu, střídání končetiny, poslední část cvičení v této poloze zahrnuje přednožení dolní končetiny, uchopení pod kolenem, střídavě přitahovat či propínat špičku, lze i kroužky v kotníku. V poloze na břicho se ruce nacházejí pod čelem (Macháčková a Šalmanová, 2021). Pacient přitahuje špičku jedné končetiny nad podložku, unoží, pohyby střídá s druhou končetinou (Macháčková a Šalmanová, 2021). Další bod obsahuje stejné výchozí nastavení, ale jen se zanožuje, střídavě druhá (Macháčková a Šalmanová, 2021). Poslední dva postupy zahrnují

ohýbání končetin se současným přibližováním kolene po podložce až k trupu a opětovné ohýbání končetin v kolenou (Macháčková a Šalmanová, 2021). Dochází ke změně pozice těla, z lehu do stoje s oporou, tento soubor cviků obsahuje podřepy, střídání zvedání kolen, zanožování, unožování, zakopávání a stoj na špičkách i patách, nácvik chůze (po špičkách vpřed-vzad, po patách vpřed-vzad, čapí jítí, s třetím krokem podřep, chození stranou) (Eliška et al., 2018b).

5 Výsledky

5.1 Probandka č. 1

Základní údaje

Iniciály: M. M.

Rok narození: 1994

Váha: 90 kg

Výška: 170 cm

Anamnéza

Nynější onemocnění: lipedém prvního stupně, který byl diagnostikován na soukromé klinice. Probandka vnímá pocit těžkých nohou, pnutí a zvýšenou citlivost v DK, což se nejvíce projevuje ve večerních hodinách.

Osobní anamnéza: stav po operaci apendektomii v 6 letech, celulitida, běžné dětské nemoci.

Farmakologická anamnéza: antikoncepce.

Alergická anamnéza: nejuje.

Rodinná anamnéza: rodiče zdraví, 2 sourozenci taktéž zdraví.

Pracovní anamnéza: administrativní pracovnice.

Gynekologická anamnéza: porod 0, pravidelné preventivní kontroly u gynekologického lékaře.

Sportovní anamnéza: aktivně žádný sport neprovozuje, pohybová aktivita – příležitostně (procházky, inline brusle, plavání).

Abúzus: nekouří, drogy nejuje, alkohol příležitostně.

Kineziologický rozbor vstupní:

Stoj zezadu

Podélná a příčná klenba bez patologie. Paty symetrické, kulatého tvaru. Achillovy šlachy symetrické, bez otoku. Metličkové névy v oblasti bérců. Mírně oteklá obě lýtka.

Podkolenní a subgluteální rýhy symetrické. Obě hýždě jsou sférická, symetrická.

Symetrická Michaelisova routa. Th-L trojúhelníky souměrné. Hypertonus paravertebrálních svalů v lumbální krajině. Lopatky v mírně abdukčním postavení.

Ramena v mírném protrakčním držení, jejich výška držení je stejná.

Stoj zepředu

Zatížení zevní a vnitřní hrany chodidel přibližně stejné. Kotníky ve stejné výšce. Mírné otoky kolem kolenních kloubů, tukové polštáře. Prosáknutí v oblasti stehen bilaterálně. Spiny ve stejné výšce. Umbilicus ve střední čáře. Výška ramen je stejná. Nepoměr mezi horní a dolní části těla. Vzhled kůže vypadá bez patologie (nepřítomnost uzlíků).

Stoj z boku

Kolena v příznivém postavení. Pánev bez výrazné antevertze nebo retrovertze. Zvýšená bederní lordóza. Lehce zvětšená hrudní kyfóza. Protrakce ramen, předsun hlavy.

Palpace

Stemmerovo znamení negativní. Palpačně se jeví oblast lýtek a stehen tužší. Mírná bolestivost při tomto vyšetření – oblast dolních končetin. Zvýšený tonus paravertebrálních svalů. Hypotonus břišních svalů. Zkrácené pectorální svaly. Trigger point v oblasti m. trapezius.

Vyšetření dýchacích pohybů

Převládá kostální typ dýchání. Při inspiriu nedochází k laterálnímu rozšiřování žeber. Sternum, klavikula a horní žebra se zvedají kranialním směrem. Pectorální svaly zkrácené, ramena v protrakci. Hrudní páteř ve zvýšené kyfóze, předsun hlavy. Oslabené abdominální svalstvo.

Somatometrie

Tabulka 1: Změřené míry DKK, 04.09.2023

| PDK (cm) | Místo měření | LDK (cm) |
|----------|-------------------------|----------|
| 21 | Přes hlavičku metatarzu | 21 |
| 32 | Přes kotník | 31 |
| 35 | Distální 1/3 bérce | 34 |
| 40 | Nejširší část bérce | 40 |
| 42 | Přes patelu | 41 |
| 50 | 15 cm nad patelou | 49 |
| 68 | Nejširší část stehna | 68 |

Zdroj: Vlastní zpracování

Goniometrie

Tabulka 2: Velikosti pohybů pravého a levého kyčelního kloubu, 04.09.2023

| Pravý kyčelní kloub | Velikost pohybu | Levý kyčelní kloub | Velikost pohybu |
|------------------------------------|-----------------|------------------------------------|-----------------|
| Flexe s extendovaným kolenem | 115° | Flexe s extendovaným kolenem | 115° |
| Extenze | 15° | Extenze | 20° |
| Abdukce | 40° | Abdukce | 45° |
| Addukce | 15° | Addukce | 20° |
| Zevní rotace | 30° | Zevní rotace | 30° |
| Vnitřní rotace | 25° | Vnitřní rotace | 25° |

Zdroj: Vlastní zpracování

Tabulka 3: Velikosti pohybů pravého a levého kolenního kloubu, 04.09.2023

| Pravý kolenní kloub | Velikost pohybu | Levý kolenní kloub | Velikost pohybu |
|---------------------|-----------------|--------------------|-----------------|
| Flexe | 120° | Flexe | 120° |
| Extenze | 10° | Extenze | 10° |

Zdroj: Vlastní zpracování

Tabulka 4: Velikosti pohybů pravého a levého hlezenního kloubu, 04.09.2023

| Pravý hlezenní kloub | Velikost pohybu | Levý hlezenní kloub | Velikost pohybu |
|----------------------|-----------------|---------------------|-----------------|
| Plantární flexe | 40° | Plantární flexe | 40° |
| Dorzální flexe | 30° | Dorzální flexe | 30° |
| Inverze | 30° | Inverze | 30° |
| Everze | 20° | Everze | 20° |

Zdroj: Vlastní zpracování

Terapeutický postup

Probandka dokončila 9 sérií manuální lymfodrenáže dolních končetin. Lymfodrenáže absolvovala jedenkrát týdně po dobu třech měsíců v období od 04.09.2023. do 20.11.2023. Vše probíhalo v domácím prostředí pod odborným dohledem Mgr. Beránkové, přičemž probandka tři sezení zrušila ze zdravotních důvodů (respirační infekce). Celkově měla absolvovat 12 návštěv.

Na první návštěvě jsme odebraly anamnézu a provedly vstupní kineziologický rozbor. Poté jsme přistoupily k samotné manuální lymfodrenáži, nejprve k bazálnímu ošetření

krčních mízních uzlin a poté následovalo ošetření dolních končetin zepředu a zezadu. Na druhé návštěvě se nás probandka vyptávala na cviky. Sama totiž také cvičí, ale není si jista, zdali dobře, proto jsme ji edukovaly a názorně ukázaly cvičební jednotku na podporu mízního systému se zvláštním aspektem na techniku dýchání. Informovaly jsme ji o frekvencích cvičení, kdy ideálně by měla cvičit dvakrát denně. Vzhledem k časovým možnostem a k uspokojivé tělesné aktivitě (probandka dvakrát týdně plave po dobu jedné hodiny) jsme se domluvily s probandkou na frekvenci jedenkrát denně. Přidávaly jsme ještě cviky na zkrácené pectorální svaly. Dále jsme se zabývaly nošením kompresivních pomůcek a určitých dietních opatřeních.

Výstupní kineziologický rozbor:

Stoj zezadu

Podélná a příčná klenba bez patologie. Paty symetrické, kulatého tvaru. Achillovy šlachy symetrické, bez otoku. Metličkové névy v oblasti bérců. Otoky lýtek nejsou patrné. Podkolenní a subgluteální rýhy symetrické. Obě hýždě sférická, symetrická.

Symetrická Michaelisova routa. Th-L trojúhelníky souměrné. Hypertonus paravertebrálních svalů v lumbální krajině – oproti vstupnímu vyšetření – méně výrazný. Lopatky ve fyziologickém postavení. Ramena v mírnějším protrakčním držení jejich výška držení je stejná.

Stoj zepředu

Zatížení zevní a vnitřní hrany chodidel přibližně stejné. Kotníky ve stejné výšce. Otoky kolem kolenních kloubů – tukové polštáře prakticky zmizely. Prosáknutí v oblasti stehen bilaterálně – méně výrazné. Spiny ve stejné výšce. Umbilicus ve střední čáře. Výška ramen je stejná. Nepoměr mezi horní a dolní části těla – již méně výrazný.

Stoj z boku

Kolena v příznivém postavení. Pánev bez výrazné anteverze nebo retroverze. Lehce zvýšená bederní lordóza. Lehce zvětšená hrudní kyfóza. Ramena v mírné protrakci.

Palpace

Stemmerovo znamení negativní. Palpačně se jeví oblast lýtek a stehen měkčí bez bolestí. Zvýšený tonus paravertebrálních svalů – méně výrazný. Svalové napětí břišních svalů se zlepšilo. Zkrácené pectorální svaly – stav se zlepšil. Trigger point v oblasti m. trapezius zmizel.

Vyšetření dýchacích pohybů

Převládá kostální typ dýchání, ale vleže převládá brániční dýchání. Při inspiriu dochází k laterálnímu rozšiřování žebí. Sternum, klavikula a horní žebra se zvedají anteroposteriorním směrem. Ramena při nádechu symetrická. Pektorální svaly zkrácené, ramena v protrakci – mírnější než na začátku. Hrudní páteř ve zvýšené kyfóze, předsun hlavy – došlo ke zlepšení stavu. Abdominální svalstvo není oslabené.

Somatometrie

Tabulka 5: Změřené míry DKK, 20.11.2023

| PDK (cm) | Rozdíl (cm) | Místo měření | LDK (cm) | Rozdíl (cm) |
|----------|-------------|-------------------------|----------|-------------|
| 20 | -1 | Přes hlavičku metatarzu | 20 | -1 |
| 30 | -2 | Přes kotník | 30 | -1 |
| 32 | -3 | Distální 1/3 bérce | 30 | -4 |
| 38 | -2 | Nejširší část bérce | 38 | -2 |
| 39 | -3 | Přes patelu | 39 | -2 |
| 48 | -2 | 15 cm nad patelou | 48 | -1 |
| 66 | -2 | Nejširší část stehna | 65 | -3 |

Zdroj: Vlastní zpracování

Goniometrie

Tabulka 6: Velikosti pohybů pravého a levého kyčelního kloubu, 20.11.2023

| Pravý kyčelní kloub | Velikost pohybu | Rozdíl v ° | Levý kyčelní kloub | Velikost pohybu | Rozdíl v |
|---------------------|-----------------|------------|--------------------|-----------------|----------|
| Flexe | 120° | +5° | Flexe | 120° | +5° |

| | | | | | |
|------------------------|-----|-----|------------------------|-----|----|
| s extendovaným kolenem | | | s extendovaným kolenem | | |
| Extenze | 15° | 0° | Extenze | 20° | 0° |
| Abdukce | 45° | +5° | Abdukce | 45° | 0° |
| Addukce | 15° | 0° | Addukce | 20° | 0° |
| Zevní rotace | 30° | 0° | Zevní rotace | 30° | 0° |
| Vnitřní rotace | 25° | 0° | Vnitřní rotace | 25° | 0° |

Zdroj: Vlastní zpracování

Tabulka 7: Velikosti pohybů pravého a levého kolenního kloubu, 20.11.2023

| Pravý kolenní kloub | Velikost pohybu | Rozdíl v ° | Levý kolenní kloub | Velikost pohybu | Rozdíl v ° |
|---------------------|-----------------|------------|--------------------|-----------------|------------|
| Flexe | 125° | +5° | Flexe | 125° | +5° |
| Extenze | 10° | 0° | Extenze | 10° | 0° |

Zdroj: Vlastní zpracování

Tabulka 8: Velikosti pohybů pravého a levého hlezenního kloubu, 20.11.2023

| Pravý hlezenní kloub | Velikost pohybu | Rozdíl v ° | Levý hlezenní kloub | Velikost pohybu | Rozdíl v ° |
|----------------------|-----------------|------------|---------------------|-----------------|------------|
| Plantární flexe | 40° | 0° | Plantární flexe | 40° | 0° |
| Dorzální flexe | 30° | 0° | Dorzální flexe | 30° | 0° |
| Inverze | 30° | 0° | Inverze | 30° | 0° |
| Everze | 20° | 0° | Everze | 20° | 0° |

Zdroj: Vlastní zpracování

Posouzení terapie:

Subjektivní vyhodnocení probandky:

Při naší první návštěvě probandka udávala pocit těžkých nohou, mírnou bolestivost, pnutí a zvýšenou citlivost v oblasti lýtek a stehien. Nejvíce obtíže vnímala ve večerních hodinách. Po devíti sériích pravidelné manuální lymfodrenáže, nácviku cvičební jednotky jedenkrát denně a dalších režimových opatřeních se pacientka cítí mnohem

lépe. Na třetím sezení udávala zmizení pocitů těžkých nohou, vymizení pnutí a bolestivosti. Po manuální lymfodrenáži nosila kompresivní pomůcky a velice si chválila dechová cvičení, přičemž se zlepšilo její držení celého těla.

Objektivní vyhodnocení:

Stav dolních končetin se zlepšil a zmizel tukový polštář kolem kolenních kloubů. Měřené obvody se nejvíce zmenšily v distální 1/3 bérce, přes patelu a v nejširší části stehna o 2–4 cm, ale v ostatních místech měření také došlo k poklesu o 1–2 cm. V goniometrii se nevyskytly žádné radikální změny, ale došlo ke zlepšení flexe v kyčli s extendovaným kolenním kloubem a flexi v kolenním kloubu zřejmě vlivem protažení během cvičení. Palpačně se jeví oblast lýtek a stehen měkčí bez bolesti. Metličkové névy na bérkách přetrvávají. Aspekci celého těla zjišťujeme, že zkrácené pectorální svaly a ramena v protrakci jsou mírnější než na začátku. Také došlo ke zlepšení stavu hrudní páteře a předsunu hlavy, abdominální svalstvo není oslabené. Sama probandka zlepšila svůj denní biorytmus, chodila pravidelně plavat a omezila přísun sacharidů, lipidů. Rovněž dodržovala pitný režim. Počáteční váha 90 kg poklesla na současných 80 kg, což znamená rozdíl 10 kg. Celou terapii řadíme mezi úspěšné. Zásadní roli sehrál stav lipedému, který je v prvním stadiu, tedy jde o stadium, které dobře reaguje na léčbu.

5.2 *Probandka č. 2*

Základní údaje

Iniciály: J. N.

Rok narození: 1988

Váha: 98 kg

Výška: 176 cm

Anamnéza

Nynější onemocnění: lipedém prvního stupně, který byl diagnostikován na soukromé klinice. Probandka vnímá pocit těžkých nohou, pnutí a zvýšenou citlivost v DK, což se nejvíce projevuje ve večerních hodinách. Patrný je otisk od ponožek nebo punčoch na bérkách a silnější paže.

Osobní anamnéza: stav po operaci TTE ve 34 letech, běžné dětské nemoci.

Farmakologická anamnéza: Letrox 100 1-0-0, Magnesium Chelate 2 tbl./denně.

Alergická anamnéza: pyl, srst.

Rodinná anamnéza: rodiče zemřeli, matka CA žaludku v 50 letech a otec iCMP v 62 letech, 1 sourozenec zdrav.

Pracovní anamnéza: kuchařka ve školní kuchyni.

Gynekologická anamnéza: dva porody, průběh těhotenství bez problémů, ukončeny přirozeným porodem (děti jsou zdravé), pravidelné preventivní kontroly u gynekologického lékaře.

Sportovní anamnéza: aktivně žádný sport neprovozuje, pohybová aktivita – příležitostně procházky, zahrada.

Abúzus: kouří – 5 cigaret denně, drogy neguje, alkohol příležitostně.

Kineziologický rozbor vstupní:

Stoj zezadu

Mírné plochonoží. Paty symetrické, kulatého tvaru. Achillovy šlachy symetrické, bez otoku. Metličkové névy a drobné varixy v oblasti bérků. Mírně oteklá obě lýtka. Metličkové névy v oblasti stehen. Podkolenní a subgluteální rýhy symetrické. Hypotonie hýžd'ových svalů, zvláště levá strana, prohlubně, zřejmě insuficience m. gluteus medius. Kristy a zadní spiny stejně vysoko. Th-L trojúhelníky nejsou souměrné, levý je větší, přítomné rýhy v úrovni pasu, pravá strana výraznější pravděpodobně z nedostatečné funkce bránice. Hypertonus paravertebrálních svalů v lumbální krajině. Hyperlordóza v lumbální krajině. Lopatky v mírně abdukčním postavení. Rozdílná výška ramen, kdy levé je výše.

Stoj zepředu

Zatížení zevní a vnitřní hrany chodidel je rozdílné, váha se opírá o vnitřní stranu chodidel. Kotníky ve stejné výšce. Mírné otoky kolem kolenních kloubů, jsou přítomny tukové polštáře. Drobné hematomy v horní části stehen. Prosáknutí v oblasti stehen bilaterálně. Spiny ve stejné výšce. Umbilicus ve střední čáře. Hypotonie břišního svalstva. Výška levého ramene je výše oproti druhému. Nepoměr mezi horní a dolní částí těla.

Stoj z boku

Hyperextenze kolen. Anteverze pánve. Oslabené abdominální svalstvo. Hyperlordóza bederní páteře. Protrakce ramen, předsun hlavy.

Palpace

Stemmerovo znamení negativní. Palpačně se jeví oblast lýtek a stehen tužší. Mírná bolestivost při tomto vyšetření – oblast dolních končetin. Hypotonus gluteálních svalů. Zvýšený tonus paravertebrálních svalů. Hypotonus břišních svalů. Zkrácené pectorální svaly.

Vyšetření dýchacích pohybů

Převládá kostální typ dýchání, fixace hrudníku v inspiračním postavení. Délka nádechu a výdechu stejná. Oslabené abdominální svalstvo. Pectorální svaly zkrácené, ramena v protrakci, předsun hlavy. Ramena při inspiriu asymetrická – levé výše.

Somatometrie

Tabulka 9: Změřené míry DKK, 05.09.2023

| PDK (cm) | Místo měření | LDK (cm) |
|----------|-------------------------|----------|
| 24 | Přes hlavičku metatarzu | 23 |
| 34 | Přes kotník | 34 |
| 36 | Distální 1/3 bérce | 37 |
| 43 | Nejširší část bérce | 42 |
| 46 | Přes patelu | 44 |
| 55 | 15 cm nad patelou | 58 |
| 70 | Nejširší část stehna | 70 |

Zdroj: Vlastní zpracování

Goniometrie

Tabulka 10: Velikosti pohybů pravého a levého kyčelního kloubu, 05.09.2023

| Pravý kyčelní kloub | Velikost pohybu | Levý kyčelní kloub | Velikost pohybu |
|------------------------------|-----------------|------------------------------|-----------------|
| Flexe s extendovaným kolenem | 110° | Flexe s extendovaným kolenem | 110° |
| Extenze | 20° | Extenze | 20° |
| Abdukce | 45° | Abdukce | 40° |

| | | | |
|----------------|-----|----------------|-----|
| Addukce | 20° | Addukce | 15° |
| Zevní rotace | 35° | Zevní rotace | 30° |
| Vnitřní rotace | 25° | Vnitřní rotace | 25° |

Zdroj: Vlastní zpracování

Tabulka 11: Velikosti pohybů pravého a levého kolenního kloubu, 05.09.2023

| Pravý kolenní kloub | Velikost pohybu | Levý kolenní kloub | Velikost pohybu |
|---------------------|-----------------|--------------------|-----------------|
| Flexe | 120° | Flexe | 115° |
| Extenze | 10° | Extenze | 10° |

Zdroj: Vlastní zpracování

Tabulka 12: Velikosti pohybů pravého a levého hlezenního kloubu, 05.09.2023

| Pravý hlezenní kloub | Velikost pohybu | Levý hlezenní kloub | Velikost pohybu |
|----------------------|-----------------|---------------------|-----------------|
| Plantární flexe | 45° | Plantární flexe | 40° |
| Dorzální flexe | 30° | Dorzální flexe | 30° |
| Inverze | 35° | Inverze | 30° |
| Everze | 20° | Everze | 15° |

Zdroj: Vlastní zpracování

Terapeutický postup

Po dobu třech měsíců (od 05.09.2023 do 21.11.2023) odchodila probandka na 12 sérií manuální lymfodrenáže dolních končetin. Lymfodrenáže byly prováděny jedenkrát týdně v domácím prostředí pod odborným dohledem Mgr. Beránkové. V průběhu naší první návštěvy jsme zjistily anamnézu a provedly vstupní kineziologický rozbor. Poté jsme přistoupily k samotné manuální lymfodrenáži. Nejprve jsme ošetřily krční uzliny bazálním ošetřením. Poté následovalo ošetření dolních končetin zepředu a zezadu. Během následujícího setkání jsme realizovaly edukaci o režimových opatřeních, kladly jsme důraz na dechová cvičení. Probandka nás poprosila o ukázkou cviků na podporu lymfatického systému. Pacientka nám sama říkala, že poslední měsíc tráví spoustu svého času v zaměstnání v neustálých přesčasech, a když přichází domů, je hodně unavená. Z tohoto důvodu jsme po vzájemné domluvě frekvenci cvičení snížili na jedenkrát denně. Dále jsme se zabývaly problematikou kompresivních pomůcek, poněvadž probandka byla na ně už nějakou dobu zvyklá. Kompresivní legíny, které nosí, jí ulevovaly od tíhy a pnutí dolních končetin. Během této terapie se dotýčná

snažila dodržovat pitný režim, především čistou vodou a chválila si bylinkové čaje. Rovněž zvýšila příjem zeleniny a ovoce. Navýšila se denní diuréza. Tyto tři měsíce byly hodně náročné z časových důvodů pacientky, proto jsme ošetření prováděly ve večerních hodinách.

Kineziologický rozbor výstupní:

Stoj zezadu

Přetrvává mírné plochonoží. Paty symetrické, kulatého tvaru. Achillovy šlachy symetrické, bez otoku. Metličkové névy a drobné varixy v oblasti bérců. Otok obou lýtek již není tak výrazný. Metličkové névy v oblasti stehen. Podkolenní a subgluteální rýhy symetrické. Hypotonie hýžd'ových svalů – je snížena i na patologicky horší levé straně, což je podmíněno zřejmě pravidelným cvičením. Kristy a zadní spiny jsou stejně vysoko. Th-L trojúhelníky nejsou souměrné, kdy levý je větší, ale již není takový rozdíl oproti druhé straně.

Přítomné rýhy v úrovni pasu se zmenšily. Hypertonus paravertebrálních svalů v lumbální krajině není tak výrazný.

Stav hyperlordózy v lumbální krajině se oproti vstupnímu vyšetření zlepšil. Lopatky v mírně abdukčním postavení přetrvávají.

Ramena jsou v rozdílné výšce a levé je výše, přičemž stav zůstává stejný.

Stoj zepředu

Zatížení zevní a vnitřní hrany chodidel je rozdílné, váha se opírá o vnitřní stranu chodidel. Tento stav přetrvává. Kotníky ve stejné výšce.

Kolem kolenních kloubů jsou mírné otoky a tukové polštáře jsou eliminovány.

V horní části stehen zůstávají drobné hematomy. Prosáknutí v oblasti stehen je bilaterálně méně výrazné. Spiny jsou ve stejné výšce. Umbilicus je ve střední čáře. Tonus břišního svalstva se zlepšil, viditelné zapojení břišního lisu. Výška levého ramene je výše oproti druhému. Nepoměr mezi horní a dolní částí těla je méně viditelný.

Stoj z boku

Hyperextenze kolen. Anteverze pánve je méně výrazná. Viditelné zapojení břišního svalstva. Hyperlordóza bederní páteře, přičemž stav se mírně zlepšil. Protrakce ramen, předsun hlavy přetrvává.

Palpace

Stemmerovo znamení negativní. Palpačně se jeví oblast lýtek a stehen měkčí. Eliminace bolestivosti při tomto vyšetření. Hypotonus gluteálních a břišních svalů se zlepšil. Zvýšený tonus paravertebrálních svalů – snížen. Zkrácené pektorální svaly.

Vyšetření dýchacích pohybů

Převládá kostální typ dýchání. V poloze na břicho dominuje brániční dýchání. Při inspiriu dochází k laterálnímu rozšiřování žeber. Délka nádechu a výdechu stejná. Zapojení abdominálního svalstva do respirace. Ramena při inspiriu asymetrická – levé výše. Pektorální svaly jsou zkrácené, ramena v protrakci a je viditelný předsun hlavy.

Somatometrie

Tabulka 13: Změřené míry DKK, 21.11.2023

| PDK (cm) | Rozdíl (cm) | Místo měření | LDK (cm) | Rozdíl (cm) |
|----------|-------------|-------------------------|----------|-------------|
| 24 | 0 | Přes hlavičku metatarzu | 24 | +1 |
| 34 | 0 | Přes kotník | 34 | 0 |
| 35 | -1 | Distální 1/3 bérce | 35 | -2 |

| | | | | |
|----|----|-------------------------|----|----|
| 41 | -2 | Nejširší část bércy | 40 | -2 |
| 44 | -2 | Přes patelu | 41 | -3 |
| 53 | -2 | 15 cm nad patelou | 55 | -3 |
| 66 | -4 | Nejširší část stehna | 65 | -5 |

Zdroj: Vlastní zpracování

Goniometrie

Tabulka 14: Velikosti pohybů pravého a levého kyčelního kloubu, 21.11.2023

| Pravý kyčelní kloub | Velikost pohybu | Rozdíl v ° | Levý kyčelní kloub | Velikost pohybu | Rozdíl v ° |
|------------------------------------|--------------------|---------------|------------------------------------|--------------------|---------------|
| Flexe s extendovaným kolenem | 115° | +5° | Flexe s extendovaným kolenem | 115° | +5° |
| Extenze | 20° | 0° | Extenze | 20° | 0° |
| Abdukce | 45° | 0° | Abdukce | 45° | +5° |
| Addukce | 20° | 0° | Addukce | 20° | +5° |
| Zevní rotace | 40° | +5° | Zevní rotace | 35° | +5° |
| Vnitřní rotace | 30° | +5° | Vnitřní rotace | 25° | 0° |

Zdroj: Vlastní zpracování

Tabulka 15: Velikosti pohybů pravého a levého kolenního kloubu, 21.11.2023

| Pravý kolenní kloub | Velikost pohybu | Rozdíl v ° | Levý kolenní kloub | Velikost pohybu | Rozdíl v ° |
|------------------------|--------------------|---------------|-----------------------|--------------------|---------------|
| Flexe | 125° | +5° | Flexe | 120° | +5° |
| Extenze | 10° | 0° | Extenze | 10° | 0° |

Zdroj: Vlastní zpracování

Tabulka 16: Velikosti pohybů pravého a levého hlezenního kloubu, 21.11.2023

| Pravý | Velikost | Rozdíl | Levý hlezenní | Velikost | Rozdíl |
|-------|----------|--------|---------------|----------|--------|
|-------|----------|--------|---------------|----------|--------|

| hlezenní kloub | pohybu | v ° | kloub | pohybu | v ° |
|-----------------|--------|-----|-----------------|--------|-----|
| Plantární flexe | 45° | 0° | Plantární flexe | 40° | 0° |
| Dorzální flexe | 30° | 0° | Dorzální flexe | 30° | 0° |
| Inverze | 35° | 0° | Inverze | 30° | 0° |
| Everze | 20° | 0° | Everze | 20° | +5° |

Zdroj: Vlastní zpracování

Posouzení terapie:

Subjektivní vyhodnocení probandky:

Probandka udávala před zahájením této terapie pocity těžkých nohou, mírnou bolestivost, pnutí a zvýšenou citlivost v oblasti lýtek a stehen. Toto nejvíce pociťovala ve večerních hodinách. Po 12 sériích pravidelné manuální lymfodrenáže, nácviku cvičební jednotky jedenkrát denně a dalších režimových opatření se probandka cítí mnohem lépe. Již ve druhém sezení udávala zmizení pocitů těžkých nohou, pnutí a bolestivosti. Po manuální lymfodrenáži by probandka ráda nosila kompresivní legíny. Vždy po večerní manuální lymfodrenáži je oblékala a doma sundala před večerní hygienou, ale každé ráno je pravidelně navlékala. Sama probandka hodnotí terapii jako úspěšnou. Do budoucna bude dále pokračovat v zavedených režimových opatřeních a kvitovala volnější oblečení v oblasti stehen.

Objektivní vyhodnocení:

Při hodnocení našich intervencí jsme se zaměřily na stav dolních končetin, kde došlo ke zlepšení, zmizel tukový polštář kolem kolenních kloubů. Měřené obvody se nejvíce zmenšily přes patelu a v celé části stehna o 2–5 cm, ale v ostatních místech měření také došlo k poklesu o 1–2 cm. Naopak na levé dolní končetině v oblasti míry přes hlavičky metatarzů je nárůst o 1 cm. V goniometrii se nevyskytly žádné zásadní variace, došlo ke zlepšení flexe v kyčli s extendovaným kolenním kloubem a větším rozsahům v zevní a vnitřní rotaci v kyčli. Také se zřejmě vlivem protažení během cvičení navýšila flexe kolenních kloubů bilaterálně. Palpačně se jeví oblast lýtek a stehen měkčí bez bolesti. Metličkové névy, varixy na bérkách přetrvávají. Tento stav trvá i u stehen. Aspekce celého těla potvrzuje lepší se stav celé postury, abdominální svalstvo se zapojuje do dýchání to samé platí i pro bránicí, bohužel zkrácené pektorální svaly, ramena

v protrakci a předsun hlavy přetrvávají. Počáteční váha probandky byla 98 kg a klesla na současných 89 kg, což činí rozdíl 9 kg. Celou terapii hodnotíme jako úspěšnou. Zásadní roli opět sehrál stav lipedému, který je v prvním stadiu, jež dobře reaguje na léčbu.

5.3 Probandka č. 3

Základní údaje

Iniciály: P. G.

Rok narození: 1982

Váha: 95 kg

Výška: 169 cm

Anamnéza

Nynější onemocnění: lipedém druhý stupeň, který byl diagnostikován v soukromé žilní ambulanci. Přetrvává pocit těžkých nohou, pnutí a zvýšená citlivost v DK. Přítomna je narůstající bolestivost, hematomy na zevní straně stehna, silnější paže.

Osobní anamnéza: atopický ekzém od dětství (lokality – kubitální jamky, distální části horních končetin), běžné dětské nemoci.

Farmakologická anamnéza: výživové doplňky (vitamíny), při exacerbaci ekzému Hydrocortizon ung.

Alergická anamnéza: pyl, trávy.

Rodinná anamnéza: rodiče jsou zdraví, matka ICHS také lipedém a otec stav po prostatektomii, 2 sourozenci jsou zdraví.

Pracovní anamnéza: OSVČ.

Gynekologická anamnéza: porody proběhly dva, průběh těhotenství byl bez problémů a byly ukončeny přirozeným porodem, děti jsou zdravé, probandka absolvuje pravidelné preventivní kontroly u gynekologického lékaře.

Sportovní anamnéza: aktivně žádný sport neprovozuje, pohybová aktivita – příležitostně procházky, plavání.

Abúzus: drogy a cigarety nejuje, alkohol příležitostně.

Kineziologický rozbor vstupní:

Stoj zezadu

Plochonozí s lehce valgózním postavením kotníků. Paty kulatého tvaru, symetrické. Achillovy šlachy bez otoku, symetrické. Mírně oteklá obě lýtká. Metličkové névy

v oblasti stehen. Valgózní postavení kolen. Podkolenní a subgluteální rýhy symetrické. Povislá hýždě. Hypotonie hýžděových svalů, prohlubně, zřejmě insuficience m. gluteus medius. Kristy a zadní spiny jsou stejně vysoko. Na sakru je přítomný vazivový gibbus. Th-L trojúhelníky jsou symetrické. Je patrná hypertrofie paravertebrálních svalů v lumbální krajině.

Oddálení dolních úhlů lopatek, které je zřejmě způsobené zkrácením mm. pectorales minores a oslabením m. serratus anterior. Ramena jsou symetrická.

Stoj zepředu

Bilaterálně hallux valgus s plochonožím. Mírné otoky kolem kolenních kloubů. Jsou přítomné tukové polštáře a metličkové névy v horní části stehen. Prosáknutí v oblasti stehen bilaterálně, nerovný povrch kůže – tkáň hrubě nodulární. Spiny jsou ve stejné výšce. Mírná rotace trupu doleva. Prominence břišní stěny. Hypotonie břišního svalstva. Postavení klavikul asymetrické, pravá je výše. Nepoměr mezi horní a dolní částí těla.

Stoj z boku

Lehká hyperextenze kolen. Na laterálních stranách stehen bilaterálně metličkové névy. Anteverze pánve. Hyperlordóza bederní páteře. Kompenzačně zvětšená hrudní kyfóza. Hypertonus m. pectoralis minor pravděpodobně způsobuje protrakční držení ramen.

Palpace

Stemmerovo znamení negativní. Palpačně se jeví oblast lýtek a stehen tužší, v podkoží jsou přítomny menší noduly. Mírná bolestivost při tomto vyšetření – oblast dolních končetin. Hypotonus gluteálních svalů. Zvýšený tonus paravertebrálních svalů. Hypotonus břišních a mezilopatkových svalů. Zkrácené pektorální svaly. Hypertonus m. trapezius.

Vyšetření dýchacích pohybů

Horní hrudní dýchání, sternum se pohybuje kraniokaudálně, nerozvinutí mezižebřího prostoru, nedostatečná funkce bránice. Délka nádechu a výdechu je stejná. Oslabené abdominální a mezilopatkové svaly.

Probandka má zkrácené pektorální svaly. Ramena při inspiriu asymetrická – pravé výše.

Somatometrie

Tabulka 17: Změřené míry DKK, 06.09.2023

| PDK (cm) | Místo měření | LDK (cm) |
|----------|-------------------------|----------|
| 23 | Přes hlavičku metatarzu | 23 |
| 30 | Přes kotník | 30 |
| 36 | Distální 1/3 bérce | 37 |
| 44 | Nejširší část bérce | 44 |
| 46 | Přes patelu | 45 |
| 55 | 15 cm nad patelou | 57 |
| 71 | Nejširší část stehna | 72 |

Zdroj: Vlastní zpracování

Goniometrie

Tabulka 18: Velikosti pohybů pravého a levého kyčelního kloubu, 06.09.2023

| Pravý kyčelní kloub | Velikost pohybu | Levý kyčelní kloub | Velikost pohybu |
|------------------------------------|-----------------|------------------------------------|-----------------|
| Flexe s extendovaným kolenem | 115° | Flexe s extendovaným kolenem | 110° |
| Extenze | 20° | Extenze | 20° |
| Abdukce | 45° | Abdukce | 40° |
| Addukce | 20° | Addukce | 15° |
| Zevní rotace | 35° | Zevní rotace | 35° |
| Vnitřní rotace | 25° | Vnitřní rotace | 25° |

Zdroj: Vlastní zpracování

Tabulka 19: Velikosti pohybů pravého a levého kolenního kloubu, 06.09.2023

| Pravý kolenní kloub | Velikost pohybu | Levý kolenní kloub | Velikost pohybu |
|---------------------|-----------------|--------------------|-----------------|
| Flexe | 115° | Flexe | 115° |
| Extenze | 10° | Extenze | 10° |

Zdroj: Vlastní zpracování

Tabulka 20: Velikosti pohybů pravého a levého hlezenního kloubu, 06.09.2023

| Pravý hlezenní kloub | Velikost pohybu | Levý hlezenní kloub | Velikost pohybu |
|----------------------|-----------------|---------------------|-----------------|
| Plantární flexe | 40° | Plantární flexe | 40° |
| Dorzální flexe | 25° | Dorzální flexe | 25° |

| | | | |
|---------|-----|---------|-----|
| Inverze | 30° | Inverze | 30° |
| Everze | 20° | Everze | 20° |

Zdroj: Vlastní zpracování

Terapeutický postup

Od 06.09.2023. do 22.11.2023 absolvovala probandka pod odborným dohledem Mgr. Beránkové 12 sérií manuální lymfodrenáže dolních končetin. Frekvence byla stanovena na jedenkrát týdně v domácím prostředí. Během naší první schůzky jsme zjistily všechny potřebné informace o probandce a provedly jsme vstupní kineziologický rozbor. Poté jsme přistoupily k samotné manuální lymfodrenáži, nejprve k bazálnímu ošetření krčních mízních uzlin a poté následovalo ošetření dolních končetin zepředu a zezadu. Probandka nám sdělila, že poslední 3 měsíce se necítí vůbec dobře a je unavená, nevyspává, atopický ekzém se zhoršil. Rovněž se přiznala se, že trpí nadměrným příjmem tučného jídla, které konzumuje především navečer, proto jsme ji edukovaly o režimových opatřeních, vysvětlily jsme důležitost dechových cvičení. Probandka cvičí doma jedenkrát denně a požádala nás o kontrolu cviků. Tyto cviky si s kamarádkou našla na internetových stránkách a zkouší je již tři týdny. Z kompresivních pomůcek již delší dobu nosí legíny, zkoušela se v nich pohybovat. Na druhém sezení si stěžovala na bolest hlavy a nadměrnou únavu, ale z další manuální lymfodrenáže tyto potíže ustupovaly. Během této terapie se dotyčná snažila dodržovat pitný režim, zvýšila příjem zeleniny, ovoce, bílkovin a naopak se snažila vyvarovat tučným a kaloricky obtížným pokrmům.

Kineziologický rozbor výstupní:

Stoj zezadu

Plochonozí s lehce valgózním postavení kotníků zůstává. Paty kulatého tvaru, symetrické. Achillovy šlachy bez otoku, symetrické. Otoky lýtek se jeví menší. Metličkové névy v oblasti stehien. Valgózní postavení kolen. Podkolenní a subgluteální rýhy symetrické. Povislá hýždě – je zde náznak zlepšení, zřejmě účinek cvičební jednotky a dodržování pravidel při zdravém stravování s dodržováním pitného režimu. Hypotonie hýžd'ových svalů, prohlubně, není tak výrazná. Kristy a zadní spinu stejně vysoko. Na sakru je přítomný vazivový gibbus. Th-L trojúhelníky symetrické. Hypertonické paravertebrální svaly nejsou tak napjaté. Oddálení dolních úhlů lopatek se zmenšilo a došlo k posílení svalstva. Ramena jsou symetrická.

Stoj zepředu

Přítomný bilaterálně hallux valgus s plochonožím. Mírné otoky kolem kolenních kloubů postupně ustupují a tukový polštář se zmenšil. Metličkové névy v horní části stehen.

Nerovný povrch kůže přetrvává, ale není už tak hrubě nodulární.

Otoky stehen jsou také menší. Spiny zůstávají ve stejné výšce. Mírná rotace trupu doleva přetrvává. Stav břišního svalstva se mírně zlepšil, hypotonie postupně ustupuje. Postavení klavikul asymetrické, pravá výše setrvává. Nepoměr mezi horní a dolní částí těla trvá.

Stoj z boku

Lehká hyperextenze kolen zůstává. Na laterálních stranách stehen bilaterálně metličkové névy. Antevertze pánve je stejná, došlo k mírnému zlepšení hyperlordózy bederní páteře a souběžně se snížila zvětšená hrudní kyfóza. Posílení mezilopatkového a relaxace pektorálního svalstva přineslo redukci protrakce ramen.

Palpace

Stemmerovo znamení negativní. Palpačně se jeví oblast lýtek a stehen lépe prohmatná, v podkoží jsou přítomné menší noduly. Mírná bolestivost při tomto vyšetření v oblasti dolních končetin přetrvává. Hypotonie hýžděového svalstva není již tak výrazná, prohlubně jsou velikostně menší. Hypertonus paravertebrálních svalů není tak napjatý. Posílení abdominálního a mezilopatkového svalstva. M. trapezius prohmatný bez hypertonu.

Vyšetření dýchacích pohybů

Převažuje horní hrudní dýchání ve stoji, vsedě, fixace hrudníku v inspiračním postavení. V poloze na břicho se objevuje brániční dýchání s laterálním rozšířením dolních žebere. Délka nádechu a výdechu stejná. Zapojení břišního svalstva. Ramena při inspiriu jsou asymetrická – pravé výše. Zmenšení ramen v protrakci, jelikož pektorální svaly nejsou tak zkrácené.

Somatometrie

Tabulka 21: Změřené míry DKK, 22.11.2023

| PDK (cm) | Rozdíl (cm) | Místo měření | LDK (cm) | Rozdíl (cm) |
|----------|-------------|-------------------------|----------|-------------|
| 22 | -1 | Přes hlavičku metatarzu | 22 | -1 |

| | | | | |
|----|----|-------------------------|----|----|
| 29 | -1 | Přes kotník | 29 | -1 |
| 34 | -2 | Distální 1/3 bércce | 35 | -2 |
| 41 | -3 | Nejširší část bércce | 42 | -2 |
| 44 | -2 | Přes patelu | 42 | -3 |
| 52 | -3 | 15 cm nad patelou | 54 | -3 |
| 69 | -2 | Nejširší část stehna | 70 | -2 |

Zdroj: Vlastní zpracování

Goniometrie

Tabulka 22: Velikosti pohybů pravého a levého kyčelního kloubu, 22.11.2023

| Pravý kyčelní kloub | Velikost pohybu | Rozdíl v ° | Levý kyčelní kloub | Velikost pohybu | Rozdíl v ° |
|------------------------------|-----------------|------------|------------------------------|-----------------|------------|
| Flexe s extendovaným kolenem | 120° | +5° | Flexe s extendovaným kolenem | 115° | +5° |
| Extenze | 20° | 0° | Extenze | 20° | 0° |
| Abdukce | 45° | 0° | Abdukce | 45° | +5° |
| Addukce | 20° | 0° | Addukce | 20° | +5° |
| Zevní rotace | 35° | 0° | Zevní rotace | 35° | 0° |
| Vnitřní rotace | 25° | 0° | Vnitřní rotace | 25° | 0° |

Zdroj: Vlastní zpracování

Tabulka 23: Velikosti pohybů pravého a levého kolenního kloubu, 22.11.2023

| Pravý kolenní kloub | Velikost pohybu | Rozdíl v ° | Levý kolenní kloub | Velikost pohybu | Rozdíl v ° |
|---------------------|-----------------|------------|--------------------|-----------------|------------|
| Flexe | 120° | +5° | Flexe | 120° | +5° |
| Extenze | 10° | 0° | Extenze | 10° | 0° |

Zdroj: Vlastní zpracování

Tabulka 24: Velikosti pohybů pravého a levého hlezenního kloubu, 22.11.2023

| Pravý hlezenní kloub | Velikost pohybu | Rozdíl v ° | Levý hlezenní kloub | Velikost pohybu | Rozdíl v ° |
|----------------------|-----------------|------------|---------------------|-----------------|------------|
| Plantární flexe | 40° | 0° | Plantární flexe | 40° | 0° |
| Dorzální flexe | 30° | +5° | Dorzální flexe | 30° | +5° |
| Inverze | 30° | 0° | Inverze | 30° | 0° |
| Everze | 20° | 0° | Everze | 20° | 0° |

Zdroj: Vlastní zpracování

Posouzení terapie:

Subjektivní vyhodnocení probandky:

Před začátkem terapie si probandka stěžovala na pocity těžkých nohou, zvyšující se bolestivost, pnutí v oblasti lýtek a stehen. Vyšetřovaná osoba byla i nešťastná kvůli vzhledu svého těla, styděla se někde svlékat a ukazovat se v plavkách. Po 12 sériích pravidelné manuální lymfodrenáže, cvičení jedenkrát denně a dalších režimových opatřeních se probandka cítí mnohem lépe, změnila se textura kůže z hrubě nodulární na jemné uzlíky. Po úvodních ošetřeních se u probandky vyskytovaly stavy abnormální únavy a silné bolesti, avšak postupně mizely. Po manuální lymfodrenáži nosila kompresivní legíny, velice si chválila dechová cvičení, zlepšilo se jí držení celého těla. Od základu postupně upravila svůj jídelníček.

Objektivní vyhodnocení:

Pohledem na dolní končetiny se obvody zmenšily, což se potvrdilo i somatometrií.

K největšímu zlepšení opět došlo v distální části bérce, pately a stehna se zmenšily o 2–3 cm, ale v ostatních místech měření také došlo k poklesu o 1–2 cm. Tukový polštář kolem kolenních kloubů se zmenšil. Goniometrickým měřením jsme zjistily větší rozsahy u kyčelních, kolenních a hlezenních kloubů o +5°. Palpačně se jeví oblast lýtek a stehen měkčí s minimální bolestivostí. Metličkové névy v oblasti stehen přetrvávají. Mírná protrakce ramen způsobená relaxací pektorálních svalů, zapojení abdominálního svalstva do respirační funkce. Počáteční váha činila 95 kg a zredukovala se na současných 87 kg. Jde o pokles o 8 kg. Celý soubor intervencí lze hodnotit kladně, probandka chce sama dále pokračovat v nastavené léčbě.

5.4 Probandka č. 4

Základní údaje

Iniciály: V. H.

Rok narození: 1981

Váha: 90 kg

Výška: 170 cm

Anamnéza

Nynější onemocnění: lipedém druhého stupně byl diagnostikován na soukromé klinice. Probandka trpí pocitem těžkých nohou, pnutím a zvýšenou citlivostí v DK. Vnímá bolestivost zvláště po fyzicky náročném dni a má hematomy na zevní straně bérce.

Osobní anamnéza: celulitida, běžné dětské nemoci.

Farmakologická anamnéza: výživové doplňky (vitamíny).

Alergická anamnéza: prach.

Rodinná anamnéza: rodiče zdraví, matka bércové vředy, zřejmě také lipedém a otec ICHS, 1 sourozenec zdrav.

Pracovní anamnéza: všeobecná sestra v ambulantní sféře.

Gynekologická anamnéza: porod jeden, průběh těhotenství bez problémů, ukončen přirozeným porodem, dítě zdravo. Probandka absolvuje pravidelné preventivní kontroly u gynekologického lékaře.

Sportovní anamnéza: aktivně žádný sport neprovozuje, pohybová aktivita – příležitostně procházky, plavání, lyžování, jízda na kole, turistika.

Abúzus: drogy a cigarety neguje, alkohol příležitostně.

Kineziologický rozbor vstupní:

Stoj zezadu

Podélná i příčná klenba v normě. Paty kulatého tvaru, symetrické. Achillovy šlachy bez otoku, symetrické. Mírně oteklá obě lýtká. Postavení kolen je v normě. Podkolenní a subgluteální rýhy symetrické.

Na vnitřní straně pravé stehno je výskyt drobných varixů. Povislá hýždě. Hypotonie hýžďových svalů, prohlubně, nejspíše insuficience m. gluteus medius. Kristy a zadní spiny stejně vysoko. Th-L trojúhelníky nejsou souměrné, pravý větší, přítomné rýhy v úrovni pasu, levá strana výraznější pravděpodobně z nedostatečné funkce bránice.

Hypertrofie paravertebrálních svalů v lumbální krajině. Oddálení dolních úhlů lopatek zřejmě způsobeno zkrácením mm. pectorales minores a oslabením m. serratus anterior.

Ramena jsou symetrická, pravé je výše.

Stoj zepředu

Podélná i příčná klenba v normě. Mírné otoky kolem kolenních kloubů, jsou přítomny tukové polštáře. Hypertonus m. quadriceps femoris, následné proximální šilhání patel.

Lehké prosáknutí v oblasti stehen bilaterálně, nerovný povrch kůže – tkáň jemně nodulární. Spiny jsou ve stejné výšce. Prominence břišní stěny. Hypotonie břišního svalstva. Nepoměr mezi horní a dolní části těla.

Stoj z boku

Poloha kolen nevykazuje patologie. Na pravé straně stehna jsou drobné varixy. Mírná antevertze pánve s prominencí břišní stěny. Hyperlordóza bederní páteře s kompenzačně zvětšenou hrudní kyfózou. Zkrácené pektorální svaly, protrakční držení ramen.

Palpace

Stemmerovo znamení negativní. Palpačně se jeví oblast lýtek a stehen tužší, v podkoží jsou přítomny menší noduly s mírnou bolestivostí. Ochablé gluteální svaly. Zvýšený tonus paravertebrálních svalů. Hypotonus břišních svalů. Zkrácené pektorální svaly. V m. trapezius a m. levator scapulae přítomné spoušťové body.

Vyšetření dýchacích pohybů

Převládá kostální typ dýchání ve stoji, ale v poloze vleže svojí úlohu přebírá brániční typ, při nádechu dochází k laterálnímu rozšiřování žeber. Délka nádechu a výdechu je stejná. Mírně hypotonické abdominální svaly. Zkrácené pektorální svaly. Ramena při inspiriu asymetrická – pravé výše.

Somatometrie

Tabulka 25: Změřené míry DKK, 07.09.2023

| PDK (cm) | Místo měření | LDK (cm) |
|----------|-------------------------|----------|
| 22 | Přes hlavičku metatarzu | 21 |
| 30 | Přes kotník | 33 |
| 33 | Distální 1/3 bérce | 32 |
| 39 | Nejširší část bérce | 42 |
| 42 | Přes patelu | 44 |
| 51 | 15 cm nad patelou | 52 |
| 72 | Nejširší část stehna | 72 |

Zdroj: Vlastní zpracování

Goniometrie

Tabulka 26: Velikosti pohybů pravého a levého kyčelního kloubu, 07.09.2023

| Pravý kyčelní kloub | Velikost pohybu | Levý kyčelní kloub | Velikost pohybu |
|------------------------------------|-----------------|------------------------------------|-----------------|
| Flexe s extendovaným kolenem | 115° | Flexe s extendovaným kolenem | 115° |
| Extenze | 20° | Extenze | 20° |
| Abdukce | 45° | Abdukce | 40° |
| Addukce | 20° | Addukce | 15° |
| Zevní rotace | 40° | Zevní rotace | 40° |
| Vnitřní rotace | 25° | Vnitřní rotace | 25° |

Zdroj: Vlastní zpracování

Tabulka 27: Velikosti pohybů pravého a levého kolenního kloubu, 07.09.2023

| Pravý kolenní kloub | Velikost pohybu | Levý kolenní kloub | Velikost pohybu |
|---------------------|-----------------|--------------------|-----------------|
| Flexe | 120° | Flexe | 115° |

| | | | |
|---------|-----|---------|-----|
| Extenze | 10° | Extenze | 10° |
|---------|-----|---------|-----|

Zdroj: Vlastní zpracování

Tabulka 28: Velikosti pohybů pravého a levého hlezenního kloubu, 07.09.2023

| Pravý hlezenní kloub | Velikost pohybu | Levý hlezenní kloub | Velikost pohybu |
|----------------------|-----------------|---------------------|-----------------|
| Plantární flexe | 40° | Plantární flexe | 40° |
| Dorzální flexe | 25° | Dorzální flexe | 20° |
| Inverze | 30° | Inverze | 30° |
| Everze | 20° | Everze | 20° |

Zdroj: Vlastní zpracování

Terapeutický postup

Od 07.09.2023. až do 23.11.2023 probandka docházela na 12 sérií manuální lymfodrenáže dolních končetin. Frekvence lymfodrenáže byla jedenkrát týdně a konala se v domácím prostředí pod odborným dohledem Mgr. Beránkové. Na začátku terapie jsme odebraly kompletní anamnézu a učinily vstupní kineziologický rozbor. Následovala manuální lymfodrenáž, při které se nejprve bazálně ošetřily krční mízní uzliny, a poté následovalo ošetření dolních končetin zepředu a zezadu. Probandka byla informována o režimových opatřeních, kdy jsme se zaměřily na dostatečný pitný režim pomocí čisté vody a odlehčenou stravu. Vyšetřovaná nám sama ukázala cvičební jednotku, kterou si našla na internetových stránkách a poprosila nás, abychom ji zkontrovaly. Také jsme představily jinou alternativu cvičení (ve vodě) a z toho plynoucí benefity a zdůraznily jsme význam správného dechového stereotypu. Z kompresivních pomůcek dlouhodobě probandka nosí legíny, ve kterých zkoušela cvičit předepsanou sestavu alespoň dvakrát denně.

Kineziologický rozbor výstupní:

Stoj zezadu

Podélná i příčná klenba v normě. Paty kulatého tvaru, symetrické. Achillovy šlachy jsou bez otoku, symetrické. Otoky lýtek jsou minimální. Postavení kolen je v normě. Podkolenní a subgluteální rýhy jsou symetrické.

Na vnitřní straně pravého stehna je výskyt drobných varixů. Hýždě jsou zpevněná a došlo k posílení gluteálních svalů. Kristy a zadní spinu stejně vysoko.

Th-L trojúhelníky nejsou souměrné, pravý větší, přítomné rýhy v úrovni pasu – menší

výraznost. Nižší napětí paravertebrálních svalů v lumbální krajině. Došlo ke zmenšení vzdálenosti mezi lopatkami a bylo posíleno mezilopatkové svalstvo. Ramena zůstala symetrická a pravé výše.

Stoj zepředu

Podélná i příčná klenba v normě. Mírné otoky kolem kolenních kloubů a tukový polštář je viditelně menší. Hypertonus m. quadriceps femoris, následné proximální šilhání patel přetrvává. Lehké prosáknutí v oblasti stehen bilaterálně, nerovný povrch kůže – tkáň jemně nodulární, stav zůstal nezměněn. Spiny ve stejné výšce. Posílení břišního svalstva. Nepoměr mezi horní a dolní části těla.

Stoj z boku

Poloha kolen bez patologie. Na pravé straně stehna jsou drobné varixy. Anteverze pánve mírná s posílením břišního svalstva. Hyperlordóza bederní páteře s kompenzačně zvětšenou hrudní kyfózou stav byl zlepšen. Následná relaxace pektorálních svalů vedla ke snížení protrakčního držení, předsun hlavy je minimální.

Palpace

Stemmerovo znamení negativní. Palpačně se jeví oblast lýtek a stehen lépe prohmatná, v podkoží jsou přítomny malé noduly s minimální bolestivostí. Posílené gluteální a břišní svaly. Uvolněné paravertebrální svalstvo v celé své délce. Relaxovány pektorální svaly. V m. trapezius a m. levator scapulae nejsou přítomny žádné spoušťové body.

Vyšetření dýchacích pohybů

Převládá kostální typ dýchání ve stoji, vsedě, ale v poloze vleže svojí úlohu přebírá brániční typ, při nádechu dochází k laterálnímu rozšiřování žeber. Délka nádechu a výdechu stejná. Břišní i pektorální svalstvo se zapojuje do respirační funkce. Ramena při inspiriu jsou asymetrická – pravé výše.

Somatometrie

Tabulka 29: Změřené míry DKK, 23.11.2023

| PDK (cm) | Rozdíl (cm) | Místo měření | LDK (cm) | Rozdíl (cm) |
|----------|-------------|-------------------------|----------|-------------|
| 22 | 0 | Přes hlavičku metatarzu | 21 | 0 |

| | | | | |
|----|----|-------------------------|----|----|
| 29 | -1 | Přes kotník | 32 | -1 |
| 32 | -1 | Distální 1/3 bérece | 30 | -2 |
| 37 | -2 | Nejširší část bérece | 41 | -1 |
| 40 | -2 | Přes patelu | 42 | -2 |
| 49 | -2 | 15 cm nad patelou | 50 | -2 |
| 68 | -4 | Nejširší část stehna | 69 | -3 |

Zdroj: Vlastní zpracování

Goniometrie

Tabulka 30: Velikosti pohybů pravého a levého kyčelního kloubu, 23.11.2023

| Pravý kyčelní kloub | Velikost pohybu | Rozdíl v ° | Levý kyčelní kloub | Velikost pohybu | Rozdíl v |
|------------------------------|-----------------|------------|------------------------------|-----------------|----------|
| Flexe s extendovaným kolenem | 120° | +5° | Flexe s extendovaným kolenem | 120° | +5° |
| Extenze | 20° | 0° | Extenze | 20° | 0° |
| Abdukce | 45° | 0° | Abdukce | 45° | +5° |
| Addukce | 20° | 0° | Addukce | 20° | +5° |
| Zevní rotace | 40° | 0° | Zevní rotace | 40° | 0° |
| Vnitřní rotace | 25° | 0° | Vnitřní rotace | 25° | 0° |

Zdroj: Vlastní zpracování

Tabulka 31: Velikosti pohybů pravého a levého kolenního kloubu, 23.11.2023

| Pravý kolenní kloub | Velikost pohybu | Rozdíl v ° | Levý kolenní kloub | Velikost pohybu | Rozdíl v ° |
|---------------------|-----------------|------------|--------------------|-----------------|------------|
| Flexe | 120° | 0° | Flexe | 120° | +5° |

| | | | | | |
|---------|-----|----|---------|-----|----|
| Extenze | 10° | 0° | Extenze | 10° | 0° |
|---------|-----|----|---------|-----|----|

Zdroj: Vlastní zpracování

Tabulka 32: Velikosti pohybů pravého a levého hlezenního kloubu, 23.11.2023

| Pravý hlezenní kloub | Velikost pohybu | Rozdíl v ° | Levý hlezenní kloub | Velikost pohybu | Rozdíl v ° |
|----------------------|-----------------|------------|---------------------|-----------------|------------|
| Plantární flexe | 40° | 0° | Plantární flexe | 40° | 0° |
| Dorzální flexe | 30° | +5° | Dorzální flexe | 25° | +5° |
| Inverze | 35° | +5° | Inverze | 35° | +5° |
| Everze | 25° | +5° | Everze | 25° | +5° |

Zdroj: Vlastní zpracování

Posouzení terapie:

Subjektivní vyhodnocení probandky:

Probandka od dětství trápí poněkud silnější nohy, proto držela různé druhy diet, ale dle svého vyjádření to nevydržela dlouho. Pohybovou aktivitu dodržovala, cvičila i v kompresivních legínách. Sama přiznala, že se cítí lépe, je pohyblivější a cyklus manuálních lymfodrenáží hodnotí jednoznačně kladně. Zvýšila se jí diuréza a pocit žízně. Pocity těžkých nohou a pnutí téměř vymizely.

Objektivní vyhodnocení:

Pomocí aspekce dolních končetin jsme dospěly ke zlepšení jejich stavu. Textura kůže je jemnější a jsou přítomny drobné uzlíky. Toto tvrzení potvrdila i somatometrie. Obvody s největším zmenšením se nacházely na stehnech 3–4 cm, ale v ostatních místech měření také došlo k poklesu o 1–2 cm. Zajímavé bylo místo míry přes hlavičky metakarpů, kde nedošlo k žádné změně. Tukový polštář kolem kolenních kloubů se zmenšil. Goniometrickým měřením jsme zjistily největší změny rozsahů u hlezenních kloubů o +5°. Palpačně se jeví oblast lýtek a stehen měkčí s minimální bolestivostí. Varixy v oblasti stehen přetrvávají. Snížení protrakčního držení ramen a zapojení abdominálního svalstva do respirační funkce v návaznosti na cvičební jednotku. Počáteční váha byla 90 kg a snížila se na 81 kg. Rozdíl činí 9 kg. Tato léčba je přínosná pro probandku.

5.5 Probandka č. 5

Základní údaje

Iniciály: J. M.

Rok narození: 1972

Váha: 92 kg

Výška: 168 cm

Anamnéza

Nynější onemocnění: lipedém prvního stupně byl u probandky diagnostikován v soukromé ambulanci. Probandka trpí pocitem těžkých nohou, pnutím a zvýšenou citlivostí v DK. Bolestivost vnímá zvláště po fyzicky náročném dni a má hematomy na zevní straně stehén.

Osobní anamnéza: esenciální hypertenze, hyperurikémie, celulitida, běžné dětské nemoci, občasná lumbalgie a cervikoaalgie.

Farmakologická anamnéza: Ramipril Actavis 5 mg 1-0-0, APO-Allopurinol 100 mg 1-0-0.

Alergická anamnéza: Penicilin (exantém).

Rodinná anamnéza: rodiče zemřeli, matka masivní AIM a otec CA žaludku, jednoho má sourozence ICHS.

Pracovní anamnéza: všeobecná sestra v lůžkové části.

Gynekologická anamnéza: porody dva, průběhy těhotenství bez problémů, ukončeny přirozeným porodem, děti jsou zdravé. Probandka dochází na pravidelné preventivní kontroly u gynekologického lékaře.

Sportovní anamnéza: aktivně žádný sport neprovozuje, pohybová aktivita – příležitostně procházky, turistika.

Abúzus: kouří 10 cigaret denně, drogy neužívá, alkohol příležitostně.

Kineziologický rozbor vstupní:

Stoj ze zadu

Podélná i příčná klenba v normě s mírnou valgozitou kotníků. Paty symetrické, kulatého tvaru. Achillovy šlachy symetrické, bez otoku. Metličkové névy v oblasti bérků. Má mírně oteklá obě lýtky. Podkolenní a subgluteální rýhy symetrické. Povislé hýždě. Kristy a zadní spiny jsou stejně vysoko. Th-L trojúhelníky symetrické. Hypertonus paravertebrálních svalů v lumbální krajině. Mírná hyperlordóza v lumbální krajině.

Dolní úhly lopatek ve stejné výšce. Symetrická výška ramen.

Stoj zepředu

Zatížení zevní a vnitřní hrany chodidel je stejné, patrný je počínající hallux valgus vpravo. Kotníky s mírnou valgozitou ve stejné výšce. Mírné otoky kolem kolenních kloubů, na kterých jsou přítomny tukové polštáře. Drobné hematomy na zevní straně stehen. Prosáknutí v oblasti stehen bilaterálně. Spiny jsou ve stejné výšce. Umbilicus ve střední čáře. Ochabnutí břišního svalstva. Viditelné snopce m. sternocleidomastoideus bilaterálně, změna stereotypu flexe krku. Symetrická výška ramen. Nepoměr mezi horní a dolní částí těla.

Stoj z boku

Lehká hyperextenze kolen. Mírná antevertze pánve. Oslabené abdominální svalstvo. Zvětšená lordóza bederní páteře. Protrakce ramen, předsun hlavy.

Palpace

Stemmerovo znamení negativní. Palpačně se jeví oblast lýtek a stehen tužší, sulcovitá konzistence, mírná bolestivost při tomto vyšetření – oblast dolních končetin. Snížený tonus gluteálních a břišních svalů. Výšky spin a crist symetrické. Zvýšený tonus paravertebrálních svalů. Zkrácené pektorální svaly, hypotonus mezilopatkových svalů.

Vyšetření dýchacích pohybů

Převládá kostální typ dýchání, fixace hrudníku v inspiračním postavení. Délka nádechu a výdechu stejná. Hypotonie abdominálního a mezilopkové svalstva. Pektorální svaly zkrácené, ramena v protrakci, předsun hlavy. Ramena při inspiriu symetrická.

Somatometrie

Tabulka 33: Změřené míry DKK, 08.09.2023

| PDK (cm) | Místo měření | LDK (cm) |
|----------|-------------------------|----------|
| 24 | Přes hlavičku metatarzu | 24 |
| 30 | Přes kotník | 30 |
| 32 | Distální 1/3 bérce | 31 |
| 40 | Nejširší část bérce | 42 |
| 50 | Přes patelu | 50 |

| | | |
|----|----------------------|----|
| 54 | 15 cm nad patelou | 56 |
| 69 | Nejširší část stehna | 68 |

Zdroj: Vlastní zpracování

Goniometrie

Tabulka 34: Velikosti pohybů pravého a levého kyčelního kloubu, 08.09.2023

| Pravý kyčelní kloub | Velikost pohybu | Levý kyčelní kloub | Velikost pohybu |
|------------------------------|-----------------|------------------------------|-----------------|
| Flexe s extendovaným kolenem | 115° | Flexe s extendovaným kolenem | 115° |
| Extenze | 15° | Extenze | 20° |
| Abdukce | 40° | Abdukce | 35° |
| Addukce | 15° | Addukce | 15° |
| Zevní rotace | 40° | Zevní rotace | 40° |
| Vnitřní rotace | 25° | Vnitřní rotace | 25° |

Zdroj: Vlastní zpracování

Tabulka 35: Velikosti pohybů pravého a levého kolenního kloubu, 08.09.2023

| Pravý kolenní kloub | Velikost pohybu | Levý kolenní kloub | Velikost pohybu |
|---------------------|-----------------|--------------------|-----------------|
| Flexe | 115° | Flexe | 120° |
| Extenze | 10° | Extenze | 10° |

Zdroj: Vlastní zpracování

Tabulka 36: Velikosti pohybů pravého a levého hlezenního kloubu, 08.09.2023

| Pravý hlezenní kloub | Velikost pohybu | Levý hlezenní kloub | Velikost pohybu |
|----------------------|-----------------|---------------------|-----------------|
| | | | |

| | | | |
|-----------------|-----|-----------------|-----|
| Plantární flexe | 40° | Plantární flexe | 40° |
| Dorzální flexe | 20° | Dorzální flexe | 20° |
| Inverze | 30° | Inverze | 30° |
| Everze | 15° | Everze | 20° |

Zdroj: Vlastní zpracování

Terapeutický postup

V časovém období 08.09.2023 do 24.11.2023 probandka přicházela na 12 sérií manuální lymfodrenáže dolních končetin. Lymfodrenáže probíhaly každý týden s frekvencí jedenkrát, přičemž vše probíhalo v domácím prostředí probandky a pod odborným dohledem Mgr. Beránkové. Počátek terapie jsme zahájily anamnézou a vstupním kineziologickým rozborem. Následovala manuální lymfodrenáž, která byla zahájena nejprve bazálním ošetřením krčních mízních uzlin, a poté následovalo ošetření dolních končetin zepředu a zezadu. Probandka byla informována o režimových opatřeních, apelovaly jsme na dostatečný pitný režim ponejvíce čisté vody a odlehčenou stravu s převahou zeleniny, ovoce, bílkovin. Vysvětlily jsme důležitost správné respirace. Sama nám předvedla cvičební jednotku, kdy návod dostala od své známé. My jsme zkontrovaly a doplnily cviky. Frekvenci cvičení jsme stanovily po vzájemné domluvě jedenkrát denně. Informovaly jsme probandku o možnosti cvičení ve vodě. Už několik let probandka používá kompresivní pomůcky, nejvíce legíny do zaměstnání. V prvních sezeních nám sdělovala, že po příchodu domů pocítovala náhlou únavu, která do rána odezněla. V průběhu dalších návštěv jsme také zkontrolovaly správnost cvičení a nácvik správného dechového stereotypu.

Kineziologický rozbor výstupní:

Stoj zezadu

Podélná i příčná klenba v normě s mírnou valgozitou kotníků. Paty symetrické, kulatého tvaru. Achillovy šlachy symetrické, bez otoku. Metličkové névy v oblasti bérců přetrvávají. Otoky lýtek se zmenšily. Podkolenní a subgluteální rýhy jsou symetrické. Tonus gluteálních svalů se vylepšil. Kristy a zadní spiny jsou stejně vysoko. Th-L trojúhelníky symetrické. Hypertonus paravertebrálních svalů v lumbální krajině, přetrvává, ale méně výrazný. Mírná hyperlordóza v lumbální krajině, přítomná. Dolní úhly lopatek ve stejné výšce. Symetrická výška ramen.

Stoj zepředu

Zatížení zevní a vnitřní hrany chodidel stejné, počínající hallux valgus vpravo. Kotníky s mírnou valgozitou ve stejné výšce. Otoky a tukové polštáře se postupně eliminují. Drobné hematomy na zevní straně stehen přítomny. Mírné prosáknutí v oblasti stehen bilaterálně. Spiny ve stejné výšce. Umbilicus ve střední čáře, posílení břišního svalstva. Předsunuté držení hlavy není tak markantní. Symetrická výška ramen. Nepoměr mezi horní a dolní částí těla přetrvává.

Stoj z boku

Lehká hyperextenze kolen. Mírná antevertze pánve přetrvává, ale tonus břišního svalstva se normalizuje. Zvětšená lordóza bederní páteře zůstává nezměna. Předsunuté držení hlavy není tak výrazné. Relaxace pectorálních svalů, protrakce ramen méně viditelná.

Palpace

Stemmerovo znamení negativní. Palpačně se jeví oblast lýtek a stehen měkčí, více elastická, mírná bolestivost při tomto vyšetření – oblast dolních končetin. Tonus gluteálních a břišních svalů se pomalu normalizuje. Hypertonus paravertebrálních svalů jsou v menším napětí nejspíše v důsledku posílení mezilopatkových svalů a dolních fixátorů lopatek. Výšky spin a crist jsou symetrické. Volnější pectorální svaly, posílení mezilopatkových svalů.

Vyšetření dýchacích pohybů

Převládá kostální typ dýchání ve stoji, vleže dominuje brániční typ s laterálním rozšiřováním mezižebních prostor. Délka nádechu a výdechu je stejná.

Zapojení břišního svalstva.

Nácvik dechové vlny zvládne do všech oblastí.

Pectorální svaly volnější, ramena v protrakci a předsun hlavy méně výrazné.

Ramena při inspiriu je symetrická.

Somatometrie

Tabulka 37: Změřené míry DKK, 24.11.2023

| PDK (cm) | Rozdíl (cm) | Místo měření | LDK (cm) | Rozdíl (cm) |
|----------|-------------|-------------------------|----------|-------------|
| 23 | -1 | Přes hlavičku metatarzu | 23 | -1 |
| 29 | -1 | Přes kotník | 30 | 0 |

| | | | | | |
|----|----|----------------------|------|----|----|
| 31 | -1 | Distální bércce | 1/3 | 30 | -1 |
| 38 | -2 | Nejširší bércce | část | 41 | -1 |
| 48 | -2 | Přes patelu | | 48 | -2 |
| 52 | -2 | 15 cm nad patelou | | 54 | -2 |
| 66 | -3 | Nejširší stehna | část | 65 | -3 |

Zdroj: Vlastní zpracování

Goniometrie

Tabulka 38: Velikosti pohybů pravého a levého kyčelního kloubu, 24.11.2023

| Pravý kyčelní kloub | Velikost pohybu | Rozdíl v ° | Levý kyčelní kloub | Velikost pohybu | Rozdíl v ° |
|------------------------------|-----------------|------------|------------------------------|-----------------|------------|
| Flexe s extendovaným kolenem | 120° | +5° | Flexe s extendovaným kolenem | 120° | +5° |
| Extenze | 20° | +5° | Extenze | 20° | 0° |
| Abdukce | 40° | 0° | Abdukce | 40° | +5° |
| Addukce | 20° | +5° | Addukce | 15° | 0° |
| Zevní rotace | 40° | 0° | Zevní rotace | 40° | 0° |
| Vnitřní rotace | 25° | 0° | Vnitřní rotace | 25° | 0° |

Zdroj: Vlastní zpracování

Tabulka 39: Velikosti pohybů pravého a levého kolenního kloubu, 24.11.2023

| Pravý kolenní kloub | Velikost pohybu | Rozdíl v ° | Levý kolenní kloub | Velikost pohybu | Rozdíl v ° |
|---------------------|-----------------|------------|--------------------|-----------------|------------|
| Flexe | 120° | +5° | Flexe | 120° | 0° |
| Extenze | 10° | 0° | Extenze | 10° | 0° |

Zdroj: Vlastní zpracování

Tabulka 40: Velikosti pohybů pravého a levého hlezenního kloubu, 24.11.2023

| Pravý | Velikost | Rozdíl | Levý hlezenní | Velikost | Rozdíl |
|-------|----------|--------|---------------|----------|--------|
|-------|----------|--------|---------------|----------|--------|

| hlezenní kloub | pohybu | v ° | kloub | pohybu | v ° |
|-----------------|--------|-----|-----------------|--------|-----|
| Plantární flexe | 40° | 0° | Plantární flexe | 40° | 0° |
| Dorzální flexe | 25° | +5° | Dorzální flexe | 25° | +5° |
| Inverze | 30° | 0° | Inverze | 35° | +5° |
| Everze | 20° | +5° | Everze | 20° | 0° |

Zdroj: Vlastní zpracování

Posouzení terapie:

Subjektivní vyhodnocení probandky:

Probandka po absolvování celé terapie udávala zlepšení především od pocitu tíhy a bolestivosti dolních končetin, přestala pociťovat bolest zad v bederní a krční oblasti. V odpoledních hodinách pravidelně cvičila, dodržovala pitný a stravovací režim, chválila si popíjení bylinkových čajů i zvýšení denní diurézy, ale zároveň přiznala náročnost této léčby.

Objektivní vyhodnocení:

Somatometrické měření odhalilo zmenšení obvodů v nejširším místě stehna o 3 cm, v ostatních místech se rozmezí pohybovalo mezi 1 až 2 cm. Toto konstatování potvrdila probandka. Tukový polštář kolem kolenních kloubů se zmenšil a rovněž došlo ke zmenšení přítomného otoku. Podle goniometrické metody se zlepšila flexe s extendovanými koleny o +5°, u hlezenních kloubů DF, inverze a everze o +5°. Palpačně se jeví oblast lýtek a stehen měkčí, více elastická s minimální bolestivostí, tukový polštář se postupně ztrácí, metličkové névy v oblasti bérců přetrvávají. Na podkladě uvolnění pektorálních svalů došlo k eliminaci protrakce ramen a zapojení abdominálního svalstva do respirační funkce. Počáteční váha probandky byla 92 kg a zredukovala se na současných 83 kg, Rozdíl činí 9 kg. Celý soubor opatření přispěl ke korekci zdravotního stavu probandky.

6 Diskuse

Tato bakalářská práce se zabývá pozitivním i negativním vlivem manuální lymfodrenáže dolních končetin na stav lipedému. Při zjišťování anamnézy a kyneziologického rozboru jsme byly nuceny sledovat i další intervence (dietní a pohybový režim, používání kompresivních pomůcek, poněvadž pacientky byly obeznámeny s těmito opatřeními z dřívější doby, ale pořád u nich převažovala nejistota). Téma jsem si vybrala záměrně, jelikož v mé rodině je genetická zátěž. Kruppa et al. (2020) zmiňují pozitivní rodinou anamnézu u jedinců s touto chorobou. Chtěla jsem se o této chorobě dozvědět co nejvíce informací. Během realizace teoretické i praktické části jsem narážela na nedostatek publikací, článků, metodik. Množství poznatků jsem nacházela v cizojazyčné literatuře. Prioritní význam v literatuře dle mého názoru zaujímá lymfedém. Samozřejmě patří mezi závažnější stavy, ale přeci jen trochu více místa by si lipedém zasloužil. Toto onemocnění se řadí mezi chronické s hypertrofickou tukovou tkání v podkoží horních, dolních končetin a s typickým nepoměrem těla. Prevalence této choroby činí 1:72 000 v obecné populaci, zdá se, že dochází k podhodnocení skutečné incidence v důsledku chybné diagnózy, kdy je onemocnění zaměňováno především za obezitu a lymfedém (Buso, et al., 2019). Amato a Beniti (2021) doplňují ještě další kauzální jednotku, kterou je chronické žilní onemocnění, připomínají, že komorbidity mohou současně probíhat s lipedémem.

Na webových stránkách České lymfologické společnosti jsem zhlédla videa o problematice lipedému. Video se zabývala zejména diagnostikou a následnou léčbou. Mezi základní terapeutické opatření se řadí komplexní dekongestivní terapie, jež zahrnuje manuální lymfodrenáž, kompresivní a pohybovou složku (Kruppa et al., 2020). Chirurgická intervence se realizuje u pacientů s minimálním anebo žádným zlepšením, kdy se zohledňují dvě metody (liposukce a lipektomie) (Buso, et al., 2019). Na několika stranách prezentace byla zmínka o adjuvantní fytoterapii. Lukowicz et al. (2021) se ve své publikaci zabývají jetelem žlutým, který obsahuje kumariny s protizánětlivým účinkem na cévy a posiluje endotel tepen, žil. Následně kumariny zvyšují odolnost kapilár pro nepropustnost plazmy (Lukowicz et al., 2021). Bylina se užívá zevně i vnitřně (Lukowicz et al., 2021).

Během sběru anamnéz u pacientek jsem se setkala s psychickým diskomfortem, postižené pociťovaly stud se někde na veřejnosti pohybovat v plavkách, odmítaly nosit

krátké sukně, šortky, vysloveně tabu bylo opalování se na veřejnosti. Toto tvrzení Buso, et al. (2019) také uvádějí, navíc připomínají zvýšené riziko deprese, poruchy příjmu potravy.

Zaměřila jsem se také na výživu (pár užitečných rad, příloha 5). Obezita se může stát vedlejším onemocněním, ale rozhodně není spouštěcím bodem lipedému, zdravá strava a dostatečný pitný režim může zpomalit progresi onemocnění (Lukowicz et al., 2021).

V praktické části jsem zkoumala, jaký vliv bude mít manuální lymfodrenáž u pacientek při lipedému dolních končetin.

První probandka trpěla pocitem těžkých nohou, pnutím a zvýšenou citlivostí na dolních končetinách, což se dělo nejvíce ve večerních hodinách. Posledních pár let popisovala celulitidu na dolních končetinách. Byl u ní diagnostikován lipedém prvního stupně, reliéf pokožky ve stoje bez patologických změn, absolvovala 9 sérií lymfodrenáží dolních končetin, 3 sezení zrušila ze zdravotní indispozice (celkem měla absolvovat 12 sezení). Ke stávající cvičební jednotce jsme přidaly pár cviků na zkrácené pektorální svaly. Celá oblast lýtek a stehen se jevila palpačně více elastická. Také somatometrie vykazovala zmenšení obvodů po celé dolní končetině v rozmezí od 1 do 4 cm. Největší změny nastaly v distální 1/3 bérce na PDK o 3 cm a na LDK 4 cm, přes patelu PDK o 3 cm a na LDK o 2 cm, v nejširší části stehna PDK o 2cm a LDK o 3 cm. Zvětšily se rozsahy obou kyčelních kloubů při flexi s extendovanými koleny o 5°. V pravém kyčelním kloubu se navýšila abdukce o 5°. V kolenním kloubu bilaterálně se zlepšila flexe o 5°. Klesla i tělesná váha o 10 kg. Přihlédla jsem k subjektivnímu hodnocení pacientky, kdy na třetím sezení udávala zmizení pocitů těžkých nohou, pnutí, bolestivosti. Velice si chválila manuální lymfodrenáž. Celkově se cítila mnohem lépe. Zlepšení přisuzujeme nejvíce lymfodrenáži a dodržování režimových opatření. Hlavním činitelem zlepšení je první stadium lipedému, které dobře reaguje na léčbu.

Shin et al. (2011) uvádějí u jedné pacientky také zmenšení obvodů dolních končetin v průměru o 2,75 cm vlivem komplexní dekongestivní terapie.

Druhou probandku obtěžoval pocit těžkých nohou, pnutí a zvýšená citlivost na dolních končetinách a silnější paže. Po 12 lymfodrenážích tyto vjemy postupně ustaly. Obvody paže jsme nezaznamenaly, neboť nebyly součástí této bakalářské práce. Dle mého názoru by bylo vhodné, aby i pro paži byla přijata nějaká opatření. Subjektivně se probandka cítila dobře, odpadla únava, pnutí, eliminovala se bolestivost na končetinách,

zvýšila se diuréza. Toto vnitřní hodnocení korespondovalo s objektivním hodnocením. Největšího snížení obvodů se dosáhlo v místě nejširší části stehna na PDK, a to o 4 cm, a na LDK o 5 cm. Ostatní lokalizace se pohybovaly v rozmezí od 0 do 2 cm. Jedna lokalita na LDK přes hlavičku metatarzu vykazala zvýšení o 1 cm. Vylepšil se pohyb v kyčelních kloubech, flexe s extendovaným kolenem o 5°. Rozšířily se rozsahy abdukce, zevní a vnitřní rotace pravé kyčle o 5°, abdukce, addukce a zevní rotace levé kyčle o 5°, everze v levém hlezenním kloubu o 5°. Tělesná váha poklesla o 9 kg. Korekci připisujeme opět lymfodrenáži s dodržováním režimových opatření. Klíčovou roli sehrálo první stadium nemoci. Weiss (2015) sděluje, že po dobré lymfodrenáži dochází ke zvýšení močení a postupnému ustupování bolestivosti z napětí.

Druhý stupeň lipedému byl diagnostikován třetí probandce, která si stěžovala na pnutí a zvýšenou citlivost, narůstající bolestivost a silnější paže. Palpačně byla zjištěna hrubá textura kůže. Po ošetření lymfodrenáží se postupně změnil povrch kůže z hrubé na jemnou, v podkoží přetrvaly menší noduly a mírná bolestivost, přibyla elasticita. Po lymfodrenáži nosila probandka kompresivní legíny a velice si chválila dechová cvičení. Změřené míry na DKK se zmenšily v intervalu o 1 až 3 cm. Nejvíce opět v lokalitě stehna, určitý posun nastal v místě nejširší části bérce o 2 až 3 cm. V goniometrickém měření se v kyčelních kloubech vylepšila flexe s extendovanými koleny o 5°, abdukce a addukce v levé kyčli o 5°, v kolenních kloubech flexe shodně o 5°, v hlezenních kloubech dorzální flexe o 5°. Pacientka hodnotila celou léčbu kladně a zhubla o 8 kg tělesné váhy.

Vylepšila se celková kondice probandky a stav lipedému se také zlepšil. Probandka bude dále pokračovat v zavedených opatřeních.

Čtvrtá probandka si stěžovala na bolestivost dolních končetin zvláště po fyzickém náročném dni. Také ji trápilo pnutí a pocit těžkých nohou, přičemž jí byl diagnostikován lipedém druhého stupně. Cvičila v kompresivních legínách ještě před zahájením této procedury. Při vstupním vyšetření se v podkoží palpací zjistily menší noduly s mírnou bolestivostí. Cyklus lymfodrenáží hodnotí pacientka jednoznačně kladně, kdy její váha poklesla o 9 kg, zvýšila se diuréza, pocit žízně, pocity těžkých nohou a pnutí skoro vymizely. Výstupní palpce prokázala lepší stav pokožky, textura byla jemnější. Tyto pozitivní výsledky potvrdilo měření obvodů na končetinách. Největší pokles byl zaznamenán v nejširším místě stehna o 3 až 4 cm. Ostatní lokality se pohybovaly mezi 0, 1 až 2 cm. Pomocí goniometru jsem překontrovala rozsahy pohybů a probandce se zvýšila oboustranně flexe v kyčelním kloubu s extendovaným kolenem o 5°. Změny

doznavy u levé kyčle abdukce a addukce také o 5°, u levého kolenního kloubu o 5°, u hlezenného kloubu se zvýšila o 5° dorzální flexe, inverze a everze.

Pátá probandka se léčí s lipedémem prvního stupně, přičemž na dolních končetinách cítí pnutí, mírnou bolestivost, zvýšenou citlivost. Při palpačním vyšetření jsme zjistily sulcovitou konzistenci v oblasti lýtek a stehen. Probandka pravidelně cvičila svou sestavu v kompresivních legínách. Po ukončení terapie udávala zlepšení od pocitu tíhy a bolestivosti. V okolí kolen se postupně eliminoval tukový polštář. Palpačně se jeví oblast lýtek a stehen měkčí, více elastická. Pacientka při nošení oblečení udává volnost. Toto tvrzení se shoduje s výsledky somatometrie i goniometrie, kdy byl zjištěn pokles o 3 cm v nejširším místě stehna. Změny u rozsahů kloubů se liší o 5°. Více podrobněji výstupní kineziologický rozbor.

Bohužel se mi nepodařilo zařadit do výzkumu pacientku se třetím nebo čtvrtým stadiem nemoci. Dle Elišky (2018a) stadium lipolymfedému je nejvíce vhodné pro lymfodrenáž.

Dle mého názoru ze všech objektivních a subjektivních vyhodnocení vyplývá určitý léčebný význam manuální lymfodrenáže. Patrné je to na stavu pokožky dolních končetin, neboť kůže je více elastická, pružná, dochází k eliminaci otoku i tukového polštáře. Rovněž se snižují, či mizí bolestivost a dochází ke zvýšení denní diurézy. Samozřejmě vliv dalších režimových opatření nelze opomínat, také jsou nesmírně důležitá.

7 Závěr

V mé bakalářské práci jsem věnovala pozornost vlivu manuální lymfodrenáže na lipedém dolních končetin. V teoretické části jsem vysvětlila morfologii, fyziologii a anatomii mizního systému. Dále jsem specifikovala lipedém, jeho vznik, klinický obraz, stadia a diagnostiku. Detailně jsem analyzovala jeho léčbu. Praktická část se uskutečňovala pomocí kvalitativního výzkumu, který se realizoval během třech měsíců s pěti probandkami, jež se účastnily terapie.

Jako jediný cíl jsem si stanovila popsat vliv manuální lymfodrenáže u probandek při lipedému dolních končetin. Během kineziologického vyšetření jsem u všech probandek nacházela různé špatné stereotypy, nejčastěji v respiraci, držení těla, proto jsem se rozhodla přidat cvičební jednotku na podporu lymfatického systému i postury. Dalším důvodem byly i žádosti probandek, které nás prosily o kontrolu stávajícího cvičení a dodržování režimových opatření (vhodná výživa, pitný režim, kompresivní pomůcky). Realizace probíhala v praktické části a hodnotila jsem pomocí rozhovoru, kineziologického rozboru stavu před a po terapii dle objektivních výsledků. Rovněž jsem přihlédla i k subjektivním pocitům probandek. Všechny probandky oceňovaly vliv manuální lymfodrenáže na stav dolních končetin, což vnímaly i vizuálně, neboť kůže byla více elastická. Rovněž zmizel pocit tíhy, pnutí, bolestivost se zmírnila až vymizela. Objektivně se obvody dolních končetin zmenšily, zlepšení vykazovala goniometrie a tělesná váha se snížila. Cíl byl splněn. Režimová opatření taktéž přispěla k dosaženému cíli. Probandky jsme edukovaly před zahájením léčby, ale ony již měly potřebné informace o vhodném cvičení, pitném režimu, stravovacích návycích, kompresivních pomůckách. V těchto případech jsme byly pasivními rádci.

Tato práce může být přínosem nejen pro zdravotnickou, ale i laickou veřejnost, neboť incidence tohoto onemocnění roste.

8 Seznam použitých zdrojů

1. AMATO, A.C.M., BENITI, D. A., 2021. Lipedema can be treated non-Surgically:A Report of 5 Cases. *American Journal of Case Reports* [online]. [cit. 2023-12-20]. eISSN 1941-5923. Dostupné z doi: 10. 12659/ajcr.934406.
2. BUSO, G., DEPAIRON, M., TOMSON, D., RAFFOUL, W., VETTOR R., MAZZOLAI L., 2019. Lipedema: A Call to Action! *Obesity*[online]. 1567- 1576 [cit. 2023-10-15]. ISSN 1930-7381.Dostupné z doi: 10.1002/oby.22597.
3. DIAMANTOVÁ, D., 2011. Problematika lymfedému v ordinaci praktického lékaře. *Medicína pro praxi* [online].8(4):172-176 [cit. 2023-10-17].ISSN 1803-5310.Dostupné z :www.medicinapropraxi.cz.
4. DYLEVSKÝ, I., 2006. *Lymfa Míza*. Olomouc: Poznání. 107 s. ISBN 80-86606-42-2.
5. DYLEVSKÝ, I., 2021. *Klinická kineziologie a patokineziologie, 2.díl*. Praha: Grada. 536 s.ISBN 978-80-271-4577-5.
6. ELIŠKA, O., a2018. *Lymfologie*.1. vydání. Praha: Galén. 715 s. ISBN 978-80-7492-387-6.
7. ELIŠKA, O., NÁVRATILOVÁ, Z., WALD, M., b2018. *Lymfedém Diagnostika a léčba*.1.vydání. Praha: AMCA. 171 s. ISBN 978-80-88214-09-0.
8. ESMER, M., SCHINGALE, F.J., UNAL,D., YAZICI, M.V., GÜZEL, N.A., 2020. Physiotherapy and rehabilitation applications in lipedema management: a literature review. *Lymphology* [online]. 53, 88-95 [cit. 2023-11-17]. ISSN 2522-7963. Dostupné z: <https://doi.org/10.2458/lymph.4659>.
9. FORNER-CORDERO, I., FORNER-CORDERO, A., a2021. Lipoedema – a growing problem in Spain. *Phlebologie* [online]. 50(06): 376-383[cit. 2023-11-12]. ISSN 0939-978x. Dostupné z doi:10.1055/a-1306-7626.
10. FORNER-CORDERO, I., FORNER-CORDERO, A., SZOLNOKY, G., b2021. Update in the management of lipedema. *International Angiology*[online]. 40(0):000-000 [cit. 2023-11-10]. ISSN 1827-1839. Dostupné z doi: 10.23736/S0392-9590.21.04604-6.
11. FÖLDI, M., FÖLDI, E., 2014. *Lymfologie*. 7. vydání. Praha: Grada. 720 s. ISBN 978-80-247-4300-4.
12. GRIMM, M., DRUGA, R., SMETANA, K., SEDMERA, D., BENEŠ, J., 2016.

Základy anatomie, 2. Kardiovaskulární a lymfatický systém. 1.vydání. Praha: Galén. 117 s. ISBN 978-80-7492-235-0.

13. GROSS, J.M., FETTO, J., ROSEN, E., 2023. *Vyšetření pohybového aparátu.* 4.vydání. Praha: Triton. 453 s. ISBN 978-80-7684-109-3.

14. HALADOVÁ, E., NECHVÁTALOVÁ, L., 2011. *Vyšetřovací metody hybného systému.* 3.dotisk. Brno: Národní centrum ošetrovatelství a nelékařských zdravotnických oborů. 135 s. ISBN 978-80-7013-516-7.

15. JANDA, V., PAVLŮ D., 1993. *Goniometrie.* 1.vydání. Brno: Institut pro další vzdělávání pracovníků ve zdravotnictví. 108 s. ISBN 80-7013-160-8.

16. JANDALI, Z., JIGA, L., 2021. *Das Lipödem.* Berlin: Springer. 237 s. ISBN 978-3-662-62414-2.

17. KOBROVÁ, J., 2017. *Lymfotaping.* 1.vydání. Praha: Grada. 136 s. ISBN 978-80-271-0182-5.

18. KOLÁŘ, P., BITNAR, P., DYRHONOVÁ, O., HORÁČEK, O., KŘÍŽ, J., 2020. *Rehabilitace v klinické praxi.* 2. vydání. Praha: Galén. 714 s. ISBN 978-80-7492-500-9.

19. KRAEMER, W.J., RATAMESS, N.A., 2004. Fundamentals of resistance training: Progression and exercise prescription. *Physical Fitness and Performance*[online]. [cit. 2023-12-10]. ISSN 2075-4663. Dostupné z :doi: 10.1249/01.MSS.0000121945.36635.61.

20. KRUPPA, P., GEORGIU, L., BIERMANN, N., PRANTL, L., KLEIN-WEIGEL, P., GHODS, M., 2020. Lipedema-pathogenesis, diagnosis and treatment options. *Deutsches Ärzteblatt International* [online]. 117(22-23):396-403. [cit. 2023-12-5]. ISSN 1866-0452. Dostupné z doi: 10.3238/arztebl.2020.0396.

21. LEWITT, K., 2003. *Manipulační léčba v myoskeletální medicíně.* 5.přepřacované vydání. Praha: Sdělovací technika ve spolupráci s Českou lékařskou společností J. E. Purkyně. 347 s. ISBN 80-86645-04-5.

22. LUKOWICZ, D. von., SAUTER, M., LIPP, A-Th., 2021. *All about lipedema.* Kollnburg: ScoutMedien. 274 s. ISBN 978-3-948309-05-3.

23. MACHÁČKOVÁ, E., ŠALMANOVÁ, V., 2021. *Lymfedém – cviky, které pomáhají, edukační materiál pro pacienty.* [online]. Fakultní nemocnice Oloumouc,

Klinika chorob kožních a pohlavních, Fm-L009-027-EM-099(v1). [cit. 2024-1-5].
Dostupné z: www.fnol.cz.

24. NAVRÁTIL, L. et al., 2019. *Medicínská biofyzika*. 2. zcela přepracované a doplněné vydání. Praha: Grada. 431 s. ISBN 978-80-271-0209-9.

25. PALUCH, A. E. et al., 2023. Resistance exercise training in individuals with and without cardiovascular disease: 2023 update: a scientific statement from the American Heart Association. *Circulation*[online]. 149:e217-e231. [cit. 2024-1-25].ISSN 0009-7322. Dostupné z: <https://doi.org/10.1161/CIR.0000000000001189>.

26. PODĚBRADSKÁ, R., 2018. *Komplexní kineziologický rozbor*. 1. vydání. Praha: Grada. 176 s. ISBN 978-80-247-3018-9.

27. POSPÍŠILOVÁ, A., 2012. Chronické otoky na dolních končetinách a jejich důsledky. *Interní Medicína pro praxi*. [online]. 14(10), 373-377. [cit. 2023-11-17].ISSN 1803-5256. Dostupné z: www.internimedica.cz.

28. REICHERT, B., 2021. *Palpační techniky, povrchová anatomie pro fyzioterapeuty*. 1. české vydání. Praha: Grada. 408 s. ISBN 978-80-271-0670-7.

29. RYCHLÍKOVÁ, E., 2019. *Funkční poruchy kloubů končetin, diagnostika a léčba*. 2. vydání. Praha: Grada. 240 s. ISBN 978-80-271-2952-2.

30. SHIN, Bae Wook., SIM, Young-Joo., JEONG, Ho Joong., KIM, Ghi Chan., 2011. Lipedema, a rare disease. *Annals of Rehabilitation Medicine*. [online]. 35(6):922-7. [cit. 2023-12-5]. ISSN 2234-0653. Dostupné z doi: <https://doi.org/10.5535/arm.2011.35.6.922>.

31. VELÉ, F., 2006. *Kineziologie*. 2. vydání. Praha: Triton. 375 s. ISBN 80-7254-837-9.

32. WEISS, T., 2019. *Lipödem*. Alcione, Trento: Südwest, 191 s. ISBN 978-3-517-09383-3.

33. WIEDNER, M., AGHAJANZADEH, D., RICHTER, D. F., 2020. Differential diagnoses and treatment of lipedema. *Plastic and aesthetic Research* [online]. [cit. 2023-11-5]. ISSN 2349-6150. Dostupné z <https://doi.org/10.20517/2347-9264.2019.51>.









34. WITTLINGER, H., WITTLINGER D., WITTLINGER, A., WITTLINGER, M., 2013. *Manuální lymfodrenáž podle Dr. Voddera*. Praha: Grada. 176 s. ISBN 978-80-247-4084-3.

35. ZUTHER, J. E., NORTON, S., 2018. *Lymphedema Management*. New York:

Thieme. 580 s. ISBN 978-1-62623-433-8.

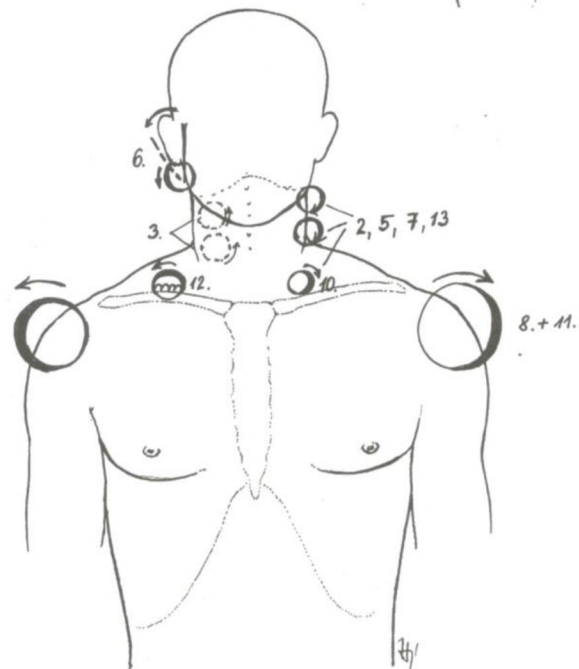
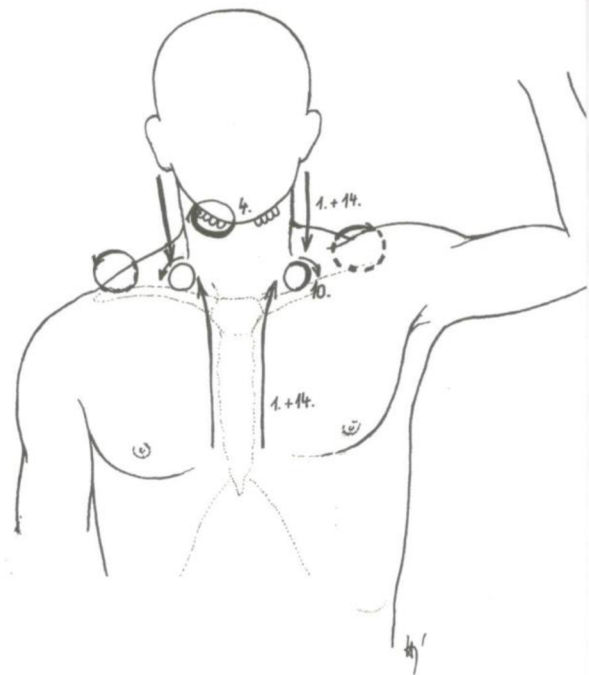
9 Přílohy

Příloha 1 Seznam hmatů používaných v manuální lymfodrenáži (Eliška et al., 2018)

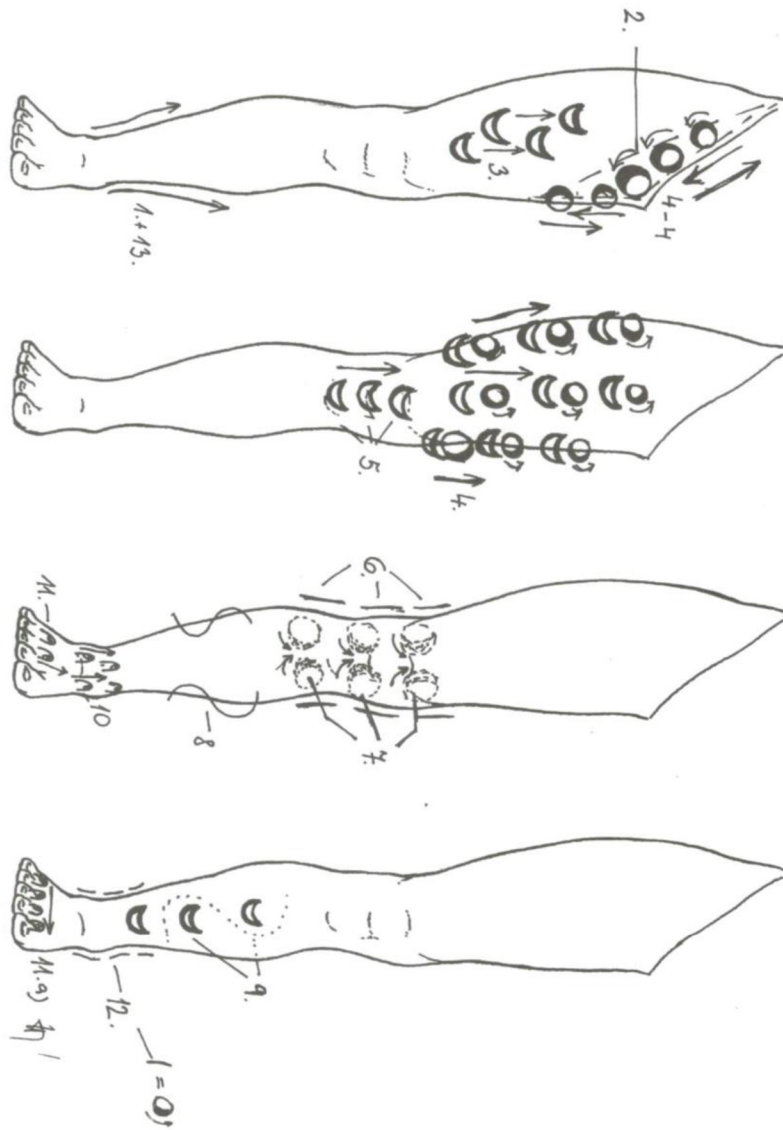
| Přehled základních hmatů | | Grafické značky pro jednotlivé hmaty na schématech v příloze |
|---|------------------------------------|---|
| 1. STOJÍCÍ KRUHY: | | |
| a. plošně nasazenými prsty | 4 vedle 4 4 proti 4 4 přes 4 |  |
| b. stojícími prsty | |  |
| c. palci | |  |
| d. modifikací stojících kruhů, tzv. „vlnivým pohybem“ | |  |
| 2. PUMPOVACÍ HMAT | |  |
| 3. VYPUZOVACÍ HMAT | |  |
| 4. PŘÍČNÝ HMAT (KOMBINOVANÝ): kombinace pumpovacího hmatu jednou rukou a stojícího kruhu druhou rukou | |  |
| 5. OTÁČIVÝ HMAT | |  |

Příloha 2 Krční sestava v manuální lymfodrenáži (Eliška et al., 2018)

Obr. manuální lymfodrenáž – krk

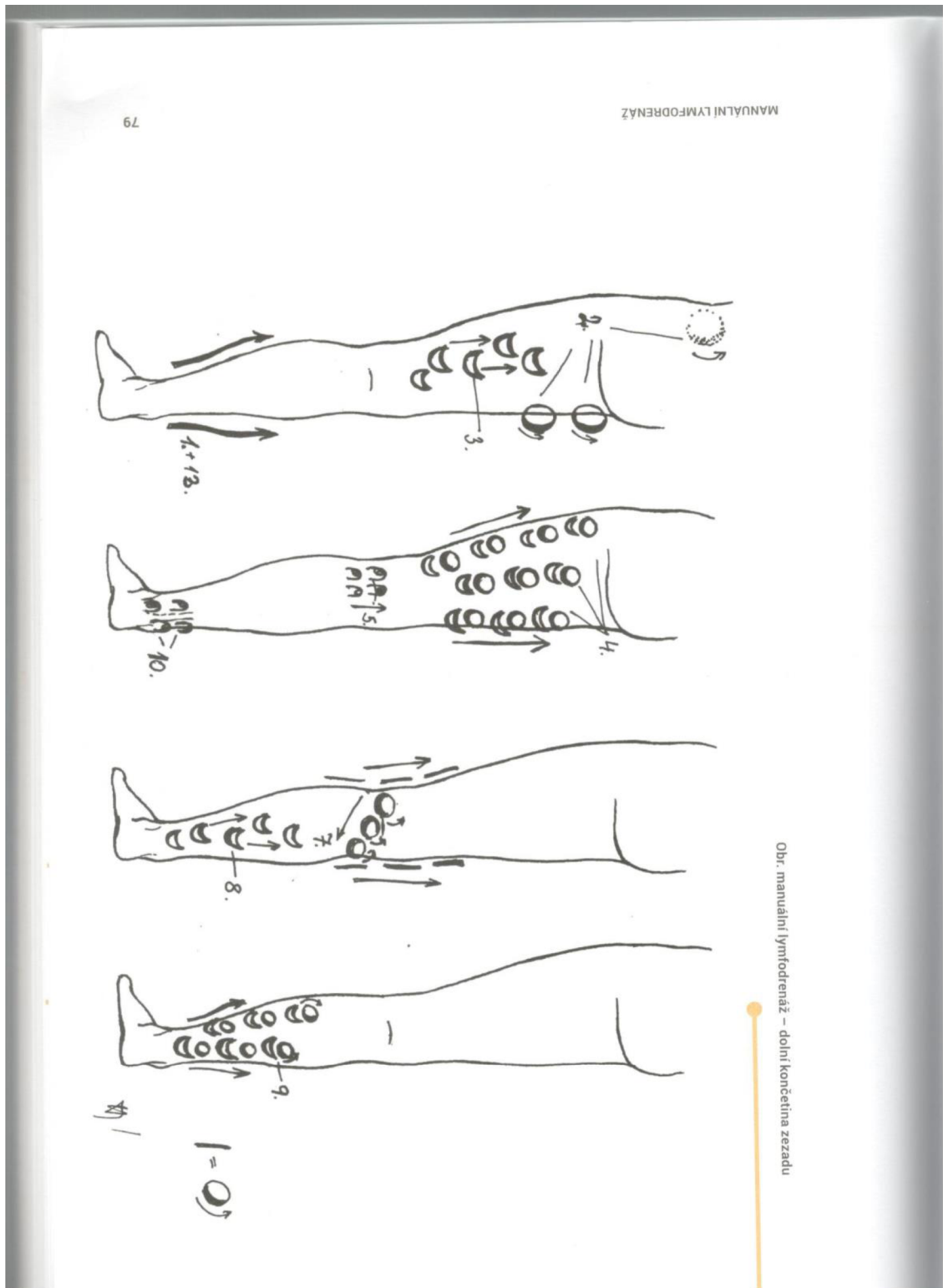


Obr. manuální lymfodrenáž – krk



Obr. manuální lymfodrenáž – dolní končetina zepředu

Příloha 4 Sestava dolní končetina zezadu v manuální lymfodrenáži (Eliška et al., 2018)



Příloha 5 – Dietní opatření (Lukowicz et al., 2021)

Spíše preferovat smíšenou středomořskou stravu (ovoce, zeleniny, ořechy, olivový olej, luštěniny, ryby).

Pravidelná konzumace esenciálních mastných kyselin (tučné ryby) způsobuje snižování zánětu.

Omega – 3 mastné kyseliny zlepšují inzulínovou rezistenci.

Některé zástupci z omega – 6 mastné kyseliny (sójový a světlicový olej) se podílejí na tvorbě zánětu.

Vyhýbat se alkoholu, zpracovaným potravinám a plnotučným mléčným výrobkům.

Příloha 6– Informovaný souhlas

Já, níže podepsaná, (jméno, příjmení)...

Souhlasím se svojí přítomností ve výzkumné části bakalářské práce studentky Miloslavy Srbené bakalářského studia oboru Fyzioterapie na Zdravotně sociální fakultě Jihočeské univerzity.

Téma bakalářské práce: Léčebný význam manuální lymfodrenáže při lipedému dolních končetin.

Podepsáním tohoto formuláře poskytuji souhlas k využití údajů ze zdravotnické dokumentace, zveřejněním dat vztahujících se k mé anamnéze a dále implementace poskytnutých a zjištěných informací při rozhovoru a vyšetřeních pouze pro účely této bakalářské práce se zachováním anonymity a ochranou mých osobních dat.

S veškerými údaji, které budou v rámci výzkumu poskytovány, se bude nakládat v souladu se zákonem č. 101/2000 Sb., o ochraně osobních údajů.

Prohlašuji, že jsem byla seznámena z tématem práce, metodikou, průběhem a cílem výzkumu.

Beru na vědomí výhody i rizika, která pro mě vyplývají z účasti ve výzkumu.

Potvrzuji, že moje účast je dobrovolná, z výzkumu mohu kdykoliv odstoupit bez udání důvodu.

V... dne...

Podpis účastníka:....

Podpis studentky:....

10 Seznam tabulek

| | |
|--|----|
| Tabulka 1: Somatometrie, změřené míry DKK, 04.09.2023..... | 29 |
| Tabulka 2: Goniometrie, velikosti pohybů pravého a levého kyčelního kloubu, 04.09.2023..... | 30 |
| Tabulka 3: Goniometrie, velikosti pohybů pravého a levého kolenního kloubu, 04.09.2023..... | 30 |
| Tabulka 4: Goniometrie, velikosti pohybů pravého a levého hlezenního kloubu, 04.09.2023..... | 30 |
| Tabulka 5: Somatometrie, změřené míry DKK, 20.11.2023..... | 32 |
| Tabulka 6: Goniometrie, velikosti pohybů pravého a levého kyčelního kloubu, 20.11.2023..... | 32 |
| Tabulka 7: Goniometrie, velikosti pohybů pravého a levého kolenního kloubu, 20.11.2023..... | 33 |
| Tabulka 8: Goniometrie, velikosti pohybů pravého a levého hlezenního kloubu, 20.11.2023..... | 33 |
| Tabulka 9: Somatometrie, změřené míry DKK, 05.09.2023..... | 36 |
| Tabulka 10: Goniometrie, velikosti pohybů pravého a levého kyčelního kloubu, 05.09.2023..... | 36 |
| Tabulka 11: Goniometrie, velikosti pohybů pravého a levého kolenního kloubu, 05.09.2023..... | 37 |
| Tabulka 12: Goniometrie, velikosti pohybů pravého a levého hlezenního kloubu, 05.09.2023..... | 37 |
| Tabulka 13: Somatometrie, změřené míry DKK, 21.11.2023..... | 39 |
| Tabulka 14: Goniometrie, velikosti pohybů pravého a levého kyčelního kloubu, 21.11.2023..... | 40 |
| Tabulka 15: Goniometrie, velikosti pohybů pravého a levého kolenního kloubu, 21.11.2023..... | 40 |
| Tabulka 16: Goniometrie, velikosti pohybů pravého a levého hlezenního kloubu, 21.11.2023..... | 40 |
| Tabulka 17: Somatometrie, změřené míry DKK, 06.09.2023..... | 43 |
| Tabulka 18: Goniometrie, velikosti pohybů pravého a levého kyčelního kloubu, 06.09.2023..... | 44 |
| Tabulka 19: Goniometrie, velikosti pohybů pravého a levého kolenního kloubu, 06.09.2023..... | 44 |
| Tabulka 20: Goniometrie, velikosti pohybů pravého a levého hlezenního kloubu, 06.09.2023..... | 44 |
| Tabulka 21: Somatometrie, změřené míry DKK, 22.11.2023..... | 46 |

| | |
|--|----|
| Tabulka 22: Goniometrie, velikosti pohybů pravého a levého kyčelního kloubu, 22.11.2023..... | 47 |
| Tabulka 23: Goniometrie, velikosti pohybů pravého a levého kolenního kloubu, 22.11.2023..... | 48 |
| Tabulka 24: Goniometrie, velikosti pohybů pravého a levého hlezenního kloubu, 22.11.2023..... | 48 |
| Tabulka 25: Somatometrie, změřené míry DKK, 07.09.2023 | 51 |
| Tabulka 26: Goniometrie, velikosti pohybů pravého a levého kyčelního kloubu, 07.09.2023..... | 51 |
| Tabulka 27: Goniometrie, velikosti pohybů pravého a levého kolenního kloubu, 07.09.2023..... | 51 |
| Tabulka 28: Goniometrie, velikosti pohybů pravého a levého hlezenního kloubu, 07.09.2023..... | 52 |
| Tabulka 29: Somatometrie, změřené míry DKK, 23.11.2023 | 53 |
| Tabulka 30: Goniometrie, velikosti pohybů pravého a levého kyčelního kloubu, 23.11.2023..... | 54 |
| Tabulka 31: Goniometrie, velikosti pohybů pravého a levého kolenního kloubu, 23.11.2023..... | 54 |
| Tabulka 32: Goniometrie, velikosti pohybů pravého a levého hlezenního kloubu, 23.11.2023..... | 55 |
| Tabulka 33: Somatometrie, změřené míry DKK, 08.09.2023 | 57 |
| Tabulka 34: Goniometrie, velikosti pohybů pravého a levého kyčelního kloubu, 08.09.2023..... | 58 |
| Tabulka 35: Goniometrie, velikosti pohybů pravého a levého kolenního kloubu, 08.09.2023..... | 58 |
| Tabulka 36: Goniometrie, velikosti pohybů pravého a levého hlezenního kloubu, 08.09.2023..... | 58 |
| Tabulka 37: Somatometrie, změřené míry DKK, 24.11.2023 | 60 |
| Tabulka 38: Goniometrie, velikosti pohybů pravého a levého kyčelního kloubu, 24.11.2023..... | 61 |
| Tabulka 39: Goniometrie, velikosti pohybů pravého a levého kolenního kloubu, 24.11.2023..... | 61 |
| Tabulka 40: Goniometrie, velikosti pohybů pravého a levého hlezenního kloubu, 24.11.2023..... | 61 |

11 Seznam zkratek

AIM – akutní infarkt myokardu

a.– arterie, tepna

B-lymfocyty – (B-buňky), odpovědné za protilátkovou imunitu

BMI – body mass index, index tělesné hmotnosti

CA – karcinom

cm – centimetr

DF – dorzální flexe

DK, DKK – dolní končetiny

Dr. – doktor

iCMP – ischemická centrální mozková příhoda, iktus

IgA – hlavní imunoglobulin systému sekrečních protilátek

ICHS – ischemická choroba srdeční

kg – kilogram

L – bederní, lumbální

LDK – levá dolní končetina

m., mm. – musculus, sval, muscoli, svaly

Mgr. – magistr, akademický titul

mm – milimetr

mmHG – milimetry rtuťového sloupce

např. – například

OSVČ – osoba samostatně výdělečně činná

PDK – pravá dolní končetina

Sb. – Sběrka zákonů a mezinárodních smluv

SFTR – měření v rovinách sagitální, frontální, transverzální, rotační

tbl. – tablety, léková forma

Th, Th 5 – hrudní oblast, pátý hrudní obratel

T – lymfocyt – buňka bílé krevní řady, vzniká z prekurzorů v thymu

TTE – totální tyreoidektomie, odstranění štítné žlázy

tzn. – to znamená

tzv. – takzvaný

ung. – unguentum, mast

v. – vena, žíla

% - procenta

° - stupeň

> - znaménko větší než