

UNIVERZITA PALACKÉHO V OLOMOUCI
FAKULTA ZDRAVOTNICKÝCH VĚD
Ústav radiologických metod

Bc. Jakub Pospíšil

**Zobrazování traumat os scaphoideum, porovnání RTG a CT
modality**

Diplomová práce

Vedoucí práce: MUDr. Tomáš Vereš

Olomouc 2023

Prohlašuji, že jsem diplomovou práci vypracoval samostatně a použil jen uvedené bibliografické a elektronické zdroje.

Olomouc 1. května 2023

Bc. Jakub Pospíšil

Poděkování

Rád bych poděkoval za aktivní pomoc při tvorbě mé diplomové práce především panu MUDr. Tomáši Verešovi, který mi byl velmi nápomocný a poskytl mi cenné rady a paní RNDr. Evě Reiterové, PhD. za pomoc při zpracování statistických výsledků.

Anotace

Typ práce:	Diplomová práce
Téma práce:	Zobrazování traumat os scaphoideum, porovnání RTG a CT modality
Název práce v ČJ:	Zobrazování traumat os scaphoideum, porovnání RTG a CT modality
Název práce v AJ:	Imaging of scaphoid traumas, comparison of X-ray and CT modalities
Datum zadání:	26. 1. 2022
Datum odevzdání:	19. 5. 2023
VŠ, fakulta, ústav:	Univerzita Palackého v Olomouci Fakulta zdravotnických věd Ústav radiologických metod
Autor:	Bc. Jakub Pospíšil
Vedoucí:	MUDr. Tomáš Vereš
Oponent:	MUDr. Paulína Szász

Abstrakt v ČJ:

Cílem této diplomové práce bylo zhodnotit a porovnat diagnostickou výtěžnost RTG vyšetření za použití klasických i speciálních snímkových projekcí (naviculární kvarteto) s CT vyšetřením při vyšetření traumatu scaphoidea a popsat výhody a nevýhody těchto modalit. V teoretické části této diplomové práce se věnuji anatomickému popisu karpálních kůstek a celé ruky, kinetiky zápěstí, mechanismům poranění zápěstí, jednotlivým druhům fraktur scaphoidea, jejich dělením a především

jejich vyšetření od klinického hodnocení po zhodnocení morfologie a fraktur pomocí nejmodernějších zobrazovacích metod. Výzkumná část této diplomové práce probíhala v rámci Oddělení Zobrazovacích Metod v KNTB a. s., kvantitativním retrospektivním sběrem dat v období mezi rokem 2017 až 2022. Do tohoto výzkumného souboru bylo zařazeno 95 pacientů, kteří vyhovovali požadovaným kritériím. Anamnestická data těchto pacientů byla anonymizovaně vyhodnocena a statisticky korelována podle třech mnou stanovených hlavních hypotéz, které mi pomohly zhodnotit cíl práce. U dvou hypotéz byla dokázána signifikantně významná statistická korelace s dostupnými písemnými zdroji, u jedné z hypotéz jsem tuto signifikantnost statistickou korelací nedokázal. Z výsledků je patrné, že RTG modalita je signifikantně mnohem méně diagnosticky výtěžná v diagnostice traumat scaphoidea než CT modalita.

Abstrakt v AJ:

The aim of this diploma thesis was to evaluate and compare the diagnostic yield of X-ray examination using classic and special imaging projections (navicular quartet) with CT examination in the examination of scaphoid trauma and to describe the advantages and disadvantages of these modalities. In the theoretical part of this diploma thesis, I am devoted to the anatomical description of the carpal bones and the whole hand, wrist kinetics, mechanisms of wrist injuries, individual types of scaphoid fractures, their distribution and The aim of this diploma thesis was to evaluate and compare the diagnostic yield of X-ray examination using classic and special imaging projections (navicular quartet) with CT scanning in the evaluation of scaphoid trauma and describe the advantages and disadvantages of these modalities. In the theoretical part of this diploma thesis, I am devoted to the anatomical description of the carpal bones and the whole hand, wrist kinetics, wrist injury mechanisms, individual types of scaphoid fractures, their division and above all their examination from clinical assessment to evaluation of morphology and fracture using the most modern imaging methods. The research part of this thesis took place within the Department of Imaging Methods at KNTB a.s. s., by quantitative retrospective data collection in the period between 2017 and 2022. 95 patients who meet the required criteria were included in this research group. The anamnestic data of these patients was anonymized, evaluated and the statistics correlated according to the three main hypotheses I established, which helped me evaluate the goal of the

work. For two hypotheses, a significantly significant statistical correlation was proven with the available written sources, for one of the hypotheses, I cannot prove this significance by statistical correlation. The results show that the X-ray modality is significantly less diagnostically useful than the CT modality. their examination, from clinical assessment to evaluation of morphology, especially fracture, using the most modern imaging methods. The research part of this thesis took place within the Department of Imaging Methods at KNTB a.s., by quantitative retrospective data collection in the period between 2017 and 2022. 95 patients who meet the required criteria were included in this research group. The anamnestic data of these patients was anonymized, evaluated and the statistics correlated according to the three main hypotheses I established, which helped me evaluate the goal of the work. For two hypotheses, a significantly significant statistical correlation was proven with the available written sources, for one of the hypotheses, I cannot prove this significance by statistical correlation. The results show that the X-ray modality is significantly less diagnostically useful in the diagnosis of scaphoid trauma than the CT modality.

Klíčová slova v ČJ: CT, RTG, os scaphoideum, skiografie, traumata

Klíčová slova v AJ: CT, X-ray, os scaphoid, skiagraphy, trauma

Rozsah práce: 70 stran

Obsah

Úvod.....	9
1 Rešeršní strategie	10
Teoretická část.....	12
1 Anatomie zápěstí	12
1.1 Anatomie scaphoidea	13
1.2 Cévní zásobení scaphoidea.....	14
2 Kinetika zápěstí	14
2.1 Kinetika kostí distální karpální řady	15
2.2 Kinetika kostí proximální karpální řady	15
2.3 Kinetika scaphoidea.....	16
2.4 Změny v kinetice zápěstí	17
3 Mechanismus poranění zápěstí.....	17
3.1 Mechanismus poranění scaphoidea	18
3.2 Klasifikace fraktur scaphoidea	20
3.2.1 Klasifikace fraktur dle Russea	20
3.2.2 Klasifikace fraktur dle Schernberga	20
3.2.3 Klasifikace fraktur dle Herberta	21
3.3 Klinické příznaky fraktury scaphoidea.....	23
3.4 Fyzikální vyšetření scaphoidea.....	23
3.5 Vyšetření pomocí zobrazovacích metod	25
3.5.1 RTG vyšetření	26
3.5.2 CT vyšetření os scaphoideum	28
3.6 Princip skiografie	30
3.6.1 Stavba RTG přístroje.....	30
3.7 Princip výpočetní tomografie (CT)	31
3.7.1 Stavba CT přístroje	33
3.7.1.1 Filtrace a kolimace RTG svazku u CT	34
3.7.1.2 Detektory CT.....	34
3.8 Radiační dávka	35

3.9 Účinky ionizujícího záření	36
4 Výzkumná část	39
4. 1 Výzkumné cíle a hypotézy	39
4.2 Hlavní hypotézy	39
5 Soubor pacientů a metodika výzkumu.....	40
5.1 Charakteristika souboru pacientů	40
5.2 Metodika provedeného výzkumu	40
5.3 Sledované parametry u výzkumného souboru.....	42
5.4 Charakteristika výzkumného souboru	42
5.5 Výsledky výzkumu	44
5.5.1 Hypotéza č. 1	44
5.5.2 Hypotéza č. 2	46
5.5.3 Hypotéza č. 3	48
5.6 Sumarizace ostatních nálezů výzkumu.....	50
5.7 Porovnání výhod a nevýhod RTG a CT modality	51
5.9 Diskuse	53
6 Závěr	57
Referenční seznam	58
Seznam zkratk.....	61
Seznam tabulek.....	62
Seznam grafů	63
Seznam obrázků	64
Přílohy	65

Úvod

Zlomeniny scaphoidea (os naviculare, kosti člunkové) reprezentují 90 % všech fraktur v oblasti zápěstních kůstek a jsou na druhém místě v četnosti zlomenin zápěstí hned po zlomeninách distálního radia. Jedná se o nejčastější frakturu karpálních kůstek u pacientů všech věkových skupin, avšak tato zlomenina je typická pro mladé aktivní pacienty, především muže a statisticky nejčastěji se vyskytuje ve střední třetině scaphoidea. (Žvák, Brožík, 2006, s. 128)

Nejčastěji ke vzniku poranění způsobující traumata scaphoidea dochází při nízkoenergetických pádech na hyperextendované zápěstí (sport, zakopnutí), avšak často k těmto úrazům dochází i u vysokoenergetických traumatech, například při pádu z výšky, nebo při autonehodách. (Wolfe, Pederson, 2020, s. 677) Suspicion na tuto zlomeninu by mělo být u každého poranění zápěstí, ikdyž symptomy poukazují na jiný typ poranění. Proto je primární diagnostika v této problematice nedílnou součástí úspěšné a rychlé léčby, především proto, aby nedošlo k jejímu zanedbání a tím i možnému nezdařenému zhojení zlomeniny, například deformativního charakteru nebo artritidy. (Straková, Maňák, 2013, s. 7) Většina zlomenin scaphoidea se při adekvátní léčbě hojí bez komplikací, komplikacemi je provázeno asi 10 % těchto fraktur. Jedná se o fraktury, které mají souvislost se specifickým anatomickým uspořádáním, ale i morfogenezí této kosti. Může dojít ke změnám, které mohou následně handicapovat pacienty, především mladé lidi v produktivním věku. (Pilný, Čižmář, 2009, s. 39)

V teoretické části této diplomové práce se věnuji anatomickému popisu karpálních kůstek a celé ruky, kinetiky zápěstí, mechanismům poranění zápěstí, jednotlivým druhům fraktur scaphoidea, jejich dělením a především jejich vyšetřením od klinického hodnocení po zhodnocení morfologie a fraktur pomocí nejmodernějších zobrazovacích metod.

Praktická část je zaměřena na porovnání diagnostického přínosu klasického RTG vyšetření za využití klasických i speciálních projekcí s CT vyšetřením u pacientů podstupujících tato vyšetření v KNTB a.s. Zlín v letech od 2017 až 2022.

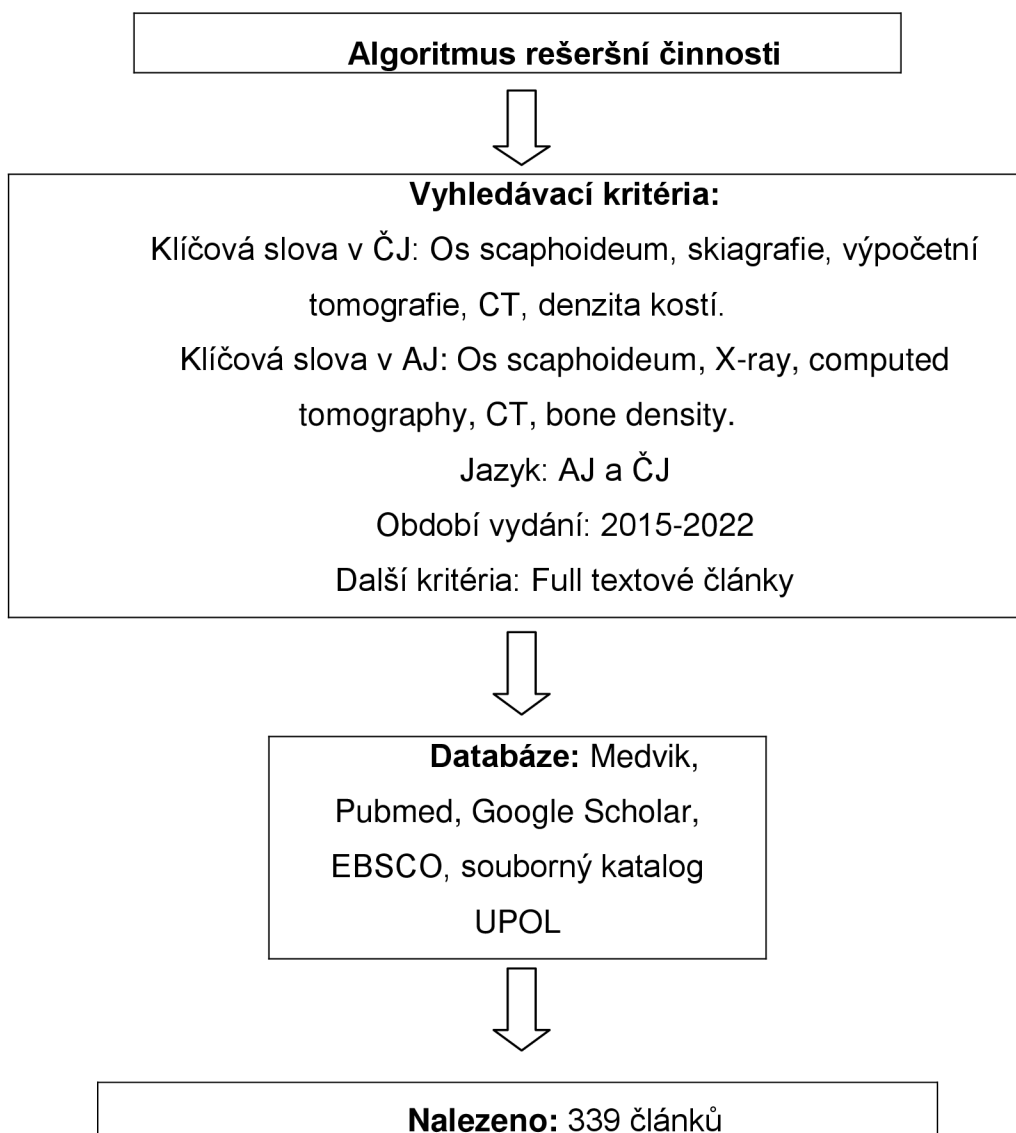
1 Rešeršní strategie

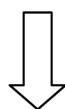
Rešerše probíhala od roku 2015 do roku 2022 na databázích Medvik, Pubmed, Google Scholar, EBSCO a na Souborném katalogu UPOL. Byly dohledány články v českém, ale i anglickém jazyce.

Pro vyhledávání v českém jazyce byla použita tato klíčová slova: Os scaphoideum, skiografie, výpočetní tomografie, CT, dislokované, denzita kostí.

V anglickém jazyce se jednalo o tato klíčová slova: Os scaphoideum, X-ray, computed tomography, CT, dislocated, bone density.

Vyřazujícími kritérii bylo: duplicitní články, nehodící se téma, nedostupný plný text, jiné než vybrané jazyky. Dohledáno bylo celkem 339 článků, vyřazeno bylo kvůli daným kritériím 255 článků. Nakonec bylo použito 19 článků a tři monografie.





Vyzařovací kritéria: Duplicitní články, články v jiných jazycích, články mimo žádané téma



Pro tvorbu teoretických východisek bylo použito: 19 článků a 3 monografie.

Před provedením rešeršní činnosti, výběru tématu a vytvoření hlavních hypotéz, byla nastudována tato literatura.

1.) ARSALAN-WERNER A, Sauerbier M, Mehling IM. *Current concepts for the treatment of acute scaphoid fractures*. Eur J Trauma Emerg Surg. 2016 Feb;42(1):3-10. doi: 10.1007/s00068-015-0587-8. [online] Epub 2022 Nov 25. PMID: 26608838.

2.) AYACHE, Ali, Rainer SCHMITT, Frank UNGLAUB, Martin F. LANGER, Lars P. MULLER a Christian K. SPIES. Fractures of the carpal bones without the scaphoid bone/Frakturen der Handwurzel ohne Os scaphoideum. *Der Unfallchirurg* [online]. 2021, 124(1), 59-73 [cit. 2022-04-28]. ISSN 01775537. Dostupné z: doi:10.1007/s00113-020-00929-w

3.) ETLI, I., Kozaci N., Hieme E-Journals - RöFo - Fortschritte auf dem Gebiet der Röntgenstrahlen und der bildgebenden Verfahren / Abstract. *302 Found* [online]. Dostupné z: <https://www.thieme-connect.de/products/ejournals/abstract/10.1055/s-0042-104660>

4.) SCHMITT, R., Rosenthal, H. Imaging of Scaphoid Fractures According to the New S3 Guidelines - PubMed. *PubMed* [online]. Dostupné z: <https://pubmed.ncbi.nlm.nih.gov/27074424/>

Teoretická část

1 Anatomie zápěstí

Kostěnou stavbu zápěstí tvoří distální části kosti vřetenní (radia) a kosti loketní (ulny) a obě řady zápěstních kůstek.

Distální konec radia je rozšířený a z jeho laterálního okraje vystupuje hmatný bodcovitý výběžek (processus styloideus radii), který často slouží traumatologům jako hmatný měrný bod, dále je distální konec opatřen plochou pro spojení se zápěstními kůstkami (facies articularis carpalis) a zářezem umístěným proti ulně (incisura ulnaris), která tvoří kloubní plochu pro spojení s hlavicí ulny. Karpální plocha je rozdělena hranou na mediální oddíl pro spojení s os lunatum a fossa lunata a na laterální oddíl fossa scaphoidea, která tvoří spojení s scaphoidea a vybíhá až na již zmíněný processus styloideus. Obě tyto jamky jsou v konkávním postavení ve směru dorzopalmárním i radioulnárním a palmárně rozdělené zářezem, ve kterém začíná ligamentum radioscapoideolunatum. Celá tato karpální kloubní plocha je skloněna pod úhlem cca 5 - 10° palmárně a cca 15 - 20° ulnárně. Na přední ploše se vyklenuje silná hrana, která je hmatná přes proximální šlachy flexorů a těsně nad touto hranou se nalézají drobné otvory pro cévy. Na dorzální straně distálního konce radia jsou šlachy extenzorů zápěstí a prstů. Dorzální plocha nese hmatný hrbolek, na jehož laterální straně probíhají šlachy m. extensor carpi radialis longus a brevis a mediálně se kolem tohoto hrboleku v úhlu asi 45° otáčí šlacha m. extensor pollicis longus. Na dorzální straně se nalézají otvory pro cévy v hranách oddělovacích žlábků pro šlachy nebo i na dně těchto žlábků. Distální konec radia je zásoben především tepnou arteria interossea anterior a arteria radialis prostřednictvím palmárního a dorzálního radiokarpálního oblouku. Do baze processus styloideus radii vstupuje přímá větev z arteria radialis. (Pilný, Čižmář, 2009, s. 14)

Distální konec ulny se zužuje do hlavičky caput ulnae, kde se nachází kloubní ploška pro spojení s distálním koncem radia circumferentia articularis a distálně se nachází druhá ploška, na kterou naléhá discus articularis. Na dorzoulnárním kraji caput ulnae vystupuje distálním směrem výběžek (processus styloideus ulnae), který je hmatný a viditelný na hřbetní straně dolního konce předloktí. Na dorzální straně je mezi tímto výběžkem a hlavičkou kosti loketní žlábkem pro šlachu m. extensor carpi ulnaris. Distální konec ulny je zásoben z arteria interossea anterior a arteria ulnaris přes palmární a dorsální radiokarpální oblouk. Jemné přímé větve těchto tepen

vstupují do kosti při obvodu circumferentia articularis ulnae a po stranách v oblasti processus styloideus ulnae. (Žvák, Brožík, 2006)

Distálně od ulny a radia se nachází osm zápěstních kostí (ossa carpi), které jsou uspořádány do dvou řad po čtyřech. Proximální řadu tvoří kost člunková (os scaphoideum), kost poloměsíčitá (os lunatum), kost trojhranná (os triquetrum) a kost hrášková (os pisiforme), která se připojuje palmárně k os triquetrum. Tato řada zápěstních kostí, kromě os pisiforme, má směrem k předloktí konvexní kloubní plošky, které vytváří jako celek eliptickou hlavici zapadající do vyhloubené plochy distálního konce radia. Distální řadu zápěstních kostí tvoří kost mnohohranná větší (os trapezium), kost mnohohranná menší (os trapezoideum), kost hlavatá (os capitatum) a kost hákovitá (os hamatum).

1.1 Anatomie scaphoidea

Tvar této kosti byl popsán několika termíny, například jako člun (scaphos v řečtině), jako zkroucený arašídový ořech, nebo jako fazole, avšak její název je odvozen od jejího člunkového tvaru. Kost člunková (os scaphoideum) je proximálním směrem vyklenutá konvexně a tvoří kloubní spojení s distální ploškou radia. Distální (radiální) plocha se rozděluje nízkým hřebenem na dvě nestejně velké plošky, větší z těchto plošek se spojuje s os trapezium a menší s os trapezoideum. Ulnární plocha se rozděluje poloměsíčitou hranou taktéž na dva oddíly, horní část pro os lunatum a dolní konkávní část pro os capitatum. Palmární plocha je téměř trojúhelníkového tvaru a bez ostré hranice přechází v tuberculum ossis scaphoidei, na jehož hrbolku se upínají některé krátké svaly palce a i část retinaculum flexorum. Tuberculum je hmatné, někdy i viditelné v proximálním okraji thenaru, laterálně od šlachy m. flexor carpi radialis. Dorzální plocha je velmi úzká a po celé její délce probíhá mělký žlábek. Os scaphoideum je orientovaná v karpu v intrascaphoideálním úhlu cca 40 - 43°, v koronální rovině cca 32 - 37° a v sagitálním pohledu cca 8°. Tato kost je jedinou zápěstní kostí, která přemostňuje proximální a distální řadu zápěstních kostí a funguje jako spojovací tyč. Přibližně 80 % plochy scaphoidea tvoří chrupavková tkáň, která značně omezuje vazivový úpon a způsobuje problém s cévním zásobením.

1.2 Cévní zásobení scaphoidea

Tato zápěstní kost má pouze omezené množství vyživujících cév a proto se její zlomeniny často velmi špatně hojí. Krevní zásobení není robustní, protože je převážně retrográdní. Hlavním zdrojem cévního zásobení je většinou arteria radialis, jejíž větévky vstupují do kosti ze 75 % ve žlábků na dorzální ploše a z 25 % palmárně na tuberculum ossis scaphoidei. Proximální část scaphoidea nemá u cca 33 % kostí žádné nebo jen velmi slabé nutritivní cévy. Mezi cirkulací scaphoideum proximale, isthmu a distale nejsou žádné významnější interosseální anastomosisy, z toho plyne omezení průtoku až na 100 % u zlomenin proximální části, 30 % isthmu, zatímco distální část není avaskulární nekrózou bezprostředně ohrožena. (Wolfe, Pederson, 2020, s. 678)

2 Kinetika zápěstí

Pohyb zápěstí je jakýsi souhrn pohybů jednotlivých kostí karpu mezi sebou, to znamená pohyb mezi jejich kloubními plochami a kloubní plochu distální části radia. Pohyb mezi zápěstními kostmi v distální řadě je malý, ikdyž existuje, proto pochopení kinetiky karpu je velmi významnou částí správné a včasné diagnostiky patologií v této oblasti a je třeba si uvědomit, že mnoho obtíží v oblasti zápěstí vzniká primárně nebo sekundárně z poruchy kostní kinetiky.

Jako u mnoha jiných kloubů v lidském těle je milníkem ve studiu pohybů v oblasti zápěstí objevení rentgenu. Již v roce 1896 bylo popsáno 8 karpálních kostí díky RTG zobrazení. S rozvojem dalších metod, ať už přímých nebo nepřímých, se sledování pohybů zápěstí stává významnou částí mnoha výzkumů, což postupně vede k přesnějšímu pochopení jednotlivých pohybů. Dlouho se studie zaměřovaly pouze na pohyb ve smyslu flexe nebo extenze, ale v sedmdesátých letech 20. století Dr. Andrews a Dr. Youm implantovali kovovou značku do jednotlivých kostí karpu a použitím projekce ve dvou základních rovinách sledovali pohyb zápěstních kostí pod skiaskopickou kontrolou, čímž prokázali dvouosý charakter pohybů jednotlivých kostí, tzn. pohyb zápěstí lze popsat jako sumaci flexně-extenčních pohybů a pohyb mezi radiální a ulnární dulkou, přičemž oba tyto pohyby mají osu rotace kolem hlavičky os capitatum. Osa flexně-extenčního pohybu je uložena pouze nepatrně proximálněji od osy dukčního pohybu. Tento objev tvoří základ principu měření karpální výšky, což je poměr vzdálenosti mezi bazí III. metakarpu, subchondrální kostí distálního

radia a samotnou délkou III. metakarpu. Za fyziologický stav je považována hodnota tohoto poměru $0,54 \pm 0,03$. Tato hodnota charakterizuje konstantní výšku zápěstí během radioulnárního dukce. Ztráta výšku karpu, nebo často uváděný alternativní termín kolaps karpu, má klinický význam pro popis patologického procesu v oblasti zápěstí. Další hodnotou používanou k popisu postavení karpálních kostí je ulnokarpální vzdálenost, která je definována jako poměr kolmou vzdáleností centra rotace od dlouhé osy ulny a délkou III. metakarpu, kde za fyziologickou hodnotu tohoto poměru je považována $0,3 \pm 0,03$. Vychází ze zjištění, že centrum rotace má konstantní lokalizaci v hlavici os capitatum a ulnokarpální vzdálenost se při radioulnární dukci nemění, porušení těchto hodnot udává radioulnární translaci karpu. Tyto hodnoty byly základem popisu kinetiky zápěstí a prvními hlavními veličinami popisujícími patologie zápěstních kostí.

2.1 Kinetika kostí distální karpální řady

Pohyb mezi jednotlivými kostmi v distální řadě je malý, mezi plnou flexí a extenzí není úhlová rotace v hamatocapitátním kloubu větší než 9° , v trapeziocapitátním kloubu není větší než 6° a rotace v trapeziotrazoideálním kloubu nepřesahuje 12° . I když je pohyb mezi těmito kostmi možný, chovají se jako jednotná funkční jednotka, které během flexe zápěstí nejenom rotuje kolem své osy do flexe, ale dochází také k několika úhlovým stupňům ulnární dukce. Naopak při extenzi zase dochází spolu s extenzí k radiální dukci celé řady. Obdobně se chovají kosti distální zápěstní řady jako synergisté i při dukčních pohybech. Během radiální dukce se všechny uklánějí radiálně, extendují se a supinují, naopak při ulnární dukci se kosti uklánějí ulnárně, flektují se a pronují.

Na stabilitě celé řady se podílejí silné palmární interosseální vazy držící palmární konkavitu zápěstí, ale i přesto dochází mezi os hamatum a os trapezium mezi plnou flexí a extenzí k posunu cca o 4° , avšak tento posun se může výrazně lišit po traumatickém poškození palmárních interoseálních vazů, což může vést i ke vzniku karpálních nestabilit.

2.2 Kinetika kostí proximální karpální řady

Proximální řada zápěstních kostí je na rozdíl od distální řady výrazně volnější, chová se jako jeden funkční celek, ale interosseální vazy umožňují volnější pohyb

mezi sousedními kostmi a umožňuje pohyb ve všech rovinách. Z pohledu celého zápěstí je třeba chápat tuto proximální řadu jako vmezežený segment. Dle studií při přechodu z plné flexe do plné extenze rotuje os scaphoideum až o 80° proti distálnímu radiu, zatímco os lunatum rotuje jenom o 60° a os triquetrum o 70°. To, že os scaphoideum rotuje během flexe a extenze více než os lunatum je vysvětlitelné tím, že právě os scaphoideum zasahuje i do distální řady karpálních kostí a tím se začíná podílet na pohybu dříve než kosti proximální řady. Tato zjištění nejsou jenom na teoretické úrovni, ale poměrně jednoznačně vysvětlují častou kliniku poranění scaphoidea. Svůj podíl má i rozdílné zakřivení proximální plochy těchto kostí, průměrný scaphoideolunární úhel v maximální flexi je téměř 76° a snižuje se na 35° v plné extenzi. Během flexe zápěstí jdou kosti proximální řady do flexe a ulnární dukce a naopak při extenzi jdou do extenze a radiální dukce, tyto pohyby nejsou závislé na osově rotaci předloktí a lze říci, že se tyto kosti chovají jako synergisté.

2.3 Kinetika scaphoidea

Během extenzního pohybu scaphoidea extenduje, ale také supinuje o 6° a duktuje radiálním směrem o 4°. Naopak při flexi zápěstí dochází nejenom ke flexi scaphoidea o 58°, ale i k ulnární dukci o 18° a pronaci o 10°. (Pilný, Čížmář, 2009, s. 38)

Tento komplex pohybů je vysvětlitelný funkcí radioscaphodeocapitárního vazů který svojí oporou scaphoidea a brání jeho plné flexi. Vliv má jistě i tvar scaphoideocapitárního kloubu, který není sférický (konvexokónkávní) a ani rovný. Osa rotace scaphoidea během flexe je téměř paralelní s radioscaphodeocapitárním vazem a není přesně lokalizovaná v centru jeho konventy, ale je o několik mm distálnější. Důsledkem tohoto nedochází jenom ke kolébání scaphoidea, ale i ke klouzavému pohybu mezi proximálním pólem scaphoidea a radiem, což i vysvětluje, proč se kontakt mezi těmito kostmi mění z radiálního postavení do více palmárního a ulnárního při pohybu z flexe do extenze. Během radiální dukce vzniká pohyb scaphoidea kombinací radiální dukce (5°), palmární flexe (13°) a malé proximální rotace. Naopak při ulnární dukci dochází k opačnému pohybu scaphoidea, extenze o 18°, ulnární dukce o 16° a pronace o 11°. Během radiální dukce se přemísťuje kontakt mezi scaphoideem a radiem radiálněji od centra a naopak při ulnární dukci ulnárněji.

2.4 Změny v kinetice zápěstí

Není-li narušena kinetika karpu, je proximální a i distální řada schopna podílet se na činnosti zápěstí a nedochází k patologickému pohybu. Ale při ztrátě tohoto mechanismu, může dojít poškození interkarpálních vazů, což se často projevuje vznikem nestability, abnormální kinetikou karpu a následek toho je pak kloubní inkongruence s poškozením chrupavek. Změna v kinetice zápěstí doprovází tři nejčastější patologické stavy v oblasti karpálních kostí.

1.) Nestabilní zlomenina scaphoidea, která vede k významným celkovým změnám kinetiky karpu. Může dojít k vytvoření dorzální a radiální angulace v místě fraktury a to může zapříčinit základ vzniku pakloubu. Pokud není pakloub následně vyřešen, dochází k rozvoji artrotických změn zvaných SNAC (scaphoid nonunion advanced collapse).

2.) Při porušení scaphoideolunárního interoseálního vazů. Na stabilitu scaphoideolunárního vazů má největší vliv dorzální část tohoto vazů. Při poranění tohoto vazů bylo prokázáno, že dochází ke kolapsu scaphoidea do flexe a pronace ve vztahu k radiu. Porušením synchronního pohybu mezi os scaphoideum a os lunatum dojde ke vzniku patologických pohybů mezi jednotlivými kostmi a k rozvoji artrotických změn zvaných SLAC (scapholunate advanced collapse).

Při porušení ventrální i dorzální části lunotriquetrálního vazů výrazně vzrůstá pohyb os triquetrum, ale statická instabilita se rozvíjí. Při porušení radiotriquetrálního a scaphoideotriquetrálního vazů může dojít k rotaci os triquetrum do extenze a supinace, což vede k zásadní změně kinetiky zápěstí. Dochází k poškození lunotriquetrálního vazů a ztrátě koordinace mezi kostmi dochází k sekundárnímu poškození TFCC (triangulární fibrokartilaginózní komplex).

3 Mechanismus poranění zápěstí

Traumata zápěstí zastupují jedno z nejčastějších poranění ve všech věkových skupinách, avšak nejčastěji se statisticky vyskytují u mladých sportovně aktivních lidí. Typickým mechanismem vzniku úrazů je pád na nataženou horní končetinu, která je nejčastěji v hyperextenzi, u starších lidí bývá častěji mechanismus úrazu s dorsálně flektovanou rukou. Jen výjimečně dochází k poranění karpu přímým mechanismem

(pádem na hřbet zápěstí nebo jeho bok). Zápěstní kosti jsou vmezeřeny mezi ruku a předloktí a představují určitý nárazníkový systém působící přenášení síly z dlaně proximálně k předloktí. První náraz násilí bývá zachycený dolní částí radia, na kterou je přenášen z os scaphoideum a os lunatum, není proto překvapením, že traumata os scaphoideum představují až 90 % všech fraktur karpálních kostí. Různý stupeň a charakter souběžných deformujících sil určuje specificky výsledný typ poranění.

S ohledem na kinematiku karpálních kostí rozlišujeme tři obecné formy poranění, perilunární, axiální a místní.

➤ **Perilunární formy** poranění zahrnují nejběžnější zlomeninu karpu, tedy zlomeninu os scaphoideum dále pak frakturu os capitatum a os triquetrum. Tyto zlomeniny se vyskytují v oblouku kolem os lunatum a bývají často nestabilní, proto se léčí nejčastěji sádrou fixací.

➤ **Axiální formy** poranění jsou typickým následkem předozadní kompresivní síly. Tyto formy jsou nestabilní a velmi často vyžadují chirurgický zákrok.

➤ **Poranění následkem lokálně působící síly.** Zde jsou zavzaty abrupte dorzální hrany os triquetrum a fraktury os trapezium. Tyto zlomeniny jsou typicky izolované a obvykle nejsou doprovázeny poraněním jiných karpálních kostí. (Pilný, Čížmář, 2009, s. 39)

3.1 Mechanismus poranění scaphoidea

K traumatům os scaphoideum dochází nejčastěji stejně jako ke všem traumatům zápěstí pádem na hyperextendované zápěstí, nejčastěji u sportovců (atletů) avšak k frakturám scaphoidea může docházet i po opakujícím se traumatu jiného charakteru, například při neodborné práci bez použití ochranných pomůcek s pneumatickým kladivem. V takových případech se pravděpodobně vytváří v kosti nejdříve cysta z únavy a působí-li toto chronické násilí dále, dochází k fraktuře v tomto místě a vzniká pakloub. Poměrně vzácně mohou vznikat fraktury os scaphoideum z anatomicky konstitučních faktorů u tzv. spirální kosti vřetenní, minus varianty radia, nebo i u kolmého dorzovolárního postavení úhlu kloubní plochy radia. Ikdyž jsou fraktury scaphoidea celkem běžným poraněním, unikají její luxace

a subluxace často pozornosti lékařů, ikdyž tato poranění nejsou nijak výjimečná. Vznikají často značnějším rotačním násilím, při kterém je proximální pól scaphoidea tlačeny dorzálně a její distální část tlačena volárně. Někdy bývá os scaphoideum vysunuta nad dorzální plochu processus styloideus radii, v takovém případě se repozice velmi často nedaří a je potřeba luxaci opravit operačním řešením. Jindy brání úspěšné repozici interpozice laloku kloubního pouzdra z dorzální strany kloubu ležící mezi os scaphoideum os lunatum, toto vmezeření je potřeba odstranit dříve, než se zahájí samotná repozice. Luxaci lze napravit tahem a přímým tlakem na horní pól scaphoidea, zápěstí, ruku a předloktí je potřeba znehybnit sádrou fixací přiloženou v mírné dorzální flexi a radiální dukci. V případě nesprávné fixace luxace os scaphoideum po prvním úraze, může dojít k opakovaným subluxacím a luxacím, proto je diagnostika a následné léčba základem.

Rozeznáváme základní čtyři druhy fraktur scaphoidea

1.) Příčná zlomenina na podélnou osu kosti v prostřední třetině, tento druh zlomeniny je nejčastější, zahrnuje asi 80 % všech traumat os scaphoideum a je zde poměrně vysoké riziko avaskulární nekrózy způsobené porušením cévního zásobení kosti.

2.) Zlomenina proximálního pólu os scaphoideum, tato zlomenina není moc častá a zahrnuje cca 10 % všech fraktur os scaphoideum a riziko avaskulární nekrózy je u této varianty malé, avšak cca u jedné třetiny těchto fraktur bývá cévní zásobení porušené a dochází tak ke komplikacím hojení, proto se zde přistupuje ke dlouhodobějšímu znehybnění končetiny sádrou fixací, nejčastěji 4-6 týdnů, avšak občas je potřeba tuto fixaci prodloužit až na 2-6 měsíců.

3.) Zlomenina distálního pólu os scaphoideum, tato zlomenina se v četnosti i komplikacích hojení velmi podobá zlomeninám proximálního pólu, proto se zde taktéž přistupuje ke dlouhodobějšímu znehybnění končetiny sádrou fixací.

4.) Zlomenina hrbolu os scaphoideum, tento druh fraktury je nejméně častý, je to zlomenina extraartikulární, oba fragmenty kosti mají dobré cévní zásobení, takže její hojení bývá často bez komplikací (cca tři týdny sádrové fixace).

3.2 Klasifikace fraktur scaphoidea

Klasifikace je úzce spojena s metodikou ošetření jednotlivých druhů zlomenin. Pro zlomeniny os scaphoideum existuje hned několik klasifikačních systémů, podle směru lomné linie, stupně stability fragmentů, anatomické lokalizace lomné linie, atd., které jsou velmi významné, neboť často slouží i k terapeutickým a prognostickým účelům (Maňák, Dráč, 2012).

3.2.1 Klasifikace fraktur dle Russea

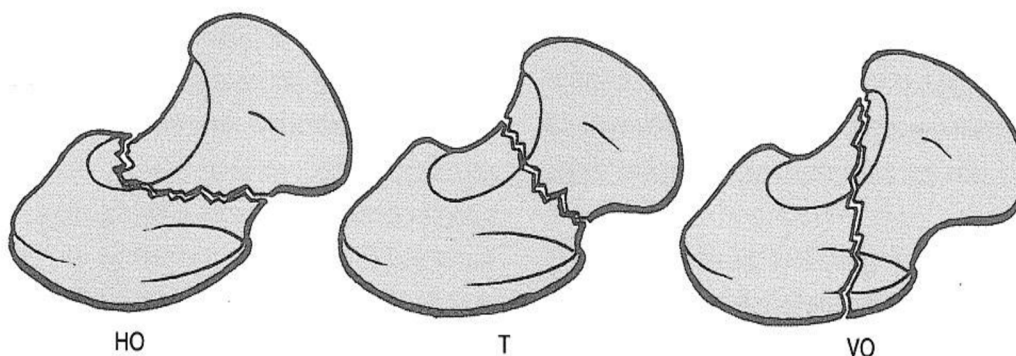
Je klasifikace, kde fraktury mohou být rozděleny do tří typů, dle vztahu linie lomu k dlouhé ose kosti. (Žvák, Brožík, 2006, s. 131)

I. typ - horizontální šikmá zlomenina HO (horizontální ve vztahu k zápěstí, šikmá k dlouhé ose)

II. typ - příčná (transverzální) zlomenina T

III. typ - vertikální šikmá zlomenina VO

Zlomeniny mohou být klasifikovány dle porce poranění kosti: proximální, střední a distální (obr. 1).



Obrázek 1 Klasifikace fraktur dle Russea

3.2.2 Klasifikace fraktur dle Schernberga

Tato škála klasifikace zahrnuje šest typů zlomenin a analyzuje zlomeniny ve vztahu k funkci a linii lomu (Laštovka, 2006, s. 22)

- Typ I. - Fraktura je lokalizován na vrcholu proximálního pólu scaphoidea

- Typ II. - Fraktura se nalézá v oblasti těla scaphoidea
- Typ III. - Fraktura se nalézá na okraji těla scaphoidea
- Typ IV. - Fraktura probíhá skrz tuberositu a je často kombinací s jinou frakturou vpředu s nebo bez přítomnosti třetího úlomku
- Typ V. - Fraktura je lokalizována na basi kosti
- Typ VI. - Fraktura se nachází extraartikulární distálně od tubercula

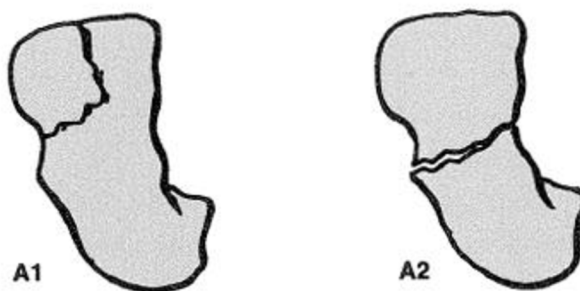
3.2.3 Klasifikace fraktur dle Herberta

Tento druh klasifikace fraktur je všeobecně užívaný a asi i nejznámější, je založen na schopnosti zhojení a stability zlomeniny na stabilní a nestabilní, u kterých je předpoklad spojení s nestabilitou karpu, vzniku pakloubu nebo avaskulární nekrózy. Herbert postavil svou klasifikaci na radiografických nálezech. (Dungl, 2005, s. 197)

Tato klasifikace rozděluje zlomeniny do několika typů dle rentgenologických nálezů:

- Typ A: Akutní stabilní zlomeniny postihující jednu kortikalis, k jejichž zhojení postačuje imobilizace v sádrové fixaci.
 - ✓ Typ A1: zlomenina tuberkula
 - ✓ Typ A2: inkompletní zlomenina střední třetiny

typ A stabilní zlomeniny

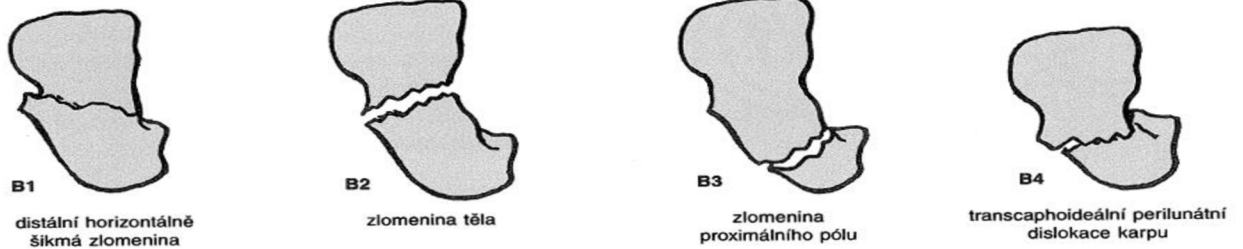


Obrázek 2 Klasifikace dle Herberta, Typ A

- Typ B: Akutní nestabilní zlomeniny postihující obě kortikalis, u nichž je pro riziko dislokace úlomků v sádrové fixaci nutná osteosyntéza.

- ✓ Typ B1: distálně šikmá zlomenina loďkovité kosti
- ✓ Typ B2: kompletní zlomenina střední třetiny
- ✓ Typ B3: zlomenina proximálního pólu
- ✓ Typ B4: transskafoideální perilunární luxace
- ✓ Typ B5: tříštivé zlomeniny

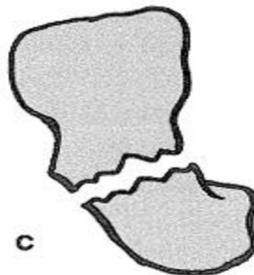
typ B nestabilní zlomeniny



Obrázek 3 Klasifikace dle Herberta, Typ B

- Typ C: Opožděné hojení doprovázené rozšířením lomné linie v důsledku vzniku cystických změn.

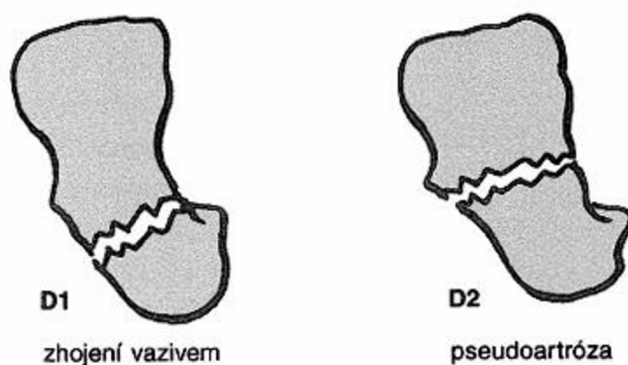
typ C opožděné hojení



Obrázek 4 Klasifikace dle Herberta, Typ C

- Typ D: Trvalé kostní nezhojení.
 - ✓ Typ D1: zhojení vazivem
 - ✓ Typ D2: pseudoartróza

typ D trvalé kostní nezhojení



Obrázek 5 Klasifikace dle Herberta, Typ D

3.3 Klinické příznaky fraktury scaphoidea

Pacient si obvykle fixuje v úlevové poloze na strnule pronovanou ruku a fixuje si oblast zápěstí druhou rukou. V krajině karpálních kostí se mnohdy už vytváří mírný otok, pohyby v této oblasti jsou bolestivé a značně omezené. Palpačně je zde výrazná bolestivost pod processus styloideus radii a pasivně vyvolané pohyby bývají výrazně bolestivé. Typická je bolest v místě zlomeniny vyvolaná úderem na oblast nehtového článku nataženého palce. Sevření v pěst je bez intenzity, nebo není vůbec možné, výrazně bolestivé jsou krouživé pohyby v zápěstí. Tento seznam typických symptomů by mohl být jednoznačný v jednoduchém určení diagnózy, avšak takto klinicky se mohou často projevovat i pouhé distorze nebo kontuze v karpu, může tomu tak být i v případě jemných fisur, které nemají alarmující příznaky. (Straková, 2003, online)

3.4 Fyzikální vyšetření scaphoidea

Primárně nezbytnou součástí vyšetření zápěstí je podrobná anamnéza potíží. Cíleně se zjišťují informace o věku pacienta, dominantní končetině, stupni aktivity a fyzické zátěži zápěstí, předchozím poranění karpu, popřípadě předchozím chirurgickém zákroku. Dále se zjišťuje podrobný charakter obtíží a jejich projevy při zátěži, faktory, které stav zlepšují nebo zhoršují, frekvence a trvání pozátěžových bolestí a otoky, subjektivní a objektivní ztráta motoriky zápěstí, současný stupeň sportovní a pracovní zátěže.

Kompletní fyzikální vyšetření začíná vizuální kontrolou, protože zápěstí s akutními zlomeninami mohou mít otoky a modřiny v radiální části zápěstí a mělo by zahrnovat všechny části této karpální kosti.

ANA junkce scaphoidea (articular - nonarticular junction) odpovídá přechodu mezi artikulární a neartikulární plochou os scaphoideum v oblasti kolem processus styloideus radii. Pokud pacient dokáže zápěstí napolohovat do ulnární dukce, lze tento bod snadno vyhmátat těsně distálně nad processus styloideus radii. Během vyšetření se zápěstí velmi jemně palpuje při processus styloideus radii ukazovákem a druhou rukou provede vyšetřující přesun karpu z původní radiální do ulnární dukce zápěstí. Palpace této oblasti je citlivá i u zdravého zápěstí, ale patologie jako například periscaphoideální synovitida, nestabilita nebo pakloub os scaphoideum vyvolávají intenzivní bolest. Nepostradatelnou výhodou nám poskytuje srovnání bolestivosti na druhé končetině.

Identifikace scaphoideolunárního kloubu provádí vyšetřující palcem, který posunuje po III. metakarpu proximálně až zapadne do recesu v oblasti karpu. Tento recessus leží při flexi zápěstí nad oblastí os capitatum. Scaphoideolunární kloub je palpován proximálně mezi šlachami extenzorů prstů a extenzoru carpi radialis brevis v oblasti IV. šlachového kompartmentu. Normální scaphoideolunární kloub je na palpaci nebolestivý, příčinou bolesti mohou být například scaphoideolunární disociace, Kienböckova nemoc nebo DWS (dorzální syndrom zápěstí).

Identifikace patologie scaphoideotrapezoitrapezoideálního (STT) kloubu provádí vyšetřující palcem, který směřuje po II. metakarpu proximálně, dokud nezapadne do oblasti recesu karpu, zápěstí je během vyšetřování v 10° dorzální extenzi. Normální STT kloub je nebolestivý na tlak, palpace je bolestivá při degeneraci, synovitidě nebo jiné patologii.

Scaphoideální shift manévr umožňuje vyšetření stability os scaphoideum a vyloučení aktivity periscaphoideální synovitidy. Předloktí je během vyšetření lehce pronované vyšetřující uchopí zápěstí z radiální strany, palec je přitlačen na volární prominenci os scaphoideum a ostatní prsty tvoří protitlak v oblasti distálního radia. Druhou rukou přidržuje vyšetřující dlaň vyšetřované končetiny v oblasti metakarpů, čímž kontroluje i správné postavení dlaně během vyšetřování. Vyšetření se zahajuje v ulnární dukci a mírné extenzi, postupně je zápěstí převedené do částečné flexe s trvajícím konstantním tlakem palce na oblast os scaphoideum. V poloze zápěstí v ulnární deviaci je osa os scaphoideum téměř shodné s dlouhou osou předloktí, při

rotaci zápěstí radiálně a palmárně se os scaphoideum flektuje a rotuje, distální pól této kosti prominuje na palmární straně zápěstí a stává se hmatným. Palcem se během vyšetření posuzuje průběh normální rotace os scaphoideum a současně je tlakem vyvoláván subluxační stres, díky kterému lze posoudit scaphoideální mobilitu vzhledem k ostatním kostem zápěstí. Maximální scaphoideální mobilitu lze posoudit při poloze karpu v lehké ulnární dukci a flexi opakovaným posunem dorzálně a volárně. U pacientů s ligamentózní laxitou je při vyšetření os scaphoideum vytlačeno ze své eliptické jamky směrem přes dorzální hranu radia. U pacientů s neporušenými periscaphoideálními vazy lze vyvolat pouze minimální posun, naproti tomu při laxitě těchto vazů může být tento posun až dramatický. Návrat os scaphoideum do normální polohy po povolení tlaku palce může být častokrát doprovázen i akustickým projevem podobným kliknutí. Posun scaphoidea může být hladký a nebolestivý, doprovázený třecími šelesty nebo naopak velmi citlivý. Třecí šelesty mohou být vyvolávány chondromalacií, blokace v kloubu nebo přeskokování při provádění tohoto vyšetřovacího manévru svědčí pro kostní změny vyvolávající impigement. Bolestivost manévru doprovázená jednostrannou hypermobilitou svědčí pro rotační subluxaci nebo pakloub scaphoidea. Poranění periscaphoideálních vazů bývá velmi časté, dokonce při vyšetření asymptomatických pacientů lze nalézt jednostranné zvýšení mobility scaphoidea u více než 20 % pacientů. (Pilný, Čižmář, 2009, s. 48)

Stres test na scaphoideolunární vazy slouží k identifikaci přesného místa poškození. Při vyšetření je jednou rukou uchopeno palcem a ukazováčkem os lunatum a druhou rukou horní pól scaphoidea. Při tlaku kostí proti sobě je snahou vyvolat střížný posun, který je častokrát doprovázen bolestí. Tento diagnostický test je možné použít k ověření nestability nebo artrózy i mezi ostatními kostmi karpu.

3.5 Vyšetření pomocí zobrazovacích metod

Problematika diagnostiky zlomenin scaphoidea za využití zobrazovacích metod je stále předmětem odborných diskusí. Ke stanovení typu a stupně poranění os scaphoideum mohou výrazně přispět zobrazovací metody, standardně se provádí RTG vyšetření, CT a nebo MR, méně často je indikována scintigrafie nebo artrografie. V poslední době je zdůrazňována nutnost předoperačního CT vyšetření pro co nejpřesnější diagnostiku a klasifikaci zlomenin.

Konvenční RTG patří stále k absolutně základním vyšetřovacím metodám v oblasti zápěstí. Ve většině případů je klasické RTG vyšetření v kombinaci s klinickým nálezem dostačující k rozhodnutí o následném léčebném postupu. Avšak v případě klinických potíží a negativního nálezu na RTG je vhodné zopakovat toto vyšetření s odstupem 2 - 3 týdnů k vyloučení fraktury charakteru infekce nebo jemné fisury, nebo je indikováno CT vyšetření, které zhodnotí i přesný charakter lomu, tím i stabilitu zlomeniny a předpokládanou prognózu.

3.5.1 RTG vyšetření

Konvenční RTG vyšetření patří stále k základním vyšetřovacím metodám v oblasti karpu

při traumatickém postižení os scaphoideum. RTG snímky musí být provedeny vždy přesně jak projekčně, tak i expozičně. V určitých případech totiž klasické snímky v kombinaci s klinickým nálezem stačí k rozhodnutí o léčebné strategii. Klasicky se RTG snímky provádí ve dvou na sebe kolmých projekcích, avšak ve většině případů se dále doplní dvěma šikmými, nebo speciálními projekcemi. Zlomenina se projevuje jako porušení celistvosti kompaktní a spongiózní kosti. V případě, že jsou kostní fragmenty oddáleny, je patrně dobře hodnotitelné projasnění lomné linie. Pokud jsou fragmenty vpáčené, je linie lomu často nezřetelná nebo je její linie sytější. Ke zvýraznění lomné linie dochází přibližně za týden po částečné resorpci kosti v místě lomu. Při frakturách na RTG snímku hodnotíme tvar a velikost, změnu hustoty tkáně (většina zlomenin se projeví projasněním). Dále se hodnotí posuny fragmentů a jejich dislokace, posuzujeme měkké tkáně, hlavně otok a drobné kostní fragmenty. U dislokovaných zlomenin posuzujeme posuny do strany, posun do délky a osovou odchylku. (Třetinová, 2006, s. 6)

3.5.1.2 Základní RTG projekce na os scaphoideum

Existuje mnoho různých variant provedení snímkování, ale za základní jsou považovány dvě projekce.

PA (dorzovolární) projekce

Pacient sedí bokem nebo stojí pohodlně čelem ke stolu, ruku má položenou dlaní na stole, eventuálně detektoru. Prsty lehce pokrčené a opřené o stůl, případně vypodložené klínkem, nebo jinou pomůckou k dokonalému přitisknutí

volární strany zápěstí k detektoru. Centrální paprsek míří kolmo do středu zápěstí a zachytává oblast karpu a distálního předloktí. Nutné je dokonalé vyclonění primárního svazku záření pro dosažení co nejlepšího obrazu a co nejnižší dávky záření. Dále se postprocesingově umísťuje stranová značka P nebo L dle vyšetřované strany. Tato projekce v neutrálním postavení podává základní přehled o postavení zápěstních kostí a umožňuje měřit sklon kloubních ploch distálního radia, kde fyziologický sklon je 11° volárně a 23° radiálně.

Laterární (bočná, radioulnární) projekce

Stejně jako u PA projekce pacient sedí bokem nebo stojí pohodlně čelem ke stolu, zápěstí natažené, ruka spočívá malíkovou stranou na detektoru. Centrální paprsek směřuje kolmo do středu zápěstí. I tady je nezbytné dokonalé vyclonění primárního svazku záření. Ruka by měla být při nastavování pacienta v přesné bočné projekci a palec v abdukci. Dokonalá fixace předloktí je základem úspěchu. Opět je potřeba umístit stranovou značku P nebo L dle snímkové strany. Při kontrolách bezprostředně po sejmutí sádky je vhodné fixovat ruku opěrným polštářkem nebo pytlíkem s pískem. Na této projekci je kontrolováno sousední postavení radia, os lunatum, os capitatum a metakarpů.

3.5.1.3 Speciální RTG projekce na os scaphoideum

K prvním dvěma základním projekcím je vhodné doplnit i další speciální projekce. Tyto projekce nejsou používány na každém pracovišti stejně a spíše záleží na zvyku pracoviště a požadavcích indikujícího lékaře. Kombinace všech těchto čtyř projekcí, dvou základních a dvou speciálních se nazývá naviculární kvarteto.

Šikmá (dorzovolární) projekce

Pacient sedí bokem nebo stojí čelem ke stolu, ruku má položenou malíkovou hranou na detektoru. Dlaň vyšetřované končetiny smírným pokrčenými a roztaženými prsty opřeme pevně o detektor v úhlu cca 45°. Centrální paprsek směřuje opět kolmo do středu zápěstí. Opět je nutné dokonalé vyclonění primárního svazku záření, stranová značka P nebo L dle snímkové strany. Tato projekce umožňuje šikmý pohled na os scaphoideum a přináší tak větší možnosti diagnostiky fraktur a je to jediná projekce, která ozřejmí trapeziotrapezoideální kloub.

Projekce na ulnární dukci

Pacient sedí bokem nebo stojí čelem ke stolu, ruku má položenou volární stranou na detektor a maximálně přitaženou malíkovou stranou k předloktí, často si napomáhá i druhou rukou. Centrální paprsek míří kolmo do středu zápěstí. Opět je nutné dokonalé vyclonění primárního svazku záření, stranová značka P nebo L dle snímkové strany. Tato projekce je u čerstvých poranění velmi bolestivá, proto je nutné rychlé provedení a dokonalá fixace, avšak po jejím provedení nám dokáže ozřejmit podélnou osu os scaphoideum a snáze zachytí scaphoideolunární disociaci, frakturu scaphoidea, ulnární translaci karpu, poškození radiokarpálních vazů a radiální axiální nestability.

Celková doba tohoto vyšetření je orientačně 3 až 5 minut, avšak zásadně závisí na spolupráci pacienta s vyšetřujícím personálem, šikovnosti tohoto personálu a možnostech technického zázemí (vybavenosti pracoviště).

3.5.2 CT vyšetření os scaphoideum

MDCT (multidetektorová výpočetní tomografie) se s moderními trendy stále více prosazuje v diagnostice všech poruch zápěstí. Je schopna zachytit patologie, které bychom jinak velmi obtížně posoudili klasickým RTG vyšetřením, jedná se o identifikaci jemných fisur, kostních cyst, přítomnosti volných těles, zhodnocení kongruence kloubního povrchu a rozestupu kloubních ploch a dalších. Následné zpracování CT obrazů dvojrozměrnou a trojrozměrnou rekonstrukční technikou umožňuje prostorové zobrazení dislokovaných kostních fragmentů. Oproti klasickému RTG vyšetření obvykle lépe zachytí změny především v oblasti kortikalis.

Cílem je dosažení minimálně tří sad obrazů, a to axiální, koronální a sagitální, všechny paralelní s dlouhou osou os scaphoideum. Zatímco u konvenčních skenerů bylo nutno zápěstí přesně polohovat k dosažení co nejpřesnějších projekcí, pro pacienta to ve většině případů bylo velmi dyskomfortní, objemové izotropní volumetrické skenování MDCT umožňuje zdrojové řezy sejmout v jakékoliv rovině a požadované sady obrazů zhotovit pomocí techniky multiplanárních rekonstrukcí (MPR). Přínos MDCT převažuje především v definitivním potvrzení nebo vyloučení zlomeniny os scaphoideum a stanoví i typ zlomeniny. Má rozhodující význam při stanovení typu léčby a v posouzení konsolidace fraktur. (Pilný, Čižmář, 2008, s. 55)

CT vyšetření se zaměřením na os scaphoideum se na našem pracovišti (OZM, KNTB a. s.) provádí na přístroji Brilliance iCT 256 od firmy Philips Healthcare s 256 řadami detektorů. Pacient leží na vyšetřovacím stole v pronační poloze (na břiše), vyšetřovanou horní končetinu má vzpaženou a v lokti flektovanou, pohodlně uložená dlaň ruky se celou plochou dotýká podložky. Následuje helikální akvizice dat. Zdrojová data získaná v tloušťce vrstvy 0,625 mm slouží jako sekundární data pro MPR a 3D rekonstrukce.

Používáme helikální vyšetřovací algoritmu s kolimace vrstvy 0,625 mm, pitch 0,925, rekonstrukční inkrement 0,3mm. Voltáž na rentgence je 120kV a nejčastější hodnota Q (elektrické množství) je 140 mAs, rozsah rotace rentgenky je 360° a rotační rychlost je otáčka/0,4 s. Při tomto vyšetření používáme vysokofrekvenční rekonstrukční algoritmu, se zvýrazněním přechodů kostních densit. Kromě podrobné analýzy zdrojových skenů, které také posíláme do archivačních systémů, provádíme standardně sérii rekonstrukcí v koronální a axiální rovině s odstupem a širší jednotlivých vrstev 1mm, množství jednotlivých vrstev v koronární rekonstrukci bývá okolo dvaceti. Koronární rovina je vhodná k posouzení linie lomu, případně odhadu dislokace jednotlivých fragmentů. Další MPR děláme v sagitální šikmé rovině zachycující scaphoideum v podélné ose, což je vhodné pro transverzální a koronární linie lomu, včetně šikmých fraktur. V sagitální rekonstrukci zhotovujeme přibližně 17 vrstev podle šíře a tvaru scaphoidea. Tyto rekonstrukce musí mít vysokou kvalitu, ke stanovení diagnózy je zcela vyhovující obraz v koronální a šikmé sagitální projekci scaphoidea dosažitelný na každém helikálním CT přístroji. Často bývá velmi vhodným doplňkem rekonstrukce v 3D algoritmu, kde je také možnost použití subvrstvy procházející středem scaphoidea v jakékoliv rovině. 3D rekonstrukce jsou vhodné zejména ve složitějších případech, kdy je přítomné poranění i ostatních karpálních kůstek, eventuelně luxace.

Důležité je správně pacienta polohovat a vyšetřovat velmi tenkými řezy s použitím modu vysokého rozlišení. Poloha pacienta musí pro něj být dostatečně komfortní a nebolestivá, aby byla zaručena jeho spolupráce. Někteří pacienti mohou mít problém s pronační polohou vleže na břiše, často jsou to obézní, starší pacienti nebo pacienti s více zraněními, v takových případech dochází k improvizacím, aby pacient ležel pokud možno v co nejpohodlnější poloze a především v klidu, doba vyšetření včetně nepolohování, naplánování a postprocessingového zpracování MPR a 3D rekonstrukcí je orientačně 10 minut, kde pacient stráví nehybně ve

vyšetřovací poloze orientačně pouze třetinu tohoto času. (Pilný, Slodička a kol., 2011)

Diagnostický přínos CT modality je především v definitivním potvrzení nebo vyloučení zlomeniny os scaphoideum a stanovení typ zlomeniny, které má rozhodující význam při stanovení typu léčby a v posouzení konsolidace fraktur.

3.6 Princip skiografie

Skiografie je základní zobrazení využívající RTG záření, při kterém je 3D objekt zobrazený do 2D obrazu, čímž dochází k sumaci různých orgánů, které následně vytvářejí anatomický šum. Základním principem zobrazení je detekce RTG fotonů, které prošly zobrazovaným projektem (pacientem) bez interakce s hmotou nebo se zeslabila jejich energie (Comptonův rozptyl, Raileghův-Thomsonův rozptyl). Určitá část RTG fotonů byla v pacientovi pohlcena (fotoelektrický jev), tyto fotony se na receptor obrazu nedostanou, ale přispívají tak k dávkové distribuci, která následně odpovídá zobrazované oblasti. V případě skiografie jde o relativně jednoduché RTG vyšetření, při kterém není potřeba žádná speciální příprava pacienta a ve velké většině skiografických vyšetření se ani neaplikuje žádná kontrastní látka. (Súkupová, 2018, s. 90)

Energie vyzářená na jednoho pacienta a jedno RTG vyšetření je při požití RTG stacionárních systémech podstatně mnohem nižší než při CT vyšetření, což je způsobené rozdílným principem náběru dat. Doba expozice na stacionárních RTG přístrojích začíná již na 3 ms pro klasický RTG snímek hrudníku, napětí a se pohybuje v rozsahu 40 - 150 kV, nominální anodový výkon rentgenky dosahuje hodnot přibližně okolo 80 kW, u některých systémů až 100 kW. Při skiografii je provedena jedna krátká expozice na jeden získaný snímek, výsledkem je potom sumace součinitelů zeslabení tkání z 3D objektu do 2D roviny, proto mohou být některé zastíněny okolními orgány nebo tkáněmi.

3.6.1 Stavba RTG přístroje

Součástí všech stacionárních skiografických zobrazovacích systémů je rentgenka, která je napájena vysokonapětovým generátorem, se stíněním, přídatnou filtrací a kolimátory, protirozptylová mřížka a receptor obrazu. Expozice u skiografických systémů je řízena buď pomocí automatiky (AEC) nebo je elektrické

množství (mAs) nastavováno manuálně, dle obsluhujícího personálu, avšak od této metody se s příchodem přímé digitalizace a modernizace zobrazovacích systémů pomalu upouští. Nastavení expozičních parametrů na skiagrafických systémech je limitováno dávkou pacientovi, kvalitou obrazu a nominálním tepelným zatížením anody.

Ovládací konzole je RTG systému je standardně instalována v řídicí místnosti (ovladovně), která náleží k danému stacionárnímu systému, takové provedení RTG systému běžně umožňuje provedení vyšetření vestoje u vertikálně umístěného detektoru (vertigrafu), nebo vleže eventuelně vsedě na vyšetřovacím stole, kde je taktéž umístěný detektor obrazu.

Mezi základní skiagrafické systémy se zařazuje také mobilní RTG systém, který umožňuje provedení RTG snímků u pacienta na nemocničním lůžku například přímo na daném oddělení, aniž by bylo potřeba přepravovat pacienta ke statickému RTG přístroji, nejčastěji se tyto systémy využívají na jednotkách intenzivní péče nebo oddělení ARO. Tento rentgenový systém je napájený přímo z implantovaných baterií nebo z elektrické sítě (230 V). Avšak tyto mobilní RTG systémy nejsou tak výkonné jako stacionární RTG systémy a běžně se při snímkování například hrudníku na lůžku nepoužívá protirozptylová mřížka, ale lze použít například Lysholmova clona, zatímco u stacionárních systémů se protirozptylová mřížka využívá. Absence této mřížky má vliv na zhoršení kvality obrazu, avšak výhodou je zase nižší dávka ionizujícího záření na pacienta. Po porovnání kvality získaného obrazu vzhledem k dávce na pacienta však vycházejí stacionární RTG systémy s protirozptylovou mřížkou jako efektivnější než mobilní RTG systémy bez mřížky. V poslední době se na trh dostávají i RTG systémy využívající softwarovou protirozptylovou mřížku. U skiagrafického vyšetření například RTG snímku hrudníku je dávka na kůži na vstupu do pacienta největší (kvantitativně odpovídá 100%), dávka na výstupu z pacienta je nejmenší (odpovídá 0,1 - 1 % vstupní dávky), což znamená, že dávková distribuce je velmi nehomogenní, čím hlouběji je záření ve tkáni, tím menší je dávka.

3.7 Princip výpočetní tomografie (CT)

Výpočetní tomografie, zkráceně nazývaná CT z anglického Computed Tomography je tomografická zobrazovací metoda, umožňující zobrazení 3D objektů,

aniž by docházelo k překrývání a sumaci tkání nebo orgánů, jako je tomu v případě RTG skiografie.

Od prvního CT obrazu s maticí o velikosti 80 x 80 pixelů s hloubkou 3 bitů v sedmdesátých letech 20. století došlo ke značnému pokroku ve vývoji této modality. Doba rotace rentgenky kolem pacienta klesla původních cca 4,5 minuty na subsekundy a zvýšilo se i množství řad detektorů, umožňujících náběr dat v několika řezech najednou. Současně s tím došlo také ke zlepšení prostorového rozlišení, kdy v současné době má rekonstruované matice rozměr 512 x 512 pixelů s hloubkou až 15 bitů, v podstatě došlo k tomu, že z původních 140 sekund potřebných k získání jednoho obrazu lze v dnešní době získat až 200 obrazů za jednu sekundu.

Moderní CT přístroje poskytují izotropní prostorové rozlišení umožňující téměř nenahraditelnou 3D rekonstrukci ve třech základních rovinách (axiální, koronální a sagitální). Za posledních několik desetiletí se CT modalita stala běžně dostupnou zobrazovací metodou, která přispívá k lepší diagnostice onemocnění, avšak na druhé straně vede k tomu, že jsou spousty CT vyšetření indikovány nesprávně, což znamená, že není evidentní, že benefit z tohoto vyšetření převyšil rizika spojená s provedením tohoto vyšetření. Některé publikace uvádí, že takovýchto vyšetření je až 30 %. Ačkoliv to není příliš zřejmé, CT modalita patří k vysokodávkovým modalitám, což znamená, že dávky na jedno vyšetření jsou relativně vysoké. CT vyšetření představují pouze 8 % z celkového počtu všech RTG výkonů, ale tvoří přibližně 47 % celkové kolektivní dávky plynoucí z lékařského ozáření. (Súkupová, 2018, s. 112)

Nejzásadnější rozdíl mezi skiagrafickým snímkováním a vyšetřením na CT je v náběru dat a v rekonstruovaných obrazech. U skiagrafické modality jsou data nabírána v průběhu jedné statické expozice, kde se rentgenka i vyšetřovaný objekt nehýbou a výsledný obraz vzniká sumací 3D objektu do 2D roviny. U CT jsou data nabírána z několika projekcí, kde rentgenka rotuje kolem pacienta a následně jsou zrekonstruovány axiální, případně koronální nebo sagitální řezy vyšetřované oblasti, které poskytují lepší přehled o tkáních, orgánech a jejich patologiích, protože nedochází k již zmíněné sumaci z 3D objektu do 2D obrazu.

Kvůli komplikovanějšímu a dávkově náročnějšímu náběru dat u CT ve srovnání se skiagrafickým zobrazením se významně odlišuje také dávková distribuce v ozářeném objemu. Při vyšetření břicha RTG skiagrafickou modalitou je vstupní dávka na kůži pacienta v rozmezí orientačně 0,003 - 0,6 mGy a efektivní dávka je

rovna 0,5 - 0,8 mSv. Při stejném vyšetření na CT modalitě je celý objem ozářený přibližně homogenně (kvůli zdroji záření, který rotuje po dobu skenu kolem pacienta, dávka v každém bodě je v rozsahu 10 - 40 mGy a efektivní dávka je 5 - 10 mSv na jednu fázi vyšetření (CT vyšetření se většinou skládá z více fází než pouze z nativní, jako například arteriální, portovenózní, pozdní atd.).

3.7.1 Stavba CT přístroje

Mezi základní součásti zobrazovacího řetězce CT patří rentgenka, která je napájena vysokonapěťovým generátorem, přídavná filtrace neboli prepacientská filtrace (bow-tie filtr, flat filtr), post patientská filtrace (protirozptylová mřížka) a systém více řad detektorů, všechny tyto nezbytné součásti jsou ukryté v gantry CT skeneru (pod obalem). Nedílnou součástí tohoto přístroje je i výkonný počítač vybavený algoritmem, umožňující zpracování získaných dat a rekonstrukci obrazu.

Rentgenka je umístěná v gantry, ve které rotuje a produkuje divergentní svazek záření v úhlu cca 50 - 60 ° (vějířový svazek fotonů) v axiální rovině a o úhlu 2 - 18° v podélné ose pacienta, tato geometrie svazku je označována jako cone-beam geometrie. Rentgenky používané v CT přístrojích patří k těm nejvýkonnějším (výkon 100 - 120 kW), protože musí umožňovat krátké expoziční časy společně s relativně tvrdými spektry (spektra s vyšší efektivní energií, cca 40 - 55 keV). Základní inherentní filtrace rentgenky v CT přístroji odpovídá 1 - 3 mm Al a přídavná filtrace flat filtru cca 0,1 mm Cu, celková filtrace je potom ekvivalentní hodnotě filtrace 5 - 6 mm Al. Některé CT skenery mají filtraci ještě vyšší, cca 0,2 mm Cu, která poskytuje výslednou celkovou filtraci 8 - 9 mm Al., někdy dokonce až 12 mm Al. Anodový terčik musí mít dostatečnou velikost, aby při určitém úhlu umožňoval dostatečné pokrytí oblasti všech používaných detektorů (celkové vykolimované oblasti). V případě celkové kolimace 4 cm je například úhel anody 7°, pro pokrytí oblasti o délce 16 cm je to však 11°. S větším úhlem anodového terčíku umožňujícím vyšší celkovou kolimaci se však zhoršuje prostorové rozlišení (kvalita zobrazení). Pro cílené uchování potřebného prostorového rozlišení v centrální části obrazu je potřeba, aby ohnisko bylo zkrácené v tomto případě v poměru $11/7 = 1,57$. Toto klade obrovské požadavky na rentgenku, aby byla produkce RTG fotonů dostatečná. Při náběru dat je produkce RTG záření kontinuální, v průběhu 360° rotace za dobu cca 0,2 - 0,5 sekundy je provedeno 1000 - 3000 projekcí. Standardně

se používá k náběru dat RTG spektrum získané při napětí 120 kV, avšak v poslední době nabízí mnoho CT přístrojů i jiné hodnoty napětí, například v rozsahu 70 - 150 kV.

3.7.1.1 Filtrace a kolimace RTG svazku u CT

Svazek RTG fotonů, který vychází z rentgenky, je před vstupem do pacienta upraven přidavnou filtrací, která je tvořená flat filtrem a bow-tie filtrem. Flat filtr, vyrobený převážně z Al nebo Cu, slouží k odfiltrování nízkoenergetických RTG fotonů (uniformně v celém RTG svazku), které by akorát zvýšily dávku záření pro pacienta, ale nepřispěly by k tvorbě obrazu, protože by neproletěly tělem pacienta, ale pouze interagovaly s hmotou ionizací nebo excitací atomů. Bow-tie filtr bývá nejčastěji vyrobený z polytetrafluorethylenu, Al nebo jiného materiálu a je umístěný u výstupu záření z rentgenky, který tvaruje RTG spektrum fotonů v prostorové fluenci. V případě, že by byl RTG svazek homogenní v pohledu prostorové distribuci, by byla prostorová fluence na detektoru velmi nehomogenní. Periferní část pacientů zeslabuje záření pouze velmi málo, zeslabení roste ke středu pacienta. V případě, že záření projde speciálně vytvarovaným bow-tie filtrem, se fluence záření stává homogennější. V CT přístroji by měly být k dispozici alespoň dva bow-tie filtry, jeden pro zobrazení hlavy a druhý pro zobrazení těla dospělého pacienta, je to kvůli tomu, že průměrná hlava dospělého člověka má průměr 17 cm, zatímco průměr trupu je mezi 24 - 45 cm. Kvůli takto rozdílným velikostem by pouze jeden společný bow-tie filtr nepomohl fungovat dostatečně efektivně. V některých případech obsahují CT skenery i třetí bow-tie filtr, který se používá ke skenování hlavy u dětských pacientů, opět z důvodu odlišných velikostí skenovaného objemu.

Po průchodu RTG záření pacientem ještě před dopadem na detektor prochází fotony přes protirozptylovou mřížku, která tvoří postkolimaci. U starších CT skenerů s jednou řadou detektorů šlo o 1D mřížku, která se skládala z wolframových sept. S příchodem CT přístrojů s více řadami detektorům protirozptylová mřížka již 2D. Septa této protirozptylové mřížky jsou umístěna v neaktivních částech detekčních elementů, aby nedocházelo ke snížení detekčního účinku.

3.7.1.2 Detektory CT

Detektory RTG záření používané v CT přístrojích musí mít z fyzikálního hlediska velmi dobrou detekční schopnost a současně i dostatečně rychlou odezvu.

Jako CT detektory se současné době využívají nejpočetněji scintilační detektory (Gd_2O_2S , LSO), obsahující scintilační materiál v pevném skupenství kvůli zajištění dostatečné detekční účinnosti. Tento scintilační materiál převádí energii RTG fotonů na fotony viditelného světla, které jsou následně detekovány fotodiodami na výstupní straně scintilátoru. Tento scintilátor následně převádí optický signál na principu fotoelektrického jevu na signál elektrický, který je základem pro vznik CT obrazu. Scintilátory jednotlivých detekčních elementů jsou navzájem izolovány speciálním odrazivým materiálem, aby nedocházelo ke cross-talku, což je jev, kdy je světelný paprsek z jedné interakce zaznamenán i v sousedních scintilačních prvcích, nikoli v tom jednom, který danému místu interakce náleží. Scintilační detektory jsou mnohem rychlejší, než bývaly v dřívějších dobách, což umožňuje kratší rotační čas rentgenky, ale i vyšší proudy. Novější scintilační detektory využívají ultrarychlý keramický materiál nebo Gemstone materiál. Tyto materiály bývají integrovány do vyčítací elektroniky, proto není potřeba žádných dodatečných spojovacích materiálů a elektroniky, díky čemuž se povedlo výrazně redukovat elektronický šum, což má za následek snížení radiačních dávek pacientům. Typicky jsou moderní detektory konstruovány tak, že jsou v podélném směru umístěny v 64, 128, 256 a více řadách.

3.8 Radiační dávka

Z důvodu trendu neustále se zvyšujícího počtu provedených CT vyšetření a současně s tím i vždy přítomného rizika vzniku radiačně indukovaných nádorů, je prioritní snaha o snížení radiační zátěže při zachování optimální kvality obrazu u CT vyšetření a dalších zobrazovacích metodách využívajících ionizující záření. Pro lékařská ozáření jsou zavedeny dva hlavní principy radiační ochrany.

Princip zdůvodnění, který klade především na odůvodnění indikace, přičemž diagnostický přínos z vyšetření musí u pacienta převážit rizika plynoucí z vystavení působení ionizujícího záření.

Princip optimalizace se snaží optimalizovat technické aspekty vyšetření, především udržení dávka záření na pokud možno co nejnižší úrovni pro dostačující kvalitu zobrazení.

Pacienti podstupující lékařské ozáření nejsou limitováni obdrženými dávkami (na rozdíl od personálu pracujícím s ionizujícím zářením), vztahují se však na ně

diagnostické referenční úrovně (DRÚ), které by měly toto lékařské ozáření usměrňovat. Určují doporučené maximální úrovně radiačních dávek pro konkrétní vyšetření u standardních pacientů. Limity se od DRÚ liší především v tom, že limity nesmí být překročeny, takže kdyby byly limity zavedeny i pro lékařské ozáření, mohla by například nastat situace, kdy by pacient nemohl podstoupit další vyšetření kvůli možnosti překročení tohoto dávkového limitu, ikdyž by to bylo život zachraňující vyšetření. V případě, že jsou však DRÚ často nebo dlouhodobě překračovány, mělo by proběhnout šetření pro zjištění její příčiny a následně i její náprava. Tyto DRÚ jsou vždy používány pro skupinu pacientů, ne pro jednotlivé pacienty, rozlišují se národní DRÚ, které stanovuje a upravuje vyhláška č. 422/2016 Sb., a místní, které si stanovuje a upravuje každé zdravotnické zařízení, kde probíhá lékařské ozáření. (Yu et al., 2009, s. 2)

3.9 Účinky ionizujícího záření

Záření, které má schopnost excitovat a ionizovat atomy a molekuly buněk se nazývá ionizující záření (IZ). Toto záření může mimo excitaci a ionizaci vytvářet i volné radikály a způsobovat tím přímé nebo nepřímé poškození buněk. Rozlišujeme dva druhy účinků IZ (stochastické a deterministické).

Stochastické účinky jsou bezprahové, vyskytují se pouze s určitou pravděpodobností a patří sem především výskyt nádorových a dědičných onemocnění. Riziko výskytu stochastických účinků roste lineárně s dávkou (při nízkých dávkách). Trvá většinou roky, než se tyto účinky mohou projevit, proto může být velmi komplikované dát je do souvislosti s předchozím ozářením. Dle Mezinárodní komise pro radiologickou ochranu (ICRP) je riziko výskytu těchto negativních účinků udáváno v hodnotě 5 % na Sievert. Podstatou stochastických účinků je poškození DNA buňky, což je bezpochyby nejdůležitějším terčem, nikoli však jediným, pro interakci s ionizujícím zářením. Během této interakce vznikají ve vysoké míře zlomy DNA, které mohou být buď jednoduché (zlomy pouze na jednom řetězci DNA), dvojné (zlomy na obou řetězcích, poškození bází, cross-linky DNA lokální denaturace DNA a jiné, občas mohou vznikat i kombinace těchto druhů poškození DNA. Například absorbovaná dávka 1 až 2 Gy, může způsobit vznik více než 1000 poškození bází, přibližně 1000 jednoduchých zlomů a cca 40 dvojných zlomů DNA. Více než 99,999 % poškozených buněk je opraveno fyziologickými

ochrannými mechanismy (protoontogeny, tumor-supresorovými geny), ale zbývající buňky nejsou opraveny. Někdy se tyto neopravené buňky nemusí projevit, ale jindy mohou vést až ke vzniku maligního bujení. (Súkupová, 2018, s. 179)

Při interakci záření může docházet taktéž k poškození proteinů, lipidů atd. Ve srovnání s poškozením DNA nejsou tato poškození tak závažná, protože jsou tyto části v buňkách obsaženy v mnoha kopiích, avšak oproti tomu DNA je molekula, která je v buňkách unikátní a existuje pouze omezený počet jejích kopií (jedna až dvě). Stochastické účinky záření jsou charakterizovány stochastickým (náhodným) charakterem, což znamená, že nelze jednoznačně říci, u kterého jedince ze skupiny ozářených se následky těchto účinků mohou projevit, ale pouze to, s jakou pravděpodobností se v této skupině mohou projevit. Jak je uvedeno výše, pravděpodobnost výskytu stochastických účinků narůstá lineárně s rostoucí dávkou, ale závažnost daného poškození nezávisí na velikosti dávky.

Stochastickým účinkům nelze zamezit zavedením limitů, ale pravděpodobnost jejich výskytu lze snížit na minimum při udržování dávek na tak nízkých úrovních, jak je to jenom možné. (Yu et al., 2009, s. 2)

Deterministické účinky se projevují pouze po překročení prahových dávek (>2 Gy) a jsou tedy prahové. Souvisí hlavně s funkční nebo reprodukční smrtí. V případě, že počet poškozených buněk překročí určitou úroveň, dochází k funkčnímu poškození tkáně nebo orgánu. Mezi tyto deterministické účinky patří neplodnost, katarakta (šedý zákal), poškození kůže (erytém), akutní radiční syndrom. Podstatou deterministických účinků je usmrcení velké části buněčné populace, respektive možná ztráta schopnosti dělení buněk v určité tkáni nebo orgánu. Při dávkách nižších než je prahová dávka, se deterministické účinky neprojeví, protože část buněk byla usmrcena, ale okolní buňky mají stále schopnost kompenzovat funkci usmrcených buněk. Po překročení určité dávky již není okolní buněčná populace schopna kompenzovat funkci poškozených buněk a projeví se poškození. S vyšší dávkou je poškození větší, avšak při dávce při které je již buněčná populace usmrcena, nevede další nárůst dávky k závažnějšímu poškození, protože jsou již všechny buňky usmrceny. Z tohoto charakteru deterministických účinků vyplývá, že zavedením a dodržováním limitů lze efektivně zabránit jejich vzniku. (IRCP Publication 103, 2007, s. 12 - 14, Súkupová, 2018, s. 178)

Do této skupiny deterministických účinků lze zařadit také poškození mozkové tkáně u dětí v důsledku ozáření při různých výkonech využívajících ionizující záření. Při dávce 1 Gy na oblast mozku dochází u dětí k poklesu neurokognitivních funkcí, dále k poklesu inteligenčního kvocientu a k vyššímu výskytu mentální retardace, tyto účinky se však objevují až po několika letech po ozáření. *Nezralý mozek dětí ve věku cca do 7 let je podstatně více radiosenzitivní než mozek dospělých.* (Súkupová, 2018, s. 179)

V důsledku ozáření se mohou vyskytovat i další deterministické účinky, mezi které patří například i kardiovaskulární onemocnění jako je infarkt myokardu, poškození srdečních chlopní, poškození elektrické vodivosti myokardu, kardiomyopatie a jiné. Tato poškození se nejčastěji vyskytují v souvislosti s proběhlou radioterapií v oblasti hrudníku, kdy může srdeční sval obdržet významnou dávku, především potom při ozařování mediastina anebo prsu. Podstatou těchto iradiačních poškození je zánětlivý proces. K projevům účinků záření při dávkách na srdeční sval 1 - 2 Gy dochází v pozdější době, riziko těchto účinků není významné v krátké době po proběhlém ozáření (do 10 let), ale narůstá v průběhu pozdějších let.

Deterministické účinky se v RTG a CT diagnostice běžně nevyskytují, mohou se však vyskytnout u pacientů například po velmi komplikovaných intervenčních výkonech nebo i u lékařů provádějících dlouhodobě tyto intervenční výkony.

4 Výzkumná část

4.1 Výzkumné cíle a hypotézy

Cílem mého výzkumu bylo porovnat diagnostický přínos RTG vyšetření za použití klasických i speciálních snímkovacích projekcí (naviculární kvarteto) s CT vyšetřením při vyšetření traumatu os scaphoideum a popsat výhody a nevýhody těchto zobrazovacích modalit.

4.2 Hlavní hypotézy

K dosažení cíle jsem si zvolil tři hlavní hypotézy, které by pomohou zhodnotit a porovnat diagnostický přínos RTG vyšetření s nativním CT vyšetřením traumatu os scaphoideum. K porovnání těchto údajů jsem použil data pacientů, kteří postoupily tato dvě vyšetření v KNTB a.s. ve Zlíně, na RTG modalitě byli vyšetřováni na přístroji Philips Digital Diagnost a na CT modalitě na přístroji iCT Brilliance 256. Popisy těchto vyšetření byly provedeny atestovanými domácími radiology, nebo radiology v předatestační fázi, kde proběhlo následně druhé čtení, eventuálně úprava již zmíněnými atestovanými radiology. Projekce na RTG modalitě byly provedeny dle Místních radiologických standardů (viz. Teoretická část) radiologickými asistenty s ukončeným adaptačním procesem, nebo radiologickými asistenty v adaptačním procesu, avšak za kontroly zkušeného radiologického asistenta s ukončeným adaptačním procesem. Na CT modalitě byla vyšetření prováděna pouze radiologickým asistentem s ukončeným adaptačním procesem taktéž dle Místních radiologických standardů.

Hypotéza č. 1: Předpokládám, že je RTG modalita za využití klasických i speciálních projekcí diagnosticky méně přínosná než CT modalita.

Hypotéza č. 2: Předpokládám, že dislokované fraktury os scaphoideum jsou lépe diagnostikovatelné pomocí RTG modalit než nedislokované fraktury.

Hypotéza č. 3: Předpokládám, že diagnostická výtěžnost RTG modalit ve srovnání s CT modalitou bude u pacientů starších 50 let nižší než u mladších pacientů.

4.3 Alternativní hypotézy (H_A)

Ke stanoveným hypotézám jsem si zvolil i alternativní hypotézy (H_A), které by platily v případě nepotvrzení hypotéz nulových (H_0).

Alternativní hypotéza č. 1: Předpokládám, že RTG modalita za využití klasických i speciálních projekcí není diagnosticky méně přínosná než CT modalita.

Alternativní hypotéza č. 2: Nepředpokládám, že dislokované fraktury scaphoidea jsou lépe diagnostikovatelné pomocí RTG modality než nedislokované fraktury.

Alternativní hypotéza č. 3: Nepředpokládám, že diagnostická výtěžnost RTG modality ve srovnání s CT modalitou bude u pacientů starších 50 let nižší než u mladších pacientů.

5 Soubor pacientů a metodika výzkumu

5.1 Charakteristika souboru pacientů

Zkoumaný soubor představuje pacienty vyšetřené v KNTB a.s. ve Zlíně na RTG a současně CT modalitě se suspiciem na frakturu scaphoidea v rozestupu data absolvování vyšetření maximálně do třech týdnů z každé z této zobrazovacích modalit.

5.2 Metodika provedeného výzkumu

Výzkumná část této diplomové práce probíhala v rámci Oddělení Zobrazovacích Metod v KNTB a. s., kvantitativním retrospektivním sběrem dat v období mezi rokem 2017 až 2022. Data jsem získával retrospektivním způsobem s pomocí nemocničních informačních systémů Akord a Pacs, jednotlivé výsledky jsem anonymizoval a ke každému jednotlivému pacientovi přiřadil jedinečné číslo místo identifikačních údajů. Vyhledávání pacientů probíhalo automatickým spuštěním vyhledávání v systému Marie Pacs, kde jsem jako klíčový parametr zadal do kolonky popis vyšetření „os navicular“, vybral rozmezí absolvování těchto vyšetření od 1. 1.

2017 až do 31. 12. 2022, modalitu RTG a jako zdroj dat archiv nemocnice. Po vygenerování všech těchto vyšetření jsem každé procházel chronologicky a postupně buď evidoval do předem připravené tabulky a následně k nim dopisoval potřebná anamnestická data z nemocničního informačního systému FONS Akord, nebo dle neodpovídajících parametrů vyloučil z analýzy. Jako hlavní parametry jsem si zvolil, že vyšetření RTG i CT musel pacient absolvovat nejpozději do třech týdnů po sobě, obě tato vyšetření musela být provedena na našem pracovišti, ne na externích pracovištích (často si pacienti nosili RTG snímky s popisem s externích pracovišť na CD nosiči) a dále tato vyšetření musela být provedena pouze na mnou dvou určených přístrojích Philips Digital Diagnost (rentgenové pracoviště primárně určené pro traumatologickou ambulanci) a na přístroji iCT Brilliance 256 od firmy Philips Healthcare. Konečný výsledek počtu pacientů po tomto vyfiltrování byl 95, ve věku od 12 do 83 roků, obou pohlaví s různými anamnestickými údaji, všechny tyto získané údaje jsem následně zaznamenával do záznamové tabulky sledovaného souboru vytvořené v tabulkovém editoru MS Excel dle klíče (viz záznamová tabulka výzkumného souboru), jednotlivé radiologické nálezy jsem hodnotil podle škály hodnocení (viz tabulka škály hodnocení), negativní nález byl hodnocen stupněm 0, suspektní nález stupněm 0,5 a pozitivní nález stupněm 1, statistické hodnocení jsem prováděl v programu Tibco Statistica.

Tabulka získaných dat výzkumného souboru							
Číslo pacienta:	Věk:	Pohlaví:	Mechanismus úrazu:	RTG nález:	CT nález:	Dislok/Nedislok:	Jiný nález:
1							
2							
3							
4							

Tabulka 1 Záznamová tabulka výzkumného souboru pacientů

	RTG	CT	NEDISLOKOVANÁ/DISLOKOVANÁ
NE	0	0	0
SUSP	0,5	-	[-] = NEHODNOCENO
ANO	1	1	1

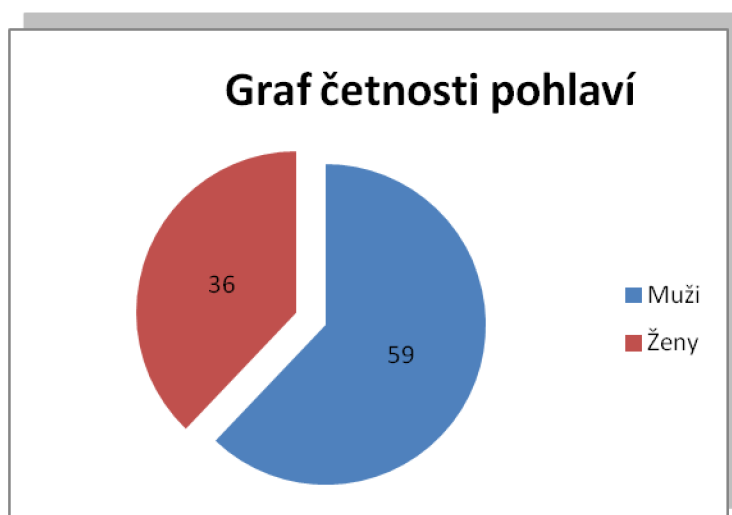
Tabulka 2 Tabulka škály hodnocení

5.3 Sledované parametry u výzkumného souboru

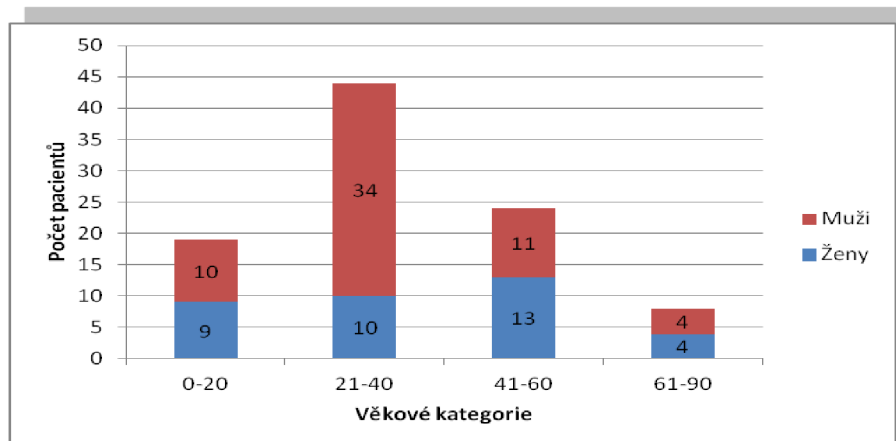
- Demografické parametry jako pohlaví a věk v době vyšetření
- Mechanismus úrazu
- RTG nálezy, který byl odstupňován (pro účely statistické korelace) a rozdělen do třech kategorií (pozitivní nálezy „1“, suspektní nálezy „0,5“ a negativní nálezy „0“)
- CT nálezy, který byl taktéž odstupňován a rozdělen do dvou kategorií (pozitivní nálezy „1“ a negativní nálezy „0“)
- Doplnující informace, zda při pozitivním nálezů fraktury scaphoidea byla tato fraktura dislokovaná nebo nebyla a případně jestli se zde našly i jiné degenerativní nálezy na scaphoideu (například sklerotická ložiska, pseudocysty, cysty atd.)

5.4 Charakteristika výzkumného souboru

Do tohoto výzkumného souboru bylo zařazeno 95 pacientů, z nichž bylo 36 žen (38%) a 59 mužů (62%), průměrný věk těchto pacientů byl 35 let, medián věku byl 31 let, což i vypovídá o četnosti těchto zranění převážně u aktivních lidí v mladším věku.



Graf 1 Demografické rozložení souboru podle pohlaví

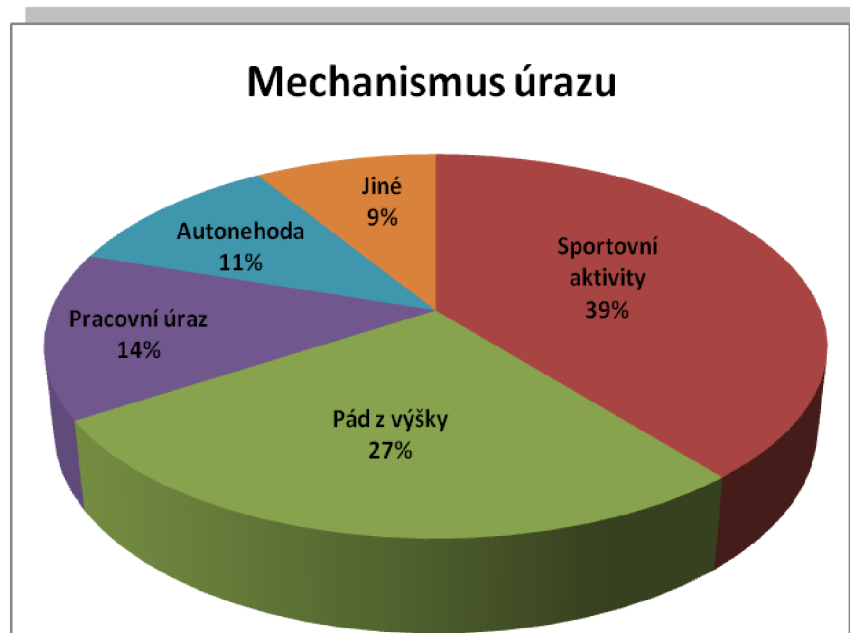


Graf 2 Demografické rozložení souboru dle 4 věkových kategorií a dle pohlaví

Jako doplňující informaci z výzkumného souboru jsem získával i údaje o nejčastějších mechanismech způsobujících traumata scaphoidea, nebo alespoň suspicium k tomuto traumatu. Nejčastěji, dle mých předpokladů docházelo k těmto úrazům během sportovních aktivit (až 39 %), dále tyto úrazy způsobovaly pády z výšky (až 27 %), pracovní úrazy zaujímaly podíl až 14 % a samozřejmě se v tomto výzkumném souboru našli i pacienti, kteří si trauma scaphoidea způsobili během dopravní autonehody (až 11 %) a zbylých 9 % pacientů si zapříčinilo tento druh traumatu jiným než již zmíněným způsobem.

Mechanismus úrazu	
Sportovní aktivity	39%
Pád z výšky	27%
Pracovní úraz	14%
Autonehoda	11%
Jiné	9%

Tabulka 3 Rozdělení nejčastějších mechanismů úrazů dle četnosti



Graf 3 Rozdělení nejčastějších mechanismů úrazů dle četnosti

5.5 Výsledky výzkumu

5.5.1 Hypotéza č. 1

H_0 : - Předpokládám, že je RTG modalita za využití klasických i speciálních projekcí diagnosticky méně přínosná než CT modalita.

H_A : - Předpokládám, že RTG modalita za využití klasických i speciálních projekcí není diagnosticky méně přínosná než CT modalita.

Ke statistickému posouzení této hypotézy jsem využil čtyřpolní kontingenční tabulku, která vyjadřuje vztah mezi nálezem na RTG a CT modalitě, pozitivní nález fraktury scaphoidea byl hodnocen jako „1“ a negativní nález byl hodnocen jako „0“, viz kontingenční tabulka, suspektní nálezy na RTG (35 pacientů) jsem nekoreloval, tudíž jsem ke statistickému vyhodnocení této hypotézy pracoval s nálezem 60 pacientů. Na RTG modalitě byl nález u 33 pacientů negativní, z nichž u 12 z nich se tento negativní nález potvrdil i na CT modalitě, avšak u 21 pacientů byla prokázána fraktura, z čehož plyne, že u těchto 33 pacientů byl nález u 21 falešně negativní a u 12 správně negativní. U 27 pacientů byl na RTG modalitě nález pozitivní, z nichž

u 21 z nich se tento nález potvrdil i na CT modalitě, avšak u 6 pacientů se fraktura nepotvrdila, z čehož plyne, že u těchto 27 pacientů byl nález u 6 falešně pozitivní a u 21 správně pozitivní.

RTG negativní: 33		RTG pozitivní: 27	
Z toho na CT negativní:	Z toho na CT pozitivní:	Z toho na CT negativní:	Z toho na CT pozitivní:
12	21	6	21

Tabulka 4 Souhm RTG a CT nálezů

RTG:	CT:		Σ
	0	1	
0	12	21	33
1	6	21	27
Σ	18	42	60

Tabulka 5 Kontingenční tabulka korelace RTG a CT

Z tabulky je zřejmé, že nejméně častá byla situace shody negativního nálezu na RTG a negativního nálezu na CT (N=12), což jsem v první hypotéze předpokládal. Pozitivní nález na CT modalitě mělo 70 % pacientů, z hlediska RTG modalitě nám vychází 6 falešně negativních případů a 21 falešně pozitivních nálezů. Při předpokladu, že CT modalita je zlatý standard vůči RTG modalitě, vychází nám, že diagnostická přesnost RTG modalitě je 47 % (senzitivita 46,7 %, specificita 30 %). Pro statistické testování jsem použil McNemarův test (dichotomický Chí-kvadrát), kde hladina významnosti byla stanovena na $\alpha = 0,05$, avšak výsledná hodnota byla $p < 0,006$ (0,005606455), čímž se potvrdil statisticky vysoce signifikantní rozdíl mezi RTG a CT modalitou., neboli první hypotéza (H_0) byla potvrzena a alternativní hypotéza (H_A) se nepotvrdila.

Reálné hodnoty:			
N=60	Pozitivní:	Negativní:	Σ
CT:	42	18	60
RTG:	27	33	60
Σ	69	51	120
Empirické hodnoty:			
N=60	Pozitivní:	Negativní:	Σ
CT:	34,5	25,5	60
RTG:	34,5	25,5	60
Σ	69	51	120
McNemarův test			
Chi-test:	0,005606455		

Tabulka 6 Kontingenční tabulka s výsledkem Chí-kvadrát testu (McNemara)

5.5.2 Hypotéza č. 2

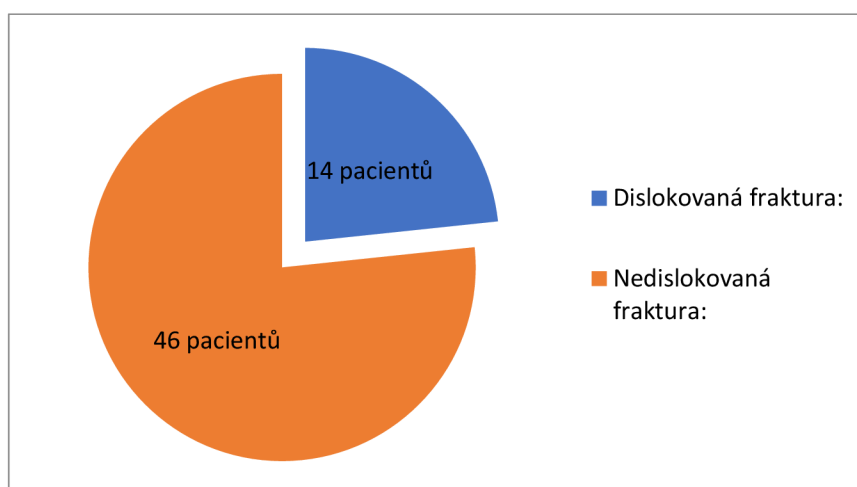
H_0 : - Předpokládám, že dislokované fraktury scaphoidea jsou lépe diagnostikovatelné pomocí RTG modality než nedislokované fraktury.

H_A : - Nepředpokládám, že dislokované fraktury scaphoidea jsou lépe diagnostikovatelné pomocí RTG modality než nedislokované fraktury.

Ke statistickému posouzení této hypotézy jsem použil Kolmogorův-Smirnovův test. V souboru sledovaných pacientů s potvrzenou frakturou scaphoidea mělo 14 pacientů (23,3 %) dislokovanou frakturu a 46 pacientů (76,7 %) frakturu nedislokovanou. Vytvořil jsem si kontingenční tabulku, ze které vychází, že RTG modalita byla ve 12 případech falešně negativní a ve 14 případech falešně pozitivní. Výsledná hodnota tohoto statistického testu byla $p > 0,0001$ (0,000089), kde hladina významnosti byla stanovena $\alpha = 0,05$, ze kterého zřetelně vyplývá, že hypotéza H_0 platí, tudíž je statisticky velmi významný rozdíl v diagnostice pomocí RTG modality dislokovaných a nedislokovaných fraktur a zamítáme tedy alternativní hypotézu H_A .

N=60	Dislokovaná fraktura:	Nedislokovaná fraktura:
Muži:	12	31
Ženy:	2	15
Celkem:	14	46

Tabulka 7 Tabulka četnosti pacientů s dislokovanou a nedislokovanou frakturou



Graf 4 Rozložení dislokovaných a nedislokovaných fraktur

Variable:	Kolmogorov-Smirnov Test By variable Dislokovane/Nedislokovane Marked tests are significant at $p < 0,05$								
	Max. Neg. Different	Max. Pos. Different	p-value	Mean Group 1	Mean Group 2	Std. Dev. Group 1	Std. Dev. Group 2	Valid n=1	Valid n=2
RTG	0	0,113475	$p > 0,000089$	0,424242	0,361702	0,356222	0,371573	14	46

Tabulka 8 Kolmogorův - Smirnovův statistický test s výsledky

Reálné hodnoty:			
N=60	RTG pozitivní	RTG negativní	Σ
Pozit.	13	14	27
Negat.	12	21	33
Σ	25	35	60
Empirické hodnoty:			
N=60	RTG pozitivní	RTG negativní	Σ
Pozit.	5,85	21,15	27
Negat.	7,15	25,85	33
Σ	13	47	60
Kolmogorův - Smirnovův test			
p >	0,000089		

Tabulka 9 Kontingenční tabulka s výsledkem Kolmogorova - Smirnovova testu

5.5.3 Hypotéza č. 3

H_0 : - Předpokládám, že diagnostická výtěžnost RTG modality ve srovnání s CT modalitou bude u pacientů starších 50 let nižší než u mladších pacientů.

H_A : - Nepředpokládám, že diagnostická výtěžnost RTG modality ve srovnání s CT modalitou bude u pacientů starších 50 let nižší než u mladších pacientů.

Ke statistickému posouzení této hypotézy jsem použil statistický Mann - Whitney U Test. Ve sledovaném souboru bylo 50 pacientů ve věku do 50 let a 10 pacientů ve věku nad 50 let. Pozitivní nález na RTG mělo ve skupině pod 50 let 22 pacientů a na CT se tato fraktura potvrdila u 17 z nich, u pacientů nad 50 let mělo pozitivní nález na RTG 5 pacientů a u 4 z nich se fraktura potvrdila. Negativní nález na RTG mělo ve skupině pod 50 let 28 pacientů a u 18 z nich se potvrdila fraktura, u pacientů nad 50 let mělo negativní nález na RTG 5 pacientů a u třech z nich se potvrdila fraktura. Výsledná hodnota tohoto statistického testu byla $p > 0,7$ (0,655940), (kde hladina významnosti byla stanovena $\alpha = 0,05$), ze kterého zřetelně vyplývá, že hypotéza H_0 neplatí, tudíž není statisticky signifikantní rozdíl ve

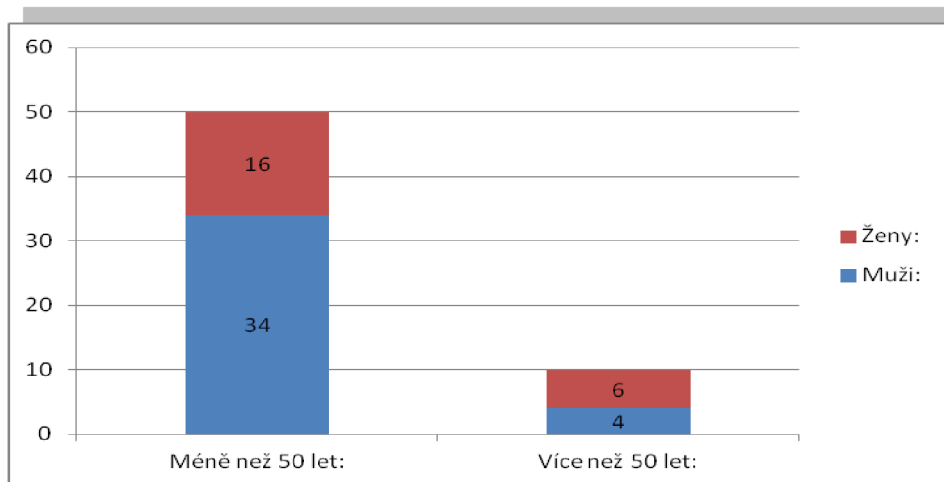
výtěžnosti RTG modality ve srovnání s CT modalitou u pacientů starších 50 let a tedy přijímáme alternativní hypotézu H_A .

Pod 50 let			Nad 50 let		
RTG pozitivní	Z toho CT pozitivní	Z toho CT negativní	RTG pozitivní	Z toho CT pozitivní	Z toho CT negativní
22	17	5	5	4	1
RTG negativní	Z toho CT pozitivní	Z toho CT negativní	RTG negativní	Z toho CT pozitivní	Z toho CT negativní
28	18	10	5	3	2

Tabulka 10 Rozložení souboru do dvou věkových skupin a podle nálezu

N=60	Méně než 50 let:	Více než 50 let:
Muži:	34	4
Ženy:	16	6
Celkem:	50	10

Tabulka 11 Rozložení patientského souboru do dvou věkových skupin a dle pohlaví



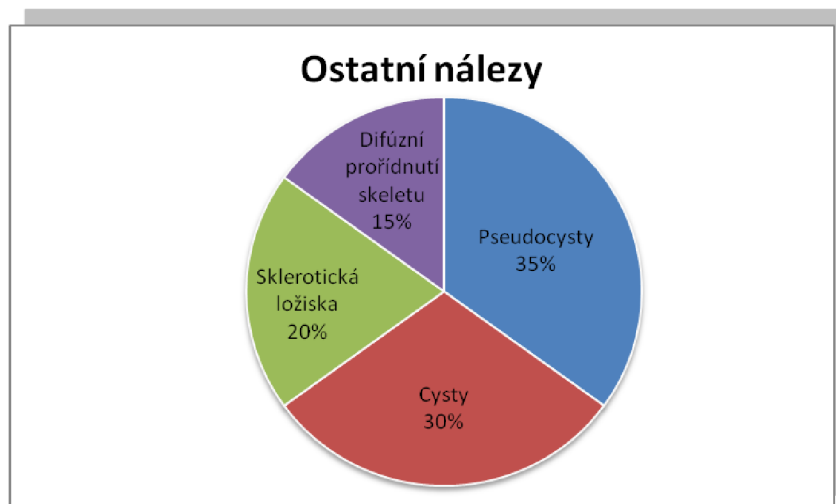
Graf 5 Rozložení patientského souboru do dvou věkových kategorií a dle pohlaví

Mann-Whitney U Test (w/ continuity correction) (List1 in data pro stat.stw)										
By variable Věk. kat.										
Marked tests are significant at p < ,05000										
variable	Rank Sum Group 1	Rank Sum Group 2	U	Z	p-value	Z adjusted	p-value	Valid N Group 1	Valid N Group 2	2*1sided exact p
RTG:	3453,000	1107,000	752,0000	-0,445527	0,655940	-0,473531	0,635835	73	22	0,658149

Tabulka 12 Mann - Whitney U Test s výsledky

5.6 Sumarizace ostatních nálezů výzkumu

Ve sledovaném souboru pacientů jsem navíc sledoval ještě jiné nálezy na scaphoideu, které byly těmto pacientům diagnostikovány kromě fraktur. Z celého sledovaného souboru 95 pacientů, mělo ostatní nález pouze 20 pacientů a nejčastěji se mezi těmito nálezy objevovaly pseudocysty (7 pacientů, 35 %) a cysty (6 pacientů, 30 %), dále sklerotická ložiska (4 pacienti, 20 %) a difúzní prořidnutí skeletu scaphoidea (3 pacienti, 15 %), avšak tento nález se objevoval pouze u pacientů starších 55 let.



Graf 6 Ostatní nálezy v patientském souboru

Pseudocysty	Cysty	Sklerotická ložiska	Difúzní prořidnutí skeletu
7	6	4	3

Tabulka 13 Ostatní nálezy v patientském souboru

5.7 Porovnání výhod a nevýhod RTG a CT modality

Dílčím cílem této praktické části bylo porovnat výhody a nevýhody těchto dvou zobrazovacích modalit, kromě již zmíněného diagnostického přínosu.

Mezi základní výhody RTG modality patří především:

- Nižší náklady na vyšetření oproti CT modalitě, v současné době je toto v KNTB a.s. vyšetření ohodnoceno 242 body, s hodnotou bodu 1,47 Kč, tudíž celková částka vyúčtovaná za toto vyšetření je 355,74 Kč.

- přehlednost
- lepší dostupnost oproti CT
- nižší radiační dávka oproti CT
- možnost objasnění i jiných traumatických změn mimo os scaphoideum
- téměř žádné kontraindikace, kromě gravidity (relativní KI)

- nejsou dlouhé objednací doby

Mezi hlavní nevýhody RTG modality patří především:

- radiální zátěž, avšak ta je nižší než u CT
- sumační zobrazení (není spolehlivě odlišitelná drobná linie lomu os scaphoideum)
- zobrazení pouze ve 2D
- není vhodná pro diagnostiku patologií v měkkých částech kloubů
- kvalita vyšetření se odvíjí i od spolupráce pacienta
- některé projekce občas nelze správně provést z důvodu výrazné algicity pacienta

Mezi základní výhody CT modality patří především:

- možnost rekonstrukce obrazu v libovolné pozici
- generování obrazů s minimálním vzájemným posunem rekonstruovaných vrstev
- objemový náběr dat
- kvalita 3D a MPR rekonstrukcí
- flexibilní postprocesingové zpracování
- krátká doba skenování v poměru k vyšetřovanému objemu
- větší pravděpodobnost detekce i malé léze
- široké indikační pole
- téměř žádné kontraindikace kromě gravidity (relativní KI)

Mezi hlavní nevýhody CT modality patří především:

➤ Vyšší náklady na vyšetření oproti RTG modalitě, v současné době je toto v KNTB a.s. vyšetření ohodnoceno 2199 body, s hodnotou bodu 1,47 Kč, tudíž celková částka vyúčtovaná za toto vyšetření je 3232,53 Kč.

- vyšší radiální zátěž pacientů oproti RTG
- vyšší nároky na zpracování výsledků vyšetření (postprocesingové techniky)
- není vhodná pro diagnostiku patologií měkkých částí kloubů a akutní fáze některých patologií (aseptická nekróza)

- nezbytná spolupráce pacienta během vyšetření
- často nepohodlná pronační vyšetřovací poloha vleže na břicho, problém u obézních a velmi algických pacientů
- horší dostupnost a dlouhé objednací doby v porovnání s RTG modalitou

5.8 Výsledky výzkumu ve vztahu k cílům práce

Jako cíl výzkumné části mé diplomové práce jsem si stanovil porovnat diagnostickou výtěžnost RTG s CT modalitou v diagnostice traumat os scaphoideum a dále porovnat hlavní výhody a nevýhody obou těchto zobrazovacích modalit. K posouzení této diagnostické výtěžnosti, jsem využil statistické korelační testy (McNemarův test, Kolmogorův - Smirnovův test a Mann - Whitney U test), kterými jsem jednotlivě vyhodnocoval tři mnou stanovené hypotézy.

Hypotéza č. 1 „Předpokládám, že je RTG modalita za využití klasických i speciálních projekcí diagnosticky méně přínosná než CT modalita“ se mi potvrdila se statisticky velmi významným rozdílem mezi RTG a CT modalitou.

Hypotéza č. 2 „Předpokládám, že dislokované fraktury scaphoidea jsou lépe diagnostikovatelné pomocí RTG modality než nedislokované fraktury“, se mi také statisticky velmi významně potvrdila.

Hypotéza č. 3 „Předpokládám, že diagnostická výtěžnost RTG modality ve srovnání s CT modalitou bude u pacientů starších 50 let nižší než u mladších pacientů“, se mi statisticky nepotvrdila, proto jsem přijal alternativní hypotézu „Nepředpokládám, že diagnostická výtěžnost RTG modality ve srovnání s CT modalitou bude u pacientů starších 50 let nižší než u mladších pacientů“.

5.9 Diskuse

Cílem výzkumné části bylo především porovnat diagnostickou výtěžnost RTG modality za využití klasických i speciálních projekcí s CT modalitou při diagnostice traumat scaphoidea v nemocnici KNTB a.s. ve Zlíně. Sledovaným souborem, byli pacienti podstupující vyšetření za účelem vyloučení traumatu scaphoidea na obou

těchto modalitách v rozestupu maximálně třech týdnů, tato vyšetření musela být realizována v KNTB a.s. na RTG skiagrafickém přístroji Philips Digital Diagnost (RTG pracoviště určené především pro traumatologické ambulance) a na CT přístroji iCT Brilliance 256. Informace o pacientech jsem do výzkumného souboru získával kvantitativním retrospektivním způsobem v období od 1. 1. 2017 do 31. 12. 2022 a to především z důvodu doby provozu těchto přístrojů, protože se přístrojové vybavení oddělení zobrazovacích metod KNTB a.s. poměrně často obměňuje a období sbírání dat za dobu 6 let bylo nejdelší možné. Získaná data 95 pacientů jsem statisticky koreloval a vyhodnotil pomocí mnou stanovených třech hlavních hypotéz.

První hypotéza „Předpokládám, že je RTG modalita za využití klasických i speciálních projekcí diagnosticky méně přínosná než CT modalita“, se mi potvrdila s vysokou signifikantní hodnotou $p < 0,006$, za využití kontingenční tabulky a McNemarova testu (dichotomický Chí-kvadrát), kde hladina významnosti statistického testu byla stanovena na hodnotu $\alpha = 0,05$. Při porovnání RTG skiagrafické modalita s CT modalitou, kde CT beru jako zlatý standard, mi vyšla senzitivita 46,7 %, specificita 30 % RTG modalita. Podobný výsledek jsem očekával, protože působím v tomto oboru bezmála už 9 roků a za tu dobu jsem vysledoval značné rozdíly v nálezech pacientů podstupujících vyšetření na obou těchto zobrazovacích modalitách, avšak až tak vysoký rozdíl jsem nepředpokládal, protože před výběrem této hypotézy jsem dostudovával odbornou literaturu a zahraniční články, kde například ve studii zveřejněné v roce 2020, ve které byly korelovány nálezy pacientů mezi RTG a CT modalitou v období od 1. 1. 2017 do 1. 1. 2018, podstupujících tato vyšetření z důvodu vyloučení fraktur zápěstí, vyšla senzitivita RTG modalita 59 % a specificita 54 %. (Ibrahim Etili, Nalan Kozaci et al, 2020, online)

V porovnání mnou získaných výsledků s výsledky této studie jsou na již na první pohled značné rozdíly, avšak po prostudování této odborné studie, jsem zjistil, že korelovány byly výsledky 274 pacientů a proto tyto výsledky mají validnější hodnotu, než výsledky mnou korelovaných 95 pacientů (respektive 60 pacientů po odečtení pacientů se suspektním nálezem na RTG modalitě). Dalším důležitým parametrem, který by mohl tento rozdíl ve výsledcích ovlivnit, může být i fakt, že nález na RTG modalitě byl ve studii interpretován specialisty na traumatologii a ortopedii a ne radiology jako v mém výzkumu. Dle mého názoru je RTG modalita první volby při hodnocení traumat v oblasti zápěstí, ale validita této zobrazovací metody je nezanedbatelně ovlivňována kvalitou provedených projekcí, která se

značně odvíjí od spolupráce a algicity pacienta, ale i profesionality a pečlivosti radiologického asistenta, který provádí snímkování, dále může být v neposlední řadě ovlivňována i zkušenostmi a odborností radiologa hodnotícího toto vyšetření. Těsně po ukončení mého výzkumu byl na naše pracoviště nainstalován nový RTG přístroj a po subjektivním hodnocení několika radiologů jsou snímky ve srovnání se starším RTG přístrojem, na kterém probíhal můj výzkum, kvalitativně mnohem lepší, takže diagnostickou přesnost ovlivňuje pochopitelně i kvalita a stáří (opotřebení) přístrojového vybavení. Po prostudování celého komplexu problematiky diagnostiky traumat scaphoidea a několika konzultacemi s odborníky, ať už z oboru radiologie nebo traumatologie, eventuelně i ortopedie jsem došel k názoru, že indikovat CT vyšetření všem pacientům s podezřením na trauma scaphoidea je samozřejmě nesmysl, ale mohlo by se do budoucna zapracovat na zvýšení kvality zobrazení samotné RTG modality a to nejen inovací přístrojové techniky a dbání na správné provedení požadovaných projekcí, ale i možnou implementací moderních technologií zlepšujících hodnocení jako je umělá inteligence. Zakoupením softwaru, který by algoritmem umělé inteligence zvýraznil například jemné lomné linie scaphoidea, které lidské oko nemůže registrovat, by vedlo určitě ke zvýšení senzitivity a specificity této modality a následně tím i k menší četnosti indikací k CT vyšetření. Avšak tento software je ještě velmi finančně nedostupný, protože se teprve pomalu začíná dostávat na trh a možnost jeho zakoupení je prozatím jenom jako forma „příplatkové aktualizace“ a ne jako základní softwarový balíček, který dostane zákazník při koupi nového přístroje. (informace od techniků firmy Philips Healthcare, únor 2023)

Druhá hypotéza „Předpokládám, že dislokované fraktury scaphoidea jsou lépe diagnostikovatelné pomocí RTG modality než nedislokované fraktury“, se mi také statisticky potvrdila s vysokou signifikantní hodnotou $p > 0,0001$, kde hladina významnosti byla stanovena na hodnotu $\alpha = 0,05$, za využití kontingenční tabulky a Kolmogorova - Smirnovova testu. Musím přiznat, že takový výsledek jsem očekával vzhledem k délce mé praxe a získaných zkušeností, teoreticky to i dává samozřejmě smysl, protože když je fraktura dislokovaná, tak je mnohem větší pravděpodobnost ji identifikovat již na RTG modalitě, oproti například fraktuře, která se na CT modalitě projeví jemnou fisurou. O tomto statistickém výsledku vypovídá i to, že RTG modalita byla ve 12 případech falešně negativní a ve 14 případech falešně pozitivní. Senzitivita RTG modality při diagnostice nedislokovaných fraktur scaphoidea vychází na mém souboru pacientů na 29 % a specificita na 38 % v porovnání s CT modalitou

(zlatý standard). Tento výsledek může být taktéž velmi ovlivněn kvalitou jednotlivých snímků, zkušenostmi hodnotícího radiologa a v neposlední řadě i přístrojovým vybavením, které hraje v této problematice dle mého názoru neopominutelnou roli. Během rešerše dostupných článků, jsem nikde nenašel konkrétní studii, která by stejnou problematiku řešila, pokaždé se korelovala diagnostická výtěžnost traumat scaphoidea mezi CT a MR modalitou, kde senzitivita CT v porovnání s *MR byla 85 - 95 % a specificita 95 - 100 %, senzitivita MR 100 % a specificita MR 80 - 90 %*. (Schmitt, Rosenthal et al., 2016, online)

Avšak tato korelace nebyla předmětem mé diplomové práce, především z důvodu, že u nás v nemocnici MR vyšetření k diagnostice traumat scaphoidea již bezmála deset let neděláme a ani toto vyšetření nebývá indikováno našimi ortopedy a traumatology.

Třetí hypotéza „Předpokládám, že diagnostická výtěžnost RTG modality ve srovnání s CT modalitou bude u pacientů starších 50 let nižší než u mladších pacientů“, se mi jako jediná po statickém vyhodnocení nepotvrdila, proto jsem přijal alternativní hypotézu „Nepředpokládám, že diagnostická výtěžnost RTG modality ve srovnání s CT modalitou bude u pacientů starších 50 let nižší než u mladších pacientů“. K vyhodnocení této hypotézy jsem použil statistický Mann - Whitney U Test, kterým jsem získal hodnotu $p > 0,7$, kde hladina významnosti byla stanovena na hodnotu $\alpha = 0,05$. Výsledek této korelace mě překvapil, protože jsem se během příprav na teoretické zpracování této práce setkal s několika články, kde byl potvrzen negativní vliv například osteoporózy u pacientů starších 50 let na diagnostickou přesnost RTG modality, proto jsem předpokládal, že u pacientů, v této věkové kategorii bude také statisticky signifikantní rozdíl v diagnostické výtěžnosti traumat scaphoidea. Podle mě je tento výsledek velmi ovlivněn velmi malým počtem sledovaných pacientů v kategorii nad 50 let, kde se mi podařilo získat anamnestické údaje pouze u deseti pacientů, naopak v kategorii pacientů pod 50 let jsem měl data od 50 pacientů. Mimo tuto hypotézu jsem sumarizoval ještě jiné nálezy diagnostikované pomocí RTG a CT modality, kde se jeden nález vyskytoval pouze u pacientů starších 55 let a bylo to difúzní prořídnutí skeletu scaphoidea, který se objevoval celkem u třech pacientů. Tento fakt dle mého názoru potvrzuje domněnku, se kterou jsem si původně stavoval tuto hypotézu, protože se domnívám, že difúzní prořídnutí skeletu má vliv na diagnostickou výtěžnost, avšak nízkým počtem sledovaných pacientů se mi tato hypotéza nepovedla statisticky potvrdit.

6 Závěr

Tato práce je rozdělena do třech pomyslných základních částí. V první části, se věnuji především anatomii ruky a zápěstí, popisu hlavním mechanismům úrazu způsobujícím fraktury zápěstních kůstek, konkrétně scaphoidea, jednotlivým druhům fraktur scaphoidea, jejich dělením a především jejich vyšetřením od klinického hodnocení po zhodnocení morfologie pomocí zobrazovacích metod.

Ve druhé části popisuji technický princip RTG a CT modalit a průběh obou těchto vyšetřovacích metody.

V poslední části jsem se věnoval zpracování nashromážděných dat v časovém období 72 měsíců (od 1. 1. 2017 do 31. 12. 2022). Sběr těchto dat probíhal z nemocničního informačního systému Fons Akord a Pacs na Oddělení Zobrazovacích Metod v KNTB a.s. Tato data jsem vyhodnotil, procentualně vyjádřil a výsledky zapsal pomocí tabulkového editoru MS Excel do přehledných tabulek, k lepšímu, přehlednějšímu znázornění jsem použil jednoduché grafy a následně statisticky vyhodnotil dle mnou stanovených třech hypotéz. Dále jsem statisticky vyhodnotil korelace dle mnou stanovených hypotéz pomocí programu Tibco Statistica. Jednotlivé hypotézy jsem následně diskutoval a celkově zhodnotil dle získaných výsledků.

Referenční seznam

1. ARSALAN-WERNER A, Sauerbier M, Mehling IM. *Current concepts for the treatment of acute scaphoid fractures*. Eur J Trauma Emerg Surg. 2016 Feb;42(1):3-10. doi: 10.1007/s00068-015-0587-8. [online] Epub 2022 Nov 25. PMID: 26608838.
2. AYACHE, Ali, Rainer SCHMITT, Frank UNGLAUB, Martin F. LANGER, Lars P. MULLER a Christian K. SPIES. Fractures of the carpal bones without the scaphoid bone/Frakturen der Handwurzel ohne Os scaphoideum. *Der Unfallchirurg* [online]. 2021, 124(1), 59-73 [cit. 2023-04-28]. ISSN 01775537. Dostupné z: doi:10.1007/s00113-020-00929-w
3. BARTONÍČEK, J., Heřt, J.: Základy klinické anatomie pohybového aparátu. Praha, Maxdorf, 2004, s. 256. ISBN 80-7345-017-8.
4. ČIHÁK, R.: Anatomie I., Druhé upravené vydání., Praha, Grada, 2001, s. 228-232. ISBN 80-7169-970-5.
5. DRÁČ, P.: Osteosyntéza zlomeniny člunkové kosti z limitovaného dorzálního přístupu., Úrazová. Chirurgie. 2006, s. 103-107. ISSN 1211-7080.
6. DRÁČ, P., Maňák, P., Labónek, I.: Perkutánní osteosyntéza zlomenin člunkové kosti - předběžné výsledky., Acta Chir Orthop Traum cech. 71, 2004, s. 165-170. ISSN 001-5415.
7. DRÁČ, P., Maňák, P.: Současné možnosti diagnostiky zlomenin člunkové kosti., Úrazová. Chirurgie, 8, 1999 s. 1-5. ISSN1211-7080.
8. ETLI, I., Kozaci N., Hieme E-Journals - RöFo - Fortschritte auf dem Gebiet der Röntgenstrahlen und der bildgebenden Verfahren / Abstract. *302 Found* [online]. Dostupné z: <https://www.thieme-connect.de/products/ejournals/abstract/10.1055/s-0042-104660>

9. FERDA, J., Novák, M., Kreuzberg, B.: Výpočetní tomografie., Praha, Galén, 2002, s. 550-551. ISBN 80-7262-172-6.
10. GALLO, Jiří. *Ortopedie pro studenty lékařských a zdravotnických škol*. 1. Olomouc: Univerzita Palackého v Olomouci, 2011. ISBN 978-80-244-2486-6.
11. KORANDA, P., Dráč, P., Mysliveček, M., Kamínek, M., Hušák, V., Maňák, P.: Three-phase Bone Scintigraphy in the Diagnosis of Scaphoid Fracture., *Europ. J. nucl. Med.*, 27, 2000, s. 1014. ISSN 0340-6997.
12. KOUDELA, K.: *Ortopedická traumatologie.*, Praha, Karolinum, 2002, s. 53-56. ISBN 80-246-0392-6.
13. LAŠTOVKA, J.: *Zlomeniny a paklouby os naviculare.*, Atestační práce, Jihlava, 2006.
14. PILNÝ, J., Čižmář, I. et al.: *Chirurgie zápěstí.*, Praha, Galén, 2006, s. 35-145. ISBN 80-7262-376-1.
15. RAMAN, Siva P., Mahadevappa MAHESH, Robert V. BLASKO a Elliot K. FISHMAN.
CT Scan Parameters and Radiation Dose: Practical Advice for Radiologists. *Journal of the American College of Radiology* [online]. 2013, 10(11), 840-846 [cit. 2023-02-9]. ISSN 15461440. Dostupné z: [https://www.jacr.org/article/S1546-1440\(13\)00317-7/fulltext](https://www.jacr.org/article/S1546-1440(13)00317-7/fulltext) doi: 10.1016/j.jacr.2013.05.032
16. SABOL, Jozef, Leoš NAVRÁTIL a Jana HUDZIETZOVÁ. *Současný systém veličin a jednotek v radiační ochraně* [online]. In: 2011 [cit. 2023-02-20]. Dostupné z: https://inis.iaea.org/collection/NCLCollectionStore/_Public/43/130/43130864.pdf
17. SCHMITT, R., Rosenthal, H. *Imaging of Scaphoid Fractures According to the New S3 Guidelines - PubMed*. *PubMed* [online]. Dostupné z: <https://pubmed.ncbi.nlm.nih.gov/27074424/>

18. SÚJB - Státní úřad pro jadernou bezpečnost. Hodnocení lékařského ozáření [online]. 2021 [cit. 2023-01-04]. Dostupné z: https://www.sujb.cz/fileadmin/sujb/docs/radiacniochrana/lekarske_ozareni/Bulletinlo2021.pdf
19. SÚKUPOVÁ, Lucie. Co představuje parametr CTDIvol uváděný CT skenery a je tento parametr skutečně vhodný pro stanovení dávek pacientům? Česká radiologie [online]. 2015, 69(3), 194-200 [cit. 2023-03-15]. ISSN 1210-7883. Dostupné z: http://www.cesradiol.cz/dwnld/CesRad_1503_194_200.pdf
20. SÚKUPOVÁ, Lucie. CT kurz IAEA – CT veličiny a sledování dávek. Lucie Súpová [online]. 2017 [cit. 2023-03-01]. Dostupné z: <http://www.sukupova.cz/ct-kurz-iaea-ct-veliciny-a-sledovani-davek/>
21. SÚKUPOVÁ, Lucie. Diagnostická referenční úroveň jako nástroj optimalizace. Lucie Súpová [online]. 18. 11. 2019 [cit. 2023-03-15]. Dostupné z: <http://www.sukupova.cz/diagnosticka-referencni-uroven-jako-nastroj-optimalizace/>
22. SÚKUPOVÁ, Lucie. Kvalita obrazu – kontrast. Lucie Súpová [online]. 2018 [cit. 2023-02-20]. Dostupné z: <http://www.sukupova.cz/kvalita-obrazu-kontrast/>
23. SVOBODA, M.: Základy techniky vyšetřování rentgenem., Praha, Avicem, 1973, s.212-218.
24. SÚRO. Principy radiační ochrany. In: Státní ústav radiační ochrany, v. v. i. [online]. [cit. 2023-05-07]. Dostupné z: <https://www.suro.cz/cz/radiacni-ochrana/principy-radiacni-ochrany>
25. TŘETINOVÁ, D., Mrázková, K.: Snímkování traumat zápěstí., Praktická radiologie., ročník. 7, 2002, s. 4-6. ISSN 1211-5053.

26. VIŠŇA, P., Hoch, J. a kol.: Traumatologie dospělých., Praha, Maxdorf, 2004, s. 24-59. ISBN 80-7345-034-8.

Seznam zkratk

2D	Dvourozměrná
3D	Trojrozměrná
CT	Výpočetní tomografie
I. V.	Intravenózní
KNTB	Krajská nemocnice Tomáše Bati
kV	Kilo-volt
mA	Mili-ampér
mAs	Mili-ampérsekunda
MR	Magnetická rezonance
NIS	Nemocniční informační systém
OZM	Oddělení zobrazovacích metod
PACS	Digitální obrazový archivační systém
RTG	Rentgen
SLAC	Scapholunate advanced collapse
SNAC	Scaphoid nonunion advanced collapse
TFCC	Triangulární fibroartilaginózní komplex

Seznam tabulek

Tabulka 1 Záznamová tabulka výzkumného souboru pacientů	41
Tabulka 2 Tabulka škály hodnocení	41
Tabulka 3 Rozdělení nejčastějších mechanismů úrazů dle četnosti.....	43
Tabulka 4 Souhrn RTG a CT nálezů	45
Tabulka 5 Kontingenční tabulka korelace RTG a CT	45
Tabulka 6 Kontingenční tabulka s výsledkem Chí-kvadrát testu (McNemarova).....	46
Tabulka 7 Tabulka četnosti pacientů s dislokovanou a nedislokovanou frakturou.....	47
Tabulka 8 Kolmogorův - Smirnovův statistický test s výsledky	47
Tabulka 9 Kontingenční tabulka s výsledkem Kolmogorova - Smirnovova testu.....	48
Tabulka 10 Rozložení souboru do dvou věkových skupin a podle nálezu.....	49
Tabulka 11 Rozložení patientského souboru do dvou věkových skupin a dle pohlaví	49
Tabulka 12 Mann - Whitney U Test s výsledky.....	50
Tabulka 13 Ostatní nálezy v patientském souboru	51

Seznam grafů

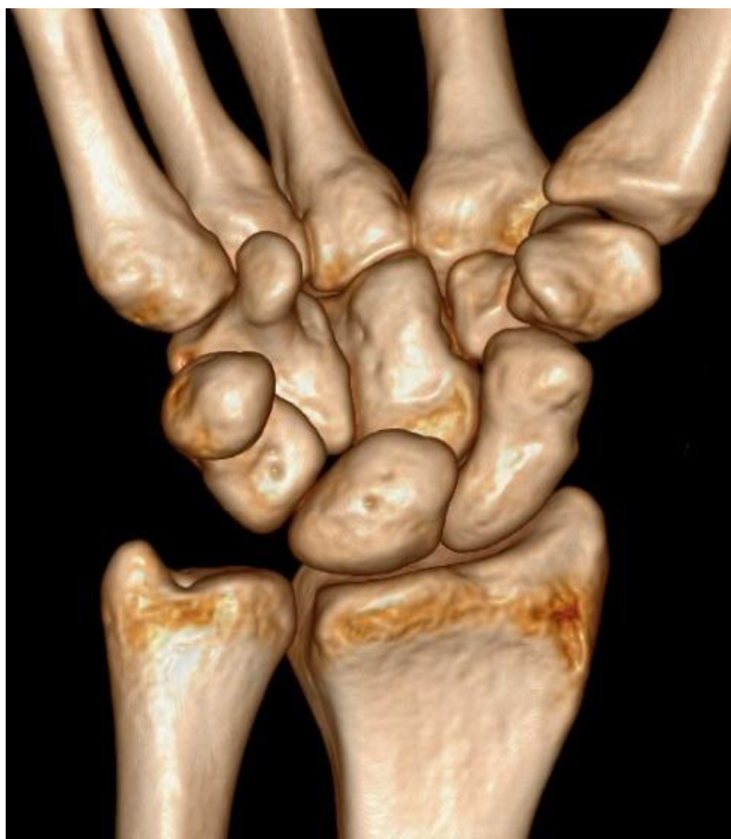Graf 1 Demografické rozložení souboru podle pohlaví.....	42
Graf 2 Demografické rozložení souboru dle 4 věkových kategorií a dle pohlaví	43
Graf 3 Rozdělení nejčastějších mechanismů úrazů dle četnosti	44
Graf 4 Rozložení dislokovaných a nedislokovaných fraktur	47
Graf 5 Rozložení patientského souboru do dvou věkových kategorií a dle pohlaví ..	50
Graf 6 Ostatní nálezy v patientském souboru.....	51

Seznam obrázků

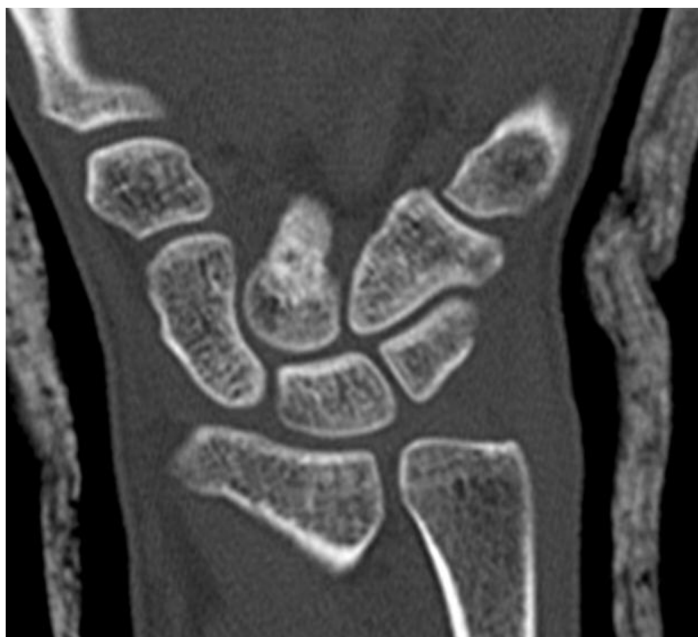Obrázek 1 Klasifikace fraktur dle Russea	20
Obrázek 2 Klasifikace dle Herberta, Typ A	21
Obrázek 3 Klasifikace dle Herberta, Typ B	22
Obrázek 4 Klasifikace dle Herberta, Typ C	22
Obrázek 5 Klasifikace dle Herberta, Typ D	23
Obrázek 6 3D rekonstrukce CT zápěstí	65
Obrázek 7 Koronální rekonstrukce CT (na os scaphoideum)	65
Obrázek 8 Koronální rekonstrukce CT (na os scaphoideum)	66
Obrázek 9 Axiální rekonstrukce CT (na os scaphoideum)	66
Obrázek 10 RTG PA projekce na os scaphoideum	67
Obrázek 11 RTG šikmá projekce na os scaphoideum	67
Obrázek 12 RTG boční projekce na os scaphoideum	68
Obrázek 13 RTG PA projekce na os scaphoideum (stp. osteosyntéze)	68
Obrázek 14 RTG boční projekce na os scaphoideum (stp. osteosyntéze)	69
Obrázek 15 CT axiální rekonstrukce na os scaphoideum (stp. osteosyntéze)	69

Přílohy

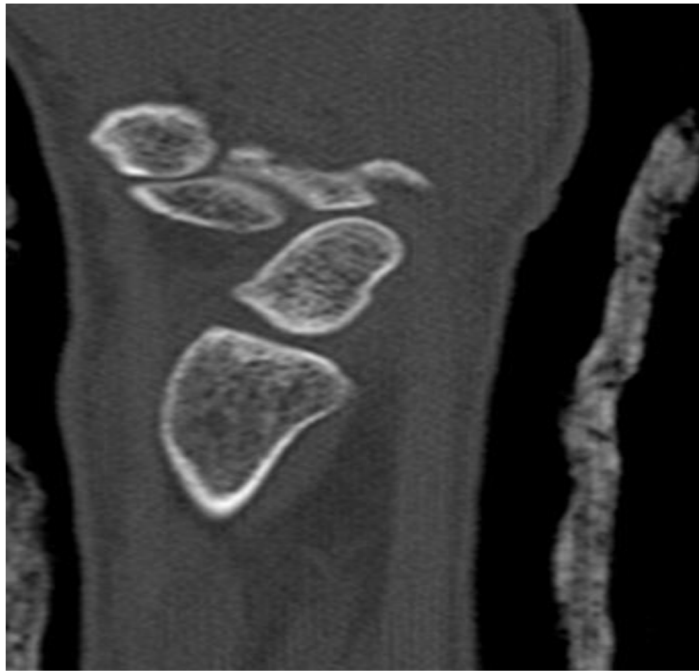
Všechny tyto obrázky byly pořízeny ze systému PACS KNTB a. s. Zlín.



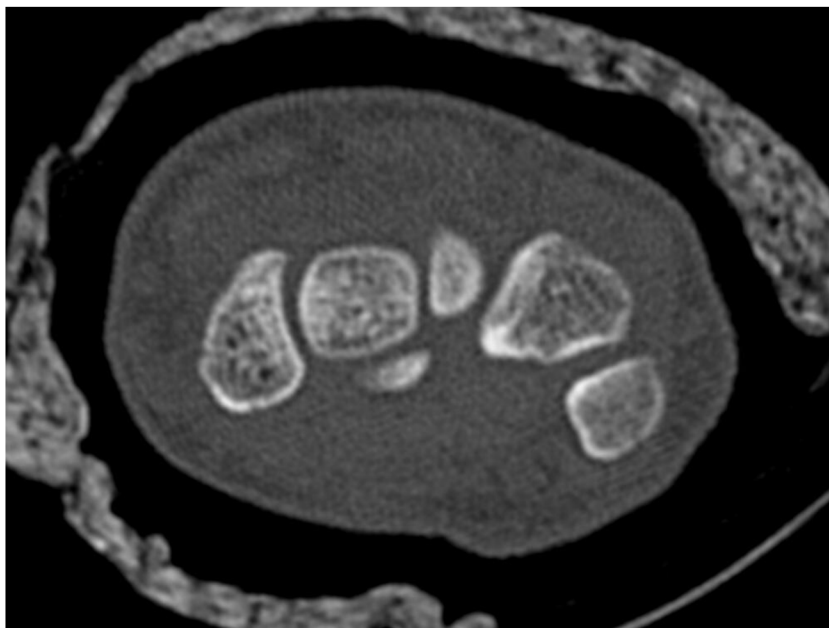
Obrázek 6 3D rekonstrukce CT zápěstí



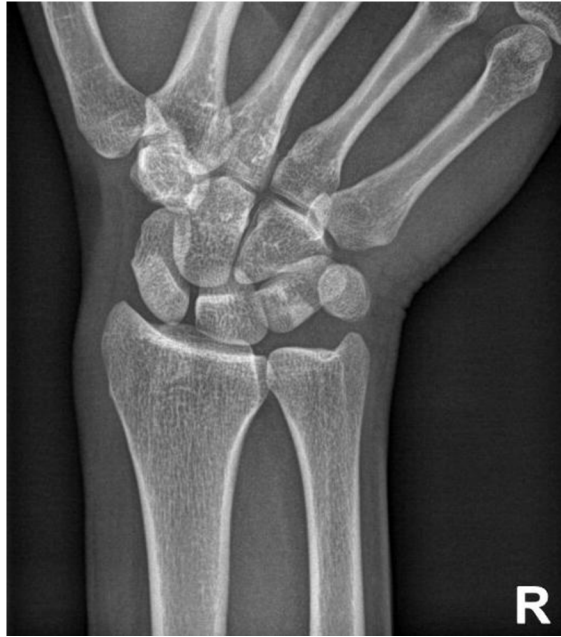Obrázek 7 Koronální rekonstrukce CT (na os scaphoideum)



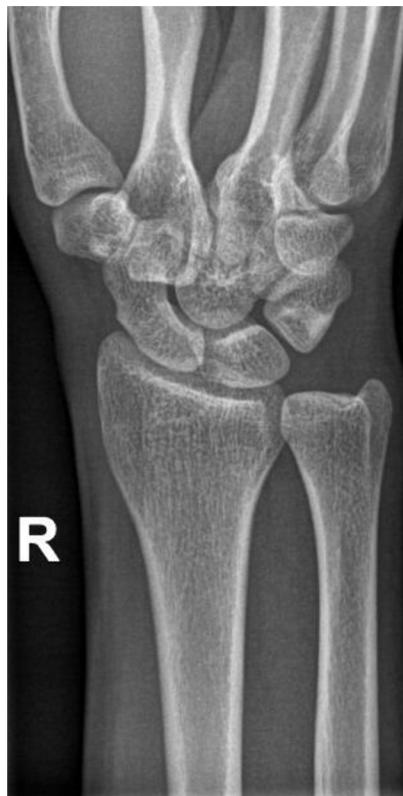Obrázek 8 Koronální rekonstrukce CT (na os scaphoideum)



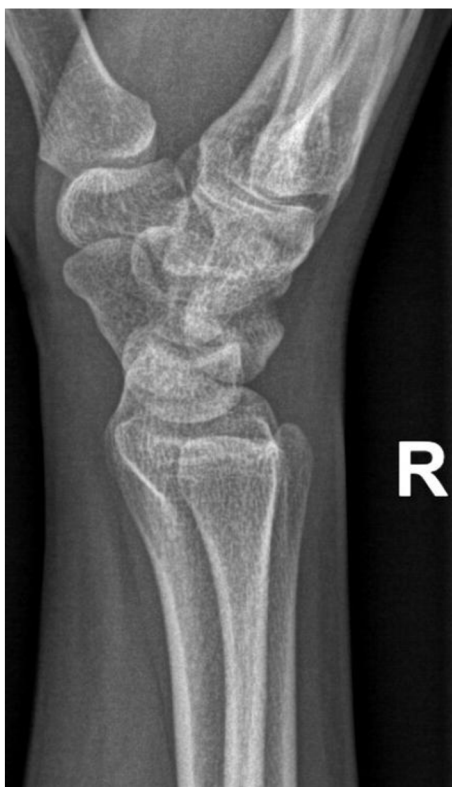Obrázek 9 Axiální rekonstrukce CT (na os scaphoideum)



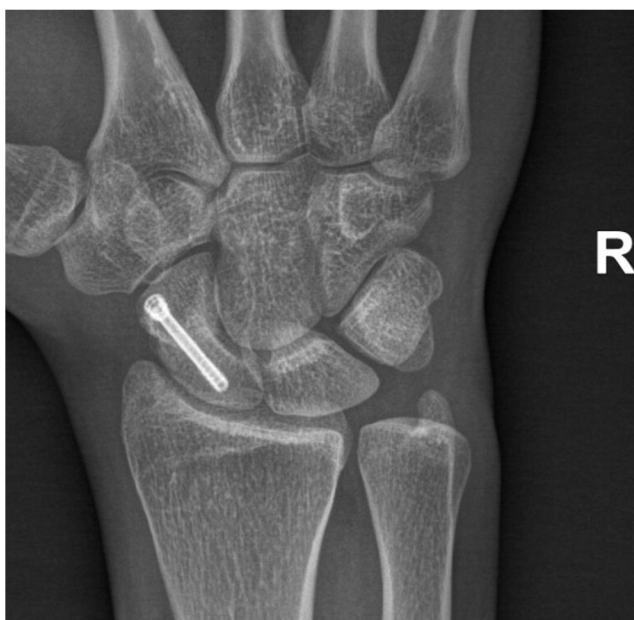Obrázek 10 RTG PA projekce na os scaphoideum



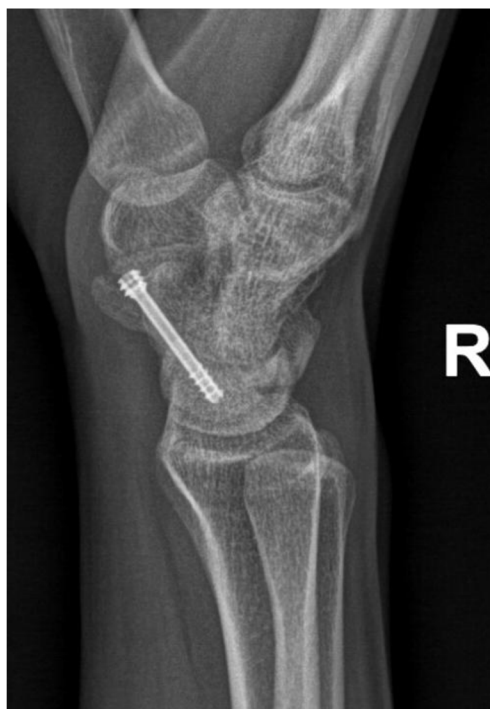Obrázek 11 RTG šikmá projekce na os scaphoideum



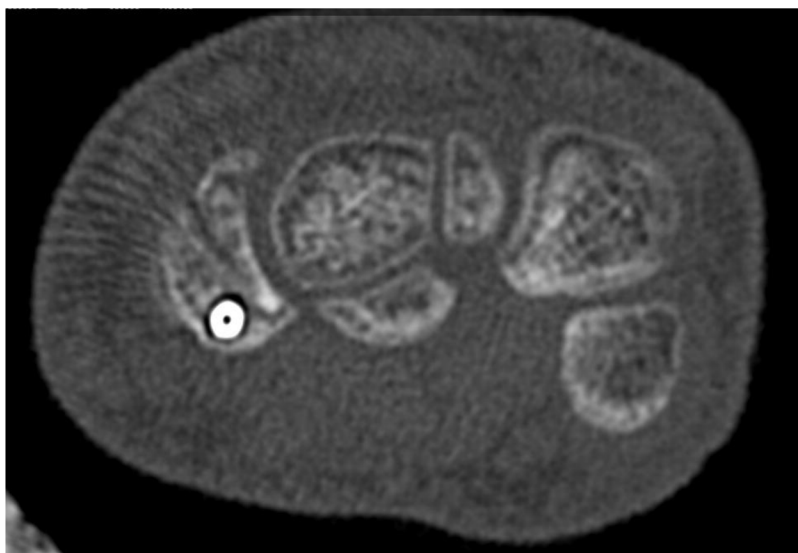
Obrázek 12 RTG boční projekce na os scaphoideum



Obrázek 13 RTG PA projekce na os scaphoideum (stp. osteosyntéze)



Obrázek 14 RTG boční projekce na os scaphoideum (stp. osteosyntéze)



Obrázek 15 CT axiální rekonstrukce na os scaphoideum (stp. osteosyntéze)



Fakulta
zdravotnických věd

UPOL - 156644/FZV-2022

Vážený pan
Bc. Jakub Pospíšil

2022-07-29

Vyjádření Etické komise FZV UP

Vážený pane bakaláři,

na základě Vaší Žádosti o stanovisko Etické komise FZV UP byla Vaše výzkumná část diplomové práce posouzena a po vyhodnocení všech zaslaných dokumentů Vám sdělujeme, že diplomové práci s názvem „**Zobrazování traumat os scaphoideum, porovnání RTG a CT modality**“, jehož jste hlavním řešitelem, bylo uděleno

souhlasné stanovisko Etické komise FZV UP .

S pozdravem,

Mgr. Renáta Váverková
předsedkyně
Etické komise FZV UP

Fakulta zdravotnických věd Univerzity Palackého
v Olomouci
Hněvotínská 3 | 775 15 Olomouc | T: 585 632 880
www.fzv.upol.cz