

UNIVERZITA PALACKÉHO V OLOMOUCI

FAKULTA ZDRAVOTNÍCKÝCH VĚD

Ústav radiologických metod

Bc. LENKA PLEVKOVÁ

INCIDENCIA DCIS V MAMOGRAFICKOM SCREENINGU

Diplomová práce

Vedúci práce: MUDr. Jana Čerňanová

Olomouc 2022

Prehlasujem, že som diplomovú prácu vypracovala samostatne a použila len uvedené bibliografické a elektronické zdroje.

Olomouc 17.5.2022

Podpis

Pod'akovanie

Rada by som sa poďakovala vedúcej práce MUDr. Jane Čerňanovej za cenné rady, ústretovosť, podporu a čas, ktorý mi venovala pri spracovaní diplomovej práce. Zároveň by som chcela poďakovať mojej rodine a priateľom za psychickú podporu počas štúdia.

ANOTÁCIA

Typ záverečnej práce: Diplomová práca

Názov práce: Incidencia DCIS v mamografickom screeningu

Názov práce v AJ: Incidence DCIS in mammographic screening

Dátum zadania: 28.01.2021

Dátum odovzdania: 17.5.2022

Vysoká škola, fakulta, ústav: Univerzita Palackého v Olomouci

Fakulta zdravotníckych vied

Ústav radiologických metod

Autor práce: Bc. Lenka Plevková

Vedúci práce: MUDr. Jana Čerňanová

Oponent práce:

Abstrakt v SJ:

Táto diplomová práca predkladá dostupné poznatky o duktálnom karcinóme in situ, o rizikových faktoroch vzniku karcinómu prsníka, mamografickom screeningu a o zobrazovacích metódach v diagnostike prsníkov. Vo výskumnej časti si táto práca kládla za cieľ zistiť incidencia DCIS a jeho koincidence s invazívnym karcinómom v mamografickom screeningu. Výskumnú vzorku tvorilo celkom 553 pacientiek s duktálnym karcinómom, pričom 100 z nich bol diagnostikovaný DCIS a 453 bol diagnostikovaný invazívny duktálny karcinóm. Tieto pacientky podstúpili odber vzorky z prsnej žľazy za obdobie od júna 2017 do decembra 2020. Získané dáta boli spracované pomocou popisnej štatistiky.

Abstrakt v AJ:

This diploma thesis presents available knowledge about ductal carcinoma in situ, risk factors for breast cancer, mammographic screening and imaging methods in breast diagnosis. In the research part, this work aimed to determine the incidence of DCIS and its coincidence with invasive cancer in mammographic screening. The research sample consisted of a total of 553 patients with ductal carcinoma, 100 of whom were diagnosed with DCIS and 453 were diagnosed with invasive ductal carcinoma. These patients underwent breast sampling for the

period from June 2017 to December 2020. The data obtained were processed using descriptive statistics.

Kľúčové slová v SJ: DCIS, mamografia, skrining, rodinná anamnéza, core-cut biopsia

Kľúčové slová v AJ: DCIS, mammography, screening, family history, core-cut biopsy

Rozsah: 72 s./ 2 prílohy

Obsah

Úvod	10
Popis rešeršnej stratégie.....	12
1 Anatomia prsníka.....	14
2 Duktálny karcinóm prsníka in situ	16
2.1 Klinický význam DCIS.....	16
3 Rizikové faktory karcinómu prsníka	18
3.1 Rozdelenie rizikových faktorov karcinómu prsníka	18
3.2 Faktory ovplyvniteľné zmenou životného štýlu	19
3.2.1 Fajčenie.....	19
3.2.2 Alkohol	19
3.2.3 Stravovacie návyky.....	19
3.2.4 Obezita.....	20
3.2.5 Fyzická aktivita	20
3.3 Faktory osobnej anamnézy	20
3.3.1 Vek	20
3.3.2 Rasa	20
3.3.3 História histopatologickej zmeny prsného tkaniva.....	20
3.4 Hormonálne a gynekologické faktory.....	21
3.4.1 Menarché (prvá menštruácia)	21
3.4.2 Menopauza.....	21
3.4.3 Vek pri prvom pôrode a počet pôrodov.....	21
3.4.4 Dojčenie.....	21
3.4.5 Gynekologická operácia	21
3.4.6 Hormonálna liečba.....	21
3.5 Genetické faktory.....	22
4 Mamografický screening	23

4.1	Základné indikácie screeningovej mamografie	24
4.2	Včasné ukazatele výkonnosti v screeningu karcinómu prsníka v Českej republike..	24
4.3	Medzinárodné porovnanie	24
5	Zobrazovacie metódy v diagnostike prsníkov	26
5.1	Mamografia.....	26
5.1.1	Technické predpoklady mamografie	27
5.1.2	Vyšetrovacie postupy	28
5.1.3	Rádiologický asistent v mamografií	29
5.1.4	Príprava pacienta pred vyšetrením	30
5.1.5	Vlastné vyšetrenie.....	30
5.1.6	Špeciálne doplňujúce vyšetrenia	31
5.1.7	Hodnotenie vyšetrenia	31
5.1.8	DCIS v mamografickom obraze	32
5.1.9	Tvar zhluku a jeho distribúcia	33
5.1.10	Počet kalcifikácií	33
5.1.11	Morfológia kalcifikácií	33
5.2	Ultrazvukové vyšetrenie	34
5.2.1	Technické predpoklady ultrazvukového vyšetrenia	35
5.2.2	Vyšetrovacie postupy	35
5.2.3	Doplňujúce sonografické techniky	35
5.2.4	DCIS v ultrazvukovom obraze	36
5.3	Magnetická rezonancia prsníkov	36
5.4	Punkcia tenkou ihlou (FNAB)	37
5.5	Core cut biopsia prsníka	37
5.5.1	Technika odberu	37
5.6	Vákuová biopsia- mamotomia (VB).....	38
5.6.1	Technologické odlišnosti medzi core biopsiou a mamotómiou	39

6	Hodnotenie screeningových mamografií.....	40
6.1	Typológia prsnej žľazy podľa Tabára.....	40
6.2	Typológia prsnej žľazy podľa Bi-RADs (hodnotenie denzity).....	42
6.3	Hodnotenie výsledkov: kategória Bi-RADs	42
7	Liečba DCIS	44
8	Diagnostika po onkologickej liečbe	45
8.1	Ultrasonografia po onkologickej liečbe	45
8.2	Core cut biopsia po onkologickej liečbe	45
8.3	Mamografia po onkologickej liečbe	46
9	Zhrnutie teoretickej časti	47
10	Praktická časť	48
10.1	Výskumné ciele a otázky.....	48
10.2	Realizácia výskumu.....	48
10.3	Charakteristika výskumného súboru	49
10.4	Metóda zberu dát.....	49
10.5	Metóda spracovania dát.....	50
11	Výsledky výskumu	51
12	Diskusia	58
12.1	Limity výskumu	61
13	Záver.....	62
14	Referenčný zoznam	63
15	Zoznam skratiek	66
16	Zoznam tabuliek	68
17	Zoznam grafov.....	69
18	Zoznam príloh	70
18.1	Stanovisko Etické komise FZV UP.....	71
18.2	Žiadosť o poskytnutí informácií pre študijné účely/ zber dát	72

Úvod

Karcinóm prsníka je najčastejšie sa vyskytujúci karcinóm v ženskej populácii. V Českej republike od roku 2002 je plne dostupný celonárodný, organizovaný a kontrolovaný program zameraný na jeho prevenciu. Využívať ho môžu ženy od 45 roku života. Vďaka tomuto programu sa darí zachytávať ochorenie v rannom štádiu a liečba je úspešnejšia. Úmrtnosť na karcinóm prsníka vďaka nemu klesla takmer o jednu štvrtinu. (zpmv.cr)

Mamografický screening je preventívne rentgenové vyšetrenie o nízkych dávkach, ktoré slúži k vyhľadávaniu nádorov prsníka. V niektorých prípadoch je nutné ho doplniť o ultrazvukové vyšetrenie. Mamografické vyšetrenie sa môže vykonávať len na akreditovaných screeningových pracoviskách. Vyšetrenie u žien nad 45 rokov hradí zdravotná poisťovňa jedenkrát za dva roky. Vďaka jeho zavedeniu sa významne zvýšil záchyt preinvazívnych štádií karcinómu prsníka, inak nazývaných karcinómy „in situ“. Tie môžeme podľa lokalizácie rozlišovať na duktálne karcinómy alebo lobulárne. Duktálny karcinóm in situ sa vo väčšine prípadov klinicky neprejavuje. Na mamografickom obraze sa najčastejšie prejavuje prítomnosťou mikrokalcifikácií, ktoré sa dajú zobrazit' len zobrazovacími metódami. DCIS môže prejsť do invazívnej formy, ktorej liečba je zložitejšia. Z tohto dôvodu sú vhodné pravidelné preventívne vyšetrenia.

Teoretická časť tejto diplomovej práce bližšie opisuje duktálny karcinóm in situ, rizikové faktory, jeho diagnostiku a liečbu. Popisuje zobrazovacie invazívne a neinvazívne metódy v mamodiagnostike, predovšetkým sa venuje mamografií a ultrazvukovému vyšetreniu prsníka. V neposlednom rade v krátkosti popisuje screeningový program rakoviny prsníka. Hlavným cieľom praktickej časti je zhodnotenie výskytu DCIS v mamografickom screeningu. Ďalšími cieľmi sú analýza koincidencie DCIS a invazívneho duktálneho karcinómu in situ a posúdenie vplyvu rodinnej anamnézy na vznik DCIS.

Ako vstupnú študijnú literatúru boli použité nasledujúce tituly:

- ABRAHÁMOVÁ, Jitka. *Co byste měli vědět o rakovině prsu*. Praha: Grada, 2009. Doktor radí. ISBN isbn978-80-247-3063-9.
- DANEŠ, Jan. *Screening a diagnostika karcinomu prsu: pro každodenní praxi*. Praha: Grada Publishing, 2021. ISBN 978-80-271-1239-5.
- PAVLIŠTA, David. *Neinvazivní karcinomy prsu*. Praha: Maxdorf, c2008. Jessenius. ISBN 978-80-7345-173-8

- HLADÍKOVÁ, Zuzana. *Diagnostika a léčba onemocnění prsu*. Olomouc: Univerzita Palackého v Olomouci, 2009. ISBN 978-80-244-2268-8.
- SKOVAJSOVÁ, Miroslava. *Screening nádorů prsu v České republice*. Praha: Maxdorf, 2012. Ambulantní gynekologie. ISBN 978-80-7345-310-7.

Popis rešeršnej stratégie

Pre dohľadanie aktuálnych a validných informácií bola použitá nasledujúca rešeršná stratégia. Nasledujúce kľúčové slová boli zadávané do nižšie uvedených databázii a boli dohľadani informácie ku komplementácií tejto diplomovej práce.

ALGORITMUS REŠERŠNEJ ČINNOSTI



VYHLADÁVAJÚCE KRITÉRIA:

- kľúčové slová v ČJ: mamografie/mammography, screening, DCIS, karcinom prsu/ breast cancer, core-cut
- jazyk: čeština/slovenčina/angličtina
- obdobie: 2005-2021
- ďalšie kritéria: relevantní zdroje



DATABÁZE:

Ebsco, Google Scholar, PubMed



Nájdonych 42 článkov



Vyrad'ujúce kritéria:

- články nesplňujúce kritéria
- články nevzťahujúce sa k téme
- opakovanie informácií
- duplicitné články



**SUMARIZÁCIA VYUŽITÝCH DATABÁZÍ A DOHĽADANÝCH
DOKUMENTOV:**

Ebsco - 8 článkov, Google Scholar – 5 článkov, PubMed- 6 článkov

- Odborné články: 10

- Internetové zdroje: 9

- Boli použité informácie z ÚZIS a články z odborných časopisov ako Česká radiologie, Slovenská rádiológia, Interní medicína

1 Anatómia prsníka

Prsník je mliečna žľaza, ktorá je tvorená z ektodermu a je derivátom potnej žľazy. V plnom vývoji je lokalizovaný na prednej strane hrudnej steny v rozmedzí od 2. po 6. rebro, a to od okraja sterna po prednú axilárnu čiaru. Axilárny výbežok mliečnej žľazy vybieha laterokraniálne smerom do axily. Z tohto dôvodu je horný vonkajší kvadrant najväčší a preto je v ňom lokalizovaných najviac zhubných nádorov. (Pavlišta, 2008, str.20)

Prsník je tvorený vlastnou prsnou žľazou a okolitým tkanivom. Areolomamilárny komplex je tvorený bradavkou (papilla), jej dvorcom (areola), ktoré sú hyperpigmentované a bunkami hladkej svaloviny, ktoré umožňujú vztýčenie bradavky. Na okraji areoly sú vyústené rudimentárne mliečne žľazky, kožné mazové a potné žľazky. Počas tehotenstva sa mení pigmentácia bradavky a výrazne zvyšuje aktivita žľazok na prsnom dvorci. Jednotlivé laloky mliečnej žľazy obaľuje fibrózne spojivové tkanivo a vytvára medzi nimi podpornú sieť väzivových sept- ligamenta Cooperi, ligamentum suspensorium mammae a reticulum cutis mammae). Tie končia ventrálne v podkoží a dorzálne tvoria zadný list povrchovej fascie. Retromamárna burza je diskretný priestor, ktorý sa nachádza medzi fibróznym spojivovým tkanivom a fasciou prednej hrudnej steny a dá sa identifikovať počas chirurgického zákroku na prsníku. Tukové tkanivo vyplní priestor medzi žľazovými štruktúrami. Približne polovicu prsníka tvorí len samotné prsné tkanivo. Veľkosť a váha prsníka sa mení vzhľadom k veku, menštruačnému cyklu, či laktácií alebo gravidite. V dospelosti sa dá zaradiť do niekoľkých tvarových typov ako:

- Mamma disciformis- plochý a nízky prsník
- Mamma hemispherioidea- prsník má „klasický“ polokruhový tvar
- Mamma piriformis- hruškovitý tvar, ktorý je častým v strednom veku
- Mamma pendula- ovisnutý prsník, ktorý je častý v pokročilom veku a je podmienený stratou tuku (Pohlodek, 2014, str. 5)

Samotná prsná žľaza je tvorená 15-20 lalokmi, ktorých konečné vývody ústia na povrch mamily. V období puberty sa zloženie prsnej žľazy u žien mení vplyvom sexuálnych hormónov. Dochádza k zmnoženiu väzivovo-tukového tkaniva, predlžujú sa a vetvia sa dukty a formujú sa lobuly. Počas tehotenstva a s nástupom laktácie dochádza k terminálnej diferenciacii mliečnej žľazy. (Pavlišta, 2008, str.20)

Terminálna duktolobulárna jednotka (TDLU) je základnou jednotkou mliečnej žľazy. Je hormonálne senzitívna a ide o hlavný zdroj produkovaného mlieka. Veľkosť terminálnej duktolobulárnej jednotky je približne 0,5 mm a v na ňu nadväzujúcom extralobulárnom dukte vzniká väčšina karcinómov prsníka. TDLU je tvorená dvoma vrstvami buniek, a to vnútornou luminálnou alebo alveolárnou vrstvou a vonkajšou myoepiteliálnou vrstvou, ktorú ohraničuje bazálna membrána. Vnútorná epitelová vrstva je tvorená dvoma typmi buniek, cylindrické a bazálne. (Pavlišta, 2008, str.20)

Arteriálne zásobenie prsníka je zaobstarané pomocou a. thoracica interna, a. thoracica lateralis, a. thoracica superior a aa. intercostales II-IV. Anastomický kruh okolo bázy papilly opisujú vény, ktoré sa odtiaľ zbiehajú k žľaze a následne do v. thoracica interna a v. thoracica lateralis.

Lymfa z prsníkov odteká hlavne do axilárnych lymfatických uzlín., medzi ktoré patrí aj Sorgiusova uzlina, ktorá sa označuje ako sentinelova uzlina. Nervové senzitivne zásobenie prsníka zabezpečujú nn. Intercostales IV.- VI. (Pohlodek, 2014, str. 5-6)

2 Duktálny karcinóm prsníka in situ

Vzniku karcinómu prsníka môžu predchádzať premalígne zmeny, ide o duktálnu hyperpláziu a atypickú duktálnu a lobulárnu hyperpláziu. Z hyperplázie sa vyvinú najskôr neinvazívne karcinómy, tie nazývame karcinómy in situ. Môžu vyrastať z transformovaných epitelových buniek vývodov- duktálny karcinóm in situ (DCIS) alebo vyrastajú z epitelových buniek lalôčikov-lobulárny karcinóm in situ (LCIS). (Prausová, 2010, str.27-28)

Pri duktálnom karcinóme in situ hovoríme o malígnej klonálnej proliferácii epitelových buniek v rámci duktolobulárneho systému prsnej žľazy. Tá nepresahuje cez bazálnu membránu a nie je prítomná invázia do okolitej strómy. Ide teda o neinvazívne malígne ochorenie, ktoré je priamym neobligatórnym prekursorom invazívneho karcinómu, čo znamená, že v niektorých prípadoch dochádza k progresii DCIS do invazívneho karcinómu. Riziko tohto prechodu predstavuje 8-11 násobok oproti bežnej populácii. Niektoré štúdie uvádzajú, že v prípade neliečeného DCIS progreduje v priebehu 30 rokov do invazívneho karcinómu 30% lézií. Dôležitou charakteristikou DCIS lézií je vo väčšine prípadov, že sa klinicky neprejavujú. Na mamografických snímkoch sa 80-85% prípadov prejavuje prítomnosťou mikrokalcifikácií bez iného klinického korelátu. V súvislosti s tým sa postupne zvyšuje incidencia tohto ochorenia za posledné roky, v súvislosti so zavedením a skvalitňovaním mamografického screeningu. (Pohlodek, 2014, str. 53-54)

Podľa stupňa bunkovej diferenciácie a posúdenia prítomnosti intraluminálnych nekróz, môžeme DCIS rozdeliť na: low-grade DCIS (LG-DCIS), intermediate-grade DCIS (IG-DCIS) a high-grade DCIS (HG-DCIS). Multifokalita, čiže výskyt viacerých fokusov v jednom kvadrante a jej výskyt je možný u všetkých podtypov. Primárnou diagnostickou modalitou je mamografické vyšetrenie, ktoré sa vykonáva štandardne v dvoch projekciách (CC, MLO) a môže byť doplnené o kolmú projekciu a o zväčšený snímok. Záchytnosť LG-DCIS a IG-DCIS je zvýšená u digitálnej mamografií. (Pohlodek, 2014, str. 54)

2.1 Klinický význam DCIS

V minulosti bol nález DCIS medzi všetkými malignitami prsníka pomerne zanedbateľný. V dnešnej dobe sa jeho incidencia prudko zvyšuje, vďaka zavedeniu mamografického screeningu. Z molekulárne biologického hľadiska sa DCIS vníma ako prekursor invazívneho karcinómu. V prípade, že sa DCIS nelieči dnes, tak vznikne potreba liečiť karcinóm vyššieho štádia v blízkej budúcnosti.

Rozdiel medzi DCIS a LCIS je v tom, že DCIS vedie k vzniku invazívneho duktálneho karcinómu v mieste DCIS a LCIS je len premalígna lézia, ktorá značí vyššie riziko ochorenia bez ohľadu na jeho lokalizáciu a histologický typ. (Pavlišta,2008, str.145)

3 Rizikové faktory karcinómu prsníka

Informácií o rizikových faktoroch samotného DCIS je veľmi málo. Počet štúdií zaoberajúcich sa týmto problémom je veľmi malý. Ak vychádzame z predpokladu, že DCIS je prekursorom invazívneho karcinómu, tak sa dá predpokladať, že rizikové faktory budú veľmi podobné, ak nie identické. (Pavlišta, 2008, str.24)

Rizikovými faktormi pre vznik rakoviny prsníka sa označujú určité udalosti v živote ženy (napr. prvá menštruácia, menopauza), ktoré zvyšujú alebo znižujú pravdepodobnosť rozvoja tohto ochorenia v priebehu života. Cielená primárna prevencia prakticky neexistuje. Pomocou sekundárnej prevencie a dostatočnej liečby môže byť dosiahnuté zníženie počtu žien, ktoré každoročne zomrú v súvislosti s týmto ochorením. Vymedzením skupín žien so zvýšeným rizikom sa dá vhodnou úpravou zdravotnej starostlivosti zabezpečiť včasná diagnostika karcinómu prsníka, ktorá je predpokladom úspešnej liečby. Metódy štúdia a využívania znalostí o rizikových faktoroch môžeme rozdeliť do dvoch skupín, a to na prístup epidemiologický (populačný) a na prístup individuálny (osobné riziko). Z epidemiologického hľadiska sú významné analýzy rizikových faktorov a ich rozloženie v sledovanej populácii žien, vďaka ktorým je možné vytvoriť podklady pre organizáciu rozsiahlych preventívnych programov alebo organizáciu systému zdravotníckej starostlivosti. Predmetom záujmu sú celé populácie ohrozené vývojom ochorenia. Cieľom epidemiologických programov je navrhnúť postupy k zníženiu incidencie ochorenia a úmrtnosti v sledovanej populácii. Individuálny prístup sleduje možnosti prevencie u každej jednotlivkej ženy. Jeho cieľom je vytvorenie nástrojov, ktoré umožňujú voľbu individuálneho preventívneho programu pre každú ženu po zvážení rizík a prínosov jednotlivých programov. (Abrahámová, 2003, str. 41-42)

3.1 Rozdelenie rizikových faktorov karcinómu prsníka

Do rizikových faktorov karcinómu prsníka zaraďujeme relatívne rôznorodú skupinu parametrov. Medzi najvýznamnejšie z nich patria dedičné zmeny v genetickej informácii buniek, ale napríklad aj charakteristiky životného štýlu. Rizikové faktory môžeme rozdeliť podľa možnosti ich ovplyvnenia aktívnym prístupom ženy a na skupinu parametrov prakticky neovplyvniteľnú (genetické predispozície).

Faktory ovplyvniteľné zmenou životného štýlu sú:

- Návyky: fajčenie, alkohol, stravovacie návyky
- Fyzická aktivita: pohyb, obezita, denný režim

- Ostatné: životné prostredie, bydlisko, vzdelanie, psychologické aspekty

Medzi dispozičné faktory zaraďujeme:

- Osobná anamnéza ženy: vek, rasa, telesná výška, krvný tlak, nezhubné ochorenie prsníka
- Hormonálne a gynekologické faktory: vek prvej menštruácie (menarché), menopauza, vek pri prvom pôrode, počet pôrodov, dojčenie, gynekologická operácia, hormonálna liečba, antikoncepcia
- Genetické faktory: výskyt nádorového ochorenia v rodine

Do rizikových faktorov s vysokým rizikom patrí vysoký vek, geografická oblasť, osobná a rodinná história karcinómu prsníka. Rizikové faktory so stredným rizikom sú menarché, vek menopauzy, vek prvej gravidity, socioekonomická situácia, obezita v období po menopauze a expozícia ionizujúcim žiarením. (Abrahámová, 2009, str. 34-36)

3.2 Faktory ovplyvňujúce zmenou životného štýlu

3.2.1 Fajčenie

Štúdie nepriniesli jednoznačné závery o významnosti aktívneho fajčenia alebo pasívneho fajčenia ako faktorov, ktoré zvyšujú riziko rakoviny prsníka.

Fajčenie celkovo škodí zdraviu a zvyšuje riziko viacerých iných zhubných nádorov a srdcových ochorení. (Abrahámová, 2009, str. 38)

3.2.2 Alkohol

Nepriaznivý vplyv zvýšenej konzumácie alkoholu na riziko vzniku karcinómu prsníka preukázali aktuálne epidemiologické štúdie. Účinok alkoholu na zvýšenie rizika vzniku tohto ochorenia je daný predovšetkým cez ovplyvnenie hladiny estrogénov v ženskom organizme. Riziko je minimálne u žien, ktoré vypijú denne jeden pohárik alkoholu, avšak u žien, ktoré vypijú dve až päť pohárikov denne, je riziko oproti abstinentkám 1,5 krát vyššie. Z tohto dôvodu Česká onkologická spoločnosť odporúča obmedziť pitie alkoholických nápojov. (Abrahámová, 2009, str. 37)

3.2.3 Stravovacie návyky

Množstvo a zloženie prijímanej potravy má priamy vzťah s rizikom vzniku karcinómu prsníka. Energetická hodnota prijímanej stravy ovplyvňuje energetický metabolizmus organizmu a produkciu hormónov. Významnú rolu pri vzniku malignít obecne má zastúpenie

a typ tukov v potrave a podiel príjmu zeleniny a ovocia. Diéta bohatá na vlákninu, zeleninu a ovocie sa spája s nižším rizikom vzniku karcinómu prsníka. (Abrahámová, 2009, str. 37)

3.2.4 Obezita

Množstvo telesného tuku, jeho rozloženie v organizme ženy a vek v dobe výskytu nadváhy ovplyvňujú metabolizmus estrogénov. Tie môžu zvýšiť riziko vzniku karcinómu prsníka. Epidemiologické štúdie preukazujú zvýšené riziko vývoja tohto ochorenia u obéznych žien diagnostikovaných po menopauze. (Abrahámová, 2009, str. 37)

3.2.5 Fyzická aktivita

Významným komplexným faktorom, ktorý má epidemiologicky potvrdený vzťah k zníženiu rizika vzniku karcinómu prsníka je fyzická aktivita ženy. Zvýšená fyzická aktivita znižuje produkciu steroidných hormónov vo vaječníkoch, čím znižuje hladinu inzulínu v krvi.

3.3 Faktory osobnej anamnézy

3.3.1 Vek

Vek sa radí medzi hlavné rizikové faktory ochorenia. Zvýšené riziko rakoviny prsníka je zaznamenávané u žien nad 50 rokov. Riziko vzniku nádoru prsníka s vekom narastá. (Abrahámová, 2003, str.44)

3.3.2 Rasa

Riziko vývoja nádoru prsníka sa líši u rôznych etnických skupín. U belošskej populácie je riziko preukázateľne vyššie než u populácie černošskej a u Aziatiek. Avšak u mortality na karcinóm prsníka je odlišný trend, vyššia mortalita je u černošiek. (Abrahámová, 2003, str.44)

3.3.3 História histopatologickej zmeny prsného tkaniva

Výskyt patologickej zmeny prsného tkaniva predstavuje významný a potvrdený prediktívny faktor vzniku karcinómu prsníka. Zvýšené riziko nádoru prsníka môže byť u žien, ktorým bola v minulosti vykonaná biopsia z prsníka a u ktorých boli zistené určité bunečné zmeny. Pri vývoji vlastného karcinómu prsníka je dôležité predklinické obdobie, ktoré môže byť rôzne dlhé. Predpokladá sa, takmer polovica DCIS prechádza v invazívny karcinóm. LCIS tiež predchádza v invazívny karcinóm, ale nie je mamograficky rozpoznateľný. Cieľom skríningu je zaisťovať čo najviac týchto neinvazívnych nádorov, aby boli odstránené včas, predtým než prejdú v invazívny karcinóm. (Abrahámová, 2009, str. 40-41)

3.4 Hormonálne a gynekologické faktory

3.4.1 Menarché (prvá menštruácia)

Nástup menštruácie pred dvanástym rokom patrí k opakovane potvrdzovaným významným rizikovým faktorom vzniku karcinómu prsníka. (Abrahámová, 2009, str. 41)

3.4.2 Menopauza

Vyšší vek prechodu zvyšuje riziko vývoja ochorenia. Určenie veku menopauzy je významné aj pri spolupôsobení s inými faktormi (obezita, hormonálna terapia). (Abrahámová, 2009, str. 41)

3.4.3 Vek pri prvom pôrode a počet pôrodov

V bezdetných žien a u žien s prvým tehotenstvom po tridsiatom roku života je preukázané riziko vzniku karcinómu prsníka. Faktor počtu pôrodov je pre vznik karcinómu prsníka nezávislý na veku ženy pri prvom pôrode. U žien s vyšším počtom detí je znížené riziko z dôvodu kratšieho životného obdobia pod vplyvom estrogénov. (Abrahámová, 2009, str. 41-42)

3.4.4 Dojčenie

Dĺžka doby dojčenia ovplyvňuje priamo hladinu estrogénu v ženskom organizme. Dojčenie a jeho dĺžka boli potvrdené ako faktor s ochranným účinkom pre rozvoj maligného ochorenia prsníka. (Abrahámová, 2009, str. 42)

3.4.5 Gynekologická operácia

Odstránenie vaječníkov a vek ženy v čase tejto operácie patrí k významným faktorom nižšieho rizika vzniku nádoru prsníka. Mechanizmom účinku je ovplyvnenie presného tkaniva hormónmi. (Abrahámová, 2009, str. 42)

3.4.6 Hormonálna liečba

Hormonálne prípravky priamo ovplyvňujú metabolizmus steroidných hormónov v tele ženy. U žien, ktoré užívajú tieto prípravky je zvýšené riziko vzniku karcinómu prsníka. Dôležitý je vek a doba ich užívania. Podľa viacerých štúdií je zvýšené riziko vzniku nádoru prsníka u žien, ktoré užívali hormonálnu antikoncepciu. Zvýšené riziko bolo preukázané do 10 rokov od ukončenia užívania hormonálnej antikoncepcie. Vplyv substitučnej hormonálnej liečby na vznik nádoru prsníka v období klimaktéria nie je jednoznačný. (Abrahámová, 2009, str. 42)

3.5 Genetické faktory

Medzi zárodočnými mutáciami špecifických génov a rizikom vzniku karcinómu prsníka bol potvrdený zrejmy vzťah. Základným indikátorom možnej dedičnej formy karcinómu prsníka je analýza rodinnej anamnézy. Pri výskyte nádorového ochorenia sa musia posudzovať najmenej tri generácie a potvrdzujú sa udávané gény v zdravotníckej dokumentácii. Odporúča sa genetické testovanie predispozičných génov BRCA-1 a BRCA-2. Nosičstvo týchto génov znamená vysoké riziko ochorenia karcinómu prsníka v priebehu života ženy. Záleží ale aj na viacerých rizikových genetických faktoroch a na faktoroch životného štýlu.

Potvrdenie dedičnej formy je významné aj pre veľkosť rizika sekundárneho karcinómu prsníka, ktoré je vyššie než u nededičnej formy. Zvyšuje sa aj riziko vzniku iných typov nádorov, predovšetkým ide o nádory vaječníkov, hrubého čreva. (Abrahámová, 2003, str. 47)

Pre odhad celoživotného kumulatívneho rizika vzniku karcinómu prsníka u žien s pozitívnou rodinnou anamnézou sa využíva Clausov model. Ten slúži pre zhodnotenie celoživotného rizika ženy pre vznik karcinómu prsníka podľa závažnosti jej rodinnej anamnézy. Tieto tabuľky neberú do úvahy ďalšie faktory, ktoré by vznik malignity mohli ovplyvniť. Miera rizika je vyjadrená v percentách. Výsledná hodnota je len orientačná a porovnáva sa s udávaným rizikom žien v populácii. Pre bežnú populáciu toto riziko celoživotne predstavuje asi 6-7%. (Klinická onkologie, 2012, str.11)

Ženy so zvýšeným rizikom vzniku karcinómu prsníka sa rozdeľujú do troch skupín:

- Ženy s rizikom zhubného nádoru prsníka podľa Clausových tabuliek do 10% - Nízke riziko: vyšetrovacie metódy sú rovnaké ako u bežnej populácie. Zahŕňajú 1x mesačne samovyšetrenie a screeningovú mamografiu od 45. roku
- Ženy s rizikom zhubného nádoru prsníka podľa Clausových tabuliek do 10-20% - Stredné riziko: 1x mesačne samovyšetrenie, začiatok dispenzarizácie o 10 rokov skôr ako bol najčastejší výskyt zhubného nádoru prsníka v rodine a klinické vyšetrenie prsníka od 25 rokov 1x ročne
- Ženy s rizikom zhubného nádoru prsníka podľa Clausových tabuliek nad 20%- Vysoké riziko a ženy s génovou mutáciou: platí to, čo aj u stredného rizika, s výnimkou klinického vyšetrenia, ktoré sa vykonáva 1x za 6 mesiacov od 25 rokov alebo o 10 rokov skôr ako bol najčastejší záchyt karcinómu prsníka v rodine. MR mamografia od 25 rokov do minimálne 50 rokov 1x ročne, vo veku 25 rokov iniciálna mamografia len v MLO projekcií k vylúčeniu mikrokalciifikácií. (mamo.cz)

4 Mamografický screening

Mamografický screening je preventívne vyšetrenie žien, ktoré dosiahli 40. roku života a vykonáva sa na akreditovanom screeningovom pracovisku. V Českej republike je vyšetrenie hrazené zo všeobecného zdravotného poistenia, a to u žien od 45 rokov vyššie 1x za 2 roky a je nevyhnutná žiadanka od gynekológa alebo praktického lekára. V iných zemiach Európskej únie existujú podobné programy, ktoré sa môžu líšiť frekvenciou opakovania a vekovým rozmedzím, u ktorého je vyšetrenie hrazené z verejného zdravotného poistenia. Mamografický screening môže byť pasívny alebo aktívny. Pri pasívnom screeningu sú ženy informované o tomto programe väčšinou z médií a umožňuje ženám absolvovať vyšetrenie bezplatne v rámci zdravotného poistenia. Pri aktívnom screeningu sa vyhľadávajú a oslovujú ženy určitého veku aktívne pomocou telekomunikačných médií (dopis, e-mail, SMS), vďaka čomu sa počet žien zaradených v screeningu zdvojnásobil. (Vomáčka, 2015, str. 112)

Cieľom screeningu, ktorý patrí do sekundárnej prevencie je objavenie karcinómu mliečnej žľazy v začiatočnom štádiu. Vyšetrované sú ženy, ktoré nemajú príznaky ochorenia prsníka (sú asymptomatické) od určitého veku a v daných intervaloch. Screeningová metóda musí byť jednoduchá, rýchla, dostupná, spoľahlivá, relatívne lacná a prijateľná pre ženy. Ďalej by mala byť vhodná pre opakované vyšetrenia veľkého počtu žien a bez podstatných nežiadúcich účinkov. Koncept screeningu sa zakladá na teórii progresívneho rastu karcinómu, ten pri určitej veľkosti zakladá metastázy a následne vedie k smrti. V prípade zistenia karcinómu pomocou screeningovej metódy v asymptomatickej fáze je pravdepodobnosť vyliečenia vysoká a úmrtnosť klesá. Screening častejšie zachytáva pomaly rastúce karcinómy a karcinómy in situ, u ktorých je dlhšia doba než sa u nich objavia príznaky (dlhšia preklinická fáza) a aj lepšia prognóza. (Daneš, 2021, str. 23-25)

Pred každým vyšetrením žena vyplňuje anamnestický dotazník, ktorý je zameraný predovšetkým na problémy a skutočnosti, u ktorých je pravdepodobnosť ovplyvnenia vykonania vyšetrenia alebo jeho interpretáciu. Dôležité je oddeliť ženy asymptomatické a symptomatické- tie absolvujú krátky pohovor s radiológom, a okrem mamografie aj ultrazvuk s cieľným vyšetrením na problematickú oblasť. (Daneš, 2021, str. 32)

4.1 Základné indikácie screeningovej mamografie

- Screening u asymptomatických žien od 45. roku života každé dva roky
- Screening u žien s vysokým rizikom karcinómu podľa individuálneho rizika v rámci dispenzarizácie, obvykle od 30. roku života, interval vyšetrení je spravidla 1 rok
- Screening u žien po ukončení základnej liečby karcinómu prsníka, po zistení karcinómu prsníka a v priebehu základnej liečby sa robí diagnostická mamografia
- Vyšetrenie u žien nad 40 rokov pred kozmetickou operáciou z dôvodu vylúčenia malignity (Daneš, 2021, str. 107)

4.2 Včasné ukazatele výkonnosti v screeningu karcinómu prsníka v Českej republike

V Českej republike sú v súlade s medzinárodnými odporúčaniami uplatňované a monitorované ukazatele výkonnosti, a to tak aby čo najlepšie screeningový proces s využitím dostupných dát.

- Indikátory organizácie programu: pokrytie cieľovej populácie screeningom
- Indikátory screeningových vyšetrení a diagnóz: počet vyšetrených žien a počet diagnóz zhubného nádoru
- Indikátory kvality screeningového programu (u žien vo veku 45-69 rokov): validita screeningových testov (detekčná miera, podiel doplňujúcich vyšetrení, podiel žien pozvaných k doporučenému vyšetreniu), predoperačná diagnostika (pomer počtu benígnych a malígnych otvorených biopsií) a prognostické faktory nádory nájdené v screeningu (podiel karcinómu in situ, pokročilých a invazívnych zhubných nádorov) (Ngo a spol., 2019, str. 5)

4.3 Medzinárodné porovnanie

V Českej republike došlo k výraznému poklesu úmrtnosti žien na rakovinu prsníka. V rámci Európskej únie má Česká republika 5. najnižšiu mortalitu na toto ochorenie. V roku 2000 zomrelo na malígy nádor prsníka približne 42 žien v prepočte na 100 000 žien, v roku 2015 sa to znížilo na 29 žien zo 100 000 žien. Česká republika sa zaradzuje medzi štáty, ktoré majú zavedený populačný screeningový program karcinómu prsníka. Tento typ screeningového programu majú aj susedné zeme. Medzi ďalšie štáty, ktoré majú zavedený populačný screeningový program sa radia aj napr. Fínsko, Francúzsko, Taliansko, Španielsko, Švédsko,

Veľká Británia, zeme Beneluxu a ďalšie. Pokrytie screeningu v Českej republike sa pohybuje nad 60%, čo je veľmi dobrý výsledok.

Švédsko a Veľká Británia patria medzi štáty s najvyšším pokrytím screeningu, ktoré dosahuje 79-100% a jeho efektivita je tam najvyššia. Vysoká účasť je aj v Dánsku, Fínsku a Holandsku, tam sa pokrytie screeningu pohybuje medzi 69-79%. Naopak Lotyšsko, Slovinsko a južná časť Talianska spadajú medzi zeme s najnižším pokrytím screeningu, a to do 45%. (Daneš, 2021, str. 42)

5 Zobrazovacie metódy v diagnostike prsníkov

Zobrazovacie metódy sú základom včasnej diagnostiky karcinómu prsníka. Dominantné postavenie má mamografia, ktorá má vysokú výťažnosť a je to vhodná metóda pre screening prsníka.

Zobrazovacie metódy môžeme rozdeliť do dvoch skupín:

- Neinvazívne: mamografia, ultrasonografia, kontrastná mamografia, tomosyntéza, duktografia, magnetická rezonancia prsníka,
- Invazívne metódy v mamodiagnostike: diagnostické intervenčné výkony=bioptické vyšetrenia: punkcia tenkou ihlou (FNAB), core-cut biopsy (CCB), mamotom (VB), stereotaxia, lokalizácia pigmentu a terapeutické výkony (Hladíková, 2009, str. 40)

Bioptické metódy sú nedielnou súčasťou úplnej mamodiagnostiky. Vykonávajú sa pod kontrolou zobrazovacích metód, najčastejšie pod ultrazvukom, mamografickou stereotaxiou alebo magnetickou rezonanciou. (Hladíková, 2009, str. 52)

Cieľom predoperačných biopsií je zníženie počtu chirurgických diagnostických excízií (otvorené biopsie len pri diagnostike zápalového karcinómu prsníka) a úplná diagnostika, ktorá vedie k individuálnemu plánovaniu liečby. (Pavlišta, 2008, str.72)

5.1 Mamografia

Mamografia je základné radiodiagnostické vyšetrenie prsníkov, ktoré sa vykonáva na mamografe (špeciálny rentgenový prístroj). Ide o zobrazovaciu metódu vhodnú pre screening karcinómu prsníka, a tým významne ovplyvňuje mortalitu žien na toto časté ochorenie. Je významná pre diagnostiku pohmatom nezistiteľných lézií, u hmatateľných rezistencií upresní podstatu nálezu a umožní zistiť prípadné ďalšie ložiská. Nezastupiteľné miesto má aj pri pooperačnom sledovaní prsníka, po zachovávajúcich chirurgických výkonoch a pri sledovaní druhostranného rakovinou nepostihnutého prsníka. Pre dosiahnutie účinnej diagnostiky je nutné, aby mamografia zobrazila ostro aj najmenšie detaily, bola dostatočne kontrastná a čo najmenej zaťažila pacientku dávkou ionizujúceho žiarenia. (Hladíková, 2009, str. 40)

Pri tejto rentgenovej metóde sa využíva nízkoenergetické (mäkké) ionizujúce žiarenie s napätím na rentgenke 20-40 kV. Toto napätie je vhodné pre zobrazenie mäkkých tkanív a umožňuje vyšetrenie prsníka s dostatočným kontrastom a rozlíšením. Moderná mamografia je výhradne digitálna. Digitálna mamografia má lepšiu kvalitu zobrazenia, nižšiu dávku

žiarenia, vyššiu senzitivitu pri detekcii karcinómov, a to predovšetkým u žien s bohatou žľazou, u premenopauziálnych a perimenopauziálnych žien a pod 50 rokov veku. Medzi ďalšie výhody patrí možnosť dodatočnej úpravy obrazu (postprocessing), digitálna archivácia, jednoduchšia komunikácia a zdieľanie dát, posielanie obrazov na diaľku (teleradiologia), stála kvalita obrazov, minimálne opakovanie expozícií a lepšie preklesnie denzných prsníkov. (Daneš, 2021, str. 93)

Mamograf pracuje na princípe merania hustoty tkaniva. Normálne tkanivo prsníka má relatívne rovnakú hustotu (je homogénne). Vyššou hustotou sa vyznačuje tkanivo, v ktorom prebiehajú zmeny. Z dôvodu zvýšenia citlivosti vyšetrenia sú prsníky stláčané na vrstvu približne 5-7cm pomocou kompresnej platne. Snímkuje sa mäkkou technikou, pri ktorej sa stredná dávka absorpcie ionizujúceho žiarenia pohybuje okolo 0,002 Gy pre dva snímky, pričom dávka do 0,01 Gy je všeobecne pokladaná za neškodnú. (Pohlodek, 2014, str.13)

5.1.1 Technické predpoklady mamografie

V rámci screeningu umožňuje mamografia zistiť vyšší podiel tzv. minimálnych karcinómov, ktoré majú väčšinou dobrú prognózu. Ide o neinvazívne a invazívne karcinómy s maximálnym priemerom do 10 mm. Podiel neinvazívnych karcinómov by mal byť podľa európskych doporučení medzi 10-20%. (Pavlišta, 2008, str. 48-49)

Podmienkou mamografickej detekcie DCIS a počiatočných štádií karcinómu prsníka sú skúsenosti a vedomosti rádiológov, optimálna kvalita obrazu v správnej projekcii a zaistenie správnych podmienok hodnotenia snímok a udržanie optimálnej radiačnej záťaže. Z tohto dôvodu je povinnosťou pre každé mamografické pracovisko zaistenie kontroly kvality, pri ktorej sa okrem iného monitorujú technické a fyzikálne parametre mamografického systému a jeho komponentov. (Pavlišta, 2008, str. 49)

Vlastný mamografický prístroj tvorí:

- Rentgenka
- Kompresná doska
- Protirozptylová mriežka
- Receptor obrazu
- Expozičná automatika (automatic exposure control, AEC)

Rentgenka je odlišná od rentgeniek, ktoré sa používajú pri skiagrafických metódach alebo pri CT. Má dve ohniská, väčšie o veľkosti 0,3mm (eventuálne 0,4mm), ktoré sa používa pri bežnom snímkovaní, a menšie ohnisko o veľkosti 0,1 či 0,15mm pre doplňujúce snímky so zväčšením. Produkuje rentgenové spektrum s maximálnymi energiami medzi 20 a 40 kV. Pre získanie spektra s vhodnou energiou je nutné použiť vhodný materiál anódy (Mo, Rh, u nových systémov W) v kombinácii s filtrami (Mo a Rh, u novších Ag, Rh, Al). Filtre slúžia na potlačenie fotónov s nižšou alebo vyššou energiou, ktoré nie sú žiaduce pre tvorbu obrazu. Rentgenový zväzok vychádzajúci z rentgenky prechádza cez berýliové okienko (odfiltruje fotóny s nízkymi energiami), kompresnú dosku, stlačený prsník, protirozptylovú mriežku a dopadá na detektor. Expozičná automatika (obvykle súčasťou detektoru) ukončuje expozíciu v momente, keď na receptor obrazu dopadne dostatočné množstvo žiarenia. (Daneš, 2021, str. 93-94)

V Českej republike je program zabezpečovania akosti zložený z preberacích skúšok a zo skúšok dlhodobej stability a prevádzkovej stálosti. Skúšky dlhodobej stability a prevádzkovej stálosti vykonávajú spravidla rádiologický asistenti. Súčasťou týchto testov sú snímky fantómov, ktoré obsahujú okrem iného aj objekty napodobujúce mikrokalcifikácie. (Pavlišta, 2008, str. 49)

U mamografov rozlišujeme dva typy detektorov, a to detektory s priamou a nepriamou konverziou. Detektory s priamou konverziou prevádzajú rentgenové žiarenie priamo na elektrický signál, bez scintilačnej vrstvy. Väčšina výrobcov digitálnych mamografov používa detektory, ktoré obsahujú amorfný selén. Detektory s nepriamou konverziou sú na bázi amorfného selénu. V dnešnej dobe sa využíva predovšetkým priama digitalizácia, ktorá musí spĺňať technickú požiadavku pre detekciu mikrokalcifikácií (veľkosť pixelu pod 100 μm). (Pavlišta, 2008, str. 50)

5.1.2 Vyšetrovacie postupy

Mamografické vyšetrenie vykonáva rádiologická asistentka (RA), ktorá je na tento druh vyšetrenia špecializovaná. Štandardom je vyšetrenie každého prsníka v dvoch projekciách, a to v projekcii kraniokaudálnej (CC, zhora dole) a v projekcii mediolaterálnej šikmej (MLO). Dostatočná kompresia je zásadná pre snímkovanie v oboch projekciách, avšak nemala by byť nepríjemná alebo bolestivá. Znižuje podiel rozptýleného žiarenia, čím zvyšuje kontrast, redukuje sumáciu štruktúr, dávku žiarenia a pohybovú neostrosť.

Medzi ďalšie obecné kritéria vykonania kvalitného mamogramu je nastavenie správnej polohy komôrky expozičného automatu, neprítomnosť záhybov kože a artefaktov (pohybové, z prekryvajúcich sa štruktúr, prachu), správna identifikácia každého snímku a vhodná expozícia. (Pavlišta, 2008, str. 50-51)

Dostatočná kompresia je prostriedkom k správne položeniu, zamedzuje pohyb prsníka behom expozície, čím eliminuje pohybové artefakty a pomáha pri dosiahnutí čo najmenej hrúbky prsníka pri expozícií. Čím je prežarovaný objem prsníka menší, tým je nižšia dávka, menšia sumácia, nižší podiel rozptýleného žiarenia a vyšší kontrast. (Daneš, 2021, str. 97)

Pri mikrokalcifikáciách je pre diferenciálnu diagnostiku vhodný snímok so zväčšením. Koeficient zväčšenia je medzi 1,5-2,0, zníženie rozptýleného žiarenia je vďaka vzduchovej stope medzi prsníkom a detektorom. Ďalej sa používa snímok s bodovou (lokalizovanou) kompresiou, často sa kombinuje so snímkom so zväčšením. Bodová kompresia je vhodná pri menších zhlukoch a nejednoznačných tieňoch. Pri digitálnych systémoch je snímok so zväčšením nahradený elektronickou lupou. V niektorých prípadoch nadväzujú ďalšie vyšetrovacie postupy, projekcie (tangenciálne, s rotáciou prsníka, rozčírené), ultrasonografia, magnetická rezonancia, ultrasonografická elastografia a sonograficky alebo mamograficky navigovaná perkutánna biopsia. (Pavlišta, 2008, str. 51)

Jednotlivé vyšetrovacie postupy a metódy na seba vhodne nadväzujú tak, aby špecifita a senzitivita celého diagnostického procesu boli čo najvyššie a aby stanovenie diagnózy bolo bez zbytočného oneskorenia. Ženy, u ktorých sú zistené nejednoznačné alebo podozrivé zmeny na mamograme sú ďalej dovyšetrované, vhodnú metódu určuje radiológ-mamodiagnostik. V prípade, že nejednoznačné nálezy alebo známky malignity pretrvávajú je indikovaná perkutánna biopsia. Je žiadúce, aby aspoň 90% zistených karcinómov bolo overené pomocou perkutánnej biopsie predoperačne histologicky. (Pavlišta, 2008, str. 53-54)

5.1.3 Rádiologický asistent v mamografií

Prácou rádiologického asistenta je významným spôsobom ovplyvnený proces vzniku mamografického snímku. Z jeho technických znalostí o konkrétnom mamografickom prístroji vychádza kvalitné vykonanie mamografie. Rádiologický asistent musí vedieť zrelaxovať ženu a priviesť ju k spolupráci, aby mohol vzniknúť kvalitný snímok. Pre prelomenie psychologickéj bariéry je výhodou, že rádiologickými asistentkami sú ženy. Kompresia prsnej žľazy musí byť dostatočná pre dosiahnutie potrebného kontrastu snímku. Rádiologický asistent musí vedieť

žene zrozumiteľne vysvetliť prínos nepríjemného stlačenia a motivovať ju aby ju obávaná bolesť od budúcej mamografie neodradila. (Skovajsová, 2012, str.39-40)

5.1.4 Príprava pacienta pred vyšetrením

- RA si overí totožnosť osoby tým, že sa priamo opýta na meno a priezvisko osoby a prípadne aj dátum narodenia.
- Vyšetrovanej osobe sa vopred vysvetlí postup vyšetrenia a ako sa má správať pri expozícií.
- Pred vyšetrením je nutné aby si vyšetrovaná osoba odložila odev a prípadne kovové predmety v oblasti záujmu.
- Štandardne sa ochranný límec nepoužíva, pretože neznižuje radiačnú záťaž. V prípade, že ho vyšetrovaná osoba požaduje, tak sa môže použiť ale nesmie zasahovať do vyšetrovanej oblasti. (Věstník Ministerstva zdravotnictví č. 3/2021, str. 15)

5.1.5 Vlastné vyšetrenie

Vyšetrenie by malo byť vykonávané ohľaduplne, vo väčšine prípadov bez bolesti alebo nepríjemných pocitov. U väčšiny vyšetrení je použitý režim automatickej voľby anódy, napätia, prúdu, filtrácie a expozičného času. U snímkovania s prsnými implantátmi alebo u žien so zavedenými kardiostimulátormi je vhodné využiť manuálne nastavenie expozície. Pri screeningovom vyšetrení sa vyšetrenie robí obojstranne v dvoch projekciách, a to v projekcií CC a MLO. Pri snímkovaní jazvy po ablácií sa používa len šikmá projekcia. Pri nemožnosti nastavenia štandardnej projekcie z dôvodu deformity snímkovanej oblasti alebo pri vysokej bolestivosti o postupe rozhoduje rádiológ. (Věstník Ministerstva zdravotnictví č. 3/2021, str. 15)

Pri CC projekcií stojí žena pri mamografe, prsník má rozložený na úložnej doske a rádiologická asistentka ho pomocou špeciálnej dosky komprimuje zhora. Na snímku musí byť tangenciálne zachytená mamilla, snímok musí čo najviac zaberat' tkanivo.

Pri realizácii MLO projekcie môže žena stát' alebo sedieť. Druhá strana tela sa oddiali dozadu, aby vyšetrovaný prsník ležal maximálnou laterálnou stranou na doske. Pri šikmej projekcií sa prístroj skloní pod určitým uhlom, najčastejšie 10-15° smerom do axily. Na úložnej doske je celý prsník a čo najväčšia časť axily. (Hladíková, 2009, str. 42-43)

5.1.6 Špeciálne doplňujúce vyšetrenia

- **Duktografia:** je indikovaná u jednostrannej seróznej alebo krvavej sekrécii z prsníka. Vykonáva sa po aplikácii kontrastnej látky do screenujúceho vývodu mliečnej žľazy, z dôvodu potvrdenia eventuálnych nádorových zmien, ktoré nie sú vidieť pomocou inej neinvazívnej metódy. Snímky, tzv. duktogramy, sa zhotovujú v CC a LAT projekcií.
- **Mamografická stereotaxia:** slúži k presnému určeniu polohy nehmateľného ložiska, ktoré nie je zistené na ultrazvuku. Snímky sa získavajú dvoma šikmými projekciami ložiska z vopred stanovených uhlov ($\pm 15^\circ$). Presná lokalizácia ložiska v trojrozmernom priestore sa vypočíta na základe zmeny pozície v dvojrozmerných snímkoch a následne sa urobí pomocou stereotaktickej navigácie biopsia nehmateľného ložiska
- **Digitálna tomosyntéza:** ide o trojrozmerné zobrazenie prsníka, pri ktorom sa štandardná digitálna mamografia doplní trojrozmernou technikou mamografickej tomosyntézy. Indikáciou je podozrenie na patologický proces alebo kedy je mamografia neprehľadná z dôvodu denzného prsníka (podľa klasifikácie BIRDS ide o denzitu typu C a D). (Věstník Ministerstva zdravotníctví č. 3/2021, str. 16)
- **Kontrastná (spektrálna) mamografia:** ide o kombináciu digitálnej mamografie s intravenóznym podaním jódovej kontrastnej látky. Kontrastná látka sa podáva injektorom do kubitálnej žily a po dvojminútovom odstupe sa zhotovia mamogramy v obvyklých projekciách, pri jednej kompresii vždy dvakrát s duálnou energiou: nízkou ako u digitálnej mamografie (26-33 kV) a s vysokou, optimalizovanou na zobrazenie jódu (44-50 kV). Uplatňuje sa napríklad pri veľmi denzných prsníkoch, pri určení rozsahu tumoru, v plánovaní liečby. (Daneš, 2021, str. 114)

5.1.7 Hodnotenie vyšetrenia

Pri hodnotení kvality lekárskeho ožiarenia (LO) sa posudzuje jeho technická kvalita, diagnostická výťažnosť, poprípade rozhodnutie o jeho doplnení, opakovaní alebo ukončení. V prípade opakovania LO to RA uvedie do záznamu o vyšetrení a do záznamu o opakovaní snímkov spolu s príčinou jeho opakovania.

Kritéria pre hodnotenie snímkov v CC projekcií sú:

- Zobrazenie mediálnej hranice prsníka a jeho laterálnej časti
- Tieň pektorálneho svalu dorzálne je vidieť na väčšine hodnotených snímkov
- Bradavka je v profile
- Na oboch stranách sú symetrické obrazy

Kritéria hodnotenia snímkov v MLO projekcií:

- Zreteľné zobrazenie celého prsného tkaniva
- Tieň pektorálneho svalu vychádza z úrovne bradavky alebo nižšie
- Uhol prsného svalu je najmenej 15°
- Na oboch stranách sú symetrické obrazy
- Bradavka v profile
- Na väčšine hodnotených snímkov je zreteľne zobrazený inframamárny uhol

Vyšetrenie je vždy ukončené hodnotením a diagnostickým popisom mamogramu rádiológom. Pri screeningu je súčasťou popisu výsledok z hľadiska výskytu malignity, kódovanie výsledku, typ denzity prsnej žľazy a odporúčania. Pre zvýšenie efektivity sa robí nezávislé hodnotenie snímkov druhým rádiológom, ktorý je v popise uvedený. Pri negatívnom výsledku je nález vyhotovený do 3 pracovných dní. Pri nejednoznačných, podozrivých či pozitívnych nálezoch, ktoré vyžadujú ďalšie vyšetrenie sa aspoň predbežný výsledok oznamuje najneskôr do 15 dní. (Vestník Ministerstva zdravotníctví č. 3/2021, str. 17-18)

5.1.8 DCIS v mamografickom obraze

V mamografickom obraze sa DCIS obvykle prejavuje (je možná aj kombinácia):

1. Kalcifikácie: vyskytujú sa v 80-90 % prípadov. Ide teda o najčastejší prejav DCIS v mamografickom obraze. Najčastejšie ide o dystrofické kalcifikácie vo vnútri duktov v nekrotických častiach procesu, kalcifikácie sekrétu i intracelulárnych priestoroch alebo o kalcifikácie v benígnom procese doprevádzajúce DCIS.
2. Patologická sekrécia: spravidla býva serózna alebo krvavá. Indikovaná je duktogarfia, prípadne aj ultrazvuk. V duktografickom obraze sa DCIS prejavuje dilatáciou mliekovodov a defektami v náplni, ktoré sa nedajú odlíšiť od iných intraduktálnych formácií. Pri sekrécií sa môžu objavovať aj carovité tieň retroareolárne alebo polymorfne kalcifikácie
3. Hmatateľná rezistencia alebo abnormality na mamograme: len asi 5-10 % prípadov sa prejavuje bez kalcifikácií. DCIS býva len zriedka hmatateľný, ale niekedy je hmatateľná doprevádzajúca benígna zmena. Objem DCIS do veľkosti, ktorá je hmatateľná zväčšujú reaktívne, zápalové alebo fibrotické zmeny. Veľkosť lézie môže byť malá alebo môže dosahovať až niekoľko cm. Ložiskové tiene môžu mať všetky charakteristiky ložiskového karcinómu a histologické nálezy neinvazívneho DCIS sú potom prekvapením. V týchto prípadoch môže ísť o DCIS so stredným alebo vysokým

gradom. DCIS je možné diagnostikovať aj na základe asymetrickej hustoty a deformácie architektiky bez kalcifikácií alebo ložiskových tieňov.

Kalcifikáciami sa prejavuje častejšie DCIS s vyšším gradom a nekrozami. Kalcifikácie z hľadiska diferenciálnej diagnostiky sú tam charakteristickejšie a objavujú sa vo väčšej časti lézie. Kalcifikácie neodrážajú vždy rast procesu a rozsah, a môžu byť stabilné aj počas dlhého obdobia. Hlavne u low-grade DCIS zaraďovanie týchto prípadov do kategórie BIRDS 3 (s tým spojené kontroly za 6 mesiacov) nemusia vypovedať nič o podstate procesu alebo o prípadnej transformácii v invazívny karcinóm. Pri hodnotení snímok sa zameriava na tvar zhluku, počet kalcifikácií, tvar jednotlivých kalcifikácií a ich prípadné polymorfie. (Pavlišta, 2008, str. 56)

5.1.9 Tvar zhluku a jeho distribúcia

Ide o významne diferenciálne diagnostické kritérium. Tvar zhluku je často nepravidelný, môže mať tvar písmena „V“ s užšou časťou pri bradavke. Kalcifikácie zvyčajne sa nachádzajú v laloku alebo v jeho segmente, pri menšom rozsahu sú usporiadané v pruhu. V menšom množstve prípadov sú zhluky u DCIS okrúhle alebo oválne. Pre benígny proces svedčí nález mnohopočetných zhlukov v rôznych segmentoch, difúzne v jednom alebo v oboch prsníkoch. (Pavlišta, 2008, str. 58)

5.1.10 Počet kalcifikácií

Neexistuje hranica, ktorá by určovala, že nález pod ňou je vždy benígny. U DCIS nachádzame obvykle aspoň 10 kalcifikácií, avšak aj pri náleze niekoľkých kalcifikácií sa nedá DCIS, predovšetkým s nižším gradom vylúčiť. Pri menšom počte kalcifikácií bude o ďalšom postupe rozhodovať distribúcia, tvar a veľkosť. V prípade zvyšujúceho sa počtu kalcifikácií od poslednej kontroly a zároveň pri ďalších známkach možného DCIS sa podozrenie zvyšuje. Pri zmene neinvazívneho karcinómu na invazívny sa môže počet kalcifikácií znižovať. (Pavlišta, 2008, str. 58-59)

5.1.11 Morfológia kalcifikácií

Posudzuje sa lepšie na snímkoch so zväčšením. Kalcifikácie sú typicky polymorfne. Rozdeľujú sa na granulózne a odliatkové, poprípade zmiešané (prechodný typ). Granulózne kalcifikácie sú často prejavom benígneho ochorenia alebo low-grade DCIS, ale nie je to pravidlom. Odliatkové vyplňajú segmenty mliekovodov, typické je že niektoré z nich sa vetvia, čo je dôležitý diferenciálny znak a majú rôznu denzitu a dĺžku. Kontúra pri jednotlivých kalcifikáciách môže byť neostrá a nerovná, vo vnútri sa popisujú aj pukliny. Kontúra sa

vyhladzuje a homogenita zvyšuje v prípade, keď sa s progresiou kalcifikovanej nekrózy nepravidelné kalcifikácie zlievajú do väčších formácií.

Odliatkový typ sa vyskytuje vo viac ako 90 % prípadov pri malignitách, pričom väčšina z nich patrí medzi agresívne procesy s vyšším gradom a nekrózami. Odliatkové typy, ktoré doprevádzajú sekrečné ochorenia (plasmocelulárna mastitída) sú pravidelné s harmonickým vzhlľadom, väčšinou obojstranné a nachádzajú sa vo viacerých segmentoch alebo v celom prsníku. Pri DCIS ide o jednostranné kalcifikácie s lobulárnou distribúciou, sú chaotické a nepravidelné. (Pavlišta, 2008, str. 59-60)

5.2 Ultrazvukové vyšetrenie

Ultrazvukové vyšetrenie je bez preukázateľnej záťaže, nebolestivé a v diagnostickom procese prináša aj niektoré informácie, ktoré sú mamograficky nedosiahnuteľné. Ide o nezastupiteľné vyšetrenie mladých žien, u ktorých sa na štruktúre prsníka podieľajú vo vysokej miere aj fibrózne a elastické súčasti, ktoré sa v mamografiách prejavujú vysokou denzitou. Zobrazuje žľazu po jemných vrstvách, vďaka čomu je šanca objaviť aj malé ložisko v oblastiach s vysokou mamografickou denzitou, a teda ultrazvukovou hyperechogenitou. Ložisko sa zobrazí hypoechogénne alebo len so svojím akustickým tieňom. Tieto prednosti ultrazvuku sa využívajú v rámci doplnkových vyšetrení ku screeningovej mamografiách pri vysoko denzných typoch Tabárovej klasifikácie. Predovšetkým ide o typ 4, pri ktorom sa oblasti vysokej denzity v podobe malých alebo väčších navzájom sa prekrývajúcich bielych škvŕn a polí vyplňajú väčšinu mamografie. Pri ďalších kontrolách a možnosti porovnania predchádzajúcich a súčasných snímok medzi sebou sa nemusí nasledovať doplnujúce ultrazvukové vyšetrenie. Sonografia poskytuje informácie o uložení ložiska a jeho vzťahu k okolitým štruktúram.

Využíva sa k priebežnému hodnoteniu odpovedi na chemoterapeutickú liečbu a hormonoterapiu v neoadjuvantnom režime. Ultrazvuk má nezastupiteľné miesto aj pri stagingu a v predliečebných diagnostických postupoch (core cut biopsia, označenie operačného poľa). (Skovajsová, 2012, str. 18-19)

Pre screening karcinómu prsníka nie je využitie ultrazvukového vyšetrenia vhodné. Dôvodom je schopnosť mamografie s vyššou spoľahlivosťou odhaliť karcinómy prsníka do 1 cm a DCIS, u ktorých sa vo väčšine prípadov vyskytujú mikrokalifikácie, ktoré pomocou ultrazvuku nie sú dobre zistiteľné. (Strnad, 2001, str. 304)

5.2.1 Technické predpoklady ultrazvukového vyšetrenia

Ultrazvukové vyšetrenie využíva mechanické vlnenie o frekvenciách 2-15 MHz. Podľa oneskorenia odrazu ultrazvukového signálu vzniká informácia o hĺbke odrazu. Analýza amplitúdy odrazeného signálu poskytuje informácie o odrazivosti danej štruktúry. V súčasnosti sú ultrazvukové prístroje plne digitalizované a funkcie všetkých jeho komponentov sú riadené mikroprocesormi.

Základné súčasti ultrazvukového zariadenia pre ručné vykonávanie vyšetrenia:

- Vyšetrovacie sondy
- Elektronické obvody pre budenie piezoelektrických elementov sondy a pre spracovanie zachytených odrazov do podoby obrazov
- Zobrazovacie jednotky
- Záznamové jednotky

Pre vyšetrenie prsníka sa využíva prístroj najvyššej výkonnostnej kategórie so špičkovým 2D obrazom mäkkých tkanív v B-móde, ktorý je vybavený minimálne jednou lineárnou sondou o dĺžke približne 5 cm. (Daneš, 2021, str. 115-116)

5.2.2 Vyšetrovacie postupy

Prsník sa pomocou sonografie vyšetruje v longitudinálnych a transverzálnych rovinách a výhodné je aj radiálne vyšetrenie v ose laloku. V každom laloku je možné zobrazit' mliekovody v pozdĺžnom reze v dlhom úseku. Duktálna echografia je technika, ktorá sa využíva k lepšiemu zobrazeniu každého laloku, duktálnych a lobulárnych štruktúr. (Pavlišta, 2008, str.62)

5.2.3 Doplnujúce sonografické techniky

- Elastografia: ide o nadstavbu B-módu, meria a zobrazuje mechanické vlastnosti tkanív a ich elasticitu. Elastografický modul je súčasťou väčšiny moderných prístrojov. V praxi zvyšuje špecificitu, znižuje falošnú pozitivitu a znižuje podiel nadbytočných biopsií. Nie je vhodná pre vyšetrenie lymfatických uzlín, difúzných procesov a zložitých komplexných nálezov.
- Dopplerovská sonografia: využíva sa pre získanie informácií o krvnom zásobení, o rýchlosti a charaktere prúdenia krvi v cievach. V diagnostike karcinómu prsníka je ako aj elastografia len pomocnou metódou. Využíva sa farebné širokopásmové dopplerovské zobrazenie krvného prietoku. (Daneš, 2021, str. 126-127)

5.2.4 DCIS v ultrazvukovom obraze

Ultrazvuk sa využíva hlavne pri nejednoznačnom, nešpecifickom alebo novom náleze na mamograme, v prípadoch s patologickou sekréciou, pri ultrazvukovo navigovanej perkutánnej biopsii a pri vyšetrení axily.

DCIS sa na ultrazvuku môže zobrazit' ako:

- Hypoechogénna formácia: s pestrým obrazom, na jednej strane môže byť oválna alebo okrúhla a hladko ohraničená s ľahko neostrou kontúrou. Na druhej strane je ložisko s typickými znakmi malignity (neviditeľnosť kontúry, hyperechogénny lem)
- Solídna mikrolaločnatá formácia: aj vnútorná štruktúra je ohraničená a drobne laločnatá, sú tam drobné nepravidelné hypogénne až anechogénne formácie.
- Distendované mliekovody s nízkou echogenitou, niekedy hypoechogénne štruktúry, ktoré sa nachádzajú v dilatovanom anechogénnom mliekovode. Je možné sa stretnúť aj so zhlukom nepravidelne širokých mliekovodov, ktoré môžu byť niekedy s paličkovými štruktúrami.

Niekedy na základe informácie z mamografie možno za priaznivých okolností na moderných prístrojoch detekovať a lokalizovať aj samotné mikrokalcifikácie. Tie sa ukazujú ako bodové hyperechogenity, niekedy s dorzálnym tieňom. Výrazný tieň sa objavuje častejšie pri invazívnych karcinómoch. Avšak na ultrazvuku sa často ložisko DCIS nepodarí nájsť. (Pavlišta, 2008, str.64-65)

5.3 Magnetická rezonancia prsníkov

Ide o najviac využívanú nadväzujúcu diagnostickú metódu. Je prínosom v diagnostike multifokálnych alebo multicentrických lézií a pri stagingu pred liečbou niektorých typov nádorov prsníka. Vyšetrenie pomocou magnetickej rezonancie by mal hodnotiť len rádiológ, ktorý rutinne hodnotí mamografické a ultrazvukové vyšetrenia prsníkov z dôvodu špecifického hodnotenia ložiskových nálezov a previazanosti s inými modalitami pre zobrazovanie prsníkov. (Skovajsová, 2012, str. 19-20)

Kontrastná magnetická rezonancia je kontrastné vyšetrenie s intravenóznou aplikáciou paramagnetickej kontrastnej látky. Dokáže zobrazit' patologickú neovaskularitu, ktorú majú už minimálne malígne ložiská invazívneho karcinómu a high grade DCIS. Zobrazuje mamograficky a sonograficky nemé lézie, ktoré z dôvodu malej veľkosti, charakteru rastu alebo mamograficky denznej žľazy nevyvolávajú zmeny v morfológickom obraze.

V kontrastnej magnetickej rezonancii sa tieto lézie zobrazia ako fokusy patologickej neovaskularizácie. Vyšetrenie je indikované pri dispenzarizácii žien s vysokým rizikom karcinómu prsníka a pri lokálnom predliečebnom stagingu novo diagnostikovaného karcinómu prsníka (lobulárny karcinóm a high grade DCIS). Vyšetrenie nie je vhodné u low grade DCIS. (Daneš, 2021, str. 128-129)

5.4 Punkcia tenkou ihlou (FNAB)

Pri ochorení prsníka sa pomocou cytologického vyšetrenia analyzuje bunecný materiál a získavajú sa informácie o etiológii bunecného procesu. Hlavnou indikáciou je punkcia tekutinových útvarov (cýst, abscesov, serómov, hematómov). K odberu materiálu sa používa jednorazová striekačka o veľkosti 10-20 ml, ktorá je špeciálne upravená pre jednoduché držanie a ľahkú aspiráciu. Lokálna anestézia nie je nutná. FNAB sa v Českej republike pre získanie cytologie zo solídnych ložísk nevyužíva, pre diagnózu DCIS nemá praktický význam. (Hladíková, 2009, str. 52)

5.5 Core cut biopsia prsníka

Ide o najčastejšie používanú bioptickú metódu , ktorá je zlatým štandardom pre získanie validnej histologickej diagnózy u väčšiny solídnych nálezov prsníka. Indikovaná je pri predoperačnej histologickej verifikácii zhubných nálezov v prsníku, ako aj pri nejednoznačných léziach pri ktorých sa malignita nedá vylúčiť. Pomocou nej sa eliminovali dvojdobé chirurgické výkony a zbytočne otvorené biopsie z dôvodu benigne mastopatie. (Hladíková, 2009, str. 53)

Z odobraných vzoriek tkaniva je možné stanoviť presnú histologickú diagnózu, grade tumoru a jeho imunoprofil pre predikciu onkologickej liečby. V prípade zhubného nádoru, ktorý je určený k primárnej neoadjuvantnej terapii je CCB jedinou metódou pre získanie informácií pre liečbu. (Houserková, 2014, str. 185)

5.5.1 Technika odberu

Core cut biopsia sa vykonáva pod ultrasonografickou alebo stereotaktickou navigáciou, je vedená pod magnetickej rezonanciou, eventuálne aj palpačne. V prípade biopsie axilárnych uzlin je možné požiť dopplerovské zobrazenie krvného toku, z dôvodu zobrazenia veľkých axilárnych ciev a väčších ciev v oblasti hílu uzliny. Za sterilných podmienok a po zarúškovaní sa vykoná dezinfekcia miesta vpichu. Následne sa aplikujú 2 ml lokálneho anestetika (najčastejšie 1 % Marcain) do kože a do miesta odberu.

Potom sa pomocou skalpelu na koži vykoná malá incízia. Pre odber vzorky tkaniva sa najčastejšie používa bioptické delo s ihlou o priemere 14G alebo 16G. Ihla sa zavádza pod ultrasonografickou kontrolou do miesta odberu. Následne sa výstrelom 22 alebo 15 mm sa urobí odber dvoch až piatich vzoriek tkaniva. Dĺžka výstrelu je zvolená na základe hĺbky miesta odberu. Počet odobratých vzoriek je závislý na úspešnosti odberu.

Pri technicky úspešnom odbere a reprezentatívnych vzorkách sú dve vzorky vložené do skúmavky s 10% formaldehydom pre histologickú diagnostiku a potvrdenie a vylúčenie metastáz. Reprezentatívnosť vzorky sa dá potvrdiť aj makroskopicky. Vzorky bielej alebo hnedej farby, ak sú tuhé a rýchlo padajú na dno skúmavky s 10% formaldehydom sú považované pre diagnostiku za reprezentatívnejšie ako vzorky žltej farby (tukové tkanivo), ktoré sa rozpadávajú a plávajú na hladine. Po ukončení biopsie je miesto incízie ošetrené a sterilne sa prekryje. (Veverková, 2016, str. 103)

Core cut biopsia sa vykonáva ambulantne a komplikácie nebývajú. V deň výkonu je vhodné obmedziť telesnú záťaž. Odobrané vzorky sa na potvrdenie prítomnosti kalcifikácií mamograficky odsnímujú. Výsledok z histologického vyšetrenia býva zvyčajne hotový do týždňa. (Hladíková, 2009, str. 53)

Výkon nie je bolestivý, je rýchly a je možné ho vykonávať aj u žien, ktoré sa liečia warfarinom. Pre kontrolu správnosti odberu môže slúžiť vzduchová stopa v ložisko, ktorá je sledovateľná na ultrazvuku. Po biopsii je obvyklý u žien malý hematóm. Pri malých ložiskách, ktoré môžu byť z väčšej časti pomocou core biopsie odstránené sa zavádza po odbere do lézie klip. Zavádza sa to pri malých ložiskách, ktoré boli viditeľné len pomocou ultrazvuku a po biopsii nie sú dobre sledovateľné. V týchto prípadoch existuje obava, že pri histologickou potvrdení malignity bez zavedeného klipu nebude možné ložisko v prsníku presne dohľadať a označiť. Na mamografickom a ultrazvukom zobrazení sú klipy dobre rozoznateľné. (Houserková, 2014, str. 185)

5.6 Vákuová biopsia- mamotomia (VB)

Má veľký význam pre stanovenie histologickej diagnózy v prípade niektorých lézií prsnej žľazy, ako sú napríklad mikrokalcifikácie a pri hraničných léziách (atypická duktálna hyperplázia, in situ karcinóm). Nejde o terapeutický výkon. Cieľom je získanie spoľahlivej histológie z ložiska. Najčastejšie sa vykonáva stereotaktická vákuová biopsia. (Hladíková, 2009, str. 54)

Po incizii kože sa ihla zavedie pod ložisko , oblasť záujmu sa vákuom prisaje a vtiahne sa do odberového okienka. Rotujúci mamotom, ktorý sa nachádza vo vnútri ihly vyreže valec tkaniva, ktorý je pod tlakom opäť vysunutý von do odberového okienka bioptickej ihly v prsníku a ihla zostáva na mieste. Vákuum sa uplatňuje pri odsávaní krvácanie z miesta odberu do zbernej nádoby. Pred ďalším odberom zostáva ihla na mieste alebo sa pootočí o niekoľko stupňov. Pri mamotomií radiolog vstupuje biopticou ihlou k lézii len raz a získa v porovnaní s core biopsiou násobky objemu tkaniva. Zmysel zavedenia mamotomie do bežnej diagnostickej praxe spočíva v rozšírení diagnostických možností tam, kde core biopsia sa nedá urobiť alebo je nespoľahlivá. Prioritný význam mamotomie je v stereotaktickej verzii. (Pavlišta, 2008, str. 74)

Pri mamotomii sa uplatňuje výhoda získania väčšieho množstva tkaniva. Indikuje sa v prípade, kedy core biopsia nepotvrdila podozrenie na patologické ložisko, ale v mamografickom alebo sonografickom obraze pretrvávajú známky patologického ložiska a je obava z falošnej negativity pri core biopsií. (Pavlišta, 2008, str. 75)

5.6.1 Technologické odlišnosti medzi core biopsiou a mamotómiou

Vákuová asistancia: Pri core biopsií sa používajú malé bioptické nástroje v porovnaní s konštrukčne mnohonásobne zložitejšími nástrojmi pri mamotomií. Ide o pojazdnú časť, v ktorej je uložený systém pre vytváranie podtlaku a počítač, ktorý riadi výkon a veľká odberová ihla. Pojazdná časť je spojená s odberovou ihlou vodičmi pre elektrický prúd, v kombinácii so systémom pre využívanie podtlaku a odsávanie eventuálneho krvácania z miesta odberu. Ďalším rozdielom oproti core biopsií je elektricky ovládaná odberová ihla.

Konštrukcia odberovej ihly: rozdiel oproti core biopsií je v konštrukcii a funkcií odberovej ihly. Vo vnútri ihly je zložitý odberový mechanizmus , ktorý obsahuje jemný systém otvorov pre vytvorenie vákuu (podtlaku) a rotujúci nôž, ktorý je spúšťaný elektricky a ovládaný skrz počítač. (Pavlišta, 2008, str. 73)

6 Hodnotenie screeningových mamografií

Pri hodnotení screeningových mamografií musí v závere nález obsahovať zaradenie prsnej žľazy do typológie podľa Tabára a hodnotenie v kategórií Bi-RADs systému. (Skovajsová, 2012, str. 26)

6.1 Typológia prsnej žľazy podľa Tabára

Lekárovi, ktorý ženu odoslal na screeningovú mamografiu typológia podľa Tabára hovorí, ako dobre je jej mamogram čitateľný a či ide o typ s nižšou alebo vyššou pravdepodobnosťou falošnej negativity. (Skovajsová, 2012, str. 26)

Tabárová typológia je založená na fakte, že vývoj alebo zmena prsnej žľazy sa deje v zásade podľa dvoch modelov, a to žľaza, ktorá mení svoj rentgenový obraz s vekom ženy a žľaza s takmer nemenným obrazom. Z mamogramu je možné vyčítať typický obraz žľazy, ktorá sa bude postupne redukovat' a žľazy ktorá sa celoživotne nezmení alebo jej redukcia bude postupovať veľmi pomaly. Zmena obrazu sa deje zvyšovaním transparenencie, čiže pribúdaním tukového tkaniva v prsníku. K počiatočným zmenám dochádza okolo 30. až 40. roku života. Typ, žľazy sa dá určiť v momente, keď žľaza prekročí vrchol svojho vývoja, zvyčajne okolo 25. roku. Mamogramy redukujúcej žľazy s vyšším podielom tukovej zložky budú lepšie čitateľné a hodnotiteľné. Do skupiny redukujúcej sa žľazy sú zaradené tri typy a do skupiny neredukujúcej dva typy žľazy. (Skovajsová, 2003, str. 27)

Päť základných typov prsnej žľazy:

1. Tabár I: je veľmi častý, redukujúci typ, obvykle u žien nad 30 rokov. So zvyšujúcim sa podielom tukovej zložky sa mení do typu II alebo III. Pri hodnotení je celý obraz viac alebo menej vyplnený miestami s vysokou transparenenciou, odpovedá rôznemu stupňu redukcie žľazy a jej náhrade tukom. Koža a podkožie sú na obraze oddelené od samotnej žľazy, vďaka čomu sú dobre prehľadné. Diagnostické nejasnosti sa môžu vyskytovať v miestach s vyššou sýtosťou, ktorých podkladom je objemný lalok žľazy, v cysticky zmenenom parenchýme alebo pri krížení kresby, kde vzniká sumácia štruktúr. K objasnení nejasností pomáha cieleňá ultrasonografia.
2. Tabár II: kresba žľazového parenchýmu je malá alebo úplne chýba, obvykle u žien starších ako 50 rokov. Prevažujúce tukové zložky majú vysokú transparenenciu, je v nej dobre viditeľné každé ložisko či mikrokalcifikácie. S objemnými prsníkmi býva často spojený mamograficky prázdny, prevažne tukový typ žľazy.

3. Tabár III: prehľadný obraz na podklade redukcie žľazy, u žien nad 50 rokov a viac. Podkladom je neúplne dokončená redukcia prsnej žľazy, pri ktorej zvyšný okrsok žľazy je sústredený pod mamilou, alebo pri úplnej redukcii a obraze prázdneho prsníka sa náhle pod bradavkou medzi 50.-60. rokom života objavujú sýte zbiehavé línie zvyškovej žľazy. Podkladom línií je periduktálna fibróza. S týmto typom je často spojený klinický nález oplošťujúcej sa bradavky.
4. Tabár IV: adenózna žľaza, neredukujúci druh, vyskytuje sa vo všetkých vekových skupinách. Tuková náhrada pôvodného parenchýmu sa vyskytuje len na vnútorných kvadrantoch. Na škvrnitom obraze sa ťažko hodnotí podkožný priestor a retromamárna oblasť. Plne je indikované dovyšetrenie ultrazvukom, ktorý má lepšiu možnosť nájsť malé ložisko skrývajúce sa a sumujúce v konečných duktulolobulárnych jednotkách. Žľaza je vo všetkých svojich podobách nevyšetriteľná pohmatom.
5. Tabár V: extenzívna fibróza, neredukujúci typ, vyskytuje sa v každom veku. Mamografický obraz je podmienený vysokým podielom fibrózneho tkaniva, ktoré obaľuje jednotlivé konečné jednotky. Tie nebývajú zväčšené, len z tlaku fibrózy sú sploštené a deformované. V zúženom subkutánnom priestore mizne obraz závesného aparátu a je znížená zhodnotiteľnosť retromamárneho územia. Malé ložiská budú takmer neobjaviteľné. Pri tomto type žľazy veľmi záleží na kvalite zobrazenia. Už pri malej technickej nedokonalosti môže zmiznúť možný dôkaz patologických zmien v parenchýme. Nedielnou súčasťou pri vyšetrení prsníka so žľazou tohto typu je doplnujúca ultrasonografia. (Skovajsová, 2003, str. 28-31)

Pre praktického lekára je znalosť typu prsnej žľazy u ženy vodítkom, či ju má motivovať v medziobdobí alebo aj ako urgentne má reagovať, ak v medziobdobí príde žena s klinickými problémami. Pri kombinácii pozitívnej rodinnej anamnézy a štvrtom a piatom type žľazy podľa Tabára ide o významne nepriaznivú kombináciu, čo je dôvodom pre každoročne preventívne vyšetrenie. Kontraindikáciou pre hormonálnu liečbu nie je žiadny z typov. Pri denzných typoch žľazy by mali byť normou kontroly medzi screeningovými mamografiami. (Skovajsová, 2012, str. 26-27)

6.2 Typológia prsnej žľazy podľa Bi-RADs (hodnotenie denzity)

System hodnotenia Bi-RADs 2003 vychádzal z hodnotenia objemu fibroglandulárneho tkaniva po 25% (Bi-RADs 1, 2, 3, 4). Po novom sa kategórie kompozície (zloženia) prsníka označujú A. B. C. D, aby nedochádzalo k zámene s číselným označením Bi-RADs hodnotiacich kategórií. Dôraz sa kladie na priehľadnosť a čitateľnosť mamogramov na rozdiel od percentuálneho vyjadrenia objemu fibroglandulárneho tkaniva. Hodnotenie sa vykonáva na základe vizuálne odhadovaného obsahu fibroglandulárneho tkaniva v prsníku. Spolu s rastúcou Bi-RADs kategóriou sa znižuje senzitivita pre nekalcifikované lézie.

Kategórie denzity prsníka:

- A.Tukový: takmer kompletne tukové zloženie prsníka
- B.Tukovo žľazový: rozptýlené oblasti fibroglandulárnej denzity
- C.Žľazový škvrnitý: heterogénne denzný typ žľazy s možným maskovaním malých lézií
- D.Denzný (veľmi denzný): extrémne denzný typ žľazy, senzitivita mamografie je najnižšia
- Implantáty

(Váša, Screeningové mamocentrum,2016)

6.3 Hodnotenie výsledkov: kategória Bi-RADs

Ide o celosvetovo prijatý a uznávaný štandardizovaný systém hodnotenia nálezov v mamodiagnostike. Nález musí byť jasný a stručný, musí obsahovať všetky náležitosti opisu, spolu so záverom vyšetrenia. Výhodou je jednoznačné zatriedenie nálezu, ktorý je podľa kategórie jasný aj iným odborníkom. (Slobodníková, 2012, str. 402)

Kategórie Bi-RADs:

- Bi-RADs 0: Nemožno rozhodnúť: Po vykonaní screeningovej mamografie nie je možné rozhodnúť o výsledku a je nutné doplniť ďalšie vyšetrenie. Odosielajúci lekár sa s touto kategóriou vo výsledku obvykle nestretáva.
Táto kategória sa používa pred doplnením o ultrazvukové vyšetrenie, poprípade pred doplňujúcim zväčšujúcim snímkom, po ktorom nasleduje zaradenie do ďalšej kategórie, ktorá sa uvádza do výsledku mamografie. Túto kategóriu je nutné vnímať ako pracovnú.
- Bi-RADs 1:Negatívny: na screeningovom mamograme sa nezistili známky malignity

- Bi-RADS 2: Benígny: na screeningovom mamograme sa objavili len benígne zmeny, bez známkok malignity
- Bi-RADs 3: Pravdepodobne benígny: objavili sa zmeny, ktoré budú mať pravdepodobne benígnu etiológiu. Ďalšie vyšetrenie sa vykoná s odstupom času, minimálne za 6 mesiacov.
- Bi-RADs 4: Pravdepodobne malígny: na screeningovom mamograme sa nedá vylúčiť malígny nádor a nasleduje ďalšie vyšetrenie.
- Bi-RADs 5: Malígny: objavili sa známky malígneho nádoru na mamograme a nasledujú ďalšie vyšetrenia. (Skovajsová, 2012, str. 27-28)

Odporúčanie, za akú dlhú dobu a na aké vyšetrenie sa má žena objednať sa musí objaviť vo výsledku preventívnej mamografie. Druh vyšetrenia prsníka, buď mamografom alebo ultrazvukom, ktoré si žena uhradí sama v medziobdobí, určí rádiológ na základe typu žľazy. (Skovajsová, 2012, str. 27-28)

7 Liečba DCIS

Hlavnú úlohu pri liečbe DCIS má chirurgická liečba. Jej cieľom je zaradenie ochorenia do jeho štádia a zabezpečenie lokálnej kontroly nad ním. Princípom chirurgickej liečby je odstránenie okrsku postihnutého tkaniva spolu s dostatočným lemom zdravého tkaniva a to pri akceptovateľnom kozmetickom efekte. Pri voľbe liečby sa musí zohľadniť rozsah a distribúcia nádoru a pomer veľkosti nádoru a veľkosti prsnej žľazy. Vo väčšine prípadov sa volí prsník zachovávajúca liečba. V indikovaných prípadoch ju dopĺňa rádioterapia. V odôvodnených prípadoch sa vyšetruje axilárna sentinelová lymfatická uzlina. K totálnej mastektómii sa pristupuje v prípade multicentricity alebo rozsiahlej multifokality. (Pohlodek, 2014, str. 55)

8 Diagnostika po onkologickej liečbe

Prsník, ktorý bol liečený konzervatívnym chirurgickým výkonom s následnou radioterapiou sa v priebehu niekoľkých rokov po liečbe podstatne mení vo svojom vonkajšom vzhľade, ale aj vo vnútornej štruktúre. Krátko po liečbe nastávajú zmeny, ktoré sú následkom chirurgického výkonu, neskôr začína pozvoľný rozvoj zmien v dôsledku radiačnej liečby. Skoré, ale aj neskoré obdobie sú sprevádzané rozmanitými zmenami, ide hlavne o fibrózne zmeny, ktoré sú zistiteľné palpačne a stávajú sa hlavnou indikáciou pre diagnostické vyšetrenie pomocou zobrazovacích metód. Ich výpovedné možnosti sa líšia tým, či sú použité k hodnoteniu skorých alebo neskorých zmien po liečbe. (Skovajsová, 2003, str. 200-201)

Každá pacientka je pravidelne sledovaná na pracoviskách, kde bola liečená. Dispenzarizácia sa vykonáva v prvých dvoch rokoch po ukončení kompletnej onkologickej liečby v trojmesačných intervaloch, v 3.-5- roku v 4-6 mesačných intervaloch. Po piatich rokoch sledovania sa 1x ročne vykonávajú kontrolné klinické a laboratórne vyšetrenia. U žien sa posudzuje ich fyzická kondícia, funkčná zdatnosť, celková kvalita života a ich spokojnosť s liečbou. (Hladíková, 2009, str. 92)

8.1 Ultrasonografia po onkologickej liečbe

Ultrasonografia je z bežných zobrazovacích metód najpraktickejšia v diagnostike prsníka a skorých zmien po liečbe. Dôležité je splnenie dvoch základných kritérií, a to vysokej kvality prístroja a skúsenosťou radiológa. Dobrý prístroj a citlivá lineárna sonda rozlíšia jemné detaily, ktoré sú základom pre diferenciálnu diagnostiku recidívy a pooperačných či poradiačných zmien. Ultrasonografia je aj nevyhnutným doplnkom pri hodnotení neskorých poliečebných zmien a v dispenzarizácii chorých žien. Obvykle niekoľkokrát do roka sa vyšetruje nie len liečený prsník, ale aj spádová axila a oblasť nad kľúčnou kosťou. Celá oblasť je ultrasonografickou sondou dobre prístupná. Jazvu po mastektómii je možné validne vyšetriť len pomocou ultrazvuku. (Skovajsová, 2003, str. 201)

8.2 Core cut biopsia po onkologickej liečbe

Ide o nezastupiteľnú metódu v diagnostike poliečebných zmien, hlavne pri podozrení na recidívu nádoru. Core-cut biopsia musí byť vykonaná skúsenou rukou. Cielenie dráhy biopтической ihly musí byť aj v často neprehľadnom teréne vedené s rozvahou a predvídavosťou. (Skovajsová, 2003, str. 201)

8.3 Mamografia po onkologickej liečbe

Ide o dispenzarizačný štandard, pričom je potrebné si uvedomiť jej prínosy a limity. V skorom období po liečbe je limitáciou hlavne bolestivosť prsníka, ktorá neumožňuje jeho dostatočnú kompresiu, ďalej modifikácie až nepriehľadnosť obrazu spôsobená zmenami, ktoré nastali po nedávnom chirurgickom výkone alebo rádioterapií. Mamografia má lepšie uplatnenie pri neskoršej diagnostike. Dobré výsledky prináša najskôr po roku od liečby. Hlavnou úlohou mamografie je zobrazovanie dystrofických kalcifikácií, ktoré sa očakávajú s určitým časovým odstupom od liečby. Dystrofické kalcifikácie so svojimi neurčitými charakteristikami sa môžu stať zdrojom diagnostických problémov v diagnostike poliečebných zmien a možného nového patologického ložiska. Prínosnejšia môže byť v diagnostike prsníka po liečbe magnetická rezonancia. (Skovajsová, 2003, str. 202)

9 Zhrnutie teoretickej časti

Vzniku rakoviny prsníka môžu predchádzať premalígne zmeny, z ktorých sa môžu neskôr vyvinú neinvazívne karcinómy. DCIS vyrastá z transformovaných epitelových buniek v rámci duktolobulárneho systému prsnej žľazy. So skvalitňovaním mamografického screeningu sa postupne zvyšuje incidencia tohto ochorenia. Vznik karcinómu prsníka môžu ovplyvniť rôzne rizikové faktory. Medzi najvýznamnejšie z nich sa radia dedičné zmeny v genetickej informácii, osobná a rodinná história karcinómu prsníka a vysoký vek. Aby sa ochorenie mohlo zachytiť v čo najnižšom štádiu, je potrebné aby sa pacientky pravidelne dostavili na screeningové vyšetrenie prsníkov. Pre screening prsníkov je najvhodnejšia mamografia, pri ktorej sa pacientkam osnímkujú prsníky v dvoch projekciách, a to v CC a v MLO projekcií. V rámci doplnkových vyšetrení ku screeningovej mamografií pri vysoko denzných typoch prsníkov sa využíva ultrazvukové vyšetrenie. U pacientiek ktorým bola nájdená určitá lézia sa pristupuje k odberu tkaniva z tohto miesta. Najčastejšou bioptickou metódou je core cut biopsia. Pri liečbe DCIS má hlavnú úlohu chirurgická liečba, ktorej cieľom je zaradenie ochorenia do jeho štádia a získanie lokálnej kontroly nad ním. Po liečbe zostávajú ženy naďalej sledované.

10 Praktická časť

10.1 Výskumné ciele a otázky

Výskumným cieľom praktickej časti mojej diplomovej práce je zhodnotenie incidencie DCIS v mamografickom screeningu. Vymedzila som si ďalšie výskumné ciele a snažila sa odpovedať na výskumné otázky.

Za ďalšie ciele som si stanovila:

- Analýza koincidencie DCIS a invazívneho duktálneho karcinómu prsníka v mamografickom screeningu.
- Posúdiť vplyv pozitívnej rodinnej anamnézy na vznik DCIS.

Výskumné otázky:

1. Ktorá diagnostická metóda u pacientiek s diagnostikovaným DCIS je častejšia?
2. Aká je koincencia DCIS a invazívneho duktálneho karcinómu pri odbere bioptického materiálu z prsníka?
3. Aká je najčastejšia denzita prsníka u pacientiek s DCIS?
4. Je pozitívna rodinná anamnéza častejšia u pacientiek s invazívnym duktálnym karcinómom prsníka?
5. Líši sa počet pôrodov u pacientiek s DCIS oproti pacientkam s invazívnym duktálnym karcinómom prsníka?
6. Líši sa priemerný vek prvého pôrodu u pacientiek s DCIS oproti pacientkam s invazívnym duktálnym karcinómom prsníka?

10.2 Realizácia výskumu

Realizovaný výskum incidencie DCIS pri mamografickom screeningu bol schválený Etickou komisiou Fakulty zdravotníckych vied Univerzity Palackého v Olomouci (viz. príloha..). Súčasne bol získaný súhlas EUC kliniky Brno s poskytnutím informácií pre študijné účely, ktorého súčasťou bol aj súhlas s nahliadaním do zdravotníckej dokumentácie pacientov.

Prvým krokom výskumu bolo definovanie finálneho súboru. Na základe informácií z informačného systému EUC kliniky Brno bol vytvorený zoznam všetkých pacientiek v rámci mamografického screeningu, ktorým bola biopticky odobraná vzorka z ložiska v prsníku a ktoré boli následne operované a majú výsledok definitívnej pooperačnej histológie. Zo súboru boli vyradené pacientky, ktoré nesplňovali kritéria pre zaradenie do súboru. V rámci

anonymizácie sa každej pacientke priradilo identifikačné číslo pod ktorým bola vedená pri ďalšom spracovaní dát.

Ďalším krokom výskumu bol zber všetkých potrebných údajov k spracovaniu. Všetky dáta boli získané z informačného systému EUC kliniky Brno a zo zdravotnej dokumentácie pacientiek.

10.3 Charakteristika výskumného súboru

Pre svoj výskum som použila dáta, ktoré som získala v EUC klinike Brno na momografickom pracovisku. Dáta som zbierala z informačného systému a zo zdravotnej dokumentácie pacientiek, ktoré podstúpili odber vzorky biologického materiálu za obdobie od júna 2017 do decembra 2020. Výskumnú vzorku tvorí 553 pacientiek s duktálnym karcinómom, pričom 100 z nich bol diagnostikovaný duktálny karcinóm in situ a 453 bol diagnostikovaný invazívny duktálny karcinóm.

Pacienti boli do výskumu zaradení podľa vstupných kritérií:

- Vek nad 45 rokov
- Pacientka má histológiu z biopsie aj definitívnu pooperačnú histológiu
- Detekovaný duktálny karcinóm
- Mamografický screening

Vyradzujúce kritéria boli:

- Vek pod 45 rokov
- Pacientka bez pooperačnej histológie
- Iný typ karcinómu
- Diagnostická mamografia

10.4 Metóda zberu dát

Výskumné šetrenie bolo vykonané pomocou kvantitatívneho typu výskumu založenom na retrospektívnej štúdií. Výskum bol zahájený so súhlasom EUC kliniky Brno. Zber dát prebiehal prechádzaním informačného systému a zdravotnej dokumentácie a vyhľadáváním vhodných subjektov podľa vyššie uvedených kritérií. Získané dáta zahrňovali vek pacientky, jej diagnózu pri odbere materiálu a metóda odberu u pacientiek s DCIS, diagnóza z histológie, rodinná anamnéza, počet pôrodov, vek prvého pôrodu a denzita prsníka u pacientiek s DCIS. Všetky dáta boli anonymizované a neboli použité žiadne osobné a citlivé údaje. Pretože ide

o retrospektívnu analýzu neohrozí účastníkov výskumného šetrenia žiadne riziko či záťaž, okrem tých ktorými si prešli pri samotnom vyšetrení v minulosti.

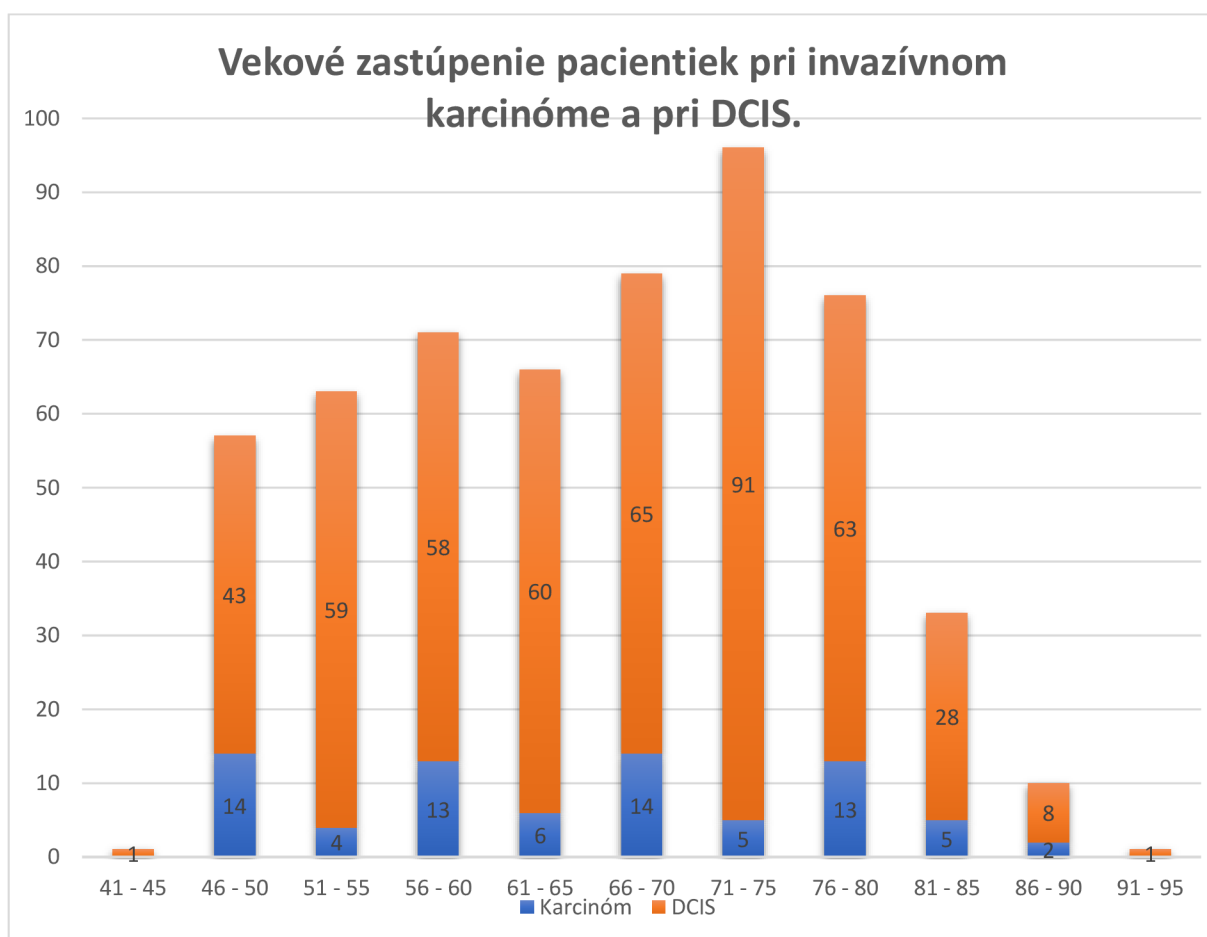
10.5 Metóda spracovania dát

Výskumná časť diplomovej práce prebiehala v mamocentre EUC kliniky Brno od januára do marca 2022. Získané dáta boli prevedené do tabuľky Microsoft Office Excel a boli ďalej organizované a sumarizované. Následne bola vykonaná ich evidencia, aby bolo možné urobiť závery o dátach vo vzťahu k položeným výskumným cieľom a otázkam. Pri spracovaní dát bola použitá popisná štatistika. Popis nazbieraných dát bol vykonaný pomocou tabuliek četností absolútnej a relatívnej, aritmetického priemeru a smerodajnej odchýlky.

11 Výsledky výskumu

V tejto kapitole sú zhrnuté výsledky výskumu. Po nazbieraní dát nasledovalo ich spracovanie a interpretácia výsledkov na základe stanovaných cieľov a výskumných otázok. Výsledky sú prehľadne spracované a zobrazené pomocou tabuliek a grafov.

Graf č.1 popisuje vekové zastúpenie pacientiek pri invazívnom karcinóme a pri DCIS. Z celkového počtu 553 pacientiek bol 477 diagnostikovaný invazívny karcinóm a 76 bol diagnostikovaný DCIS z definitívnej histológie. Počet pacientiek s invazívnym karcinómom stúpa s vekom, pričom v rokoch 71-75 dosahuje maximum, a potom postupne klesá. Počet pacientiek s diagnostikovaným DCIS v päťročných intervaloch stúpa a následne klesá. Od 80. roku života je vidno už len ich pokles. Priemerný vek u invazívneho karcinómu je 65,1 rokov ($SD\pm 11,3$) a u DCIS bol 66 rokov ($SD\pm 10,7$).



Graf č. 1: Vekové zastúpenie pacientiek pri invazívnom karcinóme a pri DCIS.

Prvé výskumné otázky sa týkali toho, ktorá diagnostická metóda je u pacientiek s diagnostikovaným DCIS častejšia, denzity prsníka u pacientiek s DCIS a aká je koincencia DCIS a invazívneho karcinómu a denzity . Pacientkam boli odobraté vzorky materiálu pod ultrazvukovou a stereotaktickou kontrolou. Pod ultrazvukovou kontrolou bola odobratá vzorka 53 a pod stereotaktickou kontrolou 49 pacientkam. Pri odbere vzorky pod ultrazvukovou kontrolou bol DCIS ako výsledok vyšetrenia potvrdený len v 47% výsledkami z histológie. Naopak pri odbere materiálu pod stereotaktickou kontrolou to bola až u 82% pacientiek.

Diagnóza	Absolútna četnosť (n)	Relatívna četnosť (%)
DCIS -> DCIS	25	47%
DCIS -> Karcinóm	19	36%
Karcinóm -> DCIS	9	17%

Tabuľka č.1 – Rozdiel diagnóz pri odbere materiálu pod ultrazvukom a pri výsledku z histológie

Diagnóza	Absolútna četnosť (n)	Relatívna četnosť (%)
DCIS -> DCIS	40	82%
DCIS -> Karcinóm	6	12%
Karcinóm -> DCIS	3	6%

Tabuľka č.2 – Rozdiel diagnóz pri odbere materiálu pod stereotaktickou kontrolou a pri výsledku z histológie

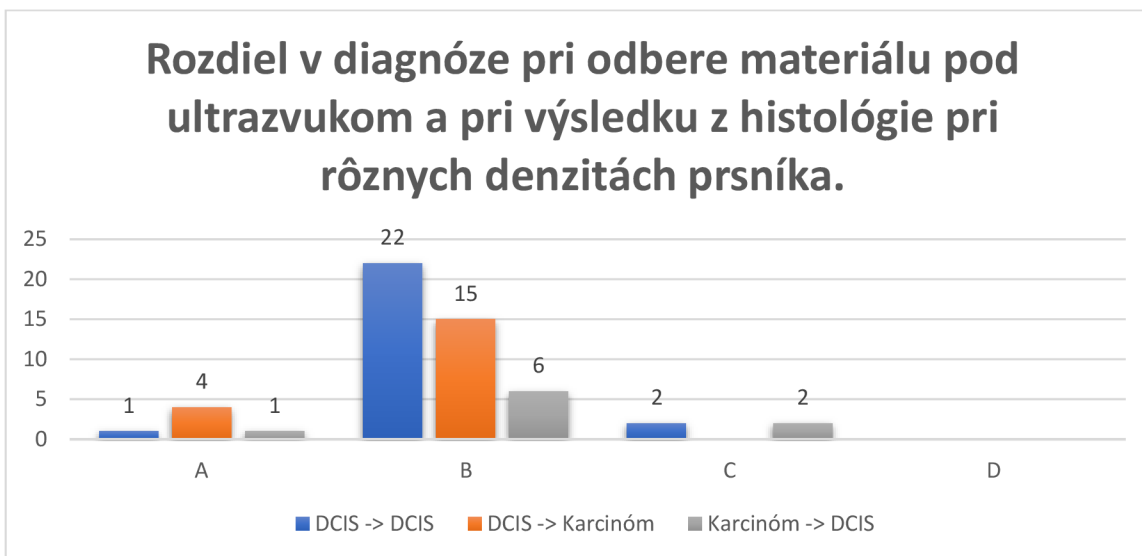
Až 86% pacientiek, ktorým bola odobraná vzorka pod ultrazvukom mala denzitu prsníka Bi-RADs B . Denzita prsníka Bi-RADs B v 63% prevládala aj u pacientiek, ktorým bola odobraná vzorka pod streotaktickou kontrolou a 25% ich malo denzitu kategórie Bi-RADs A. Pri tomto odbere bol vo väčšine prípadov a pri každom type denzity potvrdený výsledkami z histológie DCIS. Pri odbere vzorky pod ultrazvukom to bolo podobné s výnimkou u prsníkov s denzitou Bi-RADs A, kde v 4 zo 6 prípadov bola diagnóza DCIS po výsledku z histológie zmenená na invazívny karcinóm.

Denzita prsníka (Bi-RADs)	Absolútna četnosť (n)	Relatívna četnosť (%)
A	5	10%
B	43	86%
C	2	4%
D	0	0%

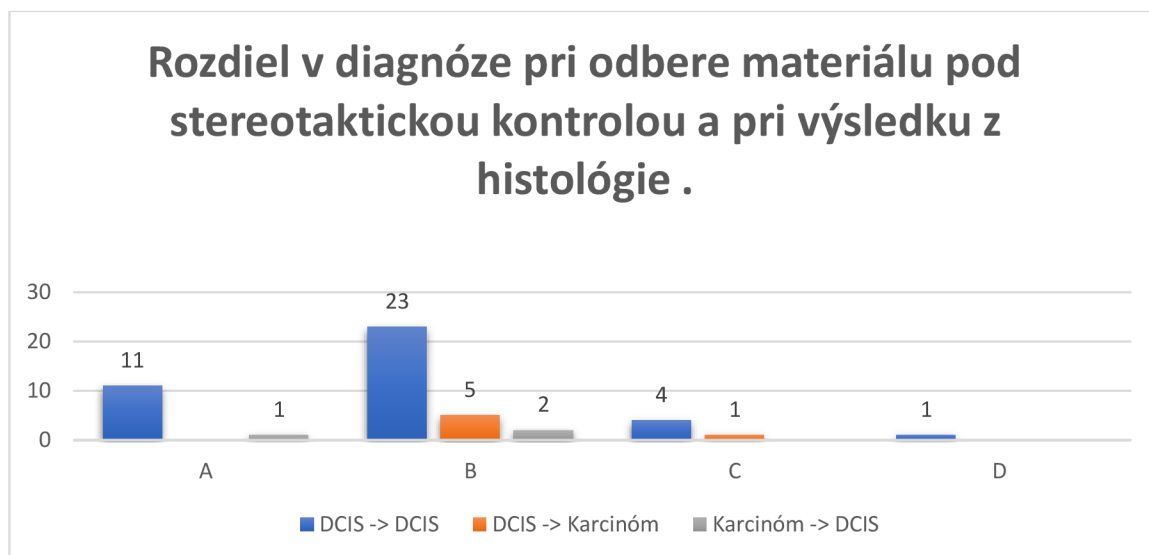
Tabuľka č.3 – Denzita prsníka pri odbere vzorky pod ultrazvukovou kontrolou

Denzita prsníka (Bi-RADs)	Absolútna četnosť (n)	Relatívna četnosť (%)
A	13	25%
B	30	63%
C	5	10%
D	1	2%

Tabuľka č.4 – Denzita prsníka pri odbere vzorky pod stereotaktickou kontrolou



Graf č.2 – Rozdiel v diagnóze pri odbere materiálu pod ultrazvukom a pri výsledku z histológie



Graf č.3 - Rozdiel v diagnóze pri odbere materiálu pod stereotaktickou kontrolou a pri výsledku z histológie

Ďalšou výskumnou otázkou bolo, či je pozitívna rodinná anamnéza častejšia u pacientiek s invazívnym duktálnym karcinómom prsníka. Nižšie uvedené tabuľky uvádzajú pomer pacientiek s pozitívnou a negatívnou rodinnou anamnézou. U pacientiek s diagnostikovaným DCIS a u pacientiek s invazívnym duktálnym karcinómom je väčšie množstvo žien s negatívnou rodinnou anamnézou.

	Absolútna četnosť (n)	Relatívna četnosť (%)
S pozitívnou RA	34	44,73%
S negatívnou RA	42	55,26%

Tabuľka č.5 – Pomer pozitívnej a negatívnej rodinnej anamnézy u pacientiek s DCIS

	Absolútna četnosť (n)	Relatívna četnosť (%)
S pozitívnou RA	207	43,39%
S negatívnou RA	270	56,60%

Tabuľka č.6-Pomer pozitívnej a negatívnej rodinnej anamnézy u pacientiek s invazívnym duktálnym karcinómom

Nasledujúce dve tabuľky popisujú počet príbuzných prvého rádu u pacientiek s DCIS a s invazívnym karcinómom. Približne 19% pacientiek s DCIS a 22% s invazívnym karcinómom má v rodinnej anamnéze príbuzného prvého rádu. V oboch prípadoch v značnej miere prevládajú pacientky len s jedným príbuzným. Tabuľka č.9 a tabuľka č.10 uvádzajú počet príbuzných s iným typom karcinómu u pacientiek s DCIS a s invazívnym karcinómom. U 30% pacientiek s DCIS a 27% pacientiek s invazívnym karcinómom má v rodinnej anamnéze príbuzného s iným typom karcinómu. Aj tu prevládajú pacientky len s jedným príbuzným.

Počet príbuzných	Absolútna četnosť (n)	Relatívna četnosť (%)
1	11	73%
2	4	27%
3	0	0

Tabuľka č.7 – Počet príbuzných prvého rádu u pacientiek s DCIS

Počet príbuzných	Absolútna četnosť (n)	Relatívna četnosť (%)
1	84	83%
2	15	15%
3	2	2%

Tabuľka č.8 – Počet príbuzných prvého rádu u pacientiek s invazívnym karcinómom

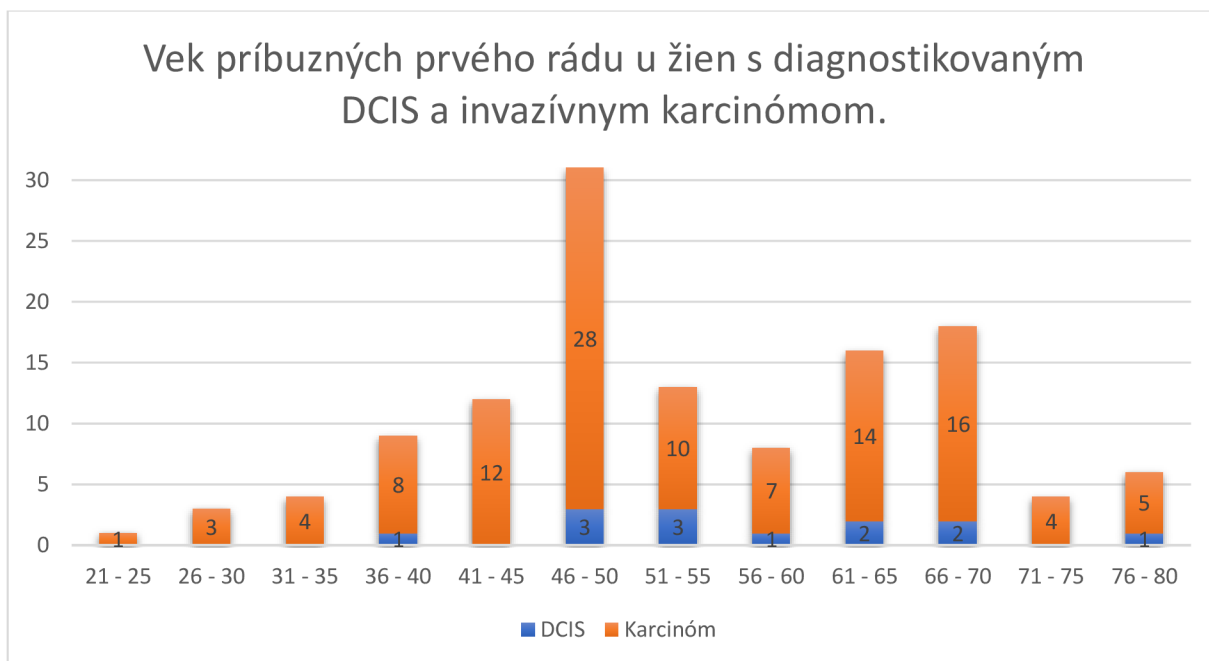
Počet príbuzných	Absolútna četnosť (n)	Relatívna četnosť (%)
1	20	87%
2	3	13%
3	0	0%

Tabuľka č.9 – Počet príbuzných s iným typom karcinómu u pacientiek s DCIS

Počet príbuzných	Absolútna četnosť (n)	Relatívna četnosť (%)
1	107	82%
2	19	15%
3	4	3%

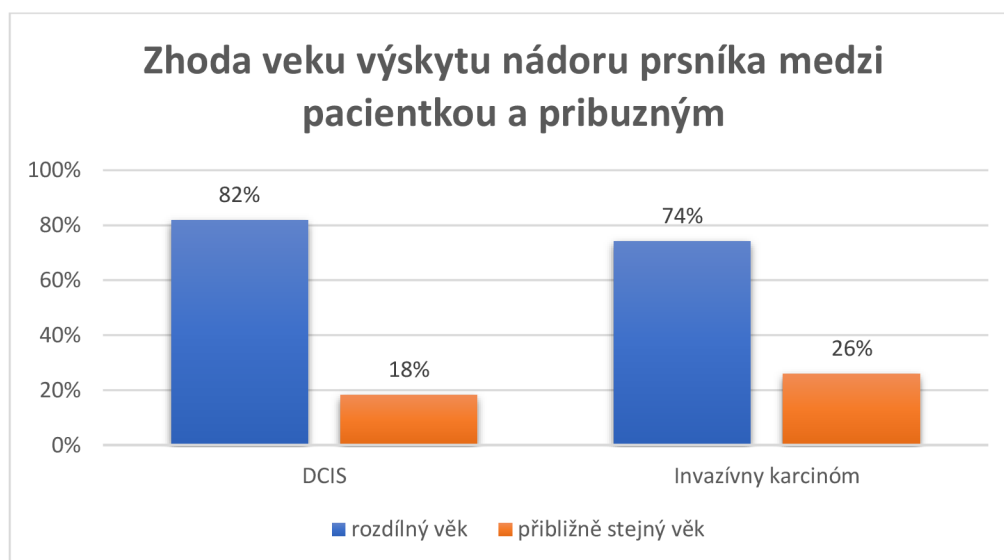
Tabuľka č.10- Počet príbuzných s iným typom karcinómu u pacientiek s invazívnym karcinómom

Graf č.4 popisuje vek príbuzných prvého rádu u žien s diagnostikovaným DCIS a invazívnym karcinómom. Najviac príbuzných v oboch skupinách malo 46-50 rokov, ďalší vzostup bol u príbuzných vo veku 61-70 rokov. Priemerný vek príbuzných u pacientiek s invazívnym karcinómom bol 54,5 (SD±12,3) a u DCIS bol 58,3 (SD±9,9). U pacientiek s invazívnym karcinómom 25% príbuzných prvého rádu malo vek v rozmedzí 21-45 rokov, u pacientiek s DCIS bol len jeden príbuzný (približne 8%) s vekom nižším ako 46 rokov. Celkovo 12 pacientiek neuviedlo vek príbuzného.



Graf č.4 – Vek príbuzných prvého rádu u žien s diagnostikovaným DCIS a invazívnym karcinómom

Graf č. 5 popisuje zhodu veku výskytu nádoru prsníka medzi pacientkou a jej príbuzným prvého rádu. Bola stanovená odchýlka 5 rokov, od veku príbuzného v ktorom mu diagnostikovali nádorové ochorenie. Vek pacientiek s DCIS, v ktorom im bolo ochorenie diagnostikované sa zhoduje s vekom diagnostikovania nádoru u príbuzných v 18%, u pacientiek s invazívnym karcinómom je zhoda veku v 26% prípadov.



Graf č.5- Zhoda veku výskytu nádoru prsníka medzi pacientkou a príbuzným

Nasledujúce dáta odpovedajú na posledné dve výskumné otázky. Tabuľka č.11 zobrazuje počet pôrodov u pacientiek s diagnostikovaným DCIS. Tieto pacientky mali maximálne tri pôrody. V značnej miere prevládali ženy, ktoré mali dva pôrody a to v 60,5 % prípadov. Najmenej 10,5% pacientiek malo 3 pôrody. Priemerný vek prvého pôrodu bol 22 rokov.

Počet pôrodov	Absolútna četnosť (n)	Relatívna četnosť (%)
0	10	13,2%
1	12	15,8%
2	46	60,5%
3	8	10,5%

Tabuľka č.11 -Počet pôrodov u pacientiek s DCIS

Oproti tomu u pacientiek s diagnostikovaným duktálnym karcinómom sa vyskytovali aj ženy, ktoré mali 4 a 5 pôrodov, avšak tieto pacientky tvorili spolu len necelé 3%. Najviac 44,2% tvorili ženy, ktoré mali dva pôrody. Priemerný vek prvého pôrodu u pacientiek s týmto typom karcinómu bol 23 rokov.

Počet pôrodov	Absolútna četnosť (n)	Relatívna četnosť (%)
0	75	15,7%
1	109	22,9%
2	211	44,2%
3	68	14,3%
4	9	1,9%
5	5	1,0%

Tabuľka č.12 – Počet pôrodov u pacientiek s invazívnym duktálnym karcinómom

12 Diskusia

Praktická časť tejto diplomovej práce sa vo výskume zaoberala incidenciou DCIS v mamografickom screeningu, jeho koincenciou s invazívnym duktálnym karcinómom a vybranými rizikovými faktormi. Za použitia retrospektívnej štúdie a kvantitatívnej analýzy boli pacienti pre výskum, ktorý podstúpili odber biologického materiálu od júna 2017 do decembra 2020, hľadaný pomocou informačného systému EUC kliniky Brno.

Hlavným cieľom výskumnej časti mojej diplomovej práce bolo pozbierať dáta a urobiť retrospektívnu analýzu z vykonaných biopsií u pacientiek, ktorým bol diagnostikovaný DCIS alebo invazívny duktálny karcinóm v EUC klinike Brno. Následne výsledky z odberov som porovnala s výsledkami z histológie. Z dotazníkov, ktoré pacientky vyplnili pred vyšetrením som vybrala informácie ohľadom určitých rizikových faktorov.

Prvým cieľom bolo zistiť incidencia DCIS v mamografickom screeningu. Odber biologického materiálu v rámci mamografického screeningu podstúpilo 533 pacientiek s diagnostikovaným duktálnym karcinómom, z ktorých približne 14% boli pacientky s DCIS. Podľa štúdie *Ductal carcinoma in situ: Analysis of 250 cases* tvorí dnes DCIS 15-20% zo všetkých karcinómov prsníka. Ďalšia štúdia zo Slovenska, ktorá sa zaoberala karcinómom prsníka u starších žien uvádza, že viac ako tretina diagnostikovaných karcinómov u žien vo veku 50-74 rokov sú ženy s karcinómom prsníka. Pri vzniku ochorenia zostáva najväčším rizikovým faktorom zvyšovanie priemerného veku. Výrazne zvýšené riziko vzniku rakoviny u starších pacientiek je spôsobené následkom predĺženej expozície karcinogénu a predĺženia strednej dĺžky života.. (Bella, 2012, str. 298-299) Na stránke mamoc.cz v rámci epidemiológie karcinómu prsníka sa uvádza, že najväčšie zastúpenie počtu nových prípadov na 100000 žien je vo vekovej kategórii 70-79 rokov. Výsledky z týchto štúdií som potvrdila aj svojim výskumom.

Z vyššie uvedených výsledkov vyplýva, že najčastejšia denzita prsníka u žien s DCIS bola kategórie Bi-RADs B, v menšej miere nasledovala denzita kategórie Bi-RADs A, čiže tukovo-žľazový a tukový typ prsnej žľazy. V mojom výskume denzita typu Bi-RADs B je zastúpená až v 72%, čo by mohlo znamenať, že DCIS sa častejšie vyskytuje v menej denzných prsníkoch. Prevažné zastúpenie tohto typu žľazy s nižšou denzitou, môže byť spôsobené zvyšujúcim sa vekom u žien, stavom po menopauze alebo zvýšenou váhou. (radiopaedia.org) Oproti tomu *National cancer institute* uvádza, že riziko vzniku rakoviny prsníka rastie spolu

s denzitou prsnej žľazy. Treba ale dodať, že vyššia denzita prsníka sa nespája s vyššou úmrtnosťou na toto ochorenia.

Pacientkam boli odobraté vzorky z prsnej žľazy pod ultrazvukovou a stereotaktickou kontrolou približne v rovnakom počte. Limitáciou core-cut biopsie je riziko histologického podhodnotenia. Dochádza k nepresnému určeniu vysoko rizikovej lézie alebo malígneho karcinómu. Príkladom môže byť diagnóza DCIS pri biopsii, ktorá je po operačnej histológii klasifikovaná ako invazívny karcinóm. Táto limitácia sa vyskytla aj v retrospektívnej analýze dát pracoviska FN Brno, ktorú vypracovala pani MUDr. Hana Petrášová a kol. . V tejto štúdií v piatich z ôsmich prípadov (62,5%) bolo DCIS po chirurgickej extirpcií hodnotené ako invazívny duktálny karcinóm. (Petrášová a kol., 2015, str. 146) Vo výsledkoch mojej práce táto limitácia nastala v 36% prípadov pri core-cut biopsii pod ultrazvukom a v 12% prípadov pod stereotaktickou kontrolou. Z toho vyplýva, že odbery pod stereotaktickou kontrolou boli presnejšie. Limitáciou mohla byť aj veľkosť vzorky oproti objemu celého ložiska a obmedzeným zobrazením mikrokalcifikácií pod ultrazvukom. Nižší počet prípadov oproti spomínanej štúdií mohol byť spôsobený väčšou vzorkou pacientiek vo výskume tejto diplomovej práce.

Druhým cieľom výskumu bola analýza koincidencie DCIS a invazívneho duktálneho karcinómu prsníka v mamografickom screeningu. Z vybraných rizikových faktorov z dotazníkov som okrem rodinnej anamnézy skúmala aj vek prvého pôrodu a počet pôrodov. U žien s invazívnym karcinómom bol priemerný vek prvého pôrodu 23 rokov a u žien s DCIS 22 rokov. Nižší vek prvoroďičky znižuje riziko rakoviny prsníka, naopak vyšší vek u žien v čase prvého pôrodu toto riziko zvyšuje. (Mardiak a spol., str. 8, 2012) Priemerný počet pôrodov u žien s invazívnym karcinómom bol 1,98 a u žien s DCIS to bolo 1,94. V štúdií *The association of mammographic density with ductal carcinoma in situ of the breast* boli tieto rizikové faktory u týchto typov karcinómu porovnávané v multietnickej skupine žien, prevažne z Ázie. Výsledkom bolo, že u žien s invazívnym karcinómom bol počet pôrodov 2,4 s priemerným vekom prvého pôrodu 25 rokov a u žien s DCIS v priemere 2,2 pôrodu s priemerným vekom prvého pôrodu 25,1 rokov. Môj výskum a dohľadaná štúdia sa zhodujú, že ženy s diagnostikovaným invazívnym karcinómom majú v priemere vyšší počet pôrodov ako ženy s diagnostikovaným DCIS. Naopak výsledky sa nezhodujú u veku pri prvom pôrode. V mojom výskume je vyšší vek u prvého pôrodu pri invazívnom karcinóme a v dohľadanej štúdií u žien s DCIS. Tento rozdiel môže byť ovplyvnený rozdielnym životným štýlom, životnými podmienkami a rozdielnou veľkosťou vzorky.

Posledným cieľom bolo zistiť vplyv pozitívnej rodinnej anamnézy na vznik DCIS. Riziko vzniku karcinómu prsníka u prvostupňových príbuzných sa pohybuje v rozmedzí 15-20% prípadov. Toto riziko je závislé na veku pacientky, veku príbuznej s karcinómom a na počte ženských prvostupňových príbuzných s a bez karcinómu. (Mardiak a spol., 2012, str. 9) Z výsledkov tohto výskumu vyplýva, že u pacientiek s diagnostikovaným DCIS a u pacientiek s invazívnym duktálnym karcinómom je väčšie množstvo žien s negatívnou rodinnou anamnézou. Najviac príbuzných v oboch skupinách malo 46-50 rokov, ďalší vzostup bol u príbuzných vo veku 61-70 rokov. Vysoký výskyt príbuzných v skupine vo veku 46-50 rokov mohol byť spôsobený začiatkom mamografického screeningu v 45. roku. U skupiny vo veku 61-70 rokov, môže byť zvýšený výskyt spôsobený hormonálnymi zmenami po menopauze alebo recidívami. U jednej štvrtiny pacientiek s invazívnym karcinómom bol vek príbuzného nižší ako 46 rokov. Približne 19% pacientiek s DCIS a 22% s invazívnym karcinómom má v rodinnej anamnéze príbuzného prvého rádu.

Pri zisťovaní zhody veku výskytu nádoru prsníka medzi pacientkou a jej príbuzným prvého rádu bola stanovená odchýlka 5 rokov, od veku príbuzného v ktorom mu diagnostikovali nádorové ochorenie. U žien so stredným a vysokým rizikom vzniku invazívneho karcinómu prsnej žľazy podľa Clausových tabuliek (odhad kumulatívneho rizika vzniku karcinómu prsníka u žien s pozitívnou rodinnou anamnézou) by sa malo začať s dispenzarizáciou aspoň 10 rokov predtým ako bol najčastejší výskyt nádoru prsníka v rodine. (mamo.cz) Z výsledkov výskumu vyplýva, že zhoda vo veku je u invazívneho karcinómu v 26% a u DCIS v 18% prípadov, čo naznačuje že spomínaná dispenzarizácia by mala význam pri oboch typoch nádorového ochorenia.

12.1 Limity výskumu

Táto práca mala aj niekoľko limitácií ovplyvňujúcich validitu kvantitatívneho výskumného merania. Jednou z limitácií je malá vzorka pacientiek s diagnostikovaným DCIS oproti pacientkam s invazívnym karcinómom. Výsledky by boli štatisticky významnejšie, ak by výskum prebiehal na väčšej vzorke pacientiek a vo viacerých pracoviskách špecializovaných na mamografický screening. Časový faktor však nedovolil vyhľadávanie vo väčšej vzorke. Epidemiologická situácia mohla ovplyvniť aj počet pacientiek, ktoré sa zúčastnili mamografického screeningu v roku 2020, preto môžu byť výsledky odlišné od predchádzajúcich rokov. Ďalšou limitáciou je fakt, že dotazníky, v ktorých pacientky vyplňali aj vek prvého pôrodu a počet pôrodov sa využívali len do roku 2017, čo znamená, že tieto informácie nebolo možné dohľadať u mladších pacientiek, ktoré začali so screeningom prsníka až po tomto roku. Ďalším limitom je, že niektoré pacientky do dotazníkov neuviedli dáta, alebo tieto dáta personál neuviedol do elektronickej formy. Niektoré pacientky uvádzali len približný a nie presný vek diagnostikovania karcinómu u príbuzných, čo mohlo ovplyvniť výsledky pri skúmaní tohto rizikového faktora. Závery tejto diplomovej práce je preto nutné interpretovať s opatrnosťou a ohľadom na vyššie menované limitácie.

13 Záver

Ako už bolo niekoľkokrát povedané, najčastejším onkologickým ochorením u žien je karcinóm prsníka. Z tohto dôvodu je v Českej republike dostupný screeningový program zameraný na toto ochorenie. Vďaka tomuto programu sa zvýšil záchyt a tým aj možnosť včasného riešenia preinvazívnych štádií karcinómu prsníka. Jedným z nich je duktálny karcinóm in situ.

V teoretickej časti diplomovej práce boli sumarizované informácie o DCIS, rizikových faktoroch invazívneho karcinómu, mamografickom screeningu a o zobrazovacích metódach v diagnostike prsníkov. Podľa dohľadaných informácií a vykonanej rešerše v Českej republike neexistuje moc štúdií, ktoré by sa zaoberali témou DCIS, čo bolo hlavným dôvodom pre uskutočnenie tohto výskumu. Ten bol zameraný predovšetkým na analýzu incidencie DCIS, jeho koincidienciu s invazívnym duktálnym karcinómom a posúdenie vplyvu vybraných rizikových faktorov, ako je rodinná anamnéza, vek prvého pôrodu a počet pôrodov.

Vo výskumnej časti práce bol potvrdený výskyt DCIS v 15-20% prípadov zo všetkých diagnostikovaných karcinómov prsníka. Core-cut biopsie pod stereotaktickou kontrolou u pacientiek, ktorým bol diagnostikovaný DCIS boli presnejšie oproti core-cut biopsiám pod ultrazvukovou kontrolou. Limitáciou týchto biopsií je riziko histologického podhodnotenia, čiže diagnostikovaná DCIS z biopsie je v pooperačnej histológii klasifikovaná ako invazívny karcinóm. Faktorom v tejto preklasifikácii je rozdiel objemu vzorky a ložiska. Po vyšetrení celého ložiska patológom býva často zachytená mikroinvázia. Pacientky s DCIS mali vo väčšine prípadov menej denzné prsné žľazy kategórie Bi-RADs B a Bi-RADs A. Priemerný vek prvého pôrodu u žien s invazívnym duktálnym karcinómom bol vyšší ako u žien s DCIS. U jednej zo štyroch pacientiek s invazívnym karcinómom bol diagnostikovaný tento nádor v odchýlke 5 rokov od diagnostikovania nádoru prsníka alebo vaječníkov u príbuzných a u jednej z piatich pacientiek s DCIS.

Ďalšie výskumy by sa mohli zaoberať podrobnejším rozborom rizikových faktorov karcinómu prsníka a DCIS. Bolo by vhodné aj vypracovať štúdiu v ktorej by sa hodnotilo kumulatívne riziko vzniku DCIS u žien s pozitívnou rodinnou anamnézou podľa Clausovho modelu.

14 Referenčný zoznam

ABRAHÁMOVÁ, Jitka. *Co byste měli vědět o rakovině prsu*. Praha: Grada, 2009. Doktor radí. ISBN isbn978-80-247-3063-9.

ABRAHÁMOVÁ, Jitka a Ladislav DUŠEK. *Možnosti včasného záchytu rakoviny prsu*. Praha: Grada, 2003. ISBN 80-247-0499-4.

BELLA, Vladimír. *Karcinóm prsníka u starších žien*. In:solen.sk[online]. 2012 [cit. 29.04.2022]. Dostupné z:

<https://www.solen.sk/storage/file/article/fc6f9736816022ac49d4e14dc86b421c.pdf>

BŮHM, Jan a ZIKAN, Michal. *Ductal carcinoma in situ: Analysis of 250 cases*. In: European journal of gynecological oncology. [online]. 2014 [cit. 27.04.2022]. Dostupné z: https://www.researchgate.net/publication/268880715_Ductal_carcinoma_in_situ_Analysis_of_250_cases

CLAUSŮv model k odhadu celoživotního kumulativního rizika vzniku nádorů prsu u žen s pozitivní rodinnou anamnézou. *Klinická onkologie*. In:linkos.cz[online]. 2012 [cit. 01.05.2022]. Dostupné z: <https://www.linkos.cz/files/klinicka-onkologie/172/4046.pdf>

DANEŠ, Jan. *Screening a diagnostika karcinomu prsu: pro každodenní praxi*. Praha: Grada Publishing, 2021. ISBN 978-80-271-1239-5.

Dense Breasts: Answers to Commonly Asked Questions. In:cancer.gov[online]. 2022 [cit. 30.04.2022]. Dostupné z: <https://www.cancer.gov/types/breast/breast-changes/dense-breasts>

Epidemiologie karcinomu prsu. In:mamo.cz [online]. [cit. 26.04.2022]. Dostupné z: <https://www.mamo.cz/cs/lekari/epidemiologie-karcinomu-prsu/>

GILL, Jasmeed K. a kol. . *The association of mammographic density with ductal carcinoma in situ of the breast: the Multiethnic Cohort*. In: ncbi.nlm.nih.gov[online]. 2006 [cit. 30.04.2022]. Dostupné z: <https://www.ncbi.nlm.nih.gov/pmc/articles/PMC1557731/>

HOUSERKOVÁ, Dana. *Bioptické metody v současné mamodiagnostice*. In: cesradiol.cz[online]. 2014 [cit. 17.12.2021]. Dostupné z: http://www.cesradiol.cz/dwnld/CesRad_1403_183_190.pdf

- MARDIAK, Jozef a kol. . *Karcinóm prsníka*. In: fmed.uniba.sk [online]. 2012 [cit. 26.04.2022]. Dostupné z: https://www.fmed.uniba.sk/fileadmin/lf/sluzby/akademicka_kniznica/PDF/Elektronicke_knihy_LF_UK/Karcinom_prsnika.pdf
- MELNIKOW, J. a kol. . *Supplemental Screening for Breast Cancer in Women With Dense Breasts: A Systematic Review for the U.S. Preventive Service Task Force*. In: ncbi.nlm.nih.gov[online]. 2016 [cit. 26.04.2022]. Dostupné z: <https://www.ncbi.nlm.nih.gov/books/NBK343794>
- MURPHY, Andrew. *Breast density*. In: radiopaedia.org[online]. 2021 [cit. 29.04.2022]. Dostupné z: <https://radiopaedia.org/articles/breast-density>
- NGO, Ondřej a kol. . *Hodnocení ukazatelů výkonnosti screeningu karcinomu prsu*. In: mamoc.cz[online]. 2019 [cit. 29.04.2022]. Dostupné z: <https://www.mamoc.cz/res/file/datovy-audit-prezentace/2019/02-ngo.pdf>
- Pacientky s vysokým rizikem vzniku zhoubného nádoru prsní žlázy*. In: mamoc.cz[online]. [cit. 27.04.2022]. Dostupné z: <https://www.mamoc.cz/cs/lekari/indikace/pacientky-s-vysokym-rizikem-vzniku-c50/>
- PAVLIŠTA, David. *Neinvazivní karcinomy prsu*. Praha: Maxdorf, c2008. Jessenius. ISBN 978-80-7345-173-8.
- PETRÁŠOVÁ, Hana a kol. . *Ultrasonograficky a stereotakticky navigované core-cut biopsie prsu- retrospektivní analýza dat pracoviště FN Brno*. In: cesradiol.cz[online]. 2015 [cit. 02.05.2022]. Dostupné z: http://www.cesradiol.cz/dwnld/CesRad_1502_142_147.pdf
- POHLODEK, Kamil. *Základy mamologie*. Bratislava: Univerzita Komenského, Lekárska fakulta, 2014. ISBN 978-80-223-3666-6.
- PRAUSOVÁ Jana, *Karcinom prsu – problém i v 21. století*. In: internimedica.cz[online]. 2010 [cit. 12.12.2021]. Dostupné z: <https://www.internimedica.cz/pdfs/int/2010/01/05.pdf>
- Screening karcinomu prsu*. In: zpmvcr.cz[online]. [cit. 30.04.2022]. Dostupné z: <https://www.zpmvcr.cz/pojistenci/prevence/screeningove-programy/screening-karcinomu-prsu>
- SKOVAJSOVÁ, Miroslava. *Mamodiagnostika: integrovaný přístup*. Praha: Galén, 2003. ISBN 80-7262-220-X.

SKOVAJSOVÁ, Miroslava. *Screening nádorů prsu v České republice*. Praha: Maxdorf, 2012. Ambulantní gynekologie. ISBN 978-80-7345-310-7.

SLOBODNÍKOVÁ, Jana. *BI-RADS klasifikácia v mamografii – najčastejšie diskrepancie a odporúčania pre prax*. In:solen.sk [online]. 2012 [cit.20.12.2021]. Dostupné z: <https://www.solen.sk/storage/file/article/9bcff3cfa9ee425de6b8154e2ed10229.pdf>

STRNAD, Pavel a Jan DANEŠ. *Nemoci prsu pro gynekology*. Praha: Grada, 2001. ISBN 80-7169-714-1.

VÁŠA, Petr. *BI-RADS složení (denzita) prsu*. In:mamo.cz[online]. 2016 [cit. 21.1.2021]. Dostupné z: <https://www.vaša/res/file/datovy-audit-prezentace/2016/05-vasa.pdf>

VEVERKOVÁ, Lucia. *Postavení core-cut biopsie axilárních lymfatických uzlin v diagnostickém algoritmu vyšetřování karcinomu prsní žlázy*. In:cesradiol.cz[online]. 2016 [cit. 12.12.2021]. Dostupné z: http://www.cesradiol.cz/dwnld/CesRad_1602_100_104.pdf

VOMÁČKA, Jaroslav. *Zobrazovací metody pro radiologické asistenty*. Druhé, doplněné vydání. Olomouc: Univerzita Palackého v Olomouci, 2015. ISBN 978-80-244-4508-3.

Věstník ministerstva zdravotnictví České republiky. Praha: Ministerstvo zdravotnictví České republiky. In:mzcr.cz[online]. 2021 [cit. 15.12.2021]. Dostupné z: https://www.mzcr.cz/wp-content/uploads/2021/03/Vestnik-MZ_3-2021.pdf

15 Zoznam skratiek

Ag	Striebro
Al	Hliník
BRCA	Breast cancer gén
CC	Kraniokaudálna projekcia
CCB	Core-cut biopsia
cm	centimeter
CT	Výpočetná tomografia
DCIS	Duktálny karcinóm in situ
FNAB	Punkcia tenkou ihlou
G	Gauge
Gy	Jednotka dávky Gray
HG-DCIS	High-grade duktálny karcinóm in situ
IG-DCIS	Intermediate-grade duktálny karcinóm in situ
kV	kilovolt
LAT	Latelárny, bočný
LCIS	Lobulárny karcinóm in situ
LG-DCIS	Low-grade duktálny karcinóm in situ
LO	Lekárske ožiarenie
MHz	Megahertz
MLO	Mediolatelárna šikmá projekcia
mm	milimeter
Mo	Molybdén

MR	Magnetická rezonancia
RA	Radiologický asistent
RA	Rodinná anamnéza
Rh	Rhodium
SD	Smerodajná odchýlka
TDLU	Terminálna duktolobulárna jednotka
VB	Vakuová biopsia
W	Wolfrám

16 Zoznam tabuliek

Tabuľka č.1 – Rozdiel diagnóz pri odbere materiálu pod ultrazvukom a pri výsledku z histológie

Tabuľka č.2 – Rozdiel diagnóz pri odbere materiálu pod stereotaktickou kontrolou a pri výsledku z histológie

Tabuľka č.3 – Densita prsníka pri odbere vzorky pod ultrazvukovou kontrolou

Tabuľka č.4 – Densita prsníka pri odbere vzorky pod stereotaktickou kontrolou

Tabuľka č.5 – Pomer pozitívnej a negatívnej rodinnej anamnézy u pacientiek s DCIS

Tabuľka č.6-Pomer pozitívnej a negatívnej rodinnej anamnézy u pacientiek s invazívnym duktálnym karcinómom

Tabuľka č.7 – Počet príbuzných prvého rádu u pacientiek s DCIS

Tabuľka č.8 – Počet príbuzných prvého rádu u pacientiek s invazívnym karcinómom

Tabuľka č.9 – Počet príbuzných s iným typom karcinómu u pacientiek s DCIS

Tabuľka č.10- Počet príbuzných s iným typom karcinómu u pacientiek s invazívnym karcinómom

Tabuľka č.11 -Počet pôrodov u pacientiek s DCIS

Tabuľka č.12 – Počet pôrodov u pacientiek s invazívnym duktálnym karcinómom

17 Zoznam grafov

Graf č. 1: Vekové zastúpenie pacientiek pri invazívnom karcinóme a pri DCIS

Graf č.2 – Rozdiel v diagnóze pri odbere materiálu pod ultrazvukom a pri výsledku z histológie

Graf č.3 - Rozdiel v diagnóze pri odbere materiálu pod stereotaktickou kontrolou a pri výsledku z histológie

Graf č.4 – Vek príbuzných prvého rádu u žien s diagnostikovaným DCIS a invazívnym karcinómom

Graf č.5- Zhoda veku výskytu nádoru prsníka medzi pacientkou a príbuzným

18 Zoznam príloh

Príloha 1: Stanovisko Etické komise FZV UP

Príloha 2: Žiadosť o poskytnutí informácií pre študijné účely/ zber dát

18.1 Stanovisko Etické komise FZV UP

Bc. Lenka Plevková
Kysucký Lieskovec 647
023 34 Slovensko
Univerzita Palackého v Olomouci
Fakulta zdravotnických věd
Zobrazovací technologie v radiodiagnostice

EUC Klinika Brno s.r.o.
Jánská 444/2
602 00 Brno

Vec:

Žiadosť o zber dát/ poskytnutie informácií pre študijné účely v súvislosti so záverečnou diplomovou prácou

Ja Bc. Lenka Plevková, žiadam spoločnosť **EUC Klinika Brno s.r.o., Jánská 444/2, 602 00 Brno, IČ: 28587367** o poskytnutie informácií pre študijné účely v súvislosti so záverečnou diplomovou prácou.

Diplomová práca je na tému Incidencia DCIS v mamografickom screeningu. Do výskumu by boli zaradené ženy nad 45 rokov, ktoré podstúpili mamografický screening a boli im diagnostikovaný DCIS. Dáta by sa zbierali za obdobie rokov 2019-2020. Zo záznamov pacientiek by sa hodnotila incidencia DCIS v mamografickom screeningu, koincidencia DCIS a invazívneho karcinómu, pozitívna rodinná anamnéza, pomer odhalených prípadov DCIS zistených ultrasonografiou a stereotaxou. Všetky dáta by boli anonymizované na základe GDPR a neboli by použité žiadne osobné a citlivé údaje.

V.....*Lenka*.....dňa.....*13.1.2022*.....



18.2 Žiadosť o poskytnutí informácií pre študijné účely/ zber dát



Fakulta
zdravotnických věd

Genius loci ...

UPOL - 23121/1070-2022

Vážená paní
Bc. Lenka Plevková

2022-01-19

Vyjádření Etické komise FZV UP

Vážená paní bakalářko,

na základě Vaší Žádosti o stanovisko Etické komise FZV UP byla Vaše výzkumná část diplomové práce posouzena a po vyhodnocení všech zaslaných dokumentů Vám sdělujeme, že diplomové práci s názvem „**Incidencia DCIS v mamografickom screeningu**“, jehož jste hlavní řešitelkou, bylo uděleno

souhlasné stanovisko Etické komise FZV UP .

S pozdravem,

Mgr. Lenka Mazalová, Ph.D.
předsedkyně
Etické komise FZV UP

Fakulta zdravotnických věd Univerzity Palackého v Olomouci
Hněvotínská 3 | 775 15 Olomouc | T: 585 632 880
www.fzv.upol.cz