

UNIVERZITA PALACKÉHO V OLOMOUCI
FAKULTA ZDRAVOTNICKÝCH VĚD

Ústav klinické rehabilitace

Martin Večeřa

Vliv chytrých telefonů na posturální systém člověka

Bakalářská práce

Vedoucí práce: Mgr. Anita Můčková, Ph.D.

Olomouc 2023

Prohlašuji, že jsem bakalářskou práci vypracoval samostatně a použil jen uvedené bibliografické a elektronické zdroje.

Olomouc. 1. května 2023

Martin Večeřa

Poděkování

Tímto bych chtěl velmi poděkovat Mgr. Anitě Můčkové, Ph.D, vedoucí mé bakalářské práce, za její ochotu, zájem, čas, cenné rady, milý a motivující přístup.

ANOTACE

Typ závěrečné práce: Bakalářská práce

Téma práce: Vliv chytrých telefonů na posturální systém člověka

Název práce v ČJ: Vliv chytrých telefonů na posturální systém člověka

Název práce v AJ: The impact of smartphones on the human postural system

Datum zadání: 2022-11-30

Datum odevzdání: 2023-05-20

Vysoká škola, fakulta, ústav: Univerzita Palackého v Olomouci

Fakulta zdravotnických věd

Ústav klinické rehabilitace

Autor práce: Martin Večeřa

Vedoucí práce: Mgr. Anita Můčková, Ph.D.

Oponent práce: Mgr. Hana Haltmar

Abstrakt v ČJ: V dnešní uspěchané době jsou chytré telefony součástí každodenního života drtivé většiny populace. Přestože lidem v mnoha situacích usnadňují a urychlují život, tolik už se nemluví o jejich negativních účincích na lidský organismus. Kromě různých nežádoucích dopadů na paměť a myšlení jejich používání nepříznivě působí také na držení těla. Vzhledem k průměrné době strávené na obrazovkách těchto zařízení, která se pohybuje v rámci několika hodin a to zejména u mladší generace, mohou být dopady v tomto ohledu velmi výrazné. Cílem této bakalářské práce bylo vytvořit přehled aktuálních výzkumů, které se danou problematikou zabývaly. Ze sumarizace dostupných zdrojů vyplývá, že nadměrné užívání chytrých telefonů může vést k řadě funkčních patologií pohybového systému. Nejvíce zasaženou oblastí bývá krční páteř, která následně ovlivňuje postavení hrudní páteře a ramen. Pokud tyto problémy nejsou vhodně kompenzovány postupně se mění i křivka bederní páteře, což může způsobovat často vyskytující se bolesti v této oblasti. Další popisované funkční patologie jsou v oblasti ruky a celé horní končetiny.

Abstrakt v AJ: In today's hectic times, smartphones are part of the daily lives of the vast majority of the population. Although they make people's lives easier and faster in many situations, their negative effects on the human body are not discussed as much. In addition to the various adverse effects on memory and thinking, their use also adversely affects posture. Given the average time spent on the screens of these devices, which is in the region of a few hours, especially among the

younger generation, the effects in this respect can be very significant. The aim of this bachelor thesis was to provide an overview of recent research that has addressed the issue. A summary of the available sources shows that excessive use of smartphones can lead to a number of functional pathologies of the musculoskeletal system. The most affected area tends to be the cervical spine, which in turn affects the position of the thoracic spine and shoulders. If these problems are not properly compensated for, the curve of the lumbar spine gradually changes, which can cause frequent pain in this area. Other functional pathologies described are in the hand and the entire upper limb.

Klíčová slova v ČJ: Chytré telefony, předsunutá držení hlavy, SMS krk Protrakce ramen, Svalové dysbalance, Syndrom kubitálního tunelu, Syndrom De Quervain, Syndrom horní hrudní apertury

Klíčová slova v AJ: Smartphone, Forward head posture, Text neck, Rounded shoulders, Muscle imbalances, Cell phone elbow, Morbus de Quervain, Thoracic outlet syndrome

Rozsah: 51 str.

Obsah

Úvod	8
1 Posturální systém.....	9
1.1 Správné držení těla.....	9
1.2 Vadné držení těla.....	10
1.2.1 Horní zkřížený syndrom.....	11
2 Krční páteř.....	13
2.1 Anatomie	13
2.1.1 Krční obratle.....	13
2.1.2 Přidružené svaly	14
2.2 Kineziologie krční páteře.....	15
2.2.1 Skloubení mezi atlasem a záhlavím.....	15
2.2.2 Skloubení mezi atlasem a axisem	15
2.2.3 Kineziologie skloubení od C ₃ -C ₇	16
2.2.4 Kineziologie celé krční páteře	16
3 Hrudní páteř.....	19
3.1 Anatomie	19
3.1.1 Hrudní obratle.....	19
3.1.2 Přidružené svaly	19
3.2 Kineziologie hrudní páteře	20
3.2.1 Cervikotorakální přechod.....	20
3.2.2 Střední hrudní páteř	20
3.2.3 Torakolumbální přechod	21
4 Pozice krční páteře při používání chytrých telefonů	22
4.1 Aktivita svalů u FHP	22
4.2 CV úhel.....	22
4.3 Vliv FHP na propriocepci.....	23
4.4 Korelace mezi FHP, používáním chytrých telefonů a bolestí v oblasti krční páteře	23
4.5 Vliv chytrých telefonů na respirační funkce, toto dozadu?	24
4.6 Text neck	25
4.7 Text neck syndrom u dětí	26
4.8 Genderové rozdíly vlivu používání chytrých zařízení na posturu, toto dozadu?.....	27
5 Bederní páteř	28

5.1 Anatomie	28
5.1.1 Bederní obratle	28
5.1.2 Přidružené svaly	28
5.2 Kineziologie bederní páteře	29
5.3 Vliv chytrých telefonů na pozici bederní páteře	29
5.4 Používání chytrých telefonů, změny v držení těla a low back pain	30
6 Ramenní pletenec	32
6.1 Anatomie	32
6.1.1 Přidružené svaly	32
6.2 Kineziologie ramenního kloubu.....	33
6.3 Korelace mezi FHP a postavením ramen	33
6.4 Syndrom horní hrudní apertury.....	33
7 Loketní kloub	35
7.1 Anatomie	35
7.1.1 Přidružené svaly	35
7.2 Kineziologie loketního kloubu.....	35
8 Zápěstí.....	36
8.1 Anatomie	36
8.1.1 Přidružené svaly	36
8.2 Kineziologie zápěstí	36
9 Ruka.....	37
9.1 Anatomie	37
9.1.1 Přidružené svaly	37
9.2 Kineziologie ruky.....	37
9.3 Syndrom kubitálního tunelu.....	38
9.4 Syndrom de Quervain.....	39
9.5 Spojitost syndromu de Quervain s používáním chytrých telefonů	40
Referenční seznam.....	43

Úvod

Chytré telefony (smartphony) se v poslední době staly naprosto nepostradatelnou součástí každodenního života dnešní populace. Za poslední dekádu jejich využití rapidně stoupl, a to hlavně díky dětem a dospívajícím. Odůvodnění je jednoduché, chytré telefony totiž nabízí širokou škálu různých aplikací pro komunikační, informační, zábavní a vzdělávací účely.

Vzhledem k rozšířenosti chytrých telefonů a velkému počtu obyvatel po celém světě by bylo asi nepřesné určit průměrnou denní dobu, kterou dnešní populace na těchto zařízeních tráví, nicméně dle nejnovějších studií je jisté, že to jsou minimálně 3 hodiny u mladistvých a o něco méně u populace středního a staršího věku.

Přestože tato zařízení nabízí velké množství mobilních aplikací určených pro zdraví jedince, jako je například pomoc s léčbou cukrovky, alkoholismu nebo aplikace, které měří různé parametry při sportovním výkonu, nesmí se zapomenout na jejich zřejmé nežádoucí účinky na fyzické i psychické zdraví při jejich nadměrném užívání.

Cílem této práce bylo vytvořit aktuální přehled výzkumů, které se danou problematikou zabývají. Důležitými faktory pro hodnocení byla průměrná doba strávená na těchto zařízeních, pozice, jakou jejich uživatelé při práci s nimi zaujímají, velikost obrazovky, popřípadě věk a pohlaví. Hlavními oblastmi, na které chytré telefony mohou mít dopad v rámci posturálního systému člověka jsou v této práci popisovány: hlava, krční, hrudní a bederní páteř, ramenní pletenec, horní část hrudníku a některé části horní končetiny.

Jako strategie vyhledávání informací sloužily především knižní publikace a odborné studie z databází: BOOKPORT, PubMed, Taylor&Francis, Akademia.edu a Google Scholar.

1 Posturální systém

Posturální systém člověka je široký pojem, který v sobě zahrnuje osový a svalový skelet. Je řízen pomocí vestibulárního a vizuálního systému z centrální nervové soustavy a má dvě hlavní funkce: udržení těla proti gravitaci, což označujeme pojmem posturální stabilita a zafixování polohy segmentů při pohybu. Svaly, které do tohoto systému patří, označujeme jako svaly tonické nebo posturální. Jsou vývojově starší, než druhá skupina a jak napovídá název, často se v nich vyskytuje zvýšený tonus, a mají tendenci ke zkrácení. Důležitým faktorem jsou v těchto svalech proprioceptory, které se významně podílí právě na posturální stabilitě (Carini, a kol., 2017, s. 11; Massion, 1994, s. 877).

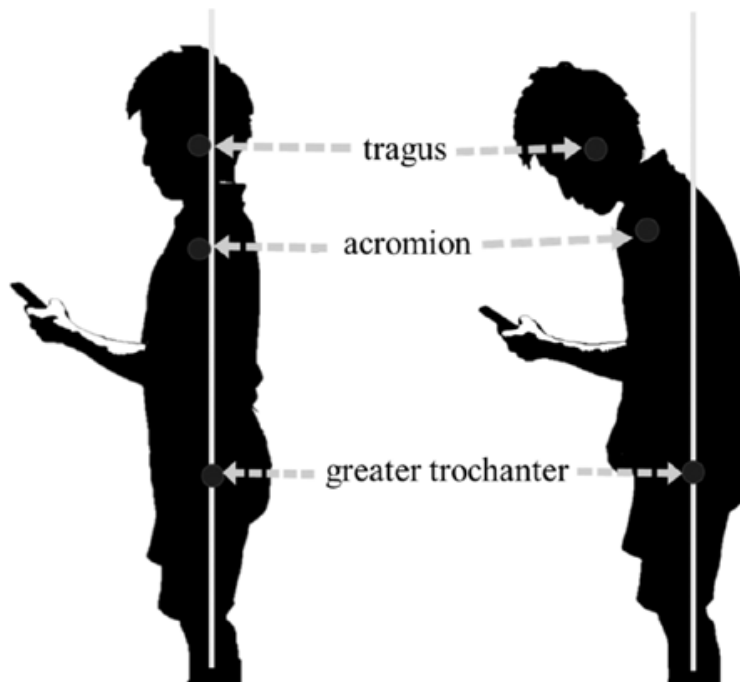
Dále je důležité zmínit posturálně lokomoční motoriku, což je spolupráce dvou pohybových systémů, posturálního a lokomočního. Dohromady vytváří tzv. hrubou motoriku. Jak již bylo zmíněno, klidovou polohu v gravitačním poli zajišťuje posturální systém a cílenou polohu daného organismu pro vykonání konkrétního pohybu představenou polohou trupu, končetin a hlavy zajišťuje tzv. atituda. Určitému pohybu vždy předchází postura a její změně brání posturální systém, který se snaží posturu udržet aktivací tonických svalů. Při zahájení pohybu ale dochází k inhibici posturálního systému a více se uplatňuje fázický svalový systém. Po dokončení pohybu opět převažuje systém posturální, který fixuje novou statickou polohu. Nicméně, i když je posturální systém inhibován, spolupracuje na řízení pohybu tím, že udržuje plynulý pohyb, brání velkým výchylkám segmentů v jeho průběhu. Posturální systém tedy pohyb nejen předchází, ale i provází a zakončuje. Poruchy posturálních funkcí jsou podkladem „vadného držení těla“ (Véle, 1995, s. 72; Krhutová a kol., 2011, s. 73-74).

1.1 Správné držení těla

Za správné držení těla se považuje vzpřímený postoj se souměrným rozvojem svalstva, přirozeným zakřivením páteře v podobě krční a bederní lordózy, hrudní kyfózy a normálním svalovým napětím. Jako správné držení těla je označováno takové držení, kde účinek gravitace je plně kompenzován vlastními silami a kde nejsou zjevné známky oslabení či přímo funkčního selhání některé složky pohybového systému (Hnízdil, Šavlík, Chválová, 2005, s. 5).

Změna různým způsobem zažitého držení těla je poměrně náročná. Například Lauffenburger (1987) popisuje, že posturu lze korigovat soustavou pečlivě vybraných a opakovaných cviků pod trvalou kontrolou jejich správného provádění. Weigard (1974)

tvrdí, že je nutno použít složitějších mentálních pochodů při snaze o korekci držení těla. Woolacott a Debu (1985) naopak představili teorii, že posturální mechanismy jsou řízeny geneticky zakódovanými mechanismy, které téměř nelze měnit a pokud ano, tak velmi obtížně. Lze tedy uvažovat, že dočasná změna držení těla je poměrně snadná, ale trvalá změna vyžaduje delší a také náročnější procesy (Véle, 1995, s. 74).



Obrázek 1 Normální držení těla (vlevo) a vadné držení těla (vpravo) při používání mobilního telefonu (Adachi a kol., 2020, s. 275)

1.2 Vadné držení těla

Jak již bylo řečeno, „vadné“ držení těla je důsledkem poruch posturálních funkcí. Hlavními projevy tohoto problému jsou svalové dysbalance: zkřížené syndromy, horní i dolní a vrstevný syndrom. V morfologii to znamená, že posturální svaly se zkracují, a fázické protichůdné se oslabují. Vadné držení těla se nachází zejména u lidí, kteří zaujímají dlouhodobě statickou nebo stále opakovanou pozici těla, například sedavá práce v kanceláři či různé stereotypní obsluhy strojů. Častěji také dochází k těmto poruchám u lidí, kteří jsou pohybově spíše pasivní, naopak u jedinců s vyšší pohybovou aktivitou je prevalence nižší. Obecně lze říci, že každá dlouhodobější statická poloha je tělu více škodlivá než užitečná. Nejtypičtějším obrazem vadného držení těla je držení chabé, vyznačené „zborcenou“ postavou, hlavou svěšenou mezi rameny, zakulacenými zády, ochablým svalovým aparátem. Jako další posturální vady můžeme označit skoliózy, prohnutá záda (zvýšená

bederní lordóza) nebo plochá záda (Véle, 1995, s. 75; Kolář, 2002, s. 106; Hnízdil, Šavlík, Chválová, 2005, s. 5, 11).

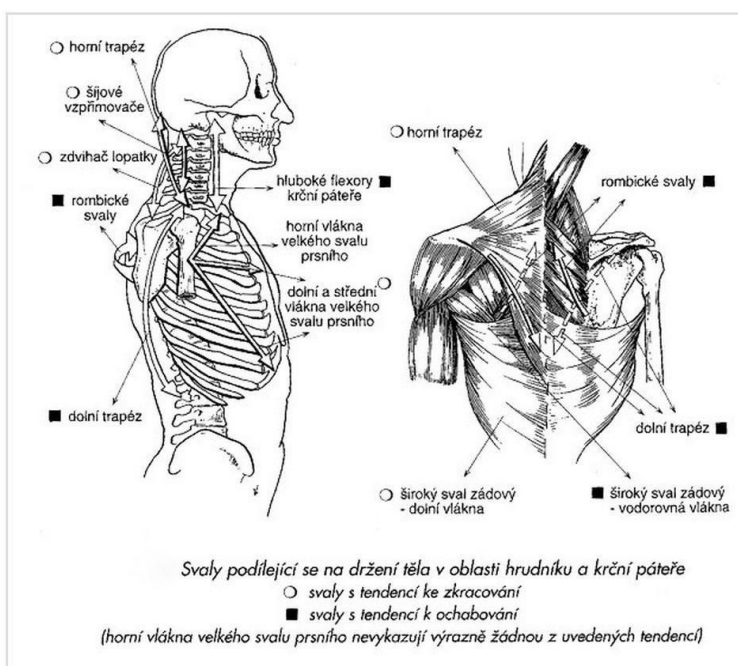
Tabulka 1 Tonické a fázické svaly (Kolář, 2002, s. 107)

Tonické svaly	Fázické svaly
m. adductor pollicis	m. abductor pollicis brevis
m. flexor digiti minimi	m. opponens pollicis
mm. interossei palmares	mm. interossei dorsales
m. palmaris longus	m. extensor digiti minimi
m. flexor digitorum superficialis	m. extensor carpi radialis longus et brevis
m. flexor digitorum profundus	
m. flexor carpi ulnaris	m. extensor carpi ulnaris
m. flexor carpi radialis	m. extensor digitorum
m. pronator teres	m. abductor pollicis longus
m. pronator quadratus	m. abductor pollicis brevis
m. biceps brachii caput breve	m. anconeus
m. brachioradialis	m. triceps brachii caput laterale et mediale
m. triceps brachii caput longum	
m. subscapularis	m. teres minor
m. pectoralis major	m. infraspinatus
m. pectoralis minor	m. supraspinatus
m. teres major	m. serratus anterior
m. latissimus dorsi	m. deltoideus
m. coracobrachialis	m. biceps brachii caput longum
m. trapezius (horní část)	m. trapezius (dolní část)
	mm. rhomboidei
	m. latissimus dorsi
	břišní svaly
	extenzory a zevní rotátory kyč. kloubu
	m. vastus med. et lat.
	abduktory kyčelního kloubu
	m. gastrocnemius
	peroneální svaly
	m. longus colli
	m. longus capitis
	m. rectus capitis ant.

1.2.1 Horní zkřížený syndrom

Jelikož mobilní telefony mají negativní dopad na posturální systém převážně v oblasti krční páteře, hrudní páteře a ramen, může se u jejich každodenních uživatelů objevit patologické držení v podobě tzv. horního zkříženého syndromu. Jedná se o svalové dysbalance v horní polovině těla. Typický jedinec s horním zkříženým syndromem má

předsunutě držení hlavy, protrakci ramen, hyperlordózu krční páteře a hyperkyfózu hrudní páteře. Ke svalům, které inklinují k ochabnutí se řadí: hluboké flexory krku, dolní část m. trapezius, mm. rhomboidei, m. serratus anterior. Svaly, které mají tendenci se zkracovat a v kterých se následně vyskytuje hypertonus (zvýšené svalové napětí) v rámci horního zkříženého syndromu jsou: krátké extenzory krční páteře, m. levator scapulae, horní část m. trapezius, m. sternocleidomastoideus, oba mm. pectorales, mm. scaleni (Haladová, 1997, s. 135; Lewit, 1996, s. 347; Kolář, 2002, s. 107).



Obrázek 2 Horní zkřížený syndrom (Tlapák, 2008, s. 264)

2 Krční páteř

Je složena ze sedmi krčních obratlů (C₁-C₇), latinsky vertebrae cervicales a lze ji rozdělit na dva hlavní sektory, horní a dolní krční sektor. Vyznačuje se typicky prohnutím zvaným lordotizace. Krční páteř je nejvíce pohyblivým úsekem axiálního systému, ale také nejvíce zranitelným. Je často přetěžována, už jenom proto, že nese hlavu vážící několik kilogramů a zpravidla ji lidé drží ve „špatné“ dlouhodobě statické poloze. Problémy v krční páteři jsou velmi často důvodem bolesti v oblasti hlavy, mezi lopatkami, v oblasti ramen atd. (Dylevský, 2009, s. 89; Naňka, Elišková, 2015, s. 23).

Horní krční sektor neboli kraniocervikální sektor začíná od atlantookcipitálního skloubení a končí u C₃, třetího krčního obratle. Tento úsek v sobě zahrnuje i jistou část lebeční báze, oba čelistní klouby a tedy i celou mechaniku žvýkání (Dylevský, 2009, s. 89).

Dolní krční sektor neboli cervikotorakální sektor sahá od třetího až čtvrtého krčního obratle k čtvrtému hrudnímu obratli (C₃-Th₄). Obsahuje C-Th přechod, jehož pohyblivost je oproti zbytku krční páteře velmi omezená, proto bývá častým výskytem blokad. Tento sektor je významný pro funkci hrudníku a horních končetin, které také inervuje (Dylevský, 2009, s. 89).

2.1 Anatomie

2.1.1 Krční obratle

Krční obratle se vyznačují tím, že mají oproti ostatním obratlům na páteři (výjimkou je C₁, atlas) poměrně nízká těla a jejich šířka je větší než délka. Tvar těl je oválný až ledvinovitý a jejich zakřivení připomíná sedlový kloub. Obratlový oblouk (arcus vertebrae) má trojúhelníkový tvar. Trnové výběžky (processus spinosi) jsou krátké a na konci rozdvojené, kromě obratle C₁, kde trnový výběžek není a C₇, který tento výběžek nemá na konci rozdvojený. Tyto výběžky jsou na šíji dobře hmatatelné. Příčné výběžky (processus transversi) krčních obratlů se rozbíhají do stran a končí ve dvou hrbolcích, tuberculum anterius a tuberculum posterius. Mezi těmito výběžky se nachází sulcus nervi spinalis, tzv. ohbí, kudy prochází míšní nerv a také otvor, foramen transversarium pro a. et v.vertebralis, což jsou krční cévy zásobující mozek. Kloubní výběžky neboli processus articulares krčních obratlů jsou prosedlé a sklopené dozadu a dolů. Nejmenší je obratel C₃, dále velikost přibývá směrem dolů (Čihák, 2011, s. 104-105).

Z výše uvedených informací se odlišují první dva obratle, C₁ a C₂. První zmíněný, atlas nemá obratlové tělo, neboť místo něho je pouze kostěný oblouk, ale ani trnové

výběžky. S kostí týlní je spojen pomocí facies articulares superiores a s obratlem C₂ (axis) pomocí facies articulares inferiores, které nasedají na zub zvaný dens tohoto obratle (Čihák, 2011, s. 105-106).

2.1.2 Přidružené svaly

Svaly krční páteře jsou na skeletovém podkladu krku rozloženy v podobě „svalového válce“. Lze je rozdělit do tří skupin na přední, postranní a zadní, nebo podle hloubky uložení na vrstvu hlubokou, střední a povrchovou. Povrchově uložené šijové svaly se funkčně přiřazují spíše k horní končetině a ramennímu pletenci, kdežto ty hluboké se řadí svojí funkcí k hlubokým zádovým svalům (Dylevský, 2009, s. 236).

Svaly krku a jejich funkce:

- **Přední hluboká vrstva:** m. longus capitis, m. longus colli a m. rectus capitis anterior; předklon hlavy a celé krční páteře, m. rectus capitis lateralis- úklon hlavy při jednostranné akci (Čihák, 2011, s. 423, 503).
- **Přední střední vrstva:** m. digastricus, m. mylohyoideus, m. geniohyoideus, m. stylohyoideus, m. sternothyroideus, m. thyrohyoideus, m. sternohyoideus a m. omohyoideu; kaudální posun dolní čelisti (Čihák, 2011, s. 503).
- **Přední povrchová vrstva:** platysma- ovládá napětí kůže na krku (Čihák, 2011, s. 416).
- **Postranní střední vrstva:** m. scalenus anterior, m. scalenus medius, m. scalenus posterior; při oboustranné akci předklánějí krční páteř, při jednostranné akci uklánějí hlavu na stejnou stranu a rotují na opačnou (Čihák, 2011, s. 421).
- **Postranní povrchová vrstva:** m. sternocleidomastoideus- zdvihání hlavy (zadní snopce), sklonění hlavy (přední snopce), sunutí hlavy směrem vpřed, při jednostranné akci otáčí obličej na stranu protilehlou (Čihák, 2011, s. 417).
- **Zadní hluboká vrstva:** m. rectus capitis posterior minor, m. obliquus capitis superior, m. obliquus capitis inferior, interspinální systém, intertransverzální systém, transverzospinální systém; extenze šíje, úklon hlavy na stranu stahu, rotace na stranu opačnou a podílejí se na zapojení hlubokého stabilizačního systému (Čihák, 2011, s. 375).
- **Zadní střední vrstva:** m. levator scapulae- zdvihá lopatku a pomáhá při úklonu krční páteře, spinotransverzální systém, transverzospinální systém; vzpřímení páteře, úklon a rotace hlavy (Čihák, 2011, s. 371, 374).

- **Zadní povrchová vrstva:** m. trapezius- fixace a stabilizace lopatky, zdvih ramen, záklon krční páteře (vrchní snopce), přitáhnutí lopatek k sobě (střední snopce), zdvih paže nad horizontálu a rotace lopatky dolním úhlem zevně (spodní snopce) (Čihák, 2011, s. 367).

2.2 Kineziologie krční páteře

Jak bylo již uvedeno, krční páteř je nejvíce mobilním úsekem axiálního systému, ale také nejspíše tím nejzranitelnějším. Co se propriocepce a řízení pohybu týče, je to oblast s nejintenzivnějším působením na celý pohybový systém. Proto také různé poruchy či léze v tomto úseku mají velmi rozsáhlé a závažné následky. Pohyby krční páteře jsou velmi často vyvolány pohybem očí, které zafixují nějaký předmět a následně se přidává pohyb hlavy a celé krční páteře (Lewit, 2003, s. 70; Dylevský, 2009, s. 90).

2.2.1 Skloubení mezi atlasem a záhlavím

Horní krční sektor začíná spojením prvního krčního obratle (atlasu) a týlní kosti (os occipitale) a tvoří tzv. AO skloubení (articulatio atlantooccipitalis). V tomto skloubení tvoří kloubní hlavici týlní kondyly (occipital condyles) a jamku tvoří kloubní plochy (facies articulares superiores) atlasu, které jsou oválného až ledvinovitého tvaru. Toto spojení dohromady připomíná rotační elipsoid. Pohyby v AO skloubení probíhají zejména v předozadním směru. Jedná se o anteflexi a retroflexi v rozsahu asi 16°, kdy během anteflexe sklouzávají týlní kondyly směrem dozadu a při retroflexi naopak dopředu. Anteflexi provádějí mm. recti capitis anteriores a retroflexi především m. rectus capitis posterior minor a m. obliquus capitis superior. Dalšími pohyby v tomto skloubení je malá rotace při úklonu hlavy do strany a nepatrné vychýlení do strany, cca 20°, doprovázené rotací na opačnou stranu. Této jednostranné laterální flexe se účastní svaly m. obliquus capitis superior a m. rectus capitis lateralis. Posledním významným, ale také patologickým pohybem je předsun hlavy, při kterém se v menší míře posunují týlní kondyly po plochách atlasu, tento pohyb je vyvolán kontrakcí obou mm. sternocleidomastoidei (Lewit, 2003, s. 73; Dylevský, 2009, s. 82-83; Věle, 1997, s. 171).

2.2.2 Skloubení mezi atlasem a axisem

Na atlantookcipitální skloubení nasedá atlantoaxiální skloubení tvořené z art. atlantoaxialis mediana a art. atlantoaxialis lateralis. První ze dvou zmíněných kloubů se skládá ze spojení předního oblouku atlasu a dens axis, zubu čepovce okolo kterého se atlas

otáčí. Tento kloub ještě zpevňují dva hlavní vazy: lig. transversum atlantis a lig. cruciforme atlantis. Druhé spojení, art. atlantoaxialis lateralis je párový kloub s volným kloubním pouzdrem, které také dovoluje otáčení atlasu vůči axis. Hlavním pohybem je tedy rotace v rozmezí 25-40° prováděná zejména svaly: m. rectus capitis posterior major a m. obliquus capitis inferior. M. rectus capitis posterior major hlavu naopak derotuje. Při tomto pohybu massa lateralis atlasu sklouzává vpřed a zvedá se na jedné straně a na druhé klouže vzad a klesá. Dalším méně významným pohybem mezi C₁ a C₂ je ante a retroflexe (Čihák, 2011, s. 125-127; Lewit, 2003, s. 73-74; Věle, 1997, s. 172).

2.2.3 Kineziologie skloubení od C₃-C₇

C_{2/3}-C₇ patří do dolního krčního sektoru. Jejich meziobratlové klouby mají sklon cca 45° a směřují zhruba k očím. Tento sklon je největší mezi C₂-C₃, kde skloubení zpravidla není paralelní. I díky tomuto uspořádání je ulehčený předklon a záklon hlavy. Při úklonu hlavy do strany tento sklon meziobratlových kloubů vyvolává jejich rotaci a díky tomu je úklon proveden. Při předklonu (anteflexi) hlavy v těchto segmentech je zřejmý lehký posun vrchního obratle dopředu a spodního naopak dozadu, což také zapříčiňuje právě sklon kloubních plošek. V mladším věku je tento pohyb nejvýraznější právě mezi segmenty C₂-C₃, naopak v dospělosti je toto skloubení nejméně pohyblivé. Svaly podílející se na předklonu hlavy jsou m. longus colli, m. longus capitis, mm. scaleni a m. sternocleidomastoideus. Při záklonu (retroflexi) hlavy je pohyb obratlů opačný. Samotný pohyb vykonávají m. trapezius, všechny systémy hlubokého zádového svalstva, subokcipitální svaly a zadní snopce m. sternocleidomastoideu (Lewit, 2003, s. 72-73; Věle, 1997, s. 175, 179; Čihák, 2011, s. 503).

2.2.4 Kineziologie celé krční páteře

Krční páteř vykonává jednotlivé pohyby také jako funkční celek. Některé pohyby se mohou odehrávat převážně v jednom úseku, kdy ostatní segmenty se jen „přidávají“, nebo se podílí všechny segmenty víceméně rovnoměrně. Rozložení míry pohybu v jednotlivých kloubech může být různé. Rotace celé krční páteře dosahuje rozsahu až 70° na každou stranu s tím, že zhruba 30-35° se děje pouze v atlantoaxiálním skloubení. Čím větší je předklon (anteflexe) hlavy, tím více se omezuje rotace v dolním krčním sektoru. Naopak v maximálním záklonu (retroflexi) hlavy je minimální rotace ve skloubení atlantookcipitálním. Možná je i mírná rotace mezi okcipitálními klouby a atlasem, pokud je pohyb prováděn pasivně. Rotace, které se odehrávají pod C₂, jsou doprovázeny také

úklonem (lateroflexí) k téže straně daným průběhem meziobratlových kloubů (Dylevský, 2009, s. 83; Lewit, 2003, s. 74; Véle, 1997, s. 171).

Sklobení mezi záhlavím a atlasem, při úklonu (lateroflexi) hlavy dochází současně také k rotaci obratlů na stranu úklonu. Tento jev je nejvíce patrný u obratle C₂, kde úklon začíná. Zároveň dochází k souhybu atlasu, který se posouvá ke kondylům i axisu, takže se stejný pohyb odehrává v menší míře právě i v atlantookcipitálním skloubení. Pokud při úklonu nerotuje axis, nerotují ani ostatní obratle, což můžeme svým způsobem nazvat řetězovou reakcí. Jirout (1968) uvádí, „že tato rotace končí v dolní krční oblasti, pokud jde o úklon doprava, ale je-li úklon doleva, lze ji sledovat až do horní hrudní oblasti“. Tuto skutečnost vysvětlil tím, že svaly pletence ramenního, které se upínají na trnech krčních obratlů v oblasti cervikotorakálního přechodu mají silnější tah na pravé straně. Výsledný rozsah úklonu hlavy dle Dylevského i Čiháka je okolo 30° (Lewit, 2003, s. 74,76; Dylevský, 2009, s. 82; Čihák, 2011, s. 130).

Neméně významnou komponentou pohybů celé krční páteře jsou předklon (anteflexe) a záklon (retroflexe) hlavy. Obě tyto funkce dosahují rozsahu pohybu až 90°. První zmíněný pohyb, předklon má na rozdíl od záklonu různé způsoby provedení, které se v menší míře vzájemně vylučují. Lze například provádět předklon, v tomto případě lépe předkyv s přitažením brady ke krku. Tento pohyb se výhradně odehrává mezi záhlavím-atlasem a atlasem-axisem. Pro jednodušší pochopení je nutno znát mechanismus klopení atlasu, který již při vzpřímeném držení je oproti záhlaví v záklonu a záhlaví proti atlasu v předklonu. Při předkyvu dochází k minimálnímu předklonu v atlantookcipitálním skloubení, ale naproti tomu k maximální mezi atlasem a axisem. Dalším způsobem, jak je možné provádět předklon, je sklánět hlavu dolů. Při tomto pohybu se na rozdíl od předkyvu účastní téměř celá krční páteř. Dochází zde k posunu obratlů směrem vpřed. Předklon atlasu je nyní maximální a rovina jeho naklopení je téměř stejná jako rovina týlního otvoru. Předkyv dopředu a předklon hlavy dolů lze také kombinovat, pohyb poté vypadá tak, že vyšetřovaný přitáhne bradu k hrudníku. Posledním pohybem, který byl již zmíněn u skloubení mezi záhlavím a atlasem a také patří mezi anteflekční pohyby cervikálního sektoru je předsun. Je způsoben mírným sunutím týlních kondylů po kloubních plochách atlasu a je převážně patologický (Čihák, 2011, s. 129; Dylevský, 2009, s. 84; Lewit, 2003, s. 76-77).

Záklon krční páteře je poměrně jednodušší záležitostí než předklon z důvodu menší variability provedení. Dochází při něm k největšímu možnému záklonu v atlantoaxiálním

skloubení a také mezi záhlavím a atlasem, kde už ale záklon není tak výrazný. Jednotlivé krční obratle se při záklonu posouvají směrem dozadu (Lewit, 2003, s. 76-77).

3 Hrudní páteř

Po krční páteři následuje páteř hrudní, která začíná obratlem Th₁, jenž přímo nasedá na C₇ a končí u obratle Th₁₂. Je to tedy nejdelší úsek páteře, ale také nejméně pohyblivým, což zapříčiňuje její propojení s hrudníkem. Dalším důvodem, který přispívá k omezenější pohyblivosti tohoto úseku, je poměrně malá šířka meziobratlových destiček. Na hrudní páteř nasedá obratel L₁, první bederní obratel. V oblasti hrudní páteře je typické kyfotické zakřivení (Lewit, 2003, s. 67; Naňka, Elišková, 2015, s. 23).

3.1 Anatomie

3.1.1 Hrudní obratle

Hrudní obratle, latinsky vertebrae thoracicae (Th₁-Th₁₂) připomínají nejvíce obecný tvar obratlů. Jejich těla jsou oproti ostatním poměrně dost vysoká a jejich výšky přibývá směrem dolů. První dva obratle svým tvarem trochu připomínají obratle krční, jelikož na ně nasedají a poslední dva se zase tvarem podobají obratlům bederním. Foramen vertebrae hrudních obratlů je okrouhlé. Příčné výběžky jsou silné, zaoblené, dlouhé a směřují dozadu a do strany. Na jejich konci mají vytvořené kloubní plošky pro hrbolky žeber. Trnové výběžky jsou také dost dlouhé, sklánějí se dolů a skládají přes sebe až po Th₇, pak se postupně zase napřimují až po Th₁₂ a podobají se trnovým výběžkům bederních obratlů. Vrchní kloubní plošky, proc. articulares superiores vyčnívají směrem dozadu a spodní, proc. articulares inferiores jsou přilehnuty k obratlovému oblouku (Čihák, 2011, s. 111).

3.1.2 Přidružené svaly

Svaly hrudníku neboli mm. thoracis lze rozdělit do tří skupin: thorakohumerální svaly, hluboké hrudní svaly a bránice (Dylevský, 2009, s. 93).

Svaly hrudníku a jejich funkce:

- **Thorakohumerální svaly:** m. pectoralis major- předpažení (část klavikulární), vnitřní rotace a addukce paže (část sternální a abdominální) a navíc je pomocný vdechový sval; m. pectoralis minor- přitahuje lopatku dopředu k hrudníku a dolů; m. subclavius- táhne dolů klíční kost; m. serratus anterior- přitahuje lopatku k hrudníku, vytáčí dolní úhel lopatky směrem zevně a je také pomocným vdechovým svalem (Čihák, 2011, s. 378-381).
- **Hluboké hrudní svaly:** mm. intercostales externi- zdvihají žebra a díky tomu jsou vdechové svaly; mm. intercostales interni- táhnou žebra dolů a pomáhají při výdechu; mm. intercostales intimi- jsou synergisté mm. intercostales externi čili mají stejnou funkci; mm.

subcostales- spojují jednotlivá žebra; m. transversus thoracis- pomáhá při výdechu tím, že táhne žebra dolů (Čihák, 2011, s. 381-382).

- **Bránice:** latinsky diaphragma je hlavní vdechový sval (Čihák, 2011, s. 388).

Z hlediska uložení se ke svalům hrudníku mohou řadit i m. rhomboideus major, který začíná na obratlech Th₁-Th₄ a upíná se na vnitřní hranu lopatky. Tento sval táhne lopatku k páteři a směrem nahoru. Dále to můžou být ještě hluboké svaly zádové, které touto lokalitou také procházejí (Čihák, 2011, s. 370).

3.2 Kineziologie hrudní páteře

Hrudní páteř je nejdelším a nejméně mobilním úsekem celé páteře. Jak již bylo zmíněno výše, omezenou pohyblivost způsobuje spojení s hrudním košem v souladu s malou šířkou meziobratlových destiček. Pohyb do rotace omezují především žebra, přesto se její rozsah pohybuje okolo 25-35°. Předklon také žebra a interspinální vazy, probíhající mezi trnovými výběžky jednotlivých obratlů. Záklon je omezen svým uspořádáním kloubních a trnových výběžků, které na sebe během záklonu narážejí a úklon omezuje celé propojení hrudní páteře s žebry a hrudní kostí. Hrudní páteř ve spojení s bederní je úzce spjata s pánví a dolními končetinami. V případě, že se u některého jedince objevuje omezená mobilita hrudní a bederní páteře, tak se také velmi často vyskytují funkční poruchy dolních končetin a dochází ke změně postavení pánve (Čihák, 2011, s. 130; Lewit, 2003, s. 67; Véle, 1997, s. 189).

3.2.1 Cervikotorakální přechod

Jedná se o oblast, která rozděluje krční a hrudní páteř. Přechodovou oblastí jsou tedy obratle C₇ a Th₁, ale jsou zde zakomponovány i segmenty Th₂-Th₄, jelikož až v tomto bodě končí pohyby hlavy a krku, což je také dobře viditelné při maximálním předklonu a záklonu. Během rotace a úklonu lze sjednocenost celého úseku spatřit taktéž, ovšem pouze při vzpřímeném držení právě cervikotorakálního přechodu. Tento úsek je velmi častým výskytem funkčních poruch, například blokády. Je to způsobeno tím, že krční páteř, jakožto nejpohyblivější část celé páteře přechází v páteř hrudní, nejméně pohyblivou část. Tomu přispívají i úpony jednotlivých svalů a vazů v blízkosti této oblasti (Lewit, 2003, s. 67-68).

3.2.2 Střední hrudní páteř

Za přechodovou oblast se dá označit i střední hrudní páteř, jelikož zde končí m. erector spinae. Je to tedy nejslabší úsek vzpřimovače trupu, výrazně náchylný k funkčním poruchám (Lewit, 2003, s. 68).

3.2.3 Torakolumbální přechod

Tento úsek mezi hrudní a bederní páteří je obzvláště důležitý jak z hlediska funkce, tak i funkčních poruch. Hlavní vinu na tom nese obratel Th₁₂. Horní plocha a vrchní kloubní výběžky tohoto obratle totiž představují stejné uspořádání, jako je tomu na hrudní páteři, zatímco jeho dolní plocha a spodní kloubní výběžky se už pomalu transformují v páteř bederní. Tento přechod představuje také relativně malý rozsah pohybu, což je samozřejmě důvodem častých funkčních poruch, jako jsou blokády či vyhřezlé ploténky (Lewit, 2003, s. 67).

4 Pozice krční páteře při používání chytrých telefonů

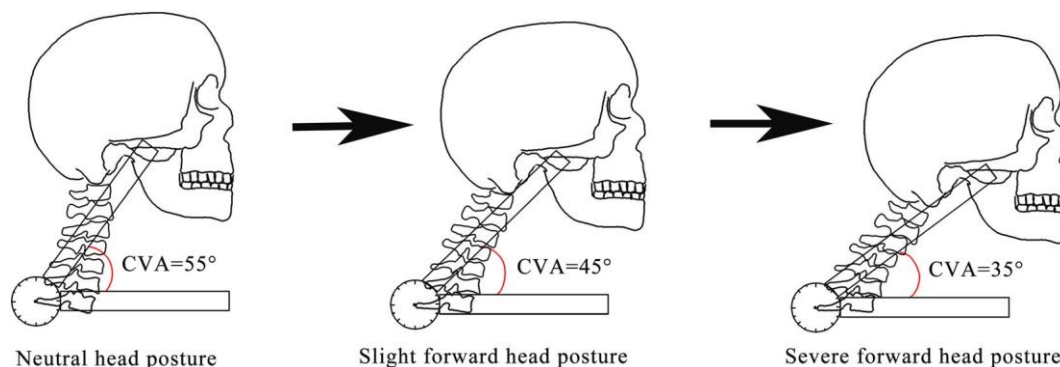
Hlavním problémem při používání chytrých telefonů je pozice, kterou u toho drtivá většina jejich uživatelů zaujímá. Zjednodušeně řečeno, kdyby tito uživatelé operovali na těchto zařízeních ergonomicky lépe a trávili na nich méně času, dělali si pravidelné přestávky, nejspíše by to nemělo tak negativní dopad na jejich posturu. Pokud jde o pozici hlavy a krční páteře, jedná se o její předsunuté a předkloněné držení. Mezinárodně je tento pojem označován jako FHP (Forward Head Posture). V rámci kineziologie to znamená, že se zvýší gravitační tíha na zadní skupinu svalů krku a v důsledku toho se zvětší mechanický tlak na klouby a ligamenta v oblasti krční páteře. Důsledkem tohoto předsunutého držení je zvýšená hrudní kyfóza s protrakcí ramen (zakulacená ramena) a zvýšená krční lordóza. Navíc FHP ještě bývá často spojována se zmenšeným rozsahem pohybu v této oblasti, bolestmi hlavy, sníženou vitální kapacitou, respirační dysfunkcí a dysfunkcí temporomandibulárního kloubu, se syndromem karpálního tunelu a zhoršenou propriocepcí. Výsledkem FHP může být potom soubor projevů, který je klinicky označován jako text neck syndrom („SMS krk“), (Tsantili, Chrysikos, Troupis, 2022, s. 124; Alowa, Elsayed, 2020, s. 225).

4.1 Aktivita svalů u FHP

FHP objevující se při operování na chytrých telefonech způsobuje zvýšenou aktivitu v extenzorech krční páteře, které se následně zkracují. Jedná se především o horní část m. trapezius a CES (cervical erector spinae) a ze svalů pletence ramenního m. pectoralis major a minor. Protilehlá (antagonistická) skupina svalů provádějící flexi krční páteře se naopak prodlužuje a oslabuje, k ní se přidávají svaly ze zadní části; mm. rhomboidei důležité pro retrakci lopatek (přitažení k sobě) a dolní část m. trapezius (Seong-Yeol Kim and Sung-Ja Koo, 2016, s. 1669; Weerasak Tapanya a kol., 2021, s. 1; Alowa, Elsayed, 2020, s. 225; Eitivipart, Viriyarajanakul, Redhead, 2018, s. 87).

4.2 CV úhel

„CV angle“ neboli kraniovertebrální úhel je úhel svírající se mezi přímkou, která spojuje chrupavku zevního zvukovodu s C₇ a přímkou procházející C₇ horizontálně. Hodnoty tohoto úhlu se u jedinců s normálním držením hlavy pohybují okolo 55°, u jedinců s FHP okolo 45° a u jedinců se závažným FHP až kolem 35° (Thavatchai Suvarnnato a kol., 2019, s. 919; Guohao Lin, Wang, Wilkinson, 2021, s. 334; Alowa, Elsayed, 2020, s. 225).



Obrázek 3 Kraniovertebrální úhel u normálního držení hlavy a FHP (Guohao Lin, Weijie Wang, Tracey Wilkinson, 2021, s. 334)

4.3 Vliv FHP na propriocepci

Několik studií zkoumalo vliv FHP na propriocepci zejména u hlubokých flexorů krku. Například odborný článek z Univerzity Kyungnam v Jižní Koreji se zaměřil na propriocepci v oblasti svalů *m. longus capitis* a *m. longus colli*. Měření se zúčastnilo 22 zdravých jedinců, mužského i ženského pohlaví. Byli rozděleni do dvou skupin, které koukaly po dobu 40 minut na mobilní zařízení: 1. skupina udržující při sledování smartphonu CVA <49° a 2. skupina udržující CVA >50°. Výsledkem této studie je důkaz toho, že jedinci s FHP (1.skupina) vykazovala po testu zhoršenou propriocepci v uvedených svalech (Sun-Young Ha, Yun-Hee Sung, 2020, s. 168-170).

Jiné 2 studie dokonce potvrzují, že u lidí s FHP dochází kromě snížení cervikální (krční) propriocepce také k mírnému zhoršení stability (Guohao Lin a kol., 2022, s. 316; Abadiyan a kol., 2021, s. 2).

Další studie potvrdily dokonce vzájemný vztah mezi FHP, neck pain (bolest v oblasti krční páteře), sníženým ROM (rozsahem pohybu) krční páteře a právě sníženou propriocepcí v oblasti krku (Tsantili, Chrysikos, Troupis, 2022, s. 124; Ghamkhar, Kahlaee, 2019, s. 347).

4.4 Korelace mezi FHP, používáním chytrých telefonů a bolestí v oblasti krční páteře

Studie z thajské univerzity (Faculty of Physical Therapy) vydaná v březnu roku 2022 zkoumala rozdíl v bolesti při používání chytrých telefonů u lidí, kteří jen operují na těchto zařízeních „pasivně“ a u lidí, kteří se snaží se držet správnou posturu a dělají si pravidelné přestávky, u kterých se i protahují. Celkem se této studii zúčastnilo 44 žen ve věku 18-25 let. Byly rozděleny do dvou skupin: kontrolní skupina (používání chytrých telefonů pouze

s odpočinkem očí) a intervenční skupina (používání chytrých telefonů kombinovaný se správným držením těla, odpočinkem očí a průběžným protahováním). Poté operovaly na mobilních zařízeních po dobu 41 minut. Kontrolní skupina prokázala významně vyšší bolestivost v oblasti krční páteře než skupina intervenční (Pattariya, Ratrudee, Vararat, 2022, s. 729).

Jiná studie publikována v roce 2019 z časopisu *Current Reviews in Musculoskeletal Medicine* zkoumala vzájemný vztah mezi FHP a neck pain. Ve své strategii vyhledávání, které zahájila už v roce 2009 zahrnuje databáze: EMBASE, MEDLINE/PubMed, Cochrane Library Web search, Physiotherapy Evidence Database (PEDro), a CINAHL. Celkem se jedná o 15 studií, ze kterých vyplývá, že korelace mezi FHP a neck pain je závislá na věku. Děti a dospívající neudávaly vzájemný vztah mezi těmito patologiemi, zatímco dospělí ano (Mahmoud a kol., 2019, s. 563-570).

Další systematický výzkum zahrnující po selektivním vyloučení celkem 12 studií zkoumal míru bolesti krční páteře pomocí VAS (visual analog scale) u velmi frekventovaných uživatelů smartphonu, u uživatelů, kteří smartphone používají zřídka a u jedinců, jež smartphone nepoužívají vůbec. Výsledkem této souhrnné studie byl signifikantní rozdíl na škále bolesti u frekventovaných uživatelů (vyšší skóre bolesti) oproti uživatelům, kteří používají mobilní telefony zřídka (nižší skóre bolesti). Naopak žádný rozdíl nebyl zaznamenán u jedinců, kteří operují s těmito zařízeními zřídka a u jedinců, kteří na nich neoperují vůbec (Eitivipart, Viriyarajanukul, Redhead, 2018, s. 84-86).

Indický časopis z roku 2019 vydal článek, který se zabýval vzájemným vztahem mezi používáním chytrých telefonů a bolestmi pohybového aparátu u studentů ve věku 18-25. Studie se zúčastnilo celkem 2000 studentů, z nichž 44% uvádělo výraznější bolesti v muskuloskeletálním systému. Nejčastějšími oblastmi, kde studenti bolest udávali byly: oblast krku a krční páteře (34,2%), palec (17,45%), oblast spodní části zad (16,7%) a loket (16,6%), (Walankar a kol., 2021, s. 222).

4.5 Vliv chytrých telefonů na respirační funkce

Bránice je sice hlavní inspirační (vdechový) sval, ale má také funkci posturální, a navíc se ještě podílí na udržování břišního lisu (Naňka, Elišková, 2015, s. 55). Je tedy zcela logické, že FHP má negativní vliv nejen na posturální systém, ale i na ten respirační (dechový). Bylo zjištěno, že u lidí s dlouhodobým patologickým držením hlavy (FHP), například při nadměrném užívání chytrých telefonů se může vyskytovat zhoršená respirace

a snížená vitální kapacita (Tsantili, Chrysikos, Troupis, 2022, s. 124; Mi-Sun Kim, Yong-Jun Cha, Jong-Duk Choi, 2017, s. 711). Změny v oblasti krční a hrudní páteře u předsunutého držení hlavy totiž mohou omezit schopnost hrudníku se roztahovat, což je při fyziologickém nádechu a výdechu normální stav. Následné strukturální změny jako je skolióza nebo FHP vytváří v oblasti krku a hrudníku svalové dysbalance, které mohou některé dechové svaly oslabit. Při neléčení tohoto syndromu a stále rozvíjejícím se FHP (zvyšující CV úhel) může být i v některých případech omezena funkce plic (Alonazi a kol., 2021, s. 324).

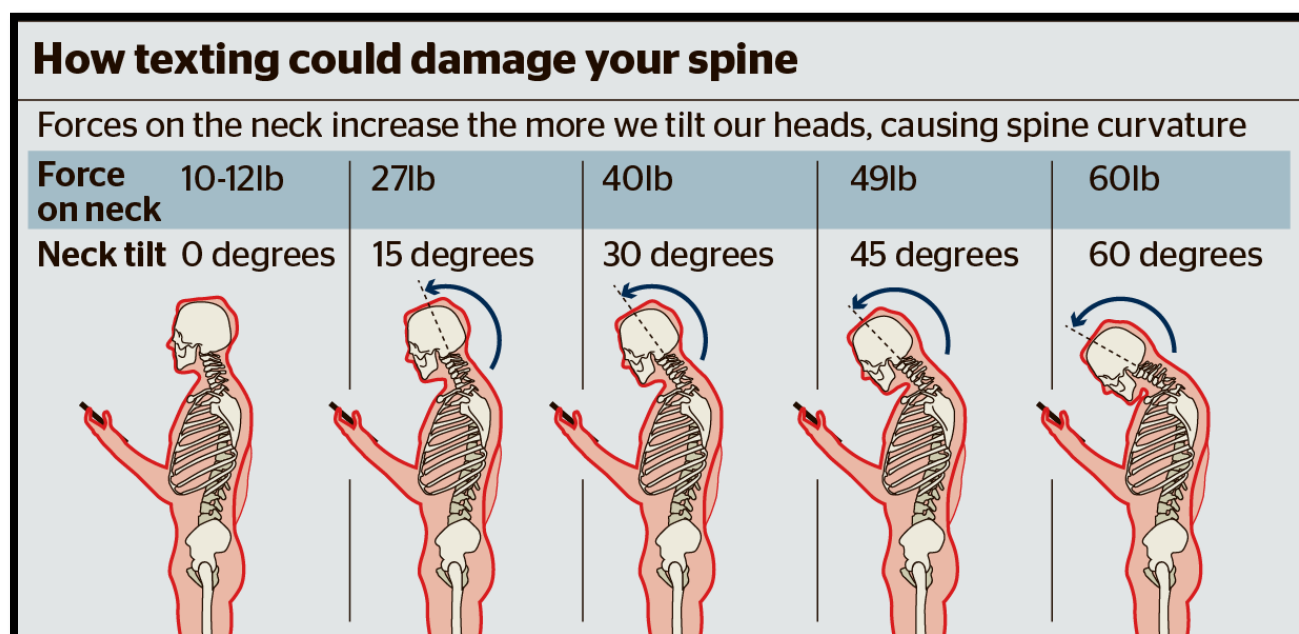
Vysokoškolská studie z Jižní Korey v roce 2016 došla k velmi podobným závěrům. Zúčastnilo se jí 14 mužů a 12 žen. Byli rozděleni do dvou skupin: 1. skupina jedinci s normálním držením hlavy (CVA okolo 55°) a 2. skupina jedinci s FHP (CVA okolo 42°). Podnětem měření byly respirační hodnoty FEV1 (usilovně vydechnutý objem vzduchu za první sekundu) a FVC (usilovná vitální kapacita, což je maximální objem vzduchu, který lze po maximálním nádechu prudce vydechnout). Tyto hodnoty byly u jedinců s FHP signifikantně sniženy oproti jedincům s normálním držením hlavy (Han a kol., 2016, s. 129).

S výše uvedenými výsledky se shoduje i další jihokorejská studie z Daegu University, která rozdělila zúčastněné jedince opět do 2 skupin: 1. skupina zahrnovala jedince, kteří užívají mobilní telefon méně než 4 hodiny denně a ve 2. skupině byli jedinci s průměrnou denní dobou strávenou na těchto zařízeních delší než jsou 4 hodiny. Jedinci ve 2. skupině vykazovali menší kraniovertebrální úhel, tudíž výraznější FHP. Bylo zjištěno, že jedinci ve druhé skupině mají snížené respirační hodnoty FEV1, FCV a navíc nižší tzv. scapular index (rounded shoulder), což znamená větší stupeň zakulacených ramen (Sang In Jung, 2016, s. 188).

4.6 **Text neck**

„SMS krk“ (Short Message Service), text neck nebo i „syndrom želvího krku“ je souhrn několika symptomů projevujících se postupem času u lidí s dlouhodobým FHP. Celosvětově je s touto diagnózou spojeno několik milionů lidí právě z důvodu intenzivnějšího používání ručních zařízení (handheld devices). Samozřejmě, že to nemusí být pouze mobilní zařízení, ale například i tablety nebo klasický počítač, ale vzhledem k menší obrazovce chytrých telefonů je toto patologické držení hlavy nejvýraznější, protože jejich uživatelé musí hlavu přiblížit a sklonit pro pohodlnější využití. Kromě uvedeně

pozice zaužívané při využívání těchto technologií se u „SMS krku“ objevuje bolest krční páteře, bolest v oblasti lopatek a ramen, která může vystřelovat do horních končetin, dále také chronické bolesti hlavy a postupně se mění i zakřivení páteře, kde se zvyrazňuje krční lordóza a hrudní kyfóza. Při neléčení syndromu může následně docházet k poškození meziobratlových disků až výhřezu ploténky z důvodu komprese, rozvoji brzké artritidy, poškození nervů v této oblasti a bolest se může samozřejmě stupňovat, nejdříve je tupá a relativně snesitelná, následně může být nesnesitelná a bodavá. Bylo zjištěno, že čím je větší předklonění hlavy, tím větší síla působí na krční páteř. Při vzpřímeném držení musí nést váhu asi okolo 5 kg, což je váha hlavy průměrného člověka. Při naklonění hlavy o 15° je to asi 12 kg, při 30° působí síla o zhruba 18 kg, při 45° o 22 kg a při 60° nese krční páteř tíhu asi okolo 27 kilogramů viz Obrázek 1 (Neupane, Ali, Mathew, 2017, s. 141-142; Seong-Yeol Kim and Sung-Ja Koo, 2016, s. 1669; Gałczyk, Kułak, Zalewska, 2020, s. 241).



Obrázek 4 Síla působící na krční páteř se zvyšuje s rostoucí flexí (Neupane, Ali, Mathew, 2017, s. 142)

4.7 Text neck syndrom u dětí

Text neck syndrom je velmi rozsáhlý problém v dnešní populaci nejen u dospělých, ale také u dětí, které na mobilních telefonech a podobných zařízeních tráví stále více času. Existuje několik studií a průzkumů, které odhadují čas, který lidé tráví na mobilních telefonech a jiných zařízeních, například tabletech nebo na notebooku. Průměrně bylo zjištěno, že u dětí a dospívajících se tento čas pohybuje v rozmezí 5-7 hodin denně. Hlavní

rozdíl je ten, že oproti dospělým jedincům mají děti větší a těžší hlavu při poměru s tělem, tudíž je na krční páteř vyvíjen větší tlak a jednotlivé struktury jsou ještě více přetěžovány. Nutno také zmínit fakt, že děti a dospívající neberou dlouhodobější poškození a bolest organismu tak vážně, jak si jejich tělo vyžaduje. To je také nejspíše způsobeno tím, že tyto obtíže nejsou tak markantní a po chvíli zase zmizí, proto je jednoduše ignorují (Gałczyk, Kułak, Zalewska, 2020, s. 243; David a kol., 2021, s. 3).

4.8 Genderové rozdíly vlivu používání chytrých zařízení na posturu

Studie z časopisu *Ergonomics* v roce 2016 zkoumala rozdíly dopadu používání chytrých telefonů u mužů a žen. Měření se zúčastnilo 429 probandů ve věku 17-33 let, kteří byli instruováni k tomu, aby operovali na svých mobilních zařízeních ve stoje tak jako v každodenním životě. Výsledkem tohoto měření bylo zjištěno, že muži mají signifikantně větší úhel flexe hlavy ($96.41^\circ \pm 12.23^\circ$ vs. $93.57^\circ \pm 12.62^\circ$) i krku ($51.92^\circ \pm 9.55^\circ$ vs. $47.09^\circ \pm 9.45^\circ$) než ženy. Ze studie vyplývá, že muži mají větší sklon k patologickému držení hlavy a krku (FHP), (Guan a kol., 2016, s. 1453).

Další studie časopisu *Indian Journal of Public Health Research & Development* z roku 2019 z indické mezinárodní univerzity na katedře sportovní fyzioterapie dokazuje menší rozdíl v držení hlavy a krku mezi oběma pohlavími. Účastníci měření byli navedeni k tomu, aby ve stoje třikrát po sobě flektovali a extendovali hlavu a poté se podívali před sebe na obrazovku. Následně byl u každého z nich proveden snímek z bočního pohledu a pomocí toho měřen CVA. Výsledky měření ukazují mírně vyšší prevalenci patologického držení hlavy (FHP) u mužského pohlaví (50/74) než u ženského (76/114), (Ramalingam, Subramaniam, 2019, s. 792).

5 Bederní páteř

Bederní páteř je možné rozdělit na dvě části, horní a dolní bederní sektor. Horní bederní sektor začíná problematickým (častý výskyt funkčních blokády) torakolumbálním přechodem. Anatomicky je vymezen obratli Th₁₂/L₁-L₃. Dolní hrudní sektor pokračuje od obratle L₃ až k obratlům L₅/S₁. Pro bederní páteř je typické lordotické zakřivení (Dylevský, 2009, s. 88; Naňka, Elišková, 2015, s. 23).

5.1 Anatomie

5.1.1 Bederní obratle

Bederní obratle (vertebrae lumbales) se označují zkratkou L₁-L₅ a jsou ze všech typů obratlů nejmohutnější. Jejich těla jsou vysoká, rozměrnější do stran. Oblouk obratle (arcus vertebrae) je poměrně mohutný a kopíruje otvor obratle (foramen vertebrale), který je trojúhelníkového tvaru. Kloubní výběžky (processus articulares) jsou vysoké a jejich kloubní plochy vyčnívají vertikálně. Trnové výběžky (processus spinosus) mají čtverhranný tvar. Bederní obratle nemají příčné výběžky (processus transversi), zastupují je processus costales, které jsou štíhlé a poměrně dlouhé. Poslední obratel L₅ přechází v kost křížovou (os sacrum) zalomením zvaným promontorium (Čihák, 2011, s. 111-112).

5.1.2 Přidružené svaly

Ke svalům, které se účastní pohybu bederní, ale vlastně i celé páteře patří svaly břicha, které je možné rozdělit na přední, boční a zadní. Dále jsou významné pro zpevnění stěny břišní a v některých případech mohou napomáhat při výdechu (Dylevský, 2009, s. 96).

Svaly břicha a jejich funkce:

- **Přední skupina:** m. rectus abdominis- flexe páteře, podílí se na břišním lisu, je pomocným výdechovým svalem, mění sklon pánve při fixovaném hrudníku a tím při správné funkci snižuje bederní lordózu; m. pyramidalis- pomáhá při zpevnění m. rectus abdominis (Čihák, 2011, s. 390; Dylevský, 2009, s. 97).
- **Boční skupina:** m. obliquus externus abdominis- při oboustranném zapojení pomáhá při předklonu páteře, při jednostranné kontrakci uklání páteř na stranu stahu a rotuje na stranu protilehlou; m. obliquus internus abdominis- funkce tohoto svalu je téměř stejná jako u předchozího vyjma toho, že rotuje páteř na stranu stahu; m. transversus

abdominis- velmi důležitý sval při zpevnění břišní stěny a udržení břišního lisu, pomáhá při výdechu a účastní se rotací páteře (Čihák, 2011, s. 393; Dylevský, 2009, s. 98).

- **Zadní skupina:** m. quadratus lumborum- extenze bederní páteře při oboustranném zapojení, při jednostranném zapojení uklání páteř na stranu stahu, pomocí fixace 12. žebra pomáhá kontrakci bránice a zpevňuje bederní lordózu (Čihák, 2011, s. 394; Naňka, Elišková, 2015, s. 56).

Z hlubokých zádových svalů je nezbytné zmínit m. longissimus a m. iliocostalis (spinotransversální systém páteře), které spadají pod m. erector spinae probíhající celou páteří. Ze systému transversospinálního to potom jsou mm. multifidi a mm. rotatores. Všechny tyto svaly vzpřimují, uklání a rotují páteř (Čihák, 2011, s. 373-375).

Dalším významným svalem bederní páteře je flexor kyčle m. iliopsoas, při čemž jeho zkrácení je spojeno se zvětšením bederní lordózy a s bolestmi v této oblasti (Dylevský, 2009, s. 141).

5.2 Kineziologie bederní páteře

Mobilita bederní páteře (převážně dolního sektoru) je ovlivněná hybností dolních končetin, hlavně kyčelních kloubů, jelikož je průsečíkem jejich aktivit. Horní bederní sektor úzce souvisí s funkcí dolního hrudního sektoru, který je spojen například s břišním dýcháním (Dylevský, 2009, s. 90). Jednotlivé rozsahy pohybu bederní páteře potom jsou: flexe okolo 25°, extenze do 90°, úklon okolo 30° a rotace prakticky není (maximálně 5-10°), protože kloubní plošky obratlů jedné a druhé strany mají odlišné zakřivení (Čihák, 2011, s. 130; Dylevský, 2009, s. 81-82).

5.3 Vliv chytrých telefonů na pozici bederní páteře

Studie z roku 2021 zkoumala vliv smartphonů na svalovou aktivitu bederní páteře a její případné změny. Experimentu se zúčastnilo 20 mladých a zdravých jedinců, kteří měli za úkol chodit po běžeckém páse za pěti rozdílných podmínek: 1. normální chůze bez telefonu, 2. chůze s operováním na mobilním telefonu pomocí jedné ruky, 3. chůze s telefonem v obou rukách a zároveň psaní textových zpráv, 4. chůze s jednou rukou zavázanou, 5. chůze s oběma rukama zavázanými. Z výsledků měření vyplývá, že při chůzi s mobilním telefonem se signifikantně zvýrazňuje hrudní kyfóza a bederní lordóza oproti normální chůzi bez těchto zařízení. Byla také naměřena vyšší aktivita svalu m. erector spinae

v bederní oblasti při chůzi s mobilními telefony než při normální chůzi (Choi a kol., 2021, s. 426-432).

Laboratorní studie vydaná časopisem *Gait & Posture* zkoumala vliv používání chytrých telefonů na posturu člověka. Zaměřila se především na změny v zakřivení páteře, na bolesti spojené s těmito změnami v oblasti celé páteře a také ramenních kloubů. Měření se zúčastnili dobrovolníci z komunity uvedené univerzity ve věku 18-50 let, kteří používali mobilní telefon jednu hodinu denně a více. Jejich úkolem bylo chodit na běžeckém páse a zároveň psát SMS zprávy jednoručně i obouručně. To samé prováděli ve stoje na místě. Všechny úkoly zúčastnění opakovali třikrát po dobu 90 sekund. Výsledky této studie zjistily, že při psaní textových zpráv ve stoje pomocí obou rukou vede ke zvýšení bederní lordózy. Zároveň také uvádí, že zvýšení flexe krční páteře má vliv na zvýraznění bederní lordózy, což může mít za následek přetížení páteřních struktur, jako jsou vazy nebo meziobratlové ploténky (Betsch, 2021, s. 298-302).

5.4 Používání chytrých telefonů, změny v držení těla a low back pain

Jihokorejská studie publikovaná v roce 2021 zkoumala vliv chytrých telefonů při pozici v sedě na změny v torakolumbální kyfóze, bederní lordóze a asymetričnosti pánve u jedinců s chronickými bolestmi dolní části zad známých dobře jako LBP (low back pain) po dobu delší než 3 měsíce a u zdravých jedinců. Kritéria pro zahrnutí do studie byla: 1. děti a dospívající ve věku 10-19 let; 2. u skupiny s LBP hodnocení bolesti 3 a více na VAS; 3. minimálně jedna hodina denně strávená na mobilním telefonu po dobu jednoho roku. Studie také musela zahrnovat jedince bez patologií, jako jsou různé infekce, nádory, zlomeniny, degenerativní onemocnění, osteoporózy, jedinci s radikulárním syndromem nebo syndromem caudy equiny. Vyloučení byli také ti, kteří absolvovali operaci páteře za poslední 2 roky. Úkolem vybraných bylo sedět po dobu 30 minut na židli s koleny flektovanými v 90° a používat mobilní telefon, jak jsou zvyklí. Bylo zjištěno, že torakolumbální kyfóza a bederní lordóza se zvýrazní při práci s mobilním telefonem v sedavé pozici. Toto zjištění bylo významnější u jedinců s LBP než u zdravých jedinců. Asymetrie pánve nebo jiné změny v jejím postavení nebyly shledány (Tae-sung In a kol., 2021, s. 1-11).

Podobným výsledkům se dobrali i japoňští vědci ze dvou na sobě nezávislých subjektů (Graduate School of Sport Sciences and Faculty of Sport Sciences, Waseda University, Saitama, Japan; Baseball & Sports Clinic, Kanagawa, Japan), kteří společně publikovali

studii o vlivu smartphonů na posturální aktivitu svalů. Jejím výsledkem bylo zjištění, že u lidí s vadným držením těla při používání chytrých telefonů dochází k hyperaktivitě svalů v bederní páteři (m. erector spinae a mm. multifidi), což bývá příčinou bolestí v této oblasti označovaných právě jako low back pain (Adachi a kol., 2020, s. 278).

6 Ramenní pletenec

6.1 Anatomie

Kloub ramenní (*articulatio humeri*) je kloub kulovitý volný, ze všech kloubů nejpohyblivější. Jeho hlavici tvoří hlavice kosti pažní (*caput humeri*) a jamku kloubní plocha lopatky (*cavitas glenoidalis*). Na povrchu jamky se nachází *labrum glenoidale*, což je chrupavčitý lem, který jamku mírně rozšiřuje, ale i přesto je podstatně menší než samotná hlavice (asi 3x), což také zapříčiňuje velké rozpětí pohybu v tomto kloubu. Velmi důležitou strukturou ramenního kloubu je kloubní pouzdro, které začíná po obvodu jamky a upíná se až k anatomickému krčku (*collum anatomicum*) kosti pažní. Na vnitřní straně této kosti se kloubní pouzdro vychlípí do nitra kloubu spolu s dlouhou šlachou bicepsu. Další nezbytnou součástí ramenního kloubu je tzv. rotátorová manžeta, což je soubor svalů a jejich šlach, jejichž hlavní funkcí je zesílení kloubního pouzdra. K těmto svalům se řadí: *m. supraspinatus*, *m. infraspinatus*, *m. teres minor*, *m. subscapularis* a někdy i dlouhá šlacha bicepsu (*caput longum m. bicipitis brachii*), (Nenova, 2019, s. 2628). Nejdůležitějšími vazy, které se také podílí na zpevnění kloubního pouzdra jsou *ligamentum coracohumerale* a *ligamenta glenohumeralia*. Dalším vazem, který je důležitou součástí celého pletence je *ligamentum coracoacromiale* spojující *processus coracoideus* a akromion lopatky (Čihák, 2011, s. 264-266; Naňka, Elišková, 2015, s. 35; G Nenova, 2019, s. 2628).

6.1.1 Přidružené svaly

Ke svalům obklopujícím ramenní kloub patří především *m. deltoideus*, který je zcela zásadním pro udržování hlavice humeru v jamce. Je rozdělen na 3 části: přední část (*pars clavicularis*) provádí předpažení (ventrální flexe), střední část (*pars acromialis*) provádí upažení (abdukce), zadní část (*pars spinalis*) se účastní zapažení (extenze). Dále jsou to již zmíněné svaly rotátorové manžety: *m. supraspinatus*- spolu s *m. deltoideus* provádí abdukci a navíc zevní rotaci paže, *m. infraspinatus*- provádí zevní rotaci a addukci paže, *m. teres minor*- se spoluúčastní na zevní rotaci paže, *m. subscapularis*- provádí vnitřní rotaci v paži, *caput longum m. bicipitis brachii*- účastní se na ventrální flexi, supinaci, abdukci paže a je poměrně důležitým stabilizačním faktorem pro udržení hlavice v kloubu. *M. teres major* sice nepatří ke svalům rotátorové manžety, ale pro ramenní pletenec je také důležitý, jelikož provádí addukci, vnitřní rotaci a pomocnou extenzi paže. Ke svalům ramenního pletence je možné přidat i svaly zmíněné v předchozích kapitolách: *m. pectoralis major* a *minor*, protože se upínají v jeho těsné blízkosti a významně ovlivňují

jeho postavení (předsunutě držení ramen), (Čihák, 2011, s. 428-433; G Nenova, 2019, s. 2628).

6.2 Kineziologie ramenního kloubu

Ramenní kloub provádí své pohyby ve 3 osách: 1. pro flexi a extenzi, 2. pro abdukci a addukci, 3. pro rotace. Rozsahy pohybu pro tento kloub jsou následovné: předpažení (ventrální flexe)- do 90°; zapažení (dorzální flexe, extenze)- do 55°; upažení (abdukce)- do 180°, přičemž dochází k souhybu pažní kosti a lopatky, která rotuje a to v poměru 2:1, z toho vyplývá, že glenohumerální kloub (pažní kost) se podílí na 120° pohybu a lopatka na zbylých 60°; připažení (addukce)- do 90° přes střední čáru a rotace také v rozsahu přibližně kolem 90°. Nejstabilnější pozice ramenního kloubu je ve středním postavení neboli zacentrované pozici, což v praxi odpovídá mírné abdukci a ventrální flexi (Čihák, 2011, s. 266-267; Naňka, Elišková, 2015, s. 35-36; Dylevský, 2009, s. 108).

6.3 Korelace mezi FHP a postavením ramen

Je potvrzené, že míra FHP úzce souvisí s postavením ramen. Platí, že čím je předsunutě držení hlavy výraznější, tím jsou ramena více v protrakci (rounded shoulders). To je způsobené svalovými dysbalancemi v této oblasti, jinak nazvanými jako již zmíněný horní zkřížený syndrom (Kim EK, Kim JS, 2016, s. 2930; Kolář, 2002, s. 107).

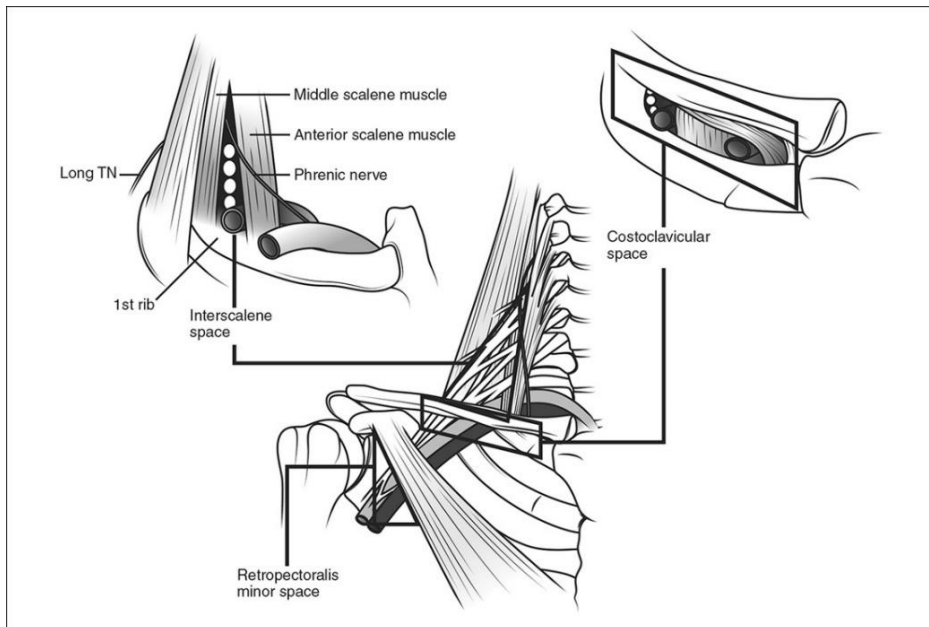
Tímto způsobem změněné postavení ramen je charakterizováno posunutím akromionu oproti processus mastoideus (výběžek kosti spánkové) dopředu. Ramena se předklánějí, vnitřně rotují a lopatka odstává od páteře (abdukuje), (Singla, Veqar, 2017, s. 221; Lee a kol., 2017, s. 1824).

Studie z časopisu BMC Musculoskeletal disorders říká, že FHP je spojena se zvýšenou hrudní kyfózou, předsunutím ramen, změněným postavením lopatek a odlišnou svalovou aktivitou. Také uvádí, že tyto změny korelují s bolestí v oblasti krční páteře (Fathollahnejad, Letafatkar, Hadadnezhad, 2019, s. 1).

6.4 Syndrom horní hrudní apertury

Syndrom horní hrudní apertury v angličtině dobře známý jako TOS (thoracic outlet syndrome) je úžinový syndrom, při kterém dochází k útlaku nervové pleteně plexus brachialis a cév arteria nebo vena subclavia. Lze rozdělit do 3 regionů dle lokality útlaku na: scalenový syndrom (m. scalenus anterior, m. scalenus medius, 1. žebro), kostoklavikulární syndrom (klíček, 1. žebro, subpectorální syndrom (processus coracoideus

scapulae, m. pectoralis minor, 2-4. žebro). Běžnými projevy tohoto syndromu je mravenčení a bolesti v oblasti horní končetiny až k prstům. Dále se objevuje zvýšené napětí a trigger pointy (spoušťové body) ve svalech: m. trapezius, m. pectoralis minor, mm. scaleni a m. levator scapulae. (Kolář, 2009, s. 341; Fisher, Simon, 2018, s. 188; Masocatto a kol., 2019, s. 1-3).



Obrázek 5 Regiony syndromu horní hrudní apertury (Kuhn, Lebus, Bible, 2015, s. 224)

Hlavní příčiny syndromu horní hrudní apertury jsou čtyři: 1. anatomické abnormality jako krční žebro (vrozená odchylka obratle C₇), fibrózní a svalové anomálie především skalenových svalů. 2. posttraumatické stavy, kde jsou opět hlavním problémem zasažené skalenové svaly, například whiplash injuries (typické pro autonehody) nebo různá poranění ramenního pletence. 3. a nejspíše nejčastější příčinnou jsou funkční změny v oblasti krku a horních končetin. Jedná se o svalové dysbalance v této oblasti, kdy dochází i ke změněnému typu dechu na tzv. horní hrudní dýchání. Tento problém je typický u barberů, u jedinců pracujících na montážních linkách, nadměrných uživatelů smartphonů či sekretářek operujících na počítačích. 4. Získané patologie jako jsou nádory nebo osteomyelitidy, které dobře ozřejmí diagnostické zobrazovací metody, MR nebo CT (Laulan a kol., 2011, s. 366-368; Masocatto a kol., 2019, s. 1-3).

7 Loketní kloub

7.1 Anatomie

Loketní kloub (articulatio cubiti) je kloub složený spojen pomocí tří kostí: pažní, vřetenní a loketní. Spojení kosti pažní a kosti loketní se nazývá articulatio humeroulnaris, spojení kosti pažní a kosti vřetenní je označováno jako articulatio humeroradialis a kost loketní s kostí vřetenní vytváří spojení zvané articulatio radioulnaris proximalis. Jeho kloubní pouzdro se obepíná okolo všech tří spojení, avšak nikoliv okolo epikondylů pažní kosti, které jsou určeny pro začátky předloketních svalů, případně úpony některých svalů paže. Nejdůležitějšími vazy, které zesilují pouzdro loketního kloubu jsou lig. collaterale laterale (radiale), lig. collaterale mediale (ulnare) a lig. anulare radii (Čihák, 2011, s. 267).

7.1.1 Přidružené svaly

Svaly provádějící pohyby v loketním kloubu je možné rozdělit dle funkcí, které zastávají (Dylevský, 2009, s. 115):

- **Flexory loketního kloubu:** m. biceps brachii, m. brachialis, m. brachioradialis (Dylevský, 2009, s. 115).
- **Extenzory loketního kloubu:** m. triceps brachii, m. anconeus (Dylevský, 2009, s. 115).
- **Pronátory loketního kloubu:** m. pronator teres, m. pronator quadratus (Dylevský, 2009, s. 115).
- **Supinátoři loketního kloubu:** m. supinator, m. biceps brachii, m. brachioradialis (Dylevský, 2009, s. 115).

7.2 Kineziologie loketního kloubu

Pohyby v kloubu loketním probíhají kolem dvou os. První osa je příčná spojující kladku loketního kloubu a hlavici kosti pažní, druhá osa prochází středem hlavice radia a hlavice ulny. Rozsahy pohybu potom jsou: flexe- 125-145°, extenze- 0°, pronace + supinace- 150° za předpokladu otáčející se kosti vřetenní (Dylevský, 2009, s. 115; Čihák, 2011, s. 268).

8 Zápěstí

8.1 Anatomie

Zápěstí (carpus) je složeno z osmi zápěstních kůstek, které tvoří společně dvě řady, proximální a distální. Proximální řadu tvoří kosti: loďkovitá (os scaphoideum), poloměsíčitá (os lunatum), trojhranná (os triquetrum) a kost hrášková (os pisiforme). Distální řada carpu je složena z kostí: mnohohranná větší (os trapezium), mnohohranná menší (os trapezoideum), hlavatá (os capitatum), a kost hákovitá (os hamatum), (Čihák, 2011, s. 255).

8.1.1 Přidružené svaly

Svaly zajišťující pohyby v zápěstí se nazývají svaly předloktí (musculi antebrachii). Zahrnují celkem tři skupiny (Čihák, 2011, s. 436):

- **Přední skupina:** V této skupině se nachází flexory a pronátory uspořádané do čtyř vrstev dle hloubky uložení. Jejich inervaci zprostředkovávají n. medianus a n. ulnaris (Čihák, 2011, s. 436).
- **Laterální skupina:** Tato skupina obsahuje svaly, které jsou funkčně extensory a supinátory a jsou uspořádány do dvou vrstev. Inervaci zajišťuje n. radialis (Čihák, 2011, s. 436).
- **Dorsální skupina:** Dorsální skupina zprostředkovává hlavně extenzi zápěstí a prstů. Je rozdělena do dvou skupin na povrchovou a hlubokou, a její inervace je stejná jako u předchozí skupiny z n. radialis (Čihák, 2011, s. 436).

8.2 Kineziologie zápěstí

Pohyby ruky do flexe (80-90°) a extenze (70°) se odehrávají převážně mezi kostí vřetenní, poloměsíčitou a hlavatou, ostatní kosti nesehrávají při těchto pohybech významnou roli. Během flexe rotuje kost poloměsíčitá a kost hlavatá směrem do dlaně (volárně) a navíc k tomu se ještě kost poloměsíčitá posunuje dorzálně. Při pohybu do extenze se tyto děje odehrávají opačným způsobem. Při radiální dukci, pohybu ruky za palcem (15-20°) se proximální řada zápěstních kůstek sune směrem k loketní kosti (ulárně) a distální řada zápěstních kůstek ke kosti vřetenní (radiálně). Ulnární dukce, pohyb ruky za malíkem (až 45°) se děje opačně (Dylevský, 2009, s. 122).

9 Ruka

9.1 Anatomie

Na zápěstní kůstky navazuje pět záprstních kostí (ossa metacarpalia), které společně tvoří část ruky zvanou záprstí (metacarpus). Záprstní kost je složena ze tří částí: basis (báze), corpus (tělo), caput (hlavice). Na ně nasedají kosti prstů (ossa digitorum), které jsou složeny z jednotlivých článků (phalanges). Každý prst je tvořen ze tří článků, kromě palce, který má pouze dva (Čihák, 2011, s. 259).

9.1.1 Přidružené svaly

Svaly ruky se z funkčního hlediska přidávají a doplňují svaly předloktí. Nacházejí se pouze na dlaňové (palmární) straně a jsou děleny do několika skupin (Čihák, 2011, s. 451):

- **Svaly thenaru:** Palcová skupina, do které patří svaly m. abductor pollicis brevis (abdukce palce); m. flexor pollicis brevis (flexe palce); m. opponens pollicis (opozice palce); m. adductor pollicis (addukce palce), (Čihák, 2011, s. 451).
- **Svaly hypothenaru:** Malíková skupina obsahuje svaly m. palmaris brevis; m. abductor digiti minimi (abdukce malíku); m. flexor digiti minimi brevis (flexe malíku); m. opponens digiti minimi (opozice malíku), (Čihák, 2011, s. 455).
- **Svaly lumbrikální:** Mm. lumbricales (I.-IV.) jsou drobné svaly uložené hluboko v dlani. Provádějí flexi v metakarpofalangových kloubech a extenzi v interfalangových. Navíc se podílí na uklánění prstů radiálně, směrem k palci (Čihák, 2011, s. 451, 456).
- **Svaly interoseální:** Mm. interossei palmares (I.-III.) přitahují prsty k sobě a tím vlastně zavírají vějíř prstů. Mm. interossei dorsales (I.-IV.) jsou svaly provádějící opačný pohyb čili rozevírají vějíř prstů, ale třetí prst přibližují k oběma stranám (Čihák, 2011, s. 457).

Další strukturou vyskytující se v dlani je palmární aponeuróza, vazivová destička, která je spojena s dlaňovou fascií a díky ní i s kůží. Inervace všech svalů ruky je zprostředkována pomocí n. medianus a n. ulnaris (Čihák, 2011, s. 451, 457).

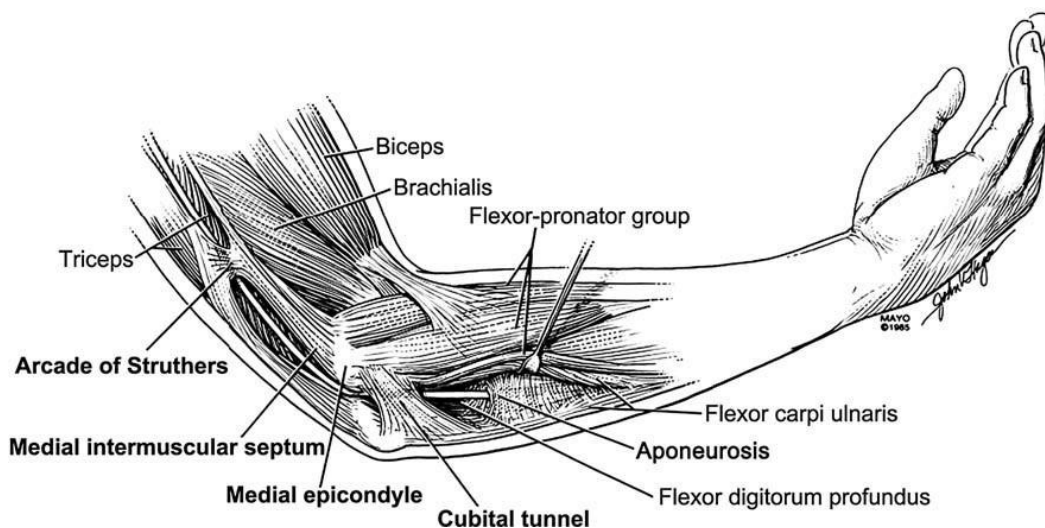
9.2 Kineziologie ruky

Prvním prstem je palec, který provádí pohyby do flexe (50-70°), abdukce (50°), addukce (10°) a opozice s repozicí (45-60°). Ostatní prsty provádějí své pohyby jak v metakarpofalangeálních skloubení (MP), tak v mezičlánkových (IP) kloubech. V MP jsou

potom jednotlivé rozsahy pohybu: flexe- 90°, extenze- 10°, abdukce a addukce- 30°. Pohyby v IP kloubech se liší dle výše jejich postavení: Flexe u proximálních článků je asi do 90°, u distálních kolem 60-80°. Extenze v mezičlánkových kloubech je zanedbatelná (Dylevský, 2009, s. 123).

9.3 Syndrom kubitálního tunelu

Syndrom kubitálního tunelu, v angličtině známý jako cell phone elbow je druhý nejčastěji se vyskytující úžinový syndrom zasahující častěji muže než ženy. Uskřinutí nervu vzniká obvykle v místě sulcus nervi ulnaris nebo trochu blíže zápěstí mezi hlavami svalu m. flexor carpi ulnaris. Existuje několik příčin vzniku tohoto syndromu jako například degenerativní změny v oblasti lokte, pouřazové stavy, spaní na ohnuté ruce, opakované namáhání v této oblasti nebo právě konstantně ohnuté ruce v loktech při používání mobilních telefonů. Jedinci postižení tímto syndromem trpí bolestmi, pálením, mravenčením a necitlivostí zejména na ulnární straně ruky, především v prsteníku a malíku. V horším případě se mohou objevit i obrny (parézy) některých svalů ruky. Další variantou uskřinutí n. ulnaris může být syndrom Guyonova kanálu, který se nachází v oblasti retinaculum flexorum mezi kostmi os pisiforme a os hamatum (Kolář, 2009, s. 341, 342; Fatima a kol., 2019, s. 359; Khan a kol., 2023, s. 119).



Obrázek 6 Oblasti uskřinutí ulnárního nervu (Lund, Amadio, 2006, s. 171)

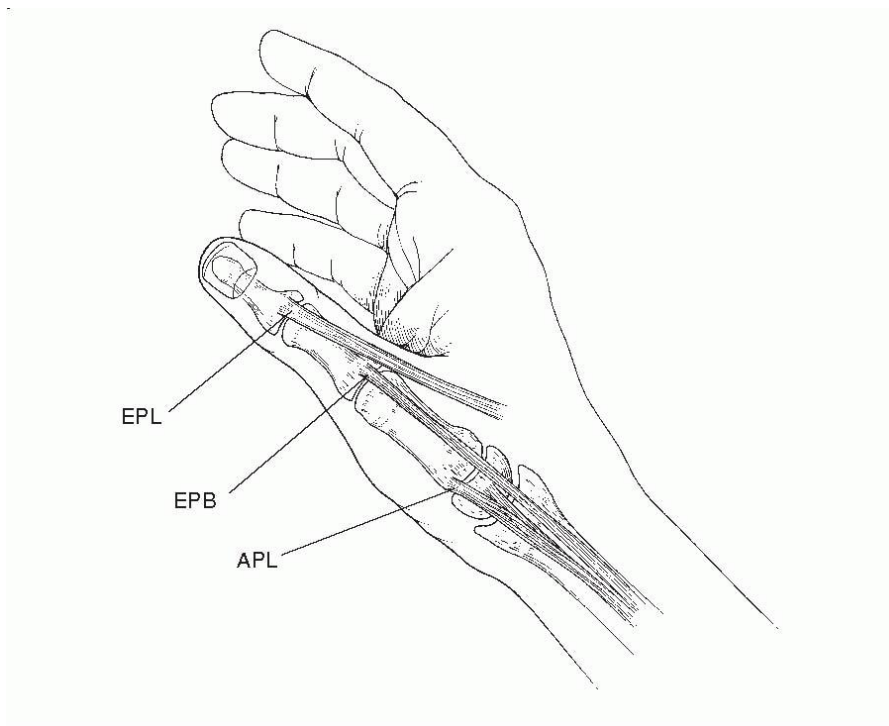
Článek z University Institute of Physical Therapy v Pákistánu se zabýval prevalencí syndromu kubitálního tunelu u 86 zdravých jedinců, jejichž průměrný věk byl 22 let, a kteří ve svém každodenním životě používali mobilní telefon. Bylo zjištěno, že 17 (19,8%) z nich

vykazuje typické příznaky syndromu kubitálního tunelu jako je pálení, mravenčení a necitlivost v oblastech typických pro tento syndrom (Fatima a kol., 2019, s. 359, 360).

Pozdější souhrnná studie z více institucí v Pákistánu udělala detailnější průzkum. Zabývala se opět výskytem cell phone elbow u lidí ve věku 17-50 let. Z celkového počtu 250 dobrovolníků, kteří byli aktivními uživateli chytrých telefonů (2-12 hodin denně) jich 33,2 % udávalo symptomy spojené s tímto syndromem (Khan a kol., 2023, s. 119, 120, 123).

9.4 Syndrom de Quervain

Často také zmiňovaný pod názvem Morbus de Quervain je zánět obalů šlach (tenosynovialitida) postihující šlachy svalů m. abductor pollicis longus a m. extensor pollicis brevis. Nejčastějším projevem tohoto onemocnění jsou bolesti těchto šlach u distálního konce vřetenní kosti (processus styloideus radii), ale může se objevit i znecitlivění, mravenčení nebo pálení v této oblasti. Nejčastější příčinou tohoto syndromu bývá kumulativní mikrotraumata z opakovaného přetěžování ruky (zejména palce) nebo akutní úrazy. V dnešní době se hodně mluví o spojitosti Morbus de Quervain a psaním textových zpráv především u mladší generace, proto je v anglicky mluvících zemích nazýván jako „SMS thumb“ (textový palec). K prokázání syndromu se používá Finkelsteinův test, kdy pacient sevře palec do dlaně a provede ulnární dukci, díky čemuž natáhne výše zmíněné svaly. Při pozitivitě tohoto testu pacient udává bolest v místě processus styloideus radii (Kolář, 2009, s. 486; Ali a kol., 2014, s. 74; Gustafsson, Johnson, Hagberg, 2010, s. 127).



Obrázek 7 Oblast syndromu de Quervain se svaly m. extensor pollicis longus, m. extensor pollicis brevis a m. abductor pollicis longus (Ilyas a kol., 2007, s. 758)

9.5 Spojitost syndromu de Quervain s používáním chytrých telefonů

Americko-pákistánská studie se zabývala vlivem psaní textových zpráv pomocí mobilních telefonů na frekvenci výskytu Morbus de Quervain. Celkem 300 studentů bylo vybráno do tohoto výzkumu, z nichž každý psal pravidelně minimálně 50 zpráv denně. Z celkového počtu jich 125 (42%) udávalo bolesti v oblasti palce a zápěstí z radiální strany. Finkelsteinův test prokázal pozitivitu u 149 studentů, což je téměř polovina testovaných (49,67%), (Ali a kol., 2014, s. 75).

Indická studie z roku 2018 zkoumala vliv chytrých telefonů na text neck a SMS thumb u studentů fyzioterapie (20-25 let). Podmínkou pro výzkum byla minimální denní doba 2-4 hodin strávená na mobilním telefonu. Z výsledků měření vyplývá, že oba tyto problémy jsou spojené právě s nadměrným užíváním těchto zařízení. Dalším zajímavým poznatkem této studie je vliv velikosti mobilního telefonu a proporcí (velikost ruky) uživatele na problémy spojené s palcem. Udává, že syndrom de Quervain je způsobem repetitivními pohyby palce, který pracuje po delší časové úseky v maximálním rozsahu (Shah, Sheth, 2018, s. 2,4).

Závěr

Cílem této bakalářské práce bylo zjistit, jaký může mít vliv používání chytrých telefonů na držení těla a problémy s ním spojené. Z dostupných zdrojů bylo potvrzeno, že u jedinců, kteří nadměrně manipulují s těmito zařízeními, dochází k vadnému držení těla, což vede ke svalovým dysbalancím, kdy se jedna skupina svalů (posturální) zkracuje a dostává do zvýšeného napětí, a druhá protichůdná (fázické) se oslabuje.

Nejčastějším fenoménem vyskytujícím se u uživatelů smartphonů je předsunuté držení hlavy (FHP), kdy jedinci hlavu předkloní a předsunou, aby na své obrazovky lépe viděli. Při prolongovaném FHP postupně dochází ke zkracování krátkých extenzorů svalů šíje, které jsou přetěžovány a následně se v nich vyskytuje i zvýšené napětí (hypertonus), zejména jde o svaly m. trapezius horní část a m. erector spinae s jeho částmi. Opačným způsobem se chovají hluboké flexory krku, mm. rhomboidei, m. trapezius dolní část a m. pectoralis major. Následkem těchto dysbalancí je zvýšená krční lordóza a hrudní kyfóza se zakulacenými rameny (protrakce ramen). Hlavním hodnotícím aspektem, který ukazuje míru FHP je kraniovertebrální úhel (CV). Ten se u normálního držení hlavy pohybuje okolo 55° a u jedinců s předsunutým držením se snižuje, klidně až na 35°, kdy už se jedná o poměrně závažný problém. Čím větší předsunuté držení uživatelé chytrých telefonů mají, tím větší je potom zátěž na jednotlivé struktury. Bylo zjištěno, že při vzpřímeném držení musí nést krční páteř váhu asi okolo 5 kg, což je váha hlavy průměrného člověka. Při naklonění hlavy o 15° je to asi 12 kg, při 30° působí síla o zhruba 18 kg, při 45° o 22 kg a při 60° nese krční páteř tíhu asi okolo 27 kilogramů. Tento jev je výraznější u dětí, které mají ve srovnání s tělem větší a těžší hlavu než dospělý člověk, což je ještě umocněno jejich nadměrným používáním mobilních telefonů. Při nekompenzování jevu FHP může později vzniknout text neck syndrom neboli „SMS krk“, který se projevuje různými klinickými příznaky. Při tomto syndromu se mohou objevovat bolesti v oblasti krční páteře a hlavy, často bývá omezený rozsah pohybu v této oblasti, snižuje se propioceptivní vnímání zejména v hlubokých flexorech krku a mohou se zhoršit i respirační funkce z důvodu svalových dysbalancí, které nedovolí se plicím plně rozpínat. Hlavními dechovými hodnotami, které byly sledovány a mohou se v případě uvedených potíží snižovat jsou FVC (usilovná vitální kapacita) a FEV1 (usilovný objem vydechnutý za první sekundu).

Ze získaných informací také vyplývá, že nadměrné užívání chytrých telefonů může vést ke zvýraznění bederní lordózy, a to především v pozici ve stoje nebo při chůzi. Při

manipulování (např. psaní textových zpráv) s těmito zařízeními v uvedených pozicích totiž dochází ke zvýšené svalové aktivitě v bederní oblasti, a to zejména ve svalu m. erector spinae. Navíc z uvedených zdrojů vyplývá, že zvýšená krční lordóza a hrudní kyfóza také přispívá ke zvýraznění bederní lordózy. V některých případech, pokud nejsou tyto patologické změny vhodně kompenzovány se mohou u některých jedinců rozvinout také bolesti v oblasti bederní páteře zvané jako low back pain.

V této práci jsou také popsány možné syndromy, které podle dostupných studií mohou vzniknout při nadměrném manipulování s mobilními telefony. Prvním z nich je syndrom horní hrudní apertury (thoracic outlet syndrom), kdy dochází k útlaku cév a nervů ve třech popisovaných oblastech. Na horní končetině se jedná o syndrom kubitálního tunelu (cell phone elbow), kdy je utlačován n. ulnaris při manipulaci s telefony. Vzniku tohoto syndromu přispívá zejména pokrčení rukou při práci s chytrými zařízeními, při čemž je ulnární nerv prodlužován a stlačován. Posledním syndromem je Morbus de Quervain (SMS thumb), který je způsoben zejména opakovanými pohyby palce, což může být velmi častým jevem při manipulaci s telefony. Bylo zjištěno, že větší displej nebo menší ruka uživatele může být větším rizikem pro vznik tohoto syndromu z důvodu většího rozsahu pohybu, který musí palec vykonat.

Referenční seznam

- ABADIYAN, F., HADADNEZHAD, M., KHOSROKIANI, Z., LETAFATKAR, A., AKHSHIK, H. 2021. Adding a smartphone app to global postural re-education to improve neck pain, posture, quality of life, and endurance in people with nonspecific neck pain: a randomized controlled trial. *Randomized Controlled Trial*. **22**(1), 1-10. Dostupné z doi: 10.1186/s13063-021-05214-8.
- ABDON, A., NUNES, P., MEDEIROS, N., FILHO, C., TAVARES, L., SOUSA, G., FROTA, M., ALVERNE, D. 2021. Smartphone usage time, posture of the cervical region, and associated factors in teenage university students. *Associacao Brasileira da Rede Unida*. 1-10. Dostupné z doi: 10.18310/2358-8306.v8n18.a11.
- ADACHI, G., OSHIKAWA, T., AKUZAWA, H., KANOEKA, K. 2020. Differences in the activity of the shoulder girdle and lower back muscles owing to postural alteration while using a smartphone. *The Journal of Medical Investigation*. **67**(3.4), 274-279. Dostupné z doi: 10.2152/jmi.67.274.
- ALI, M., ASIM, M., DANISH, S.H., AHMAD, F., IQBAL, A., HASAN, S.D. 2014. Frequency of De Quervain's tenosynovitis and its association with SMS textil. *Muscles, ligaments and tendons journal*. **4**(1), 74-78.
- ALONAZI, A., ALMUTAIRI, W., BAINS, G., DAHER, N., ALISMAIL, A. 2020. Effects of smartphone addiction on children's lung function. *Pediatrics International*. **63**(3), 323-330. Dostupné z doi: 10.1111/ped.14367.
- ALOWA, Z., ELSAYED, W. 2020. The impact of forward head posture on the electromyographic activity of the spinal muscles. *Journal of Taibah University Medical Sciences*. **16**(2), 224-230. Dostupné z doi: 10.1016/j.jtumed.2020.10.021.
- BETSCH, M., KALBHEN, K., MICHALIK, R., SCHENKER, H., GATZ, M., QUACK, V., SIEBERS, H., WILD, M., MIGLIORINI, F. 2021. The influence of smartphone use on spinal posture – A laboratory study. *Gait & Posture*. **85**, 298-303. Dostupné z doi: 10.1016/j.gaitpost.2021.02.018.
- CARINI, F., MAZZOLA, M., FICI, CH., PALMERI, S., MESSINA, M., DAMIANI, P., TOMASELLO, G. 2017. Posture and posturology, anatomical and physiological profiles:

overview and current state of art. *Acta Biomedica*. **88**(1), 11-16. Dostupné z doi: 10.23750/abm.v88i1.5309.

ČIHÁK, R. 2011. *Anatomie* (třetí, upravené a doplněné vydání). Praha: Grada. ISBN 978-80-247-3817-8.

DAVID, D., GIANNINI, C., CHIARELLI, F., MOHN, A. 2021. Text Neck Syndrome in Children and Adolescents. *International Journal of Environmental Research and Public Health*. **18**(4), 1-14. Dostupné z doi: 10.3390/ijerph18041565.

DYLEVSKÝ, I. 2009. *Funkční anatomie* (1. vydání). Praha: Grada. ISBN 978-80-247-3240-4.

DYLEVSKÝ, I. 2009. *Speciální kineziologie* (1. vydání). Praha: Grada. ISBN 978-80-247-1648-0.

EITIVIPART, CH.A., VIRIYAROJANAKUL, S., REDHEAD, L. 2018. Musculoskeletal disorder and pain associated with smartphone use: A systematic review of biomechanical evidence. *Hong Kong Physiotherapy Journal*. **38**(2), 77-90. Dostupné z doi: 10.1142/S1013702518300010.

FATHOLLAHNEJAD, K., LETAFATKAR, A., HADADNEZHAD, M. 2019. The effect of manual therapy and stabilizing exercises on forward head and rounded shoulder postures: a six-week intervention with a one-month follow-up study. *Randomized Controlled Trial*. **20**(1), 1-8. Dostupné z doi: 10.1186/s12891-019-2438-y.

FATIMA, A., SADIQ, A., AHMAD, A., GILLANI, A., HANIF, K. 2019. Prevalence of cell phone elbow among young adults. *Rawal Medical Journal*. **44**(2), 359-361.

FISHER, R., SIMON, J. 2018. Chapter 22- Thoracic outlet syndrome. *Challenging Neuropathic Pain Syndromes*. 187-195. Dostupné z doi: 10.1016/B978-0-323-48566-1.00022-X.

GAŁCZYK, M., KUŁAK, W., ZALEWSKA, 2020. Is the use of mobile phones good for your neck? Text neck syndrome as an awareness of the existing threat – literature review. *Medycyna Ogólna i Nauki o Zdrowiu*. **26**(3), 240-243. Dostupné z doi: 10.26444/monz/126848.

- GHAMKHAR, L., KAHLAEE, A.H. 2019. Is forward head posture relevant to cervical muscles performance and neck pain? A case-control study. *Brazilian Journal of Physical Therapy*. **23**(4), 346-354. Dostupné z doi: 10.1016/j.bjpt.2018.08.007.
- GUAN, X., FAN, G., CHEN, Z., ZENG, Y., ZHANG, H., HU, A., GU, G., WU, X., GU, X., HE, S. 2016. Gender difference in mobile phone use and the impact of digital device exposure on neck posture. *Ergonomics*. **59**(11), 1453-1461. Dostupné z doi: 10.1080/00140139.2016.1147614.
- GUSTAFSSON, E., JOHNSON, P.W., HAGBERG, M. 2010. Thumb postures and physical loads during mobile phone use – A comparison of young adults with and without musculoskeletal symptoms. *Journal of Electromyography and Kinesiology*. **20**(1), 127-135. Dostupné z doi: 10.1016/j.jelekin.2008.11.010.
- HA, S.Y., SUNG, Y.H. 2020. A temporary forward head posture decreases function of cervical proprioception. *Journal of Exercise Rehabilitation*. **16**(2), 168-174. Dostupné z doi: 10.12965/jer.2040106.053.
- HALADOVÁ, E., NECHVÁTALOVÁ, L. 1997. *Vyšetřovací metody hybného systému* (1. vydání). Praha: Institut pro další vzdělávání pracovníků ve zdravotnictví. ISBN: 80-7013-237-X.
- HAN, J., PARK, S., KIM, Y., CHOI, Y., LYU, H. 2016. Effects of forward head posture on forced vital capacity and respiratory muscles activity. *The Journal of Physical Therapy Science*. **28**(1), 128-131. Dostupné z doi: 10.1589/jpts.28.128.
- HNÍZDIL, J. ŠAVLÍK, J., CHVÁLOVÁ, O. 2005. *Vadné držení těla dětí*. (1. vydání) Praha: Triton, ISBN 80-7254-656-2.
- CHOI, S., KIM, M., KIM, E., SHIN, G. 2021. Changes in Low Back Muscle Activity and Spine Kinematics in Response to Smartphone Use During Walking. *Spine*. **46**(7), 426-432, Dostupné z doi: 10.1097/BRS.0000000000003808.
- ILYAS, A.M., AST, M., SCHAFFER, A.A., THODER, J. 2007. De Quervain Tenosynovitis of the Wrist. *Journal of the American Academy of Orthopaedic Surgeons*. **15**(12), 757-764.
- IN, T.S., JUNG, J.H., JUNG, K.S., CHO, H.Y. 2021. Spinal and Pelvic Alignment of Sitting Posture Associated with Smartphone Use in Adolescents with Low Back Pain. *International*

Journal of Environmental Research and Public Health. **18**(16), 1-11. Dostupné z doi: 10.3390/ijerph18168369.

JUNG, S.I., LEE, N.K., KANG, K.W., KIM, K., LEE, D.Y. 2016. The effect of smartphone usage time on posture and respiratory function. *The Journal of Physical Therapy Science*. **28**(1), 186-189. Dostupné z doi: 10.1589/jpts.28.186.

KHAN, M., AKRAM, S., REHMAN, H.U., TAUFIQ, A., AFZAL, M., JAVED, H. 2023. Prevalence of cell phone elbow among mobile users in different cities of Punjab, Pakistan. *Pakistan Journal of Health Sciences*. **4**(3), 119-124. Dostupné z doi: 10.54393/pjhs.v4i03.261.

KIM, E.K., KIM, J.S. 2016. Correlation between rounded shoulder posture, neck disability indices, and degree of forward head posture. *The Journal of Physical Therapy Science*. **28**(10), 2929-2932. Dostupné z doi: 10.1589/jpts.28.2929.

KIM, M.S., CHA, Y.J., CHOI, J.D. 2017. Correlation between forward head posture, respiratory functions, and respiratory accessory muscles in young adults. *Journal of back and musculoskeletal rehabilitation*. **30**(4), 711-715. Dostupné z doi: 10.3233/BMR-140253.

KIM, S., KOO, S. 2016. Effect of duration of smartphone use on muscle fatigue and pain caused by forward head posture in adults. *The Journal of Physical Therapy Science*. **28**(6), 1669-1672. Dostupné z doi: 10.1589/jpts.28.1669.

KOLÁŘ, P. 2002. Vadné držení těla z pohledu posturální ontogeneze. *Pediatric pro praxi*. (3), 106-109.

KOLÁŘ, P. 2009. *Rehabilitace v klinické praxi* (2. vydání). Praha: Galén. ISBN: 978-80-7492-500-9.

KRHUTOVÁ, Z., VYSKOTOVÁ, J., KRISTÍNÍKOVÁ, J., KONDZIOLKOVÁ, J. 2011. *Úvod do kinezioterapie* (1. vydání). Ostrava: Ostravská univerzita. ISBN: 978-80-7464-092-6.

LAULAN, J., FOUQUET, B., RODAIX, C., JAUFFRET, P., ROQUELAURE, Y., DESCATHA, A. 2011. Thoracic outlet syndrome: definition, aetiological factors, diagnosis, management and occupational impact. *Journal of Occupational Rehabilitation*. **21**(3), 366-373. Dostupné z doi: 10.1007/s10926-010-9278-9.

- LEE, D.Y., NAM, CH.W., SUNG, Y.B., KIM, K., LEE, H.Y. 2017. Changes in rounded shoulder posture and forward head posture according to exercise methods. *The Journal of Physical Therapy Science*. **29**(10), 1824-1827. Dostupné z doi: 10.1589/jpts.29.1824.
- LEWIT, K. 2003. *Manipulační léčba* (páté zcela přepracované vydání). Praha: Sdělovací technika. ISBN 80-86645-04-5.
- LIN, G., WANG, W., WILKINSON, T. 2022. Changes in deep neck muscle length from the neutral to forward head posture. A cadaveric study using Thiel cadavers. *Clinical Anatomy (New York, N.Y.)*. **35**(3), 332-339. Dostupné z doi: 10.1002/ca.23834.
- LIN, G., ZHAO, X., WANG, W., WILKINSON, T. 2022. The relationship between forward head posture, postural control and gait: A systematic review. *Gait & Posture*. **98**, 316-329. Dostupné z doi: 10.1016/j.gaitpost.2022.10.008.
- LUND, A.T., AMADIO, P.C. 2006. Treatment of cubital tunnel syndrome: perspectives for the therapist. *Journal of hand therapy*. **19**(2), 170-179. Dostupné z doi: 10.1197/j.jht.2006.02.003.
- MAHMOUD, N.F., HASSAN, K.A., ABDELMAJEED, F.S., MOUSTAFA, I.M., SILVA, A.G. 2019. The Relationship Between Forward Head Posture and Neck Pain: a Systematic Review and Meta-Analysis. *Current Reviews in Musculoskeletal Medicine*. **12**(4), 562-577. Dostupné z doi: 10.1007/s12178-019-09594-y.
- MASOCATTO, N.O., DA-MATTA, T., PROZZO, T.G., COUTO, W.J., PORFIRIO, G. 2019. Thoracic outlet syndrome: a narrative review. *Revista do Colegio Brasileiro de Cirurgioes*. **46**(5), 1-7. Dostupné z doi: 10.1590/0100-6991e-20192243.
- MASSION, J. 1994. Postural control system. *Current Opinion in Neurology*. **4**(6), 877-887. Dostupné z doi: 10.1016/0959-4388(94)90137-6.
- NAŇKA, O., ELIŠKOVÁ, M. 2015. *Přehled anatomie* (třetí doplněné a přepracované vydání). Praha: Galén. ISBN: 978-80-7492-206-0.
- NENOVA, G. 2019. Kinesitherapeutic approach following surgical treatment in cases of partial or complete muscle's rupture of the rotator cuff. *Journal of IMAB*. **25**(3), 2628-2631. Dostupné z doi: 10.5272/jimab.2019253.2628.

NEUPANE, S., IFTHIKAR, A., MATHEW, A. 2017. Text Neck Syndrome – Systematic Review. *Imperial Journal of Interdisciplinary Research*. 7(3), 141-148.

OSAILAN, A. 2021. The relationship between smartphone usage duration (using smartphone's ability to monitor screen time) with hand-grip and pinch-grip strength among young people: an observational study. *BMC Musculoskeletal Disorders*. 22(1), 1-8. Dostupné z doi: [10.1186/s12891-021-04054-6](https://doi.org/10.1186/s12891-021-04054-6).

PATTARIYA, I., RATRUDEE, S., VARAT, CH. 2022. Pain and Electromyography Reduction Cause of Sitting Upright Posture, Frequent Break, Eye Rest and Self-stretching During Smartphone Usage. *Randomized Controlled Trial*. 71(3), 729-738. Dostupné z doi: [10.3233/WOR-210825](https://doi.org/10.3233/WOR-210825).

RAMALINGAM, V., SUBRAMANIAM, A. 2019. Prevalence and Associated Risk Factors of Forward Head Posture among University Students. *Indian Journal of Public Health Research & Development*. 10(7), 791-796.

SHAH, P.P., SHETH, M. S. 2018. Correlation of smartphone use addiction with text neck syndrome and SMS thumb in physiotherapy students. *International Journal of Community Medicine and Public Health*. 5(6), 1-5. Dostupné z doi: [10.18203/2394-6040.ijcmph20180001](https://doi.org/10.18203/2394-6040.ijcmph20180001).

SINGLA, D., VEQAR, Z. 2017. Association Between Forward Head, Rounded Shoulders, and Increased Thoracic Kyphosis: A Review of the Literature. *Journal of chiropractic medicine*. 16(3), 220-229. Dostupné z doi: [10.1016/j.jcm.2017.03.004](https://doi.org/10.1016/j.jcm.2017.03.004).

SUVARNNATO, T., PUNTUMETAKUL, R., UTHAIKHUP, S., BOUCAUT, R. 2019. Effect of specific deep cervical muscle exercises on functional disability, pain intensity, craniocervical angle, and neck-muscle strength in chronic mechanical neck pain: a randomized controlled trial. *Journal of Pain Research*. 12, 915-925. Dostupné z doi: [10.2147/JPR.S190125](https://doi.org/10.2147/JPR.S190125).

TAPANYA, W., NEUBERT, M.S., PUNTUMETAKUL, R., BOUCAUT, R. 2021. The effects of shoulder posture on neck and shoulder musculoskeletal loading and discomfort during smartphone usage. *International Journal of Industrial Ergonomics*. 85, 1-9. Dostupné z doi: [10.1016/j.ergon.2021.103175](https://doi.org/10.1016/j.ergon.2021.103175).

- TOH, S.H., COENEN, P., HOWIE, E.K, SMITH, A.J., MUKHERJEE, S., MACKEY, D.A., STRAKER, L.E. 2020. A prospective longitudinal study of mobile touch screen device use and musculoskeletal symptoms and visual health in adolescents. *Applied Ergonomics*. **85**, 1-11. Dostupné z doi: 10.1016/j.apergo.2019.103028.
- TSANTILI, A., CHRYSIKOS, D., TROUPIS, T. 2022. Text neck syndrome: Disestangling a New Epidemic. *Acta Medica Academica*. **51**(2), 123-127. Dostupné z doi: 10.5644/ama2006-124.380.
- VÉLE, F. 1995. *Kineziologie posturálního systému* (1. vydání). Praha: Karolinum. ISBN 80-7184-297-4
- VÉLE, F. 1997. *Kineziologie pro klinickou praxi* (1. vydání). Praha: Grada. ISBN 80-7169-256-5.
- VIJAYAKUMAR, M., MUJUMDAR, S., DEHADRAI, A. 2018. Assessment of Co-Morbid Factors Associated with Text-Neck Syndrome among Mobile Phone Users. *International Journal of Scientific Research in Science and Technology*. **4**(9), 38-46.
- WALANKAR, P.P., KEMKAR, M., GOVEKAR, A., DHANWADA, A. 2021. Musculoskeletal Pain and Risk Factors Associated with Smartphone Use in University Students. *Indian Journal of Occupational and Environmental Medicine*. **25**(4), 220-224. Dostupné z doi: 10.4103/ijoem.ijoem_351_20.

Seznam zkratek

m.	musculus
mm.	musculi
C	krční obratel
Th	hrudní obratel
a.	arteria, tepna
v.	vena, žíla
et	a, i, také
AO	articulatio atlantooccipitalis
SMS	short message service, krátká textová zpráva
art.	Articulatio, skloubení
lig.	ligamentum, vaz
TOS	thoracic outlet syndrom, syndrom horní hrudní apertury
L	bederní obratel
proc.	processus, výběžek
FHP	forward head posture, předsunuté držení hlavy
CES	cervical erector spinae
CVA	craniovertebral angle, kraniovertebrální úhel
ROM	range of motion, rozsah pohybu
VAS	visual analog scale, vizuální analogová škála
FEV1	usilovně vydechnutý objem vzduchu za první sekundu
FVC	usilovná vitální kapacita
kg	kilogram
LBP	low back pain, bolesti spodní části zad
MR	magnetic resonance, magnetická rezonance
CT	computed tomography, výpočetní tomografie
RTG	rentgen
n.	nervus, nerv
MP	metakarpofalangový kloub
IP	interfalangový kloub

Seznam obrázků

Obrázek 1 Normální držení těla (vlevo) a vadné držení těla (vpravo) při používání mobilního telefonu.....	10
Obrázek 2 Horní zkřížený syndrom.....	12
Obrázek 3 Kraniovertebrální úhel u normálního držení hlavy a FHP	23
Obrázek 4 Síla působící na krční páteř se zvyšuje s rostoucí flexí	26
Obrázek 5 Regiony syndromu horní hrudní apertury	34
Obrázek 6 Oblasti uskřínutí ulnárního nervu	38
Obrázek 7 Oblast syndromu de Quervain se svaly m. extensor pollicis longus	40

Seznam tabulek

Tabulka 1 Tonické a fázické svaly	11
--	----