

Univerzita Palackého v Olomouci

Fakulta tělesné kultury



Fakulta
tělesné kultury

ENTEZOPATIE V OBLASTI KYČELNÍHO KLOUBU A MOŽNOSTI REHABILITACE

Bakalářská práce

Autor: David Kudláček

Studijní program: Fyzioterapie

Vedoucí práce: Mgr. Amr Zaatar, Ph.D.

Olomouc 2022

Bibliografická identifikace

Jméno autora: David Kudláček

Název práce: Entezopatie v oblasti kyčelního kloubu a možnosti rehabilitace

Vedoucí práce: Mgr. Amr Zaatar, Ph.D.

Pracoviště: Katedra fyzioterapie

Rok obhajoby: 2022

Abstrakt:

Tato bakalářská práce pojednává o rehabilitaci entezopatií v oblasti kyčelního kloubu. V teoretické části jsou popsány anatomické, kineziologické a biomechanické poznatky o kyčelním kloubu, dále teoretický podklad k entezopatiím a v poslední řadě možnosti diagnostiky a rehabilitace. Práce je zaměřena hlavně na konzervativní přístup léčby, ale zmíněny jsou také operační a farmakologické přístupy. Praktickou částí práce je kazuistika pacienta s danou problematikou.

Klíčová slova:

entezopatie, úponové bolesti, postižení šlach, kyčelní kloub, rehabilitace

Souhlasím s půjčováním práce v rámci knihovních služeb.

Bibliographical identification

Author: David Kudláček
Title: Enthesopathies in the hip area and rehabilitation approaches

Supervisor: Mgr. Amr Zaatar, Ph.D.
Department: Department of Physiotherapy
Year: 2022

Abstract:

This bachelor thesis deals with hip joint enthesopathy rehabilitation. Theoretical part of the thesis describes anatomical, kinesiological and biomechanical knowledge about hip joint, theoretical information about enthesopathies and possibilities of enthesopathy diagnostics and rehabilitation. The thesis is focused primarily on conservative treatment approach, but surgical and pharmacological treatment approach is mentioned as well. In the practical part there is a case report on given issue.

Keywords:

Enthesopathy, tendon-bone junction pain, tendon injury, hip joint, rehabilitation

I agree the thesis paper to be lent within the library service.

Prohlašuji, že jsem tuto práci zpracoval samostatně pod vedením Mgr. Amra Zaatara, Ph.D., uvedl všechny použité literární a odborné zdroje a dodržoval zásady vědecké etiky.

V Olomouci dne 26. dubna 2022

.....

Děkuji Mgr. Amru Zaatarovi, Ph.D. za odborné vedení, ochotu a věcné rady během tvorby této bakalářské práce.

OBSAH

Obsah	7
1 Úvod	9
2 Cíl práce	10
3 Teoretická část	11
3.1 Anatomie kyčelního kloubu	11
3.1.1 Kostní aparát	11
3.1.2 Klouby, bursy, ligamenta	11
3.1.3 Svaly.....	14
3.1.4 Cévní zásobení a inervace	15
3.2 Anatomie šlachy a svalových úponů.....	16
3.3 Kineziologie kyčelního kloubu	17
3.4 Biomechanika kyčelního kloubu	18
3.5 Entezopatie.....	20
3.5.1 Definice.....	20
3.5.2 Etiologie onemocnění.....	20
3.5.3 Patogeneze onemocnění.....	22
3.5.4 Typické entezopatie v oblasti kyčelního kloubu.....	23
3.6 Diagnostika	33
3.6.1 Klinické vyšetření pacienta	33
3.6.2 Diferenciální diagnostika kyčelního kloubu.....	50
3.6.3 Zobrazovací metody	51
3.7 Možnosti fyzioterapie u entezopatií v oblasti kyčelního kloubu	52
3.7.1 Kinezioterapie.....	52
3.7.2 Měkké a mobilizační techniky	57
3.7.3 Fyzikální terapie.....	60
3.8 Farmakoterapie	64
3.9 Invazivní metody.....	65
3.9.1 Chirurgická léčba	65
4 Kazuistika pacienta	66

4.1	Klinické vyšetření	66
4.1.1	Anamnéza	66
4.1.2	Aspekční vyšetření	67
4.1.3	Palpační vyšetření	68
4.1.4	Kineziologické vyšetření	69
4.2	Návrh krátkodobého a dlouhodobého rehabilitačního plánu	71
5	Diskuse	74
6	Závěr	76
7	Souhrn	78
8	Summary	79
9	Referenční seznam	80
10	Přílohy	87
10.1	Informovaný souhlas pacienta	87
10.2	Potvrzení o překladu do anglického jazyka	88

1 ÚVOD

Zdá se, že se zvyšujícím se zájmem o sport roste i konkurence, které musí sportovci čelit, aby se dostali až na vrchol. S tím přímo souvisí zvyšování nároků na jejich výkon, jejich přetrénování, nedostatečná regenerace a častá zranění hlavně svalového aparátu. Každý takový jedinec, ať už profesionál či poloprofesionál, by měl být pod odborným dohledem fyzioterapeuta, jehož intervence by snižovala šanci zranění a udržovala výkonnost sportovce. To se ale bohužel neděje, této péče se nedostává každému, a ne každý naopak ví, že takovou péči potřebuje. To je jeden z důvodů, proč se v praxi můžeme setkat s mnoha různými zraněními a problémy myoskeletálního systému. Jedním z nich jsou entezopatie, konkrétně v oblasti kyčelního kloubu, jejichž problematice se bude věnovat obsah této bakalářské práce.

Jedná se o postižení místa úponu svalové šlachy na kost, které bývá přetěžováno a mikrotraumatizováno, což vede ke vzniku bolesti a dalším obtížím pacienta (Bisciotti, Volpi, & Zini, 2017). Tato postižení vznikají nejčastěji ve sportech, kde dochází ke kopání, rotacím v kyčli, rychlým změnám směrů, zrychlování a zpomalování běhu. Typickým příkladem je fotbal, lední hokej, ragby nebo pozemní hokej (Armfield, Kim, Towers, Robertson, & Bradley, 2006). Můžeme se také setkat s pacienty s touto diagnózou, která vznikla na podkladě špatných pohybových stereotypů a svalových dysbalancí v rámci běžných denních činností nebo pracovní zátěže.

Velmi důležitou součástí je správná a důkladná diferenciální diagnostika, neboť existuje velké množství dalších příčin, které způsobují bolesti v oblasti kyčelního kloubu a pánevního dna. Důraz bude v této práci kladen zejména na entezopatie konkrétních svalů a svalových skupin, které bývají nejčastěji postiženy, a také na jejich vyšetření a možnosti terapie ze strany fyzioterapeuta a dalších odborníků, zejména ortopeda či chirurga.

2 CÍL PRÁCE

Cílem této bakalářské práce je obsáhnout základní teoretické informace související s daným tématem a seznámit se s novinkami posledních deseti let v odborné literatuře, dále také podrobně popsat vyšetření pacienta s podezřením na úponové bolesti v oblasti kyčelního kloubu a možnosti terapie u jednotlivých diagnóz.

Součástí práce bude také zpracovaná kazuistika pacienta ze sportovního prostředí, která se bude opírat o strukturu vyšetření a možnosti terapie ze speciální části této práce.

3 TEORETICKÁ ČÁST

3.1 Anatomie kyčelního kloubu

Oblast kyčelního kloubu, která je stěžejní pro obsah této práce, se skládá z mnoha anatomických útvarů. Od kostních struktur, ligament, fascií, burz, svalů, cév až po nervy, které touto oblastí probíhají. Zde budou vybrány pouze ty, které jsou relevantní k danému tématu.

3.1.1 Kostní aparát

Do kostního aparátu zde budou patřit dvě hlavní složky, a to pletenec dolní končetiny (*cingulum membri inferioris*) a kost stehenní (*femur*). Pletenec dolní končetiny se skládá z jediné kosti, která vznikla synostózou tří komponent v průběhu ontogeneze. Společně tvoří kost pánevní (*os coxae*), která se tedy dělí na kost kyčelní (*os ilium*), kost sedací (*os ischii*) a kost stydkou (*os pubis*). Druhou složkou je kost stehenní, která se k pánvi připojuje v kyčelním kloubu (*articulatio coxae*). Pánev je ještě spojena s kostí křížovou (*os sacrum*) v iliosakrálním skloubení.

Důležitými anatomickými částmi jsou místa, kde odstupují nebo se upínají jednotlivé svaly, o kterých bude pojednáno v pozdějších kapitolách. Z těch nejdůležitějších je to na kosti pánevní lopata kosti kyčelní (*ala ossis illi*) s hřebenem kyčelním (*crista iliaca*) a jámou kyčelní (*fossa iliaca*), *spina iliaca anterior superior* (*SIAS*), *spina iliaca anterior inferior* (*SIAI*), *ramus superior et inferior ossis pubis*, *pecten ossis pubis*, sedací hrbol (*tuber ischiadicum*) a na kosti stehenní zejména oblast velkého chocholíku (*trochanter major*) s jeho vyhloubením (*fossa trochanterica*) na vnitřní ploše, která se nachází laterokraniálně pod krčkem stehenní kosti a malého chocholíku (*trochanter minor*), který leží na mediální straně a vybíhá směrem dozadu. Dále útvary *tuberositas glutea* a *linea pectinea*. (Čihák, 2011)

3.1.2 Klouby, bursy, ligamenta

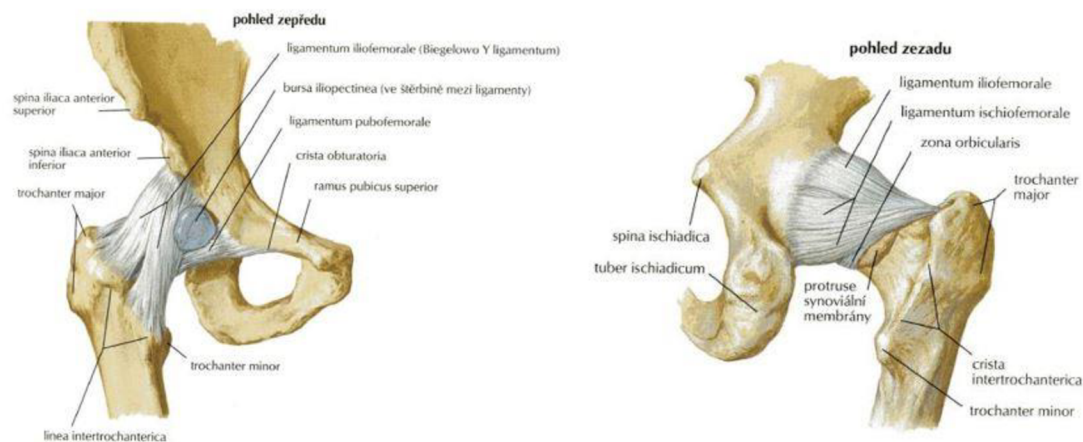
Spojení pletence dolní končetiny (*juncturae cinguli membri inferioris*) tvoří tři anatomicky rozlišovaná spojení. Prvním z nich je skloubení iliosakrální (*articulatio sacroiliaca*), což je tuhý kloub neboli *amphiarthrosis*, který má značně omezenou pohyblivost díky svým zvlněným styčným plochám. Dochází tu ke spojení kosti pánevní s kostí křížovou styčnými plochami (*facies auricularis ossis sacri et ilii*), které je obaleno krátkým a tuhým pouzdem a z vnější i vnitřní strany zesilujícími vazy (*ligamentum sacroiliacum anterius*, *ligamentum sacroiliaca posterius*, *ligamentum sacroiliaca interosseum et ligamentum iliolumbale*). Skloubení umožňuje malé předozadní kývavé pohyby, které ale mají významný podíl na správném postavení pánve.

Druhým skloubením je spona stydká (symphysis pubica), která spojuje obě stydké kosti. V tomto kloubním spojení se nachází discus interpubicus, vysoký asi 45-50 mm, který umožňuje lepší pohyblivost a kongruenci kloubních ploch. Symfýza je zpevněna vazy (ligamentum pubicum superius et inferius).

Třetím spojením se myslí ligamenta pánve, která přispívají k pevnosti předcházejících spojení a zároveň omezují rozsah pohybu jednotlivých částí pánve vůči sobě. Jedná se o ligamentum inguinale, což je kaudální šlašitý okraj aponeuróz břišních svalů, který jde ze SIAS na tuberculum pubicum. Tuto oblast mezi ligamentum inguinale a pánevní kostí rozděluje fasciový pruh (arcus iliopectineus) na dvě části: laterálně lacuna musculorum a mediálně lacuna vasorum.

Kloubní spojení pletence dolní končetiny a kosti stehenní se nazývá articulatio coxae, což je kulovitý omezený kloub (Obrázek 1). Je to nejstabilnější kloub v lidském těle, který je zpevněn mnoha silnými ligamenty. Tato pevnost kloubu je vykoupena omezeným rozsahem pohybu, který kvůli hluboko zanořené hlavici femuru není tak velký jako například u glenohumerálního kloubu. Hlavice femuru je do acetabula zanořena ze dvou třetin svého objemu (Janda, 2004). Jamku tvoří acetabulum na os coxae se styčnou plochou facies lunata, uvnitř kloubu se nachází tukový polštář (pulvinar acetabuli), okraj kloubu zvyšuje chrupavčité labrum acetabuli, hlavici pak tvoří hlavice kosti stehenní (caput femoris).

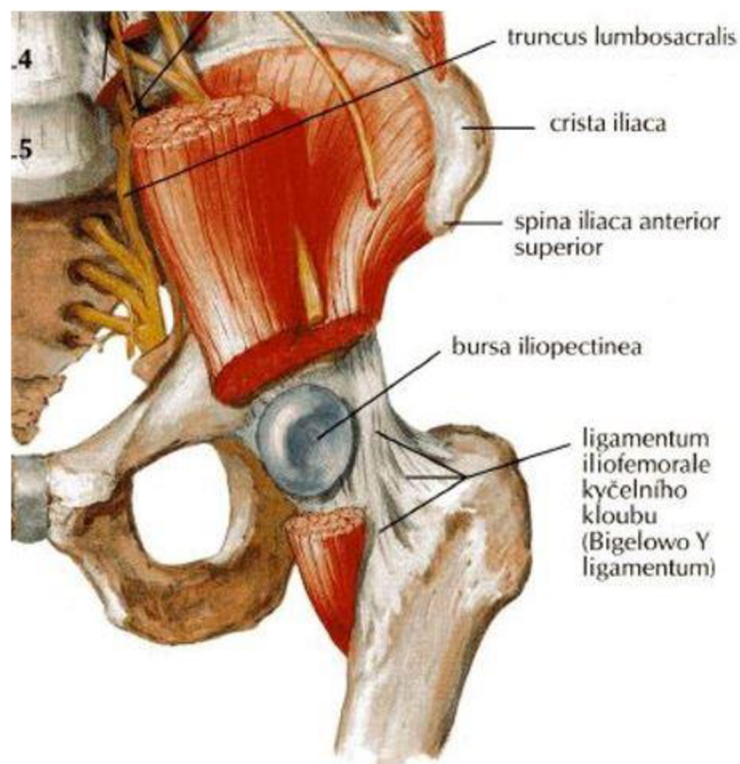
Tento kloub zesilují 3 pevná ligamenta. Ligamentum iliofemorale, které je nejsilnějším vazem v celém těle, vede po přední straně kyčelního kloubu a brání pohybu do hyperextenze. Ligamentum pubofemorale jde po spodní části a omezuje pohyb do abdukce a zevní rotace. Třetím vazem je ligamentum ischiofemorale, které jde po zadní straně kloubního pouzdra a omezuje pohyb do addukce a vnitřní rotace. Uvnitř kloubu se nachází ligamentum capitis femoris (Čihák, 2011).



Obrázek 1. Anatomie kyčelního kloubu zepředu vlevo, ze zadu vpravo (Netter, 2005, 469).

Důležitou součástí kyčelního kloubu jsou také bursy, což jsou malé váčky se synoviální membránou, které jsou naplněné malým množstvím synoviální tekutiny. Nachází se mezi šlachami, svaly a kostí, kde brání nadměrnému vzájemnému tření struktur při pohybu (Jennings, Lambert, & Fredericson, 2008). Největší bursou v kyčelním kloubu je bursa iliopectinea, která se nachází mezi m. iliopsoas a ventrální částí kyčelního kloubu (Obrázek 2). Proximální část bursy leží na eminentia iliopubica na ramus superior ossis pubis, dále jde přes kloubní pouzdro po přední straně a jde kaudálním směrem skoro až k trochanter minor. Ve 13 % procentech případů bývá bursa rozdělena vazivovým septem na dvě části. V takovém případě šlacha m. psoas major jde přes mediální část bursy a m. iliacus přes laterální část. Za běžné situace prochází tyto svaly společně (Dihlmann, Peters, & Tillmann, 1989).

Další takové bursy se nacházejí při úponech gluteálních svalů, zejména bursa trochanterica musculi glutei maximi, která leží mezi velkým trochanterem a úponem m. gluteus maximus.



Obrázek 2. Bursa iliopectinea (Netter, 2005, 478).

3.1.3 Svaly

Pro danou problematiku bude nejvýznamnější skupinou svalů hlavně oblast adduktorů kyčelního kloubu, mezi které patří *m. pectineus*, který začíná na *pecten ossis pubis* a končí na *linea pectinea ossis femoris*, dále *m. adductor longus* a *m. adductor brevis*, které začínají při symfýze a upínají se na femur v oblasti *linea aspera*, *m. gracilis* začínající taktéž při symfýze, ale upínající se až do *pes anserinus* pod mediálním kondylem tibie, a jako poslední a největší sval z této skupiny *m. adductor magnus*, který začíná v průběhu celého *ramus inferior ossis pubis*, od symfýzy až po *tuber ischiadicum* a upíná se na stehenní kost na *labium mediale lineae asperae* v celém jejím průběhu.

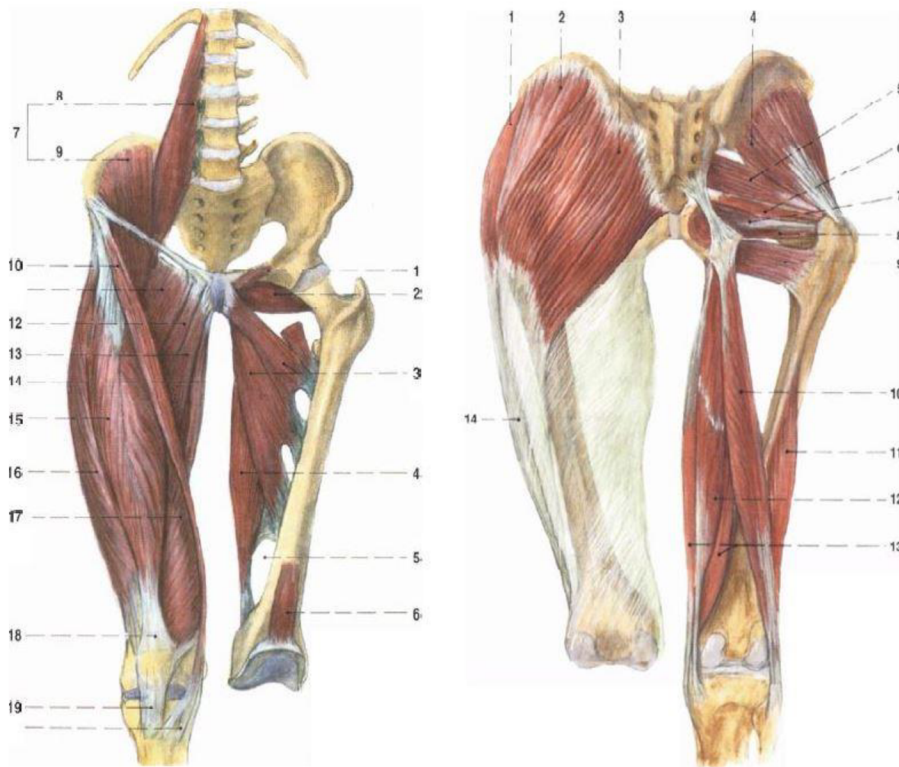
U *m. adductor longus* je ještě potřeba zmínit *m. rectus abdominis*, který s ním ve funkční problematice velmi úzce souvisí, zejména při úponu na symfýze, kde jako vazivový úpon volně pokračuje až k začátku *m. adductor longus*.

Dalším významným svalem/svalovou skupinou je *m. iliopsoas*, který se dělí na dvě a někdy na tři části. *M. psoas major* začíná od těl a kostálních výběžků bederních obratlů Th12-L4/5. Začátek *m. iliacus* je ve *fossa iliaca*. Tyto dva svaly prochází pod *lig. inguinale* v *lacuna musculorum* ještě společně s *nervus femoralis* a upínají se na *trochanter minor ossis femoris*, kde mezi úponovou šlachou a kostí bývá již zmíněná *bursa iliopectinea*. Někdy bývá od *m. psoas major* oddělen *m. psoas minor* (zhruba v polovině případů), začínající na obratlích Th12-L1 a končící na *eminentia iliopectinea*.

M. rectus femoris zde bude zmíněn pro problematiku jeho začátku na SIAS, nikoliv pro problematiku úponu do *lig. patellae* na *tuberositas tibie*, známé jako *Jumper's knee*.

Poslední skupinou jsou gluteální svaly na zadní a laterální straně kyčelního kloubu. Patří sem *m. gluteus maximus*, *m. gluteus medius* a *m. gluteus minimus*, které začínají na vnější straně lopaty kyčelní, *m. gluteus maximus* ještě při okraji *os sacrum* a *os coccygis*. Upínají se do oblasti velkého *trochanteru* a *tuberositas glutea*, část *m. gluteus maximus* se vnořuje do *iliotibiálního traktu*, který je napínán svalem *m. tensor fasciae latae*. Mezi *trochanterem major* a úponovou šlachou *m. gluteus maximus* se nachází již zmíněná *bursa trochanterica musculi glutei maximi*. *M. tensor fasciae latae* je nejlaterálněji uložený sval ze skupiny gluteálních svalů, který začíná na zevní straně lopaty kosti kyčelní při SIAS až po *tuberculum iliacum*. Upíná se do *iliotibiálního traktu*, který pokračuje po zevní straně stehna až na zevní kondyl tibie (Obrázek 3).

Podrobnosti o skupině zevních rotátorů, kam patří *m. piriformis*, *mm. gemelli*, *mm. obturatorii* a *m. quadratus femoris*, a skupině svalů zadní strany stehna, kam patří *m. semitendinosus*, *m. semimembranosus* a *m. biceps femoris*, jsou irelevantní pro tuto problematiku, proto je o nich pouze zmínka (Čihák, 2011).



Obrázek 3. Anatomie svalů kyčelního kloubu zepředu vlevo a zezadu vpravo (Čihák, 2011).

3.1.4 Cévní zásobení a inervace

Celá pánevní oblast je zásobena z a. iliaca comunis dextra et sinistra, která odstupuje od břišní aorty bifurkací ve výšce obratle L4, dále se dělí na a. iliaca interna a a. iliaca externa.

Inervace této oblasti je zajištěna kořeny odstupujícími z dolní hrudní, bederní a křížové oblasti. Vytváří se zde bederní nervová pletěň (plexus lumbalis) z kořenů L1-L3 se spojkami z Th12 a L4. Největším nervem je n. femoralis, který prochází společně s m. iliopsoas skrz lacuna musculorum a inervuje m. iliopsoas a svaly přední strany stehna, dalším významným nervem je n. obturatorius, který inervuje celou skupinu adduktorů stehna. V křížové oblasti se tvoří plexus sacralis, která je největší nervovou pletěň v lidském těle. Vzniká spojením vláken z kořenů L4-S5 a odstupuje z ní n. ischiadicus, který inervuje svaly zadní strany stehna a dále se větví pro svaly bérce a nohy. Dále vysílá slabé větve pro inervaci pelvitrochanterických svalů a větve pro inervaci gluteálních svalů. N. gluteus superior, který inervuje m. gluteus medius a m. gluteus minimus, a n. gluteus inferior, který inervuje m. gluteus maximus. Zbylé větve plexů se starají o senzitivní inervaci kůže v oblasti pánve a stehna (Čihák, 2016).

3.2 Anatomie šlachy a svalových úponů

Svalový úpon (enthesis) je místo, kde sval přechází v tuhé kolagenní vazivo s vmezeřenými buňkami hvězdčového tvaru na svém podélném průřezu a ve formě šlachy se upíná k jiné struktuře, zpravidla ke kosti. Možné jsou úpony například do kůže nebo pomocí ploché aponeurosy do okolních měkkých tkání. Jednotlivé šlachové snopce tvořené buňkami a kolagenním vazivem jsou sdruženy ve snopce vyšších řádů, které obkládá vazivová pochva peritenonium internum, a povrch celé šlachy je pak ještě kryt další vrstvou pevného vaziva peritenonium externum. Pevnost šlachy určuje její tloušťka na příčném průřezu: 1mm² unese 6-10 kg hmotnosti (Čihák, 2011). Rozlišujeme dva typy svalových úponů – vazivové a vazivově chrupavčité. V případě vazivových úponů se kolagenní vlákna šlachy upínají do periostu diafýz dlouhých kostí. Tato oblast periostu je poté přichycena ke kosti pomocí Sharpeyových vláken, což jsou tlustá mineralizovaná kolagenní vlákna sloužící k připevnění periostu ke kosti (Roffino et al., 2021). Vazivově chrupavčité úpony se vyskytují zejména při úponech svalu k epifýzám dlouhých kostí a na rozdíl od vazivových úponů se zde nachází ještě vrstva chrupavčité tkáně, která lépe přenáší energii mezi svalem a kostí. Tento typ úponu je u člověka častější, ale zároveň bývá častěji namáhán a poškozen (Apostolakos et al., 2014).

Myotendinózní junkce je místo na rozhraní terminálních myocytů a vazivových kolagenních fibril šlachy. Svalová vlákna endomysia, perimysia a epimysia se mění v tenčí a pevnější vazivové snopce, které tvoří úponovou šlachu. Tento přechod zajišťuje pevnost v tahu svalu a přenos energie mezi svalovými buňkami a vazivovými snopci šlachy, čímž brání poškození svalu v tomto místě při zátěži. Šlachy obsahují velké množství proprioceptorů, které neustále informují centrální nervový systém o aktuálním napětí svalovo-šlachového komplexu.

3.3 Kineziologie kyčelního kloubu

V kyčelním kloubu je pohyb možný ve všech anatomických rovinách včetně rotací. Stabilitu kloubu zajišťují periartikulární měkké tkáně označované jako stabilizátory, které dělíme na statické a dynamické. Mezi statické stabilizátory řadíme chrupavčité acetabulární labrum, lig. capitis femoris jako intraartikulární vaz a periartikulární ligamenta (viz 3.1.2.). Naopak za dynamické stabilizátory považujeme periartikulární svaly (viz 3bahr.1.3.). Správná stabilizační funkce těchto struktur je z velké části zodpovědná za stabilitu celého těla, zejména ve stoji a při chůzi (Bisciotti et al., 2017).

Základní pohyby, které kyčelní kloub vykonává, jsou:

- Flexe (přednožení) – fyziologicky možná do 120st. při flektovaném koleni, čímž se vyloučí omezení ROM ischiokrurálními svaly
 - Hlavní svaly provádějící pohyb: m. psoas major, m. iliacus
- Extenze (zanožení) – možná do 15st.
 - Hlavní svaly provádějící pohyb: m. gluteus maximus, m. biceps femoris – caput longum, m. semitendinosus, m. semimembranosus
- Addukce (přinožení) a abdukce (unožení) – rozsah oběma směry je možný do 45st.
 - Hlavní svaly provádějící pohyb: addukce - m. adductor magnus, m. adductor longus, m. adductor brevis, m. gracilis, m. pectineus, abdukce – m. gluteus medius, m. gluteus minimus, m. tensor fasciae latae
- Rotace zevní a vnitřní – dohromady umožňují rotační pohyb 75st., z nulového postavení je možná zevní rotace do 45st. a vnitřní rotace do 30st.
 - Hlavní svaly provádějící pohyb: zevní rotace – m. quadratus femoris, m. piriformis, m. gluteus maximus, m. gemellus superior, m. gemellus inferior, m. obturatorius externus, m. obturatorius internus, vnitřní rotace – m. gluteus minimus, m. tensor fasciae latae
- Složením všech těchto pohybů lze provádět cirkumdukci (stejně jako u ramenního kloubu) (Janda, 2004)

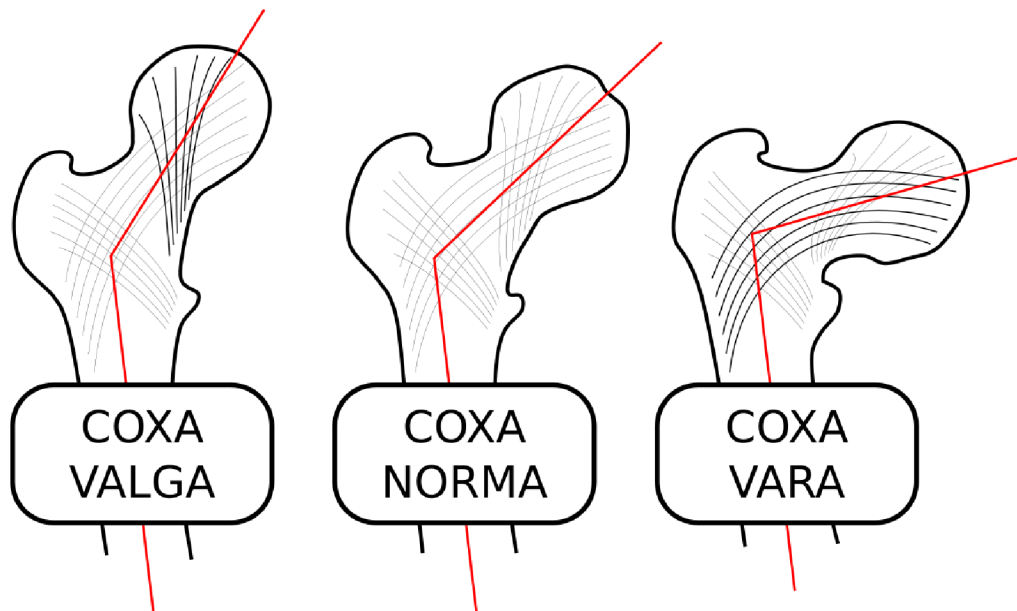
3.4 Biomechanika kyčelního kloubu

Základem biomechaniky kyčelního kloubu je určení dvou úhlů na stehenní kosti:

- 1) Kolodiafyzární úhel = úhel mezi rovinou těla a krčku femuru, fyziologicky bývá mezi 120° - 135°
 - podle studie J. Wilsona z roku 2009 je prokazatelná souvislost mezi věkem pacienta a velikostí kolodiafyzárního úhlu – se stoupajícím věkem se úhel zmenšuje
- 2) Torzní úhel = pootočení krčku femuru vůči frontální rovině, fyziologicky kolem 10°

Tyto úhly rozhodují o rozložení sil, které působí na kyčelní kloub. Mohou zde nastat dvě základní patologické situace při změně kolodiafyzárního úhlu:

- Coxa vara = kdy je kolodiafyzární úhel menší než fyziologické hodnoty (menší než 120°), v tomto případě jsou hodnoty výsledných stykových sil mezi hlavicí femuru a acetabulem nižší než fyziologické, ale dochází k většímu zatížení krčku femuru (Obrázek 4)
- Coxa valga = kdy je kolodiafyzární úhel větší než fyziologické hodnoty (větší než 135°), v tomto případě jsou hodnoty výsledných stykových sil větší, než je tomu při fyziologické situaci, a dochází k velkému zatížení horního okraje acetabula, dále je kvůli tomuto stavu zvýšené riziko luxace hlavice



Obrázek 4. Coxa valga, coxa norma a coxa vara (wikipedia.org, 2021).

Dle Pauwelse (Pauwels, 1976) vliv těchto deformit zaznamenáváme zejména při vlivu na zatížení abduktorů kyčelního kloubu, konkrétně m. gluteus medius a m. gluteus minimus. Výslednice svalových sil při coxa valga je výrazně větší než u coxa norma, lze proto u pacientů s patologicky zvětšeným kolodiafyzárním úhlem očekávat přetížení těchto svalů nebo naopak insuficienci, která se projeví instabilitou kyčelního kloubu. Obecně lze říct, že změny v architektice kyčelního kloubu a úhlech mezi jednotlivými částmi vedou k rozdílnému zapojení okolních svalových skupin a vzniká tak prostředí pro možné přetížení svalů, což vede mimo jiné i k problematice entezopatií (Valenta, 1977).

3.5 Entezopatie

3.5.1 Definice

Richtr a Keller (Richtr, & Keller, 2014) definují entezopatie velmi jednoduše. Tvrdí, že je to onemocnění, které je charakterizováno postižením šlachové tkáně při úponu šlachy do kosti.

Rovensk a spol. (Rovensk, Payer, & Herold, 2016) popisují entezopatie jako progresivní degenerativní změny při úponu šlachy ke kosti s postupným ukládáním vápníku.

Valouch a spol. (Valouch, Pazderka, & Gatterová, 1985) ve svém příspěvku v periodiku *Clinical Rheumatology* z roku 1985 definují entezopatie jako klinický výraz pro skupinu patologických bolestivých změn ve šlachovém úponu. Z morfologického hlediska se zde objevují kalcifikace nebo osifikace šlachy.

3.5.2 Etiologie onemocnění

Postižení šlachového úponu, označované jako entezopatie, bývá často multifaktoriální záležitostí. Při vzniku onemocnění mohou působit jak zevní, tak i vnitřní faktory nebo nejčastěji jejich kombinace (Tabulka 1). Vyskytují se zejména u profesionálních a rekreačních sportovců, ale mohou vznikat také pracovní činností u běžné populace, při které se dlouhodobě a repetitivně přetěžují určité svalové skupiny (Xu, & Murrell, 2008). S přibývajícím věkem se zvyšuje incidence těchto postižení, dochází ke snížení činnosti i celkového počtu tenoblastů, nezralých šlachových buněk (Nakagawa, 1996). Dochází k degenerativním, věkem podmíněným změnám šlach, označované jako tendinóza (Gallo, 2011). Postiženými bývají častěji muži. Výrazný vliv má také obezita na vznik patologií v okolí nosných kloubů dolních končetin. Svou roli hrají i genetické faktory. Některé studie prokázaly, že sourozenci pacientů s postižením rotátorové manžety ramenního kloubu mají dvakrát větší pravděpodobnost, že budou toto postižení mít také a až pětkrát větší pravděpodobnost, že se u nich vyskytnou symptomy počátku postižení rotátorové manžety, jako například: bolest, krátkodobé nebo opakované omezení pohybu v ramenním kloubu, otok (Xu, & Murrell, 2008).

Vnitřní faktory	Zevní faktory
Patologické uspořádání struktur (např. coxa vara, coxa valga, antevertze krčku femuru)	Špatné tréninkové stereotypy, změna tréninkových stereotypů
Rozdílná délka končetin	Nedostatečná relaxace
Svalové dysbalance	Tréninkový povrch
Svalové insuficience	Nevhodná obuv a vybavení
Metabolická onemocnění	Podmínky zevního prostředí
Genetické predispozice	Repetitivní přetěžování, mikrotraumatizace
Věk	Imobilizace

Tabulka 1. Vnitřní a zevní vlivy pro rozvoj entezopatií (Giai Via, Papa, Oliva, & Maffulli. 2016).

Podle Apostolakose a spol. (Apostolakos et al., 2014) můžeme z patofyziologického hlediska dělit entezopatie do tří stádií:

- Akutní stádium – dochází k jednorázovému přetížení/kompresi šlachy, která reaguje zvýšením vnímání bolesti, omezením možného dalšího stresu, otokem a zvýšenou tuhostí, toto stádium je plně reverzibilní a nedochází k trvalým strukturálním změnám
- Subakutní stádium – opakující se distress vyvolá hojení ve tkáni a způsobí zvýšenou produkci proteinů (proteoglykan, glykogen) v chondrocytech a myofibroblastech, což vede k postupné disorganizaci šlachy, změně zastoupení stavebních elementů a počátku vazivové přestavby šlachového úponu
- Chronické stádium – je výsledkem dlouhodobého chronického přetěžování, dochází k degeneraci šlachy a jejího úponu, strukturální změny se stávají ireverzibilními a mohou se vyskytovat kalcifikace

U sportovců bývá typické chronické přetěžování šlachy nepřiměřeným tréninkem bez dostatečné regenerace, které může způsobovat mikroskopické i makroskopické léze. Tím dochází ke strukturálním změnám zejména kolagenních vláken a vzniká zánět, který může vést až ke vzniku kalcifikátů (Ferret, Barthélémy, & Lechauve, 2016). V anglicky psané literatuře mají pro toto nadměrné přetěžování velmi výstižný výraz „overload“ nebo „overuse“.

Svou roli hrají také genetické a metabolické faktory. Postižení úponů šlach bývají často popisovány jako jeden z projevů autoimunitních onemocnění jako je např. ankylozující spondylitida (Jennings et al., 2008).

Typickým projevem entezopatie je bolest v místě úponu, a to hlavně na začátku zátěže a po zátěži. Klinicky zjišťujeme palpační bolestivost a cílené vyšetření odporovaných testů může pomoci při určení postižení konkrétní svalové skupiny. Spontánní bolestivost většinou pacienti neuvádí (Rovenský et al., 2016).

V kyčelním kloubu jsou nejčastější lokalizace v oblasti trochanterů, při symfýze, na SIAI a v oblasti tuber ischiadicum (Apostolakos et al., 2014; Bisciotti et al., 2017; Ferret et al., 2016; Valouch et al., 1985).

3.5.3 Patogeneze onemocnění

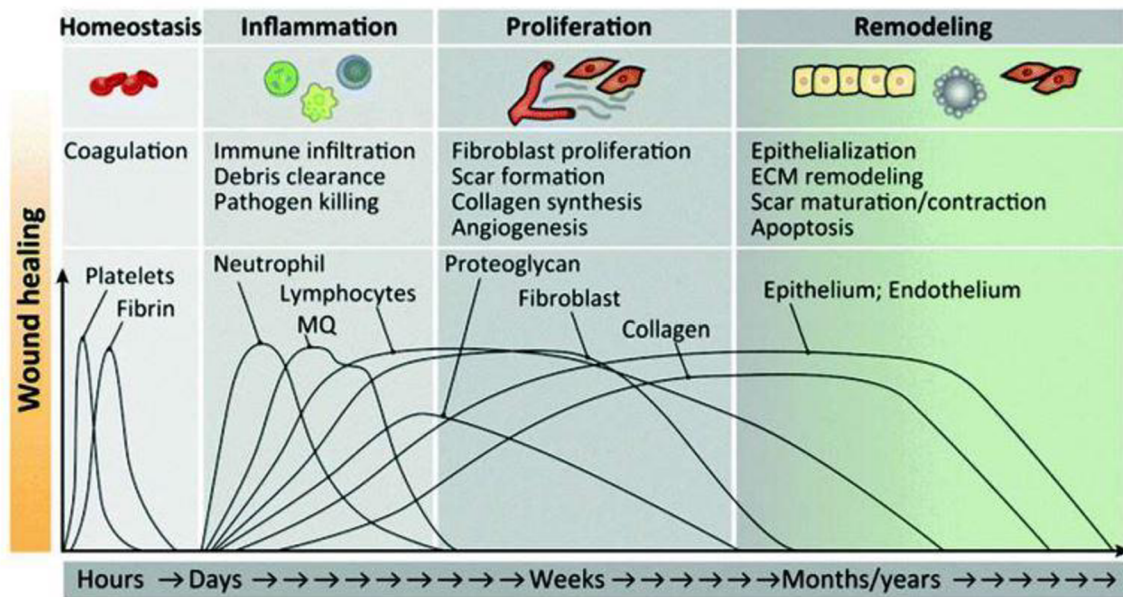
Onemocnění šlach představuje vážný omezující problém, se kterým se setká velká část sportovců i manuálně pracujících pacientů. Často bývají chronickým problémem, který se i při správné rehabilitaci a režimu podaří vyřešit po několika měsících až letech. Šlachová onemocnění bývají často způsobena repetitivním mechanickým přetížením s doprovázejícím zánětem v místě šlachových obalů a ostatním měkkých tkání. Hlavním stavebním kamenem šlachy jsou kolagenní vlákna, která jsou zodpovědná za pevnost, a elastin, který zajišťuje pružnost. V klidu mají kolagenní vlákna ve šlaše vlnitou strukturu, která má do určité meze schopnost elongace při zátěži. Tato zvlněná struktura mizí při 2 % protažení šlachy, při protažení o 4 až 8 % dochází k povolování příčných vazeb mezi jednotlivými kolagenními vlákny a začínají po sobě klouzat. Protažení o více než 8 až 10 % vede už k nadměrné zátěži a dochází k mikrotraumatizaci a prasknutí nejslabších vláken. Predispozicí k takovému postižení je náhlé násilné protažení/zatížení šlachy bez předchozího zahřátí a protažení. Dále k tomu častěji dochází při šikmém působení zevní síly na šlachy, je-li šlacha už předem napnutá nějakou zevní silou nebo pokud se již vyskytují degenerativní změny, které pevnost šlachy oslabují (Gallo, 2011).

Při opakovaném přetížení šlachy dochází k makroskopickým i mikroskopickým změnám. Zdravá šlacha je zářivě bílá a pevná. Naproti tomu tendinopatická šlacha je šedá nebo hnědá a je měkká, tenká a křehká. Na mikroskopické úrovni pozorujeme dezorganizaci kolagenních vláken, zvětšené množství extracelulární tekutiny a zmožnění jader tenocytů, zatímco u zdravé šlachy mají kolagenní vlákna podélné uspořádání s rozptýlenými protáhlými tenocyty.

Na každé jednotlivé přetížení tělo reaguje spuštěním hojení, které má 3 fáze (Obrázek 5):

- 1) Zánětlivá fáze = nastává ihned po poškození tkáně a dochází k postupné degeneraci postižených částí šlachy (trvá až 2 týdny)

- 2) Reparační fáze = dochází k proliferaci buněk a tvorbě nové tkáně, k neovaskularizaci a reinervaci dané oblasti (od 7. až 10. dne od poranění, trvá několik týdnů s vrcholem kolem 2. týdne)
- 3) Fibrotizace a tvorba jizvy = finální fáze hojení a remodelace tkáně, kdy vzniká v místě postižení jizva (několik měsíců až let)



Obrázek 5. Schéma hojení měkkých tkání (Shechter, & Schwartz, 2013).

Při opakovaném přetěžování je neustále zasahováno do tohoto fyziologického postupu hojení a dochází k mnohým degenerativním změnám a oslabení tkáně. V pokročilých fázích onemocnění dochází až ke kalcifikaci šlachy, která je způsobena zvýšeným ukládáním vápníku. Entezopatie bývají spojovány s chronickými bolestmi, a to i po odeznění hlavní příčiny, což bývá přisuzováno neovaskularizaci a zvýšenému nervovému zásobení dané oblasti během fází hojení (Xu, & Murrell, 2008).

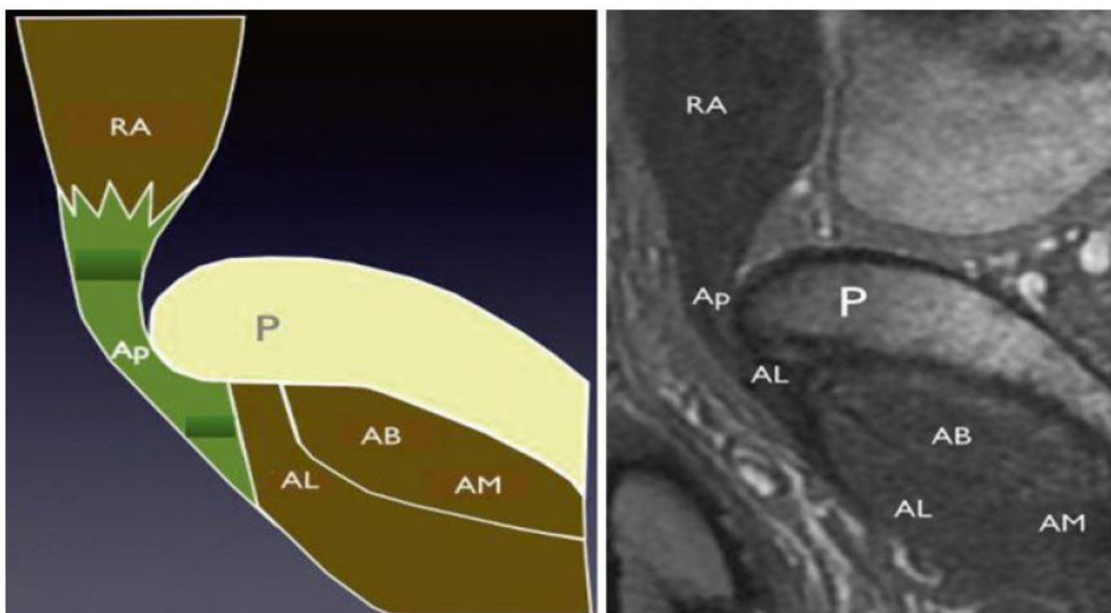
3.5.4 Typické entezopatie v oblasti kyčelního kloubu

V následující kapitole budou popsány entezopatie jednotlivých svalů v oblasti kyčelního kloubu, které se v praxi vyskytují nejčastěji. Jelikož bývají nejčastější v řadách sportovců, budou popsány hlavně z tohoto hlediska. Nicméně je možné se s nimi setkat i u běžných pacientů v rámci klinické praxe.

3.5.4.1 *M. adductor longus a m. rectus abdominis*

Velmi častým problémem u sportovců, který je donutí vyhledat odbornou pomoc, bývá bolest v třísech. Tento pojem je velice obsáhlý a může ho způsobovat množství různých patologických stavů. Jedním z nich je entezopatie úponových šlach adduktorů, nejčastěji *m. adductor longus* (45–60 %) (Tyler, Silvers, Gerhardt, & Nicholas, 2010) a úponu *m. rectus abdominis* při symfýze. Šlacha *m. adductor longus* přechází volně přes symfýzu pomocí fascie (Obrázek 6), která pokračuje proximálně jako úponová šlacha kaudální části *m. rectus abdominis* (viz Obrázek 7). Tato fascie je navíc v kontaktu také s vazivo-chrupavčným intraartikulárním diskem symfýzy. To vysvětluje, proč se funkční poruchy a bolest v jednom z těchto struktur mohou přenášet na druhou strukturu (Ferret et al., 2016). Podle Barda a Vuilleminaa (Bard, & Vuillemin, 2020) se entezopatie adduktorů týkají především sportovců a jsou součástí pubalgí s mikrotraumatickou patologií symfýzy a entezopatií přímých břišních svalů. Často se s těmito problémy setkáme ve sportech, kde je potřeba náhlých zrychlení, zpomalení, změn směru, rotací trupu a kopání (Obrázek 7). Podle různých autorů tvoří bolesti adduktorů 5-16 % všech zranění u fotbalistů (Gilmore, 1998; Werner, Hägglund, Waldén, & Ekstrand, 2009).

Kromě fotbalistů se entezopatie adduktorů vyskytují běžně i u hokejistů, plavců, lyžařů, házenkářů a ragbistů. Příčiny můžeme hledat během klinického vyšetření v činnostech a pohybech, které pacient opakovaně provádí, ale také na jeho držení těla. Častým klinickým obrazem, který úzce souvisí s přetěžováním adduktorů, je anteverzní postavení pánve, na to navazující hyperlordóza bederní páteře, oslabený hluboký stabilizační systém, změny v úhlovém postavení kolen, spadlá klenba a jiné. V zásadě dochází ke svalové dysbalanci mezi přetíženými adduktory a oslabenými hlubokými vrstvami břišních svalů, ke kterým se někdy přidává hypertonus *m. quadriceps femoris*. Svaly břicha a paravertebrální svaly zajišťují svou dynamickou rovnováhou stabilitu pánve ve frontální rovině a stabilizují symfýzu, zejména při statických a dynamických pohybech na jedné končetině. Adduktory v této bilanci fungují jako antagonisté tím, že vykonávají tah za symfýzu opačným směrem. Oslabení jedné části vede k přetížení druhé (Morelli, & Smith, 2001). Postižení může být izolované, ale často bývá spojeno i s pubalgí (Ferret et al., 2016).



Obrázek 6. Detail přechodu m. rectus abdominis na m. adductor longus (Ferret et al., 2016).

(RA – m. rectus abdominis, Ap – aponeurosis pubica, P – os pubis, AL – m. adductor longus, AB – m. adductor brevis, AM – m. adductor magnus)

Hlavními příznaky jsou:

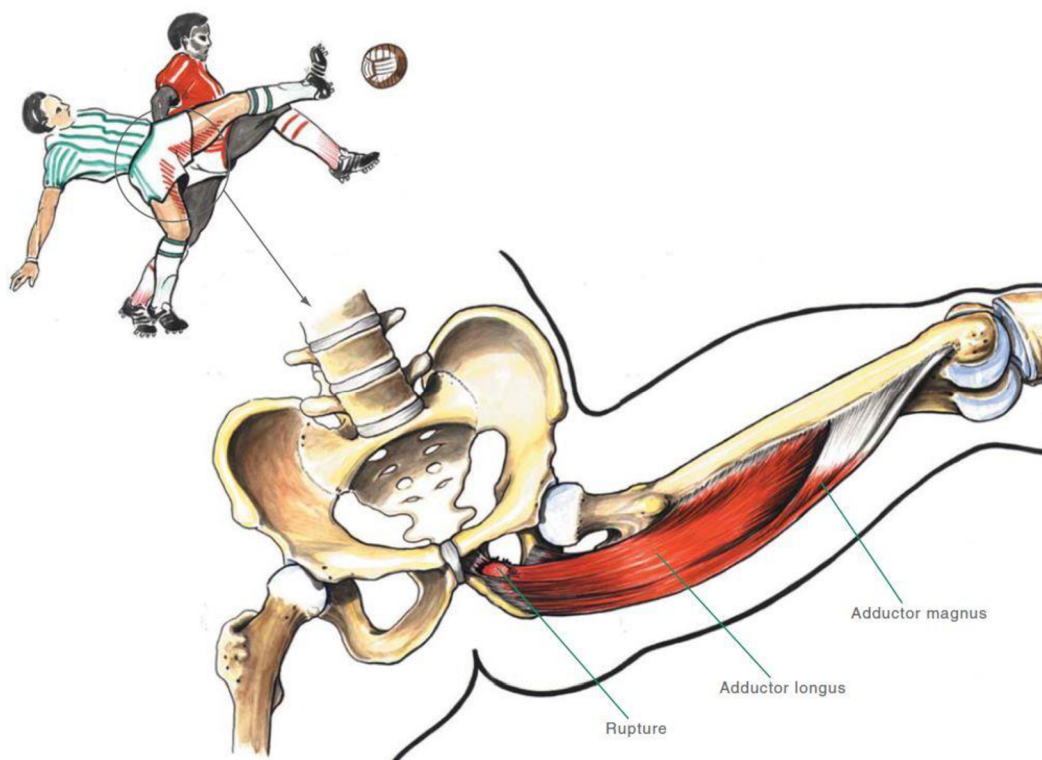
- Bolestivost při zátěži v oblasti třísla nebo spodní části břišní stěny, které jsou často doprovázeny iradiací bolesti po vnitřní straně stehna, do břicha nebo do perianální oblasti (Valent et al., 2012)
- Palpační bolestivost v oblasti symfýzy a ramus superior ossis pubis
- Bolestivost při maximálním pasivním protažení adduktorů (ABD v KYK s flektovaným KOK – možné použít Patrickův test)
- Bolestivost při cílených odporovaných testech na adduktory kyčle (Pesquer et al., 2013; Tuite et al., 1998)

Diferenciální diagnostika je složitá, neboť se v této oblasti nachází velké množství struktur, které by mohly být poškozeny. Je třeba vyloučit:

- jiná svalová poranění, např. m. rectus femoris při jeho úponu na SIAS a m. iliopsoas v oblasti trochanter minor, což se projevuje ostrou a dobře lokalizovanou bolestí v této oblasti a pocitem svalové slabosti, dále také bolestí při aktivaci svalu proti odporu
- intraartikulární změny
 - coxartróza, u které jsou typické startovací bolesti, ranní ztuhlost do 30 minut, zlepšení stavu při pohybu a při dekompenzovaném stavu také noční a klidové bolesti
 - femoroacetabulární impingement, který se projevuje bolestí hluboko v kyčli, typicky při vstávání po delším sedu nebo při nastupování a vystupování z auta, také jsou pozitivní FABER a FADDIR testy

- léze kloubního labra bývá provázena tupou nebo ostrou bolestí, často při nošení břemen, a pacienti mívají mechanické symptomy – bolestivé přeskakování v kloubu, často se v anamnéze objevují dřívější dislokace nebo instability kloubu
- zlomeniny krčku femuru, jejichž projevem je hluboká bolest při pohybech i chůzi, hlavně při nošení břemen, palpační bolestivost, nestabilita chůze
- nervová dráždění
 - piriformis syndrom s útlakem n. ischiadicus – palčivá, ostrá, vystřelující bolest v hýždí a po zadní straně stehna při protažení nebo palpací m. piriformis, v pozdějším stádiu může být provázen paretickými příznaky po zadní straně stehna a bérce
 - neuralgie n. obturatorius se projevuje bolestí na vnitřní straně stehna a případně oslabením adduktorů a cítí v této oblasti
- bursitidy (bursitis trochanterica, bursitis iliopectinea) – palpační bolestivost, známky zánětu, může se objevovat bolestivé přeskakování, bolest se zhoršuje při fyzické aktivitě nebo při dlouhém sezení, může být pozitivní Trendelenburgova zkouška, často u lidí s nadváhou středního věku, bez předešlého zranění, vyšší výskyt u žen
- athletic pubalgia – tupá, difúzní bolest v oblasti symfýzy s iradiací do vnitřní strany stehna, vzniká přetěžováním a poškozením ligament při svalových dysbalancích mezi břišními svaly a adduktory
- revmatoidní onemocnění
- zánětlivá onemocnění
- tumory, gynekologická a interní onemocnění

(Dimitrakopoulou, & Schilders, 2016; Wilson, & Furukawa, 2014)



Obrázek 7. Mechanismus poškození m. adductor longus při fotbalu (Bahr, 2004).

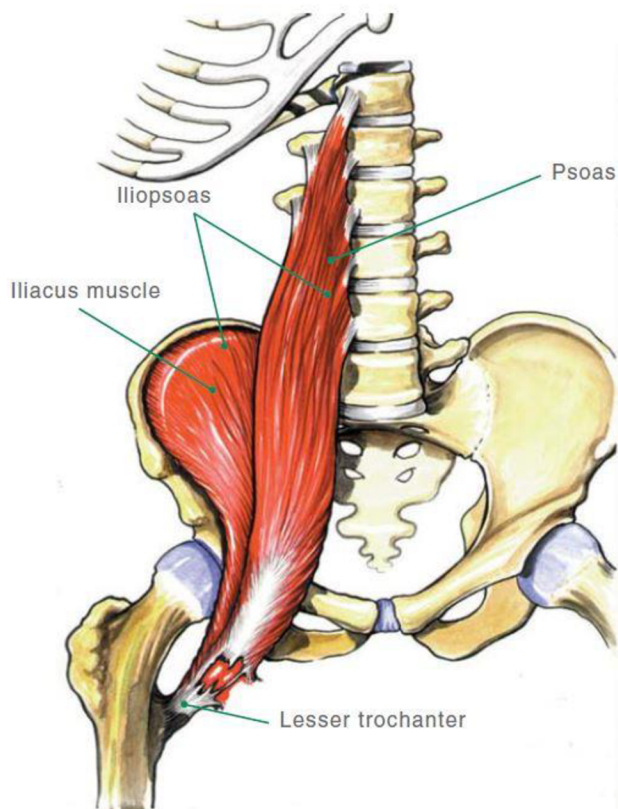
3.5.4.2 *M. iliopsoas*

M. iliopsoas se anatomicky dělí na 3 části: *m. iliacus* a *m. psoas major* s úponem na trochanter minor a *m. psoas minor* s úponem do oblasti eminentia iliopectinea, který se vyskytuje pouze u 60-65% populace (Hunt, d'Hooghe, & Canata, 2017). *M. iliacus* se stará hlavně o prvotní rychlou fázi flexe a zevní rotaci v kyčli, důležitý je také pro stabilizaci pánve. *M. psoas major* dělá taktéž flexi kyčle a při fixované dolní končetině stabilizuje bederní páteř ve frontální rovině, zejména v sedu. V problematice entezopatií je důležitá oblast právě malého trochanteru, kde mezi šlachami a kostí leží bursa iliopectinea. Toto místo bývá často postiženo u aktivit, kde se často opakují flekční pohyby v kyčli (Obrázek 8). Opět je častý výskyt u fotbalistů, kde k akutnímu poškození dochází buď zaražením pohybu při kopu do flexe nebo naopak přílišným natažením do extenze. Dalšími rizikovými sporty jsou moderní gymnastika, canoeing, běh do kopce, tanec, sklapovačky a všechny jiné aktivity, při kterých dochází zejména k repetitivním pohybům do flexe a zevní rotace v kyčli (Bisciotti et al., 2017). K chronickému poškození dochází nadměrným opakovaným zmiňované zátěže (King, Bowen, & Seidenberg, 2017).

Hlavními příznaky jsou:

- Bolestivost při aktivní odporované flexi kyčle nebo pasivní hyperextenzi – tyto testy mohou být velice nápomocné při určování postižené struktury, protože příznaky postižení svalů upínajících se v pubické oblasti mohou být dosti podobné (Laible, Swanson, & Rose, 2013).
- Palpační bolestivost v trigonum femorale (King et al., 2017).
- Iradiace bolesti do vnitřní strany stehna, v pozdějších stádiích postižení se může bolest šířit pod stydkou kost do bederní páteře nebo na kontralaterální stranu pánve (Bisciotti, 2017).

V diferenciální diagnostice musíme dbát na odlišení podobných patologií, jako tomu bylo u entezopatie adduktorů. Kromě nich je ovšem potřeba myslet na možný zánět iliopectineální bursy (bursitis iliopectinea) a zánět šlachových obalů (peritenonitis), tyto stavy se totiž vyskytují společně s entezopatiemi tak často, že je Johnston et al. popsali jako tzv. „iliopsoas syndrom“, který má stejnou diagnostiku i terapeutické přístupy jako samotná entezopatie iliopsoatu (Johnston, Wiley, Lindsay, & Wiseman, 1998; Wilson, & Furukawa, 2014).



Obrázek 8. Postižení úponu m. psoas major v oblasti malého trochanteru (Hunt, 2017).

3.5.4.3 *M. rectus femoris*

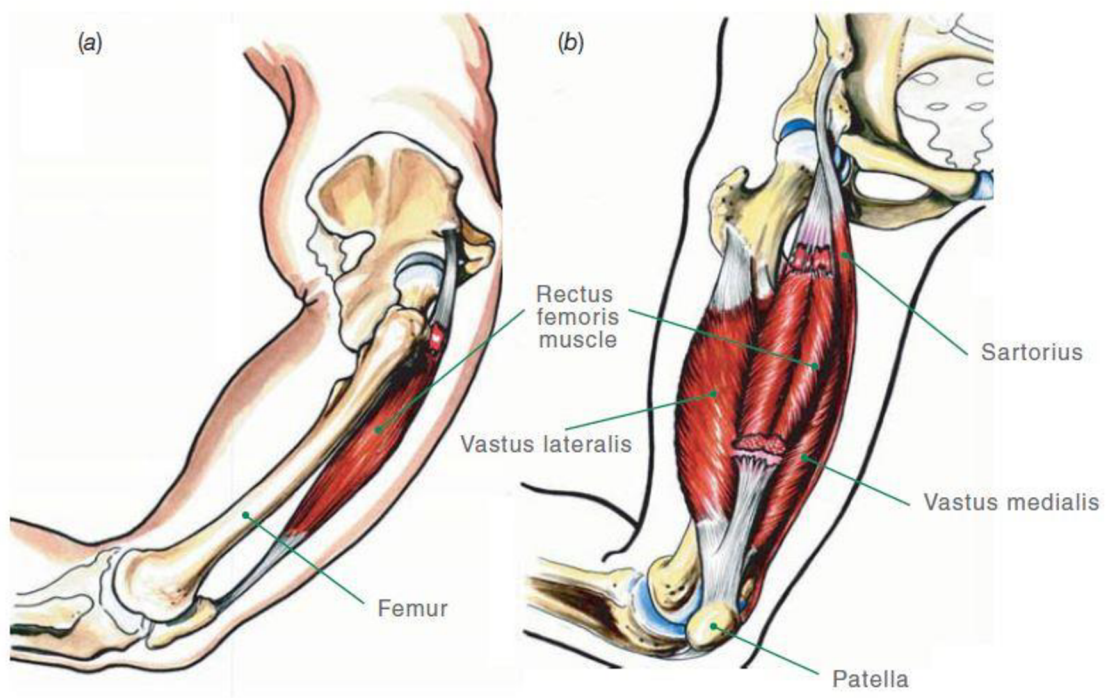
Postižení *m. rectus femoris* nebývá tak časté jako předchozí případy, ale je potřeba ho neopomenout při diferenciální diagnostice (Bard, & Vuillemin, 2020). Tento sval začíná dvěma hlavami: přímou hlavou na spina iliaca anterior inferior a nepřímou hlavou v supraacetabulární oblasti. Jeho funkcí je hlavně flexe kyčelního kloubu a extenze kolene, pomáhá stabilizovat pánev při stoji i pohybu a jeho význam ve sportovním prostředí můžeme nalézt například v jeho zpomalovací funkci pohybu tibie při swing fázi běhu. Vzhledem k tomu, že přímá hlava (*m. rectus femoris*) patří mezi přední struktury kyčle a nepřímá hlava mezi laterální, projevuje se postižení jednotlivých struktur odlišně (Morau et al., 2018). Příčiny vzniku jsou podobné jako u *m. iliopsoas*, stejně jako projevy. Typická akutní zranění bývají při zablokovanému kopu s plně extendovaným kyčelním kloubem a fletovaným kolenem (Obrázek 9) (Bahr, 2004). Často bývá postižen u sportů, jako je fotbal, rugby, cyklistika nebo sprinterské disciplíny. Mezi rizikové faktory i v běžné populaci patří především předchozí zranění svalu, změny pracovních stereotypů, nízký vzrůst spojený s nadváhou a nízkou úrovní flexibility, čímž je myšleno hlavně zkrácení daného svalu (Hunt et al., 2017).

Hlavními příznaky jsou:

- Bolestivost při odporovaných testech do flexe KYK a extenze KOK.
- Bolestivost při maximálním pasivním protažení svalu, např. při Thomasově testu (viz Obrázek 12).
- Palpační bolestivost v oblasti SIAI a acetabula.
- Přenášení bolesti do inguinální oblasti a kaudálně po přední straně stehna.

(King et al., 2017)

Diferenciálně odlišit je to třeba od inguinálních hernií, které se projevují pálivou nebo ostrou bolestí v tříselné krajině a inguinálního ligamenta, palpačně lze nahmatat vyklenutí v břišní stěně a v oblasti otvorů pod inguinálním ligamentem, dále pak od entezopatií jiných svalů, parciální či částečné ruptury svalu, které se projevují také ostrou nebo píchavou bolestí, která je dobře lokalizovaná a sval bývá v místě poranění citlivý na pohmat, v neposlední řadě od nervového dráždění, např. n. cutaneus femoris lateralis při diagnóze meralgia paresthetica, která se projevuje paresteziemi a dysesteziemi na anterolaterální straně stehna (Hunt et al., 2014).



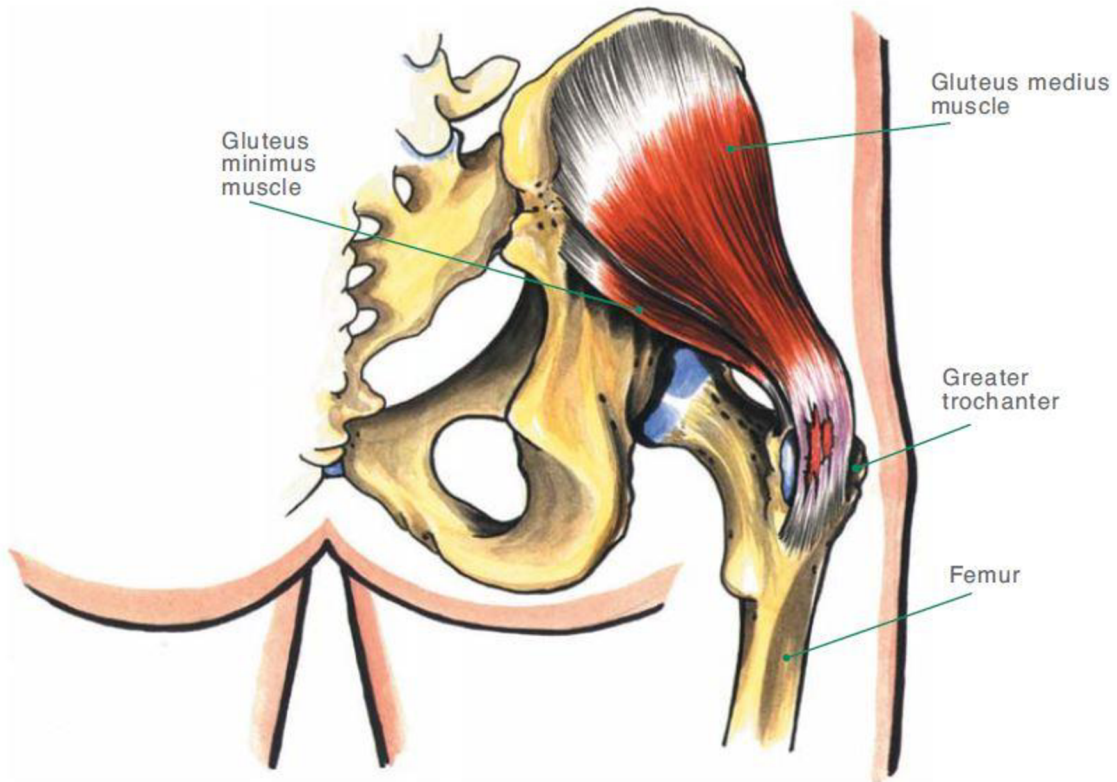
Obrázek 9. Mechanismus poškození m. rectus femoris při hyperextenzi kyčle (Bahr, 2004).

3.5.4.4 *M. gluteus medius* a *m. gluteus minimus*

Nejčastějším důvodem bolestí na laterální části kyčelního kloubu je tzv. bolestivý syndrom velkého trochanteru (GTPS), což je označení pro soubor příznaků zahrnující bursitis trochanterica, tendinopatie a entezopatie *m. gluteus medius* a *m. gluteus minimus*, parciální ruptury těchto svalů a iliotibiální syndrom (Obrázek 10). Prevalence tendinopatií *gluteu mediu* a *minimu* je podle radiologické studie z roku 2015 zhruba 30 % mezi 50-59 lety a až 80 % u lidí starších 70 let (Chi et al., 2015). Těmito degenerativními změnami v oblasti velkého trochanteru bývají nejčastěji postiženy ženy (z 80-90 %) ve věku od 40 do 60 let (Chamberlain, 2021). Mohou vznikat dlouhodobým přetěžováním, ale často se s nimi setkáme u starších pacientů jako s degenerativními změnami. GTPS bývá často sekundárně projevem bolestí v oblasti bederní páteře nebo těmto bolestem naopak předchází a je jejich příčinou. Typickým sportem, ve kterém nalezneme s velkou četností toto postižení, je hlavně vytrvalostní běh, dále i ostatní běžecské disciplíny a sporty jako fotbal, hokej nebo badminton. Mezi rizikové faktory patří nestejná délka dolních končetin, nadměrná pronace chodidla (plochonoží) nebo coxa valga.

Hlavními příznaky jsou:

- Bolesti při dlouhém sezení, ve spánku na postiženém boku a při tělesné zátěži (chůze, běh)
- Evokovaná bolest při odporovaných testech – vnitřní rotace při flexi 90 st. KYK, addukce s extendovaným KOK
- Palpační bolestivost úponů *m. gluteus medius* a *m. gluteus minimus* v oblasti velkého trochanteru
- Ranní ztuhlosti nebo poruchy rovnováhy z důvodu svalových dysbalancí
- Při vyšetření chůze můžeme pozorovat tzv. Trendelenburgův fenomén, kdy dochází k instabilitě pánve ve frontální rovině (Chamberlain, 2021; Wilson, & Furukawa, 2014)



Obrázek 10. Postižení úponu m. gluteus medius (Bahr, 2004).

3.6 Diagnostika

3.6.1 Klinické vyšetření pacienta

Klinické vyšetření terapeutem/lékařem by mělo být cíleno na zjištění diagnózy pomocí diferenciální diagnostiky. Vyšetření začíná už při příchodu pacienta do ordinace, kdy pozorujeme styl chůze, antalgické držení, celkovou posturu a pohybové stereotypy. Následuje podrobná anamnéza, která by měla zahrnovat pouze relevantní informace k aktuálním potížím. Využíváme baterie 5P: pozorování, palpace, perkuse, poslech, per rectum. Z čehož per rectum v této konkrétní problematice nemá využití. Palpací zjišťujeme hlavně místo největší bolesti, které nás může nasměrovat k postižení určitých struktur. Perkuse (poklep) je vhodná v oblasti břicha, pokud máme podezření na interní potíže, které mohou způsobovat bolest v oblasti kyčle a imitovat tak lokální poranění (např. apendicitis acuta). Poslechem můžeme zjišťovat např. lupavý fenomén v kyčli (snapping hip). Další pomocnou metodou mohou být již zmiňované odporové testy, při kterých se snažíme vyvolat u pacienta bolest odporem, který klademe tomu pohybu, jenž způsobil poranění.

3.6.1.1 Anamnéza

Anamnéza spočívá v důkladném sbírání relevantních informací z minulosti a přítomnosti, které by mohly poukázat na příčinu patologie, se kterou pacient přichází.

Začínáme osobní anamnézou (OA), kde u bolestí v oblasti kyčelního kloubu je důležité, zda má pacient za sebou nějaké operace v oblasti bederní páteře, kyčle, kolene nebo nohy. Zajímají nás předešlé úrazy (zlomeniny, luxace, pády) a bolesti těchto oblastí v minulosti. Dále zda neměl pacient poruchu vývoje kyčelního kloubu v dětství, zda nosil široké balení, jak probíhal vývoj chůze atd. Zejména žen je potřeba zjistit, zda nemůže problém souviset s gynekologickými zákroky/obtížemi.

Poté se vyptáváme na farmakologickou anamnézu (FA), zda pacient užíval nebo užívá nějaké léky v jaké frekvenci a množství. Pracovní anamnéza (PA) může mít velkou výpovědní hodnotu, pokud se nejedná zrovna o sportovce, ale o běžně zaměstnaného člověka, neboť přetížení může vyplývat z pracovních stereotypů. Doptáváme se cíleně na změny v zaměstnání nebo jiné pracovní pozice, které by mohly způsobit přetížení. Sociální anamnéza (SA) je pro nás terapeuticky důležitá hlavně proto, abychom zjistili, za jakých podmínek člověk žije, zda mu má kdo pomoci, zda mu například někdo nakoupí apod. Jedná se většinou o důležitou otázku u starších pacientů, kde rozhoduje i počet schodů do jejich bytu, což se s obtížemi v kyčli může stát velkou překážkou v samostatnosti pacienta.

V poslední řadě zjišťujeme informace o nynějším onemocnění (NO), to by mělo být velice důkladné, protože pacient popisuje daný problém, se kterým přišel do ordinace lékaře či terapeuta. Nejčastějším důvodem, proč pacient vyhledá odbornou pomoc, je bolest. Ta nás velice zajímá, proto je detailní popis bolesti neodmyslitelnou součástí anamnézy. Zajímá nás intenzita bolesti, která lze hodnotit např. podle Vizuální analogové škály (VAS), body od 1 do 10 (Opavský, 2011). Dále nás zajímá, jak dlouho už bolest trvá, ve kterých částech dne, zda je klidová, nebo při zátěži, zda je intermitentní, nebo trvalá, jak moc pacienta omezuje v rámci běžných denních aktivit (activity daily living – ADL), zda má pacient úlevovou polohu od bolesti a naopak jaký pohyb/poloha vyvolává bolest, zda se bolesti zhoršují, zlepšují nebo jsou stále stejné, druh bolesti, zda je palčivá, tupá, ostrá, difúzní, přesně lokalizovaná, bodavá, řezavá, štiplavá atd. Podstatnou informací je změna tréninkového režimu (frekvence a intenzita), podmínek, jiná obuv, protože tyto změny mohou způsobit přetížení dané oblasti.

(Bahr, 2004; Hunt et al., 2017; Kjaer et al., 2003; Kolář, 2020; Wilson, & Furukawa, 2014)

3.6.1.2 *Aspekce*

Aspekční vyšetření se standardně provádí zepředu, z boku a zezadu. Zepředu vyšetřujeme klidový stoj na obou dolních končetinách, stoj na jedné dolní končetině, tzv. Trendelenburgova zkouška (Obrázek 18) a chůzi. Je vhodné, aby aspekční vyšetření mělo nějakou systematičnost a postupovalo se například zeshora dolů. Začínáme proto postavením hlavy, rovinou ramen, pozorujeme stranovou symetričnost ve všech etážích, kompaktnost břišní stěny, postavení pupku, taille, postavení pánve ve frontální rovině, kde může docházet k zešíkmení pánve na jednu stranu, což může poukázat např. na skoliózu páteře, nestejnou délku dolních končetin, jednostranné plochonoží, asymetrická valgozita/varozita kolenních kloubů a další, nebo můžeme pozorovat shift pánve, kdy dochází k laterálnímu posunu celé pánve od střední osy těla, což můžeme pozorovat například u dekompenzovaných skolióz páteře (Janda, 2004; Kolář, 2020; Véle, 2006).

Zepředu i zezadu pozorujeme chůzi, kdy nás zajímá symetrie kroků, tempo, stojná a švihová fáze končetin, stabilita pánve při chůzi, rovnováha (cílené vyšetření pomocí tandemové chůze) a souhru trupu a horních končetin s dolními končetinami (Dvořák, 2003; Opavský, 2003). Stoj můžeme vyšetřovat pomocí Rombergových zkoušek, kdy Romberg I. znamená vyšetření stability ve stoji o bázi na šířku pánve, Romberg II. je stoj o úzké bázi ve stoji spojném a Romberg III. je stejná pozice nohou jako u předešlého testu, ale pacient u ní zavře oči. Pozorujeme stabilitu a souhru končetin a trupu, titubace trupu a hru šlach v oblasti hlezenního kloubu (proto by se mělo vyšetřovat bez ponožek s odhalenými hlezny). Z boku pozorujeme postavení hlavy, kdy může být normální (tragus za klíční kostí), chabé držení hlavy (tragus

na úrovni klíční kosti) nebo předsunutě držení hlavy (tragus před klíční kostí). Toto hodnocení může být kresleno postavením klíčních kostí například při protrakci ramenních kloubů. Postavení ramen, která mohou být v protrakci, křivky páteře (lordóza horní krční páteře, kyfóza dolní krční páteře a hrudní páteře, lordóza bederní páteře), postavení pánve v sagitální rovině, kdy může být v anteflexi, což bývá například u zkrácení a hypertonu m. iliopsoas a m. rectus femoris, nebo může být naopak v retroflexi, což bývá typické ve spojení s vymizení bederní lordózy, např. u morbus Bechtěrev.

V případě postižení šlach v oblasti kyčelního kloubu můžeme při úponech pozorovat mírný otok a prosak, pokud se jedná o akutní problém, ale častěji se setkáme s tím, že v dané oblasti nebudou viditelné žádné změny (Kolář, 2020; Opavský, 2003; Veigl, & Šenolt, 2020).

3.6.1.3 *Palpace*

Palpační vyšetření nám umožňuje zjistit přesnější informace o stavu tkání pomocí hmatu, tzn. svalovém napětí, změně tvaru či polohy určité struktury, změně teploty, bolestivosti na pohmat atd.

Důležité oblasti k palpaci v oblasti kyčelního kloubu:

- Úpony svalů břišní stěny v oblasti kyčelní a stydké kosti (m. obliquus internus et externus abdominis, m. rectus abdominis)
- Oblast lig. inguinalis (kvůli možnosti herniace)
- Trigonum femorale (palpace mimo jiné m. iliopsoas)
- Oblast adduktorů a jejich úponů
- Os pubis a symfýza
- Oblast velkého trochanteru (úpony gluteálních svalů a zevních rotátorů kyčle, bursa trochanterica)
- M. piriformis
- Spina iliaca anterior inferior (odstup m. rectus femoris)
- Sakroiliakální skloubení (bolestivost při blokádě nebo přetížení ligament může imitovat bolest úponů)
- Tuber ischiadicum (odstup m. semitendinosus, m. semimembranosus a dlouhé hlavy m. biceps femoris)

Při vyšetřování kyčelního kloubu by se nemělo zapomínat i na vyšetření segmentu nad a pod, tzn. bederní páteře a kolene, popřípadě hlezna a nohy (Bahr, 2004; Reichert et al., 2021).

3.6.1.4 Kineziologické vyšetření

1) Měření rozsahu pohybu podle metody SFTR – měření je vhodné provádět v daném segmentu a v jenom segmentu nad a pod, v tomto případě v kolenním kloubu a v bederní páteři. Bederní páteř můžeme vyšetřit pomocí funkčních testů páteře a goniometricky. Nejprve necháváme pacienta, aby provedl požadovaný pohyb aktivně, poté měříme pasivní rozsah pohybu, při kterém celý rozsah pohybu vykonává končetinou terapeut bez účasti pacienta.

- Kyčelní kloub: S: EX – výchozí postavení – FL, F: ABD – výchozí postavení – ADD, R: ZR – výchozí postavení – VR
- Kolenní kloub: S: EX – výchozí postavení – FL
- Bederní páteř: R: LROT – výchozí postavení – PROT, F: LLFL – výchozí postavení – PLFL

(Dylevský, 2007; Véle, 2006)

2) Funkční testy páteře

Používáme je pro vyšetření rozvíjené páteře do flexe a extenze v určitých etážích. Před začátkem měření vyznačujeme na zádech pacienta značky na předem daných místech a poté měříme rozdíl vzdálenosti značek v klidovém stoji a ve flexi nebo extenzi.

- Pro cílené vyšetření rozvíjení bederní páteře do flexe můžeme použít **Schoberovu zkoušku**, kde se měří vzdálenost mezi spojnicí zadních horních spin (SIPS) a bodu vzdáleného 10 cm kranialně (u dětí 5 cm). Norma u tohoto testu by mělo být rozvinutí páteře o 4-6 cm (u dětí o 2,5 cm).
- Pro vyšetření rozvíjení hrudní a bederní páteře do flexe můžeme použít **Stiborovu zkoušku**, kde první bod je p. spinosus C7 a druhý bod je na spojnici SIPS. Rozvíjení v tomto úseku by mělo být 7-10 cm při maximálním předklonu.
- Pro vyšetření lateroflexe zejména v bederním úseku páteře používáme **zkoušku lateroflexe**, kdy v klidovém stoji vyznačíme na obou dolních končetinách výšku, kam sahá špička 3. prstu, a poté vyzveme pacienta k úklonu na jednu a poté na druhou stranu, přičemž zaznačíme výšku, kam pacient během úklonu dosáhl špičkou 3. prstu. Je potřeba hlídat, aby k pohybu docházelo pouze lateroflexí páteře. Pacient by si mohl pomáhat pokrčováním kolen, flexí trupu, rotací trupu nebo extenzí trupu. Úklon na jednu stranu o méně než 15 cm svědčí o omezeném rozsahu pohybu.

- Poslední vhodnou zkouškou při vyšetřování bederní páteře by mohla být zkouška předklonu (**Thomayerova zkouška**), kde zjišťujeme, jestli je pacient schopen dotyku země špičkou 3. prstu. Pokud ano, tak je výsledek normální, pokud dosáhne větší části ruky, tak je zkouška negativní a pokud nedosáhne na zem vůbec, tak je zkouška pozitivní a měříme, o kolik centimetrů nedosáhne na zem.

(Dylevský, 2007; Kolář, 2020; Véle, 2006)

3) Antropometrické vyšetření

U postižení svalových úponů v oblasti kyčle nás bude zajímat především délka dolních končetin, případně obvody stehna, pokud by se vyskytoval otok nebo naopak útlum svalu, a hypotrofie vzniklá na podkladě bolesti při aktivaci svalu.

Délka dolní končetiny:

- Funkční: SIAS – malleolus medialis
- Anatomická: trochanter major – malleolus lateralis
- Umbilikomaleolární: umbilicus – malleolus medialis

Obvody na dolní končetině:

- 10 cm nad patellou
- Těsně nad kolenem
- Přes patellu

(Chomtho, 2022; Haladová, & Nechvátalová, 2010)

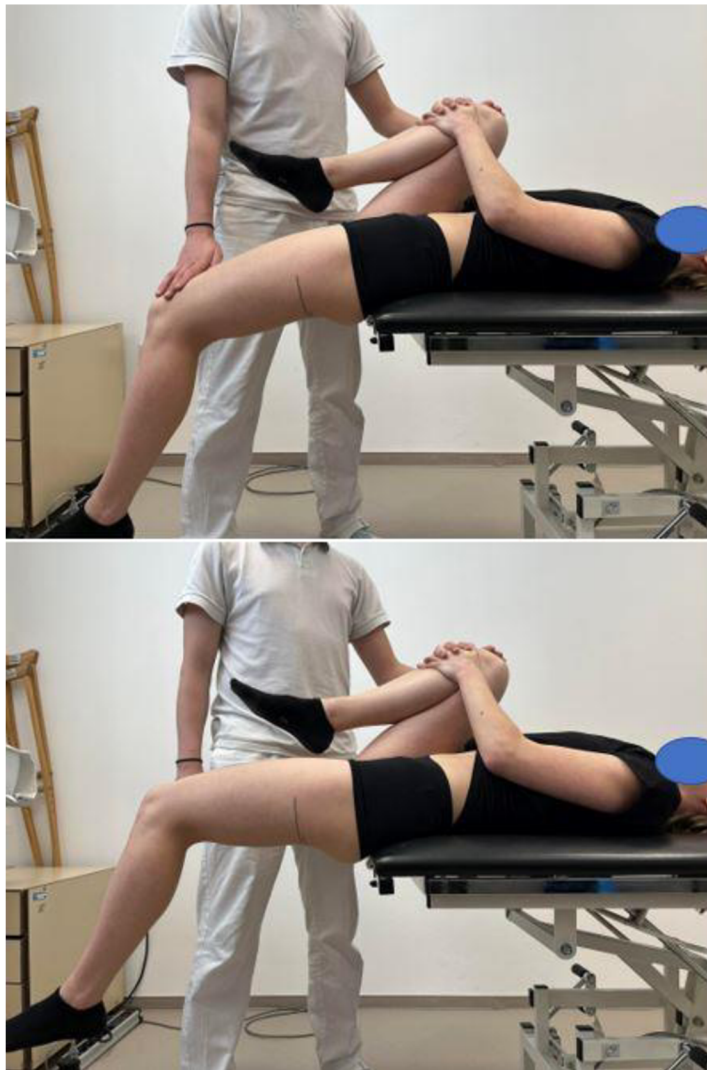
4) Orientační vyšetření svalové síly

Orientační povědomí o stavu svalové síly jednotlivých svalových skupin získáme během cílených odporových testů, kde se buď vyšetřují obě strany souběžně, nebo porovnáváme jednostranné rozdíly při vyšetření zvláště pravé a levé DK.

5) Vyšetření zkrácených svalů dle Jandy

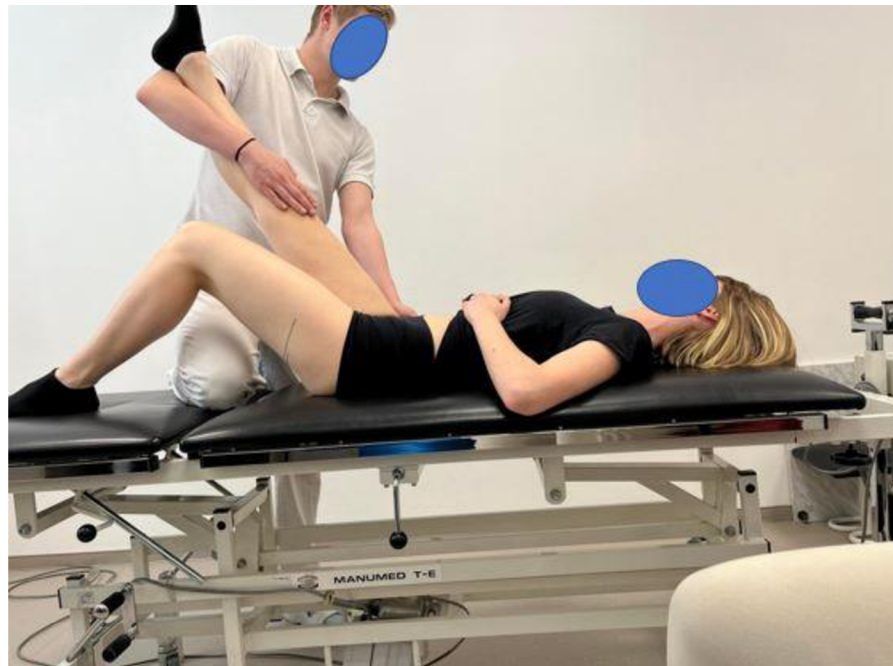- Flexory kyčelního kloubu (Thomasův test – Obrázek 11): Vyšetřujeme v leže na zádech hýžděmi na kraji lehátka. Pacient nevyšetřovanou dolní končetinu táhne k hrudní kosti a sledujeme pozici druhé vyšetřované končetiny, která volně visí z lehátka. Hlídáme, aby nedocházelo ke kompenzačním pohybům pánve. Hodnotíme čísla 0–2.

- 0- Při normálním nálezů je stehno v horizontále a béréc visí kolmo k zemi, pasivně lze polohy v kloubech ještě zvětšit.
- 1- Při malém zkrácení je lehčí postavení v kyčelním kloubu (svědčí pro zkrácení m. iliopsoas), které jde pasivně dotáhnout do horizontály a béréc trčí šikmo vpřed (zkrácení m. rectus femoris), je patrná prohlubeň na laterální straně stehna a mírná deviace do abdukce (zkrácení m. tensor fasciae latae).
- 2- Při velkém zkrácení je výrazné flekční postavení v kyčli, které nelze pasivně dotáhnout do horizontály, béréc trčí šikmo vpřed a je patrná deviace patelly a její tah kraniálně, výrazný zářez na laterální straně stehna s deviací stehna do abdukce.



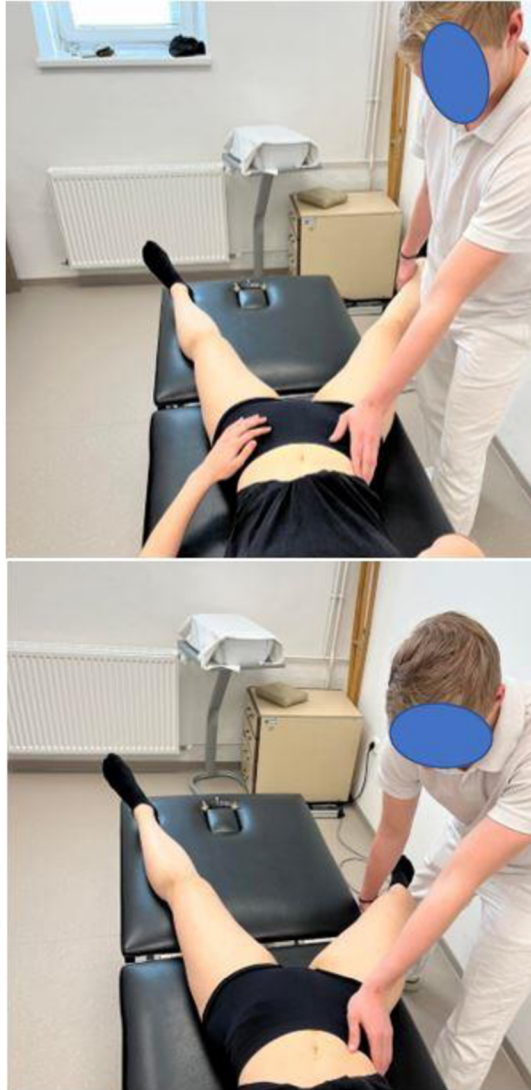Obrázek 11. Vyšetření zkrácení flexorů KYK (Thomasův test).

- Flexory kolenního kloubu: Vyšetřujeme v leže na zádech, kdy pacient volně leží s extendovanými dolními končetinami, terapeut pasivně flektuje kyčelní kloub, přičemž dbá na fixaci kolenního kloubu v plné extenzi a fixaci pánve (Obrázek 12).
 - 0- Žádné zkrácení, flexi v KYK lze dotáhnout do 90°
 - 1- Malé zkrácení, flexe v KYK možná v rozmezí 80-90°
 - 2- Velké zkrácení, flexe v KYK méně než 80°



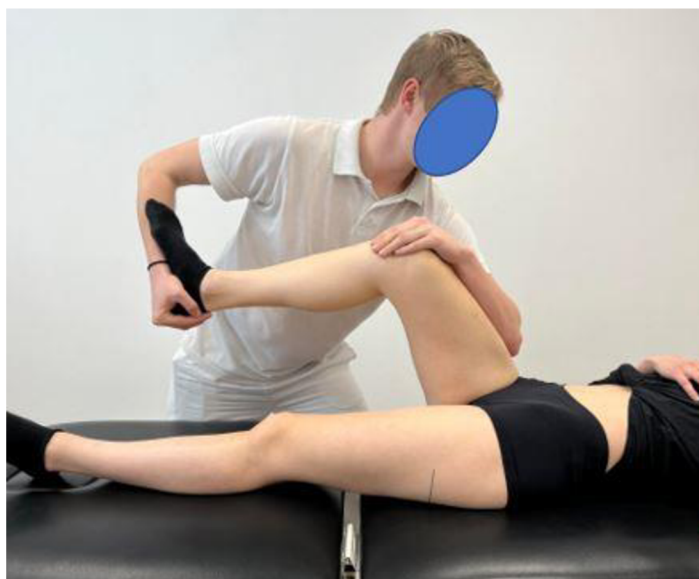
Obrázek 12. Vyšetření zkrácení flexorů KOK.

- Adduktory kyčelního kloubu: Vyšetřujeme v leže na zádech a hodnotíme pasivní rozsah KYK do abdukce s extendovaným a poté s mírně flektovaným kolenním kloubem, což vyloučí vliv dlouhých adduktorů. (Obrázek 13).
 - 0- Normální rozsah pohybu je 40°
 - 1- Malé zkrácení, abdukce v rozsahu 30-40°
 - 2- Velké zkrácení, abdukce možná maximálně 30°



Obrázek 13. Vyšetření zkrácení adduktorů KYK.

- M. piriformis: Vyšetřujeme v leže na zádech, kdy pacientovi pasivně flektujeme kyčelní kloub do 90° a poté zkusíme rozsah pohybu do addukce a vnitřní rotace v kyčli (Obrázek 14).
 - 0- Žádné zkrácení, lze provést addukci a vnitřní rotaci s měkkým odporem na konci rozsahu pohybu
 - 1- Malé zkrácení, je omezená vnitřní rotace a addukce
 - 2- Velké zkrácení, není možná vnitřní rotace a addukce s tvrdým/tuhým odporem na konci rozsahu pohybu (Janda, 2004)



Obrázek 14. Vyšetření zkrácení m. piriformis.

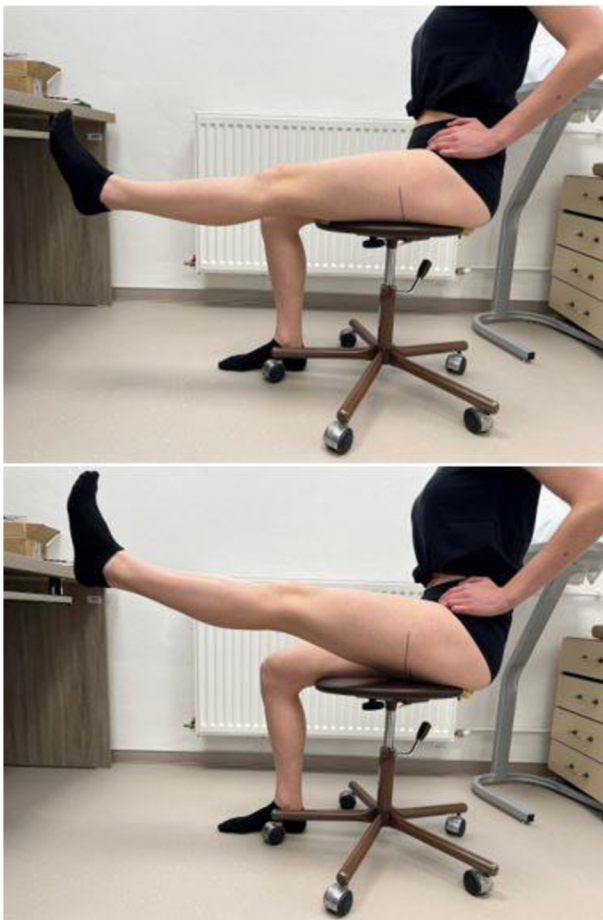6) Vyšetření stereotypů pohybu v kyčelním kloubu dle Jandy

- Stereotyp extenze v kyčelním kloubu: vyšetřujeme vleže na břicho s extendovaným kolenem a sledujeme timing a aktivaci svalů, fyziologické zapojení svalů je v pořadí – hamstringy, m. gluteus maximus, kontralaterální erektor páteře, homolaterální erektor páteře.
- Stereotyp abdukce v kyčelním kloubu: vyšetřujeme na nevyšetřovaném boku, abdukce kyčelního kloubu s extendovaným kolenem, fyziologicky by mělo dojít k aktivaci m. tensor fasciae latae a m. gluteus medius v poměru 1:1 nebo dokonce k větší aktivaci m. gluteus medius. Jako patologické vzory můžeme pozorovat například tzv. tensorovou abdukci, kdy dochází k převaze flexorů kyčle (m. iliopsoas a m. rectus femoris) a pohyb neprobíhá čistě do abdukce, ale je přidána ještě ZR a flexe v kyčli. Převažuje-li m. quadratus lumborum, dochází nejprve k elevaci pánve na začátku pohybu a dále pokračuje pohyb tensorovým mechanismem abdukce.
- Stereotyp flexe trupu: vyšetřujeme na zádech, kdy vyšetřovaný provádí plynulou obloukovitou flexi trupu a pozorujeme aktivaci břišních svalů a flexorů kyčle. Při insuficienci břišních svalů a převaze flexorů KYK dochází k flexi kolenních kloubů, nadzdvížení končetin od podložky a pohybu pánve.

(Janda, 2004)

3.6.1.5 Specifické testy

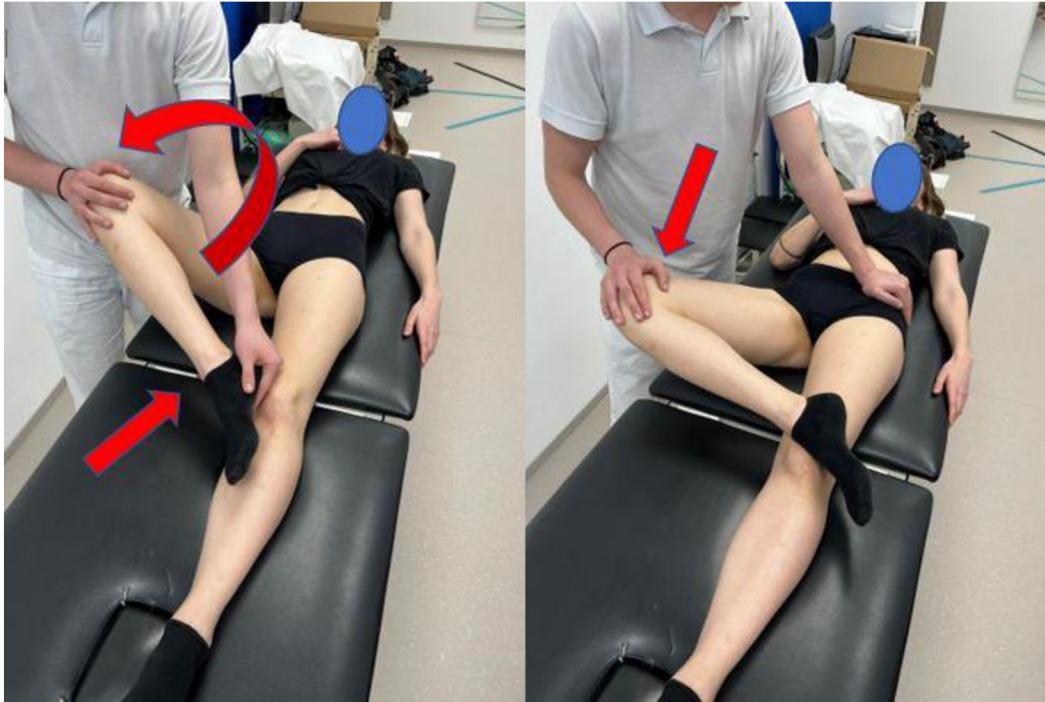
- Ludolffův test – je specifický test na aktivaci m. iliopsoas, kdy pacient sedí na židli s dolními končetinami položenými na zemi. Poté vyšetřovanou končetinu extenduje v koleni a provádí flexi v kyčelním kloubu. V této pozici je aktivní zejména m. iliopsoas a bolestivost v oblasti jeho úponu na malém trochanteru svědčí pro postižení jeho úponu (Obrázek 15).
- Thomasův test – popsán v kapitole vyšetření zkrácených svalů, bolestivost během tohoto testu v oblasti úponu m. iliopsoas nebo m. rectus femoris svědčí pro postižení jejich úponů (Obrázek 11).



Obrázek 15. Ludolffův test.

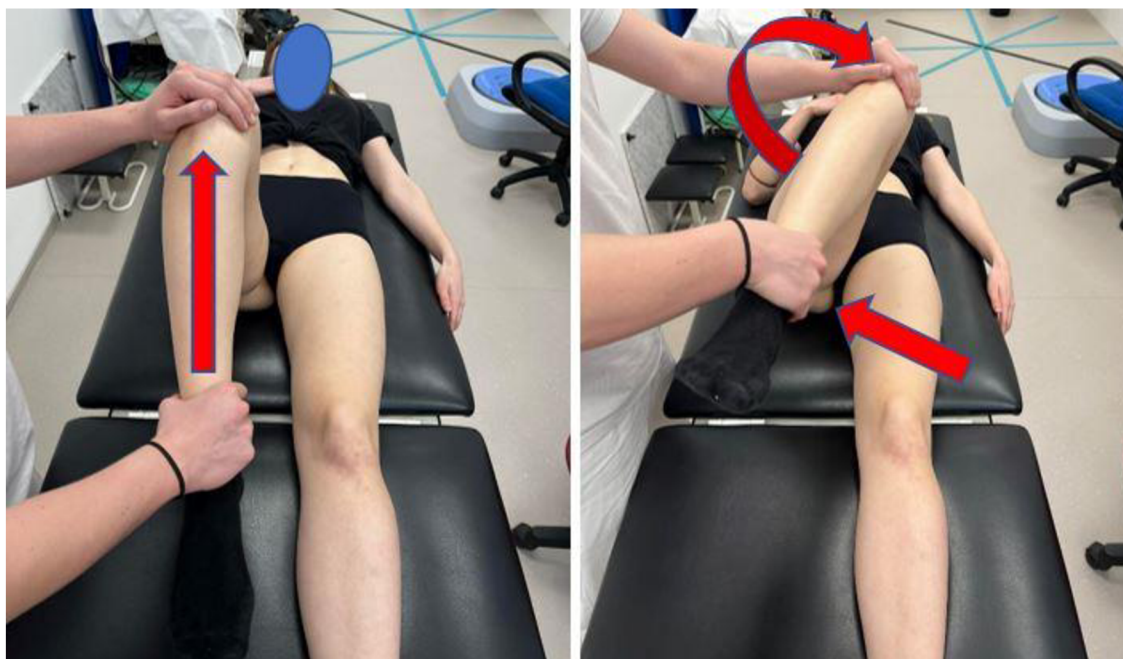
- FABER test (Patrickova zkouška) – pacient leží na zádech a my provedeme pasivní pohyb do flexe, abdukce a zevní rotace v KYK, přičemž fixujeme pánev na kontralaterální straně. Bolestivosti v oblasti úponů adduktorů znamená pozitivní test a svědčí pro postižení těchto úponů, při bolestivosti hlouběji v kyčli na homolaterální straně, kdy bolest je tupá a hluboko, hůře lokalizovatelná, by

mohl test poukázat pro femoroacetabulární impingement (FAI) nebo lézi labra, při bolestivosti na kontralaterální dorsální straně v oblasti sakroiliakálního skloubení svědčí pozitivní test pro postižení nebo blokádu tohoto skloubení (Obrázek 16).



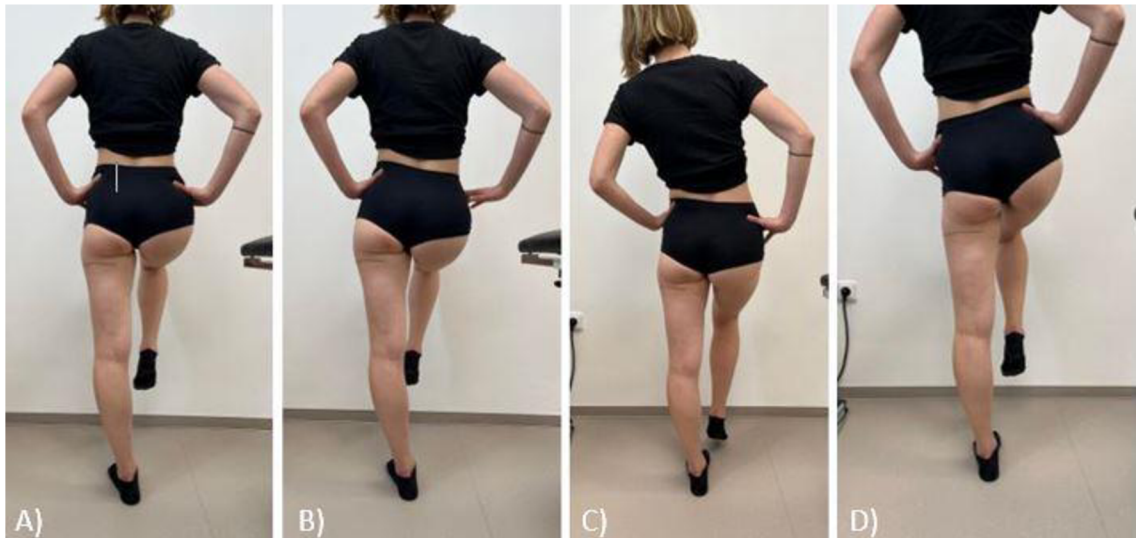
Obrázek 16. FABER test (Patrickova zkouška).

- FADIR test – test, při kterém pacient leží volně na zádech a terapeut pasivně pohybuje s dolní končetinou do flexe, addukce a vnitřní rotace v kyčelním kloubu, pozitivita testu může poukázat opět na FAI, na lézi acetabulárního labra nebo intraartikulární postižení, např. koxartrózu (Obrázek 17).



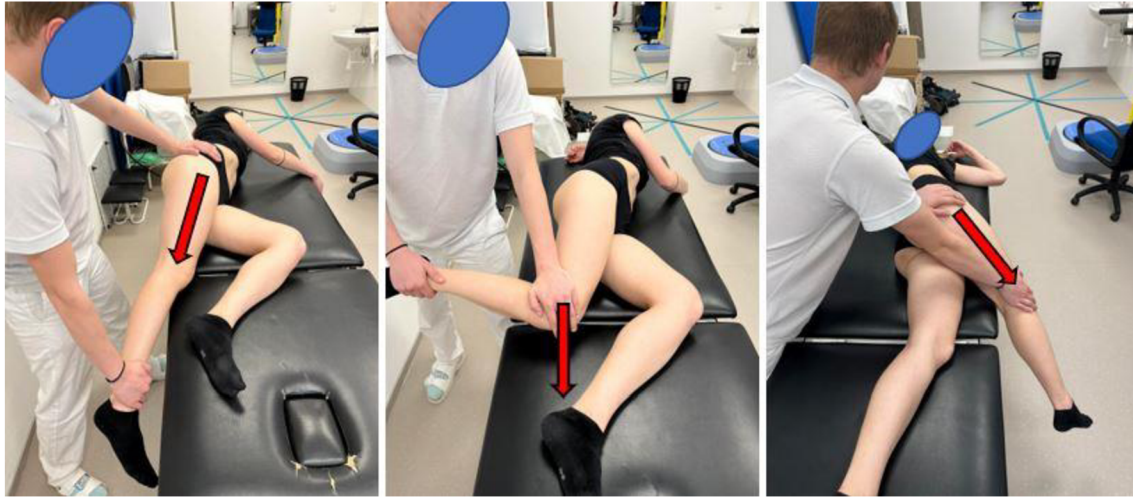
Obrázek 17. FADIR test.

- Trendelenburgova zkouška – jedná se o vyšetření stoje na jedné dolní končetině, kdy druhá končetina je flektovaná v koleni i v kyčli a je odlepená od země, tato zkouška hodnotí stabilitu kyčelního kloubu, zejména aktivitu abduktorů (m. gluteus medius et minimus), při pozitivním testu můžeme pozorovat tzv. Trendelenburgův příznak, což se projeví poklesem pánve na kontralaterální straně a svědčí o insuficienci abduktorů na homolaterální straně, dále můžeme pozorovat Duchennův příznak, kdy dojde ke kompenzačnímu úklonu trupu na stranu stojné DK a nebo Déjerine-Babkin příznak, kdy naopak dojde ke zdvižení pánve na straně nestojné DK (Obrázek 18).



Obrázek 18. Trendelenburgova zkouška: A) negativní, B) pozitivní Trendelenburgův příznak, C) Duchennův příznak, D) Déjerine-Babkin příznak.

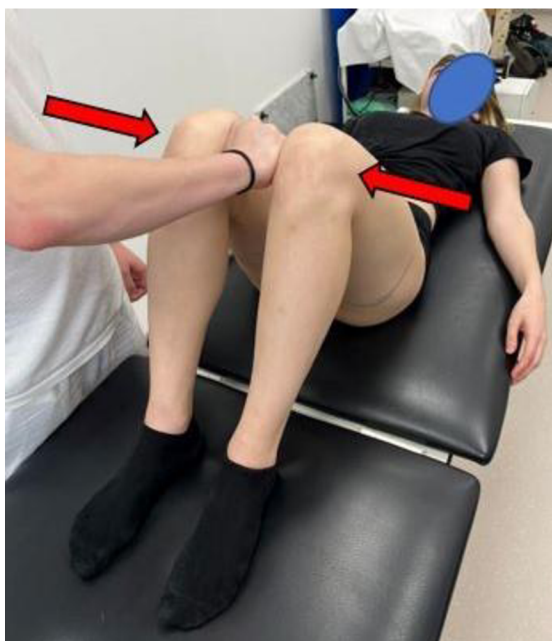- Oberův test – pro vyšetření m. tensor fasciae latae, m. gluteus maximus nebo m. gluteus medius et minimus pacient leží na nevyšetřovaném boku s flektovanou nevyšetřovanou DK pro vyhlazení bederní lordózy, poté terapeut, který stojí za pacientem, provádí pasivní addukci druhé DK ve třech variantách (Obrázek 19):
 - S extendovaným KYK i KOK – vyšetření m. tensor fasciae latae (A)
 - S KYK v nulovém postavení a 90° FL v KOK – m. gluteus maximus et minimus (B)
 - S flektovaným KYK i KOK a současnou kontrarotací horní části trupu – m. gluteus maximus (C)



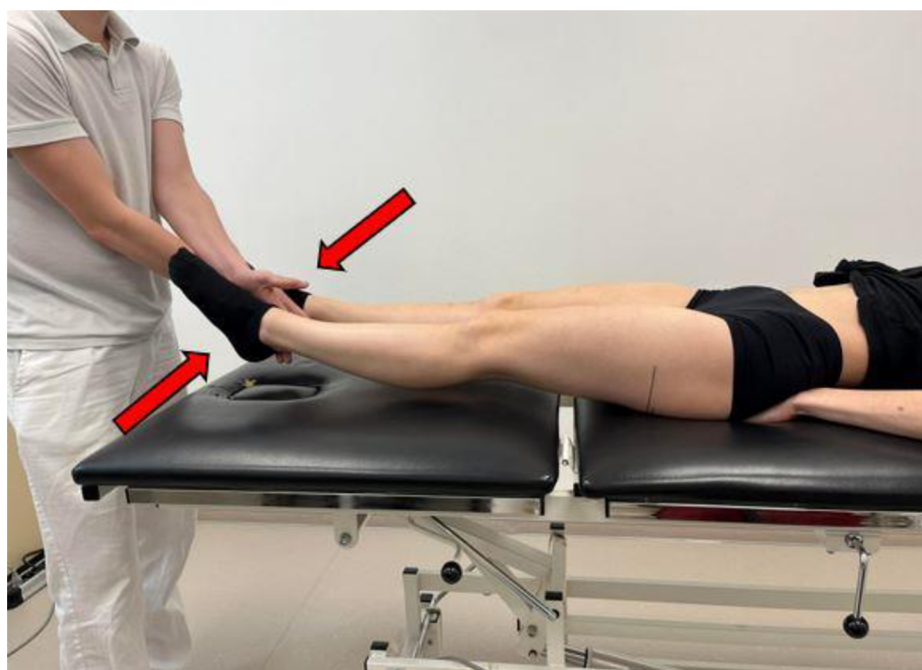
Obrázek 19. Oberův test.

- Cílené odporové testy
 - Adduktory – squeeze test (Obrázek 20), addukce proti odporu (Obrázek 21)
 - Gluteus medius et minimus – abdukce proti odporu (Obrázek 22), resisted external derotation test (Obrázek 23)
 - Iliopsoas – flexe kyčle proti odporu v 90° (Obrázek 24)
 - M. rectus femoris – flexe kyčle proti odporu v 0° s extendovanými koleny (Obrázek 25), extenze kolenního kloubu proti odporu (Obrázek 26)
 - Hamstringy – extenze kyčle proti odporu (testuje hlavně m. gluteus maximus), flexe kolene proti odporu (Obrázek 27)

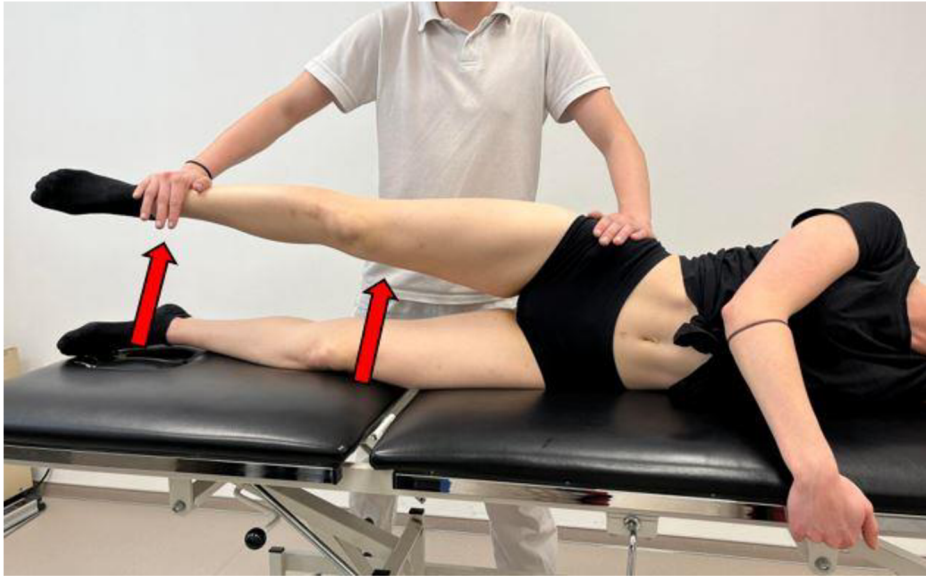
(Bahr, 2004; Ferret et al., 2016; Kolář, 2020; Veigl, & Šenolt, 2020; Wilson, & Furukawa, 2014)



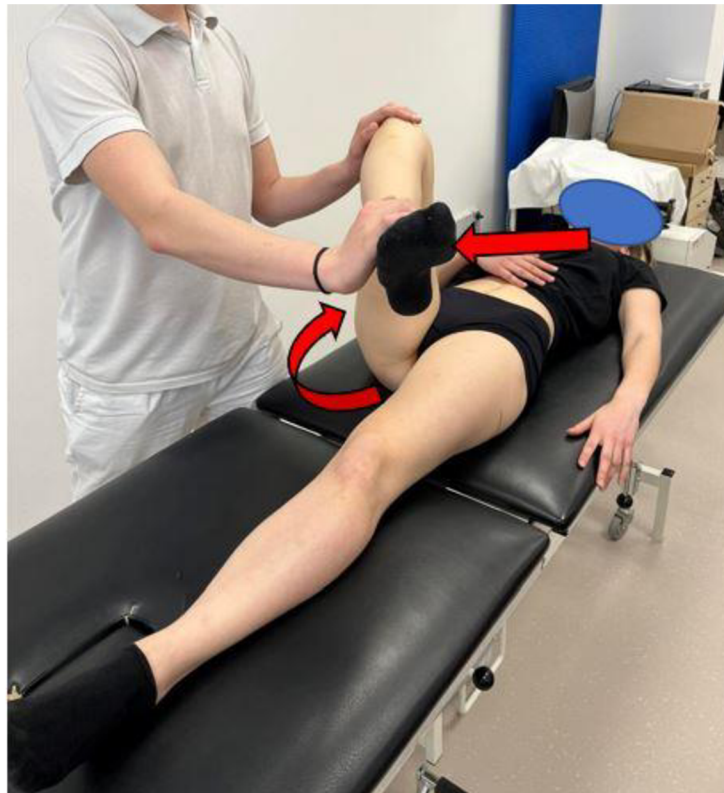Obrázek 20. Squeeze test.



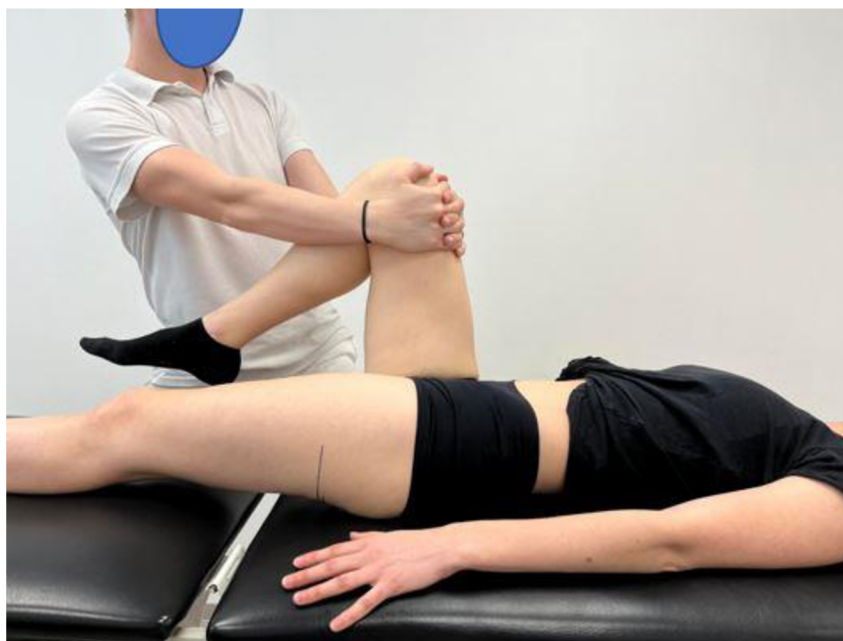Obrázek 21. Addukce kyčelních kloubů proti odporu.



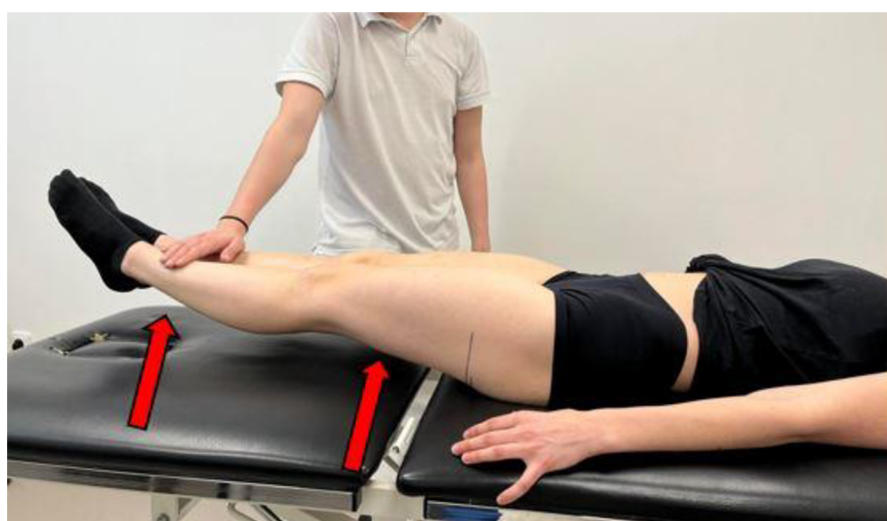
Obrázek 22. Abdukce KYK proti odporu.



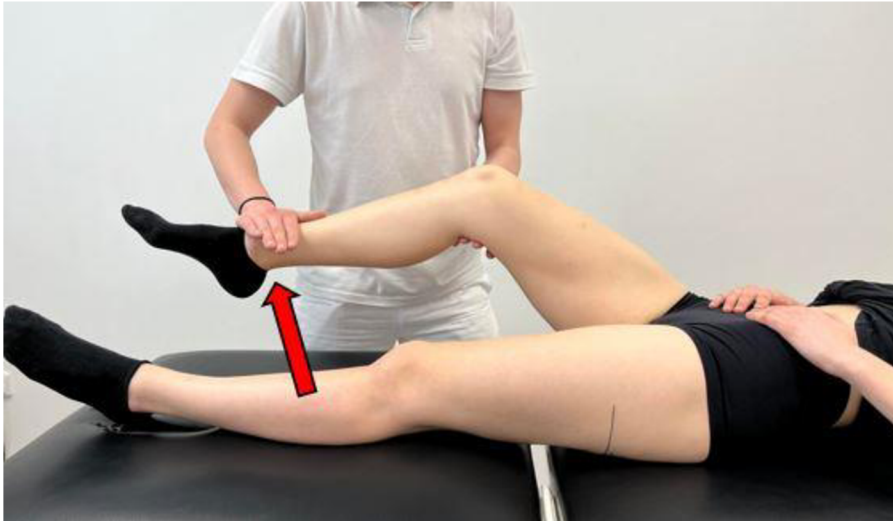
Obrázek 23. Odporovaná vnitřní rotace v KYK s výchozí pozicí v zevní rotaci.



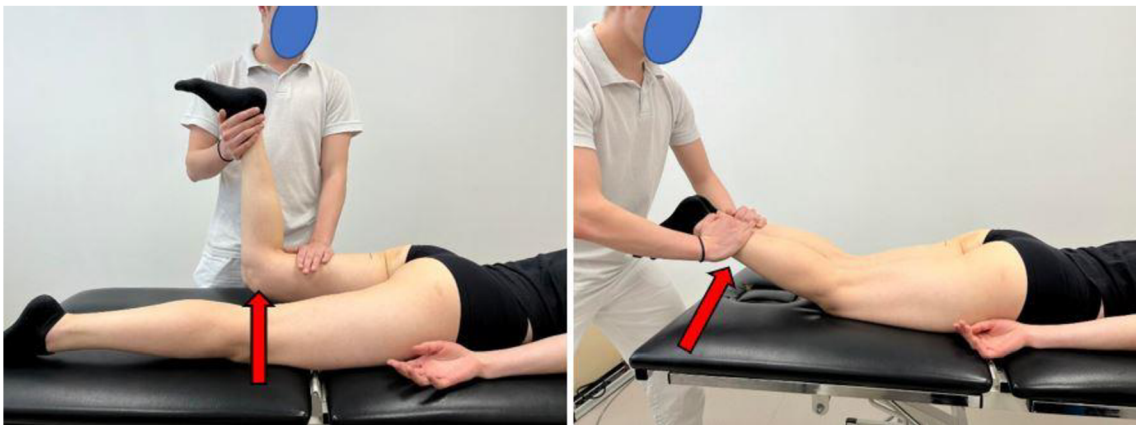
Obrázek 24. Flexe KYK proti odporu (vyšetření m. iliopsoas).



Obrázek 25. Flexe KYK proti odporu (vyšetření m. rectus femoris).



Obrázek 26. Extenze KOK proti odporu (vyšetření m. rectus femoris).



Obrázek 27. Vlevo extenze KYK proti odporu (testuje m. gluteus maximus), vpravo flexe KOK proti odporu (testuje hamstringy).

3.6.2 Diferenciální diagnostika kyčelního kloubu

Pro co nejpřesnější závěr z klinického vyšetření pacienta je třeba vyloučit postižení, která mohou zdánlivě imitovat entezopatie. V okolí kyčelního kloubu je velké množství struktur, které mohou být postiženy. Jako první je zapotřebí rozlišit, zda se jedná o postižení intraartikulární nebo extraartikulární (postižení měkkých tkání v okolí kloubu). To lze provést vyšetřením aktivního a pasivního rozsahu pohybu, a to tak, že vyzveme pacienta, aby provedl aktivně pohyb, který vyvolává bolest, a poté je tento pohyb proveden terapeutem. Pokud se bolest objevuje pouze při aktivním pohybu, svědčí nález o postižení typicky svalového aparátu, ale pokud je bolest stejná i při pasivním pohybu, svědčí to naopak o intraartikulárním postižení. U intraartikulárních postižení kyčelního kloubu bývá také typické omezení rozsahu pohybů podle

kloubního vzorce dle Lewita (Lewit, 2015), který říká, že jsou pohyby omezeny v tomto pořadí: vnitřní rotace – extenze – flexe – zevní rotace.

Konkrétní diagnózy byly zmíněny v popisu jednotlivých typů entezopatií.

3.6.3 Zobrazovací metody

Pro diagnostiku entezopatií a celkově postižení měkkých tkání lze použít ultrazvukové vyšetření (UZ), které nám může pomoci rozlišit mezi mechanickým, degenerativním a zánětlivým poškozením tkáně. Lze pomocí něj také monitorovat průběh a úspěšnost léčby (Falsetti, Acciai, Lenzi, & Frediani, 2009). Výhodou použití UZ je jeho cenová a časová dostupnost, na rozdíl od MRI (Ebstein et al., 2018).

Magnetická rezonance (MRI) je považována za zlatý standard v diagnostice bolestí v oblasti pánve a třísel, pokud je dostupná. Výhodami MRI je zobrazení tkání v mnoha různých rovinách s výborným zobrazením všech měkkých tkání i kostí (Omar et al., 2008).

Klasické rentgenové snímky (RTG) mohou pomoci při identifikaci strukturálních změn kostí nebo mohou odhalit případné kalcifikace šlachových úponů, které bývají projevem dlouhodobé progresse onemocnění (Jo, Kim, Baek, & Park, 2016).

3.7 Možnosti fyzioterapie u entezopatií v oblasti kyčelního kloubu

V akutní fázi bude hlavním cílem tlumení otoku a bolesti, k čemuž můžeme použít kryoterapii, antiflogistika-analgetika a imobilizaci segmentu. V dalších stádiích onemocnění je třeba se zaměřit na úpravu pohybových stereotypů pacienta, úpravě tréninkového plánu a stabilizaci celé dolní končetiny a trupu. Současně můžeme využít procedury k tlumení bolesti a postižený úpon stimulovat k hojení pomocí ultrazvuku, kombinované terapie, laserové terapie, rázové vlny a dalších. Cílem je návrat pacienta ke sportu nebo do běžného denního života. O konkrétních mechanismech účinku těchto procedur je pojednáno v následujících kapitolách.

Podle Tylera a spol. lze rehabilitaci rozdělit do 5 částí:

1. Tlumení bolesti, otoku a dalších zánětlivých procesů (klid, kryoterapie, nesteroidní antirevmatika)
2. Protahování a udržování rozsahu pohybu
3. Posilování a odporová cvičení
4. Návuk svalové koordinace a propriocepce
5. Trénink specifických pohybů (individuálně u každého pacienta)

(Tyler, Fukunaga, & Gellert, 2014)

3.7.1 Kinezioterapie

V rámci kinezioterapie je třeba postupovat od jednoduchých aktivit s nízkou zátěží k těm složitějším, aby došlo k správné adaptaci reparovaných struktur na zátěž a potíže se nevracely zpět. Současně v rámci kinezioterapie udržujeme pacientovu celkovou kondici a funkci ostatních částí těla, aby byl připraven na návrat do plné zátěže ve všech směrech.

3.7.1.1 Protahování zkráceného svalu s využitím svalové inhibice

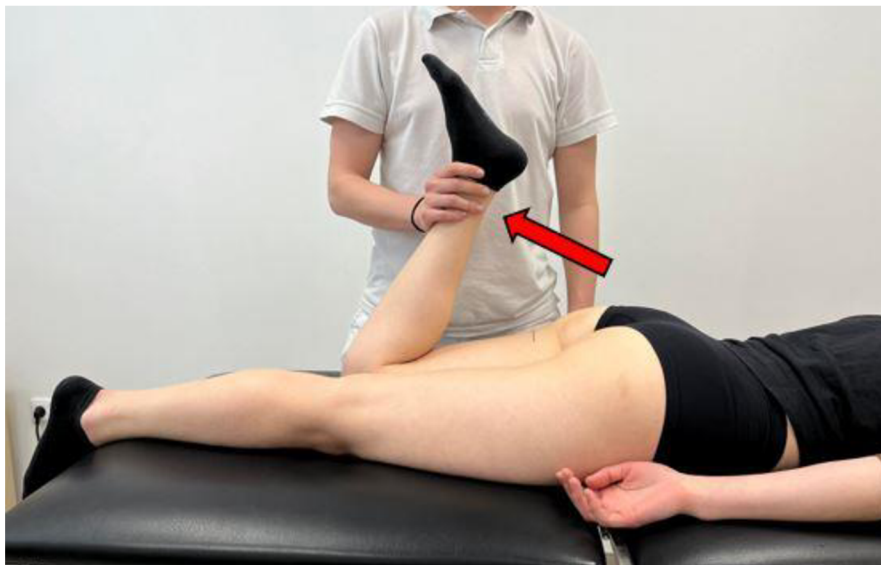Postfacilitační inhibice (PFI) – cílem je zvětšení rozsahu pohybu v kloubu, který je omezen zkrácenými svaly. Tato metoda funguje na principu reciproční inhibice. Bývá často využívána u svalových dysbalancí, které se mohou vyskytovat po celém těle, některé typické (horní a dolní zkřížený syndrom, vrstvý syndrom) popsal Janda. Jako první je potřeba protáhnout a uvolnit zkrácené hypertonické svaly a až poté posílit ty oslabené.

Provedení: Pacient ve středním postavení kloubu vyvine maximální možnou kontrakci daného svalu/svalové skupiny na 7-10 s a poté uvolní a terapeut pasivně protáhne daný sval/skupinu svalů o něco déle, alespoň 10-20 s. Opakuje se 3-5 x, dokud dochází k zvětšování

rozsahu pohybu. U kyčelního kloubu bývá často zkrácený m. rectus femoris, m. iliopsoas, m. tensor fasciae latae nebo adduktory.

Postizometrická relaxace (PIR) - je metoda, která funguje na principu inhibice svalu po předešlé aktivaci jako PFI, ale naším cílem je ovlivnit pouze ta vlákna ve svalu, která jsou nejvíce iritabilní. Při úponových bolestech může dojít reflexně ke vzniku těchto přetěžovaných vláken buď v tom samém svalu, nebo přeneseně v jiném místě, které bylo kompenzačně přetěžováno, například můžeme najít reflexní změnu v m. rectus femoris při postižení m. iliopsoas, protože přebírá z větší části jeho funkci při flexi kyčle a tím vzniká přetížení.

Provedení: Podobné jako u PFI, ale pacient vyvíjí pouze minimální sílu proti odporu terapeuta tak, aby aktivoval pouze hypertonická vlákna. Aktivace trvá 7-10 s a poté následuje s výdechem uvolnění svalu, které terapeut pouze kontroluje a vede pohyb k samovolnému protažení (nedotahuje svou silou). Uvolnění trvá alespoň dvakrát déle, dokud je viditelné zvětšování rozsahu pohybu. Poté se cyklus opakuje ještě 2-4 x z dosaženého rozsahu pohybu z předešlého protažení.



Obrázek 28. Poloha pro PFI i PIR na m. rectus femoris.

Antigravitační relaxace (AGR) je modifikací PIR, kdy místo odporu terapeuta je využíváno gravitační síly. Pacient zaujme takovou polohu, aby mohl požadovaným svalem nést hmotnost zbytku končetiny/trupu a na 21-28 s aktivuje sval proti gravitaci, poté dojde k uvolnění a pasivnímu protažení pomocí gravitace na alespoň stejně dlouhou dobu. Lze využít při protažení flexorů kyčle v poloze Thomasova testu. (Obrázek 11)

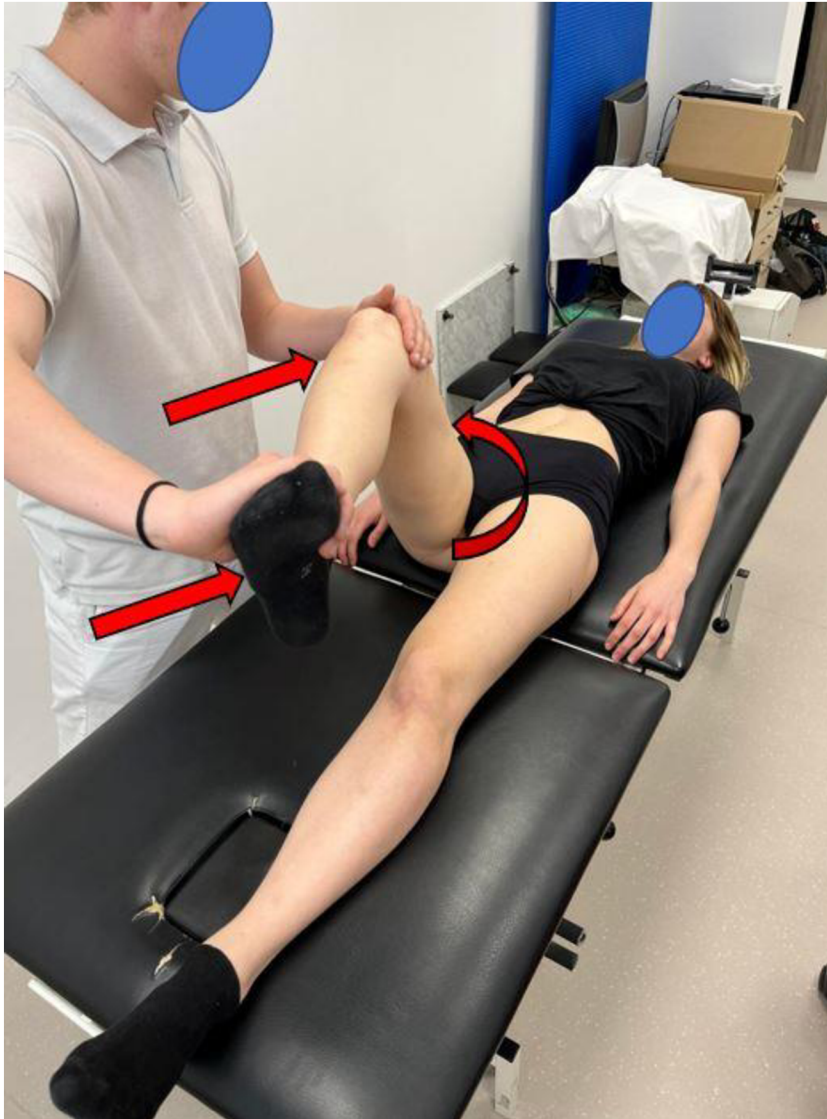Agisticko-excentrické kontrakční postupy (AEK) jsou další možností, jak můžeme ovlivnit hypertonická svalová vlákna. Princip spočívá v recipročním útlumu a mechanickém povolení hypertonického svalu (agonisty) pomocí excentrické kontrakce jeho antagonisty. Terapeut uvede pasivně příslušné segmenty do takové pozice, kde je agonista v relativním protažení a v této pozici vyzve pacienta ke kontrakci antagonistů, kterým dává odpor a přetlačí pacienta v tomto pohybu. Antagonista tak dělá excentrickou kontrakci a jeho origo a insertio se od sebe vzdalují. Naopak u agonisty tím dochází k recipročnímu uvolnění svalu a k přibližování jeho origa a insertia. Jako příklad může posloužit vztah flexorů a extenzorů kolenního kloubu, z flexorů zejména m. rectus femoris, který může být v hypertonu při postižení jeho odstupu ze SIAI. Ošetření by vypadalo tak, že terapeut vyzve pacienta, aby se položil na břicho, a poté mu pasivně flektuje kolenní kloub, poté vyzve pacienta, aby přitahoval patu k hýždím tak silně, aby se od terapeuta nechal přetlačit opačným směrem. Během tohoto pohybu dochází k reciproční relaxaci a uvolnění m. rectus femoris.

Všechny tyto techniky se nesmí dělat přes bolest (Dvořák, 2003).

3.7.1.2 *Proprioceptivní neuromuskulární facilitace*

Proprioceptivní neuromuskulární facilitace (PNF) je metoda, která funguje na principu aktivace daných svalových skupin v pohybových vzorcích, kterým říkáme diagonály, a to vede k nácviku správného timingu svalů v těchto pohybových vzorech, ke zvýšení svalové síly, zvětšení rozsahu pohybu a stimulaci proprioceptorů v dané části těla. Při přetížených svalových úponech lze PNF využít od druhého stupně rehabilitace dle Tylera až po poslední fázi rehabilitace. Je důležité definovat, čeho chceme pomocí PNF dosáhnout, a podle toho zvolit provedení. Pro udržování rozsahu pohybu použijeme např. pouze pasivní nebo asistovaný pohyb ve vhodné diagonále, určitě ale nesmíme protahovat postižený sval přes bolest do maximálního protažení. Tím bychom mohli způsobit ještě větší poškození měkkých tkání. Pro nácvik stabilizační funkce svalů KYK použijeme rytmickou stabilizaci (RS) v různých pozicích. Metoda RS spočívá v rytmické aktivaci všech svalových skupin KYK proti odporu terapeuta. Kontrakce jsou izometrické a terapeut v průběhu pravidelně střídá místa, kde působí odpor, čímž dochází k facilitaci agonistu i antagonistů, nácviku neuromuskulární kontroly a také k lepší mechanocepci. „Cílem je zlepšení síly, koordinace a schopnosti uvolnění, zvýšení stability kloubů. Hlavními indikacemi jsou proto nedostatečná kloubní stabilita, poruchy svalové koordinace a deficit svalové síly.“ (Pavlů, 2003, 33) Pro zvětšení proprioceptivního stimulu lze aplikovat aproximaci do KYK během pohybu. Pro posílení oslabených svalů klademe pacientovi odpor opačným směrem v diagonále, která je zaměřená na ovlivnění svalové síly konkrétních svalových skupin,

např. pro posílení švihové fáze kroku použijeme 1. diagonálu DK, flekční vzor a flekční variantu, čímž docílíme posílení zejména flexorů a krátkých adduktorů KYK (viz Obrázek 30) (Bastlová, 2013).



Obrázek 29. Posílení flexorů a krátkých adduktorů v 1. diagonále PNF.

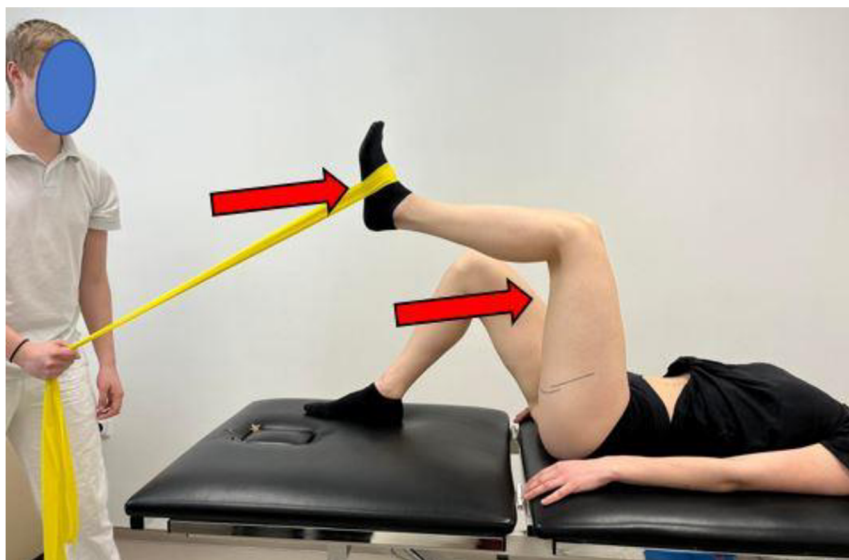
3.7.1.3 Cvičení v otevřených a uzavřených kinematických řetězcích

Během rehabilitace je potřeba postiženou šlachu adekvátně zatěžovat, aby během hojení docházelo k lepší organizaci novotvořené tkáně. Klidový režim by nezajistil tak dobrý stav pro budoucí zatížení a je větší riziko opakovaného zranění. Cvičení je zaměřené podle aktuální fáze rehabilitace. Z počátku se tedy terapeut zaměřuje hlavně na protahování a udržování rozsahu pohybu v kloubech, dále přichází na řadu posilování postižených svalů. Využívá se hlavně excentrického posilování daných svalových skupin, přičemž se začíná jednoduššími

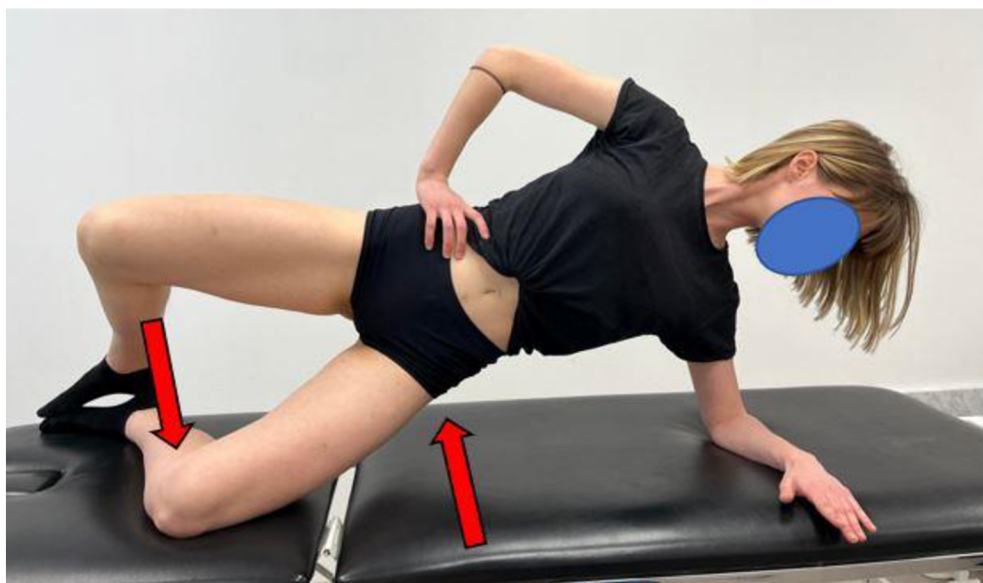
analytickými pohyby v otevřených kinematických řetězcích (OKC = open kinematic chain) a pokračuje se složitějšími cviky s větší zátěží až po cvičení v uzavřených kinematických řetězcích (CKC = close kinematic chain) (Dvořák, 2003).

Otevřený kinematický řetězec znamená, že je možné distálním (terminálním) segmentem volně izolovaně pohybovat, a to i pouze v jednom kloubu, zatímco v uzavřeném kinematickém řetězci je distální segment buď fixován, nebo je na něj vyvíjen odpor takovým způsobem, že je pohyb možný pouze při vzájemném pohybu ve více segmentech zároveň. Příkladem OKC je flexe kyčelního kloubu s flektovaným kolenním kloubem vleže na zádech s odporem therabandu (Obrázek 30). Jako příklad CKC lze uvést dřep nebo posilování zevních rotátorů kyčelního kloubu v nízkém šikmém sedu odlepováním pánve od podložky (Obrázek 31).

Po dosažení správného rozsahu pohybu a dostatečné svalové síly se začínají přidávat prvky zaměřené na svalovou koordinaci, stabilitu a náročnější funkční pohyby. V poslední fázi rehabilitace se zaměřuje cvičení na konkrétní pohyby, které vyplývají ze sportu nebo aktivit konkrétního pacienta. Po dobu celého procesu je žádoucí udržování všech těchto funkcí v nepostižených částech těla, aby nedošlo k sekundárnímu zhoršení jejich funkce vlivem inaktivity. Také udržení celkové kondice napomůže k rychlejšímu návratu ke sportu a činnostem (Frizziero et al., 2016).



Obrázek 30. Excentrické posilování m. iliopsoas v otevřeném kinematickém řetězci s využitím therabandu.



Obrázek 31. Excentrické posilování abduktorů a zevních rotátorů v uzavřeném kinematickém řetězci.

3.7.2 Měkké a mobilizační techniky

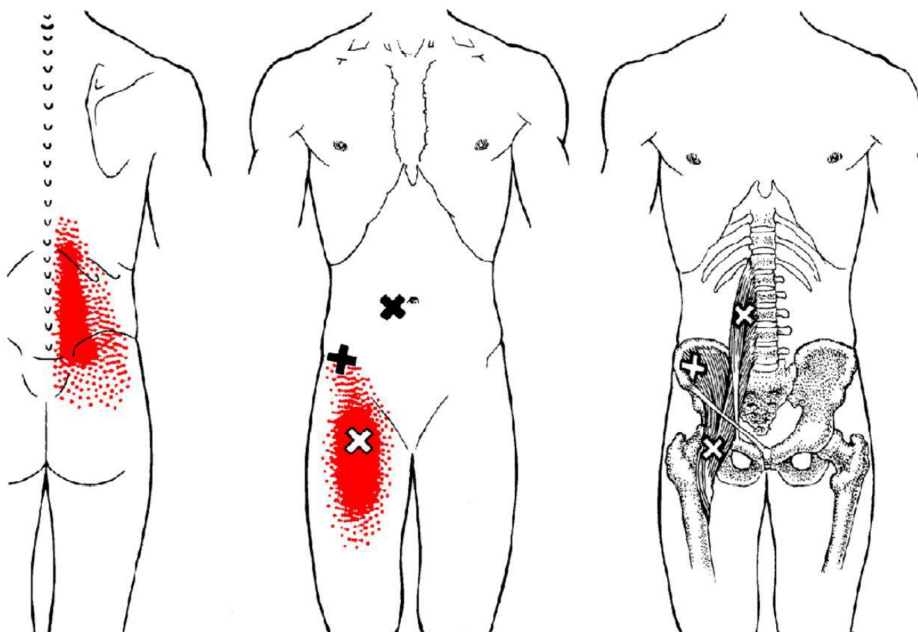
3.7.2.1 Presura

Presura reflexních změn ve svalecth se používá pro jejich odstranění pomocí ischemické komprese. Tyto změny bývají často v postiženém svalu ještě z doby před postižením šlachy a také ve vzdálenějších svalecth, kde vznikly sekundárně přenosem z původního místa vzniku. Technika ischemické komprese spočívá v palpačním nalezení reflexní změny ve svalu, což bývá tužší uzlík/svazek svalových vláken, který může být bolestivý při stlačení nebo i v klidu. Poté se provede přímý tlak na reflexní změnu některým z prstů tak, aby pacient cítil snesitelnou bolest a v této pozici terapeut vydrží a čeká na fenomén tání (pacient začne subjektivně cítit nižší intenzitu bolesti a terapeut může pod svým prstem cítit rozvolnění neboli “tání” reflexní změny). Takto ošetřená reflexní změna může být v ten i následující den citlivější, proto je třeba na tento fakt pacienta upozornit a doporučit mu, aby se vyvaroval větší fyzické zátěži.

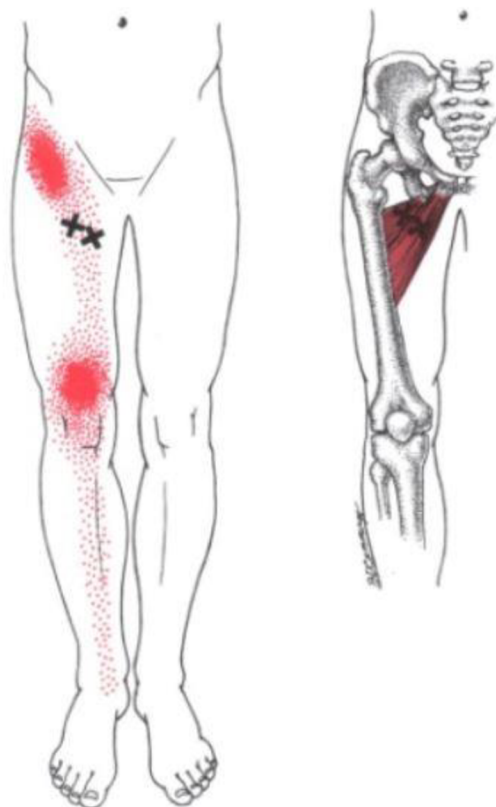
Reflexní změny s referenční zónou bolesti v oblasti kyčelního kloubu:

- M. adductor longus et brevis – přenesená bolest na přední straně stehna, kolene a v tříslech, příznak podlamování v koleni (Obrázek 33)
- M. iliopsoas – přenesená bolest na přední straně stehna, v tříslech, v iliosakrální a lumbální krajině a bolest připomínající apendicitidu (Obrázek 32)

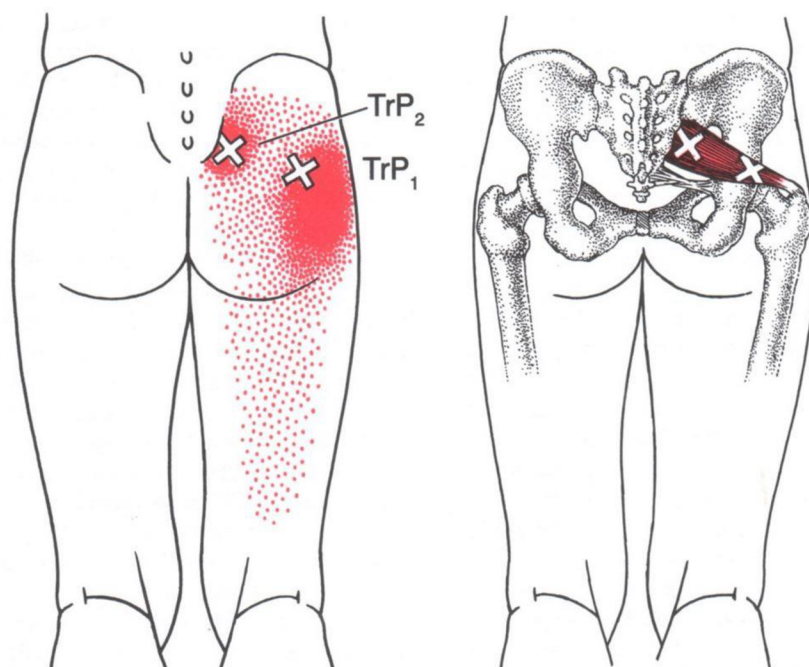
- M. rectus abdominis při úponu na os pubis – přenesená bolest v oblasti spodního břicha, bederní páteře, hýždí a iliosakrální oblasti
- M. gluteus minimus – přenesená bolest do oblasti hýždí, kyčle, laterální a posteriorní strany stehna a posteriorní strany bérce
- M. gluteus medius – přenesená bolest do oblasti hýždí, iliosakrální oblasti a bederní páteře
- M. gluteus maximus – přenesená bolest do oblasti hýždí, laterální strany stehna, kyčle, iliosakrální oblasti a někdy bolesti imitující úžinový syndrom n. ischiadicus
- M. quadratus lumborum – přenesená bolest do oblasti hýždí, iliosakrální oblasti, laterální a anteriorní strany stehna, kyčle, abdominální oblasti a bederní páteře
- M. piriformis – přenesená bolest do oblasti hýždí, kyčle, laterální a zadní strany stehna, může dojít k útlaku procházejícího n. ischiadicus (Obrázek 34)
- M. adductor magnus – přenesená bolest do oblasti přední strany stehna, do oblasti malé pánve, potíže s menstruací, bolest v perineální a genitální oblasti
- M. tensor fasciae latae – přenesená bolest do oblasti zevní strany stehna a kyčle, meralgia paresthetica
- M. pectineus – přenesená bolest do oblasti vnitřní strany stehna
- M. gracilis – přenesená bolest do oblasti vnitřní strany stehna (Travell, & Simons, 2018)



Obrázek 32. Reflexní změny v m. iliopsoas se zónami přenesené bolesti (Travell, & Simons, 2018).



Obrázek 33. Reflexní změny v m. adductor longus et brevis se zónami přenesené bolesti (Travell, & Simons, 2018).



Obrázek 34. Reflexní změny v m. piriformis se zónami přenesené bolesti (Travell, & Simons, 2018).

3.7.2.2 *Fasciální techniky*

Fasciální techniky, jak již název napovídá, jsou zaměřeny k ovlivnění fascií. Jedná se o techniky, při kterých využívá terapeut speciálních hmatů a tahů v určitém směru, kterými se snaží optimalizovat napětí a posunlivost jednotlivých vrstev měkkých tkání vůči sobě. Při postižení měkkých tkání v oblasti kyčelního kloubu se může zvýšené napětí přenášet do oblastí sousedních segmentů, zejména do thorakodorsální fascie, kterou je třeba často také ovlivnit v rámci komplexní terapie (Travell, & Simons, 2018).

3.7.3 Fyzikální terapie

3.7.3.1 *Ultrasonoterapie*

Ultrazvuk (UZ) můžeme využít pro jeho disperzní účinek, pokud máme v oblasti po úraze výrazný zrosolovatělý otok. Jeho účinkem je zkapalnění otoku, který dokáže naše tělo v tekuté formě lépe vstřebat. Podle Poděbradského (Poděbradský, & Poděbradská, 2009) nesmíme použít UZ nejméně 24 hodin po úraze, protože svým mechanickým vlněním brání hemokoagulaci, Urban (Urban přednáška, 2020) říká nejméně 36 hodin po úraze. Dále můžeme ultrazvuk použít, pokud chceme uvolnit hypertonická svalová vlákna. Pokud UZ proniká tkání, dochází k jejímu ohřevu a k uvolnění prekapilárních svěračů, čímž se zlepšuje lokální prokrvení, a dochází tak k myorelaxaci (Urban, přednáška, 2020).

3.7.3.2 *Kombinovaná terapie*

Kombinovaná terapie je kombinace ultrazvuku a elektrického proudu, nejčastěji se používá TENS + UZ pro vysokou frekvenci 3 MHz a středofrekvenční proudy aplikované bipolárně + UZ pro nižší frekvenci 1 MHz. Metoda funguje na principu adaptace svalových vláken na elektrický proud. Před aplikací palpačně vyšetříme daný sval a najdeme nejaktivnější reflexní změnu, poté podle hloubky zvolíme vhodnou frekvenci ultrazvuku a za pomoci média (sonogel) aplikujeme ultrazvukovou hlavici (diferentní elektroda, katoda) proud do reflexní změny. Hledáme právě prahově motorickou intenzitu pro danou reflexní změnu a semistatickým pohybem na ní kroužíme a čekáme na adaptaci svalových vláken (vymizení kontrakce). Indiferentní elektroda (anoda) se ukládá v závislosti na místě aplikace, často transregionálně (Poděbradský, & Poděbradská, 2009; Urban, přednáška, 2020).

3.7.3.3 *Rázová vlna*

Terapie rázovou vlnou neboli extracorporeal shockwave therapy (ESWT) se stává v poslední době oblíbenou variantou při léčbě chronických entezopatií. Princip spočívá v usměrnění tlakové vlny, která vzniká v speciálních hlavících. Tyto hlavice vytváří krátké tlakové

vlny o vysoké intenzitě, které při kontaktu s tkání mechanicky působí na její částice. Dochází ke stimulaci přirozených reparačních mechanismů, zvýšení metabolické aktivity buněk a při aplikaci na kalcifikáty ve šlachách nebo svalech dochází k jejich destrukci a rozmělnění. Rázová vlna má z dlouhodobého hlediska také analgetický účinek. Tento závěr byl získán ze studií, které hodnotily pacienty pomocí vizuální analogové škály (VAS) 2-24 měsíců po ukončení terapií rázovou vlnou (Rahim, Ooi, Tengku Mohamed Shihabudin, & Chen, 2021).

Existují 2 základní typy rázové vlny:

- Radiální rázová vlna – vytváří pomalejší vlny, které se divergentně rozbíhají z aplikační hlavičky a pronikají do hloubky 3-6 cm, proto jsou vhodné pro aplikace na povrchové tkáně.
- Fokuseovaná rázová vlna – má daleko větší okamžitý výkon a kratší dobu trvání vlny, která je usměrněná do jednoho ohniska (nedochází k rozbíhání vln), proto působí na hlouběji uložené tkáně než radiální rázová vlna (Fatima et al., 2021).

Podle Rahima (Rahim et al., 2021) není ještě zcela objasněna správná intenzita a frekvence aplikace pro jednotlivé diagnózy a je v tomto ohledu zapotřebí dalšího výzkumu.

3.7.3.4 Kryoterapie

Jde o jednu z metod fyzikální terapie z oblasti negativní termoterapie, jejímž cílem je potlačení a zpomalení projevů zánětlivé fáze postižení svalového úponu, jako je bolest a otok. K potlačení otoku dochází díky vazokonstrikci, která je způsobena reflexně aplikací chladu (Poděbradský, & Poděbradská, 2009). Vhodnost aplikace chladu v akutní fázi zranění je sporná, protože zabraňuje přirozené obranné reakci organismu na poškození tkání a může negativně ovlivnit kvalitu následného hojení tkání z dlouhodobého hlediska (Smékal, osobní sdělení, 2021).

K aplikaci lze využít kryosáčků, které se přikládají na místo bolesti na 10 až 15 minut několikrát denně (Poděbradský, & Poděbradská, 2009). Ke snížení bolestivosti dochází na principu vrátkové teorie, kdy silné exteroceptivní podněty chladu inhibují přenos nocicepce na úrovni míšního segmentu (Urban, přednáška, 2020).

3.7.3.5 Laser

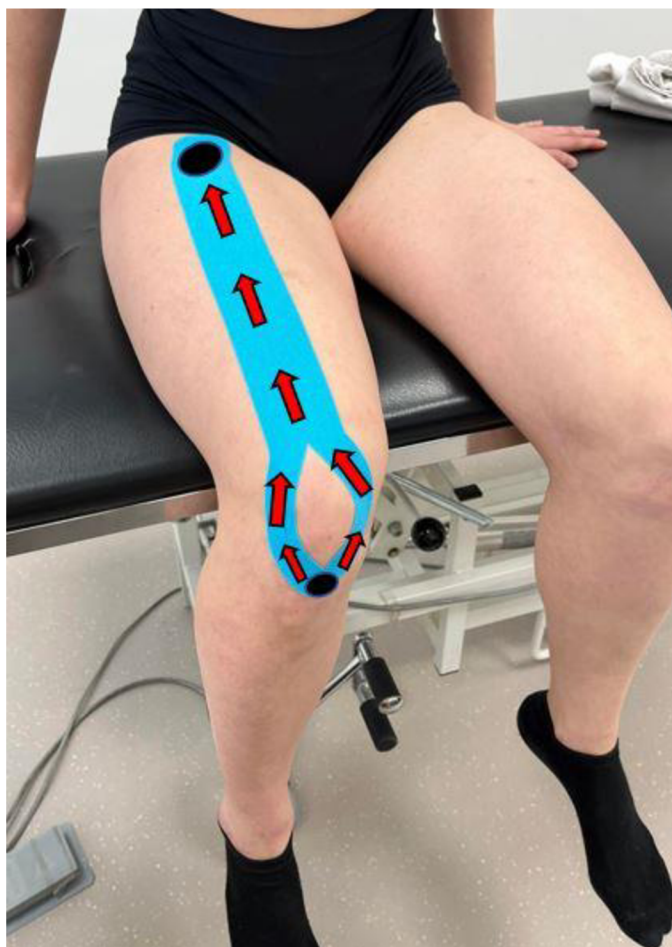Využití laseru je možné v akutní i chronické fázi postižení. Jeho hlavním účinkem je stimulace procesů hojení tkání, tlumení bolesti, protizánětlivý účinek a trofotropní účinek. Na poruchy pohybového aparátu doporučuje Poděbradský (Poděbradský, & Poděbradská, 2009) intenzitu do 50J/cm². Aplikujeme do místa svalového úponu, pokud je při povrchu a přístupné.

3.7.3.6 *Percutaneous needle electrolysis*

Metoda, která se v zahraničí dostává do praxe v posledních letech je tzv. „percutaneous needle electrolysis“ (PNE). V České republice bohužel tato metoda nespadá do kompetencí fyzioterapeuta. Aplikace spočívá v zavedení jehly do požadovaného místa (měkké tkáně), která představuje anodu, pomocí které se aplikuje galvanický proud přímo do postižené tkáně, čímž dochází k nastartování lokální zánětlivé reakce, zvýšení celulární aktivity a spuštění reparačních procesů tkáně. Tento efekt je způsoben právě galvanickým proudem a spolu s tím je využito i efektu anelektrotonu, který způsobuje zvýšení prahu bolesti v dané oblasti. Morales a spol. uvádí, že podle aplikované intenzity galvanického proudu dochází k požadovaným efektům. Při nízké intenzitě má tato technika hlavně analgetický účinek a při vyšších intenzitách navozuje reparační mechanismy v tkáních. Výhodou této metody je přesné zacílení jehly, která je naváděna pomocí diagnostického ultrazvuku, takže u entezopatií lze aplikovat přesně do přechodu mezi šlachou a kostí (Romero-Morales et al., 2021).

3.7.3.7 *Tejpování*

Jednou z podpůrných technik pro zvětšení efektu terapie může být použití funkčního tejpování. Při hypertonu a přetěžování nebo naopak nedostatečné aktivitě určitého svalu lze aplikovat facilitační nebo inhibiční techniky, kterými lze sval buď podpořit v jeho funkci nebo naopak inhibovat jeho aktivitu. Jako příklad lze použít hypertonus a přetížení m. adductor longus, které se objevuje současně s insuficiencí m. rectus abdominis a dochází tím k dysbalanci mezi těmito skupinami, které mají vliv na správné postavení a stabilizaci pánve. Na skupinu adduktorů se zaměřením na m. adductor longus aplikujeme inhibiční technikou tejp od začátku k úponu svalu, a naopak facilitační technikou ovlivníme m. rectus abdominis. Dalšími strukturami, které je možné ovlivnit tejpem v oblasti kyčelního kloubu jsou: m. rectus femoris, mm. glutei (zejména funkce ABD a ZR KYK), oblast bederní páteře, hamstringy, SI skloubení (Perrin, 2005).



Obrázek 35. Aplikace tejpingu na m. rectus femoris s vyznačeným směrem tahu.

3.8 Farmakoterapie

V kompetenci lékaře je indikace pacienta k rehabilitaci a také předepsání či aplikování různých farmak, která by mohla pacientovi pomoci při jeho léčbě.

Mezi základní patří:

- Nesteroidní antirevmatika (NSAIDs) – protizánětlivý a analgetický účinek
- Kortikosteroidy – protizánětlivé účinky, zvažované pro svůj nežádoucí destruktivní efekt na měkké tkáně
- Obohacená krevní plazma (o trombocyty) – stimuluje hojení a remodelaci šlachy, stimuluje syntézu kolagenu I. a III. typu
- High volume image guided injections (HVIGI) – lokální aplikace anestetik, salinu a kortikosteroidů pomocí jehly pro snížení bolesti a zlepšení krátkodobých i dlouhodobých funkčních schopností (Maffulli et al., 2013).
- Aplikace botulotoxinu – blokáce nervových impulsů paralyzujících postižený sval
- Aplikace kyseliny hyaluronové (Aicale, 2020).

3.9 Invazivní metody

3.9.1 Chirurgická léčba

Operační přístup se volí v situacích, kdy jsou vyčerpány všechny možnosti konzervativní terapie nebo při akutních úrazech svalů. Akutní úrazy bývají hlavně parciální a úplné ruptury svalu či šlachy (myotendinózní junkce), kde se dělá sutura těchto struktur. Chronické entezopatie lze řešit např. selektivní parciální tenotomií úponové šlachy. Tato metoda má velmi dobré výsledky u parciální tenotomie m. adductor longus, což potvrzuje studie, která zkoumala pooperační výsledky 43 profesionálních sportovců s chronickými bolestmi v tříslech a entezopatiemi addukturů. U 42 z nich bylo výsledkem úplné navrácení do sportovní zátěže, kterou měli před začátkem obtíží. Všichni uváděli zmírnění nebo vymizení bolestí. V průměru trvala rekonvalescence po operaci 9,2 týdne (Schilders et al., 2013).

4 KAZUISTIKA PACIENTA

Pacient souhlasil s poskytnutím informací pro potřeby této bakalářské práce (viz Přílohy).

Pacient: J. S.

Věk: 21let

Pohlaví: muž

Datum vyšetření: 3. 4. 2022

Dominantní končetina: pravá

4.1 Klinické vyšetření

4.1.1 Anamnéza

Osobní anamnéza

Pacient v minulosti neutrpěl žádné vážné zranění, které by mohlo souviset s nynějším stavem. V posledních 5 letech uvedl pouze frakturu os scaphoideum na pravé HK. Aktivně hraje fotbal na poloprofesionální úrovni. Uvádí intermitentní bolesti bederní páteře bez iradiace do vzdálenějších míst. Tyto bolesti nebývají vysoké intenzity a jsou přisuzovány přetížení paravertebrálních svalů dle vyšetření jiným fyzioterapeutem v minulosti. Neuvádí žádné vrozené postižení kyčlí ani poruchu v psychomotorickém vývoji. V minulosti nepodstoupil žádnou operaci, která by mohla souviset s nynějším onemocněním.

Farmakologická

Neužívá pravidelně žádná farmaka.

Pracovní anamnéza

Student VŠ

Sociální anamnéza

irelevantní

Rodinná anamnéza

Matka před 5 lety docházela na terapie kvůli tenisovému lokti.

Sportovní anamnéza

Od 9 let hraje fotbal – obránce, kope pravou nohou. Ve volném čase běh, plavání, basketbal.

Nynější onemocnění

Pacient je vyšetřován z důvodu bolestí na přední straně pravého kyčelního kloubu. Bolesti se objevují hlavně při zátěži a po zátěži. Obtíže trvají přibližně 6 měsíců a postupně dochází

ke zhoršování, což donutilo pacienta vyhledat odbornou pomoc. Podle vizuální analogové škály je intenzita bolesti při zátěži 4, po zátěži 2, v klidu před zátěží 0 nebo 1, noční bolesti neguje. Bolest bývá ostrá, bodavá, řezavá a dobře lokalizovaná při větší zátěži, poté je v klidu po zátěži spíše tupá, pacient má pocit tepla na přední straně kyčelního kloubu, spíše více rozptýlená. Pohyb, který bolest nejvíce vyvolává, je kop do míče nebo prudké brzdění a změny směru. Pacient si nevybavuje žádný úrazový mechanismus, při kterém by se bolesti objevily poprvé, nástup byl postupný. Zkoušeno bylo tejpování funkčním kineziotejpem, které ovšem nepřineslo žádné výsledky. Úleva od bolesti nastane při chladování postiženého místa nebo pokud si dá pacient delší pauzu od hraní (cca po 3-4 dnech už bolesti nemá). Pacient uvádí, že má asi rok nové kopačky, které jsou jiné, než na které byl zvyklý, a také jejich klub měnil kondičního trenéra, který používá jiné metody. Zvýšila se zejména frekvence silových tréninků a výbušnosti. V týmu nepůsobí žádný fyzioterapeut ani masér.

4.1.2 Aspekční vyšetření

Zezadu

Hlava v normálním postavení, hypertonus horních vláken m. trapezius a m. levator scapulae, lopatky fixovány k hrudníku, taille souměrné, hypertonus paravertebrálního svalstva v Th-L přechodu bilaterálně, křivka páteře bez většího vychýlení, pánev a infraglutéální rýhy v rovině, dolní končetiny symetrické, postavení kolenních i hlezenních kloubů bez výrazné odchylky, mírně propadnutá klenba na pravé noze.

Z boku

Chabé držení hlavy, mírná protrakce ramen, vyhlazená kyfóza hrudní páteře, mírně hyperlordotická bederní páteř s anteverzním držením pánve.

Zepředu

Bradavky symetrické, pupek ve středu, bez výrazných asymetrií v oblasti pánve, crista iliaca ve stejné výšce vpravo i vlevo, lehká hypertrofie m. quadriceps femoris na pravé DK, symetrické postavení čéšek.

Stoj

Vyšetření stoje pomocí Rombergových zkoušek:

- Romberg I. – stabilní bez výrazné hry šlach
- Romberg II. – stabilní bez výrazné hry šlach
- Romberg III. – viditelné zhoršení stability, titubace trupu zejména v oblasti pánve a bederní páteře, výrazná hra šlach v oblasti hlezenního kloubu, pomocné vyvažovací

pohyby horními končetinami, po cca 15 vteřinách úplná ztráta rovnováhy a nutnost otevřít oči.

Trendelenburgova zkouška

- na levé DK – stabilní, bez výraznějších problémů, pánev zůstává stabilizovaná ve frontální rovině, největší vyvažovací pohyby se odehrávají v hlezenním kloubu
- na pravé DK – o něco méně stabilní než na levé DK, bez poklesu pánve, deficit zřetelný zejména v kyčli, který byl patrný při modifikaci testu, kdy byl pacient požádán, aby si stoupl kolenem na lůžko, čímž se vyřadila stabilizační funkce hlezenního a kolenního kloubu a deficit byl zřetelnější

Poskoky na pravé DK s větším vychýlením oproti původní poloze nohy na zemi a také menší stabilita a větší unavitelnost pravé DK při tomto testu.

Chůze

Chůze bez výraznějších odchylek od normálního vzoru, normální tempo i délka kroku, pravidelný rytmus, bez bolestivosti postiženého místa. Tandemová chůze s mírnými titubacemi trupu. Chůze pozadu dělá problémy přes pravou DK, kdy pacient popisuje nejistotu v kroku. Chůze do schodů bez potíží, ze schodů cítí lehkou bolest/tah. Správná souhra trupu a horních končetin.

4.1.3 Palpační vyšetření

Palpačně bolestivá oblast SIAI a trigonum femorale na postižené straně, kdy pacient popisuje ostřejší bolest s pocitem rozlévání tepla při stlačení úponu m. rectus femoris, povrch kůže v tomto místě teplejší, slabě zjevné známky zánětu, hypertonus zevních rotátorů pravé i levé kyčle, zejména m. piriformis při jeho úponu na fossa trochanterica, hypertonus adduktoru na obou stranách s palpačně citlivými reflexními změnami, bez iradiace do jiných míst, celkově zvýšené napětí svalů na obou DKK, oblast lig. inguinalis nebolestivá, břišní svaly nebolestivé při úponech, mírně zvýšená citlivost v oblasti sedacího hrbolu na levé straně, vyšetření SI – bez posunu či blokády, zádové svalstvo v hypertonu zejména v Th-L přechodu, hypertonus m. quadratus lumborum s reflexními změnami bilaterálně, zvýšené napětí m. rectus femoris vpravo.

4.1.4 Kineziologické vyšetření

Vyšetření rozsahu pohybu

Kyčelní kloub:

- pravá: S(a): 5-0-125, S(p): 10-0-135, F(a): 35-0-25, F(p): 40-0-30, R(a): 40-0-15, R(p): 45-0-25
- levá: S(a): 10-0-125, S(p): 15-0-135, F(a): 35-0-30, F(p): 50-0-35, R(a): 40-0-30, R(p): 50-0-35

Kolenní kloub:

- pravá: S(a): 10-0-125, S(p): 15-0-130 (pasivní dotažení vyvolává bolestivost při úponu m. rectus femoris)
- levá: S(a): 10-0-135, S(p): 15-0-145

Funkční testy páteře

- Schoberova zkouška – 4,5 cm
- Stiborova zkouška – 6 cm
- Zkouška lateroflexe – L: 25 cm, P: 24 cm
- Thomayerova zkouška – pozitivní +5 cm

Antropometrické vyšetření

Délky dolní končetiny:

- Funkční: SIAS – malleolus lateralis – L: 93 cm, P: 93 cm
- Anatomická: trochanter major – malleolus lateralis – L: 90 cm, P: 90 cm
- Umbilikomaleolární: umbilicus – malleolus medialis – L: 101 cm, P: 101 cm

Obvody na dolní končetině:

- Nad patellou (10 cm) – L: 51 cm, P: 53 cm
- Těsně nad kolenem – L: 46 cm, P: 47 cm
- Přes patellu – L: 42 cm, P: 42 cm

Orientační vyšetření svalové síly

Mírně snížená svalová síla do extenze kolenního kloubu z důvodu bolestivosti při maximální kontrakci m. rectus femoris, ostatní svaly bez snížení svalové síly a bilaterálně symetrické.

Vyšetření zkrácených svalů dle Jandy

- flexory kyčle – velké zkrácení bilaterálně, mírná bolestivost při pokusu o pasivní dotažení do maximálního rozsahu pohybu na pravé straně
- flexory kolene – velké zkrácení bilaterálně
- adduktory kyčle – malé zkrácení bilaterálně
- piriformis – velké zkrácení vpravo – na konci rozsahu pohybu tuhý odpor s bolestivostí, malé zkrácení vlevo – měkké dopružení do addukce

Vyšetření pohybových stereotypů dle Jandy

- Stereotyp extenze v kyčelním kloubu: správný stereotyp pohybu s prvotním zapojením hamstringů a m. gluteus maximus
- Stereotyp abdukce v kyčelním kloubu: správný stereotyp pohybu se souměrným zapojením m. gluteus medius a m. tensor fasciae latae
- Stereotyp flexe trupu: dochází k mírné dopomoci flexí kolenních kloubů, nadzdvížení končetin od podložky a pohybu pánve

Specifické testy

- Vyšetření aktivního pohybu a následně pasivního pro odlišení intraartikulárního a extraartikulárního postižení – pasivní pohyby naprosto bez bolesti, bolest pouze při aktivním rezistovaném pohybu – svědčí o extraartikulárním postižení
- Thomasův test – bolestivost v úponu m. rectus femoris při pasivním dotažení pohybu
- Ludolffův test – negativní, bez bolesti
- Oberův test – negativní pro všechny tři svalové skupiny, pacient udává pouze pocit tahu při dotažení pohybu během vyšetřování m. tensor fasciae latae
- FABER test (Patrickova zkouška) – pacient udává pouze tah na vnitřní straně stehna pro zkrácení adduktorů bilaterálně, bez bolesti
- FADIR test – negativní, bez bolesti, omezená vnitřní rotace bilaterálně
- Cílené odporové testy

- Adduktory – squeeze test a addukce proti odporu bez bolestivosti
- Gluteus medius et minimus – abdukce proti odporu a resisted external derotation test bez bolestivosti
- Iliopsoas – flexe kyčle proti odporu v 90° bez bolestivosti
- M. rectus femoris – flexe kyčle proti odporu v 0° s extendovanými koleny a extenze kolenního kloubu proti odporu – bodavá, píchavá, řezavá bolest při maximální kontrakci nebo dekontrakci svalu, lokalizovaná přímo v místě svalového úponu na přední straně kyčelního kloubu, shoduje se s bolestí při zátěži, kvůli které pacient přichází
- Hamstringy – extenze kyčle proti odporu a flexe kolene proti odporu bez bolestivosti

Závěr vyšetření

Pacient má mírné omezení rozsahů pohybu do extenze v pravém kyčelním kloubu a flexe pravého kolenního kloubu z důvodu bolestivosti postiženého úponu m. rectus femoris. Má typické symptomy entezopatie, jako je lokální bolestivost, bolestivost proti odporu, známky hojení a zánětu v daném místě, palpační citlivost a bolest při a po zátěži. Stav je ve fázi přechodu z akutní do chronické fáze, s čímž se pojí horší hojení, delší doba regenerace a senzibilizace postiženého místa, proto pacient mívá potíže častěji, intenzivnější a byl donucen vyhledat odbornou pomoc. Pro ověření diagnózy by bylo vhodné podstoupit vyšetření magnetickou rezonancí nebo diagnostickým ultrazvukem.

4.2 Návrh krátkodobého a dlouhodobého rehabilitačního plánu

Krátkodobý rehabilitační plán

Terapii zahajujeme seznámením pacienta s daným problémem a důležitostí dodržování režimových opatření. Provedeme instruktáž o správném odlehčování dolní končetiny, o vhodné době prodloužené regenerace po zátěži a o možnosti tejpování před výkonem. Pro korekci správné postury využijeme instruktáž pomocí systému ozubených kol dle Brüggera. Před zahájením cvičení uvolníme měkké tkáně pomocí měkkých technik a uvolníme hypertonické svaly v oblasti kyčle pomocí PIR. Dále využijeme centrace kloubu s aproximací hlavice pro aktivaci stabilizátorů kyčle a provádíme RS v centrovaném nastavení. Stabilitu kyčelních kloubů cvičíme pomocí RS v mostu s oporou o jednu DK nebo s nestabilní podložkou pod DK či mezi lopatkami. Dále využíváme cvičení na Posturomedu v různém nastavení DKK. Na nácvik

aktivace hlubokého stabilizačního systému využijeme pozice z vývojové kineziologie podle konceptu DNS, počínaje pozicí 3. měsíce na zádech, kde dbáme na správný dechový vzor s aktivací m. transversus abdominis. Vhodná je také pozice na čtyřech, kdy pacient odlehčuje střídavě pravou a levou dolní končetinu, čímž dochází k aktivaci zkřížených svalových smyček a zároveň je cvik vhodný pro stabilitu kyčle. Na posílení zevních rotátorů kyčelního kloubu nastavíme pacienta do nízkého šikmého sedu (Obrázek 31) a odlepováním pánve od podložky dochází ke koncentrické, izometrické a následně excentrické aktivaci abduktorů a zevních rotátorů kyčle. Důraz klademe na správné nastavení trupu a fixaci lopatky opěrné HK, dále na pomalé „nešvihové“ provedení požadovaného pohybu. Během cvičení pacient nesmí cítit bolest v postiženém místě. Podpory remodelace poškozených měkkých tkání můžeme docílit progresivním navyšováním zátěže na m. rectus femoris, kdy ze začátku využijeme odporu slabého therabandu, který je jedním koncem fixován k žebřinám nebo ho drží terapeut a druhým koncem přivázán za kotník pacienta. V poloze na zádech nebo na boku poté provádí flexi kyčelního kloubu společně s extenzí kolenního kloubu. Pro posílení pohybu, který je pro pacienta rizikový, využijeme 1. diagonálu, flekční vzor a extenční variantu z konceptu PNF, čím se cíleně zaměříme na švihovou fázi DK při kopu do míče. V této diagonále využijeme RS v různých pozicích, a hlavně zvratu agonistů pro maximální posílení flexorů kyčle a extenzorů kolene. Jako domácí každodenní cvičení dostane pacient instruktáž o provedení malé nohy, čímž se zaměřujeme hlavně na lepší funkci chodidla a stabilitu. V pozdější fázi rehabilitace můžeme využít pozici medvěda nebo výpadů vpřed a vzad pro intenzivnější zatížení svalových skupin. V rámci přípravy návratu do plné zátěže volíme obtížné dynamické cvičení se zaměřením na stabilitu dolních končetin a aktivaci m. rectus femoris, například cvik „Sáblíková“, při kterém pacient přeskakuje dynamicky do strany z jedné DK na druhou. Vhodné je také využití plyometrického tréninku, kde jako vhodné cviky považujeme střídavé výpady s dynamickým přeskokem mezi pozicemi nebo opakované výskoky na bednu. K největšímu zatížení m. rectus femoris dochází při dopadu, kdy excentricky brzdí pohyb, proto jsou takto zaměřená cvičení vhodná pro návrat k plné zátěži. Na ošetření reflexních změn v adduktorech a zevních rotátorech kyčelního kloubu použijeme ischemické komprese nebo kombinovanou terapii. Na hypertonická vlákna m. rectus femoris aplikujeme pulzní ultrazvuk 3MHz s výrazným termickým efektem (50 %) nebo kontinuální ultrazvuk.

Dlouhodobý rehabilitační plán

Pokračování v aktivitách z krátkodobého rehabilitačního plánu, plyometrickém tréninku a stabilizačních cvičení na DKK a trup. Protahování zkrácených a přetěžovaných svalů každý večer. Přidáváme náročnější dynamická cvičení se změnami směru a náročné na stabilitu. Dbáme na dodržování režimových opatření a dostatečné regeneraci po zátěži. Věnujeme se cvičení ostatních částí těla v komplexních cvičeních.

Režimová opatření

- snížení zátěže na minimum po dobu 3 týdnů
- vyvarovat se pohybům, které vyvolávají bolest
- neledovat bolestivé místo
- dostatečná hydratace a spánek

5 DISKUSE

Entezopatie dělíme podle většiny autorů na akutní a chronické, přičemž chronické vznikají nejčastěji jako následek repetitivních mikrotraumatizací a přetěžování úponu šlachy. Akutní tendinopatie bývají způsobeny traumatickým mechanismem, při kterém dojde k narušení struktury měkkých tkání a při správné léčbě dochází k vymizení subjektivních obtíží po 1-3 týdnech, k úplnému zhojení měkkých tkání bez následných recidiv u více než 80 % pacientů, kteří dodržují režimová opatření a indikovanou léčbu. Někdy se můžeme setkat s mezistupněm, které je Apostolakosem popisováno jako přechodové období mezi akutním a chronickým. Dochází v něm k poruchám fyziologického hojení a postupné dezorganizaci kolagenních vláken ve šlaše (Apostolakos et al., 2014). Kromě mechanické zátěže existuje ještě mnoho dalších faktorů, které nesmí být opomenuty. Svou roli hraje bezpochyby genetická predispozice, na míře tohoto vlivu se však autoři neshodnou. Větší jednotnost naopak nacházíme u vlivu věku, který se jasně podílí na četnosti výskytu těchto onemocnění. S věkem ubývá regeneračních a reparačních schopností, což je hlavním důvodem vyšší četnosti tohoto postižení. U mladých aktivních jedinců a sportovců se jedná zejména o přetížení určité svalové skupiny, kdežto u starších pacientů vidáme častěji změny degenerativní, pozdější projevy po předchozích traumatech v mládí a jiné. Ohledně prevalence mezi muži a ženami panuje jistá pochybnost, neboť například mezi sportovci je výskyt daleko častější u mužů, ale v populaci pracujících lidí je výskyt zase častější u žen. Záleží proto na tom, v jaké skupině lidí jsou tyto data pozorována. Mezi nejrizikovější aktivity řadí autoři: fotbal, hokej, házenou, ragby, americký fotbal, sprinty a vytrvalostní běh nebo kanoistiku. (Gallo, 2011; King, Bowen, & Seidenberg, 2017; Nakagawa, 1996; Richtr, & Keller, 2014; Rovensk, Payer, & Herold, 2016; Valouch, Pazderka, & Gatterová, 1985; Xu, & Murrell, 2008).

Většina autorů se shoduje s názorem, že konzervativní léčba by měla být první volbou u většiny pacientů a až po 3-6 měsících neúspěšné léčby by mělo být zvažováno invazivní řešení. Rodriguez-Merchan uvádí, že by se mělo vyzkoušet alespoň 12 týdnů excentrického posilování, než se přistoupí k otevřené tenotomii (Rodriguez-Merchan, 2013). Standardizovaný postup při léčbě entezopatií literatura neuvádí. Většina autorů vychází z vlastních empirických zkušeností, přičemž někteří dávají důraz spíše na koncentrické a excentrické posilování, jiní naopak využívají prostředků fyzikální terapie a se cvičením jsou spíše opatrní. Hyman (Hyman, 2008) popisuje dobré zkušenosti s excentrickým cvičením při léčbě postižení úponu m. quadriceps femoris u profesionálních hráčů volejbalu. Larsson a spol. toto tvrzení ve své studii potvrzují (Larsson, Käll, & Nilsson-Helander, 2012). Bahr a spol. ve své studii porovnávali efekt operační léčby a konzervativní léčby pomocí excentrického cvičení u tendinopatie

m. quadriceps femoris. Výsledky studie neprokázaly žádný výrazný benefit operačního přístupu, a proto doporučují stejně jako Rodriguez-Merchan minimálně na 12 týdnů konzervativní léčbu u tohoto postižení. (Bahr, Fossan, Løken, & Engebretsen, 2006).

Z prostředků fyzikální terapie se zdá být dobrou volbou ESWT (rázová vlna), která působí pozitivně na neoangiogenezi a obnovu reparace tkání (Frizziero et al., 2016; Wang et al., 2011). V randomizované studii Zwervera a spol. byl porovnáván dlouhodobý efekt (3-12 měsíců) rázové vlny, která byla aplikována poté, co nedošlo ke zlepšení stavu po konzervativní léčbě a výsledky ukázaly subjektivní zlepšení obtíží, nižší bolestivost a omezení při pohybu. (Zwerver, Verhagen, Hartgens, van den Akker-Scheek, & Diercks, 2010).

Otevřeným prostranstvím pro budoucí přístupy k terapii jsou tzv. „miniinvasivní metody“, které se ve světě začínají jevit jako účinné. Z nich stojí za zmínku především aplikace suché jehly a percutaneous needle electrolysis. V České republice je používání i miniinvasivních metod bohužel velmi omezeno zákonem. Správně indikované procedury by přitom v ruce edukovaného fyzioterapeuta mohly mít velice dobrý efekt při léčbě muskuloskeletálního aparátu. Jacobson ve své studii popisuje aplikaci suché jehly a plazmy obohacené o bílkoviny přímo do šlach v okolí velkého trochanteru. Výsledky poukazují na výrazný terapeutický efekt v krátkodobém horizontu (2-3 týdny). U pacientů došlo k významnému snížení bolesti. Je to jedna z metod, která se dostává celosvětově do povědomí už několik let, ale přesné efekty a aplikační techniky ještě nebyly popsány (Jacobson et al., 2016). Bruno s ostatními autory (Bruno et al., 2020) popisují významný efekt souběžně aplikované akupunktury a rázové vlny při léčbě postižení šlach rotátorové manžety. Jejich výsledky ukazují snížení celkové doby terapie, nižší bolestivost a nižší funkční omezení ramenního kloubu u skupiny pacientů, která kromě rázové vlny podstoupila i intervence akupunkturou (6x během 12 týdnů). López-Royo a spol. uvádí nevýznamný efekt aplikace suché jehly nebo PNE společně s excentrickým cvičením při tendinopatii ligamentum patellae. Jejich výsledky ukazují na výrazné zlepšení stavu ve všech zkoumaných skupinách i hodnocených faktorech, ale neshledali významný rozdíl mezi jednotlivými skupinami (López-Royo et al., 2021). Naopak Hawks popisuje pozitivní efekt PNE u 2 pacientů s chronickými problémy Achillovy šlachy, které se nepodařilo vyřešit excentrickým tréninkem ani žádnými jinými konzervativními metodami (Hawks, 2017).

6 ZÁVĚR

Entezopatie je označení pro postižení přechodu šlachy v kost. V tomto místě dochází k transdukcii mechanické energie vyprodukované svalem na kost, čímž je umožněn pohyb celého pohybového aparátu člověka. V případě činností, které tento přechod přetěžují, může docházet k jednorázovým nebo postupně progredujícím traumatizacím měkkých tkání, které následně způsobují bolest, omezení funkce dané části těla a je potřeba vyhledat odbornou pomoc. Mezi nejčastější entezopatie patří tenisový loket (epicondylitis radialis), golfový loket (epicondylitis ulnaris), skokanské koleno (postižení ligamentum patellae) a entezopatie Achillovy šlachy. V této práci je pojednáno o entezopatiích v oblasti kyčelního kloubu, které nejsou tolik diskutovanou problematikou a neexistuje ani dostatečné množství literatury v českém jazyce, která by tuto problematiku popisovala, což byl jeden z důvodů výběru tématu pro tuto práci.

Z entezopatií v oblasti kyčelního kloubu jsou zmíněny ty nejčastější, které se objevují hlavně u sportovců, kteří při svém výkonu provádí rychlé změny směru, dělají stereotypní pohyb maximálním úsilím, potřebují maximální akceleraci a deceleraci, nebo je součástí jejich výkonu odraz a tlumení dopadů v různých směrech. Velmi často vzniká problém na podkladě svalové dysbalance nebo jako důsledek anatomických podmínek. Tyto dysbalance jsou místem, kam by měla mířit terapie každého pacienta, ať už při léčbě konkrétního postižení nebo při prevenci těchto zranění. Mezi vůbec nejčastější z nich patří postižení úponů adduktorů, zejména m. adductor longus a s tím spojená dysbalance s m. rectus abdominis. Tuto diagnózu pacient obvykle popisuje jako „bolavé třísko“ a náročnost terapie spočívá hlavně v diferenciální diagnostice, při které je třeba vyloučit jiné patologie, které by mohly bolesti v těchto místech imitovat. Z těch častých je to femoroacetabulární impingement, athletic pubalgia, jiná svalová poranění, léze labra nebo přenesené bolesti z jiných míst. Méně častými bývají entezopatie m. iliopsoas označované často společně s bursitis iliopsoatica a external snapping hip jako tzv. „iliopsoas syndrome“, m. gluteus medius et minimus, které jsou časté u vytrvalostních běžců a obecně u sportů, kde je dlouhodobá zátěž na stabilizátory kyčle, m. rectus femoris, které jsou ze všech nejvíce typické pro fotbalisty a ragbisty díky kopovému mechanismu a v poslední řadě hamstringy, které bývají problematickou záležitostí sprinterů a vzpěračů. V této práci o nich však pojednáno nebylo.

Většina autorů se při volbě vhodné terapie přiklání v první řadě ke konzervativním přístupům, miniinvazivním technikám nebo jejich kombinaci. Z prvků kinezioterapie je upřednostňován hlavně excentrický typ cvičení s progresivně navyšujícím odporem takovým způsobem, aby pacient při terapii necítil bolestivost. V případě, že nedojde ke zlepšení stavu, přichází v potaz invazivnější řešení, z nichž se velmi efektivní zdá aplikace suché jehly a také PNE.

Pokud selhávají všechny metody fyzioterapie a konzervativní léčby, je možnost podstoupit operační zákrok. Tyto zákroky ale nemívají v mnoha případech požadované efekty a hrozí riziko komplikací a vzniku dalších obtíží.

Na tomto postupu se shoduje většina autorů, a proto se dá považovat za „zlatý standard“ při terapii entezopatií v oblasti kyčelního kloubu i na ostatních částech těla.

7 SOUHRN

Tato bakalářská práce shrnuje poznatky o entezopatiích v oblasti kyčelního kloubu a dále o možnostech rehabilitace. Je rozdělena na dvě hlavní části.

První je část teoretická, která obsahuje kapitoly shrnující informace o anatomii kyčelního kloubu a šlachy, kineziologii a biomechanice kyčle, etiopatogenezi entezopatií, nejčastějších diagnózách a diferenciální diagnostice.

Kapitola o klinickém vyšetření je velmi detailně zpracována pro možnost kvalitní diferenciální diagnostiky a návrhu vhodné terapie. Obsahuje základní kineziologická vyšetření, testové baterie pro vyšetřování kyčelního kloubu, pánve a bederního úseku páteře. Součástí jsou specifické odporové testy na jednotlivé svaly.

V další kapitole jsou popsány možnosti rehabilitace u pacientů s úponovými bolestmi, a to jak konzervativní, tak i možnosti miniinvazivní léčby, farmakoterapie a invazivních chirurgických zákroků.

Druhou částí práce je kazuistika pacienta, který má v současné době obtíže odpovídající problematice této práce. Součástí je anamnéza, klinické vyšetření, návrh krátkodobého rehabilitačního plánu a dlouhodobého rehabilitačního plánu a režimová opatření.

8 SUMMARY

This bachelor thesis summarizes the knowledge about hip joint enthesopathies and the possibilities of rehabilitation. It is divided into two main parts.

The first is the theoretical part, which contains chapters summarizing information about the hip joint and tendon anatomy, hip kinesiology and biomechanics, etiopathogenesis of enthesopathies, differential diagnosis and the most common diagnoses.

The chapter on clinical examination is elaborated in detail for the possibility of quality differential diagnosis and plan of appropriate therapy. It contains basic kinesiological examinations, test batteries for the examination of the hip joint, pelvis and lumbar spine. Specific resistance tests for individual muscles are included.

Another chapter describes rehabilitation options for patients with enthesopathies. Conservative and mini-invasive techniques are described. Pharmacotherapy options and invasive surgeries are also mentioned.

Second part of the work is a case report of a patient who currently has difficulties corresponding to the issue of this work. It includes anamnesis, clinical examination, proposal of a short-term rehabilitation plan and long-term rehabilitation plan and regime measures.

9 REFERENČNÍ SEZNAM

- Aicale, R., Bisaccia, R. D., Oliviero, A., Oliva, F., & Maffulli, N. (2020). Current pharmacological approaches to the treatment of tendinopathy. *Expert opinion on pharmacotherapy*, 21(12), 1467–1477. doi: <https://doi.org/10.1080/14656566.2020.1763306>
- Apostolakos, J., Durant, T. J., Dwyer, C. R., Russell, R. P., Weinreb, J. H., Alaei, F., Beitzel, K., McCarthy, M. B., Cote, M. P., & Mazzocca, A. D. (2014). The enthesis: a review of the tendon-to-bone insertion. *Muscles, ligaments and tendons journal*, 4(3), 333-342. Retrieved from: <https://www.ncbi.nlm.nih.gov/pmc/articles/PMC4241425/>
- Armfield, D. R., Kim, D. H., Towers, J. D., Bradley, J. P., & Robertson, D. D., (2006). Sports-related muscle injury in the lower extremity. *Clinics in sports medicine*, 25(4), 803-842. doi: <https://doi.org/10.1016/j.csm.2006.06.011>
- Bahr, R. (2004). *Clinical guide to sports injuries*. Champaign, Illinois: Human Kinetics.
- Bahr, R., Fossan, B., Løken, S., & Engebretsen, L. (2006). Surgical treatment compared with eccentric training for patellar tendinopathy (Jumper's Knee). A randomized, controlled trial. *The Journal of bone and joint surgery. American volume*, 88(8), 1689–1698. doi: <https://doi.org/10.2106/JBJS.E.01181>
- Bard, H., & Vuillemin, V. (2020). La hanche abarticulaire. *Revue Du Rhumatisme Monographies*, 87(1), 11-23. doi: <https://doi.org/10.1016/j.monrhu.2019.10.002>
- Bastlová, P. (2013). *Proprioceptivní neuromuskulární facilitace*. Olomouc: Univerzita Palackého v Olomouci.
- Bisciotti, G. N., Volpi, P., & Zini, R. (2017). *Groin Pain Syndrome: A Multidisciplinary Guide to Diagnosis and Treatment*. New York: Springer International Publishing.
- Bruno, E., Lalli, D., Vallorani, R., Armienti, E., Vulpiani, M. C., Vetrano, M., ... Santoboni, F. (2020). *Acupuncture may anticipate the analgetic effects of focused shockwave therapy to rotator cuff tendinopathy: A retrospective clinical study*. *World Journal of Acupuncture – Moxibustion*, 30, 193–197. doi: 10.1016/j.wjam.2020.07.004
- Čihák, R. (2011). *Anatomie 1*. Praha: Grada publishing.
- Čihák, R. (2016). *Anatomie 3*. Praha: Grada publishing.
- Dihlmann, W., Peters, A., & Tillmann, B. (1989). Bursa iliopectinea--morphologisch-computertomographische Studie [The bursa iliopectinea--a morphologic-computed tomographic study]. *RoFo: Fortschritte auf dem Gebiete der Rontgenstrahlen und der Nuklearmedizin*, 150(3), 274–279. <https://doi.org/10.1055/s-2008-1047022>

- Dimitrakopoulou, A., & Schilders, E. (2016). Current concepts of inguinal-related and adductor-related groin pain. *Hip international: the journal of clinical and experimental research on hip pathology and therapy*, 26(1), 2-7. doi: <https://doi.org/10.5301/hipint.5000403>
- Dvořák, R. (2003). *Základy kineziologie*. Olomouc: Univerzita Palackého v Olomouci.
- Dylevský, I. (2007). *Obecná kineziologie*. Praha: Grada Publishing.
- Ebstein, E., Coustet, B., Masson-Behar, V., Forien, M., Palazzo, E., Dieudé, P., & Ottaviani, S. (2018). Enthesopathy in rheumatoid arthritis and spondyloarthritis: An ultrasound study, *Joint bone spine*, 85(5), 577–581. doi: <https://doi.org/10.1016/j.jbspin.2017.11.014>
- Falsetti, P., Acciai, C., Lenzi, L., & Frediani, B. (2009). Ultrasound of enthesopathy in rheumatic diseases. *Modern rheumatology*, 19(2), 103–113. doi: <https://doi.org/10.1007/s10165-008-0129-x>
- Fatima, A., Darain, H., Gilani, S. A., Ahmad, A., Hanif, A., & Kazmi, S. (2021). Role of extracorporeal shockwave therapy in patients with rotator cuff tendinopathy: synthetic analysis of last two decades. *JPMA. The Journal of the Pakistan Medical Association*, 71(6), 1627–1632. doi: <https://doi.org/10.47391/JPMA.02-190>
- Ferret, J.-M., Barthélémy, Y., & Lechauve, M. (2016). Adductor Tendinopathy. *Lowel Limb Tendinopathies*, 41-65. doi: 10.1007/978-3-319-33234-5_3
- Frizziero, A., Vittadini, F., Pignataro, A., Gasparre, G., Biz, C., Ruggieri, P., & Masiero, S. (2016). Conservative management of tendinopathies around hip. *Muscles, ligaments and tendons journal*, 6(3), 281–292. doi: <https://doi.org/10.11138/mltj/2016.6.3.281>
- Gallo, J. (2011). *Ortopedie pro studenty lékařských a zdravotnických fakult*. Olomouc: Univerzita Palackého v Olomouci.
- Giai Via, A., Papa, G., Oliva, F., & Maffulli, N. (2016). Tendinopathy. *Current Physical Medicine and Rehabilitation Reports*, 4, 50-55. doi: <https://doi.org/10.1007/s40141-016-0112-y>
- Gilmore, J. (1998). Groin pain in soccer athlete: fact, fiction and treatment. *Clinics in Sports Medicine*, 17(4), 787-793. doi: [https://doi.org/10.1016/s0278-5919\(05\)70119-8](https://doi.org/10.1016/s0278-5919(05)70119-8)
- Haladová, E., & Nechvátalová (2010). *Vyšetřovací metody hybného systému*. Brno: Národní centrum ošetrovatelství a nelékařských zdravotnických oborů.
- Hawks, M. K. (2017). Successful Treatment of Achilles Tendinopathy with Electroacupuncture: Two Cases. *Medical Acupuncture*, 29(3), 163–165. doi: 10.1089/acu.2017.1232
- Hunt, K. J., d'Hooghe, P., & Canata, G. L. (2017). *Muscle and Tendon Injuries: Evaluation and Management*. Berlín: Springer International Publishing.
- Hyman G. S. (2008). Jumper's knee in volleyball athletes: advancements in diagnosis and treatment. *Current sports medicine reports*, 7(5), 296–302. doi: <https://doi.org/10.1249/JSR.0b013e31818709a5>

- Chamberlain R. (2021). Hip Pain in Adults: Evaluation and Differential Diagnosis. *American family physician*, 103(2), 81–89. Retrieved from: <https://www.aafp.org/afp/2021/0115/p81.html>
- Chi, A. S., Long, S. S., Zoga, A. C., Read, P. J., Deely, D. M., Parker, L., & Morrison, W. B. (2015). Prevalence and pattern of gluteus medius and minimus tendon pathology and muscle atrophy in older individuals using MRI. *Skeletal radiology*, 44(12), 1727–1733. doi: <https://doi.org/10.1007/s00256-015-2220-7>
- Chomtho S. (2022). 1.2.1 Clinical Evaluation and Anthropometry. *World review of nutrition and dietetics*, 124, 7–15. doi: <https://doi.org/10.1159/000516718>
- Jacobson, J. A., Yablon, C. M., Henning, P. T., Kazmers, I. S., Urquhart, A., Hallstrom, B., Bedi, A., & Parameswaran, A. (2016). Greater Trochanteric Pain Syndrome: Percutaneous Tendon Fenestration Versus Platelet-Rich Plasma Injection for Treatment of Gluteal Tendinosis. *Journal of ultrasound in medicine: official journal of the American Institute of Ultrasound in Medicine*, 35(11), 2413–2420. doi: <https://doi.org/10.7863/ultra.15.11046>
- Janda, V. (2004). *Svalové funkční testy*. Praha: Grada publishing.
- Jennings, F., Lambert, E., & Fredericson, M. (2008). Rheumatic diseases presenting as sports-related injuries. *Sports medicine*, 38(11), 917-930. doi: <https://doi.org/10.2165/00007256-200838110-00003>
- Jo, H., Kim, G., Baek, S., & Park, H. W. (2016). Calcific Tendinopathy of the Gluteus Medius Mimicking Lumbar Radicular Pain Successfully Treated With Barbotage: A Case Report. *Annals of rehabilitation medicine*, 40(2), 368–372. doi: <https://doi.org/10.5535/arm.2016.40.2.368>
- Johnston, C. A., Wiley, J. P., Lindsay, D. M., & Wiseman, D. A. (1998). Iliopsoas bursitis and tendinitis. A review. *Sports Medicine*, 25(4), 271-283. <https://doi.org/10.2165/00007256-199825040-00005>
- King, D. J., Bowen, J. D., & Seidenberg, P.H. (2017). *The Hip and Pelvis in Sports Medicine and Primary Care*. Švýcarsko: Springer International Publishing.
- Kjaer, M., Krogsgaard, M., Magnusson, P., Engebretsen, L., Roos, H., Takala, T., & L.-Y. Woo, S. (2003). *Textbook of Sports Medicine: Basic Science and Clinical Aspects of Sports Injury and Physical Activity*. Verlag: Blackwell Publishing.
- Kolář, P. (2020). *Rehabilitace v klinické praxi*. Praha: Galén.
- Laible, C., Swanson D. J., & Rose, D. (2013). Iliopsoas syndrome in dancers. *Orthopaedic journal of sports medicine*, 1(3), 1-6. doi: <https://doi.org/10.1177/2325967113500638>
- Larsson, M. E., Käll, I., & Nilsson-Helander, K. (2012). Treatment of patellar tendinopathy--a systematic review of randomized controlled trials. *Knee surgery, sports traumatology,*

- arthroscopy: official journal of the ESSKA*, 20(8), 1632–1646. doi: <https://doi.org/10.1007/s00167-011-1825-1>
- Lewit, K. (2015). *Manipulační léčba v myoskeletální medicíně*. Praha: Sdělovací technika.
- López-Royo, M. P., Ríos-Díaz, J., Galán-Díaz, R. M., Herrero, P., & Gómez-Trullén, E. M. (2021). A Comparative Study of Treatment Interventions for Patellar Tendinopathy: A Randomized Controlled Trial. *Archives of physical medicine and rehabilitation*, 102(5), 967–975. doi: <https://doi.org/10.1016/j.apmr.2021.01.073>
- Maffulli, N., Spiezia, F., Longo, U. G., Denaro, V., & Maffulli, G. D. (2013). High volume image guided injections for the management of chronic tendinopathy of the main body of the Achilles tendon. *Physical therapy in sport: official journal of the Association of Chartered Physiotherapists in Sports Medicine*, 14(3), 163–167. doi: <https://doi.org/10.1016/j.ptsp.2012.07.002>
- Moraux, A., Balbi, V., Cockenpot, E., Vandenbussche, L., Miletic, B., Letartre, R., & Khalil, C. (2017). Sonographic Overview of Usual and Unusual Disorders of the Rectus Femoris Tendon Origins. *Journal of Ultrasound in Medicine*, 37(6), 1543-1553. doi: <https://doi.org/10.1002/jum.14352>
- Morelli, V., & Smith, V. (2001). Groin injuries in athletes. *American Family Physician*, 64(8), 1405-1414. Retrieved from: <https://www.aafp.org/afp/2001/1015/p1405.html>
- Nakagawa, Y. (1996). Age-related changes in biomechanical properties of the Achilles tendon in rabbits. *European journal of applied physiology and occupational physiology*, 73(1-2), 7-10. doi: <https://doi.org/10.1007/BF00262803>
- Netter, F. H. (2016) *Netterův anatomický atlas člověka*. Brno: CPress.
- Omar, I. M., Zoga, A. C., Kavanagh, E. C., Koulouris, G., Bergin, D., Gopez, A. G., Morrison, W. B., & Meyers, W. C. (2008). Athletic pubalgia and "sports hernia": optimal MR imaging technique and findings. *Radiographics: a review publication of the Radiological Society of North America*, 28(5), 1415–1438. doi: <https://doi.org/10.1148/rg.285075217>
- Opavský, J. (2003). *Neurologické vyšetření v rehabilitaci pro fyzioterapeuty*. Olomouc: Univerzita Palackého v Olomouci.
- Opavský, J. (2011). *Bolest v ambulantní praxi: od diagnózy k léčbě častých bolestivých stavů*. Praha: Maxdorf.
- Pauwels, F. (1996). *Biomechanics of The Normal and Diseased Hip*. Berlín: Springer International Publishing.
- Pavlů, D. (2003). *Speciální fyzioterapeutické koncepty a metody*. Brno: Akademické nakladatelství CERM.
- Perrin, D. H. (2005). *Athletic taping and bracing*. Champaign, Illinois: Human Kinetics.

- Pesquer, L., Reboul, G., Silvestre, A., Poussange, N., Meyer, P., & Dallaudière, B. (2016). Imagerie de la tendinopathie des adducteurs. *Journal de Radiologie Diagnostique et Interventionnelle*, 97(1), 87-96. doi: <https://doi.org/10.1016/j.jradio.2016.01.008>
- Poděbradský, J., & Poděbradská, R. (2009). *Fyzikální terapie: Manuál a algoritmy*. Praga: Grada Publishing.
- Rahim, M., Ooi, F. K., Tengku Mohamed Shihabudin, T. M., & Chen, C. K. (2021). A Review of the Effects and Mechanisms of Shockwave Therapy on Enthesopathy. *Malaysian Journal of Medicine & Health Sciences*, 3, 280–285. Retrieved from: https://www.google.com/url?sa=t&rct=j&q=&esrc=s&source=web&cd=&ved=2ahUKEwjrmevC_9v2AhX87rsIHRHfCtcQFnoECAMQAQ&url=https%3A%2F%2Fmedic.upm.edu.my%2Fupload%2Fdokumen%2F2021062816061139_MJMHS_0492.pdf&usg=AOvVaw3fL1hK6WUyyBcZtxHjtAr6
- Reichert, B., Nováková, Z., Němcová, V., Táborská, S., Slámová, A., Jeníček, J., Bednářová, J., Naňka, O., & Kolesová, H. (2021). *Palpační techniky: povrchová anatomie pro fyzioterapeuty*. Praha: Grada Publishing.
- Richtr, M., & Keller, O. (2014). Nemoci šlach a šlachových pochev nebo úponů svalů z dlouhodobého nadměrného jednostranného přetěžování. *Neurologie pro praxi*, 15(5), 244-248. Retrieved from: <https://www.google.com/url?sa=t&rct=j&q=&esrc=s&source=web&cd=&ved=2ahUKEwjQo5ec5tv2AhUOhf0HHaTBAZEQFnoECAOQAQ&url=https%3A%2F%2Fwww.neurologiepropraxi.cz%2Fpdfs%2Fneu%2F2014%2F05%2F05.pdf&usg=AOvVaw0ClCaVd2NAP0xoJx-NuTz>
- Rodriguez-Merchan E. C. (2013). The treatment of patellar tendinopathy. *Journal of orthopaedics and traumatology: official journal of the Italian Society of Orthopaedics and Traumatology*, 14(2), 77-81. doi: <https://doi.org/10.1007/s10195-012-0220-0>
- Roffino, S., Camy, C., Foucault-Bertaud, A., Lamy, E., Pithioux, M., & Chopard, A (2021). Negative impact of disuse and unloading on tendon enthesis structure and function. *Life Sciences in Space Research*, 29, 46-52. doi: <https://doi.org/10.1016/j.lssr.2021.03.001>
- Romero-Morales, C., Bravo-Aguilar, M., Abuín-Porras, V., Almazán-Polo, J., Calvo-Lobo, C., Martínez-Jiménez, E. M., López-López, D., & Navarro-Flores, E. (2021). Current advances and novel research on minimal invasive techniques for musculoskeletal disorders. *Disease-a-Month*, 67(10), 101-210. doi: <https://doi.org/10.1016/j.disamonth.2021.101210>
- Rovenski, J., Payer, J., & Herold, M., (2016). *Dictionary of Rheumatology*. Vídeň: Springer International Publishing.

- Shechter, R., & Schwartz, M. (2013). CNS sterile injury: just another wound healing?. *Trends in Molecular Medicine* [online], 19(3), 135-143 [cit. 2022-03-26]. doi: 10.1016/j.molmed.2012.11.007. ISSN 14714914. Dostupné z: <http://linkinghub.elsevier.com/retrieve/pii/S1471491412002274>
- Schilders, E., Dimitrakopoulou, A., Cooke, M., Bismil, Q., & Cooke, C. (2013). Effectiveness of a selective partial adductor release for chronic adductor-related groin pain in professional athletes. *The American journal of sports medicine*, 41(3), 603–607. doi: <https://doi.org/10.1177/0363546513475790>
- Travell, J. G., & Simons, D. (2018). *Travell, Simons & Simons' Myofascial Pain and Dysfunction: The Trigger Point Manual*. Filadelfie: Lippincott Williams and Wilkins.
- Tuite, D. J., Finegan, P. J., Saliaris, A. P., Renström, P. A., Donne, B., & O'Brien, M. (1998). Anatomy of the proximal musculotendinous junction of the adductor longus muscle. *Knee surgery, sports traumatology, arthroscopy: official journal of the ESSKA*, 6(2), 134-137. doi: <https://doi.org/10.1007/s001670050086>
- Tyler, T. F., Fukunaga, T., & Gellert, J. (2014). Rehabilitation of soft tissue injuries of the hip and pelvis. *International journal of sports physical therapy*, 9(6), 785–797. Retrieved from: <https://www.ncbi.nlm.nih.gov/pmc/articles/PMC4223288/>
- Tyler, T. F., Silvers, H. J., Gerhardt, M. B., & Nicholas, S. J. (2010). Groin injuries in sports medicine. *Sports health*, 2(3), 231-236. doi: <https://doi.org/10.1177/1941738110366820>
- Valent, A., Frizziero, A., Bressan, S., Zanella, E., Giannotti, E., & Masiero, S. (2012). Insertional tendinopathy of the adductors and rectus abdominis in athletes: a review. *Muscles, ligaments and tendons journal*, 2(2), 142-148. Retrieved from: <https://www.ncbi.nlm.nih.gov/pmc/articles/PMC3666502/>
- Valenta, J. (1997). *Biomechanika člověka: svalově kosterní systém*. Praha: Vydavatelství ČVUT.
- Valouch, P., Pazderka, V., & Gatterová, J. (1985). Enthesopathy of the hip joint. *Clinical Rheumatology*, 4(2), 150-154. doi: <https://doi.org/10.1007/BF02032285>
- Veigl, D., & Šenolt, L. (2020). *Diferenciální diagnostika bolestivého kloubu v klinické praxi*. Praha: Mladá fronta.
- Véle, F. (2006). *Kineziologie: Přehled klinické kineziologie a patokineziologie pro diagnostiku a terapii poruch pohybové soustavy*. Praha: Triton.
- Wang, C. J., Huang, K. E., Sun, Y. C., Yang, Y. J., Ko, J. Y., Weng, L. H., & Wang, F. S. (2011). VEGF modulates angiogenesis and osteogenesis in shockwave-promoted fracture healing in rabbits. *The Journal of surgical research*, 171(1), 114–119. doi: <https://doi.org/10.1016/j.jss.2010.01.045>


- Werner, J., Hägglund, M., Waldén, M., & Ekstrand, J. (2009). UEFA injury study: a prospective study of hip and groin injuries in professional football over seven consecutive seasons. *British Journal of Sports Medicine, 43*(13), 1036-1040. doi: <https://doi.org/10.1136/bjsm.2009.066944>
- Wilson, J. J., & Furukawa, M. (2014). Evaluation of the patient with hip pain. *American Family Physician, 89*(1), 27-34. Retrieved from: <https://www.aafp.org/afp/2014/0101/p27.html>
- Xu, Y., & Murrell, G. A. (2008). The basic science of tendinopathy. *Clinical orthopaedics and related research, 466*(7), 1528-1538. doi: <https://doi.org/10.1007/s11999-008-0286-4>
- Zwerver, J., Verhagen, E., Hartgens, F., van den Akker-Scheek, I., & Diercks, R. L. (2010). The TOPGAME-study: effectiveness of extracorporeal shockwave therapy in jumping athletes with patellar tendinopathy. Design of a randomised controlled trial. *BMC musculoskeletal disorders, 11*, 28. doi: <https://doi.org/10.1186/1471-2474-11-28>

10 PŘÍLOHY


10.1 Informovaný souhlas pacienta

Informovaný souhlas



Název studie (projektu):

Jméno: 

Datum narození: 2.6.2000

Účastník byl do studie zařazen pod číslem: 

1. Já, níže podepsaný(á) souhlasím s mou účastí ve studii. Je mi více než 18 let.
2. Byl(a) jsem podrobně informován(a) o cíli studie, o jejích postupech, a o tom, co se ode mě očekává. Beru na vědomí, že prováděná studie je výzkumnou činností. Pokud je studie randomizovaná, beru na vědomí pravděpodobnost náhodného zařazení do jednotlivých skupin lišících se léčbou.
3. Porozuměl(a) jsem tomu, že svou účast ve studii mohu kdykoliv přerušit či odstoupit. Moje účast ve studii je dobrovolná.
4. Při zařazení do studie budou moje osobní data uchována s plnou ochranou důvěrnosti dle platných zákonů ČR. Je zaručena ochrana důvěrnosti mých osobních dat. Při vlastním provádění studie mohou být osobní údaje poskytnuty jiným než výše uvedeným subjektům pouze bez identifikačních údajů, tzn. anonymní data pod číselným kódem. Rovněž pro výzkumné a vědecké účely mohou být moje osobní údaje poskytnuty pouze bez identifikačních údajů (anonymní data) nebo s mým výslovným souhlasem.
5. Porozuměl jsem tomu, že mé jméno se nebude nikdy vyskytovat v referátech o této studii. Já naopak nebudu proti použití výsledků z této studie.

Podpis účastníka:  Podpis např. fyzioterapeuta pověřeného touto studií: 

Datum: 20.4.2022 Datum: 20.4.2022

10.2 Potvrzení o překladu do anglického jazyka

V Hradci Králové 22.4.2022

Tlumočnická doložka

Jako tlumočnický jazyk anglického a novořeckého, jmenovaný rozhodnutím Krajského soudu v Hradci Králové ze dne 25.4.2002 č.j. Spr. 2688/2001 stvrzuji, že text v českém jazyce souhlasí s textem v anglickém jazyce. Tlumočnický úkon je zapsán v Tlumočnickém deníku. Odměna bude účtována dle přiloženého vyúčtování.

Mgr. Katina Chalupová

