

UNIVERZITA PALACKÉHO V OLOMOUCI
FAKULTA ZDRAVOTNICKÝCH VĚD
Ústav radiologických metod

Bc. Tereza Řezníková

**Srovnání nálezů výpočetní tomografie a magnetické rezonance při
diagnostice poranění krční páteře při úrazech**

Diplomová práce

Vedoucí práce: MUDr. Tomáš Vereš

Olomouc 2022

Prohlašuji, že jsem diplomovou práci vypracovala samostatně a použila jen uvedené bibliografické a elektronické zdroje.

V Olomouci 28. 7. 2022

Podpis

Děkuji MUDr. Tomáši Verešovi za odborné vedení mé diplomové práce, za poskytnutí cenných informací a rad při zpracování práce. Dále děkuji za pomoc a podporu všem svým kolegům na oddělení zobrazovacích metod Krajské nemocnice Tomáše Bati ve Zlíně.

Anotace

Typ závěrečné práce: Diplomová práce

Téma práce: Diagnostika poranění v oblasti krku při polytraumatech

Název práce: Srovnání nálezů výpočetní tomografie a magnetické rezonance při diagnostice poranění krční páteře při úrazech

Název práce v AJ: Comparison of CT and MRI findings for cervical spine injuries in accidents

Datum zadání: 4.1. 2022

Datum odevzdání: 29.7. 2022

Vysoká škola, fakulta, ústav: Univerzita Palackého v Olomouci

Fakulta zdravotnických věd

Ústav radiologických metod

Autor práce: Bc. Tereza Řezníková

Vedoucí práce: MUDr. Tomáš Vereš

Oponent práce: doc. MUDr. Jaroslav Vomáčka, Ph.D., MBA

Abstrakt v ČJ: Tato výzkumná práce předkládá dohledané poznatky o poranění krční páteře. V teoretické části se nachází něco málo z anatomie, zmínka o přístrojové technice výpočetní tomografie a magnetické rezonance, dále stručné popsání vyšetření krční páteře na magnetické rezonanci a výpočetní tomografií. V neposlední řadě se v teoretické části nachází druhy zlomenin a jiných úrazů krční páteře a jejich následná diagnostika a léčba. Druhá část je praktická, v mé výzkumné části byly stanoveny 4 cíle. Výzkumný soubor tvořilo 73 pacientů, kteří podstoupili vyšetření krční páteře na MR a CT v Krajské nemocnici Tomáše Bati za určité období. V závěru mé diplomové práce jsou zahrnuty všechny zjištěné poznatky. Cíle mé práce byly splněny a hypotézy byly také potvrzeny.

Abstrakt v AJ: This research paper presents research findings on cervical spine injuries. In the theoretical part there is a little bit about anatomy, a mention of the instrumental technique of computed tomography and magnetic resonance and a brief description of the examination of the cervical spine using magnetic resonance and computed tomography. Last but not least, in the theoretical part there are types of fractures and other injuries of the cervical spine and their subsequent diagnosis and treatment. The second part is practical part in which 4 goals were set. The research group consisted of 73 patients who underwent MR and CT examinations of the cervical spine at the Tomáš Bata Regional Hospital over a certain period. In the conclusion of

my diploma thesis, all the findings are included. The objectives of my work were met and the hypotheses were also confirmed.

Klíčová slova v ČJ: polytrauma, výpočetní tomografie, magnetická rezonance, krční páteř, poranění

Klíčová slova v AJ: polytraum, computer tomography, magnetic resonance, cervical spine, injury

Rozsah: 93 stran včetně příloh

Obsah

ÚVOD	7
1 ANATOMIE KRČNÍ PÁTEŘE	10
1.1 OBECNÁ STAVBA KRČNÍHO OBRATLE	10
1.1.1 Stavba 1. krčního obratle	10
1.1.2 Stavba 2. krčního obratle	11
1.2 SPOJENÍ NA PÁTEŘI	11
1.2.1 Meziobratlové ploténky.....	11
1.2.2 Vazy.....	11
1.2.3 Meziobratlové klouby.....	11
2 VÝPOČETNÍ TOMOGRAFIE – TECHNICKÁ ČÁST.....	13
2.1 PRINCIP VÝPOČETNÍ TOMOGRAFIE.....	13
2.1.1 Stupnice denzity.....	14
2.1.2 MDCT (multidetektorová výpočetní tomografie).....	14
2.1.3 Strategie výpočetní tomografie	15
2.2 HISTORIE VÝPOČETNÍ TOMOGRAFIE	15
2.2.1 Generace výpočetní tomografie	15
2.3 INDIKACE A KONTRAINDIKACE K VYŠETŘENÍ VÝPOČETNÍ TOMOGRAFIÍ	16
2.4 KONSTRUKCE VÝPOČETNÍHO TOMOGRAFU	17
2.5 PROVEDENÍ CT VYŠETŘENÍ	18
2.6 POSTPROCESSING	19
2.6.1 Volba okénka	19
2.6.2 Multiplanární rekonstrukce (MPR).....	20
2.6.3 Trojrozměrné rekonstrukce.....	20
2.6.4 Povrchové rekonstrukce – SSD a VE	20
2.6.5 Maximum intensity projection – MIP.....	20
2.6.6 Volume rendering technique – VRT.....	21
2.7 KONTRASTNÍ LÁTKY	21
3 VÝPOČETNÍ TOMOGRAFIE KRČNÍ PÁTEŘE	22
4 MAGNETICKÁ REZONANCE – TECHNICKÁ ČÁST.....	24
4.1 PRINCIP MAGNETICKÉ REZONANCE	24
4.1.1 Gradientní echa (GE).....	25
4.2 SEKVENCE MAGNETICKÉ REZONANCE.....	25
4.2.1 T_1 relaxace	26
4.2.2 T_2 relaxace	26
4.2.3 Proton denzní obrazy (PD).....	27
4.2.4 Inverzion recovery (IR).....	27
4.2.5 Rychlé sekvence	28
4.3 TVORBA OBRAZU	28
4.3.1 Vnitřní podmínky.....	28
4.3.2 Vnější podmínky.....	29
4.3.3 Artefakty obrazu	29
4.5 KONSTRUKCE MAGNETICKÉ REZONANCE.....	30
4.5.1 Cívky	30
4.5.2 Magnety	30
4.5.3 Stínění MR přístroje.....	31
4.6 KONTRAINDIKACE K VYŠETŘENÍ MAGNETICKOU REZONANCÍ	31
4.7 KONTRASTNÍ LÁTKY	31

5 MAGNETICKÁ REZONANCE KRČNÍ PÁTEŘE	33
6 TRAUMATICKÉ PORANĚNÍ KRČNÍ PÁTEŘE	35
6.1 PORANĚNÍ KRČNÍ PÁTEŘE	35
6.1.1 <i>Zlomeniny okcipitálních kondylů.....</i>	<i>35</i>
6.1.2 <i>Atlantookcipitální dislokace</i>	<i>36</i>
6.1.3 <i>Zlomeniny atlasu (C1).....</i>	<i>37</i>
6.1.4 <i>Atlantoaxiální dislokace</i>	<i>37</i>
6.1.5 <i>Zlomeniny těla axis</i>	<i>37</i>
6.1.6 <i>Zlomeniny dens axis</i>	<i>38</i>
6.1.7 <i>Traumatická olistéza.....</i>	<i>38</i>
6.2 DIAGNOSTIKA PORANĚNÍ KRČNÍ PÁTEŘE.....	39
6.3 OPERAČNÍ VÝKONY NA KRČNÍ PÁTEŘI	39
7 VÝZKUMNÁ ČÁST	41
7.1 METODIKA VÝZKUMU	41
7.2 VÝZKUMNÉ CÍLE A HYPOTÉZY.....	41
7.3 CHARAKTERISTIKA VÝZKUMNÉHO SOUBORU	42
7.4 CHARAKTERISTIKA PŘÍSTROJOVÉHO VYBAVENÍ A VYŠETŘOVACÍCH PROTOKOLŮ NA CT A MR	42
7.5 METODA SBĚRU DAT	43
7.6 REALIZACE VÝZKUMU	43
7.7 METODY ZPRACOVÁNÍ DAT	44
7.8 VÝSLEDKY VÝZKUMU	44
7.8.1 <i>Cíl 1.....</i>	<i>44</i>
7.8.2 <i>Cíl 2.....</i>	<i>52</i>
7.8.3 <i>Cíl 3</i>	<i>54</i>
7.8.3 <i>Cíl 4.....</i>	<i>57</i>
8 DISKUZE	70
9 ZÁVĚR	73
OBRAZOVÁ PŘÍLOHA	74
REFERENČNÍ SEZNAM	82
SEZNAM ZKRATEK.....	85
SEZNAM TABULEK.....	87
SEZNAM GRAFŮ	88
SEZNAM PŘÍLOH	90

ÚVOD

Poranění krční páteře patří mezi nejvíce závažné úrazy vůbec. Spektrum klinických projevů je velmi široké, od bezvýznamné bolesti krční páteře po kvadruplegii nebo smrt. Následky úrazů jsou závažné nejen pro nemocného ale i pro jeho rodinu, pojišťovnu nebo stát. Málokterý úraz nebo nemoc působí tak rychlou a kompletní devastaci organismu jako kvadruplegie. Pro zhodnocení poranění krční páteře a cervikotorakálního přechodu, je metodou první volny rentgenová diagnostika. Bez kvalitního rentgenového vyšetření není možné provést správnou diagnostiku. (Štulík, 2005)

Úrazy C-páteře jsou nejčastěji popisovány tím, že jsou jen zřídka způsobena přímou silou na páteř jako například při střelném nebo bodném poranění. Ve velkém množství případů dojde nefyziologickým působením sil k nepřímému zranění páteřních segmentů. Následkem úrazů vzniká nestabilita pohybového systému, tím je ohrožena integrita nervových struktur páteřního kanálu. (Wendsche, 1998)

Na Northwestern Univerzity Spine Injury Center bylo přijato celkem 2294 pacientů s poraněním krční páteře v letech od 1972-1994. Nejčastější příčinou poranění byly dopravní nehody (37,9 %), pády (26,4 %), skoky do vody (11,4 %) a střelná poranění (4,1 %). Ve 26,6 % bylo poranění krční páteře spojeno s poraněním hlavy. (Štulík, 2005)

Muži jsou postiženi asi 4x častěji než ženy. Počítá se že u zraněných nad 75 let je krční páteř při pádu poraněna asi v 60 %. Přes tuto četnost poranění krční páteře se pravidelně setkáváme s jakýmsi obecně definovanými diagnózami kontuze nebo distorze krční páteře, což ale nic neříká o závažnosti a mechanismu poranění, ani o jeho prognóze a léčení. Právě pro tyto okolnosti je důležité provést podrobnější analýzu těchto poranění, provést jejich upřesnění vzhledem k správnému zvolení dalšího postupu léčení. (Steidl, 2001)

Léčebný postup zranění krční páteře v této době patří hlavně do rukou specializovaných neurochirurgických pracovišť. Obecně lze říct, že jen u stabilního poranění je zvolena konzervativní léčba. V opačném případě, když se prokáže, že je zlomenina nestabilní s přímým ohrožením nervů vyžaduje to ve většině případů chirurgické řešení. U nestabilních poranění krční páteře tolerujeme konzervativní léčbu, ale většinou se přistupuje k léčbě chirurgické, ta totiž při respektování indikací a dodržení všech operačních postupů poskytuje okamžitou stabilitu s možností co

nejrychlejší návrat zraněného do normálního života. Velkou výhodou chirurgického přístupu je také docílené anatomické postavení, ve které se stabilizovaná zlomenina zhojí. (Suchomel, 2001)

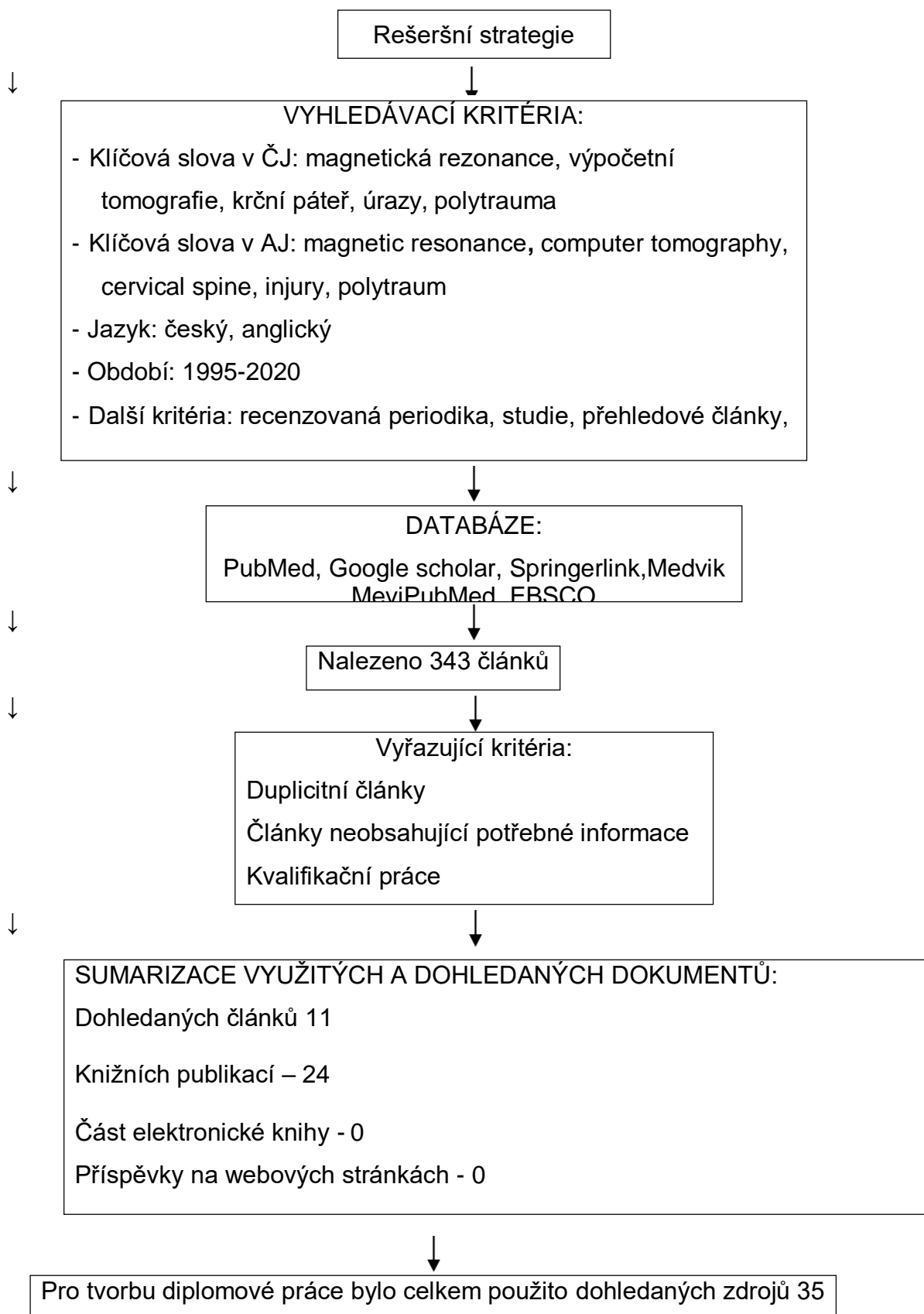
CT se stalo metodou první volby jako rutinní screeningový nástroj na oddělení urgentního příjmu s udávanou senzitivitou až 98 %, což nabízí jasnou výhodu oproti jiným diagnostickým nástrojům z hlediska rychlosti a pohodlí vyšetření. Výpočetní tomografie jen zřídka mine zlomeniny páteře, na druhé straně magnetická rezonance je vhodným nástrojem k vysvětlení neurologického nálezu pacienta, může ukázat poranění měkkých tkání, paraspinálních struktur, cervikálních plotének, nervových struktur a hematomů. (Fotakopoulos, 2022)

Cílem teoretické části diplomové práce je, představení přístrojové techniky výpočetní tomografie a magnetické rezonance, dále krátké přiblížení typů poranění krční páteře, diagnostiku těchto poranění a následné léčbě.

Cílem praktické části je srovnání nálezů na krční páteři při úrazech u pacientů, u kterých byla provedena magnetická rezonance a výpočetní tomografie, dále zjistit, která věková kategorie je pro poranění páteře nejvíce typická a jaký je nejčastější mechanismus vzniku poranění krční páteře.

Aby bylo možné sepsat tuto diplomovou práci, bylo nutné si zvolit vstupní literaturu:

1. HEŘMAN, Miroslav a kol., 2014. *Základy radiologie*. Olomouc: Univerzita Palackého. 309 s. ISBN 978-80-244-2901-4.
2. VOMÁČKA, Jaroslav, 2015. *Zobrazovací metody pro radiologické asistenty*. Druhé, doplněné vydání. Olomouc: Univerzita Palackého v Olomouci. 157 s. ISBN 978-80-244-4508-3.
3. FERDA, Jiří, Hynek MÍRKA, et al., 2015. *Základy zobrazovacích metod*. Praha: Galén. 148 s. ISBN 978-80-7492-164-3.
4. FERDA, Jiří et al., 2002. *Výpočetní tomografie*. Praha: Galén. 663 s. ISBN 80-726-2172
5. KOČIŠ, Ján a Peter WENDSCHE, c2012. *Poranění páteře*. Praha: Galén, 171 s. ISBN 978-80-7262-846-9.



1 Anatomie krční páteře

Páteř je osová kostra trupu, za embryonálního vývoje se vytváří ze somitů. Páteř člověka se skládá ze 7 krčních obratlů, 12 hrudních obratlů, 5 bederních obratlů, 5 obratlů křížových druhotně splývajících v křížovou kost a 4-5 obratlů kostrčních, srůstajících v kost kostrč. (Čihák 2016, s. 356)

1.1 Obecná stavba krčního obratle

Obratel je tvořen obratlovým tělem (*corpus vertebrae*) a obratlovým obloukem (*arcus vertebrae*) a množstvím obratlových výběžků. Obratlové těla připomínají kostěný špalíček různé výšky. Krční obratle mají tělo docela nízké a mají ledvinovitý tvar. Obratlový oblouk je připojen se zadní části těla a spolu s tělem uzavírá obratlový otvor (*foramen vertebrae*). Obratlové otvory jsou složeny navzájem a tvoří páteřní kanál (*canalis vertebrae*), ve kterém probíhá mícha (*medulla spinalis*).

Obratlové výběžky nasedají na obratlový oblouk a míří jak do stran jako výběžky příčné (*processus transversi*), a také dozadu kam vybíhá nepárový trnový výběžek (*processus spinosus*). Příčné výběžky mají u krčních obratlů otvor (*foramen transversarium*), kudy prochází tepna *arteria vertebralis*, která zásobuje mozek. Výběžky obratlového oblouku slouží k úpolu svalů a vazů, svaly působí jako páky, umožňují motilitu páteře a vazy zajišťují pevné a pružné propojení obratlů navzájem a uzavírají páteřní kanál. (Naňka 2015, s. 20)

1.1.1 Stavba 1. krčního obratle

Předchozímu popisu obratlů se vymykají první dva krční obratle, které se svou stavbou liší. První krční obratel se nazývá atlas (*nosič*) a nemá obratlové tělo. Tělo obratle je nahrazeno předním obloukem, který pokračuje laterálně, kde přechází do kostěné ploténky (*massa lateralis atlantis*), která se podobá příčným výběžkům ostatním obratlům. Podobný oblouk je také v zadní části obratle, kde přechází zezadu do laterální masy (*massa lateralis*), zde naopak chybí trnový výběžek, který je nahrazen malým hrbolem (*tuberculum posterius atlantis*).

Na *massa lateralis atlantis* je kloubní ploška, do které zapadá kondyl týlní kosti a vzniká tak atlantookcipitální skloubení, ve kterém se provádí předozadní kývavé pohyby hlavou a drobné úklony stranou. (Naňka 2015, s. 21) Další dva útvary na prvním krčním obratli je *arcus anterior atlantis* a *arcus posterior atlantis*, na *arcus anterior atlantis* se nachází *fovea dentis*, což je ploška pro spojení s druhým krčním obratlem. (Hudák 2015, s. 38)

1.1.2 Stavba 2. krčního obratle

Druhým krčním obratlem je axis (čepovec). Z horní části obloukového těla vystupuje výběžek – zub (dens axis) a ten směřuje do oblouku atlasu. Axis má i trnový i příčný výběžek, processus spinosus axis je vůči trnovým výběžkům ostatních krčních obratlů je docela velký. Mezi prvními dvěma krčními obratli není meziobratlová ploténka. Toto uspořádání obratlů je velmi důležité pro pohyblivost páteře. (Naňka 2015, s. 21)

1.2 Spojení na páteři

Spojení obratlů je dáno meziobratlovými destičkami (disci vertebrales), vazy (ligamenta) a meziobratlové klouby (articulationes antervertebrales).

1.2.1 Meziobratlové ploténky

Meziobratlové ploténky se nachází mezi obratli a svou horní a dolní plochou jsou přirostlé k obratlovým tělům. Podél celé páteře se jich nachází 23. Každá ploténka je tvořena vazivovým prstencem (anulus fibrosus), který obtáčí rosolovité jádro uložené centrálně uvnitř ploténky (nucleus pulposus). Meziobratlová ploténka chybí mezi prvními dvěma krčními obratli a také mezi prvním krčním obratlem a týlní kostí. Ploténky tvoří přirozené tlumiče, které chrání obratle a tím také míchu a nervy které z nich vycházejí.

1.2.2 Vazy

Ligamenta v okolí páteře dělíme na dlouhé a krátké. Dlouhá ligamenta propojují podélně probíhající vazy celou páteř na přední a zadní stěně obratlových těl, ligamentum longitudinale anterius a posterius. Zadní vaz vede po zadní straně obratlových těl, na přední straně páteřního kanálu a srůstá s meziobratlovými ploténkami. Přední vaz vede od prvního krčního obratle po předních plochách obratlových těl se kterými srůstá. Druhou skupinou jsou vazy krátké páteře, které spojují příčné výběžky obratlů (ligamenta intertransversalia) a trnové výběžky (ligamenta interspinalia) a také obratlové oblouky spojují nažloutlá ligamenta interarticularia flava.

Ligamenta interspinalia jsou v šíjové krajině a vystupují nad úroveň spinálních výběžků a tvoří ligamenta supraspinalia. Jako jeden celek vytvářejí tyto vazy ligamentum nuchae – šíjový vaz. Toto ligamentum jde od 7. Krčního obratle až po týlní kost a rozděluje svalstvo šíje na dvě poloviny.

1.2.3 Meziobratlové klouby

Meziobratlové klouby jsou tvořeny kloubními výběžky a volným kloubním pouzdrem. První spojení je kraniovertebrální, které představuje složité spojení lebky

s krční páteří. Skládá se ze dvou částí, a to ze spojení mezi kostí týlní a atlasem, které se nazývá *articulatio atlantooccipitalis* a ze spojení mezi prvním a druhým krčním obratlem, které se nazývá *articulatio atlantoaxialis*.

Atlantookcipitální spojení má vzhledem k elipsovitému tvaru kloubních plošek na atlasu a plošek na výběžcích týlní kosti jsou v tomto kloubu možné kývavé pohyby a také lehké úklony do stran. Atlantoaxiální skloubení má dvě části, nepárovou střední a po stranách, na okrouhlých artikulačních výběžcích párovou boční část. Střední část kloubu je tvořena zubem, který zasahuje vzhůru do otvoru atlasu a opírá se zde o přední oblouk atlasu. Nejvíce důležitý vaz, který udržuje *dens axis* zezadu v jeho stabilní poloze a nedovolí jeho posun směrem dozadu do míchy, nazývá se příčný vaz (*ligamentum transversum atlantis*). Všechny části atlantoaxiálního kloubu umožňují rotaci v krční páteři o cca 30 stupňů na obě strany) (Naňka 2015, s. 22-23)

2 Výpočetní tomografie – technická část

Po svém objevení, ke konci 70. let 20. století výpočetní tomografie (CT) ovládla radiologii. Využití CT je velmi širokého spektra, významnou funkci má jak v diagnostice, tak v terapii. Výpočetní tomografie je radiologická vyšetřovací metoda, který využívá rentgenové záření a umožňuje zobrazení orgánů lidského těla. Přístroj, který umožňuje takové vyšetření se jmenuje výpočetní tomograf. (Seidl 2012, s. 44)

2.1 Princip výpočetní tomografie

Výpočetní tomografie je metoda, která využívá vlastností rentgenového záření, hlavně jeho schopnosti rozlišně se absorbovat v tkáních různého složení. Záření, které je oslabeno, dopadá na detektory a tam je převedeno na měřitelný elektrický signál, jenž je odeslán do počítače k dalšímu zpracování. Výpočetní tomografie tak umožňuje vyjádřit v hodnotách denzity (v Hounsfieldových jednotkách – HU) intenzitu absorpce RTG záření. (Vomáčka 2015, s. 42) Základní princip je založen na zeslabování svazku záření při průchodu vyšetřovaným objektem. (Heřman a kol. 2014, s. 21) Absorpční profil, který vznikne je zachycen kruhem detektorů, která může mít až 1000 čidel. Po převedení digitální hodnoty se absorpční profil zavede do počítače. Z hodnot zeslabení z různých projekcí je možné rekonstruovat vrstevný obraz, kdy počítač vypočítá pro každý bod příčného průřezu těla průměrnou hodnotu denzity. Transverzální vrstva těla člověka je utvořena více než čtvrt milionem voxelů. Detektory CT přístroje vždy zjistí počet všech absorpcí voxelů, kterými paprsek prošel. K určení absorpce voxelů je potřeba, aby záření prošlo každým voxelu opakovaně pod různými úhly. CT počítače pracují na principu Fourierových transformací s postupnou skladbou a zpětnou projekcí dílčích dat k zjišťování absorpčních hodnot jednotlivých voxelů. Rekonstrukční čas je přibližně stejný jako čas skenovací. (Charvát a kol. 2006, s. 21) Jde o metodu tomografickou, kdy se vyšetření skládá z velkého množství sousedících vrstev o šířce 0,5- 5 mm. (Heřman a kol. 2014, s. 21)

Na CT se různé hodnoty zeslabení objeví jako různé stupně šedi. Lidské oko dokáže rozeznat jen přibližně 20 stupňů šedi, můžeme si vybrat jen určitý rozsah hodnot zeslabení s malými rozdíly absorpce pomocí tzv. polohy a šíře okénka a můžeme je zobrazit diferencovaně a detailněji tak rozlišit jednotlivé tkáně, např. kostní struktury se nejlépe zobrazují v tzv. kostním okně (window bone) 1200 až 3000 HU s centrací 150 až 700 HU, nebo například měkké tkáně se znázorňují v měkkotkáňovém okně (soft window) 150 až 500 HU s centrací 35 až 70 HU. Vhodnou

kombinací technických parametrů se nejlépe dosáhne znázornění struktur lidského těla. (Charvát a kol. 2006, s. 21)

Základní části CT je zdroj RTG záření, tedy rentgenka, detekční systém s vysokou citlivostí. Obě tyto části, rentgenka i detekční systém jsou uloženy v gantry, které je podobné širokému prstenci. Při vyšetření výpočetní tomografií prochází tělem pacienta svazek paprsků záření vějířovitého tvaru, které vychází ze zdroje. Zdroj záření a detektory se pohybují po kruhu a tím zachytí procházející záření v celém rozsahu 360 stupňů. Dnešní CT přístroje mají rotační periodu nejčastěji 0,3-1 sekundu. (Orel 2017, s. 51)

2.1.1 Stupnice denzity

Je to stupnice, která je nazvaná podle konstruktéra prvního výpočetního tomografu – Hounsfieldova stupnice, jednotku nazýváme Hounsfieldova jednotka (HU). Jde o úsečku, která je rozdělena na 4096 stupňů, kdy číslo 4096 je dvanáctou mocninou čísla 2 tedy 2^{12} . Ve stupnici jsou definovány dva základní body – 1000 HU pro vzduch a numerický střed 0 HU pro vodu, hodnoty 3096 dosahují kovy a neředitelná kontrastní látka. Denzity jednotlivých tkání leží v rozpětí – 1000 až + 3096 HU. Rozdíly v denzitě jednotlivých bodů se vizualizují pomocí stupňů šedi. (Ferda 2002, s. 13) Denzita jednotlivých obrazových bodů, obvykle v matici 512 x 512, je kódována do stupňů šedi, čím vyšší je absorpce rentgenového záření, tím je místo světlejší. Vzhledem k tomu, že lidské oko může definovat je asi 16 stupňů šedi. (Ferda 2015, s. 19) Jen pro příklad uvedu několik příkladů denzit některých tkání. Pro kosti a kalcifikace se definuje denzita > 85 HU, sražená krev neboli koagulum má denzitu 65–85 HU, měkké tkáně a parenchymové orgány 25–70 HU. Dále například tekutinové útvary jako moč, likvor nebo žluč má denzitu 0–15 HU, tuk – 40 až – 120 HU a vzdušná plíce -800 až -900 HU. (Vomáčka 2015, s. 42)

2.1.2 MDCT (multidetektorová výpočetní tomografie)

Jde o způsob akvizice dat, kdy může být současně získávána více než jedna datová stopa. Tato metoda využívá rotačního pohybu rentgenky a detektorů kolem pacienta. Jsou tak získávána data, hodnoty absorpce rentgenového záření v jednotlivých obrazových elementech. Obvykle je přístroj vybaven jednou rentgenkou a řadou detektorů, nejčastěji jde o 16–64 datových stop, lze se ale setkat s rozmezím od 4 do 320 datových stop. U velmi širokých detektorových řad je nutné korigovat rozbíhavost svazků. MDCT je i součástí hybridních přístrojů PET/CT nebo SPECT/CT. (Vomáčka 2015, s. 43-44)

2.1.3 Strategie výpočetní tomografie

Dnes je možné v CT použít dvě strategie. První strategie je konvenční neboli krokové, incrementové CT, které se využívá již jen u některých typů vyšetření. Při této strategii jsou data získávána v jedné úrovni, pak se posune stůl, na němž leží pacient a následuje vyšetření (prozáření a detekce) v další úrovni (u MDCT je v každé úrovni získáváno několik vrstevových obrazů současně). Jednotlivé skeny obvykle naléhají těsně na sebe. Druhou strategií je helikální neboli spirální CT, které je dnes základní formou. Je velmi rychlé a zkracuje dobu vyšetření. To je velmi výhodné při zobrazování větších oblastí, u vyšetření polytraumat nebo u neklidných pacientů. Stůl s vyšetřovanou osobou se pomalu pohybuje otvorem v gantry, ve kterém kontinuálně rotuje rentgenka a protilehlé detektory. Vzhledem k tělu pacienta tak rentgenka a detektory vytvářejí jakousi prostorovou šroubovici (helix). (Orel 2017, s. 52)

2.2 Historie výpočetní tomografie

Objevení výpočetní tomografie je vzhledem k medicínskému významu velmi často srovnáván s významem samotného objevu „paprsků X“. Oprávněnost tohoto srovnání podporuje rychlost, s jakým se výpočetní tomografie pronikla do všech oblastí medicíny. V roce 1963 položil základy výpočetní tomografie Allan MacLeod Cormack, je považován za autora teorie snímkování jednotlivých vrstev lidského těla a následné rekonstrukce obrazu pomocí výpočetní techniky. Na základech Cormackovy teorie zkonstruoval v roce 1972 fyzik Godfrey Newbold Hounsfield první výpočetní tomograf použitelný v klinické praxi, byl to hlavový EMI Mark I. Příliš dlouhá doba mezi teoretickým popisem metody a jejím uvedením do provozu je pochopitelná, když si uvědomíme, jaké nároky má na rychlost zpracování obrovského množství dat, proto teprve vysoká úroveň výpočetní techniky umožnila vznik nové zobrazovací metody. Pro velký přínos této zobrazovací metody získali Hounsfield s Cormackem v roce 1979 Nobelovu cenu za medicínu. Revolučním konstrukčním prvkem bylo zavedení kontinuální rotace gantry, v roce 1987 a následný vznik spirálního (helikálního) CT v roce 1989. Vývoj CT se stále nezastavil a prakticky každý rok, se objevují další a další inovace této metody. (Eliáš 1998, s. 6)

2.2.1 Generace výpočetní tomografie

Z hlediska technického vývoje se CT přístroje rozdělují do pěti generací. U CT přístrojů první generace je rentgenové záření je kolimováno do tenkého svazku a po prozáření pacientem je detekováno protilehlým jedním detektorem, který rotuje spolu s rentgenkou. (Seidl 2012, s. 45) Tato generace je dnes již historická. Rentgenka i

detektor se pohybovaly kolem pacienta v půlkruhu se zastavením pohybu po otočení o 10 až 15 stupňů. Expoziční doby byly několik minut, využití záření bylo neekonomické a byla velká radiační zátěž pro pacienta. Aby přístroj získal jeden tomogram musel provést přístroj asi 25 000 primárních měření během šesti minut. (Eliáš 1998, s. 13)

Ve druhé generaci CT přístrojů je záření z rentgenky kolimováno do tvaru vějíře a po průchodu záření pacientem je záření detekováno větším množstvím detektorů umístěných v jedné řadě naproti rentgence, které rotují spolu s rentgenkou, což velmi urychlilo vyšetření. (Seidl 2012, s. 45) Tato generace zachovala translačně rotační pohyb a měření prováděla po otočení o menší úhel, za použití širšího svazku záření. Počet detektorů byl větší a byly upevněny na sektorové matici. Během expozice provedly tyto přístroje 25 000 – 54 000 a expoziční časy klesly. (Eliáš 1998, s. 13)

Záření je ve třetí generaci kolimováno do tvaru širšího vějíře podobně jako u druhé, ale rozdíl oproti druhé generaci je v tom, že procházející záření je detekováno velkým množstvím detektorů umístěných na kruhovém oblouku ve více řadách, snímá se současně více řezů – multi slice CT. (Seidl 2012, s. 45–46) Tento typ CT je dnes nejpoužívanější, dokáže provést 170 000 – 180 000 měření během několika sekund. Počet detektorů je až 1000 a jsou rozděleny na kruhové výseči, která rotuje kolem pacienta synchronně s rentgenkou v plném kruhu.

Čtvrtá generace výpočetní tomografie je rotačně stacionární a dokáže provést 260 000 až miliony měření v čase 1–3 sekundy. Během expozice rotuje rentgenka o 360 stupňů a svazek záření je přitom velmi úzce vycloněný. Čidla jsou pevná a jsou v počtu kolem tisíce rovnoměrně umístěna po celém obvodu gantry. Jsou postupně ozařována tak, jak se proti nim pohybuje rentgenka, v momentu, kdy záření již nemíří izocentricky proti detektorům, je tento detektor stále ještě zatěžován oslabujícím okrajovým zešíkmeným paprskem, to zkresluje výsledek a je nutná korekce. Přístroje čtvrté generace se v praxi příliš neuchytily. (Eliáš 1998, s. 13-14)

2.3 Indikace a kontraindikace k vyšetření výpočetní tomografií

Indikace k výpočetní tomografii jsou široké a zahrnují prakticky všechny oblast lidského těla a všechny skupiny diagnóz. Nejčastějšími indikacemi je vyloučení nebo potvrzení přítomnosti ložiskových lézí a stážování tumorů. K akutní výpočetní tomografii jsou indikována především traumata lebky, páteře, hrudníku, břicha, pánve a některé úrazy končetin, cévní mozkové příhody, pátrání po abscesech nebo

pooperačních komplikacích. Pod CT kontrolou jsou prováděny také diagnostické biopsie nebo terapeutické drenáže.

Absolutní kontraindikace k výpočetní tomografii nejsou, mezi relativní kontraindikace patří těhotenství. (Heřman 2014, s. 25)

2.4 Konstrukce výpočetního tomografu

CT přístroje mají mnoho konstrukčních rozdílů, základní prvky jsou však pro všechny výpočetní tomografy shodné. První částí je vyšetřovací stěna, ta je složená z gantry obsahující snímací systém detektorů, rentgenový zářič, pohonná a řídicí ústrojí, kolimační systémy, u některých přístrojů i generátor rentgenového záření. Dále jsou výpočetní tomografy složené z polohovacího lůžka, řídicí počítač, obslužný pult s monitory, generátor vysokého napětí a dokumentační zařízení, nejčastěji laserová kamera.

První nedílnou součástí CT přístroje je zdroj záření, kterým je rentgenka. Rentgenka produkuje záření o různých vlnových délkách, teoreticky by bylo ideální pro CT používat záření radionuklidu, jelikož ale žádný radionuklid neemituje záření v potřebných vlnových délkách, musíme používat záření emitované rentgenkou. Ze svazku záření je nutné maximálně odfiltrout méně energetické složky s velkou vlnovou délkou. Maximální filtrace primárního svazku je limitována mnohými technickými aspekty, například tepelnou kapacitou rentgenky. K omezení vzniku máloenergetického záření rentgenka pracuje s tvrdým zářením o napětí 120–140 kV. Pro omezení negativního působení značného množství vzniklého tepla se rentgenka pro CT obsluhuje pulzně a používá dokonalý chladicí systém. Rentgenka CT přístroje musí být konstruována tak, aby byla maximálně odolná nejenom tepelně ale i mechanicky. Při vlastní činnosti je velmi namáhán rotující anodový kotouč rentgenky, protože rotuje celý systém včetně rentgenky, jenž ve velmi krátkém čase vykoná kruhový pohyb kolem pacienta, výsledný silový vektor každého pohybu je orientován jinak a je třeba i velké mechanické odolnosti rentgenky. Záření emitované rentgenkou je následně kolimováno na potřebné rozměry.

Detektory záření patří k další části CT přístroje. Tyto detektory registrují všechno záření, které prošlo pacientem. Intenzita záření po průchodu pacientem je oslabená, toto oslabení je přímo úměrné atomovému číslu prvků v tkáni a závisí i na anatomickém složení tkáně. Dopadající intenzitu záření detektory přeměňují na elektrický signál, který je úměrný dopadajícímu záření. Po přeměně analogové hodnoty do číselné podoby se informace ve formě tzv. hrubých dat (raw data) předává

dále ke zpracování obrazovému počítači, tyto číselné údaje jsou základními stavebními kameny budoucího obrazu.

Dalšími součástmi je gantry, řídicí a zobrazovací počítače a ovládací pult. Nedílnými součástmi přístroje je gantry a vyšetřovací stůl. Gantry je vertikální část stativu, která je v základní poloze kolmá k úložné desce stolu, je jí také možné sklápět v omezeném úhlu podél horizontální osy. V gantry je uložena rentgenka, chladicí systém, soubor detektorů a zařízení pro pohyb rentgenky a detektorů během expozice. Ve středu gantry je kruhový otvor o průměru 50–70 cm, do něhož se zasouvá lůžko s pacientem. Po celém obvodu gantry je úzká štěrbina pro průchod záření. Řídicí a zobrazovací počítače jsou další části přístroje, moderní CT přístroje pracují se dvěma vysoce výkonnými počítači. Poslední součástí CT přístroje je ovládací pult, který je rozhodující obslužnou a komunikační složkou CT zařízení, pomocí které se zadávají základní podmínky vyšetření. (Eliáš 1998, s. 11-13)

2.5 Provedení CT vyšetření

Vyšetření CT předchází standardní příprava nemocného, před vyšetřením s aplikací kontrastní látky do žíly musí být pacient nejméně 3 hodin nalačno, je nezbytné znát všechny závažné onemocnění pacienta, zejména je pak nutné odebrat alergologickou anamnézu a znát kvalitu renálních funkcí. Před vyšetřením je nutné odebrat a vyplnit informovaný souhlas s vyšetřením. U pacientů s pozitivní alergologickou anamnézou je nutné pacienta dostatečně premedikovat, nebo vyšetření provádět v přítomnosti anesteziologa, který je přítomen i u vyšetření kdy je pacient neklidný nebo nespolupracuje, což je velmi časté u pacientů dětského věku. Tato vyšetření se provádějí v analgosedaci nebo v celkové anestezii. U některých vyšetření, například u CT břicha, se nejprve podává kontrastní látka per os, výjimečně aplikujeme kontrastní látku endokavitálně. Před aplikací kontrastní látky do žíly je nutné zabezpečit nitrožilní přístup flexibilní kanylací pomocí plastické kanyly (16-20 G) a dále je připojen na přetlakový injektor. Pacienta ukládáme na vyšetřovací stůl tak, aby vyšetřované orgány byly v ose, která probíhala kolmo na rovinu gantry. Vyšetřovaná oblast je zafixována, hlavně to platí u vyšetření hlavy a mozku. Kontrastní vyšetření je zahajováno nastavením parametrů speciálního programu na displeji tlakového injektoru. Jakékoliv CT vyšetření je zahájeno radiologickým asistentem, který zhotoví topogram (plánovací sken) vyšetřované oblasti. Vyšetřující radiologický asistent volí optimální rozsah vyšetření tak, aby nadbytečně vyšetřované části nemocného neúnosně nezvyšovaly expoziční dávku, dále RA nastavuje řadu

akvizičních dat, jako jsou expozice, kolimace, rychlost posunu stolu, rychlost otáčky rotoru gantry o 360 stupňů. Hrubá data (raw data) jsou pak využívána k tvorbě rekonstrukčních obrazů. Vlastní rekonstrukční parametry určují kvalitu obrazu. Zhotovené obrazy včetně rekonstrukcí nebo 3D a 4D obrazy vytvořené na pracovních stanicích jsou odesílány do digitálního archivu (PACS). (Vomáčka 2015, s. 44)

2.6 Postprocessing

Vyšetření může být kompletně dokončen a doplněno i po odchodu pacienta o řadu dalších obrazů přímo na konzole vlastního CT přístroje nebo se obrazy kompletují na pracovních stanicích, které bývají součástí CT přístrojů. V rámci základních postupů jde o multiplanární rekonstrukce (MPR) nebo při postprocessingovém zpracování vlastního vyšetření o doplnění dokumentace o zhotovení obrazů v tzv. „oknech“ nebo přepočítání obrazů na širší přehledné vrstvy apod. Pracovní stanice mají většinou složité softwarové vybavení na zpracování 3D a 4D obrazů, které mohou být základem vyšetřovaného postupu, anebo jsou jen důležitým doplněním základního vyšetření vyžadovaného traumatologem nebo jiným lékařem. Mezi složitější postprocessingové dopracovávané vyšetřovací postupy můžeme zařadit cévní vyšetřovací postupy, perfuzní vyšetření, 3D rekonstrukce skeletu a specializovaná vyšetření, jako jsou např. CT virtuální kolonoskopie a 4D zobrazení srdce. (Vomáčka 2015, s. 44-45)

2.6.1 Volba okénka

Protože obraz, v němž by byl stupni šedi pokryt celý interval Hounsfieldovy stupnice, by neposkytl dostatečný kontrast pro zobrazení detail jednotlivých tkání, je velmi nutné z celé stupnice zahrnout do zobrazení jen vybraný interval denzit. Tkáně denzity pod úrovní dolní meze a zobrazují se černě a nad úrovní meze se zobrazují bíle. Tento proces se nazývá volba okénka a je prvním předpokladem správnosti vyšetření, okno se musí nastavit tak, aby byla dobře patrná vyšetřovaná struktura, musí být diferencovatelná od okolních tkání, vnitřní struktura tkání musí být dostatečně kontrastní. Hodnotíme – li cévy, musí být uvnitř lumen cévy zřetelné i nejmenší odlišnosti, hlavně kvůli disekční membráně. Není – li zobrazení vnitřní struktury ideální, je třeba se snažit okénkem nastavit kontrast tak, aby bylo možno odlišnosti rozpoznat. Pro jednotlivá pracoviště je vhodné dodržovat standardní nastavení okénka pro jednotlivé oblasti. Základní okénka jsou pro hodnocení zadní jámy (C35, W120), horního mozku (C35, W85), kostí (C400, W1200), páteřního kanálu (C50, W350), břicha a mediastina (C0-50, W350-400) a plicního parenchymu (C600, W1600). Pro

vyšetření cév je nutné okno vždy vhodně upravit, aby náplň měla nižší sytost než kalcifikace, pro hodnocení parenchymu jater je okno vhodné zúžit na šíři do 250.

2.6.2 Multiplanární rekonstrukce (MPR)

MPR je zobrazení vypočtené přístrojem pomocí denzity jednotlivých axiálních řezů počítačem. Kvalita závisí na šíři kolimace a na míře překrývání axiálních zdrojových řezů. Čím je překrývání výraznější, tím plynulejší rekonstrukce je, optimální je překrývání o 50 %. Při měření v longitudinální ose je nutné zhotovit MPR. U rekonstrukcí zaměřených na dutinu břišní, ledviny, játra, slezinu i skelet si vystačíme s rovinnými rekonstrukcemi v základních rovinách. Protože cévy většinou neprobíhají lineárně, je výhodné využít u zobrazení cév použít CT angiografii MPR naváděné pomocí trojrozměrné rekonstrukce.

2.6.3 Trojrozměrné rekonstrukce

Hlavními indikacemi pro zhotovení 3D rekonstrukce je vyšetření skeletu, zejména páteře a pánve včetně kyčelních kloubů. Trojrozměrné rekonstrukce používané k zobrazení cévního systému pomocí se podobají klasické arteriografií. Důvodem je jednak nutnost přehledného zobrazení anatomického uspořádání vyšetřovaného řečiště, jeho odchylného utváření a průběhu, ale také demonstrace výsledků vyšetření. Pro orientaci lékaře na operačním sále je pochopitelně mnohem vhodnější zobrazit patologický nález pomocí několika větších jednoduchých rekonstrukcí podobných arteriografií, než více filmů a mnoha zdrojovými obrazy. Podobně názorné je i zobrazení skeletu, hlavně u geometricky komplikovaných zlomenin a kloubních deformit.

2.6.4 Povrchové rekonstrukce – SSD a VE

Povrchové zobrazení se stínováním povrchu objektu připomíná fotografií, první voxel definované tkáně virtuálně odrazí dopadající světlo na svém povrchu a pomocí stínování vzniká prostorový obraz. Definice tohoto objektu je v základě dána intervalem denzit. Pro zobrazení zevního povrchu je zobrazení nazýváno SSD – shaded surface display a zobrazení vnitřního povrchu dutého orgánu se využívá pro virtuální endoskopii – VE.

2.6.5 Maximum intensity projection – MIP

Základní a zatím nenahraditelná, trojrozměrná rekonstrukce cévního systému je projekce nejvyšších denzit, kdy jejím principem je zobrazení podobné rentgenogramu. Pomocí algoritmu MIP se zobrazují jen nejdenznější struktury objemového objektu ve směru virtuální projekce. Pro odstranění rušivé superprojekce je nutné pomocí softwaru subtrahovat kostní nebo jiné denzní struktury. Odstranění

kalcifikací není žádoucí – hodnocení stenóz je prováděno na zdrojových řetězech. Definování struktur určených k odstranění z obrazu MIP se děje stejným procesem jako definování tkání pro SSD trojrozměrnou rekonstrukci. Opakem MIP je MinIP, kdy je jako nosná denzita zvolena denzita nejnižší, využitelná je zejména například u zobrazení tracheobronchiálního stromu.

2.6.6 Volume rendering technique – VRT

V dnešní době se stále více prosazuje volumové zobrazování, jde vlastně o hybridní rekonstrukci mezi MIP a SSD, kdy jednotlivé tkáně se nadefinují intervalově jako SSD a potom se jim přiřadí v určité barvě zobrazení typu MIP, přičemž intenzita barvy je stejná jako denzita zobrazeného objektu. (Ferda 2002, s. 24-26)

2.7 Kontrastní látky

Kontrastní látky využíváme při výpočetní tomografii, aby se zvýraznily rozdíly v absorpci rentgenového záření a tím se i zvýšil kontrast obrazu. K podání do žíly slouží výhradně jodová vodná kontrastní látka, nejčastěji se podává do kanyly zavedené do periferní žíly, ručně nebo pomocí tlakového injektoru, na kterém je možné přesně nastavit objem a průtok. Obvykle používané objemy kontrastní látky jsou v závislosti na typu vyšetření a na rozsahu vyšetřované oblasti, a to v rozpětí 40-120 ml. Rychlost aplikace se pohybuje v rozmezí od 2 do 5 ml/s. Pro vyšetření GIT můžeme podávat kontrastní látky i do lumen, naředěnou jodovou nebo baryovou kontrastní látkou, vodu, roztok Mannitolu nebo vzduch. Jodovou kontrastní látkou můžeme podávat také do jiných dutých orgánů a struktur, např. do močového měchýře, páteřního kanálu, kloubní dutiny nebo pístěle. Některé orgány mají za normální nebo patologické situace obsah, který se chová podobně jako kontrastní látka, můžeme takto pohlížet např. na vzduch v dýchacích cestách, likvor v mozkových komorách a subarachnoidálních prostorech nebo tekutinu a plyn ve střevech. Příprava na vyšetření s kontrastní látkou spočívá hlavně v lačnění minimálně 3 hodiny před vyšetřením a dostatečné hydrataci. Před cíleným vyšetřením tlustého střeva se musí provést jeho vyprázdnění. Pokud je CT vyšetření bez kontrastní látky není nutná žádná speciální příprava. (Ferda 2015, s. 19)

3 Výpočetní tomografie krční páteře

CT vyšetření spolehlivě zobrazí poranění kostních struktur páteře, v axiální rovině míru stenózy páteřního kanálu a díky možnostem sagitální rekonstrukce dokáže posoudit i poruchy páteřní osy. Je metodou první volby u polytraumatizovaných pacientů. (Hrabálek 2011, s. 6)

CT je nejčastěji indikováno u úrazových, strukturálních a degenerativních změn skeletu páteře, zobrazuje diskopatie, vrozené anomálie skeletu páteře, zánětlivé změny a paravertebrálních měkkých tkání, ve většině případů je vyšetřovaná pouze ohraničená oblast páteře. Při srovnání CT a MR je výpočetní tomografie základní metodou při hodnocení traumat na skeletu krční páteře ale úrazové postižení měkkých tkání lze lépe zobrazit na magnetické rezonanci. (Heřman 2014, s. 201-202)

Počítačová tomografie neboli CT patří při poranění páteře k základním zobrazovacím metodám. Zavedení CT do praxe znamená velký pokrok v diagnostice poranění krční páteře a umožnilo nový pohled na ošetření a léčbu zlomenin. Toto vyšetření je indikováno u všech závažných krčních traumat, které je zřejmé už z prostého rentgenového snímku a také při nejasném nálezů na rentgenovém snímku. CT představuje digitalizované vyšetření zobrazující anatomické struktury v jedné definované vrstvě těla. Požadovaným výstupem z vyšetření výpočetní tomografií je topogram, axiální neboli transverzální řezy a sagitální i frontální rekonstrukce.

Topogram většinou provádíme ve dvou projekcích (předozaďní a bočňá). Topogram má zobrazit minimálně dva obratle nad i pod poraněnou oblastí, aby bylo možné vyhodnotit postavení páteře. Po předběžném zhodnocení zlomeniny lze podle topogramu určit rozsah vyšetřované oblasti. Následuje provedení axiální řezů, kde je důležité zobrazení v rozsahu od horní krycí plochy obratle nad poraněním a po dolní krycí plochu obratle pod poraněním. Takto lze zhodnotit příslušné disky, tvar a velikost pediklů okolních obratlů i poraněných obratlů nebo také stav páteřního kanálu.

CT rekonstrukce umožňuje znázornit podélný profil páteře, většinou ji provádíme v sagitální a frontální rovině v místě stenózy. Sagitální rekonstrukce je důležitá hlavně pro zhodnocení tvaru páteřního kanálu. Další možností je provedení 3D rekonstrukcí, která dává velice impresivní zobrazení páteře. Nejčastější použití těchto rekonstrukcí je u inveterovaných zlomenin, posttraumatických deformit a vrozených anomálií. V oblasti horní krční páteře vyžadujeme vzhledem k velikosti anatomických struktur velmi tenké transverzální řezy. Sledujeme vzájemný vztah prstence atlasu a dentu, asymetrie vzdáleností, rotační úchyly, linie lomu a drobné

úlomky. Transverzální rovina velmi dobře znázorní zlomeniny kondylů okcipitální kosti, zlomeniny atlasu, čistou ligamentózní atlantoaxiální dislokaci a katovskou zlomeninu, naopak velmi nevýrazné jsou zde atlantookcipitální dislokace a příčné zlomeniny dentu. V oblasti dolní části krční páteře je hlavní význam vyšetření výpočetní tomografií zobrazení páteřního kanálu a vzájemného vztahu mezi jednotlivými obratli. Cíleně pátráme po zlomeninách a dislokacích kostních struktur, vyhodnocujeme velikost a tvar okolních obratlů, včetně traumatických změn. (Štulík 2010, s. 50-51)

Podání kontrastní látky při vyšetření CT krční páteře lze několika způsoby, prvním z nich je intravenózní podání, při expanzi, zánětech nebo pooperačních stavů u traumat krční páteře. Dále je možné intratékální podání nebo diskografie, kdy se podává kontrastní látka přímo do disku. Kontraindikací k podání kontrastní látky je polyvalentní alergie, akutní iktus, renální insuficience nebo poruchy funkčnosti štítné žlázy. Mezi nežádoucí účinky kontrastních látek patří lehké reakce (sucho v ústech, nevolnost), střední těžké reakce (zvracení a dušnost) a těžké reakce (bezvědomí, křeče až zástavy oběhu). (Peterová 2005, s. 51-52) Další komplikací může být kontrastní nefropatie – akutní zhoršení renálních funkcí po aplikaci jodového kontrastu, kde byla vyloučena jakákoliv jiná příčina. Jde o zvýšení sérového kreatininu o více než 25 % během 48 hodin oproti hladině před podáním kontrastní látky. (Peterová, 2010)

Mezi nejčastější chyby při provedení vyšetření výpočetní tomografií je izolované posuzování krátkého úseku páteře z dlouhého skenu celé páteře, zvláště axiální rovina je potom nepřesná. V místě konvexity skoliotické páteře se asymetricky vyklenují obratlová těla a ploténky a vytvářejí klamavý obraz výhřezu meziobratlových plotének. Další chybou mohou být vysoké hodnoty kV a tím vznikne horší kontrast. (Vomáčka 2015, s. 121)

4 Magnetická rezonance – technická část

Při rentgenové diagnostice využíváme absorpce procházejícího záření v tkáních. Magnetická rezonance je založena na jiném principu, kdy je pacient uložen do velmi silného magnetického pole, poté je vyslán krátký radiofrekvenční impulz a po jeho skončení je snímán magnetický signál, který vytváří jádra atomů vodíku v pacientově těle. Signál se poté měří a využívá se k rekonstrukci obrazu. Magnetická rezonance má základní přednosti jako je velmi podrobné zobrazení měkkých tkání, primární vyšetření ve třech rovinách a neionizující typ vyšetření. (Vomáčka 2015, s. 47)

4.1 Princip magnetické rezonance

Teorie magnetické rezonance je velmi složitá, jedná se o problematiku z kvantové fyziky. Nejpoužívanějším pojmem je vektor, je to fyzikální veličina určující velikost, směr a počátek působení magnetického pole, grafickým znázorněním vektoru je šipka. Atomová jádra se skládají z protonů a neutronů, protony jsou kladně nabitě částice, které rotují kolem své dlouhé osy, tento pohyb se nazývá spin. V okolí pohybujícího se elektrického pole vzniká pole magnetické, které se nazývá magnetickým momentem. Atomová jádra, která mají lichý počet protonů vykazují navenek magnetický moment. Nejdůležitějším zástupcem je vodík, a jeho jádro tvoří pouze jeden proton. Vodík je obsažen v 2/3 lidské tkáně a jeho magnetický moment je velmi silný a lze jej změřit. Umístíme – li protony do statického magnetického pole, označujeme jej B_0 . Intenzita statického magnetického pole se vyjadřuje v jednotkách Tesla (T). Nejpoužívanější přístroje mají intenzitu 1,5 Tesla, ale v poslední době se v diagnostice i výzkumu uplatňují přístroje s intenzitou 3,0 Tesla.

Statické magnetické pole způsobuje dále precesi, jedná se o rotační pohyb v transversální rovině. Protony nerotují synchronně, nejsou tzv. ve fázi ale jsou rozfázované. To znamená, že i když se každý se každý proton otáčí po stejné kruhové dráze a stejnou rychlostí, nachází se každý ve stejném okamžiku na jiném místě kruhu, kdy pohyb není koherentní. Frekvence procesního pohybu závisí na velikosti statického pole a gyromagnetickém poměru a tuto závislost vyjadřuje Larmorova rovnice. V popsaném paralelním a antiparalelním postavení spinů je velikost magnetického momentu spinů ve srovnání se siločárami extrémně malá. Změníme však uspořádání protonů, tak magnetický moment bude mít jiný směr než siločáry B_0 a můžeme je pak detekovat. Změnu polohy provedeme tak, že dodáme vnějšímu protonu energii pomocí vysokofrekvenčního elektromagnetického impulzu. Dochází

k excitaci, kdy proton, který získal větší energii se vychýlí o 90 nebo 180 stupňů a dochází k tzv. překlopení spinu. Frekvence radiofrekvenčního impulzu musí odpovídat Larmorově frekvenci, jinak by protony vodíku dodanou energii nepřijaly, tento fyzikální jev se nazývá rezonance. Po vypnutí radiofrekvenčního impulzu se excitovaný proton vrací do své původní polohy a dochází k rozfázování precesního pohybu, tento jev se nazývá relaxace. Doba relaxace je často delší než doba excitace. Energie, kterou proton vydává ve formě elektromagnetického záření se pohlcuje v okolních tkáních. Uvolňování energie z transversální magnetizace se děje postupně. Elektromagnetická energie se potom převádí v cívce na povrchu těla na elektrickou energii a ta se potom měří. Echo znamená v podstatě jen příjem signálu magnetického momentu v relaxaci.

V diagnostickém zobrazování magnetickou rezonancí musíme lokalizovat polohu jednotlivých protonů v trojrozměrném prostoru, používáme k tomu přídavná gradientní pole, která jsou vložena do hlavního magnetického pole ve třech na sebe kolmých rovinách. Gradientní cívky určují rovinu řezu a šířku vrstvy. Rychlost, po kterou působí gradientní pole ovlivňuje délku vyšetřování, síla umožňuje rychlejší registraci dat a vyšší rozlišení. (Vomáčka 47-48)

4.1.1 Gradientní echa (GE)

Gradientní echa jsou základem vyšetřovacích postupů, při kterých je zkracována doba vyšetření, podstatou rychlých sekvencí je náhrada 90 stupňů a 180 stupňů vychýlení. U GE je vychylovací úhel jen 10–50 stupňů, podélná magnetizace není kompletně utlumena, proto můžeme použít sérií dalších rychlých pulzů. Používáme gradientní cívky, jejich magnetické pole se na krátkou dobu přidá k základnímu B_0 a Larmorova frekvence je pouze ve vyšetřované vrstvě. Doba vyšetření se tak zkrátí z doby 5-7 minut na desítky někdy i jednotky sekund. Multi slice sekvence, při kterých vhodným řazením excitací využijeme čekání v TR k tomu abychom snímali signály ze sousedních řezů, jejich tkáně byly excitovány dříve.

4.2 Sekvence magnetické rezonance

Sekvencí je velké množství a postupně přibývají s technickým pokrokem. Určitým problémem je to, že každá firma používá jiné typy a pod jinými názvy. Existují velmi podrobné seznamy nejrůznějších sekvencí, podle kterých lze neznámou sekvenci dohledat. Mezi základní sekvence patří T_1 vážené obrazy, T_2 vážené obrazy a PD (proton denzní obrazy)

4.2.1 T_1 relaxace

První proces relaxace probíhá tak, že vypuzené protony postupně přeskakují z vyšší na nižší energetickou hladinu, a tím se výsledný, původně do osy Y sklopený vektor magnetického momentu vrací do osy Z, do směru silokřivek vnějšího magnetického pole. Všechna protony odevzdaná energie se vyzáří do jejich bezprostředního okolí, do atomové mřížky. Hovoříme o tzv. relaxaci spin – mřížka a o tzv. T_1 relaxaci. Když vyneseme nárůst hodnoty magnetizace ve směru osy Z, magnetizace podélné, longitudinální v závislosti na čase získáme tzv. T_1 křivku, tato křivka má exponenciální průběh. Typické hodnoty konstanty T_1 leží pro biologické tkáně v rozmezí mezi 300-2000 milisekundami. Za dobu T_1 dosáhne podélná magnetizace asi 63 % své výchozí hodnoty před vysláním elektromagnetického impulzu. (Zuna 2007, s. 41)

Hodnoty TR (time to repeat) a TE (time to echo) se můžou upravovat a při zkracování TR je signál intenzivnější. Kontrastní látky také zkracují TR. V zásadě platí, že na T_1 vážených obrazech jsou solidní tkáně světlejší než tekutiny. Velmi zjednodušeně se T_1 vážené obrazy podobají výpočetní tomografií, ale velmi často se zaměňuje hypersignální tuk za kost. T_1 vážené obrazy je základní sekvence u většiny vyšetření a slouží k přesné anatomické verifikaci. Za určitou slabinu můžeme považovat překrývání fyziologické tekutiny s patologickým edémem. Na T_1 obrazech se tekutina jako likvor, moč, žluč nebo edém zobrazuje jako hyposignální. Tuk jako hypersignální, solidní tkáně (mozek) je lehce hypersignální a kalcifikace, kompakta a proudící krev je asignální. (Vomáčka 2015, s. 51)

4.2.2 T_2 relaxace

Paralelně k T_1 relaxaci podstatně rychleji probíhá druhý relaxační proces, nazývaný T_2 relaxace. Vyneseme – li opět nárůst hodnoty magnetizace ve směru osy Y, v tomto případě magnetizace příčné, též transverzální, v závislosti na čase získáme T_2 křivku. Tato křivka má opět exponenciální průběh, časovou konstantu této křivky označím jako T_2 . Rozbíhání fáze je způsobeno hlavně interakcí mezi sousedními protony, a proto v tomto případě mluvíme o relaxaci spin-spin. Typické hodnoty konstanty T_2 jsou pro biologické tkáně mezi 30-150 milisekund, za dobu T_2 klesne příčná magnetizace na asi 37 % své výchozí hodnoty ve vybuzeném stavu. (Zuna 2007, s. 42)

Také jsou zde možné úpravy TE (time to echo) a TR (time to repeat). Když se prodlouží TR na 3-5000 ms se výrazně zesílí signál vody. Tento tzv. hydrografický

efekt se nejčastěji používá při zobrazení močových a žlučových cest a taky při MR myelografií. Protože klasické T_2 vážené obrazy jsou poměrně velmi dlouhé používají se zkrácené sekvence. V protikladu k T_1 váženým obrazům platí, že na T_2 vážených obrazech jsou solidní tkáně tmavší než tekutina, obecně jsou T_2 vážené obrazy velmi citlivé na průkaz edému. Na rozdíl od T_1 má nižší výpovědní hodnotu při posuzování anatomických struktur a mnohem lepší výpovědní hodnotu při posuzování tkáňových rozhraní. Na T_2 vážených obrazech se tekutina (moč, likvor a žluč) se zobrazuje jako hypersignální, tuk je izosignální, solidní tkáně jsou hyposignální a kalcifikace, kompakta a proudící krev je asignální.

4.2.3 Proton denzní obrazy (PD)

Jsou součástí T_2 , jejich signál závisí na hustotě protonů v tkáni, tekutina je spíše tmavě šedá. Tkáně s vysokým obsahem vody jsou tmavší než ostatní. PD obrazy se nejčastěji používají při vyšetřování muskuloskeletálního systému často se sekvencí na potlačení tuků.

4.2.4 Inverzion recovery (IR)

Jedná se o extrémně zvýrazněné T_1 vážený obraz, kterého se dosahuje zvýšením podélné magnetizace a obráceným postupem 90 stupňů a 180 stupňů excitace. Využívají se hlavně při sekvencích, při kterých se potlačuje signál určitých tkání, které jsou poté asignální.

V praxi jsou velmi důležité dvě sekvence. První z nich je STIR (Short Tau Inversion Recovery) je to sekvence s potlačením signálu tuků. Používají se hlavně pro vyšetření páteře a velkých kloubů. Na T_2 vážených obrazech má tekutina a tuk téměř stejnou intenzitu signálu a je velmi těžké jejich rozlišení. Na pozadí černého tuku vyniknou patologická ložiska, která obsahují velké množství vody. Navíc je velmi dobře vidět chrupavka a přilehlé části kompakty. Sekvence s potlačením tuku se používají v kombinaci s PD.

Druhá sekvence je FLAIR (Fluid Attenuated Inversion Recovery) je to sekvence s potlačením signálu vody. Na T_2 vážených obrazech je likvor a některá patologická ložiska s větším obsahem vody hypersignální a nelze je dobře od sebe odlišit. Na FLAIR sekvenci je likvor a ostatní tekutiny asignální nebo hyposignální, ale patologická ložiska zůstávají hypersignální. FLAIR sekvence má naprosto zásadní význam v diagnostice roztroušené sklerózy mozkomíšní.

4.2.5 Rychlé sekvence

Běžná doba vyšetření ve srovnání s výpočetní tomografií je poměrně dlouhá a tím je průchodnost pacientů menší. Čím je sekvence delší, tím je náchylnější k vlivu pohybových artefaktů. Stále se vyvíjí nové sekvence, které urychlují vyšetření, ale ne za cenu velkého zhoršení kvality. Pro rychlé sekvence se používá souhrnný název gradientní echo. Existuje velké množství rychlých sekvencí pod mnoha názvy, typické jsou názvy s předponou turbo nebo fast. Další jsou FLASH (Fast Low Angle Shot), FFE (Fast Field Echo).

Single shot SE jsou rychlé sekvence s jednou excitací, kdy se K prostor redukuje na 50 % a tím se i zkrátí Fourierova rekonstrukce obrazu. Nejpoužívanější sekvencí je HASTE (Half Fourier Acquired Single Shot Turbo Spin Echo).

Multi shot SE registrují se data po každé excitaci pouze z části K prostoru. Používají se například u zobrazení žlučových a pankreatických cest. (Vomáčka 2015, s. 52)

4.3 Tvorba obrazu

Technika a výsledek zobrazení závisí hlavně na výběru vrstvy a kódování prostorových souřadnic. Výběr vrstvy ovládají gradientní cívký, které usměrní magnetické momenty do třech rovin. Také nastavení šířky vrstevných souřadnic se děje v horizontálním směru nebo jako spirála. Vlastní rekonstrukce je velmi složitý proces. Nejdůležitější článek je Fourierova transformace, jedná se o matematický proces, který převádí signály z trojrozměrného prostoru lidského těla do dvojrozměrného obrazu, jehož geometrickým vyjádřením je sinusoida. K – prostor je plocha, na které se shromažďují všechny signály získané během vyšetření. V centru K – prostoru je signál o hodně výrazný než v periférii. Při moderních vyšetřovacích metodách se vynulují signály v periférii a tím se podstatně zkrátí doba rekonstrukce a tvorby obrazu. Výsledný obraz je velmi závislý na vnitřních a vnějších podmínkách.

4.3.1 Vnitřní podmínky

V první podmínce jde o počet vodíku v jednotce objemu, čím je větší počet tím je větší intenzita signálu. Protony vodíku jsou obsaženy hlavně ve vodě, tuku a některých hydratovaných bílkovinách, naopak kosti, kalcifikace nebo kovy nedávají žádný signál, protože mají minimum volných protonů vodíku. Další podmínka je magnetická susceptibilita, což je schopnost tkáně stát se magnetickou. Látky s nepárovými elektrony v obalu mají pozitivní susceptibilitu, jsou to látky feromagnetické a paramagnetické. Feromagnetické látky vytváří permanentní

magnetické pole a látky paramagnetické vytváří magnetické pole jen dočasně, kdy se tkáň zmagnetizuje. Z exogenních látek je to gadolinium, které je základní částí kontrastních látek. Diamagnetické látky jsou ty, které mají sudý počet elektronů v obalu a nejsou schopny vytvářet magnetické pole. Důležité jsou relaxační časy jednotlivých tkání a jsou různé. Fluidní struktury jako například likvor, edém, moč nebo žluč mají delší relaxační čas, protože drobné molekuly vody dlouho rotují. Naopak látky s velkým obsahem tuku nebo proteinů mají relaxační čas kratší, protože jejich makromolekuly mají krátký setrvačný pohyb.

4.3.2 Vnější podmínky

První v podmínkách je hodnota TR a TE, kterou můžeme upravit a tím měnit intenzitu signálu. Například prodloužením doby TR u T_2 vážených obrazů se zvýší signál tkání obsahujících vodu. Dále velikost statického magnetického pole. Intenzita signálu roste s druhou mocninou velikosti B_0 , ale současně také roste velikost šumu. Často je důležitá homogenita B_0 , čím je větší tím je obraz kvalitnější. Velikost matice a šířka vrstvy patří mezi další vnější podmínku. MR obraz se stejně jako na CT skládá z voxelů a pixelů. Teoreticky platí, že čím je menší objem voxelů, tím získáme detailnější obraz, ale velmi vzroste šum, který ale snižuje kvalitu obrazu a vznikne horší poměr signál/šum. Počet excitací je poslední vnější podmínka, čím je větší počet tím získáme kvalitnější obraz, velkou nevýhodou je ale prodloužení doby vyšetření.

4.3.3 Artefakty obrazu

Artefakty jsou falešné změny intenzity signálu, tvaru a polohy zobrazovaného skeletu, které nejsou vzniklé patologickým procesem, ale vznikly až během vyšetření. Zdrojem artefaktů jsou buď nedostatky v MR přístroji, nebo také biologické procesy v pacientovi.

První možností jsou artefakty pohybové, vznikají buď při dýchání, srdeční pulzaci, peristaltických pohybech střev nebo při pulzaci velkých tepen. Pohyb bránice a hrudníku při dýchání se snadno odstraní pomocí rychlých sekvencí při zadržení dechu. Pohyby srdce a měření se synchronizují pomocí EKG. Dále máme artefakty chemického posunu, jsou způsobeny změnou frekvence v okolí vyšetřované roviny. Projevují se zvýšením nebo snížením intenzity signálu na rozhraní tkání s velkým obsahem tuku a vody. Nejčastěji tento jev vidíme na rozhraní mozkové tkáně a likvoru nebo tuku a svalů. Jako poslední je vliv nehomogenit magnetického pole, nehomogenní složky mohou způsobit zkreslení signálu i geometrii obrazu. Záleží to hlavně na kvalitě magnetu. Lokální změny mohou mít příčinu v přítomnosti kovových

implantátů, endoprotéz, střepin nebo kovových pigmentů v make-upu. (Vomáčka 2015, s. 50-51)

4.5 Konstrukce magnetické rezonance

Přístroj pro MR má několik základních částí, homogenní stacionární magnet B₀ s napájecím a chladícím zařízením, součástí je také korekční systém na zlepšení homogenity. Dále gradientní cívky, vysokofrekvenční vysílač a cívka na výrobu excitačního magnetického pole, vysokofrekvenční přijímač a jiné druhy přijímacích cívek, počítačový systém na zpracování signálu, rekonstrukce a archivace obrazu. Další části jsou vysokofrekvenční magnetické stínění, vyšetřovací stůl a doplňky k přístroji jako např. monitorace EKG a dýchání.

4.5.1 Cívky

Cívky pro magnetickou rezonanci dělíme na permanentní a povrchové. Permanentní zabudované cívky se nachází v gantry přístroje a nejsou přímo vidět. Volumová cívka slouží jako vysílač a současně pracuje jako přijímač signálu. Slouží jako celotělová cívka, je docela daleko od povrchu těla a má poměrně vysoký šum. Vyrovnávací cívka slouží k vyrovnání nehomogenity magnetického pole. Povrchové cívky přikládáme k vyšetřovaným částem těla a jsou různě tvarovány. Slouží jako přijímací cívky, skládají se z drátěných závitů Cu nebo Ag, indukuje se v nich proud o velikosti několika mikrovoltů. Tyto signály se potom zesilují a digitalizují analogo – digitálním převaděčem a přenášejí se do počítačem kromě dobré vodivosti se významná i geometrie cívky. Závity musí naléhat souměrně co nejblíže povrchu vyšetřované tkáně. Nejpoužívanější typy povrchových cívek jsou hlavová, páteřní, kolenní nebo ramenní. Univerzální flexibilní cívky můžeme natvarovat na zobrazení ramene, zápěstí, lokty nebo nohy. Speciální cívka pro vyšetření břicha nebo hrudníku se obaluje kolem vyšetřované části. Prsní cívka je určena pro vyšetření obou prsou, tzv. bimamární cívka.

4.5.2 Magnety

Magnety k magnetické rezonance dělíme na 3 druhy, rezistivní, permanentní a supravodivé magnety. Rezistivní magnety jsou klasické elektromagnety, magnetické pole se vytváří elektrickým proudem o vysoké intenzitě a chladí se vodou. Permanentní magnety jsou z feromagnetických slitin, jsou těžké, váží až několik tun, chlazení se provádí vzduchem a používají se u nízkých přístrojů. Supravodivé magnety jsou založeny na principu supravodivosti, při nízkých teplotách -270 stupňů je ve vodiči minimální elektrický odpor. Magnet je ponořen do tekutého helia, které stále cirkuluje,

po odpaření se znovu zkapalní, čerpadla pracují permanentně, helium je docela drahé a vyměňuje se asi 1x ročně.

4.5.3 Stínění MR přístroje

Kvůli tomu, že magnetický signál z vyšetřovaného objektu je velmi slabý, může být rušen elektronickými přístroji v okolí MR pracoviště. Naopak okolní elektronické přístroje mohou být vážně narušeny z impulsů a stacionárního magnetického pole. Pracoviště magnetické rezonance proto musí být důkladně stíněno. Pasivní stínění je pomocí Faradayovy klece, která tvoří silné pláty z ocelových bloků a měděného plechu. Aktivní stínění je moderní způsob, kdy v okolí gantry jsou cívky, které vyrábějí magnetické pole v opačném směru. Magnetické pole v okolí stacionárního magnetu má tvar silokřivek, jeho intenzita klesá s třetí mocninou vzdálenosti. Kovové přístroje mohou být vtaženy do gantry, magnetické pole ničí kreditní karty, magnetické pásky, hodinky nebo mobilní telefony. (Vomáčka 2015, s. 53-54)

4.6 Kontraindikace k vyšetření magnetickou rezonancí

Kontraindikace dělíme na absolutní a relativní. Absolutní kontraindikace k vyšetření magnetickou rezonancí je kardiostimulátor, vyšetření pacienta i kardiostimulátore může způsobit i smrt, protože se přerušuje funkce elektronického zařízení. Nejnovější typy jsou kompatibilní s magnetickou rezonancí. Další finančně nákladné přístroje, jako je kochleární implantát, neuromodulační aparáty nebo jiné druhy infuzních pump, jsou vybaveny velmi drahou mikroelektronikou. Jejich zničení sice nemá bezprostřední důsledek na zdraví pacienta, ale ztráta přístroje způsobuje milionovou škodu. Inzulínové pumpy lze již odpojit před vyšetřením.

Další absolutní kontraindikace jsou cévní svorky z feromagnetického nebo neznámého materiálu a kovová tělesa v očích. Relativními kontraindikacemi jsou totální endoprotézy, kava filtry, svorky do 6 týdnů po implantaci. Klaustrofobie neboli strach z uzavřených prostor je překážkou u cca 5 % pacientů, u takových pacientů je možné vyšetření provést v analgosedaci nebo celkové anestezii. Další kontraindikace je první trimestr těhotenství, ale v případě, že je ohrožen život matky se vyšetření provádí, ale podání kontrastní látky se nedoporučuje během gravidity. Poslední kontraindikací jsou kovová cizí tělesa v těle. (Vomáčka 2015, s. 56)

4.7 Kontrastní látky

Nejčastěji se používají cheláty obsahující gadolinium, zástupci jsou Dotarem, Gadovist, Multihance, Omniscan, Prohance. Označují se jako paramagnetické kontrastní látky. Gadolinium mění magnetické poměry ve svém okolí, a to vede ke

zkrácení relaxačního času T_1 . Proto se tkáně, do kterých proniknou tyto látky stávají v T_1 vážených sekvencích hypersignální a na T_2 vážené sekvence nemá jejich aplikace prakticky žádný vliv. Farmakokinetika gadoliniových preparátů je podobná jako u jodových vodných kontrastních látek, které jsou vylučovány ledvinami. Existují také tkáňové specifické kontrastní látky pro MR. Preparáty obsahující jako hlavní složku gadolinium, oxidy železa nebo mangan se začínají uplatňovat v diagnostice onemocnění jater, sleziny, lymfatických uzlin nebo také kostní dřeně, např. Multihance nebo Primovist. (Heřman 2014, s. 36)

5 Magnetická rezonance krční páteře

Magnetická rezonance je velice šetrná zobrazovací metoda, která využívá velmi silné magnetické pole a elektromagnetické vlnění s vysokou frekvencí a nenese žádná rizika spojená se zářením. Podstatou barevného odlišení jednotlivých tkání je jejich odlišné chování při stejném vnitřním působení. MR se velice hodí ke zjišťování nádorů a vyšetření míchy a nervových uzlin. (Buess-Kovács 2016, s. 42-43) Toto vyšetření je suverénní metodou pro měkkotkáňové struktury na páteři a umožní tak posoudit poranění zejména poranění míchy, meziobratlové ploténky a vazivové struktury páteře. (Hrabálek 2011, s. 6) Magnetická rezonance je nedílnou součástí diagnostiky ve spondylochirurgii a na některých pracovištích je prováděno u všech pacientů s poraněním páteře jako druhé vyšetření hned po vyšetření na RTG pracovišti. Nejčastější kladenou otázkou při MR vyšetření horní krční páteře je stav ligamentum transversum atlantis, při poranění atlasu nebo jiné atlantoaxiální nestabilitě a dále posouzení stavu intervertebrálního disku mezi C2 a C3, při katovské zlomenině. V oblasti dolní krční páteře sledujeme hlavně stav a lokalizaci meziobratlového disku, hematomy, stav nervových struktur a změny v ligamentum interspinale a supraspinale. Při srovnání vyšetření výpočetní tomografií a magnetickou rezonancí má magnetická rezonance horší rozlišovací schopnost a horší zobrazení kostních struktur, naopak líp zobrazí tkáňový kontrast a měkké tkáně včetně obsahu v páteřním kanálu. (Štulík 2010, s. 52-53)

Uložení pacienta při vyšetření magnetickou rezonancí je vleže na zádech bez laterálního zakřivení páteře, možné je podložení dolních končetin pro větší pohodlí pacienta a fixace hlavy. Cívky se používají vždy povrchové, preferenčně multikanálové. Sagitální vrstvy jsou rovnoběžně s průběhem s průběhem páteře, důležité je pokrytí kraniálně včetně čtvrté mozkové komory a laterálně včetně transversálních výběžků obratlů krční páteře. Transverzální vrstvy jsou vedené rovnoběžně s meziobratlovými prostory a koronální vrstvy jsou vedené rovnoběžně s dlouhou osou krční páteře a pokrývají páteřní kanál a obratlová těla, prevertebrální prostor a supraklavikulární oblasti. (Mechl 2014, s. 44)

Klasické vyšetření krční páteře začínáme v sagitálních řezech 3-4 mm širokých a v T₁ vážených obrazech, které přináší velmi dobrou anatomickou informaci o páteři a míše. V této sekvenci by měla být prováděna všechna morfologická měření, jako například rozměry nebo posouzení atrofie. Mícha je obklopena hyposignálním likvorem a tuk je hypersignální, díky tomu se tak dobře zobrazují redikulopatie a

neuroforamina. Vždy musíme doplnit sagitální T₂ vážené obrazy získané pomocí sekvence turbo spin echo, jež zobrazuje likvor jako výrazně hypersignální. Jsou zde lépe patrné patologické nálezy v míše, kdežto tuk je hypersignální. Při potřebě rychlého vyšetření používáme gradientní sekvence, jako jsou fast field echo (FFE), jejich nevýhodou ale je snížení kontrastního rozlišení pro intramedulární abnormality, proto většinou zůstávají jen jako doplňkovou sekvencí. K zobrazení transverzálních řezů jsou u krční páteře nejvýhodnější T₂ vážené obrazy s dlouhými časy TR a TE a obvykle se vyšetřují rovnoběžně s rovinou vyšetřovaného disku, jejich doporučení šíře je 3-5 mm. (Peterová 2005, s. 32-33)

Role zobrazování měkkých tkání při traumatu krční páteře je omezen na zobrazování měkkých tkání, jako je meziobratlová ploténka, mícha a hematomy. (Fotakopoulos, 2022)

6 Traumatické poranění krční páteře

Výskyt poranění páteře je odhadován na 85 případů na 100 000 obyvatel ročně. Dvě třetiny těchto úrazů poskytují muže ve věku 30 až 40 let. Z celkového počtu připadá na krční páteř asi 25 % poranění z toho horní krční páteř bývá poraněna v 40 % případů a dolní krční páteř v 60 % případů. Poranění krční páteře současně s poraněním míchy bývá uváděno kolem 20 %. Příčinou úrazu bývá ve více než 50 % autohavárie, na dalších místech jsou poté pády z výšky nebo sportovní aktivity. (Kočiš 2012, s. 23) Častá je kombinace s mozkolebečním poraněním v rámci polytraumatu. Polytrauma je spojeno se spinálním poraněním v 5 % a v 25-50 % je spinální trauma spojeno s mozkolebečním poraněním. (Drábková 2002, s. 137)

Mechanismus poranění krční páteře dělíme na přímé a nepřímé. Pomocí přímého mechanismu vznikají při úderech z boku anebo když násilí působí ve směru dlouhé osy páteře, například vznikají při bojových sportech jako je karate. Častěji se ale uplatňuje nepřímý mechanismus a sice násilné ohnutí, může jít o primární poranění během úrazu, anebo sekundární poranění po pozdější například vyprošťování nebo transport postiženého. (Stanko, 2006)

6.1 Poranění krční páteře

Výjimečné anatomické uspořádání a biomechanika okcipitocervikálního spojení a horní krční páteře je příčinou vzniku zvláštního typu zranění. Na místě nehody umírá okolo 25-40 % poraněných se zlomeninami v oblasti cervikokraniálního přechodu. Mechanismus vzniku a způsob ošetření jsou u jednotlivých typů poranění odlišné, a proto jsou hodnoceny samostatně. Klasifikace poranění jinak běžně používané pro oblast dolní krční páteře nejsou vhodné, protože každý pohybový segment krční páteře vykazuje jiné anatomické a biomechanické vlastnosti. (Štulík 2010, s. 87)

Poranění páteře jsou často pozorovány u pacientů s multitraumatem a mohou být devastujícími zraněními, zejména pokud nejsou indikovány včas. Většina poranění páteře následuje po nehodách motorových vozidel, pádech nebo sportovních úrazech. Zranění v této oblasti může způsobit neuropatie. (Gamal, 2014)

6.1.1 Zlomeniny okcipitálních kondylů

Zlomenina okcipitálního kondylu patří mezi raritní poranění. Mechanismus poranění je nejčastěji autohavárie ve vysoké rychlosti nebo pád na hlavu z výšky. (Kočiš, 2013)

V poslední době se díky zlepšení organizace přednemocniční péče a zejména při zavedení diagnostických algoritmů do vyšetřování pacientů s poraněním hlavy a

krční páteře záchyt tohoto poranění zvyšuje. Zlomeniny kondylů dělíme na tři typy dle Andersona a Montesana. Typ I. je kompresní zlomenina okcipitálního kondylu. Typ II. je charakterizován lomnou linií šířící se na bazi zadní jámy lební. Podle průběhu lomné linie na bazi může způsobovat tato zlomenina i poranění hlavových nervů, nejčastěji XII. hlavového nervu. U typu III. se jedná o avulzní zlomeninu kondylu tahem ligamenta alaria, která může být spojena s atlantookcipitální dislokací. Diagnostika těchto poranění je možná pouze na základě výpočetní tomografie, při pouhém rentgenovém vyšetření zůstávají tyto zlomeniny často nepoznány. Terapie ve většině případů konzervativní. U I. typu poranění používáme Philadelphia límec na 6-8 týdnů, důležité je také izometrické cvičení svalstva krční páteře, nutné je také kontrolní CT před odstraněním límce. (Kočiš 2012, s. 31-32)

6.1.2 Atlantookcipitální dislokace

Při poranění atlantookcipitální dislokace se jedná o poranění vazů, které zajišťují stabilitu mezi okcipitální kostí a horní krční páteří. Jedná se o raritní onemocnění, které je často smrtelné. Četnost přeživších pacientů se zvyšuje díky zlepšení přednemocniční péče a rychlému transportu do nemocnice. Záchyt poranění se pak zvyšuje i díky diagnostice pomocí CT a magnetické rezonance. Traumatickou atlantookcipitální dislokaci dělí většina autorů podle Traynelise. Jedná se pouze o mechanistickou klasifikaci, která hodnotí pouze vzájemné postavení hlavy a krční páteře v okamžiku zachycení při radiologickém vyšetření. Traynelis rozlišuje typ I – přední, typ II. longitudinální a typ III. zadní. Nejčastěji se setkáváme s typem I. a nejméně častý je typ III. Bylo navrženo několik způsobů, jak odhalit na bočním rentgenovém snímku krční páteře atlantookcipitální dislokaci, musíme však zdůraznit malou senzitivitu rentgenového vyšetření, proto se při každém podezření na poranění horní krční páteře preferujeme výpočetní tomografii. Možnosti terapie jsou konzervativní nebo chirurgické. Vzhledem k tomu, že se jedná o vazivové poranění, vede k trvalému zhojení pouze kraniocervikální vnitřní osteosyntéza spolu s kostní fúzí. Jako optimální způsob léčení je doporučována pouze zadní okcipitocervikální stabilizace a kostní fúze. Terapie pacientů límcem Philadelphia nebo halo fixačním aparátem je také dobrým řešením, ale hrozí riziko neurologického zhoršení a po skončení terapie se může vyvinout nestabilita poraněného segmentu. (Kočiš 2012, s. 32-33)

6.1.3 Zlomeniny atlasu (C1)

Zlomeniny atlasu představují asi 1-2 % zlomenin celé páteře a 2-13 % všech zlomenin krční páteře, 30-70 % zlomenin atlasu je kombinováno s jiným poraněním krční páteře, zejména s poraněním čepovce. V minulosti byla rozšířena klasifikace podle Aebiho a Nazariana a nyní se nejčastěji používá klasifikace podle Gehweilera. V klasifikaci zlomenin atlasu podle Gehweilera rozlišujeme 5 základních typů. Typ I. je zlomenina předního oblouku, typ II. zlomenina zadního oblouku, typ III. zlomenina obou oblouků tzv. Jeffersonův typ stabilní nebo nestabilní. Další zlomeninou je typ IV. zlomenina massa lateralis a typ V. je zlomena processus transversus. Při diagnostice zlomenin atlasu opět postupujeme na základě klinického a také zobrazovacího vyšetření. Zlomeniny atlasu mohou být na rentgenovém snímku skryté, obvykle se zobrazí pouze zlomeniny zadního oblouku, proto je důležité v některých případech dodělat vyšetření výpočetní tomografií. Terapie zlomenin atlasu se odvíjí od stanovení diagnózy poranění ligamentum transversum. Při stabilním poranění převládá konzervativní postup imobilizací krční páteře Philadelphia límcem na dobu 10-12 týdnů. Při prokázané nestabilní zlomenině se doporučuje operační řešení. (Kočiš 2012, s. 35)

6.1.4 Atlantoaxiální dislokace

Rotační poranění atlantoaxiálního kloubu popsal poprvé Corner v roce 1907. Toto poranění je výsledkem flekčně – rotačního pohybu a projevuje se při něm často poranění ligamentum transversum atlantis, přetržení tohoto vazů však být nemusí přítomno. Atlantoaxiální dislokace není častá a není většinou fatální a skoro vždy je při přežití přítomna míšňí symptomatologie. Jedná se o vazivové poranění, které dělíme na rotační a translační. Pokud je poraněn i dens axis, pak mluvíme o transdentální luxační zlomenině. Nejdůležitější stabilizační strukturou atlasu a dens axis je ligamentum transversum atlantis. Diagnostika se zakládá na podrobném anamnestickém, klinickém, neurologickém, RTG a CT vyšetření, je potřeba odlišit traumatickou a netraumatickou rotační atlantoaxiální dislokaci. Léčba je ve většině případů volena chirurgická, méně často konzervativní, závisí to na typu poranění. (Kočiš 2012, s. 37-38)

6.1.5 Zlomeniny těla axis

Zlomenina těla čepovce je poměrně vzácná. Často je těžké se rozhodnout, zda se jedná o zlomeninu těla čepovce při lomné linii orientované koronárně a umístěné v zadní části těla, nebo o traumatickou spondylolistézu čepovce. Zlomeniny těla

čepovce se dělí na 3 typy. U prvního typu probíhá lomná linie ve frontální rovině, mechanismem úrazu je extenze s axiální kompresí. Pokud lomná linie probíhá transverzálně jedná se o typ II. poranění těla čepovce. Mechanismem úrazu bývá kombinace hyperextenze a axiální kompresní silou, čímž typicky vzniká obraz tzv. drop zlomeniny. Lomné linie mohou probíhat i sagitálně, pak se jedná o III. typ, tento typ zlomeniny vzniká axiální kompresí na tělo C2 při pádech z výšky. Diagnostika se opírá o rentgenový snímek v bočné, předozadní a transorální projekci. Léčba je dána stupněm nestability poranění. Při zlomenině těla čepovce obvykle vystačíme s límcem Philadelphia nebo s halo fixačním aparátem na dobu 6-8 týdnů. Při velké nestabilitě poranění C2 je metodou volby zadní transartikulární stabilizace a kostní fúze C1 až C2. Podle místa nestability se nabízí přední nebo zadní stabilizace C2/3. (Kočiš 2012, s. 39)

6.1.6 Zlomeniny dens axis

Zlomeniny dens axis tvoří 7-15 % všech zlomenin krční páteře a 43 % všech zlomenin čepovce. Zlomenina dens axis je nejčastější izolovaná zlomenina krční páteře u pacientů nad 70 let. Tyto zlomeniny dělíme dle Andersona a D`Alonza na 3 typy. U typu I. Vede lomná linie přes vrchol zubu čepovce, u typu II. probíhá lomná linie přes zub čepovce v oblasti jeho krčku a jedná se o nejčastější formu poranění zubu čepovce. Typ III. zlomeniny znamená, že lomná linie zasahuje do těla čepovce a probíhá přes facies articularis superior axis. Diagnostika se zakládá na anamnestických informacích a klinickém vyšetření pacienta. Zajímá nás hlavně mechanismus úrazu, bolestivost a omezení pohybu krční páteře. Vzhledem k tomu, že RTG nemusí zlomeninu vždy odhalit, doporučuje se provedení CT vyšetření krční páteře. Před definitivním ošetřením zubu čepovce musíme vyloučit atlantoaxiální nestabilitu a poranění krční páteře v jiné lokalizaci. Při nejistém nálezu je nutné provést magnetickou rezonanci nebo funkční snímky krční páteře. Terapie se odvíjí od místa poranění, stavu pacienta a dalších. Je nutné zdůraznit, že doba konzervativní léčby těchto zlomenin může dosahovat až 6 měsíců, většinou se ale přistupuje k léčbě chirurgické, pokud to stav pacienta dovolí. (Kočiš 2012, s. 40)

6.1.7 Traumatická olistéza

Jde o problematiku akutní traumatologie, některá poranění typu B a C podle hodnocení AO poranění páteře způsobí roztržení intravertebrálního disku, odlomení oblouku obratle a dolních kloubních výběžků. Tím dojde k zadopřední translaci obratlového těla a ke vzniku olistézy. Trauma tohoto typu se může vyskytovat prakticky

v jakékoliv části páteře a je často spojeno s neurologickou lézí odpovídající poraněné etáži. Způsob ošetření spadá do problematiky páteřní traumatologie a v převážné většině je to operační řešení. (Krbec, 2002)

6.2 Diagnostika poranění krční páteře

V praxi je nejdůležitější objektivní zhodnocení stavu a přesná identifikace pacienta. Provádí se pečlivá anamnéza s přesnými otázkami na mechanismus úrazu, na případné dřívější potíže pacienta s krční páteří, dotazy na bolest, parestázie horních končetin, poruchy rovnováhy. Dále základní neurologické vyšetření včetně všech smyslových a rovnovážných funkcí. Důležitý je rentgen spolu s C/Th přechodem. Eventuálně dynamické snímky v předklonu a záklonu, při podezření na poranění mozku nebo míchy, nebo při nejasném nálezu z rentgenu je nutné provedení CT či MR. Poslední důležitá vyšetřovací metoda je funkční vyšetření pohybového aparátů rehabilitačním odborníkem. (Macháč, 2015)

6.3 Operační výkony na krční páteři

V posledních 20 letech je na poli spinální chirurgie patrný obrovský vývoj operačních technik krční páteře. Vývoj hodně souvisí s nabídkou nových instrumentárií (šroubů a dlah). Vývoje nových dlah se rapidně snížila délka operací, předchází se možným pooperačním komplikacím. Principy operační léčby poranění páteře jsou repozice a stabilizace páteře, odstranění útlaku míchy a prevence sekundárního poškození míchy nestabilním segmentem a umožnění rehabilitace. Absolutní indikace k dekompresi a operační stabilizaci je kompletní tetraplegie, nekompletní tetraparéza při kompresi míchy, kompresní syndrom kořene a nestabilní poranění krční páteře. Pro osud krční páteře je v první řadě co nejrychlejší dekomprese. V poslední době se doporučuje u každé jednostranné nebo oboustranné luxace provést MR vyšetření před repozicí krční páteře. Tím lze vyloučit retropozici ploténky za horním obratlem, která by mohla po repozici způsobit útlak míchy. Při pozitivním nálezu ploténky za zadní hranou obratle musíme nejdříve z předního přístupu ploténku odstranit, teprve pak je bezpečná repozice obratle. Zhoršení neurologického nálezu po repozici může být způsobeno nadměrnou distrakcí, herniací disku, epidurálním hematomem nebo otokem míchy. Úspěšnost repozice je udávána v od 68 % do 90 %.

Teď malá zmínka o operačních postupech z předního a zadního přístupu. Při přední osteosyntéze používáme dlahu monosegmentálně, bisegmentálně nebo multisegmentálně. Při použití multisegmentální stabilizace doporučujeme používat kombinovaný přístup a stabilizaci i ze zadního přístupu, to platí zejména na přechodu

krční a hrudní páteře, kde se setkává mobilní krční páteře a nepohyblivou hrudní páteří. Výhoda předního přístupu je hlavně přístup k blízkosti míchy, která potřebuje dekompresi, poloha pacienta na zádech zejména u polytraumat je mnohem výhodnější, repozice a postavení krční páteře se lépe kontroluje v supinační poloze pacienta, kvůli šetření svalů, menším krevním ztrátám a vysokému procentu kostního hojení jsou také velké výhody předního přístupu. Zadní přístup se indikuje při neúspěšné repozici luxace krční páteře, při útlaku nervových struktur zezadu, při vysoce nestabilních zlomeninách C/Th přechodu, také u pacientu s morbus Bechtěrev a při vícečetných zlomeninách obratlových těl. Velkou výhodou zadního přístupu je jednoduchý a bezpečný přístup ke krční páteři a vysoká biomechanická stabilita háčkových dlah. Naopak nevýhoda zadního přístupu je traumatizace svalů krční páteře, hůře se hojící rány, více krevních ztrát a horší funkční výsledky omezením funkce původně zdravých sousedních segmentů, doprovázené větší bolestivostí krční páteře. (Kočíš 2012, s. 85-88)

7 Výzkumná část

7.1 Metodika výzkumu

Pro tento výzkum byla použita forma kvantitativního výzkumu metodou retrospektivní analýzy dat. Před zahájením sběru dat byly získány všechny potřebné souhlasy – souhlasné stanovisko Etické komise Fakulty zdravotnických věd Univerzity Palackého v Olomouci a povolení k nahlížení do dokumentace pacientů v Krajské nemocnici Tomáše Bati ve Zlíně.

7.2 Výzkumné cíle a hypotézy

K tomuto výzkumnému šetření byly stanoveny následující cíle:

1. Vyhodnotit, u které věkové skupině a u kterého pohlaví je nejčastější poranění krční páteře.
2. Zjistit jaký je nejčastější mechanismus vzniku poranění krční páteře v daných věkových skupinách.
3. Zjistit, zda konzervativní způsob léčby poranění krční páteře je častější nebo ne.
4. Vysledovat, která diagnostická metoda je přínosnější pro správnou a včasnou diagnostiku poranění krční páteře, jestli magnetická rezonance nebo výpočetní tomografie

K uvedeným cílům byly vytvořeny hypotézy:

Cíl 1:

Hypotéza 1/1: Věková skupina 46-66 let je nejčastější věkovou skupinou vzniku poranění krční páteře.

Hypotéza 1/2: Výskyt poranění krční páteře je méně častý u žen

Cíl 2:

Hypotéza 2/1: Nejčastější mechanismus vzniku poranění krční páteře je ebrieta a pády z výšky.

Cíl 3:

Hypotéza 3/1: Konzervativní i chirurgická léčba je stejně častá při řešení poranění krční páteře.

Cíl 4:

Hypotéza 4/1: Magnetická rezonance je diagnosticky přínosnější a přesnější než výpočetní tomografie.

7.3 Charakteristika výzkumného souboru

Základním souborem tohoto výzkumu byli pacienti Krajské nemocnice Tomáše Bati ve Zlíně, kteří se podrobili vyšetření výpočetní tomografií i magnetickou rezonancí, kvůli úrazu krční páteře. Kritériem pro zařazení do mého výzkumu bylo provedení obou vyšetřovacích metod od roku 2010 do roku 2021, tedy celkem za období 11 let. Za toto období jsem dohledala 73 pacientů, kteří podstoupili vyšetření výpočetní tomografií i magnetickou rezonancí. Velikost zkoumaného souboru tedy činí 73 pacientů. Do mého výzkumu byli zařazeni pacienti všech věkových kategorií a také obou pohlaví. Z výzkumného souboru byli vyloučeni pacienti, u kterých nebyly provedeny obě vyšetřovací metody, pacienti, kteří byli vyšetřeni mimo výzkumné období nebo pacienti s negativními nálezy na krční páteři. Pacienti, kteří tvořili můj výzkumný soubor nebyli limitováni věkem, pohlavím, státní příslušností, náboženstvím, rasou, výškou ani váhou.

7.4 Charakteristika přístrojového vybavení a vyšetřovacích protokolů na CT a MR

V Krajské nemocnici Tomáše Bati ve Zlíně se nacházejí dva přístroje výpočetní tomografie a dva přístroje magnetické rezonance. Co se týče výpočetní tomografie tak od roku 2009 do roku 2017 se prováděly vyšetření pomocí výpočetní tomografie na 64 detektorovém přístroji Philips Brilliance 64. Od roku 2016 do dnes se pracuje na 256 detektorovém CT, s názvem iCT Philips Brilliance 256. Vyšetřovací protokol pro vyšetření krční páteře se skládá ze zdrojových skenů z měkkotkáňového a kostního okna. Dále se jsou k dispozici 3 milimetrové vrstvy v měkkotkáňovém okně ve všech

třech rovinách a 2 milimetrové vrstvy v kostním okně ve všech třech rovinách. Standardně se používají hodnoty 120 kV a 224 mAs.

Magnetické rezonance jsou ve Zlínské nemocnici také dvě. Od roku 2004 do roku 2013 se používala magnetická rezonance Philips Intera 1,5 T, kdy v roce 2013 proběhlo vylepšení na magnetickou rezonanci Philips Achieva 1,5 T. Od roku 2017 se používá magnetická rezonance Philips Ingenia 1,5 T. Protokol pro vyšetření krční páteře magnetickou rezonancí se skládá z následujících sekvencí T1_TSE A T2_TSE v sagitální rovině, STIR_longTE v sagitální rovině, T2_TSE v koronární rovině, PDW v sagitální rovině a mFFE v transverzální rovině.

7.5 Metoda sběru dat

Potřebná data k tvorbě tohoto výzkumu, jenž byla získána v popisech vyšetření v systému PACS a zdravotnické dokumentaci pacienta, byla zaznamenávána do tabulky v programu Microsoft Excel. Záznamy nálezů z magnetické rezonance a výpočetní tomografie byly zapisovány do sloupců tabulky v Excelu. Dále byl dohledáván věk pacienta a mechanismus úrazu, vše bylo anonymně zaznamenáváno do tabulky v Excelu. Všechna data zůstala zcela anonymní, nebyly zaznamenány žádné osobní údaje, jednotliví pacienti jsou vedeni pod písmeny. Data byla získávána ze systému PACS v Krajské nemocnici Tomáše Bati ve Zlíně.

7.6 Realizace výzkumu

Před zahájením výzkumné činnosti, bylo nutné získání všechna povolení, konkrétně souhlasné stanovisko etické komise FZV UP v Olomouci a povolení k nahlížení do zdravotnické dokumentace v Krajské nemocnici Tomáše Bati ve Zlíně. Data byla sbírána v období 1.1. 2022–31.5. 2022 na oddělení zobrazovacích metod Krajské nemocnice Tomáše Bati ve Zlíně. Retrospektivně bylo dohledáno 74 pacientů s poraněním krční páteře, kteří podstoupil vyšetření magnetickou rezonancí i výpočetní tomografií a mají pozitivní nález alespoň na jedné vyšetřovací metodě. Sběr dat probíhal především v systému PACS, kde stačilo vymezit sledované období a zadat typ vyšetření. Přístup do systému PACS mi byl umožněn za pomoci mého vedoucího práce MUDr. Tomáše Vereše. Pro potřeby mé diplomové práce jsem nejprve hledala pacienty, kteří podstoupili CT vyšetření krční páteře a při pozitivním nálezu podstoupili i magnetickou rezonanci, pokud byly provedeny obě vyšetření mohl být pacient zařazen do výzkumného souboru. Dále jsem u vhodného pacienta dohledala příčinu vzniku poranění.

7.7 Metody zpracování dat

Do výzkumného šetření bylo zapojeno celkem 73 pacientů, kteří splnili všechny daná kritéria. Pro zpracování dat jsem si vytvořila v Excelu tabulku, kdy jednotlivé sloupce odpovídaly zkoumané proměnné. Data pacientů byla zaznamenávána pod písmeny, aby byla zachována anonymita. Výsledky byly zpracovány popisnou statistikou za použití aritmetického průměru, relativních četností, absolutních četností, které byly počítány pomocí vzorců v programu Microsoft Excel a vytvoření kontingenčních tabulek a grafů. Výsledky jsou prezentovány ve výsečových grafech nebo v tabulkách.

7.8 Výsledky výzkumu

V této kapitole jsou shrnuty výsledky výzkumu podle stanovených cílů práce.

7.8.1 Cíl 1

Prvním cílem je vyhodnotit, u které věkové skupiny a pohlaví je nejčastější poranění krční páteře. Výsledky jsou interpretovány v tabulce níže, kde jsou zapsány podle jednotlivých věkových kategorií a následně vypočítány absolutní a relativní četnosti celkem, u mužů a u žen jednotlivých věkových kategorií.

Tabulka 1 – Věk a pohlaví pacientů s úrazy páteře

Věková kategorie	Absolutní četnost respondentů	Relativní četnost respondentů	Absolutní četnost mužů	Relativní četnost mužů	Absolutní četnost žen	Relativní četnost žen
0-18	5	7 %	5	100 %	0	0 %
19-45	17	23 %	14	82 %	3	18 %
46-65	27	37 %	21	78 %	6	22 %
66 a více	24	33 %	17	71 %	7	29 %
Celkem	73	100 %	57	78 %	16	22 %

Tabulka 2 – Průměrný věk

Věková kategorie	Průměrný věk
0-18	14 let
19-45	34 let
46-65	55 let
66 a více	76 let

Z tabulek vychází, že věková kategorie, u které nejčastěji provádíme vyšetření krční páteře při úrazech je kategorie 45-65 let, druhou nejčastější skupinou je skupina

66 a více let u kterých je jen o něco málo víc poranění. Průměrný věk u kategorie do 18 let je 14 let, od 19-45 let je 34 let, od 46 let do 65 let je 55 let a od 66 a více let je průměrný věk 76 let. Ve všech věkových skupinách je výsledek, že mužské pohlaví má jednoznačně častější výskyt při vzniku poranění krční páteře.

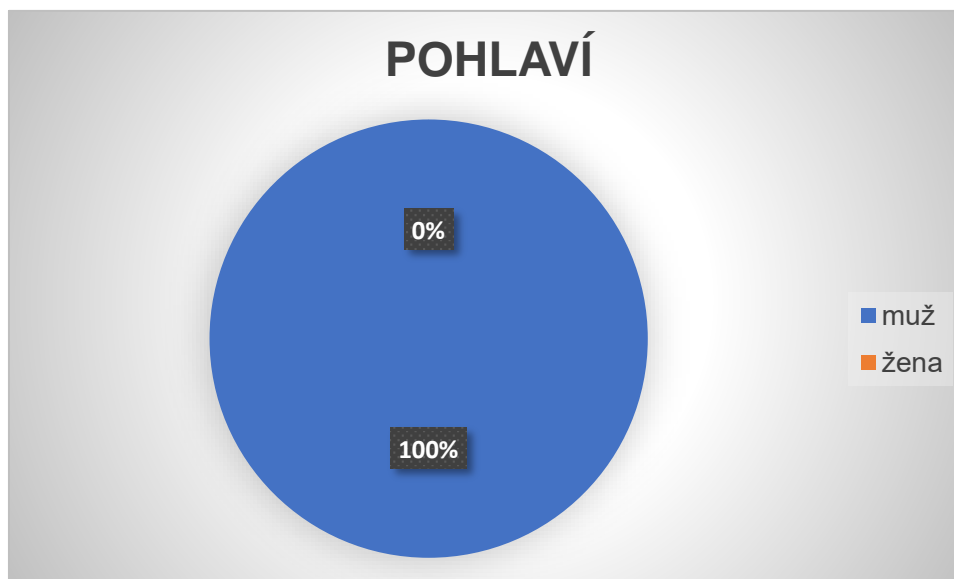
7.8.1.1 Věková kategorie 0-18 let

V mém výzkumném souboru se nachází 5 osob, u kterých bylo v naší nemocnici provedeno CT vyšetření i vyšetření magnetickou rezonancí. Všechno byli pacienti mužského pohlaví a nikdo pohlaví ženského. Průměrný věk v této kategorii je 14 let.

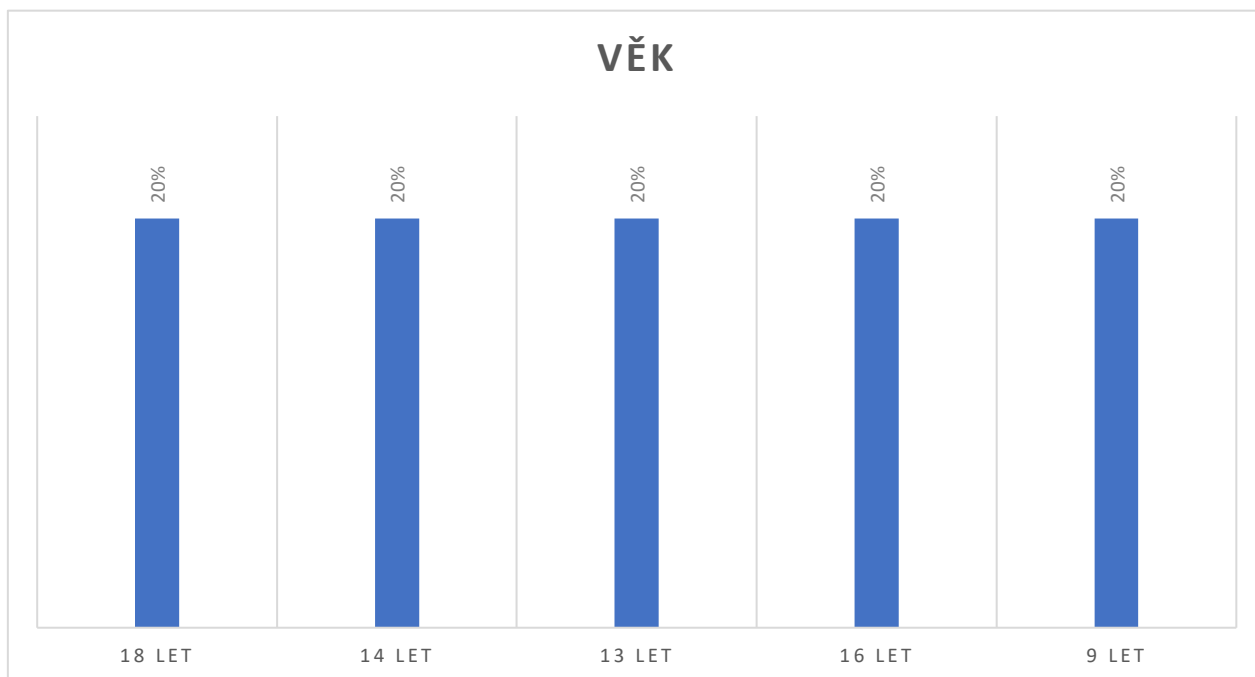
Tabulka 3 – Pacienti kategorie 0-18 let

Označení pacienta	Pohlaví	Věk
AA	muž	18 let
AB	muž	14 let
AC	muž	13 let
AD	muž	16 let
AE	muž	9 let

Graf 1 – Graf zastoupení pohlaví v kategorii 0-18 let



Graf 2 – Graf věkového zastoupení v kategoriích 0-18 let



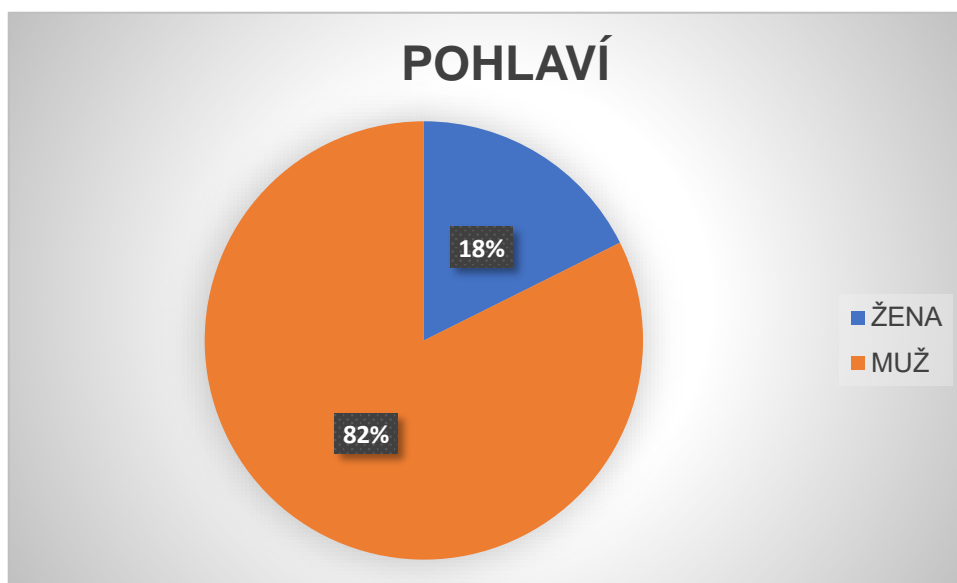
7.8.1.2 Věková kategorie 19-45 let

V této kategorii se nachází 17 pacientů z toho 14 mužů a 3 ženy. Průměrný věk v této věkové kategorií je 34 let.

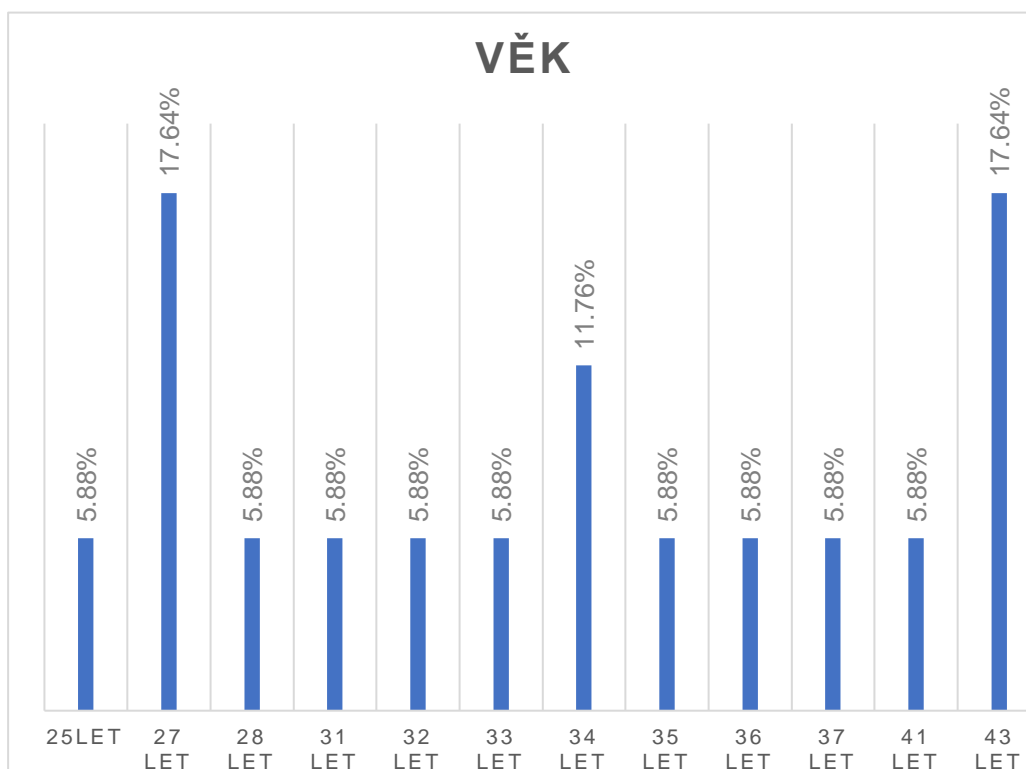
Tabulka 4 – Pacienti kategorie 19–45 let

Označení pacienta	Pohlaví	Věk
BA	muž	33 let
BB	muž	36 let
BC	muž	35 let
BD	muž	27 let
BE	žena	28 let
BF	muž	43 let
BG	muž	32 let
BH	muž	27 let
BCH	muž	25 let
BI	muž	43 let
BJ	muž	43 let
BK	muž	34 let
BL	žena	34 let
BM	muž	41 let
BN	muž	37 let
BO	žena	31 let
BP	muž	27 let

Graf 3 – Graf zastoupení pohlaví v kategoriích 19-45 let



Graf 4 – Graf věkového zastoupení kategorie 19-45 let



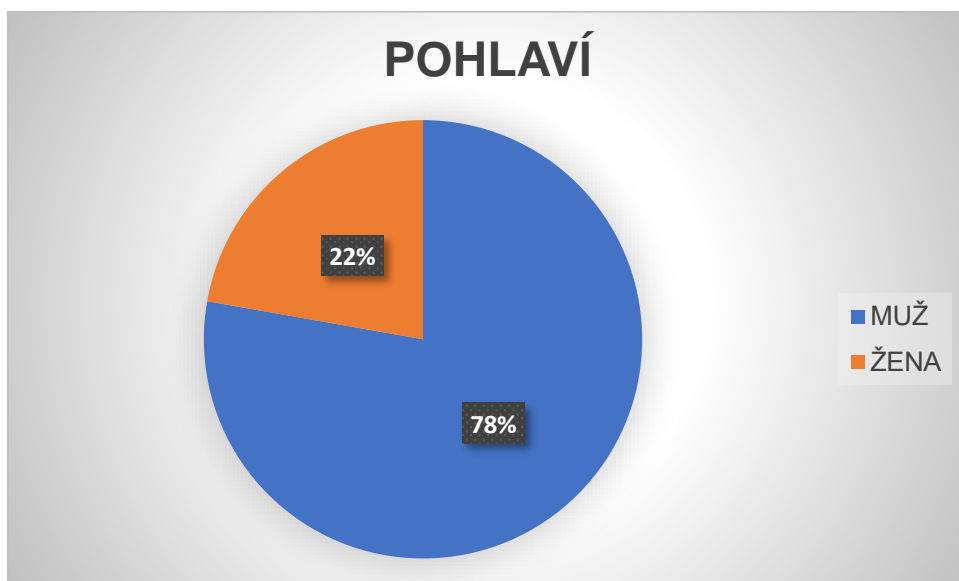
7.8.1.3 Věková kategorie 46–65 let

Tato věková kategorie je nejvíc početnou kategorií v mém výzkumném souboru. Nachází se zde 27 osob, z toho 21 mužů a 6 žen, kteří byli vyšetřeni v Krajské nemocnici Tomáše Bati ve Zlíně. Průměrný věk v této kategorii je 55 let.

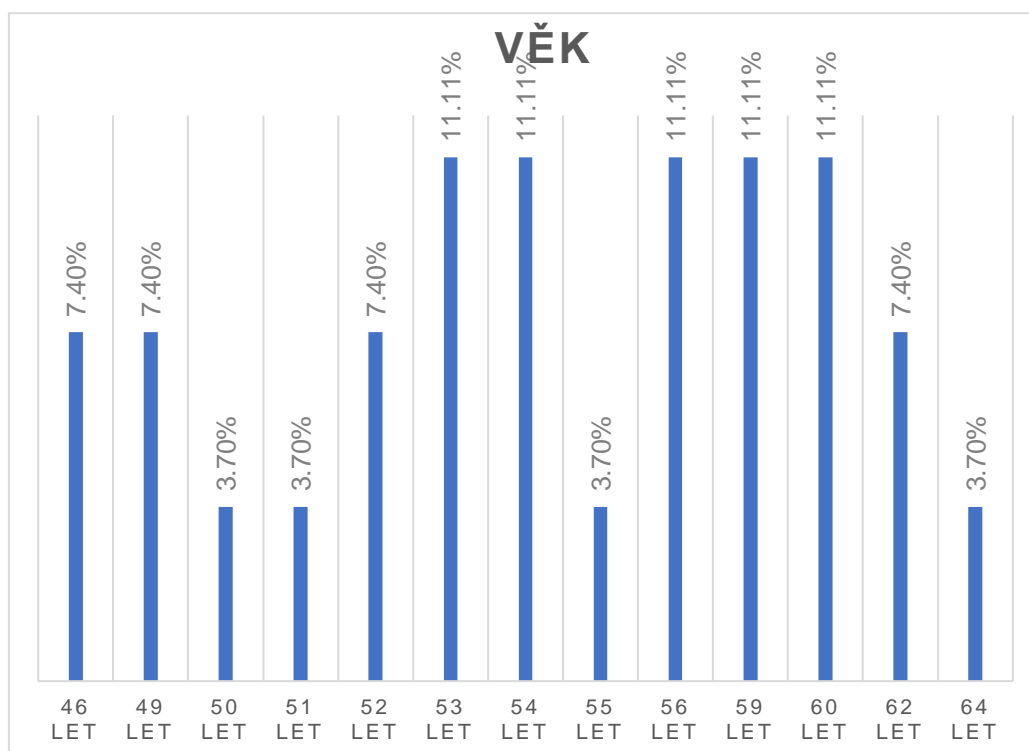
Tabulka 5 – Pacienti kategorie 46–65 let

Označení pacienta	Pohlaví	Věk
CA	muž	49 let
CB	muž	54 let
CC	muž	62 let
CD	muž	59 let
CE	muž	54 let
CF	žena	59 let
CG	žena	49 let
CH	žena	52 let
CCH	muž	56 let
CI	muž	56 let
CJ	žena	62 let
CK	muž	53 let
CL	muž	53 let
CM	muž	46 let
CN	muž	51 let
CO	muž	55 let
CP	žena	46 let
CQ	muž	54 let
CR	muž	56 let
CŘ	muž	50 let
CS	žena	59 let
CŠ	muž	60 let
CT	muž	60 let
CU	muž	64 let
CV	muž	53 let
CW	muž	52 let
CX	muž	60 let

Graf 5 – Graf zastoupení pohlaví v kategoriích 46–65 let



Graf 6 - Graf věkového zastoupení v kategoriích 46-65 let



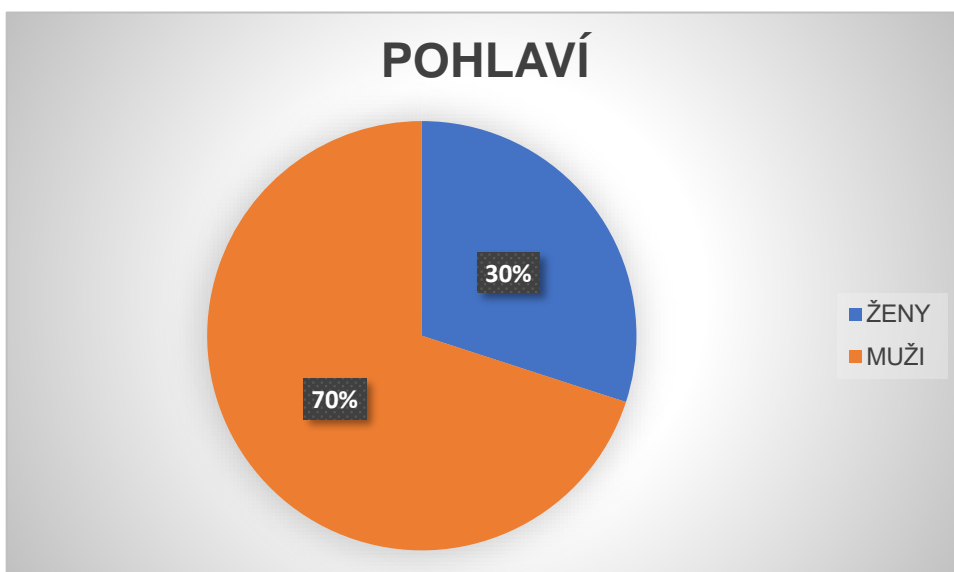
7.8.1.4 Věková kategorie 66 a více

Tato věková kategorie je druhá s nejpočetnějším zastoupením, nachází se zde nejstarší lidé. Tento soubor tvoří 24 osob, z toho 17 mužů a 7 žen s poraněním krční páteře. Zároveň se v této kategorii nachází nejvíce žen ze všech zkoumaných kategorií.

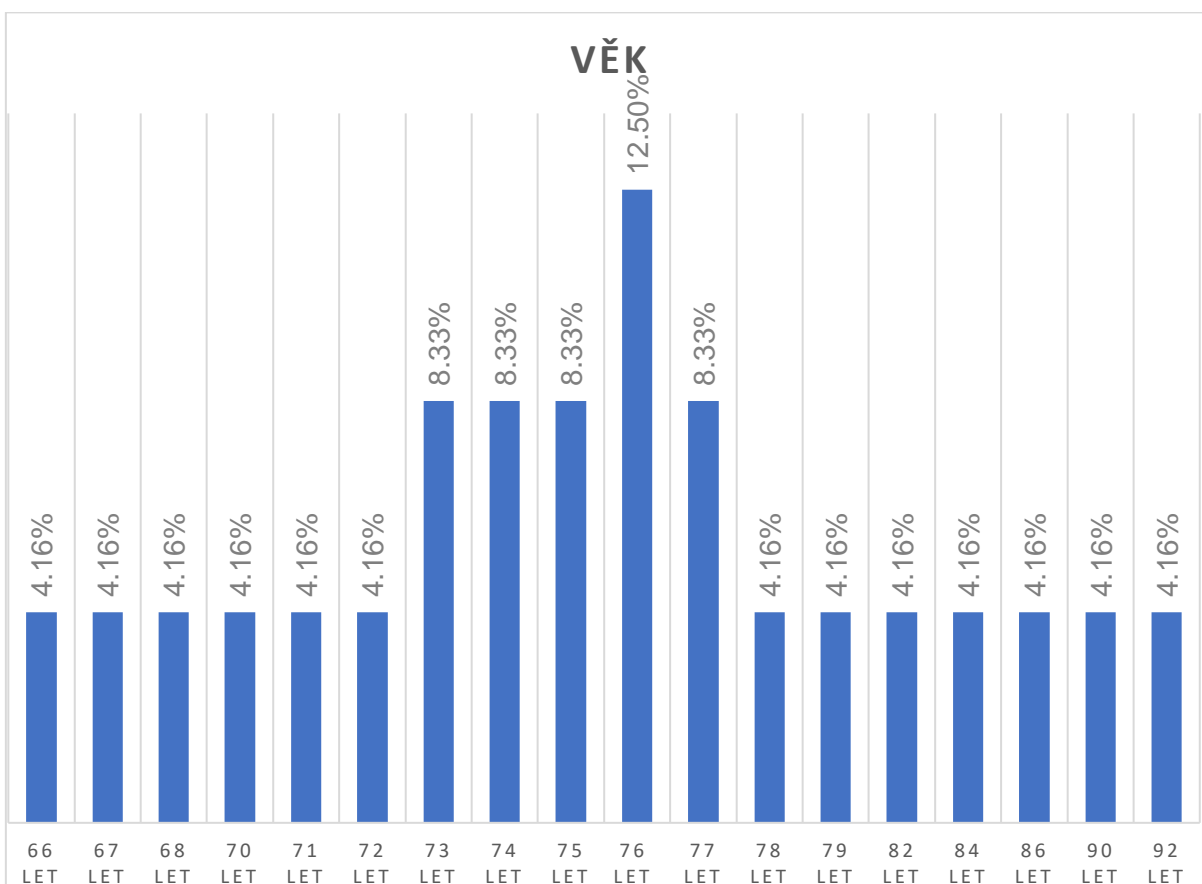
Tabulka 6 – Pacienti kategorie 66 a více let

Označení pacienta	Pohlaví	Věk
DA	muž	79 let
DB	muž	75 let
DC	žena	78 let
DD	žena	86 let
DE	žena	74 let
DF	muž	70 let
DG	muž	67 let
DH	muž	75 let
DCH	muž	76 let
DI	muž	73 let
DJ	muž	77 let
DK	muž	76 let
DL	muž	71 let
DM	muž	82 let
DN	muž	72 let
DO	muž	68 let
DP	žena	73 let
DQ	žena	74 let
DR	muž	66 let
DS	muž	77 let
DT	žena	90 let
DU	muž	76 let
DV	muž	92 let
DZ	žena	84 let

Graf 7 – Graf zastoupení pohlaví v kategoriích 66 a více



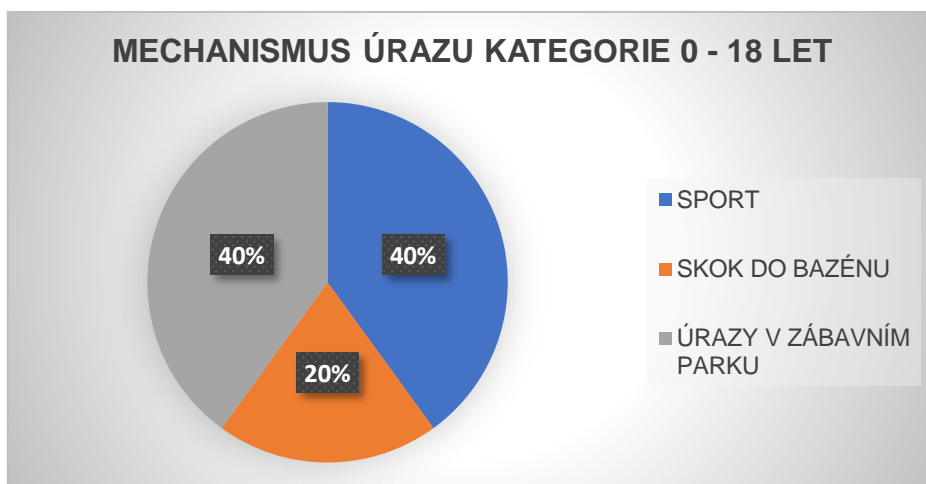
Graf 8 - Graf věkového zastoupení v kategoriích 66 a více



7.8.2 Cíl 2

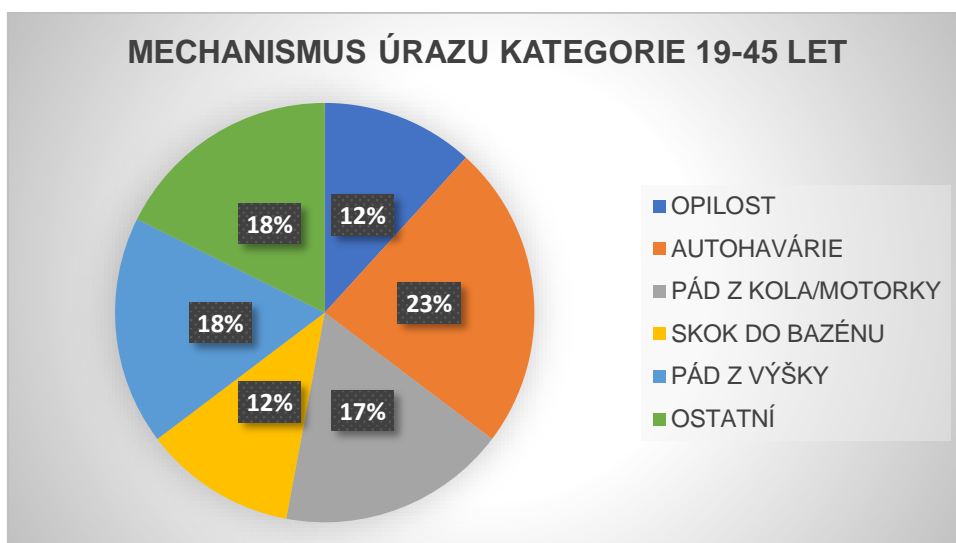
Druhým cílem je zjistit jaký je nejčastější mechanismus vzniku poranění krční páteře v daných věkových skupinách. Vyhodnocení probíhalo zadáním příčin úrazů do tabulky a následné procentuální vyhodnocení pro jednotlivé věkové skupiny. Výsledkem je, že nejčastější příčina úrazů u dětí, tedy v kategoriích 0-18 let, jsou atrakce v zábavných parcích nebo při sportech. Ve skupině 19–45 let jsou to autonehody, buď jako účastníci dopravních nehod, sražení automobilem nebo nehody na motorce, další častou příčinou jsou pády z výšky. Ve skupině 46–65 let je velmi častou příčinou pád v opilosti, pád z výšky nebo pád z kola či motorky. V nejstarší skupině 66 a více let je nejčastější příčinou vzniku úrazu opilost a různé pády. V každé skupině se nejčastější příčina liší.

Graf 9 – Graf mechanismu vzniku úrazu v kategorii 0-18 let



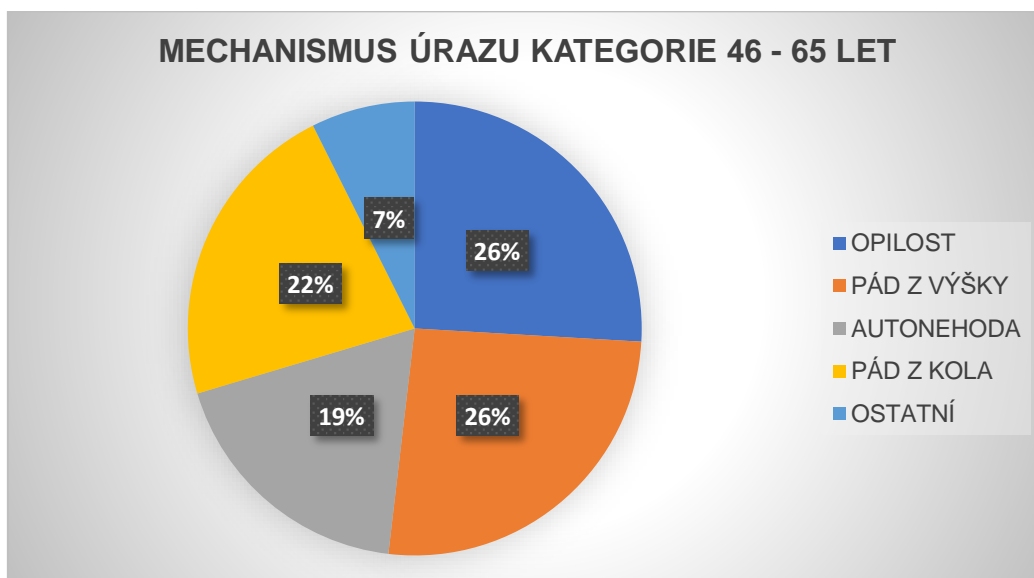
Z tohoto grafu vychází že u dětí je nejčastější příčina různé sporty, úraz v nákupních centrech nebo třeba skoky do bazénu.

Graf 10 – Graf mechanismu vzniku úrazu v kategoriích 19-45 let



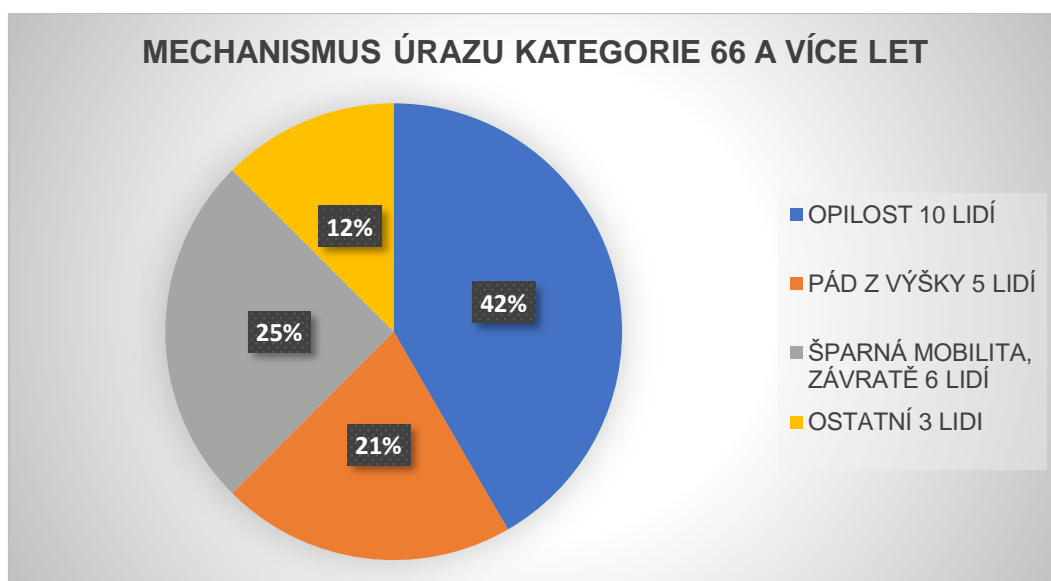
Pro tuto věkovou skupinu je nejčastější mechanismus úrazu autohavárie, pády z výšky nebo pády z kola nebo motorek. Méně časté příčiny už jsou pády v opilosti nebo skoky do bazénu.

Graf 11 – Graf mechanismu vzniku úrazu v kategoriích 46–65 let



Ve skupině 46–65 let je nejčastější příčinou pád v opilosti nebo pád z výšky, dále autonehody nebo pády z kola mají také velké zastoupení.

Graf 12 – Graf mechanismu vzniku úrazu v kategoriích 66 a více let

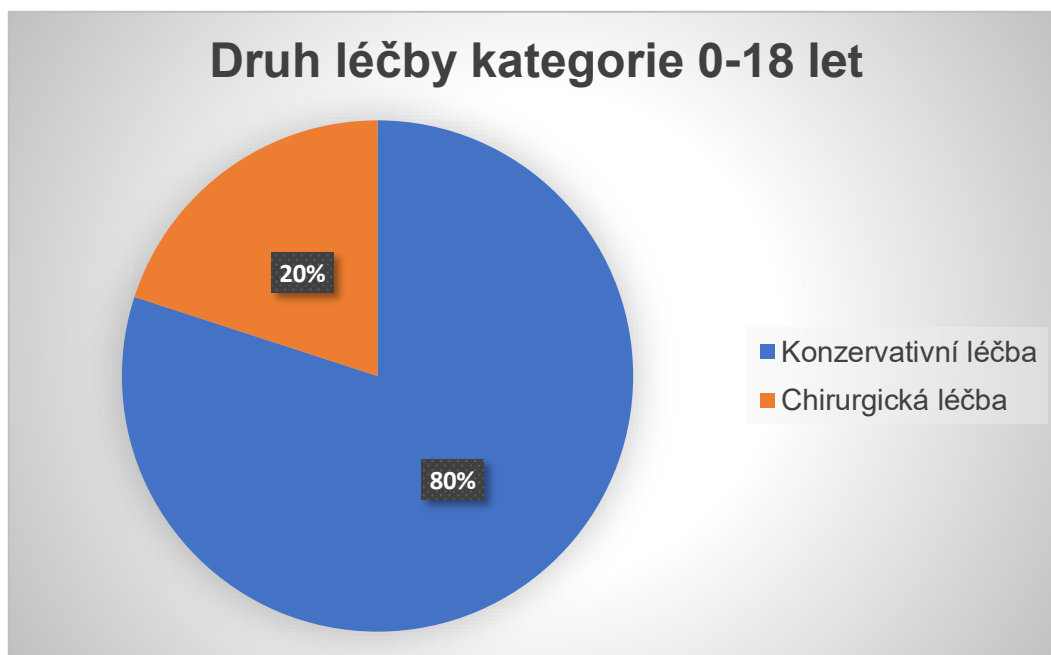


Ve skupině nejstarších osob hrají velkou roli pády v opilosti, dále pády z výšky nebo třeba závratě s následným pádem.

7.8.3 Cíl 3

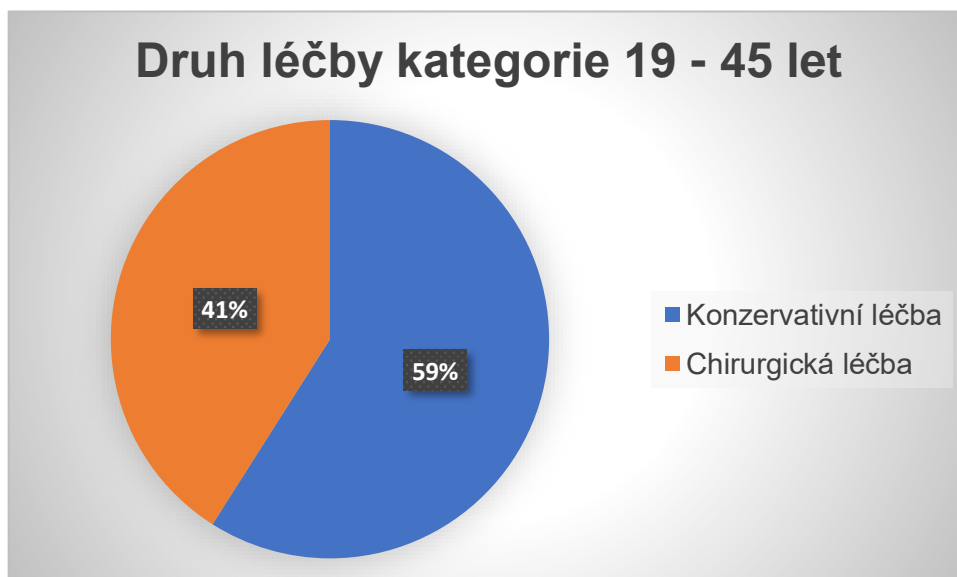
Třetím cílem mé práce je zjistit, zda konzervativní způsob léčby poranění krční páteře je častější nebo ne. U každého pacienta z každé skupiny jsem dohledala způsob, jakým bylo poranění řešeno a poté jsem si udělala tabulky, vypočítala procentuální zastoupení určitého způsobu léčby a z toho utvořila grafy, které se nacházejí níže. V každé kategorii to vyšlo jinak, ve věkové skupině 0-18 let 46-65 let byl konzervativní postup častější než chirurgický postup a u skupiny 19–45 let a 66 a více byl častější postup chirurgický.

Graf 13 – Graf zvolené léčby u pacientů kategorie 0-18 let



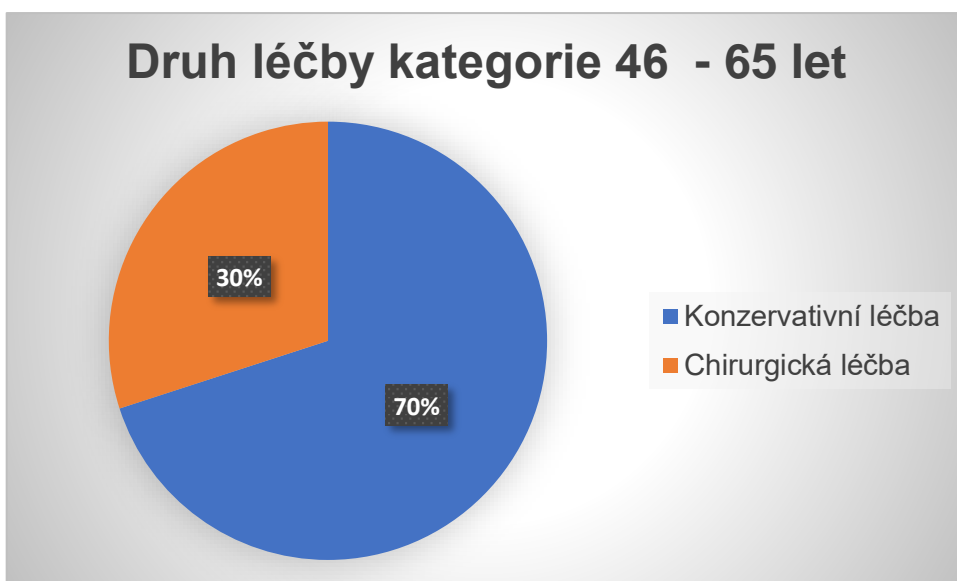
Podle toho grafu je zřejmé, že u dětí hraje největší roli konzervativní léčba

Graf 14 – Graf zvolené léčby u pacientů kategorie 19–45 let



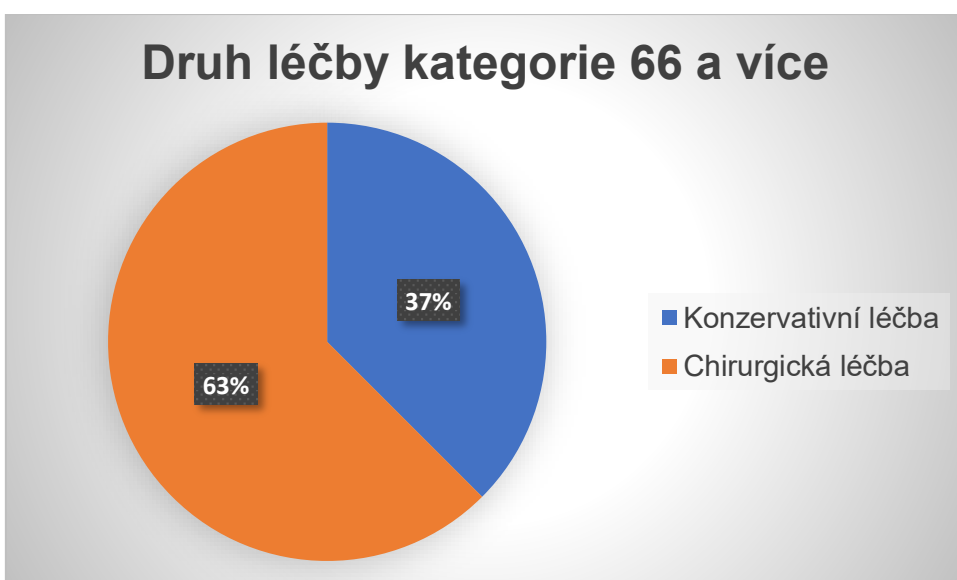
V kategoriích 19–45 let je častější léčba konzervativní ale chirurgická má také velké zastoupení.

Graf 15 – Graf zvolené léčby u pacientů kategorie 46–65 let



V kategoriích 46–65 let je častější léčba konzervativní.

Graf 16 – Graf zvolené léčby u pacientů kategorie 66 a více let



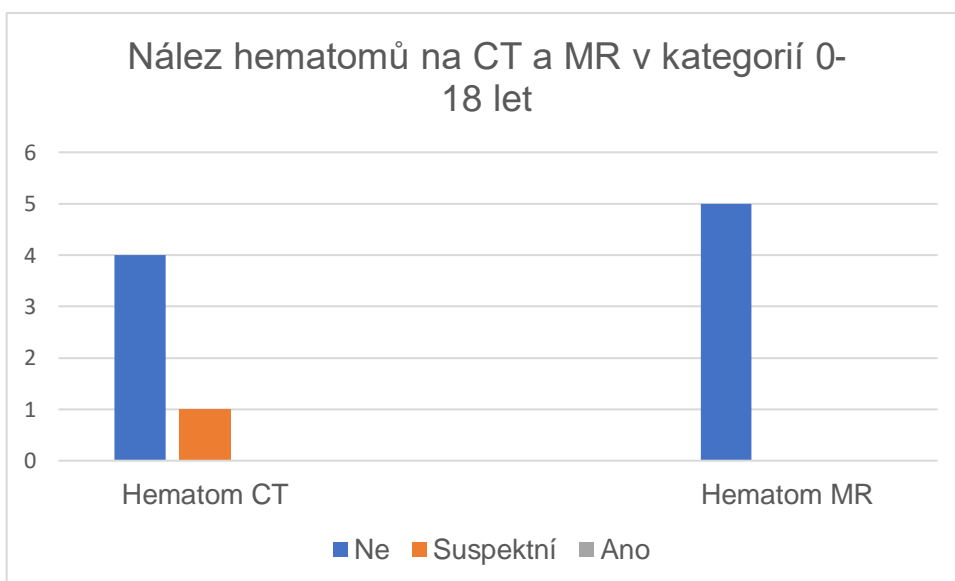
V nejstarší kategoriích 66 a více let je v jako jediné skupině nejčastější léčba chirurgická.

7.8.3 Cíl 4

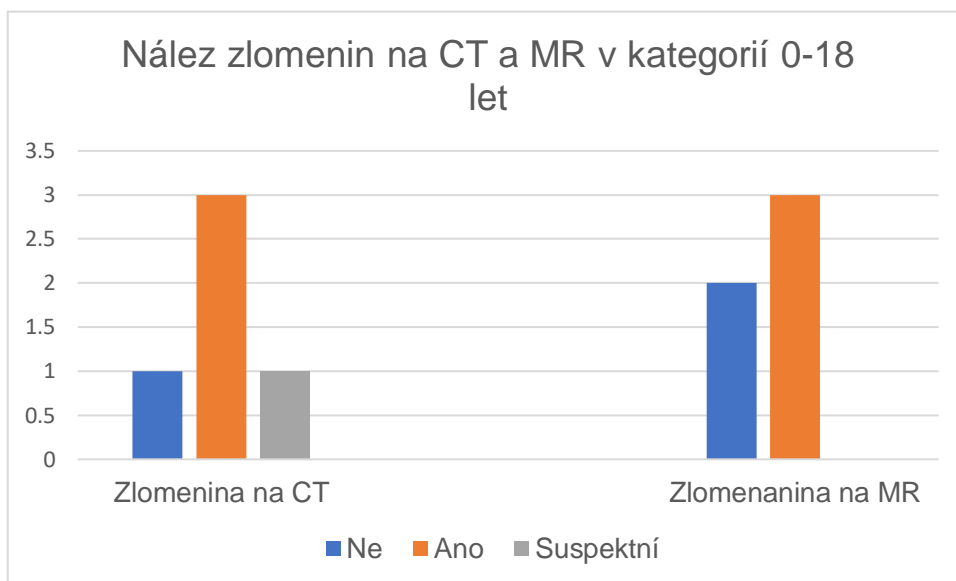
Čtvrtým cílem mé práce je Vysledovat, který diagnostická metoda je přínosnější pro správnou a včasnou diagnostiku poranění krční páteře, jestli magnetická rezonance nebo výpočetní tomografie. Popisy z jednotlivých vyšetření jsme si všechny prošla a začala porovnávat, jestli se daná věc diagnostikovala na CT i MR nebo třeba jen na jedné z metod. Poté jsem získané informace dala do tabulky v Excelu a vytvořila grafy zastoupení v mnou zvolených věkových kategoriích. V popisech vyšetření jsem hledala, výskyt zlomenin, patologického postavení páteře, stenózy páteřního kanálu, diskoligamentózního poranění nebo třeba výskyt hematomů nebo edémů (měkkotkáňových a dřeňových). Stručně řečeno výsledkem je, že zlomeniny jsou nejlépe diagnostikovatelné na výpočetní tomografiích ale co se týče měkkých tkání, disků, vazů, edémů nebo třeba hematomů magnetická rezonance je jednoznačně lepší vyšetřovací metoda.

7.8.3.1 Věková kategorie 0-18 let

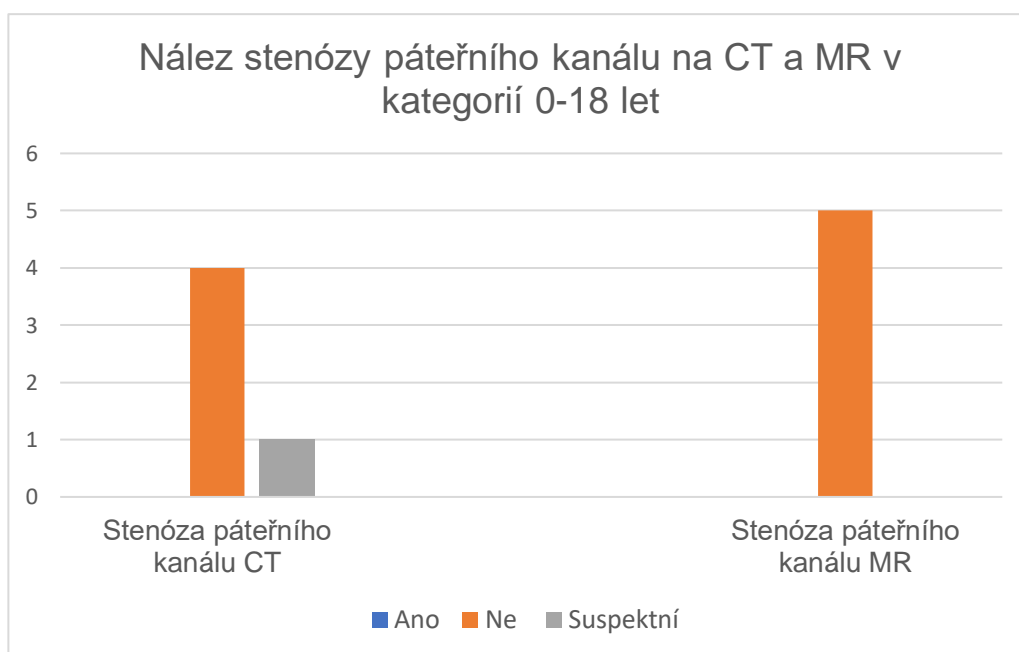
Graf 17 – Nález hematomů na CT a MR v kategoriích 0-18 let



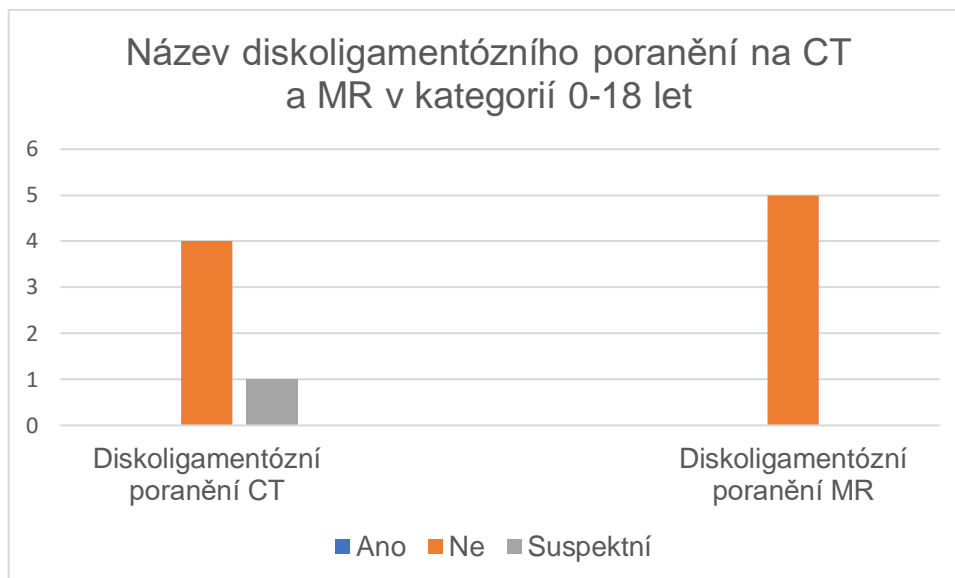
Graf 18 – Nález zlomenin na CT a MR v kategorií 0-18 let



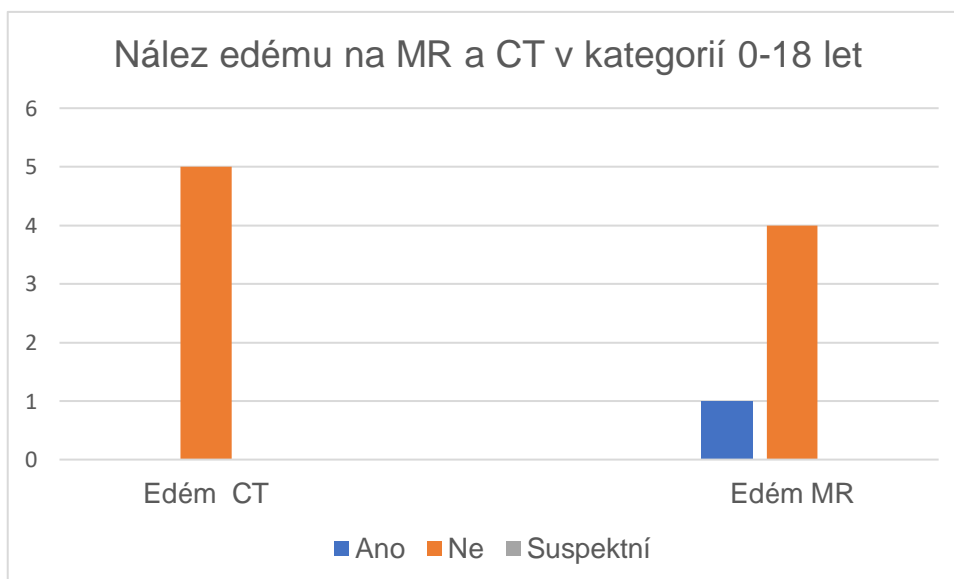
Graf 19 – Nález stenóz páteřního kanálu na CT a MR v kategorií 0–18 let



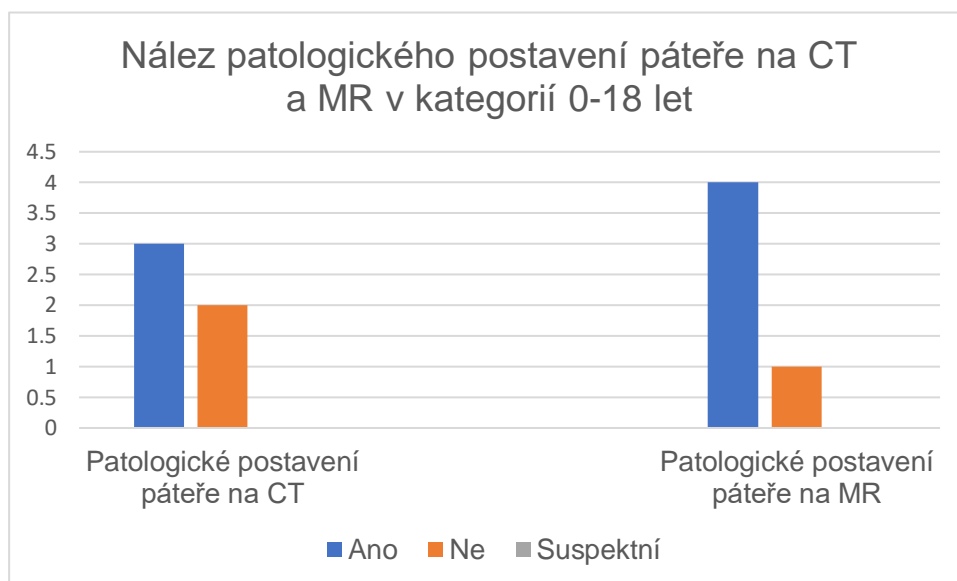
Graf 20 – Nález diskoligamentózního poranění na CT a MR v kategoriích 0-18 let



Graf 21 – Nález edémů na CT a MR v kategoriích 0-18 let

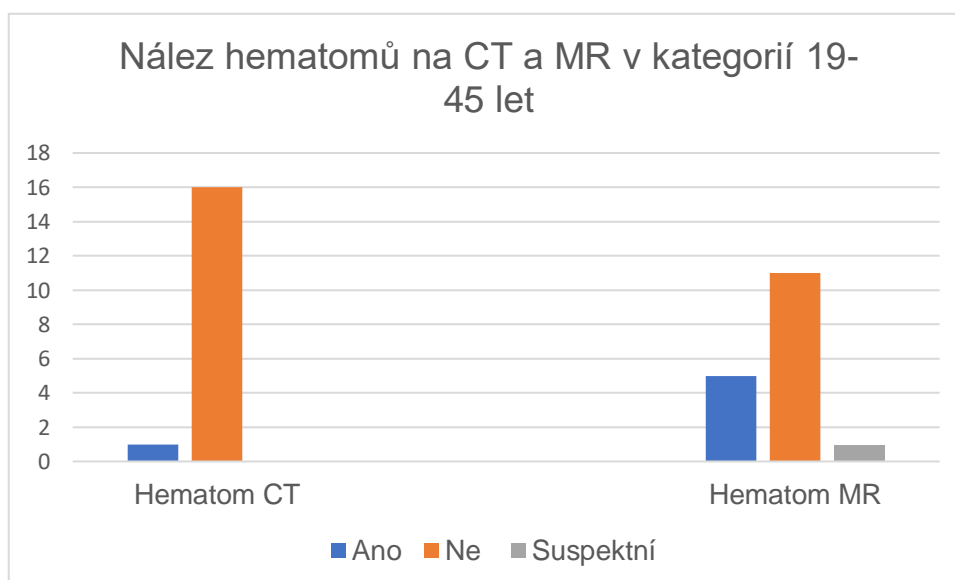


Graf 22 – Nález patologického postavení páteře na CT a MR v kategorií 0-18 let

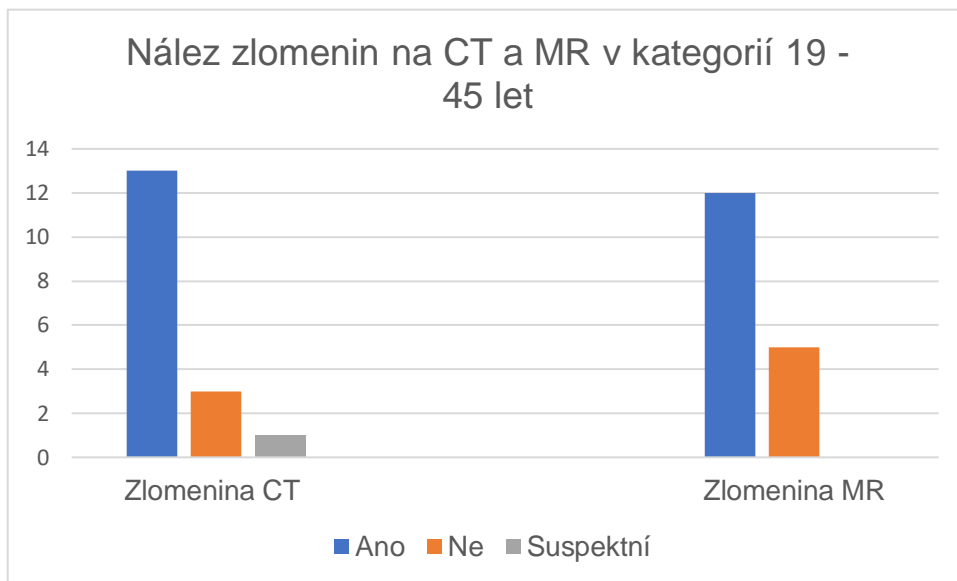


2.8.3.2 Věková kategorie 19–45 let

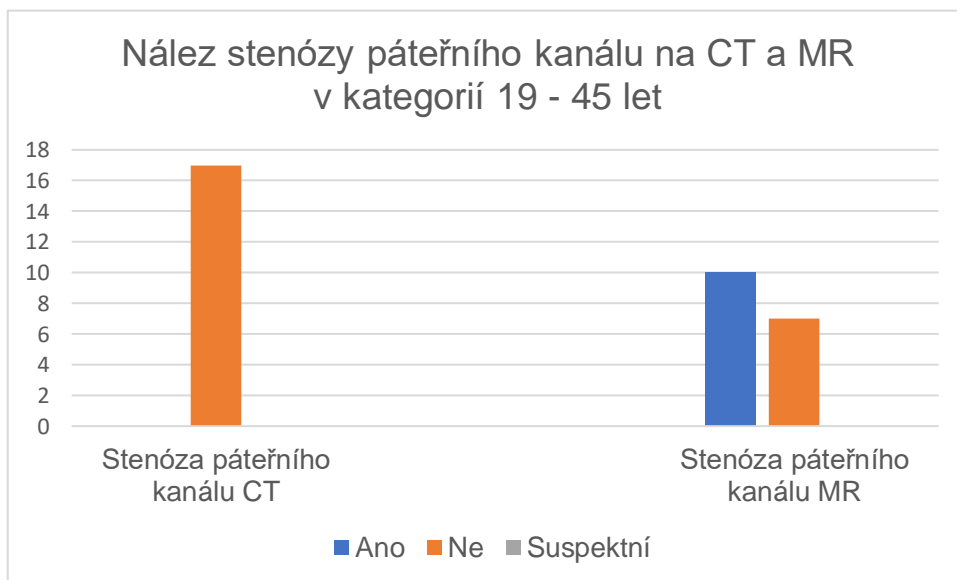
Graf 23 - Nález hematomů na CT a MR v kategorií 19–45 let



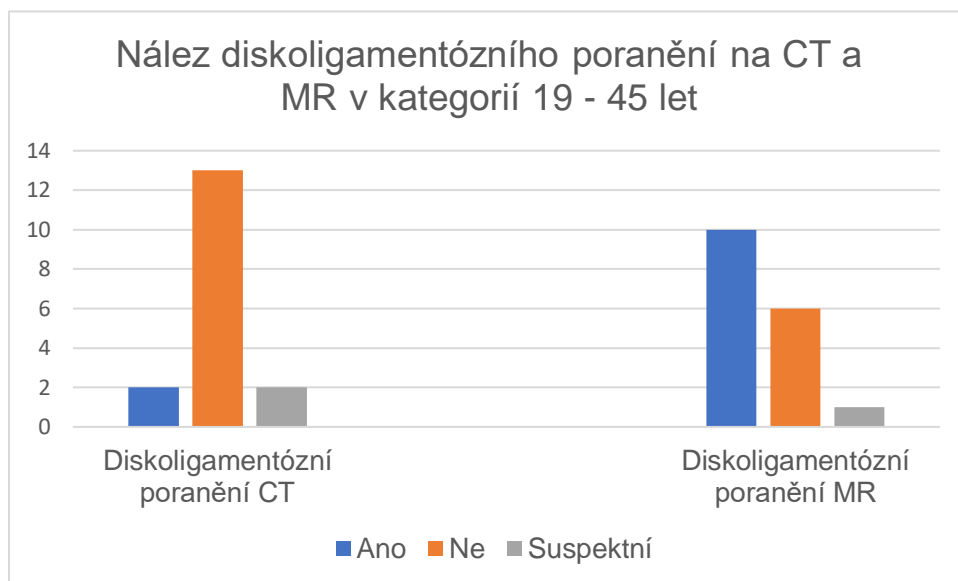
Graf 24 – Nález zlomenin na CT a MR v kategorií 19–45 let



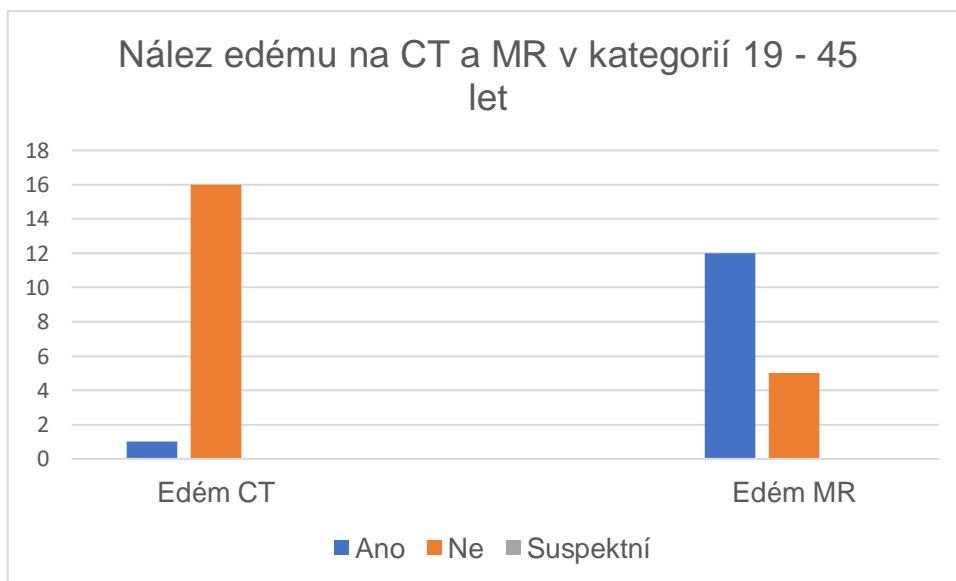
Graf 25 – Nález stenóz páteřního kanálu na CT a MR v kategorií 19–45 let



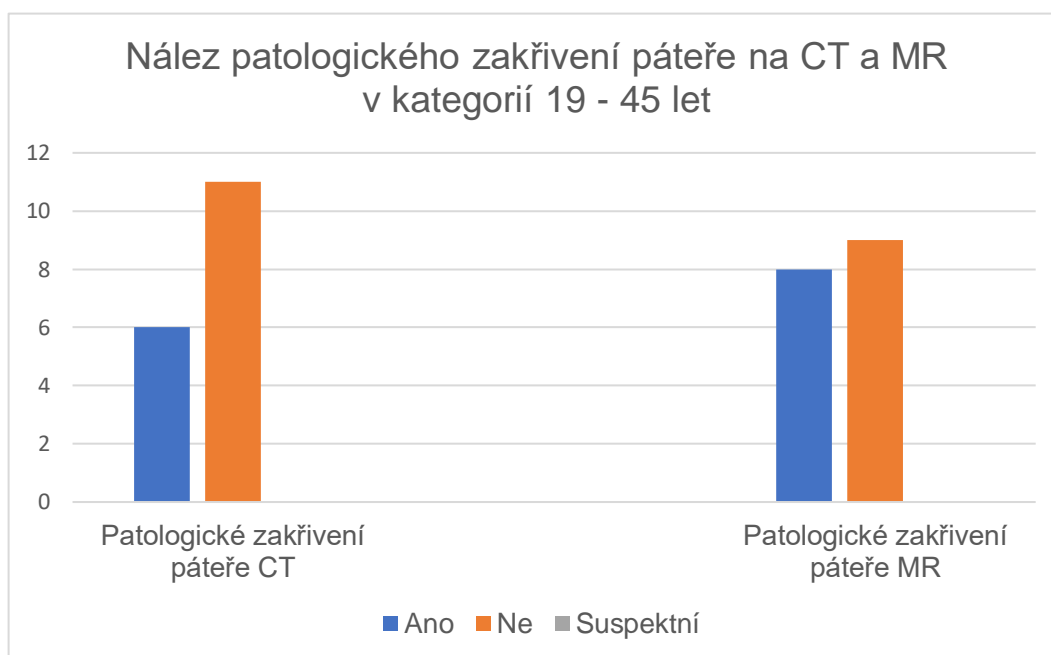
Graf 26 – Nález diskoligamentózního poranění na CT a MR v kategoriích 19–45 let



Graf 27 – Nález edému na CT a MR v kategoriích 19–45

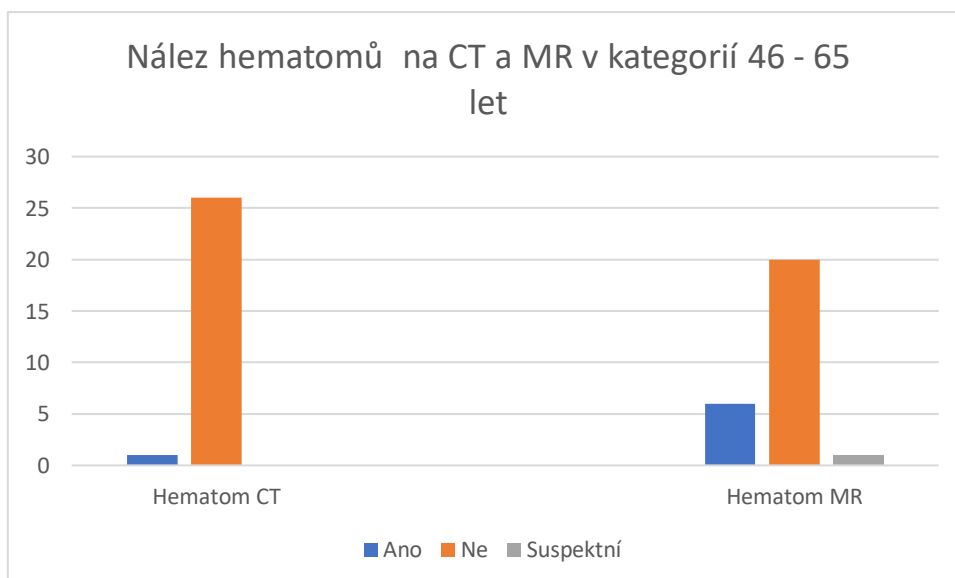


Graf 28 – Nález patologického postavení páteře na CT a MR v kategoriích 19–45 let

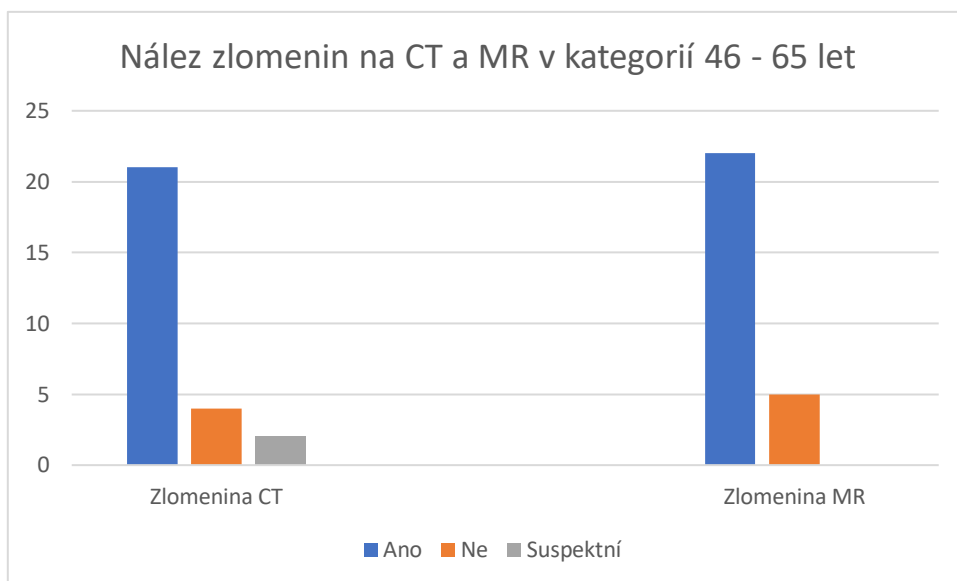


2.8.3.3 Věková kategorie 46 - 65let

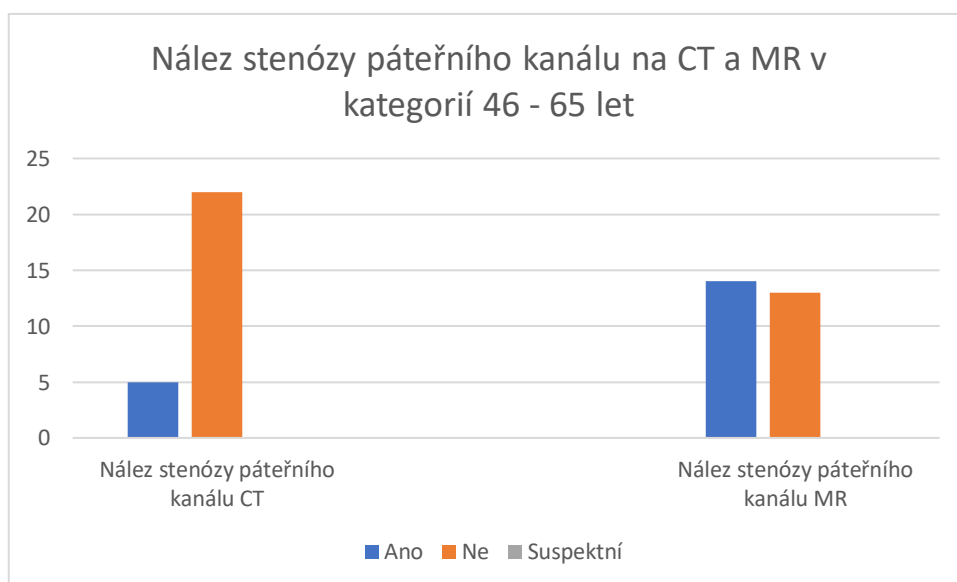
Graf 29 – Nález hematomů na CT a MR v kategoriích 46–65 let



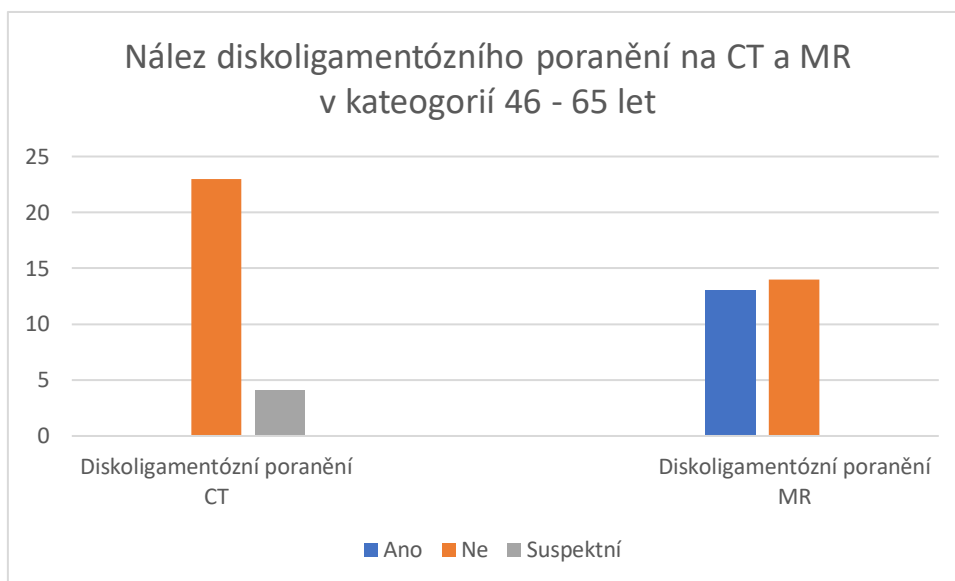
Graf 30 – Nález zlomenin na CT a MR v kategoriích 46–65 let



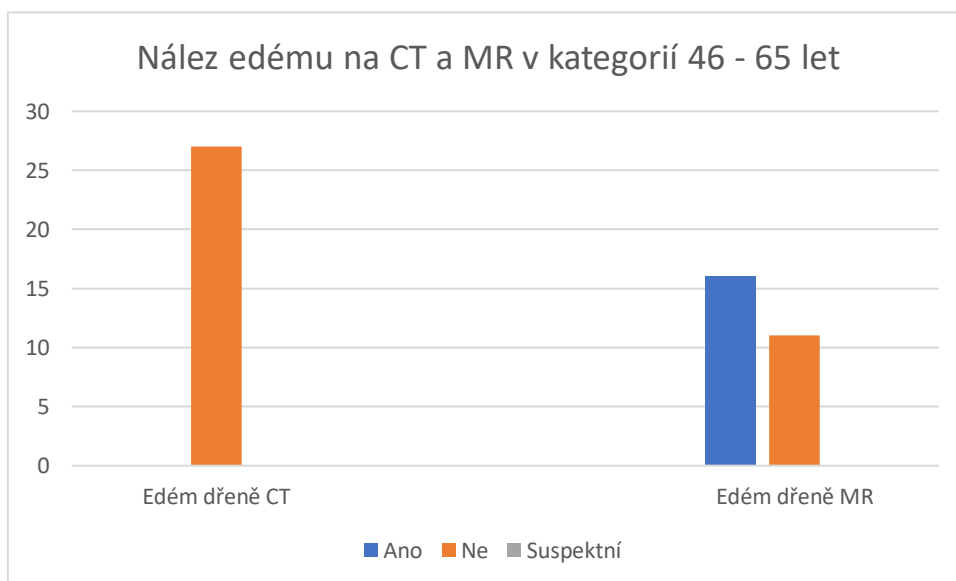
Graf 31 – Nález stenóz páteřního kanálu na CT a MR v kategoriích 46 – 65 let



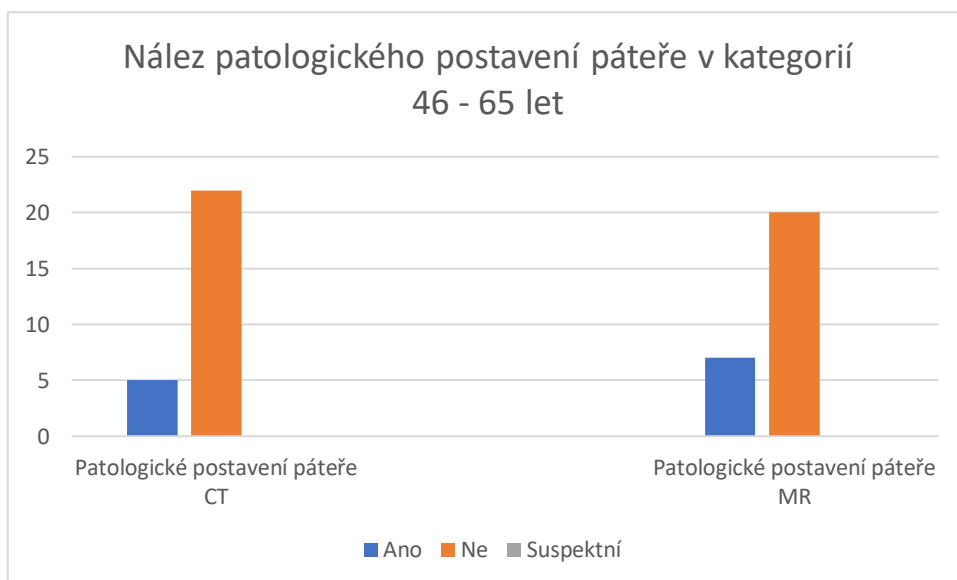
Graf 32 – Nález diskoligamentózního poranění na CT a MR v kategoriích 46–65 let



Graf 33 – Nález edému na CT a MR v kategoriích 46–65 let

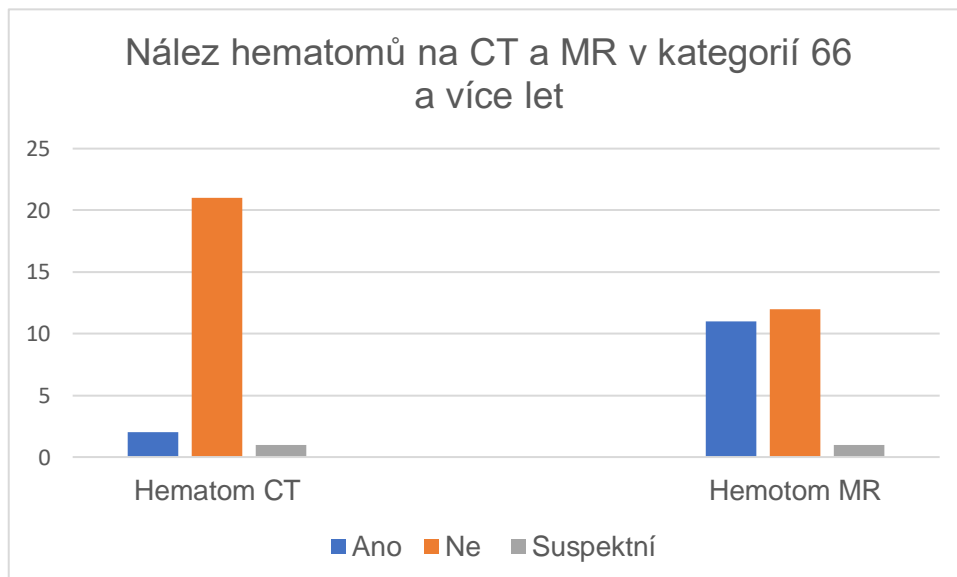


Graf 34 – Nález patologického postavení páteře na CT a MR v kategorií 46–65 let

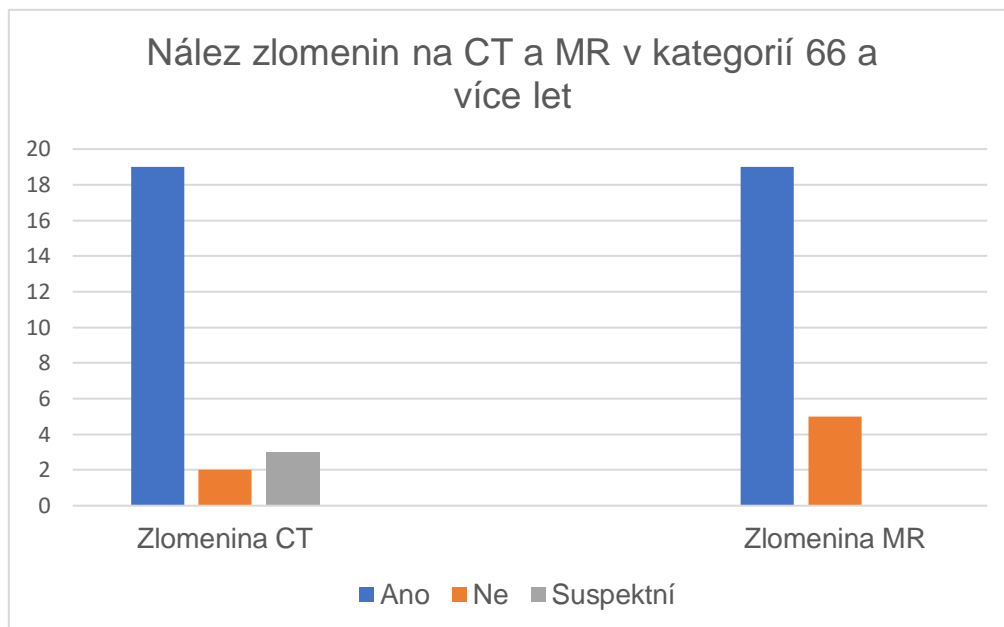


2.8.3.4 Věková kategorie 66 a více let

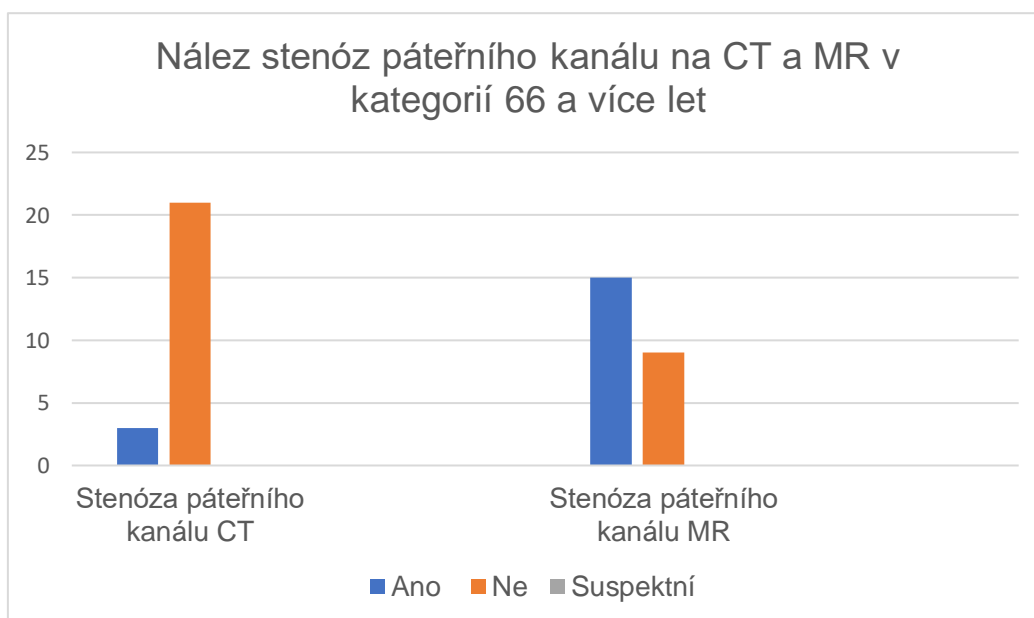
Graf 35 – Nález hematomů na CT a MR v kategorií 66 a více let



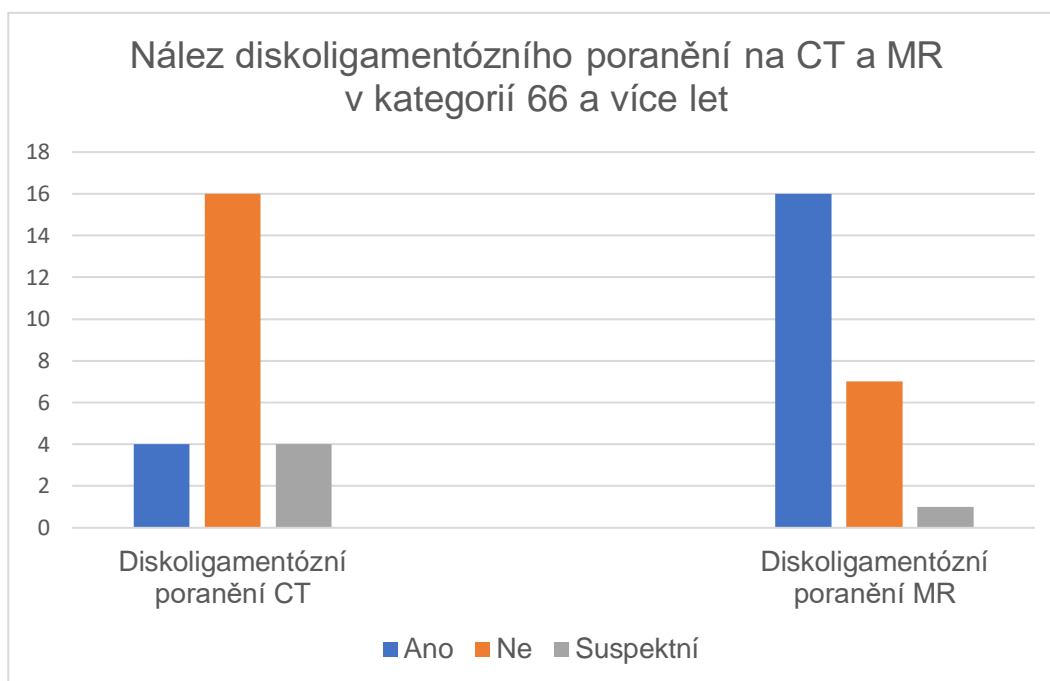
Graf 36 – Nález zlomenin na CT a MR v kategoriích 66 a více let



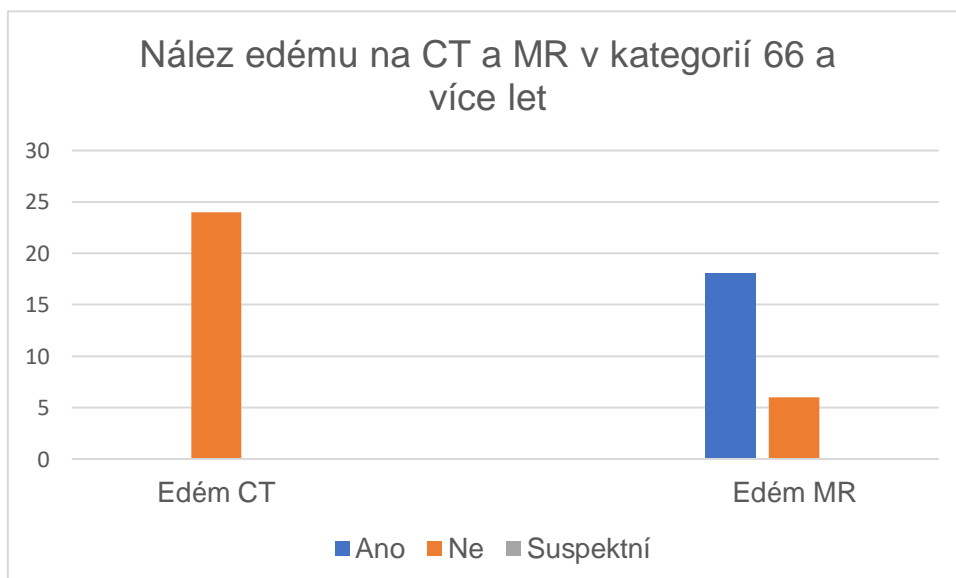
Graf 37 – Nález stenóz páteřního kanálu na CT a MR v kategoriích 66 a více let



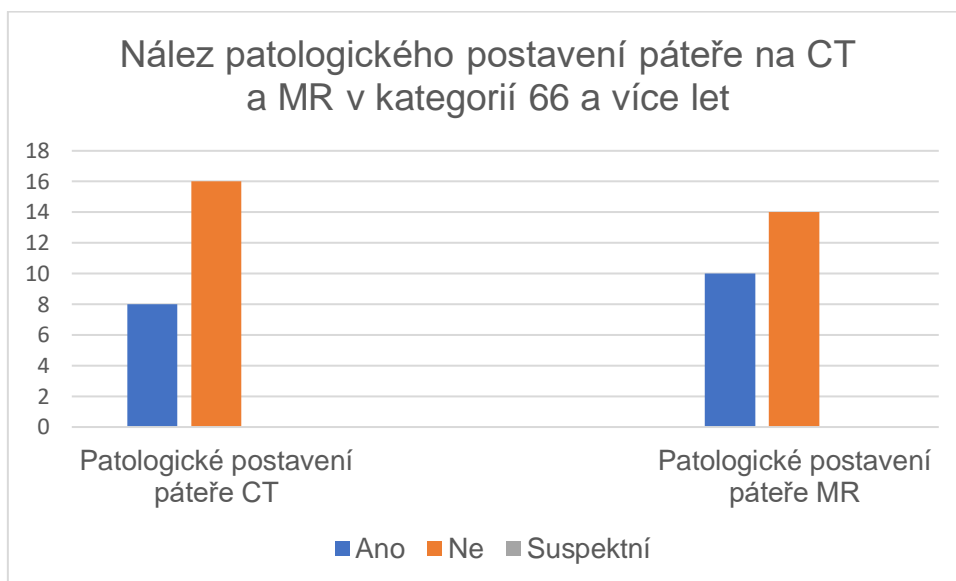
Graf 38 – Nález diskoligamentózního poranění na CT a MR v kategoriích 66 a více let



Graf 39 – Nález edému na CT a MR v kategoriích 66 a více let



Graf 40 – Nález patologického postavení páteře na CT a MR v kategorií 66 a více let



2.8.4.4 Shrnutí výsledků 4 cíle

Výsledkem mého výzkumného cíle je, že magnetická rezonance je mnohem lepší v diagnostice stenózy páteřního kanálu, k diagnostice edémů a hematomů a v neposlední řadě k diagnostice diskoligamentózního poranění. Kdežto výpočetní tomografie je lepší v diagnostice fraktur a diagnostice umístění ulomených kostěných fragmentů a jejich polohy. Magnetická rezonance zajišťuje mnohem přesnější a podrobnější přehled vyšetřované oblasti, ale je také mnohem nákladnější metodou, proto nemůže být používána jako metoda první volby, tou je výpočetní tomografie a při podezření na poranění měkkých tkání se přistupuje k magnetické rezonanci.

8 Diskuze

V této diplomové práci se zaměřuji na úrazy krční páteře. Výzkumná část se skládá ze 4 cílů, první z nich je vyhodnotit, pro kterou věkovou skupinu a které pohlaví je nejčastější poranění krční páteře. Druhý cíl této práce je zjistit jaká je nejčastější příčina vzniku poranění krční páteře v daných věkových skupinách. Třetí cíl je zjistit, zda konzervativní způsob léčby poranění krční páteře je častější nebo ne a posledním cílem je vysledovat, který diagnostická metoda je přínosnější pro správnou a včasnou diagnostiku poranění krční páteře, jestli magnetická rezonance nebo výpočetní tomografie. Celkový soubor odpovídal 73 pacientům.

V prvním cíli se jednalo o to, které pohlaví má větší zastoupení v diagnostice poranění krční páteře. Po zapsání všech dat do tabulky bylo zjištěno, že ve věkové skupině 0-18 let 5 pacientů z toho je 5 mužů a 0 žen a průměrný věk v této skupině je 14 let. V kategoriích 19–45 let je 17 pacientů z toho 14 mužů a 3 ženy a průměrný věk je 34 let. V předposlední kategoriích 46–65 je 27 pacientů z toho 21 mužů a 6 žen, průměrný věk v této skupině je 55 let a v poslední kategoriích, kterou tvoří nejstarší pacienti mého výzkumu se nachází 23 pacientů z toho 17 žen a 7 mužů, kde průměrný věk je 76 let. Výsledkem je, že nejčastější kategorie, při které provádíme vyšetření při úrazech krční páteře je skupina 46–65 let a následně kategorie 66 a více let. Z mého pohledu se jedná o fakt, že stářím se obratle stávají porotické, celkově se na páteři nacházejí degenerativní změny a ty přispívají ke vzniku poškození při pádech a podobných úrazech. Co se týče zastoupení pohlaví tak nejčastěji jsou vyšetřováni pro úraz krční páteře muži, počet mužů v celém souboru je 57, což je 78 % a žen jen 16, tedy 22 %. Ve srovnání s Gihan Hassan Gamal, který ve své studii z roku 2014 uvádí, že je největší počet pacientů s úrazem páteře v kategoriích 21–30 let, tuto skupinu celkem tvoří 24 pacientů, z toho 20 mužů a 4 ženy. (Gamal, 2014) Obě hypotézy stanoveny v tomto cíli byly potvrzeny.

Druhým cílem bylo zjistit, jaká je nejčastější příčina vzniku poranění krční páteře. Z vytvořených grafů vyšlo, že v kategoriích 0-18 je nejčastější příčinou sport, úrazy na různých atrakcích a skoky do bazénu. V kategoriích 19–45 let je nejčastější příčinou autohavárie, pád z kola/motorky, pád z výšky nebo pád v opilosti. V kategoriích 46–65 let, jsou nejčastější příčiny pády z výšky a pády v opilosti, dále pády z kola a autonehody. V nejstarší kategoriích 66 a více let je nejčastější příčina pád v opilosti a špatná mobilita, tedy závratě a následný pád. V porovnání s Gihan Hassan Gamal,

který ve své studii z roku 2014 uvedl, že nejčastější příčinou úrazu krční páteře jsou dopravní nehody (41,8%), pády z výšky (28,6%), nehody na motocyklu (19,4 %), sport (6,1%) a ostatní příčiny (4,1%). (Gamal, 2014) Hypotéza stanovená v tomto cíli byla potvrzena.

Cílem třetí bylo zjistit, jaký způsob léčby je nejčastěji zvolen při úrazech krční páteře, zda se jedná o postup konzervativní nebo postup chirurgický. V každé kategorii, pro kterou jsem dělala vyhodnocení to vyšlo trochu jinak a rozdíl mezi konzervativním způsobem léčby a chirurgickým způsobem léčby byl minimální, takže dle mého názoru není přesně možné určit, který léčebný postup je častější pro určenou věkovou kategorii, vždy záleží na typu poranění a celkovém stavu pacienta. V první kategorii 0-18 let vyšlo, že častější je léčba konzervativní. V kategoriích 19–45 i v kategoriích 46–65 let vyšla jako častější léčba konzervativní a v nejstarší kategorii 66 a více let je nejčastější léčba chirurgická.

Čtvrtým a zároveň posledním cílem je porovnat rozdíl v zobrazování krční páteře na magnetické rezonanci a výpočetní tomografiích. Z grafů uvedených výše vyplývá, že výpočetní tomografie je mnohem lepší v zobrazování zlomenin a odlomených kostních fragmentů při zlomeninách, dále je na CT možné odhalit patologické postavení páteře nebo některé hematomy. Magnetická rezonance je naopak mnohem přesnější v diagnostice diskoligamentózního poranění, stenóz páteřního kanálu v diagnostice edému nebo hematomu. V porovnání s Gihan Hassan Gamal, který ve své studii z roku 2014 říká, že magnetická rezonance poskytuje mnohem větší podrobnosti ve vztahu k měkkým tkáním, extradurální hematomy, herniace disku, komprese páteřního kanálu nebo poranění vazů. CT je naopak lepší při detekci zlomenin. (Gamal 2014).

Podle mého názoru je velmi důležité první vyšetření lékařem, při kterém se zhodnotí stav pacienta a následně se zvolí další diagnostický postup. Pokud má lékař podezření na diskoligamentózní poranění nebo na poranění páteřního kanálu, mělo by se rovnou provést vyšetření magnetickou rezonancí, aby se mohl pacient co nejdříve dostat k případnému chirurgickému řešení a měl co největší šanci na úplné uzdravení. V dnešní době je ale metodou první volby rentgenový snímek. Při nálezů nebo nejasnostech CT vyšetření. Magnetická rezonance přijde na řadu až jako metoda další volby. Výhodou CT je krátká doba vyšetření, ale nevýhodou je ionizující záření, které je na CT v nezanedbatelné míře. Nevýhodou magnetické rezonance je delší doba vyšetření, případná nutnost celkové anestezie (u dětí, pacientů s klaustrofobií

nebo u neklidných pacientů), větší nákladnost vyšetřovací metody a menší dostupnost, ne v každé nemocnici se magnetická rezonance nachází.

9 Závěr

Tato diplomová práce se zaměřuje na úrazy krční páteře a jejich přesnou diagnostiku pomocí výpočetní tomografie a magnetické rezonance. Obě tyto vyšetřovací metody jsou velmi důležité pro správnou diagnostiku. Při úrazech krční páteře může vzniknout velké množství patologických nálezů, proto je nezbytně nutné provést správnou diagnostiku pomocí těchto dvou vyšetřovacích metod, každá je dobrá v něčem jiném. Magnetická rezonance je nejlepší na zobrazování měkkých tkání a páteřního kanálu a CT naopak na zobrazení kostí a jejich fragmentů.

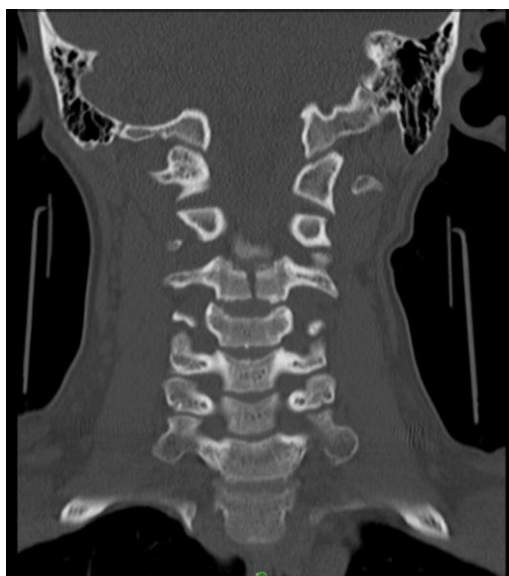
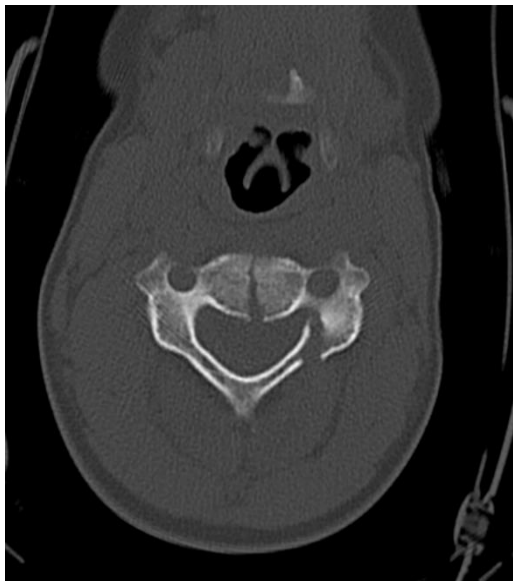
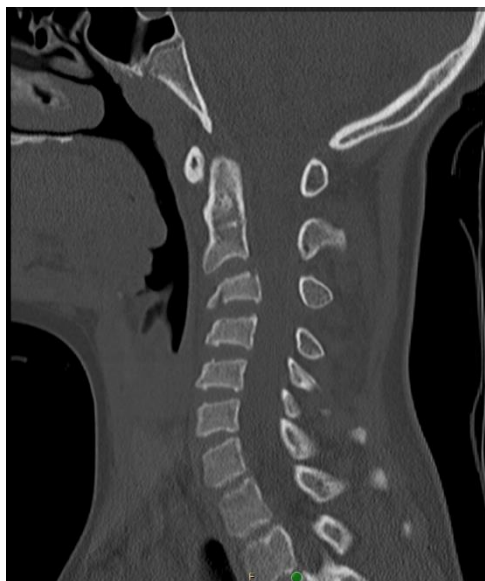V teoretické části mé diplomové práce se stručně pojednává o technice přístroje magnetické rezonance a výpočetní tomografie, dále provedení CT a MR krční páteře. V neposlední řadě se tam nachází něco málo u úrazech krční páteře jako například typy zlomenin, jejich diagnostice a následné léčbě.

V praktické části jsem si zvolila 4 cíle a následně je vyhodnotila. Jednalo se o cíl určit věkovou kategorií a pohlaví při kterém se nejčastěji vyskytuje poranění krční páteře, dále určit nejčastější příčinu vzniku poranění krční páteře a srovnat vyšetřovací metody CT a MR. V této diplomové práci se poukazuje na výhody a nevýhody magnetické rezonance a výpočetní tomografie.

V mé diplomové práci byly splněny všechny zadané cíle a potvrzeny všechny hypotézy. Má diplomová práce signifikantně potvrdila známou dominanci MR v diagnostice diskoligamentózního poranění a patologie v páteřním kanálu.

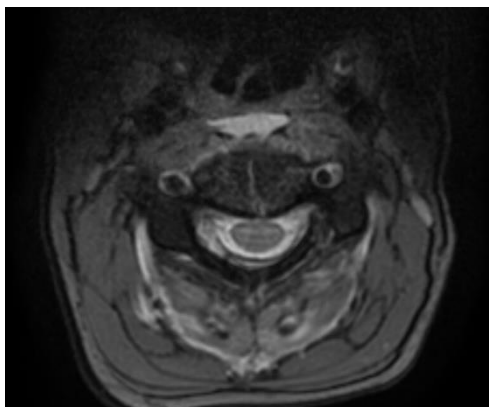
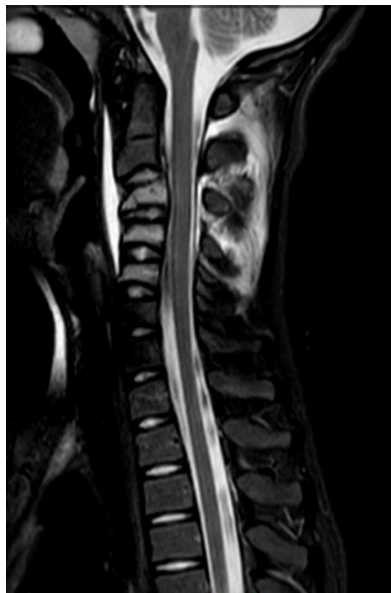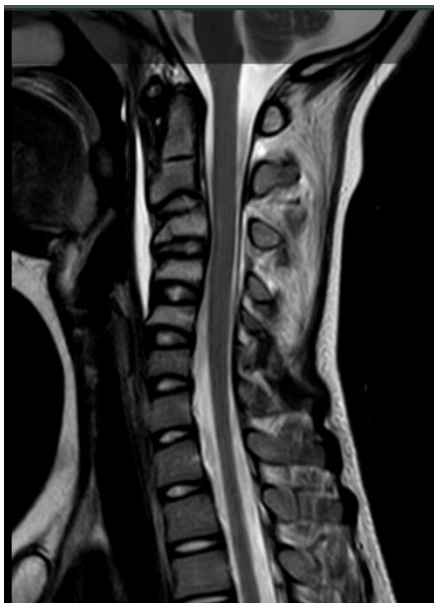Obrazová příloha

1.) Nález z CT vyšetření z kategorie 0-18 let



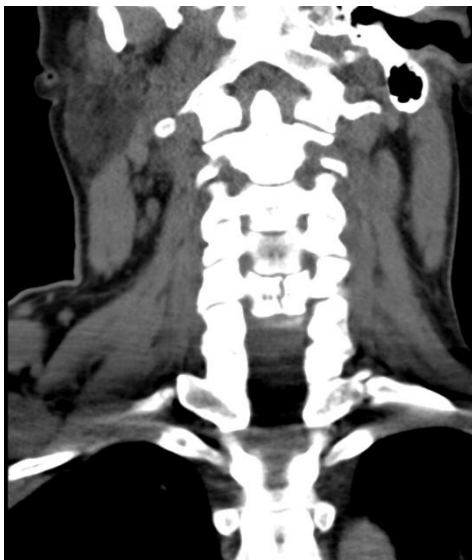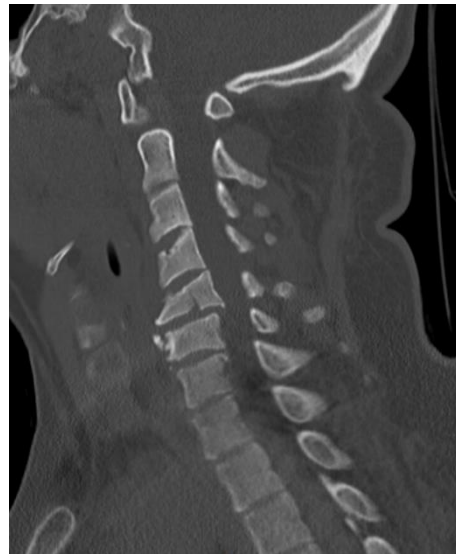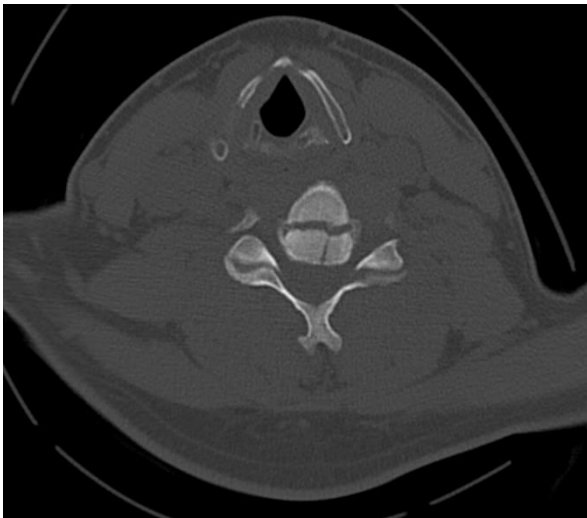
Jedná se o pacienta z nejmladší kategorie, kde je na CT v sagitální, koronární a transverzální rovině, v 3 mm rekonstrukcích v kostním okně vidět fraktura C3.

2.) Nález z MR vyšetření z kategorie 0-18 let



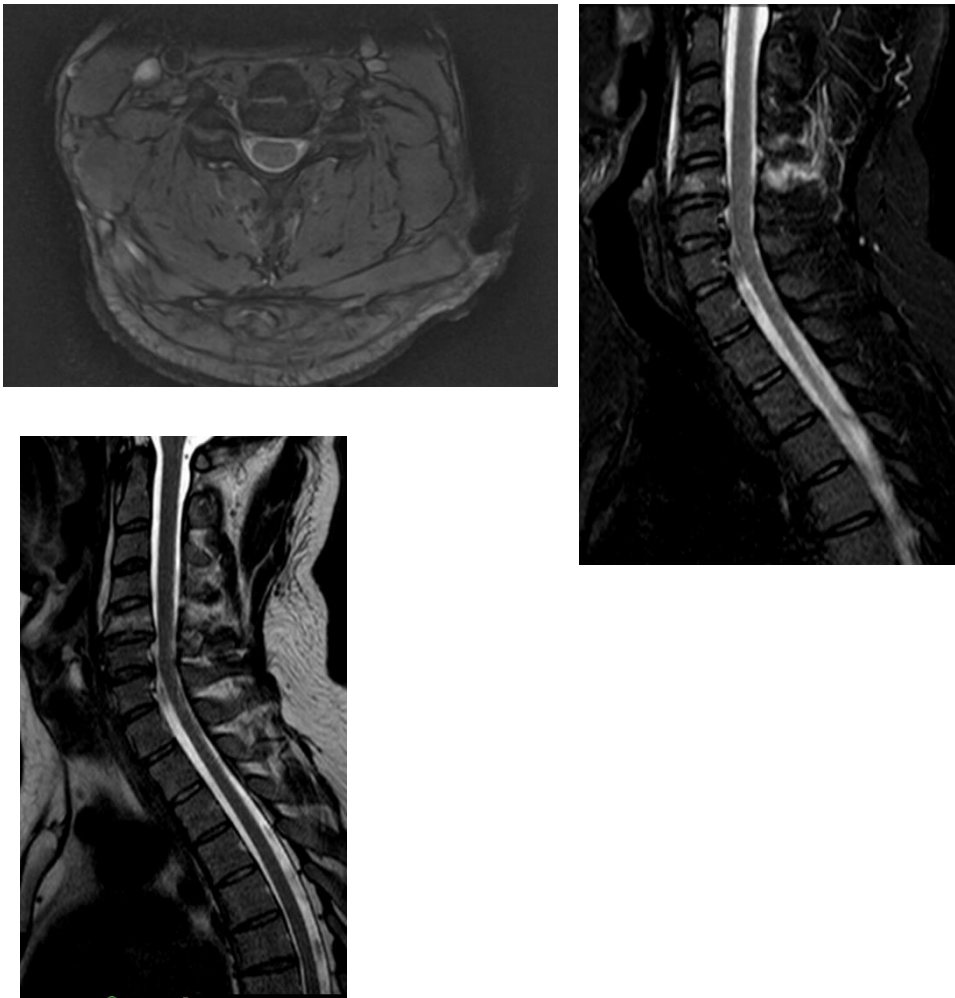
Nález pacienta z nejmladší kategorie na T2 v sagitální rovině, T1 mFFE v transverzální rovině a STIR v sagitální rovině. Na obrázcích výše se nachází dřeňový hematom obratlů C3-C5 a edém měkkých tkání paravertebrálně.

3.) Nález z CT vyšetření z kategorie 19–45 let



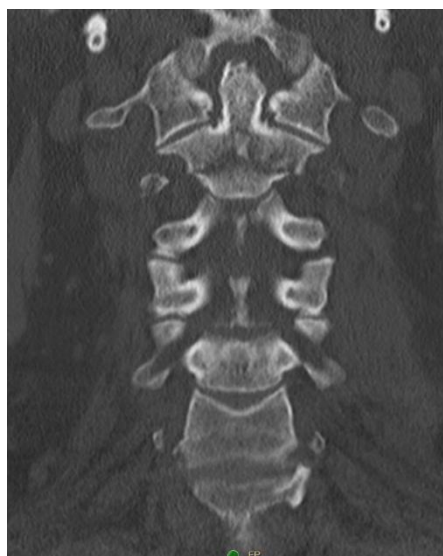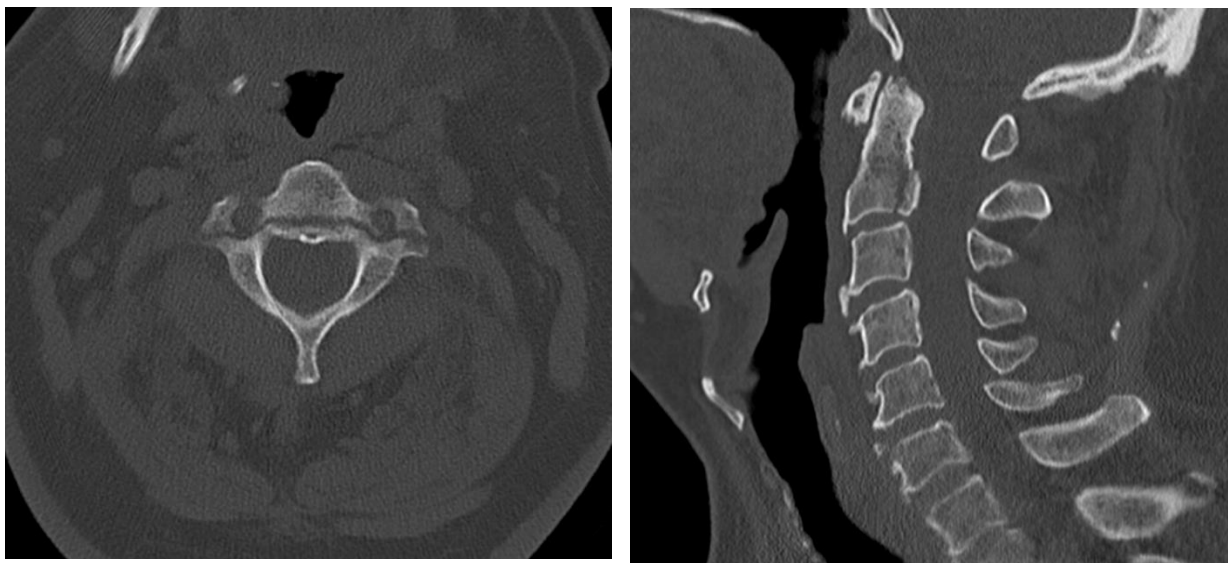
Na obrázcích výše se nachází nález pacienta kategorie 19–45 let, na CT rekonstrukcích v sagitální a transverzální rovině v kostním okně a v koronární rovině v okně měkkotkáňovém, můžeme vidět frakturu C5.

4.) Nález z MR vyšetření z kategorie 19–45 let



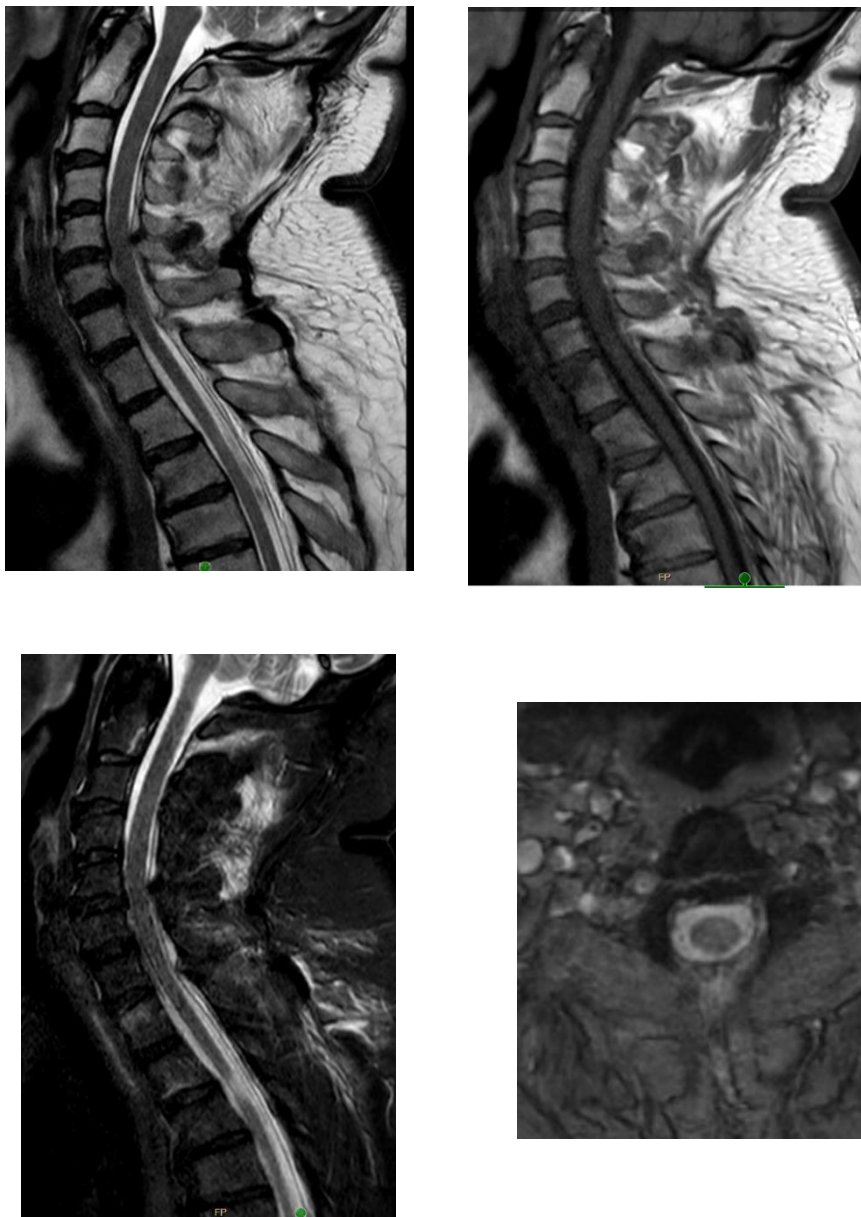
Na obrázcích můžeme vidět pacienta z kategorie 19–45, kde na MR sekvencích T2_TSE v sagitální rovině, T1 mFFE v transverzální rovině a STIR_longTE v rovině sagitální, můžeme vidět frakturu C5, edém dřene a měkkých tkání a myelopatii C5/6.

5.) Nález z CT vyšetření z kategorie 46–65 let



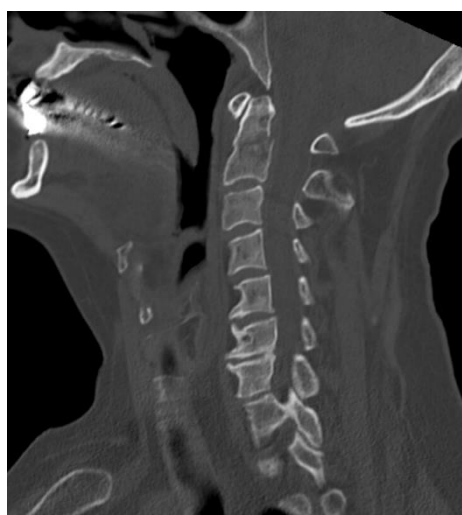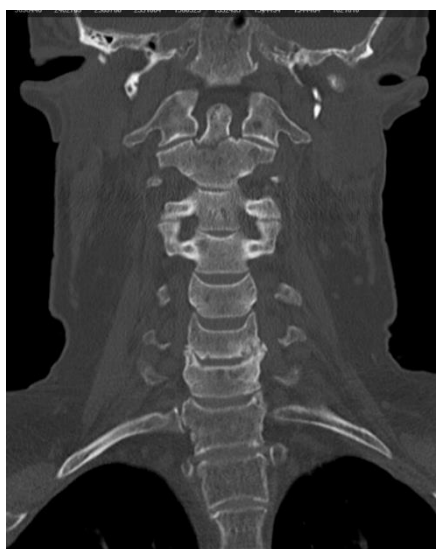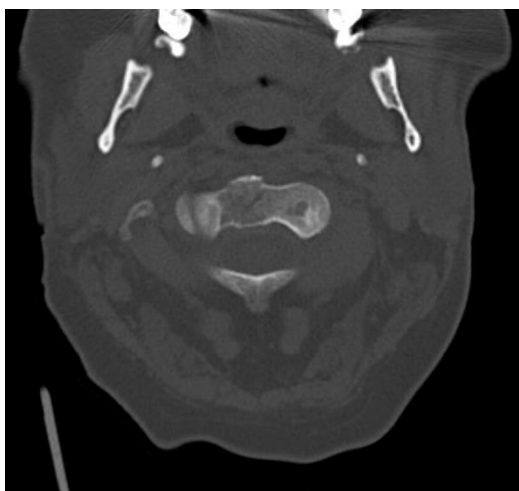
CT vyšetření pacienta z kategorie 46–65 let, kde na rekonstrukcích v kostním okně v sagitální, koronární i transverzální rovině, můžeme vidět frakturu C2.

6.) Nález z MR vyšetření z kategorie 46–65 let



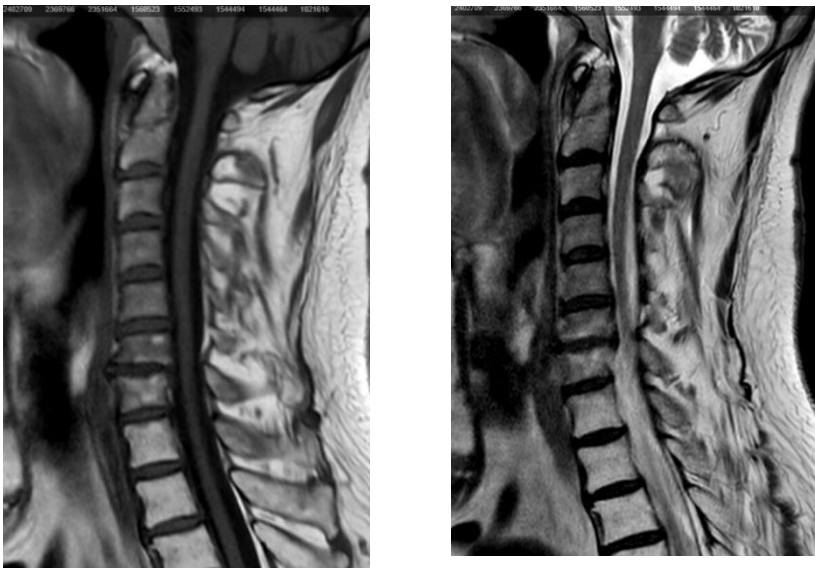
Na MR vyšetření pacienta z kategorie 46–65 let, můžeme vidět frakturu C2, edém C2-Th1 a diskoligamentózní poranění. Na obrázcích výše se nachází sekvence T1_TSE a T2_TSE v sagitální rovině, T1 mFFE v rovině transverzální a STIR_longTE v sagitální rovině.

7.) Nález z CT vyšetření z kategorie 66 více let



Na obrázcích výše vidíme CT vyšetření pacienta z kategorie 66 a více let v kostním okně na rekonstrukcích ve všech třech rovinách (sagitální, koronární a transversální), kde se nachází fraktura C2.

8.) Nález z MR vyšetření z kategorie 66 více let



Výše vidíme obrázky z magnetické rezonance pacienta z kategorie 66 a více let, kde na sekvencích T1_TSE a T2_TSE v sagitální rovině, je zlomenina C2, edém měkkých tkání a stenóza páteřního kanálu v úrovni C6/7.

Zdroj: PACS KNTB Zlín

Referenční seznam

- SEIDL, Zdeněk et al., 2012. *Radiologie pro studium i praxi*. Praha: Grada, 372 s. ISBN 9788024741086.
- HEŘMAN, Miroslav a kol., 2014. *Základy radiologie*. Olomouc: Univerzita Palackého. 309 s. ISBN 978-80-244-2901-4.
- VOMÁČKA, Jaroslav, 2015. *Zobrazovací metody pro radiologické asistenty*. Druhé, doplněné vydání. Olomouc: Univerzita Palackého v Olomouci. 157 s. ISBN 978-80-244-4508-3.
- VÁLEK, Vlastimil, Pavel ELIÁŠ et al., 1998. *Moderní diagnostické metody: II.díl Výpočetní tomografie*. Brno: Institut pro další vzdělávání pracovníků ve zdravotnictví. 84 s. ISBN 80-701-3294-9.
- FERDA, Jiří, Hynek MÍRKA, et al., 2015. *Základy zobrazovacích metod*. Praha: Galén. 148 s. ISBN 978-80-7492-164-3.
- FERDA, Jiří et al., 2002. *Výpočetní tomografie*. Praha: Galén. 663 s. ISBN 80-726-2172-6.
- ČERNOCH, Zdeněk, 2000. *Neuroradiologie*. Hradec Králové: Nucleus HK. 593 s. ISBN 80-901-7539-2.
- MERKUNOVÁ, Alena a Miroslav OREL, 2008. *Anatomie a fyziologie člověka pro humanitní obory*. Praha: Grada. Psyché (Grada) 302 s. ISBN 978-80-247-1521-6.
- NÁHLOVSKÝ, Jiří, 2006. *Neurochirurgie*. Praha: Galén. 581 s. ISBN 80-246-1202-X.
- FERDA, Jiří, Hynek MÍRKA a Jan BAXA, 2009. *Multidetektorová výpočetní tomografie: technika vyšetření*. Praha: Galén. 213 s. ISBN 978-80-7262-608-3.
- MÍRKA, Hynek, Jiří FERDA a Jan BAXA, 2015. *Multidetektorová výpočetní tomografie: perfuzní vyšetření*. Praha: Galén. 231 s. ISBN 978-80-7492-185-8.
- BRUNA, Josef a Josef BRUNA, 1988. *Celotělová výpočetní tomografie*. Praha 1: Avicentrum. 389 s. ISBN 08-033-88.
- FERDA, Jiří, Alois Sehr a Josef BRUNA, 2004. *CT angiografie*. Praha: Galén. 408 s. ISBN 80-726-2281-1.
- ČIHÁK, Radomír, 2016. *Anatomie*. Třetí, upravené a doplněné vydání. Praha: Grada, 552 s. ISBN 978-80-247-3817-8

- HUDÁK, Radovan a David KACHLÍK, 2015. *Memorix anatomie*. 3. vydání. Praha: Triton, 607 s. ISBN 978-80-7387-959-4.
- NAŇKA, Ondřej a Miloslava ELIŠKOVÁ, 2015. *Přehled anatomie*. Třetí, doplněné a přepracované vydání. Praha: Galén, 415 s. ISBN 978-80-7492-206-0.
- HRABÁLEK, Lumír, 2011. *Poranění páteře a míchy*. Olomouc: Univerzita Palackého v Olomouci, 27 s. ISBN 978-80-244-2842-0
- ŠTULÍK, Jan, 2010. *Poranění krční páteře*. Praha: Galén, 279 s. ISBN 978-80-7262-685-4.
- ZUNA, Ivan a Lubomír POUŠEK, 2007, c2000. *Úvod do zobrazovacích metod v lékařské diagnostice I*. Vyd. 2. V Praze: Nakladatelství ČVUT 76 s. ISBN 978-80-01-03779-9.
- BUSS-KOVÁCS, Heike, 2016. *Krční páteř – zdroj potíží i nemocí*. Liberec: Dialog. Zdraví (Dialog) 122 s. ISBN 978-80-7424-084-3.
- PETEROVÁ, Věra, c2005. *Páteř a mícha*. Praha: Galén, 188 s. ISBN 80-726-2336-2.
- MECHL, Marek, Jaroslav TINTĚRA a Jan ŽIŽKA, 2014. *Protokoly MR zobrazování*. Praha: Galén, 103 s. ISBN 978-80-7492-109-4.
- DRÁBKOVÁ, Jarmila, 2002. *Polytrauma v intenzivní medicíně*. Praha: Grada, 305 s. ISBN 80-247-0419-6.
- KOČIŠ, Ján a Peter WENDSCHE, c2012. *Poranění páteře*. Praha: Galén, 171 s. ISBN 978-80-7262-846-9.
- GAMAL, Gihan Hassan, 2014. Evaluation of spinal trauma by multi detector computed tomography and magnetic resonance imaging. *The Egyptian Journal of Radiology and Nuclear Medicine* [online]. Egypt, 2014, **2014**(45), 1209-1214 ISSN 0378-603X.
- ŠTULÍK, CSC., doc. MUDr. Jan. PORANĚNÍ STŘEDNÍ KRČNÍ PÁTEŘE A CERVIKOTORAKÁLNÍHO PŘECHODU. *Neurologie pro praxi*, Solen, 2005, **2005**(2), 78-81 ISSN 1803-5280.
- WENDSCHE, CSC., Doc.MUDr.Peter. *Léčení úrazů krční páteře* [online]. 11/1998 Dostupné z: <http://www.spine.cz/index.php/standardy/leceni-urazu-krcni->

patere?fbclid=IwAR1QZ9agu6EV71mvnspqkeVISDUvnK0jZfOs71E1EPG4kS
gsIG7auXdDDAo

- STEIDL, doc. MUDr. Ladislav, prof. MUDr. Michael HOUDEK CSC. a MUDr. Lumír HRABÁLEK. PORANĚNÍ KOSTNÍCH A VAZIVOVÝCH STRUKTUR KRČNÍ PÁTEŘE – DIAGNOSTICKÁ, LÉČEBNÁ A POSUDKOVÁ KRITERIA. *Neurologie pro praxi*. Solen, 2001, 133-137, ISSN 1803-5280.
- SUCHOMEL PH.D, MUDr. Petr, MUDr. Richard LUKÁŠ a MUDr. Pavel BUCHVALD, 2005. CHIRURGICKÉ ŘEŠENÍ ÚRAZŮ HIRURGICKÉ ŘEŠENÍ ÚRAZŮ HORNÍ KRČNÍ PÁTEŘE. *Neurologie pro praxi* Solen, **2005**(2), 74-77, ISSN 1803-5280.
- MACHÁČ, MUDr. Stanislav a MUDr. Patricie VAVROUŠKOVÁ, 2015. Úrazy krční páteře s rozvojem whiplash syndromu. *Medicina sportiva Bohemica & Slovaca*. **24**(2), 63-71.
- FOTAKOPOULOS, George, Alexandros G BROTIS a Konstantinos N FOUNTAS. Magnetic Resonance Imaging in Cervical Spine Trauma: More Than Soft Tissue Illustration. *Cureus*. ISSN 2168-8184. Dostupné z: doi:10.7759/cureus.21493
- KRBEČ, doc. MUDr. Martin, 2002. Spondylolistéza – chirurgické řešení. *Neurologie pro praxi: 1*. Solen, 8-12. ISSN 1803-5280.
- PETEROVÁ, CSC., MUDr. Věra, 2010. CT – základy vyšetření, indikace, kontraindikace, možnosti, praktické zkušenosti. *Medicina pro praxi*. **7**(2), 90-94. ISSN 1803-5310.
- KOČIŠ, PH.D., doc. MUDr. Ján, 2013. Zlomeniny kondylu okcipitu. *Česko Slovenská Neurologie a Neurochirurgie*. **109**(76), 728-731. ISSN 1210-7859.
- STANKO, P., D. NOVOTŇÁKOVÁ a M. JURÍK, 2013. Poranenia krčnej chrbtice a maxilofaciálne úrazy. *Česká a Slovenská Neurologie a Neurochirurgie*. **106**(2), 728–731. ISSN 1210–7859.

Seznam zkratek

- GIT – gastrointestinální trakt
- ml/s – mililitry za sekundu
- T – Tesla
- GE – Gradientní echa
- PD – Proton denzní
- TR – Time to Repeat
- TE – Time to Echo
- STIR – Short Tau Inversion Recovery
- FLAIR – Fluid Attenuated Inversion Recovery
- C páteř – krční páteř
- Th/L přechod – přechod hrudní a bederní páteře
- CT – Výpočetní tomografie
- MR – Magnetická rezonance
- HU – Hounsfiendova jednotka
- RTG – Rentgen
- PET – Pozitronová emisní tomografie
- SPECT – Jednofotonová emisní výpočetní tomografie
- MDCT – Multidetektorová výpočetní tomografie
- kV – kilovolt
- mAs – miliampérsekunda
- 3D – trojrozměrný
- 4D – čtyřrozměrný
- PACS – Picture Archiving and communicating systém
- MPR – multiplanární rekonstrukce
- SSD – Shaded surface display
- VE – virtuální endoskopie
- MIP – Maximum intenzity projection
- VRT – Volume rendering technique
- FLASH – Fast Low Angle Shot
- FFE – Fast Field Echo
- HASTE – Half Fourier Acquired Single Shot Turbo Spin Echo
- EKG – elektrokardiogram

- Cu – meď
- Ag – stříbro
- C2 – druhý krční obratel
- C3 – třetí krční obratel
- mm – milimetr

Seznam tabulek

- Tabulka 1 – Věk a pohlaví pacientů s úrazy krční páteře
- Tabulka 2 – Průměrný věk
- Tabulka 3 – Pacienti kategorie 0-18 let
- Tabulka 4 – Pacienti kategorie 19–45 let
- Tabulka 5 – Pacienti kategorie 46–65 let
- Tabulka 6 – Pacienti kategorie 66 a více let

Seznam grafů

- Graf 1 – Graf zastoupení pohlaví v kategoriích 0-18 let
- Graf 2 – Graf věkového zastoupení v kategoriích 0-18 let
- Graf 3 – Graf zastoupení pohlaví v kategoriích 19-45 let
- Graf 4 – Graf věkového zastoupení v kategoriích 19–45 let
- Graf 5 – Graf zastoupení pohlaví v kategoriích 46–65 let
- Graf 6 – Graf věkového zastoupení v kategoriích 46–65 let
- Graf 7 – Graf zastoupení pohlaví v kategoriích 66 a více let
- Graf 8 – Graf věkového zastoupení v kategoriích 66 a více let
- Graf 9 – Graf mechanismu vzniku úrazu v kategoriích 0-18 let
- Graf 10 - Graf mechanismu vzniku úrazu v kategoriích 19–45 let
- Graf 11 – Graf mechanismu vzniku úrazu v kategoriích 46–65 let
- Graf 12 – Graf mechanismu vzniku úrazu v kategoriích 66 a více let
- Graf 13 - Graf zvolené léčby u pacientů kategorie 0–18 let
- Graf 14 - Graf zvolené léčby u pacientů kategorie 19–45 let
- Graf 15 - Graf zvolené léčby u pacientů kategorie 46–65 let
- Graf 16 - Graf zvolené léčby u pacientů kategorie 66 a více let
- Graf 17 – Nález hematomů na CT a MR v kategoriích 0-18 let
- Graf 18 – Nález zlomenin na CT a MR v kategoriích 0-18 let
- Graf 19 – Nález stenóz páteřního kanálu na CT a MR v kategoriích 0–18 let
- Graf 20 – Nález diskoligamentózního poranění na CT a MR v kategoriích 0-18 let
- Graf 21 – Nález edémů na CT a MR v kategoriích 0-18 let
- Graf 22 – Nález patologického postavení páteře na CT a MR v kategoriích 0-18 let
- Graf 23 – Nález hematomů na CT a MR v kategoriích 19–45 let
- Graf 24 – Nález zlomenin na CT a MR v kategoriích 19–45 let
- Graf 25 – Nález stenóz páteřního kanálu na CT a MR v kategoriích 19–45 let
- Graf 26– Nález diskoligamentózního poranění na CT a MR v kategoriích 19–45 let
- Graf 27 – Nález edémů na CT a MR v kategoriích 19–45 let
- Graf 28 – Nález patologického postavení páteře na CT a MR v kategoriích 19–45 let
- Graf 29 – Nález hematomů na CT a MR v kategoriích 46–65 let

- Graf 30 – Nález zlomenin na CT a MR v kategoriích 46-65 let
- Graf 31 – Nález stenóz páteřního kanálu na CT a MR v kategoriích 46 - 65let
- Graf 32 – Nález diskoligamentózního poranění na CT a MR v kategoriích 46–65 let
- Graf 33 – Nález edémů na CT a MR v kategoriích 46–65 let
- Graf 34 – Nález patologického postavení páteře na CT a MR v kategoriích 46–65 let
- Graf 35 – Nález hematomů na CT a MR v kategoriích 66 a více let
- Graf 36 – Nález zlomenin na CT a MR v kategoriích 66 a více let
- Graf 37 – Nález stenóz páteřního kanálu na CT a MR v kategoriích 66 a více let
- Graf 38 – Nález diskoligamentózního poranění na CT a MR v kategoriích 66 a více let
- Graf 39 – Nález edémů na CT a MR v kategoriích 66 a více let
- Graf 40 – Nález patologického postavení páteře na CT a MR v kategoriích 66 a více let

Seznam příloh

- Příloha 1 – Vyjádření Etické komise FZV UP
- Příloha 2 – Podepsaná žádost o poskytnutí informace pro studijní účely/sběr dat



Fakulta
zdravotnických věd

Genius loci ...

UPOL - 37249 /1070-2022

Vážená paní
Bc. Tereza Řezníková

2022-02-09

Vyjádření Etické komise FZV UP

Vážená paní bakalářko,

na základě Vaší Žádosti o stanovisko Etické komise FZV UP byla Vaše výzkumná část diplomové práce posouzena a po vyhodnocení všech zaslaných dokumentů Vám sdělujeme, že diplomové práci s názvem „**Srovnání nálezů výpočetní tomografie a magnetické rezonance při diagnostice poranění krční páteře při polytraumatech**“, jehož jste hlavní řešitelkou, bylo uděleno

souhlasné stanovisko Etické komise FZV UP .

S pozdravem,

Mgr. Lenka Mazalová, Ph.D.
předsedkyně
Etické komise FZV UP

Příloha 2 – Podepsaná žádost o poskytnutí informace pro studijní účely/sběr dat

PROHLÁŠENÍ O MLČENLIVOSTI

(2/2)

V souladu s Nařízením Evropského parlamentu a Rady (EU) 2016/679 ze dne 27. dubna 2016 o ochraně fyzických osob v souvislosti se zpracováním osobních údajů a o volném pohybu těchto údajů a o zrušení směrnice 95/46/ES (dále jen „Nařízení“) a také ve smyslu zákona č. 372/2011 Sb., o zdravotních službách ve znění pozdějších předpisů

Já níže podepsaný/á:

Jméno, příjmení, titul

Bc. Tereza Řezníková

datum narození 29. 05. 1997

adresa bydliště

Hřbitovní 241, Slušovice, 76315

se tímto zavazuji zachovávat úplnou mlčenlivost

o všech informacích, které jsem získal/a v souvislosti se sběrem dat v Krajské nemocnici T. Bati, a. s., IČO: 27661989, se sídlem Havlíčkovo nábřeží 600, 762 75 Zlín (dále jen „Správce OÚ“) za účelem uvedeným v tomto dokumentu.

Jedná se zejména o tyto informace:

1. Informace týkající se pacientů, které jsou součástí zdravotnické dokumentace, tj. **všechny osobní údaje a informace o zdravotním stavu pacienta** (zvláštní kategorie osobních údajů).
2. Informace o zdravotnickém zařízení, centru, odděleních, na kterých sběr dat probíhal, pokud uveřejnění těchto informací není Krajskou nemocnicí T. Bati, a. s. **výslovně dovoleno** (viz strana č. 1 dokumentu).

Dále se zavazuji **neposkytovat žádné informace** o Krajské nemocnici T. Bati, a. s. sdělovacím prostředkům, prostřednictvím sociálních sítí apod.

- ✓ Jsem si vědom/a, že patientská data mohou ve své práci čerpat **pouze z dat pacientů, kteří k tomu udělili souhlas**. Pouze v případě, že se jedná o patientská data čerpaná v **přímé souvislosti** s poskytováním zdravotní péče, není **souhlas vyžadován**.
- ✓ Jsem si vědom/a, že získaná data mohou ve své práci použít pouze v **anonymní podobě**, tzn. konkrétní pacient nesmí být žádným způsobem identifikovatelný.
- ✓ Jsem si vědom/a, že povinnost mlčenlivosti nezaniká ukončením mé činnosti v Krajské nemocnici T. Bati, a. s.

Porušení výše uvedených zásad může být důvodem odebráním souhlasu ke sběru dat, rovněž může mít za následek důsledky plynoucí z porušení platné legislativy jak v rovině trestněprávní, tak v rovině občanskoprávní.

ZPRACOVÁNÍ OSOBNÍCH ÚDAJŮ – ARCHIVACE

Beru na vědomí, že v souladu s Nařízením GDPR dochází ke zpracování Vašich osobních údajů, a to na základě **oprávněného zájmu** Nemocnice T. Bati (správce osobních údajů).

Účel zpracování osobních údajů: **doložení existence udělující svolení se zpracováním dat pro studijní účely.**

Kategorie osobních údajů: **jméno, příjmení, bydliště, datum narození.**

Doba zpracování osobních údajů: **12 měsíců, popř. do doby uplatnění Vašich práv.***

*Informace o zpracování osobních údajů v Nemocnici T. Bati a o souvisejících právech subjektů údajů jsou k dispozici na www.kntb.cz

- ✓ Beru na vědomí, že v případě uplatnění práv dle Nařízení GDPR, je **působnost pouze do budoucna a není tedy dotčena zákonnost předchozího zpracování** osobních údajů založeného na základě výše uvedeného právního titulu.

Potvrzuji, že jsem byla poučen/a o zpracování osobních údajů a

Souhlasím s tím, aby Správce OÚ zpracovával mé osobní údaje v rozsahu, pro uvedený účel a po dobu, jak je výše uvedeno.

Prohlašuji, že výše uvedenému textu plně rozumím a stvrzuji ho svým podpisem dobrovolně.

datum 14.1.2022

podpis

ŽÁDOST O SBĚR DAT PRO STUDIJNÍ ÚČELY

(1/2)

KONTAKTNÍ ÚDAJE ŽADATELE:

Jméno, příjmení, titul Bc. Tereza Řezníková datum narození 29. 05. 1997
adresa bydliště Hřbitovní 241, Slušovice, 76315

Zaměstnanec KNTB ANO uveďte pracoviště: OZM - CT a MR
 NE uveďte název organizace: _____

Název ŠKOLY: Univerzita T. Bati
 jiná vysoká/vyšší odborná škola uveďte název: Fakulta zdravotnických věd

Název FAKULTY: Univerzita Palackého studovaný obor: Zobr. tech. radiodiagnostiky


Sběr dat za ÚČELEM: bakalářská práce rigorózní práce
 diplomová práce disertační práce
 jiný druh práce, upřesněte: _____

Název PRÁCE: Srovnání nálezu CT a MR při diag. poranění C páteře při polytraumatech

Název PRACOVISŤE, kde má být sběr dat proveden: OZM - CT a MR

Termín ZAHÁJENÍ a UKONČENÍ sběru dat: od: 1.2.2022 do: 1.6.2022

Datum: 14. 01. 2022

Podpis žadatele: 

VYJÁDRĚNÍ Krajské nemocnice T. Bati: se sběrem dat SOUHLASÍM NESOUHLASÍM

Uveřejnění zdroje informací, KDE probíhal sběr dat: ANO NE

datum 14. 1. 2022

podpis a razítko

KRAJSKÁ NEMOCNICE T. BATI, a.s.
Havlíčkové nábřeží 600, 762 75 Zlín

Mgr. Kamila Slabáková
náměstkyň ošetrovatelské péče

POVINNÉ přílohy žádosti:

1. Stručná anotace odborné práce.
 2. V případě dotazníkového šetření vzor dotazníku, v případě rozhovoru návrh otázek.
 3. Potvrzení o studiu:
- datum 09-02-2022

UNIVERZITA PALACKÉHO OLOMOUCI
Fakulta zdravotnických věd
studijní oddělení (1)
Hněvotínská 3, 771 15 Olomouc
Tel.: 585 632 859
IČ: 61989592, DIČ: CZ61989592
razítko a podpis studijního oddělení

Potvrzenou žádost zašlete ve 2 originálech, pro **nelékařské obory** náměstkyňi pro ošetrovatelskou péči, nebo pro **lékařské obory** náměstkoví pro léčebnou péči, Krajské nemocnice T. Bati, a. s., Havlíčkovo nábřeží 600, 762 75 Zlín.