

**Univerzita Palackého v Olomouci
Lékařská fakulta
Ústav fyziologie
Oční klinika**



MUDr. Petr Mlčák

**VYUŽITÍ AUTOMATICKÉ RETINÁLNÍ
OXYMETRIE U OSOB S DIABETEM**

DIZERTAČNÍ PRÁCE

Olomouc 2023

Univerzita Palackého v Olomouci
Lékařská fakulta
Ústav fyziologie
Oční klinika



MUDr. Petr Mlčák

Využití automatické retinální oxymetrie u osob s diabetem

DIZERTAČNÍ PRÁCE

Podporováno studentským projektem IGA_LF_2016_029
Univerzity Palackého v Olomouci

Obor: Fyziologie a patologická fyziologie

Školitel: prof. MUDr. Rudolf Chlup, CSc.

Olomouc 2023

Palacký University Olomouc
Faculty of Medicine and Dentistry
Department of Physiology
Department of Ophthalmology



Petr Mlčák, MD

**Application of automatic retinal oximetry
in people with diabetes**

DOCTORAL THESIS

Supported by the student project IGA_LF_2016_029
of the Palacký University Olomouc

Branch of postgradual study: **Physiology and pathological physiology**

Supervisor: prof. Rudolf Chlup, MD, CSc.

Olomouc 2023

Věnování

Tuto práci věnuji dvěma nejdůležitějším ženám svého života, s nimiž je vznik předkládané práce úzce spojen: mojí mamince MUDr. Evě Mlčákové a mojí dcerušce Elišce Mlčákové. Moje maminka zemřela 29.9.2016 v době velmi intenzivní práce celého týmu při realizaci studentského projektu IGA_LF_2016_029 Univerzity Palackého v Olomouci. Eliška se narodila 25.2.2017, téměř měsíc před veřejnou oponenturou závěrečné zprávy výše uvedeného projektu.

Poděkování

Děkuji všem, kteří mi umožnili dokončit tuto práci.

Děkuji svému školiteli prof. MUDr. Rudolfu Chlupovi, CSc. za jeho výraznou podporu, cenné rady a vedení během mého studia.

Děkuji doc. MUDr. Jiřímu Nečasovi, CSc., někdejšímu přednostovi Ústavu fyziologie LF UP v Olomouci a současné přednostce tohoto ústavu MUDr. PharmDr. Lence Bartošikové, Ph.D. za možnost absolvovat doktorský studijní program právě na Ústavu fyziologie.

Děkuji prof. MUDr. Jiřímu Řehákovi, CSc., FEBO, někdejšímu přednostovi Oční kliniky LF UP v Olomouci a FNOL a MUDr. Kláře Marešové, Ph.D., FEBO, někdejší primářce a současné přednostce Oční kliniky LF UP v Olomouci a FNOL za vytvoření pracovních podmínek a výraznou pomoc během výzkumu i následného zpracování získaných dat.

Velké díky patří všem členům mého týmu podílejícím se na realizaci studentského projektu IGA_LF_2016_029 Univerzity Palackého v Olomouci, včetně zdravotních sester Oční kliniky FNOL, které nemohly být v projektu uvedeny jako řešitelé, stejně jako dalším kolegyním a kolegům z mnoha pracovišť FNOL, bez jejichž pomoci by nemohl být projekt uskutečněn. Jelikož na tomto místě nemohu jmenovitě poděkovat všem, vybírám z jejich řad několik výrazných osobností a děkuji doc. PhDr. Pavle Kudlové, Ph.D., ředitelce Ústavu zdravotnických věd Fakulty humanitních studií Univerzity Tomáše Bati ve Zlíně, za precizní edukaci probandů a podněty k prezentaci výsledků projektu; doc. MUDr. Martinu Šínovi, Ph.D., FEBO, nyní již přednostovi Oční kliniky 1. lékařské fakulty Univerzity Karlovy a Ústřední vojenské nemocnice Praha, za cenné rady v oblasti retinální oxymetrie; Mgr. Veronice Kučerové, Oddělení klinické biochemie FNOL, a Mgr. et Mgr. Michaele Gehrové, vrchní sestře Oddělení urgentního příjmu FNOL, za významnou pomoc při organizaci zpracování venózní krve za účelem hodnocení acidobazické rovnováhy a dalších parametrů; panu Rudolfu Kudlovi za vytvoření softwaru umožňujícího rychlý a precizní výpočet parametrů retinální oxymetrie a Mgr. Janě Zapletalové, Dr., Ústav lékařské biofyziky LF UP v Olomouci, za statistickou analýzu dat.

Moc děkuji také své rodině za trpělivost a podporu.

Prohlášení

Prohlašuji, že jsem tuto dizertační práci vypracoval samostatně pod vedením školitele prof. MUDr. Rudolfa Chlupa, CSc., opíraje se o týmový výzkum probíhající na Ústavu fyziologie LF UP v Olomouci; Oční klinice, II. a III. interní klinice, Neurologické klinice LF UP v Olomouci a FNOL; Oddělení klinické biochemie a Oddělení urgentního příjmu FNOL a Ústavu lékařské biofyziky LF UP v Olomouci. Uvedl jsem veškerou literaturu a ostatní informační zdroje, které jsem použil, a dodržoval zásady vědecké etiky.

V Olomouci dne 9.1.2023

.....

Petr Mlčák

Anotace

Autor: MUDr. Petr Mlčák

Název dizertační práce: Využití automatické retinální oxymetrie u osob s diabetem

Téma doktorského studia: Přínos retinální oxymetrie při hodnocení vlivu vnitřního prostředí, glykémie, kompenzace diabetu a dalších parametrů na saturaci hemoglobinu kyslíkem v retinálních cévách u osob s diabetem (studie ROXINEGLYD)

Obor: Fyziologie a patologická fyziologie

Školitel: prof. MUDr. Rudolf Chlup, CSc.

Rok obhajoby dizertační práce: 2023

Souhrn práce:

Retinální oxymetrie slouží k měření **saturace hemoglobinu kyslíkem v cévách sítnice (SatO₂)**. V posledních desetiletích byly popsány změny SatO₂ u jedinců s diabetickou retinopatií, okluzí retinální žíly, retinitis pigmentosa, glaukomem, kataraktou, očima po pars plana vitrektomií, roztroušenou sklerózou, Alzheimerovou chorobou, Parkinsonovou chorobou a monoklonálními gamapatiemi.

Cíl: Zpřesnit analýzu fotografií očního pozadí pořízených pomocí Oxymap T1. Nalézt souvislost mezi SatO₂ a acidobazickou rovnováhou (ABR), koncentrací karboxyhemoglobinu, aktuální koncentrací glukózy v plazmě (PG), průměrnou variabilitou PG a PG v průběhu posledních 72 hodin, glykovaného hemoglobinu (HbA_{1c}) a dalšími parametry.

Metodika: Studii dokončilo 41 dospělých probandů (17 mužů) s diabetes mellitus 1. typu (N = 14) nebo 2. typu (N = 27): věk 48,6 ± 13,5 let, trvání diabetu 9 (0,1 - 36) let, BMI 29,4 ± 6,3 kg/m², HbA_{1c} 52 ± 12,7 mmol/mol.

Čtyřdenní studie zahrnovala dvě návštěvy (Den 1, Den 4) včetně 72hodinového kontinuálního měření koncentrace glukózy (continuous glucose monitoring, CGM) pomocí iPro[®] 2 Professional CGM (Medtronic, MiniMed, Inc., Northridge, CA, USA). Retinální oxymetr Oxymap T1 (Oxymap ehf., Reykjavík, Island) stanovil SatO₂.

Výsledky: Wilcoxonův test neprokázal žádný rozdíl SatO₂ mezi očima a vizitami. Spearmanova korelační analýza odhalila významnou korelaci mezi arteriální SatO₂

a variabilitou PG u osob s diabetes mellitus 2. typu, pozitivní korelaci venózní SatO₂ s HbA_{1c} a s pulzní oxymetrií. Neprokázali jsem žádnou korelaci SatO₂ s ABR, karboxyhemoglobinem, aktuální PG, průměrnou PG za 72 hodin, věkem, trváním diabetu, BMI, lipoproteinémií, tělesnou teplotou, systolickým a diastolickým krevním tlakem, srdeční frekvencí, centrální tloušťkou sítnice, vrstvou nervových vláknem sítnice a hemodynamickými parametry v a. ophthalmica.

Závěr: Tato studie potvrdila souvislost venózní SatO₂ s dlouhodobou, nikoli však s krátkodobou kompenzací diabetu, ABR a dalšími parametry. Sporný vliv variability PG na SatO₂ je výzvou pro další výzkum.

Klíčová slova: diabetes mellitus – saturace retinálních cév kyslíkem – retinální oxymetrie – acidobazická rovnováha – karboxyhemoglobin – glykovaný hemoglobin – kontinuální měření koncentrace glukózy

Annotation

Author: Petr Mlčák, MD

Title of the doctoral thesis: Application of automatic retinal oximetry in people with diabetes

Topic of postgradual study: Contribution of **Retinal OXimetry** to impact assessment of **INternal Environment, GLYcemia, Diabetes control**, and other parameters on retinal vessel oxygen saturation in people with diabetes mellitus: ROXINEGLYD study

Branch of postgradual study: Physiology and pathological physiology

Supervisor: prof. Rudolf Chlup, MD, CSc.

The year of presentation: 2023

Summary:

Retinal oximetry is used to measure **retinal oxygen saturation (SatO₂)**. In the course of the last decades SatO₂ changes have been described in individuals with diabetic retinopathy, retinal vein occlusion, retinitis pigmentosa, glaucoma, cataract, eyes after pars plana vitrectomy, sclerosis multiplex, Alzheimer's disease, Parkinson's disease and monoclonal gammopathies.

Purpose: To refine fundus photographs analysis taken by means of Oxymap T1 and to find an association of SatO₂ with acid-base balance (ABB), carboxyhaemoglobin concentration, current plasma glucose concentration (PG), mean PG and PG variability over the last 72 hrs, haemoglobin A_{1c} (HbA_{1c}), and other conditions.

Methods: Forty-one adults (17 men) with type 1 (N = 14) or type 2 (N = 27) diabetes mellitus, age 48.6 ± 13.5 years, diabetes duration 9 (0.1 - 36) years, BMI 29.4 ± 6.3 kg/m², HbA_{1c} 52 ± 12.7 mmol/mol completed the study.

The 4-day study comprised two visits (Day 1, Day 4) including 72 hrs of continuous glucose monitoring (CGM) by iPro[®]2 Professional CGM (Medtronic, MiniMed, Inc., Northridge, CA, USA). Retinal oximeter Oxymap T1 (Oxymap ehf., Reykjavik, Iceland) was used to assess SatO₂.

Results: Wilcoxon signed-rank test showed no SatO₂ difference between eyes and visits. Spearman's correlation analysis revealed a significant correlation between arterial SatO₂ and PG variability in type 2 diabetes mellitus, a positive correlation of venous SatO₂ with

HbA_{1c} and with finger pulse oximetry. However, no correlation of SatO₂ with ABB, carboxyhaemoglobin, current PG, mean PG over the 72 hrs, age, diabetes duration, BMI, lipoproteinaemia, body temperature, systolic and diastolic blood pressure, heart rate, central retinal thickness, retinal nerve fibre layer thickness and haemodynamic parameters in the ophthalmic artery was found.

Conclusion: This study confirmed the association of venous SatO₂ with long-term but not with short-term diabetes control, ABB, and other conditions. Questionable impact of PG variability on SatO₂ is a research challenge.

Key words: diabetes mellitus – retinal vessel oxygen saturation – retinal oximetry – acid-base balance – carboxyhaemoglobin – haemoglobin A1c – continuous glucose monitoring

Obsah

1. Úvod	3
2. Současný stav poznání	5
2.1 Přínos retinální oxymetrie pro fyziologii, diagnostiku a léčbu	5
2.2 Retinální oxymetrie u zdravých jedinců	8
2.2.1 Sítnice jako celek	8
2.2.2 Retinální kvadranty	9
2.2.3 Vliv věku, rasy, katarakty a myopie	10
2.3 Diabetická retinopatie	12
2.4 Okluze sítnicových vén	13
2.5 Okluze sítnicové arterie	14
2.6 Věkem podmíněná makulární degenerace	14
2.7 Glaukom	15
2.8 Retinitis pigmentosa	17
2.9 Současnost a budoucí cíle retinální oxymetrie	18
2.10 Hodnocení kompenzace diabetu	19
2.10.1 Úvod do problematiky	19
2.10.2 Krátkodobá kompenzace	21
2.10.3 Dlouhodobá kompenzace	21
3. Cíle dizertační práce	23
4. Metodika	24
4.1 Soubor pacientů	24
4.2 Design studie	29
4.3 Klíčová vyšetření	32
4.3.1 Glykovaný hemoglobin (HbA1c)	32
4.3.2 Kontinuální měření koncentrace glukózy	32
4.3.3 Retinální oxymetrie	33
4.3.4 Originální analýza fotografií z Oxymap T1 zavedená autorem ...	34
4.4 Statistická analýza	37
5. Výsledky	38

6. Diskuze	42
6.1 Acidobazická rovnováha (ABR)	42
6.2 Aktuální koncentrace PG (glykémie)	42
6.3 Průměrná koncentrace PG za posledních 72 hodin, 48 hodin, 24 hodin a 1 hodinu	43
6.4 Variabilita PG	43
6.5 Koncentrace glykovaného hemoglobinu (HbA _{1c})	43
6.6 Další doplňkové parametry	44
6.7 Přednosti naší studie	44
6.8 Limitace naší studie	45
7. Závěr	46
8. Literatura	47
9. Význam zkratk a symbolů, vysvětlivky	62
10. Přehled tabulek, obrázků a grafů	64
11. Přehled publikací	66
11.1 Publikace související s dizertační prací (Příloha 1-8)	66
11.2 Ostatní publikace	67
12. Přílohy	69

1. Úvod

Diabetická retinopatie, okluze sítnicových cév, věkem podmíněná makulární degenerace, glaukom, retinitis pigmentosa i ostatní oční onemocnění stále motivují ke zlepšování diagnostických a terapeutických metod.

V této souvislosti byly v polovině minulého století otevřeny otázky neinvazivní retinální oxymetrie (Hickam et al., 1959, 1963). Avšak teprve v posledních letech byly vyvinuty přístroje, které usnadnily klinický výzkum retinální kyslíkové saturace u zdravých i u nemocných. Vznikly desítky publikací, jejichž přehled zpracoval se svým mezinárodním týmem v roce 2019 jeden z hlavních protagonistů retinální oxymetrie prof. Einar Stefánsson. Od jejich komplexní publikace (Stefánsson et al., 2019) se odvíjí i přehled současného stavu poznání v následující kapitole.

Je známo, že progresse diabetické retinopatie souvisí s trváním a s kompenzací diabetu. Retinální oxymetrie by potenciálně mohla přispět nejen ke včasnému rozpoznání diabetické retinopatie a dalších očních chorob, ale i k upřesnění rizika jejich progresse a k hodnocení účinků léčby. Dosavadní měření pomocí moderních retinálních oxymetrů dávají obvykle stabilní a reprodukovatelné výsledky.

Rovněž nové metody kontinuálního monitorování glykémie (continuous glucose monitoring, CGM) pomocí podkožních senzorů upoutaly již na počátku tohoto století naši pozornost (Mlčák et al., 2003). Společně s optimistickými zprávami o přínosu retinální oxymetrie se o více než deset let později CGM stal odrazovým můstkem pro přípravu předkládané dizertační práce.

Cílem našeho projektu bylo zjistit, do jaké míry jsou hodnoty **saturace hemoglobinu kyslíkem v cévách sítnice (SatO₂)** ovlivňovány různými klinickými a metabolickými ukazateli. Pozornost byla věnována především recentnímu vývoji glykémie pomocí zaslepeného kontinuálního monitoringu.

Tuto naši pilotní studii jsme nazvali **ROXINEGLYD** (Contribution of Retinal **OX**imetry to impact the assessment of **IN**ternal Environment, **GLY**caemia, **DI**abetes control, and other parameters on retinal vessel oxygen saturation in people with diabetes mellitus). Probíhala od roku 2016 na Oční klinice, na Neurologické klinice, na II. a III. interní klinice FNOL a na Ústavu fyziologie LF UP. Laboratorní analýzy zajistili specialisté Oddělení klinické biochemie a Oddělení urgentního příjmu FNOL. Vyvinuli jsme vlastní software umožňující rychlý a přesný výpočet průměrných parametrů retinální oxymetrie

každé pořízené fotografie očního pozadí. Statistické analýzy byly provedeny na Ústavu lékařské biofyziky LF UP. Práce byla podporována studentským projektem IGA_LF_2016_029 UPOL a je jedním z jeho výstupů.

Autor dizertační práce se podílel na formulacích cílů, na výběru testovaných osob (probandů), na volbě metod, hodnocení výsledků a formulacích závěrů. Prováděl kompletní oftalmologické vyšetření všech probandů a koordinoval činnost diabetologů, edukátorky, neurologa a specialistů Oddělení klinické biochemie a statistika na Ústavu lékařské biofyziky. Byl zodpovědný za vedení protokolů a zpracovávání dat. Zajišťoval prezentaci výsledků na odborných národních a mezinárodních fórech, připravil publikaci v časopise *Acta Ophthalmologica* (Mlčák et al., 2022).

Podle pozoruhodných (byť různorodých) poznatků z několika špičkových pracovišť i podle našich zkušeností se retinální oxymetrie jeví jako perspektivní diagnostická metoda. I když jsme zatím při hodnocení diabetické retinopatie pro ni v praxi nenašli místo, ve spojení s kontinuálním monitoringem glykémie otevírá brány pro další prakticky orientovaný výzkum.

2. Současný stav poznání

2.1 Přínos retinální oxymetrie pro fyziologii, diagnostiku a léčbu

Retinální oxymetrie měří saturaci hemoglobinu kyslíkem v cévách sítnice (SatO₂). Jedná se o zobrazovací neinvazivní technologii, která ve studiích s opakovaným testováním kohort zdravých dobrovolníků poskytuje reprodukovatelné výsledky s pozoruhodně nízkou variabilitou. Byla objasněna patofyziologická příčina u řady sítnicových i jiných onemocnění.

V průběhu posledních desetiletí byly popsány změny SatO₂ u jedinců s diabetickou retinopatií, okluzí retinální žíly, retinitis pigmentosa, glaukomem, kataraktou, očima po pars plana vitrektomií, roztroušenou sklerózou, Alzheimerovou chorobou, Parkinsonovou chorobou a monoklonálními gamapatiemi (Safi et al. 2018; Stefánsson et al. 2019; Šín 2018; Hübnerová et al. 2020, Hübnerová et al. 2022).

U diabetické retinopatie je venózní SatO₂ zvýšená a arteriovenózní (AV) diference se v pokročilých stádiích oproti zdravým osobám progresivně zmenšuje, což koreluje s patofyziologií diabetické retinopatie, při níž hypoxie stimuluje produkci vaskulárního endoteliálního růstového faktoru (vascular endothelial growth factor, VEGF). Laserová léčba a pars plana vitrektomie zlepšují hodnoty retinální oxymetrie, což koreluje s klinickými výsledky. Parametry retinální oxymetrie by mohly umožnit automatické měření závažnosti diabetické retinopatie a predikovat její reakci na léčbu.

Kmenová okluze sítnicové vény je charakterizována retinální hypoxií, kterou lze retinální oxymetrií prokázat. Oxymetricky rozpoznaná retinální hypoxie koreluje s rozsahem periferní hypoxie, zrakovou ostrostí a výškou makulárního edému. Toho je možné využít při diagnostice a měření závažnosti venózní okluze a stupně retinální ischemie.

Atrofie sítnice u glaukomu souvisí se sníženou spotřebou kyslíku, která vede k poklesu AV diference a ke zvýšení venózní SatO₂. Oxymetrické hodnoty korelují s horším zorným polem, tenčí vrstvou nervových vláken sítnice a užším neuroretinálním lemlem na terči zrakového nervu.

U retinitis pigmentosa existuje souvislost pokročilé atrofie sítnice a poškození zorného pole s vyšší venózní SatO₂ a nižší AV diferencí.

U řady očních chorob bylo zjištěno, že kyslíkový metabolismus se odlišuje od zdravých jedinců. Tyto abnormality kyslíkového metabolismu lze rozdělit do dvou širokých kategorií charakterizovaných ischemií na straně jedné a atrofií na straně druhé:

1. Ischemické nemoci sítnice jsou charakterizovány ischemií, neovaskularizacemi a edémem. Patří mezi ně diabetická retinopatie, okluze sítnicové vény a arterie, věkem podmíněná makulární degenerace a retinopatie nedonošených. Zde jsou hlavním patofyziologickým mechanismem abnormality kyslíkového metabolismu, které vedou od ischemie přes hypoxii a produkci VEGF až k neovaskularizacím a edému.

2. Atrofické nemoci sítnice se vyznačují retinální atrofií, která vede ke snížení spotřeby kyslíku. Mezi ně patří glaukom, retinitis pigmentosa a jiné atrofické retinopatie (Stefánsson et al., 2019).

Rozdílů mezi absorpcí světla u oxyhemoglobinu a deoxyhemoglobinu se využívá při neinvazivní retinální oxymetrii (Obrázek 1). Při určitých vlnových délkách jsou absorpční vlastnosti hemoglobinu i oxyhemoglobinu stejné. Tyto isosbestické vlnové délky lze využít jako vlnové délky referenční. Naproti tomu stojí vlnová délka non-isosbestická, která je citlivá na změny saturace krve v retinálních cévách kyslíkem. Světelná absorbance roztoku nebo např. krve, může být popsána jako optická hustota (optical density, OD). Poměr optických hustot (optical density ratio, ODR) mezi oběma vlnovými délkami, je přibližně přímo úměrný kyslíkové saturaci (Beach et al., 1999; Schweitzer et al., 1999).

Klinický výzkum s retinální oxymetrií byl v posledních cca 13 letech prováděn na jednom ze dvou komerčně dostupných přístrojů.

Oxymetr Oxymap (Oxymap ehf., Reykjavík, Island) využívá dvou kamer a dělič paprsků k simultánnímu zachycení dvou obrazů v isosbestické a non-isosbestické vlnové délce. Současný oxymetr Oxymap (Oxymap T1) je namontován na funduskameru TRC-50DX (Topcon Corporation, Tokio, Japonsko) a využívá specializovaný software Oxymap Analyzer. K měření retinální oxymetrie zpracovává Oxymap T1 dvě 50° fotografie očního pozadí při různých vlnových délkách světla (570 nm a 600 nm) (Obrázek 1) (Geirsdóttir et al., 2012).

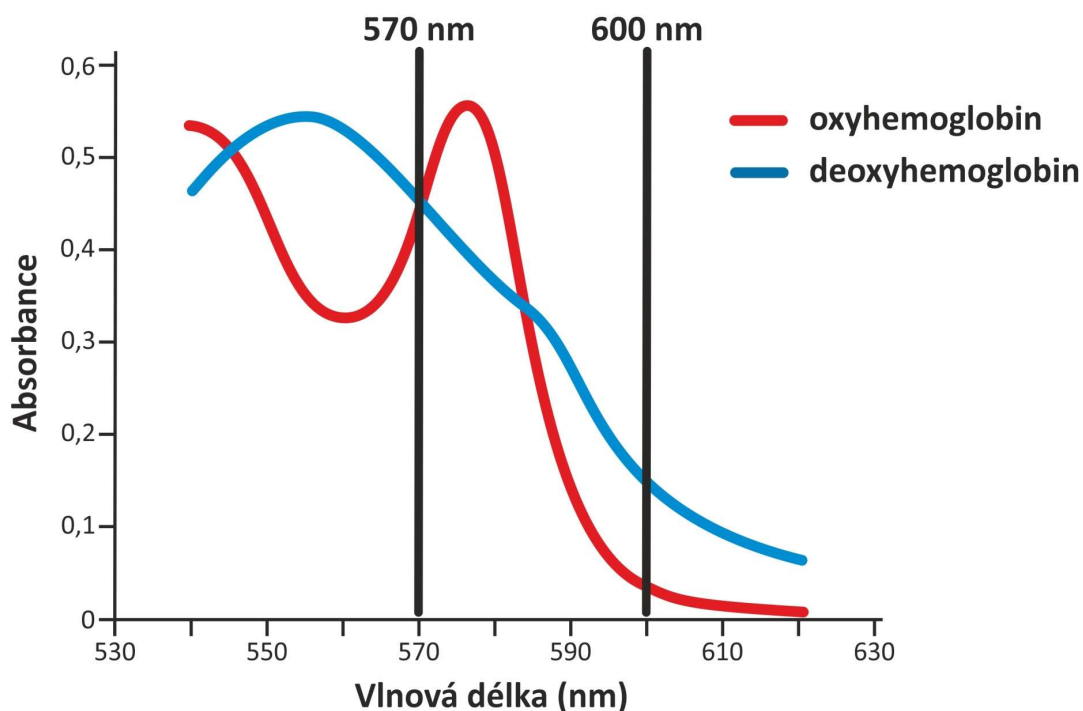
Oxymetr Imedos (Imedos Health GmbH, Jena, Německo) získává 30° a 50° fotografie pomocí jedné digitální funduskamery FF450 (Carl Zeiss Meditec AG, Jena, Německo) a speciálního fotoaparátu s upraveným filtrem pro 548 ± 10 nm a 610 ± 10 nm. SatO_2 se vypočítává z ODR pomocí kalibrace odvozené z měření na kontrolní skupině zdravých probandů (Hammer et al., 2008).

Podle dostupných studií mají oba přístroje excelentní reprodukovatelnost a průměrné hodnoty SatO₂ v arteriolách i ve venulách jsou při měření oběma systémy podobné (Told et al., 2018). Nicméně jednotlivé hodnoty se mohou mezi oběma přístroji lišit.

Obrázek 1. Závislost světelné absorbance oxyhemoglobinu a deoxyhemoglobinu na vlnové délce.

Při zvýrazněné isosbestické vlnové délce (570 nm) jsou absorbance oxyhemoglobinu a deoxyhemoglobinu identické. Vlnová délka 600 nm je zvolena jako non-isosbestická a při ní je absorbance deoxyhemoglobinu vyšší než oxyhemoglobinu. Na grafu vidíme, že máme možnost vybrat tři různé isosbestické vlnové délky a téměř nekonečné množství non-isosbestických vlnových délek. Retinální oxymetr Oxymap T1 si během optimalizačního procesu zvolil vlnové délky 570 nm a 600 nm, při nichž provádí měření retinální oxymetrie.

(Převzato z Stefánsson et al. 2019, přeloženo a graficky upraveno.)



2.2 Retinální oxymetrie u zdravých jedinců

První neinvazivní měření retinální oxymetrie u zdravých probandů provedl se svým týmem Hickam na konci 60. let 20. století (Hickam et al., 1959). Od té doby proběhla se zdravými jedinci řada oxymetrických studií. Následující text se zaměřuje na studie, které přispěly k našemu pochopení normální retinální oxygenace.

Přesná neinvazivní měření saturace kyslíku v sítnicových cévách jsou náročná, protože není technicky možné získat krev z cév sítnice pro srovnání. V roce 1959 ve své originální práci Hickam et al. kalibrovali svůj přístroj pomocí krve se známou saturací ve zkumavkách (Hickam et al., 1959). Za klidových podmínek u zdravých probandů činila SatO₂ ve venulách v okolí terče zrakového nervu v průměru 57 %. To je pozoruhodně blízko výsledkům Schweitzera et al., kteří o 40 let později použili moderní oxymetr schopný zaznamenávat více vlnových délek současně (Schweitzer et al., 1999). Schweitzer et al. ke kalibraci použili také krev ve skleněných zkumavkách a postupně zjistili, že SatO₂ ve venulách odpovídá u zdravých jedinců 57,9 % a v sítnicových arteriolách je 92,2 %. Většina dalších studií prokázala podobné hodnoty saturace, i když určitá variabilita existuje (Beach et al., 1999; Geirsdottir et al., 2012; Hammer et al., 2011; Jani et al., 2014; Kim et al., 2011; Man et al., 2013a, 2014; Mohan et al., 2015; Mordant et al., 2011; Palkovits et al., 2014; Palsson et al., 2012; Yang et al., 2016). Invazivní studie u vepřů poskytly velmi podobné hodnoty venózní SatO₂: 55 % (Törnquist & Alm, 1979; Traustason et al., 2013).

2.2.1 Sítnice jako celek

Geirsdottir et al. zjistili, že SatO₂ je $92,2 \pm 3,7$ % (průměr \pm směrodatná odchylka, standard deviation, SD) v sítnicových arteriolách a $55,6 \pm 6,3$ % ve venulách, přičemž byla vyšetřována velká kohorta zahrnující všechny věkové skupiny (Geirsdottir et al., 2012).

Pozoruhodné jsou relativně malé standardní odchylky, které jsou mnohem menší než u většiny fyziologických měření, jako je nitrooční tlak nebo krevní tlak. Malá variabilita je výsledkem stability koncentrace kyslíku a dalších biochemických ukazatelů v centrálním nervovém systému a rovněž spolehlivé oxymetrické technologie. Palsson et al. našli v mladší věkové skupině dokonce ještě menší variabilitu SatO₂: $93,1 \pm 2,3$ % v arteriolách a $64,9 \pm 3,3$ % ve venulách. SD opakovaných měření saturace ve stejném

cévním segmentu činila v arteriolách 1,0 % a ve venulách 1,4 %, což ukazuje na stabilitu oxymetrické technologie (Palsson et al., 2012). Türksever et al. potvrdili dobrou reprodukovatelnost měření SatO₂ jak u zdravých probandů, tak u očí s glaukomem a u očí s dědičným onemocněním sítnice (Türksever et al., 2015). U glaukomu a u dědičných onemocnění sítnice měly hodnoty SD a variačního koeficientu při opakovaných měření saturace ve venulách tendenci být vyšší než v kontrolní skupině (Olafsdottir et al., 2011, 2014; Todorova et al., 2014; Türksever et al., 2015; Vandewalle et al., 2014). Li et al., potvrdili dobrou reprodukovatelnost a opakovatelnost oxymetrických měření v sítnicových arteriolách i venulách u normálních očí opice (Makak rhesus) (Li et al., 2016). Arteriolární retinální saturace je menší než saturace, kterou nacházíme u větších arterií a při pulzní oxymetrii vyšetřované na prstu ruky (Eliasdottir et al., 2017).

Vzájemná výměna kyslíku ve zrakovém nervu, kde kyslík difunduje z centrální sítnicové arterie do přilehlé centrální sítnicové vény, může být alespoň z části odpovědná za tento rozdíl.

K podobné výměně kyslíku může docházet též podél sítnicového cévního řečiště. Chyby v kalibraci nelze zcela vyloučit. AV difference kolem 35 % SatO₂ po průchodu krve sítnicovým řečištěm je ve srovnání s ostatními tkáněmi v těle vysoká. Ve většině tkání činí tento pokles asi 20 % saturace kyslíku v arteriální krvi, zatímco sítnice extrahuje téměř dvojnásobek. Odráží to řídkou vaskularizaci sítnice a relativně vysokou spotřebu kyslíku.

2.2.2. Retinální kvadranty

Geirsdottir et al. při měření retinálním oxymetrem Oxymap T1 zjistili, že SatO₂ byla nejnižší v dolním temporálním kvadrantu, a to jak v arteriolách, tak ve venulách (Geirsdottir et al., 2012). K podobným výsledkům došly i četné další studie používající stejný typ retinálního oxymetru, i když rozdíly nebyly vždy statisticky významné (Jani et al., 2014; Li et al., 2016; Liu et al., 2017; Nakano et al., 2016; Palsson et al., 2012; Yang et al., 2016; Yip et al., 2014). Shahidi et al. použili jiný přístroj a dospěli k opačným výsledkům: naměřili arteriální i venózní saturaci v horním temporálním kvadrantu nižší než v dolním temporálním kvadrantu (Shahidi et al., 2013). Schweitzer et al. porovnávali kvadranty ještě s jiným oxymetrem, avšak nenašli žádné rozdíly (Schweitzer et al., 1999).

Heitmar a Safeen zvolili jiný přístup a porovnávali větve makulárních cév s větvemi cév směřujícími do periferie sítnice. V jejich studii vykazovaly makulární arterioly a venuly vyšší saturaci (Heitmar & Safeen, 2012).

Retinální oxymetrií lze vyšetřovat regionální zvláštnosti. Rozdíly ve venózní saturaci mezi jednotlivými kvadranty se jeví jako fyziologicky přijatelné. Retinální tkáň a cévní zásobenění nejsou na očním pozadí uniformní. Garhofer et al. zjistili, že krevní průtok byl největší v dolním temporálním kvadrantu, po kterém následovaly kvadranty horní temporální, dolní nazální a horní nazální (Garhofer et al., 2012). Kombinace různého krevního průtoku a různé spotřeby kyslíku může způsobovat různou saturaci venózní krve. Významné rozdíly v saturaci arteriální krve v blízkosti terče zrakového nervu se však jeví jako nepravděpodobné. Relativně velké rozdíly zjištěné v různých studiích mezi arteriální a venózní saturací v různých kvadrantech vedou k otázce, zda tyto rozdíly opravdu existují nebo zda se jedná o artefakt. Palsson et al. namítají, že zjištěné rozdíly mezi kvadranty jsou pravděpodobně technického původu. Zjistili totiž, že naměřená saturace se ve stejné cévě změnila, když se změnil úhel pohledu (Palsson et al., 2012). Bez ohledu na příčiny rozdílů mezi kvadranty se musí i takové aspekty brát v úvahu, když provádíme retinální oxymetrii za účelem porovnávání analogických oblastí sítnice. Například průměrný rozdíl oxymetrických parametrů mezi horními temporálními a dolními nazálními arterioly byl 1,8 % a rozdíl mezi horními temporálními a dolními nazálními venulami byl 5,4 %. Další výzkum je žádoucí pro objasnění tohoto jevu.

Aktuálně dostupné systémy měřící retinální oxymetrii jsou všeobecně limitovány pro arterioly a venuly s určitým průměrem a neměří kapiláry. Například Oxymap T1 je obecně používán pro měření cév, jejichž šířka přesahuje 56 μm . Je to proto, že variabilita výsledků měření narůstá se zmenšující se šířkou cév a tato hranice zajišťuje vysokou reprodukovatelnost výsledků. Také AV difference SatO_2 je obrazem dodávky kyslíku z kapilárního řečiště do tkáně.

2.2.3. Vliv věku, rasy, katarakty a myopie

Saturace kyslíku v retinálních cévách může být ovlivněna také věkem. Spotřeba kyslíku v sítnici s věkem klesá. Stejně tak ale klesá i krevní průtok. Čistým výsledným efektem na venózní SatO_2 může být buď její vzestup nebo pokles. Geirsdottir et al. zaznamenali se zvyšujícím se věkem mírný pokles venózní SatO_2 , kdežto arteriální SatO_2 se nezměnila

(Geirsdottir et al., 2012). Yip et al. dospěli k podobným výsledkům (Yip et al., 2014) a Jani et al. našli pokles SatO₂ jak v arteriolách, tak ve venulách (Jani et al., 2014). Pokles arteriální SatO₂ je teoreticky možný, neboť část kyslíku může difundovat přes arteriální stěny a rozsah ztráty kyslíku z objemu krve může záviset na krevním průtoku, který s věkem klesá. Nicméně z posledních studií je vidět, že pokles naměřené saturace s narůstajícím věkem může být způsoben zhoršením kvality obrazu, která je důsledkem rozvoje katarakty (Chen et al., 2017; Hardarson et al., 2015). V protikladu k výše uvedeným studiím, Man et al. a Mohan et al. zjistili, že SatO₂ se s věkem zvyšuje jak v arteriolách, tak ve venulách (Man et al., 2014; Mohan et al., 2015). Nakano et al. naměřili zvýšenou saturaci v arteriolách ale nezměněnou saturaci ve venulách (Nakano et al., 2016). Příčina této diskrepance není zcela jasná, avšak Man et al. zkoumali mladší skupinu, v níž zhoršení obrazu a rozvoj katarakty mohl být méně výrazný než v ostatních studiích (Man et al., 2014).

Obecně platí, že celková variabilita SatO₂ je ve skupině zdravých probandů dosti malá, i když zohledníme jejich věk. Ve skupině bělochů (18 - 80 let) Geirsdottir et al. zjistili následující hodnoty: arteriální SatO₂ $92,2 \pm 3,7$ % a venózní SatO₂ $55,6 \pm 6,3$ % (Geirsdottir et al., 2012). U Japonců (20 - 93 let, $61,1 \pm 18,8$ let) Nakano et al. zaznamenali vyšší arteriální SatO₂ $97,0 \pm 6,9$ % a venózní SatO₂ byla $52,8 \pm 8,3$ % (Nakano et al., 2016).

První zprávu o retinální oxymetrii u mladistvých (5 - 13 let) podal Liu et al. Svědčí o nízké SatO₂ u čínských dětí. Průměrná SatO₂ měřená pomocí přístroje Oxymap byla v retinálních arteriolách $85,5 \pm 7,1$ % a ve venulách $48,2 \pm 5,5$ %. Tyto hodnoty jsou pozoruhodně nízké a kontrolní údaje od dospělých nebyly bohužel prezentovány. Saturace oxyhemoglobinu se v retinálních arteriolách s věkem a s myopickou refrakcí signifikantně zvýšila. Retinální žíly sledovaly stejný trend, avšak byla zde pouze signifikantní korelace s větší myopickou refrakční vadou. Autoři spekulovali, že se tato nižší SatO₂ u dětí vztahuje k ještě ne zcela rozvinutým nárokům sítnice na kyslík, ale připustili i možnost chyby kalibrace (Liu et al., 2017). Liu et al. rozšířili svůj výzkum a potvrdili relativně nízké koncentrace SatO₂ u dětí. Přinesli zprávu o vyšších hodnotách SatO₂ u střední myopie, ale snížení SatO₂ u vysoké myopie (Liu et al., 2019).

Oxymetrická měření u čínských adolescentů, která prezentovali Liu et al. (2017), byla provedena především u myopických probandů včetně jedinců s refrakční vadou

přesahující minus 6 dioptrií. Protože refrakční vada může ovlivňovat výsledky SatO₂, bylo zapotřebí provést studii u mladší zdravé populace. Waizel et al. pomocí oxymetru Imedos ukázali, že zdravé předškolní děti (< 10 let) mají nižší hodnoty arteriální SatO₂ a AV difference ve srovnání s mladými dospělými (Waizel et al., 2018). To bylo vysvětleno zvýšenou spotřebou kyslíku v období růstu a vývoje (Selvam et al., 2018). Zheng et al. zjistili, že se SatO₂ u pacientů s těžkou myopií liší od zdravých probandů. U myopů činila arteriální SatO₂ 92,3 ± 5,6 % a AV difference 30,8 ± 5,0 %. To bylo signifikantně nižší než u zdravých jedinců, kde SatO₂ v arteriolách byla 96,0 ± 5,8 % (p = 0,006) a AV difference 35,4 ± 6,2 % (p < 0,001) (Zheng et al., 2015). Man et al. také přinesli zprávu, že AV difference je menší u delších očí. Vysvětlili to tím, že delší oči mají snížené retinální funkce a spotřebu kyslíku, což by snad mohlo pomoci při jejich ochraně před hypoxií a diabetickou retinopatií (Man et al., 2013b).

2.3 Diabetická retinopatie

Diabetes způsobuje poškození retinálních kapilár (Cogan & Kuwabara, 1963; Cogan et al., 1961; Kohner, 1993) a následná hypoxie se považuje za hlavní faktor v patogenezi diabetické retinopatie. Ischémie a hypoxie mohou přímo vést ke smrti buněk a následně ke ztrátě zraku, jako je tomu u makulární ischémie. Hypoxie stimuluje produkci VEGF, což může vést k makulárnímu edému a ke vzniku neovaskularizací. Vzhledem k tomu, že nedostatek kyslíku hraje klíčovou roli při vzniku diabetické retinopatie, bylo v posledních desetiletích věnováno velké úsilí měření retinální oxygenace. V roce 1959 Hickam et al. publikovali studii týkající se retinální oxygenace u 12 osob s diabetem, z nichž jen někteří trpěli diabetickou retinopatií. U sledovaných probandů naměřili normální venózní SatO₂. Podobně Schweitzer et al. nenalezli v retinálních cévách signifikantní rozdíl mezi SatO₂ u zdravých jedinců a u osob s diabetem postižených lehkou nebo středně těžkou neproliferativní diabetickou retinopatií (Schweitzer et al., 2007). V několika pozdějších studiích však u pacientů s diabetem byla zjištěna zvýšená venózní SatO₂ saturace (Hammer et al., 2009b; Hardarson & Stefánsson, 2012b; Jørgensen & Bek, 2014; Jørgensen et al., 2014; Kashani et al., 2014; Khoobehi et al., 2013; Šínová et al. 2016; Veiby et al. 2020). Man et al. zjistili, že osoby s diabetem a diabetickou retinopatií měly vyšší venózní SatO₂ než osoby s diabetem bez retinopatie (Man et al., 2015). Podle řady dalších studií se venózní SatO₂ zvyšuje s narůstající závažností diabetické retinopatie

(Hammer et al., 2009b; Jørgensen et al., 2014; Khoobehi et al., 2013; Šínová et al. 2016; Veiby et al. 2020). Zdá se nezbytné rozpoznat všechny možné patofyziologické faktory, které by mohly ovlivnit reprodukovatelnost měření SatO₂ a progresi diabetické retinopatie. Nedávné studie týkající se SatO₂ však poskytují pouze omezené informace. Nižší arteriovenózní diference SatO₂ odráží sníženou dodávku kyslíku do tkání (Jørgensen et al. 2017). Maastrichtská studie (aniž by věnovala jakoukoli pozornost SatO₂) odhalila, že diabetes mellitus 2. typu a HbA_{1c} jsou nezávisle spojeny s širšími retinálními arteriolami (Li et al. 2020). Otázkou je, zda by včasné pravidelné vyšetřování SatO₂ mohlo pomoci k posouzení rizika a progresu diabetické retinopatie.

2.4 Okluze sítnicových vén

Kmenová okluze sítnicové vény (central retinal vein occlusion, CRVO) je ve většině případů způsobena trombem v kmeni sítnicové vény. Následný pokles přítoku krve do sítnice může vést k její hypoxii a následně ke zvýšení tvorby VEGF. Indukcí exprese VEGF se hypoxie stává ústředním článkem patofyziologie a klinických následků CRVO, mezi něž patří makulární edém a vznik sítnicových neovaskularizací. Retinální oxymetrie se proto může stát nejvhodnějším nástrojem k posouzení závažnosti CRVO.

Hardarson a Stefánsson pomocí retinálního oxymetru Oxymap kvantifikovali SatO₂ arteriál i venul. Zjistili, že průměrná venózní SatO₂ ($49 \pm 12 \%$) byla zřetelně nižší a její variabilita větší než u zdravých očí ($65 \pm 6 \%$, $p = 0,003$) (Hardarson & Stefánsson, 2010). Hypoxie a variabilita hodnot v různých oblastech postižené sítnice u očí s CRVO byla později verifikována modernizovanou verzí oxymetru Oxymap s využitím 50° fotografií očního pozadí (Eliasdottir et al., 2015; Meyer et al., 2012; Traustason et al., 2014). Od zveřejnění prvních studií se zdálo, že hypoxie sítnicových venul koreluje s obliterací kapilár pozorovatelné při fluorescenční angiografii (Meyer et al., 2012; Rosen et al., 2012; Yoneya et al., 2002). Tato očekávání potvrdila i následná studie Šínové et al., kteří hodnotili vztah mezi SatO₂ a rozsahem kapilární nonperfuze při kmenové (CRVO) či větвовé okluzi sítnicové vény (branch retinal vein occlusion, BRVO) měřené na fotografiích získaných při fluorescenční angiografii vyjádřené ischemickým indexem (ISI). Zjistili statisticky významnou negativní korelaci mezi ISI a venózní SatO₂, a také statisticky významnou pozitivní korelaci mezi ISI a AV diferencí u pacientů s CRVO

(Sinová et al., 2018). Zdá se slibné, že by retinální oxymetrie mohla monitorovat rozsah ischemie sítnice u pacientů s CRVO.

U BRVO pozorujeme značnou variabilitu v SatO₂ (Hardarson & Stefansson, 2012a; Meyer et al., 2012; Rosen et al., 2012). Lin et al. zjistili významně větší AV diferenci u očí s ischemickou BRVO ve srovnání se zdravými očima stejných probandů. Významný rozdíl však nenašli mezi okludovanými věnami a nepostiženými věnami na stejném oku a věnami na zdravých očích probandů s BRVO (Lin et al., 2016). Je zřejmé, jak obtížně lze měřit retinální oxymetrii u očí s BRVO kvůli množství hemoragií a krátké délce zobrazených okludovaných venózních segmentů. Proto zůstává přínos retinální oxymetrie u BRVO nejasný, zatímco parametry SatO₂ u CRVO ukazují velmi přesvědčivou korelaci hypoxie měřenou retinální oxymetrií se zónami kapilární non-perfuze a závažností onemocnění.

2.5 Okluze sítnicové arterie

Retinální oxymetrie znázorňuje hypoxii v retinálních arteriolách při okluzi kmene arteria (a.) centralis retinae či jejích větví. Hypoxie dominuje zejména brzy po začátku okluze. Postupem času se arterioly rekanalizují a arteriální SatO₂ opět stoupá stejně jako venózní SatO₂, což je dáno redukovanou spotřebou kyslíku v atrofické tkáni (Hammer et al., 2009a). Gehlert et al. demonstrovali hypoxii u pacientů s okluzí větve a. centralis retinae, kde arteriální SatO₂ činila 73 ± 16 % (Gehlert et al., 2010). Hardarson et al. popsali případ pacienta s 30hodinovou anamnézou ztráty zraku při okluzi kmene a. centralis retinae při temporální arteritidě. U tohoto pacienta byla arteriální SatO₂ 71 ± 9 % a venózní SatO₂ 63 ± 9 %, což kontrastuje s hodnotami u zdravých očí: arteriální SatO₂ 95 ± 5 % a venózní SatO₂ 66 ± 8 % (Hardarson et al., 2013).

2.6 Věkem podmíněná makulární degenerace

Geirsdottir et al. měřili SatO₂ u pacientů s vlhkou formou (vf) věkem podmíněné makulární degenerace (VPMD) ve srovnání se zdravými jedinci (Geirsdottir et al., 2014). Výsledky ukázaly, že AV diference SatO₂ byla u pacientů s vfVPMD menší než u zdravých probandů ve věku nad 70 let. U pacientů s VMPD byl vidět trend ke zmenšování AV diference se zvyšujícím se věkem, zatímco u zdravých osob se AV diference signifikantně zvyšovala. Tyto změny se projevují u venózní SatO₂, která se

u pacientů s vfVPMD s věkem signifikantně zvyšuje, zatímco u zdravých signifikantně klesá. Kromě toho byla venózní SatO₂ u vfVPMD vyšší než u zdravých osob starších 76 let věku.

Nižší AV difference u vfVPMD demonstruje skutečnost, že ze sítnicových cév je extrahováno méně kyslíku, pokud se nezvyšuje průtok krve sítnicí. Studií o retinálním průtoku u pacientů s VPMD stále není dost a nelze z nich vyvozovat závěry. Je však nepravděpodobné, že by u vfVPMD docházelo ke zvýšení krevního průtoku sítnicí. Při menší AV diferenci by zůstávalo v sítnicových cévách více kyslíku, což by vedlo ke zvýšení venózní SatO₂. Snížená SatO₂ by u pacientů s AMD vedla k poklesu množství kyslíku přecházejícího z retinální cirkulace do sítnice. Menší extrakce kyslíku a vyšší venózní SatO₂ by však mohly být důsledkem menších energetických nároků sítnice způsobených pravděpodobně její atrofií, nebo sníženou funkcí. Koncentrace kyslíku v sítnici u pacientů s VPMD mohou být abnormální (Geirsdottir et al., 2014; Schweitzer, 2005). Stále však zůstává nejasná skutečná povaha abnormálního metabolismu u této nemoci.

V jiné tříměsíční prospektivní studii změny arteriální SatO₂ u vfVPMD souvisely s aktivitou onemocnění a léčbou (Jakobsen et al., 2017). Do 66 dosud neléčených očí byly v měsíčním odstupu aplikovány 3 intravitreální injekce afliberceptu. Dle multivariační regresní analýzy každý 1% nárůst arteriální SatO₂ od původních hodnot během sledování byl spojen s 22% snížením pravděpodobnosti dosažení plné léčebné odpovědi. V další studii bylo vyšetřeno 149 očí a zjištěno, že u pacientů s vlhkou i suchou formou VPMD byla arteriální SatO₂ vyšší než u zdravých očí: vfVPMD 94,3 % (N = 76), suchá forma VPMD 95,2 % (N = 30), zdravé oči 92,6 % (n = 43), p = 0,04 (Jakobsen et al., 2018).

2.7 Glaukom

Glaukom je chronická neuropatie zřetivého nervu způsobená progresivní ztrátou gangliových buněk sítnice a poškozením jejich axonů, která se projevuje typickými změnami vzhledu terče zřetivého nervu, vrstvy nervových vláken sítnice a odpovídajícími výpadky v zorném poli (Weinreb & Khaw, 2004).

Atrofie vrstvy nervových vláken sítnice a vrstvy gangliových buněk pravděpodobně vede ke snížení nároků vnitřních vrstev sítnice na metabolismus a kyslík. Retinální oxymetrie je spolehlivou a reprodukovatelnou metodou k měření SatO₂ očí postižených glaukomem

(Goharian et al., 2015; Türksever et al., 2015). AV diference SatO₂ může být objektivním ukazatelem pro hodnocení poklesu spotřeby kyslíku sítnicí při glaukomu. Jde o objektivní alternativu subjektivního a velmi variabilního vyšetřování zorného pole.

Několik studií se zabývalo využitím retinální oxymetrie u glaukomu s otevřeným komorovým úhlem. Závěry níže uvedených studií jsou konzistentní a předpokládají, že u glaukomatózních očí je snížená spotřeba kyslíku způsobena tkáňovou atrofií. Pro to svědčí zvýšená venózní SatO₂ u glaukomu s otevřeným komorovým úhlem (Abegao Pinto et al., 2016; Mordant et al., 2014; Olafsdottir et al., 2011, 2014; Ramm et al., 2014; Van Keer et al., 2015; Vandewalle et al., 2014). V některých studiích byla zjištěna zvýšená venózní SatO₂ pouze u očí s těžkým glaukomatózním postižením při srovnání se zdravými očima, nikoli u očí s počínajícím glaukomem (Olafsdottir et al., 2014; Vandewalle et al., 2014). Další studie ukázala, že u glaukomu byla venózní SatO₂ zvýšena v polovině zorného pole s velmi pokročilými skotomy v porovnání s méně postiženou polovinou zorného pole (Shimazaki et al., 2016). Při srovnání dvou polovin zorného pole stejného oka byl v této studii efektivně vyloučen vliv věku, nitroočního tlaku, medikace a dalších spolupůsobících faktorů na výsledky retinální oxymetrie. Tato zjištění nepotvrdila jiná studie možná proto, že rozdíly v postižení jednotlivých polovin zorného pole nebyly dostatečně velké (Yap et al., 2017). Yap et al. ve své práci totiž hodnoty MD (mean defect) neuvádějí.

V mnohých studiích byl zjišťován vztah SatO₂ k strukturálnímu a funkčnímu poškození očí glaukomem. Několik studií popisuje pozitivní korelaci mezi venózní SatO₂ a zhoršením MD (Mordant et al., 2014; Olafsdottir et al., 2011; Vandewalle et al., 2014). V dalších studiích však takový vztah nalezen nebyl (Michelson & Scibor, 2006; Ramm et al., 2016). Vysvětlením může být malý počet probandů a těžké postižení zorného pole u studie Rammové (Ramm et al., 2016). Autoři dvou studií zjistili pozitivní korelaci mezi plochou neuroretinálního lemu, měřenou pomocí Heidelbergské retinální tomografie, a AV diferencí (Michelson & Scibor, 2006; Vandewalle et al., 2014). Tento náleznemohl být potvrzen Hammerem et al., kteří použili optickou koherenční tomografii k měření tloušťky vrstvy nervových vláken sítnice (Hammer et al., 2016). Výše uvedeným můžeme vysvětlit diskrepance mezi jednotlivými studiemi. Dalším faktorem, který musíme při porovnávání studií zohlednit, je různý rozsah glaukomatózního postižení.

V několika studiích byl sledován vliv léčby glaukomu na SatO₂. Hlavním cílem medikamentózní, laserové a chirurgické léčby glaukomu je snížení nitroočního tlaku. Každá léčba zaměřená na snížení nitroočního tlaku by mohla ovlivňovat i okysličování sítnice.

Kromě účinků na snížení nitroočního tlaku by topická léčba glaukomu mohla mít přímý vliv na sítnicové cévní řečiště. Studie na zvířatech ukázaly, že intravenózní podání inhibitorů karboanhydrázy, jako je dorzolamid, zvyšuje množství kyslíku ve zrakovém nervu (Stefánsson et al., 1999, 2005). U člověka vedlo topické podání dorzolamidu ke zvýšení průtoku krve sítnicí (Siesky et al., 2009). Rovněž se ukázalo, že dorzolamid i brinzolamid zvyšují SatO₂ v horních i dolních sítnicových vénách (Siesky et al., 2008). Podle další studie se zdá, že topické podávání inhibitorů karboanhydrázy může u glaukomatózních očí zlepšit zásobování sítnice kyslíkem (Siesky et al., 2010).

2.8 Retinitis pigmentosa

U pacientů s retinitis pigmentosa (RP) je rychlost krevního průtoku i objem protékající krve v malých i velkých cévách sítnice snížen (Beutelspacher et al., 2011). Snížení krevního průtoku sítnicí je zde podmíněno adaptací na snížené požadavky na kyslík, které jsou důsledkem ztráty fotoreceptorů a dalších buněk sítnice. Fotoreceptory - nejprve tyčinky, pak čípky - ubývají zpočátku v periférii sítnice nebo v jejích specifických oblastech a souběžně pozorujeme ztrátu sítnicových neuronů a buněk pigmentového epitelu sítnice. Tato ztráta buněk, zejména snížení počtu fotoreceptorů, vede k omezení spotřeby kyslíku a energetických nároků vnějších vrstev sítnice. Kvůli této ztrátě buněk kyslík difunduje z choroidey do vnitřních vrstev sítnice a snižuje tak potřebu dodávat kyslík sítnicovým řečištěm (Padnick-Silver et al., 2006). Důsledkem těchto změn je zmenšení AV difference SatO₂ u RP.

Tyto hypotézy se v posledních letech ověřovaly pomocí retinální oxymetrie u pacientů s RP v porovnání s ekvivalentními zdravými probandy (Battu et al., 2015; Bojinova et al., 2017; Eysteinnsson et al., 2014; Todorova et al., 2014; Türksever et al., 2014; Ueda-Consolvo et al., 2015). Venózní SatO₂ je u RP signifikantně vyšší než u zdravých jedinců (Eysteinnsson et al., 2014; Ueda-Consolvo et al., 2015). V jedné studii byl zjištěn rovněž vzestup arteriální SatO₂ (Battu et al., 2015), zatímco jiné studie žádné změny v arteriolách

nezaznamenaly (Eysteinnsson et al., 2014; Türksever et al., 2014b; Ueda-Consolvo et al., 2015).

2.9 Současnost a budoucí cíle retinální oxymetrie

Pro retinální oxymetrii měl velký význam vývoj digitální fotografie a počítačů. Z těžkopádné výzkumné technologie 20. století se stává rychlou, spolehlivou a uživatelsky příjemnou metodou pro diagnostické zobrazení cévního řečiště sítnice. Opakovatelnost a stabilita výsledků měření retinální oxymetrie předčí mnoho diagnostických metod, které se v medicíně běžně používají. Stabilita je dána vlastní homeostázou chemických procesů v centrálním nervovém systému, kde koncentrace vápníku, draslíku, pH a kyslíku jsou udržovány ve stálých mezích regulačními mechanismy; a spolehlivou spektrofotometrickou technologií založenou na jasných principech fyziky a vysoce rozvinuté optiky. Tato stabilita usnadňuje odlišit zdravé hodnoty od hodnot spojených s nemocemi.

V roce 2011 se retinální oxymetry staly komerčně dostupné pro vědce zabývající se klinickým výzkumem. Během této krátké doby došlo k řadě objevů souvisejících s očními onemocněními a jejich léčbou.

Rutinní využívání retinální oxymetrie v klinické praxi stojí na svém začátku a lze doufat, že se tato technologie stane v příštích letech běžnou metodou. Retinální oxymetrie může měřit závažnost diabetické retinopatie. Poskytuje data, která souvisí se stupněm postižení sítnice. Venózní SatO₂ koreluje s jednotlivými stadii diabetické retinopatie, je však automatická a vztahuje se přímo k patofyziologii. V budoucnu přispěje k hodnocení závažnosti diabetické retinopatie a společně s umělou inteligencí doplní konvenční hodnocení očního pozadí. Léčba diabetické retinopatie laserovou fotokoagulací sítnice nebo pars plana vitrektomií ovlivňuje výsledky retinální oxymetrie, která tak může usnadnit okamžité hodnocení léčebného efektu (Šín, 2018).

Při CRVO je klinické využití oxymetrie ještě zřetelnější. Stupeň hypoxie je měřen oxymetricky a dobře koreluje se zrakovou ostrostití, rozsahem ischemie a vážností onemocnění. Přímé měření hypoxie je mnohem logičtější ukazatelem závažnosti CRVO než jen běžně používané dělení na skupinu ischemickou a neischemickou.

U ischemických retinopatií měří retinální oxymetrie rozsah hypoxických následků ischemie a umožňuje tedy hodnocení závažnosti stavu. Tento vztah je jiný u atrofických

onemocnění sítnice, např. u glaukomu a u retinitis pigmentosa, u nichž je spotřeba kyslíku snížena vlivem menšího počtu vitálních buněk, což lze oxymetricky změřit. Díky relativnímu měření spotřeby kyslíku v sítnici je retinální oxymetrie dobrou metodou pro měření závažnosti a progresu retinální atrofie. Potenciálně je vhodná i pro měření efektu léčby, když jsou retinální buňky léčbou revitalizovány nebo nahrazeny kmenovými buňkami.

Kombinace retinální oxymetrie a technologií, které měří průtok krve sítnicí, umožní podrobnější a specifitější hodnocení spotřeby a metabolismu kyslíku v sítnici. Mezi tyto technologie patří zejména OCT angiografie a dopplerovský průtokoměr.

2.10 Hodnocení kompenzace diabetu

2.10.1 Úvod do problematiky

Dobrá dlouhodobá kompenzace metabolismu sacharidů a lipoproteinů zpomaluje progresi diabetické retinopatie i ostatních pozdních komplikací diabetu. Od 70. let 20. století se hlavním laboratorním ukazatelem kompenzace diabetu stal glykovaný hemoglobin HbA_{1c}. K dobré kompenzaci patří i malá variabilita glykémie a systematické omezování všudypřítomného potenciálního rizika akutní hypoglykémie a hyperglykémie. U velké části osob s diabetem hodnoty HbA_{1c} převyšují referenční rozmezí optimální kompenzace (20 - 42 mmol/mol) a variabilita glykemií je vysoká. Samotná variabilita glykémie hodnotu HbA_{1c} neovlivňuje (Kohnert et al., 2007), avšak může mít vztah k rozvoji diabetické retinopatie a dalších forem angiopatie (Šoupal et al., 2014). Tento stav může být zlepšen intenzivním selfmonitoringem a zejména kontinuálním monitorováním glykémie, a to bez ohledu na způsob léčby diabetu (Šoupal et al., 2020b). Kontinuálním monitoringem glykémie (continuous glucose monitoring, CGM) jsme se na LF UP a ve FNOL začali zabývat v roce 2002 (Chlup et al. 2003; Mlčák et al., 2003; Mlčák et al., 2004). V současné době rozlišujeme pět možností monitorace glykémie:

- **Selfmonitoring pomocí glukometru (SMPG).**
- **Okamžité monitorování senzorem bez alarmů (flash glucose monitoring, FGM)** (Edelman et al., 2018).
- **CGM transdermálním senzorem v reálném čase (real-time CGM, rt-CGM).** Poskytuje informaci o aktuální glykémii, graficky zobrazuje vývoj glykémie za posledních 24 h a pomocí trendových šipek umožňuje predikci jejího dalšího vývoje.

Při překročení nastavených hranic glykémie nebo při predikci nepříznivého vývoje může systém vydávat alarm. Senzor pro stanovení koncentrace glukózy je tenká jehlová elektroda, která se pomocí speciálního zavaděče (serteru) zavádí do podkoží břicha, paže nebo hýždě. Po dvouhodinové inicializaci senzor generuje elektrický proud, jehož hodnota se pohybuje v rozsahu 10 - 100 nA a je úměrná koncentraci glukózy v intersticiální tekutině. Každých 10 sekund převede senzor hodnotu generovaného proudu do bezdrátového vysílače, který ji předá do monitoru. Monitor je součástí některých typů inzulínových pump. V monitoru se každých 5 minut ukládá do paměti průměr z posledních 30 hodnot. Za 24 hodin se tedy uloží 288 hodnot koncentrace glukózy. Na displeji monitoru se přitom objevuje numerická hodnota glykémie (průměr za posledních 5 minut) a postupně se vytváří křivka vývoje glykémie za posledních 24 h v reálném čase. Koncentrace glukózy je stanovována pomocí glukozooxidázy. Komplikace v místě inserce senzoru jsou zanedbatelné (Jadviscokova et al., 2007). Předpokladem pro racionální nasazení kontinuálního monitoringu je intenzivní edukace osoby a diabetem i celého pracovního týmu.

- **CGM pomocí zaslepeného rekordéru.** Pro výzkumné účely lze alternativně využít zaslepeného rekordéru iPro[®]2, který se napojuje přímo na senzor. Rekordér iPro[®]2 v sobě uchovává data za posledních 6 dní. Lze je zobrazit až po převedení do počítače pomocí speciálního softwaru CareLink[®]. Z výstupů pak lze sledovat vliv různých faktorů (např. jídla a fyzické zátěže) na změny glykémie nebo vypočítat průměrnou glykémii za časové intervaly. Rekordér nesmí přijít do kontaktu s vodou, použití ochranného obalu však umožňuje sprchování.
- **CGM implantovaným senzorem Eversense[®]XL**, který se zavádí celý do podkoží, měří koncentraci glukózy na fluorescenčním principu, a jeho výměna se provádí po 6 měsících od implantace (Šoupal, 2020a).

Při používání CGM s průběžným zobrazováním glykemií (rt-CGM) se kompenzace diabetu zlepšuje. Dochází ke snížení HbA_{1c}, k menšímu výskytu hypoglykemií a k prodloužení času v cílovém rozmezí. Právě čas v cílovém rozmezí je při využívání CGM primárním ukazatelem kompenzace (Battelino et al., 2019). Sensory tak pomáhají prodloužit čas v cílovém rozmezí a zároveň umožňují jeho kvantifikaci.

Použití alarmů rt-CGM je z hlediska prevence hypoglykémie důležité. Proto je rt-CGM u osob s DM1 preferován před FGM (Prázný et al., 2019). Ze studie SWITCH a GOLD (Battelino et al., 2012; Lind et al., 2017) víme, že přidání rt-CGM k inzulinové pumpě nebo inzulinovým perům vede ke zlepšení kompenzace, a po odebrání rt-CGM se kompenzace rychle zhoršuje. K podobným závěrům dospěla i pilotní studie na našem pracovišti (Peterson et al., 2009). Systém rt-CGM nelze plnohodnotně nahradit glukometrem. Dobrých výsledků dosahují ti, kteří používají rt-CGM po více než 70 % času, a výborných výsledků ti, kteří jsou na něm trvale (Bergenstal et al., 2010).

Pokud dojde k rychlému vzestupu glykémie, může se koncentrace glukózy v intersticiální tekutině za koncentrací glukózy v plazmě opožďovat. Tento časový posun označujeme jako lag time (5 - 10 minut). S výjimkou systémů Dexcom G6 a FreeStyle Libre musí být proto všechny glukózové senzory včetně implantabilního Eversense[®]XL kalibrovány glukometrem nejméně 2xdenně (Rodbard, 2016; Bailey et al., 2015). Glukometr je také stále třeba k ověření nejasných hodnot glykémie.

2.10.2 Krátkodobá kompenzace

Krátkodobá kompenzace se hodnotí podle klinického stavu a laboratorních ukazatelů:

- malý nebo velký (desetibodový) glykemický profil vyšetřovaný zpravidla glukometrem v rámci selfmonitoringu. Je proto žádoucí, aby každá osoba s diabetem měla k dispozici svůj osobní glukometr (Chlup et al., 2013).
- výsledky kontinuálního monitorování glykémie podkožním senzorem. V naší studii jsme zvolili zaslepený monitoring pomocí iPro[®]2, který umožnil výpočet průměrné glykémie v požadovaných intervalech před závěrečnou retinální oxymetrií.
- ketolátky (kyselina betahydroxymásečná, aceton) v moči a/nebo plazmě.
- kvantitativní ztráty glukózy močí (v posledních letech na ústupu).

2.10.3 Dlouhodobá kompenzace

Dlouhodobá kompenzace diabetu se vedle klinického obrazu hodnotí především pomocí glykovaného hemoglobinu HbA_{1c}, o který jsme se opírali i my v předkládané studii.

Hodnoty HbA_{1c} se dnes uvádějí v jednotkách mmol/mol (tedy mmol HbA_{1c} na mol HbA; tato jednotka je používána na základě konsensu ADA (American Diabetes Association), EASD (European Association for the Study of Diabetes), IFCC (International Federation of Clinical Chemistry and Laboratory Medicine) a IDF (International Diabetes

Federation) z roku 2010 místo někdejších jednotek NGSP/DCCT (National Glycohemoglobin Standardization Program/Diabetes Control and Complications Trial), které vyjadřovaly koncentraci HbA_{1c} v hmotnostních procentech (Little et al, 2011).

Převodní vztah mezi oběma stupnicemi jednotek HbA_{1c} je následující:

IFCC [mmol/mol] = (NGSP [%] - 2,15) / 0,0915. Referenční rozmezí 20 - 42 mmol/mol.

NGSP [%] = 0,0915 * IFCC [mmol/mol] + 2,15. Referenční rozmezí 4 - 6 %.

Mezi alternativní metody pro hodnocení dlouhodobé kompenzace patří vyšetření fruktosaminu a 1,5-anhydroglucitolu, které se ale dnes provádí spíše výjimečně (Gottschling et al., 1990; Mullis et al., 1988; Smart et al., 1988; Yamanouchi et al., 1991).

3. Cíle dizertační práce

- (1)** Optimalizovat analýzu fotografií očního pozadí pořízených pomocí Oxymap T1.
- (2)** Posoudit souvislost SatO_2
 - (a)** s acidobazickou rovnováhou a koncentrací karboxyhemoglobinu,
 - (b)** s aktuální koncentrací glukózy v plazmě (PG),
 - (c)** s průměrnou PG za posledních 72 hodin, 48 hodin, 24 hodin a 1 hodinu před retinální oxymetrií,
 - (d)** s variabilitou PG za posledních 72 hodin a 4 hodiny před retinální oxymetrií,
 - (e)** s koncentrací glykovaného hemoglobinu (HbA_{1c}),
 - (f)** s dalšími klinickými a laboratorními parametry: věkem, trváním diabetu, BMI, lipoproteinémií, pulzní oxymetrií, tělesnou teplotou, systolickým a diastolickým krevním tlakem, srdeční frekvencí, centrální tloušťkou sítnice, vrstvou nervových vláknem sítnice a hemodynamickými parametry v a. ophthalmica.

4. Metodika

K dosažení výše uvedených cílů jsme navrhli a realizovali prospektivní nerandomizovanou nekontrolovanou unicentrickou pilotní studii v období od března 2016 do prosince 2017 respektující Helsinskou deklaraci revidovanou v roce 2008. Studie byla schválena Etickou komisí FNOL a provedena v souladu s dobrou klinickou praxí. Písemný informovaný souhlas byl získán před zahájením studijních úkonů od všech probandů, z nichž kdokoli mohl kdykoli opustit studii bez udání důvodu.

4.1 Soubor pacientů

Studie se zúčastnilo celkem 59 dospělých osob s diabetes mellitus. Při screeningu bylo šest z nich vyloučeno pro vysoký astigmatismus, amblyopii, glaukom, středně těžkou neproliferativní diabetickou retinopatii a věkem podmíněnou makulární degeneraci; devět z nich odmítlo dodržovat protokol studie; tři účastníci byli na konci studie vyloučeni, aby se předešlo zkreslení výsledků kvůli idiopatické plicní fibróze, počínajícímu diabetickému makulárnímu edému a kortikální kataraktě neumožňující pořízení kvalitních fotografií očního pozadí při retinální oxymetrii. Z výše uvedeného vyplývá, že studii dokončilo 41 osob (24 žen a 17 mužů) s diabetes mellitus 1. typu ($N = 14$) nebo 2. typu ($N = 27$). Všichni splnili kritéria pro zařazení do studie: věk ≥ 18 let, diabetes mellitus 1. nebo 2. typu (DM1, DM2), nepřítomnost diabetické retinopatie kromě velmi mírné nebo mírné neproliferativní diabetické retinopatie (pouze mikroaneuryzmata a ojedinělé retinální hemoragie, Davis et al., 1998). Exkluzní kritéria zahrnovala suboptimální spolupráci pro plnění protokolu studie, sférický ekvivalent větší než ± 6 dioptrií, astigmatismus větší než ± 3 dioptrie, oční onemocnění kromě velmi mírné nebo mírné neproliferativní diabetické retinopatie nevyžadující léčbu, předchozí laserovou fotokoagulaci sítnice a nitrooční operace, používání jakýchkoli lokálních nebo systémových očních léků s výjimkou umělých slz, jakékoli kožní onemocnění znemožňující subkutánní zavedení glukózového senzoru.

U všech účastníků bylo provedeno podrobné oftalmologické, klinické a laboratorní vyšetření a pečlivá edukace (Tabulka 1 - Tabulka 5).

Tabulka 1. Klinické charakteristiky a komorbidity 41 probandů

Parametr	Jednotka	Hodnota
Pohlaví (ženy/muži)	N/N	24/17
Věk	roky	48,6 ± 13,5
Výška	cm	175 ± 9,9
Hmotnost	kg	90,3 ± 22,0
Body mass index	kg/m ²	29,4 ± 6,3
Diabetes mellitus (DM1/DM2)	N/N	14/27
Trvání diabetu	roky	9 (0,1 - 36)
Inzulinová pumpa (ano/ne)	N/N	14/27
Kuřák (ano/ne)	N/N	28/13
Systolický arteriální krevní tlak*	mmHg	125,6 ± 12,2
Diastolický arteriální krevní tlak*	mmHg	79,7 ± 9,2
Tepová frekvence*	tepů/min	74,3 ± 11,2
Tělesná teplota v axile*	°C	36,6 ± 0,3
Pulzní oxymetrie*	%	97,6 ± 1,0
Dyslipidémie	N	24
Hypertenzní nemoc	N	21
Hepatopatie	N	11
Hypotyreóza	N	10
Diabetická neuropatie	N	10
Diabetická retinopatie (pouze velmi mírná a mírná)	N	8
Vzácné komorbidity: varixy dolních končetin (4), astma (3), syndrom obstrukční spánkové apnoe (3), adenom nadledvin (3), refluxní ezofagitida (2), těhotenství (2), hyperurikémie (2), benigní hyperplazie prostaty (2), diabetická nefropatie (1), prostatitida (1), sarkoidóza (1), kolorektální adenom (1), monoklonální gamapatie (1), Hodgkinův lymfom (1), erektilní dysfunkce (1), koxartróza (1), gonartróza (1), bipolární afektivní porucha (1).		

Výsledky jsou uvedeny jako průměr ± SD, medián (rozsah) nebo počet.

*Hodnoty byly vypočteny jako průměr dvou měření z obou návštěv (jedno ze Dne 1 a jedno ze Dne 4).

Tabulka 2. Metabolické parametry 41 probandů

Parametr	Jednotka	Hodnota	Poznámka
Koncentrace glukózy v plazmě nalačno	mmol/l	6,7 (3,0 - 18,1)	
Glykovaný hemoglobin A _{1c} (IFCC)	mmol/mol	52 ± 12,7	
S-fruktosamin	umol /l	287 (199 - 454)	
S-inzulin	mIU /l	17,5 (6,5 - 212,5)	
S-C-peptid	pmol /l	686 (13 - 1789)	N = 33
		Nedetekovatelné	N = 8
S-albumin	g/l	46,1 ± 2,9	
S-C-reaktivní protein	mg/l	1,5 (0,6 - 18,0)	
S-celkový cholesterol	mmol/l	4,34 (3,14 - 7,04)	
S-triacylglyceroly	mmol/l	1,37 ± 0,65	
S-lipoprotein s vysokou hustotou	mmol/l	1,27 (0,69 - 2,61)	
S-lipoprotein s nízkou hustotou	mmol/l	2,29 (1,30 - 4,87)	
S-apolipoprotein AI	g/l	1,64 ± 0,31	
S-apolipoprotein B	g/l	0,86 (0,61 - 1,53)	
S-lipoprotein (a)	nmol/l	17 (7 - 233)	

Výsledky jsou uvedeny jako průměr ± SD nebo medián (rozsah). "S-" znamená koncentrace v séru.

Tabulka 3. Léčba 41 probandů

Léky	N
Inzuliny, inkretin, inhibitory SGLT 2, metformin	
Krátkodobě působící inzuliny	29
Dlouhodobě působící inzuliny	14
Liraglutid	6
Metformin	23
Dapagliflozin	8
Gliptiny	6
Gliklazid	1
Léky snižující hladinu cholesterolu	
Statiny	22
Fibráty	2
Ezetimib	1
Antihypertenziva	
Blokátory kalciových kanálů	13
ACE inhibitory	12
Antagonisté angiotensinu II	7
Diuretika	9
Beta-blokátory	8
Agonisté imidazolinového receptoru	4
Spironolakton	1
Další léky: magnezium (13), levothyroxin (10), antiepileptika, antidepressiva , antipsychotika (10); skupina vitaminů B (7); inhalační glukokortikoidy a/nebo beta2-agonisté (6); inhibitory protonové pumpy (5), kyselina acetylsalicylová (4), hesperidin (4), hepatoprotektiva (4), analgetika a/nebo nesteroidní antiflogistika (4), levocetirizin nebo cetirizin (3), alopurinol (2), amyláza + lipáza + proteáza (1), železo + kyselina askorbová (1), itoprid (1), pentoxifyllin (1), sildenafil (1), sulodexid (1), sumatriptan (1), tamsulosin (1), tolperison (1). zolpidem (1)	

Tabulka 4. Oční charakteristiky 41 probandů

Oko		pravé (OP)	levé (OL)
N		41	41
Sférický ekvivalent*	Dioptrie	0 (-4,75 až 2,63)	0 (-4,75 až 4,00)
Nejlépe korigovaná zraková ostrost*	LogMAR†	-0,05 ± 0,07	-0,06 ± 0,07
Nitrooční tlak*	mmHg	15,1 ± 2,5	15,3 ± 2,6
Diabetická retinopatie (nepřítomná/velmi mírná/mírná)	N	34/3/4	33/2/6
Optická koherenční tomografie (OCT)			
Průměrná tloušťka vrstvy nervových vláken sítnice	μm	104 ± 10	103 ± 10
Centrální tloušťka sítnice	μm	276 ± 24	276 ± 23

Výsledky jsou uvedeny jako průměr ± SD nebo medián (rozsah).

*Hodnoty byly vypočteny jako průměr dvou měření z obou návštěv (jedno ze Dne 1 a jedno ze Dne 4).

†Logaritmus minimálního úhlu rozlišení.

Tabulka 5. Parametry acidobazické rovnováhy, karboxyhemoglobinu a glukózy v žilní krvi odebrané do 5 minut před retinální oxymetrií u 41 probandů

Parametr	Jednotka	Den 1	Den 4
pH		7,39 ± 0,03	7,39 ± 0,03
Parciální tlak oxidu uhličitého (PCO ₂)	kPa	5,96 ± 0,81	5,88 ± 0,72
Parciální tlak kyslíku (PO ₂)	kPa	4,15 ± 1,59	4,21 ± 1,02
Aktuální bikarbonát	mmol/l	26,7 ± 2,7	26,4 ± 2,2
Standardní bikarbonát	mmol/l	24,8 ± 1,5	24,7 ± 1,4
Base excess (BE)	mmol/l	1,68 ± 1,97	1,44 ± 1,77
Hemoglobin	g/l	144,9 ± 13,7	141,1 ± 16,3
Hematokrit	%	44,5 ± 4,1	43,4 ± 5,0
Karboxyhemoglobin	%	0,8 (0,2 - 5,3)	0,9 (0,3 - 6,2)
Glukóza	mmol/l	10,5 ± 4,2	7,7 ± 2,7

Výsledky jsou uvedeny jako průměr ± SD nebo medián (rozsah).

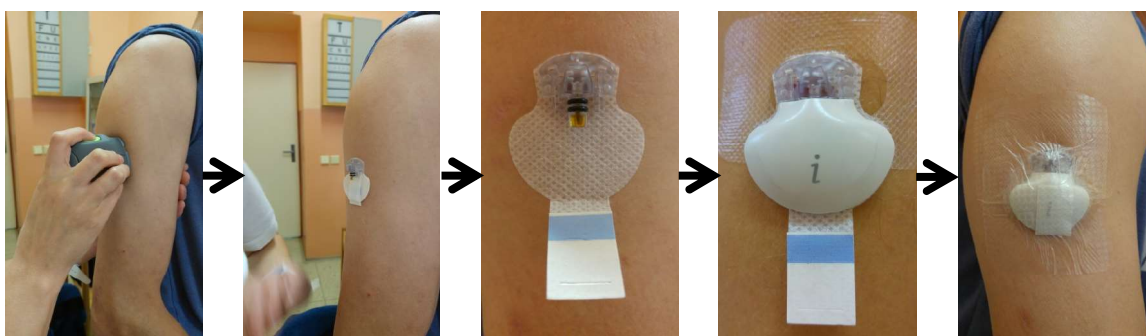
Analýza typu point-of-care testing (POCT) byla provedena na přístroji ABL800 FLEX, Radiometer. Medical ApS, Brønshøj, Dánsko

4.2 Design studie

Čtyřdenní studijní protokol sestával ze dvou návštěv provedených na začátku (Den 1) a na konci (Den 4) studie.

V **Den 1** byl nalačno proveden odběr žilní krve a moči a zaveden senzor Enlite™ do podkoží paže nebo břicha a následně k němu připojen rekordér iPro®2 (Obrázek 2). Poté zkušená edukátorka probandy podrobně seznámila s kalibrací senzoru a vedením záznamu o jídelníčku, pohybových aktivitách a kouření (Obrázek 3).

Obrázek 2. Zavedení senzoru Enlite™ do podkoží paže a připojení rekordéru iPro®2



Obrázek 3. Edukace probanda




Oční vyšetření zahrnovalo:

- stanovení nejlépe korigované centrální zrakové ostrosti pomocí optotypu Early Treatment Diabetic Retinopathy Study (ETDRS) na 4 metry
- bezkontaktní tonometrii (průměrný nitrooční tlak ze 3 měření; Canon TX-F, Canon, Inc., Tokio, Japonsko)
- vyšetření předního očního segmentu na štěrbinové lampě
- počítačovou perimetrii (G Standard White/White / Dynamic; Octopus 900, Haag - Streit AG, Köniz, Švýcarsko; software: EyeSuite™Static, V3.1.1).

Následující oftalmologická vyšetření byla provedena v arteficiální mydriáze po topické aplikaci 1% tropikamidu a 10% fenylefrin hydrochloridu:

- vyšetření očního pozadí na štěrbinové lampě
- retinální oxymetrie (Oxymap T1, Oxymap ehf., Reykjavík, Island) (Obrázek 4)
- fotodokumentace očního pozadí (TRC-50DX, Topcon Corporation, Tokio, Japonsko)
- optická koherenční tomografie (OCT) (OCT Spectralis®, Heidelberg Engineering GmbH, Heidelberg, Německo) (Tabulka 4).

Obrázek 4. Oxymap T1 připojený na funduskameru TRC-50DX. Vpravo v detailu



Těsně před retinální oxymetrií v Den 1 (a Den 4) byly změřeny následující parametry:

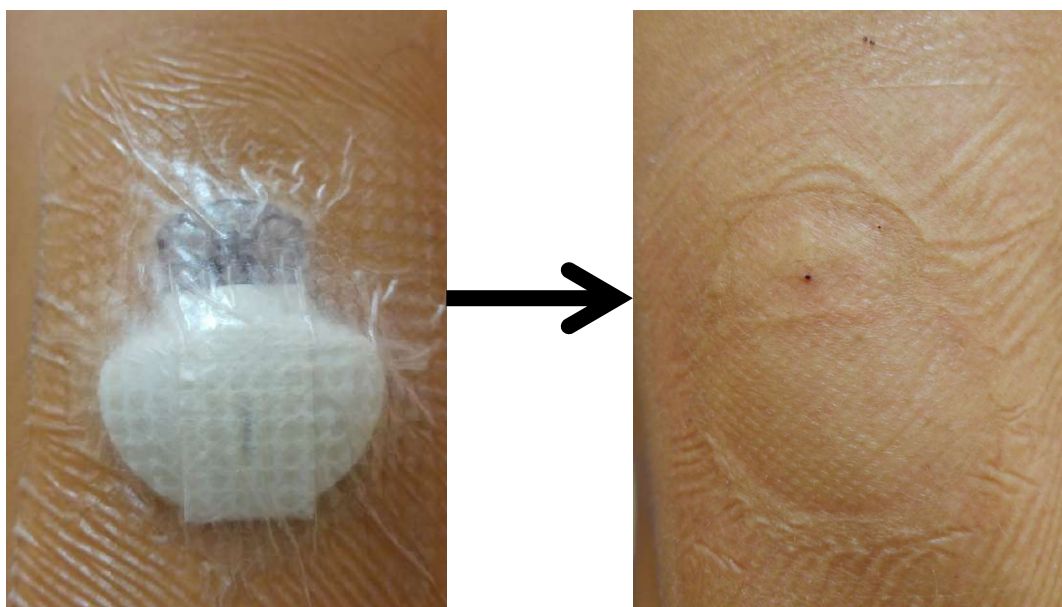
- tělesná teplota v axile (TT) (rtuťový teploměr)
- krevní tlak (TK) a tepová frekvence (P) (automatický elektronický tonometr LD7, Shanghai Little Doctor Electronic Co., Ltd., Shanghai, Čína),
- pulzní oxymetrie (PM-60, Shenzhen Mindray Bio-Medical Electronics Co., Ltd., Shenzhen, Čína) (Tabulka 1),
- koncentrace PG v kapilární krvi (Wellion CALLA light, MED TRUST, Rakousko),
- parametry acidobazické rovnováhy, karboxyhemoglobin a glukóza v žilní krvi (ABL800 FLEX, Radiometer Medical ApS, Brønshøj, Dánsko) (Tabulka 5).

Zpravidla v Den 1 proběhla na Neurologické klinice analýza toku krve v a. ophthalmica ultrazvukem (GE Logiq S8/V1, General Electric Company, Milwaukee, WI, USA).

Identifikaci směru toku a průtoku charakterizovaly následující veličiny: maximální systolická rychlost průtoku (peak systolic velocity, PSV) a rychlost průtoku na konci diastoly (end diastolic velocity, EDV) v cm/s.

V **Den 4** byla provedena stejná měření vztahující se k retinální oxymetrii (TT, TK, P, pulzní oxymetrie, PG v kapilární krvi, parametry acidobazické rovnováhy, karboxyhemoglobin a glukóza) jako v Den 1 a na konci vizity byl extrahován senzor Enlite™ (Obrázek 5).

Obrázek 5. Stav před (vlevo) a po (vpravo) extrakci senzoru Enlite™ z podkoží



4.3 Klíčová vyšetření

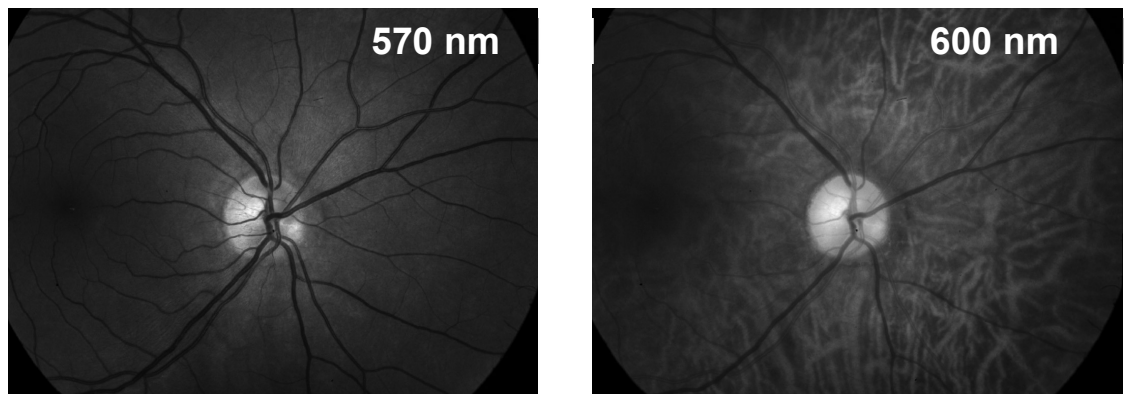
4.3.1 Glykovaný hemoglobin (HbA_{1c}) k posouzení dlouhodobé (2-3 měsíce) kompenzace diabetu. Byla použita certifikovaná metoda (Hanas et al. 2010) využívající automatický analyzátor Adams™ A1c HA-8180V (Arkray, Inc., Kyoto, Japonsko) měřící glykovaný hemoglobinu HbA_{1c} v krvi pomocí kationtoměničové chromatografie s reverzní fází. Koncentrace glykovaného hemoglobinu uvádíme podle standardů (IFCC).

4.3.2 Kontinuální měření koncentrace glukózy (continuous glucose monitoring, CGM) pro posouzení krátkodobé (72 hodin) kompenzace diabetu pomocí průměrů nebo mediánů koncentrací PG a variability PG v definovaných obdobích před retinální oxymetrií.

iPro[®]2 Professional CGM (Medtronic, MiniMed, Inc., Northridge, CA, USA) je zaslepený systém umožňující měřit koncentraci glukózy po dobu více než 144 hodin (Mohan et al. 2016; Bajaj et al. 2017; Baretic & Bralic Lang 2020). Skládá se ze senzoru Enlite™, rekordéru iPro[®]2 (Obrázek 2) a softwaru CareLink[®]. Senzor Enlite™ je zaveden do podkoží a nepřetržitě generuje elektrický proud úměrný koncentraci glukózy. Rekordér iPro[®]2 připojený k senzoru Enlite™ provádí měření každých 5 minut (tj. 288 měření za 24 hodin). Senzor byl zaveden Den 1, kalibrován 4x denně pomocí glukometru Wellion CALLA light, MED TRUST, Rakousko (Chlup et al. 2013) a odstraněn Den 4. Dále byla stažena data z rekordéru iPro[®]2 a zpracována softwarem CareLink[®].

4.3.3 Retinální oxymetrie k posouzení aktuální saturace hemoglobinu kyslíkem v cévách sítnice (SatO_2) byla měřena retinálním oxymetrem Oxymap T1, (Oxymap ehf., Reykjavík, Island) připojeném k zobrazovacímu portu funduskamery (TRC-50DX, Topcon, Inc., Tokio, Japonsko) (Obrázek 4). Oxymap T1 měří SatO_2 pomocí poměru absorpance světla při dvou různých vlnových délkách 600 nm a 570 nm (Geirsdottir et al. 2012) (Obrázek 6). Využívá k tomu neinvazivní spektrofotometrické zobrazení retinálních cév založené na skutečnosti, že barva krve závisí na saturaci hemoglobinu kyslíkem. Křivky absorpance pro hemoglobin a deoxyhemoglobin se liší, což můžeme použít pro měření saturace kyslíkem v retinálních cévách. Oxymap T1 současně snímá dvě fotografie stejné oblasti očního pozadí při dvou různých vlnových délkách světla. Jedna ze dvou vlnových délek (600 nm) je citlivá na saturaci retinálních cév kyslíkem, proto se absorpance světla při 600 nm mění právě v závislosti na kyslíkové saturaci. Zatímco druhá vlnová délka (570 nm) nezávisí na kyslíkové saturaci a používá se ke kalibraci intenzity světla (Geirsdottir et al. 2012) (Obrázek 1 a 6).

Obrázek 6. Fotografie očního pozadí při různých vlnových délkách světla



Jako základ pro získání fotografií očního pozadí jsme použili „Protocol for acquisition and analysis of Oxymap T1 oximetry images“ (verze z 21. listopadu 2013). Vyšetření bylo prováděno v zatemněné místnosti, aby se zabránilo vlivu světla. 50° fotografie očního pozadí byly zaostřeny na temporální okraj terče zrakového nervu a světlo bylo nastaveno na záblesk o velikosti 50 Ws.

4.3.4 Originální analýza fotografií z Oxymap T1 zavedená autorem

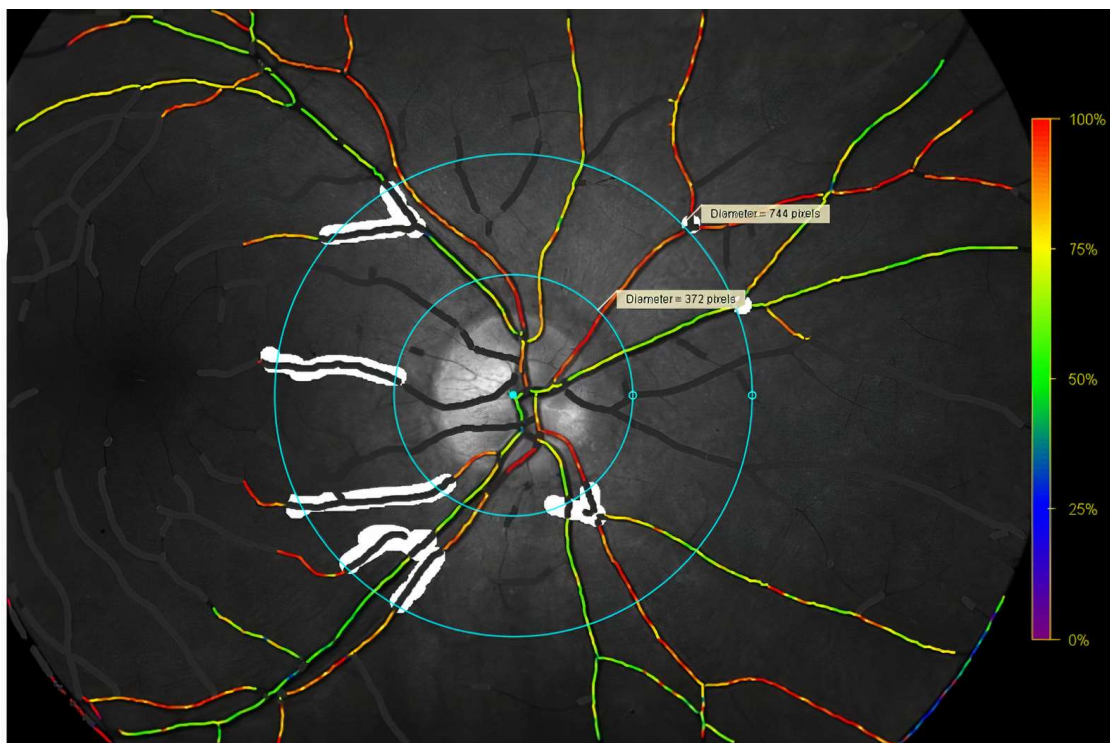
Doplňili jsme postup analýzy fotografií následujícím způsobem:

1. Analýzu všech 164 snímků (41 probandů, z nichž každý absolvoval vyšetření obou očí při dvou návštěvách: Den 1 a Den 4) provedl autor dizertační práce během 10 dní.
2. Kolem terče zrakového nervu byl vytvořen kruh respektující jeho maximální průměr. Ve většině případů byla velikost kruhu určena vertikálním průměrem terče zrakového nervu a horizontálně byl kruh centrován na pomyslnou vertikálu uprostřed terče. Tento postup vedl k malým identickým parapapilárním oblastem nazálně a temporálně mezi terčem a kruhem kolem něj.
3. Dvě fotografie jednoho oka (Den 1 a Den 4) byly analyzovány těsně po sobě.
 - a) Na obou fotografiích byl použit striktně stejný průměr terče zrakového nervu v pixelech a jeho stejná centrace (viz také bod 2 výše).
 - b) Na obou fotografiích byly analyzovány stejné segmenty retinálních cév (ve standardizované oblasti mezi 1,5 a 3násobkem průměru kruhů terče zrakového nervu centrováných na střed terče zrakového nervu) (Obrázek 7). V případě nepřítomnosti konkrétní cévy na první fotografii (např. céva nebyla detekována softwarem Oxymap Analyzer, verze 2.4.0), byla tato céva vynechána z analýzy na druhém snímku a naopak (Obrázek 7).

Zbývající část analýzy fotografií byla provedena podle výše uvedeného protokolu. Jinými slovy, postupovali jsme přesně podle protokolu, ale v situacích, kdy protokol jasně nspecifikuje dílčí kroky, jsme přidali nové jasné zásady (uvedené výše), abychom získali co nejvíce srovnatelné výsledky mezi návštěvami (Den 1 a Den 4). Průměrná SatO₂ každé fotografie očního pozadí byla vypočtena pomocí čtvrté mocniny váženého průměru (Obrázek 8 a 9) s využitím pro tento účel nově vytvořeného softwaru přímo naším týmem.

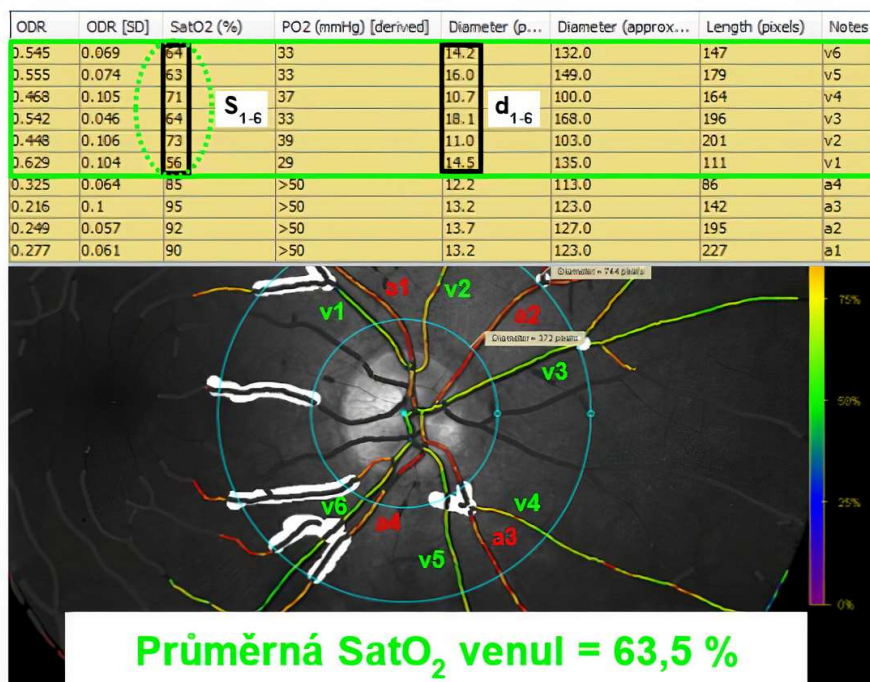
Obrázek 7. Fotografie očního pozadí na začátku analýzy pro výpočet retinální oxymetrie

Pseudobarevnou mapu očního pozadí automaticky generuje oxymetr Oxymap T1. Barvy znázorňují saturaci hemoglobinu kyslíkem v cévách sítnice (stupnice na obrázku vpravo). Arterioly jsou zpravidla oranžové až červené, což ukazuje na saturaci kyslíkem přibližně 90 - 100 %. Barva venul může kolísat od modré po žlutou, ale nejčastěji jsou zelené, což značí saturaci kyslíkem přibližně 50 - 60 % (Geirsdottir et al. 2012). Bílé jsou znázorněny cévní úseky vyloučené z analýzy v měřené oblasti mezi koncentrickými kruhy.



Obrázek 8. Fotografie očního pozadí při výpočtu retinální oxymetrie

Výpočet průměrné saturace hemoglobinu kyslíkem (SatO₂) ve venulách (segmenty v1-v6 v definovaném mezikruží o průměru venul d₁-d₆ (v pixelech) a saturaci S₁-S₆ (v procentech)) pro tuto fotografii očního pozadí používá vzorec uvedený na obrázku 9. Pro úplnost jsou označeny i arterioly a1-a4.



Obrázek 9. Výpočet cévní (arteriální, nebo venózní) saturace pro každou fotografii očního pozadí

$$\text{Průměrná satO}_2 = \frac{S_1 * d_1^4 + S_2 * d_2^4 + S_3 * d_3^4 + S_4 * d_4^4 + S_5 * d_5^4 + S_6 * d_6^4}{d_1^4 + d_2^4 + d_3^4 + d_4^4 + d_5^4 + d_6^4}$$

kde: *S* = saturace *n*-tého cévního segmentu,
d = průměr *n*-tého cévního segmentu

4.4 Statistická analýza

K sumarizaci dat byla použita standardní popisná statistika, včetně absolutní a relativní četnosti pro kategorické proměnné a medián (rozpětí) pro spojité nenormální proměnné; průměr \pm SD (směrodatná odchylka) byl použit pro spojité proměnné s normální distribucí. Variabilita koncentrace glukózy byla hodnocena jako SD koncentrací naměřených během definovaných časových období. K porovnání parametrů retinální oxymetrie (Tabulka 6) pravého oka (OP) a levého oka (OL) během stejné návštěvy (Den 1 nebo Den 4) a parametrů retinální oxymetrie stejného oka v Den 1 a Den 4, byl použit Wilcoxonův test. Spearmanova korelační analýza byla použita k nalezení asociace parametrů retinální oxymetrie s dalšími potenciálně relevantními parametry (acidobazická rovnováha, karboxyhemoglobin, aktuální PG, průměrná PG za 72 hodin, průměrná koncentrace PG a variabilita PG (SD PG), věk, trvání diabetu, BMI, lipoproteinémie, HbA_{1c}, fruktosamin, TT, systolický TK, diastolický TK, P, pulzní oxymetrie, centrální tloušťka sítnice, tloušťka vrstvy nervových vláken sítnice a analýza toku krve v a. ophthalmica ultrazvukem (PSV a EDV). Normální distribuce byla ověřena Shapiro-Wilkovým testem. Statistické analýzy byly provedeny na 5% hladině významnosti ($P < 0,05$) s použitím IBM SPSS Statistics for Windows, verze 22.0 (IBM Corp., Armonk, NY, USA).

Tabulka 6. Parametry retinální oxymetrie obou očí (OP a OL) Den 1 a Den 4

Oko		pravé (OP)		levé (OL)		P
Návštěva		Den 1	Den 4	Den 1	Den 4	
N		41	41	41	41	
Arteriální SatO ₂	%	95,4 \pm 3,3	95,3 \pm 3,3	95,5 \pm 3,5	95,3 \pm 3,4	NS
Venózní SatO ₂	%	65,6 \pm 6,0	65,2 \pm 5,7	66,1 \pm 4,5	65,5 \pm 5,6	NS
AV difference SatO ₂	%	29,9 \pm 5,9	30,1 \pm 5,5	29,4 \pm 4,2	29,9 \pm 5,1	NS
Průměr arteriol	pixel	12,3 \pm 1,2	12,3 \pm 1,2	12,4 \pm 1,0	12,4 \pm 1,1	NS
Průměr venul	pixel	16,6 \pm 1,6	16,5 \pm 1,6	16,8 \pm 1,4	16,7 \pm 1,5	NS

Výsledky jsou uvedeny jako průměr \pm SD.

NS: Nebyl nalezen žádný statisticky významný rozdíl v parametrech retinální oxymetrie mezi pravým a levým okem při téže vizitě (Den 1 a Den 4), ani mezi stejným okem při různých vizitách (Den 1 a Den 4).

5. Výsledky

(1) Optimalizovali jsme analýzu fotografií očního pozadí pořízených pomocí Oxymap T1 (podrobně viz 4.3.4). Parametry SatO₂ jsou uvedeny v Tabulce 6.

(2a) Hodnoty acidobazické rovnováhy a karboxyhemoglobin neměly žádný vliv na SatO₂ (Tabulka 5).

Koncentrace karboxyhemoglobinu byla signifikantně ($P < 0,0001$) odlišná mezi nekouřícími (Den 1: 0,7 (0,2 - 1,2) %; Den 4: 0,7 (0,3 - 1,1) %) a kouřícími (Den 1: 3,5 (1,2 - 5,3) %; Den 4: 3,8 (1,0 - 6,2) %) probandy, avšak žádný z parametrů SatO₂ nebyl tímto zjištěním statisticky významně ovlivněn.

(2b) SatO₂ (Tabulka 6) nebyla ovlivněna aktuální koncentrací PG (Tabulka 5).

(2c) Nebyl nalezen žádný vztah mezi SatO₂ (Tabulka 6) a krátkodobou kompenzací diabetu (průměrná koncentrace PG za posledních 72 hodin, 48 hodin, 24 hodin a 1 hodinu před retinální oxymetrií v Den 4, Tabulka 7).

(2d) Variabilita PG (SD PG) jak v průběhu 72 hodin, tak v průběhu posledních 4 hodin před retinální oxymetrií je vyšší u osob s DM1 než u osob s DM2 (Tabulka 8, Graf 1). Vývoj variability PG měřený ve 4hodinových intervalech v průběhu 72 hodin před retinální oxymetrií vykazuje cyklický charakter. Rozdíl mezi DM1 a DM2 je zřejmý, zejména během posledních 24 hodin (Graf 2). Variabilita PG v noci je méně výrazná než ve dne.

Ve skupině všech hodnotitelných záznamů (DM1 + DM2, N = 36) a také ve skupině osob s DM1 (N = 12) nebyla žádná významná korelace mezi SatO₂ a variabilitou PG ani v průběhu 72 hodin, ani poslední 4 hodiny před retinální oxymetrií.

Ve skupině osob s DM2 (N = 24) byla nalezena negativní korelace mezi arteriální SatO₂ a variabilitou PG v průběhu 72 hodin u OP ($r = -0,565$) a také během posledních 4 hodin před retinální oxymetrií u OP ($r = -0,462$) i OL ($r = -0,437$).

(2e) Prokázali jsme pozitivní korelaci mezi venózní SatO₂ (Tabulka 6) a koncentrací glykovaného hemoglobinu (Tabulka 2) u obou očí (Den 1: $r = 0,420$, $P < 0,05$ (OP), $r = 0,399$, $P < 0,05$ (OL)). Koncentrace fruktosaminu (Tabulka 2) neměla žádný vliv na SatO₂.

(2f) Pozitivní korelace byla nalezena mezi retinální venózní SatO₂ (Tabulka 6) a pulzní oxymetrií (Tabulka 1) ve 3 ze 4 výpočtů (Den 1: $r = 0,372$, $P < 0,05$ (OP), $r = 0,339$, $P < 0,05$ (OL); Den 4: $r = 0,439$, $P < 0,05$ (OP), $r = 0,271$, NS (OL)).

Další doplňkové parametry (věk, trvání diabetu, BMI, lipoproteinémie, tělesná teplota, systolický a diastolický krevní tlak, srdeční frekvence, centrální tloušťka sítnice, tloušťka vrstvy nervových vláken sítnice a hemodynamické parametry v a. ophthalmica (Tabulky 1, 2, 4, 5 a 6) nevykazovaly žádný statisticky významný vliv na SatO₂.

Tabulka 7. Koncentrace PG měřená systémem CGM v příslušných časových obdobích před retinální oxymetrií Den 4 u 36 ze 41 probandů

Zahrnuti byli pouze probandi s minimálně 845 z 864 (98 %) hodnotami PG/72 hodin

Období před retinální oxymetrií	Průměr ± SD [mmol/l]	Medián (rozsah) [mmol/l]
Posledních 72 hodin	7,7 ± 2,0	6,8 (5,6 - 13,1)
Posledních 48 hodin	7,6 ± 2,0	6,7 (5,4 - 14,0)
Posledních 24 hodin	7,7 ± 2,4	6,7 (4,9 - 15,5)
Poslední 1 hod	7,3 ± 2,3	6,6 (3,7 - 14,4)

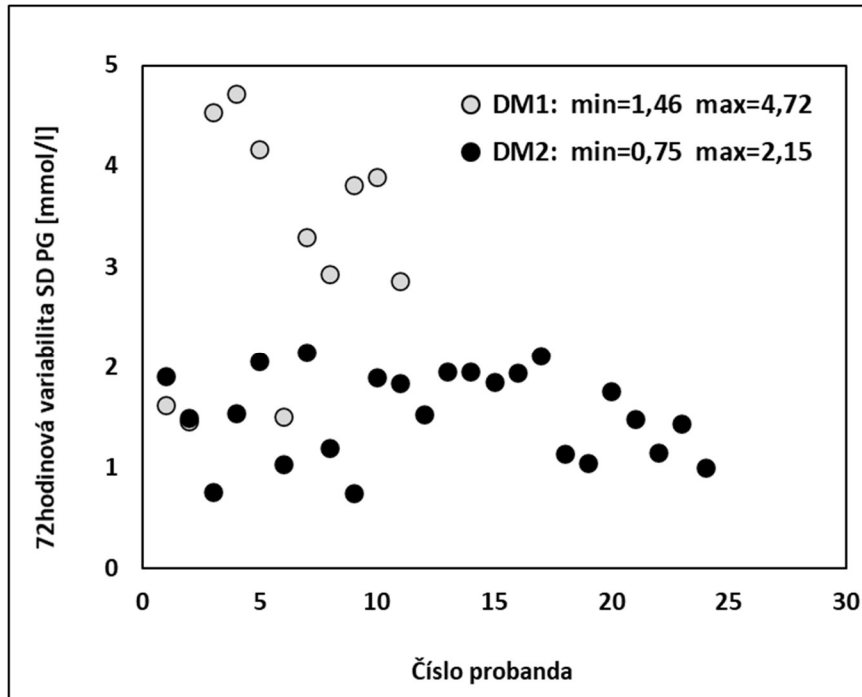
Tabulka 8. Variabilita PG [mmol/l] v průběhu 72 h a 4 h před retinální oxymetrií ve skupině DM1 a ve skupině DM2

Parametr	DM1 (N = 12)		DM2 (N = 24)	
	72 h variabilita PG	4 h variabilita PG	72 h variabilita PG	4 h variabilita PG
Průměr	3,125	2,102	1,539	1,214
SD	1,155	0,806	0,440	0,774
Medián	3,110^a	2,178^b	1,527^a	0,963^b
Minimální	1,463	0,903	0,751	0,245
Maximum	4,722	3,407	2,146	3,057

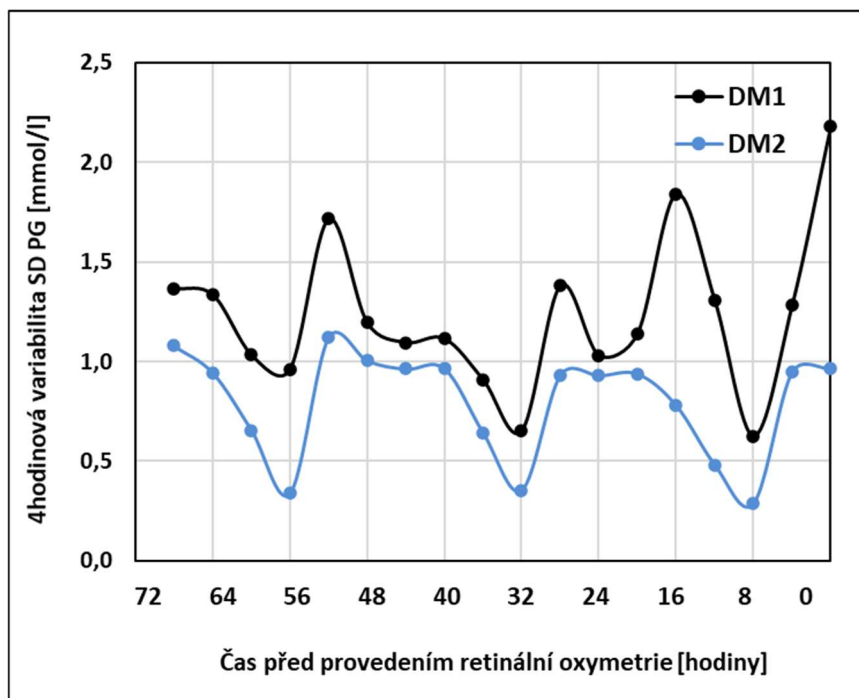
^a Signifikantní rozdíl v 72hodinové variabilitě PG u DM1 oproti DM2 ($P = 0,001$).

^b Signifikantní rozdíl ve variabilitě PG poslední 4 hodiny před retinální oxymetrií u DM1 oproti DM2 ($P = 0,002$).

Graf 1. Variabilita směrodatné odchylky (SD) koncentrace glukózy v plazmě (PG) v průběhu 72 hodin před retinální oxymetrií u probandů s DM1 (N = 12) a DM2 (N = 24). U dvou probandů s DM1 jsou šedé tečky skryté pod černými tečkami. probandů s DM2 (č. 2 a č. 12)



Graf 2. Variabilita směrodatné odchylky (SD) koncentrace glukózy v plazmě (PG) v 18 po sobě jdoucích 4hodinových intervalech v průběhu 72 hodin před retinální oxymetrií u probandů s DM1 (N = 12) a DM2 (N = 24)



6. Diskuze

Tato práce ukazuje, že u dospělých osob s diabetem (N = 41) byla SatO₂ spojena s dlouhodobým ukazatelem metabolické kompenzace (HbA_{1c}), ale ne s žádnými krátkodobými metabolickými ukazateli nebo klinickým stavem.

Probandy byli dospělí s adekvátní compliance a uspokojivými metabolickými parametry (HbA_{1c} 52 ± 12,7 mmol/mol, BMI 29,4 ± 6,3 kg/m², Tabulka 1, Tabulka 2) podpořeni moderním terapeutickým přístupem (Tabulka 3) a edukací. Komplexní laboratorní testy byly na začátku studie provedeny pouze jednou. Nicméně variabilnější parametry (TT, TK, P, pulzní oxymetrie, acidobazická rovnováha, karboxyhemoglobin a koncentrace glukózy), které by mohly ovlivnit retinální oxymetrii, byly provedeny v Den 1 i Den 4. Na základě 20leté historie CGM (Bode & Hirsch 2000; Šoupal et al. 2020) a našich předchozích zkušeností (Mlčák et al. 2003; Mlčák et al. 2004; Peterson et al. 2009; Kudlová & Chlup 2011; Kudlová et al. 2017) jsme použili CGM ke zkoumání potenciálních souvislostí jeho 72hodinových výsledků s parametry retinální oxymetrie Den 4.

Zvláštní pozornost byla věnována následujícím okruhům:

6.1 Acidobazická rovnováha (ABR)

Zaměřili jsme se na acidobazickou rovnováhu, protože její parametry ovlivňují afinitu hemoglobinu ke kyslíku. Snížená afinita hemoglobinu ke kyslíku v tkáních (posun disociační křivky kyslíku doprava) je spojena se zvýšením buď tělesné teploty, vodíkových iontů (tj. nižší pH), koncentrace 2,3-bisfosfoglycerátu (2,3-BPG) nebo oxidu uhličitého. V naší studii neměly parametry ABR (Tabulka 5) žádný významný vliv na SatO₂. Bohužel jsme nenašli vhodnou a cenově dostupnou metodu pro měření 2,3-BPG.

6.2 Aktuální koncentrace PG (glykémie)

V naší studii nebyla SatO₂ ovlivněna aktuální koncentrací glykózy měřenou v žilní plazmě (PG) automatickým analyzátozem (ABL800 FLEX, Radiometer. Medical ApS, Brønshøj, Dánsko POCT). Naše výsledky se liší od zjištění Kleftera et al. 2015. Rozdíly mohou být způsobeny proměnlivým metabolickým stavem probandů. Zatímco probandi v naší studii byli metabolicky stabilní, Klefter et al. zkoumali změny SatO₂ v průběhu akutní hyperglykémie v důsledku přerušování léčby diabetu (kromě inzulínu) a během orálního glukózového tolerančního testu.

6.3 Průměrná koncentrace PG za posledních 72 hodin, 48 hodin, 24 hodin a 1 hodinu

Nebyla nalezena žádná souvislost mezi retinálním SatO₂ a krátkodobou kompenzací diabetu v příslušném období posledních 72 hodin. Hledali jsme korelace SatO₂ s průměrem PG za posledních 72 hodin, 48 hodin, 24 hodin a 1 hodinu před retinální oxymetrií v Den 4. Využití systému CGM se zdá být novým přístupem k tomuto problému. V literatuře jsme nenašli žádné podobné odkazy.

6.4 Variabilita PG

U 5 osob znemožnily poruchy systému CGM měření variability. Rozdíl mezi probandy s DM1 (N = 12) a probandy s DM2 (N = 24) je významný (Tabulka 8, Graf 2). Malý počet testovaných osob a neparametrické rozložení dat znemožňovaly použití lineární regresní analýzy. Proto byla pro posouzení korelací použita Spearmanova analýza. Nejsme však schopni vysvětlit, proč byla korelace mezi arteriální SatO₂ a variabilitou PG potvrzena pouze u probandů s DM2. Pokračování této studie a zvýšení počtu testovaných osob by mohlo pomoci najít správnou odpověď.

6.5 Koncentrace glykovaného hemoglobinu (HbA_{1c})

V krvi je určena chronickou hyperglykemií, ale ne variabilitou koncentrace glukózy (Kohnert et al. 2007). Existují tři možnosti, jak HbA_{1c} měřit (Hanas et al. 2010). V naší studii byla použita vysokoúčinná kapalinová chromatografie. Našli jsme pozitivní korelaci mezi venózní SatO₂ obou očí a HbA_{1c}. Bek a kol. 2019 ukázal, že trvání diabetu, HbA_{1c}, centrální tloušťka sítnice a venózní SatO₂ byly nezávislé rizikové faktory pro závažnost retinopatie s diabetickým makulárním edémem i proliferativní diabetickou retinopatií. Přestože má HbA_{1c} zvýšenou afinitu ke kyslíku (Ditzel 1976; Bek et al. 2019), koncentrace HbA_{1c} silně koreluje s přítomností mikrovaskulárních komplikací, které souvisejí s kompenzací diabetu. Otázkou je, zda je SatO₂ závislá zejména na postižení mikrovaskulárních cév sítnice nebo na HbA_{1c}.

6.6 Další doplňkové parametry

Nedávné metaanalýzy prokázaly komplexní a všestrannou patofyziologii diabetické retinopatie, což ztěžuje jakékoli hodnocení klíčových rizikových faktorů (van der Heijden et al. 2020). Dle našich výsledků byla retinální venózní SatO₂ u dospělých osob s diabetem významně vyšší ($65,6 \pm 6,0$ %, OD, Tabulka 6) než u souboru zdravých jedinců publikovaného Geirsdottir et al. 2012 ($55,6 \pm 6,3$ %). Naše zjištění také koresponduje s předchozími pozorováními jiných autorů, dle nichž osoby s diabetem měly zvýšenou retinální venózní SatO₂ (Hammer et al. 2009; Hardarson & Stefánsson 2012; Khoobehi et al. 2013; Jørgensen et al. 2014; Šínová et al. 2016; Veiby et al. 2020). Delší trvání diabetu je spojeno s vyšší arteriální SatO₂ (Klefter et al. 2016). To je také v souladu s výsledky naší studie, ve které byla arteriální SatO₂ jen mírně vyšší než u zdravých jedinců (Geirsdottir et al. 2012). Přesto jsme nemohli potvrdit žádnou významnou korelaci mezi SatO₂ (Tabulka 6) a trváním diabetu (Tabulka 1). Kromě toho je trvání diabetu často lépe definováno u DM1, zatímco DM2 je někdy diagnostikován 5 i více let od začátku svého vzniku. Všechny tyto kontroverze se zdají být hodné komplexního výzkumu založeného na systematickém rutinním zavádění automatické retinální oxymetrie.

V naší studii byla nalezena pozitivní korelace mezi venózní SatO₂ (Tabulka 6) a pulzní oxymetrií (Tabulka 1). Jiná studie nepotvrdila žádnou asociaci pulzní oxymetrie a SatO₂ (Geirsdottir et al. 2012).

6.7 Přednosti naší studie

1. Navrhli jsme protokol realizovaný v jediném centru jedním zkušeným oftalmologem, který vyšetřoval všechny probandy a analyzoval fotografie očního pozadí podle vlastního definovaného přístupu založeného na obecně doporučeném protokolu.
2. Retinální oxymetrie obou očí při dvou krátce po sobě (cca 72 hodin) následujících vizitách potvrdila shodné hodnoty příslušných parametrů retinální oxymetrie.
3. Aplikovali jsme iPro[®]2 Professional CGM k identifikaci chybějící asociace krátkodobé kompenzace diabetu se SatO₂.

4. Měření koncentrace HbA_{1c} potvrdilo vliv dlouhodobé kompenzace diabetu na SatO₂.
5. Široká škála dalších analýz (viz cíle práce) poskytla hlubší pohled na potenciální asociace SatO₂ s různými parametry.

6.8 Limitace naší studie

1. Hodnocení vlivu zkoumaných parametrů na retinální oxymetrii může být ovlivněno malou velikostí našeho souboru a jeho relativní heterogenitou (např. DM1 vs. DM2, rozdílný kuřácký status).
2. Nebyli jsme schopni zajistit měření koncentrace 2,3-BPG v erytrocytech.
3. Ačkoliv byly vyšetřovací postupy standardizovány, bylo účastníkům umožněno pokračovat v obvyklých činnostech (včetně kouření) mezi první (Den 1) a druhou (Den 4) vizitou a před oftalmologickým vyšetřením konzumovat snadno stravitelné jídlo, který mohl ovlivnit individuální homeostatické parametry, retinální oxymetrii a další veličiny. Stále existuje možnost zkreslení výsledku proměnnými, které nebyly zahrnuty do analýz.
4. Parametry ABR mohou být ovlivněny použitou metodou. Přestože jsme analyzovali žilní krev, její odběr byl v některých případech obtížný a protražovaný. Kapilární krev jsme nezvolili z důvodu rizika degradace vzorku a následné nemožnosti jeho analýzy. U klinicky stabilních probandů jsme vyhodnotili použití arteriální krve k vyšetření ABR jako příliš invazivní.
5. Přítomnost arteriální hypertenze a užívání vazoaktivních léků může také ovlivnit SatO₂. V naší studijní skupině byl krevní tlak probandů stabilní, a proto nebyla indikována změna zavedené antihypertenzní terapie.

7. Závěr

Ke stanoveným cílům dizertační práce lze dát následující odpovědi:

- (1) Optimalizovali jsme analýzu fotografií očního pozadí pořízených pomocí Oxymap T1.
- (2a) Nebyla zjištěna souvislost saturace hemoglobinu kyslíkem v sítnicových cévách (SatO₂) s acidobazickou rovnováhou a koncentrací karboxyhemoglobinu.
- (2b) Nebyla zjištěna souvislost SatO₂ s aktuální koncentrací glukózy v plazmě (PG).
- (2c) Nebyla zjištěna souvislost SatO₂ s průměrnou PG za posledních 72 hodin, 48 hodin, 24 hodin a 1 hodinu před retinální oxymetrií.
- (2d) Nebyla zjištěna souvislost SatO₂ s variabilitou PG za posledních 72 hodin a 4 hodiny před retinální oxymetrií.
- (2e) Prokázali jsme pozitivní korelaci mezi venózní SatO₂ a koncentrací glykovaného hemoglobinu (HbA_{1c}) u obou očí ($r = 0,420$, $P < 0,05$; $r = 0,399$, $P < 0,05$).
- (2f) Nekonstantní pozitivní korelace byla nalezena mezi venózní SatO₂ a pulzní oxymetrií ($r = 0,372$, $P < 0,05$; $r = 0,339$, $P < 0,05$; $r = 0,439$, $P < 0,05$; $r = 0,271$, NS). Další doplňkové parametry (věk, trvání diabetu, BMI, lipoproteinémie, tělesná teplota, systolický a diastolický krevní tlak, srdeční frekvence, centrální tloušťka sítnice, tloušťka vrstvy nervových vláken sítnice a hemodynamické parametry v a. ophthalmica) nevykazovaly žádný statisticky významný vliv na SatO₂.

Saturace hemoglobinu kyslíkem v sítnicových cévách (SatO₂) tedy není závislá na krátkodobé koncentraci glukózy v plazmě (PG), vnitřním prostředí, koncentraci karboxyhemoglobinu a dalších doplňkových parametrech. Závislost venózní SatO₂ na glykovaném hemoglobinu (HbA_{1c}) podporuje potenciální přínosy dlouhodobé kompenzace diabetu pro prevenci diabetické retinopatie. Dopad variability PG zůstává sporný a je výzvou pro budoucí výzkum.

Protože se HbA_{1c}, trvání diabetu, variabilita PG, hypertenze atd. již ukázaly jako silné prediktory rozvoje diabetické retinopatie a makulopatie, lze tedy na retinální oxymetrii pohlížet jako na nástroj obsahující další informaci k již známým prediktorům diabetické retinopatie ohrožující zrak.

Perspektivy retinální oxymetrie v oblasti rutinní prevence, diagnostiky a progresu diabetické retinopatie však zůstávají stále nejasné.

8. Literatura

1. Abegão Pinto, L., Willekens, K., Van Keer, K., Shibesh, A., Molenberghs, G., Vandewalle, E., & Stalmans, I. (2016). Ocular blood flow in glaucoma - the Leuven Eye Study. *Acta ophthalmologica*, 94(6), 592–598. <https://doi.org/10.1111/aos.12962>
2. Bailey, T., Bode, B. W., Christiansen, M. P., Klaff, L. J., & Alva, S. (2015). The Performance and Usability of a Factory-Calibrated Flash Glucose Monitoring System. *Diabetes technology & therapeutics*, 17(11), 787–794. <https://doi.org/10.1089/dia.2014.0378>
3. Bajaj, H. S., Venn, K., Ye, C., Patrick, A., Kalra, S., Khandwala, H., Aslam, N., Twum-Barima, D., & Aronson, R. (2017). Lowest Glucose Variability and Hypoglycemia Are Observed With the Combination of a GLP-1 Receptor Agonist and Basal Insulin (VARIATION Study). *Diabetes care*, 40(2), 194–200. <https://doi.org/10.2337/dc16-1582>
4. Baretić, M., & Bralić Lang, V. (2020). Hypoglycemia in patients with type 2 diabetes treated with oral antihyperglycemic agents detected by continuous glucose monitoring: a multi-center prospective observational study in Croatia. *BMC endocrine disorders*, 20(1), 35. <https://doi.org/10.1186/s12902-020-0518-5>
5. Battelino, T., Conget, I., Olsen, B., Schütz-Fuhrmann, I., Hommel, E., Hoogma, R., Schierloh, U., Sulli, N., Bolinder, J., & SWITCH Study Group (2012). The use and efficacy of continuous glucose monitoring in type 1 diabetes treated with insulin pump therapy: a randomised controlled trial. *Diabetologia*, 55(12), 3155–3162. <https://doi.org/10.1007/s00125-012-2708-9>
6. Battelino, T., Danne, T., Bergenstal, R. M., Amiel, S. A., Beck, R., Biester, T., Bosi, E., Buckingham, B. A., Cefalu, W. T., Close, K. L., Cobelli, C., Dassau, E., DeVries, J. H., Donaghue, K. C., Dovic, K., Doyle, F. J., 3rd, Garg, S., Grunberger, G., Heller, S., Heinemann, L., ... Phillip, M. (2019). Clinical Targets for Continuous Glucose Monitoring Data Interpretation: Recommendations From the International Consensus on Time in Range. *Diabetes care*, 42(8), 1593–1603. <https://doi.org/10.2337/dci19-0028>
7. Battu, R., Mohan, A., Khanna, A., Kumar, A., & Shetty, R. (2015). Retinal oxygen saturation in retinitis pigmentosa and macular dystrophies in asian-Indian eyes. *Investigative ophthalmology & visual science*, 56(5), 2798–2802. <https://doi.org/10.1167/iovs.14-15993>
8. Beach, J. M., Schwenzer, K. J., Srinivas, S., Kim, D., & Tiedeman, J. S. (1999). Oximetry of retinal vessels by dual-wavelength imaging: calibration and influence of pigmentation. *Journal of applied physiology (Bethesda, Md. : 1985)*, 86(2), 748–758. <https://doi.org/10.1152/jappl.1999.86.2.748>

9. Bek, T., Stefánsson, E., & Hardarson, S. H. (2019). Retinal oxygen saturation is an independent risk factor for the severity of diabetic retinopathy. *The British journal of ophthalmology*, *103*(8), 1167–1172. <https://doi.org/10.1136/bjophthalmol-2018-312764>
10. Bergenstal, R. M., Tamborlane, W. V., Ahmann, A., Buse, J. B., Dailey, G., Davis, S. N., Joyce, C., Peoples, T., Perkins, B. A., Welsh, J. B., Willi, S. M., Wood, M. A., & STAR 3 Study Group (2010). Effectiveness of sensor-augmented insulin-pump therapy in type 1 diabetes. *The New England journal of medicine*, *363*(4), 311–320. <https://doi.org/10.1056/NEJMoa1002853>
11. Beutelspacher, S. C., Serbecic, N., Barash, H., Burgansky-Eliash, Z., Grinvald, A., Krastel, H., & Jonas, J. B. (2011). Retinal blood flow velocity measured by retinal function imaging in retinitis pigmentosa. *Graefes's archive for clinical and experimental ophthalmology = Albrecht von Graefes Archiv fur klinische und experimentelle Ophthalmologie*, *249*(12), 1855–1858. <https://doi.org/10.1007/s00417-011-1757-y>
12. Bode, B. W., & Hirsch, I. B. (2000). Using the continuous glucose monitoring system to improve the management of type 1 diabetes. *Diabetes technology & therapeutics*, *2 Suppl 1*, S43–S48. <https://doi.org/10.1089/15209150050214113>
13. Bojinova, R. I., Türksever, C., Schötzau, A., Valmaggia, C., Schorderet, D. F., & Todorova, M. G. (2017). Reduced metabolic function and structural alterations in inherited retinal dystrophies: investigating the effect of peripapillary vessel oxygen saturation and vascular diameter on the retinal nerve fibre layer thickness. *Acta ophthalmologica*, *95*(3), 252–261. <https://doi.org/10.1111/aos.13247>
14. Cogan, D. G., & Kuwabara, T. (1963). Capillary shunts in the pathogenesis of diabetic retinopathy. *Diabetes*, *12*, 293–300. <https://doi.org/10.2337/diab.12.4.293>
15. Cogan, D.G., Toussaint, D., & Kuwabara, T. (1961). Retinal vascular patterns. IV. Diabetic retinopathy. *Archives of ophthalmology (Chicago, Ill. : 1960)*, *66*, 366–378. <https://doi.org/10.1001/archopht.1961.00960010368014>
16. Davis, M. D., Fisher, M. R., Gangnon, R. E., Barton, F., Aiello, L. M., Chew, E. Y., Ferris, F. L., 3rd, & Knatterud, G. L. (1998). Risk factors for high-risk proliferative diabetic retinopathy and severe visual loss: Early Treatment Diabetic Retinopathy Study Report #18. *Investigative ophthalmology & visual science*, *39*(2), 233–252.
17. Ditzel J. (1976). Oxygen transport impairment in diabetes. *Diabetes*, *25*(2 SUPPL), 832–838.
18. Edelman, S. V., Argento, N. B., Pettus, J., & Hirsch, I. B. (2018). Clinical Implications of Real-time and Intermittently Scanned Continuous Glucose Monitoring. *Diabetes care*, *41*(11), 2265–2274. <https://doi.org/10.2337/dc18-1150>

19. Eliasdottir, T. S., Bragason, D., Hardarson, S. H., Kristjansdottir, G., & Stefánsson, E. (2015). Venous oxygen saturation is reduced and variable in central retinal vein occlusion. *Graefe's archive for clinical and experimental ophthalmology = Albrecht von Graefes Archiv für klinische und experimentelle Ophthalmologie*, 253(8), 1409. <https://doi.org/10.1007/s00417-014-2919-5>
20. Eliasdottir, T. S., Bragason, D., Hardarson, S. H., Vacchiano, C., Gislason, T., Kristjansdottir, J. V., Kristjansdottir, G., & Stefánsson, E. (2017). Retinal oximetry measures systemic hypoxia in central nervous system vessels in chronic obstructive pulmonary disease. *PloS one*, 12(3), e0174026. <https://doi.org/10.1371/journal.pone.0174026>
21. Eysteinnsson, T., Hardarson, S. H., Bragason, D., & Stefánsson, E. (2014). Retinal vessel oxygen saturation and vessel diameter in retinitis pigmentosa. *Acta ophthalmologica*, 92(5), 449–453. <https://doi.org/10.1111/aos.12359>
22. Garhofer, G., Werkmeister, R., Dragostinoff, N., & Schmetterer, L. (2012). Retinal blood flow in healthy young subjects. *Investigative ophthalmology & visual science*, 53(2), 698–703. <https://doi.org/10.1167/iovs.11-8624>
23. Gehlert, S., Dawczynski, J., Hammer, M., & Strobel, J. (2010). Nichtinvasive Messung der Sauerstoffsättigung retinaler Gefäße bei retinalen Astarterienverschlüssen unter Therapie [Haemoglobin oxygenation of retinal vessels in branch retinal artery occlusions over time and correlation with clinical outcome]. *Klinische Monatsblätter für Augenheilkunde*, 227(12), 976–980. <https://doi.org/10.1055/s-0029-1245117>
24. Geirsdottir, A., Hardarson, S. H., Olafsdottir, O. B., & Stefánsson, E. (2014). Retinal oxygen metabolism in exudative age-related macular degeneration. *Acta ophthalmologica*, 92(1), 27–33. <https://doi.org/10.1111/aos.12294>
25. Geirsdottir, A., Palsson, O., Hardarson, S. H., Olafsdottir, O. B., Kristjansdottir, J. V., & Stefánsson, E. (2012). Retinal vessel oxygen saturation in healthy individuals. *Investigative ophthalmology & visual science*, 53(9), 5433–5442. <https://doi.org/10.1167/iovs.12-9912>
26. Goharian, I., Iverson, S. M., Ruiz, R. C., Kishor, K., Greenfield, D. S., & Sehi, M. (2015). Reproducibility of retinal oxygen saturation in normal and treated glaucomatous eyes. *The British journal of ophthalmology*, 99(3), 318–322. <https://doi.org/10.1136/bjophthalmol-2014-305718>
27. Gottschling, H. D., Pusch, H., & Michaelis, D. (1990). Evaluation of metabolic control in type 1 (insulin-dependent) diabetic patients by estimation of serum fructosamine. *Experimental and clinical endocrinology*, 95(1), 129–136. <https://doi.org/10.1055/s-0029-1210945>

28. Hammer, M., Ramm, L., Agci, T., & Augsten, R. (2016). Venous retinal oxygen saturation is independent from nerve fibre layer thickness in glaucoma patients. *Acta ophthalmologica*, 94(3), e243–e244. <https://doi.org/10.1111/aos.12817>
29. Hammer, M., Riemer, T., Vilser, W., Gehlert, S., & Schweitzer, D. (2009a). A New Imaging Technique for Retinal Vessel Oximetry: Principles and First Clinical Results in Patients with Retinal Arterial Occlusion and Diabetic Retinopathy. pp. 71630P-71630P-71612.
30. Hammer, M., Vilser, W., Riemer, T., Liemt, F., Jentsch, S., Dawczynski, J., & Schweitzer, D. (2011). Retinal venous oxygen saturation increases by flicker light stimulation. *Investigative ophthalmology & visual science*, 52(1), 274–277. <https://doi.org/10.1167/iovs.10-5537>
31. Hammer, M., Vilser, W., Riemer, T., Mandacka, A., Schweitzer, D., Kühn, U., Dawczynski, J., Liemt, F., & Strobel, J. (2009b). Diabetic patients with retinopathy show increased retinal venous oxygen saturation. *Graefe's archive for clinical and experimental ophthalmology = Albrecht von Graefes Archiv fur klinische und experimentelle Ophthalmologie*, 247(8), 1025–1030. <https://doi.org/10.1007/s00417-009-1078-6>
32. Hammer, M., Vilser, W., Riemer, T., & Schweitzer, D. (2008). Retinal vessel oximetry-calibration, compensation for vessel diameter and fundus pigmentation, and reproducibility. *Journal of biomedical optics*, 13(5), 054015. <https://doi.org/10.1117/1.2976032>
33. Hanas, R., John, G., & International HBA1c Consensus Committee (2010). 2010 consensus statement on the worldwide standardization of the hemoglobin A1C measurement. *Diabetes care*, 33(8), 1903–1904. <https://doi.org/10.2337/dc10-0953>
34. Hardarson, S. H., Elfarsson, A., Agnarsson, B. A., & Stefánsson, E. (2013). Retinal oximetry in central retinal artery occlusion. *Acta ophthalmologica*, 91(2), 189–190. <https://doi.org/10.1111/j.1755-3768.2012.02393.x>
35. Hardarson, S. H., Jonsson, B.A., Karlsson, R.A., Geirsdottir, A., Bragason, D., Eysteinson, T., Olafsdottir, O. B., Kristjansdottir, J. V., & Stefánsson, E. (2015). Image quality affects measurements of retinal oxygen saturation. *Investig. Ophthalmol. Vis. Sci*, 56, 3316-3316
36. Hardarson, S. H., & Stefánsson, E. (2010). Oxygen saturation in central retinal vein occlusion. *American journal of ophthalmology*, 150(6), 871–875. <https://doi.org/10.1016/j.ajo.2010.06.020>
37. Hardarson, S. H., & Stefánsson, E. (2012a). Oxygen saturation in branch retinal vein occlusion. *Acta ophthalmologica*, 90(5), 466–470. <https://doi.org/10.1111/j.1755-3768.2011.02109.x>

38. Hardarson, S. H., & Stefánsson, E. (2012b). Retinal oxygen saturation is altered in diabetic retinopathy. *The British journal of ophthalmology*, 96(4), 560–563. <https://doi.org/10.1136/bjophthalmol-2011-300640>
39. Heitmar, R., & Safeen, S. (2012). Regional differences in oxygen saturation in retinal arterioles and venules. *Graefe's archive for clinical and experimental ophthalmology = Albrecht von Graefes Archiv fur klinische und experimentelle Ophthalmologie*, 250(10), 1429–1434. <https://doi.org/10.1007/s00417-012-1980-1>
40. Hickam, J.B., Frayser, R., & Ross, J. C. (1963). A study of retinal venous blood oxygen saturation in human subjects by photographic means. *Circulation*, 27, 375–385. <https://doi.org/10.1161/01.cir.27.3.375>
41. Hickam, J.B., Sieker, H.O., & Frayser, R. (1959). Studies of retinal circulation and A-V oxygen difference in man. *Transactions of the American Clinical and Climatological Association*, 71, 34–44.
42. Hübnerová, P., Karhanová, M., Krhovská, P., Minařík, J., Mlčák, P., Pašková, B., Schreiberová, Z., Šínová, I., Zapletalová, J., & Šín, M. (2022). Retinal oxygen saturation in monoclonal gammopathies patients: A pilot study. *Acta ophthalmologica*, 10.1111/aos.15239. Advance online publication. <https://doi.org/10.1111/aos.15239>
43. Hübnerová, P., Mlčák, P., Šínová, I., Karhanová, M., & Šín, M. (2020). Current use of the automatic retinal oximetry. Review. SOUČASNÉ VYUŽITÍ AUTOMATICKÉ RETINÁLNÍ OXYMETRIE. PŘEHLEDOVÝ ČLÁNEK. *Ceska a slovenska oftalmologie : casopis Ceske oftalmologicke spolecnosti a Slovenske oftalmologicke spolecnosti*, 76(1), 3–11. <https://doi.org/10.31348/2020/1>
44. Chen, H., Lin, H., Chen, W., Zhang, B., Xiang, W., Gao, Q., Chen, W., & Liu, Y. (2017). Preoperative and postoperative measurements of retinal vessel oxygen saturation in patients with different grades of cataracts. *Acta ophthalmologica*, 95(6), e436–e442. <https://doi.org/10.1111/aos.13332>
45. Chlup, R., Doubravova, B., Bartek, J., Zapletalova, J., Krystynik, O., & Prochazka, V. (2013). Effective assessment of diabetes control using personal glucometers (CONTOURLINK, Bayer, Germany; CALLA, Wellion, Austria; LINUS, Agamatrix, USA). *Disease markers*, 35(6), 895–905. <https://doi.org/10.1155/2013/702427>
46. Chlup, R., Mlčák, P., Boudová, E., Fialová, J., & Bartek J. (2003). Kontinuální monitorování koncentrace glukosy v intersticiální tekutině – naše první zkušenosti. *Klinická biochemie a metabolismus*, 11(1), 37–43.
47. Jadviscokova, T., Fajkusova, Z., Pallayova, M., Luza, J., & Kuzmina, G. (2007). Occurrence of adverse events due to continuous glucose monitoring. *Biomedical papers of the Medical Faculty of the University Palacky, Olomouc, Czechoslovakia*, 151(2), 263–266. <https://doi.org/10.5507/bp.2007.044>

48. Jakobsen, D.B., Torp, T.L., Stefánsson, E., Peto, T., & Grauslund, J. (2018 Dec 13). Changes in retinal arteriolar oxygen saturation predict disease activity in patients treated with aflibercept for neovascular age-related macular degeneration. *Acta Ophthalmologica*, <http://doi.org/10.1111/aos/13996> [Epub ahead of print]
49. Jakobsen, D. B., Torp, T. L., Stefansson, E., Peto, T., & Grauslund, J. (2019). Retinal metabolic and structural alterations in response to aflibercept treatment in neovascular age-related macular degeneration. *Acta ophthalmologica*, *97*(5), 525–531. <https://doi.org/10.1111/aos.13996>
50. Jani, P. D., Mwanza, J. C., Billow, K. B., Waters, A. M., Moyer, S., & Garg, S. (2014). Normative values and predictors of retinal oxygen saturation. *Retina (Philadelphia, Pa.)*, *34*(2), 394–401. <https://doi.org/10.1097/IAE.0b013e3182979e7b>
51. Jørgensen, C., & Bek, T. (2014). Increasing oxygen saturation in larger retinal vessels after photocoagulation for diabetic retinopathy. *Investigative ophthalmology & visual science*, *55*(8), 5365–5369. <https://doi.org/10.1167/iovs.14-14811>
52. Jørgensen, C. M., & Bek, T. (2017). Lack of differences in the regional variation of oxygen saturation in larger retinal vessels in diabetic maculopathy and proliferative diabetic retinopathy. *The British journal of ophthalmology*, *101*(6), 752–757. <https://doi.org/10.1136/bjophthalmol-2016-308894>
53. Jørgensen, C. M., Hardarson, S. H., & Bek, T. (2014). The oxygen saturation in retinal vessels from diabetic patients depends on the severity and type of vision-threatening retinopathy. *Acta ophthalmologica*, *92*(1), 34–39. <https://doi.org/10.1111/aos.12283>
54. Kashani, A. H., Lopez Jaime, G. R., Saati, S., Martin, G., Varma, R., & Humayun, M. S. (2014). Noninvasive assessment of retinal vascular oxygen content among normal and diabetic human subjects: a study using hyperspectral computed tomographic imaging spectroscopy. *Retina (Philadelphia, Pa.)*, *34*(9), 1854–1860. <https://doi.org/10.1097/IAE.000000000000146>
55. Khoobehi, B., Firn, K., Thompson, H., Reinoso, M., & Beach, J. (2013). Retinal arterial and venous oxygen saturation is altered in diabetic patients. *Investigative ophthalmology & visual science*, *54*(10), 7103–7106. <https://doi.org/10.1167/iovs.13-12723>
56. Kim, S. K., Kim, D. M., Suh, M. H., Kim, M., & Kim, H. C. (2011). Retinal oximetry based on nonsimultaneous image acquisition using a conventional fundus camera. *IEEE transactions on medical imaging*, *30*(8), 1577–1580. <https://doi.org/10.1109/TMI.2011.2140329>

57. Klefter, O. N., Hommel, E., Munch, I. C., Nørgaard, K., Madsbad, S., & Larsen, M. (2016). Retinal characteristics during 1 year of insulin pump therapy in type 1 diabetes: a prospective, controlled, observational study. *Acta ophthalmologica*, 94(6), 540–547. <https://doi.org/10.1111/aos.13066>
58. Klefter, O. N., Vilsbøll, T., Knop, F. K., & Larsen, M. (2015). Retinal vascular and structural dynamics during acute hyperglycaemia. *Acta ophthalmologica*, 93(8), 697–705. <https://doi.org/10.1111/aos.12797>
59. Kohner E. M. (1993). Diabetic retinopathy. *BMJ (Clinical research ed.)*, 307(6913), 1195–1199. <https://doi.org/10.1136/bmj.307.6913.1195>
60. Kohnert, K. D., Augstein, P., Heinke, P., Zander, E., Peterson, K., Freyse, E. J., & Salzsieder, E. (2007). Chronic hyperglycemia but not glucose variability determines HbA1c levels in well-controlled patients with type 2 diabetes. *Diabetes research and clinical practice*, 77(3), 420–426. <https://doi.org/10.1016/j.diabres.2007.01.021>
61. Kudlová P & Chlup R (2011): Educational background for determination of glycaemic index of foods. In: Pospíšilová A, Juřeníková P, Straková J (ed.) Conference proceedings IV. International Conference of General Nurses and Workers Educating. Brno: Tribun EU 104-111.
62. Kudlova P, Chlup R & Zapletalova J (2017): The benefits of postgraduate therapeutic education in diabetology in the Czech Republic. In: Bekirogullari Z, Minas MY & Thambusamy RX (ed.) 3rd iCH&Hpsy International Conference on Health and Health Psychology, July 5-7, 2017. Viseu, Portugal: The European Proceedings of Social & Behavioural Sciences EpSBS 217-227.
63. Li, W., Schram, M. T., Berendschot, T. T. J. M., Webers, C. A. B., Kroon, A. A., van der Kallen, C. J. H., Henry, R. M. A., Schaper, N. C., Huang, F., Dashtbozorg, B., Tan, T., Zhang, J., Abbasi-Sureshjani, S., Ter Haar Romeny, B. M., Stehouwer, C. D. A., & Houben, A. J. H. M. (2020). Type 2 diabetes and HbA_{1c} are independently associated with wider retinal arterioles: the Maastricht study. *Diabetologia*, 63(7), 1408–1417. <https://doi.org/10.1007/s00125-020-05146-z>
64. Li, J., Yang, Y., Yang, D., Liu, X., Sun, Y., Wei, S., & Wang, N. (2016). Normative Values of Retinal Oxygen Saturation in Rhesus Monkeys: The Beijing Intracranial and Intraocular Pressure (iCOP) Study. *PloS one*, 11(3), e0150072. <https://doi.org/10.1371/journal.pone.0150072>
65. Lin, L. L., Dong, Y. M., Zong, Y., Zheng, Q. S., Fu, Y., Yuan, Y. G., Huang, X., Qian, G., & Gao, Q. Y. (2016). Study of retinal vessel oxygen saturation in ischemic and non-ischemic branch retinal vein occlusion. *International journal of ophthalmology*, 9(1), 99–107. <https://doi.org/10.18240/ijo.2016.01.17>

66. Lind, M., Polonsky, W., Hirsch, I. B., Heise, T., Bolinder, J., Dahlqvist, S., Schwarz, E., Ólafsdóttir, A. F., Frid, A., Wedel, H., Ahlén, E., Nyström, T., & Hellman, J. (2017). Continuous Glucose Monitoring vs Conventional Therapy for Glycemic Control in Adults With Type 1 Diabetes Treated With Multiple Daily Insulin Injections: The GOLD Randomized Clinical Trial. *JAMA*, *317*(4), 379–387. <https://doi.org/10.1001/jama.2016.19976>
67. Little, R. R., Rohlfing, C. L., Sacks, D. B., & National Glycohemoglobin Standardization Program (NGSP) Steering Committee (2011). Status of hemoglobin A1c measurement and goals for improvement: from chaos to order for improving diabetes care. *Clinical chemistry*, *57*(2), 205–214. <https://doi.org/10.1373/clinchem.2010.148841>
68. Liu, X., He, X., Yin, Y., Zhang, B., Sun, S., Zhu, J., Zou, H., Wang, L., & Xu, X. (2019). Retinal oxygen saturation in 1461 healthy children aged 7-19 and its associated factors. *Acta ophthalmologica*, *97*(3), 287–295. <https://doi.org/10.1111/aos.14043>
69. Liu, X., Wang, S., Liu, Y., Liu, L. J., Lv, Y. Y., Tang, P., Jonas, J. B., & Xu, L. (2017). Retinal oxygen saturation in Chinese adolescents. *Acta ophthalmologica*, *95*(1), e54–e61. <https://doi.org/10.1111/aos.13167>
70. Man, R. E., Kawasaki, R., Wu, Z., Luu, C. D., Wang, J. J., Wong, T. Y., & Lamoureux, E. L. (2013a). Reliability and reproducibility of retinal oxygen saturation measurements using a predefined peri-papillary annulus. *Acta ophthalmologica*, *91*(8), e590–e594. <https://doi.org/10.1111/aos.12173>
71. Man, R. E., Lamoureux, E. L., Taouk, Y., Xie, J., Sasongko, M. B., Best, W. J., Noonan, J. E., Kawasaki, R., Wang, J. J., & Luu, C. D. (2013b). Axial length, retinal function, and oxygen consumption: a potential mechanism for a lower risk of diabetic retinopathy in longer eyes. *Investigative ophthalmology & visual science*, *54*(12), 7691–7698. <https://doi.org/10.1167/iovs.13-12412>
72. Man, R. E., Sasongko, M. B., Kawasaki, R., Noonan, J. E., Lo, T. C., Luu, C. D., Lamoureux, E. L., & Wang, J. J. (2014). Associations of retinal oximetry in healthy young adults. *Investigative ophthalmology & visual science*, *55*(3), 1763–1769. <https://doi.org/10.1167/iovs.13-13320>
73. Man, R. E., Sasongko, M. B., Xie, J., Kawasaki, R., Best, W. J., Noonan, J. E., Luu, C. D., Wang, J. J., & Lamoureux, E. L. (2015). Associations of retinal oximetry in persons with diabetes. *Clinical & experimental ophthalmology*, *43*(2), 124–131. <https://doi.org/10.1111/ceo.12387>
74. Meyer, J.J., Kon-Jara, V., Landers, M.B., Garg, S., Houghton, O.M., Meredith, T.A., Ulrich, J.N., Sai, H., & Chavala, S.H. (2012). Clinical correlation of wide-angle fluorescein angiography and retinal oximetry findings in the treatment response of retinal vein occlusion. *Investig. Ophthalmol. Vis. Sci.* *53*, 2078.

75. Michelson, G., & Scibor, M. (2006). Intravascular oxygen saturation in retinal vessels in normal subjects and open-angle glaucoma subjects. *Acta ophthalmologica Scandinavica*, 84(3), 289–295. <https://doi.org/10.1111/j.1600-0420.2005.00631.x>
76. Mlčák, P., Fialová, J., Trnková, K., & Chlup, R. (2004). A Continuous Glucose Monitoring System (CGMS) - a promising approach for improving metabolic control in persons with type 1 Diabetes mellitus treated by insulin pumps. *Biomedical papers of the Medical Faculty of the University Palacky, Olomouc, Czechoslovakia*, 148(1), 33–38. <https://doi.org/10.5507/bp.2004.005>
77. Mlčák P., Chlup R., Boudová E., Bartek J., & Zapletalová J. (2003): Vývoj koncentrace glukózy v intersticiální tekutině u nediabetiků s ohledem na detekci fenomenu svítání - pilotní studie. *Klin Biochem Metab* 11, 44-49.
78. Mlčák, P., Chlup, R., Kudlová, P., Krystyník, O., Král, M., Kučerová, V., Spurná, J., Titzová, S., Hübnerová, P., Vláčil, O., Šínová, I., Karhanová, M., Zapletalová, J., & Šín, M. (2022). Retinal oxygen saturation is associated with HbA1c but not with short-term diabetes control, internal environment, smoking and mild retinopathy - ROXINEGLYD study. *Acta ophthalmologica*, 100(1), e142–e149. <https://doi.org/10.1111/aos.14853>
79. Mohan, V., Jain, S., Kesavadev, J., Chawla, M., Mutha, A., Viswanathan, V., Saboo, B., Kovil, R., Mithal, A., Punatar, D., & Shin, J. (2016). Use of Retrospective Continuous Glucose Monitoring for Optimizing Management of Type 2 Diabetes in India. *The Journal of the Association of Physicians of India*, 64(4), 16–21.
80. Mohan, A., Dabir, S., Yadav, N. K., Kummelil, M., Kumar, R. S., & Shetty, R. (2015). Normative database of retinal oximetry in Asian Indian eyes. *PloS one*, 10(4), e0126179. <https://doi.org/10.1371/journal.pone.0126179>
81. Mordant, D. J., Al-Abboud, I., Muyo, G., Gorman, A., Harvey, A. R., & McNaught, A. I. (2014). Oxygen saturation measurements of the retinal vasculature in treated asymmetrical primary open-angle glaucoma using hyperspectral imaging. *Eye (London, England)*, 28(10), 1190–1200. <https://doi.org/10.1038/eye.2014.169>
82. Mordant, D. J., Al-Abboud, I., Muyo, G., Gorman, A., Sallam, A., Ritchie, P., Harvey, A. R., & McNaught, A. I. (2011). Spectral imaging of the retina. *Eye (London, England)*, 25(3), 309–320. <https://doi.org/10.1038/eye.2010.222>
83. Mullis, P., Völkle, H., Sigrist, V., & Zuppinger, K. (1988). Comparison of fructosamine and glycated haemoglobin in children with type 1 (insulin-dependent) diabetes mellitus. *Diabetologia*, 31(6), 351–354. <https://doi.org/10.1007/BF02341502>

84. Nakano, Y., Shimazaki, T., Kobayashi, N., Miyoshi, Y., Ono, A., Kobayashi, M., Shiragami, C., Hirooka, K., & Tsujikawa, A. (2016). Retinal Oximetry in a Healthy Japanese Population. *PloS one*, *11*(7), e0159650. <https://doi.org/10.1371/journal.pone.0159650>
85. Olafsdottir, O. B., Hardarson, S. H., Gottfredsdottir, M. S., Harris, A., & Stefánsson, E. (2011). Retinal oximetry in primary open-angle glaucoma. *Investigative ophthalmology & visual science*, *52*(9), 6409–6413. <https://doi.org/10.1167/iovs.10-6985>
86. Olafsdottir, O. B., Vandewalle, E., Abegão Pinto, L., Geirsdottir, A., De Clerck, E., Stalmans, P., Gottfredsdottir, M. S., Kristjansdottir, J. V., Van Calster, J., Zeyen, T., Stefánsson, E., & Stalmans, I. (2014). Retinal oxygen metabolism in healthy subjects and glaucoma patients. *The British journal of ophthalmology*, *98*(3), 329–333. <https://doi.org/10.1136/bjophthalmol-2013-303162>
87. Padnick-Silver, L., Kang Derwent, J. J., Giuliano, E., Narfström, K., & Linsenmeier, R. A. (2006). Retinal oxygenation and oxygen metabolism in Abyssinian cats with a hereditary retinal degeneration. *Investigative ophthalmology & visual science*, *47*(8), 3683–3689. <https://doi.org/10.1167/iovs.05-1284>
88. Palkovits, S., Lasta, M., Told, R., Schmidl, D., Boltz, A., Napora, K. J., Werkmeister, R. M., Popa-Cherecheanu, A., Garhöfer, G., & Schmetterer, L. (2014). Retinal oxygen metabolism during normoxia and hyperoxia in healthy subjects. *Investigative ophthalmology & visual science*, *55*(8), 4707–4713. <https://doi.org/10.1167/iovs.14-14593>
89. Palsson, O., Geirsdottir, A., Hardarson, S. H., Olafsdottir, O. B., Kristjansdottir, J. V., & Stefánsson, E. (2012). Retinal oximetry images must be standardized: a methodological analysis. *Investigative ophthalmology & visual science*, *53*(4), 1729–1733. <https://doi.org/10.1167/iovs.11-8621>
90. Peterson, K., Zapletalova, J., Kudlova, P., Matuskova, V., Bartek, J., Novotny, D., & Chlup, R. (2009). Benefits of three-month continuous glucose monitoring for persons with diabetes using insulin pumps and sensors. *Biomedical papers of the Medical Faculty of the University Palacky, Olomouc, Czechoslovakia*, *153*(1), 47–51. <https://doi.org/10.5507/bp.2009.008>
91. Prázný, M., Rušavý, Z., Šumník, Z., Šoupal, J., Petruželková, L., Picková, K., Jankovec, Z., Dolanová, D., Líčeník, R., & Klugar, M (2019). Použití inzulinové pumpy a glukózových senzorů u pacientů s diabetem léčených inzulinem (2019). http://www.diab.cz/dokumenty/CDS_technologie.pdf.
92. Ramm, L., Jentsch, S., Peters, S., Augsten, R., & Hammer, M. (2014). Investigation of blood flow regulation and oxygen saturation of the retinal vessels in primary open-angle glaucoma. *Graefe's archive for clinical and experimental ophthalmology = Albrecht von Graefes Archiv fur klinische und experimentelle Ophthalmologie*, *252*(11), 1803–1810. <https://doi.org/10.1007/s00417-014-2766-4>

93. Ramm, L., Jentsch, S., Peters, S., Sauer, L., Augsten, R., & Hammer, M. (2016). Dependence of diameters and oxygen saturation of retinal vessels on visual field damage and age in primary open-angle glaucoma. *Acta ophthalmologica*, *94*(3), 276–281. <https://doi.org/10.1111/aos.12727>
94. Rodbard D. (2016). Continuous Glucose Monitoring: A Review of Successes, Challenges, and Opportunities. *Diabetes technology & therapeutics*, *18 Suppl 2*(Suppl 2), S3–S13. <https://doi.org/10.1089/dia.2015.0417>
95. Rosen, R.B., Sripsema, N., Bhoomibunchoo, C. (2012). Patterns of oxygen saturation in retinal vein occlusions as measured with Oxymap. *Investig. Ophthalmol. Vis. Sci.* *53*, 2173-2173.
96. Safi, H., Safi, S., Hafezi-Moghadam, A., & Ahmadi, H. (2018). Early detection of diabetic retinopathy. *Survey of ophthalmology*, *63*(5), 601–608. <https://doi.org/10.1016/j.survophthal.2018.04.003>
97. Selvam, S., Kumar, T., & Fruttiger, M. (2018). Retinal vasculature development in health and disease. *Progress in retinal and eye research*, *63*, 1–19. <https://doi.org/10.1016/j.preteyeres.2017.11.001>
98. Shahidi, A. M., Patel, S. R., Flanagan, J. G., & Hudson, C. (2013). Regional variation in human retinal vessel oxygen saturation. *Experimental eye research*, *113*, 143–147. <https://doi.org/10.1016/j.exer.2013.06.001>
99. Shimazaki, T., Hirooka, K., Nakano, Y., Nitta, E., Ukegawa, K., Sato, S., & Tsujikawa, A. (2016). Relationship between oxygen saturation of the retinal vessels and visual field defect in glaucoma patients: comparison with each hemifield. *Acta ophthalmologica*, *94*(8), e683–e687. <https://doi.org/10.1111/aos.13089>
100. Schweitzer, D., Beuermann, B., Hammer, M., Schweitzer, F., Richter, S., Leistritz, L., Scibor, M., Thamm, E., Kolb, A., & Anders, R. (2005). Fundusspektrometrie bei altersbezogener Makulopathie [Fundus spectrometry in age-related maculopathy]. *Klinische Monatsblätter für Augenheilkunde*, *222*(5), 396–408. <https://doi.org/10.1055/s-2005-858088>
101. Schweitzer, D., Hammer, M., Kraft, J., Thamm, E., Königsdörffer, E., & Strobel, J. (1999). In vivo measurement of the oxygen saturation of retinal vessels in healthy volunteers. *IEEE transactions on bio-medical engineering*, *46*(12), 1454–1465. <https://doi.org/10.1109/10.804573>
102. Schweitzer, D., Lasch, A., van der Vorst, S., Wildner, K., Hammer, M., Voigt, U., Jütte, M., & Müller, U. A. (2007). Änderung der retinalen Sauerstoffsättigung bei Gesunden und in frühen Stadien der diabetischen Retinopathie nach Atmung von 100 % Sauerstoff [Change of retinal oxygen saturation in healthy subjects and in early stages of diabetic retinopathy during breathing of 100% oxygen]. *Klinische Monatsblätter für Augenheilkunde*, *224*(5), 402–410. <https://doi.org/10.1055/s-2007-963156>

103. Siesky, B., Harris, A., Brizendine, E., Marques, C., Loh, J., Mackey, J., Overton, J., & Netland, P. (2009). Literature review and meta-analysis of topical carbonic anhydrase inhibitors and ocular blood flow. *Survey of ophthalmology*, 54(1), 33–46. <https://doi.org/10.1016/j.survophthal.2008.06.002>
104. Siesky, B., Harris, A., Cantor, L. B., Kagemann, L., Weitzman, Y., McCranor, L., Marques, C., Werne, A., & Stefansson, E. (2008). A comparative study of the effects of brinzolamide and dorzolamide on retinal oxygen saturation and ocular microcirculation in patients with primary open-angle glaucoma. *The British journal of ophthalmology*, 92(4), 500–504. <https://doi.org/10.1136/bjo.2007.125187>
105. Siesky, B., Harris, A., Kagemann, L., Stefansson, E., McCranor, L., Miller, B., Bwatwa, J., Regev, G., & Ehrlich, R. (2010). Ocular blood flow and oxygen delivery to the retina in primary open-angle glaucoma patients: the addition of dorzolamide to timolol monotherapy. *Acta ophthalmologica*, 88(1), 142–149. <https://doi.org/10.1111/j.1755-3768.2009.01604.x>
106. Smart, L. M., Howie, A. F., Young, R. J., Walker, S. W., Clarke, B. F., & Smith, A. F. (1988). Comparison of fructosamine with glycosylated hemoglobin and plasma proteins as measures of glycemic control. *Diabetes care*, 11(5), 433–436. <https://doi.org/10.2337/diacare.11.5.433>
107. Stefansson, E., Olafsdottir, O. B., Eliasdottir, T. S., Vehmeijer, W., Einarsdottir, A. B., Bek, T., Torp, T. L., Grauslund, J., Eysteinnsson, T., Karlsson, R. A., Van Keer, K., Stalmans, I., Vandewalle, E., Todorova, M. G., Hammer, M., Garhöfer, G., Schmetterer, L., Šín, M., & Hardarson, S. H. (2019). Retinal oximetry: Metabolic imaging for diseases of the retina and brain. *Progress in retinal and eye research*, 70, 1–22. <https://doi.org/10.1016/j.preteyeres.2019.04.001>
108. Stefansson, E., Olafsdottir, O. B., Eliasdottir, T. S., Vehmeijer, W., Einarsdottir, A. B., Bek, T., Torp, T. L., Grauslund, J., Eysteinnsson, T., Karlsson, R. A., Van Keer, K., Stalmans, I., Vandewalle, E., Todorova, M. G., Hammer, M., Garhöfer, G., Schmetterer, L., Šín, M., & Hardarson, S. H. (2019). Retinal oximetry: Metabolic imaging for diseases of the retina and brain. *Progress in retinal and eye research*, 70, 1–22. <https://doi.org/10.1016/j.preteyeres.2019.04.001>
109. Stefansson, E., Pedersen, D.B., Jensen, P.K., la Cour, M., Kiilgaard, J.F., Bang, K., Eysteinnsson, T., 2005. Optic nerve oxygenation. *Prog. Retin. Eye Res.* 24, 307–332.
110. Šín, M. (2018). Automatická retinální oxymetrie po operaci pars plana vitrektomie. Hradec Králové. Habilitační práce. Univerzita Karlova, Lékařská fakulta v Hradci Králové. Vedoucí práce Naďa Jirásková.
111. Šínová, I., Chrapek, O., Mičák, P., Řehák, J., Karhanová, M., & Šín, M. (2016). Automatická retinální oxymetrie u pacientů s diabetickou retinopatií [Automatic Retinal Oxymetry in Patients with Diabetic Retinopathy]. *Ceska a slovenska oftalmologie : casopis Ceske oftalmologicke spolecnosti a Slovenske oftalmologicke spolecnosti*, 72(5), 182–186.

112. Šínová, I., Řehák, J., Nekolová, J., Jirásková, N., Haluzová, P., Řeháková, T., Bábková, B., Hejsek, L., & Šín, M. (2018). Correlation Between Ischemic Index of Retinal Vein Occlusion and Oxygen Saturation in Retinal Vessels. *American journal of ophthalmology*, *188*, 74–80. <https://doi.org/10.1016/j.ajo.2018.01.015>
113. Šoupal, J. (2020a). Implantovaný glukózový senzor: čeká nás "Éra invazivní diabetologie?" Implantable glucose sensor: "The era of invasive diabetology?" *Diabetologie, Metabol, Endokrin. Výž.* *23*(2), 46-52.
114. Šoupal, J., Petruželková, L., Grunberger, G., Hásková, A., Flekač, M., Matoulek, M., Mikeš, O., Pelcl, T., Škrha, J., Jr, Horová, E., Škrha, J., Parkin, C. G., Svačina, Š., & Prázný, M. (2020b). Glycemic Outcomes in Adults With T1D Are Impacted More by Continuous Glucose Monitoring Than by Insulin Delivery Method: 3 Years of Follow-Up From the COMISAIR Study. *Diabetes care*, *43*(1), 37–43. <https://doi.org/10.2337/dc19-0888>
115. Šoupal, J., Škrha, J., Jr, Fajmon, M., Horová, E., Mráz, M., Škrha, J., & Prázný, M. (2014). Glycemic variability is higher in type 1 diabetes patients with microvascular complications irrespective of glycemic control. *Diabetes technology & therapeutics*, *16*(4), 198–203. <https://doi.org/10.1089/dia.2013.0205>
116. Todorova, M. G., Türksever, C., Schorderet, D. F., & Valmaggia, C. (2014). Retinal vessel oxygen saturation in patients suffering from inherited diseases of the retina. *Klinische Monatsblätter für Augenheilkunde*, *231*(4), 447–452. <https://doi.org/10.1055/s-0034-1368236>
117. Told, R., Boltz, A., Schmetterer, L., Garhöfer, G., Sacu, S., Schmidt-Erfurth, U., & Pollreisz, A. (2018). Method comparison of two non-invasive dual-wavelength spectrophotometric retinal oximeters in healthy young subjects during normoxia. *Acta ophthalmologica*, *96*(5), e614–e618. <https://doi.org/10.1111/aos.13719>
118. Törnquist, P., & Alm, A. (1979). Retinal and choroidal contribution to retinal metabolism in vivo. A study in pigs. *Acta physiologica Scandinavica*, *106*(3), 351–357. <https://doi.org/10.1111/j.1748-1716.1979.tb06409.x>
119. Traustason, S., Kiilgaard, J. F., Karlsson, R. A., Hardarson, S. H., Stefansson, E., & la Cour, M. (2013). Spectrophotometric retinal oximetry in pigs. *Investigative ophthalmology & visual science*, *54*(4), 2746–2751. <https://doi.org/10.1167/iovs.12-11284>
120. Traustason, S., la Cour, M., & Larsen, M. (2014). Retinal vascular oximetry during ranibizumab treatment of central retinal vein occlusion. *The British journal of ophthalmology*, *98*(9), 1208–1211. <https://doi.org/10.1136/bjophthalmol-2013-304580>
121. Türksever, C., Orgül, S., & Todorova, M. G. (2015). Reproducibility of retinal oximetry measurements in healthy and diseased retinas. *Acta ophthalmologica*, *93*(6), e439–e445. <https://doi.org/10.1111/aos.12598>

122. Türksever, C., Valmaggia, C., Orgül, S., Schorderet, D. F., Flammer, J., & Todorova, M. G. (2014). Retinal vessel oxygen saturation and its correlation with structural changes in retinitis pigmentosa. *Acta ophthalmologica*, *92*(5), 454–460. <https://doi.org/10.1111/aos.12379>
123. Ueda-Consolvo, T., Fuchizawa, C., Otsuka, M., Nakagawa, T., & Hayashi, A. (2015). Analysis of retinal vessels in eyes with retinitis pigmentosa by retinal oximeter. *Acta ophthalmologica*, *93*(6), e446–e450. <https://doi.org/10.1111/aos.12597>
124. van der Heijden, A. A., Nijpels, G., Badloe, F., Lovejoy, H. L., Peelen, L. M., Feenstra, T. L., Moons, K. G. M., Slieker, R. C., Herings, R. M. C., Elders, P. J. M., & Beulens, J. W. (2020). Prediction models for development of retinopathy in people with type 2 diabetes: systematic review and external validation in a Dutch primary care setting. *Diabetologia*, *63*(6), 1110–1119. <https://doi.org/10.1007/s00125-020-05134-3>
125. Van Keer, K., Abegão Pinto, L., Willekens, K., Stalmans, I., & Vandewalle, E. (2015). Correlation Between Peripapillary Choroidal Thickness and Retinal Vessel Oxygen Saturation in Young Healthy Individuals and Glaucoma Patients. *Investigative ophthalmology & visual science*, *56*(6), 3758–3762. <https://doi.org/10.1167/iovs.14-16225>
126. Vandewalle, E., Abegão Pinto, L., Olafsdottir, O. B., De Clerck, E., Stalmans, P., Van Calster, J., Zeyen, T., Stefánsson, E., & Stalmans, I. (2014). Oximetry in glaucoma: correlation of metabolic change with structural and functional damage. *Acta ophthalmologica*, *92*(2), 105–110. <https://doi.org/10.1111/aos.12011>
127. C B B Veiby, N., Simeunovic, A., Heier, M., Brunborg, C., Saddique, N., Moe, M. C., Dahl-Jørgensen, K., Margeirsdottir, H. D., & Petrovski, G. (2020). Venular oxygen saturation is increased in young patients with type 1 diabetes and mild nonproliferative diabetic retinopathy. *Acta ophthalmologica*, *98*(8), 800–807. <https://doi.org/10.1111/aos.14462>
128. Waizel, M., Türksever, C., & Todorova, M. G. (2018). Normative values of retinal vessel oximetry in healthy children against adults. *Acta ophthalmologica*, *96*(7), e828–e834. <https://doi.org/10.1111/aos.13726>
129. Weinreb, R. N., & Khaw, P. T. (2004). Primary open-angle glaucoma. *Lancet (London, England)*, *363*(9422), 1711–1720. [https://doi.org/10.1016/S0140-6736\(04\)16257-0](https://doi.org/10.1016/S0140-6736(04)16257-0)
130. Yamanouchi, T., Akanuma, Y., Toyota, T., Kuzuya, T., Kawai, T., Kawazu, S., Yoshioka, S., Kanazawa, Y., Ohta, M., & Baba, S. (1991). Comparison of 1,5-anhydroglucitol, HbA1c, and fructosamine for detection of diabetes mellitus. *Diabetes*, *40*(1), 52–57. <https://doi.org/10.2337/diab.40.1.52>

131. Yang, W., Fu, Y., Dong, Y., Lin, L., Huang, X., Li, Y., Lin, X., & Gao, Q. (2016). Retinal vessel oxygen saturation in a healthy young Chinese population. *Acta ophthalmologica*, 94(4), 373–379. <https://doi.org/10.1111/aos.12943>
132. Yap, Z. L., Ong, C., Lee, Y. F., Tsai, A., Cheng, C., Nongpiur, M. E., & Perera, S. A. (2017). Retinal Oximetry in Subjects With Glaucomatous Hemifield Asymmetry. *Journal of glaucoma*, 26(4), 367–372. <https://doi.org/10.1097/IJG.0000000000000622>
133. Yip, W., Siantar, R., Perera, S. A., Milastuti, N., Ho, K. K., Tan, B., Wong, T. Y., & Cheung, C. Y. (2014). Reliability and determinants of retinal vessel oximetry measurements in healthy eyes. *Investigative ophthalmology & visual science*, 55(11), 7104–7110. <https://doi.org/10.1167/iovs.13-13854>
134. Yoneya, S., Saito, T., Nishiyama, Y., Deguchi, T., Takasu, M., Gil, T., & Horn, E. (2002). Retinal oxygen saturation levels in patients with central retinal vein occlusion. *Ophthalmology*, 109(8), 1521–1526. [https://doi.org/10.1016/s0161-6420\(02\)01109-0](https://doi.org/10.1016/s0161-6420(02)01109-0)
135. Zheng, Q., Zong, Y., Li, L., Huang, X., Lin, L., Yang, W., Yuan, Y., Li, Y., He, H., & Gao, Q. (2015). Retinal vessel oxygen saturation and vessel diameter in high myopia. *Ophthalmic & physiological optics : the journal of the British College of Ophthalmic Opticians (Optometrists)*, 35(5), 562–569. <https://doi.org/10.1111/opo.12223>

9. Význam zkratek a symbolů, vysvětlivky

2,3-BPG - 2,3-bisfosfoglycerát

a. - arteria

ABB - acid-base balance

ABR - acidobazická rovnováha

ACE inhibitory - inhibitory angiotenzin konvertujícího enzymu

ADA - American Diabetes Association

AV - arteriovenózní

BE - base excess

BMI - body mass index

BRVO - branch retinal vein occlusion (větвовé okluze sítnicové vény)

CRVO - central retinal vein occlusion (kmenová okluze sítnicové vény)

CGM - continuous glucose monitoring (kontinuální monitorování glykémie)

DCCT - Diabetes Control and Complications Trial

DM1 - diabetes mellitus 1. typu

DM2 - diabetes mellitus 2. typu

EASD - European Association for the Study of Diabetes

EDV - end diastolic velocity (rychlost průtoku na konci diastoly)

ETDRS - Early Treatment Diabetic Retinopathy Study

FGM - flash glucose monitoring

FNOL - Fakultní nemocnice Olomouc

HbA_{1c} - glykovaný hemoglobin

IDF - International Diabetes Federation

IFCC - International Federation of Clinical Chemistry and Laboratory Medicine

ISI - ischemický index

LF UP - Lékařská fakulta Univerzity Palackého

LogMAR - logaritmus minimálního úhlu rozlišení

MD - mean defect

N - počet probandů

NGSP - National Glycohemoglobin Standardization Program

OCT - optická koherenční tomografie

OD - optical density (optická hustota)

ODR - optical density ratio (poměr optických hustot)
OL - oko levé
OP - oko pravé
P - pulz (tepová frekvence)
PCO₂ - parciální tlak oxidu uhličitého
PG - koncentrace glukózy v plazmě
PO₂ - parciální tlak kyslíku
POCT - point-of-care testing (analýza vzorku krve v místě poskytování zdravotní péče)
PSV - peak systolic velocity (maximální systolická rychlost průtoku)
ROXINEGLYD - Contribution of **R**etinal **O**Ximetry to impact the assessment of **I**Nternal Environment, **G**LYcaemia, **D**iabetes control, and other parameters on retinal vessel oxygen saturation in people with diabetes mellitus
RP - retinitis pigmentosa
rt-CGM - real-time CGM (CGM transdermálním senzorem v reálném čase)
S- - koncentrace v krevním séru
SatO₂ - saturace hemoglobinu kyslíkem v sítnicových cévách
SD - směrodatná odchylka
SGLT2 – sodium-glucose cotransporter-2 (inhibitory SGLT2, glifloziny)
SMPG - selfmonitoring pomocí glukometru
TK - krevní tlak
TT - tělesná teplota
VEGF - vascular endothelial growth factor (vaskulární endoteliální růstový faktor)
vf - vlhká forma
VPMD - věkem podmíněná makulární degenerace

10. Přehled tabulek, obrázků a grafů

Tabulka 1. Klinické charakteristiky a komorbidity 41 probandů	25
Tabulka 2. Metabolické parametry 41 probandů	26
Tabulka 3. Léčba 41 probandů	27
Tabulka 4. Oční charakteristiky 41 probandů.....	28
Tabulka 5. Parametry acidobazické rovnováhy, karboxyhemoglobinu a glukózy v žilní krvi odebrané do 5 minut před retinální oxymetrií u 41 probandů	28
Tabulka 6. Parametry retinální oxymetrie obou očí (OP a OL) Den 1 a Den 4	37
Tabulka 7. Koncentrace PG měřená systémem CGM v příslušných časových obdobích před retinální oxymetrií Den 4 u 36 ze 41 probandů	39
Tabulka 8. Variabilita PG [mmol/l] v průběhu 72 h a 4 h před retinální oxymetrií ve skupině DM1 a ve skupině DM2	39
Obrázek 1. Závislost světelné absorbance oxyhemoglobinu a deoxyhemoglobinu na vlnové délce	7
Obrázek 2. Zavedení senzoru Enlite™ do podkoží paže a připojení rekordéru iPro®2.....	29
Obrázek 3. Edukace probanda.....	29
Obrázek 4. Oxymap T1 připojený na funduskameru TRC-50DX. Vpravo v detailu	30
Obrázek 5. Stav před (vlevo) a po (vpravo) extrakci senzoru Enlite™ z podkoží.....	31
Obrázek 6. Fotografie očního pozadí při různých vlnových délkách světla	33
Obrázek 7. Fotografie očního pozadí na začátku analýzy pro výpočet retinální oxymetrie	35
Obrázek 8. Fotografie očního pozadí při výpočtu retinální oxymetrie	36
Obrázek 9. Výpočet cévní (arteriální, nebo venózní) saturace pro každou fotografii očního pozadí.....	36

Graf 1. Variabilita směrodatné odchylky (SD) koncentrace glukózy v plazmě (PG) v průběhu 72 hodin před retinální oxymetrií u probandů s DM1 (N = 12) a DM2 (N = 24).	40
Graf 2. Variabilita směrodatné odchylky (SD) koncentrace glukózy v plazmě (PG) v 18 po sobě jdoucích 4hodinových intervalech v průběhu 72 hodin před retinální oxymetrií u probandů s DM1 (N = 12) a DM2 (N = 24).....	41

11. Přehled publikací

11.1 Publikace související s dizertační prací (Příloha 1-8)

1. CHLUP, R., P. MLČÁK, E. BOUDOVA, J. FIALOVÁ a J. BARTEK. Kontinuální monitorování koncentrace glukosy v intersticiální tekutině – naše první zkušenosti. *Klinická biochemie a metabolismus*, 2003, **11**(1), 37-43. ISSN 1803-6597.
2. MLČÁK, P., R. CHLUP, E. BOUDOVA, J. BARTEK a J. ZAPLETALOVÁ. Vývoj koncentrace glukosy v intersticiální tekutině u nediabetiků s ohledem na detekci fenoménu svítání – pilotní studie. *Klinická biochemie a metabolismus*, 2003, **11**(1), 44-49. ISSN 1803-6597.
3. MLČÁK, P., J. FIALOVÁ, K. TRNKOVÁ a R. CHLUP. A Continuous Glucose Monitoring System (CGMS) - a promising approach for improving metabolic control in persons with type 1 Diabetes mellitus treated by insulin pumps. *Biomedical Papers Medical Faculty University Palacky Olomouc in Czech Republic* [online]. 2004, **148**(1), 33-8 [cit. 2022-09-30]. eISSN 1804-7521. Dostupné z: doi: 10.5507/bp.2004.005.
4. ŠÍNOVÁ, I., O. CHRAPEK, P. MLČÁK, J. ŘEHÁK, M. KARHANOVÁ a M. ŠÍN. Automatická retinální oxymetrie u pacientů s diabetickou retinopatií. *Česká a slovenská oftalmologie*, 2016, **72**(5), 182-186. ISSN 1805-4447.
5. HÜBNEROVÁ, P., P. MLČÁK, I. ŠÍNOVÁ, M. KARHANOVÁ a M. ŠÍN. Současné využití automatické retinální oxymetrie. Přehledový článek. *Česká a slovenská oftalmologie*, 2020, **76**(1), 3-11. ISSN 1805-4447.
6. MLČÁK, P., R. CHLUP, P. KUDLOVÁ, O. KRISTYNÍK, M. KRÁL, V. KUČEROVÁ, J. SPURNÁ, S. TITZOVÁ, P. HÜBNEROVÁ, O. VLÁČIL, I. ŠÍNOVÁ, M. KARHANOVÁ, J. ZAPLETALOVÁ a M. ŠÍN. Retinal oxygen saturation is associated with HbA_{1c} but not with short-term diabetes control, internal environment, smoking and mild retinopathy - ROXINEGLYD Study. *Acta Ophthalmologica* [online]. 2022, **100**(1), e142-e149 [cit. 2022-09-30]. eISSN 1755-3768. Dostupné z: doi: 10.1111/aos.14853. **IF 3,362**
7. HÜBNEROVÁ, P., M. KARHANOVÁ, P. KRHOVSKÁ, J. MINAŘÍK, P. MLČÁK, B. PAŠKOVÁ, Z. SCHREIBEROVÁ, I. ŠÍNOVÁ, J. ZAPLETALOVÁ a M. ŠÍN. Retinal oxygen saturation in monoclonal gammopathies patients: A pilot study. *Acta Ophthalmologica* [online]. 2022 Aug 25 [cit. 2022-09-30]. eISSN 1755-3768. Dostupné z: doi:10.1111/aos.15239. **IF 3,362**
8. CHLUP, Rudolf, Ondřej KRISTYNÍK, Petr MLČÁK, Jana ZAPLETALOVÁ a Josef BARTEK, 2022. Intensive Management of Type 1 Diabetes in Adults: One Centre Experience 1970–2022. In: CHLUP, Rudolf. *Type 1 Diabetes Mellitus [Working Title]* [online]. London: IntechOpen Limited, s. 1-34 [cit. 2022-01-09]. Dostupné z: <https://doi.org/10.5772/intechopen.108032>.

11.2 Ostatní publikace

1. **MLČÁK, P.** Kazuistika 23. In: JIRÁSKOVÁ, N. A P. ROZSÍVAL, eds. *Kazuistiky z oftalmologie II*. Hradec Králové: Nucleus HK, 2008. s. 132-137.
2. **MLČÁK, P., M. KARHANOVÁ a K. MAREŠOVÁ.** Konzervativní léčba glaukomu. *Praktické lékařství*, 2009, **5(1)**, 22-25. ISSN 1803-5329.
3. **MLČÁK, P., M. KARHANOVÁ a K. MAREŠOVÁ.** Chirurgická léčba glaukomu. *Praktické lékařství*, 2009, **5(3)**, 118-123. ISSN 1803-5329
4. **MLČÁK, P.** Vyšetření očních lékařů In: OREL, M., V. FACOVÁ et al., eds. *Člověk, jeho smysly a svět*. Praha: Grada Publishing, 2010. s. 69-75. ISBN 978-80-247-2946-6.
5. **MLČÁK, P.** Když zrakové ústrojí neslouží, jak má. In: OREL, M., V. FACOVÁ et al., eds. *Člověk, jeho smysly a svět*. Praha: Grada Publishing, 2010. s. 82-91. ISBN 978-80-247-2946-6.
6. **MLČÁK, P.** Můžeme zrak ovlivnit ... (?) In: OREL, M., V. FACOVÁ et al., eds. *Člověk, jeho smysly a svět*. Praha: Grada Publishing, 2010. s. 92-96. ISBN 978-80-247-2946-6.
7. MAREŠOVÁ, K., **P. MLČÁK** a O. VLÁČIL. Výsledky operací katarakty s implantací Acrysof ReSTOR SN6AD3. *Česká a slovenská oftalmologie*, 2010, **66(1)**, 26-28. ISSN 1805-4447.
8. FALHAR, M., **P. MLČÁK** a J. ŘEHÁK. Výpočet optické mohutnosti nitrooční čočky pomocí metody ray tracing. *Jemná mechanika a optika*, 2011, **56(2)**, 31-37. ISSN 0447-6441.
9. KARHANOVÁ, M., **P. MLČÁK**, Z. FRYŠÁK a K. MAREŠOVÁ. Účinnost a snášenlivost tafluprostu 0,0015% bez konzervačních látek v léčbě glaukomu a oční hypertenze. *Česká a slovenská oftalmologie*, 2012, **68(4)**, 150-155. ISSN 1805-4447.
10. SKÁCELOVÁ, M., **P. MLČÁK** a P. HORÁK. Oční postižení u revmatických chorob In: PAVELKA, K., J. VENCLOVSKY, P. HORÁK, L. ŠENOLT, H. MANN a J. ŠTĚPÁN, eds. *Revmatologie*. Praha: Maxdorf, 2012. s. 106-109. ISBN 978-80-7345-295-7.
11. KARHANOVÁ, M., K. MAREŠOVÁ, F. PLUHÁČEK, **P. MLČÁK**, O. VLÁČIL a M. ŠÍN. Význam úhlu kappa pro centraci multifokálních nitroočních čoček. *Česká a slovenská oftalmologie*, 2013, **69(2)**, 64-68. ISSN 1805-4447.
12. PIKA, T., Z. KOSATÍKOVÁ, J. JURÁŇOVÁ a **P. MLČÁK**. Nekorpuskulární hyperviskózní syndromy v klinické praxi. *Interní medicína pro praxi*, 2014, **16(4)**, 156-158. ISSN 1212-7299.

13. KARHANOVÁ, M., F. PLUHÁČEK, **P. MLČÁK**, O. VLÁČIL, M. ŠÍN a K. MAREŠOVÁ. The importance of angle kappa evaluation for implantation of diffractive multifocal intra-ocular lenses using pseudophakic eye model. *Acta Ophthalmologica* [online]. 2015, **93**(2), e123-e128 [cit. 2022-09-30]. eISSN 1755-3768. Dostupné z: doi: 10.1111/aos.12521. **IF 2,844**
14. KARHANOVÁ, M., M. ELIÁŠOVÁ, T. KUBĚNA, H. PEŠKOVÁ, **P. MLČÁK**, Z. FRYŠÁK, K. MAREŠOVÁ a J. ZAPLETALOVÁ. ProVens[®] v léčbě glaukomu a oční hypertenze. *Česká a slovenská oftalmologie*, 2015, **71**(6), 288-292. ISSN 1805-4447.
15. MLČÁKOVÁ, E., **P. MLČÁK**, M. KARHANOVÁ, K. LANGOVÁ, a K. MAREŠOVÁ. Hodnocení očního povrchu u pacientů léčených analogy prostaglandinů s ohledem na obsaženou konzervační látku. *Česká a slovenská oftalmologie*, 2016, **72**(4), 120-127. ISSN 1805-4447.
16. GRIŠČÍKOVÁ, L., R. AUTRATA, K. PRAMUKOVÁ, **P. MLČÁK** a K. MAREŠOVÁ. Melanom duhovky u dětského pacienta. *Česká a slovenská oftalmologie*, 2016, **72**(5), 191-194. ISSN 1805-4447.
17. SKÁCELOVÁ, M., **P. MLČÁK** a P. HORÁK. Oční postižení u revmatických chorob In: PAVELKA, K., J. VENCLOVSKÝ, P. HORÁK, L. ŠENOLT, H. MANN a J. ŠTĚPÁN, eds. *Revmatologie. 2. aktualizované a rozšířené vydání*. Praha: Maxdorf, 2018. s. 152-155. ISBN 978-80-7345-583-5.
18. LEŠŤÁK, J., **P. MLČÁK**, A. KUBA, K. MAREŠOVÁ, M. KYNČL, J. TINTĚRA a M. FŮS. Bilateral optic neuropathy as a complication of allogeneic hematopoietic stem cell transplantation *Biomedical Papers Medical Faculty University Palacky Olomouc in Czech Republic* [online]. 2021, **165**(XX), 1-9 [cit. 2022-09-30]. eISSN 1804-7521. Dostupné z: doi: 10.5507/bp.2021.056. **IF 1,245**
19. ŠČUDLA, V. a **P. MLČÁK**. Oční změny u interních onemocnění In: ŠČUDLA, V., ed. *Základy diferenciální diagnostiky ve vnitřním lékařství*. Olomouc: Univerzita Palackého v Olomouci, 2021, s. 80-102. ISBN 978-80-244-5957-8.
20. KARHANOVÁ, M., J. KALITOVÁ, R. KOVÁŘ, J. SCHOVÁNEK, D. KARÁSEK, J. ČIVRNÝ, P. HÜBNEROVÁ, **P. MLČÁK** a M. ŠÍN. Ocular hypertension in patients with active thyroid-associated orbitopathy: a predictor of disease severity, particularly of extraocular muscle enlargement. *Graefe's Archive for Clinical and Experimental Ophthalmology*. 2022 Jul 14 [cit. 2022-09-30]. eISSN 0721-832X. Dostupné z: doi: 10.1007/s00417-022-05760-0. **IF 3,117**

12. Přílohy