



## Bakalářská práce

# Hodnocení poruch rytmu z pohledu zdravotnických záchranářů

*Studijní program:*

B5345 – Specializace ve zdravotnictví

*Studijní obor:*

5345R021 – Zdravotnický záchranář

*Autor práce:*

**Monika Říhová**

*Vedoucí práce:*

Ing. Bc. Jakub Reček, DiS.

Liberec 2023



## Zadání bakalářské práce

# Hodnocení poruch rytmu z pohledu zdravotnických záchranářů

<i>Jméno a příjmení:</i>	<b>Monika Říhová</b>
<i>Osobní číslo:</i>	D19000090
<i>Studijní program:</i>	B5345 Specializace ve zdravotnictví
<i>Studijní obor:</i>	Zdravotnický záchranář
<i>Zadávací katedra:</i>	Fakulta zdravotnických studií
<i>Akademický rok:</i>	2021/2022

### Zásady pro vypracování:

Cíle práce:

1. Popsat hodnocení poruch rytmu v kompetenci zdravotnického záchranáře dle nejnovějších vědeckých poznatků.
2. Zjistit znalosti zdravotnických záchranářů o hodnocení EKG.
3. Zjistit znalosti zdravotnických záchranářů o rozpoznání poruch rytmu na EKG.

Teoretická východiska (včetně výstupu z kvalifikační práce):

Hodnocení poruch rytmu probíhá na základě elektrokardiografického vyšetření srdce. Elektrokardiograf je přístroj, který snímá elektrickou aktivitu srdce a v podobě elektrokardiogramu umožňuje její hodnocení. V přednemocniční neodkladné péči jde o jedno z nejpoužívanějších vyšetření, které hraje zásadní roli při diagnostice poruch srdečního rytmu zdravotnickými záchranáři. Znalost fyziologické EKG křivky a jejích patologií je naprosto nezbytná pro výkon povolání zdravotnického záchranáře.

Výstupem bakalářské práce bude přednáška na odborné konferenci.

Výzkumné předpoklady / výzkumné otázky:

1. Popisný cíl, výzkumný předpoklad nestanoven.
  2. Předpokládáme, že 70 % a více zdravotnických záchranářů má znalosti o hodnocení EKG.
  3. Předpokládáme, že 70 % a více zdravotnických záchranářů má znalosti o rozpoznání poruch rytmu na EKG.
- Výzkumné předpoklady budou uvedeny na základě provedení předvýzkumu.

Metoda:

Kvantitativní.

Technika práce, vyhodnocení dat:

Technika práce: Dotazník.

Vyhodnocení dat: Data budou zpracována pomocí tabulek a grafů v programu Microsoft Office Excel a text v textovém editoru.

Místo a čas realizace výzkumu:

Místo: Vybraná zdravotnická záchranná služba.

Čas: listopad 2021 - leden 2022.

Vzorek:

Respondenti budou zdravotničtí záchranáři Zdravotnické záchranné služby. Předpokládaný počet respondentů je 50.

Rozsah práce:

Rozsah bakalářské práce činí 50–70 stran (tzn. 1/3 teoretická část, 2/3 výzkumná část).

Forma zpracování kvalifikační práce:

Tištěná a elektronická.

*Rozsah grafických prací:*

*Rozsah pracovní zprávy:*

*Forma zpracování práce:*

tištěná/elektronická

*Jazyk práce:*

Čeština

### **Seznam odborné literatury:**

BULAVA, Alan. 2017. Kardiologie pro nelékařské zdravotnické obory. Praha: Grada.

ISBN 978-80-271-0468-0.

BULÍKOVÁ, Táňa. 2015. EKG pro záchranáře nekardiology. Praha: Grada. ISBN 978-80-247-5307-2.

COVIELLO, Jessica Shank. 2020. ECG Interpretation Made Incredibly Easy. 7th ed. Praha: Wolters Kluwer.

ISBN 978-1-9751-4826-3.

ZEMAN, Karel. Poruchy srdečního rytmu v intenzivní péči. Vyd. 2., nezměn. Brno: Národní centrum ošetrovatelství a nelékařských zdravotnických oborů, 2011. ISBN 978-80-7013-533-4.

HUDÁK, Radovan et al. 2017. Memorix anatomie. 4. vyd. Praha: Triton. ISBN 978-80-7553-420-0.

MATES, Martin et al. 2016. Koronární cirkulace. Praha: Maxdorf. ISBN 978-80-7345-487-6.

MOŤOVSKÁ, Zuzana et al. 2016. Novinky v akutní kardiologii. Praha: Mladá fronta. ISBN 978-80-204-3903-1.

NESVADBA, M., P. CH. CMOREJ a D. PEŘAN. 2020. EKG prvního kontaktu v osmi krocích. Praha: Mladá fronta.

ISBN 978-80-204-5735-6.

STANĚK, Vladimír. 2020. Kardiologie v praxi. 2. vyd. Mlečice: Axonite CZ. ISBN 978-80-88046-21-9.

TUKA, Vladimír et al. 2018. Preventivní kardiologie pro praxi. Praha: NOL-nakladatelství odborné literatury.

ISBN 978-80-903929-6-0.

VOJÁČEK, Jan. 2020. Akutní kardiologie do kapsy: přehled současných diagnostických a léčebných postupů v akutní kardiologii. 3. vyd. Praha: Mladá fronta. ISBN 978-80-204-5576-5.

*Vedoucí práce:*

Ing. Bc. Jakub Reček, DiS.

Fakulta zdravotnických studií

*Datum zadání práce:*

30. listopadu 2021

*Předpokládaný termín odevzdání:* 29. července 2022

L.S.

prof. MUDr. Karel Cvachovec, CSc.,

MBA

děkan

## Prohlášení

Prohlašuji, že svou bakalářskou práci jsem vypracovala samostatně jako původní dílo s použitím uvedené literatury a na základě konzultací s vedoucím mé bakalářské práce a konzultantem.

Jsem si vědoma toho, že na mou bakalářskou práci se plně vztahuje zákon č. 121/2000 Sb., o právu autorském, zejména § 60 – školní dílo.

Beru na vědomí, že Technická univerzita v Liberci nezasahuje do mých autorských práv užitím mé bakalářské práce pro vnitřní potřebu Technické univerzity v Liberci.

Užiji-li bakalářskou práci nebo poskytnu-li licenci k jejímu využití, jsem si vědoma povinnosti informovat o této skutečnosti Technickou univerzitu v Liberci; v tomto případě má Technická univerzita v Liberci právo ode mne požadovat úhradu nákladů, které vynaložila na vytvoření díla, až do jejich skutečné výše.

Současně čestně prohlašuji, že text elektronické podoby práce vložený do IS STAG se shoduje s textem tištěné podoby práce.

Beru na vědomí, že má bakalářská práce bude zveřejněna Technickou univerzitou v Liberci v souladu s § 47b zákona č. 111/1998 Sb., o vysokých školách a o změně a doplnění dalších zákonů (zákon o vysokých školách), ve znění pozdějších předpisů.

Jsem si vědoma následků, které podle zákona o vysokých školách mohou vyplývat z porušení tohoto prohlášení.

4. 5. 2023

Monika Říhová

## Anotace

Jméno a příjmení autora:	Monika Říhová
Instituce:	Technická univerzita v Liberci, Fakulta zdravotnických studií
Název práce:	Hodnocení poruch rytmu z pohledu zdravotnických záchranářů
Vedoucí práce:	Ing. Bc. Jakub Reček, DiS.
Počet stran:	66
Počet příloh:	4
Rok obhajoby:	2023

### **Souhrn:**

Tato bakalářská práce se zabývá problematikou hodnocení poruch srdečního rytmu zdravotnickými záchranáři. Teoretická část rozebírá funkční anatomii srdce, základy a využití elektrokardiografie v urgentní medicíně a v neposlední řadě vybrané druhy arytmií. Výzkumná část zkoumá znalosti zdravotnických záchranářů o poruchách srdečního rytmu a jejich rozpoznávání pomocí EKG. Data byla sbírána kvantitativní metodou pomocí dotazníku, distribuovaného mezi zdravotnické záchranáře pracující na jednotkách intenzivní péče, anesteziologicko resuscitačních odděleních a u zdravotnické záchranné služby. Výsledky šetření byly vyhodnoceny a následně znázorněny pomocí tabulek a grafů společně s jejich slovní interpretací. Výstupem této bakalářské práce je prezentace sloužící jako podklad k přednášce na odborné konferenci.

### **Klíčová slova:**

Arytmie, Elektrokardiografie, Rytmus, Srdce, Zdravotnický záchranář.

## Anotation

Name and surname: Monika Říhová  
Institution: Technical university of Liberec, Faculty of health studies  
Title: Evaluation of arrhythmias from the perspective of paramedics  
Supervisor: Ing. Bc. Jakub Reček, DiS.  
Pages: 66  
Attachments: 4  
Year of defence: 2023

### Summary:

This bachelor thesis deals with the issue of evaluation of heart rhythm disorders by paramedics. The theoretical part analyzes the functional anatomy of the heart, the basics and use of electrocardiography in emergency medicine, and, last but not least, selected types of arrhythmias. The research part examines the knowledge of paramedics about heart rhythm disorders and their recognition by ECG. The data were collected by a quantitative method using a questionnaire distributed among paramedics working in intensive care units, anesthesiology and resuscitation departments, and the ambulance service. The results of the survey were evaluated and subsequently represented using tables and graphs together with their verbal interpretation. The output of the bachelor's thesis is a presentation serving as a basis for a lecture at a professional conference.

### Keywords:

Arrhythmia, Electrocardiography, Heart, Paramedic, Rhythm.

## Poděkování

Ráda bych poděkovala svému vedoucímu práce Ing. Bc. Jakubu Rečkovi, DiS. za odborné vedení práce. Dále bych chtěla poděkovat všem respondentům, kteří věnovali svůj čas vyplnění elektronicky distribuovaného dotazníku a vybraným institucím za udělení souhlasu s provedením výzkumu. Speciální poděkování patří mému příteli, Ondřeji Vackovi, bez jehož obrovské podpory bych tuto práci nejspíše nedokončila. Na závěr bych chtěla poděkovat svým rodičům, kteří mě již od útlého dětství podporují ve všem, co si za-  
manu.

# Obsah

Seznam zkratek . . . . .	10
<b>1 Úvod</b>	<b>11</b>
<b>2 Teoretická část</b>	<b>12</b>
2.1 Funkční anatomie srdce . . . . .	12
2.1.1 Převodní systém srdeční . . . . .	12
2.2 Základy elektrokardiografie . . . . .	14
2.2.1 Svody EKG . . . . .	14
2.2.2 Záznam EKG . . . . .	15
2.2.3 Fyziologická křivka a její popis . . . . .	15
2.3 Využití Elektrokardiografie v urgentní medicíně . . . . .	17
2.3.1 Hodnocení pomocí RAFTingu . . . . .	18
2.3.2 Stanovení elektrické osy srdeční . . . . .	18
2.3.3 Postup při čtení EKG záznamu . . . . .	19
2.4 Poruchy srdečního rytmu . . . . .	19
2.4.1 Klasifikace Arytmií . . . . .	20
2.4.2 Příčiny arytmií . . . . .	20
2.4.3 Klinické projevy Arytmií . . . . .	21
2.4.4 Diagnostika Arytmií . . . . .	21
2.5 Vybrané druhy arytmií a jejich projevy na EKG . . . . .	22
2.5.1 Sinusové arytmie . . . . .	22
2.5.2 Atriální arytmie . . . . .	25
2.5.3 AV blokáda . . . . .	27
2.5.4 Komorové arytmie . . . . .	30
<b>3 Výzkumná část</b>	<b>32</b>
3.1 Cíle práce a výzkumné předpoklady . . . . .	32
3.1.1 Cíle práce . . . . .	32
3.1.2 Výzkumné předpoklady . . . . .	32
3.2 Metodika výzkumu . . . . .	32
3.3 Analýza výzkumných dat . . . . .	33
3.4 Analýza výzkumných cílů a předpokladů . . . . .	52
<b>4 Diskuze</b>	<b>55</b>
<b>5 Návrh doporučení pro praxi</b>	<b>60</b>



6 Závěr	61
Literatura	63
Seznam obrázků	64
Seznam tabulek	65
Seznam grafů	66
Přílohy	67
A Dotazník	68
B Předvýzkum	75
C Souhlasy s realizací výzkumu	83
D Výstup bakalářské práce - prezentace	86

## Seznam zkratek

AS	Akce srdeční
AV	Atrioventrikulární
EKG	Elektrokardiografie
EOS	Elektrická osa srdeční
JR	Junkční rytmus
LDK	Levá dolní končetina
LHK	Levá horní končetina
MAT	multifokální síňová tachykardie
PAT	Paroxysmální síňová tachykardie
PDK	Pravá dolní končetina
PHK	Pravá horní končetina
PNP	Přednemocniční neodkladná péče
SA	Sinoatriální
SR	Sinusový rytmus
SSS	Sick sinus syndrom
TUL	Technická univerzita v Liberci
ZZ	Zdravotnický záchranář
ZZS	Zdravotnická záchranná služba

# 1 Úvod

Arytmie, neboli poruchy srdečního rytmu, patří mezi nejčastější srdeční onemocnění. Jejich příčinou je patofyziologické tvoření nebo šíření elektrických vzruchů v srdci. Spektrum arytmií je velice široké. Některé arytmie postižený jedinec nemusí vůbec zaznamenat, avšak závažnější druhy arytmií mohou způsobit vážné zdravotní problémy až život ohrožující stavy. Pro léčbu takto kritických stavů je klíčová co nejvčasnější diagnostika a rozeznání konkrétní poruchy srdečního rytmu.

Tato bakalářská práce se zabývá problematikou hodnocení poruch srdečního rytmu zdravotnickými záchranáři. Hodnocení poruch srdečního rytmu probíhá na základě elektrokardiografického vyšetření srdce. Jedná se o jedno z nejpoužívanějších vyšetření v rámci přednemocniční neodkladné péče (PNP), jenž je pro diagnostiku arytmií naprosto nezbytné. Z tohoto důvodu se zdravotnický záchranář bez znalostí o fyziologické EKG křivce a jejích patologiích při výkonu svého povolání neobejde.

Práce je rozdělena na dvě hlavní části. První z nich je teoretická část, která se zabývá funkční anatomíí srdce, základy a využitím elektrokardiografie v urgentní medicíně a v neposlední řadě vybranými druhy arytmií, jejichž znalost je pro zdravotnické záchranáře naprosto nezbytná. Druhá tedy výzkumná část zkoumá znalosti zdravotnických záchranářů o poruchách srdečního rytmu a jejich rozpoznávání pomocí EKG.

Výzkum byl prováděn kvantitativní metodou pomocí dotazníku, který byl distribuován mezi zdravotnické záchranáře pracující na jednotkách intenzivní péče, anesteziologicko resuscitačních odděleních, odděleních urgentního příjmu a u zdravotnické záchranné služby. Výsledky šetření byly vyhodnoceny a následně znázorněny pomocí tabulek a grafů společně s jejich slovní interpretací.

Závěr obsahuje shrnutí zkoumané problematiky spolu s vyhodnocením naplnění výzkumných cílů. Dle zjištěných dat, jejich analýzy a výsledků jsem vypracovala návrh doporučení pro praxi. Výstupem této bakalářské práce je prezentace sloužící jako podklad k přednášce na odborné konferenci.

## 2 Teoretická část

### 2.1 Funkční anatomie srdce

Srdce je dutý svalový orgán, který svými pravidelnými stahy pohání krev v cévním řečišti našeho těla a tím mimo jiné zajišťuje přenos dýchacích plynů, živin a metabolitů. Jeho hmotnost závisí na pohlaví, věku a objemu srdeční svaloviny, avšak u dospělého jedince by se měla pohybovat ve fyziologickém rozmezí 230g až 340g. Tento životně důležitý orgán kuželovitého tvaru se nachází v mediastinu za hrudní kostí a skládá se ze čtyř dutin oddělených chlopněmi a přepážkami [1].

Z pohledu předozadního je srdce uloženo v hrudníku šikmo, kdy jeho hrot apex směřuje k levé prsní bradavce. Vazivově serózní blána neboli perikard, která tento orgán obaluje, se skládá ze dvou vrstev. Prostor mezi nimi je vyplněn tekutinou usnadňující pohyb srdce. Viscerální lis osrdečníku se nazývá epikard. Probíhají v něm cévy vyživující srdce, především pak jeho svalovinu. Srdeční svalovina neboli myokard podléhá pravidelným stahům, kombinuje v sobě vlastnosti kosterní i hladké svalové tkáně a tvoří základ srdečních dutin. Ty jsou vystlány tenkou blánou, která se nazývá endokard [2].

Klidová srdeční frekvence, neboli počet stahů srdeční svaloviny za minutu, by se u dospělého člověka měla pohybovat v rozmezí 60-80 stahů. Jelikož se z určité míry jedná o autonomní orgán, dokáže si srdce samo vytvořit elektrické impulzy potřebné pro svou činnost. Za to zodpovídá převodní systém srdeční (Obrázek 2.1). Frekvenci nám také ovlivňuje nervové a humorální řízení spolu s faktory vnějšího prostředí [3].

#### 2.1.1 Převodní systém srdeční

Jedná se o specializovanou tkáň, která zajišťuje tvorbu a přenos elektrických impulzů k pracující svalovině, která je schopna tyto impulzy pouze převádět. Rytmické popudy vycházejí ze sinoatriálního (SA) uzlu, odkud se přenáší dalšími oddíly. Těmi jsou atrioventrikulární (AV) uzol, Hisův svazek, Tawarova raménka a Purkyňova vlákna, která sousedí s buňkami pracovního myokardu [4].

**SA uzol** je nazýván primárním pacemakerem neboli udavatelem kroku právě z toho důvodu, že zde vznikají elektrické impulzy. Tyto impulzy vznikají s frekvencí 60–90 tepů za minutu. Nachází se v horní pravé síni. Pokud by došlo k jeho poškození,

přebírají jeho funkci centra z oblasti AV uzlu nebo centra nacházející se v samotných srdečních komorách. Ty však mají frekvenci daleko pomalejší. Vzruch z SA uzlu se srdečními síněmi šíří dále do AV uzlu. [5].

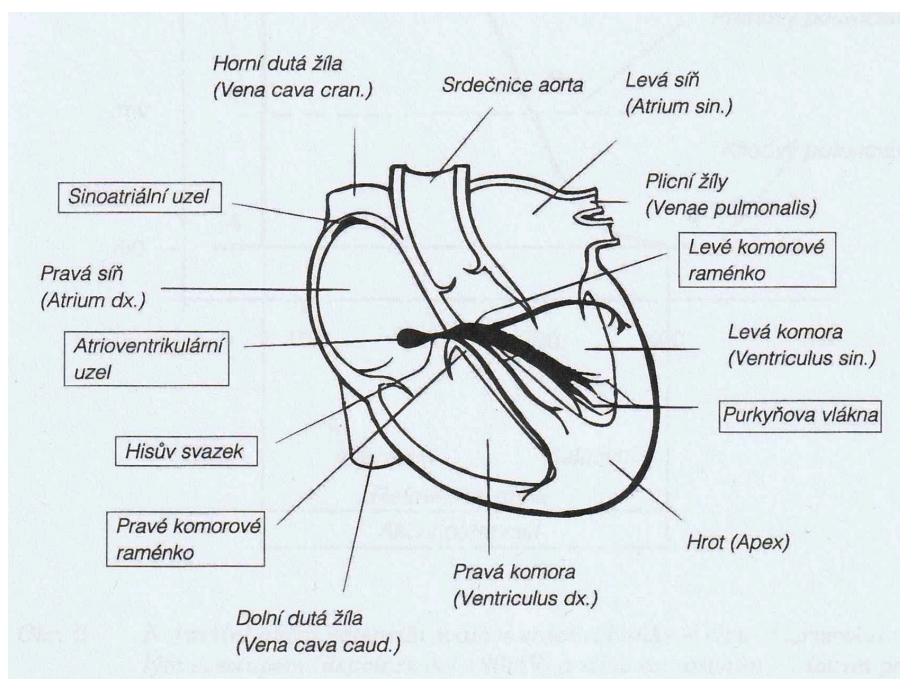
**AV uzel** je jediné místo, jenž převádí vzruch ze síní na komory a nachází se na jejich rozhraní. Nastává v něm zpomalení převodu vzruchu, které umožňuje naplnění srdečních komor před jejich stahem. V případě poruchy SA uzlu může převzít funkci tvorby vzruchu, avšak s frekvencí pouze 40–60 tepů za minutu [6].

**Hisův svazek** je plynulým pokračováním AV uzlu, které je schopné přenést elektrický vzruch mezi svalovinou síní a komor. Prochází do mezikomorového septa, kde se dále dělí na pravé a levé Tawarovo raménko [5].

**Pravé Tawarovo raménko** má oproti levému pouze jednu větev, jejíž vlákna probíhají komorovou přepážkou a směřují ke hrotu pravé komory [4].

**Levé Tawarovo raménko** se větví na přední a zadní svazek, které přenáší vzruch mezikomorovou přepážkou na levou komoru [5].

**Purkyňova vlákna** vznikají terminálním větvením Tawarových ramének a plynule přechází do vláken pracovního myokardu. Jsou tak posledními výběžky převodního systému srdečního [4].



Obr. 2.1: Anatomie a převodní systém srdce [4].

## 2.2 Základy elektrokardiografie

Elektrokardiografie (EKG) je vyšetřovací metoda, jejímž principem je snímání elektrické aktivity srdce. Převodní systém srdeční tvoří a vede impulzy vyzařující do okolních tkání, odkud je můžeme snímat pomocí elektrod. K tomu nám slouží přístroj elektrokardiograf. Ten tyto impulzy a jejich průběh zaznamenává a následně transformuje do křivek reprezentujících cyklus depolarizace a repolarizace srdce [7].

K depolarizaci dochází, když vlna stimulace prochází srdcem a stimuluje myokard k jeho kontrakci. Repolarizací se rozumí následný návrat do klidového režimu neboli relaxace srdečního svalu. Než dojde k opětovnému vzniku akčního potenciálu, procesu depolarizace a repolarizace, nastává klidový potenciál tedy setrvání v klidovém stavu. Celý tento proces je interpretován v podobě elektrokardiogramu, který nám umožňuje jeho hodnocení [7].

Jedná se o neinvazivní vyšetření, které nemá téměř žádná rizika a poskytuje nám zásadní diagnostické informace při náhlých stavech v kardiologii. V dnešní době se EKG řadí mezi základní vyšetření na oddělení urgentních příjmů, jednotkách intenzivní péče a téměř standartní vyšetření využívané v PNP [6]. Existují samozřejmě i další druhy tohoto vyšetření, jako je například Holterovo monitorování nebo ergometrie. Pro potřeby této práce se však budeme zabývat pouze způsoby využívanými pro monitoraci pacienta na lůžku intenzivní péče a v PNP.

### 2.2.1 Svody EKG

Jak již bylo zmíněno, elektrické signály jsou snímány z povrchu těla pomocí elektrod neboli svodů. Nutností pro správný záznam je jejich dobrý kontakt s kůží pacienta. Pro potřeby urgentní medicíny se běžně využívá dvanácti svodové EKG, které umožňuje zaznamenávat informace z 12ti různých pohledů a poskytuje tak kompletní obraz elektrické aktivity srdce. Těchto 12 pohledů získáváme umístěním elektrod na pacientovy končetiny a hrudník. Odrážejí nám informace z různých rovin srdce. V případě potřeby kontinuální monitorace popisujeme EKG křivku snímanou obvykle pomocí tří nebo pětisvodového záznamu z monitoru.

**Bipolární končetinové svody** I, II, III podle Einthovena tvoří svým rozmístěním pomyslný trojúhelník, v jehož těžišti se nachází srdce a vrcholy představují právě jednotlivé elektrody. Měří elektrické potenciály srdce ve frontální rovině. Rozdíl potenciálu se zaznamenává vždy mezi dvěma elektrodami [4]. Měly by se umísťovat na místech, kde je co nejméně svaloviny, která by mohla způsobit rušení signálu. Na zápěstí pravé horní končetiny (PHK), zápěstí levé horní končetiny (LHK) a kotník levé dolní končetiny (LDK). Čtvrtá zemní elektroda se většinou umísťuje na pravou dolní končetinu (PDK) [6].

**Unipolární končetinové svody** aVR, aVL, aVF podle Goldbergera využívají identické elektrody jako svody bipolární. Narozdíl od nich se však elektrický potenciál každé z nich měří vůči Wilsonově centrální svorce, která má nulový potenciál a leží zhruba ve středu hrudníku. Potenciál se tedy měří také ve frontální rovině a vždy z té části srdce, která je ke svorce přivrácena [5].

**Hrudní unipolární svody** V1 až V6 podle Wilsona, na nichž je napětí snímáno také oproti centrální svorce, zaznamenávají elektrické potenciály v horizontální rovině. Jejich pozice je standardizovaná a pro možnost správné interpretace je nutné ji dodržet. Svod V1 by se měl nacházet ve čtvrtém mezižebří od sternu vpravo, V2 na stejné úrovni od sternu vlevo, V3 se umísťuje mezi předchozí svod a svod V4, který má být umístěn v pátém mezižebří medioklavikulárně vlevo. Zbylé dva svody leží také na levé straně v pátém mezižebří. V5 v přední axilární čáře a V6 ve střední axilární čáře [8].

## 2.2.2 Záznam EKG

Elektrokardiogram se zaznamenává na milimetrový papír obvyklou rychlostí 25mm/s, kdy posun o jeden malý čtvereček reprezentuje 0,04s. Jeden velký čtverec tedy bude mít trvání posunu 0,2s a z toho vyplývá, že 1s bude trvat záznam pěti velkých čtverců. To je důležité vědět zejména kvůli posouzení délky jednotlivých intervalů a pro případný výpočet srdeční frekvence [6].

Před vlastním záznamem je důležité mít správně přiložené jednotlivé elektrody, které musí dobře přiléhat ke kůži. Před vlastní aplikací elektrod je vhodné odstranit ochlupení, které by mohlo bránit správnému přilnutí svodů, odmastit a následně navlhčit pokožku sprejem případně vodivým gelem. Snímaný by se neměl dotýkat ničeho kovového a měl by ležet naprosto v klidu, aby nedocházelo ke tvorbě artefaktů, které by mohly komplikovat následné hodnocení EKG záznamu.

## 2.2.3 Fyziologická křivka a její popis

EKG křivka se skládá z kmitů, vln, segmentů a intervalů, které za sebou opakovaně následují (Obrázek 2.2). Písmena P, Q, R, S, T a U představují odchylky odstupující od základní linie, jež znázorňují průběh akčního potenciálu srdeční svalovinou [4].

**Vlna P** je první odchylkou fyziologické EKG křivky a představuje depolarizaci síní, která začíná v sinusovém uzlu. Z tohoto důvodu při její přítomnosti hovoříme o sinusovém rytmu. Jedna tato vlna by měla předcházet každému QRS komplexu a trvat zhruba 0,12s. To je rozsah tří malých čtverečků milimetrového papíru [7]. Nejlépe viditelné by tyto vlny měly být ve II a V1 svodu. Tvar a charakter vlny se může měnit vlivem různých onemocnění srdce, změnou jeho polohy nebo místa vzniku akčního potenciálu [6].

**Interval PQ** měříme od začátku vlny P do začátku následujícího QRS komplexu. Tento úsek sleduje postup impulsu ze síní přes AV uzel, Hisův svazek a větve pravého a levého Tawarova raménka. Za normálních okolností by jeho trvání mělo být v rozsahu 3 až 5ti čtverečků milimetrového papíru tudíž 0,12 až 0,20s [7]. Délka tohoto intervalu se může měnit vlivem anomálií síňokomorového spojení a převodu [4].

**Komplex QRS** odráží depolarizaci komor, jenž vede k mechanické kontrakci obou komor známé jako komorová systola. Jeho fyziologická délka se pohybuje v rozmezí 0,06s až 0,12s, tři malé čtverečky nebo méně [5]. Při některých poruchách může být tento komplex značně rozšířen. To svědčí o poruše vedení v oblasti Hisova svazku, Purkyňových vlákních a komorových ramének. Z 12ti svodového EKG záznamu můžeme dle hloubky a výšky QRS komplexu určovat sklon elektrické osy srdeční [4].

**Interval RR** vymezuje vzdálenost mezi dvěma QRS komplexy a odráží tak srdeční frekvenci, kterou je díky němu v případě potřeby možné vypočítat. Pokud jsou tyto intervaly značně zkráceny, pozorujeme tachykardii a při jejich prodloužení naopak bradykardii [4].

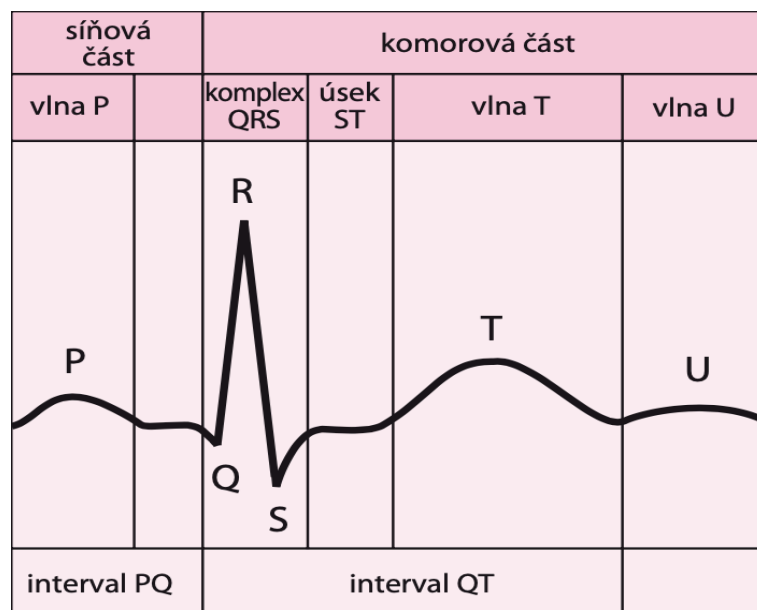
**Úsek ST** představuje konec komorové depolarizace a začátek jejich repolarizace. Fyziologicky je v izoelektrické čáře, tudíž má nulovou hodnotu elektrického potenciálu. Elevace neboli posunutí nad izoelektrickou linii značí akutní poškození myokardu. Při poklesu tohoto úseku hovoříme o depresi, která může indikovat ischemii myokardu. Různé odchylky můžeme pozorovat také při poruchách metabolismu [5].

**Vlna T** znázorňuje komorovou repolarizaci. Je lehce asymetrická a ve všech svodech s výjimkou aVR by měla být pozitivní. Bez příčiny můžeme pozorovat negativní vlnu T také ve svodech III a V1. Nález negativní vlny T v jiných svodech svědčí pro patologii [5]. Ta může být zapříčiněna ischemickou chorobou srdeční, akutním infarktem myokardu nebo například iontovou dysbalancí [4].

**Vlna U** je pozorovatelná jako malá odchylka následující vlnu T. Nebývá přítomna na každém svodu, avšak nejlépe patrná bývá v hrudních svodech. Její původ není plně znám. Bývá zvýrazněna při hyperkalcémii, hypokalcémii nebo například při intoxikaci digoxinem [7].

**Úsek QT** měříme od začátku QRS komplexu ke konci vlny T. Jeho fyziologická délka závisí na pohlaví, věku a srdeční frekvenci. Za normální hodnoty se považuje délka trvání od 0,36s do 0,44s. Tento interval reprezentuje čas potřebný pro cyklus depolarizace a repolarizace komor. Abnormality v jeho trvání mohou naznačovat problémy s myokardem a vyšší riziko výskytu poruch srdečního rytmu. Patologické změny tohoto intervalu můžeme pozorovat také při iontové nerovnováze a léčbě některými antiarytmiky [7].





Obr. 2.2: Znázornění jednotlivých vln, kmitů, úseků a intervalů na záznamu EKG [6]

## 2.3 Využití Elektrokardiografie v urgentní medicíně

Hlavní význam EKG v PNP nacházíme při diagnostice poruch srdečního rytmu a diferenciální diagnostice ischemických bolestí na hrudi. Slouží nám k odhalení patologických stavů kardiovaskulárního systému, jejichž rozpoznání nám umožňuje poskytnutí včasné a odpovídající léčby. Toto vyšetření má zároveň doplňkový význam při diagnostice dalších akutních stavů, jimiž jsou například srdeční tamponáda, rozvrat elektrolytové rovnováhy, plicní embolie, perikarditida a jiné [6].

Na území České republiky jsou kompetence ZZ vymezeny vyhláškou Ministerstva zdravotnictví o činnostech zdravotnických pracovníků a jiných odborných pracovníků. Konkrétně jde o vyhlášku č. 55/2011 Sb., která je dále upravena vyhláškami č. 2/2016 Sb. a č.391/2017. Na jejich podkladě je ZZ bez odborného dohledu a bez indikace lékaře mimo jiné oprávněn monitorovat vitální funkce pacienta včetně sledování a hodnocení poruch rytmu pomocí EKG. V situacích, které si to vyžadují, může provést defibrilaci [9]. Elektrický výboj smí však podat pouze po předchozím provedení EKG záznamu, aby bylo možné posoudit, zda byl tento úkon indikován správně či nikoli.

Z výše zmíněného vyplývá, že ZZ se při výkonu svého povolání bez znalostí o hodnocení poruch rytmu pomocí EKG neobejde. Je naprosto nezbytné, aby dokázal poruchy rytmu rozpoznat, správně identifikovat a na základě svých znalostí volit vhodné postupy při poskytování PNP.

### 2.3.1 Hodnocení pomocí RAFTingu

Hodnocení EKG křivky by mělo být prováděno v určité posloupnosti na sebe navazujících kroků. Můžeme tak eliminovat možné chyby, které by při její interpretaci mohly nastat. Dodržování určitého pořadí nám ulehčuje pomůcka „RAFTing“, kde jednotlivá písmena představují kroky, které musíme pro správné vyhodnocení EKG podstoupit [6].

**R = Rytmus** je za fyziologických podmínek sinusový (SR). Každému QRS komplexu by tedy měla předcházet jedna vlna P, což značí vznik akčního potenciálu v SA uzlu. Vlny P přednostně hledáme ve svodech I a II, kde by měly být vždy pozitivní. Pokud je aktivita SA uzlu z nějakého důvodu potlačena nebo zcela chybí, přebírá jeho funkci nejčastěji oblast AV uzlu. V takovém případě hovoříme o junkčním rytmu (JR), který má zpravidla pomalejší frekvenci a vlny P jsou ve svodech I a II negativní nebo zcela chybí [5]. Vlny P dále nepozorujeme ani při fibrilaci síní, flutteru síní, supraventrikulární či komorové tachykardii [6].

**A = akce srdeční (AS)** může být pravidelná nebo nepravidelná. Pozorujeme-li stejnou vzdálenost mezi jednotlivými QRS komplexy, jde o pravidelnou AS. Jsou-li od sebe tyto komplexy různě daleko, jedná se o nepravidelnou AS, která bývá nejčastěji způsobena fibrilací síní. Ojedinělý výskyt odchylek mezi QRS komplexy značí přítomnost extrasystol [10].

**F = srdeční frekvence** by se měla pohybovat v rozmezí 60-90 tepů za minutu. Pokud je nižší, hovoříme o bradykardii a pokud vyšší o tachykardii. Nesmíme zapomínat, že u zdravých a fyzicky aktivních jedinců může fyziologicky nabývat nižších hodnot [5]. Při jejím výpočtu využíváme znalosti o rychlosti posunu milimetrového papíru 25mm/s a intervalu RR. Srdeční frekvenci zjistíme tak, že číslo 60 vydělíme intervalem RR v sekundách [6].

**T = trvání vln a intervalů** je krok, při kterém hodnotíme délku trvání jednotlivých úseků EKG křivky a zároveň pozorujeme případné patologické odchylky od izoelektrické linie. Jednotlivé vlny a intervaly jsme již popisovali v předchozí kapitole této práce.

### 2.3.2 Stanovení elektrické osy srdeční

Elektrická osa srdeční (EOS) odráží směr vektoru elektrické srdeční aktivity během depolarizace komor tj. maximálních výchylek QRS komplexu. Za fyziologických podmínek je její směr zprava dolů doleva a její úhel se pohybuje mezi hodnotami  $-30^\circ$  až  $+110^\circ$ . Sklon EOS má význam při diagnostice hemibloků, raménkových blokad nebo například hypertrofii komor a určuje se z končetinových svodů I, II, III [11].

### 2.3.3 Postup při čtení EKG záznamu

Při čtení EKG záznamu musíme vždy postupovat obezřetně. V opačném případě bychom se mohli dopustit chyb, které by mohly vést ke stanovení špatné diagnózy a s tím souvisejícího terapeutického postupu.

**Ověření správnosti otočení záznamu** by se mohlo zdát jako naprosto banální záležitost. Pokud si však správnost otočení nekontrolujeme a budeme číst záznam vzhůru nohama, můžeme se dopustit mylných diagnostických závěrů.

**Kontrola rychlosti posunu papíru** je dalším nezbytným krokem pro správné čtení a následnou interpretaci EKG. Standardně se využívá rychlost posunu papíru 25mm/s. V takovém případě představují malé čtverečky 0,04s a ty velké 0,2s. Na některých pracovištích se však můžeme setkat také s rychlostí posunu papíru 50mm/s. Přehlédnutí rozdílné rychlosti záznamu by mohlo vést k chybné diagnostice bradykardie.

**Dodržení systematického postupu při hodnocení** musí být vždy prováděno v určité posloupnosti na sebe navazujících kroků, jak již bylo zmíněno v předchozí kapitole této práce. Nejčastěji doporučovanými postupy jsou hodnocení pomocí RAFTingu nebo podle EKG desatera. Díky tomuto kroku lze předejít zmatkům a omylům, které by při nedodržení předem stanoveného postupu mohly nastat.

**Riziko možných artefaktů** musíme brát při čtení EKG záznamu vždy v potaz. Ne všechny odchylky od izoelektrické linie musí být patologického původu. Některé mohou být způsobeny rušivými elementy, jako jsou pohyby pacienta, špatná přilnavost jednotlivých svodů, technické problémy a další. Pokud při hodnocení EKG záznamu nabereme podezření, že mohl být některým z těchto artefaktů ovlivněn, je nutné ho eliminovat a provést vyšetření znovu.

## 2.4 Poruchy srdečního rytmu

Běžně se označují pojmem arytmie nebo také dysrytmie. Jde o skupinu onemocnění, pro která je typická porucha srdeční frekvence, srdečního rytmu, šíření vzruchu v srdci nebo jejich kombinace [12].

Poruchy srdečního rytmu jsou v PNP častým problémem a indikací k výjezdu. Můžeme se setkat s primárními arytmiemi, které vznikají na základě anatomickém, nebo se sekundárně vznikajícími, jež se tvoří při akutních příhodách či jako následek rozvratu vnitřního prostředí [13].

### 2.4.1 Klasifikace Arytmií

V klinické praxi se můžeme setkat hned s několika klasifikacemi těchto poruch. Ty rozlišujeme dle různých hledisek.

**Podle patogenetických mechanismů** dělíme arytmie na poruchy tvorby vzruchu, vedení vzruchu a kombinované poruchy. Spadají sem poruchy jako jsou SA a AV blokády, blokády Tawarových ramének, fibrilace, tachykardie, extrasystoly a další [14].

**Podle místa vzniku** rozlišujeme arytmie na sinusové, supraventrikulární a komorové. Sinusová arytmie je způsobena poruchou v síni, která je hlavním generátorem rytmu srdečního svalu. Komorová arytmie na rozdíl od té předchozí vzniká v komorách. Ty zodpovídají za pumpování krve do celého těla. Supraventrikulární arytmií se potom rozumí skupina srdečních arytmií, které vznikají v horní části srdečního svalu. Tedy ve svalech síní nebo AV uzlu [14].

**Podle vlivu na srdeční frekvenci** rozlišujeme zda se jedná o tachykardii tj. zrychlení srdečního rytmu či jeho zpomalení tj. bradykardii [14].

**Podle klinické závažnosti** rozdělujeme poruchy srdečního rytmu na benigní a maligní. Benigní arytmie jsou srdeční arytmie, které nejsou způsobeny závažným srdečním onemocněním a neohrožují život pacienta. Mohou se projevovat jako palpitace, bušení srdce nebo pocit nestability. Maligní arytmie jsou oproti tomu závažné srdeční arytmie, které mohou být nebezpečné nebo dokonce život ohrožující. V mnoha případech vedou k nedostatečnému zásobení orgánů a tkání kyslíkem, což může vést k srdeční zástavě nebo třeba mrtvici [15].

### 2.4.2 Příčiny arytmií

Příčin poruch srdečního rytmu může být hned několi.

**Ischemická choroba srdeční** bývá nejčastější příčinou vzniku arytmie. Srdce není dostatečně zásobeno kyslíkem a živinami, což vede k částečnému či úplnému poškození srdečního svalu, který následně není schopen správně vést a generovat vzruch. Ischemie srdce vzniká nejčastěji na podkladě aterosklerózy [15].

**Strukturální anomálie srdce** jsou vrozené či získané abnormality srdce, které mohou ovlivnit jeho funkci a způsobit poruchu rytmu. Mluvíme zde například o vadách septa nebo hypertrofii komor či síní [4].

**Metabolické poruchy** jako jsou poruchy acidobazické rovnováhy, iontové poruchy a poruchy hormonálního stavu vznikající v důsledku jiných onemocnění. Mají také významný dopad na funkci našeho srdce a mohou být příčinou vzniku arytmie [14]. Metabolický rozvrat může nastat také v důsledku užívání některých léků. Mezi léky

ovlivňující funkci srdečního svalu, které mohou být při nevhodném užití v tomto ohledu nebezpečné, spadají například adrenalin, digoxin, diuretika nebo antiarytmika. Neměli bychom zde samozřejmě opomíjet ani kofein, alkohol a drogy, které rovněž obsahují arytmogenní látky [4].

**Narušení autonomního nervového systému**, který je znám také jako vegetativní nebo nevědomý nervový systém, ohrožuje kromě jiného i správnou funkci našeho srdce. Arytmie může vzniknout v důsledku patologického stavu našeho organismu, vlivem stresu, úzkosti či šoku [5].

**Dědičnost** je významný faktor, který bychom neměli opomíjet. Některé arytmie jsou dědičné a mohou být způsobeny genetickými poruchami. To je důležité zejména při odběru anamnézy, kdy bychom se nikdy neměli zapomenout dotázat na srdeční onemocnění v rodině [16].

Nesmíme také opomíjet fakt, že jednotlivé příčiny arytmií mohou být kombinovány a vzájemně se ovlivňovat. Vždy by měla být provedena diferenciální diagnostika s návaznou léčbou odpovídající danému stavu, aby se předešlo dalšímu možnému zhoršení stavu pacienta [13].

### 2.4.3 Klinické projevy Arytmií

Klinický obraz arytmií se může lišit v závislosti na typu a závažnosti poruchy srdečního rytmu. Mezi nejčastější projevy arytmií patří palpitace, změny srdeční frekvence, hypotenze, dušnost, stenokardie, slabost, únava, vertigo, presynkopa až synkopa, šok a v závažných případech může daný stav vyústit až v náhlou srdeční smrt [15].

### 2.4.4 Diagnostika Arytmií

Jak již bylo zmíněno vedle anamnézy a fyzikálního vyšetření se diagnostika poruch srdečního rytmu v rámci PNP opírá zejména o vyšetření pomocí EKG, které je hlavním předmětem této práce. V EKG záznamu pátráme po odchylkách od fyziologické křivky, která je popsána v kapitole 2.2.2. Konkrétní postup pro její hodnocení potom nalezneme v kapitole 2.3.

Správná a včasná diagnostika má zásadní význam při snižování morbidity a mortality závažných srdečních arytmií [16]. Zdravotnický záchranář se však v rámci PNP potýká s celou řadou časových i technických omezení, a proto mnohdy nebývá přesná diagnostika konkrétního druhu poruchy srdečního rytmu možná [13].

## 2.5 Vybrané druhy arytmí a jejich projevy na EKG

### 2.5.1 Sinusové arytmie

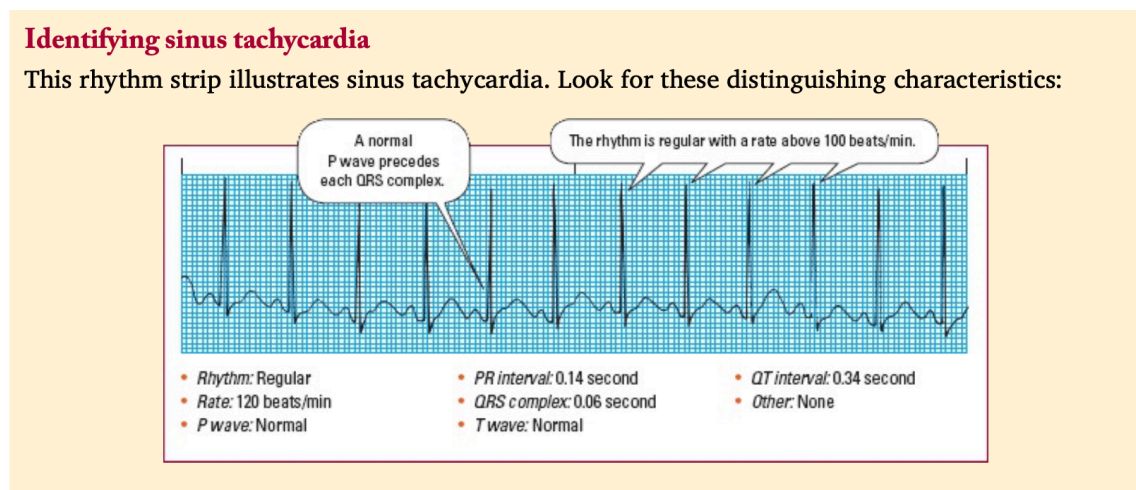
Arytmie, které jsou způsobeny poruchou v SA uzlu, nazýváme jako Sinusové. Projevují se změnou v pravidelnosti srdečního rytmu nebo v jeho frekvenci. Často jsou benigní a nevyžadují léčbu, avšak v některých případech mohou být příznakem vážnějšího zdravotního stavu [17].

Elektrokardiograficky se posuzují na základě přítomnosti vln P, jejich pravidelnosti, tvaru a vztahu ke komplexu QRS [7]. Při posuzování záznamu je třeba zvážit celou řadu faktorů, které ho mohou ovlivnit, ale nutně nemusí znamenat přítomnost patologie. Záznam může významně ovlivnit fyzická aktivita předcházející vyšetření nebo například emoční stav pacienta [18].

#### Sinusová tachykardie

Sinusová tachykardie (Obrázek 2.3) je odchylka, při níž dochází ke zrychlení srdečního rytmu nad 100 tepů za minutu. Vzruch vychází standardně z SA uzlu, tudíž bychom na EKG záznamu měli být schopni před každým QRS komplexem nalézt vlnu P [7]. Při hodně vysoké srdeční frekvenci se vlna P může ztrácet v předchozí vlně T nebo v následujícím QRS komplexu [4].

Jelikož je SA uzel pod vlivem sympatického a parasympatického nervového systému, můžeme tento druh rytmu pozorovat u celé řady fyziologických stavů, které vedou k podráždění sympatiku. Příkladem může být vysoká fyzická aktivita, stres či emoční rozrušení. V jiných případech může být sinusová tachykardie příznakem vážných zdravotních stavů, jako jsou plicní embolie, srdeční nedostatečnost, šokový stav a další [18].

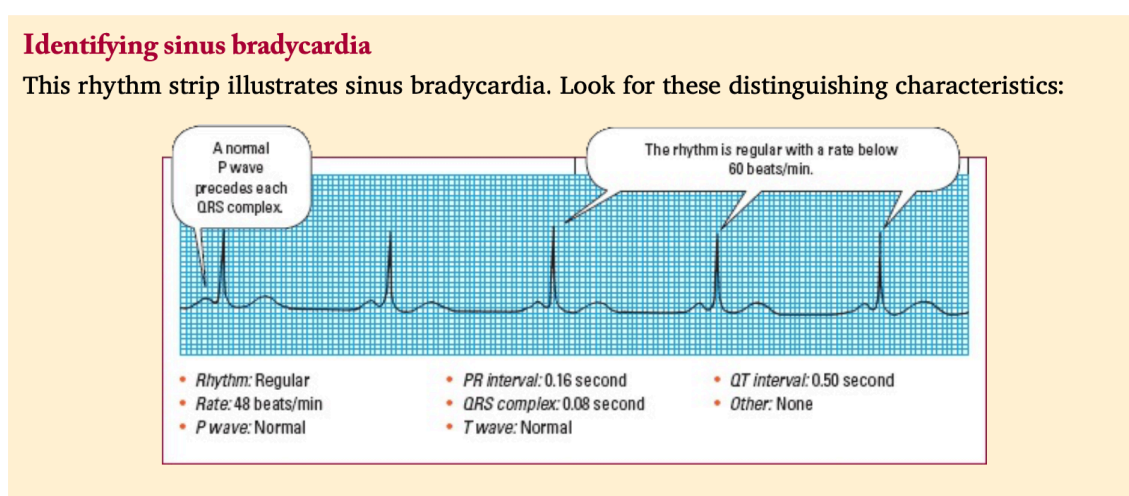


Obr. 2.3: Ilustrace a popis sinusové tachykardie na EKG záznamu [7]

## Sinusová bradykardie

Stejně jako u předchozí, tak i tato změna rytmu může mít fyziologické opodstatnění. Sinusová bradykardie (Obrázek 2.4) se charakterizuje srdeční frekvencí nižší než 60 tepů za minutu, což může být norma u vysportovaných jedinců v klidovém stavu. Standartně se tepová frekvence snižuje také v době spánku. Pokud ovšem SA uzel nevyšle signál pro vzruch s dostatečnou frekvencí v jiných, než fyziologických případech, může se jednat o varovný signál upozorňující na závažný zdravotní stav [7]. Sinusová bradykardie je pozorovatelná například při hypotyreóze, podchlazení a degenerativních onemocněních převodního systému srdce [17].

Vzhledem k tomu, že se jedná o sinusový rytmus, na EKG záznamu by měly být viditelné vlny P, které předchází komplexy QRS [7].



Obr. 2.4: Ilustrace a popis sinusové bradykardie na EKG záznamu [7]

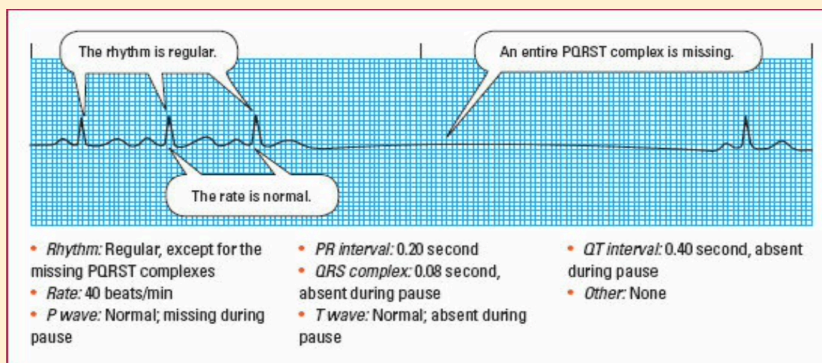
## Sinusová zástava

Sinusová zástava (Obrázek 2.5) je přechodná dysrytmie, která nastává ve chvíli, kdy SA uzel není schopen generovat vzruch, nebo z něj vzruch neproniká dále. Takové selhání může být důsledkem celé řady stavů. Pozorujeme ho například při akutní infekci, ischemické chorobě srdeční či vagové stimulaci. Klinický význam této poruchy závisí na symptomech pacienta a v mnoha případech nevyžaduje akutní léčbu [4].

Při zachycení této poruchy na EKG záznamu pozorujeme izoelektrickou linii v místě, kde by se standartně měly nacházet pravidelné PQRST komplexy. Před výpadkem i po něm by měl být pozorovatelný fyziologický rytmus případně rytmus náhradní [19].

### Identifying sinus arrest

This rhythm strip illustrates sinus arrest. Look for these distinguishing characteristics:



Obr. 2.5: Ilustrace a popis sinusové zástavy na EKG záznamu [7]

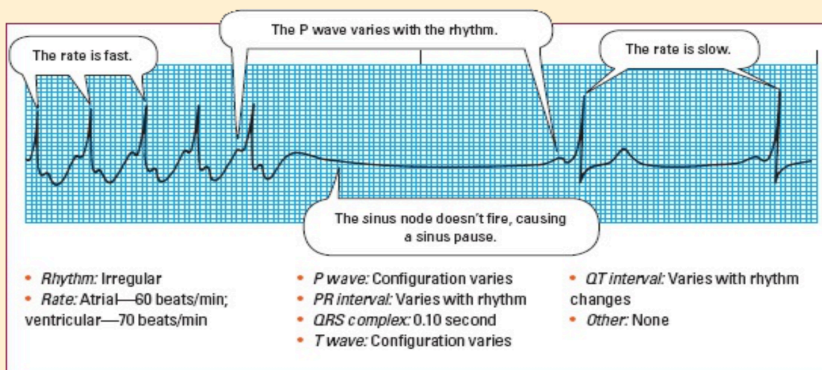
### Sick sinus syndrom (SSS)

Syndrom nemocného sinu, neboli sick sinus syndrom (Obrázek 2.6), je stav, při kterém přirozený kardiostimulátor, sinusový uzel, nefunguje správně. Tato porucha rytmu se obvykle projevuje jako bradykardie, s epizodami sinusové zástavy a SA bloku, prokládaná náhlými krátkými obdobími tachykardie, fibrilace či flutteru síní. Srdce jedince s touto poruchou není schopno zrychlit svou frekvenci v situacích, kdy je to žádoucí. Například během vysoké fyzické aktivity [7].

Závažnost této arytmie závisí na věku pacienta, přítomnosti jiných onemocnění a typu a trvání jednotlivých epizod. Nemocný tuto poruchu mnohdy nevnímá, avšak v některých případech může docházet ke snížení fyzické výkonnosti, únavě, palpitaci, dušnosti, závratí či náhle vzniklé poruše vědomí [12].

### Identifying sick sinus syndrome

This rhythm strip illustrates sick sinus syndrome. Look for these distinguishing characteristics:



Obr. 2.6: Ilustrace a popis SSS na EKG záznamu [7]



## 2.5.2 Atriální arytmie

Pojmem atriální arytmie označujeme poruchy srdečního rytmu, které vznikají v oblasti síní. Srdeční síň při nich bije buď příliš rychle nebo chaoticky. Tyto poruchy rytmu mohou vést k nedostatečnému prokrvení těla, zvyšují riziko vzniku krevních sraženin a mohou způsobit celou řadu komplikací, jako je například mrtvice [20].

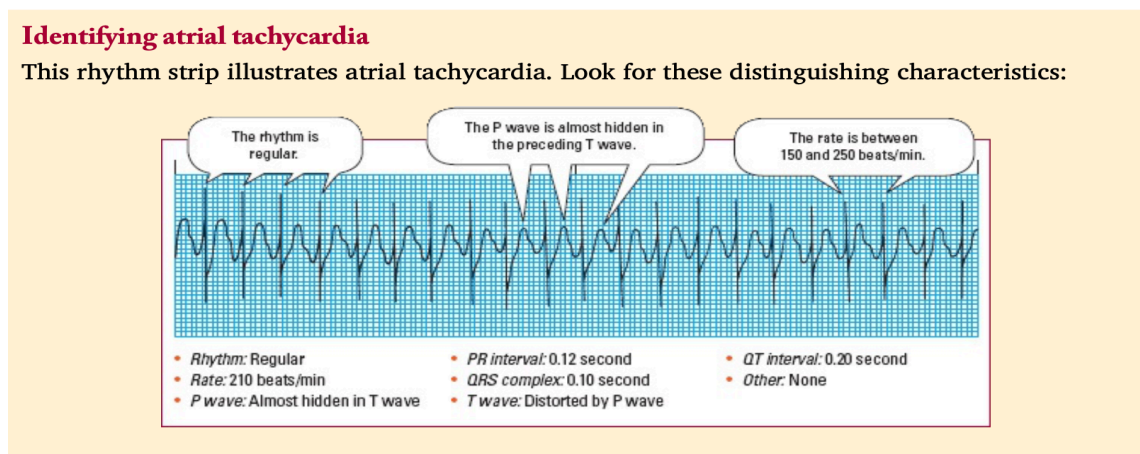
Atriální neboli síňové arytmie patří k nejčastějším poruchám srdečního rytmu vůbec [4]. Vzhledem k jejich závažnosti a četnosti výskytu je pro zdravotnického záchranáře naprosto nezbytné dokázat jejich přítomnost na EKG záznamu okamžitě rozpoznat.

### Síňová tachykardie

Při síňové tachykardii (Obrázek 2.7) dochází ke zrychlení síňové frekvence a to přibližně v rozmezí od 150 do 250 tepů za minutu. Rychlá frekvence zkracuje diastolu, snižuje srdeční výdej, koronární perfuzi a potencionálně může vést až k ischemickým změnám myokardu [7].

Existují tři typy síňové tachykardie. Síňová tachykardie s bloádou, multifokální síňová tachykardie (MAT) a paroxysmální síňová tachykardie (PAT). V závislosti na konkrétním typu mohou být na EKG kromě rychlé srdeční frekvence pozorovatelné i změny v amplitudě a čase mezi jednotlivými srdečními úderý [7].

Tato arytmie bývá obvykle spojena s primárními či sekundárními srdečními problémy. Patologické stavy, které ji mohou způsobit, jsou například akutní infarkt myokardu, kardiomyopatie, onemocnění chlopní nebo vrozené anomálie srdce. Není však výjimkou, že se síňová tachykardie objevuje také u pacientů bez patologických nálezů na srdci. V těchto případech bývá její přítomnost spojena s nadměrným užíváním kofeinu nebo jiných stimulantů, nerovnováhou elektrolytů, hypoxií, stresem, či toxicitou digoxinu, jenž je její nejčastější příčinou [4].

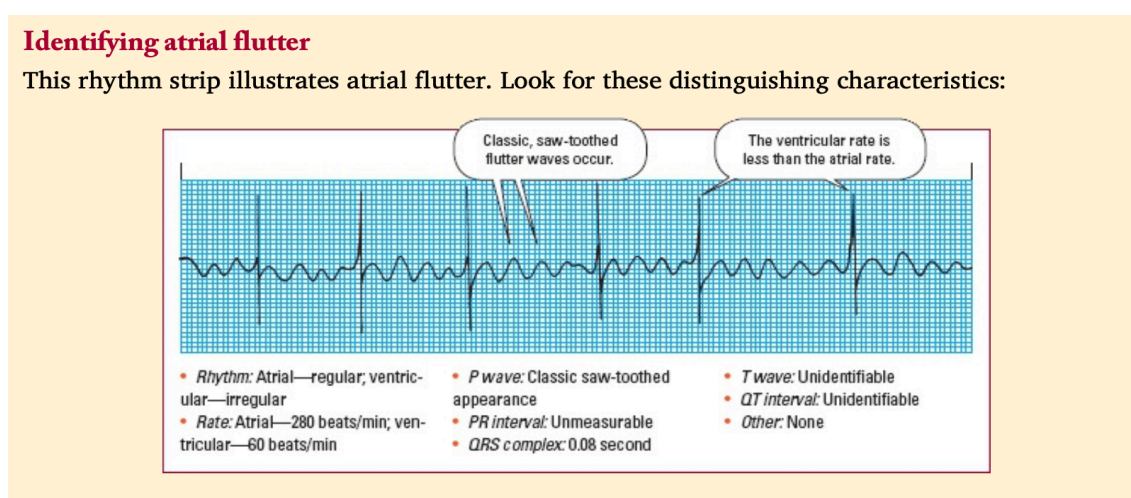


Obr. 2.7: Ilustrace a popis síňové tachykardie na EKG záznamu [7]

## Flutter síní

Flutter síní (Obrázek 2.8) je charakterizován síniovou frekvencí v rozmezí 250 až 350 tepů za minutu [7]. Vlny P, které jsou na EKG záznamu přítomny, připomínají zuby pily. Jelikož je při této arytmií síniová frekvence opravdu hodně vysoká a AV uzel není schopen všechny vzruchy zachytit, z pravidla bývá přítomna také AV blokáda [6].

Při péči o pacienta, u kterého je tato porucha rytmu přítomna, si můžeme všimnout, že jeho periferní i apikální puls má normální frekvenci a rytmus. To je z toho důvodu, že puls odráží počet komorových kontrakcí, nikoli počet síniových impulzů. Pokud je komorová frekvence, díky blokaci v AV uzlu, normální, pacient může být asymptomatický. Pokud je však komorová frekvence rychlá, pacient může vykazovat známky sníženého srdečního výdeje a srdeční dekompenzace [7].



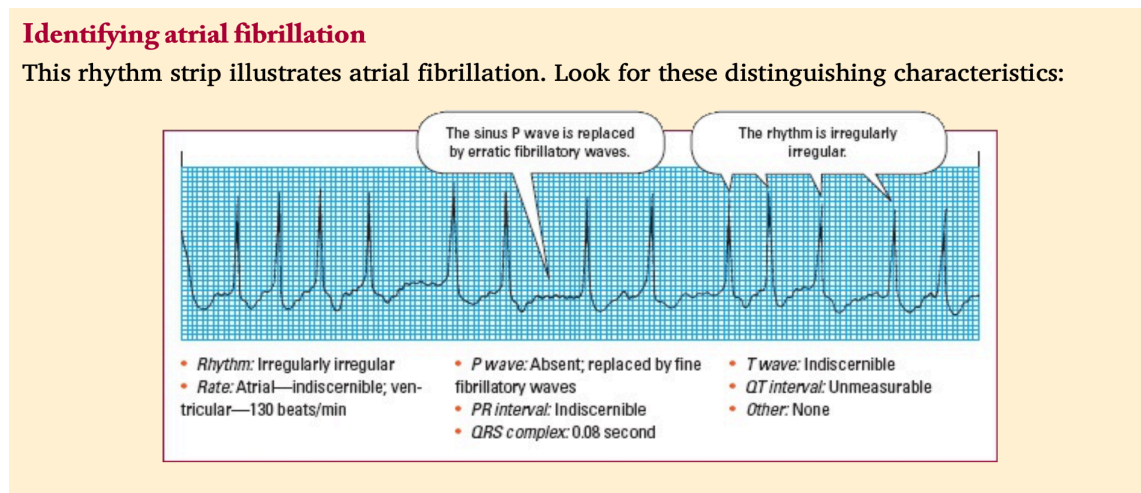
Obr. 2.8: Ilustrace a popis Flutteru síní na EKG záznamu [7]

## Fibrilace síní

Fibrilaci síní (Obrázek 2.9) definujeme jako chaotickou asynchronní elektrickou aktivitu v tkáni síní, během které se síně místo stažení pouze chvějí. To může narušit schopnost srdce efektivně pumpovat krev a způsobit celou řadu závažných stavů, jako jsou poruchy vědomí, embolizace nebo například rozvoj srdečního selhání. Tento chaotický rytmus může být trvalý nebo záchvatovitý [17].

Jedná se o nejčastější arytmií vůbec. Může být způsobena dlouhodobou hypertenzí, cukrovkou, obezitou, plicní embolií, nerovnováhou elektrolytů, mitrální insuficiencí a celou řadu dalších onemocnění. Pozorovatelná je také u zdravých jedinců, kteří nadměrně užívají kávu, alkohol či nikotin nebo u těch, kteří jsou vystaveni dlouhodobému stresu [20].

Na EKG záznamu se fibrilace síní vyznačuje nepřítomností vln P, jež jsou nahrazeny nepravidelnými fibrilačními vlnkami, a nepravidelnou komorovou odpovědí [8].



Obr. 2.9: Ilustrace a popis fibrilace síní na EKG záznamu [7]

### 2.5.3 AV blokáda

Atrioventrikulární blokáda je typ poruchy srdečního rytmu, při které dochází k poruše převodu depolarizační vlny ze síní na komory [7]. Nejčastěji vzniká ve spojitosti s ischemickou chorobou srdeční, akutním infarktem myokardu, zánětlivým onemocněním srdce, či jako následek užívání některých léků [6].

Porucha převodu může být částečná nebo úplná a podle toho, jak závažná je, rozlišujeme tři stupně blokády. Při vyšších stupních se u pacienta mohou objevovat závratě, kolapsové stavy a závažné poruchy vědomí [18].

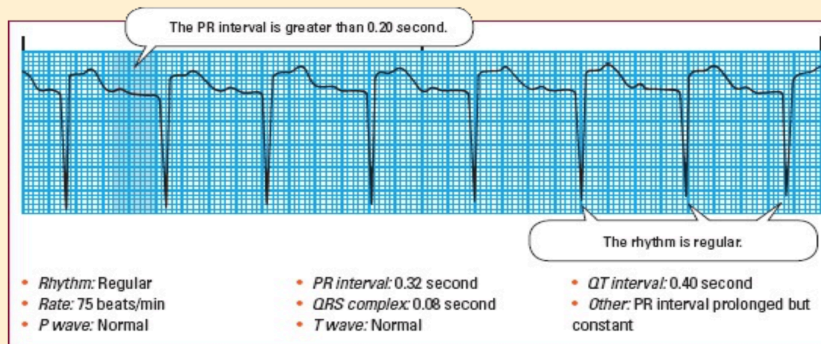
#### AV blokáda I.stupně

AV blokáda I.stupně (Obrázek 2.10) nastává tehdy, když jsou impulzy ze síní při převodu na komory opožďovány. Všechny síňové impulsy tedy dosáhnou komor, pouze o něco déle, a pacient z pravidla nepocituje žádné obtíže [7].

Na EKG záznamu se tento stupeň blokády projevuje prodloužením intervalu PQ. Jeho trvání je tedy delší než 0,2s [6]. Kromě této abnormality standartně pozorujeme pravidelný sinusový rytmus s jednou vlnou P pro každý komplex QRS. QRS komplex je obvykle normální. V případě, kdy je AV blokáda I.stupně kombinována s raménkovou blokádou, můžeme pozorovat jeho rozšíření [7].

### Identifying first-degree AV block

This rhythm strip illustrates first-degree atrioventricular (AV) block. Look for these distinguishing characteristics:



Obr. 2.10: Ilustrace a popis AV blokády I.stupně na EKG záznamu [7]

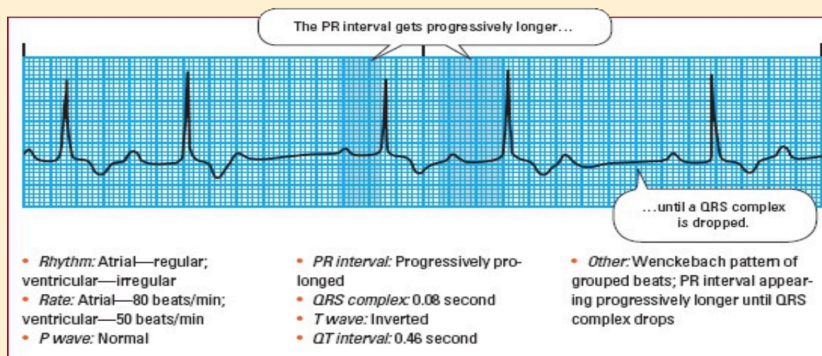
### AV blokáda II.stupně

Při AV blokádě II.stupně dochází k intermitentní poruše převodu vzruchu ze síní na komory. Některé impulsy se tedy přenáší a jiné ztrácejí. Z důvodu výpadků může být u pacienta pozorovatelná bradykardie, únava, mdloba či bolest na hrudi. Rozlišujeme dva typy AV blokády daného stupně [6].

**Wenckebachův typ** (Obrázek 2.11) je charakteristický tím, že při něm s každým převedeným impulsem dochází k postupnému prodlužování intervalu PQ. Postupně se tedy prodlužuje doba převodu vzruchu ze síní na komory a to až do doby, dokud nedojde k úplné blokaci převodu, výpadku QRS komplexu. Po výpadku dojde z pravidla k obnovení přenosu vzruchů ze síní na komory. Tento jev se periodicky opakuje [21].

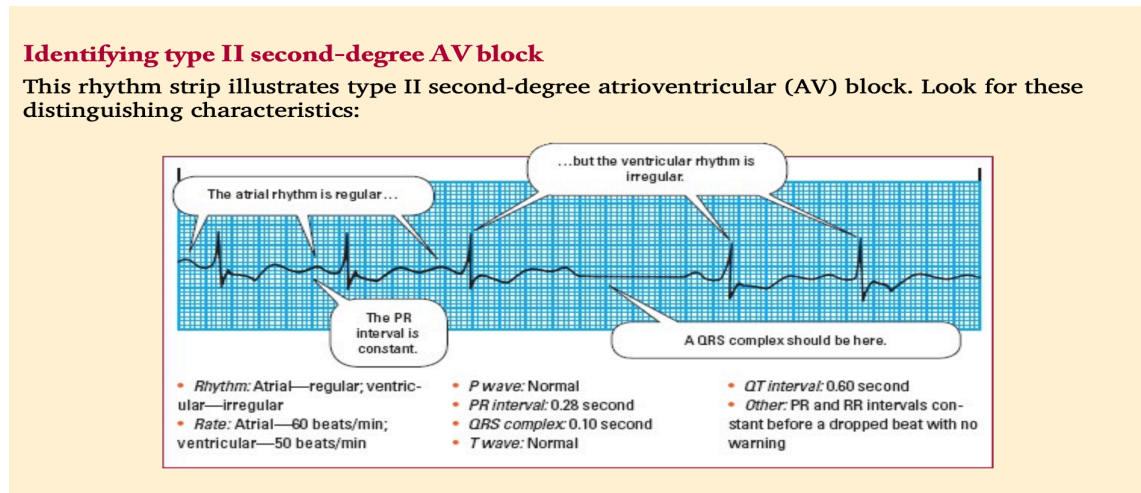
### Identifying type I second-degree AV block

This rhythm strip illustrates type I second-degree atrioventricular (AV) block. Look for these distinguishing characteristics:



Obr. 2.11: Ilustrace a popis AV blokády II.stupně Wenckebachova typu na EKG záznamu [7]

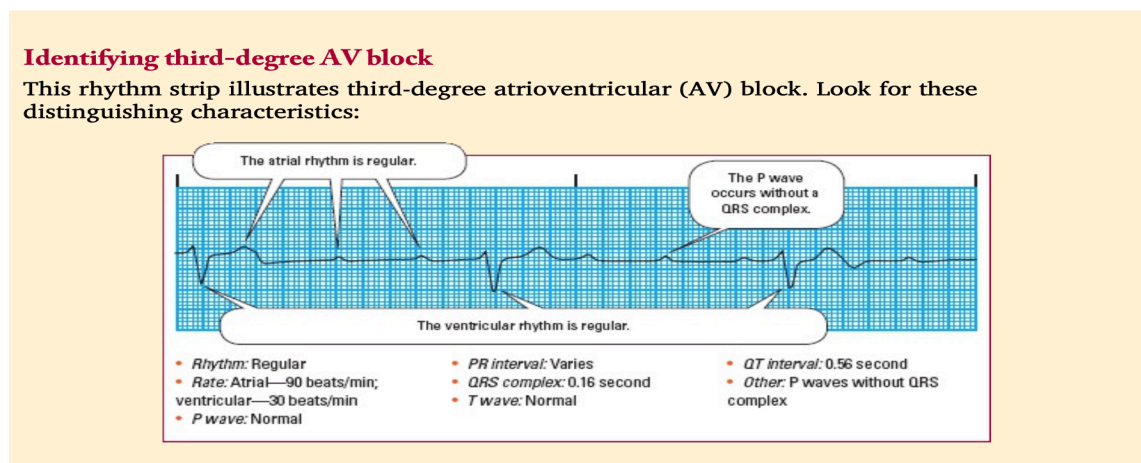
**Mobitzův typ** (Obrázek 2.12) je oproti předchozímu méně častý, avšak závažnější, protože má tendence k progresi do AV blokády III.stupně. Dochází při něm k výpadku převodu vzruchu ze síní na komory při jinak konstantním PQ intervalu. Na EKG záznamu tedy nepozorujeme postupné prodlužování PQ intervalu, které nás upozorňuje na nadcházející výpadek, ale konzistentní vedení s náhlými výpadky [6].



Obr. 2.12: Ilustrace a popis AV blokády II.stupně Mobitzova typu na EKG záznamu [7]

### AV blokáda III.stupně

AV blokáda III.stupně (Obrázek 2.13) nastává, když jsou impulzy ze síní v AV uzlu zcela blokovány a nemohou být převedeny na komory. Akce komor je tedy zcela nezávislá na akci síní a na EKG záznamu není pozorovatelný žádný vztah mezi vlnami P a komplexi QRS [17]. Komory jsou v tomto případě řízeny náhradním centrem automacie, které může být lokalizováno v Hisově svazku či komorách samotných, při jehož výpadku je pacient bezprostředně ohrožen na životě komorovou asystolií [21].



Obr. 2.13: Ilustrace a popis AV blokády III.stupně na EKG záznamu [7]

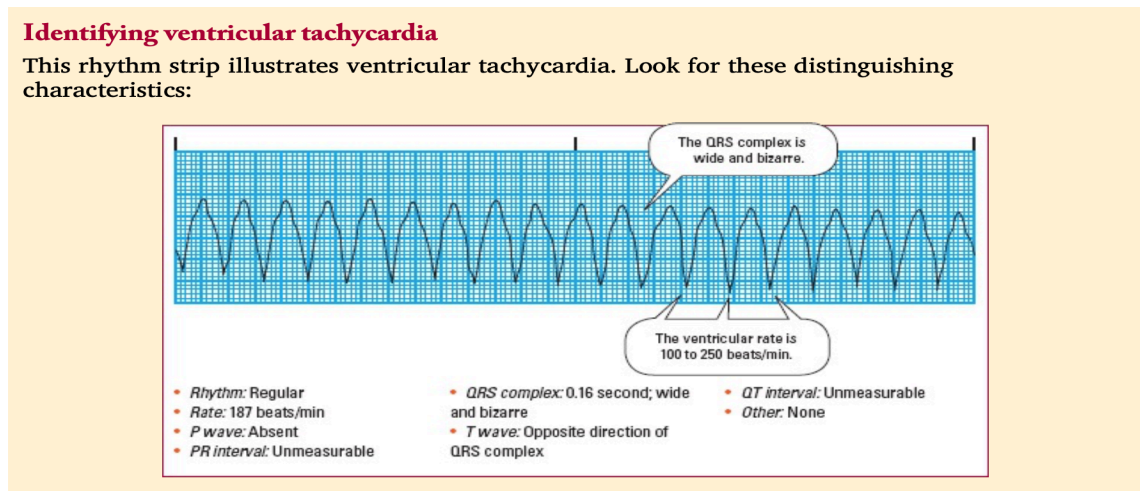
## 2.5.4 Komorové arytmie

Ventrikulární, neboli komorové, arytmie se vyskytují tehdy, když jsou srdeční komory depolarizovány jinou než fyziologickou cestou. Ta bývá z pravidla pomalejší. Kvůli prodloužené době vedení vzruchu komorami můžeme na EKG záznamu pozorovat rozšíření komplexu QRS. Jelikož při tomto druhu arytmií nedochází k depolarizaci síní, na záznamu chybí vlny P a abnormální repolarizace způsobuje patologie ve vlnách T. Klinicky se objevují známky srdeční dekompenzace [7].

### Komorová tachykardie (KT)

Komorová tachykardie (Obrázek 2.14) je extrémně nestabilní rytmus, který může bez včasné léčby vyústit až v náhlou srdeční smrt. Dochází při ní k rychlým a předčasným stahům srdečních komor. Stahy, které se objevují mimo pravidelný srdeční rytmus nazýváme jako extrasystoly [5]. Pokud během KT nejsme schopni nahmatat puls pacienta, jedná se o indikaci k bezprostřednímu zahájení KPR [14].

Tuto arytmiu diagnostikujeme v případě, kdy na EKG záznamu pozorujeme čtyři nebo více extrasystol jdoucích za sebou [6]. QRS komplex je široký, obvykle se zvýšenou amplitudou a trváním delším než 0,12 sekundy. Vlna P chybí nebo je zakryta komplexem QRS a komorová frekvence se standartně pohybuje v rozmezí od 100 do 250 tepů za minutu [7].



Obr. 2.14: Ilustrace a popis komorové tachykardie na EKG záznamu [7]

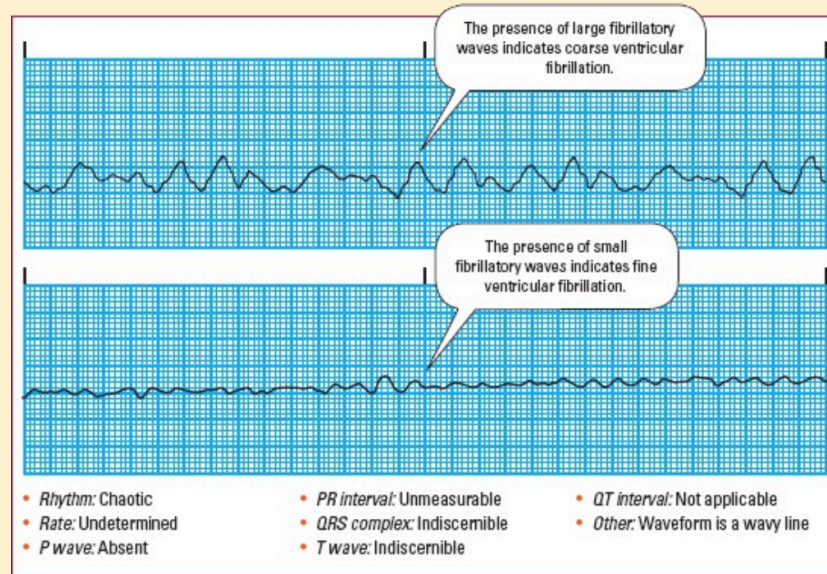
### Fibrilace komor

V případě komorové fibrilace (Obrázek 2.15) dochází k chaotickému a nesystémickému šíření impulsů v srdečních komorách, které nejsou schopny efektivně se kontrahovat, pouze se chvějí. Neúčinná srdeční činnost vede k zástavě krevního oběhu a bez okamžité léčby k náhlé srdeční smrti [21].

Na záznamu EKG se komorová aktivita jeví jako fibrilační vlny bez rozpoznatelného vzoru. Jelikož nedochází k žádné pravidelnosti stahů, nelze určit síňovou ani komorovou frekvenci či rytmus. Pacient s fibrilací komor je v plné srdeční zástavě, nereaguje a je bez detekovatelného krevního tlaku nebo karotického či femorálního pulsu [7].

### Identifying ventricular fibrillation

The following rhythm strips illustrate coarse ventricular fibrillation (first strip) and fine ventricular fibrillation (second strip). Look for these distinguishing characteristics:



Obr. 2.15: Ilustrace a popis fibrilace komor na EKG záznamu [7]

## 3 Výzkumná část

### 3.1 Cíle práce a výzkumné předpoklady

V rámci této bakalářské práce byly stanoveny tři cíle. První cíl byl popisný, tudíž byl splněn v rámci teoretické části práce a výzkumný předpoklad k němu nebyl přiřazen. Ke každému zbývajícím cíli byl přiřazen vždy jeden výzkumný předpoklad.

#### 3.1.1 Cíle práce

1. Popsat hodnocení poruch rytmu v kompetenci zdravotnického záchranáře dle nejnovějších vědeckých poznatků.
2. Zjistit znalosti zdravotnických záchranářů o hodnocení EKG.
3. Zjistit znalosti zdravotnických záchranářů o rozpoznání poruch rytmu na EKG.

#### 3.1.2 Výzkumné předpoklady

1. Popisný cíl, výzkumný předpoklad nestanoven.
2. Předpokládáme, že 75 % a více zdravotnických záchranářů má znalosti o hodnocení EKG.
3. Předpokládáme, že 80 % a více zdravotnických záchranářů má znalosti o rozpoznávání poruch rytmu na EKG.

## 3.2 Metodika výzkumu

Výzkumné šetření bylo prováděno kvantitativní metodou. Pro sběr dat byla využita technika nestandardizovaného anonymního dotazníku (Příloha A), který byl mezi respondenty distribuován v elektronické podobě. Jako respondenti byli zvoleni zdravotničtí záchranáři pracující na jednotkách intenzivní péče, odděleních urgentního příjmu, anesteziologicko resuscitačních odděleních a u zdravotnické záchranné služby. Výzkum proběhl v březnu a dubnu roku 2023 a pro jeho uskutečnění byly získány všechny potřebné souhlasy (Příloha C).



Dotazník se skládal z 22 otázek, z nichž jedna (otázka č. 22) byla otevřená. Zbylé otázky byly uzavřené s možností jedné nebo více správných odpovědí. Skutečnost možnosti volby více správných odpovědí byla vždy uvedena pod příslušnou otázkou. V úvodu dotazníku byli respondenti seznámeni s účelem výzkumu a anonymitou jejich odpovědí.

Informace o počtu zdravotnických záchranářů, kterým byl dotazník rozeslán, nebyla od příslušných institucí poskytnuta. Z výsledků elektronického šetření je však patrné, že dotazník navštívilo 75 potencionálních respondentů. Výsledný počet navrácených dotazníků, vhodných k uskutečnění analýzy dat byl 53. Na základě této skutečnosti byla určena návratnost 71 %.

Vlastnímu výzkumnému šetření předcházelo provedení předvýzkumu (Příloha B), který byl proveden stejnou metodou jako samotný výzkum. Předvýzkumu se účastnilo 10 zdravotnických záchranářů pracujících na ARO vybrané nemocnice. Těmto zdravotnickým záchranářům byl elektronickou formou distribuován dotazník, který následně sloužil po celou dobu výzkumu. Návratnost byla 100 %, tedy 10 dotazníků, které byly kompletně vyplněny. Dotazník se ukázal jako vyhovující, tudíž v něm nebyly provedeny žádné změny. Dle analýzy dat získaných předvýzkumem byla provedena úprava výzkumných předpokladů č.2 a č.3. Konkrétně šlo o úpravu předpokládaných procent, která byla z původních 70 % navýšena na 75 % u výzkumného předpokladu č.2 a z původních 70 % na 80 % u výzkumného předpokladu č.3.

### 3.3 Analýza výzkumných dat

Data získaná během dotazníkového šetření byla zpracována v programu Microsoft Office Excel. Výsledky výzkumu jsou znázorněny pomocí tabulek v celých číslech v absolutní četnosti ( $n_i[-]$ ) a v procentech v relativní četnosti ( $f_i[\%]$ ), kde je výsledek zaokrouhlen na jedno desetinné místo. Celková četnost je poté znázorněna pomocí  $\Sigma$ . V případě otázek s více možnými odpověďmi je vždy v prvním řádku levého sloupce v závorce uveden celkový počet odpovědí. Pro lepší orientaci jsou správné odpovědi zvýrazněny modře.

**Analýza dotazníkové otázky č.1:** Na jakém pracovišti jste aktuálně zaměstnán/-zaměstnaná?

Tabulka 3.1: Aktuální pracoviště

<b>n<sub>i</sub> = 53 ( Odpovědí 60 )</b>	<b>n<sub>i</sub> [ - ]</b>	<b>f<sub>i</sub> [%]</b>
Anesteziologicko-resuscitační oddělení (ARO)	11	20,8
Jednotka intenzivní péče (JIP)	10	18,9
Oddělení urgentního příjmu	5	9,4
Zdravotnická záchranná služba (ZZS)	20	37,7
ARO + JIP	0	0,0
ARO + ZZS	0	0,0
ARO + Oddělení urgentního příjmu	0	0,0
JIP + Oddělení urgentního příjmu	3	5,7
JIP + ZZS	2	3,8
Oddělení urgentního příjmu + ZZS	2	3,8
<b>Celkem Σ</b>	<b>53</b>	<b>100,0</b>

Otázka č.1 zjišťovala, na jakých pracovištích jsou respondenti aktuálně zaměstnání. Z důvodu možnosti dělení úvazků mezi více pracovišť bylo možné zvolit více odpovědí. Z celkového počtu 53 respondentů 11 (20,8 %) uvedlo, že jsou aktuálně zaměstnání na ARO, 10 (18,9 %) na JIP, 5 (9,4 %) na oddělení urgentního příjmu a 20 (37,7 %) u ZZS. 2 (3,8 %) respondenti uvedli, že mají úvazek dělený mezi ZZS a oddělením urgentního příjmu, další 2 (3,8 %) mezi ZZS a JIP a 3 (5,7 %) mezi oddělením urgentního příjmu a JIP.

**Analýza dotazníkové otázky č.2:** Kolik let pracujete na pozici zdravotnického záchranáře?

Tabulka 3.2: Délka praxe na pozici ZZ

<b>n<sub>i</sub> = 53</b>	<b>n<sub>i</sub> [ - ]</b>	<b>f<sub>i</sub> [%]</b>
méně než 1 rok	12	22,6
1-3 roky	11	20,8
3-5 let	15	28,3
5-10 let	11	20,8
více než 10 let	4	7,5
<b>Celkem Σ</b>	<b>53</b>	<b>100,0</b>

V otázce č.2 jsme se respondentů tázali, kolik let pracují na pozici ZZ. 12 (22,6 %) respondentů uvedlo, že na pozici ZZ pracují méně než 1 rok, 11 (20,8 %) respondentů zvolilo možnost 1-3 roky, přičemž stejný počet odpovědí, tedy 11 (20,8 %), byl i u možnosti 5-10 let. Pouze 4 (7,5 %) respondenti uvedli, že na pozici ZZ pracují více než 10 let.

**Analýza dotazníkové otázky č.3:** Kompetence k výkonu zdravotnického záchranáře, které jsou vymezeny vyhláškou č.55/2011 sb., o činnostech zdravotnických pracovníků a jiných pracovníků, jste získal/získala úspěšným zakončením studia na:

Tabulka 3.3: Získ kompetencí

<b>n<sub>i</sub> = 53</b>	<b>n<sub>i</sub> [ - ]</b>	<b>f<sub>i</sub> [%]</b>
Střední zdravotnické školy v oboru zdravotnický záchranář	0	0,0
Vyšší odborné školy zdravotnické v oboru diplomovaný zdravotnický záchranář	9	17,0
Vysoké školy v akreditovaném studijním programu zdravotnický záchranář	44	83,0
<b>Celkem Σ</b>	<b>53</b>	<b>100,0</b>

Otázka č.3 se dotazovala na způsob studia, které vedlo k získání kompetencí nezbytných pro výkon ZZ. 44 (83 %) respondentů uvedlo, že kompetence k výkonu zdravotnického záchranáře, které jsou vymezeny vyhláškou č.55/2011 sb., o činnostech zdravotnických pracovníků a jiných pracovníků, získalo úspěšným zakončením studia na Vysoké škole v akreditovaném studijním programu zdravotnický záchranář. Na Vyšší odborné škole zdravotnické v oboru diplomovaný zdravotnický záchranář získalo kompetence k výkonu ZZ zbylých 9 (17 %) respondentů. Poslední možnost, a to studium na Střední zdravotnické škole v oboru zdravotnický záchranář ne zvolil žádný respondent.

**Analýza dotazníkové otázky č.4:** Pociťuji, že studium, které vedlo k získání kompetencí pro výkon Zdravotnického záchranáře, mě na hodnocení EKG záznamu a rozpoznávání poruch srdečního rytmu v praxi připravilo:

Tabulka 3.4: Znalosti nabyté během studia

<b>n<sub>i</sub> = 53</b>	<b>n<sub>i</sub> [ - ]</b>	<b>f<sub>i</sub> [%]</b>
dostatečně	14	26,4
nepřipravilo dostatečně, potřebné znalosti z oblasti EKG jsem získal/a dalším úsilím (např. studium dalšího oboru, kurz, samostudium, konzultace, interní vzdělávací aktivity zaměstnavatele atd.)	30	56,6
nepřipravilo dostatečně, potřebné znalosti z oblasti EKG jsem nikdy nezískal/a	2	3,8
na pozici zdravotnického záchranáře zatím pracuji krátce, takže nemohu posoudit, zda mě toto studium na hodnocení EKG v praxi připravilo dostatečně	7	13,2
<b>Celkem Σ</b>	<b>53</b>	<b>100,0</b>

Otázka č.4 se zaměřovala na subjektivní hodnocení respondentů ohledně toho, jak dobře je studium, které vedlo k získání kompetencí pro výkon ZZ, připravilo na hodnocení EKG záznamu a rozpoznávání poruch srdečního rytmu v praxi. Nejvíce respondentů a to 30 (56,6 %) uvedlo, že je studium nepřipravilo dostatečně a potřebné znalosti z oblasti EKG museli získat dalším úsilím. 2 (3,8 %) respondenti zvolili možnost, že je studium nepřipravilo dostatečně a potřebné znalosti nezískali

nikdy. Pouze 14 (26,4 %) respondentů cítí, že je studium na hodnocení EKG záznamu a rozpoznávání poruch srdečního rytmu v praxi připravilo dostatečně. 7 (13,2 %) respondentů uvedlo, že na pozici ZZ zatím pracují krátce, takže nemohou posoudit, zda je studium v tomto ohledu připravilo dostatečně.

**Analýza dotazníkové otázky č.5:** Jste absolventem/absolventkou specializačního vzdělání v oboru Urgentní medicína?

Tabulka 3.5: Vzdělání v oboru Urgentní medicína

$n_i = 53$	$n_i [-]$	$f_i [\%]$
Ano, mám specializaci Zdravotnický záchranář pro urgentní medicínu	3	5,7
Ne, nejsem	50	94,3
<b>Celkem <math>\Sigma</math></b>	<b>53</b>	<b>100,0</b>

Otázka č.5 zjišťovala, zda jsou respondenti absolventy specializačního vzdělání v oboru Urgentní medicína. Z 53 respondentů 50 (94,3 %) absolventy tohoto vzdělání není, pouze 3 (5,7 %) jsou.

**Analýza dotazníkové otázky č.6:** V současné době považuji úroveň svých schopností hodnotit EKG záznam a na jeho základě rozpoznávat poruchy srdečního rytmu jako:

Tabulka 3.6: Současné znalosti

$n_i = 53$	$n_i [-]$	$f_i [\%]$
dostačující	29	54,7
nedostačující	6	11,3
nemohu posoudit, zpravidla EKG hodnotit nemusím	11	20,8
nemohu posoudit, na pozici zdravotnického záchranáře zatím pracuji krátce	7	13,2
<b>Celkem <math>\Sigma</math></b>	<b>53</b>	<b>100,0</b>

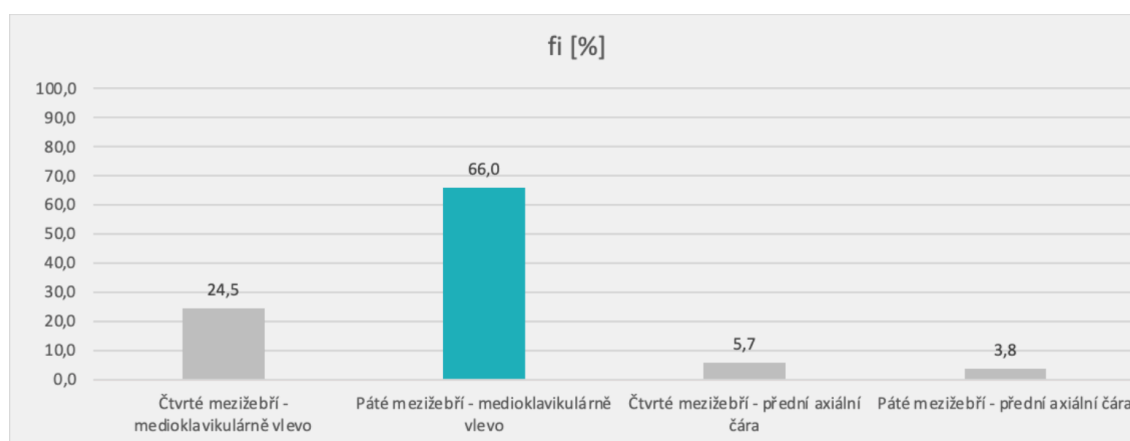
V otázce č.6 měli respondenti sami zhodnotit úroveň svých schopností hodnotit EKG a rozpoznávat poruchy srdečního rytmu. 29 (54,7 %) respondentů uvedlo, že jsou jejich aktuální znalosti dostačující. 6 (11,3 %) respondentů oproti tomu zhodnotilo úroveň svých znalostí jako nedostačující. Respondentů, kteří toto nemohli posoudit, protože na pozici ZZ pracují zatím krátce bylo 7 (13,2 %) a těch, kteří EKG zpravidla hodnotit nemusí 11 (20,8 %).

**Analýza dotazníkové otázky č.7:** Na jaké místo přikládáme hrudní unipolární svod V4?

Tabulka 3.7: Hrudní unipolární svod V4

$n_i = 53$	$n_i [-]$	$f_i [%]$
Čtvrté mezižebří - medioklavikulárně vlevo	13	24,5
<b>Páté mezižebří - medioklavikulárně vlevo</b>	<b>35</b>	<b>66,0</b>
Čtvrté mezižebří - přední axiální čára	3	5,7
Páté mezižebří - přední axiální čára	2	3,8
<b>Celkem <math>\Sigma</math></b>	<b>53</b>	<b>100,0</b>

Graf. 3.1: Hrudní unipolární svod V4



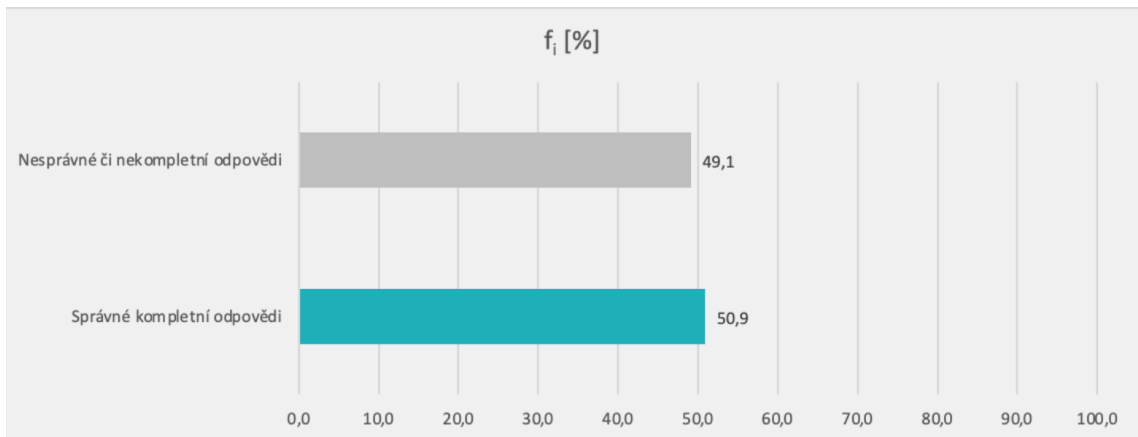
Otázka č.7 byla zaměřena na správné místo přiložení hrudního unipolárního svodu V4. Správná odpověď byla 1, a to páté mezižebří - medioklavikulárně vlevo. Tuto odpověď zvolilo 35 (66 %) respondentů. Čtvrté mezižebří - medioklavikulárně vlevo zvolilo 13 (24,5 %) respondentů, čtvrté mezižebří - přední axilární čára označili 3 (5,7 %) a páté mezižebří - přední axilární čára 2 (3,8 %).

**Analýza dotazníkové otázky č.8:** Vlna P:

Tabulka 3.8: Vlna P

$n_i = 53$ (Odpovědi 90)	$n_i [-]$	$f_i [%]$
je první odchylkou fyziologické EKG křivky a představuje repolarizaci síní, která začíná v sinusovém uzlu.	8	8,9
<b>je první odchylkou fyziologické EKG křivky a představuje depolarizaci síní, která začíná v sinusovém uzlu.</b>	<b>43</b>	<b>47,8</b>
by měla předcházet každému QRS komplexu a trvat zhruba 0,12s.	31	34,4
by měla předcházet každému QRS komplexu a trvat zhruba 0,20s.	8	8,9
<b>Správné kompletní odpovědi</b>	<b>27</b>	<b>50,9</b>
<b>Nesprávné či nekompletní odpovědi</b>	<b>26</b>	<b>49,1</b>
<b>Celkem <math>\Sigma</math></b>	<b>53</b>	<b>100,0</b>

Graf. 3.2: Vlna P



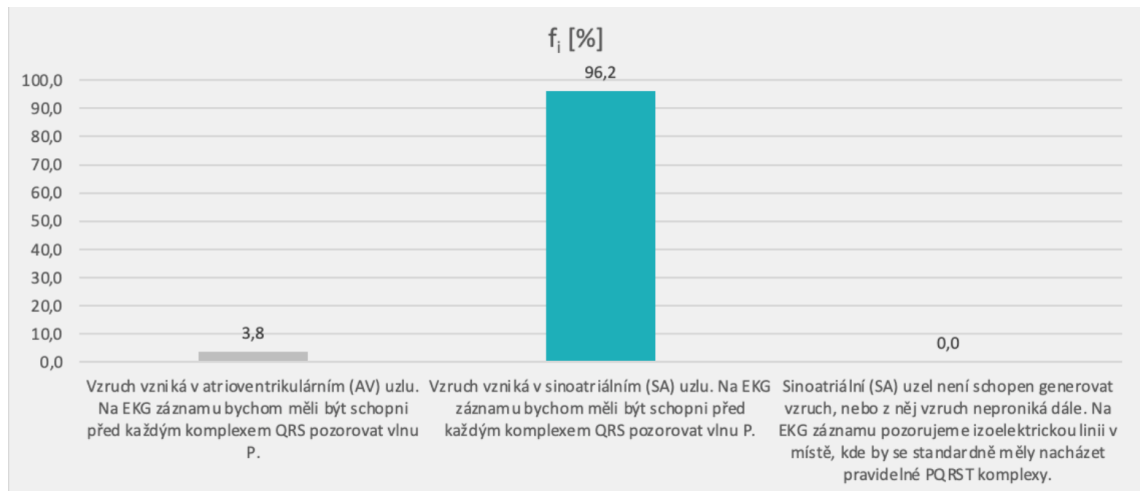
V otázce č.8 měli respondenti za úkol označit pravdivá tvrzení týkající se vlny P. Kritérium pro správně zodpovězenou otázku bylo označit všechna pravdivá tvrzení. Ta byla dvě. Prvním pravdivým tvrzením bylo, že vlna P je první odchylkou fyziologické EKG křivky a představuje depolarizaci síní, která začíná v sinusovém uzlu. Druhým pravdivým tvrzením bylo, že by tato vlna měla předcházet každému QRS komplexu a trvat zhruba 0,12s. Tato tvrzení správně označilo za pravdivá 27 (50,9 %) respondentů. Odpovědi zbylých 26 (49,1 %) respondentů byly špatné či nekompletní.

**Analýza dotazníkové otázky č.9:** Když označíme rytmus jako sinusový, znamená to, že:

Tabulka 3.9: Sinusový rytmus

$n_i = 53$	$n_i [-]$	$f_i [%]$
Vzruch vzniká v atrioventrikulárním (AV) uzlu. Na EKG záznamu bychom měli být schopni před každým komplexem QRS pozorovat vlnu P.	2	3,8
Vzruch vzniká v sinoatriálním (SA) uzlu. Na EKG záznamu bychom měli být schopni před každým komplexem QRS pozorovat vlnu P.	51	96,2
Sinoatriální (SA) uzel není schopen generovat vzruch, nebo z něj vzruch neproniká dále. Na EKG záznamu pozorujeme izoelektrickou linii v místě, kde by se standardně měly nacházet pravidelné PQRST komplexy.	0	0,0
<b>Celkem <math>\Sigma</math></b>	<b>53</b>	<b>100,0</b>

Graf. 3.3: Sinusový rytmus




Otázka č.9 zjišťovala, co znamená, když označíme rytmus jako sinusový. Správnou odpověď, tedy to, že vzruch vzniká v SA uzlu a na EKG záznamu bychom měli být schopni před každým komplexem QRS pozorovat vlnu P, uvedlo 51 (96,2 %) respondentů. 2 (3,8 %) respondenti chybně uvedli, že při sinusovém rytmu vzniká vzruch v AV uzlu. Poslední možnost nezvolil žádný respondent.

#### **Analýza dotazníkové otázky č.10:** Co označuje interval RR?

Tabulka 3.10: Interval RR

<b>n<sub>i</sub> = 53</b>	<b>n<sub>i</sub> [-]</b>	<b>f<sub>i</sub> [%]</b>
Čas od okamžiku vzniku řídicího impulsu v SA uzlu až po začátek depolarizace komor.	5	9,4
Vzdálenost od začátku QRS komplexu po konec vlny T. Jeho délka odpovídá trvání depolarizace a repolarizace komorové svaloviny.	2	3,8
Vzdálenost mezi dvěma QRS komplexy a odráží tak srdeční frekvenci, kterou je díky němu, v případě potřeby, možné vypočítat.	46	86,8
<b>Celkem Σ</b>	<b>53</b>	<b>100,0</b>

Graf. 3.4: Interval RR



V otázce č.10 jsme se respondentů ptali, co označuje interval RR. Většina, konkrétně 46 (86,8 %) respondentů, správně uvedlo, že interval RR označuje vzdálenost mezi dvěma QRS komplexy a odráží tak srdeční frekvenci, kterou je díky němu v případě potřeby možné vypočítat. 5 (9,4 %) respondentů chybně uvedlo, že interval RR označuje čas od okamžiku vzniku řídicího impulsu z SA uzlu až po začátek depolarizace komor. Možnost, že interval RR označuje vzdálenost od začátku QRS komplexu po konec vlny T a jeho délka odpovídá trvání depolarizace a repolarizace komorové svaloviny označili špatně 2 (3,8 %) respondenti.

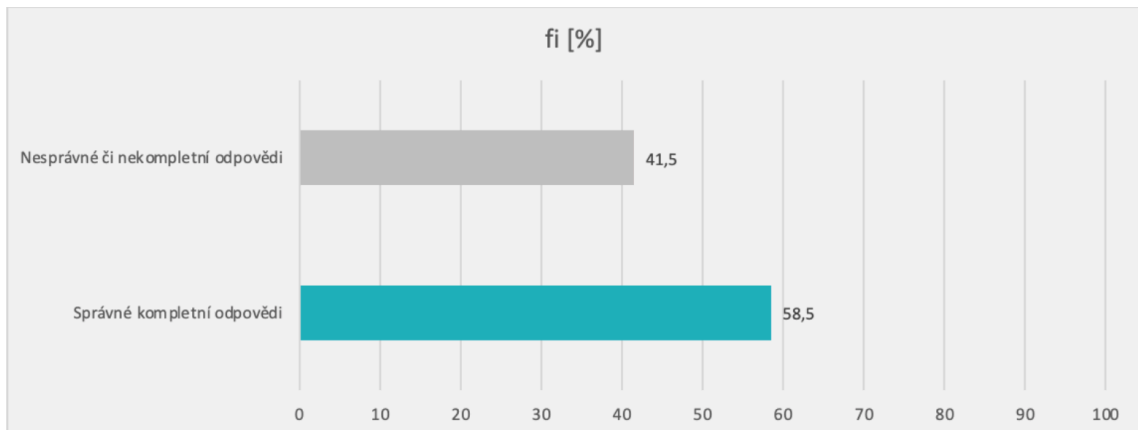
#### **Analýza dotazníkové otázky č.11:** Vyberte tvrzení, která jsou pravdivá:

Tabulka 3.11: Pravdivá tvrzení o komplexu QRS

<b>n<sub>i</sub> = 53 ( Odpovědí 101 )</b>	<b>n<sub>i</sub> [ - ]</b>	<b>f<sub>i</sub> [%]</b>
Komplex QRS odráží depolarizaci komor	49	48,5
Fyziologická délka QRS komplexu se pohybuje v rozmezí 0,06s až 0,12s.	31	30,7
Fyziologická délka QRS komplexu se pohybuje v rozmezí 0,012s až 0,20s.	18	17,8
Při fibrilaci síní dochází z pravidla k rozšíření komplexu QRS.	3	3,0
<b>Správné kompletní odpovědi</b>	<b>31</b>	<b>58,5</b>
<b>Nesprávné či nekompletní odpovědi</b>	<b>22</b>	<b>41,5</b>
<b>Celkem Σ</b>	<b>53</b>	<b>100</b>

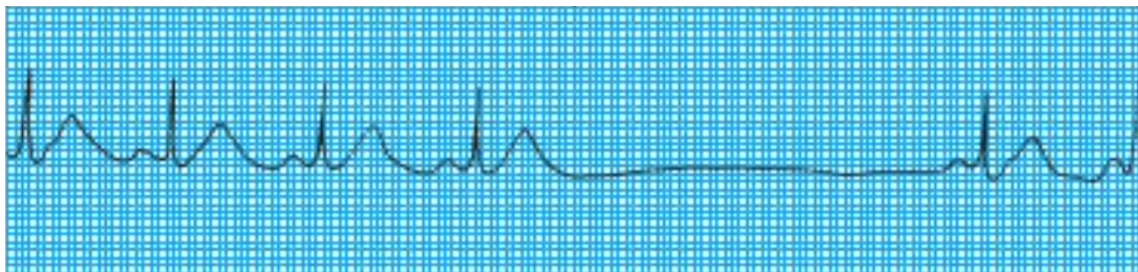


Graf. 3.5: Pravdivá tvrzení o komplexu QRS



V otázce č.11 měli respondenti za úkol označit pravdivá tvrzení týkající se komplexu QRS. Kritérium pro správně zodpovězenou otázku bylo označit všechna pravdivá tvrzení. Ta byla dvě. Prvním pravdivým tvrzením bylo, že komplex QRS odráží depolarizaci komor a druhým, že fyziologická délka tohoto komplexu se pohybuje v rozmezí 0,06s až 0,12s. Tato tvrzení správně označilo za pravdivá 31 (58,5 %) respondentů. Zbýlých 22 (41,5 %) respondentů uvedlo špatné či nekompletní odpovědi.

**Analýza dotazníkové otázky č.12:** Jaká porucha srdečního rytmu je pozorovatelná na tomto záznamu EKG?

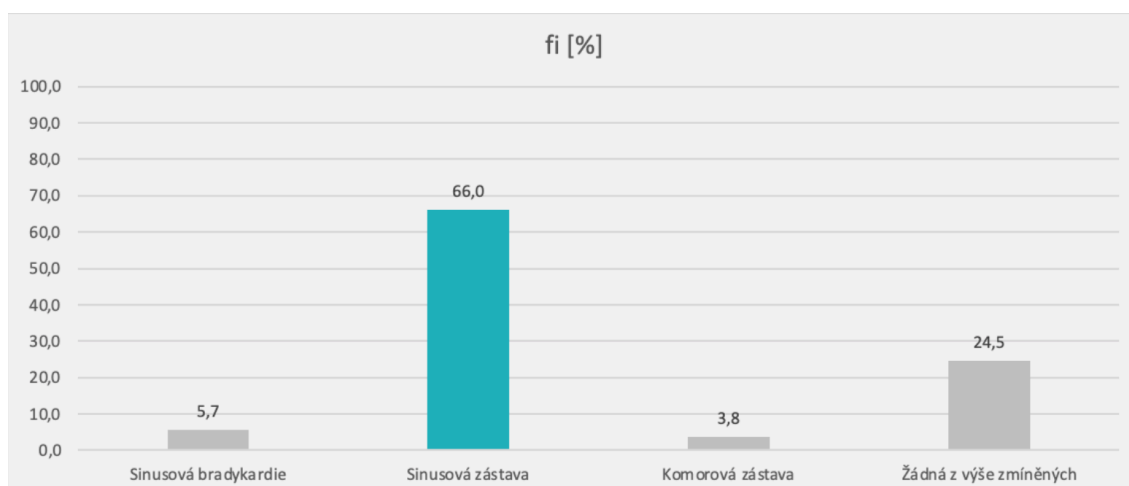


Obr. 3.1: EKG záznam k dotazníkové otázce č.12 [7]

Tabulka 3.12: Sinusová zástava na EKG záznamu

$n_i = 53$	$n_i [-]$	$f_i [%]$
Sinusová bradykardie	3	5,7
<b>Sinusová zástava</b>	<b>35</b>	<b>66,0</b>
Komorová zástava	2	3,8
Žádná z výše zmíněných	13	24,5
<b>Celkem <math>\Sigma</math></b>	<b>53</b>	<b>100,0</b>

Graf. 3.6: Sinusová zástava na EKG záznamu



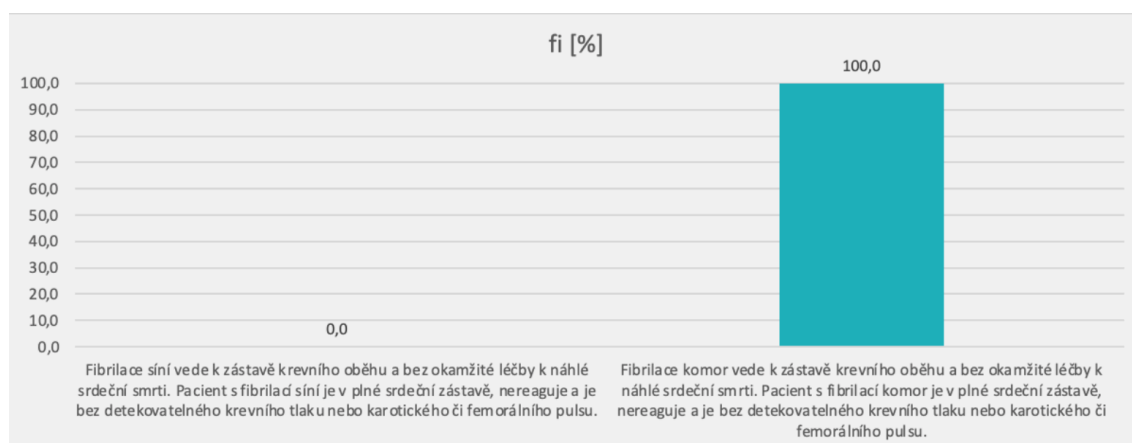
K otázce č.12 byl přiložen záznam EKG (Obrázek 3.1), který zobrazoval poruchu srdečního rytmu, konkrétně sinusovou zástavu. Respondenti měli za úkol určit, že se jednalo právě o tuto arytmiu. Na výběr měli ze 4 možností. Správnou odpověď zvolilo 35 (66 %) respondentů. 3 (5,7 %) respondenti se domnívali, že šlo o sinusovou bradykardii a 2 (3,8 %) si mysleli, že se jednalo o komorovou zástavu. 13 (24,5 %) respondentů uvedlo, že na daném EKG záznamu nebyla zobrazena žádná z výše zmíněných arytmií.

### **Analýza dotazníkové otázky č.13: Které tvrzení je pravdivé?**

Tabulka 3.13: Pravdivé tvrzení

$n_i = 53$	$n_i [-]$	$f_i [%]$
Fibrilace síní vede k zástavě krevního oběhu a bez okamžité léčby k náhlé srdeční smrti. Pacient s fibrilací síní je v plné srdeční zástavě, nereaguje a je bez detekovatelného krevního tlaku nebo karotického či femorálního pulsu.	0	0,0
Fibrilace komor vede k zástavě krevního oběhu a bez okamžité léčby k náhlé srdeční smrti. Pacient s fibrilací komor je v plné srdeční zástavě, nereaguje a je bez detekovatelného krevního tlaku nebo karotického či femorálního pulsu.	53	100,0
<b>Celkem <math>\Sigma</math></b>	<b>53</b>	<b>100,0</b>

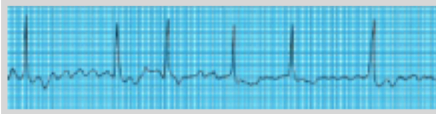
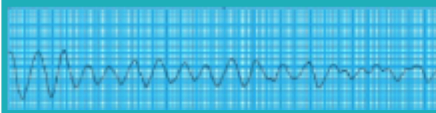
Graf. 3.7: Pravdivé tvrzení



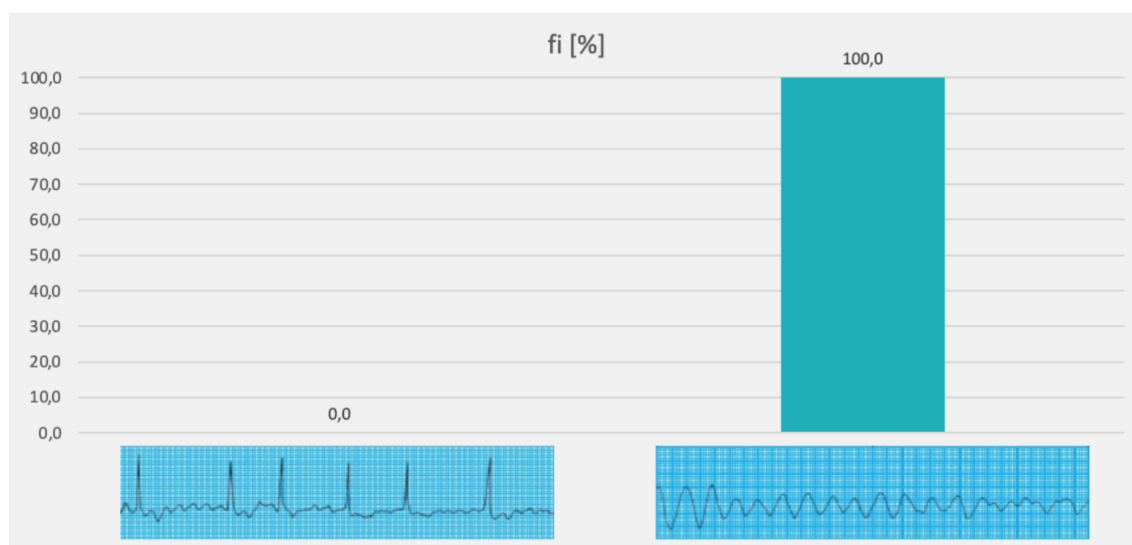
V otázce č.13 měli respondenti za úkol vybrat ze dvou tvrzení to, které bylo pravdivé. Tím, bylo tvrzení, že fibrilace komor vede k zástavě krevního oběhu a bez okamžité léčby vede k náhlé srdeční smrti, pacient s fibrilací komor je v plné srdeční zástavě, nereaguje a je bez detekovatelného krevního tlaku nebo karotického či femorálního pulsu. Toto tvrzení správně ozanačilo za pravdivé 53 (100 %) respondentů, tedy všichni.

#### Analýza dotazníkové otázky č.14: Který záznam zachycuje fibrilaci komor?

Tabulka 3.14: Fibrilace komor na záznamu EKG

$n_i = 53$	$n_i [-]$	$f_i [%]$
	0	0,0
	53	100,0
<b>Celkem <math>\Sigma</math></b>	<b>53</b>	<b>100,0</b>

Graf. 3.8: Fibrilace komor na záznamu EKG



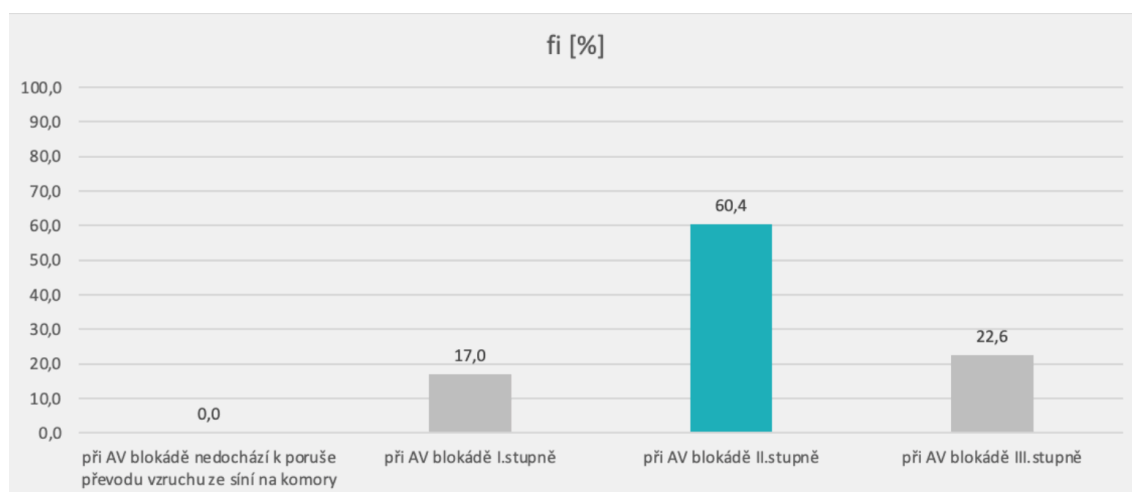
V otázce č.14 bylo úkolem respondentů vybrat ze dvou EKG záznamů ten, který zobrazoval fibrilaci komor. Z celkového počtu 53 respondentů vybrali všichni (100 %) správný záznam.

**Analýza dotazníkové otázky č.15:** Při jakém stupni AV blokády dochází k intermitentní poruše převodu vzruchu ze síní na komory (Některé impulsy se přenáší a jiné ztrácejí)?

Tabulka 3.15: Intermitentní porucha převodu vzruchu ze síní na komory

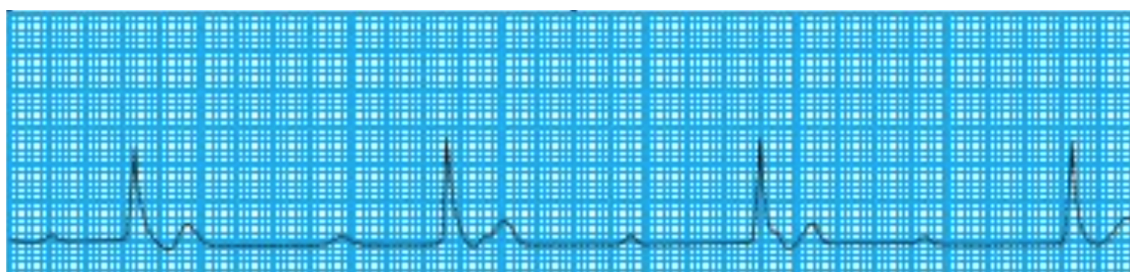
$n_i = 53$	$n_i [-]$	$f_i [%]$
při AV blokádě nedochází k poruše převodu vzruchu ze síní na komory	0	0,0
při AV blokádě I.stupně	9	17,0
při AV blokádě II.stupně	32	60,4
při AV blokádě III.stupně	12	22,6
<b>Celkem <math>\Sigma</math></b>	<b>53</b>	<b>100</b>

Graf. 3.9: Intermittentní porucha převodu vzruchu ze síní na komory



Otázka č.15 zjišťovala, zda respondenti vědí, při jakém stupni AV blokády dochází k intermitentní poruše převodu vzruchu ze síní na komory. Správná odpověď byla, že k tomuto druhu poruchy převodu vzruchu dochází při AV blokádě II.stupně. Tuto skutečnost správně uvedlo 32 (60,4 %) respondentů. 9 (17 %) respondentů se domnívalo, že k tomuto druhu poruchy převodu vzruchu dochází při AV blokádě I.stupně a 12 (22,6 %) při AV blokádě III.stupně. Možnost, že při AV blokádě nedochází k poruše převodu vzruchu ze síní na komory, ne zvolil žádný respondent.

**Analýza dotazníkové otázky č.16:** Jaký stupeň AV blokády je pozorovatelný na tomto záznamu EKG?

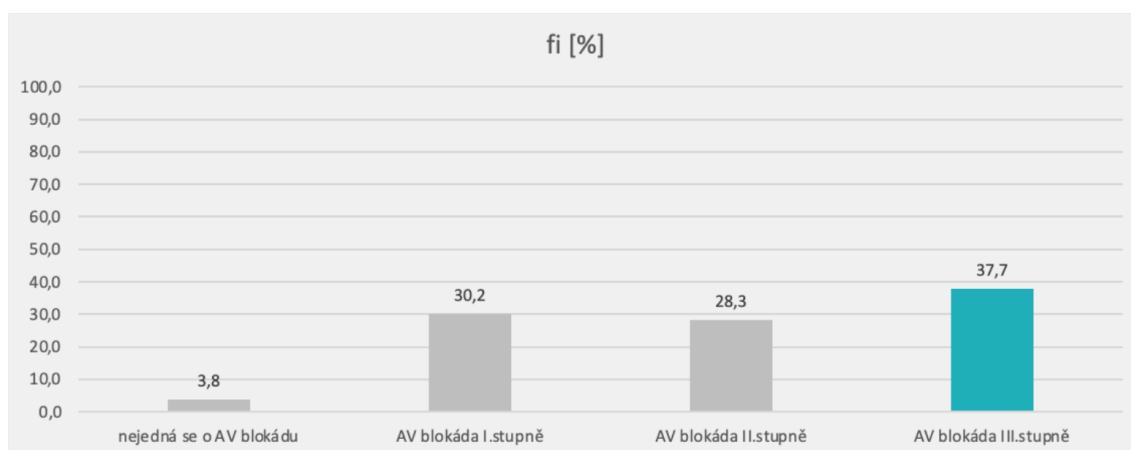


Obr. 3.2: EKG záznam k dotazníkové otázce č.16 [7]

Tabulka 3.16: AV blokáda III. stupně na záznamu EKG

$n_i = 53$	$n_i [-]$	$f_i [%]$
nejedná se o AV blokádu	2	3,8
AV blokáda I.stupně	16	30,2
AV blokáda II.stupně	15	28,3
AV blokáda III.stupně	20	37,7
<b>Celkem <math>\Sigma</math></b>	<b>53</b>	<b>100,0</b>

Graf. 3.10: AV blokáda III. stupně na záznamu EKG



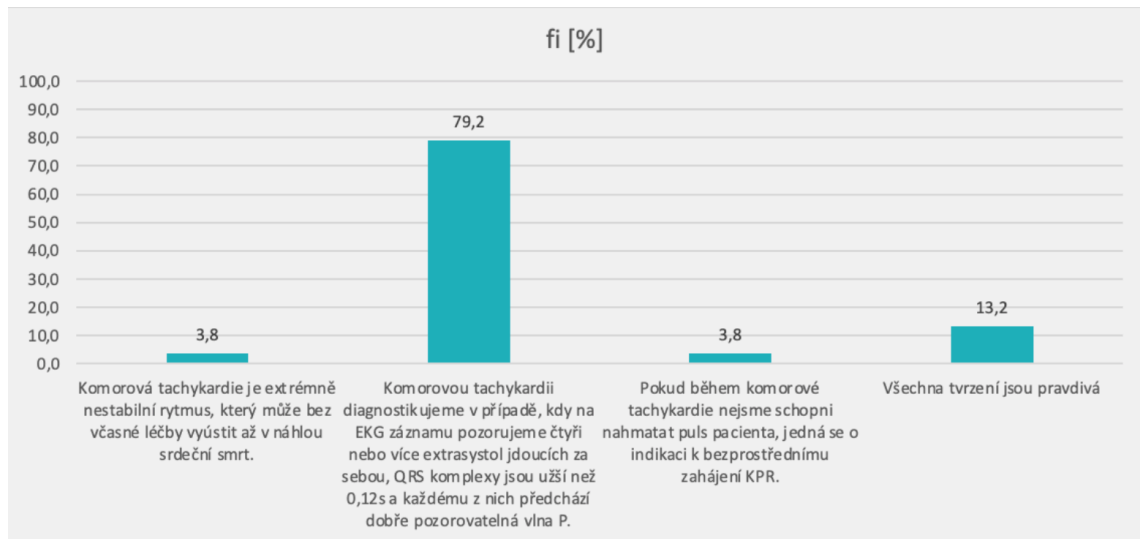
K otázce č.16 byl přiložen záznam EKG (Obrázek 3.2), který zobrazoval AV blokádu, konkrétně AV blokádu III.stupně. Respondenti měli za úkol určit, že se jednalo právě o tento stupeň AV blokády. Na výběr měli ze 4 možností. Správnou odpověď zvolilo 20 (37,7 %) respondentů. 16 (30,2 %) respondentů se domnívalo, že se jednalo o AV blokádu I.stupně a 15 (28,3 %) o AV blokádu II.stupně. 2 (3,8 %) respondenti si mylně mysleli, že daný EKG záznam nezobrazoval AV blokádu.

#### **Analýza dotazníkové otázky č.17:** Které tvrzení NENÍ pravdivé?

Tabulka 3.17: Nepravdivé tvrzení

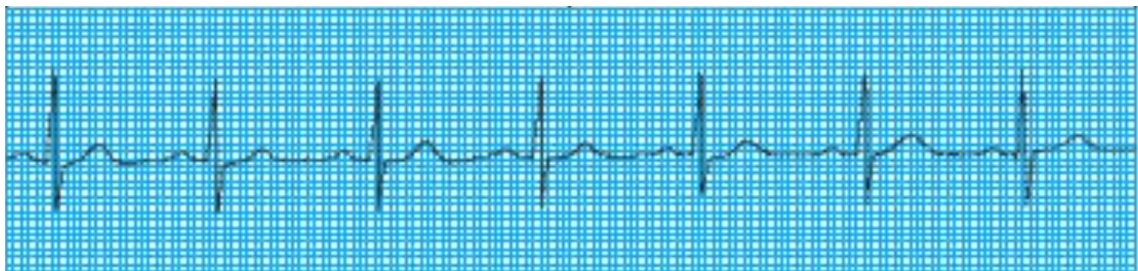
$n_i = 53$	$n_i [-]$	$f_i [%]$
Komorová tachykardie je extrémně nestabilní rytmus, který může bez včasné léčby vyústit až v náhlou srdeční smrt.	2	3,8
Komorovou tachykardii diagnostikujeme v případě, kdy na EKG záznamu pozorujeme čtyři nebo více extrasystol jdoucích za sebou, QRS komplexy jsou užší než 0,12s a každému z nich předchází dobře pozorovatelná vlna P.	42	79,2
Pokud během komorové tachykardie nejsme schopni nahmatat puls pacienta, jedná se o indikaci k bezprostřednímu zahájení KPR.	2	3,8
Všechna tvrzení jsou pravdivá	7	13,2
<b>Celkem <math>\Sigma</math></b>	<b>53</b>	<b>100,0</b>

Graf. 3.11: Nepravdivé tvrzení



V otázce č.17 měli respondenti za úkol označit nepravdivé tvrzení. Tím bylo tvrzení, že komorovou tachykardií diagnostikujeme v případě, kdy na EKG záznamu pozorujeme čtyři nebo více extrasystol jdoucích za sebou, QRS komplexy jsou užší než 0,12s a každému z nich předchází dobře pozorovatelná vlna P. Toto tvrzení správně označilo za nepravdivé 42 (79,2 %) respondentů. Pravdou totiž je, že u komorové tachykardie pozorujeme zmíněné extrasystoly, avšak QRS komplex bývá širší než 0,12s a vlna P zpravidla chybí nebo bývá zakryta rozšířeným komplexem QRS. Tvrzení, že je komorová tachykardie extrémně nestabilní rytmus, který může bez včasné léčby vyústit až v náhlou srdeční smrt označili mylně za nepravdivé 2 (3,8 %) respondenti. Stejně tomu bylo i u tvrzení, že pokud během komorové tachykardie nejsme schopni nahmatat puls pacienta, jedná se o indikaci k bezprostřednímu zahájení KPR. To mylně označili za nepravdivé také 2 (3,8 %) respondenti. 7 (13,2 %) respondentů se domnívalo, že všechna tvrzení byla pravdivá.

**Analýza dotazníkové otázky č.18:** Jaká porucha srdečního rytmu je pozorovatelná na tomto záznamu EKG?

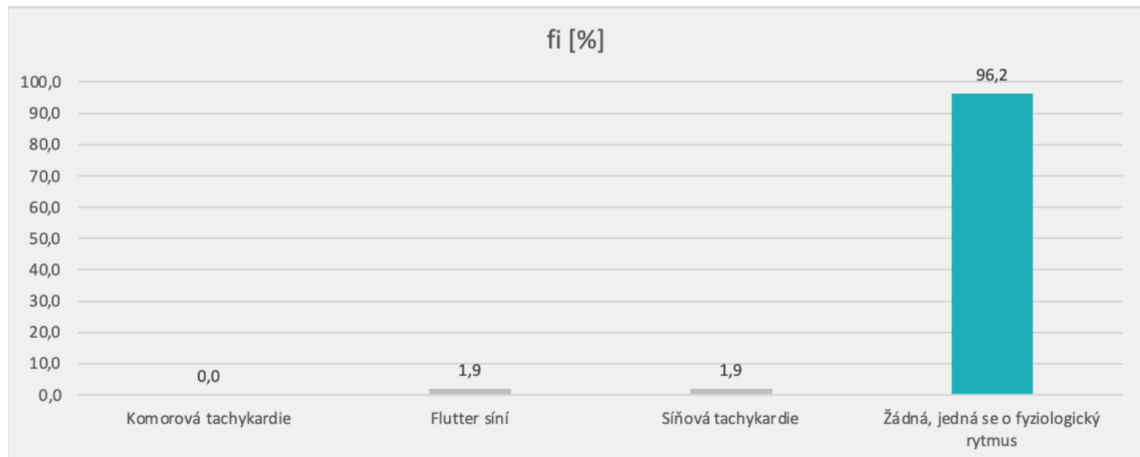


Obr. 3.3: EKG záznam k dotazníkové otázce č.18 [7]

Tabulka 3.18: Fyziologická EKG křivka

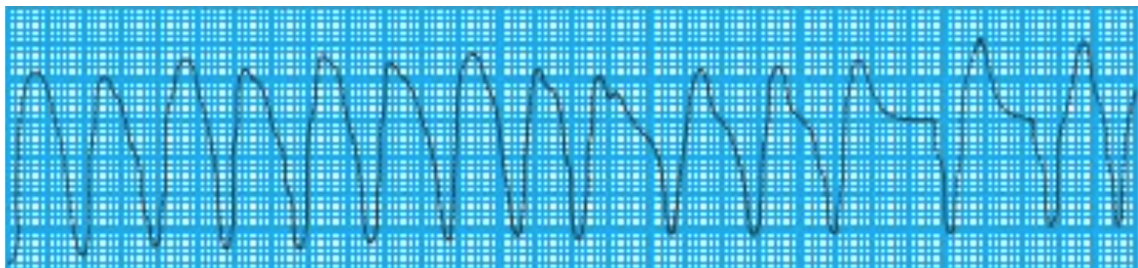
$n_i = 53$	$n_i [-]$	$f_i [\%]$
Komorová tachykardie	0	0,0
Flutter síní	1	1,9
Síňová tachykardie	1	1,9
Žádná, jedná se o fyziologický rytmus	51	96,2
<b>Celkem <math>\Sigma</math></b>	<b>53</b>	<b>100,0</b>

Graf. 3.12: Fyziologická EKG křivka



K otázce č.18 byl přiložen záznam EKG (Obrázek 3.3), který zobrazoval fyziologickou křivku. Úkolem respondentů bylo rozpoznat, že na EKG záznamu nebyla patrna žádná arytmie a jednalo se o fyziologický rytmus. Tuto skutečnost správně určilo 51 (96,2 %) respondentů. 1 (1,9 %) respondent se domníval, že byl na daném záznamu vyobrazen flutter síní. Stejně tomu bylo u odpovědi, která uváděla, že šlo o síňovou tachykardii. Tu mylně označil také 1 (1,9 %) respondent. Žádný respondent se nedomníval, že se jednalo o komorovou tachykardii.

**Analýza dotazníkové otázky č.19:** Jaká porucha srdečního rytmu je pozorovatelná na tomto záznamu EKG?



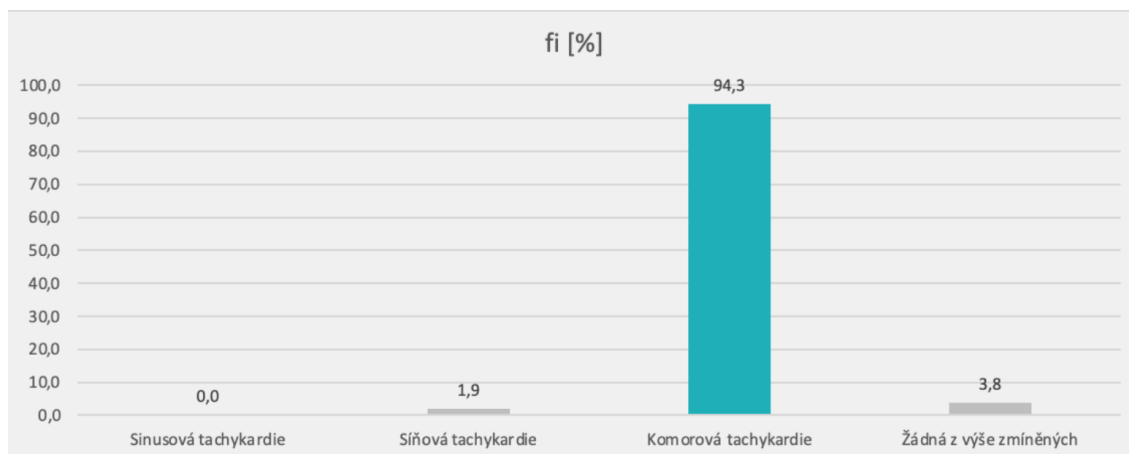
Obr. 3.4: EKG záznam k dotazníkové otázce č.19 [7]



Tabulka 3.19: Komorová tachykardie na záznamu EKG

$n_i = 53$	$n_i [-]$	$f_i [%]$
Sinusová tachykardie	0	0,0
Síňová tachykardie	1	1,9
<b>Komorová tachykardie</b>	<b>50</b>	<b>94,3</b>
Žádná z výše zmíněných	2	3,8
<b>Celkem <math>\Sigma</math></b>	<b>53</b>	<b>100,0</b>

Graf. 3.13: Komorová tachykardie na záznamu EKG



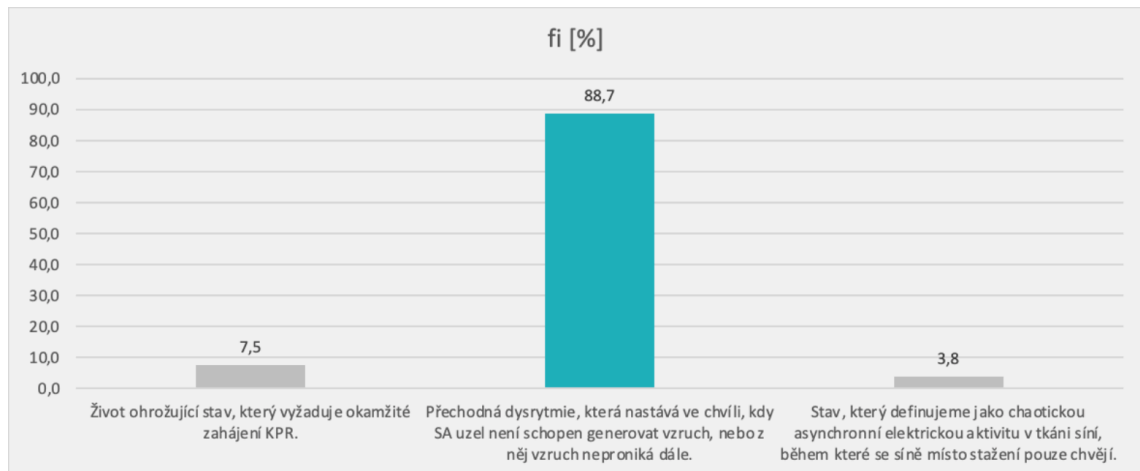
K otázce č.19 byl přiložen záznam EKG (Obrázek 3.4), který zobrazoval poruchu srdečního rytmu, konkrétně komorovou tachykardií. Respondenti měli za úkol určit, že se jednalo právě o tuto arytmií. Na výběr měli ze 4 možností. Správnou odpověď zvolilo 50 (94,3 %) respondentů. Nikdo si nemyslel, že na EKG záznamu byla vyobrazena sinusová tachykardie. 1 (1,9 %) respondent se domníval, že šlo o síňovou tachykardií a 2 (3,8 %) respondenti uvedli, že na daném EKG záznamu nebyla zobrazena žádná z výše zmíněných arytmií.

#### **Analýza dotazníkové otázky č.20:** Sinusová zástava je:

Tabulka 3.20: Sinusová zástava

$n_i = 53$	$n_i [-]$	$f_i [%]$
Život ohrožující stav, který vyžaduje okamžité zahájení KPR.	4	7,5
<b>Přechodná dysrytmie, která nastává ve chvíli, kdy SA uzel není schopen generovat vzruch, nebo z něj vzruch neproniká dále.</b>	<b>47</b>	<b>88,7</b>
Stav, který definujeme jako chaotickou asynchronní elektrickou aktivitu v tkáni síní, během které se síně místo stažení pouze chvějí.	2	3,8
<b>Celkem <math>\Sigma</math></b>	<b>53</b>	<b>100,0</b>

Graf. 3.14: Sinusová zástava



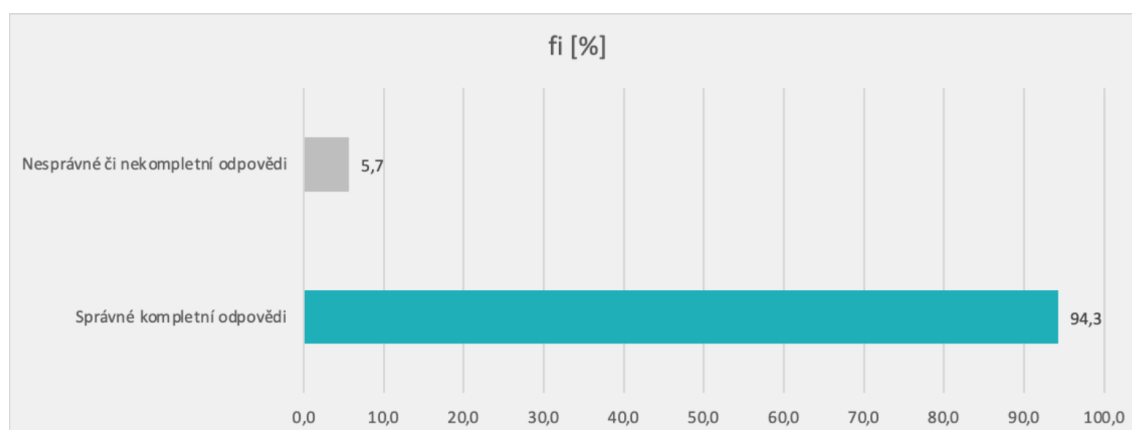
Otázka č.20 zjišťovala, zda respondenti vědí, co značí pojem sinusová zástava. Správnou odpověď, tedy to, že se jedná o přechodnou dysrytmii, která nastává ve chvíli, kdy SA uzel není schopen generovat vzruch, nebo z něj vzruch neproniká dále, označilo 47 (88,7 %) respondentů. 4 (7,5 %) respondenti se mylně domnívali, že se jedná o život ohrožující stav, který vyžaduje okamžité zahájení KPR a 2 (3,8 %) respondenti si mysleli, že jde o stav, který definujeme jako chaotickou asynchronní elektrickou aktivitu v tkáni síní, během které se síně místo stažení pouze chvějí.

#### **Analýza dotazníkové otázky č.21:** Které rytmy označujeme jako defibrilovatelné?

Tabulka 3.21: Defibrilovatelné rytmy


<b>n<sub>i</sub> = 53 ( Odpovědí 106 )</b>	<b>n<sub>i</sub> [ - ]</b>	<b>f<sub>i</sub> [%]</b>
Fibrilace síní	2	1,9
Fibrilace komor	52	49,1
Bezpulzová komorová aktivita	2	1,9
Bezpulzová komorová tachykardie	50	47,2
<b>Správné kompletní odpovědi</b>	<b>50</b>	<b>94,3</b>
<b>Nesprávné či nekompletní odpovědi</b>	<b>3</b>	<b>5,7</b>
<b>Celkem Σ</b>	<b>53</b>	<b>100,0</b>

Graf. 3.15: Defibrilovatelné rytmy



V otázce č.21 měli respondenti za úkol z uvedených rytmů vybrat ty, které označujeme jako defibrilovatelné. Kritérium pro správně zodpovězenou otázku bylo označit všechny defibrilovatelné rytmy. Ty byly dva, a to fibrilace komor a bezpulzová komorová tachykardie. Oba defibrilovatelné rytmy správně označilo 50 (94,3 %) respondentů. Zbylí 3 (5,7 %) respondenti uvedli špatné nebo nekompletní odpovědi.

**Analýza dotazníkové otázky č.22:** Napiš, o jaký rytmus se jedná:

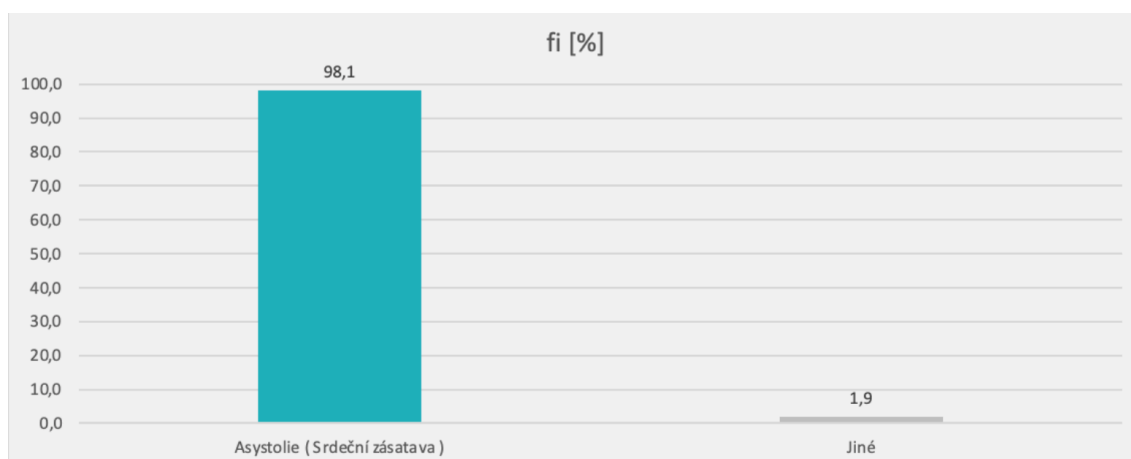


Obr. 3.5: EKG záznam k dotazníkové otázce č.22 [7]

Tabulka 3.22: Asystolie na záznamu EKG

$n_i = 53$	$n_i [-]$	$f_i [%]$
Asystolie ( Srdeční zástava )	52	98,1
Jiné	1	1,9
<b>Celkem <math>\Sigma</math></b>	<b>53</b>	<b>100,0</b>

Graf. 3.16: Asystolie na záznamu EKG



K otázce č.22 byl přiložen EKG záznam (Obrázek 3.5), který zobrazoval poruchu srdečního rytmu, konkrétně asystolii neboli srdeční zástavu. Tato otázka byla otevřená. Respondenti měli za úkol jedním nebo více slovy napsat, jaký rytmus je na přiloženém EKG záznamu zachycen. Za správnou odpověď bylo považováno zmínění asystolie nebo srdeční zástavy. Toto správně uvedlo 52 (98,1 %) respondentů. 1 (1,9 %) respondent uvedl jinou, tedy špatnou, odpověď.

### 3.4 Analýza výzkumných cílů a předpokladů

Na základě dat získaných dotazníkovým šetřením byla provedena analýza stanovených výzkumných cílů a předpokladů.

**Výzkumný cíl č.1:** Popsat hodnocení poruch rytmu v kompetenci zdravotnického záchranáře dle nejnovějších vědeckých poznatků.

**Výzkumný předpoklad č.1:** Popisný cíl, výzkumný předpoklad nestanoven. Tento cíl byl splněn sepsáním teoretické části práce.

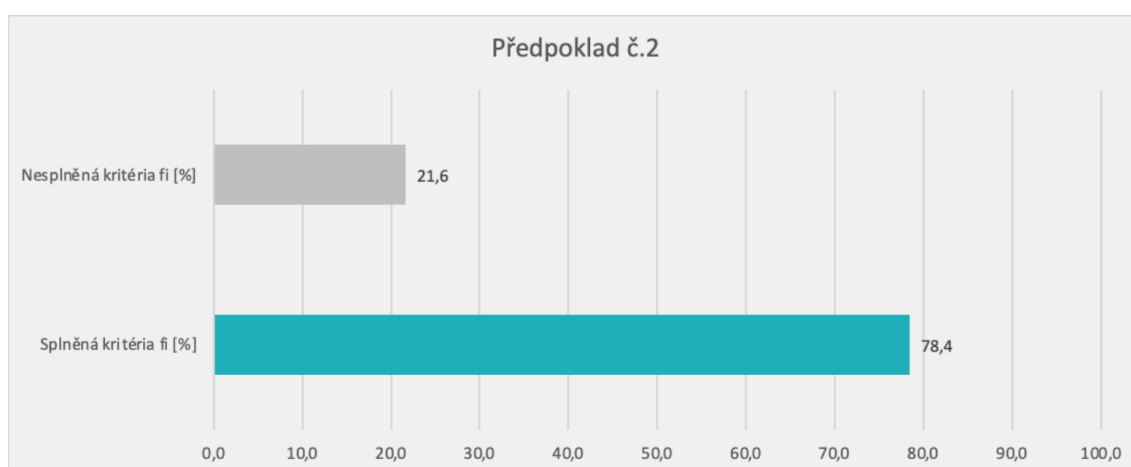
**Výzkumný cíl č.2:** Zjistit znalosti zdravotnických záchranářů o hodnocení EKG.

**Výzkumný předpoklad č.2:** Předpokládáme, že 75 % a více zdravotnických záchranářů má znalosti o hodnocení EKG.

Tabulka 3.23: Analýza výzkumného předpokladu č. 2

Předpoklad č. 2			
Dotazníkové Otázky	Splněná kritéria fi [%]	Nesplněná kritéria fi [%]	Celkem fi [%]
č.7	66,0	34,0	100,0
č.8	50,9	49,1	100,0
č.9	96,2	3,8	100,0
č.10	86,8	13,2	100,0
č.11	58,5	41,5	100,0
č.18	96,2	3,8	100,0
č.21	94,3	5,7	100,0
<b>Aritmetický průměr</b>	<b>78,4</b>	<b>21,6</b>	<b>100,0</b>

Graf. 3.17: Analýza výzkumného předpokladu č. 2



K analýze výzkumného předpokladu č.2 byly využity otázky č.7, 8, 9, 10, 11, 18 a 21, které zjišťovali znalosti zdravotnických záchranářů o hodnocení EKG. Výsledný aritmetický průměr splněných kritérií těchto otázek je 78,4 %. Jde o hodnotu, která je velice blízko předpokládaným 75 %. Můžeme tedy konstatovat, že výzkumný předpoklad č.2 je v souladu s výsledky výzkumného šetření a výzkumný cíl č.2 byl splněn.

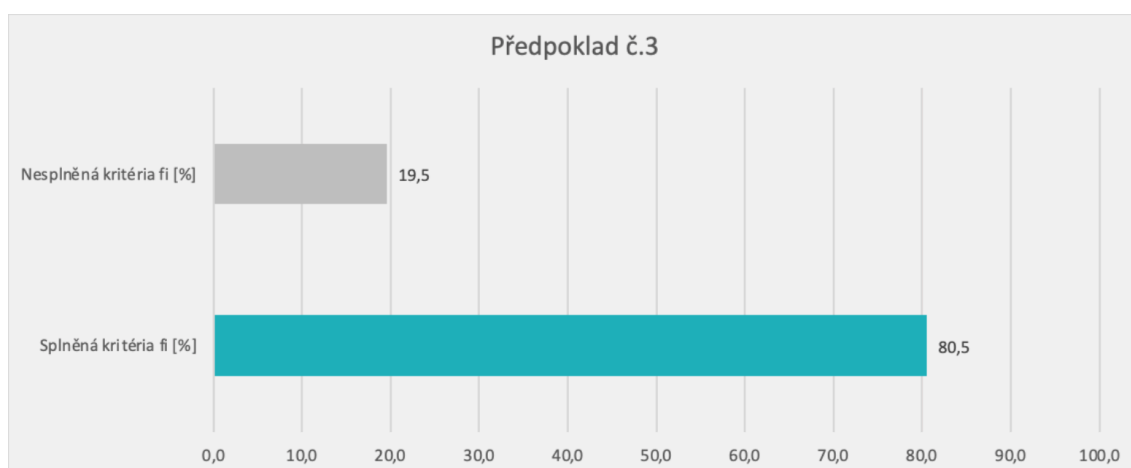
**Výzkumný cíl č.3:** Zjistit znalosti zdravotnických záchranářů o rozpoznání poruch rytmu na EKG.

**Výzkumný předpoklad č.3:** Předpokládáme, že 80 % a více zdravotnických záchranářů má znalosti o rozpoznání poruch rytmu na EKG.

Tabulka 3.24: Analýza výzkumného předpokladu č. 3

Předpoklad č. 3			
Dotazníkové Otázky	Splněná kritéria fi [%]	Nesplněná kritéria fi [%]	Celkem fi [%]
č.12	66,0	34,0	100,0
č.13	100,0	0,0	100,0
č.14	100,0	0,0	100,0
č.15	60,4	39,6	100,0
č.16	37,7	62,3	100,0
č.17	79,2	20,8	100,0
č.19	94,3	5,7	100,0
č.20	88,7	11,3	100,0
č.22	98,1	1,9	100,0
<b>Aritmetický průměr</b>	<b>80,5</b>	<b>19,5</b>	<b>100,0</b>

Graf. 3.18: Analýza výzkumného předpokladu č. 3



K analýze výzkumného předpokladu č.3 byly využity otázky č.12, 13, 14, 15, 16, 17, 19, 20 a 22, které zjišťovali znalosti zdravotnických záchranářů o rozpoznávání poruch rytmu na EKG. Výsledný aritmetický průměr splněných kritérií těchto otázek je 80,5 %. Jde o hodnotu, která je téměř identická s předpokládanými 80 %. Můžeme tedy konstatovat, že výzkumný předpoklad č.3 je v souladu s výsledky výzkumného šetření a výzkumný cíl č.3 byl splněn.

## 4 Diskuze

K povolání a přípravě na povolání zdravotnického záchranáře neodlučně patří znalosti o EKG, dovednost práce s EKG a schopnost správně vyhodnocovat EKG záznam. Toto by zdravotničtí záchranáři měli umět využít jak v přednemocniční neodkladné péči, tak na specializovaných nemocničních pracovištích, jako jsou jednotky intenzivní péče, anesteziologicko-resuscitační oddělení nebo oddělení urgentního příjmu, kde se od záchranářů, jak uvádí Bulíková [6], očekává, že jsou schopni posoudit a bezpečně zvládnout poruchy srdečního rytmu.

Bakalářská práce byla zaměřena na problematiku hodnocení poruch srdečního rytmu zdravotnickými záchranáři a zkoumala jejich znalosti v rámci hodnocení EKG a rozpoznávání poruch srdečního rytmu na EKG. Výzkumu, který probíhal formou elektronicky distribuovaného dotazníku, se účastnilo 53 respondentů z řad zdravotnických záchranářů pracujících u zdravotnické záchranné služby, na oddělení urgentního příjmu, anesteziologicko-resuscitačním oddělení nebo na jednotce intenzivní péče. V dotazníkové otázce č.1 konkrétně 11 (20,8 %) respondentů uvedlo, že jsou aktuálně zaměstnáni na anesteziologicko-resuscitačním oddělení, 10 (18,9 %) na jednotce intenzivní péče, 5 (9,4 %) na oddělení urgentního příjmu a 20 (37,7 %) u zdravotnické záchranné služby. 2 (3,8 %) respondenti uvedli, že mají úvazek dělený mezi ZZS a oddělením urgentního příjmu, další 2 (3,8 %) mezi ZZS a JIP a 3 (5,7 %) mezi oddělením urgentního příjmu a JIP. Data získaná pomocí dotazníkového šetření byla v rámci výzkumné části této práce využita pro posouzení splnění výzkumných předpokladů a cílů.

Prvním výzkumným cílem bylo popsat hodnocení poruch rytmu v kompetenci zdravotnického záchranáře dle nejnovějších vědeckých poznatků. Šlo o popisný cíl, který byl splněn v rámci teoretické části práce. V té byla nejprve popsána funkční anatomie srdce, kde jsme se zaměřili primárně na převodní systém srdeční, který, jak také uvádí Zeman [4], zajišťuje tvorbu a přenos elektrických impulsů. Ty jsme schopni snímat a zaznamenávat pomocí elektrokardiografie, která byla popsána jako následující. Bulíková potvrzuje [6], že EKG se v dnešní době řadí mezi základní vyšetření na odděleních urgentního příjmu, jednotkách intenzivní péče a je považováno za standardní vyšetření využívané v PNP. Jelikož nám EKG poskytuje zásadní diagnostické informace při náhlých stavech v kardiologii, pro zdravotnické záchranáře je naprosto nezbytné, aby o něm měli dostatečné znalosti, dokázali díky němu poruchy rytmu rozpoznat, správně indentifikovat a volit vhodné postupy při poskytování

PNP. Jak totiž uvádí Tuka [16], správná diagnostika arytmií má zásadní význam při snižování morbidity a mortality.

Po základech elektrokardiografie jsme se tedy v rámci teoretické části zabývali využitím toho vyšetření v PNP. Zde podle Bulíkové [6] nacházíme hlavní význam EKG především v diagnostice poruch srdečního rytmu a diferenciální diagnostice ischemických bolestí na hrudi. Slouží nám k odhalení patologických stavů kardiovaskulárního systému, jejichž rozpoznání nám umožňuje poskytnutí včasné a odpovídající léčby. Zároveň má doplňkový význam při diagnostice dalších akutních stavů, jimiž jsou například srdeční tamponáda, rozvrat elektrolytové rovnováhy, plicní embolie, perikarditida a jiné. Na závěr jsme se v rámci teoretické části práce věnovali samotným poruchám srdečního rytmu, které jsou podle Vojáčka [13] jednou z nejčastějších indikací k výjezdu, vybraným druhům těchto poruch a jejich projevům na EKG.

Druhým výzkumným cílem bylo zjistit znalosti zdravotnických záchranářů o hodnocení EKG. K tomuto cíli se vztahoval výzkumný předpoklad č.2: Předpokládáme, že 70 % a více zdravotnických záchranářů má znalosti o hodnocení EKG. Na základě předvýzkumu byla procenta u tohoto předpokladu navýšena na 75 %. Samotný výzkum následně ukázal, že 78,4 % zdravotnických záchranářů má znalosti o hodnocení EKG. Výzkumný předpoklad byl tedy v souladu s výsledky výzkumného šetření.

Z otázek, které byly vybrány k analýze výzkumného předpokladu č.2 se jako nejvíce problematická ukázala dotazníková otázka č.8. V té měli respondenti za úkol označit všechna pravdivá tvrzení týkající se vlny P, která je první odchylkou fyziologické EKG křivky, představuje depolarizaci síní, která začíná v sinusovém uzlu, měla by předcházet každému komplexu QRS a trvat zhruba 0,12s [7]. Respondenti zde v mnoha případech označovali nepravdivá tvrzení, která považovali za pravdivá. Stejný problém byl zpozorován i u výzkumné otázky č.11. Ta se vztahovala ke komplexu QRS, který odráží depolarizaci komor a jehož fyziologická délka se pohybuje v rozmezí 0,06s až 0,12s [5]. I zde řada respondentů považovala nepravdivá tvrzení za pravdivá. V obou otázkách tomu tak bylo především u tvrzení, která zmiňovala konkrétní délku daných úseků EKG křivky. To může být způsobeno tím, že se zdravotničtí záchranáři při hodnocení EKG křivky soustředí spíše na tvary jednotlivých úseků než na jejich konkrétní číselné hodnoty, které postupem času opomíjejí. Poměrně problematickou otázkou se navzdory všem předpokladům ukázala také otázka č.7. Ta zjišťovala, na jaké místo by respondenti přiložili hrudní unipolární svod V4. Ten by se měl umísťovat, jak také potvrzuje Haberl [8], do pátého mezižebří medioklavikulárně vlevo. V této otázce chybovalo 34 % respondentů, což je vzhledem k tomu, že se jedná o naprosto esenciální znalost o EKG, poměrně vysoké procento.

Ve zbylých otázkách, které byly určeny k analýze výzkumného předpokladu č.2, si respondenti vedly lépe než bylo předpokládáno. Pozitivní výsledky jsme mohli pozorovat především u otázek č.9, 18 a 21. V otázce č.9 jsme se respondentů tázali, co znamená, když označíme rytmus jako sinusový. Jak uvádí Coviello [7], pojem



sinusový rytmus značí to, že vzruch vzniká fyziologicky v sinoatriálním uzlu a na EKG záznamu bychom měli být schopni před každým komplexem QRS pozorovat vlnu P. Tuto skutečnost správně označilo 51 (96,2 %) respondentů. Identický počet respondentů taktéž správně zodpověděl otázku č.18, která zjišťovala, jaká porucha srdečního rytmu byla pozorovatelná na přiloženém záznamu EKG (Obrázek 3.3). Tito respondenti správně uvedli, že na přiloženém záznamu EKG nebyla pozorovatelná žádná porucha srdečního rytmu, jednalo se tedy o rytmus fyziologický. To potvrzuje taktéž Coviello [7]. V otázce č.21 měli respondenti za úkol z uvedených rytmů vybrat ty, které označujeme jako defibrilovatelné. Jak uvádí Bennett [14], defibrilovatelným rytmem se rozumí takový rytmus, při němž je možné defibrilací zvrátit patologickou srdeční aktivitu a obnovit tak normální srdeční akci neboli sinusový rytmus. Kritérium pro správně zodpovězenou otázku bylo označit všechny defibrilovatelné rytmy. Ty byly dva, a to fibrilace komor a bezpulsová komorová tachykardie. Oba defibrilovatelné rytmy správně označilo 50 (94,3 %) respondentů. Poslední otázku, tedy dotazníkovou otázku č.10, která byla určena k analýze výzkumného předpokladu č.2, a která nesla též pozitivní výsledky, správně zodpovědělo 46 (86,8 %) respondentů. Ti v souladu se Zemanem [4] uvedli, že interval RR značí vzdálenost mezi dvěma QRS komplexy a odráží tak srdeční frekvenci, kterou je díky němu v případě potřeby možné vypočítat.

Třetím výzkumným cílem bylo zjistit znalosti zdravotnických záchranářů o rozpoznávání poruch rytmu na EKG. K tomuto cíli se vztahoval výzkumný předpoklad č.3: Předpokládáme, že 70 % a více zdravotnických záchranářů má znalosti o rozpoznání poruch rytmu na EKG. Na základě předvýzkumu byla procenta u tohoto předpokladu navýšena na 80 %. Samotný výzkum následně ukázal, že 80,5 % zdravotnických záchranářů má znalosti o rozpoznávání poruch rytmu na EKG. Výzkumný předpoklad byl tedy v souladu s výsledky výzkumného šetření.

Z otázek, které byly vybrány k analýze výzkumného předpokladu č.3, se jako nejvíce problematická ukázala dotazníková otázka č.16. V té měli respondenti za úkol rozpoznat, jaký stupeň AV blokády byl vyobrazen na přiloženém EKG záznamu (Obrázek 3.2). Jak potvrzuje Coviello [7], jednalo se o AV blokádu III.stupně, což dokázalo správně identifikovat pouze 37,7 % respondentů. Druhou nejproblematictější otázkou v rámci tohoto výzkumného předpokladu byla dotazníková otázka, která se též týkala AV blokád. Konkrétně se jednalo o otázku č.15. V té měli respondenti za úkol určit, při jakém stupni AV blokády dochází k intermitentní poruše převodu vzruchu ze síní na komory. Bulíková uvádí [6], že k intermitentní poruše převodu vzruchu dochází při AV blokádě II.stupně. To správně určilo 60,4 % respondentů. Na základě výsledků těchto dvou otázek je patrné, že rozpoznávání jednotlivých stupňů AV blokád je pro zdravotnické záchranáře poměrně náročnou problematikou, v níž mají značné nedostatky. Poměrně problematickou se ukázala také dotazníková otázka č.12, v níž chybovalo 34 % respondentů. V rámci této otázky měli respondenti za úkol určit, jaká porucha srdečního rytmu byla vyobrazena na přiloženém záznamu EKG (Obrázek 3.1). Jak potvrzuje Coviello [7], jednalo se o sinusovou zástavu.

Ve zbylých otázkách, které byly určeny k analýze výzkumného předpokladu č.3, si respondenti vedly tak, jak bylo předpokládáno nebo lépe. Nejlepší možné výsledky jsme mohli pozorovat u otázek č.13 a č.14. V obou těchto otázkách uvedlo správné odpovědi všech 53 (100 %) respondentů. V otázce č.13 měli respondenti za úkol vybrat ze dvou tvrzení to, které bylo pravdivé. Tím bylo tvrzení, že fibrilace komor vede k zástavě krevního oběhu a bez okamžité léčby k náhlé srdeční smrti. Dále v tomto tvrzení bylo uvedeno, že pacient s fibrilací komor je v plné srdeční zástavě, nereaguje a je bez detekovatelného krevního tlaku nebo karotického či femorálního pulsu. Pravdivost tohoto tvrzení potvrzuje Kettner [21]. Otázka č.14 se též týkala fibrilace komor a respondenti v ní měli za úkol ze dvou EKG záznamů vybrat ten, který zobrazuje právě tuto arytmiu. Velmi pozitivní výsledky jsme též mohli pozorovat v otázkách č.19, 20 a 22. V otázce č.19 měli respondenti za úkol určit, jaká porucha rytmu byla pozorovatelná na přiložením záznamu EKG (Obrázek 3.4). Jak uvádí Coviello [7], jednalo se o komorovou tachykardii a tuto skutečnost správně uvedlo 50 (94,3%) respondentů. Otázka č.22 se nesla ve stejném duchu s rozdílem, že byla otevřená, taktéž zjišťovala, jaká porucha rytmu byla pozorovatelná na přiložením záznamu EKG (Obrázek 3.5). V tomto případě se jednalo o asystolii, což rozpoznalo 52 (98,1 %) respondentů a správnost jejich odpovědí potvrzuje též Coviello [7]. Otázka č.20 zjišťovala, co znamená pojem sinusová zástava. Tou se podle Zemana [4] rozumí přechodná dysrytmie, která nastává ve chvíli, kdy sinoatriální uzal není schopen generovat vzruch, nebo z něj vzruch neproniká dále. Správnou odpověď v této otázce uvedlo 47 (88,7 %) respondentů. Poslední otázku, tedy dotazníkovou otázku č.17, která byla určena k analýze výzkumného předpokladu č.3 správně zodpovědělo 42 (79,2 %) respondentů. Respondenti v ní měli za úkol z vybraných tvrzení správně označit to, které nebylo pravdivé. Tím bylo tvrzení, že komorovou tachykardii diagnostikujeme v případě, kdy na EKG záznamu pozorujeme čtyři nebo více extrasystol jdoucích za sebou, QRS komplexy jsou užší než 0,12s a každému z nich předchází dobře pozorovatelná vlna P. Bulíková [6] potvrzuje pravdivost první části tvrzení, tedy to, že komorovou tachykardii diagnostikujeme v případě, kdy na EKG záznamu pozorujeme čtyři nebo více extrasystol jdoucích za sebou. Coviello [7] ovšem vyvrací druhou část tvrzení, protože, jak také uvádí, při fibrilaci komor zpravidla pozorujeme QRS komplexy, které jsou širší než 0,12s a vlna P chybí nebo je zakryta právě rozšířeným komplexem QRS.

Na základě všech získaných dat lze konstatovat, že zdravotničtí záchranáři mají v rámci hodnocení EKG a rozpoznávání poruch rytmu na EKG uspokojivé znalosti. Jsou ovšem oblasti, v nichž mají značné nedostatky. Také je třeba zvážit fakt, že velké množství respondentů v rámci dotazníkové otázky č.4 uvedlo, že studium, které vedlo k získání kompetencí pro výkon povolání zdravotnického záchranáře je na hodnocení EKG záznamu a rozpoznávání poruch srdečního rytmu v praxi nepřipravilo dostatečně. Konkrétně 30 (56,6 %) respondentů uvedlo, že je studium v rámci dané problematiky nepřipravilo dostatečně a potřebné znalosti museli získat dalším úsilím, 2 (3,8 %) respondenti označili možnost, že je studium v rámci dané problematiky nepřipravilo dostatečně a potřebné znalosti nezískali nikdy a 7 respondentů (13,2%) dle získaných odpovědí pracuje na pozici zdravotnického záchranáře moc

krátce na to, aby mohli posoudit, zda je studium v rámci dané problematiky připravilo dostatečně či nikoli. Pouze 14 (26,4 %) respondentů uvedlo, že je studium na hodnocení EKG a rozpoznávání poruch srdečního rytmu v praxi připravilo dostatečně. Nabízí se tedy otázka, zda vzdělávací instituce při vzdělávání zdravotnických záchranářů skutečně nekladou dostatečný důraz na oblast hodnocení EKG a rozpoznávání poruch srdečního rytmu v praxi nebo je nedostatek znalostí v této oblasti zapříčiněn samotnými studenty, kteří v rámci svého studia nevěnují dané problematice dostatečnou pozornost, čas a úsilí? Proto, abychom mohli určit skutečnou příčinu nemáme ovšem dostatek relevantních dat, nezkoumali jsme, na jakých vzdělávacích institucích jednotliví respondenti studovali a tedy ani konkrétní studijní programy těchto institucí.

## 5 Návrh doporučení pro praxi

Výsledky výzkumného šetření prokázaly, že zdravotničtí záchranáři mají v rámci hodnocení EKG a rozpoznávání poruch rytmu na EKG uspokojivé znalosti. Při bližším pohledu na výsledky některých otázek můžeme ovšem v určitých oblastech pozorovat poměrně značné nedostatky, které je pro vykonávání špičkové péče třeba eliminovat.

Studenti připravující se k výkonu povolání ZZ by měli v rámci svého studia dbát zvýšené pozornosti při výuce, a to zejména v oblastech, které v rámci hodnocení EKG a rozpoznávání poruch rytmu na EKG upozorují jako problematické. Metodou pro zvýšení pozornosti studentů v době probíhající výuky by mohlo být častější vyvolávání a dotazování se na probíranou problematiku. V průběhu semestru by potom bylo vhodné zařadit častější ověřování znalostí formou testů, což by studentům sloužilo jako větší motivace k pravidelnému vzdělávání se.

Studenti i absolventi programu Zdravotnické záchranářství by měli klást důraz na samostudium a být k němu dostatečně nabádáni. Zároveň by měli být upozorňováni, jaké důsledky může neznalost v oblasti hodnocení EKG a rozpoznávání poruch rytmu na EKG mít. Jak vzdělávací instituce tak instituce zaměstnávající absolventy programu Zdravotnické záchranářství mohou zájemcům o samostudiu velmi pomoci pořádáním pravidelných seminářů, které budou osvěžovat a prohlubovat již získané znalosti těchto jedinců. Další možností by mohlo být zavedení pravidelného vydávání publikací přímo k tomuto určených.

V rámci výzkumu byly u ZZ upozorovány největší nedostatky v oblasti rozpoznávání jednotlivých stupňů AV blokad. Pro lepší orientaci v tomto tématu by mohla pomoci mnou vytvořená prezentace (Příloha D). Ta může sloužit nejen jako podklad přednášky na odborné konferenci, ale také jako studijní materiál pro studenty i absolventy oboru Zdravotnický záchranář.

## 6 Závěr

Bakalářská práce se zabývala problematikou hodnocení poruch rytmu z pohledu ZZ a znalostmi ZZ v oblasti hodnocení EKG a rozpoznávání poruch srdečního rytmu pomocí EKG. Kromě zkoumání znalostí zdravotnických záchranářů o hodnocení EKG a rozpoznávání poruch rytmu na EKG bylo cílem práce popsat hodnocení poruch rytmu v kompetenci zdravotnického záchranáře dle nejnovějších vědeckých poznatků.

Tato práce je rozvržena na dvě hlavní části, teoretickou a výzkumnou. V teoretické části jsou dle nejnovějších vědeckých poznatků popsána následující témata. Funkční anatomie srdce, základy elektrokardiografie, využití elektrokardiografie v urgentní medicíně, poruchy srdečního rytmu a vybrané druhy arytmií a jejich projevy na EKG. Sepsáním teoretické části byl splněn první cíl této práce, který byl popisný.

Výzkumná část práce byla zaměřena na splnění zbylých dvou cílů. Těmi bylo zjistit znalosti zdravotnických záchranářů o hodnocení EKG a o rozpoznávání poruch rytmu na EKG. Výzkum byl proveden kvantitativní metodou pomocí dotazníkového šetření. Jako respondenti byli zvoleni zdravotničtí záchranáři pracující na jednotkách intenzivní péče, odděleních urgentního příjmu, anesteziologicko resuscitačních odděleních a u zdravotnické záchranné služby. Před zahájením samotného výzkumu byl proveden předvýzkum. Na základě výzkumu bylo zjištěno, že zdravotničtí záchranáři mají uspokojivé znalosti o dané problematice. Všechny výzkumné cíle byly splněny a výzkumné předpoklady byly v souladu s výsledky výzkumného šetření.

Výstupem této práce je prezentace (Příloha D) zaměřená na rozlišování jednotlivých stupňů AV blokády, která může sloužit nejen jako podklad přednášky na odborné konferenci, ale také jako studijní materiál pro studenty i absolventy oboru Zdravotnický záchranář.

## Literatura

1. ČIHÁK, Radomír. *Anatomie*. Třetí, upravené a doplněné vydání. Praha: Grada, 2016. ISBN 978-80-247-5636-3.
2. MATES, Martin; KALA, Petr; ČERVINKA, Pavel. *Koronární cirkulace*. Praha: Maxdorf, 2016. ISBN 978-80-7345-487-6.
3. HUDÁK, Radovan; KACHLÍK, David. *Memoria anatomie*. 4. vydání. Praha: Triton, 2017. ISBN 978-80-7553-420-0.
4. ZEMAN, Karel. *Poruchy srdečního rytmu v intenzivní péči*. Vyd. 2., nezměn. Brno: Národní centrum ošetrovatelství a nelékařských zdravotnických oborů, 2011. ISBN 978-80-7013-533-4.
5. BULAVA, Alan. *Kardiologie pro nelékařské zdravotnické obory*. Praha: Grada Publishing, 2017. ISBN 978-80-271-0468-0.
6. BULÍKOVÁ, Táňa. *EKG pro záchranáře nekardiology*. Praha: Grada Publishing, 2015. ISBN 978-80-247-5307-2.
7. COVIELLO, Jessica Shank. *ECG Interpretation Made Incredibly Easy*. 7th, ed. Praha: Wolters Kluwer, 2020. ISBN 978-1-9751-4826-3.
8. HABERL, Ralph. *EKG do kapsy*. Praha: Grada, 2012. ISBN 978-80-247-4192-5.
9. ČESKO. § 17 odst. 1 písm. a) vyhlášky č. 55/2011 Sb., o činnostech zdravotnických pracovníků a jiných odborných pracovníků - znění od 1. 7. 2022. 2022. Dostupné také z: <https://www.zakonyprolidi.cz/cs/2011-55#p17-1-a>.
10. NESVADBA, Marcel; CMOREJ, Patrik Christian; PEŘAN, David. *EKG prvního kontaktu v osmi krocích*. Praha: Mladá fronta, 2020. ISBN 978-80-204-5735-6.
11. ČIHALÍK, Čestmír; TÁBORSKÝ, Miloš. *EKG v klinické praxi*. Olomouc: Solen, Medical education, 2013. ISBN 978-80-7471-015-5.
12. SOUČEK, Miroslav; SVAČINA, Petr. *Vnitřní lékařství v kostce*. Praha: Grada Publishing, 2019. ISBN 978-80-271-2289-9.
13. VOJÁČEK, Jan. *Akutní kardiologie do kapsy: přehled současných diagnostických a léčebných postupů v akutní kardiologii*. 3., přepracované a doplněné vydání. Praha: Mladá fronta, 2020. ISBN 978-80-204-5576-5.
14. BENNETT, David H. *Srdeční arytmie: praktické poznámky k interpretaci a léčbě*. Praha: Grada, 2014. ISBN 978-80-247-5134-4.

15. STANĚK, Vladimír. *Kardiologie v praxi*. 2. aktualizované a rozšířené vydání. Mlečice: Axonite s.r.o., nakladatelství lékařské literatury, 2020. ISBN 978-80-88046-21-9.
16. TUKA, Vladimír. *Preventivní kardiologie pro praxi*. Praha: NOL - nakladatelství odborné literatury, 2018. ISBN 978-80-903929-6-0.
17. TÁBORSKÝ, Miloš et al. *Kardiologie*. Praha: Česká kardiologická společnost, 2021. ISBN 978-80-271-1439-9.
18. MOŤOVSKÁ, Zuzana. *Novinky v akutní kardiologii: praktické poznámky k interpretaci a léčbě*. Praha: Mladá fronta, 2016. ISBN 978-80-204-3903-1.
19. ČIHALÍK, Čestmír; TÁBORSKÝ, Miloš. *Atlas EKG*. První vydání. Praha: EEZY, 2022. ISBN 978-80-908638-9-7.
20. VOJÁČEK, Jan; KETTNER, Jiří. *Klinická kardiologie*. 5. vydání. Praha: Maxdorf, [2022]. ISBN 978-80-7345-744-0.
21. KETTNER, Jiří; KAUTZNER, Josef. *Akutní kardiologie*. 3., přepracované a doplněné vydání. Praha: Grada Publishing, 2021. ISBN 978-80-271-3096-2.

## Seznam obrázků

2.1	Anatomie a převodní systém srdce [4]. . . . .	13
2.2	Znázornění jednotlivých vln, kmitů, úseků a intervalů na záznamu EKG [6] . . . . .	17
2.3	Ilustrace a popis sinusové tachykardie na EKG záznamu [7] . . . . .	22
2.4	Ilustrace a popis sinusové bradykardie na EKG záznamu [7] . . . . .	23
2.5	Ilustrace a popis sinusové zástavy na EKG záznamu [7] . . . . .	24
2.6	Ilustrace a popis SSS na EKG záznamu [7] . . . . .	24
2.7	Ilustrace a popis síňové tachykardie na EKG záznamu [7] . . . . .	25
2.8	Ilustrace a popis Flutteru síní na EKG záznamu [7] . . . . .	26
2.9	Ilustrace a popis fibrilace síní na EKG záznamu [7] . . . . .	27
2.10	Ilustrace a popis AV blokády I.stupně na EKG záznamu [7] . . . . .	28
2.11	Ilustrace a popis AV blokády II.stupně Wenckebachova typu na EKG záznamu [7] . . . . .	28
2.12	Ilustrace a popis AV blokády II.stupně Mobitzova typu na EKG záznamu [7] . . . . .	29
2.13	Ilustrace a popis AV blokády III.stupně na EKG záznamu [7] . . . . .	29
2.14	Ilustrace a popis komorové tachykardie na EKG záznamu [7] . . . . .	30
2.15	Ilustrace a popis fibrilace komor na EKG záznamu [7] . . . . .	31
3.1	EKG záznam k dotazníkové otázce č.12 [7] . . . . .	41
3.2	EKG záznam k dotazníkové otázce č.16 [7] . . . . .	45
3.3	EKG záznam k dotazníkové otázce č.18 [7] . . . . .	47
3.4	EKG záznam k dotazníkové otázce č.19 [7] . . . . .	48
3.5	EKG záznam k dotazníkové otázce č.22 [7] . . . . .	51



## Seznam tabulek

3.1	Aktuální pracoviště . . . . .	34
3.2	Délka praxe na pozici ZZ . . . . .	34
3.3	Získ kompetencí . . . . .	35
3.4	Znalosti nabyté během studia . . . . .	35
3.5	Vzdělání v oboru Urgentní medicína . . . . .	36
3.6	Současné znalosti . . . . .	36
3.7	Hrudní unipolární svod V4 . . . . .	37
3.8	Vlna P . . . . .	37
3.9	Sinusový rytmus . . . . .	38
3.10	Interval RR . . . . .	39
3.11	Pravdivá tvrzení o komplexu QRS . . . . .	40
3.12	Sinusová zástava na EKG záznamu . . . . .	41
3.13	Pravdivé tvrzení . . . . .	42
3.14	Fibrilace komor na záznamu EKG . . . . .	43
3.15	Intermitentní porucha převodu vzruchu ze síní na komory . . . . .	44
3.16	AV blokáda III. stupně na záznamu EKG . . . . .	45
3.17	Nepravdivé tvrzení . . . . .	46
3.18	Fyziologická EKG křivka . . . . .	48
3.19	Komorová tachykardie na záznamu EKG . . . . .	49
3.20	Sinusová zástava . . . . .	49
3.21	Defibrilovatelné rytmy . . . . .	50
3.22	Asystolie na záznamu EKG . . . . .	51
3.23	Analýza výzkumného předpokladu č. 2 . . . . .	53
3.24	Analýza výzkumného předpokladu č. 3 . . . . .	54

## Seznam grafů

3.1	Hrudní unipolární svod V4 . . . . .	37
3.2	Vlna P . . . . .	38
3.3	Sinusový rytmus . . . . .	39
3.4	Interval RR . . . . .	40
3.5	Pravdivá tvrzení o komplexu QRS . . . . .	41
3.6	Sinusová zástava na EKG záznamu . . . . .	42
3.7	Pravdivé tvrzení . . . . .	43
3.8	Fibrilace komor na záznamu EKG . . . . .	44
3.9	Intermitentní porucha převodu vzruchu ze síní na komory . . . . .	45
3.10	AV blokáda III. stupně na záznamu EKG . . . . .	46
3.11	Nepřavdivé tvrzení . . . . .	47
3.12	Fyziologická EKG křivka . . . . .	48
3.13	Komorová tachykardie na záznamu EKG . . . . .	49
3.14	Sinusová zástava . . . . .	50
3.15	Defibrilovatelné rytmy . . . . .	51
3.16	Asystolie na záznamu EKG . . . . .	52
3.17	Analýza výzkumného předpokladu č. 2 . . . . .	53
3.18	Analýza výzkumného předpokladu č. 3 . . . . .	54

# Přílohy

# A Dotazník

Vážení zdravotničtí záchranáři,

jmenuji se Monika Říhová a jsem studentkou 3.ročníku bakalářského studijního oboru Zdravotnický záchranář na Technické univerzitě v Liberci a píši bakalářskou práci na téma Hodnocení poruch rytmu z pohledu zdravotnických záchranářů.

Tímto bych Vás chtěla požádat o vyplnění dotazníku, který je určen pro zdravotnické záchranáře pracující na jednotkách intenzivní péče, anesteziologicko-resuscitačních odděleních, odděleních urgentního příjmu a u zdravotnické záchranné služby.

Dotazník je zcela anonymní, obsahuje 22 otázek a jeho vyplnění Vám zabere cca 10-15 minut. Na některé z uvedených otázek je možné vybrat více správných odpovědí. Tato skutečnost je vždy uvedena pod výzkumnou otázkou.

Předem velice děkuji za Váš čas a vyplnění mého dotazníku.

## 1. Na jakém pracovišti jste aktuálně zaměstnán/zaměstnaná?

Vyberte jednu nebo více odpovědí

- (a) Anesteziologicko-resuscitační oddělení (ARO)
- (b) Jednotka intenzivní péče (JIP)
- (c) Oddělení urgentního příjmu
- (d) Zdravotnická záchranná služba (ZZS)

## 2. Kolik let pracujete na pozici zdravotnického záchranáře?

Vyberte jednu odpověď

- (a) méně než 1 rok
- (b) 1-3 roky
- (c) 3-5 let

- (d) 5-10 let
- (e) více než 10 let

**3. Kompetence k výkonu zdravotnického záchranáře, které jsou vymezeny vyhláškou č.55/2011 sb., o činnostech zdravotnických pracovníků a jiných pracovníků, jste získal/získala úspěšným zakončením studia na:**

Vyberte jednu odpověď

- (a) Střední zdravotnické škole v oboru zdravotnický záchranář
- (b) Vyšší odborné škole zdravotnické v oboru diplomovaný zdravotnický záchranář
- (c) Vysoké škole v akreditovaném studijním programu zdravotnický záchranář

**4. Pociťuji, že studium, které vedlo k získání kompetencí pro výkon Zdravotnického záchranáře, mě na hodnocení EKG záznamu a rozpoznávání poruch srdečního rytmu v praxi připravilo:**

Vyberte jednu odpověď

- (a) dostatečně
- (b) nepřipravilo dostatečně, potřebné znalosti z oblasti EKG jsem získal/a dalším úsilím (např. studium dalšího oboru, kurz, samostudium, konzultace, interní vzdělávací aktivity zaměstnavatele atd.)
- (c) nepřipravilo dostatečně, potřebné znalosti z oblasti EKG jsem nikdy nezískal/a
- (d) na pozici zdravotnického záchranáře zatím pracuji krátce, takže nemohu posoudit, zda mě toto studium na hodnocení EKG v praxi připravilo dostatečně

**5. Jste absolventem/absolventkou specializačního vzdělání v oboru Urgentní medicína?**

Vyberte jednu odpověď

- (a) Ano, mám specializaci Zdravotnický záchranář pro urgentní medicínu
- (b) Ne, nejsem

**6. V současné době považuji úroveň svých schopností hodnotit EKG záznam a na jeho základě rozpoznávat poruchy srdečního rytmu jako:**

Vyberte jednu odpověď

- (a) dostačující
- (b) nedostačující
- (c) nemohu posoudit, zpravidla EKG hodnotit nemusím
- (d) nemohu posoudit, na pozici zdravotnického záchranáře zatím pracuji krátce

## 7. Na jaké místo přikládáme hrudní unipolární svod V4?

Vyberte jednu odpověď

- (a) Čtvrté mezižebří - medioklavikulárně vlevo
- (b) Páté mezižebří - medioklavikulárně vlevo
- (c) Čtvrté mezižebří - přední axiální čára
- (d) Páté mezižebří - přední axiální čára

## 8. Vlna P:

Vyberte jednu nebo více odpovědí

- (a) je první odchylkou fyziologické EKG křivky a představuje repolarizaci síní, která začíná v sinusovém uzlu.
- (b) je první odchylkou fyziologické EKG křivky a představuje depolarizaci síní, která začíná v sinusovém uzlu.
- (c) by měla předcházet každému QRS komplexu a trvat zhruba 0,12s.
- (d) by měla předcházet každému QRS komplexu a trvat zhruba 0,20s.

## 9 .Když označíme rytmus jako sinusový, znamená to, že:

Vyberte jednu odpověď

- (a) Vzruch vzniká v atrioventrikulárním (AV) uzlu. Na EKG záznamu bychom měli být schopni před každým komplexem QRS pozorovat vlnu P.
- (b) Vzruch vzniká v sinoatriálním (SA) uzlu. Na EKG záznamu bychom měli být schopni před každým komplexem QRS pozorovat vlnu P.
- (c) Sinoatriální (SA) uzel není schopen generovat vzruch, nebo z něj vzruch neproniká dále. Na EKG záznamu pozorujeme izoelektrickou linii v místě, kde by se standardně měly nacházet pravidelné PQRST komplexy.

## 10. Co označuje interval RR?

Vyberte jednu odpověď

- (a) Čas od okamžiku vzniku řídicího impulsu v SA uzlu až po začátek depolarizace komor.
- (b) Vzdálenost od začátku QRS komplexu po konec vlny T. Jeho délka odpovídá trvání depolarizace a repolarizace komorové svaloviny.
- (c) Vzdálenost mezi dvěma QRS komplexy a odráží tak srdeční frekvenci, kterou je díky němu, v případě potřeby, možné vypočítat.

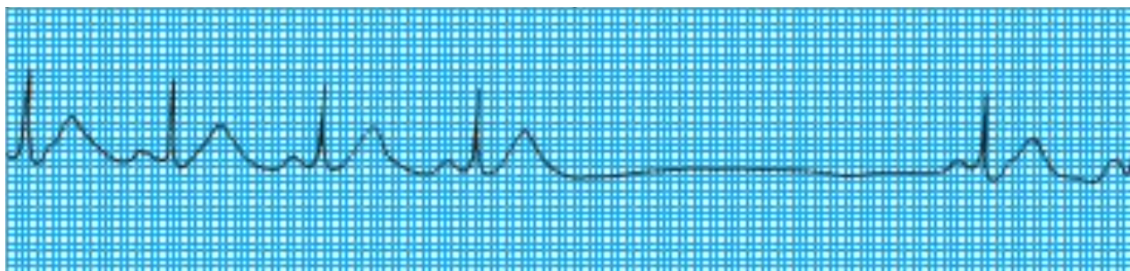
### 11. Vyberte tvrzení, která jsou pravdivá:

Vyberte jednu nebo více odpovědí

- (a) Komplex QRS odráží depolarizaci komor
- (b) Fyziologická délka QRS komplexu se pohybuje v rozmezí 0,06s až 0,12s.
- (c) Fyziologická délka QRS komplexu se pohybuje v rozmezí 0,012s až 0,20s.
- (d) Při fibrilaci síní dochází z pravidla k rozšíření komplexu QRS.

### 12. Jaká porucha srdečního rytmu je pozorovatelná na tomto záznamu EKG?

Vyberte jednu odpověď



- (a) Sinusová bradykardie
- (b) Sinusová zástava
- (c) Komorová zástava
- (d) Žádná z výše zmíněných

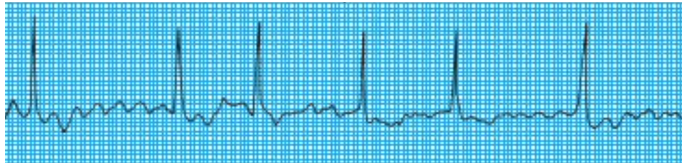
### 13. Které tvrzení je pravdivé?

Vyberte jednu odpověď

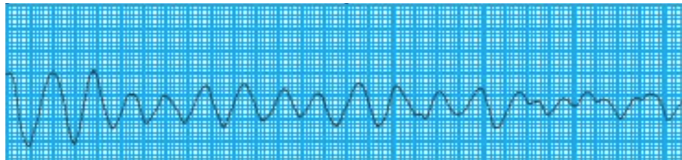
- (a) Fibrilace síní vede k zástavě krevního oběhu a bez okamžité léčby k náhlé srdeční smrti. Pacient s fibrilací síní je v plné srdeční zástavě, nereaguje a je bez detekovatelného krevního tlaku nebo karotického či femorálního pulsu.
- (b) Fibrilace komor vede k zástavě krevního oběhu a bez okamžité léčby k náhlé srdeční smrti. Pacient s fibrilací komor je v plné srdeční zástavě, nereaguje a je bez detekovatelného krevního tlaku nebo karotického či femorálního pulsu.

#### 14. Který záznam zachycuje fibrilaci komor?

Vyberte jednu odpověď



(a)



(b)

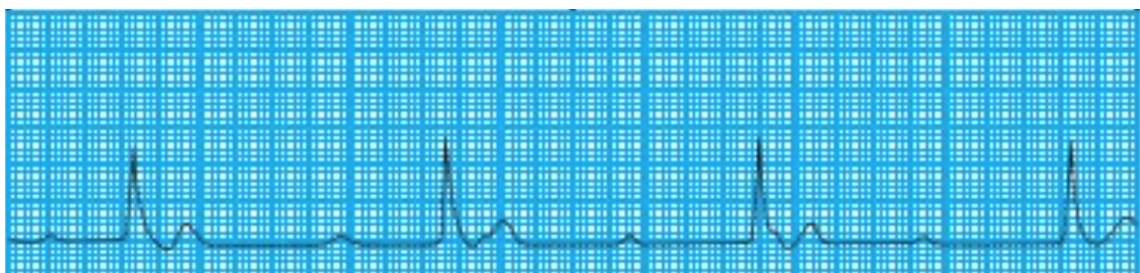
#### 15. Při jakém stupni AV blokády dochází k intermitentní poruše převodu vzruchu ze síní na komory (Některé impulsy se přenáší a jiné ztrácejí)?

Vyberte jednu odpověď

- (a) při AV blokádě nedochází k poruše převodu vzruchu ze síní na komory
- (b) při AV blokádě I.stupně
- (c) při AV blokádě II.stupně
- (d) při AV blokádě III.stupně

#### 16. Jaký stupeň AV blokády je pozorovatelný na tomto záznamu EKG?

Vyberte jednu odpověď



- (a) nejedná se o AV blokádu
- (b) AV blokáda I.stupně
- (c) AV blokáda II.stupně
- (d) AV blokáda III.stupně



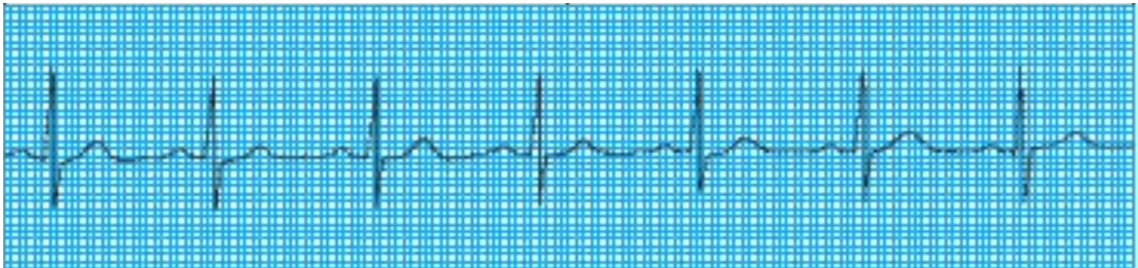
### 17. Které tvrzení NENÍ pravdivé?

Vyberte jednu odpověď

- (a) Komorová tachykardie je extrémně nestabilní rytmus, který může bez včasné léčby vyústit až v náhlou srdeční smrt.
- (b) Komorovou tachykardii diagnostikujeme v případě, kdy na EKG záznamu pozorujeme čtyři nebo více extrasystol jdoucích za sebou, QRS komplexy jsou užší než 0,12s a každému z nich předchází dobře pozorovatelná vlna P.
- (c) Pokud během komorové tachykardie nejsme schopni nahmatat puls pacienta, jedná se o indikaci k bezprostřednímu zahájení KPR.
- (d) Všechna tvrzení jsou pravdivá

### 18. Jaká porucha srdečního rytmu je pozorovatelná na tomto záznamu EKG?

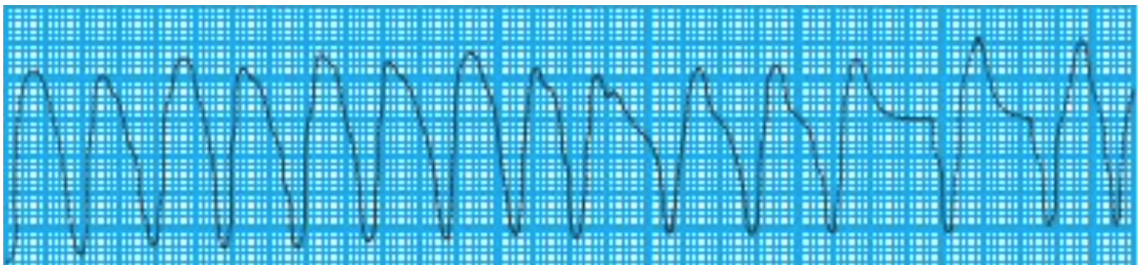
Vyberte jednu odpověď



- (a) Komorová tachykardie
- (b) Flutter síní
- (c) Síniová tachykardie
- (d) Žádná, jedná se o fyziologický rytmus

### 19. Jaká porucha srdečního rytmu je pozorovatelná na tomto záznamu EKG?

Vyberte jednu odpověď



- (a) Sinusová tachykardie
- (b) Síňová tachykardie
- (c) Komorová tachykardie
- (d) Žádná z výše zmíněných

## 20. Sinusová zástava je:

Vyberte jednu odpověď

- (a) Život ohrožující stav, který vyžaduje okamžité zahájení KPR.
- (b) Přejídná dysrytmie, která nastává ve chvíli, kdy SA uzel není schopen generovat vzruch, nebo z něj vzruch neproniká dále.
- (c) Stav, který definujeme jako chaotickou asynchronní elektrickou aktivitu v tkáni síní, během které se síně místo stažení pouze chvějí.


## 21. Které rytmy označujeme jako defibrilovatelné?

Vyberte jednu nebo více odpovědí

- (a) Fibrilace síní
- (b) Fibrilace komor
- (c) Bezpulzová komorová aktivita
- (d) Bezpulzová komorová tachykardie

## 22. Napište, o jaký rytmus se jedná:

Napište jedno nebo více slov



## B Předvýzkum

**Otázka č.1:** Na jakém pracovišti jste aktuálně zaměstnán/zaměstnaná?

$n_i = 10$	$n_i [-]$	$f_i [\%]$
Anesteziologicko-resuscitační oddělení (ARO)	10	100,0
Jednotka intenzivní péče (JIP)	0	0,0
Oddělení urgentního příjmu	0	0,0
Zdravotnická záchranná služba (ZZS)	0	0,0
<b>Celkem <math>\Sigma</math></b>	<b>10</b>	<b>100,0</b>

**Otázka č.2:** Kolik let pracujete na pozici zdravotnického záchranáře?

$n_i = 10$	$n_i [-]$	$f_i [\%]$
méně než 1 rok	3	30,0
1-3 roky	3	30,0
3-5 let	3	30,0
5-10 let	1	10,0
více než 10 let	0	0,0
<b>Celkem <math>\Sigma</math></b>	<b>10</b>	<b>100,0</b>

**Otázka č.3:** Kompetence k výkonu zdravotnického záchranáře, které jsou vymezeny vyhláškou č.55/2011 sb., o činnostech zdravotnických pracovníků a jiných pracovníků, jste získal/získala úspěšným zakončením studia na:

$n_i = 10$	$n_i [-]$	$f_i [\%]$
Střední zdravotnické školy v oboru zdravotnický záchranář	0	0,0
Vyšší odborné školy zdravotnické v oboru diplomovaný zdravotnický záchranář	1	10,0
Vysoké školy v akreditovaném studijním programu zdravotnický záchranář	9	90,0
<b>Celkem <math>\Sigma</math></b>	<b>10</b>	<b>100,0</b>

**Otázka č.4:** Pociťuji, že studium, které vedlo k získání kompetencí pro výkon Zdravotnického záchranáře, mě na hodnocení EKG záznamu a rozpoznávání poruch srdečního rytmu v praxi připravilo:

<b>n<sub>i</sub> = 10</b>	<b>n<sub>i</sub> [-]</b>	<b>f<sub>i</sub> [%]</b>
dostatečně	3	30,0
nepřipravilo dostatečně, potřebné znalosti z oblasti EKG jsem získal/a dalším úsilím (např. studium dalšího oboru, kurz, samostudium, konzultace, interní vzdělávací aktivity zaměstnavatele atd.)	5	50,0
nepřipravilo dostatečně, potřebné znalosti z oblasti EKG jsem nikdy nezískal/a	0	0,0
na pozici zdravotnického záchranáře zatím pracuji krátce, takže nemohu posoudit, zda mě toto studium na hodnocení EKG v praxi připravilo dostatečně	2	20,0
<b>Celkem Σ</b>	<b>10</b>	<b>100,0</b>

**Otázka č.5:** Jste absolventem/absolventkou specializačního vzdělání v oboru Urgentní medicína?

<b>n<sub>i</sub> = 10</b>	<b>n<sub>i</sub> [-]</b>	<b>f<sub>i</sub> [%]</b>
Ano, mám specializaci Zdravotnický záchranář pro urgentní medicínu	0	0,0
Ne, nejsem	10	100,0
<b>Celkem Σ</b>	<b>10</b>	<b>100,0</b>

**Otázka č.6:** V současné době považuji úroveň svých schopností hodnotit EKG záznam a na jeho základě rozpoznávat poruchy srdečního rytmu jako:

<b>n<sub>i</sub> = 10</b>	<b>n<sub>i</sub> [-]</b>	<b>f<sub>i</sub> [%]</b>
dostačující	5	50,0
nedostačující	2	20,0
nemohu posoudit, zpravidla EKG hodnotit nemusím	0	0,0
nemohu posoudit, na pozici zdravotnického záchranáře zatím pracuji krátce	3	30,0
<b>Celkem Σ</b>	<b>10</b>	<b>100,0</b>

**Otázka č.7:** Na jaké místo přikládáme hrudní unipolární svod V4?

<b>n<sub>i</sub> = 10</b>	<b>n<sub>i</sub> [-]</b>	<b>f<sub>i</sub> [%]</b>
Čtvrté mezižebří - medioklavikulárně vlevo	2	20,0
Páté mezižebří - medioklavikulárně vlevo	4	40,0
Čtvrté mezižebří - přední axiální čára	3	30,0
Páté mezižebří - přední axiální čára	1	10,0
<b>Celkem Σ</b>	<b>10</b>	<b>100,0</b>

**Otázka č.8:** Vlna P:

<b>n<sub>i</sub> = 10 ( Odpovědí 14 )</b>	<b>n<sub>i</sub> [ - ]</b>	<b>f<sub>i</sub> [%]</b>
je první odchylkou fyziologické EKG křivky a představuje repolarizaci síní, která začíná v sinusovém uzlu.	2	14,3
je první odchylkou fyziologické EKG křivky a představuje depolarizaci síní, která začíná v sinusovém uzlu.	7	50,0
by měla předcházet každému QRS komplexu a trvat zhruba 0,12s.	4	28,6
by měla předcházet každému QRS komplexu a trvat zhruba 0,20s.	1	7,1
<b>Správné kompletní odpovědi</b>	<b>4</b>	<b>40,0</b>
<b>Nesprávné či nekompletní odpovědi</b>	<b>6</b>	<b>60,0</b>
<b>Celkem Σ</b>	<b>10</b>	<b>100,0</b>

**Otázka č.9:** Když označíme rytmus jako sinusový, znamená to, že:

<b>n<sub>i</sub> = 10</b>	<b>n<sub>i</sub> [ - ]</b>	<b>f<sub>i</sub> [%]</b>
Vzruch vzniká v atrioventrikulárním (AV) uzlu. Na EKG záznamu bychom měli být schopni před každým komplexem QRS pozorovat vlnu P.	0	0,0
Vzruch vzniká v sinoatriálním (SA) uzlu. Na EKG záznamu bychom měli být schopni před každým komplexem QRS pozorovat vlnu P.	10	100,0
Sinoatriální (SA) uzel není schopen generovat vzruch, nebo z něj vzruch neproniká dále. Na EKG záznamu pozorujeme izoelektrickou linii v místě, kde by se standardně měly nacházet pravidelné PQRST komplexy.	0	0,0
<b>Celkem Σ</b>	<b>10</b>	<b>100,0</b>

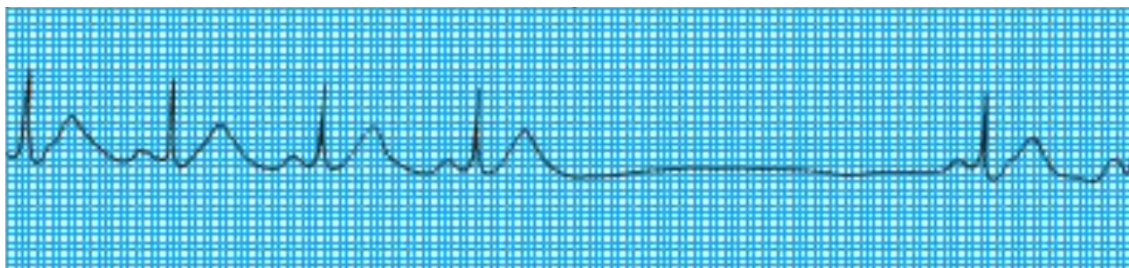
**Otázka č.10:** Co označuje interval RR?

<b>n<sub>i</sub> = 10</b>	<b>n<sub>i</sub> [ - ]</b>	<b>f<sub>i</sub> [%]</b>
Čas od okamžiku vzniku řídicího impulsu v SA uzlu až po začátek depolarizace komor.	0	0,0
Vzdálenost od začátku QRS komplexu po konec vlny T. Jeho délka odpovídá trvání depolarizace a repolarizace komorové svaloviny.	0	0,0
Vzdálenost mezi dvěma QRS komplexy a odráží tak srdeční frekvenci, kterou je díky němu, v případě potřeby, možné vypočítat.	10	100,0
<b>Celkem Σ</b>	<b>10</b>	<b>100,0</b>

**Otázka č.11:** Vyberte tvrzení, která jsou pravdivá:

$n_i = 10$ ( Odpovědi 18 )	$n_i$ [ - ]	$f_i$ [%]
Komplex QRS odráží depolarizaci komor	9	50,0
Fyziologická délka QRS komplexu se pohybuje v rozmezí 0,06s až 0,12s.	7	38,9
Fyziologická délka QRS komplexu se pohybuje v rozmezí 0,012s až 0,20s.	2	11,1
Při fibrilaci síní dochází z pravidla k rozšíření komplexu QRS.	0	0,0
<b>Správné kompletní odpovědi</b>	<b>7</b>	<b>70</b>
<b>Nesprávné či nekompletní odpovědi</b>	<b>3</b>	<b>30</b>
<b>Celkem <math>\Sigma</math></b>	<b>10</b>	<b>100</b>

**Otázka č.12:** Jaká porucha srdečního rytmu je pozorovatelná na tomto záznamu EKG?



$n_i = 10$	$n_i$ [ - ]	$f_i$ [%]
Sinusová bradykardie	0	0,0
<b>Sinusová zástava</b>	<b>7</b>	<b>70,0</b>
Komorová zástava	1	10,0
Žádná z výše zmíněných	2	20,0
<b>Celkem <math>\Sigma</math></b>	<b>10</b>	<b>100,0</b>

**Otázka č.13:** Které tvrzení je pravdivé?

$n_i = 10$	$n_i$ [ - ]	$f_i$ [%]
Fibrilace síní vede k zástavě krevního oběhu a bez okamžité léčby k náhlé srdeční smrti. Pacient s fibrilací síní je v plné srdeční zástavě, nereaguje a je bez detekovatelného krevního tlaku nebo karotického či femorálního pulsu.	0	0,0
<b>Fibrilace komor vede k zástavě krevního oběhu a bez okamžité léčby k náhlé srdeční smrti. Pacient s fibrilací komor je v plné srdeční zástavě, nereaguje a je bez detekovatelného krevního tlaku nebo karotického či femorálního pulsu.</b>	<b>10</b>	<b>100,0</b>
<b>Celkem <math>\Sigma</math></b>	<b>10</b>	<b>100,0</b>

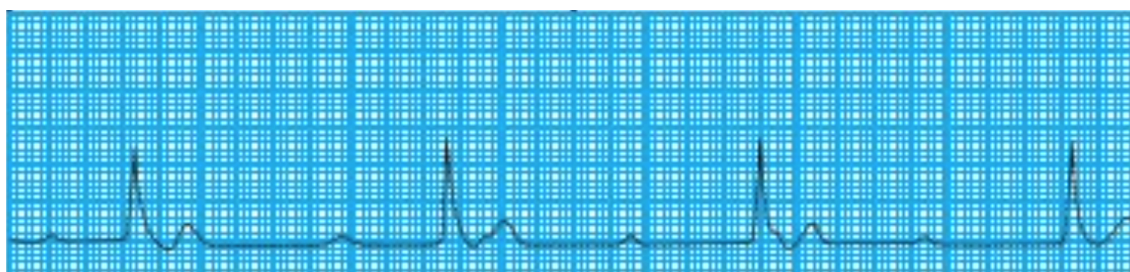
**Otázka č.14:** Který záznam zachycuje fibrilaci komor?

$n_i = 10$	$n_i [-]$	$f_i [%]$
Čas od okamžiku vzniku řídicího impulsu v SA uzlu až po začátek depolarizace komor.	0	0,0
Vzdálenost od začátku QRS komplexu po konec vlny T. Jeho délka odpovídá trvání depolarizace a repolarizace komorové svaloviny.	0	0,0
Vzdálenost mezi dvěma QRS komplexy a odráží tak srdeční frekvenci, kterou je díky němu, v případě potřeby, možné vypočítat.	10	100,0
<b>Celkem <math>\Sigma</math></b>	<b>10</b>	<b>100,0</b>

**Otázka č.15:** Při jakém stupni AV blokádě dochází k intermitentní poruše převodu vzruchu ze síní na komory (Některé impulsy se přenáší a jiné ztrácejí)?

$n_i = 10$	$n_i [-]$	$f_i [%]$
při AV blokádě nedochází k poruše převodu vzruchu ze síní na komory	0	0,0
při AV blokádě I.stupně	0	0,0
při AV blokádě II.stupně	7	70,0
při AV blokádě III.stupně	3	30,0
<b>Celkem <math>\Sigma</math></b>	<b>10</b>	<b>100</b>

**Otázka č.16:** Jaký stupeň AV blokádě je pozorovatelný na tomto záznamu EKG?

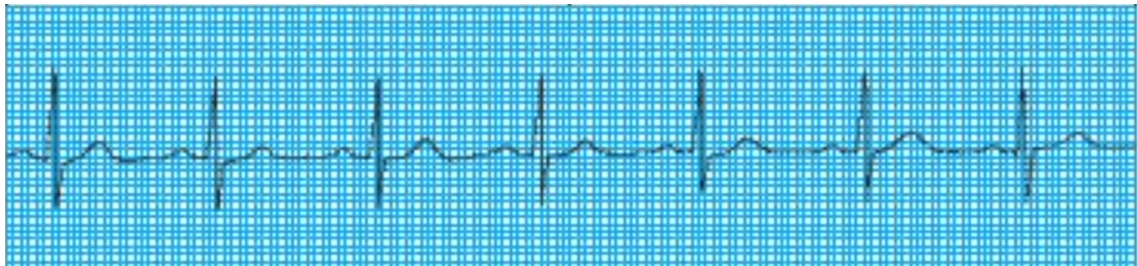


$n_i = 10$	$n_i [-]$	$f_i [%]$
nejedná se o AV blokádu	0	0,0
AV blokáda I.stupně	2	20,0
AV blokáda II.stupně	5	50,0
AV blokáda III.stupně	3	30,0
<b>Celkem <math>\Sigma</math></b>	<b>10</b>	<b>100,0</b>

**Otázka č.17:** Které tvrzení NENÍ pravdivé?

$n_i = 10$	$n_i [-]$	$f_i [%]$
Komorová tachykardie je extrémně nestabilní rytmus, který může bez včasné léčby vyústit až v náhlou srdeční smrt.	0	0,0
Komorovou tachykardii diagnostikujeme v případě, kdy na EKG záznamu pozorujeme čtyři nebo více extrasystol jdoucích za sebou, QRS komplexy jsou užší než 0,12s a každému z nich předchází dobře pozorovatelná vlna P.	10	100,0
Pokud během komorové tachykardie nejsme schopni nahmatat puls pacienta, jedná se o indikaci k bezprostřednímu zahájení KPR.	0	0,0
Všechna tvrzení jsou pravdivá	0	0,0
<b>Celkem <math>\Sigma</math></b>	<b>10</b>	<b>100,0</b>

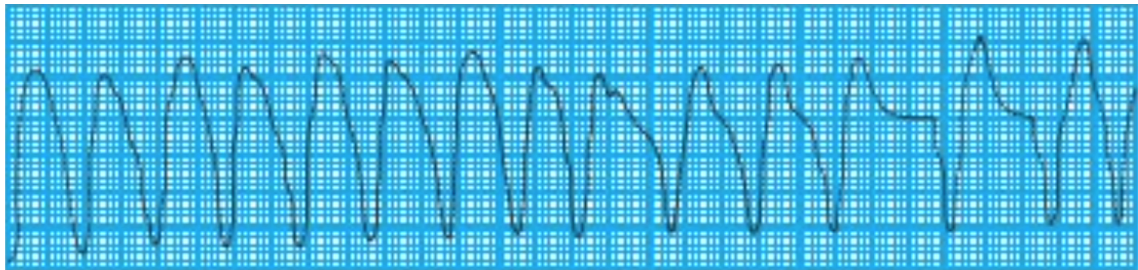
**Otázka č.18:** Jaká porucha srdečního rytmu je pozorovatelná na tomto záznamu EKG?



$n_i = 10$	$n_i [-]$	$f_i [%]$
Komorová tachykardie	0	0,0
Flutter síní	0	0,0
Síňová tachykardie	0	0,0
Žádná, jedná se o fyziologický rytmus	10	100,0
<b>Celkem <math>\Sigma</math></b>	<b>10</b>	<b>100,0</b>

**Otázka č.19:** Jaká porucha srdečního rytmu je pozorovatelná na tomto záznamu EKG?





$n_i = 10$	$n_i [-]$	$f_i [\%]$
Sinusová tachykardie	0	0,0
Síňová tachykardie	0	0,0
Komorová tachykardie	10	100,0
Žádná z výše zmíněných	0	0
<b>Celkem <math>\Sigma</math></b>	<b>10</b>	<b>100</b>


**Otázka č.20:** Sinusová zástava je:

$n_i = 10$	$n_i [-]$	$f_i [\%]$
Život ohrožující stav, který vyžaduje okamžité zahájení KPR.	2	20,0
Přechodná dysrytmie, která nastává ve chvíli, kdy SA uzel není schopen generovat vzruch, nebo z něj vzruch neproniká dále.	8	80,0
Stav, který definujeme jako chaotickou asynchronní elektrickou aktivitu v tkáni síní, během které se síně místo stažení pouze chvějí.	0	0,0
<b>Celkem <math>\Sigma</math></b>	<b>10</b>	<b>100,0</b>

**Otázka č.21:** Které rytmy označujeme jako defibrilovatelné?

$n_i = 10$ ( Odpovědí 20 )	$n_i [-]$	$f_i [\%]$
Fibrilace síní	0	0,0
Fibrilace komor	10	50,0
Bezpulzová komorová aktivita	0	0,0
Bezpulzová komorová tachykardie	10	50,0
<b>Správné kompletní odpovědi</b>	<b>10</b>	<b>100,0</b>
<b>Nesprávné či nekompletní odpovědi</b>	<b>0</b>	<b>0,0</b>
<b>Celkem <math>\Sigma</math></b>	<b>10</b>	<b>100,0</b>

**Otázka č.22:** Napiš, o jaký rytmus se jedná:



$n_i = 10$	$n_i [-]$	$f_i [%]$
Asystolie	10	100,0
Jiné	0	0,0
<b>Celkem <math>\Sigma</math></b>	<b>10</b>	<b>100,0</b>

**Analýza předvýzkumu** pro výzkumné předpoklady č.2 a č.3

<b>Předpoklad č. 2</b>			
<b>Dotazníkové Otázky</b>	<b>Splněná kritéria <math>f_i [%]</math></b>	<b>Nesplněná kritéria <math>f_i [%]</math></b>	<b>Celkem <math>f_i [%]</math></b>
č.7	40,0	60,0	100,0
č.8	40,0	60,0	100,0
č.9	100,0	0,0	100,0
č.10	100,0	0,0	100,0
č.11	70,0	30,0	100,0
č.18	100,0	0,0	100,0
č.21	100,0	0,0	100,0
<b>Aritmetický průměr</b>	<b>78,6</b>	<b>21,4</b>	<b>100,0</b>

<b>Předpoklad č. 3</b>			
<b>Dotazníkové Otázky</b>	<b>Splněná kritéria <math>f_i [%]</math></b>	<b>Nesplněná kritéria <math>f_i [%]</math></b>	<b>Celkem <math>f_i [%]</math></b>
č.12	70,0	30,0	100,0
č.13	100,0	0,0	100,0
č.14	100,0	0,0	100,0
č.15	70,0	30,0	100,0
č.16	30,0	70,0	100,0
č.17	100,0	0,0	100,0
č.19	100,0	0,0	100,0
č.20	80,0	20,0	100,0
č.22	100,0	0,0	100,0
<b>Aritmetický průměr</b>	<b>83,3</b>	<b>16,7</b>	<b>100,0</b>

## C Souhlasy s realizací výzkumu

Jméno a příjmení studenta:	Mmonibev Rutovová
Osobní číslo studenta:	D19000090
Univerzitní e-mail studenta:	mmonibev.rutovova@tul.cz
Studijní program:	Specializace na zdravotnické
Ročník:	B.
<b>Kvalifikační práce</b>	
Téma kvalifikační práce:	Hledování poměrů rytmu a předlohy zdravotnických zdravotnických
Kvalifikační práce:	<input checked="" type="radio"/> bakalářská <input type="radio"/> diplomová
Jméno vedoucího kvalifikační práce:	Ing. Bc. Jaroslav Bezdědický
Metoda a technika výzkumu:	Metoda 'balení', dotazník
Soubor respondentů:	Zdravotnické zdravotnické
Název pracoviště realizace výzkumu:	Zdravotnické zdravotnické služby libereckého kraje
Datum zahájení výzkumu:	2.3.2023
Datum ukončení výzkumu:	16.4.2023
Souhlas vedoucího kvalifikační práce:	<input checked="" type="radio"/> souhlasím <input type="radio"/> nesouhlasím
Vyjádření vedoucího kvalifikační práce k finančnímu zatížení pracoviště při realizaci výzkumu:	<input type="radio"/> bude spojen <input checked="" type="radio"/> nebude spojen
Souhlas vedoucího pracovníka instituce:	<input checked="" type="radio"/> souhlasím <input type="radio"/> nesouhlasím
Souhlas vedoucího pracovníka dílčího pracoviště:	<input checked="" type="radio"/> souhlasím <input type="radio"/> nesouhlasím
<b>Prohlášení studenta</b>	
Prohlašuji, že v kvalifikační práci ani v publikacích souvisejících s kvalifikační prací nebudu uvádět osobní údaje o respondentech nebo institucích, kde byl výzkum realizován. V kvalifikační práci nebude uveden název instituce, pokud není získán souhlas v tomto protokolu. Dále prohlašuji, že budu dodržovat povinnou mlčenlivost o skutečnostech, o kterých jsem se dozvěděl při realizaci výzkumu v rámci osobní ochrany zúčastněných osob.	
Vyjádření vedoucího pracovníka instituce o případném zveřejnění názvu instituce v kvalifikační práci a v publikacích souvisejících s kvalifikační prací:	<input checked="" type="radio"/> souhlasím <input type="radio"/> nesouhlasím
Podpis studenta:	
Podpis vedoucího práce:	
Podpis vedoucího pracovníka instituce:	
Podpis vedoucího pracovníka dílčího pracoviště:	



Jméno a příjmení studenta:	Monika Kubová
Osobní číslo studenta:	D14000090
Univerzitní e-mail studenta:	monika.kubova@tul.cz
Studijní program:	Specializace ve zdravotnické
Ročník:	5.
<b>Kvalifikační práce</b>	
Téma kvalifikační práce:	Ustanovení pravidel rytmu a posloupnosti zdravotnických pracovníků
Kvalifikační práce:	<input checked="" type="radio"/> bakalářská <input type="radio"/> diplomová
Jméno vedoucího kvalifikační práce:	Ing. Bc. Jaroslav Bezděk, DrS.
Metoda a technika výzkumu:	Manuální hodnocení dotazníky
Soubor respondentů:	Zdravotnické pracovníky
Název pracoviště realizace výzkumu:	ARO - KVL Liberec
Datum zahájení výzkumu:	2.3.2023
Datum ukončení výzkumu:	16.4.2023
Souhlas vedoucího kvalifikační práce:	<input checked="" type="radio"/> souhlasím <input type="radio"/> nesouhlasím
Vyjádření vedoucího kvalifikační práce k finančnímu zatížení pracoviště při realizaci výzkumu:	<input type="radio"/> bude spojen <input checked="" type="radio"/> nebude spojen
Souhlas vedoucího pracovníka instituce:	<input checked="" type="radio"/> souhlasím <input type="radio"/> nesouhlasím
Souhlas vedoucího pracovníka dílčího pracoviště:	<input checked="" type="radio"/> souhlasím <input type="radio"/> nesouhlasím
<b>Prohlášení studenta</b>	
<p>Prohlašuji, že v kvalifikační práci ani v publikacích souvisejících s kvalifikační prací nebudu uvádět osobní údaje o respondentech nebo institucích, kde byl výzkum realizován. V kvalifikační práci nebude uveden název instituce, pokud není získán souhlas v tomto protokolu. Dále prohlašuji, že budu dodržovat povinnou mlčenlivost o skutečnostech, o kterých jsem se dozvěděl při realizaci výzkumu v rámci osobní ochrany zúčastněných osob.</p>	
Vyjádření vedoucího pracovníka instituce o případném zveřejnění názvu instituce v kvalifikační práci a v publikacích souvisejících s kvalifikační prací:	<input checked="" type="radio"/> souhlasím <input type="radio"/> nesouhlasím
Podpis studenta:	
Podpis vedoucího práce:	
Podpis vedoucího pracovníka instituce:	
Podpis vedoucího pracovníka dílčího pracoviště:	



Jméno a příjmení studenta:	Monika Kubová
Osobní číslo studenta:	D14000090
Univerzitní e-mail studenta:	monika.kubova@tul.cz
Studijní program:	Specializace ve zdravotní péči
Ročník:	5.
<b>Kvalifikační práce</b>	
Téma kvalifikační práce:	Hodnocení povrch rytmu a sledování zdravotních údajů zdravotníků
Kvalifikační práce:	<input checked="" type="radio"/> bakalářská <input type="radio"/> diplomová
Jméno vedoucího kvalifikační práce:	Ing. Bc. Jitka Bečvářová, Ph.D.
Metoda a technika výzkumu:	Manuální dotazník, dotazník
Soubor respondentů:	Zdravotníci zdravotníků
Název pracoviště realizace výzkumu:	Oddělení vř. medicíny KNL
Datum zahájení výzkumu:	2.3.2023
Datum ukončení výzkumu:	16.4.2023
Souhlas vedoucího kvalifikační práce:	<input checked="" type="radio"/> souhlasím <input type="radio"/> nesouhlasím
Vyjádření vedoucího kvalifikační práce k finančnímu zatížení pracoviště při realizaci výzkumu:	<input type="radio"/> bude spojen <input checked="" type="radio"/> nebude spojen
Souhlas vedoucího pracovníka instituce:	<input checked="" type="radio"/> souhlasím <input type="radio"/> nesouhlasím
Souhlas vedoucího pracovníka dílčího pracoviště:	<input checked="" type="radio"/> souhlasím <input type="radio"/> nesouhlasím
<b>Prohlášení studenta</b>	
<p>Prohlašuji, že v kvalifikační práci ani v publikacích souvisejících s kvalifikační prací nebudu uvádět osobní údaje o respondentech nebo institucích, kde byl výzkum realizován. V kvalifikační práci nebude uveden název instituce, pokud není získán souhlas v tomto protokolu. Dále prohlašuji, že budu dodržovat povinnou mlčenlivost o skutečnostech, o kterých jsem se dozvěděl při realizaci výzkumu v rámci osobní ochrany zúčastněných osob.</p>	
Vyjádření vedoucího pracovníka instituce o případném zveřejnění názvu instituce v kvalifikační práci a v publikacích souvisejících s kvalifikační prací:	<input checked="" type="radio"/> souhlasím <input type="radio"/> nesouhlasím
Podpis studenta:	
Podpis vedoucího práce:	
Podpis vedoucího pracovníka instituce:	
Podpis vedoucího pracovníka dílčího pracoviště:	



## D Výstup bakalářské práce - prezentace

FAKULTA ZDRAVOTNICKÝCH STUDIÍ IUL



# Atrioventrikulární (AV) blokáda

Monika Říhová

Atrioventrikulární (AV) blokáda

## O co se jedná?

- AV blokáda = **Arytmie**, při které dochází k poruše převodu depolarizační vlny ze síní na komory.
- Porucha převodu může být částečná nebo úplná a podle toho, jak závažná je, **rozlišujeme tři stupně blokád**.
- Při vyšších stupních se u pacienta mohou objevovat **závratě, kolapsové stavy a závažné poruchy vědomí**.
- Nejčastěji vzniká ve spojitosti s ischemickou chorobou srdeční, akutním infarktem myokardu, zánětlivým onemocněním srdce, či jako následek užívání některých léků.

FAKULTA ZDRAVOTNICKÝCH STUDIÍ IUL

2

AV blokáda II. nebo III.stupně při akutním infarktu myokardu je známkou rozsáhlého infarktu tedy horší prognózy !!!

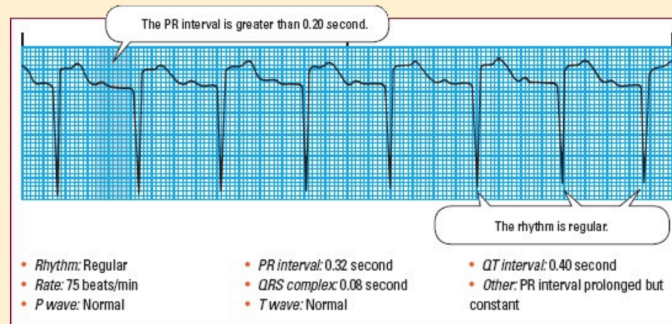
AV blokáda I.stupně

## I.stupeň

- **Impulzy ze síní jsou** při převodu na komory **opožďovány** - Všechny síňové impulsy dosáhnou komor, pouze o něco déle.
- Na EKG záznamu se tento stupeň blokády projevuje **prodloužením intervalu PQ**. Jeho trvání je tedy delší než 0,2s. Kromě této abnormality standardně pozorujeme pravidelný sinusový rytmus s jednou vlnou P pro každý komplex QRS.
- **Klinicky nezávažný** = Pacient zpravidla nepociťuje žádné obtíže.
- Většinou se jedná o náhodný nález, který je třeba brát v potaz pouze v případě užívání digoxinu, betablokátorů, blokátorů kalciových kanálů apod.

### Identifying first-degree AV block

This rhythm strip illustrates first-degree atrioventricular (AV) block. Look for these distinguishing characteristics:



Zdroj: COVIELLO, Jessica Shank. ECG Interpretation Made Incredibly Easy. 7th, ed. Praha: Wolters Kluwer, 2020. isbn 978-1-9751-4826-3.



# AV blokáda II.stupně

## II.stupeň

- **Dochází k intermitentní poruše převodu vzruchu** ze síní na komory = některé impulsy se přenáší a jiné ztrácejí.
- Na EKG se vyskytují **vlny P nenásledované komplexem QRS**.
- U pacienta může být pozorovatelná **bradykardie, únava, mdloba či bolest na hrudi**.
- Rozlišujeme **dva typy** - Wenckebachův typ a Mobitzův typ

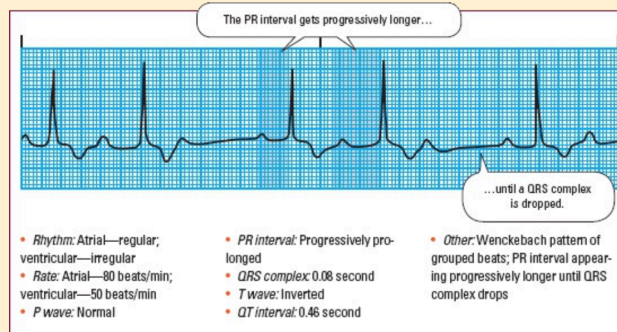
## AV blokáda II.stupně – Wenckebachův typ

### Wenckebachův typ

- S každým převedeným impulsem **dochází k postupnému prodlužování intervalu PQ** = prodlužuje se doba převodu vzruchu ze síní na komory.
- Postupné prodlužování PQ intervalu trvá až do doby, **dokud nedojde k úplné blokaci převodu, výpadku QRS komplexu.**
- Po výpadku QRS komplexu dojde z pravidla k obnovení přenosu vzruchu ze síní na komory.
- Tento jev se periodicky opakuje.

### Identifying type I second-degree AV block

This rhythm strip illustrates type I second-degree atrioventricular (AV) block. Look for these distinguishing characteristics:



Zdroj: COVIELLO, Jessica Shank. ECG Interpretation Made Incredibly Easy. 7th, ed. Praha: Wolters Kluwer, 2020. isbn 978-1-9751-4826-3.

## AV blokáda II.stupně – Mobitzův typ

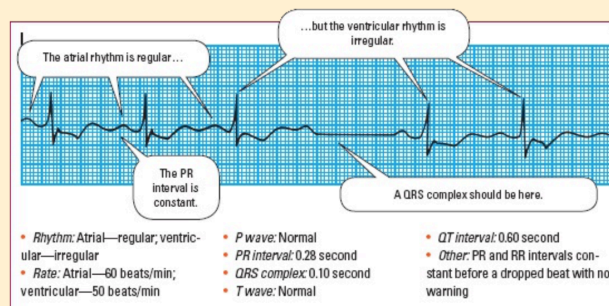
## Mobitzův typ

- Méně častý, avšak **závažnější**.
- Má **tendence k progresi do AV blokády III.stupně**.
- **Dochází k výpadku převodu vzruchu ze síní na komory při jinak konstantním intervalu PQ.**
- Na EKG záznamu tedy nepozorujeme postupné prodlužování PQ intervalu, které nás upozorňuje na nadcházející výpadek, ale **konzistentní vedení s náhlými výpadky**.

## Atrioventrikulární (AV) blokáda

### Identifying type II second-degree AV block

This rhythm strip illustrates type II second-degree atrioventricular (AV) block. Look for these distinguishing characteristics:



Zdroj: COVIELLO, Jessica Shank. ECG Interpretation Made Incredibly Easy. 7th, ed. Praha: Wolters Kluwer, 2020. isbn 978-1-9751-4826-3.

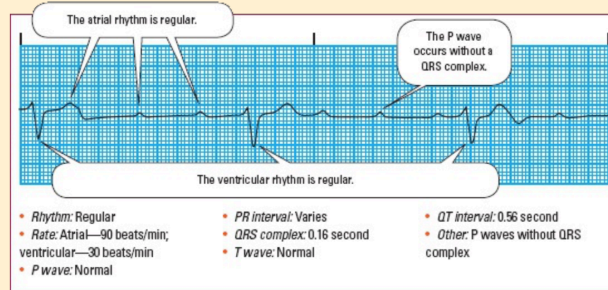
## AV blokáda III.stupně

### III.stupeň

- **Impulzy ze síní jsou v AV uzlu zcela blokovány** a nemohou být převedeny na komory.
- **Akce komor je tedy zcela nezávislá na akci síní a na EKG záznamu není pozorovatelný žádný vztah mezi vlnami P a komplexi QRS.**
- Komory jsou v tomto případě řízeny náhradním centrem automacie, při jehož výpadku je **pacient bezprostředně ohrožen na životě komorovou asystolií**.

### Identifying third-degree AV block

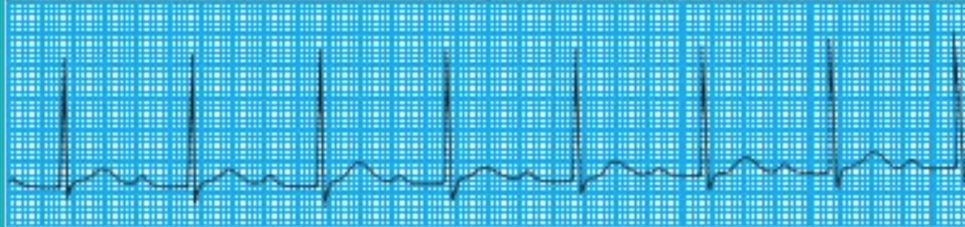This rhythm strip illustrates third-degree atrioventricular (AV) block. Look for these distinguishing characteristics:



Zdroj: COVIELLO, Jessica Shank. ECG Interpretation Made Incredibly Easy, 7th, ed. Praha: Wolters Kluwer, 2020. isbn 978-1-9751-4826-3.

# Pojďme převést nabyté znalosti do praxe!

## AV blokáda jakého stupně je pozorovatelná na tomto záznamu EKG?



Zdroj: COVIELLO, Jessica Shank. ECG Interpretation Made Incredibly Easy. 7th, ed. Praha: Wolters Kluwer, 2020. isbn 978-1-9751-4826-3.

## Správná odpověď: AV blokáda I.stupně

**Rhythm:** Regular atrial and ventricular rhythms

**Rate:** 75 beats/min

**P wave:** Normal size and configuration

**PR interval:** 0.34 second

**QRS complex:** 0.08 second

**T wave:** Normal configuration

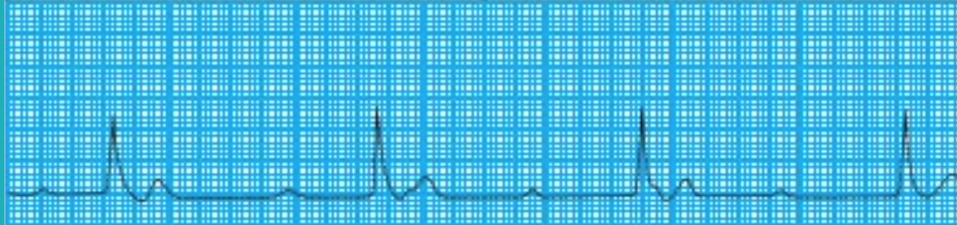
**QT interval:** 0.42 second

**Other:** None

**Interpretation:** Normal sinus rhythm with first-degree AV block

Zdroj: COVIELLO, Jessica Shank. ECG Interpretation Made Incredibly Easy. 7th, ed. Praha: Wolters Kluwer, 2020. isbn 978-1-9751-4826-3.

## AV blokáda jakého stupně je pozorovatelná na tomto záznamu EKG?



Zdroj: COVIELLO, Jessica Shank. ECG Interpretation Made Incredibly Easy. 7th, ed. Praha: Wolters Kluwer, 2020. isbn 978-1-9751-4826-3.

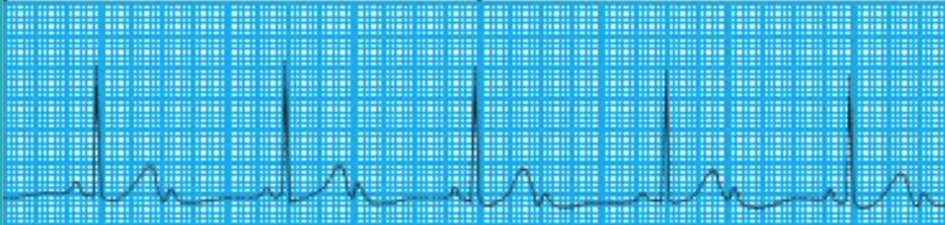
## Správná odpověď: AV blokáda III.stupně

- Rhythm: Regular atrial and ventricular rhythms
- Rate: Atrial rates are 75 beats/min; ventricular rates are 36 beats/min
- P wave: Normal size; no constant relationship to QRS complex
- PR interval: N/A
- QRS complex: 0.16 second; wide and bizarre
- T wave: Normal except for second beat distorted by a P wave
- QT interval: 0.42 second
- Interpretation:** Third-degree AV block

Zdroj: COVIELLO, Jessica Shank. ECG Interpretation Made Incredibly Easy. 7th, ed. Praha: Wolters Kluwer, 2020. isbn 978-1-9751-4826-3.



## AV blokáda jakého stupně je pozorovatelná na tomto záznamu EKG?



Zdroj: COVIELLO, Jessica Shank. ECG Interpretation Made Incredibly Easy. 7th, ed. Praha: Wolters Kluwer, 2020. isbn 978-1-9751-4826-3.

## Správná odpověď: AV blokáda II.stupně – Mobitzův typ

Rhythm: Regular atrial and ventricular rhythms  
Rate: Atrial rates are 100 beats/min; ventricular rates are 50 beats/min  
P wave: Normal size and configuration  
PR interval: 0.14 second  
QRS complex: 0.06 second  
T wave: Normal configuration  
QT interval: 0.44 second  
Other: Two P waves for each QRS  
**Interpretation:** Type II second-degree AV block

Zdroj: COVIELLO, Jessica Shank. ECG Interpretation Made Incredibly Easy. 7th, ed. Praha: Wolters Kluwer, 2020. isbn 978-1-9751-4826-3.



# Děkuji za pozornost

Monika Říhová