

Univerzita Palackého v Olomouci
Fakulta tělesné kultury

MOŽNOSTI FYZIOTERAPIE U OSTRUHY PATNÍ KOSTI
Diplomová práce
(bakalářská)

Autor: Anna Kořínková, fyzioterapie
Vedoucí práce: Mgr. Elisa Isabel Doleželová, Ph.D.
Olomouc 2022

Bibliografická identifikace

Jméno a příjmení autora: Anna Kořínková

Název diplomové práce: Možnosti fyzioterapie u ostruhy patní kosti

Pracoviště: Univerzita Palackého v Olomouci, Fakulta tělesné kultury, Katedra fyzioterapie

Vedoucí diplomové práce: Mgr. Elisa Isabel Doleželová, Ph.D.

Rok obhajoby diplomové práce: 2022

Abstrakt: Tato práce shrnuje poznatky týkající se ostruhy patní kosti. Zaměřuje se především na využití fyzioterapie a možnosti konzervativní léčby u pacientů s tímto problémem. V teoretické části je popsána anatomie a kineziologie především patní kosti a jejích úponů, jejich role ve statické a dynamické nohy, dále pak etiopatogeneze a diagnostika tohoto onemocnění. Praktická část pojednává o možnostech terapie s důrazem na fyzioterapeutické postupy a prevence. Součástí práce je kazuistika pacienta s ostruhou patní kosti.

Klíčová slova: patní ostruha, noha, patní kost, rehabilitace patní ostruhy, plantar fasciitis, calcar calcanei, bolesti paty

Souhlasím s půjčováním bakalářské práce v rámci knihovnických služeb.

Bibliographical identification

Author's first name and surname: Anna Kořínková

Title of the thesis: Possibilities of physiotherapy for heel spurs

Department: Palacký University, Faculty of Physical Culture, Department of Physiotherapy

Supervisor: Mgr. Elisa Isabel Doleželová, Ph.D.

The year of presentation: 2022

Abstract: This work summarizes the findings regarding heel spurs. It focuses mainly on the use of physiotherapy and conservative treatment options for patients with this problem. The theoretical part describes the anatomy and kinesiology of the heel bone and its insertions, their role in the statics and dynamics of the foot, as well as the etiopathogenesis and diagnosis of this disease. The practical part deals with the possibilities of therapy with the emphasis on physiotherapeutic procedures and prevention. The part of the work is a case report of a patient with the heel spur.

Keywords: heel spur, foot, heel bone, rehabilitation of heel spur, plantar fasciitis, calcar calcanei, heel pain

I agree the thesis paper to be lent within the library service.

Prohlašuji, že jsem diplomovou práci zpracovala samostatně pod vedením Mgr. Elisy Isabel Doleželové, Ph.D., uvedla všechny použité literární a odborné zdroje a dodržovala zásady vědecké etiky.

V Olomouci dne 30. 4. 2022

.....

Ráda bych poděkovala Mgr. Elise Isabel Doleželové za vedení a pomoc při zpracování bakalářské práce. Dále bych chtěla poděkovat své rodině a blízkým za jejich podporu, motivaci a především trpělivost. V neposlední řadě děkuji mé spolubojovnici Monice Paločkové, za to, že mě v tom všem nenechala samotnou.

Obsah

1. Úvod.....	9
2. Cíl.....	10
3. Přehled poznatků.....	11
3.1 Anatomie patní kosti.....	11
3.1.1 Kloubní spojení a ligamenta patní kosti	12
3.1.2 Svaly a jejich úpony na patní kosti	15
3.2 Patní kost v kineziologii nohy	20
3.2.1 Role patní kosti v pohybech nohy.....	20
3.2.2 Role patní kosti ve staticce nohy	21
3.2.3 Role patní kosti v dynamice nohy.....	22
3.3 Patní ostruha	25
3.3.1 Etiopatogeneze.....	25
3.3.2 Příznaky	26
3.3.3 Diagnostika	26
3.3.4 Léčba.....	28
3.4 Fyzioterapie u patní ostruhy	30
3.4.1 Manuální terapie	30
3.4.2 Kinezioterapie	32
3.4.3 Fyzikální terapie	39
3.4.4 Další fyzioterapeutické metody	42
3.4.5 Prevence a režimová opatření	43
4. Kazuistika	46
4.1 Anamnéza	46
4.2 Vyšetření.....	47
4.3 Krátkodobý rehabilitační plán	50
4.4 Dlouhodobý rehabilitační plán.....	51

5. Diskuze	52
6. Závěr	57
7. Souhrn.....	58
8. Summary.....	59
9. Referenční seznam.....	60
10. Přílohy.....	68

Seznam zkratk

A. (a.)	arteria (tepna)
Art. (art.)	articulatio (kloub)
DK	dolní končetina
DKK	dolní končetiny
dx.	dextra (vpravo/pravá)
LDK	levá dolní končetina
Lig. (lig.)	ligamentum (vaz)
M. (m.)	musculus (sval)
MM. (mm.)	musculi (svaly)
PDK	pravá dolní končetina
PF	plantar fasciitis/fasciitis plantaris (plantární fascitida)
PIR	postizometrická svalová relaxace
TP	Tender point
TrP	Trigger point

1. Úvod

Noha je velice složitou částí těla. Pro většinu z nás je v naší každodenní existenci nezbytná, ačkoli si to mnohdy ani neuvědomujeme. Slouží nám k důležitým schopnostem jako je stabilní stoj, bipedální lokomoce nebo nám díky receptorům v plosce dodává důležité informace (Véle, 2006).

Bolesti nohy či plosky patří mezi jedny z nejčastějších problémů dnešní populace. Nohy jsou jednou z nejvyužívanějších a nejzatěžovanějších částí těla. Bohužel přesto, jak nadmíru důležité pro nás jsou, se o ně nestaráme a nepečujeme tak, jak bychom měli, a jak jim přísluší. Právě jejich zanedbáváním se mohou, pro některé možná banální, občasné, bolesti a potíže zhoršit a to často vede k poruše jejich funkce a ke vzniku neoptimálních pohybových stereotypů a kompenzačních mechanismů celého těla. To v závěru může jedinci způsobit vážné potíže a omezení kvality života.

Jednou z nejčastějších příčin bolestí je přetížení a následná degenerace měkkých struktur na plosce, konkrétně úponů svalů a aponeurózy na patní kost. Tím následně vzniká patní ostruha, která bývá jednou z nejčastějších diagnóz, s nimiž se, v oblasti nohy, setkávají lékaři i fyzioterapeuté (Kolář et al., 2010).

Fyzioterapii považuji za jednu z hlavních a podstatných forem léčby tohoto onemocnění, především proto, že je při terapii důležité klást důraz na komplexní terapeutický přístup a řešení příčin problému. Přesto, že patní ostruha bývá nejčastěji řešena konzervativně a to mimo jiné právě fyzioterapií, není příliš mnoho dostupných zdrojů, kde by byly kompletně shrnuty informace a možné metody, postupy či konkrétní cviky, jež může fyzioterapie u patní ostruhy nabídnout. Proto se v této práci zaměřuji hlavně na tuto problematiku. Pokusila jsem se shromáždit, popsat a shrnout co nejvíce dostupných fakt a možností, které se v současnosti nabízejí.

2. Cíl

Hlavním cílem této práce je popsat možnosti konzervativní léčby a fyzioterapie u patní ostruhy, jež je jednou z nejčastějších příčin bolesti nohy a plosky v populaci.

Mezi dílčí cíle patří shrnutí poznatků o tomto onemocnění a jeho diagnostice, nastínit jiné možnosti léčby či prevence a vypracování kazuistiky pacienta s touto diagnózou.

3. Přehled poznatků

3.1 Anatomie patní kosti

Patní kost neboli calcaneus je jednou ze sedmi tarzálních (zánártních) kostí a zároveň je největší kostí nohy. Tím, že se nachází v zadní dolní části celé nohy, jeho posteriorní část tvoří kostěný podklad paty (Dylevský, 2009). Jeho přední část podpírá talus, další z tarzálních kostí, a pomáhá mu přenášet hmotnost těla z bérce na zem. V opačném směru zase calcaneus působí proti silám plantárních svalů a ligament během zatížení plosky (Stehlík, Štulík et al., 2010).

Jak píše Dylevský (2009), calcaneus má tvar čtyřbokého hranolu, můžeme ho tudíž rozdělit na šest ploch.

Zadní plocha calcaneu je konvexní a tvoří mohutný patní hrbol - tuber calcanei (obrázek 1.), který je dole nejširší a směrem nahoru se zužuje. V jeho dolní části je drsná ploška, na kterou se upíná šlacha trojhlavého lýtkového svalu (Achillova šlacha) (Dylevský, 2009). Plantárně na patním hrbolu se nacházejí dva hrbolky. Zevně uložený menší processus lateralis tuberis calcanei a mediálněji větší processus medialis tuberis calcanei, na něž se upínají krátké svaly nohy (Vařeka, Vařeková, 2009).

Na horní straně je velká konvexní zadní kloubní plocha pro spojení s talem, facies articularis talaris posterior (obrázek 1.). Přední probíhá šikmo žlábek, sulcus calcanei. Před žlábkem je střední kloubní plocha pro talus, facies articularis talaris media (obrázek 1.) a přední kloubní plocha pro talus, facies articularis talaris anterior (obrázek 1.), která je více vpředu a laterálněji. Tyto styčné plochy odpovídají kloubním plochám na hlezenní kosti. Přední část sulcus tali a sulcus calcanei tvoří prohlubeň, sinus tarsi, jež je hmatný pod kůží (Sinělnikov, 1980).

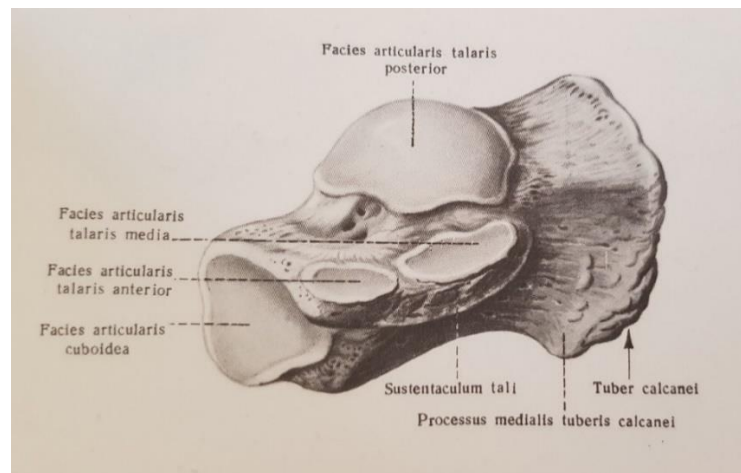
Spodní plocha kosti je nejužší a má velmi drsný a nerovný povrch, jež slouží jako místa začátku svalů (Dylevský, 2009). Rozšiřuje a vyklenuje se do předoblastí tuber calcanei, kde se tvoří mediální a laterální výběžek hrbolu patní kosti. Ty jsou uzpůsobené, aby odolaly zátěži v zadní části chodidla, a to především při chůzi při dopadu paty na zem (Stehlík, Štulík et al., 2010).

Přední stranu calcaneu pokrývá sedlovitá styčná plocha pro os cuboideum, facies articularis cuboidea (obrázek 1.).

Mediální (palcová) plocha (obrázek 1.) je výrazně konkávní a vpředu vyčnívá kostní výběžek, sustentaculum tali, který slouží jako podpěra hlezenní kosti. Na spodní straně výběžku probíhá šikmo dolů a dopředu sulcus tendinis musculi flexoris hallucis

longi, žlábkem pro šlahu dlouhého palcového ohybače (Sinělnikov, 1980; Dylevský, 2009).

Laterální (malíková) plocha kosti je více drsná a uložena povrchně pod kůží (Dylevský, 2009). V přední části je nepatrný hrbolek, trochlea peronealis, pod kterým se nachází sulcus tendinis musculi peronei longi, žlábkem šlachy dlouhého peroneálního svalu (Sinělnikov, 1980).



Obrázek 1. Calcaneus, Kost patní; zprava, pohled z ventromediální strany (Sinělnikov, 1980, 173)

3.1.1 Kloubní spojení a ligamenta patní kosti

Dylevský (2009) píše, že k tomu, aby noha plnila jak statické, tak dynamické funkce a tím pádem byla schopna lokomoce, je nezbytné, aby byla dostatečně flexibilní, ale zároveň i rigidní. Tyto vlastnosti zajišťují mimo jiné ligamentózní struktury a kloubní spojení. Ačkoli v mnoha spojeních je pohyb více omezen, pro správnou funkci nohy musí být určitý pružící efekt zachován.

Patní kost je jednou z tarzálních kostí, které artikulují s kostmi metatarsálními a prostřednictvím talu se kloubně připojují ke kostem bérce. (Sinělnikov, 1980). Calcaneus je sám osobě součástí několika hlavních kloubních spojení na noze:

Dolní kloub zánártní – je označení pro funkční jednotku a kloubní spojení mezi talem a dalšími kostmi a skládá se ze dvou oddílů (Čihák, 2011). Zadní oddíl představuje articulatio (art.) subtalaris (talocalcanea). Přední oddíl se dělí na část mediální art. talocalcaneonavicularis a část laterální art. calcaneocuboidea (Vařeka, Vařeková, 2009). Cévní zásobením kloubu přichází z arteria (a.) plantaris medialis et lateralis a větví

z a. dorsalis pedis. Inervaci zajišťuje hlavně nervus fibularis profundus na hřbetní straně a nervus plantaris lateralis et medialis na plantární straně (Čihák, 2011).

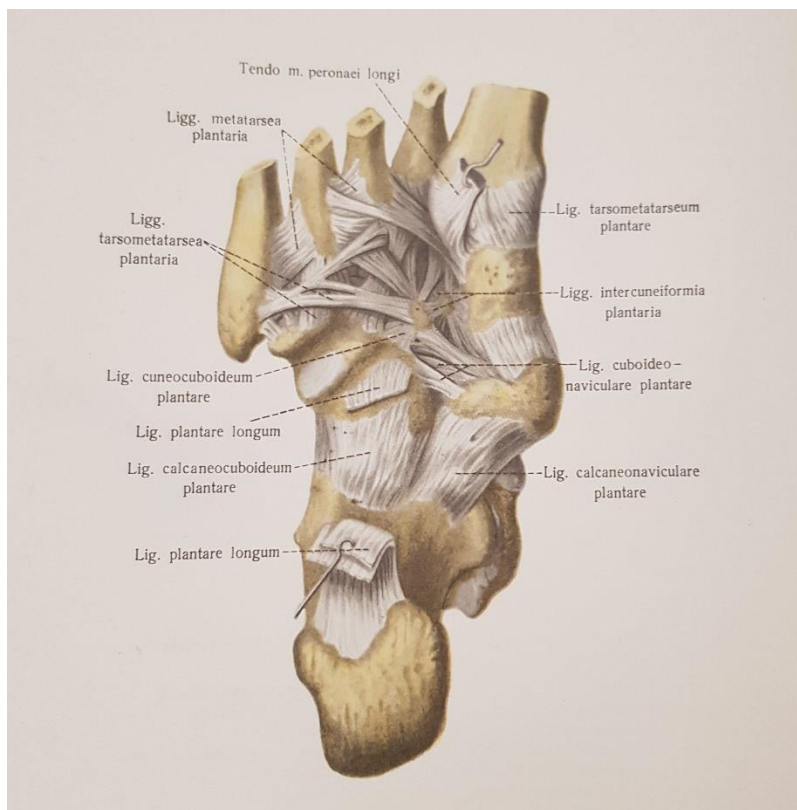
V art. subtalaris se stýká talus s calcaneem. Kloubní hlavice je na kosti patní se styčnou plochou facies articularis talaris posterior a jamka se nachází na kosti hlezenní se styčnou plochou facies articularis calcanearis posterior (Čihák, 2011, Sinělnikov, 1980). Tento kloub uzavírá tenké kloubní pouzdro (capsula articularis), které je poměrně volné a upíná se převážně na okraj kloubních chrupavek. (Sinělnikov, 1980; Vařeka, Vařeková, 2009).

Kloub nekomunikuje s dalšími tarzálními klouby a je zesílen a stabilizován čtyřmi silnými vazy. Ligamentum (lig.) talocalcaneum posterius, laterale et mediale a lig. talocalcaneum interosseum (Vařeka, Vařeková, 2009). Lig. talocalcaneum posterius spojuje laterální hrbolek talu s horní a mediální částí calcaneu. Lig. talocalcaneum laterale začíná na horní straně collum tali a upíná se k dorsolaterální straně calcaneu. Lig. talocalcaneum mediale jde od processus posterior tali na sustentaculum tali (Sinělnikov, 1980). Lig. talocalcaneum interosseum se skládá ze dvou silných plochých čtvercových svazků, rozpínajících se v sinus tarsi a svými konci se upíná do sulcus tali a do sulcus calcanei (Sinělnikov, 1980; Vařeka, Vařeková, 2009).

Art. talocalcaneonavicularis je kloub složený spojující talus, calcaneus a os naviculare. Hlavice je zde tvořena talem, konkrétně caput tali. Jamku tvoří vpředu os naviculare a dole calcaneus (Čihák, 2011). Na okraj kloubních chrupavek se upíná kloubní pouzdro, které je zpevněno dvěma vazy. Lig. talonaviculare probíhá na dorsální straně, a to od collum tali na os naviculare. Lig. calcaneonaviculare plantare (obrázek 2.) začíná na sustentaculum tali a upíná se k tuberositas ossis navicularis. V horní části ligamentum přechází ve fibrósní chrupavku, fibrocartilago navicularis, jež ještě zvětšuje kloubní jamku (Sinělnikov, 1980). Pod touto fibrósní chrupavkou se upíná pruh šlachy musculus (m.) tibialis posterior (Čihák, 2011).

Art. calcaneocuboidea je spojením distálního konce calcanea s os cuboideum (Čihák, 2011). Styčná plocha na os cuboideum se nazývá facies articularis posterior a jí odpovídající plocha na calcaneu, facies articularis cuboidea. Kloubní pouzdro je pevně napjaté v mediální části kloubu na okraji chrupavek a v laterální části se úpon pouzdra vzdaluje od styčných ploch a pouzdro je tu volnější. Vazy, jež zesilují kloubní pouzdro, jsou silnější na plantární straně (Sinělnikov, 1980). Nápadně dlouhé a nejmohutnější lig. plantare longum (obrázek 2.) začíná na plantární ploše tuber calcanei a probíhá dopředu, kde jeho povrchové snopce překrývají plantární vazy, překlenují sulcus ossis

cuboidei a končí na druhé až páté bazi metatarsálních kostí. Jeho hluboké snopce, které jsou kratší, se upínají na tuberositas ossis cuboidei (Čihák, 2011; Sinělnikov, 1980). Dalším vazem je lig. calcaneocuboideum plantare (obrázek 2.). Jeho kratší snopce se přiřkládají ke kloubnímu pouzdru, spojují spodní plochu calcaneu a os cuboideum a je překryto právě lig. plantare longum (Sinělnikov, 1980).



Obrázek 2. Vazy a klouby nohy; pravá strana. (Pohled na plantární plochu, facies plantaris).
(Sinělnikov, 1980, 252)

Dalším kloubním spojením, kterého je patní kost součástí, je art. tarsi transversa jinak zvaný Chopartův kloub, jež je podstatný pro pružnost nohy a z hlediska chirurgických zákroků (Čihák, 2011). Jak uvádí Sinělnikov (1980), tento kloub je vlastně funkční kloubní jednotkou zahrnující dva klouby, již výše zmíněné, které pracují společně – art. calcaneocuboidea a art. talocalcaneonavicularis (podle jiných autorů articulatio talonavicularis). Kloubní linie (štěrbina) má esovitě zakřivení, kde mediální část je konvexní směrem dopředu a laterální část je konvexní směrem dozadu (Sinělnikov, 1980).

Zpevnění obou částí Chopartova kloubu je zajištěno vazy na dorsální a plantární straně. Většina těchto ligament byla popsána výše. Jsou to lig. talonaviculare,

lig. calcaneonaviculare plantare, lig. calcaneocuboideum plantare a lig. plantare longum. Z těch vazů, které nebyly zmíněn dříve, nesmíme opomenout lig. cuboideonaviculare plantare et dorsale, které spojují napříč mediální a laterální část kloubu a zpevňují příčnou klenbu nohy (Čihák, 2011). Obzvláště nesmíme zapomenout na lig. bifurcatum, které je společné pro oba klouby. Tento vaz jde od dorsální strany calcaneu dopředu a dělí se ihned na dva pruhy: Laterální pruh, lig. calcaneocuboideum, jež se upíná na dorsální stranu os cuboideum a mediální pruh, lig. calcaneonaviculare, který končí na os naviculare. Pokud bychom přeřaly všechny vazy v okolí Chopartova kloubu mimo lig. bifurcatum, udrží kosti stále při sobě. Až po jeho přetěti se otevře kloubní štěrbin, proto je toto ligamentum nazýváno „klíč Chopartova kloubu“ (Sinělnikov, 1980).

Klouby nohy jsou četné a komplexní. Mezi další hlavní kloubní spojení nohy s jejich příslušnými ligamenty patří horní kloub zánártní (hlezení kloub) neboli art. talocruralis, kde se stýká tibia a fibula s talem. Dále art. cuneonavicularis, který spojuje tři ossa cuneiformia a os naviculare, ossa cuneiformia navzájem a os cuneiforme laterale s os cuboideum, které je samostatně nazývané art. cuneocuboidea. Articulationes tarsometatarsales (spojující distální řadu ossa tarsi a baze ossa metatarsi) a articulationes intermetatarsales (spojující baze sousedních metatarsálních kostí) tvoří dohromady druhou funkční kloubní jednotku Lisfrankův kloub. Je to příčná řada pevných kloubů účastníci se pérovacích pohybů nohy a probíhají zde malé pasivní pohyby při změně zátěže nohy. A v poslední řadě articulationes metatarsophalangeae, spojující hlavice metatarsálních kostí a články prstů, a articulationes interphalangeae pedis, což jsou klouby mezi články samotných prstů (Čihák, 2011).

Všechny tyto kloubní spojení jsou zpevněny nespočtem příslušných vazů, které se podílejí na statické a dynamické celého nohy (Dylevský, 2009).

Klouby nohy hrají zásadní roli v jejím správném nastavení při pohybu a při styku s povrchem. Nastavují tvar a zakřivení nožní klenby, to umožňuje noze správně se adaptovat na terén, absorbovat nárazy při chůzi či jiné zátěži a nést váhu těla. Ligamenta neboli vazy na noze jsou krátká ale silná, neboť jsou vystaveny značnému namáhání během chůze, běhu, skákání a jiné (Kapandji, 2019).

3.1.2 Svaly a jejich úpony na patní kosti

Svalů, jež ovládají klouby nohy a zajišťují její postavení a funkci je mnoho. Můžeme je rozdělit do dvou hlavních skupin. Na dlouhé zevní svaly, které jsou v oblasti lýtky a bérce a krátké vnitřní svaly, které se nacházejí v oblasti vlastní nohy (Véle, 1997).

Podle Sinělnikova (1980), můžeme krátké svaly v noze ještě dělit na svaly na hřbetu nohy, svaly na plosce nohy a svaly v prostoru mezi jednotlivými metatarsi.

Přesto, že jsou všechny tyto svaly potřebné a důležité pro správnou funkci nohy a prstců, a tím pádem se na ně budeme zaměřovat i v rehabilitaci, v této práci budou převážně popsány svaly a šlachy upínající se na patní kost.

Ze skupiny dlouhých svalů nohy to je m. triceps surae (trojhlavý lýtkový sval), patřící do zadní skupiny lýtkových svalů. Je to objemný sval skládající se ze dvou povrchových hlav, musculi (mm.) gastrocnemii a jedné hluboké hlavy, m. soleus. Sval je inervován z nervus tibialis.

M. gastrocnemius má dvě hlavy: caput laterale začínající na laterálním epicondylu femuru a caput mediale začínající na mediálním epicondylu femuru. Obě hlavy se spojují a přechází v širokou šlachu, která se spolu se šlachou m. soleus upíná jako Achillova šlacha (tendo calcaneus) na tuber calcanei. M. soleus je uložen hlouběji a začíná na hlavici a zadní ploše fibuly a na zadní ploše tibie. Celý sval je nejvýznamnějším flexorem (ohybačem) nohy. Nicméně m. gastrocnemius má spíše dynamickou funkci jako je chůze, zatímco m. soleus je spíše statický sval, který je významným posturálním svalem. M. gastrocnemius má také minimální účast na flexi kolenního kloubu (Dylevský, 2009).

Dalším svalem této skupiny je m. plantaris (chodidlový sval). Tento sval začíná dlouhou a tenkou šlachou nad laterálním kondylem femuru, je vsunutý mezi dvě vrstvy m. triceps surae a splývá s Achillovou šlachou. Upíná se také na hrbol patní kosti. Tento sval je též inervován z nervus tibialis a má stejnou funkci jako m. gastrocnemius (Dylevský, 2009).

Ze skupiny dlouhých svalů nohy nesmíme zapomenout zmínit také m. peroneus longus et brevis a m. flexor hallucis longus. Tyto důležité svaly se sice na calcaneus neupínají, ale jejich šlachy probíhají podél patní kosti z vnější i vnitřní strany, a jsou zde pro ně v kosti utvořené i specifické žlábkové (Dylevský, 2009).

Mezi další dlouhé svaly nohy patří m. tibialis anterior, m. tibialis posterior, m. extensor hallucis longus, m. flexor digitorum longus. Celá skupina těchto svalů se účastní na odvíjení nohy při chůzi, a to zejména v její konečné fázi, kdy se jako poslední odlepuje od země palec u nohy (Véle, 1997).

Skupina krátkých svalů nohy je pro nás podstatnější a nachází se zde i více svalů upínajících se na calcaneus.

Do svalů hřbetu nohy řadíme m. extensor digitorum brevis a m. extensor hallucis brevis. Oba ploché svaly uloženy přímo na dorsální plochu kostí nohy a inervovány

z nervus peroneus profundus. M. extensor digitorum brevis začíná na dorsální ploše calcaneu a přechází ve čtyři úzké šlachy, které ke konci srůstají se šlachami m. extensor digitorum longus. Srůstají s dorsální aponeurosou prstů a končí na basi proximálních článků 2. – 4. (někdy 5.) prstu. Zajišťují dorsální flexi a abdukci těchto prstů. M. extensor hallucis brevis začíná také na dorsální ploše patní kosti, ale je uložen více mediálně. Jeho šlacha se upíná na basi prvního článku palce. Ke konci šlacha opět srůstá s dorsální aponeurosou palce a se šlachou m. extensor hallucis longus. Sval provádí dorsální flexi palce (Sinělnikov, 1980).

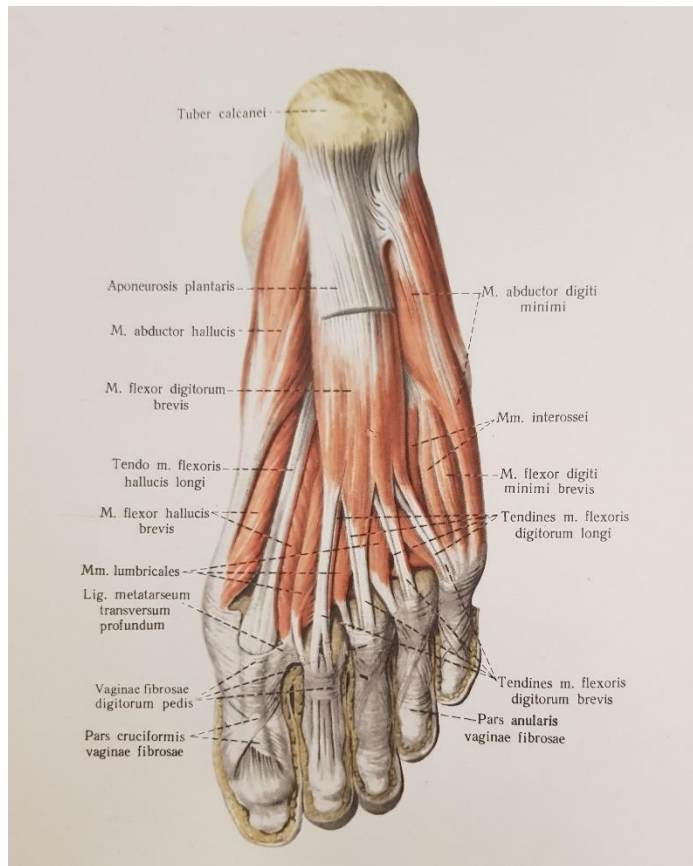
Dalšími svaly patní kosti, tentokrát již na plosce nohy, jsou m. flexor digitorum brevis (obrázek 3.), který leží ve středu plosky pod plantární aponeurosou. Vychází od processus medialis tuberis calcanei a aponeurosis plantaris. Přechází ve čtyři šlachy, kde se každá z nich, v oblasti proximálních článků 2. – 5. prstu, ještě štěpí na dvě raménka. Ty se poté upínají z boků na base středních článků prstů. Sval dělá flexi středních článků prstů a je inervován z nervus plantaris medialis (Sinělnikov, 1980).

M. quadratus plantae (obrázek 4.) je čtyřúhelníkový sval začínající na spodní a vnitřní straně calcaneu dvěma hlavami, které se následně spojují a upínají se na laterální obvod šlachy m. flexor digitorum longus. Sval flektuje prsty a mění šikmý směr tahu m. flexor digitorum longus na směr přímý. Je inervován nervem plantaris lateralis (Sinělnikov, 1980).

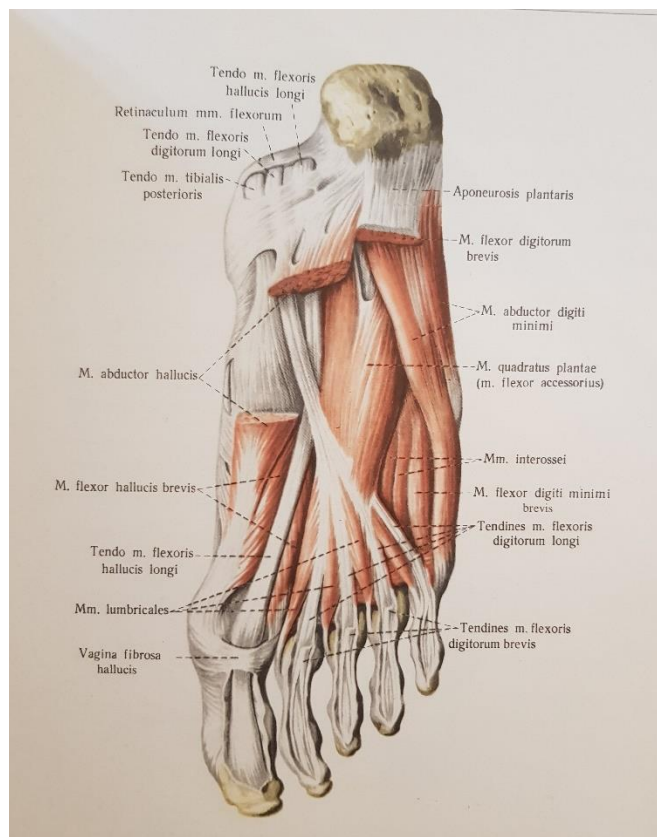
M. abduktor hallucis (obrázek 3. a 4.) je povrchový sval začínající na processus medialis tuberis calcanei a na spodní straně os naviculare a upíná se na mediální sezamskou kost metakarpofalangového kloubu palce a na basi 1. článku palce. Inervován je z nervus plantaris medialis a zajišťuje flexi a abdukci palce a také zpevňuje mediální část podélné klenby (Sinělnikov, 1980).

M. abduktor digiti minimi (obrázek 3. a 4.) leží laterálně pod plantární aponeurosou. Vychází od processus lateralis et medialis tuberis calcanei a plantární aponeurosy a končí na basi proximálního článku malíku laterálně. Flektuje a abdukuje malík a je inervován z nervus plantaris lateralis (Sinělnikov, 1980).

Do skupiny krátkých svalů nohy dále patří m. flexor hallucis brevis, m. adduktor hallucis, m. flexor digiti minimi brevis, m. opponens digiti minimi, mm. lumbricales pedis a mm. interossei plantares et dorsales (Čihák, 2011).

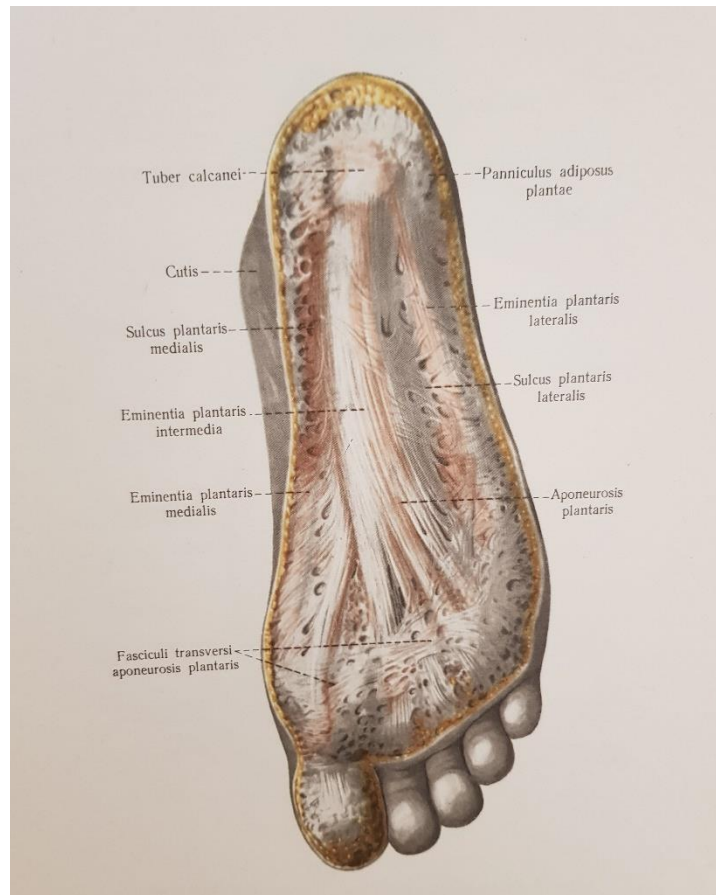


Obrázek 3. MM. Pedis, Svaly nohy; pravá strana, plantární plocha (1) (Sinělnikov, 1980, 446)



Obrázek 4. MM. Pedis, Svaly nohy; pravá strana, plantární plocha (2) (Sinělnikov, 1980, 447)

Další důležitou anatomickou strukturou jsou fascie, které obalují svalstvo. Jednotlivé fascie v sebe plynule přecházejí. Stejně jako všude jinde na těle, nachází se několik fascií i na noze. Pro tuto práci je stěžejní fascia plantaris, tenká povázka po stranách, která je uprostřed zesílena v aponeurosis plantaris (obrázek 5.). Aponeurosis plantaris je tuhá blána vycházející od tuber calcanei distálně. Rozšiřuje se a na konci se štěpí na pět částí, které končí v podkoží bazí jednotlivých prstců (Dylevský, 2009).



Obrázek 5. Aponeurosis plantaris, Plantární aponeurosa (Sinělnikov, 1980, 445)

Dalšími fasciemi nohy jsou fascia plantaris interossea, fascia dorsalis pedis a fascia dorsalis pedis interossea. Všechny se vzájemně propojují a vymezují prostory, ve kterých probíhají svaly a šlachy (Dylevský, 2009).

3.2 Patní kost v kineziologii nohy

Noha je jednou z nejsložitějších a zároveň nejdůležitějších částí těla. Nevykonáváme s její pomocí složité jemné motorické pohyby jako našima rukama, ačkoli potenciální schopnost těchto pohybů má. Slouží nám k jiným důležitým schopnostem, a to především k zajištění stabilního stoje. Díky množství receptorů v plosce nám přináší informace o okolí a umožňuje nám bipedální lokomoci vestoje neboli chůzi. Zprostředkuje našemu tělu styk s terénem, je schopna se aktivně tomuto terénu a jeho nerovnostem přizpůsobit a tím zajistit potřebnou oporu (Véle, 2006).

Kineziologie nohy je složitá a komplexní. Proto se v této práci budu zabývat pouze kineziologií nohy, která souvisí s patní kostí.

3.2.1 Role patní kosti v pohybech nohy

Noha sama o sobě vykonává řadu různých pohybů ve všech svých kloubech. Tyto pohyby jsou kombinované, komplexní a založené na vzájemné vazbě jednotlivých kloubních spojení (Kolář et al., 2009).

Mimo pohybů do flexe a extenze (plantární a dorzální flexe), které vykonává horní zánártní kloub, se noha může pohybovat ve vertikální ose do addukce a abdukce a v ose horizontální a longitudinální do supinace a pronace. Tyto pohyby vykonává z větší části dolní kloub zánártní (resp. subtalární kloub), jehož součástí je právě kost patní (Kapandji, 2019).

Pohyb do addukce znamená, když se konečky prstů u nohou pohybují směrem k rovině symetrie těla a směřují dovnitř, zatímco abdukce značí pohyb konečků prstů od roviny symetrie těla a směřují ven. Maximální rozsah těchto pohybů, pokud jsou prováděny výhradně v noze, je mezi 35° až 45°. Tyto pohyby, ovšem mohou být prováděny také laterální a mediální rotací bérce s pokrčeným kolenem nebo rotací celé dolní končetiny v kyčelním kloubu s nataženým kolenem. Tím dosáhnou i větších rozsahů a to až 90° bilaterálně (Kapandji, 2019).

Supinací rozumíme, když se noha stočí tak, že ploska směřuje mediálně. Naopak stočení nohy ploskou zevně (laterálně) značí pronaci. Rozsah pohybu je pro supinaci větší a to okolo 52°. Pronace dosahuje pouze rozsahu mezi 25° až 30° (Kapandji, 2019).

Jak již bylo řečeno, pohyby nohy jsou komplexní a závislé, kde jeden ovlivňuje další. Z toho důvodu tarsus a celá noha pracují jako celek při vytváření kombinovaných pohybů jako je inverze nohy, kde je sdružená plantární flexe s addukcí a supinací, everze

nohy sdružující dorzální flexi s abdukci a pronací nohy a malé pohyby Chopartova kloubu, díky nimž je noha pružnější (Kolář et al., 2009).

Hlavní svaly podílející se na inverzi jsou m. tibialis posterior, m. flexor digitorum longus a m. flexor hallucis longus. Pomocný sval je m. triceps surae. Everzi nohy provádí m. peroneus longus a m. peroneus brevis a pomocným svalem je m. extensor digitorum longus (Dylevský, Kubálková, Navrátil, 2001).

Kolář et al. (2009) uvádí, že oba zánártní klouby se ve svých funkcích doplňují a jsou úzce spojeny s funkcí Chopartova kloubu. Vytvářejí komplex zadní části nohy a umožňují pohyb ve třech rovinách.

Kapandji (2019) k tomuto uvádí model univerzálního heterokinetického společného kloubu nohy tvořený kloubem hlezenním, subtalárním a Chopartovým.

3.2.2 Role patní kosti ve staticce nohy

Důležitou statickou funkcí nohy je její součást v systému posturální stability. Jelikož je přímo v kontaktu s podložkou, přenáší tíhovou sílu těla i reakční sílu podložky. Aktivně generuje síly korigující oscilace těla ve stoji a je pro řídicí systém nenahraditelným zdrojem proprioceptivních a exteroceptivních informací. Díky tomu nám mimo jiné umožňuje udržovat stabilitu a posturu ve stoji (Vařeka, Vařeková, 2009).

Pokud chceme, aby naše tělo bylo stabilní jako jakékoli jiné těleso, musí být podepřeno minimálně třemi opěrnými body s těžištěm ležícím mezi těmito body. Tuto stabilitu nám zajišťují tři opěrné body na noze. Je to hlavička prvního metatarzu, hlavička pátého metatarzu a právě hrbol patní kosti. Na tyto body by měl zároveň ve stoji působit největší tlak (Dylevský, Kubálková, Navrátil, 2001).

V klidném stoji se váha těla přenáší z větší části vzadu na tuber calcanei, poté vpředu na hlavičku prvního a druhého metatarzu. Dále postupně směrem k zevní straně nohy zátěž na hlavičky ostatních metatarzů ubývá (Kolář et al., 2009).

Pro aktivní udržení stability je ovšem potřeba svalový a šlachový aparát a s tímto souvisí důležitý pojem nožní klenba, jež je potřeba zmínit. V tradičním pojetí je systém kleneb vytvořen mezi zmíněnými opěrnými body a je nezbytný pro statickou i dynamickou funkci nohy, jelikož chrání měkké tkáně plosky a podmiňují pružnost nohy, tedy pružný nášlap. Klenby jsou udržovány pasivně tvarem kostí, klouby a vazy a aktivně pomocí krátkých a dlouhých svalů nohy a bérce, bez kterých by se klenby bortily a mohly by vznikat bolesti či jiné obtíže (Dylevský, Kubálková, Navrátil, 2001).

Podélná klenba nohy je výraznější a vyšší na vnitřní straně nohy oproti straně zevní, kde je podstatně nižší. Na vnitřním okraji ji tvoří talus, jež je zároveň nejvyšším zásadním místem klenby, dále os naviculare, ossa cuneiformea, I.-III. metatarsus a články prvních tří prstců. Na zevní straně je tvořena calcaneem, os cuboideum, IV. – V. metatarssem a články 4. a 5. prstce. (Dylevský, Kubálková, Navrátil, 2001).

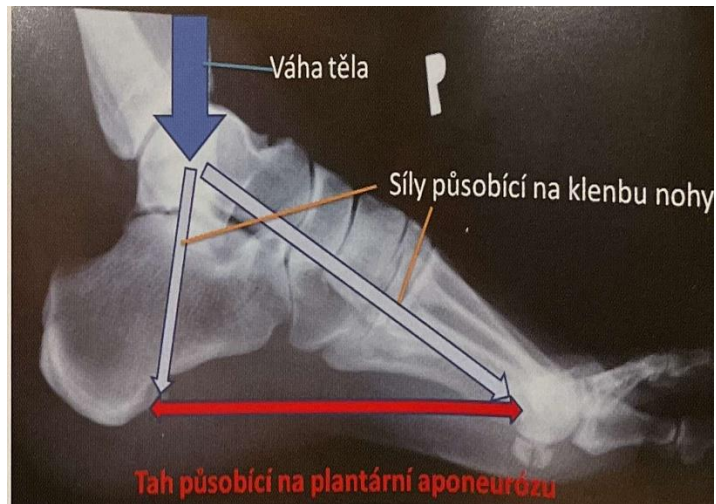
Podélnou klenbu udržují podélné vazy planty, kde nejvýznamnější je lig. plantare longum, dále m. tibialis posterior, m. flexor digitorum longus, m. flexor hallucis longus, m. tibialis anterior, jež táhne pomocí šlašitého třmenu vnitřní okraj nohy vzhůru, a povrchové krátké svaly planty a aponeurosis plantaris (Kolář et al., 2009).

Příčná klenba probíhá mezi hlavičkami I. – V. metatarzu a nejzřetelnější je v úrovni ossa cuneiformia a os cuboideum. Je udržována příčným systémem vazů plosky a zejména tzv. šlašitým třmenem tvořeným m. tibialis anterior a m. peroneus longus (Kolář et al., 2009).

Na tvaru kleneb závisí i nášlapná plocha chodidla, kdy se noha souvisle dotýká podložky jen na zevní straně. Pokud jsou klenby pokleslé, ať už z oslabení a uvolnění svalů a vazů či z příčin anatomických, změní se rozšíření nášlapné plochy a také svalové a vazivové napětí. Z toho důvodu poté mohou doprovázet stoj a chůzi obtíže a bolesti nebo až obraz ploché nohy (Kolář et al., 2009).

3.2.3 Role patní kosti v dynamice nohy

Jak již bylo uvedeno, noha má dvě hlavní funkce – nese hmotnost těla, ale zároveň umožňuje přesun této hmotnosti, což znamená, že umožňuje pohyb a chůzi. Právě chůze a pohyb jsou dynamickou funkcí nohy, pro které, stejně jako pro stoj, je nesmírně důležité udržení příčné a podélné klenby (obrázek 6.) (Dylevský, Kubálková, Navrátil, 2001).



Obrázek 6. Síly působící na klenbu nohy při chůzi (Pilný et al., 2016, 20)

Chůze je nejběžnějším typem lokomoce. Používáme ji téměř každý den z nejrůznějších důvodů a potřeb, jejichž základem je přesunu z místa na místo. Pro chůzi je nezbytné zajištění stabilizace vzpřímené polohy těla, což zajišťuje CNS se svalovým aparátem ovšem pod podmínkou pevné opory v místě kontaktu. Zde hraje podstatnou roli právě noha (Véle, 2006).

Noha se adaptuje na terén při chůzi, je oporou pro stoj a lokomoci a tlumí mechanické nárazy, které při lokomoci vznikají a šíří se skeletem. Pro lokomoci je důležité i udržování stabilní opory o nohu například v oporné fázi kroku. Statické i dynamické funkce nohy tak spolu souvisí a navzájem se prolínají (Véle, 1997).

Při adaptaci na terén se aktivují především vnitřní svaly nohy, zatímco vnější svaly udržují stabilní polohu, udržují nožní klenbu a zejména slouží k odvíjení chodidla při chůzi (Véle, 1997).

Tyto svaly se pravidelně zkracují a mění se vzdálenost jejich začátků a úponů. Vzniklý tah působí na pohyblivý kostěný segment, který se opírá v kloubu o pevný oporný segment. Tento oporný segment se také může pohybovat vzhledem k jiným segmentům, ale přesto zůstává opornou bází pro daný pohyb (Véle, 2006).

Véle (2006) také říká, že chůze je složitý rytmický postupný pohyb těla kyvadlového charakteru, který probíhá cyklicky podle sekvencí a fází, jež zapadají do určitého časového pořádku. Složitost tohoto úkonu závisí na celém pohybovém systému, který se na něm podílí od hlavy až k patě.

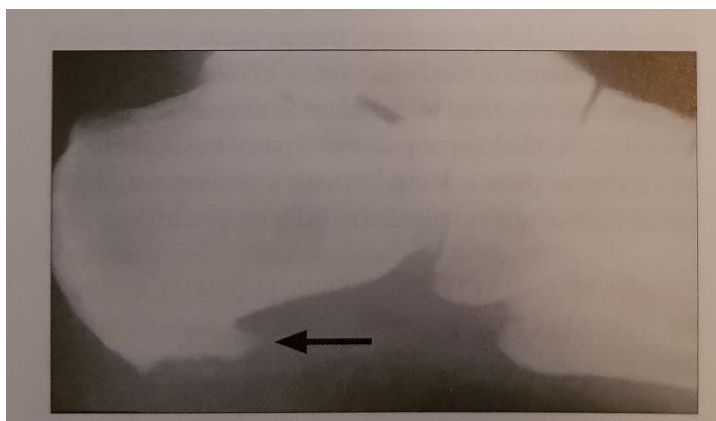
Pata, jako celá noha, má zásadní postavení v určitých fázích krokového cyklu. Během krokového cyklu vykonává noha a celá dolní končetina opakující se pohyby

v jeho dvou hlavních fázích – oporné a švihové, které jsou dále rozděleny. Fáze oporná neboli Stance Phase začíná kontaktem paty (Heel Strike, Initial Contact) s následným postupným zatěžováním (Loading Response) až do momentu položení celé plosky (Foot Flat). Pokračuje období střední opory (MidStance), které končí odlepením paty (Heel Off). Na toto navazuje období aktivního odrazu (Terminal Stance, Active Propulsion) nezbytné pro pohyb v před. Opornou fází uzavírá období pasivního odlepení (Preswing), jež zakončuje zvednutím špičky (Toe Off). Fáze švihová, jinak Swing Phase, se dále rozděluje na období zahájení švihu (Initial Swing, Acceleration), období středního švihu (MidSwing) a období ukončení švihu (Terminal Swing, Deceleration). Jeden krok je popisován jako vzdálenost mezi místy dopadu pravé a levé paty (Vařeka, Vařeková, 2009).

Dle Koláře et al. (2009) je chůze základní lokomoční stereotyp, komplexní pohybová funkce, která je charakteristická pro každého jedince. Ačkoli byly popsány základní typy chůze, Kolář et al. (2009) píše, že vzhledem k velké různorodosti a jedinečnosti anatomických a morfologických struktur a ontogenetického vývoje se setkáme v praxi se širokou paletou stereotypů chůze.

3.3 Patní ostruha

Ostruha patní kosti bývá nejčastější příčinou bolesti a obtíží v oblasti chodidla a paty. Nejčastější je mezi 40. – 60. rokem a zpravidla oboustranně (Sosna et al., 2001). V mladším věku se vyskytuje převážně u sportovců nebo při jiných vážnějších onemocněních jako například morbus Bechtěrev. Dvakrát častější bývá u žen. Rizikovými faktory jsou především nevhodná obuv, přetěžováním při sportu, ale také statické přetěžování jako je dlouhé stání. Dále pak obezita či vrozené dispozice jako pes planus, pes excavatus (Pilný et al., 2016).



Obrázek 7. Ostruha patní kosti, calcar calcanei (Kolář et al., 2009, 514)

3.3.1 Etiopatogeneze

Fasciitis plantaris (PF) je formou entezopatie krátkých svalů nohy a plantární aponeurózy. Jde o přetížení úponů m. flexor digitorum brevis, m. quadratus plantae, m. abductor pollicis a úponu plantární aponeurózy, což následně způsobuje bolest v místech úponů (Kolář et al., 2009). Dochází-li k přetížení nohy, tlak, jež by se měl přenášet na celou nohu, se koncentruje do oblasti úponů na patní kosti. Tím vznikají mikrotraumata v úponech a rozvíjí se bolest. Tento stav je akutní. Pokud se ovšem tento proces opakuje, přechází stav do chronicity (Pilný et al., 2016).

Časem může docházet ke kalcifikaci a osifikaci zánětlivých změn v těchto úponech na hrbole patní kosti (Sosna et al., 2001). Při takovýchto chronických obtížích se následně utváří kostní výrůstek neboli osteofyt, jež je viditelný na rentgenu (Dungl, 2014). Právě pro takovýto kostní nárůstek, který je možné vidět na rentgenu, se používá radiologický termín ostruha patní kosti neboli calcar calcanei (obrázek 7.). Ten je sice viditelný na rentgenových snímcích, ale může být často asymptomatický (Pilný et al., 2016).

Také samotný pojem fascitis plantaris není úplně přesný. Onemocnění bylo takto nazváno v době, kdy se za příčinu považoval zánět, proto přípona -itis. Dnes je už ovšem obecně známo, že toto onemocnění je primárně důsledkem degenerativních změn na plantární fascii a odpovídající reparační reakcí organismu na tyto změny (Musil, Kubešová, Kubeš, 2015).

3.3.2 Příznaky

Mezi nejčastější příznaky typické pro PF a patní ostruhu jsou především pulzující, pronikavé, ostré bolesti na spodní části paty a mediální straně plosky při zatížení (Cole, Seto, Gazewood, 2005; Goff, Crawford, 2011; Fraser, Glaviano, Hertel, 2017). Bolest se zhoršuje při prvním postavení po určité době nečinnosti, tzv. startovací bolesti, jako je tomu například ráno po probuzení. Po pár krocích bolest ustupuje, ale ani během dne zcela nevymizí, naopak se může ještě zhoršit při delší chůzi, obzvláště po tvrdém terénu, či jiném cvičení nebo sportu a celkově tak limituje denní aktivity (Cutts, Obi, Pasapula, Chan, 2012; Čižmář et al., 2005). Dále pak můžeme pozorovat intenzivnější bolesti na konci dne po celodenním zatěžování (Cole, Seto, Gazewood, 2005; Goff, Crawford, 2011; Fraser, Glaviano, Hertel, 2017).

Oblast okolo mediální strany calcaneu v místě úponu krátkých svalů a plantární aponeurózy může být na pohmat citlivá. Problémy jsou většinou dlouhodobé, trvající měsíce až roky (Cole, Seto, Gazewood, 2005; Goff, Crawford, 2011; Fraser, Glaviano, Hertel, 2017).

3.3.3 Diagnostika

Základní a nejdůležitější diagnostikou tohoto onemocnění je přítomnost výše popsaných příznaků u pacienta a tím pádem odebrání podrobné anamnézy. Ptáme se na charakter a typ bolesti, kdy se bolest objevuje a kdy je nejintenzivnější. V kterých místech to bolí a po jaké aktivitě. Zda a jak moc to limituje denní aktivity pacienta, typ pohybových aktivit v zaměstnání i volném čase, popřípadě zda prodělal nějaké úrazy. Ptáme se na rizikové faktory a také je podstatné dotázat se jak dlouho nebo jak často již tyto problémy pacient pociťuje (Musil, Kubešová, Kubeš, 2015; Cole, Seto & Gazewood, 2005; Poděbradská, 2018).

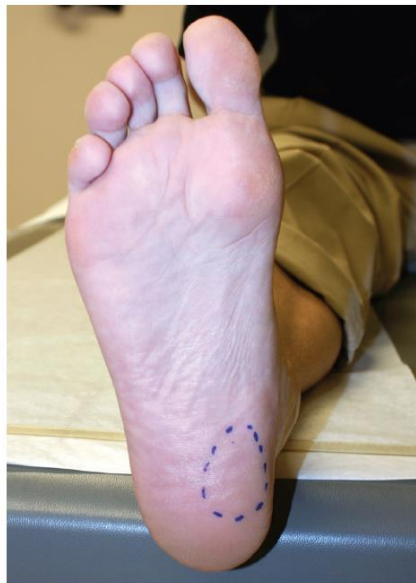Klinické vyšetření provádíme, již když pacient vstupuje do ordinace. Všimáme si jeho celkové fyziognomie. Například jeho přirozeného způsobu chůze, zda odlehčuje postiženou oblast, zda je pacient sportovnějšího vzhledu nebo spíše obézní a také se

zaměřujeme na jeho obuv, což je jeden z hlavních rizikových faktorů (Pilný et al., 2016; Musil, Kubešová, Kubeš, 2015).

Následně se s pacientem provádí již vědomé vyšetření funkce nohy při chůzi a ve stoji. Zde se sleduje především osa patní kosti, jelikož příčinou může být i její nadměrné valgózní či varózní postavení. Dále se hodnotí postavení v subtalárním kloubu, popřípadě v kolenním a kyčelním kloubu a postavení pánve (Kolář et al., 2009).

Z aspekčního hlediska je možné pozorovat různé deformity nohou a prstců, jako je například vbočený palec, otlaky, které by mohly mj. značit špatnou obuv. Všímáme si i tvaru kleneb ať už ve stoji a při chůzi, tak například v postavení na špičkách. Může se provést zkouška dvou vah pro zjištění rozložení zatížení na obou končetinách (Poděbradská, 2018).

Při palpačním vyšetření je obvykle zjištěna ostrá bolest na pohmat na anteriomedialní straně hrbole patní kosti, tedy v místě úponů krátkých svalů na patní kost (obrázek 8.). Toto místo může být i oteklé. Samotné krátké svaly jsou palpačně bolestivé a jsou v hypertonu. V hypertonu se povětšinou nachází také m. tibialis posterior (Kolář et al., 2009; Pilný et al., 2016; Thomas et al., 2010).



Obrázek 8. Mediální plantární oblast paty, kde je vyvolána největší bolest při působení tlaku během vyšetření nebo při chůzi u pacientů s plantární fascitidou (Goff, Crawford, 2011, 677)

Při vyšetření zkrácených svalů můžeme zjistit zkrácení Achillovy šlachy spolu s omezenou dorzální flexí v hlezenním kloubu (Pilný et al., 2016).

K dalším diagnostickým vyšetřením patří bezpochyby rentgenové vyšetření. Provádí se snímek paty v bočné projekci (obrázek 7.). Zde může a nemusí být patrná patní ostruha (calcar calcanei). Tento patní výrůstek ovšem neznamena potvrzení diagnózy, jelikož může být asymptomatický. Navíc se objevuje obvykle až později v chronickém stádiu. Tedy problémy mohou být ještě před tím, než se kalcifikace objeví na rentgenovém snímku. Mezi zobrazovací metody, které je také možné využít k diagnostice, patří scintigrafie skeletu či magnetická rezonance nebo ultrasonografii (Pilný et al., 2016; Petraglia, Ramazzina, Costantino, 2017; Karabay, Toros, Hurel, 2007; McMillan et al., 2009).

Jednou z metod, jež je také možné provést, pokud k tomu máme potřebné vybavení, je plantogram nebo podoskop. Jde o otisk bosého chodidla za pomoci váhy vlastního těla ve stoji. Provádí se pomocí tiskařské barvy, uhlového papíru nebo za pomoci digitálního zařízení, kde je možnost diagnostikovat i dynamicky. Tato metoda se používá převážně v ortopedii pro určení ploché nohy a vytvoření ortopedických vložek na míru či pro určení dalších nejrůznějších patologií nohy. Ve fyzioterapii může pomoci s vyhodnocením klenby, celkového stavu nohy, jejím zatížením při stoji, rozložením váhy na chodidle. Toto všechno vypovídá i o celkovém stavu pohybového aparátu, jež se v nohou odráží (Mináriková, 2010).

V rámci diferenciální diagnostiky je potřeba odlišit zejména neurogenní příčinu, kde je možné pozorovat senzorké poruchy včetně iradiace bolesti (Musil, Kubešová, Kubeš, 2015). K vyloučení syndromu tarzálního tunelu je možné provést pasivní dorsální flexi a dorsiflekční/everzní test (Petraglia, Ramazzina, Costantino, 2017). Dále je třeba vyloučit různé strukturální změny měkkých tkání či samotné patní kosti, jako například kontraktura plantární aponeurózy nebo tumorózní změny. V úvahu může také přicházet bursitida s Haglundovou deformitou či entezopatie Achillovy šlachy (Pilný et al., 2016; Čižmář et al., 2005).

3.3.4 Léčba

Léčba plantární fascitidy a samotné patní ostruhy je z 90 % konzervativní. Do této kategorie spadá především fyzioterapie spolu s fyzikální terapií a režimová opatření neboli prevence. Snaha je o omezení rizikových faktorů jako je nadváha, nadměrná zátěž či nevhodná obuv. Tudíž první podmínkou, která je v léčbě potřeba, je přizpůsobení se jisté změně životního stylu (Kolář et al., 2009; Pilný et al., 2016; Cutts, Obi, Pasapula, Chan, 2012).

Nezbytnou součástí léčby jsou protetické pomůcky sloužící k odlehčení mechanicky přetížených krátkých svalů a fascie a k podpoře klenby. Mezi tyto protetické pomůcky se řadí speciální vložky, úprava obuvi či odlehčení paty podpatěnkou (Kolář et al., 2009; Bistolfi et al., 2016; Landorf, Keenan, Herbert, 2006).

Indikována je také farmakoterapie. Konkrétně podávání analgetik, nesteroidních antirevmatik, popřípadě aplikace obstríku kortikoidy do místa bolesti (Kolář et al., 2009). Farmakoterapie je povětšinou účinná, je ovšem otázkou, do jaké míry stojí za výsledkem placebo efekt či skutečné účinky farmaka (Cutts, Obi, Pasapula, Chan, 2012; Donley et al., 2007). Léčba kortikosteroidovými injekcemi je běžná u akutních i chronických případů a má prokázané účinky, ovšem v porovnání s jinými metodami pouze krátkodobé, a navíc nese výrazná rizika jako rupturu plantární fascie a atrofii tukového polštáře (Celik, Kuş, Sirma, 2016; Crawford, Atkins, Young, Edwards, 1999).

Pokud selže konzervativní léčba nebo obtíže přejdou do chronického stádia, je pacient obvykle indikován k operačnímu výkonu (Pilný et al., 2016). Operační řešení sestává buď z plantární fasciotomie čili naříznutí nebo otevření fascie, nebo odstranění přímo vzniklého kostního nárůstku, pokud se již utvořil. Odstranění neboli ablace nárůstku se provádí nejčastěji endoskopicky, kdy je tento zákrok rychlý a efektivní a bez výraznějších nevýhod a komplikací na rozdíl od fasciotomie či otevřeného výkonu (Béreš et al., 2019; Goff, Crawford, 2011).

Mezi méně rozšířené možnosti léčby patří například radioterapie. Tato metoda funguje zatím spíše na podkladě hypotéz a vyžaduje další studie a zkoumání (Niewald, Seegenschmiedt, Micke, Gräber, 2008). Další takovou metodou, kterou je potřeba nadále zkoumat, ale která vykazuje značný potenciál je injekce plazmy bohaté na krevní destičky či plazmové injekce bohaté na proteiny. V tomto případě se pacientova vlastní plazma odstředí a specifický zlomek je injekčně vstříknut do postižené oblasti (van Egmond, Breugem, Driessen, Bruijn, 2015; Cutts, Obi, Pasapula, Chan, 2012). Také práce zkoumající účinek botulotoxinových injekcí k léčbě plantární fascitidy prokázaly zjevně jejich dobrý účinek, ačkoli k hlavnímu a rozšířenému používání mají stále velmi daleko (Cutts, Obi, Pasapula, Chan, 2012; Yung-Cheng Huang et al., 2010).

Z metod alternativní léčby, které jsou v poslední době zkoumány, můžeme zmínit například metodu suché jehly či akupunkturu (Weiming Wang et al., 2020; Goff, Crawford, 2011).

3.4 Fyzioterapie u patní ostruhy

Plantární fasciitida nebo plantární bolest paty je nejčastější stav bolesti nohou léčený poskytovateli zdravotní péče (Renan-Ordine et al., 2011). Většina pacientů s infrakalkaneární bolestí je diagnostikována právě s plantární fascitidou (Schneider et al., 2017).

Je uváděno mnoho možností léčby plantární fascitidy. Fyzioterapie je hlavní a velmi podstatnou částí v léčbě a prevenci této diagnózy. Fyzioterapie se řadí do konzervativní léčby a je povětšinou spolu s farmakoterapií a ortopedickými pomůckami první volbou (Elif Tuğçe Çil, Uğur Şaylı, Feryal Subaşı, 2019). V tomto případě fyzioterapie zahrnuje především manuální terapii, strečink, léčebné cvičení a neuromuskulární reedukaci, metody fyzikální terapie a prevenci a edukaci (Martin et al., 2014).

3.4.1 Manuální terapie

Jelikož primární příčinou plantární fascitidy, a s tím následně spojené calcar calcanei, je přetížení a degenerace úponů krátkých svalů planty a plantární aponeurózy, hlavním prvkem rehabilitace jsou manuální techniky a techniky měkkých tkání, sloužící k uvolnění přetížených tkání (Kolář et al., 2009).

Mezi doporučené techniky manuální terapie se v tomto případě řadí mobilizace kloubních spojení na noze. Dále mobilizace měkkých tkání a manuální terapie zaměřená na trigger pointy (TrP) - spoušťové body a tender pointy (TP) - body maximální bolestivosti (Martin et al., 2014; Renan-Ordine et al., 2011).

3.4.1.1 Mobilizace

Mobilizace kloubních spojení, využívána k odstranění kloubních blokády a obnovení kloubní vůle, se v terapii patní ostruhy zaměřuje především na skloubení mezi tarzálními kůstkami, dále potom mobilizace talokrurálního a subtalárního skloubení, mobilizace kalkaneu a mobilizace tarsometatarsálních a intermetatarsálních skloubení všech prstců (Lewit, 2003; Martin et al., 2014).

3.4.1.2 Techniky měkkých tkání

Mobilizace a uvolnění měkkých tkání, tzv. měkké techniky, jsou téměř nejdůležitější součástí terapie patní ostruhy (Kolář et al., 2009). Je potvrzeno, že měkké

tkáně mají úzký vztah s funkcí i stavbou pohybové soustavy. Měkké tkáně by měli být protažitelné a posunlivé, proto veškeré patologické bariéry je třeba normalizovat a uvolnit a tím obnovit správnou funkci (Lewit, 2003; Bialosky et al., 2009). Správné funkci mohou zamezovat také TrP, TP a svalové spasmy, které nalezneme pomocí palpce. Pro okamžité uvolnění a zmírnění bolesti z Trp a TP je účinná metoda pressury (Renan-Ordine et al., 2011; Vernon, Schneider, 2009). Na bolestivý bod je terapeutem aplikován tlak, dokud neucítí, že dosáhl tkáňové bariéry – zvýšení svalové rezistence. Tento tlak - pressuru - terapeut udržuje, dokud nepostřehne uvolnění dané bariéry a svalového napětí a dokud pacient neucítí ústup bolesti (Renan-Ordine et al., 2011).

3.4.1.3 Postizometrická svalová relaxace

Další metodou je postizometrická svalové relaxace (PIR). Metoda PIR se zaměřuje zejména na svalové spasmy, TrP a TN (Lewit, 2003). V terapii patní ostruhy ji využíváme nejen na bolestivé body a TrP v oblasti plosky a v místech úponů šlach a vazů na patní kost, ale i na ošetření těchto bodů a zvýšeného svalového napětí v celé dolní končetině, kam se toto svalové napětí dále řetězí (Renan-Ordine et al., 2011). Renan-Ordine et al. (2011) ve své randomizované klinické studii také zjistili, že techniky měkkých tkání a ošetření TrP, zaměřené na svalstvo celé dolní končetiny, především lýtkového svalstva, měly pozitivní vliv na funkci a snížení tlakové bolesti u pacientů s plantární bolestí paty.

3.4.1.4 Hluboká myofasciální masáž

Další možností je hluboká myofasciální masáž, jíž je možné provádět ručně nebo za pomoci přístrojů. U té se předpokládá, že podporuje hojení zvýšením průtoku krve do poraněné fascie a svalů a jejich úponů (Goff, Crawford, 2011).

Studie potvrdily silný efekt mobilizace kloubů a uvolnění měkkých tkání pro snížení bolesti, zlepšení funkce a redukci otoků, popř. zánětu v terapii plantární fascitidy (Bialosky et al., 2009; Shashua et al., 2015).

Manuální terapie funguje také jako příprava a uvolnění tkání před cvičením. Největší efektivita je prokázána při kombinaci manuálních myofasciálních technik a mobilizací spolu s léčebným cvičením a strečinkem (Elif Tuğçe Çil, Uğur Şaylı, Feryal Subaşı, 2019; Fraser, Glaviano, Hertel, 2017).

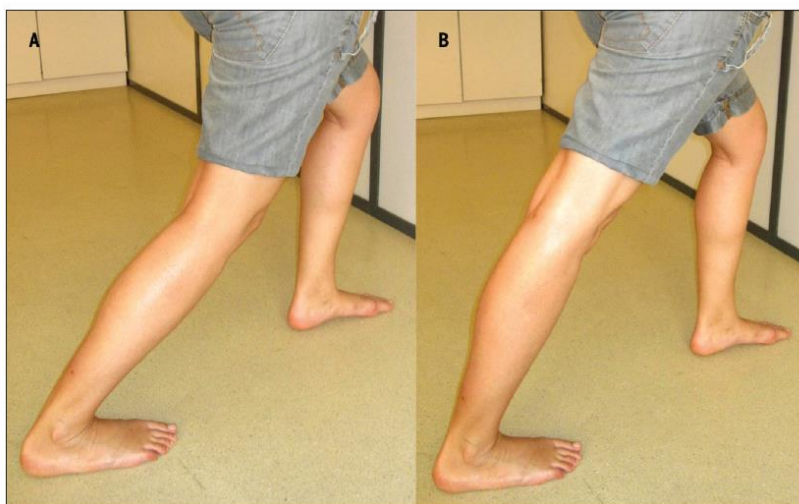3.4.2 Kinezioterapie

3.4.2.1 Stretching

Jak již bylo uvedeno, hlavní příčinnou této diagnózy je přetížení svalů a úponů, konkrétně úponů krátkých svalů planty a plantární aponeurózy na patní kost (Kolář, 2009). Proto je důležitou kinezioterapeutickou metodou při terapii patní ostruhy stretching, neboli protažení svalů přetížených a zkrácených. V literatuře se dočteme, že panuje obecný souhlas o efektivitě protahovacích cvičení u diagnózy patní ostruhy (Elif Tuğçe Çil, Uğur Şaylı, Feryal Subaşı, 2019).

Protahují se svaly lýtkové a svaly plosky spolu s plantární fascií (Renan Ordine et al., 2011; Schwartz, Su, 2014).

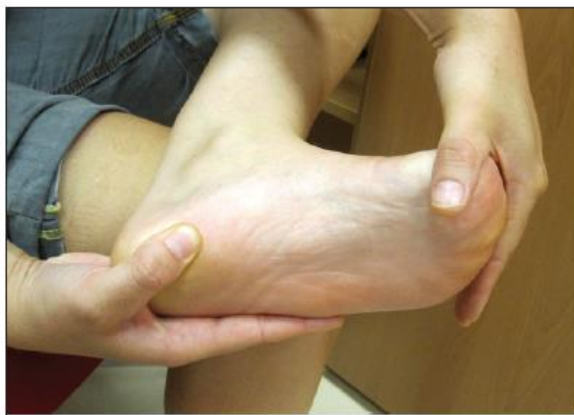Jeden z možných způsobů protažení lýtkových svalů se provádí ve stoji u stěny, s dolní končetinou, jež chceme protáhnout dál od stěny. Pacient se nakloní dopředu, dokud nepocítí tah na zadní straně lýtka, a přitom se snaží udržet patu protahované dolní končetiny na zemi. Když je koleno protahované končetiny pokrčené, protahuje se více m. soleus, pokud je proplé, zaměřuje se protažení více na mm. gastrocnemii (obrázek 9.) (Renan-Ordine et al., 2011; Suthasinee Thong-On et al., 2019).



Obrázek 9. Samostatné protažení lýtkových svalů ve stoje. (A) M. Soleus (B) M. Gastrocnemius (upraveno) (Renan-Ordine et al., 2011, 45)

Plantární fascii a krátké svaly planty je nejvýhodnější protahovat v sedě, kde si pacient položí postiženou nohu na druhou. Uchopí palec a prstce při jejich bazích a táhne je dozadu směrem k holeni, nejprve jemně, dokud neucítí protažení v plantární fascii (obrázek 10.) (Di Giovanni et al., 2003). Pacienti si mohou pro kontrolu druhou rukou

palpovat napětí fascie v místě úponu na patní kost (Bistolfi et al., 2016; Suthasinee Thong-On et al., 2019).



Obrázek 10. Specifické samostatné protažení plantární fascie (upraveno) (Renan-Ordine et al., 2011, 45)

Di Giovanni et al. (2006) zjistil, že cvičení na protažení plantární fascie a snížení jejího napětí snižuje bolest a zlepšuje funkci a spokojenost pacienta více, než cvičení zaměřené na uvolnění a protažení také Achillovy šlachy. Nicméně obě tato specifická protahovací cvičení jsou důležitá a efektivní z hlediska dlouhodobé terapie a dlouhodobých výsledků (Schwartz, Su, 2014).

3.4.2.2 Léčebné cvičení

Významnou součástí terapie je mimo protažení a uvolnění postižených svalů také správné zapojení a posílení ostatních potřebných svalů, především krátkých svalů planty, a celková úprava zatížení, rozložení váhy na chodidlo a postavení celé dolní končetiny a osového orgánu (Kolář et al., 2009; Suthasinee Thong-On et al., 2019).

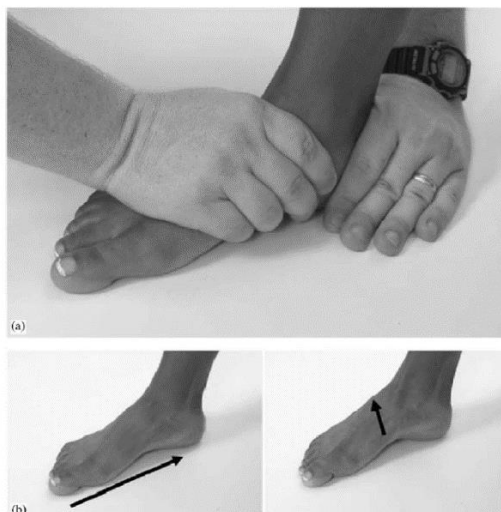
Metoda senzomotorické stimulace

Jednou z možností, která by měla být součástí kinezioterapie u patní ostruhy, je senzomotorická stimulace, kde se trénuje především rozložení zátěže chodidla. Jde zejména o správné rozložení váhy celého těla, jak při pohybu, tak ve statickém zatížení, ve třech bodech chodidla (hlavička prvního a pátého metatarsu a calcaneus). To vše při centrovaném postavení kloubů celé dolní končetiny (Kolář et al., 2009).

Metoda senzomotorické stimulace je jedním z konceptů založených na tzv. neurofyziologickém podkladě. Autorem této metody je V. Janda a M. Vávrová (Janda, Vávrová, 1992). První koncept zaměřený na využití propioceptivní stimulace zavedl anglický ortoped Freeman, který se zaměřoval zejména na hlezenní kloub. Jeho práci poté zkoumali a zdokonalili další autoři, francouzští fyzioterapeuti Hérveou a Messean ve spolupráci s ortopedem Castaignem (Pavlů, 2002). Z těchto autorů a jejich studií a poznatků následně vycházel právě profesor Vladimír Janda a fyzioterapeutka Marie Vávrová (Janda, Vávrová, 1992).


Janda a Vávrová (1992) v metodice využívají pro řízení motoriky jednak facilitace propioceptorů, smyslových receptorů umístěných ve svalech, šlachách a kloubních pouzdech, které vnímají polohu a pohyby jednotlivých částí těla. A dále je pro ně významná aktivace podkorových mechanismů. Tomu odpovídá i samotný název senzomotorika, tedy spojení senzoričtých a motorických struktur.

Začíná se úpravou struktur nohy. To znamená mobilizace kloubů, ošetření měkkých tkání a jejich stimulace a stimulace kožních receptorů na plosce, například pomocí masážního ježka (obrázek 14.) či kartáčování. Dále se pokračuje nácvikem tzv. malé nohy, snažíme se zkrátit a zúžit chodidlo pomocí správných svalů a vymodelovat příčnou i podélnou klenbu. Dojde ke změně rozložení tlaků v kloubech, stimulují se propioceptory a noha se nastaví do námi požadovaných třech opěrných bodů. Malá noha se provádí nejprve pasivně terapeutem, poté aktivně s dopomocí a následně pacient sám (obrázek 11.). Malou nohu se snažíme následně udržovat během celé motorické řady a v mnoha variantách jako například v korigovaném postoji, postoji na jedné dolní končetině, při výskoku, výpadu, chůzi, se zavřenýma očima, při nestabilitách apod. (Janda, Vávrová, 1992; Pavlů, 2002).



Obrázek 11. Malá noha. (a) Pasivní vytvoření malé nohy. (b) Aktivní utvoření malé nohy (upraveno) (Page, 2005, 80)

Mimo nácviku a použití malé nohy dále senzomotorická řada zahrnuje cvičení na balančních úsečích, točnách, míčích, trampolínách a jiných pomůckách jako je bosu, posturomed a další (Obrázek 12. a 13.). Samozřejmě všechny tyto pomůcky a cvičení mají svá pravidla a zásady. Jako například, že se cvičí vždy naboso, pokud je to možné, cviky nejprve trénovat na pevné podložce, bezpečné prostředí, nezadržovat dech, dbát na správný stoj a posturu apod. (Janda, Vávrová, 1992).



Obrázek 12. Kulová a válcová úseč (Kolář et al., 2009)

Významnou součástí této terapie je převedení této naučené aktivity do běžného života, a to od klasické chůze po specifickou pohybovou zátěž u sportovců (Kolář et al., 2009).

Obecným cílem senzomotorické stimulace je v provedení zamýšleného pohybu dosáhnout toho, aby se svaly zapojovaly automaticky a optimálně v požadovaném sledu, dále svalová koordinace, celková stabilizace, rovnováha (Janda, Vávrová, 1992; Pavlů, 2002). Zde je konkrétně naším cílem správně zapojit svaly dolních končetin

při centrovaném postavení kloubů dolních končetin. To vše při správné stabilitě a postavení těla (Kolář et al., 2009).



Obrázek 13. Nákrok na kulovou úseč s podřepem přesunem váhy dopředu (upraveno) (Page, 2005, 83)

Koncept Propriofoot

Na podobném principu senzomotorické aktivace chodidla, jako metoda Jandy a Vávrové, pracuje Propriofoot Concept. Tento koncept zpracovali francouzští fyzioterapeuté Jerome Baicry a Loïc Paris v roce 1998. Vycházeli z práce a poznatků Jandy a Vávrové. Oproti senzomotorické stimulaci se ovšem nezabírali nohou jako celkem a oddělovali předonoží a zánoží. Zaměřovali se více na kotník a nohu jako takovou. Koncept byl také původně navržen pro poúrazovou terapii kotníku u sportovců. Cvičení s Propriofoot aktivuje nejen svaly kotníku, ale také celé dolní končetiny, a především krátké svaly nohy, má vliv i na rozložení tlaků na chodidle, pohyblivost kloubů nohy a taktéž stabilizuje od nožní klenby po celý trup. Při samotném cvičení se využívá stabilních a nestabilních podložek, stejně jako u senzomotorické stimulace, s tím rozdílem, že jsou malého rozměru a umisťují se vždy jedna pod předonoží a jedna pod zánoží (Dudová, 2014).

Další cviky


Dalších pár vybraných konkrétních cviků na aktivaci a posílení potřebných krátkých svalů planty:

1. V sedě s ručníkem pod ploskou nohy, jež chceme cvičit. Krčíme prsty a tím rolujeme ručník pod nohou. Poté naopak ručník prsty roztahujeme. Střídá se flexe

a extenze prstců. Je možné provádět i bez ručníku (tzv. píd'alky) (obrázek 14.). (Suthasinee Thong-On et al., 2019).

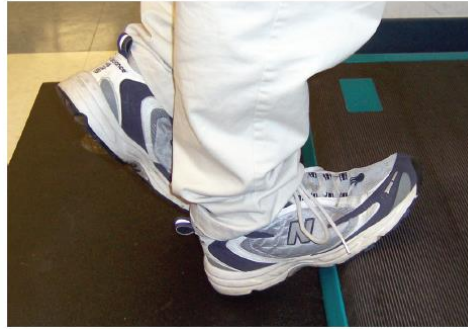2. Cvičení do inverze a everze pomocí therabandu. Pro cvičení do everze v sedě omotáme theraband dokola okolo nohou, které jsou od sebe lehce abdukované. Poté nohu, jež cvičíme, vytáčíme směrem do everze proti odporu gumy, zatímco druhá stabilizuje. Při cvičení do inverze je postup stejný, pouze se guma omotá kolem nohy a jiného pevného předmětu (například noha od stolu/židle), který v tomto případě stabilizuje (Suthasinee Thong-On et al., 2019).

3. Dále cvičení jednotlivých prstců a palce do abdukce, extenze, koordinace palce a prstců (obrázek 14.). Zvedání předmětů (tužky, kapesníku, balónků) prsty na nohou (obrázek 14.) nebo například kreslení nohou pomocí prstců je také účinným a navíc zábavným cvičením nejen pro děti (Švrčková, 2021 – ústní sdělení).



Obrázek 14. Cvičení s chodidly (Mgr. Karolína Švrčková, Salaegro s.r.o., 2021)

4. Pro posílení lýtkového svalstva, je možné využít schod či bedničku, na kterou se pacient postaví s patami přes okraj. Poté několikrát za sebou pomalu stoupá na špičky a následně klesá patami dolů až pod úroveň roviny schodu. Tím se zároveň daný sval protáhne. Nejprve je dobré začít s oporou horních končetin, poté postupně ztěžovat, bez opory či na jedné noze (Suthasinee Thong-On et al., 2019).



Obrázek 15. Posílení a současné excentrické protažení lýtkového svalu využitelné při plantární fascitidě (upraveno) (Goff, Crawford, 2011, 680)

V závěru je prokázáno, že protahovací a posilovací cvičení, a terapie na ně zaměřená, u pacientů významně snížily bolest a zlepšily celkovou funkci, a proto by měli být vždy zařazeny do terapie. (Suthasinee Thong-On et al., 2019; Boonchum, Bovonsunthonchai, Sinsurin, Kuananusornchai, 2020).

3.4.3 Fyzikální terapie

Metody a prostředky fyzikální terapie jsou další možností, kterou může fyzioterapeut využít v terapii patní ostruhy. Využívá se zde především analgetického, trofotropního či antiedematózního a myorelaxačního účinku, popřípadě mechanického účinku v pokročilé fázi onemocnění (Poděbradský, Poděbradská, 2009).

Zde jsou uvedeny možné příklady využití fyzikální terapie při diagnóze patní ostruhy.

3.4.3.1 Ultrazvuk

Ultrazvuková terapie je běžně používanou léčbou patní ostruhy pro její myorelaxační, vasodilatační a analgetické účinky. Součástí jsou piezoelektrické krystaly, které využívají vysokofrekvenční střídavý proud k transformaci elektrické energie na energii mechanického kmitání a na teplo a tkáněmi neprochází žádný elektrický proud (Peng Xia et al., 2017).

Myorelaxačního a disperzního účinku je dosaženo tzv. mikromasáží, kdy dochází k rozkmitání buněk v dráze podélného vlnění ultrazvuku (Poděbradský, Poděbradská, 2009). U kontinuálního ultrazvuku tkáně absorbují ultrazvukovou energii a tím se lokálně zahřívají, což vede k zvýšení nejen teploty, ale i metabolismu a lokálního prokrvení (vasodilataci) a rozvolnění tkání. Ultrazvuk dále údajně zvyšuje chemickou aktivitu

v tkáních, propustnost buněčné membrány a mění rychlost difúze a syntézy proteinů. Toto vše potenciálně ovlivňuje rychlost opravy tkání (Stuber, Kristmanson, 2006).

Ultrazvuk se aplikuje pomocí hlavice a kontaktního média (gelu), který zamezuje nežádoucí vzduchové vrstvě mezi hlavicí a tkání (Poděbradský, Poděbradská, 2009). Pro tuto diagnózu se využívá frekvence 3MHz, jelikož potřebujeme proniknout pouze do povrchových tkání. Intenzita bude okolo 0,5 – 1 watt/cm² a mód kontinuální po dobu nejlépe 10 minut, aplikace semistaticky ultrazvukovou hlavicí o průměru 4 cm (Konjen, Napnark, Janchai, 2015; Kolář et al., 2009).

3.4.3.2 Laseroterapie

Laser se využívá pro jeho analgetický a myorelaxační účinek. Předpokládá se, že laserové záření ovlivňuje buněčný metabolismus, syntézu proteinů, hojení ran a imunitní reakce s cílem zlepšit rychlost hojení poraněných měkkých tkání a snížit úroveň bolesti (Stuber, Kristmanson, 2006).

V této terapii se k léčbě využívá vysoká energie laserového paprsku. Vysoká energie paprsku je dána charakteristickými vlastnostmi laseru, jsou to polarizace, koherence, monochromaticnost a nondivergence. Velikost dávky závisí na typu ošetřované tkáně a kožního krytu i na typu přístroje a pohybuje se v rozmezí 0,5 – 6,0 J/cm². Cílem terapie je tedy především dosažení biostimulačního, analgetického a antiedématózního účinku (Poděbradský, Poděbradská, 2009).

Nedávno vyvinutou technologií je Low-Level Laser Therapy, jinak také nízkourovňová laserová terapie. Funguje na principy fotochemie, využívající diskretní vlnovou délku světla k zahájení signální transdukční kaskády stimulací proteinu, jež je schopný absorbovat světelnou energii, známý také jako fotoreceptor protein. Přestože jsou potřeba další studie a testování, ukazuje se tato metoda jako velice slibná v léčbě plantární fascitidy (Macias et al., 2015).

3.4.3.3 Rázová vlna

K léčbě rázovou vlnou se většinou přistupuje jako k alternativě k operační léčbě, pokud je konzervativní léčba neefektivní nebo pokud se již vytvořil kalcifikát (calcar calcanei). Zpravidla tedy již v chronickém stádiu onemocnění. Oproti operačnímu zákroku je rázová vlna šetrnější, neinvazivní metoda s rychlejší dobou hojení, kratší rekonvalescencí a bez potřeby imobilizace po zákroku. Naopak ale může pacient

pociťovat bolest během a po proceduře a většinou se objeví lokální otok a hematoma, dalším rizikem může být vznik krvácení a lokálního poškození měkkých tkání (Goff, Crawford, 2011; Bistolfi et al., 2016).

Hlavním principem je přeměna vzduchové vlny, jež je vháněna pod určitým tlakem do přístroje, na vlnu akustickou. Ta je poté aplikátorem přenášena do tkáně, kam se přenáší velké množství energie a stimulují se hojivé procesy. Jedná se tedy o aplikaci přístrojově generovaných rázů. Měla by také způsobovat zvýšení lokální cirkulace a tím zvýšení metabolismu v místě aplikace a mělo by též docházet k redukci napětí a eutonizaci svalových vláken, a tím ke zmenšení úponových bolestí. Analgetický efekt po aplikaci je dále způsoben uvolněním endogenních opiátů (Kolář et al., 2009).

Pacienti leží na břiše s kompletně relaxovanou nohou. Úhel aplikace je 90 stupňů a kontrola probíhá pomocí RTG nebo ultrazvukových snímků. Místo je určeno pomocí palpce bolestivého bodu v blízkosti úponu svalu (Topalovic, Matanovic, 2020).

Metoda se využívá obecně k léčbě kalcifikátů ve svalech a šlachách. Mechanická vlna se šíří tkání ke kalcifikátu aniž by danou tkáň poškodila. Mechanická energie rázové vlny generovaná prostřednictvím aplikátoru, se zaměří na místo daného kalcifikátu, kde vzniká tepelná energie. Tepelná energie transformací prostřednictvím intracelulárních procesů, vede k soustředění energie v místě kalcifikace. Cílem je především dosáhnout analgetického účinku, rozpuštění či zmenšení kalcifikátu a nastartování regeneračních procesů (Topalovic, Matanovic, 2020).

Odlišné studie používají různé léčebné protokoly a prozatím není nastavení parametrů a dávkování přesně dáno. Mezi tyto parametry patří intenzita tlaku, počet rázů, frekvence a hustota toku energie (Kolář et al., 2009).

Aplikace rázové vlny výrazně snižuje bolest u většiny pacientů a zároveň redukuje kalcifikát. Dle většiny studií se tedy jedná o ucházející neinvazivní metodu léčby patní ostruhy, obzvláště v chronickém stádiu, s prakticky nulovými kontraindikacemi. Stále je ovšem téma skutečné efektivity a účinků poněkud kontroverzní (Topalovic, Matanovic, 2020; Konjen, Napnark, Janchai, 2015; Xian Li et al., 2018; Kai Sun, Haiyu Zhou, Wenxue Jiang, 2018).

Souhrnné studie dokazují, že terapeutický ultrazvuk a terapie rázovou vlnou účinně působí v léčbě patní ostruhy. Laseroterapie se postupně ukazuje také jako možný prostředek léčby, je ovšem potřeba dalšího testování (Lizis, 2018; Xian Li et al., 2018).

3.4.3.4 Další prostředky fyzikální terapie

Mezi další prostředky fyzikální terapie, které je též možné využít v této problematice, jsou lokální aplikace tepla pro prohřátí tkáně, lokální aplikace chladu k utlumení bolesti a otoku převážně po zátěži. Dále prvky vodoléčby jako vířivá či perličková koupel nohou, kde se zvyšuje prokrvení, aktivují se receptory a dochází k jemné masáži. Může se využít také podvodní masáž nohou či cvičení nohou přímo v teplé vodě, což může pacient provádět sám doma (Capko, 1998; Poděbradský, Poděbradská, 2009). Na problematiku TrP je možné využít kombinovanou terapii. Využitelná je taktéž magnetoterapie pro vasodilatační, myorelaxační a analgetické účinky, její efektivita ovšem není zcela prokázána a účinky jsou tudíž diskutabilní.

Prostředky fyzikální terapie slouží jako doplňující prostředek. Aby byly efektivní, měly by být v terapii využívány spolu s dalšími metodami a opatřeními a ne izolovaně bez intervencí, ovlivňujících důvod vzniku (Lizis, 2018).

3.4.4 Další fyzioterapeutické metody

Mezi další metody, využitelné v terapii patní ostruhy, můžeme zařadit:

3.4.4.1 Taping

Taping patří mezi funkční techniky prevence či léčby pohybového aparátu. Jedná se o terapii pomocí pružných samolepících pásek aplikovaných na kůži přesně určeným specifickým postupem. Kinesiotaping funguje na neurofyziologickém principu. Umožňuje aktivitu funkčního celku pohybového aparátu a zachovává nervosvalové funkce. Může zpevňovat a stabilizovat danou oblast, chránit před zraněním, korigovat držení či ortopedické vady. Stimuluje pohybový aparát, uvolňuje přetížené tkáně a svaly a zvyšuje napětí oslabených tkání, může též snižovat otok stimulací lymfatického systému (Flandera & Hrdlička, 2001).

Taping nohy poskytuje podporu a správné držení kleneb a potenciálně odstraňuje napětí nejen z plantární fascie. Lze ho zařadit jak u pacientů, u kterých je již diagnostikována PF, ale i jako součást prevence (Stuber, Kristmanson, 2006). Neméně účinný je jeho placebo efekt, který má pozitivní vliv na psychiku pacienta.

Používá se především funkční taping, který reflexně facilituje svaly přes kožní receptory. Lepí se v průběhu oslabených svalů maximálně na několik hodin, většinou když je noha ve větším zatížení.

Elastický terapeutický tape aplikovaný na m. gastrocnemius a plantární fascii snižuje bolest a tuhost plantární fascie (Tsai, Chang, Lee, 2010). Antipronační tejp snižuje bolestivost a tlak při chůzi a tím zlepšuje funkci až po dobu tří týdnů (Martin et al., 2014).

Systematické přehledy a studie potvrdili přinejmenším krátkodobou efektivitu tejpování při bolestech paty. Obzvláště pokud je kombinováno se strečinkem a ortopedickými pomůckami (van de Water, Speksnijder, 2010; Landorf, Menz, 2008).

3.4.4.2 Klasická a reflexní masáž

Klasická nebo reflexní masáž jsou další možné varianty využitelné při terapii patní ostruhy. V obou případech se využívají specifické hmaty, popřípadě sestavy, určené pro danou oblast či problém. Mimo jiné masáž podporuje hojení zvýšením průtoku krve do poraněné fascie a svalů a jejich úponů. Reflexní masáž reflexně působí na bolest a napětí. V neposlední řadě jsou formou relaxace a uvolnění (Capko, 1998).

3.4.4.3 Suchá jehla

Při této metodě se rychle zavede speciální jehla, určená pro tuto léčbu, do TrP lokalizovaného terapeutem a rychle se opět vytáhne. Cílem je vyvolání lokálního záškubu, tzv. local twitch response. Délka jehly závisí na lokaci TrP. Provádí se především na musculus soleus, gastrocnemius, quadratus plantae, flexor digitorum brevis a abductor hallucis. Pokud je ve svalu více TrP, ošetřuje se ten nejcitlivější/nejbolestivější (Al-Boloushi et al., 2020).

Ještě před několika lety, zde nebyly téměř žádné studie a důkazy na podporu klinického přínosu metody suché jehly v léčbě bolestí v oblasti paty (Cotchett, Landorf, Munteanu, 2010). Dnes, přestože jejich počet je stále omezen, už je možné najít práce, které se tímto zabývají a v nichž se potvrzuje přínos a efektivita této metody v léčbě obtíží jako je PF (Al-Boloushi et al., 2020; Cotchett, Munteanu, Landorf, 2014).

Tyto další metody jsou obvykle řazeny k hlavním metodám fyzioterapie v léčbě patní ostruhy a jsou neméně důležitou součástí rehabilitačního plánu.

3.4.5 Prevence a režimová opatření

Prevence jako taková, je zásadní součástí léčby jakéhokoli onemocnění. Preventivní opatření by měly být vždy první věcí, s níž je pacient obeznámen.

Mezi preventivní kroky, které může fyzioterapeut poskytnout pacientovi, je už samotná instruktáž, správná edukace a upozornění na rizikové faktory, spojené s danou diagnózou – v tomto případě ostruhou patní kosti (Martin et al., 2014). Instruktáž a edukace tak vedou nejen k samotné prevenci, ale i k aktivnímu zapojení pacienta a jeho povědomí o daném problému.

Pacientovi by mělo být nejprve vysvětleno, co znamená jeho konkrétní diagnóza, co vlastně způsobuje jeho problémy, jak vznikají nebo naopak, co teprve může vzniknout a následně v návaznosti na to vysvětlit, co může dělat pro to, aby se dané problémy zlepšily nebo aby v nejlepším případě vůbec nevznikly (Švrčková, 2021 – ústní sdělení)

Důležité je seznámit pacienta s rizikovými faktory, které povětšinou předchází danému onemocnění, aby se jim mohl vyvarovat. Mezi tyto se řadí především snížení tělesné hmotnosti, zmírnění nebo úplné vynechání nadměrné zátěže – s tímto může souviset i nadměrná zátěž na oblast nohou v pracovním prostředí, je tedy na místě, aby pacient uvažoval o změně povolání, pokud je to možné (Stuber, Kristmanson, 2006).

Další důležitou součástí je instruktáž ohledně vhodné obuvi, které by měly podpírat klenbu a mít měkké polstrování pod patou. S tím souvisí případné využití ortopedických pomůcek, jako jsou dlahy či nejčastěji využívané ortopedické vložky (obrázek 16. a 17.), které by měli být nejlépe zhotovené na míru po vyšetření ortopedem. Do preventivních pomůcek lze zařadit také kinesiotaing, o němž je psáno výše (Martin et al., 2014; Stuber, Kristmanson, 2006).



Obrázek 16. Na míru zhotovené ortopedické vložky do bot (Goff, Crawford, 2011, 680)



Obrázek 17. Volně prodejné ortopedické pomůcky na paty (nahore) a na podporu klenby (dole)
(Goff, Crawford, 2011, 680)

Pacienti s problémy v oblasti nohy a plosky většinou disponují nesprávným stereotypem chůze a celkovou neoptimální posturou. Proto je zásadní instruktáž o nácviku chůze a správného držení těla, k čemuž fyzioterapeuté mohou využít konkrétní metody zaměřené na tuto problematiku jako je například Brüggerův princip či metoda Dynamické neuromuskulární stabilizace (DNS) (Kolář et al., 2009; Švrčková, 2021 – ústní sdělení).

V neposlední řadě může pacient sám preventivně provádět cvičení a protahování, jež bylo popsáno výše. Může provádět automasáž k uvolnění měkkých tkání, stimulace exteroceptorů pomocí masážních ježků, kamínků, kartáčů. Efektivní alternativou pro aktivaci receptorů a svalů na plosce je také chůze na boso v přírodním terénu (Švrčková, 2021 – ústní sdělení)

4. Kazuistika

Pacient: V. K., muž, 50 let

Datum vyšetření: 15. 2. 2022

Diagnóza: calcar calcanei dx.

4.1 Anamnéza

Osobní anamnéza: prodělal běžné dětské nemoci, cca před 6 lety diagnostikován lehký výhřez meziobratlové ploténky L4/L5 – léčba konzervativní, v 13 letech zlomenina pravého zápěstí, 2004 natažený přední zkřížený vaz v pravém kolenním kloubu

Rodinná anamnéza: nerelevantní

Pracovní anamnéza: provozní restaurace, kuchař – fyzicky náročná práce, zátěž nohou (minimálně 8 hodin denně)

Sociální anamnéza: žije v bytě s přítelkyní ve druhém patře s výtahem, má dvě dospělé děti, které s nimi nežijí

Sportovní anamnéza: cvičení na bolesti zad – dříve chodil na rehabilitace, snaží se cvičit pravidelně doma (cca 3-4x do týdne), od dětství sportovec, dříve závodně fotbal, nyní ve volném čase rybaření, bowling, cyklistika, běžecké lyžování, turistika – nyní omezeno z důvodu bolestí

Farmakologická anamnéza: občasné analgetika, sezóně léky na alergii

Alergologická anamnéza: sezónní alergie na pyly, trávy

BMI: 29,3

Abusus: alkohol příležitostně, kouří min. krabičku denně

Nynější onemocnění:

Pacient začal cca před 2 lety pociťovat občasné bolesti pravé paty a plosky, tyto bolesti se postupně zhoršovaly. Nyní pacient pociťuje téměř každodenní ostré bolesti pod pravou patou, které jsou nejhorší ráno a po zátěži v práci či po větší fyzické aktivitě. Bolest se nikam nešíří a v noci ji necítí. Omezuje ho ovšem výrazně v každodenních aktivitách a při sportu. Nyní se také bolest začíná projevovat i na druhé noze. Po návštěvě lékaře a zhotovení RTG snímku byla diagnostikována ostruha patní kosti vpravo.

4.2 Vyšetření

Celková aspekce

- Pravá SIPS výše, infragluteální rýha vpravo výše
- Zákolenní rýhy symetrické, Achillova šlacha výraznější vlevo
- Lýtkové svalstvo vpravo více hypertrofické, zvýrazněná kontura m. tensor fasciae latae a vastus medialis bilaterálně
- Vnitřní kotníky lehce valgózní, nohy postavené v lehké zevní rotaci
- Znatelné otlaky zezadu na patách oboustranně, kůže na plantárních stranách pat suchá a popraskaná, bez otoku
- Mírný hallux valgus vlevo, jinak bez výraznějších deformit či abnormalit
- Podélná i příčná klenba oboustranně mírně snížená
- Levé rameno výš, levá lopatka držaná výš a zevně oproti druhé, protrakce ramen bilaterálně
- Tajle větší vpravo při aspekci zezadu
- Celkový náklon těla na pravou stranu, hlava lehce ukloněná doleva a v mírném předsunu
- Zvýšená bederní lordóza a hrudní kyfóza
- Prominentní paravertebrální valy, hlavně v Lp a Th/L přechodu

Stoj

- Viz. aspekce
- Více zatěžuje levou DK, pravá DK dominantní
- Stoj o užší bázi
- Romberg I – negativní
- Romberg II – negativní
- Romberg III – negativní
- Při žádné z modifikací Rombergových stojů nebyly shledány titubace ani zvýšená aktivita bércevého svalstva DKK.
- Stoj na špičkách zvládá, stoj na patách vydrží pár sekund, stoj na jedné noze zvládne s mírnými titubacemi a zvýšenou aktivitou bércevého svalstva – hra šlach

Chůze

- Při chůzi více zatěžuje levou DK a více dopadá na patu, pravou patu mírně odlehčuje z důvodu bolesti a dopadá tak spíše na předonoží, chůze o střední bázi, délka kroku symetrická, chůze stabilní, mírná zevní rotace nohou, celkový náklon těla lehce vpravo
- Chůze po špičkách bez obtíží, chůze po patách byla obtížnější a s větším zatížením levé DK, chůze se zavřenýma očima bez obtíží

Palpace

- pánev mírně zešikmená - vlevo níž
- pacient pociťuje ostrou bolest při palpaci na plosce mediálně od calcaneu vpravo, dále je výrazně citlivá střední plantární část nohy a průběh krátkých svalů plosky a to bilaterálně, vlevo méně
- prstce a kotníky bez bolesti bilaterálně
- bilaterálně hypertonus krátkých svalů planty, m. triceps surae více vpravo, ischiokrurálních svalů, m. tensor fasciae latae, vastus medialis
- palpačně bolestivé body a zóny v krátkých svalech planty, m. tensor fasciae latae a m. piriformis bilaterálně
- Snížená posunlivost patního polštáře bilaterálně

Joint play

- Omezení drobných kloubů nohy obou dolních končetin
- Vpravo omezení v Chopartově kloubu

Obvody DKK

LDK

- Lýtko v nejširším místě: 43 cm
- Přes kotníky: 28 cm
- Přes hlavičky metatarsů: 27 cm

PDK

- Lýtko v nejširším místě: 44 cm
- Přes kotníky: 28,5 cm
- Přes hlavičky metatarsů: 27,5 cm

Délky DKK

- Funkční délka LDK 94 cm, PDK 94 cm
- Anatomická délka LDK 88 cm, PDK 88 cm

Rozsah pohybu

Hlezenní kloub

- LDK: S_A: 10 – 0 – 30, R_A: 10 – 0 – 30
S_P: 15 – 0 – 35, R_P: 15 – 0 – 30
- PDK: S_A: 10 – 0 – 30, R_A: 10 – 0 – 25
S_P: 15 – 0 – 35, R_P: 15 – 0 – 30

Zkrácené svaly dle Jandy

- M. triceps surae: 1 – malé zkrácení

Reflexy na DKK

- Patellární reflex - vybavitelný
- Reflex Achillovy šlachy - vybavitelný
- Medioplantární reflex - vybavitelný

Čítí

Povrchové

- Taktilní čítí – bilaterálně nepoškozeno
- Rozlišení tupé X ostré – LDK 10/10, PDK 9/10
- Termické čítí – LDK 10/10, PDK 10/10

Hluboké

- Stastézie a kinestézie - zachována bilaterálně

Z vyšetření vyplívá, že hluboké a povrchové čítí je bilaterálně nepoškozeno.

Vyšetření pulzace na chodidle

- A. tibialis posterior (za mediálním kotníkem) – puls dobře hmatný bilaterálně, bez rozdílu teploty
- A. dorsalis pedis (nárt nohy mezi II. A III. metatarsem) – pulz slabší, ale hmatný bilaterálně, bez rozdílu teploty
- A. fibularis (před laterálním kotníkem) - puls dobře hmatný bilaterálně, bez rozdílu teploty

Ostatní testy

Funkční testy na plosku chodidla

- Jack test – negativní (lehká rezistence dorsální flexe palce a správné nadzvednutí podélné klenby)
- Test postavení na špičky – negativní (správné zvýraznění podélné klenby)

Homansovo znamení – negativní

Funkční test na Mortonovu metatarzalgii

- Metatarsal squeeze test – negativní
- Mulderovo znamení - negativní

4.3 Krátkodobý rehabilitační plán

V rámci krátkodobého rehabilitačního plánu bude terapie zaměřena především na uvolnění měkkých tkání a struktur na plosce nohy, obnova joint play, protažení zkrácených struktur, aktivaci a stimulace potřebných svalů a tkání. Dále se budeme zaměřovat na zlepšení optimálního stereotypu chůze a zatížení DKK. Tímto vším chceme zároveň dojít ke zmírnění bolesti.

K dosažení výše zmíněného budeme využívat terapeutických prostředků, jako jsou techniky měkkých tkání k ošetření plosky, mobilizace drobných kloubů nohy pro obnovu joint play, stimulace a aktivace plosky nohy pomocí masážních ježků, kartáčů, klasické či reflexní masáže. Dále stretching plantární aponeurózy a lýtkových svalů, metoda senzomotorické stimulace a další cviky k aktivaci a posílení ostatních potřebných svalů (viz. kapitola 3.4.2 kinezioterapie). Také využijeme možností fyzikální terapie, v našem případě především ultrazvuku, který máme k dispozici. K podpoře klenby využijeme kinesiotaaping.

Hlavní součástí terapie bude instruktáž pacienta o prevenci, rizikových faktorech a dalších možných využitelných prostředcích jako je chůze na boso, automasáž

či doporučení ortopedických vložek na míru (viz. kapitola 3.4.5 prevence a režimová opatření). Pacient uvedl, že již vyzkoušel změnu obuvi, zatím nicméně bez výsledku.

4.4 Dlouhodobý rehabilitační plán

V rámci dlouhodobého rehabilitačního plánu je zásadní nadále pokračovat v pravidelném provádění cviků, uvolňování a péče o nohy a plosky samostatně v domácím prostředí. Dále pokud možno zařazení dalších vybraných metod a prostředků, které pacient vyzkouší a uzná za vhodné a užitečné (viz. kapitola 3.4 fyzioterapie u patní ostruhy). Podstatné bude zapojení naučených aktivit do každodenního aktivního života.

Samozřejmostí by mělo být poučení o dlouhodobém dodržování preventivních opatření, zavedení a dlouhodobé používání ortopedických vložek a změna obuvi. Vhodná by také byla úprava pracovního prostředí, popřípadě zvážit a upravit pracovní dobu či náplň práce tak, aby se zmírnilo přetěžování postižené oblasti.

V neposlední řadě je snaha dlouhodobě pacienta motivovat k pravidelné aktivitě, cvičení a péči nejen o své nohy, ale o celé tělo.

5. Diskuze

Bolest v oblasti paty, způsobená konkrétně ostruhou patní kosti, je poměrně rozšířeným problémem posledních let a během života potká minimálně 10% populace (Elif Tuğçe Çil, Uğur Şaylı, Feryal Subaşı, 2019). Dočteme se o ní ve velké většině v literatuře s ortopedickým zaměřením a v souvislosti s tím i s ortopedickým řešením její léčby, která povětšinou nebere ohled na funkční vztahy v oblasti nohy i celého organismu, což je ve fyzioterapii nezbytné pro určení správné terapie. Nutno ovšem podotknout, že v poslední době se začínají objevovat studie a odborné články zaměřující se více na problematiku terapie patní ostruhy z pohledu fyzioterapie a využití fyzioterapeutických metod.

Během shromažďování informací a poznatků k této bakalářské práci jsem nicméně nenarazila na dokument či publikaci, kde by byly přesně souhrnně uvedeny všechny možnosti, způsoby a konkrétní cviky, jež má fyzioterapeut k dispozici pro terapii. Jsou zde autoři a souhrnné, porovnávací články jako například Bistolfi et al. (2016); Goff a Crawford (2011) nebo Stuber a Kristmanson (2006), ti ovšem uvádí pouze zlomek z možných metod terapie patní ostruhy.

Diskutabilní je již samotný pojem patní ostruha. Dalo by se říci, že tento název zahrnuje dva pojmy: fascitis plantaris a calcar calcanei. První zmiňovaný pojem je možné popsat jako jakési předstádium, entezoptie, kdy dochází k postupnému přetěžování úponů svalů a aponeurózy na patní kost, vznikají mikrotraumata (Pilný et al., 2016). Vznik kostěného výrůstku je již jakýmsi konečným chronickým stádiem nazývaným právě calcar calcanei (Dungl, 2014). Z toho důvodu jsem měla občas při psaní práce problém, který pojem v daném textu použít. Někteří autoři jako Topalovic a Matanovic (2020) nebo Lizis (2018) ve svých studiích užívají pojem calcar calcanei. Nicméně téměř většina zdrojů, ze kterých jsem čerpala, používá název plantar fascitis, popřípadě fascitis plantaris.

Jak jsem uváděla již v samotné práci i samotný pojem fascitis plantaris není úplně přesný. Název vznikl, když se za hlavní příčinu bolesti považoval zánět, proto přípona - itis (Musil, Kubešová, Kubeš, 2015). Histopatologické studie ovšem ukázaly, že pacienti s diagnostikovanou plantární fascitidou mají spíše dezorganizaci fibrózní tkáně podobnou degenerativní tendinóze než zánět (Schwartz, Su, 2014).

Diagnostika a vyšetření patní ostruhy je v některé odborné literatuře dobře zpracováno (Thomas et al., 2010; Martin et al., 2014; Kolář et al., 2009), ovšem co se

týče komplexního vyšetření z pohledu fyzioterapeuta, zaměřující se na tuto oblast, zdrojů příliš nenajdeme, a pokud, tak pouze povrchové a nekompletní (Pilný et al, 2016; Petraglia, Ramazzina, Costantino, 2017). To může činit diferenciální diagnostiku velmi obtížnou. Je to také jeden z důvodů, proč jsem v tomto případě často čerpala ze znalostí získaných na přednáškách a praxích během mého studia.

Podíváme-li se do prací většiny autorů, ke konzervativní léčbě patní ostruhy se zde uvádí převážně ortopedické pomůcky, léčba kortikosteroidovými injekcemi popřípadě léčba rázovou vlnou a protahování. Přesto, že tyto jsou podstatnou součástí léčebného plánu, konzervativní léčba a konkrétně fyzioterapie nabízí mnohem více účinných možností a metod a přispívá k řešení komplexních faktů a celkových neoptimálních kompenzačních mechanismů organismu jako neoptimální stereotyp chůze a zatížení, svalové dysbalance, postavení pánve atd., které se navzájem ovlivňují (Kolář et al., 2009). Jinými slovy fyzioterapie hraje zásadní roli v prevenci a nápravě příčin, ne pouze řešení důsledků.

Co se týče již zmiňovaných ortopedických pomůcek a konkrétně ortopedických vložek, mnoho autorů jako Stuber a Kristmanson (2006); Bistolfi et al. (2016) a Landorf, Keenan a Herbert (2006) jim přiřkládají zásadní roli a řadí je mezi hlavní a účinnou součást terapie, což je ostatně prokázáno. Osobně jsem neobjevila během psaní této práce literaturu, která by se stavěla přímo proti jejich užívání, nicméně jsem si jistá, že panuje i opačný názor k jejich využívání. Myslím, že ortopedické vložky jsou důležitou součástí v terapii patní ostruhy sloužící k odlehčení a podpoře klenby. Fyzioterapeut by měl ale pacientům doporučit vyšetření ortopedem, který jim poskytne poukaz na vložky zhotovené na míru pro ně. Důležité je také říci, že není možné veškeré problémy řešit používáním ortopedických vložek, jak bývá obzvláště u některých lékařů zvykem.

Diskutovatelné je použití kortikosteroidových obstríků. Právem se o nich dočteme téměř v každém článku zabírající se léčbou patní ostruhy, jelikož se ve velké většině používají. Například Crawford, Atkins, Young, Edwards (1999) o nich píše jako o velmi účinném způsobu léčby. Uden, Boesch a Kumar (2011) a mnoho dalších uvádí, že tomu tak nemusí být vždy a je potřeba brát v úvahu výrazná rizika při jejich aplikaci způsobující až rupturu plantární fascie či atrofii tukového polštáře. Navíc je prokázána pouze jejich krátkodobá účinnost. Je tím pádem na zvážení každého ortopeda, před tím, než injekce aplikuje, zda daná rizika stojí za výsledný efekt.

Avšak ani fyzioterapie nevyřeší vše a ani v ní nepanují jednotné názory. Zmínit můžeme například využití malé nohy v rámci senzomotorické řady. Jak uvádí samotní

autoři této metody Janda a Vávrová (1992), nácvik malé nohy má pomoci aktivovat krátké svaly planty a příznivě ovlivňovat proprioceptory. Na druhou stranu se setkáme i s názorem, že malá noha není úplně fyziologická. Je spíše náhradním programem, do kterého je posturální systém tlačěn a může se tak utvořit a zafixovat patologie. S tímto názorem jsem se setkala převážně během praxe a mezi fyzioterapeuty a lékaři se najdou zastánci obou těchto pohledů. Osobně mohu říci, že využití prvků z metodiky senzomotorické stimulace je vhodné minimálně pro trénink rozložení zátěže na chodidlo, aktivaci potřebných svalů a důležité pro ovlivnění celého postavení těla (Kolář et al., 2009).

Dalším velmi diskutovaným tématem je léčba rázovou vlnou. Její účinky nejsou jednoznačně potvrzeny či vyvráceny, ačkoli v posledních letech se objevuje stále více článků a studií ohledně jejího efektu v terapii patní ostruhy a povětšinou s pozitivními výsledky. Zmínit můžeme například Topalovic a Matanovic (2020) nebo Xian Li et al. (2018), kteří uvádí výrazné snížení bolesti a redukci kalcifikátu při aplikaci rázové vlny. Oproti tomu někteří odborníci jako Poděbradský, Poděbradská (2009) nejsou přesvědčeni o jejích údajných účincích a považují je za poněkud kontroverzní a teoreticky zcela nepodložené. Navíc se jeví jako poněkud razantní a riskantní i vzhledem k hematomům, které povětšinou vznikají po aplikaci takovéto nefokusované tlakové vlny. Dle mého názoru a několika současných studií se jedná o ucházející neinvazivní metodu (oproti chirurgickému zákroku) léčby patní ostruhy, obzvláště v chronickém stádiu, s prakticky nulovými kontraindikacemi, kterou stojí za to zvážit a vyzkoušet. Někomu nemusí pomoci, ale někomu ano, setkala jsem se s oběma případy.

Co se celkově týká fyzikální terapie, každý odborník i fyzioterapeut může preferovat jiné metody. Tak či tak, souhrnné studie ukazují, že terapeutický ultrazvuk a terapie rázovou vlnou patří k nejučinnějším a nejužívanějším v léčbě patní ostruhy. Laseroterapie se také ukazuje jako možný prostředek léčby, je ovšem potřeba dalšího testování (Lizis, 2018; Xian Li et al., 2018). Obecně mohu říci, že prostředky fyzikální terapie by měly sloužit jako doplňující prostředek v léčbě a měly by být v terapii využívány spolu s dalšími metodami a opatřeními ovlivňujícími důvod vzniku.

Je těžké určit, která metoda je ta správná a kterým směrem se v terapii vydat. Každému pacientovi pomáhá něco jiného. Panuje však všeobecná shoda, že metodou číslo jedna v terapii patní ostruhy a plantární fascitidy jsou manuální techniky (Kolář et al., 2009; Martin et al., 2014) a stretching (Elif Tuğçe Çil, Uğur Şaylı, Feryal Subaşı, 2019), s čímž také souhlasím. V praxi se využívá zejména mobilizace kloubů nohy,

techniky měkkých tkání a terapie zaměřená na odstranění bolestivých bodů, jejichž účinnost a použitelnost, zejména pro snížení bolesti, je potvrzená několika studii (Renan-Ordine et al., 2011; Shashua et al., 2015; Bialosky et al., 2009). Renan-Ordine et al. (2011) ve své studii ovšem zjistili, že je potřeba tyto techniky zaměřovat na svalstvo celé dolní končetiny, aby bylo dosaženo potřebného dlouhodobějšího efektu snížení bolesti. Mimo to navíc manuální terapie funguje jako příprava a uvolnění tkání před cvičením.

To samé platí o protahovacích cvičeních. Dočteme se, že panuje obecný souhlas o užívání protahovacích cvičení u diagnózy patní ostruhy, ačkoli přímá efektivita nebyla stoprocentně prokázána výsledky studií (Elif Tuğçe Çil, Uğur Şaylı, Feryal Subaşı, 2019). Di Giovanni et al. (2006) nicméně zjistil, že cvičení na protažení plantární fascie a snížení jejího napětí zlepšuje funkci a spokojenost pacienta. Specifická protahovací cvičení by tudíž měla být součástí terapie z hlediska dlouhodobých výsledků (Schwartz, Su, 2014).

Všechny tyto články a autoři se zaměřují zejména na manuální techniky a protažení, málokterý se ale již zmiňuje o samotném posílení a aktivaci oslabených svalů nohy a celkové cvičení DK jako nabízí například metoda senzomotorické stimulace či koncept propriofoot. Mimo to, jsou zřídka uvedeny další konkrétní cviky, které lze využít v terapii. Některé uvádí například Suthasinee Thong-On et al. (2019). S dalšími cviky, popsány v této práci, jsem se seznámila během studia nebo jsem se s nimi setkala až během praxe.

V závěru je prokázáno, že protahovací a posilovací cvičení, a terapie na ně zaměřená, u pacientů významně snížily bolest a zlepšily celkovou funkci, a proto by měli být vždy zařazeny do terapie. (Suthasinee Thong-On et al., 2019; Boonchum, Bovonsunthonchai, Sinsurin, Kunanusornchai, 2020). Elif Tuğçe Çil, Uğur Şaylı, Feryal Subaşı (2019) a Fraser, Glaviano, Hertel (2017) potvrzují, že největší efektivitu je docíleno při kombinaci manuálních myofasciálních technik a mobilizací spolu s léčebným cvičením a stretchingem.

Otázkou je také využití kinesiotaingu jelikož není mnoho studií, které by dokazovaly jeho efekt konkrétně na ostruhu patní kosti. Avšak je využitelný už jen pro jeho obecné účinky jako je podpora klenby, uvolnění přetížených tkání, facilitace svalů. Může také fungovat na bázi ortopedických pomůcek při korekci držení či ortopedických vad (Stuber, Kristmanson, 2006). Navíc některé systematické přehledy a studie potvrdili přinejmenším krátkodobou efektivitu tejpování při bolestech paty.

Obzvláště pokud je kombinováno se stretchingem a ortopedickými pomůckami (van de Water, Speksnijder, 2010; Landorf, Menz, 2008).

Odborníci se shodnou, že podstatná část terapie jsou režimová opatření, instruktáž a celková prevence. Toto i za mě patří k hlavním bodům, kterými by měla každá terapie začínat, jelikož už tím předcházíme zhoršování či navrácení obtíží. Častým problémem u pacientů, se kterým se setká ve své praxi každý fyzioterapeut i lékař, bývá motivace dodržovat opatření a cvičení. To se zdaleka netýká jen ostruhy patní kosti. Jako u většiny onemocnění je léčba i zde běh na dlouhou trať, a proto i z toho důvodu je potřeba pacienta motivovat a vysvětlit mu průběh celé terapie, co obnáší a proč je potřeba zadané instrukce dodržovat.

6. Závěr

Hlavním záměrem této bakalářské práce bylo popsat možnosti konzervativní léčby a fyzioterapie u diagnózy patní ostruhy. Práce se zaměřuje na danou problematiku i z důvodu nedostatku jiných zdrojů, které by se zabývaly dostupnými metodami a konkrétními příklady současné fyzioterapie patní ostruhy nebo by souhrnně popisovaly kompletní možnosti terapie.

Základem terapie by měly být režimová opatření a konzervativní léčba ve formě ortopedických pomůcek a fyzioterapeutických metod, především manuálních technik, stretchingu s léčebným cvičením a celková úprava chůze a zatížení. Mezi doplňující prostředky je vhodné zařadit například kinesiotaping a fyzikální terapii. Až jako poslední možnost, při selhání předchozího, se jeví operační léčba nebo obštriky.

V této práci jsou dále shrnuty celkové poznatky týkající se tohoto onemocnění, jako je etiopatogeneze, diagnostika, léčba a prevence. Dále obsahuje kazuistiku pacienta s diagnózou patní ostruhy a návrh krátkodobého a dlouhodobého rehabilitačního plánu.

7. Souhrn

V úvodních kapitolách této práce jsou rozepsány nezbytné anatomické souvislosti o patní kosti, důležité svaly, jež se na ni upínají a kloubní spojení, kterých je součástí. Dále je uvedena základní fyziologie patní kosti a její funkce ve statické a dynamice nohy.

Následující kapitoly se již konkrétně věnují patní ostružce. Popisují její charakteristický výskyt, rizikové faktory, jako přetěžování, obezita či špatná obuv, které s jejím vznikem souvisí. Píše se zde o etiopatogenezi, konkrétně její spojitost s přetěžováním úponů plantární aponeurózy a krátkých svalů planty, jejich degenerací až následnou kalcifikací a utvoření osteofytu. Jsou zde popsány její charakteristické příznaky projevující se ostrou bolestí ve spodní části paty a to převážně při zatížení a při prvních krocích po nečinnosti. Dále jsou uvedeny možnosti diagnostiky patní ostruhy od palpace a dalších fyzioterapeutických vyšetření až po rentgenové snímky. Samotná léčba je shrnuta v následující kapitole.

Nejrozsáhlejší kapitolu zastupuje fyzioterapie u patní ostruhy. Je rozdělena do podkapitol zahrnující manuální terapii, kinezioterapii, fyzikální terapii a prevenci spolu s dalšími fyzioterapeutickými možnostmi jako je například kinesiotaping. V manuální terapii se mezi efektivní metody léčby patní ostruhy řadí převážně měkké a mobilizační techniky a techniky zaměřené na odstranění bolestivých bodů ve svalech. Do kinezioterapie se zde, mimo jiné, řadí zejména stretching, léčebné cvičení na posílení svalů, korekce zatížení a korekce chůze, u čehož je popsána především metoda senzomotorické stimulace. K fyzikální terapii bylo třeba zmínit, kromě ultrazvuku či laseru, hodně diskutovanou a v poslední době využívanou terapii rázovou vlnou. Samotnou prevenci a režimová opatření je potřeba uvést v samostatné kapitole, aby jim byla věnována dostatečná pozornost.

V neposlední řadě je podstatnou částí celé práce zpracovaná kazuistika konkrétního pacienta s diagnostikovanou patní ostruhou. Sestává z odebrané anamnézy, zpracovaného fyzioterapeutického vyšetření zaměřeného na dané onemocnění a osobního návrhu možného krátkodobého a dlouhodobého rehabilitačního plánu.

8. Summary

The introductory chapters of the bachelor's thesis describe the essential anatomy related to the heel bone, the key muscles attached to the heel bone, and the joint connections the heel bone is a part of. The introductory section also explores the basic physiology of the heel bone and the bone's function in the statics and dynamics of the foot.

The following chapters specifically focus on the heel spur, describing its characteristic occurrence and the risk factors related to the development of a heel spur, such as foot overload, obesity or inappropriate footwear. The chapter on etiopathogenesis describes the relation of the condition to overloading the plantar aponeurosis and short plantar muscles. As a result, they degenerate, calcify and an osteophyte appears. The typical symptoms include sharp pain in the bottom part of the heel, occurring especially when the foot is loaded and with the first steps after periods of inactivity. Another chapter focuses on the heel spur diagnostics, ranging from palpation and other physiotherapy assessments to X-ray imaging. The treatment itself is summarized in a separate chapter.

The largest chapter of the thesis is dedicated to the physiotherapy of the heel spur. The subchapters focus on the manual therapy, kinesiotherapy, physical therapy and prevention, along with other physiotherapy options, such as Kinesio taping. The efficient treatment methods in the manual therapy include soft and mobilization techniques and techniques eliminating painful spots in muscles. The kinesiotherapy includes stretching, treatment exercises to strengthen muscles, and the correction of load and walking, with a special focus on the sensorimotor stimulation method. The subchapter on the physical therapy focuses on the ultrasound and laser and also on the shockwave therapy, recently often discussed and used. A separate chapter is dedicated to the prevention and measures related to the patient's routine.

An essential part of the thesis is a case study of a specific patient diagnosed with the heel spur. The case study includes the patient's history, a physiotherapy assessment focused on the specific condition and a personalised proposal of both short-term and long-term rehabilitation plan.

9. Referenční seznam

- Al-Boloushi, Z., Gómez-Trullén, E. M., Arian, M., Fernández, D., Herrero, P., & Bellosta-López, P. (2020). Comparing two dry needling interventions for plantar heel pain: a randomised controlled trial. *BMJ Open*, *10*(8), 1-10.
- Béreš, M., Neoral, P., Holibka, R., Kalina, R., Gallo, J., & Zapletalová, J. (2019). Krátkodobé výsledky endoskopické ablace patní ostruhy u pacientů s plantární fasciitidou. *Acta chirurgiae orthopaedicae et traumatologiae Čechoslovaca*, *86*(1), 65-71.
- Bialosky, J. E., Bishop, M. D., Price, D. D., Robinson, M. E., & George, S. Z. (2009). The mechanisms of manual therapy in the treatment of musculoskeletal pain: A comprehensive model. *Manual Therapy*, *14*(5), 531-538.
- Bistolfi, A., Zanovello, J., Vannicola, A., Morino, L., Daghino, W., & Lioce, E. et al. (2016). Conservative Treatment of Plantar Fasciitis and Posterior Heel Pain: A Review. *International Journal of Physical Medicine & Rehabilitation*, *4*(6), 1-6.
- Boonchum, H., Bovonsunthonchai, S., Sinsurin, K., & Kunanusornchai, W. (2020). Effect of a home-based stretching exercise on multi-segmental foot motion and clinical outcomes in patients with plantar fasciitis. *Journal of Musculoskeletal and Neuronal Interactions*, *20*(3), 411-420.
- Capko, J. (1998). *Základy fyziatrické léčby*. Praha: Grada.
- Celik, D., Kuş, G., & Sirma, S. Ö. (2016). Joint Mobilization and Stretching Exercise vs Steroid Injection in the Treatment of Plantar Fasciitis: A Randomized Controlled Study. *Foot & Ankle International*, *37*(2), 150-156.
- Çil, E. T., Şaylı, U., & Subaşı, F. (2019). Outpatient vs Home Management Protocol Results for Plantar Fasciitis. *Foot & Ankle International*, *40*(11), 1295-1303.

- Cole, CH., Seto, C., & Gazewood, J. (2005). Plantar fasciitis: Evidence-Based Review of Diagnosis and Therapy. *American Family Physician*, 72(11), 2237-2242.
- Cotchett, M. P., Landorf, K. B., & Munteanu, S. E. (2010). Effectiveness of dry needling and injections of myofascial trigger points associated with plantar heel pain: a systematic review. *Journal of Foot and Ankle Research*, 3(18), 1-9.
- Cotchett, M. P., Munteanu, S. E., & Landorf, K. B. (2014). Effectiveness of Trigger Point Dry Needling for Plantar Heel Pain: A Randomized Controlled Trial. *Physical Therapy*, 94(8), 1083-1094.
- Crawford, F., Atkins, D., Young, P., & Edwards, J. (1999). Steroid injection for heel pain: evidence of short-term effectiveness. A randomized controlled trial. *Rheumatology*, 38, 974-977.
- Cutts, S., Obi, N., Pasapula, C., & Chan, W. (2012). Plantar fasciitis. *Annals of The Royal College of Surgeons of England*, 94(8), 539-542.
- Čihák, R. (2011). *Anatomie I* (3rd ed.). Praha: Grada.
- Čižmář, I., Svíženská, I., Pilný, J., Repko, M., & Ira, D. (2005). Bolest paty. *Časopis lékařů českých*, 144(8), 535-538.
- DiGiovanni, B. F., Nawoczenski, D. A., Lintal, M. E., Moore, E. A., Murray, J. C., Wilding, G. E., & Baumhauer, J. F. (2003). Tissue-Specific Plantar Fascia-Stretching Exercise Enhances Outcomes in Patients with Chronic Heel Pain: A prospective, randomized study. *The Journal of Bone & Joint Surgery*, 85(7), 1270-1277.
- DiGiovanni, B. F., Nawoczenski, D. A., Malay, D. P., Graci, P. A., Williams, T. T., Wilding, G. E., & Baumhauer, J. F. (2006). Plantar Fascia-Specific Stretching Exercise Improves outcomes in patients with chronic plantar fasciitis. A prospective clinical trial with two-year follow-up. *The Journal of Bone & Joint Surgery*, 88(8), 1775-1781.

- Donley, B. G., Moore, T., Sferra, J., Gozdanovic, J., & Smith, R. (2007). The Efficacy of Oral Nonsteroidal Anti-Inflammatory Medication (NSAID) in the Treatment of Plantar Fasciitis: A Randomized, Prospective, Placebo-Controlled Study. *Foot & Ankle International*, 28(1), 20-23.
- Dudová, H. (2014). *Zhodnocení vlivu cvičení dle konceptu Propriofoot a metodikou senzomotorické stimulace dle Jandy a Vávrové na rozložení tlaků chodidla*. Diplomová práce, Univerzita Karlova, Fakulta tělesné výchovy a sportu, Praha.
- Dungl, P. et al. (2014). *Ortopedie* (2nd ed.). Praha: Grada.
- Dylevský, I. (2009). *Funkční anatomie*. Praha: Grada.
- Dylevský, I., Kubálková, L., & Navrátil, L. (2001). *Kineziologie, kineziterapie a fyzioterapie*. Praha: Manus.
- Fraser, J. J., Glaviano, N. R., & Hertel, J. (2017). Utilization of Physical Therapy Intervention Among Patients With Plantar Fasciitis in the United States. *Journal of Orthopaedic & Sports Physical Therapy*, 47(2), 49-56.
- Flandera, S., & Hrdlička, L. (2001). *Taping. Prevence a léčba poruch pohybového aparátu: Příručka pro maséry a samoléčbu*. Olomouc: Poznání.
- Goff, J., & Crawford, R. (2011). Diagnosis and Treatment of Plantar fasciitis. *American Family Physician*, 84(6), 676-682.
- Huang, Y.-Ch., Wei, S.-H., Wang, H.-K., & Lieu, F.-K. (2010). Ultrasonographic guided botulinum toxin type A for plantar fasciitis: an outcome-based investigation for treating pain and gait changes. *Journal of Rehabilitation Medicine*, 42, 136-140.
- Janda, V., & Vávrová, M. (1992). Senzomotorická stimulace: Základy metodiky proprioceptivního cvičení. *Rehabilitácia: Časopis pre otázky liečebnej a pracovnej rehabilitácie*, 25(3), 14-34.

- Kapandji, A. I. (2019). *The physiology of the joints 2: The Lower Limb* (7th ed.). Pencaitland: Handspring Publishing.
- Karabay, N., Toros, T., & Hurel, C. (2007). Ultrasonographic Evaluation in Plantar Fasciitis. *The Journal of Foot & Ankle Surgery*, 46(6), 442-446.
- Kolář, P. et al. (2009). *Rehabilitace v klinické praxi*. Praha: Galén.
- Konjen, N., Napnark, T., & Janchai, S. (2015). A Comparison of the Effectiveness of Radial Extracorporeal Shock Wave Therapy and Ultrasound Therapy in the Treatment of Chronic Plantar Fasciitis: A Randomized Controlled Trial. *Journal of the Medical Association of Thailand*, 98(1), 49-56.
- Landorf, K. B., Keenan, A.-M., & Herbert, R. D. (2016). Effectiveness of Foot Orthoses to Treat Plantar Fasciitis: A Randomized Trial. *Archives of Internal Medicine*, 166(12), 1305-1310.
- Landorf, K. B., & Menz, H. B. (2008). Plantar heel pain and fasciitis: Search date January 2007. *Clinical Evidence*, 2(1111), 1-18.
- Lewit, K. (2003). *Manipulační léčba v myoskeletální medicíně* (5th ed.). Praha: Sdělovací technika.
- Li, X., Zhang, L., Gu, S., Sun, J., Qin, Z., & Yue, J. et al. (2018). Comparative effectiveness of extracorporeal shock wave, ultrasound, low-level laser therapy, noninvasive interactive neurostimulation, and pulsed radiofrequency treatment for treating plantar fasciitis: A systematic review and network meta-analysis. *Medicine*, 97(43), 1-12.
- Lizis, P. (2018). Chosen Conservative Treatments on the Symptoms of Calcaneal Spur: A Short Review. *International Journal of Foot and Ankle*, 2(1), 1-6.

- Macias, D. M., Coughlin, M. J., Zang, K., Stevens, F. R., Jastifer, J. R., & Doty, J. F. (2015). Low-Level Laser Therapy at 635 nm for Treatment of Chronic Plantar Fasciitis: A Placebo-Controlled, Randomized Study. *The Journal of Foot & Ankle Surgery*, 54(5), 768-772.
- Martin, R. L., Davenport, T. E., Reischl, S. F., McPoil, T. G., Matheson, J. W., Wukich, D. K., & McDonough, Ch. M. (2014). Heel Pain-Plantar Fasciitis: Revision 2014. *Journal of Orthopaedic & Sports Physical Therapy*, 44(11), A1-A23.
- McMillan, A. M., Landorf, K. B., Barrett, J. T., Menz, H. B., & Bird, A. R. (2009). Diagnostic imaging for chronic plantar heel pain: a systematic review and meta-analysis. *Journal of Foot and Ankle Research*, 2(32), 1-11.
- Mináriková, M. (2010). *Plantogram jako multidisciplinární zdroj informací*. Diplomová práce, Univerzita Karlova, Přírodovědecká fakulta, Praha.
- Musil, L., Kubešová, M., & Kubeš, J. (2015). Bolesti chodidla v oblasti paty. *Rehabilitace a fyzikální lékařství*, 22(1), 10-13.
- Niewald, M., Seegenschmiedt, M. H., & Micke, O. (2008). Randomized multicenter trial on the effect of radiotherapy for plantar Fasciitis (painful heel spur) using very low doses – a study protocol. *Radiation Oncology*, 3(27), 1-5.
- Page, P. (2006). Sensorimotor training: A „global“ approach for balance training. *Journal of Bodywork and Movement Therapies*, 10, 77-84.
- Pavlů, D. (2002). *Speciální fyzioterapeutické koncepty a metody I: Koncepty a metody spočívající převážně na neurofyziologické bázi*. Brno: CERM.
- Petraglia, F., Ramazzina, I., & Costantino, C. (2017). Plantar fasciitis in athletes: diagnostic and treatment strategies. A systematic review. *Muscles, Ligaments and Tendons Journal*, 7(1), 107-118.

- Pilný, J., Kohoutek, L., Vodová, H., Horáčková, K., & Pokorná, A. (2016). Fascitis plantaris, současný pohled ortopeda. *Umění fyzioterapie*, 2, 19-21.
- Poděbradská, R. (2018). *Komplexní kineziologický rozbor: Funkční poruchy pohybového systému*. Praha: Grada.
- Poděbradský, J., & Poděbradská, R. (2009). *Fyzikální terapie: Manuál a algoritmy*. Praha: Grada.
- Renan-Ordine, R., Albuquerque-Sendín, F., Rodrigues de Souza, D. P., Cleland, J. A., & Fernández-de-Las-Peñas, C. (2011). *Journal of Orthopaedic & Sports Physical Therapy*, 41(2), 43-50.
- Shashua, A., Flechter, S., Avidan, L., Ofir, D., Melayev, A., & Kalichman, L. (2015). The Effect of Additional Ankle and Midfoot Mobilizations on Plantar Fasciitis: A Randomized Controlled Trial. *Journal of Orthopaedic & Sports Physical Therapy*, 45(4), 265-272.
- Schneider, H. P., Baca, J., Carpenter, B., Dayton, P., Fleischer, A. E., & Sachs, B. D. (2017). American College of Foot and Ankle Surgeons Clinical Consensus Statement: Diagnosis and Treatment of Adult Acquired Infracalcaneal Heel Pain. *The Journal of Foot & Ankle Surgery*, 57(2), 370-381.
- Schwartz, E. N., & Su, J. (2014). Plantar Fasciitis: A Concise Review. *The Permanente Journal*, 18(1), 105-107.
- Sinělnikov, R. D. (1980). *Atlas anatomie člověka I. díl: Nauka o kostech, kloubech, vazech a svalech* (3rd ed.). Praha: Avicenum.
- Sosna, A., Vavřík, P., Krbec, M., Pokorný, D. et al. (2001). *Základy ortopedie*. Praha: Triton.
- Stehlík, J., Štulík, J. et al. (2010). *Calcaneal fracture*. Praha: Karolinum; Galén.

- Stuber, K., & Kristmanson, K. (2006). Conservative therapy for plantar fasciitis: a narrative review of randomized controlled trials. *The Journal of the Canadian Chiropractic Association, 50*(2), 118-133.
- Sun, K., Zhou, H., & Jiang, W. (2018). Extracorporeal shock wave therapy versus other therapeutic methods for chronic plantar fasciitis. *The Journal of Foot & Ankle Surgery, 26*(1), 33-38.
- Thomas, J. L., Christensen, J. C., Kravitz, S. R., Mendicino, R. W., Schuberth, J. M., & Vanore, J. V. et al. (2010). The Diagnosis and Treatment of Heel Pain: A Clinical Practice Guideline-Revision 2010. *The Journal of Foot & Ankle Surgery, 49*(3), 1-19.
- Thong-On, S., Bovonsunthonchai, S., Vachalathiti, R., Intiravoranont, W., Suwannarat, S., & Smith, R. (2019). Effects of Strengthening and Stretching Exercises on the Temporospacial Gait Parameters in Patients With Plantar Fasciitis: A Randomized Controlled Trial. *Annals of Rehabilitation Medicine, 43*(6), 662-676.
- Topalovic, I., & Matanovic, D. (2020). Effects of the Shock Wave Therapy Application in Treatment of Heel Thorn: Calcar Calcanei. *Clinical Images and Case Reports Journal, 2*(2), 1-9.
- Tsai, Ch.-T., Chang, W.-D., & Lee, J.-P. (2010). Effects of Shortterm Treatment with Kinesiotaping for Plantar Fasciitis. *Journal of Musculoskeletal Pain, 18*(1), 71-80.
- Uden, H., Boesch, E., & Kumar, S. (2011). Plantar fasciitis – to jab or to support? A systematic review of the current best evidence. *Journal of Multidisciplinary Healthcare, 4*, 155-164.
- Van de Water, A. T. M., & Speksnijder, C. M. (2010). Efficacy of Taping for the Treatment of Plantar Fasciosis: A Systematic Review of Controlled Trials. *Journal of the American Podiatric Medical Association, 100*(1), 41-51.

- Van Egmond, J. C., Breugem, S. J. M., Driessen, M., & Bruijn, D. (2015). Platelet-Rich-Plasma injection seems to be effective in treatment of plantar fasciitis: a case series. *Acta Orthopaedica Belgica*, 81(2), 315-320.
- Vařeka, I., & Vařeková, R. (2009). *Kineziologie nohy*. Olomouc: Univerzita Palackého.
- Véle, F. (1997). *Kineziologie pro klinickou praxi*. Praha: Grada.
- Véle, F. (2006). *Kineziologie: přehled klinické kineziologie a patokineziologie pro diagnostiku a terapii poruch pohybové soustavy* (2nd ed.). Praha: Triton.
- Vernon, H., & Schneider, M. (2009). Chiropractic management of myofascial trigger points and myofascial pain syndrome: a systematic review of the literature. *Journal of Manipulative and Physiological Therapeutics*, 32(1), 14-24.
- Wang, W., Liu, S., Liu, Y., Zang, Z., Zhang, W., Li, L., & Liu, Z. (2020). Efficacy of acupuncture versus sham acupuncture or waitlist control for patients with chronic plantar fasciitis: study protocol for a two-centre randomised controlled trial. *BMJ Open*, 10(9), 1-8.
- Xia, P., Wang, X., Lin, Q., Cheng, K., & Li, X. (2017). Effectiveness of ultrasound therapy for myofascial pain syndrome: a systematic review and meta-analysis. *Journal of Pain Research*, 10, 545-555.

Ústní sdělení

Švrčková K. – osobní konzultace 2021

10. Přílohy

Příloha 1. Informovaný souhlas pacienta s vyšetřením

Informovaný souhlas

Název studie (projektu):

Jméno:

Datum narození:

Účastník byl do studie zařazen pod číslem:

1. Já, níže podepsaný(á) souhlasím s mou účastí ve studii. Je mi více než 18 let.
2. Byl(a) jsem podrobně informován(a) o cíli studie, o jejích postupech, a o tom, co se ode mě očekává. Beru na vědomí, že prováděná studie je výzkumnou činností. Pokud je studie randomizovaná, beru na vědomí pravděpodobnost náhodného zařazení do jednotlivých skupin lišících se léčbou.
3. Porozuměl(a) jsem tomu, že svou účast ve studii mohu kdykoliv přerušit či odstoupit. Moje účast ve studii je dobrovolná.
4. Při zařazení do studie budou moje osobní data uchována s plnou ochranou důvěrnosti dle platných zákonů ČR. Je zaručena ochrana důvěrnosti mých osobních dat. Při vlastním provádění studie mohou být osobní údaje poskytnuty jiným než výše uvedeným subjektům pouze bez identifikačních údajů, tzn. anonymní data pod číselným kódem. Rovněž pro výzkumné a vědecké účely mohou být moje osobní údaje poskytnuty pouze bez identifikačních údajů (anonymní data) nebo s mým výslovným souhlasem.
5. Porozuměl jsem tomu, že mé jméno se nebude nikdy vyskytovat v referátech o této studii. Já naopak nebudu proti použití výsledků z této studie.

Podpis účastníka:

Podpis např. fyzioterapeuta pověřeného touto studií:

Datum:

Datum:

Příloha 2. Potvrzení o oficiálním překladu abstraktu a souhrnu

POTVRZENÍ O PŘEKLADU BAKALÁŘSKÉ PRÁCE

Jméno a příjmení studenta: Anna Kořínková

Forma studia: Prezenční

Ročník: 3.

Studijní obor: Fyzioterapie

Akademický rok: 2021/2022

Název bakalářské/diplomové práce: Možnosti fyzioterapie u ostruhy patní kosti

Jméno a příjmení překladatele: Mgr. Bc. Jana Bláhová

Datum: 16.4.2022

Razítko a podpis:

**PŘEKLADATELSKÁ
A LEKTORSKÁ ČINNOST**
Mgr. Bc. Jana Bláhová
IČ: 74584634, Tel.: 797 991 789

Bláhová!