



Zdravotně  
sociální fakulta  
Faculty of Health  
and Social Sciences

Jihočeská univerzita  
v Českých Budějovicích  
University of South Bohemia  
in České Budějovice

**Hodnocení EKG v přednemocniční péči**

## **BAKALÁŘSKÁ PRÁCE**

Studijní program:

**ZDRAVOTNICKÉ ZÁCHRANÁŘSTVÍ**

**Autor:** Matyáš Grossmann

**Vedoucí práce:** Mgr. František Dolák, Ph.D.

České Budějovice 2023

### **Prohlášení**

Prohlašuji, že jsem svou bakalářskou práci s názvem „*Hodnocení EKG v přednemocniční péči*“ vypracoval samostatně, pouze s použitím pramenů uvedených v seznamu citované literatury.

Prohlašuji, že v souladu s § 47b zákona č. 111/1998 Sb. v platném znění souhlasím se zveřejněním své bakalářské práce, a to v nezkrácené podobě elektronickou cestou ve veřejně přístupné části databáze STAG provozované Jihočeskou univerzitou v Českých Budějovicích na jejích internetových stránkách, a to se zachováním mého autorského práva k odevzdanému textu této kvalifikační práce. Souhlasím dále s tím, aby toutéž elektronickou cestou byly v souladu s uvedeným ustanovením zákona č. 111/1998 Sb. zveřejněny posudky školitele a oponentů práce i záznam o průběhu a výsledku obhajoby bakalářské práce. Rovněž souhlasím s porovnáním textu mé bakalářské práce s databází kvalifikačních prací Theses.cz provozovanou Národním registrem vysokoškolských kvalifikačních prací a systémem na odhalování plagiátů.

V Českých Budějovicích dne 7. 8. 2023

.....

*Matyáš Grossmann*



## **Poděkování**

Touto cestou bych rád poděkoval Mgr. Františku Dolákovi, Ph.D. za odborné vedení, trpělivost a rady, které mi pomohly při zpracování bakalářské práce. Dále bych rád poděkoval MUDr. Michalu Sekejovi za jeho čas a pomoc při tvorbě dotazníku. Rovněž děkuji Mgr. Olze Dvořáčkové, PhD., za pomoc při zpracovávání statistických údajů, které vzešly z vyplněných dotazníků a celé své rodině a přátelům za jejich podporu v průběhu celého studia. Poděkování patří i zdravotnickým záchranářům, kteří mi pomohli při sběru dat a přispěli tak k celkovému výsledku práce.

# Hodnocení EKG v přednemocniční péči

## Abstrakt

V bakalářské práci se zabýváme problematikou hodnocení elektrokardiografu (dále jen EKG) v přednemocniční péči zdravotnickým záchranářem. Tato práce je rozdělena do dvou částí, teoretické a praktické.

Teoretická část se zabývá definicí zdravotnického záchranáře a jeho kompetencí, přístrojovou technikou a anatomii převodního systému srdečního. Dále popisuje způsoby hodnocení EKG, druhy arytmií a jejich léčbu v přednemocniční péči.

Hlavním cílem práce bylo zmapovat schopnosti zdravotnických záchranářů a interpretovat křivky záznamu EKG.

Praktická část bakalářské práce byla zpracována kvantitativním výzkumným šetřením provedeným formou nestandardizovaných dotazníků. Výzkumný soubor tvořilo 51 zdravotnických záchranářů z Jihočeského kraje. Výzkum byl uskutečněn v období od března do dubna roku 2023 a účast v něm byla zcela dobrovolná. Získaná data byla následně analyzována a zpracována do grafů, které jsem následně doplnil komentářem.

Znalosti v interpretaci křivek EKG byly zmapovány sérií 24 otázek, ve kterých mohli respondenti získat celkem 35 bodů. Vysoké znalosti respondentů dokládá skutečnost, že tři čtvrtiny respondentů dosáhly 80 nebo více procent správných odpovědí.

Ve výzkumné části byly stanoveny dvě hypotézy. První hypotéza předpokládala, že znalosti v interpretaci křivek EKG jsou ovlivněny délkou praxe. Nejvyšší skóre měli respondenti pracující na zdravotnické záchranné službě 0-3 roky (medián 93 %). Nicméně výsledek Kruskalova-Walissova testu neodhalil mezi čtyřmi srovnávanými skupinami žádný statisticky významný rozdíl ( $p = 0,51$ ). Druhá hypotéza předpokládala, že znalosti v interpretaci křivek EKG jsou ovlivněny typem předchozího pracoviště. V hodnocení a interpretaci EKG byli nejzdatnější respondenti, kteří před nástupem na zdravotnickou záchrannou službu pracovali na oddělení urgentního příjmu (medián 96 %). Ani zde Kruskalův-Walissův test neodhalil mezi čtyřmi srovnávanými skupinami žádný statisticky významný rozdíl ( $p = 0,31$ ).

Získané výsledky práce, mohou posloužit jako zdroj informací k případné realizaci vzdělávacího semináře pro zdravotnické záchranáře.

**Klíčová slova**

Arytmie; defibrilace; EKG; kardioverze; přednemocniční péče; zdravotnický záchranář

# ECG Evaluation in Pre-hospital Care

## Abstract

This bachelor thesis deals with the issue of ECG evaluations in pre-hospital emergency care by a paramedic. The thesis is divided into two parts, theoretical and practical.

The theoretical part focuses on the definition of a paramedic and his/her competencies, instrumentation, and anatomy of the cardiac conduction system. Furthermore, it describes the methods of ECG evaluations, types of arrhythmias and their treatment in pre-hospital emergency care.

The major objective of the thesis was to map the ability of paramedics to interpret the waveforms of ECG recordings.

The practical part of the bachelor thesis was based on a quantitative research investigation carried out in the form of non-standardized questionnaires. The research sample consisted of 51 paramedics from the Region of South Bohemia. The research took place from March to April 2023, with the participation in it being entirely voluntary. The collected data were subsequently analysed and compiled into graphs, which were completed with a commentary.

The knowledge in interpretation of ECG waveforms was mapped by a series of 24 questions in which the respondents could obtain a total of 35 points. The high knowledge of the respondents is demonstrated by the fact that three quarters of the respondents achieved 80 percent or more correct answers.

Two hypotheses were determined in the research part. The first hypothesis suggested that the knowledge in interpreting ECG waveforms is affected by the length of experience. The respondents working in emergency medical services for 0-3 years had the highest score (median 93%). However, the result of the Kruskal-Wallis test revealed no statistically significant difference between the four groups compared ( $p = 0.51$ ). The second hypothesis assumed that the knowledge in interpreting ECG waveforms is influenced by the type of previous workplace. The respondents who had worked in the accident and emergency department before joining the emergency medical service were the most proficient in ECG assessment and interpretation (median 96%). Here again, the

Kruskal-Wallis test revealed no statistically significant difference between the four groups compared ( $p = 0.31$ ).

The obtained results can provide useful information for the possible implementation of an educational seminar for paramedics.

**Key words**

Arrhythmia; cardioversion; defibrillation; ECG; paramedic, pre-hospital care

## Obsah

Úvod.....	10
1 Současný stav .....	11
1.1 Zdravotnický záchranář a jeho kompetence v rámci hodnocení EKG záznamu 11	
1.2 Přístrojové vybavení .....	12
1.3 Anatomie převodního systému .....	12
1.4 EKG a způsoby jeho hodnocení.....	13
1.4.1 Základy popisu fyziologické EKG křivky .....	14
1.4.2 Vlna P .....	14
1.4.3 Interval PQ.....	15
1.4.4 Komplex QRS.....	15
1.4.5 ST segment a vlna T .....	15
1.4.6 QT interval.....	16
1.4.7 Metoda pro rychlou interpretaci elektrokardiografu.....	16
1.4.8 Elektrická osa srdeční .....	18
1.5 Bradyarytmie a jejich léčba v přednemocniční péči .....	18
1.5.1 Blokády Tawarových ramének .....	19
1.5.2 Sick sinus syndrom .....	19
1.5.3 Atrioventrikulární blokády .....	20
1.6 Tachyarytmie a jejich léčba v přednemocniční péči.....	21
1.6.1 Sinusová tachykardie .....	21
1.6.2 Extrasystolie.....	21
1.6.3 Síňová tachykardie.....	22
1.6.4 Flutter síní .....	22
1.6.5 Fibrilace síní .....	23
1.6.6 Atrioventrikulární nodální reentry tachykardie .....	25
1.6.7 Atrioventrikulární reentry tachykardie, komorová preexcitace .....	26
1.6.8 Komorová tachykardie.....	27
1.6.9 Fibrilace komor.....	28
1.7 Akutní koronární syndrom.....	29
1.7.1 Angina pectoris .....	29
1.7.2 Infarkt myokardu .....	30
2 Cíle práce a výzkumné otázky.....	32
2.1 Cíle práce .....	32
2.2 Hypotézy.....	32

3	Metodika.....	33
3.1	Použité metody .....	33
3.2	Konstrukce dotazníku .....	33
3.3	Operacionalizace hypotéz.....	33
3.4	Statistické metody.....	34
3.5	Výzkumný soubor.....	34
4	Výsledky .....	35
5	Diskuse .....	71
6	Závěr.....	76
7	Zdroje .....	77
8	Seznam příloh.....	81
9	Seznam zkratk.....	113

## Úvod

Elektrokardiografie je v dnešní době nepostradatelná součást vyšetření pacienta v rámci přednemocniční péče. Díky jeho hodnocení jsme schopni odhalit různé život ohrožující stavy, jako je například fibrilace komor (dále jen FiK) a jiné. Elektrokardiografické vyšetření je pro zdravotnické záchranáře každodenní záležitostí. V rámci přednemocniční péče musí zdravotničtí záchranáři správně rozpoznat patologické rytmy a zahájit léčbu v co nejkratším čase.

Toto téma: „Hodnocení EKG v přednemocniční péči“ jsem si vybral, protože mě během studia zdravotnického záchranářství zaujaly srdeční arytmie, jejich projevy a léčba v rámci přednemocniční péče. V rámci odborných praxí na zdravotnické záchranné službě jsem pozoroval rozdílné přístupy a metody hodnocení záznamu EKG, což mě motivovalo k napsání bakalářské práce na toto téma.

Tato bakalářská práce se zabývá hodnocením EKG v přednemocniční péči. Naším cílem bylo zmapovat schopnosti zdravotnických záchranářů interpretovat křivky EKG.

Získané výsledky mohou posloužit jako zdroj informací k případné realizaci vzdělávacího semináře pro zdravotnické záchranáře.



# 1 Současný stav

## *1.1 Zdravotnický záchranář a jeho kompetence v rámci hodnocení EKG záznamu*

Zdravotnický záchranář jako člen zdravotnické záchranné služby (dále jen ZZS), poskytuje přednemocniční neodkladnou péči (dále jen PNP) osobám s akutním postižením zdraví a osobám v přímém ohrožení života, v rámci přijaté tísňové výzvy (Remeš a Trnovská, 2013). K výkonu povolání je potřeba splnit podmínky, definované v zákoně č. 96/2004 Sb., o podmínkách získávání a uznávání způsobilosti k výkonu nelékařských zdravotnických povolání a k výkonu činnosti souvisejících s poskytováním zdravotní péče a o změně některých souvisejících zákonů. V případě splnění těchto podmínek, může zdravotnický záchranář vykonávat práci v souladu s vyhláškou č. 55/2011 Sb., o činnostech zdravotnických pracovníků a jiných pracovníků. Tato vyhláška definuje, jakou péči může zdravotnický záchranář poskytovat v rámci PNP, intenzivní lůžkové péče, včetně péče na urgentním příjmu, bez odborného dohledu s indikací lékaře nebo bez odborného dohledu bez indikace lékaře. Mezi výkony, které zdravotnický záchranář může provádět bez indikace lékaře patří například monitorace, vyhodnocování základních životních funkcí, zavádění intravenózních (dále jen i.v.) či intraoseálních (dále jen i.o.) vstupů s aplikací krystaloidních roztoků a glukózy u pacientů s ověřenou hypoglykemií a další. Mezi výkony, které zdravotnický záchranář může provádět bez odborného dohledu, ale pouze s indikací lékaře, patří například zajišťování dýchacích cest, zajišťování přístrojové ventilace s parametry určenými lékařem, podávat léčivé přípravky, a jiné (Vyhláška 55/2011 Sb., o činnostech zdravotnických pracovníků a jiných odborných pracovníků).

V rámci vyhlášky 296/2012 Sb., o požadavcích na vybavení poskytovatele zdravotnické dopravní služby, poskytovatele zdravotnické záchranné služby a poskytovatele přepravy pacientů neodkladné péče dopravními prostředky a o požadavcích na tyto dopravní prostředky, vlastní vozidlo ZZS přenosný defibrilátor s monitorem, obsahující 12 svodový záznam EKG křivky (Remeš a Trnovská, 2013). V rámci vyhlášky č. 55/2011 Sb., o činnostech zdravotnických pracovníků a jiných pracovníků, je zdravotnický záchranář kompetentní hodnotit EKG záznam, určit předběžnou diagnózu pacienta a případně provést defibrilaci srdce elektrickým výbojem se zahájením kardiopulmonální resuscitace (KPR).

## ***1.2 Přístrojové vybavení***

K monitoraci a intervenci může sloužit přístroj tovární značky LIFEPAK, užívaný nejčastěji zdravotnickými záchranáři v PNP. Lze jej využít k monitoringu fyziologických funkcí jako je například saturace tepenného hemoglobinu ( $SpO_2$ ), koncentrace  $CO_2$  na konci výdechu ( $ETCO_2$ ), EKG tři svodové, či dvanácti svodové, krevní tlak, srdeční frekvenci. Součástí je i defibrilátor s defibrilačními pádly a defibrilačními elektrodami pro dospělé a děti. V případě potřeby lze vytisknout EKG záznam k lepšímu posouzení. Přístroj je schopný monitorovaný úsek EKG záznamu poslat pro lepší posouzení odborníkovi. Celý přístroj je napájen dvěma lithium-iontovými bateriemi, které lze po vybití opět dobít (Příloha 1) (LIFEPAK® 15MONITOR/DEFIBRILATOR: Operating Instructions, 2014).

## ***1.3 Anatomie převodního systému***

Převodní systém srdeční funguje na bázi specializované vodivé tkáně, vyskytující se jak v srdečních síních, tak i v komorách. Její funkcí je vznik a přenos elektrických impulzů na srdeční svalovinu síní a komor (Bulava, 2017). Každá svalová kontrakce je spojena s elektrickou změnou zvanou depolarizace a tyto změny lze zaznamenat elektrodami umístěnými na povrchu těla (Hampton, 2013).

Převodní systém se skládá ze sinoatriálního (dále jen SA) a atrioventrikulárního (dále jen AV) uzlu, Hisova svazku, pravého a levého Tawarova raménka, předního a zadního fasciklu a Purkyňových vláken (Příloha 2) (Navrátil et al., 2017).

Elektrické impulzy se vytvářejí v SA uzlu, který je umístěný v blízkosti ústí horní duté žíly ve stěně pravé síně. Odtud se vzruch šíří po celém myokardu síní, následně skrze svalovou strukturu zvanou Bachmanova dráha. Protože je mezišíňová přepážka nevodivá, jedinou cestou přenosu vzruchu ze síní na komory je skrze tak zvanou (dále jen tzv.) atrioventrikulární junkci, do které patří AV uzel a Hisův svazek (Kittnar, 2020). AV uzel funguje jako „zpomalovač“, který brání rychlému převádění impulzů ze síní na komory (Bulava, 2017).

Dle Bělohávková et al. (2014), pokud by tedy v místě AV uzlu nedošlo ke zpomalení těchto impulzů, nastala by při mechanické kontrakci síní i mechanická kontrakce komor, která

by zapříčinila vypuzení právě získaného objemu krve ze síní, to znamená, že komory by přišly o tzv. síňový příspěvek.

Schopnost AV uzlu způsobí časové zpoždění mezi aktivací síní a komor, díky čemuž jsou komory schopné získat adekvátní objem krve před jejich vlastním stahem (Bulava 2017). Jakmile projde elektrický impulz skrze AV uzel, šíří se na komory přes Hisův svazek, nacházející se v mezikomorové přepážce. Zde se dělí na pravé a levé Tawarovo raménko (Mourek, 2012).

Pravé Tawarovo raménko je samostatné vlákno, zatímco levé Tawarovo raménko se dělí na přední a zadní fasciál. Od ramének vede vzruch do Purkyňových vláken k buňkám myokardu komor (Bělohlávek et al., 2014).

Pokud by došlo k poškození SA uzlu, AV uzel přebírá funkci tvorby elektrické aktivity. V tomto případě hovoříme o tzv. junkčním rytmu (Bulava, 2017).

#### ***1.4 EKG a způsoby jeho hodnocení***

Elektrokardiografie patří mezi neinvazivní přístrojové vyšetřovací metody srdce, umožňující diagnostikovat myokardiální ischemii, kardiomyopatie a srdeční arytmie (Navrátil et al., 2017).

Elektrokardiograf je přístroj, který nám graficky vykresluje elektrickou aktivitu srdce v jednotlivých svodech v závislosti na čase. Funguje na principu zapisování elektrických potenciálů srdce z povrchu hrudníku (Bulíková, 2015). Šíří-li se depolarizační vlna směrem ke svodu, zapíše se pozitivní výchylka, při šíření depolarizační vlny opačným směrem se zapíše výchylka negativní (Hampton, 2013).

V kardiologii se obvykle používá 12 svodové EKG, skládající se ze tří bipolárních končetinových svodů (značené římskými číslicemi I, II, III), tří augmentovaných unipolárních končetinových svodů (značené aVR, aVL, aVF) a šesti prekordiálních svodů (značené V<sub>1</sub>-V<sub>6</sub>) (Bulava, 2017). Dle Kittnara et al. (2020) jsou svody pojmenovány podle jejich objevitelů. Bipolární končetinové svody se nazývají Einthovenovy, augmentované unipolární končetinové svody Goldbergovy a unipolární hrudní svody Wilsonovy.

Končetinové bipolární svody umísťujeme na vnitřní stranu zápěstí horních končetin a na holeň nad vnitřním kotníkem dolních končetin (Bulíková, 2015). Červený

končetinový svod umísťujeme na pravou horní končetinu, žlutý na levou horní končetinu, zelený na levou dolní končetinu a černý uzemňovací svod na pravou dolní končetinu (Příloha 3) (Bulava, 2017).

Tyto svody tvoří tzv. Einthovenův trojúhelník, zaznamenávající rozdíly mezi dvěma končetinovými elektrodami (Bulava, 2017). Dle Kittnara et al. (2020) a Navrátila et al. (2017) jsou unipolární hrudní svody umístěny následovně:  $V_1$  ve 4. mezižebří parasternálně vpravo,  $V_2$  ve 4. mezižebří parasternálně vlevo,  $V_3$  mezi  $V_2$  a  $V_4$ ,  $V_4$  v 5. nebo 6. mezižebří v medioklavikulární čáře,  $V_5$  v úrovni  $V_4$  v přední axilární čáře vlevo,  $V_6$  v 5. mezižebří ve střední axilární čáře vlevo (Příloha 4).

EKG vyšetření je jedno ze základních vyšetření při náhlých stavech v kardiologii a téměř rutinní vyšetření používané záchrannou službou (Bulíková, 2015).

#### ***1.4.1 Základy popisu fyziologické EKG křivky***

Veškeré změny na EKG křivce zaznamenáváme pomocí vln, kmitů, intervalů a segmentů. U zdravého jedince by měli být přítomny dvě vlny – P, T a tři kmity – Q, R, S (Bělohlávek et al., 2014). Podrobněji pak hodnotíme intervaly, úseky – PQ, ST a QT, označující přesnou vzdálenost mezi jednotlivými kmity (Příloha 5) (Kittnar et al., 2020).

Vlna P představuje kontrakci síní, tedy jejich depolarizaci, kdežto depolarizace komor se pro svojí silnou svalovinu ukazuje ve formě „QRS komplexu“ (Hampton, 2013). Vlna T označuje repolarizaci komor, nastávající před dalším srdečním stahem. Za vlnou T se může objevit vlna U, vyskytující se ve svodech  $V_2 - V_4$  (Bennett, 2014). Je obrazem pozdní fáze repolarizace komor (Příloha 6) (Bulava, 2017).

#### ***1.4.2 Vlna P***

Vlna P je zodpovědná za depolarizaci kardiomyocytů síní, kdy její délka bývá 80 milisekund (dále jen ms) a amplituda do 0,25 mV (milivoltů) (Bělohlávek et al., 2014). Protože se v místě vyústění horní duté žíly do pravé síně nachází SA uzel, postupuje elektrický impulz po depolarizaci síní směrem dolů do AV uzlu, což způsobuje pozitivitu vlny P ve svodech zaměřujících se na spodní část srdce – II, III, aVF (Bennett, 2014). Negativní bude vlna P ve svodu aVR, kvůli odklonu elektrické aktivity síní, směřující opačným směrem (Bělohlávek et al., 2014). Bulíková (2015) popisuje vlnu P jako kulovitou, pozitivní s nejlepším výskytem ve svodu II a  $V_1$ .

### **1.4.3 Interval PQ**

Za zpomalení vedení elektrického impulzu v AV uzlu je zodpovědný úsek PQ, nacházející se mezi vlnou P a QRS komplexem. Interval PQ zpomalí vedení elektrického impulzu ze síní na komory, čímž oddělí systoly síní a systoly komor (Mourek, 2012).

Na EKG se úsek PQ zobrazuje v podobě tzv. izoelektrické linie (Kittnar et al., 2020). Fyziologické hodnoty intervalu PQ jsou 0,12 – 0,20 sekund (s) (Sovová et al., 2006). Pokud by interval přesáhl hodnotu 0,20 s, jedná se o atrioventrikulární blokádu (Bulava, 2017).

### **1.4.4 Komplex QRS**

QRS komplex se skládá z kmitů Q, R, S a zobrazuje šíření elektrického impulzu v srdečních komorách (Bělohávek et al., 2014). Jako R se nazývá kmit, nacházející se nad izoelektrickou linií, a jako R' ten, který je druhý pozitivní. První negativní kmit je Q a druhý je S, následující po kmitu R (Bulava, 2017). Když vzruch projde AV uzlem, šíří se dál skrze Hisův svazek, pravé a levé Tawarovo raménko na svalovinu mezikomorového septa, kde vyvolá depolarizaci směrem z levé komory do pravé. Na EKG se ve svodu III. zapíše pozitivní kmit R a negativní kmit Q ve svodu I. a II. z důvodu směru okamžitého vektoru doprava dolů. Jakmile projde vzruch srdečním hrotem, stáčí se okamžitý vektor dolů, doleva a zapíše se pozitivní kmit R ve všech bipolárních svodech. Vzruch poté pokračuje po komorové svalovině komor (Kittnar et al., 2020).

Fyziologický kmit Q je široký do 40 ms, hluboký do 3 mm a ve stejném svodu nepřesahuje čtvrtinu kmitu R (Bulava, 2017). Podle Hamptona (2013) je fyziologická doba trvání QRS komplexu 120 ms, rovnající se 3 malým čtvercům na EKG.

### **1.4.5 ST segment a vlna T**

ST úsek se na EKG zobrazuje v podobě izoelektrické linie, která následuje po komplexu QRS. V této chvíli jsou komory depolarizovány a pomalu začíná jejich repolarizace (Bělohávek et al., 2014). Skrze vlákna srdečních komor neprobíhá žádný elektrický impulz, mají stejný elektrický náboj, čemuž říkáme fáze plató (Kittnar et al., 2020). Pokud je na EKG přítomna elevace ST úseku, může to poukazovat na akutní poškození myokardu (Hampton, 2013). Jako významnou elevaci úseku ST, považujeme úsek, vyšší

než 2 mm v hrudních a vyšší než 1 mm v končetinových svodech. Jako depresi, označujeme ST úsek v případě, že se nachází pod izoelektrickou linií (Bulava, 2017).

Vlna T značí elektrickou repolarizaci komor. Kromě svodů III a V<sub>1</sub>, kde je vlna T občas negativní, se vyznačuje svojí pozitivitou (pouze ve svodu aVR je vždy negativní) (Bulíková, 2015). Podle Bělohávkova et al. (2014) trvá vlna T do 200 ms a odpovídá výšce 2 až 8 mm.

#### ***1.4.6 QT interval***

Období, kdy v oblasti komor probíhá depolarizace a následná repolarizace, se na EKG vyznačuje intervalem QT (Bennett, 2014). Interval měříme od začátku QRS komplexu po konec vlny T. Délka intervalu je závislá na srdeční frekvenci, při větší frekvenci se interval fyziologicky zkrátí (Bělohávek et al., 2014). Z toho důvodu je nutné si délku intervalu přepočítat na korigovaný QT interval podle tzv. Bazettovy formule, která zní:  $QT_c = QT/\sqrt{RR}$ . Hodnota QT<sub>c</sub> je 340-440 ms, přesáhne-li hodnotu 440 ms, jedná se o dlouhý interval QT. Prodloužení intervalu QT může být způsobeno hypokalemií, antiarytmickými farmaky, hypokalcemií, či psychofarmaky. Naopak zkrácení QT intervalu, může být způsobeno hyperkalcemií, hyperkalemií, nízkým věkem nebo léčbou digoxinem (Bulava, 2017).

#### ***1.4.7 Metoda pro rychlou interpretaci elektrokardiografu***

Pro rychlé a snazší hodnocení EKG záznamu je v PNP používán systém RAFT, fungující jako pomůcka, kdy každé písmeno reprezentuje určitou vlastnost záznamu, kterou je třeba zhodnotit (Bulíková, 2015). Zdravotníci záchranáři ji používají v terénu, aby co nejrychleji zhodnotili záznam v situacích, kdy není čas na podrobnou interpretaci EKG záznamu (Dobiáš a Bulíková, 2021). Hodnocení ukončujeme následnou analýzou intervalů, vln, segmentu ST a určíme diagnózu (Příloha 7) (Bulíková, 2015).

V rámci písmena R, hodnotíme srdeční rytmus vznikající fyziologicky v SA uzlu. Nazýváme ho sinusový pro místo jeho vzniku. Poznáme ho přítomností vln P, vyskytujících se v pravidelných intervalech před QRS komplexem. Vlny P můžeme nejlépe najít ve svodech II a V<sub>1</sub>. Nevzniká-li rytmus v SA uzlu, konstatujeme, že rytmus není sinusový. Rytmus tedy může být i jiný, záleží na místě jeho vzniku. Vzniká-li rytmus v místě AV uzlu, nazýváme rytmus junkční, vznikne-li ve svalovině síní,

tak supraventrikulární. Může se stát, že nastane absence vlny P, to může značit fibrilaci, flutter síní nebo i blokádu SA uzlu (Bulíková, 2015).

Písmeno A, značí akci srdeční, která je pravidelná nebo nepravidelná, záleží na vzdálenosti komplexů QRS jeden od druhého. V případě, že jsou QRS komplexy mezi sebou ve stejné vzdálenosti, jedná se o pravidelnou srdeční akci. Pokud se vzdálenost komplexů QRS od sebe liší, jde o srdeční akci nepravidelnou. Je-li vzdálenost mezi komplexy výjimečně odlišná, jde o komorové či supraventrikulární extrasystoly. Jestliže je vzdálenost mezi komplexy rozdílná, jedná se pravděpodobně o fibrilaci síní (Bulíková, 2015; Dobiáš a Bulíková 2021).

Písmeno F značí srdeční frekvenci. Srdeční frekvenci pravidelného rytmu zjistíme výpočtem, kdy si hodnotitel spočítá počet velkých čtverců mezi kmity R, a poté tímto číslem vydělí hodnotu 300. Pokud je tedy 5 velkých čtverců mezi dvěma kmity R, počítáme  $300:5$  a vyjde nám, že frekvence se rovná 60 za minutu (dále jen min). Pokud máme rytmus nepravidelný, stanovíme si na EKG záznamu úsek v rozmezí 30 velkých čtverců, které se rovnají 15 cm a 6 s časového intervalu. Srdeční frekvenci tedy odpovídá počet komplexů QRS v daném úseku vynásobený 10. Fyziologická srdeční frekvence dospělého člověka je 60 až 90/min (Dobiáš a Bulíková, 2021).

Písmeno T představuje délku trvání intervalů a vln P, PQ, QRS, QT. Hodnotitel se tedy musí zaměřit na tyto intervaly. Pro interval PQ je jeho trvání fyziologické do 200 ms, pokud je jeho délka větší, jedná se o AV blokádu. Dojde-li ke zkrácení intervalu, jde o syndrom preexcitace. Trvání QRS komplexu je 0,12 s, což značí tři malé čtverečky. Značí nám čas, kdy se elektrický impulz začal šířit v oblasti komor. Může dojít k prodloužení komplexu QRS, což poukazuje na určité poruchy, zejména na komorovou extrasystolu, tachykardii, kompletní blokádu Tawarova raménka nebo idioventrikulární rytmus. ST úsek je fyziologicky v izoelektrické čáře. Pokud nastane elevace úseku, značí to akutní poškození srdečního svaly buď infarktem myokardu, nebo perikarditidou. Diferenciace v těchto patologiích je taková, že při perikarditidě jsou ve většině svodů ST elevace na rozdíl od infarktu myokardu (Bulíková, 2015). Elevace v úseku ST jsou často obrovské, nastává splnutí úseku ST s vlnou T, což se na EKG zobrazuje jako tzv. Pardeeho vlna (Bulava, 2017). Naopak, je-li na EKG velká deprese ST úseku, svědčí to o ischemii (Bulíková, 2015).

Dobu trvání depolarizace a repolarizace komor, nám označuje délka trvání intervalu QT, měřící se od počátku komplexu QRS, až po konec vlny T (Dobiáš a Bulíková, 2021). Fyziologická doba trvání QT intervalu je 0,32 až 0,42 s. Dojde-li k prodloužení intervalu QT v závislosti na srdeční frekvenci, může to svědčit o vyšším riziku poruchy srdečního rytmu (Bulíková, 2015).

#### ***1.4.8 Elektrická osa srdeční***

Popisování osy srdeční spadá pod EKG vyšetření. Za fyziologických podmínek je srdeční osa intermediární a hodnotí se podle vektoru, převládajícího ve svodu aVF, aVL (Navrátil et al., 2017). Určení osy srdeční má smysl při posuzování některých komorových arytmií, ale hlavně pro zhodnocení hypertrofie komor, blokad Tawarových ramének a fasciкул. Stanovujeme ji pouze z končetinových svodů (I, II, III, aVL, aVR, aVF) (Bělohlávek et al., 2020). Dle Hamptona (2013) se dá srdeční osa přirovnat k hodinovému ciferníku, kdy číslo 11 zastupuje svod aVR a číslo 5 svod II. Srdeční depolarizace se šíří ze síní do komor, tedy dle hodinového ciferníku od čísla 11 po číslo 5. Tím pádem je většina výchylek aVR svodu směřována negativně (směrem dolů) a ve svodu II pozitivně (směrem nahoru) (Hampton, 2013). Jako osu intermediální označujeme osu o fyziologickém rozmezí od  $-30^\circ$  do  $+105^\circ$ . Je-li rozsah menší než  $-30^\circ$ , jedná se o osu horizontální, pokud větší než  $105^\circ$ , jde o osu vertikální (Bělohlávek et al., 2020). Jako srdeční osu nazýváme zprůměrování směru depolarizačního šíření skrze komory srdeční při pohledu zředu. Výhodné je stanovení směru osy, kdy zjišťujeme normalitu či abnormalitu směru osy z komplexu QRS ve svodech I, II, III. Šíří-li se depolarizační vlna podle hodinového ciferníku od čísla 11 k číslu 5, jde o normální směr, vyobrazující se pozitivní výchylkou na EKG ve svodech I, II, III (Hampton, 2013).

#### ***1.5 Bradyarytmie a jejich léčba v přednemocniční péči***

Poruchy rytmu s frekvencí nižší než 50/min označujeme jako bradykardie. Ohnisko bradykardie může být v kterékoli části převodního systému srdečního. Platí pravidlo, čím výše je ohnisko bradyarytmie v převodním systému, tím více je bradyarytmie benigní. Pravidlo je založeno na principu spontánní depolarizace, jejíž schopnost klesá směrem od primárního k terciárnímu pacemakeru (Bělohlávek et al., 2020). V případě selhání SA uzlu, který zajišťuje tepovou frekvenci okolo 70/min, přebírá funkci pacemakeru AV



uzel, udržující frekvenci okolo 50/min. Pokud selže i AV uzel, funkci kontroly rytmu přebírá svalovina komor, produkující zhruba 30/min (Hampton, 2013). Bradykardie u zdravého člověka se může vyskytovat v případě, jde-li o vrcholového sportovce, kde se může srdeční frekvence přiblížit i 35 až 40/min (Vojáček, 2020).

### ***1.5.1 Blokády Tawarových ramének***

Blokády Tawarových ramének se dělí na blokádu levou a pravou. Při kompletním bloku levého raménka nastává přerušení vedení vzruchů v kmeni levého Tawarova raménka (Bulíková, 2015). Na EKG dochází k rozšíření komplexu QRS více než 120 ms s typickou morfologií. Pozorujeme svod V<sub>1</sub>, kde pozorujeme kmit rS připomínající písmeno V, dále svody V<sub>5</sub>, V<sub>6</sub>, kde vidíme kmit RsR (Příloha 8) (Bulava, 2017).

Kompletní pravostranná blokáda Tawarova raménka nastává kompletním přerušením vedení vzruchů v kmeni raménka (Bulíková, 2015). Při hodnocení EKG sledujeme stejně jako u levé blokády svod V<sub>1</sub>, V<sub>5</sub>, V<sub>6</sub>. Ve svodu V<sub>1</sub> sledujeme obraz písmene „M“, značící tvar komplexu rsR. Ve svodech V<sub>5</sub>, V<sub>6</sub> sledujeme hluboký kmit S, přičemž šířka celého komplexu QRS je větší než 120 ms (Příloha 9) (Bulava, 2017).

### ***1.5.2 Sick sinus syndrom***

Sick sinus syndrom, značí poškození SA uzlu, způsobený ischemickou chorobou srdeční (dále jen ICHS), či degenerativním procesem. Dělíme jej do tří forem, známých jako sinusová bradykardie, sinoatriální blokády a tachy-brady syndrom (Bulava, 2017).

Sinusová bradykardie je definována jako sinusová frekvence menší než 50/min. U zdravých jedinců je vyvolána tzv. vagovou převahou, kterou vlastní hlavně sportovci, zdatní jedinci (Štejfá, 2007). Etiologie může být různá, u 10-15 % pacientů se projevuje v souvislosti s akutním infarktem myokardu, dále při hypotyreóze, jaterním onemocněním a v rámci sick sinus syndromu u geriatrických pacientů. Jestliže je pacient bez symptomů, není potřeba žádná zdravotnická intervence (Vojáček, 2020). V případě klinických příznaků, lze podat atropin 0,5 miligramu (dále jen mg) do maximální dávky 3 mg i.v./i.o.. Pokud je farmakologická léčba bez účinku a jsou přítomny klinické příznaky, provádíme zevní kardiostimulaci (Truhlář et al., 2021).

Sinoatriální blokáda je druh arytmie, při které dochází k poškození převodu elektrických impulzů ze sinusového uzlu na srdeční tkáň síní (Bennett, 2014). Dělíme je podle jejich

závažnosti na SA blokádu I., II., a III. stupně, přičemž blokáda II. stupně se dělí na typ I. a II. (Bělohávek, et al., 2014). Z praktického hlediska lze pomocí EKG vyšetření poznat pouze SA blokádu II (Bělohávek et al., 2014). Většinou je tento druh arytmií asymptomatický, tudíž léčba není potřeba. Dochází-li ke klinickým příznakům například v podobě asystolických pauz, řešením je indikace implantace kardiostimulátoru (Vojáček, 2020).

Obrazem tachy-brady syndromu je fibrilace síní (dále jen FiS), kterou následuje velká asystolická pauza. Po více než 5 s nastává obnovení funkce SA uzlu a nastává normální sinusový rytmus s viditelnými P vlnami (Příloha 10). Klinickým projevem je vertigo v momentě, kdy nastane asystolická pauza. Trvá-li asystolie déle, dochází k synkopě (Bulava, 2017).

Jako farmakologickou léčbu volíme atropin nebo isoprenalin, nicméně většinou je nutná zevní kardiostimulace. Z dlouhodobého hlediska je pro tyto pacienty nejlepší léčbou zavedení kardiostimulátoru (Bělohávek et al., 2014).

### ***1.5.3 Atrioventrikulární blokády***

Atrioventrikulární blokády jsou charakterizovány jako porucha převodu elektrického impulzu ze síní na komory (Bulíková, 2015). Vznikají na podkladě určitých léků, zánětlivých srdečních onemocnění, vrozených srdečních vad nebo ICHS (Haberl, 2012). Dělíme je na AV blokádu I., II. a III. stupně, přičemž II. stupeň dělíme na typ Wenckebachův a Mobitzův (Maláska et al., 2020).

Při AV blokádě I. stupně, nastává prodloužením PQ úseku na více než 200 ms (Příloha 11) (Bulava, 2017). AV blokáda II. stupně I. typu je typická postupným prodlužováním PQ intervalu. Interval se prodlouží do takové míry, kdy dochází k výpadku komplexu QRS po vlně P. Tento typ AV blokády se také nazývá Wenckebachův (Příloha 12) (Bulíková, 2015). Typ II. AV blokády II. stupně se nazývá Mobitzův a projevuje se náhlým výpadkem komplexu QRS bez předcházejícího se prodlužování PQ úseku (Příloha 13) (Bulava, 2017). Při AV blokádě III. stupně dochází ke kontrakcím síní a komor nezávisle na sobě. Na EKG nelze vidět žádný vztah mezi vlnami P a QRS komplexy (Příloha 14). Při této bradyarytmii se náhradním centrem automacie, která zajišťuje kontrakce komor, stává Hisův svazek (úzké komplexy QRS) nebo samotné komory (široké komplexy QRS) (Bulíková, 2015).

V případě pacienta s AV blokádou I. typu neprovádíme žádnou léčbu. U AV blokády II. stupně I. typu neprovádíme žádnou léčbu pouze, je-li pacient asymptomatický. AV blokáda II. stupně II. typu se řeší zavedením kardiostimulátoru, aby nedošlo k progresi do kompletní blokády AV uzlu. Kardiostimulátor je rovněž indikován při AV blokádě III. stupně (Bulava, 2017). V rámci PNP, zdravotničtí záchranáři využívají jako dočasnou metodu léčby hemodynamicky nestabilní AV blokády II. stupně a AV blokády III. stupně, zevní kardiostimulaci (Remeš a Trnovská, 2013).

### ***1.6 Tachyarytmie a jejich léčba v přednemocniční péči***

Tachyarytmie je charakterizována jako stav, kdy tepová frekvence přesahuje hodnoty 100/min. Dělíme je na supraventrikulární a komorové. Tento druh arytmií se může projevit palpítacemi, silnými srdečními údery, pocity „přeskakování“ srdce, oběhovou zástavou, synkopou a presynkopou. Poslední dva uvedené příznaky jsou celkem běžné v případě komorových tachyarytmií (Bulava, 2017).

#### ***1.6.1 Sinusová tachykardie***

Tento druh arytmiie je popisován jako sinusový rytmus o frekvenci větší než 100/min. Příčinou může být fyzická zátěž, úzkost nebo onemocnění, zvyšující aktivitu sympatického nervového systému (Bennett, 2014). V některých případech mluvíme o tzv. nepřiměřené sinusové tachykardii, kdy dochází k neadekvátnímu zrychlení aktivity sinusového uzlu (Bělohávek et al., 2014). Tento typ arytmiie je z patologického hlediska pravděpodobnější u žen, pociťující bolesti na hrudi, vertigo, palpítace, či presynkopy. Farmakologická terapie je založena na podávání ivabradinu nebo betablokátorů (dále jen BB), což bývá neúspěšné. V tomto případě je pacientovou poslední možností radiofrekvenční ablace (dále jen RFA) (Bulava, 2017).

#### ***1.6.2 Extrasystolie***

Extrasystola je stah přicházející předčasně, než by bylo možné očekávat dle srdeční frekvence (Bulíková, 2015). Ektopický stah neboli extrasystolu rozlišujeme podle místa jejího vzniku na síňovou a komorovou. Může vznikat přímo v síních mimo oblast SA uzlu nebo v oblasti mezi síněmi a komorami (Bulíková, 2015). Síňová extrasystola je charakteristická předčasnou vlnou P s abnormální morfologií a štíhlým komplexem QRS odlišným od ostatních komplexů (Příloha 16) (Bennett, 2014). Pacienti se síňovými

extrasystolami bývají asymptomatictí a v případě klinických příznaků jsou indikována antiarytmika (Bulava, 2017).

Obrazem komorové extrasystoly (dále jen KES) je široký QRS komplex přicházející dříve, než by jej bylo možné očekávat dle srdeční frekvence. Komplex má bizarní tvar a nepředchází mu vlna P (Bulava, 2017). Dalším typickým rysem je tzv. kompenzační pauza, přicházející po každé KES (Bulíková, 2015). KES může být izolovaná nebo je zde varianta opakování v určité návaznosti s komplexem QRS, kdy se KES objeví každý druhý (bigeminie) (Příloha 17), třetí (trigeminie), čtvrtý (kvadrigeminie) komplex. Dále dělíme KES podle jejich morfologie na monomorfní a polymorfní. Klinicky bývají KES asymptomatické a neléčíme je, ale v případě výskytu symptomů, podáváme antiarytmika nebo BB (Bulava, 2017). Velkou komplikací je přechod do FiK, ke které dochází v případě vzniku KES v počáteční fázi vlny T (Bulíková, 2015).

### ***1.6.3 Síňová tachykardie***

Bulíková (2015) definuje síňovou tachykardii jako stav, kde dochází k rychlým stahům síní v souvislosti vzniku abnormálního ložiska v srdečních síních. Na EKG vidíme abnormální vlnu P, frekvenci QRS větší než 150/min.

Bulava (2017) popisuje vznik síňové tachykardie v důsledku fokálního zdroje nebo reentry okruhu. Oproti typickým vlnám P mají jinou morfologii a nejsou všechny převáděny na svalovinu komor z důvodu poruchy funkce AV uzlu. Jedná-li se o síňovou tachykardii, kdy je zdrojem fokální ložisko, můžeme jej odstranit použitím RFA. Za použití 3D mapovacích systémů najdeme zdroj arytmie a aplikujeme radiofrekvenční energii, čímž dojde k destrukci ložiska, a tím i arytmie. V případě reentry okruhu vytvoříme ablační lézi v místě okruhu, a tím docílíme jeho přerušení. Farmakologická léčba antiarytmiky je v tomto případě málokdy účinná, proto volíme jako metodu léčby RFA.

### ***1.6.4 Flutter síní***

Flutter síní je definován jako frekvence síní přesahující 250/min, kdy dochází k zániku izoelektrické linie mezi vlnami P (Hampton, 2013). Bulíková (2015) uvádí frekvenci síní mezi 240 až 300/min a charakter vln P popisuje jako „zuby pily“ (Příloha 18).

Jedná se supraventrikulární tachykardii vznikající na podkladě velkého reentry okruhu, lokalizovaného v síních (Bělohávek, 2014). Bulava (2017) definuje flutter síní jako reentry arytmii kroužící konkrétně v oblasti kolem trikuspidální chlopně. Narozdíl od FiS, kdy je aktivita síní nekoordinovaná, je aktivita síní při flutteru pravidelná (Bělohávek, et al., 2014). Pacienti mohou být klinicky asymptotičtí nebo dochází k presynkopám. Presynkopa se vyskytuje klinicky u pacientů s tzv. deblokovaným flutterem, kdy je převod na komory 1:1, tedy každá vlna flutteru se převede na komory. Komplikací může být komorová tachykardie, vyvolaná deblokovaným flutterem, kdy může následně přejít do FiK. Léčbou flutteru je RFA, kde se provádí ablační léze v místě kavotrikuspidálního můstku (Bulava, 2017).

Vojáček (2020) jako léčbu uvádí kardioverzi o nízké energii nebo tzv. overdrive, kdy se využije stimulace síní, převyšující aktivitu flutteru. Z farmakologické léčby lze použít BB, amiodaron nebo digoxin. Chronický flutter je indikovaný k RFA.

#### **1.6.5 Fibrilace síní**

Jedná se o nejčastější supraventrikulární arytmii, jejíž výskyt se dle odborných prací uvádí v rozsahu 1–5 % u dospělé populace (Eisenberger et al., 2012). FiS se objevuje u více než 10 % populace, která přesáhla hranici 70. roku života (Bulava, 2017). Tato arytmie je definována jako nekoordinovaná, rychlá akce síní (Bělohávek et al., 2014). Zjednodušeně můžeme fibrilaci síní popsat jako chaotickou elektrickou aktivitu, nacházející se v obou srdečních síních. Arytmie využívá mnohočetné fokální zdroje nebo reentry okruhy o neurčitelné frekvenci (Bulava, 2017). Fibrilaci síní na EKG diagnostikujeme za pomoci určitých ukazatelů, usnadňující diagnostiku této supraventrikulární arytmie: absence vln P, fibrilační vlnky, srdeční frekvence v rozmezí 100–160/min, nepravidelná srdeční akce (Příloha 19) (Kettner a Kautzner, 2021).

Jako příčiny se uvádí akutní infarkt myokardu (dále jen AIM), hyperfunkce štítné žlázy, srdeční selhání, defekt septa síní, chlopní vady, nadměrné užívání alkoholu, kardiomyopatie, plicní embolie a bronchopulmonální obstrukce (Vojáček, 2015). Klinicky se arytmie může projevovat palpitacemi, únavou, závratí, stenokardiemi, dušností, případně synkopou, presynkopou, nicméně bývá také asymptomatická (Eisenberger et al., 2012).

FiS můžeme v současné době dělit do pěti skupin: poprvé diagnostikovaná, paroxysmální, perzistující, dlouhodobě perzistující a permanentní. Poprvé diagnostikovaná FiS je úplně první záchyt této arytmie, kdy je pacient klinicky symptomatický nebo asymptomatický (Kettner a Kautzner, 2021). Zbylé skupiny jsou charakteristické dobou svého trvání. Paroxysmální netrvá déle než 7 dní, přičemž se většinou spontánně ukončuje do 48 hodin. Perzistující se vyznačuje trváním delším, než je 7 dní, a k jejímu ukončení je indikována kardioverze. Dlouhodobě perzistující trvá déle než jeden rok. Permanentní je nezvratná, nesnažíme se o léčebnou strategii vedoucí k návratu sinusového rytmu, ponecháváme FiS jako základní rytmus (Bělohlávek et al., 2014).

Velké riziko této arytmie je vznik trombu. Pokud se tromb uvolní, může vstoupit do kterékoli části velkého oběhu, včetně velkých tepen zásobujících mozek. V tomto případě nastává ischemická mozková cévní příhoda. K hodnocení rizika tromboembolické nemoci v rámci FiS se používá CH<sub>2</sub>DS<sub>2</sub>VASc skóre, kdy čím vyšší je skóre, tím větší je riziko vzniku mozkové příhody. K antikoagulační léčbě jsou na základě tohoto skóre indikováni pacienti dosahující skóre 2 a více (Bulava, 2017). Mezi základní antikoagulantia patří warfarin, u kterého před předepsáním musíme vyšetřit protrombinový čas k určení správné terapeutické dávky. Dále můžeme použít nová antikoagulantia tzv. NOAC (Navrátil, et al., 2017). Antikoagulační léčba je kontraindikována v případě pacienta s vysokým rizikem krvácení. Při této situaci se uvažuje nad katetrizačním uzávěrem ouška levé síně, kde se tromb vytváří (Bulava, 2017).

Léčba FiS se dělí na farmakologickou a nefarmakologickou. Farmakologická léčba se zaměřuje na kontrolu frekvence a rytmu, zpomalení tepové frekvence komor a léčbu (zminěno výše). Při kontrole rytmu se snažíme, aby cílová tepová frekvence dosahovala 80–100/min, využíváme BB, verapamil a digoxin. Pro kontrolu rytmu využíváme amiodaron, sotalol, propafenon, ale nadužívání těchto farmak způsobuje vedlejší účinky v podobě tyreopatie, amiodarové kůže nebo plicní fibrózy, přičemž samotná účinnost léčby nepřesahuje 50 %. Mezi nefarmakologickou léčbu patří RFA, která je pro nedostatečnou účinnost farmakologické léčby používána obzvláště u mladých pacientů (Bulava, 2017). Výkon je prováděn na elektrofyzilogickém sále, kde jsou zavedeny dva katetry. Jeden katetr je zaveden do pravého srdce skrze venu femoralis a druhý do levé komory skrze arterii femoralis. Cílem je lokalizovat strukturu odpovědnou za vznik

arytmie. V případě FiS se radiofrekvenční energie užívá k izolaci plicních žil, ústících do levé síně srdeční, protože obsahují rukávce svaloviny spouštějící fibrilaci síní (Bulava, 2017).

Zevní elektrická kardioverze patří mezi další nefarmakologické způsoby léčby FiS. Výkon je prováděn v krátké celkové anestezii za stálé monitorace fyziologických funkcí na lůžku (Navrátil et al., 2017). Přiložíme defibrilační pádla na hrudník pacienta a podáme bifázický výboj o síle 150-300 joulů (J) (Bulava, 2017). Defibrilační pádla by měla být umístěna v oblasti hrotu srdečního a parasternálně vpravo ve 2.- 3. mezižebří. Výboj musí být synchronizovaný s vlnou R (Navrátil et al., 2017). Pokud nebyl první výboj účinný, použijeme při druhém pokusu maximální energii (Lukl, 2009).

#### ***1.6.6 Atrioventrikulární nodální reentry tachykardie***

Bulava (2017) popisuje atrioventrikulární nodální reentry tachykardii (dále jen AVNRT) jako nejčastější supraventrikulární arytmii, vyskytující se zpravidla u mladých žen úzkostnějšího charakteru. Jedná se o tachyarytmii vznikající na podkladě reentry okruhu v oblasti AV uzlu, kdy se elektrický impulz šíří skrze pomalou dráhu anterográdně a rychlou retrográdně, což způsobuje současný stah síní a komor (Bělohávek et al., 2014). AVNRT je charakteristická přítomností komplexů QRS s častou absencí vln P (Příloha 20) (Bulava, 2017). Důvodem absence vlny P je současný stah síní a komor, a pokud je přece jen vlna P přítomna, je ukryta v komplexu QRS (Bělohávek et al., 2014). Bulava (2017) upřesňuje lokalizaci vlny P, v případě její přítomnosti, v terminální části QRS komplexu ve svodech II, III, aVF s negativní polaritou. Ve svodu V<sub>1</sub> je naopak polarita vlny P pozitivní.

Klinicky se arytmie projevuje palpítacemi, slabostí, vertigem, pocitem sevřené hrudi (Bělohávek et al., 2014). Spouštěčem arytmie bývá často předklon, který způsobí aktivaci AVNRT. Někteří pacienti se naučí záchvaty AVNRT sami ukončovat díky vagovým manévřům (Bulava, 2017). V rámci PNP jsou vagové manévry způsob, jakým mohou zdravotníci záchranáři přerušit záchvat supraventrikulární tachykardie. Mezi tyto manévry patří: Valsalvův manévr (aktivace břišního lisu), masáž karotid nebo ponoření obličeje do ledové vody. Pokud jsou manévry neúčinné, je indikováno použití adenosinu (Truhlář et al., 2021). Adenosin aplikujeme bolusem 6 mg i.v. a ihned proplachujeme 20

mililitry (dále jen ml) fyziologického roztoku. Při neúspěchu první dávky podáváme 12 mg adenosinu a poté 18 mg. Pokud ani 3. dávka neuspěje, je další adenosin kontraindikován (Knor a Málek, 2019).

Definitivní léčba AVNRT spočívá ve zničení ramena reentry okruhu za pomoci RFA. Výkon je z 98 % úspěšný, ale může dojít ke komplikaci v podobě tvorby kompletní AV blokády. V případě této komplikace je indikováno zavedení kardiostimulátoru (Bulava, 2017).

### ***1.6.7 Atrioventrikulární reentry tachykardie, komorová preexcitace***

Pokud reentry arytmie vzniká na podkladu tzv. přídavné dráhy, mluvíme o atrioventrikulární reentry tachykardii (dále jen AVRT) (Bělohávek et al., 2014). Přídavná dráha může vzniknout díky nadbytečnému svalovému snopečku, vzájemně propojujícího svalovinu síní a komor mimo AV uzel. Tento svalový spoj vzniká v průběhu embryonálního vývoje, v důsledku růstu trikuspidálního anulu. Vsruchy mohou být skrze přídavnou dráhu vedeny ze síní na komory, z komor na síně anebo oběma směry, což je nejčastější varianta. V případě vedení vsruchů skrze přídavnou dráhu ze síní na komory, lze na EKG vidět rozšířený komplex QRS, zkrácený interval PQ a delta vlnu, poukazující na tzv. preexcitaci (Příloha 21) (Bulava, 2017). Tento preexcitační syndrom je také znám jako Wolffův-Parkinsonův-Whiteův syndrom (dále jen WPW) (Bennett, 2014). Protože jsou vsruchy vedeny po svalovém snopci, nedochází k jejich zpomalení, které má za normálních okolností na starost AV uzel. V tomto případě hrozí vznik FiK a smrt. Nicméně riziko smrti je nízké, odhaduje se na 0,05 % (Bennett, 2014).

AVRT se klinicky projevuje palpitacemi, vertigem, dušností, vzácně synkopou a presynkopou, ale je zde i možnost asymptomatického průběhu arytmie. Problém nastává v případě, kdy přídavná spojka vede vsruchy retrogradně, tedy z komor do síní a nastane FiS. Jak uvádím výše, přídavná spojka nemá funkci AV uzlu, a rychlá frekvence síní se tedy převádí na komory a vzniká FiK. Léčba AVRT spočívá v působení radiofrekvenční energie na svalový snopec, čímž se přeruší přídavná dráha vedení vsruchů. Reentry okruh se přeruší, a tím znemožní výskyt arytmie v budoucnosti. RFA je z 95 % úspěšná a je doporučována i u pacientů s asymptomatickým průběhem právě pro možný vznik FiK (Bulava, 2017). Léčba v PNP spočívá stejně jako u AVNRT v použití vagových manévřů a podání adenosinu (Vojáček, 2020).



### **1.6.8 Komorová tachykardie**

Komorová tachykardie (dále jen KT) je definována jako tři a více po sobě jdoucích QRS komplexů s frekvencí vyšší než 100/min (Kettner a Kautzner, 2021). Jejich činnost je nezávislá na práci síní, protože vznikají v myokardu srdečních komor. QRS komplex má na EKG bizarní tvar a je širší více než 120 ms (Bělohlávek et al., 2014).

Komorové tachykardie, můžeme dělit podle délky trvání nebo podle obrazu EKG. Dle délky trvání dělíme KT na nesetrvané a setrvané (Kettner a Kautzner, 2021). Nesetrvané KT nevedou k hemodynamické nestabilitě a trvají do 30 s. Dojde-li k překročení časového rámce 30 s, mluvíme o setrvané KT (Bulava, 2017). Podle EKG obrazu dělíme KT na monomorfní, polymorfní a polymorfní torsade de pointes (Kettner a Kautzner, 2021). Vidíme-li seskupení tři a více komplexů QRS se stejnou morfologií o frekvenci větší než 100/min, jedná se o monomorfní KT (Příloha 22). Polymorfní KT se liší svojí rozdílnou morfologií komplexů QRS (Bulava, 2017).

Vznik komorové tachykardie je z velké části zásluhou již prodělaného infarktu myokardu (Bělohlávek et al., 2014). Jizva vytvořená po prodělaném IM je překážka, kolem které vzruch krouží. Monomorfní KT tedy vznikají na podkladě reentry okruhu obíhajícího kolem jizvy. Asymptomatický průběh KT probíhá u pacientů s absencí jiných srdečních onemocnění, fyziologickou ejekční frakcí, a ne příliš rychlou tachykardií. Naopak pacienti s jiným srdečním onemocněním bývají v počátku arytmie doprovázeni synkopou se stenokardiemi a hypotenzí (Bulava, 2017). Velkou komplikací je hrozící přechod KT do FiK vedoucí k srdeční zástavě a smrti (Bělohlávek et al., 2014).

Polymorfní KT může vznikat v souvislosti se syndromem dlouhého QT intervalu (z anglického long QT, dále jen LQT), ale nejčastější příčinou bývá akutní ischemie myokardu. LQT je buď vrozený anebo získaný syndrom. Získaná forma syndromu vzniká na podkladě požití specifických farmak, která dokážou interval QT prodloužit. Typickým obrazem LQT na EKG je tzv. torsade des pointes, charakteristická svým nezvyklým tvarem s opakovaně narůstající a klesající amplitudou QRS komplexů (Příloha 23). Pacienti s „torsádami“ jsou již od dětství provázeni synkopami v souvislosti s fyzickou námahou nebo uleknutím. Arytmie v lepším případě spontánně ukončí svoji aktivitu nebo pokračuje dál a ústí v náhlou srdeční smrt. Z farmakoterapie jsou užívány betablokátory a pacienti po prodělané srdeční zástavě jsou indikováni k zavedení implantabilního kardioverter-defibrilátoru (dále jen ICD) (Bulava, 2017).

Léčba KT v urgentní medicíně spočívá v hemodynamické stabilitě pacienta. Mezi příznaky hemodynamické nestability patří: šok, ischemie myokardu, synkopa, srdeční selhání. V případě, že je KT dobře tolerována, podáváme pacientovi 300 mg amiodaronu i.v. během 20-60 min a poté 900 mg během 24 hodin. Pokud by KT nebyla hemodynamicky tolerována, je indikována kardioverze synchronizovaným výbojem do maximálního počtu 3 výbojů. Po 3 výbojích podáváme 300 mg amiodaronu během 10-20 min a zopakujeme kardioverzi, následně 900 mg během 24 hodin (Šeblová a Knor, 2018). Pro úvodní výboj by měl mít energii o síle 120-150 J, při neúspěchu postupně zvyšujeme energii (Truhlář et al., 2021). V případě výskytu KT s prodloužením intervalu QT, tedy charakteru „torsády“, lze podat i.v. síran hořečnatý (dále jen  $MgSO_4$ ) v dávce 4 gramy, namísto amiodaronu, který by v této situaci arytmií akorát podpořil, protože prodlužuje interval QT (Šeblová a Knor, 2018).

### ***1.6.9 Fibrilace komor***

FiK je jedna z nejčastějších příčin náhlé smrti u pacientů s AIM, kdy dochází k srdeční zástavě a ztrátě vědomí během 10 s (Bělohlávek et al., 2014). Jde o nejzávažnější arytmií, kdy nastává nekoordinovaná aktivita komor, které se pouze chvějí, a tak nedochází k přečerpání adekvátního množství krve (Bulava, 2017). Na obrazu EKG vidíme, chaotickou aktivitu komor o rychlosti větší než 300/min s různou amplitudou (Příloha 24) (Bělohlávek et al., 2014).

Vzniká v souvislosti s jinými srdečními onemocněními, jako jsou kardiomyopatie, AIM, syndrom předčasné komorové repolarizace nebo syndrom bratří Brugadaových (Vojáček, 2020). Jinou příčinou vzniku může být degenerace z komorové tachykardie, nicméně FiK se může „zrodit“ i primárně, kdy je spouštěčem KES (Bulava, 2017).

Léčbou v přednemocniční péči je včasné zahájení KPR s užitím defibrilačního výboje (Remeš a Trnovská, 2013). Síla prvního defibrilačního výboje by měla být alespoň 150 J, v případě bifázického defibrilátoru. Vždy po podání výboje pokračujeme další 2 minuty v KPR. Při neúčinnosti pokračujeme v podání výbojů. Po 3. neúspěšném defibrilačním výboji podáváme amiodaron v dávce 300 mg a adrenalin v dávce 1 mg i.v./i.o. Další amiodaron podáváme po 5. neúspěšném defibrilačním výboji v dávce 150 mg. S podáváním adrenalinu pokračujeme do ukončení KPR každých 3-5 minut. Jako alternativu amiodaronu lze použít lidokain v dávce 100 mg i.v./i.o. po 3. neúspěšném defibrilačním výboji a 50 mg i.v./i.o. po 5. neúspěšném výboji. Tento postup uplatňujeme

u všech defibrilačních rytmů, mezi které patří FiK a bezpulsová komorová tachykardie (Truhlář et al., 2021). Úspěšně resuscitovaným pacientům je indikována implantace ICD. Pokud je spouštěčem FiK prokazatelně KES, je indikována RFA (Bulava, 2017).

### ***1.7 Akutní koronární syndrom***

Akutní koronární syndrom (dále jen AKS) je stav, kdy dochází k poškození myokardu na podkladě uzávěru koronární tepny nestabilním aterosklerotickým plátem. Dochází k ischemii nebo nekróze myokardu (Šeblová a Knor, 2018). K ischemii myokardu může dojít i jinými mechanismy jakou například: arteritida, spasmus, embolus nebo iatrogenní poškození při katetrizační intervenci (Táborský et al., 2021). Typickým příznakem AKS je stenokardie (Maláska et al., 2020). Tento syndrom dělíme do dvou skupin: na nestabilní anginu pectoris a akutní infarkt myokardu (Bulava, 2017). Pro diagnostiku těchto stavů se soustředíme na klinické symptomy a využíváme EKG, kde pozorujeme změny v úseku ST, v podobě elevací, či depresí (Navrátil et al., 2017).

#### ***1.7.1 Angina pectoris***

Angina pectoris vzniká na podkladě částečného uzávěru tepny aterosklerotickým plátem. Aterosklerotický plát dělíme na stabilní a nestabilní. Stabilní plát je charakteristický malým lipidovým jádrem, nízkým obsahem makrofágů, tlustou fibrózní čepičkou, zatímco nestabilní plát má tyto vlastnosti opačné. V případě stabilního aterosklerotického plátu nedochází k nekróze myokardu, protože koronární tepna není plně uzavřená. V tomto případě může pacient pociťovat stenokardie při fyzické námaze a později i v klidových situacích. V návaznosti na situaci, kdy se příznaky projevovaly, mluvíme o klidové nebo námahové angině pectoris. V případě nestabilního plátu, který oproti stabilnímu obsahuje drobné kapiláry prorůstající do plátu, mluvíme o nestabilní angině pectoris. Dochází k ruptuře nestabilního aterosklerotického plátu a tvorbě tzv. bílého trombu, tvořeného vrstvou agregovaných destiček a endotelu, projevujícího se nově vzniklou nebo námahou se zhoršující stenokardií (Bulava, 2017).

Charakteristickým příznakem anginy pectoris je svíravá bolest hrudníku propagující se do oblasti čelisti, krku, ramenou a paží, častým příznakem je pocit dušnosti. Mezi další příznaky řadíme nauzeu, úzkost, palpitace a slabost (Šeblová a Knor, 2018). Bolest může pominout do 5 minut v případě ukončení fyzické činnosti nebo podání nitrátů (Souček a Svačina, 2019).

V rámci diagnostiky provádíme důkladný odběr anamnézy, fyzikální vyšetření a 12 svodové EKG. Potvrdí-li se po dokončení všech nutných vyšetření, že se jedná o formu akutního koronárního syndromu bez elevací úseku ST, je nutné zahájit adekvátní léčbu (Šeblová a Knor, 2018). Posádka ZZS nemá v tomto případě, jak rozlišit, zda se jedná o nestabilní anginu pectoris nebo NSTEMI (NON ST – segment elevation myocardial infarction), protože není v sanitním voze možnost analýzy hladiny troponinu (Remeš a Trnovská, 2013).

Mezi rizikové faktory vzniku ischemické choroby srdeční, tedy akutního koronárního syndromu, patří: špatný životní styl, fyziologické a biochemické faktory jako centrální obezita, hypercholesterolemie, diabetes mellitus, osobní charakteristiky jako mužské pohlaví, deprese, stres a jiné (Bulava, 2017).

V rámci PNP je indikováno použití nitrátů k snížení bolesti, např. použití Isoket spray 3 stříknutí sublinguálně. Dále lze rozkousat tabletu Acylpyrinu, obsahující kyselinu acetylsalicylovou (Remeš a Trnovská, 2013)

### ***1.7.2 Infarkt myokardu***

Dojde-li k totálnímu uzávěru koronární tepny trombem, mluvíme o akutním infarktu myokardu (Kettner a Kautzner, 2021). Tromb vzniká na podkladě nestabilního aterosklerotického plátu, kdy dochází k ruptuře fibrózní čepičky. V důsledku ruptury dochází k poruše nesměčivosti endotelové výstelky a následně vzniká tromb z aterosklerotické hmoty o velkém protrombogenním potenciálu, který ucpe celou cévu. Tímto způsobem AIM vzniká z 90 %, ve zbylých 10 % případech dochází k obturaci cévy pouze nestabilním aterosklerotickým plátem z důvodu krvácení do plátu, či edému plátu (Bulava, 2017).

Mezi klinické příznaky AIM patří stenokardie, lokalizovaná za horní části sternu s možnou propagací do krku, či levé horní končetiny, kdy pacient nereaguje na podání nitrátů (Kettner a Kautzner, 2021). Bolest vzniká náhle, trvá více než 20 minut a vyskytuje se většinou nad ránem. Propagace bolesti se může objevit i v oblasti epigastria a mezi lopatkami (Bulava, 2017). Objevuje se i pocit dušnosti, zvracení nebo synkopa (Kettner a Kautzner, 2021).

V případě pacienta pociťující bolest na hrudi by mělo být do 10 minut provedeno EKG vyšetření (Mořovská, 2016). EKG může přiblížit, zda se jedná o AKS charakteru

NSTEMI nebo STEMI (ST-segment elevation myocardial infarction). Jsou-li prokazatelné symptomatické známky AIM, ale na EKG nejsou viditelné elevace úseku ST, jedná se buď o AIM bez elevací ST úseku, nebo o nestabilní anginu pectoris. Pokud jsou ale elevace i symptomy přítomny, mluvíme o STEMI (Remeš a Trnovská, 2013).

K přesné lokalizaci infarktu pozorujeme změny ST úseku v jednotlivých svodech. Změna ve svodech  $V_2 - V_5$  značí přední infarkt, III a aVF spodní infarkt (příloha 25). Pro boční (laterální) infarkt je typická změna ve svodech I, aVL,  $V_6$  a pro zadní je to dominantní kmit R ve svodu  $V_1$  (Bulíková, 2015).

Léčba v PNP spočívá v symptomatické léčbě, kdy se soustředíme na tlumení bolesti, oxygenoterapii, nitráty, pokud není hypotenze, zahajujeme antiagregační a antikoagulační léčbu a v případě srdeční slabosti zvažujeme podání kličkových diuretik. Jako analgetickou složku podáváme morfin 5-10 mg nebo fentanyl 2 ml i.v., v případě kličkových diuretik podáváme i.v. furosemid 20-40 mg. Dále podáváme heparin v dávce 100mg/kg a kyselinu acetylsalicylovou např. Aspirin v dávce 200-400 mg per os (Bulava, 2017). Za standard reperfuze léčby u AKS se považuje systémová trombolýza nebo perkutánní koronární intervence. Kvůli nízké dostupnosti preparátu systémové trombolýzy ve výbavě ZZS je její použití spíše výjimečné (Remeš a Trnovská, 2013). V průběhu transportu do nemocničního zařízení by měl být pacient kontinuálně monitorován, aby se případně stačilo adekvátně zareagovat na možné komplikace jako například výskyt poruchy srdečního rytmu (Bulava, 2017).

## **2 Cíle práce a výzkumné otázky**

### **2.1 Cíle práce**

**Cíl 1:** Zmapovat schopnosti zdravotnických záchranářů interpretovat křivky EKG

### **2.2 Hypotézy**

Hypotéza 1: Znalosti v interpretaci křivek EKG jsou ovlivněny délkou praxe.

Hypotéza 2: Znalosti v interpretaci křivek EKG jsou ovlivněny typem předchozího pracoviště.

## **3 Metodika**

### **3.1 Použité metody**

Pro získání dat byla zvolena metoda kvantitativního výzkumného šetření. Byla provedena technika nestandardizovaného dotazníku (viz příloha č. 26), zaměřeného na znalosti, respektive vyhodnocování křivek EKG. Dotazník byl respondentům předložen v online podobě, pomocí aplikace Google Forms. Cílovou skupinou respondentů byli zdravotničtí záchranáři pracující na Zdravotnické záchranné službě Jihočeského kraje. Dotazník byl vytvořen po konzultaci s vedoucím práce a lékařem. Výzkum byl realizován po schválení žádosti podané na ZZS JČK, která dotazník umístila na intranetové síti ZZS JČK. Zde měli zdravotničtí záchranáři možnost dotazník vyplnit.

### **3.2 Konstrukce dotazníku**

V úvodní části dotazníku byli respondenti seznámeni s účelem výzkumu a ujištěni o naprosté anonymitě během celého výzkumného šetření. Dotazník obsahuje otevřené a uzavřené otázky. Odpovědi na otevřené otázky, byly následně kategorizovány. První tři otázky charakterizovaly soubor respondentů. Po otázkách, které charakterizovaly soubor respondentů, následovalo prvních osm otázek, zaměřujících se na pohled zdravotnických záchranářů na hodnocení EKG. Otázky měly za úkol zjistit, zda jsou si zdravotničtí záchranáři jistí v hodnocení záznamu EKG, jestli tuto disciplínu vnímají jako složitou a jestli využívají systém RAFT k hodnocení záznamů nebo mají jiný systém. Respondenti museli uvést svůj postoj k důležitosti hodnocení EKG záznamu v souvislosti s jejich povoláním, a zda by případně uvítali školení, které by jim pomohlo ke zlepšení a lepší orientaci v dané problematice. Ve zbylých otázkách měli respondenti za úkol správně zhodnotit přiložený EKG záznam.

### **3.3 Operacionalizace hypotéz**

Kvantifikace znalostí v interpretaci křivek EKG proběhla pomocí zhodnocení 24 otázek, za jejichž správné zodpovězení mohl respondent získat maximálně 35 bodů. Standardně byl za správně zodpovězenou otázku udělen 1 bod, nicméně zde byly otázky, kde mohl respondent získat bodů více. Jednalo se konkrétně o otázku číslo 3, kde mohl respondent získat maximálně 4 body. Další výjimkou byly vybrané otázky, zaměřující se na hodnocení záznamu EKG (9, 17, 18, 21, 23, 25, 27, 28). U nich za správnou odpověď získal respondent 2 body. Tato výjimka byla provedena pouze u záznamů EKG, které

jsou dle bakalářské práce Lukeše (2019) na téma „Nejčastější poruchy srdečního rytmu v přednemocniční neodkladné péči“ nejběžnější, a jejich znalost je u zdravotnických záchranářů tedy nezbytná. Pro přehlednost je celkové skóre respondentů (součet bodů) prezentováno jako procentuální podíl z maximálního skóre (35 bodů = 100 %).

### **3.4 Statistické metody**

Statistické zhodnocení rozdílů ve znalostech podle délky praxe a dřívějšího zaměstnání bylo provedeno neparametrickým Kruskalovým-Wallisovým testem v programu IBM SPSS Statistics 28. Zvolená hladina významnosti  $\alpha$  byla 0,05.

Pro každou hypotézu byla stanovena nulová a alternativní hypotéza. V rámci první i druhé hypotézy byla  $H_0$  a  $H_A$  stejná.  $H_0$  = Rozložení bodového skóre (znalosti) je ve čtyřech srovnaných skupinách stejné.  $H_A$  = Rozložení bodového skóre (znalosti) se ve čtyřech srovnaných skupinách liší.

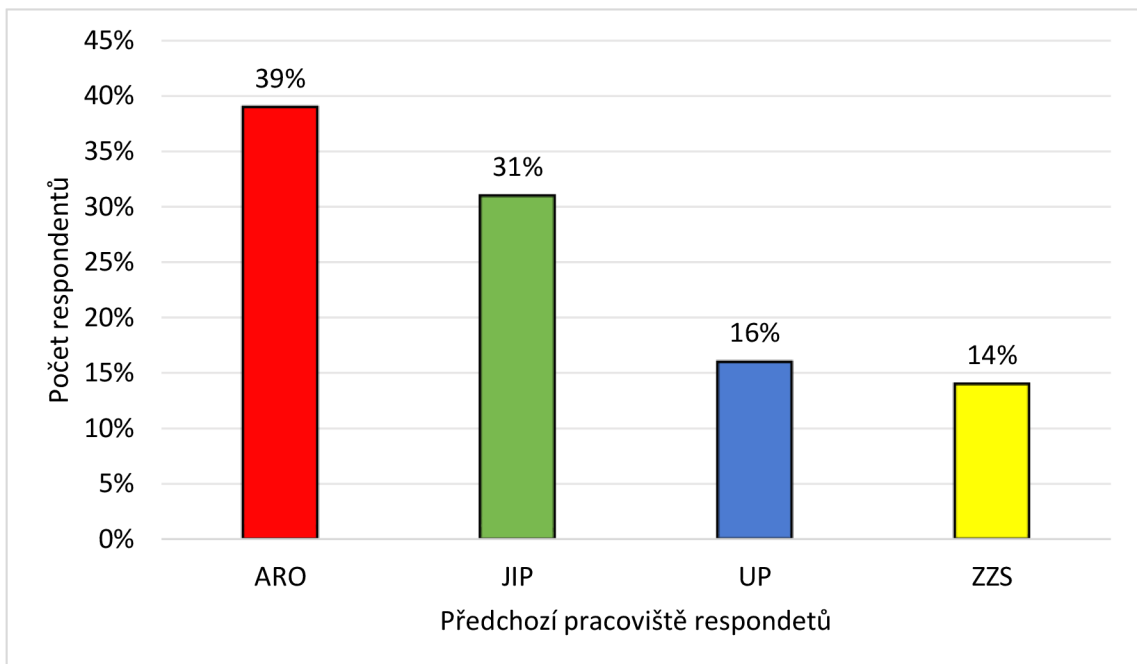
### **3.5 Výzkumný soubor**

Dotazník k výzkumnému šetření byl určen k vyplnění pouze zdravotnickými záchranáři. Výzkumný soubor byl tvořen 51 respondenty, tedy zdravotnickými záchranáři. Výzkumné šetření probíhalo v průběhu dubna roku 2023 s povolením organizace Zdravotnické záchranné služby Jihočeského kraje. Výzkumný soubor byl charakterizován předchozím pracovištěm zdravotnického záchranáře, délkou praxe na zdravotnické záchranné službě a nejvyšším dosaženým vzděláním.



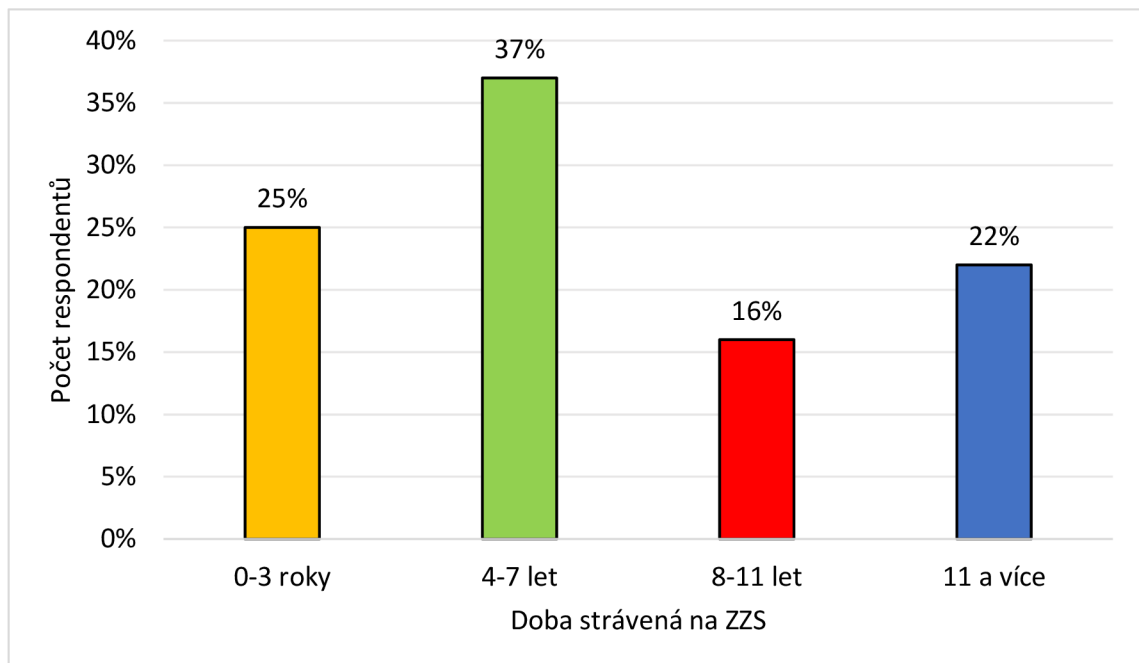
## 4 Výsledky

Graf č. 1 - Předchozí pracoviště respondentů



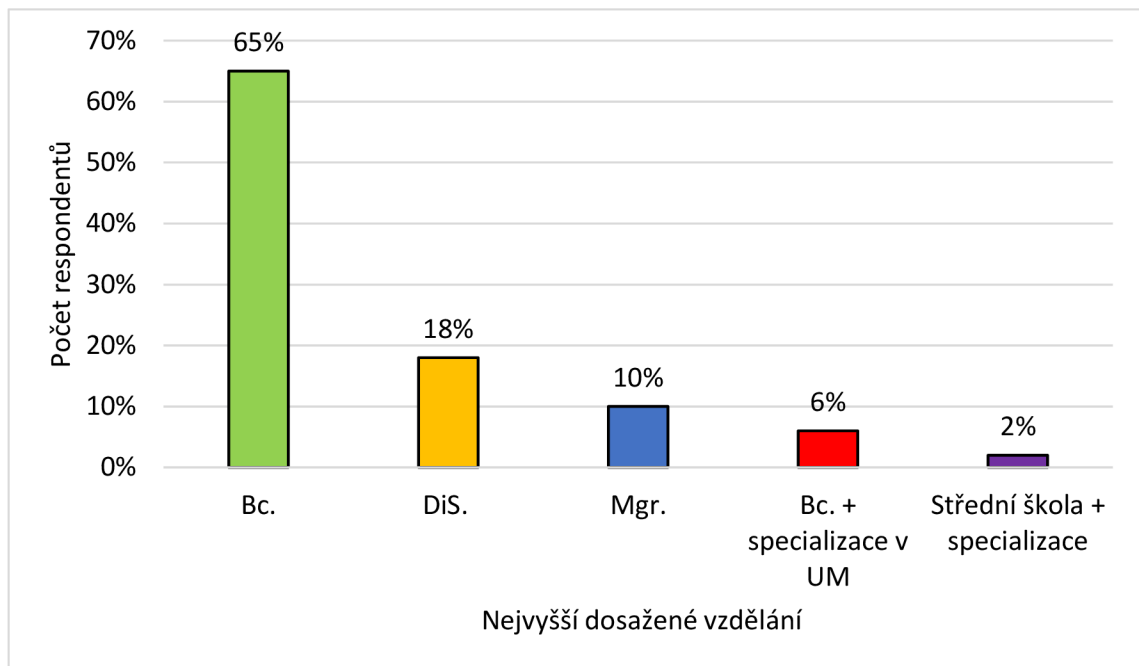
Průzkumného šetření se zúčastnili zdravotničtí záchranáři, kteří před nástupem na zdravotnickou záchrannou službu pracovali na anesteziologicko-resuscitačním oddělení (ARO), jednotce intenzivní péče (JIP), urgentního příjmu (UP) nebo ihned po studiu nastoupili na zdravotnickou záchrannou službu. Z grafu č. 1 vyplývá, že z celkových 51 (100 %) respondentů pracovalo 20 (39 %) na oddělení ARO, 16 (31 %) na oddělení JIP, 8 (16 %) na oddělení urgentního příjmu a 7 (14 %) na zdravotnické záchranné službě.

**Graf č. 2 - Délka praxe respondentů na ZZS**



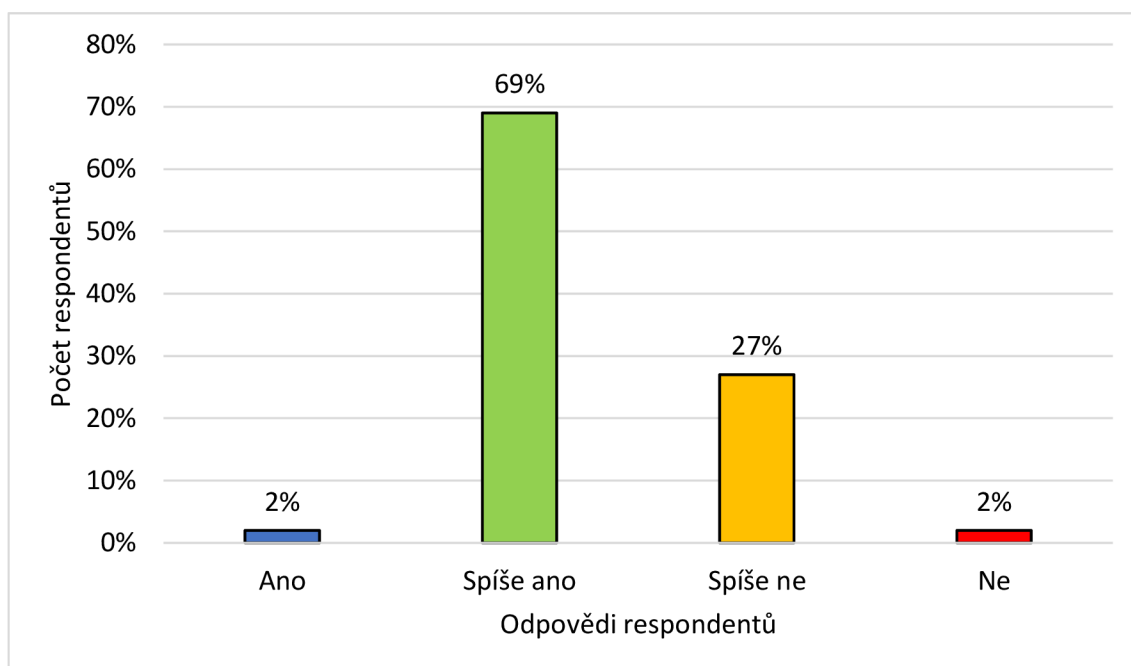
Z výzkumného šetření vyplynulo, že z 51 (100 %) respondentů slouží na zdravotnické záchranné službě 0–3 roky 13 (25 %) respondentů, 4–7 let 19 (37 %) respondentů, 8–11 let 8 (16 %) respondentů a více než 11 let 11 (22 %) respondentů.

**Graf č. 3 - Nejvyšší dosažené vzdělání respondentů**



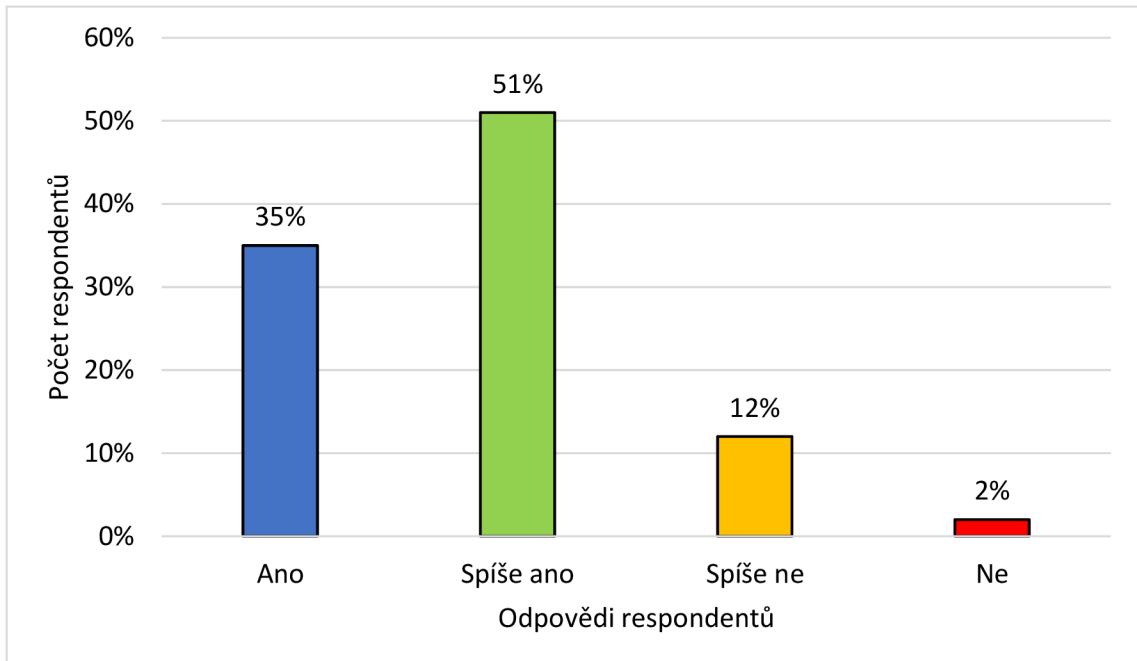
Jako nejvyšší dosažené vzdělání uvedlo 33 (65 %) respondentů bakalářské, 9 (18 %) vyšší odborné, 5 (10 %) navazující magisterské studium, 3 (6 %) bakalářské studium se specializací na urgentní medicínu a 1 (2 %) střední školu se specializací.

**Graf č. 4 - Jistota respondentů v hodnocení EKG záznamu**



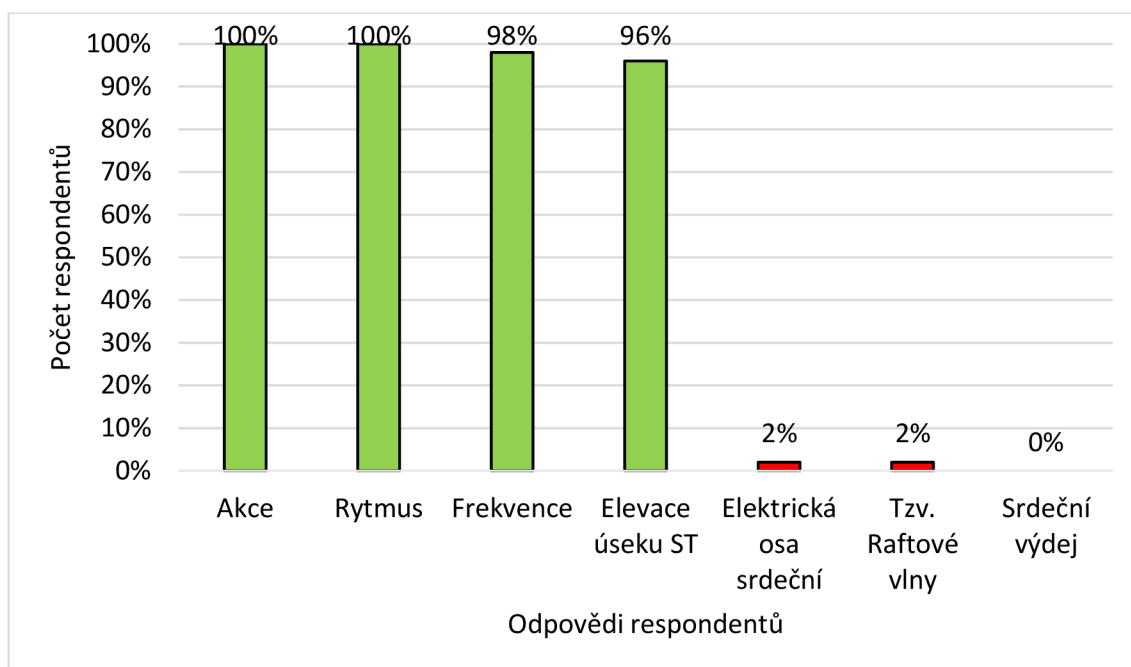
Z výsledků otázky č. 1 vyplynulo, že téměř většina zdravotnických záchranářů si je v hodnocení záznamu EKG spíše jistá. V otázce jistoty odpověděli respondenti následovně: 1 (2 %) „Ano“, 35 (69 %) „Spíše ano“, 14 (27 %) „Spíše ne“ a 1 (2 %) „Ne“.

**Graf č. 5 – Vnímání složitosti hodnocení EKG záznamu z pozice zdravotnických záchranářů**



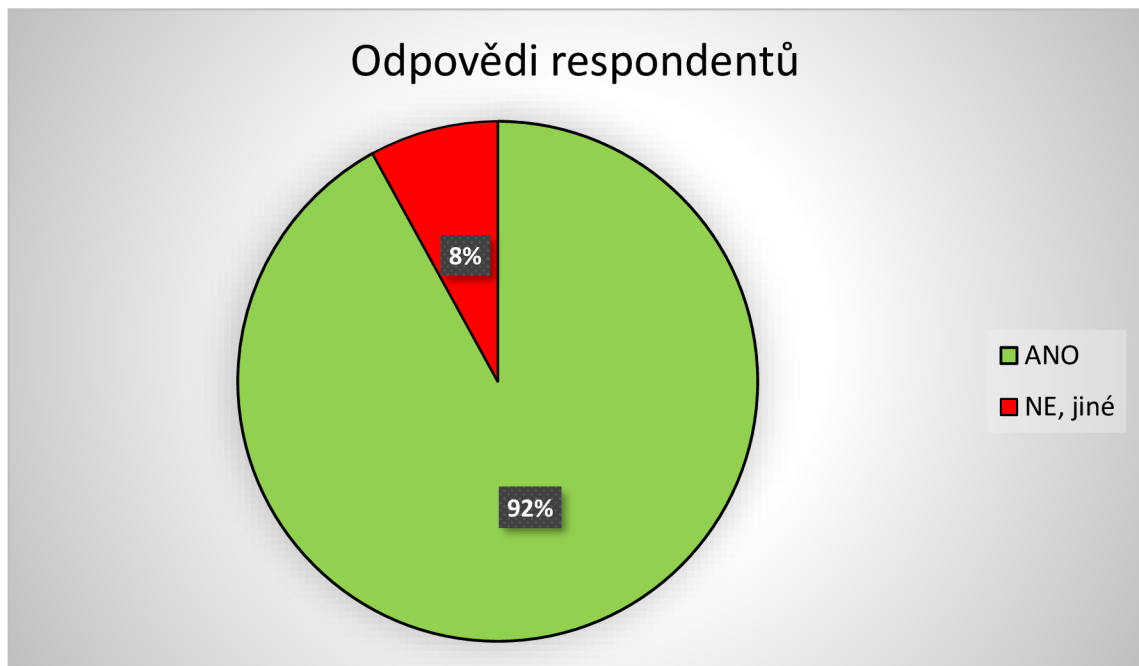
Z grafu č. 5 vyplývá, že odpověď „Ano“ zvolilo v druhé otázce 18 (35 %) respondentů. Odpověď „Spíše ano“ zvolilo 26 (51 %), „Spíše ne“ 6 (12 %) a „Ne“ 1 (2 %) respondent.

**Graf č. 6 – Co spadá pod hodnocení systémem RAFT**



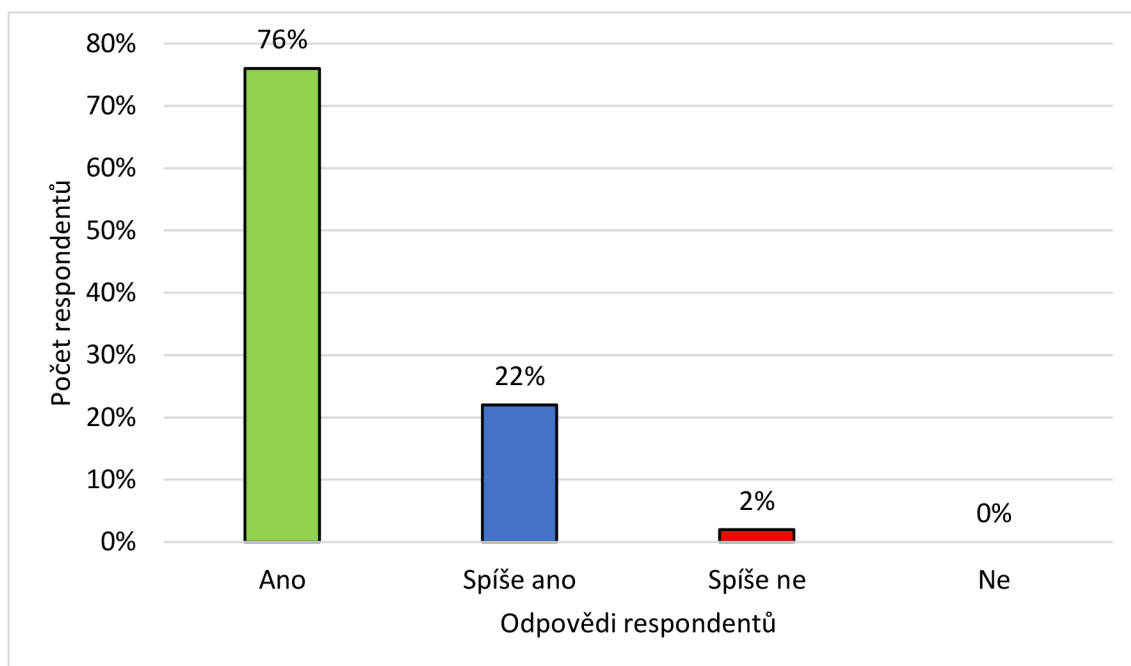
V otázce č. 3 měli respondenti zvolit z nabídky 7 odpovědí, co se na EKG hodnotí systémem RAFT. Správné odpovědi byly 4 a to: Akce, rytmus, elevace úseku ST a frekvence. Zde mohl respondent získat maximálně 4 body. Tento graf znázorňuje, kolik respondentů zvolilo jednotlivé odpovědi. Z výsledků lze vidět, že 51 (100 %) respondentů zvolilo možnost „Akce“ a 51 (100 %) odpovědí možnost „Rytmus“. „Elevace úseku ST“ zvolilo 49 (96 %) respondentů a 50 (98 %) respondentů zvolilo možnost „Frekvence“. Mezi chybné odpovědi patřila „Elektrická osa srdeční“, kterou zvolil 1 respondent (2 %) a „Tzv. Raftové vlny“, které zvolil také 1 (2 %) respondent. Možnost „Srdeční výdej“ nezvolil žádný z respondentů. Téměř všichni respondenti, tedy 47 (92 %), získali v otázce č. 3 maximální počet bodů. Pouze 4 (8 %) respondenti získali jen 3 body.

**Graf č. 7 – Využívání systému RAFT zdravotnickými záchranáři**



Graf prezentuje výsledky otázky č. 4, kde jsme se respondentů ptali, zdali využívají při hodnocení EKG záznamů systém RAFT nebo používají odlišné metody. Z výzkumu vyplynulo, že 47 (92 %) respondentů, což je drtivá většina, používá k hodnocení EKG záznamů systém RAFT. Zbytek respondentů, tedy 4 (8 %) uvedli, že využívají jiné systémy.

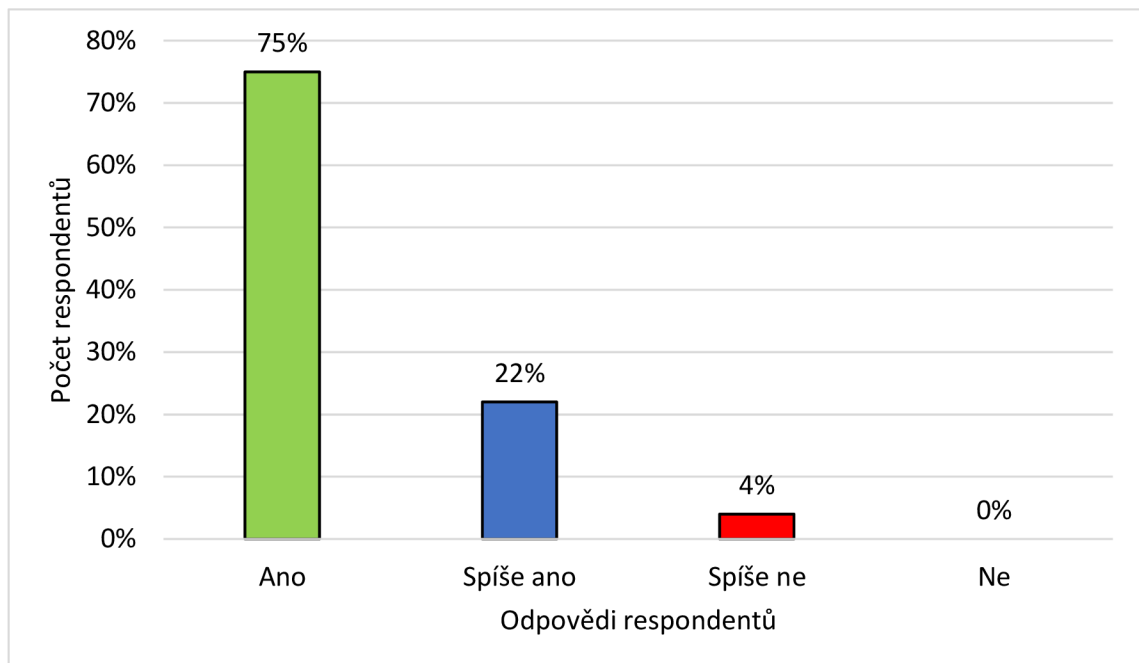
**Graf č. 8 – Postoj respondentů k nutnosti umět hodnotit záznamy EKG**



Otázka č. 6 měla za úkol zjistit, zda respondenti vnímají znalost hodnotit EKG záznam jako nezbytnou pro jejich práci zdravotnického záchranáře či naopak. Odpověď „Ano“ zvolilo 39 (76 %) respondentů a odpověď „Spíše ano“ zvolilo 11 (22 %) respondentů. Pouze jeden respondent (2 %) uvedl odpověď „Spíše ne“. Možnost „Ne“ nezvolil žádný z celkového počtu respondentů.

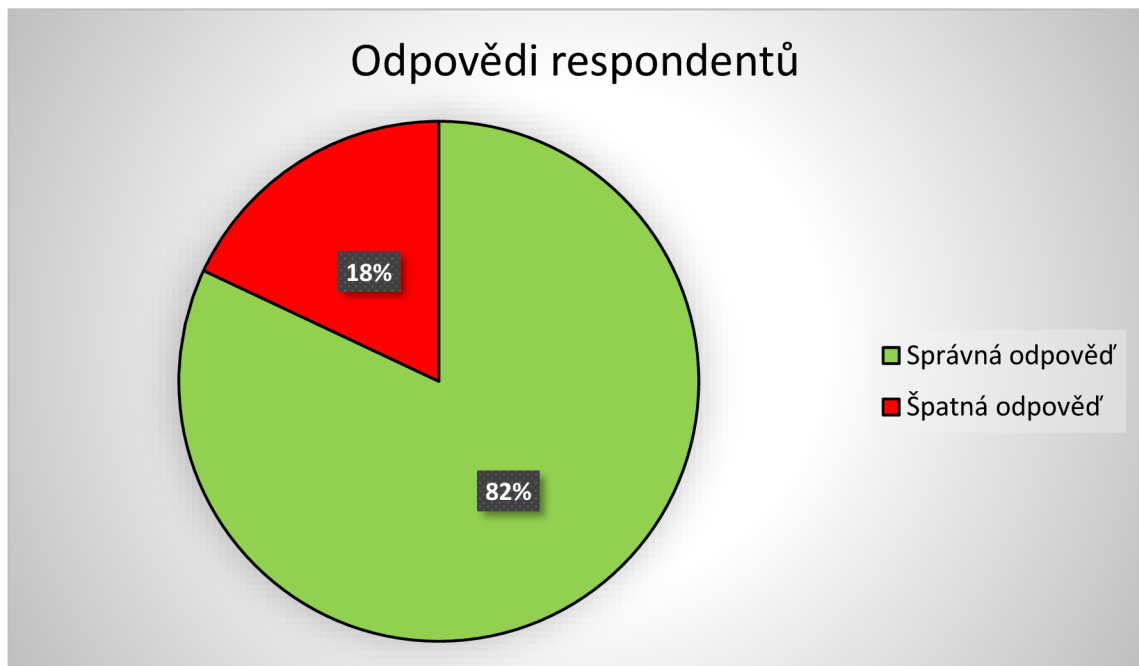


**Graf č. 9 – Zájem respondentů o případné školení**



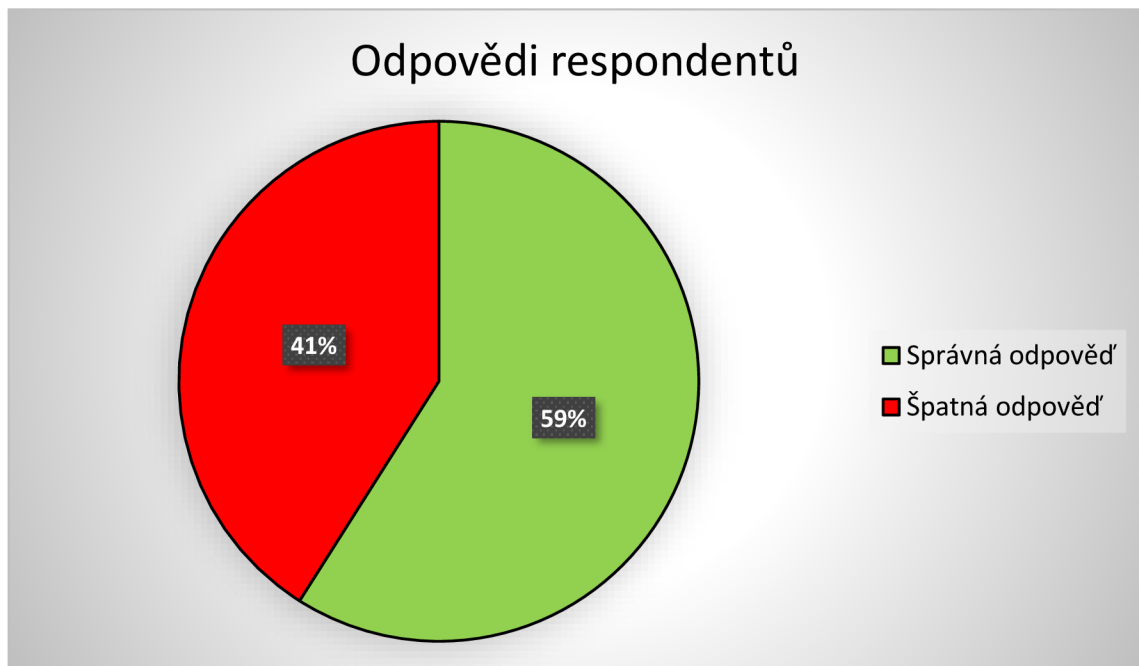
V následujícím grafu můžeme vidět odpovědi respondentů k otázce možného školení za účelem zlepšení v hodnocení EKG záznamu. Na první pohled můžeme vidět, že většina respondentů uvedla v otázce č. 8, že by uvítala školení k danému tématu. V této otázce byly výsledky následovné: „Ano“ 38 (75 %), „Spíše ano“ 11 (22 %), „Spíše ne“ 2 (4 %) respondentů. V rámci této otázky nebyl nikdo, kdo by zvolil odpověď „Ne“.

**Graf č. 10 – Záznam EKG – Pardeeho vlna**



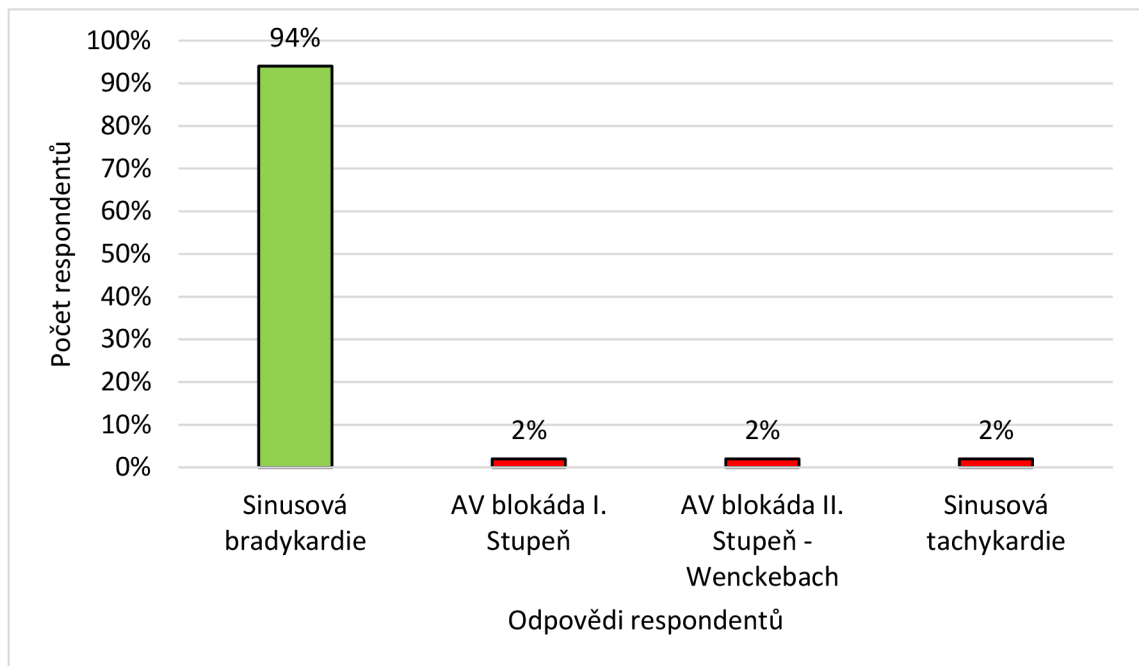
V otázce č. 9 nás zajímalo, zda respondenti poznají a správně pojmenují vlnu, charakteristickou v případě infarktu myokardu na záznamu EKG – Pardeeho vlna. Z výsledku vyplývá, že 42 (82 %) respondentů název této vlny zná. Pouze 9 (18 %) respondentů neznalo přesný název vlny, která je specifická pro infarkt myokardu.

**Graf č. 11 – Záznam EKG – Delta vlna**



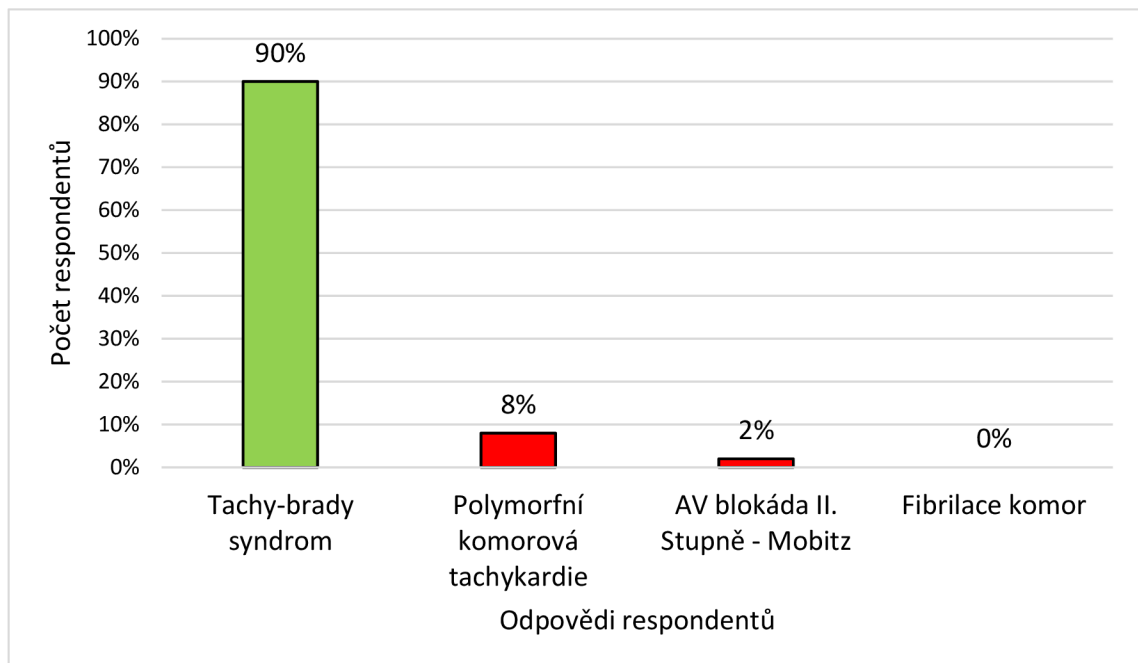
Graf č. 11 prezentuje výsledky otázky č. 10, kde jsme zkoumali, zda respondenti poznají a správně pojmenují vlnu, která se typicky vyskytuje v rámci WPW syndromu – Delta vlna. Na grafu můžeme vidět, že téměř polovina respondentů odpověděla špatně, konkrétně 21 (41 %) respondentů. Správně odpověděla větší část respondentů, konkrétně 30 (59 %).

**Graf č. 12 – Záznam EKG – sinusová bradykardie**



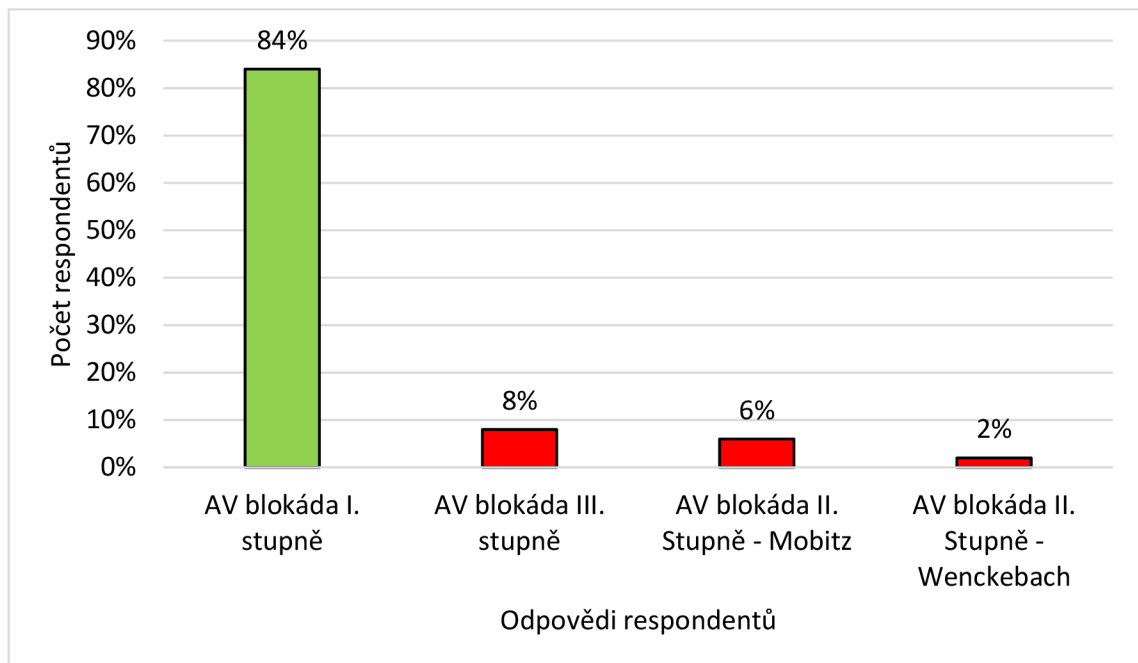
Správná odpověď otázky č. 11 byla sinusová bradykardie, kterou rozpoznalo 48 (94 %) respondentů. Pouze 3 (6 %) respondenti zvolili špatnou odpověď.

**Graf č. 13 – Záznam EKG – tachy-brady syndrom**



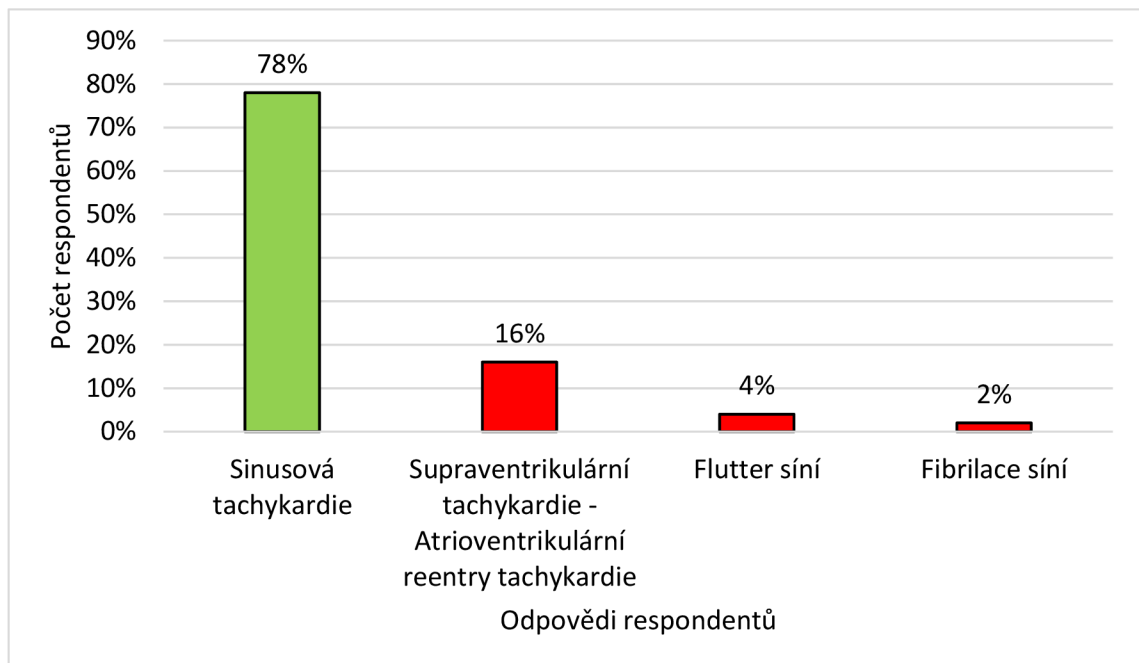
Správnou odpovědí na otázku č. 12 byl tachy-brady syndrom, který rozpoznali téměř všichni respondenti, konkrétně 46 (90 %). 4 (8 %) respondenti zvolili jako odpověď polymorfni komorovou tachykardii a 1 (2 %) respondent AV blokadu II. stupně. Ani jeden z respondentů neuvedl, že by se jednalo o fibrilaci komor.

**Graf č. 14 – Záznam EKG – AV blokáda I. stupně**



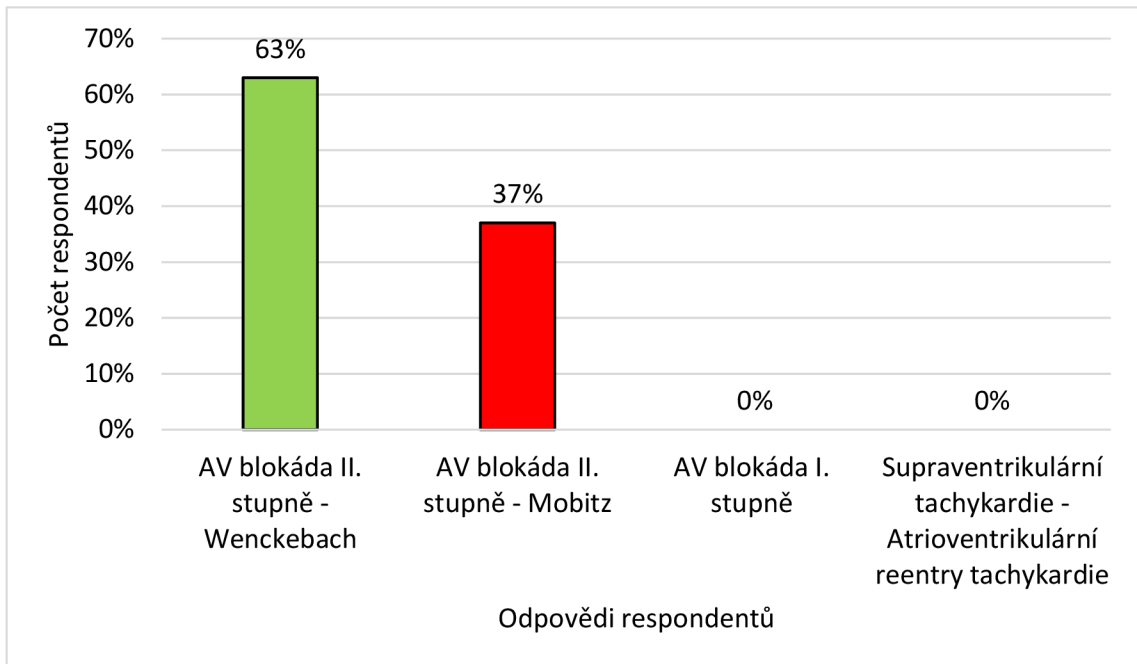
Správnou odpovědí v otázce č. 13 byla AV blokáda I. stupně, kterou poznalo 43 (84 %) respondentů. Dohromady chybovalo 8 (16 %) respondentů. 4 (8 %) respondenti uvedli, že se jedná o AV blokádu III. stupně, 3 (6 %) respondenti jako odpověď uvedli AV blokádu II. stupně – Mobitz. Pouze 1 (2 %) respondent uvedl, že se jedná o AV blokádu II. stupně – Wenckebach.

**Graf č. 15 – Záznam EKG – sinusová tachykardie**



Správnou odpovědí otázky č. 14 byla sinusová tachykardie, kterou dle znázorněných výsledků rozpoznala většina respondentů, konkrétně 40 (78 %). Zbytek, tedy 11 (22 %) respondentů na tuto otázku odpovědělo chybně. 8 (16 %) respondentů uvedlo, že se jedná o atrioventrikulární reentry tachykardii, 2 (4 %) respondenti flutter síní a pouze 1 (2 %) respondent uvedl fibrilaci síní.

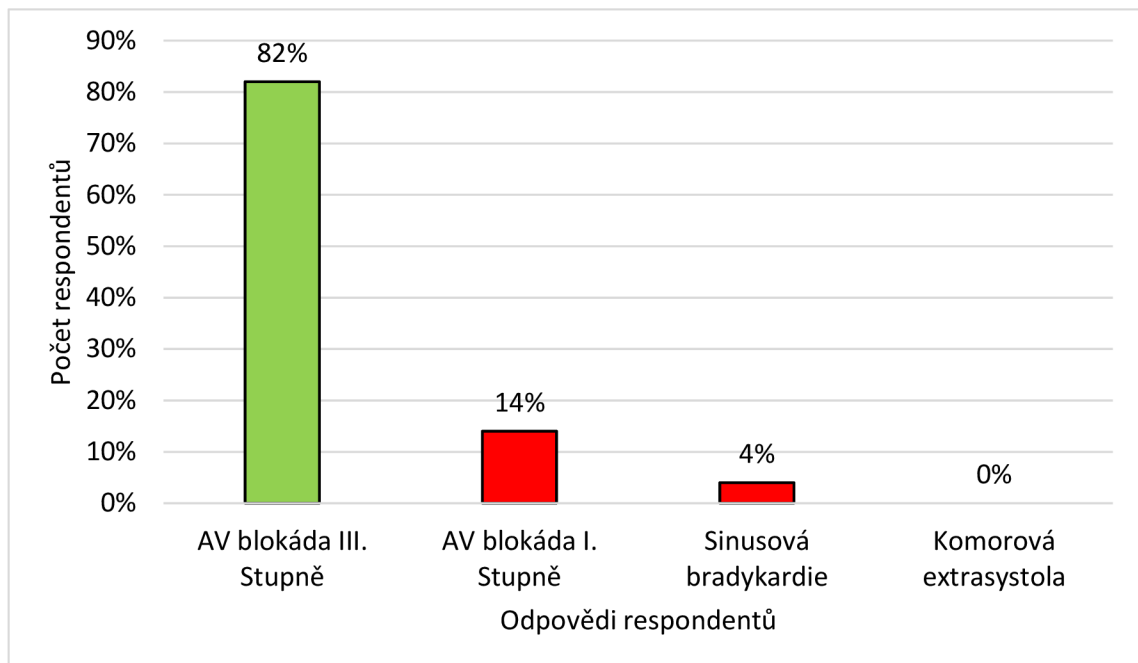
**Graf č. 16 – Záznam EKG – AV blokáda II. stupně – Wenckebach**



V otázce č. 15 bylo správnou odpovědí zvolení AV blokády II. stupně – Wenckebach. Většina respondentů tuto arytmiu úspěšně rozpoznala, nicméně několik respondentů chybně zvolilo AV blokádu II. Stupně – Mobitz. Z celkových 51 (100 %) respondentů odpovědělo správně 32 (63 %) a chybně 19 (37 %).

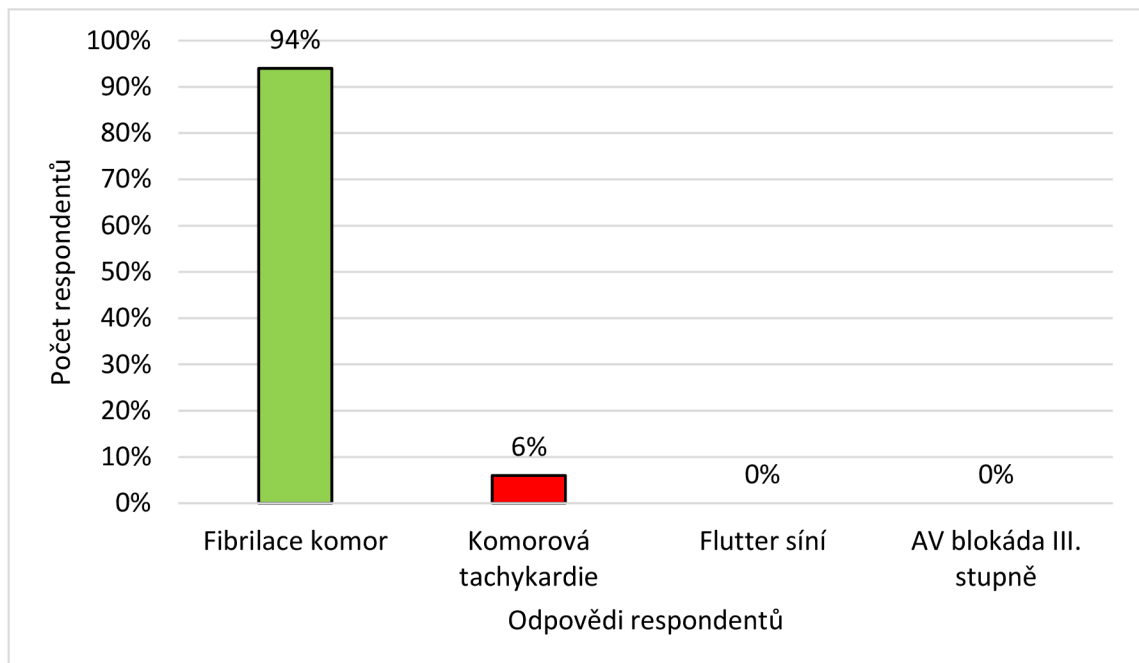


**Graf č. 17 – Záznam EKG – AV blokáda III. stupně**



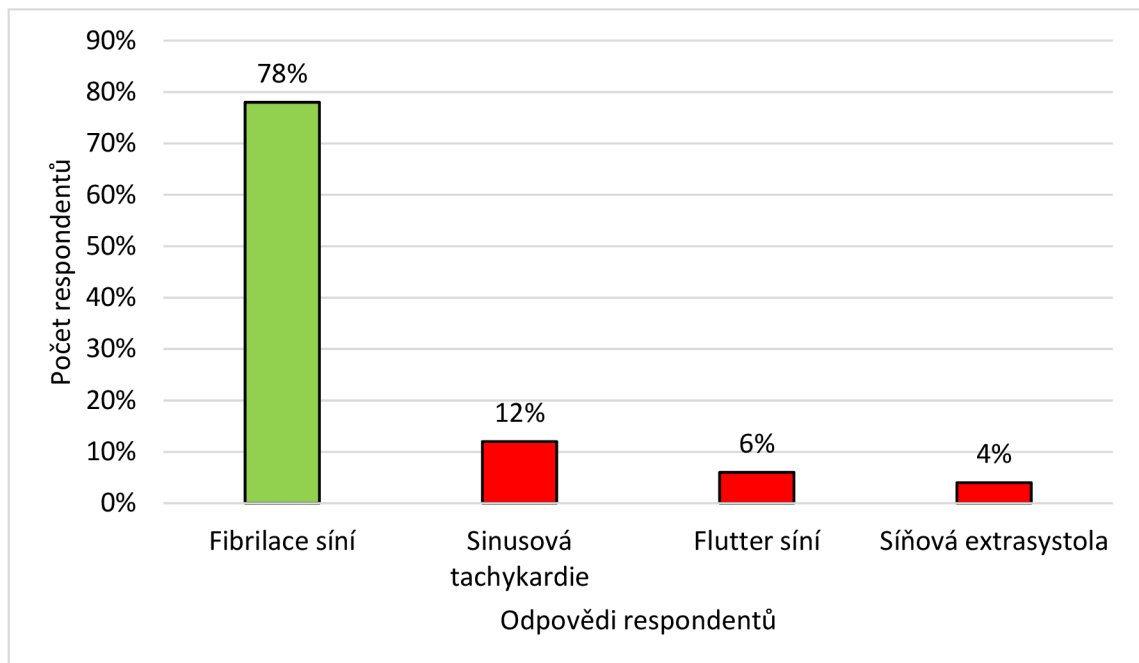
Z výsledků otázky č. 16 vyplývá, že téměř všichni respondenti odpověděli správně. Správnou odpovědí byla AV blokáda III. stupně, kterou zvolilo 42 (82 %) respondentů. 7 (14 %) respondentů zvolilo AV blokádu I. stupně a 2 (4 %) sinusovou bradykardii. Žádný z respondentů nevedl, že by se jednalo o komorovou extrasystolu.

**Graf č. 18 – Záznam EKG – fibrilace komor**



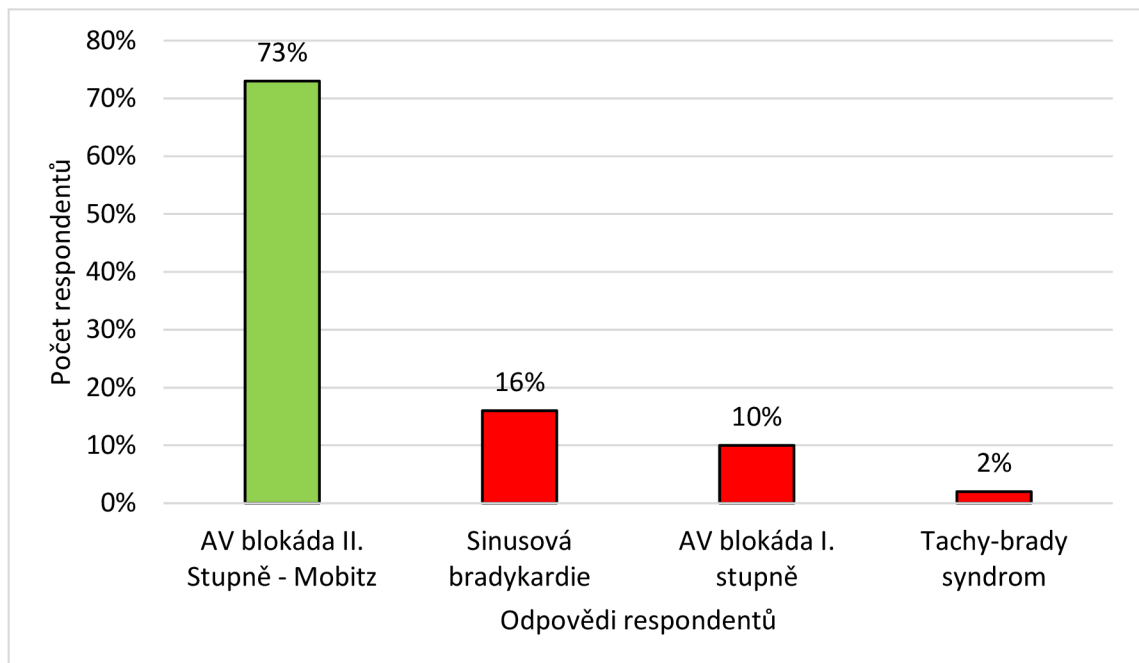
Z přiloženého grafu č. 18 vidíme, že v otázce č. 17 bylo 48 (94 %) respondentů úspěšných z celkového počtu 51 (100 %). Správnou odpovědí byla fibrilace komor. Pouze 3 (6 %) respondenti uvedli, že se jedná o komorovou tachykardii. Žádný z respondentů neuvedl, že by se jednalo o flutter síní nebo AV blokádu III. stupně.

**Graf č. 19 – Záznam EKG – fibrilace síní**



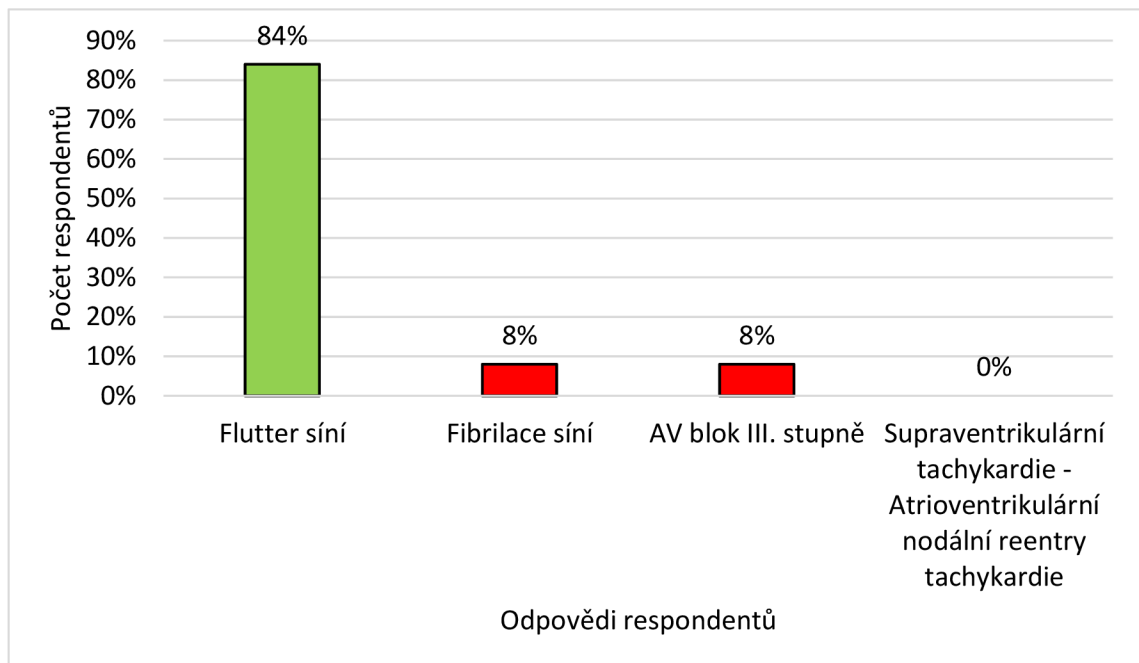
V otázce č. 18 bylo správnou odpovědí zvolení fibrilace síní, kterou uvedlo 40 (78 %) respondentů. Z celkového počtu 51 (100 %) respondentů na tuto otázku odpovědělo chybně 11 (22 %), kdy 6 (12 %) respondentů uvedlo, že se jedná o sinusovou tachykardii, 3 (6 %) flutter síní a 2 (4 %) síňovou extrasystolu.

**Graf č. 20 – Záznam EKG – AV blokáda II. stupně – Mobitz**



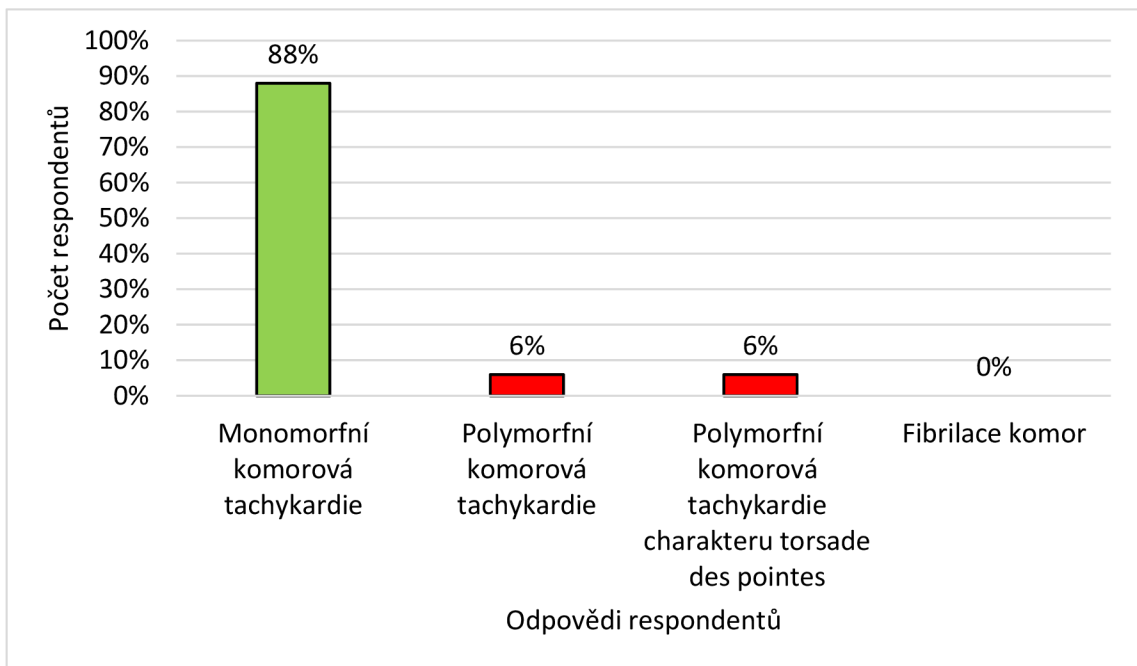
Správnou odpovědí otázky č. 19 byla AV blokáda II. stupně – Mobitz, kterou úspěšně uvedlo 37 (73 %) respondentů z celkových 51 (100 %). 8 (16 %) respondentů uvedlo chybně sinusovou bradykardii, 5 (10 %) AV blokádu I. stupně a pouze 1 (2 %) respondentů uvedlo, že se jedná o tachy-brady syndrom.

**Graf č. 21 – Záznam EKG – flutter síní**



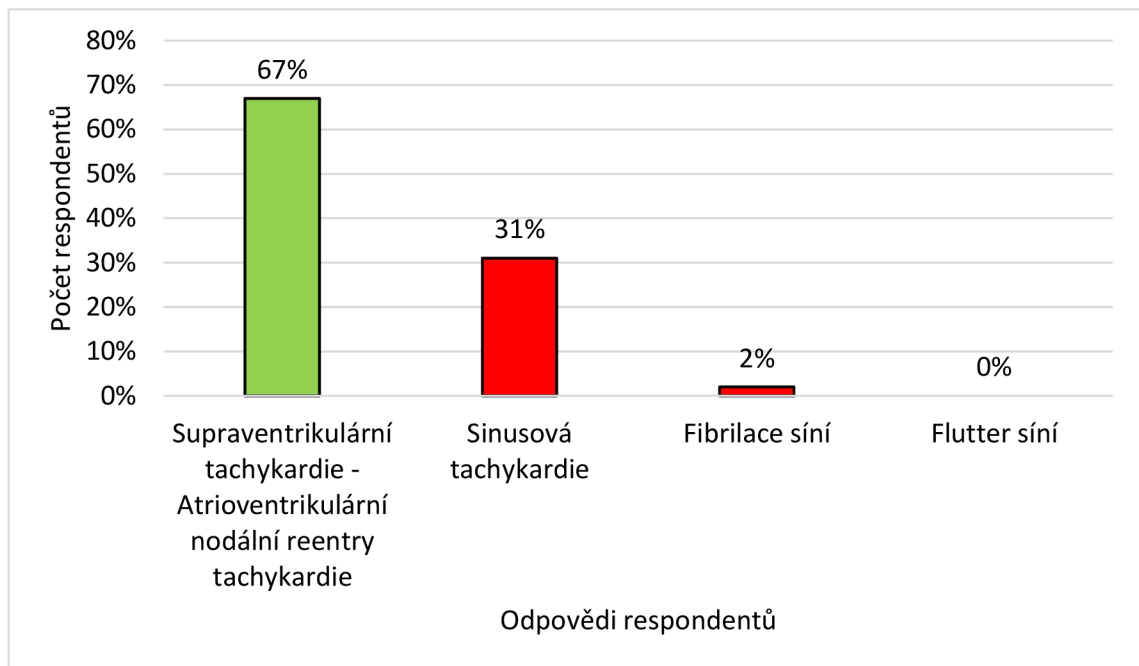
Správnou odpovědí otázky č. 20 byl flutter síní, který úspěšně rozpoznalo 43 (84 %) respondentů. 8 (16 %) respondentů zvolilo chybné odpovědi, kdy 4 (8 %) respondenti jako odpověď zvolili fibrilaci síní a 4 (8 %) AV blok III. stupně. Žádný z respondentů ne zvolil atrioventrikulární nodální reentry tachykardii.

**Graf č. 22 – Záznam EKG – monomorfní komorová tachykardie**



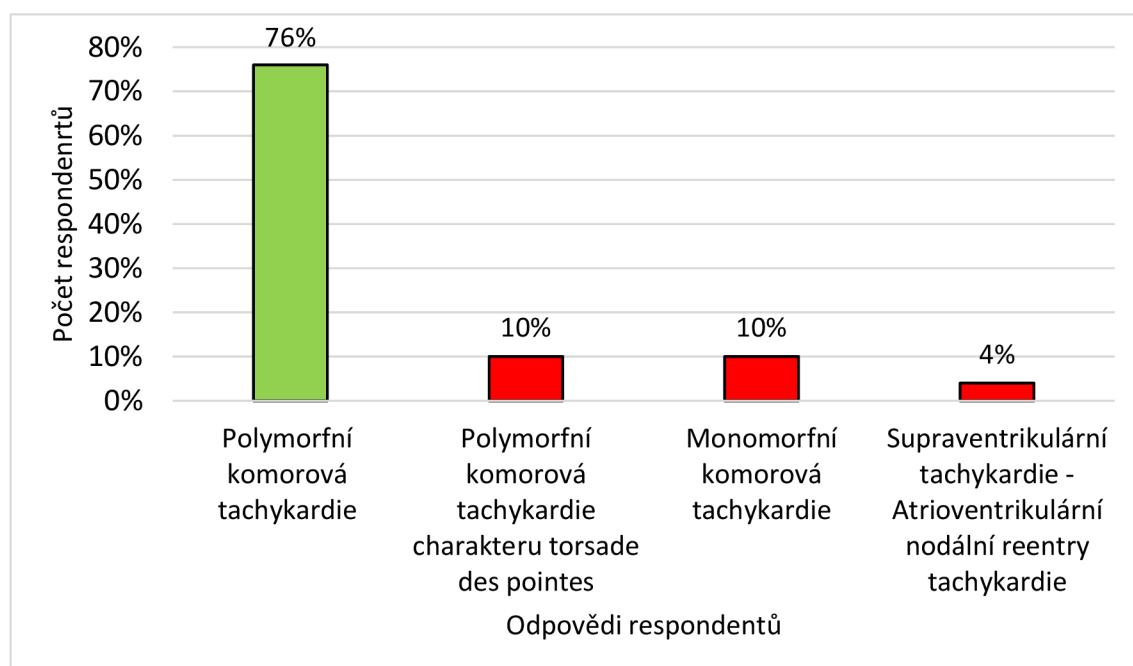
Graf č. 22 ukázal, že v otázce č. 21 z celkového počtu 51 (100 %) respondentů zvolilo 45 (88 %) z nich správnou odpověď, kterou byla monomorfní komorová tachykardie. Chybnou odpověď zvolilo 6 (12 %) respondentů, z nichž 3 (6 %) zvolili polymorfní komorovou tachykardii a 3 (6 %) polymorfní komorovou tachykardii charakteru torsade des pointes. Žádný z respondentů jako odpověď nezvolil fibrilaci komor.

**Graf č. 23 – Záznam EKG – atrioventrikulární nodální reentry tachykardie**



Z výsledků uvedených v grafu č. 23 vidíme, že správnou odpovědí otázky č. 22 byla supraventrikulární tachykardie - atrioventrikulární nodální reentry tachykardie, kterou zvolilo 34 (67 %) respondentů z maximálního počtu 51 (100 %). Chybně odpovědělo 17 (33 %) respondentů, kdy 16 (31 %) uvedlo, že se jedná o sinusovou tachykardii a 1 (2 %) uvedl fibrilaci síní. Žádný z respondentů ne zvolil flutter síní.

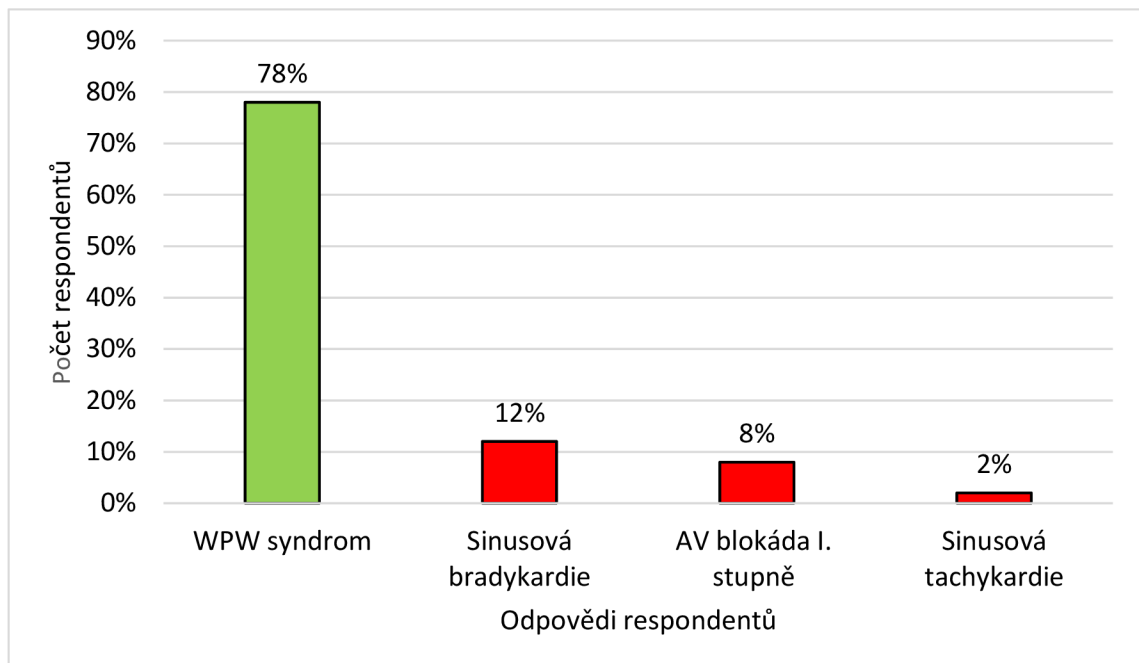
**Graf č. 24 – Záznam EKG – polymorfní komorová tachykardie**



Správnou odpovědí otázky č. 23 byla polymorfní komorová tachykardie, kterou úspěšně zvolilo 39 (76 %) respondentů. Z 12 (24 %) chybných odpovědí, 5 (10 %) respondentů zvolilo monomorfní komorovou tachykardii, 5 (10 %) polymorfní komorovou tachykardii charakteru torsade des pointes a 2 (4 %) atrioventrikulární nodální reentry tachykardii.

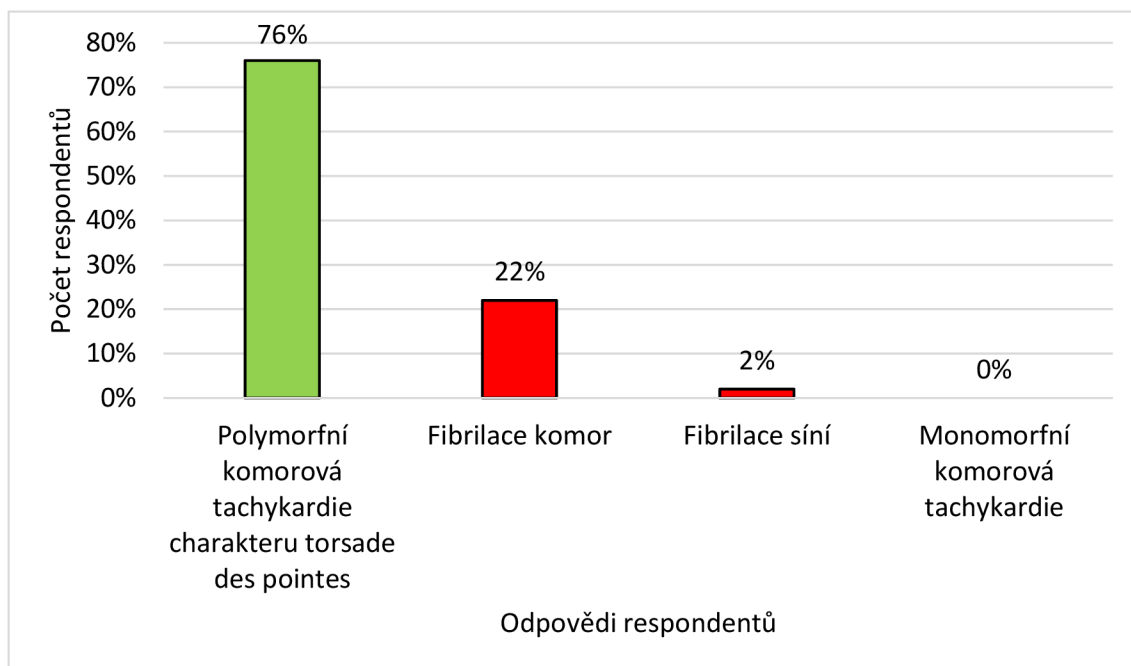


**Graf č. 25 – Záznam EKG – Wolffův-Parkinsonův-Whiteův syndrom**



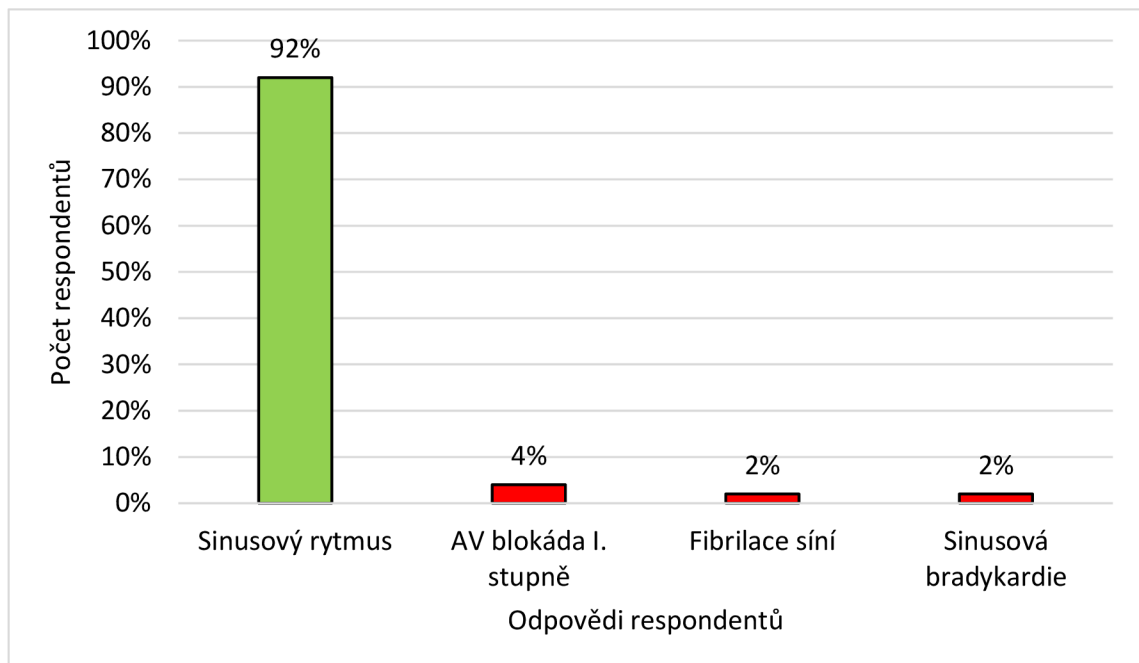
Správnou odpovědí otázky č. 24 byl WPW syndrom, který správně zvolilo 40 (78 %) respondentů z celkového počtu 51 (100 %). Chybně odpovědělo 11 (22 %) respondentů, z nichž 6 (12 %) jako odpověď uvedlo sinusovou bradykardii, 4 (8 %) AV blokádu I. stupně a 1 (2 %) sinusovou tachykardii.

**Graf č. 26 – Záznam EKG – polymorfní komorová tachykardie charakteru torsade des pointes**



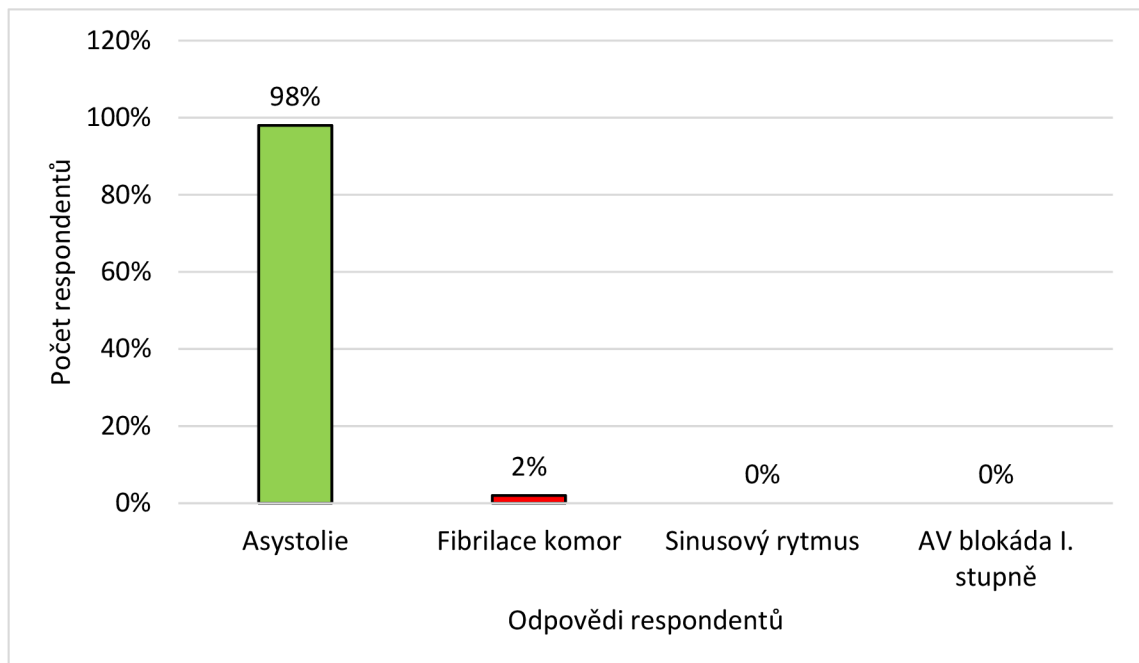
Z celkového počtu 51 (100 %) respondentů zvolilo v otázce č. 25 správně odpověď polymorfní komorová tachykardie charakteru torsade des pointes 39 (76 %) respondentů. Chybně odpovědělo 12 (24 %) respondentů, z nichž 11 (22 %) zvolilo jako odpověď fibrilaci komor a 1 (2 %) fibrilaci síní. Žádný z respondentů nezvolil monomorfní komorovou tachykardii.

**Graf č. 27 – Záznam EKG – sinusový rytmus**



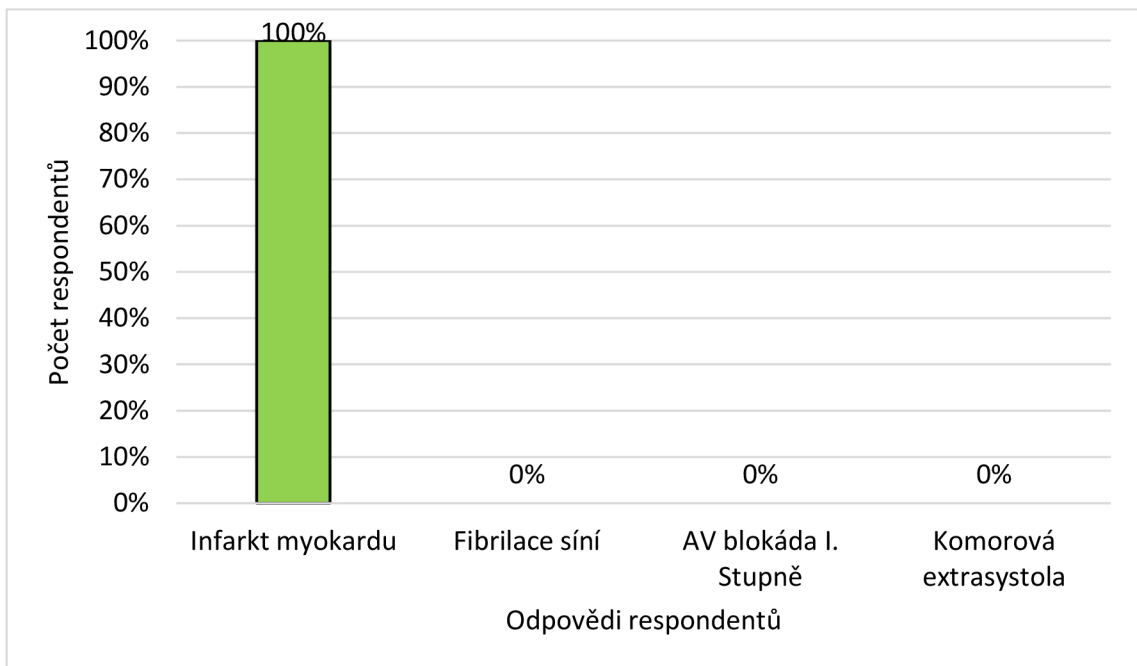
Graf č. 27 prezentuje výsledky otázky č. 26, kde z 51 (100 %) respondentů zvolilo 47 (92 %) správnou odpověď, kterou byl sinusový rytmus. Pouze 4 (8 %) respondenti chybovali. 2 (4 %) respondenti chybně uvedli AV blokádu I. stupně, 1 (2 %) uvedl fibrilaci síní a 1 (2 %) sinusovou bradykardii.

**Graf č. 28 – Záznam EKG – asystolie**



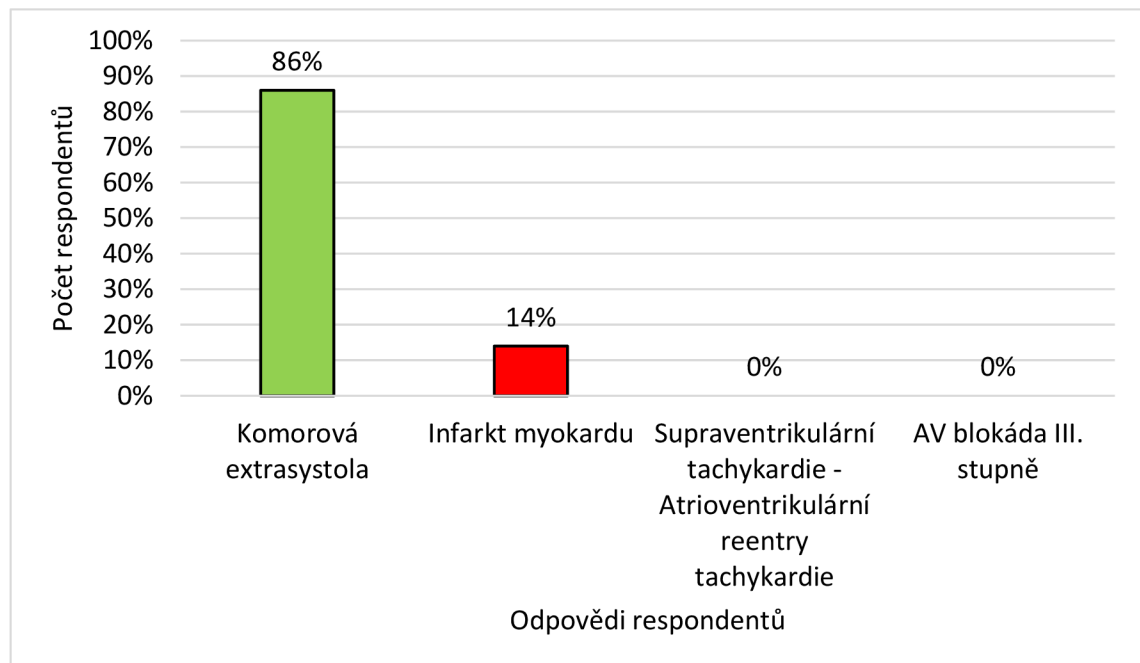
Z výsledků uvedených v grafu č. 28 je jasné, že téměř všichni respondenti, až na 1 (2 %), úspěšně rozpoznali asystolii v otázce č. 27. Chybující respondent uvedl, že se jedná o fibrilaci komor. Žádný z respondentů neuvedl sinusový rytmus nebo AV blokádu I. stupně.

**Graf č. 29 – Záznam EKG – infarkt myokardu**



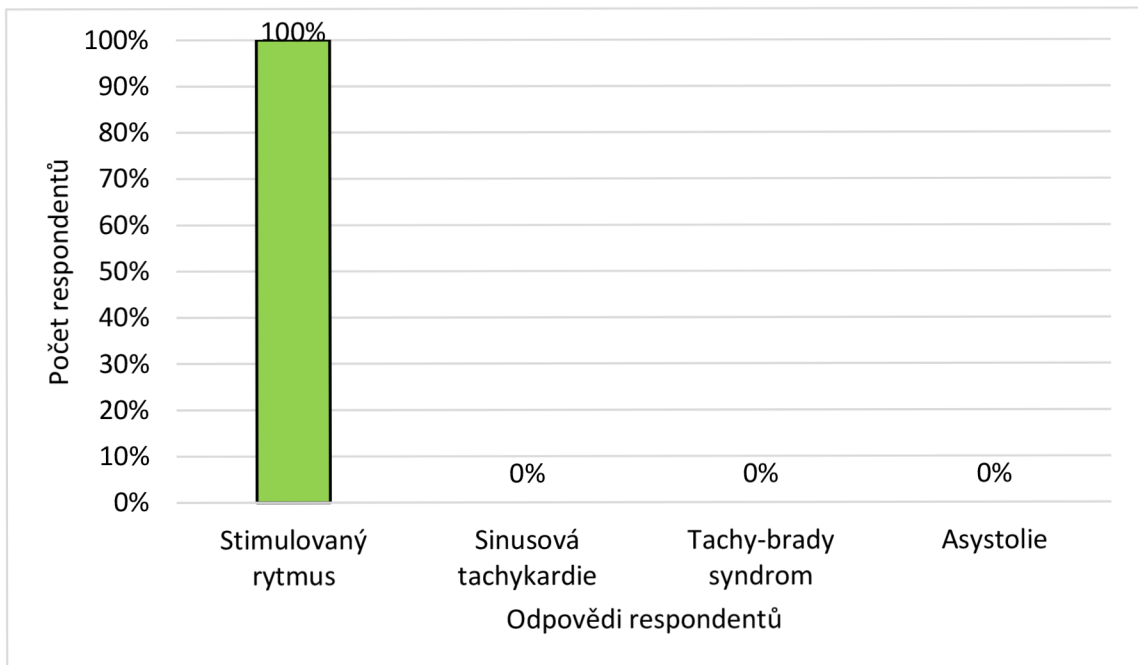
Z výsledků v grafu č. 29 vidíme, že všichni respondenti v otázce č. 28 úspěšně rozpoznali infarkt myokardu. Žádná jiná odpověď v nabídce nebyla nikým z respondentů zvolena.

**Graf č. 30 – Záznam EKG – komorová extrasystola**



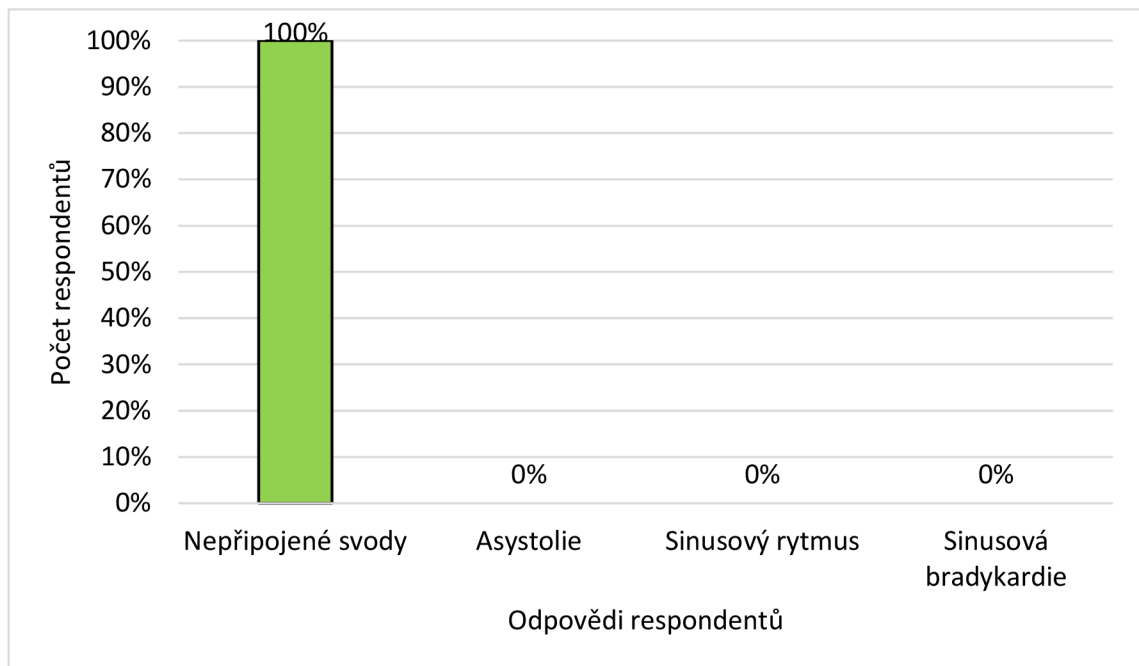
Správnou odpovědí otázky č. 29 byla komorová extrasystola, kterou zvolilo 44 (86 %) respondentů. Chybně odpovědělo 7 (14 %) respondentů, kteří jako odpověď uvedli infarkt myokardu. Žádný z respondentů nezvolil atrioventrikulární reentry tachykardii nebo AV blokádu III. stupně.

**Graf č. 31 – Záznam EKG – stimulovaný rytmus**



Správnou odpovědí otázky č. 30 byl stimulovaný rytmus, který rozpoznali všichni respondenti. Žádná jiná odpověď nebyla zvolena.

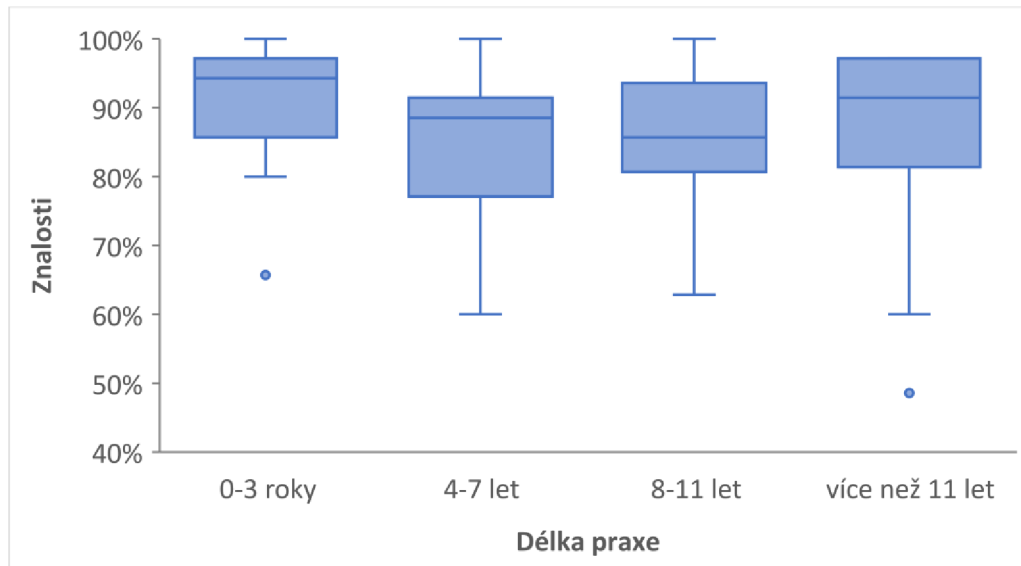
**Graf č. 32 – Záznam EKG – nepřipojené svody**



Nepřipojené svody v otázce č. 31 rozeznali všichni respondenti. Žádná jiná odpověď nebyla zvolena.



První hypotéza se zabývala vlivem délky praxe na znalosti, schopnosti respondentů v interpretaci křivek EKG. Respondenti se v dotazníku zařadili do jedné ze čtyř skupin délky praxe na zdravotnické záchranné službě.



Graf č. 33 – Vliv délky praxe na znalosti v hodnocení záznamu EKG

Dle uvedeného krabicového grafu č. 33 je zřejmé, že respondenti ve všech skupinách dosáhli vysokých a podobných skóre. Skupina respondentů, která uvedla, že na zdravotnické záchranné službě pracuje 0 – 3 roky, dosáhla minimálního skóre 66 % a maximálního 100 %. Medián této skupiny je nejvyšší, a to 94 %.

Skupina respondentů pracující na zdravotnické záchranné službě 4 – 7 let dosáhla minimálního skóre 60 % a maximálního 100 %. Medián této skupiny je 89 %, je to tedy ze všech skupin nejhorší výsledek.

Skupina respondentů s délkou praxe 8 – 11 let dosáhla minimálního skóre 63 % (stejně jako skupina respondentů 4 – 7 let). Maximální skóre této skupiny je 100 % jako u dvou předchozích zkoumaných skupin. Medián skupiny je 86 %.

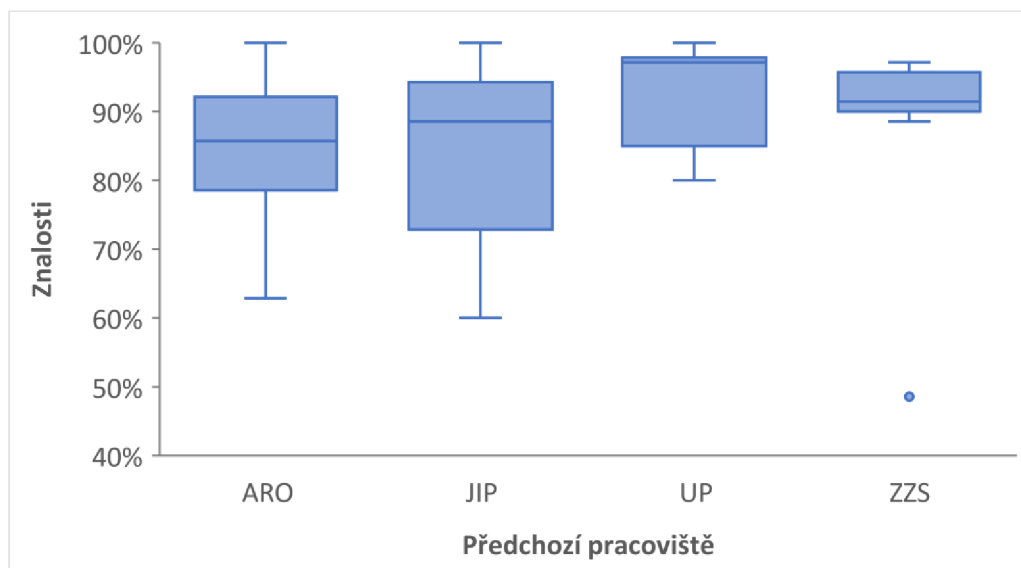
Respondenti, kteří uvedli, že pracují na zdravotnické záchranné službě více než 11 let, dosáhli minimálního skóre 49 % a maximálního 96 %. Jedná se tedy o jedinou skupinu, kde žádný z respondentů nedosáhl maximální úspěšnosti v dotazníku, tedy 100 %. Medián skupiny je 91 %.

Tabulka I. Výsledek hodnocení znalostí ve čtyřech skupinách dle délky praxe pomocí Kruskalova-Wallisova testu.

Hodnota	2,30
Stupně volnosti	3
Dosažená hladina významnosti (p)	0,514

Vzhledem k tomu, že dosažená hladina významnosti v Kruskalově-Wallisově testu je větší než 0,05 (viz tabulka I.), nemůžeme zamítnout nulovou hypotézu. Mezi čtyřmi srovnávanými skupinami respondentů nebyl nalezen statisticky významný rozdíl ve znalostech v interpretaci záznamů EKG. Nalezené rozdíly nejsou z pohledu statistiky významné.

Druhá hypotéza se zabývala vlivem předchozího pracoviště respondenta na respondentovu zdatnost v hodnocení a interpretaci EKG záznamu. V úvodu dotazníku byla uvedena otevřená otázka, kde měl respondent uvést jeho předchozí pracoviště. Nejčastěji respondenti uváděli oddělení ARO, urgentní příjem, JIP, někteří respondenti od začátku pracují u zdravotnické záchranné služby. Pro lepší přehlednost k této hypotéze byli všichni respondenti, kteří v dotazníku jako předchozí oddělení uvedli kardiologické oddělení RES, zahrnuti do skupiny ARO a respondenti, kteří uváděli různá oddělení JIP, byli zahrnuti do společné skupiny JIP. Z oddělení JIP nejčastěji respondenti uváděli interní oddělení JIP, jeden respondent neurologickou JIP a jeden traumatologickou JIP.



Graf č. 34 – Vliv předchozího pracoviště na znalosti v hodnocení záznamu EKG

V krabicovém grafu č. 34 vidíme, jakých výsledků dosáhli respondenti, jejichž předchozím pracovištěm bylo oddělení ARO, urgentního příjmu, JIP anebo od počátku pracovali na ZZS. Ve třech skupinách dosáhli někteří respondenti maximálního počtu bodů, což se poslední skupině, tedy ZZS nepovedlo. Respondenti, kteří před nástupem na ZZS pracovali na oddělení ARO, dosáhli minimálního skóre 63 % a maximálního 100 %. Medián této skupiny je 86 %, což je ze všech skupin nejhorší výsledek.

Respondenti, kteří pracovali na oddělení JIP, měli minimální skóre 60 % a maximální skóre 100 %. Medián této skupiny respondentů je 89 %, což je vzhledem k ostatním skupinám druhý nejhorší výsledek.

Skupina respondentů, která pracovala před nástupem na ZZS na oddělení urgentního příjmu dosáhla nejlepších výsledků. Minimální skóre skupiny je 80 % a maximální 100 %. Medián zkoumané skupiny je 97 %. Vysoká míra úspěšnosti je bohužel podložena velice nízkým počtem respondentů v této skupině (8, tj. 16 % z celého souboru).

Respondenti, kteří pracovali od začátku na ZZS měli minimální skóre 49 %, což je ze všech skupin nejnižší skóre (byl to však pouze ojedinělý výskyt). Maximální dosažené skóre této skupiny je 96 %. Medián těchto respondentů je 91 %, což je druhý nejlepší výsledek ze všech skupin. Také tato skupina měla velmi nízký počet zástupců (7, tj. 14 % z celého souboru).

Tabulka II. Výsledek hodnocení znalostí ve čtyřech skupinách dle předchozího pracoviště pomocí Kruskalova-Wallisova testu.

Hodnota	3,59
Stupně volnosti	3
Dosažená hladina významnosti (p)	0,309

Vzhledem k tomu, že dosažená hladina významnosti v Kruskalově-Wallisově testu je větší než 0,05 (viz tabulka II.), nemůžeme zamítnout nulovou hypotézu. Mezi čtyřmi srovnávanými skupinami respondentů nebyl nalezen statisticky významný rozdíl ve znalostech záznamů EKG.

## 5 Diskuse

Bakalářská práce se zabývala hodnocením EKG v přednemocniční péči. Hodnocení záznamů EKG je pro zdravotnické záchranáře v přednemocniční péči rutinní, nikoliv však jednoduchou záležitostí. Díky jeho správnému a včasnému vyhodnocení jsou zdravotničtí záchranáři schopni odhalit patologické rytmy, které následně mohou vést k ohrožení pacientova života, a proto byl v této práci stanoven cíl, jehož úkolem bylo zmapovat schopnosti zdravotnických záchranářů interpretovat křivky EKG. V souvislosti s cílem byly stanoveny 2 hypotézy. První hypotéza předpokládala, že znalosti v interpretaci křivek EKG jsou ovlivněny délkou praxe. Druhá hypotéza předpokládala, že znalosti v interpretaci křivek EKG jsou ovlivněny typem předchozího pracoviště.

Pro splnění cíle práce byl vytvořen dotazník v online podobě. Dotazník se v první řadě zaměřoval na subjektivní pocit, pohled respondentů na hodnocení záznamu EKG, zda jsou si v této disciplíně jistí a vnímají ji jako složitou. Z výsledků vyplývá, že ¾ respondentů si je v otázce hodnocení záznamů EKG jistá, nicméně téměř stejná většina respondentů ji vnímá jako složitou. Otázku jistoty nebo znalostí v oblasti hodnocení záznamu EKG, položila i Rásochová (2020) ve své práci „*Dovednosti sester v oblasti monitorace a interpretace EKG*“, kde se respondentů tázala, jak vnímají své vlastní dovednosti v interpretaci záznamu EKG. Z výzkumu vzešly rozdílné výsledky v závislosti na nejvyšším dosaženém vzdělání respondentů, nicméně většina z nich vnímala své znalosti jako průměrné nebo slabé (sestry měly na výběr mezi nulové, slabé, průměrné, dobré, vynikající). V souvislosti s našimi výsledky si myslím, že zdravotničtí záchranáři jsou si v otázce hodnocení záznamů EKG jistější než sestry, protože téměř každodenně hodnotí a konzultují záznamy s kardiocentrem. V úvodní části dotazníku byla ještě položena otázka zaměřená na využívání systému RAFT pro rychlejší a snadnější analýzu záznamu EKG (viz graf č.7). Všichni kromě 4 respondentů uvedli, že metodu RAFT využívají. Mezi 4 respondenty, kteří systém RAFT nevyužívají, patří konkrétně respondenti č. 3, 21, 48 a 51. R3 uvedl, že nevyužívá žádnou metodu. R21 uvedl, že záznam EKG hodnotí následovně, cituji: „*Frekvence, akce, rytmus, odstupy pQRST, ST deprese a elevace, invertní T, SIQ3T3 atd.*“. R48 a R51 uvedli, že nevyužívají systém RAFT, ale v následující otázce neuvedli žádnou jinou metodu.

Další otázkou jsme zjišťovali, zda respondenti vnímají znalost hodnocení EKG záznamu jako nezbytnou pro výkon jejich povolání. Téměř všichni respondenti uvedli, že znalost hodnocení EKG vnímají jako nezbytnou pro výkon jejich povolání (viz graf č. 8). Stejnou

otázku ve své bakalářské práci pokládala opět Rásochová (2020), z níž vyplývá, že většina respondentů vnímá dovednost interpretace záznamu EKG jako nezbytnou pro výkon povolání sestry. V souvislosti s výsledky této práce a práce Rásochové (2020) můžeme vidět, že zdravotničtí záchranáři i sestry vnímají tuto disciplínu jako důležitou. Myslím si, že každý nelékařský zdravotnický pracovník si uvědomuje důležitost hodnocení EKG záznamu a schopnost rozpoznat alespoň základní patologické srdeční rytmy, vzhledem k tomu, kolik lidí v dnešní době trpí určitou poruchou srdečního rytmu.

Mezi prvními otázkami týkajícími se diagnostiky záznamu EKG bylo rozpoznání dvou vln. Jednalo se o Pardeeho vlnu (přítomná při AIM) a vlnu Delta (přítomná při WPW syndromu). V těchto dvou otázkách se ukázalo, že respondenti mnohdy neznají název určité vlny, ale pouze název patologie, se kterou je vlna spjata. V otázce č. 9, kde měli respondenti za úkol rozpoznat Pardeeho vlnu, bylo v některých případech uvedeno: ST elevace, elevace úseku ST, infarkt myokardu. Protože tím respondenti prokázali, že si uvědomují závažnost výskytu této vlny a označili ji synonymem, byly jim tyto odpovědi uznány. Stejně to bylo i v otázce č. 10, kde měli respondenti rozpoznat delta vlnu (viz graf č. 11). Zde bylo chybných odpovědí více, ne všichni věděli, o jakou vlnu se jedná. Nicméně zde byli úspěšní respondenti, kteří znali přesný název vlny nebo respondenti, kteří věděli, s jakou patologií je tato vlna spjatá. Tito respondenti odpovídali: WPW syndrom, preexcitační syndrom, syndrom komorové preexcitace. Stejně jako u předchozí otázky jsme tyto odpovědi uznali jako správné.

Nejdůležitější částí dotazníku bylo rozpoznání předložených záznamů EKG. Objevily se zde záznamy EKG, kde byli všichni respondenti úspěšní. Jedná se o otázky č. 28, 30, 31. V otázce č. 28 měli respondenti rozpoznat AIM. Ten lze na EKG rozpoznat přítomnými elevacemi úseku ST, splývajícími s vlnou T, což se nazývá tzv. Pardeeho vlnou (Bulava, 2017). Všichni respondenti úspěšně infarkt myokardu rozpoznali. Rozpoznání AIM není vždy snadné, nicméně hraje důležitou roli v časnosti podání léků, hlavně trombolýzy. Na rozpoznání AIM zdravotnickými záchranáři se zaměřili v časopise „Emergency Medicine Journal“, kde bylo cílem Whitbreada et al (2002) zmapovat schopnosti britských záchranářů v rozpoznání elevací úseku ST v přednemocniční péči za pomoci 12svodového EKG. V této studii bylo 7 zdravotnických záchranářů nejprve 2 dny školeny v interpretaci EKG dvěma kardiology, a poté byli sledováni a analyzováni po dobu 12 měsíců. Z výsledků vzešlo, že zdravotničtí záchranáři jsou schopni úspěšně poznat

elevace úseku ST na 12 svodovém EKG a není tedy nutné provádět rádiový přenos záznamu EKG k předběžnému upozornění nemocnice.

Vrátíme-li se k již zmiňované otázce č. 6, kde jsme se respondentů ptali, zda vnímají hodnocení EKG záznamu jako nezbytnou disciplínu pro výkon jejich povolání, zjistíme, že zde byl jeden respondent, který zvolil možnost „Spíše ne“. Tento respondent měl v další otázce prostor na vyjádření, kde uvedl: *„Kardiocentrum nebere EKG z PNP z rukou záchranáře moc v potaz. Je to nutné pro maligní rytmus, ale v případě dojezdu do 10 minut se stabilním pacientem již ne. Setkal jsem se s tím u konzultace telemetrie.“* Ve výzkumu autorů Hale et al. (2011) je uvedeno, že znalost zdravotnických záchranářů v hodnocení a přesné diagnostiky EKG záznamu prokazatelně urychluje následnou léčbu a snižuje morbiditu a mortalitu pacientů. Toto tvrzení potvrzuje i výzkumná práce autorů Boothroyd et al. (2013), kde je uvedeno, že v otázce včasné a správné diagnostiky AIM je provedení přednemocničního EKG vyšetření nezbytné. V souvislosti s odpověďmi ostatních respondentů na tuto otázku a zmíněnými výzkumy si dovoluji s tímto respondentem nesouhlasit. Z mého pohledu je pořízení přednemocničního záznamu EKG nutností a nemělo by být bráno na lehkou váhu. Můj názor potvrzuje výše zmíněná práce Boothroyd et al. (2013), kde se autoři snažili zjistit, zda přednemocniční EKG přidává doplňující informace k prvnímu EKG získanému v nemocnici. Z výsledků vzešlo, že krom dřívější identifikace elevace úseku ST detekují přednemocniční EKG důležité abnormality a informace, které nejsou jinak dostupné z natočení prvního záznamu EKG na oddělení pohotovosti.

V otázce č. 30 byl EKG záznam stimulovaného rytmu. Zde si opět všichni respondenti dokázali všimnout stimulačních artefaktů, které popisuje Haberl (2012). Poslední úspěšnou otázkou, kde každý respondent odpověděl správně, byla otázka č. 31. V této otázce měli respondenti za úkol poznat nepřipojené svody, které na záznamu EKG tvoří přerušovanou čáru.

Nicméně byly zde i otázky, ve kterých respondenti velmi často chybovali. Nejvíce chybnými položkami z celého dotazníku byly otázky č. 10, 15 a 22. V otázce č. 10 jsme se respondentů ptali, co za vlnu se nachází na obrázku. Na obrázku byla delta vlna, typická pro WPW syndrom. Mnoho respondentů, viz graf č. 11, neznalo odpověď, jak je zmíněno výše. V otázce č. 15 měli respondenti rozpoznat AV blokádu II. stupně typu Wenckebach. To dělalo některým respondentům problém, protože si tuto arytmiu často

spletli s AV blokádou II. stupně typu Mobitz. V podstatě všichni respondenti, kteří na tuto otázku odpověděli chybně, zvolili právě zmíněnou AV blokádu II. stupně typu Mobitz, viz graf č. 16. Třetí nejčastější chybná odpověď se vyskytovala u otázky č. 22, kde měli respondenti rozpoznat atrioventrikulární nodální reentry tachykardii (viz graf č. 23). Vítovec et al. (2020) uvádí, že AVNRT se na záznamu EKG projevuje tachykardií s úzkými komplexy QRS s P vlnou v terminální části komplexu QRS. Respondenti v této otázce často volili jako odpověď sinusovou tachykardii, viz graf č. 23. Podobné chyby se objevily i ve výzkumu diplomové práce Koivuluhta et al. (2020) z finské univerzity Tampereen ammattikorkeakoulu Ensihoitajakoulutus. Jednou z otázek této práce bylo, zda dokáží zdravotničtí záchranáři poznat i vzácnější arytmie, a jaké znalosti o těchto arytmiích zdravotničtí záchranáři mají. Z výsledků vzešlo, že zdravotničtí záchranáři mají nejlepší výsledky v identifikaci bloku levého Tawarowa raménka a supraventrikulární tachykardie. Naopak nejvíce chyb bylo při identifikaci AV blokády 2. stupně typu Mobitz a WPW syndromu. V komparaci s výsledky výzkumu diplomové práce finského autora a této bakalářské práce můžeme vidět, že v otázce identifikace AV blokády jsou určité pochybnosti v rozlišení a identifikace těchto dvou arytmií. Důvodem chybování může být neznalost této arytmie nebo minimální zkušenost zdravotnických záchranářů s tímto patologickým rytmem v přednemocniční péči.

Při hodnocení první hypotézy nebyl nalezen statisticky významný rozdíl ve znalostech v interpretaci záznamů EKG mezi čtyřmi srovnávanými skupinami respondentů rozdělenými podle jejich délky praxe. Prostým pohledem na medián skupin na tom byli nejlépe respondenti, kteří pracují na ZZS 0–3 roky (93 % správných odpovědí), za nimiž následují výsledky respondentů pracujících na ZZS více než 11 let (medián 89 %). Toto by naznačovalo, že znalosti v interpretaci křivek EKG jsou nejkvalitnější u respondentů, kteří jsou nejkratší dobu po studiu a jejich vědomosti jsou na vyšší úrovni. Následně by znalosti pomalu ubývaly (doloženo u respondentů, kteří pracují na ZZS 4 – 7 let nebo 8 – 11 let), poté by se projevil efekt dlouhodobé praxe (skupina, která pracuje na zdravotnické záchranné službě více jak 11 let), viz graf č. 33. Usuzuji, že by tomu tak mohlo být, protože tito respondenti mají velmi mnoho zkušeností, které nasbírali za léta své praxe a mohou mít vlastní osvědčené způsoby hodnocení a interpretace záznamu EKG. Tento druhý úhel pohledu podporuje studie Can a Kara (2021), jejímž cílem bylo prozkoumat úroveň znalostí záchranářů provincie Konya v otázce diagnostiky a léčby tachykardie s rozsáhlým QRS komplexem. Ukázalo se, že úroveň znalostí zdravotnických



záchranářů se zvyšovala s přibývajícím věkem a profesní praxí. V našem výzkumu se tento efekt neprojevil jako statisticky významný, nejspíše z důvodu malého vzorku respondentů.

Druhá hypotéza zkoumala vliv předchozího pracoviště před nástupem na zdravotnickou záchrannou službu na znalosti respondentů. Velmi dobré výsledky měli respondenti, kteří jako předchozí pracoviště uvedli oddělení urgentního příjmu. Tito respondenti měli ze všech 4 skupin nejlepší skóre – všichni dosáhli minimálně 80 % úspěšnosti (viz graf č. 34). Těchto respondentů však bylo pouze 8. Rozebereme-li výsledky respondentů, jejichž předchozí oddělení bylo ARO, lze z grafu č. 34 vyvodit, že výsledky jsou uspokojivé. Žádný z respondentů neměl bodové skóre horší jak 63 %, někteří respondenti dosáhli v dotazníku i maximálního počtu bodů. Respondenti, jejichž předchozí oddělení byla JIP, měli lepší skóre než respondenti z předchozího oddělení ARO. Nicméně rozdíl je minimální.

Nejméně bylo respondentů, kteří od počátku pracují na zdravotnické záchranné službě. Dotazovaných této skupiny bylo celkem 7 a všichni až na jednoho respondenta dosáhli vysokého počtu bodů. Tento uvedený respondent dosáhl v dotazníku pouze 48 %. Tato skupina respondentů pracující od počátku na ZZS byla i přes nejnižší minimální skóre, po respondentech z předchozího oddělení urgentního příjmu, druhá nejúspěšnější. K doložení zjištěných rozdílů (které v této práci nebyly statisticky významné) by bylo třeba provést šetření na větším vzorku respondentů. Vzhledem k dobrovolné účasti ve výzkumu je malá návratnost (tzv. negativní samovýběr) neoddělitelnou komplikací takto dimenzovaných výzkumných šetření (Disman, 2021).

## 6 Závěr

V bakalářské práci „Hodnocení EKG v přednemocniční péči“ jsme se zabývali způsoby hodnocení záznamu EKG, způsoby rozpoznávání základních srdečních arytmií a ischemických změn, které se objevují se nejen v přednemocniční péči.

Cílem bakalářské práce bylo zmapovat schopnosti zdravotnických záchranářů interpretovat křivky EKG. V závislosti na cíli byly vytvořeny dvě hypotézy. První hypotéza předpokládala, že znalosti v interpretaci křivek EKG jsou ovlivněny délkou praxe, druhá hypotéza předpokládala, že znalosti v interpretaci křivek EKG jsou ovlivněny typem předchozího pracoviště.

Z výsledků výzkumného šetření vzešlo, že v rámci hypotézy č. 1 a hypotézy č. 2 nebyl zjištěn statisticky významný rozdíl mezi zkoumanými skupinami respondentů. Důvodem může být nízký počet respondentů, který negativně ovlivňuje výpovědní hodnotu výsledků.

Věříme, že se nám podařilo splnit daný cíl, neboť z celkových výsledků dotazníku vyplývá, že zdravotničtí záchranáři se v problematice hodnocení a interpretace záznamů EKG orientují.

Výsledky budou předloženy Vzdělávacímu a výcvikovému středisku ZZS JčK a mohou sloužit jako zdroj informací k případné realizaci vzdělávacího semináře pro zdravotnické záchranáře.

## 7 Zdroje

1. BĚLOHLÁVEK, J., OSMAČÍK, P., VOTAVOVÁ, R., LINHART, A., c2014. *EKG v akutní kardiologii: průvodce pro intenzivní péči i rutinní klinickou praxi*. 2., rozš. Vyd. Praha: Maxdorf. Jessenius. ISBN 978-80-7345-419-7.
2. BENNETT, D. H., 2014. *Srdeční arytmie: praktické poznámky k interpretaci a léčbě*. Praha: Grada. ISBN 978-80-247-5134-4.
3. BOOTHROYD, L. J. et al., 2013. Information on Myocardial Ischemia and Arrhythmias Added by Prehospital Electrocardiograms. *Prehospital Emergency Care* [online]. 17(2), 187-192 [cit. 2023-5-7]. DOI: 10.3109/10903127.2012.755583. ISSN 1090-3127. Dostupné z: <https://www.tandfonline.com/doi/full/10.3109/10903127.2012.755583>
4. BULAVA, A., 2017. *Kardiologie pro nelékařské zdravotnické obory*. Praha: GRADA Publishing. ISBN 978-80-271-0468-0.
5. BULÍKOVÁ, T., 2015. *EKG pro záchranáře nekardiology*. Přeložila Ludmila MÍČOVÁ. Praha: Grada Publishing. ISBN 978-80-247-5307-2.
6. CAN, Y., KARA, H., 2021. Assessment of the Knowledge Level of Paramedics, Who Serve in Pre-Hospital Emergency Medicine, Regarding the Diagnosis and Treatment of Wide QRS Complex Tachycardia. *Anatolian Journal of Emergency Medicine* [online]. 4(4), 118-124 [cit. 2023-7-12]. DOI: 10.54996/anatolianjem.962768. ISSN 2651-4311. Dostupné z: <http://dergipark.org.tr/en/doi/10.54996/anatolianjem.962768>
7. DISMAN, M., 2021. *Jak se vyrábí sociologická znalost: příručka pro uživatele*. Páté, nezměněné vydání. Praha: Univerzita Karlova, nakladatelství Karolinum. ISBN 978-80-246-5053-1.
8. DOBIÁŠ, V., BULÍKOVÁ, T., 2021. *Klinická propedeutika v urgentní medicíně*. 2., přepracované a doplněné vydání. Přeložila Ludmila MÍČOVÁ. Praha: Grada Publishing. ISBN 978-80-271-3020-7.
9. EISENBERGER, M., BULAVA, A., FIALA, M., 2012. *Základy srdeční elektrofyzologie a katéetrových ablací*. Praha: Grada. ISBN 978-80-247-3677-8.

10. HABERL, R., 2012. *EKG do kapsy*. Praha: Grada. ISBN 978-80-247-4192-5.
11. HALE, P., LOWE, R., SEAMON, J. P., JENKINS, J. J., 2011. Paramedic Electrocardiogram and Rhythm Identification: A Convenient Training Device. *Prehospital and Disaster Medicine* [online]. 26(5), 342-345 [cit. 2023-5-7]. DOI: 10.1017/S1049023X11006558. ISSN 1049-023X. Dostupné z: [https://www.cambridge.org/core/product/identifier/S1049023X11006558/type/journal\\_article](https://www.cambridge.org/core/product/identifier/S1049023X11006558/type/journal_article)
12. HAMPTON, J. R., 2013. *EKG stručně, jasně, přehledně*. Praha: Grada. ISBN 978-80-247-4246-5. DOBIÁŠ, Viliam, 2013. *Klinická propedeutika v urgentní medicíně*. Praha: Grada Publishing. ISBN 978-80-247-4571-8.
13. KETTNER, J., KAUTZNER, J., 2021. *Akutní kardiologie*. 3., přepracované a doplněné vydání. Praha: Grada Publishing. ISBN 978-80-271-3096-2.
14. KITTNAR, O., 2020. *Lékařská fyziologie*. 2., přeprac. A dopl. Vyd. Praha: Grada Publishing. ISBN 978-80-247-1963-4.
15. KNOR, J., MÁLEK, J., [2019]. *Farmakoterapie urgentních stavů*. 3. doplněné a rozšířené vydání. Praha: Maxdorf. Jessenius. ISBN 978-80-7345-595-8.
16. KOIVULUHTA, L., MARKKANEN, L., SUHONEN, J., 2020. *Hoitotason ensihoitajien rytmihäiriö- ja EKG-osaaminen* [online]. Tampereen ammattikorkeakoulu Ensihoitajakoulutus, 61 s. [cit. 2023-7-12]. Dostupné z: <https://www.theseus.fi/handle/10024/334255>. Diplomová práce. Tampereen ammattikorkeakoulu Ensihoitajakoulutus.
17. LIFEPAK® 15MONITOR/DEFIBRILATOR: *Operating Instructions*, 2014. Redmond, USA. Dostupné také z: [https://www.stryker.com/content/dam/stryker/ems/resources/operating-instructions/international/3314911-030\\_int-eng\\_lifepak\\_15\\_operating\\_instructions.pdf](https://www.stryker.com/content/dam/stryker/ems/resources/operating-instructions/international/3314911-030_int-eng_lifepak_15_operating_instructions.pdf)
18. LUKEŠ, F., 2019. *Nejčastější poruchy srdečního rytmu v přednemocniční neodkladné péči*. Praha, 73 s. Dostupné také z: [https://is.vszdrav.cz/do/vsz/bakalarske\\_prace/bakalarske\\_prace\\_v\\_akademickem\\_roce\\_2019-](https://is.vszdrav.cz/do/vsz/bakalarske_prace/bakalarske_prace_v_akademickem_roce_2019-)

2020/zdravotnický\_zachranar\_2020/luke\_frantisek/Lukes\_Frantisek\_3CZZ.pdf  
. Bakalářská práce. VYSOKÁ ŠKOLA ZDRAVOTNICKÁ, o. p. s., PRAHA 5.  
Vedoucí práce MUDr. Václav Svoboda.

19. LUKL, J., 2009. *Fibrilace síní*. Praha: Grada. ISBN 978-80-247-2768-4.
20. MALÁSKA, J., STAŠEK, J., KRATOCHVÍL, M., ZVONÍČEK, V., [2020]. *Intenzivní medicína v praxi*. Praha: Maxdorf. Jessenius. ISBN 978-80-7345-675-7.
21. MOŤOVSKÁ, Z., 2016. *Novinky v akutní kardiologii*. Praha: Mladá fronta. Aeskulap. ISBN 978-80-204-3903-1.
22. MOUREK, J., 2012. *Fyziologie: učebnice pro studenty zdravotnických oborů*. 2., dopl. Vyd. Praha: Grada. Sestra (Grada). ISBN 978-80-247-3918-2.
23. NAVRÁTIL, L., 2017. *Vnitřní lékařství pro nelékařské zdravotnické obory*. 2., zcela přepracované a doplněné vydání. Praha: Grada Publishing. ISBN 978-80-271-0210-5.
24. RÁSOCHOVÁ, Marie. Dovednosti sester v oblasti monitorace a interpretace EKG. Č. Budějovice, 2020. bakalářská práce (Bc.). JIHOČESKÁ UNIVERZITA V ČESKÝCH BUDĚJOVICÍCH. Zdravotně sociální fakulta
25. REMEŠ, R., TRNOVSKÁ, S., 2013. *Praktická příručka přednemocniční urgentní medicíny*. Praha: Grada. ISBN 978-80-247-4530-5.
26. SOUČEK, M., SVAČINA, P., 2019. *Vnitřní lékařství v kostce*. Praha: Grada Publishing. ISBN 978-80-271-2289-9.
27. SOVOVÁ, E., 2006. *EKG pro sestry*. 2006. Praha: Grada. Sestra (Grada). ISBN 80-247-1542-2.
28. ŠEBLOVÁ, J., KNOR, J., 2018. *Urgentní medicína v klinické praxi lékaře*. 2., doplněné a aktualizované vydání. Praha: Grada Publishing. ISBN 978-80-271-0596-0.
29. ŠTEJFA, M., 2007. *Kardiologie*. 3., přeprac. A dopl. Vyd. Praha: Grada. ISBN 978-80-247-1385-4.

30. TÁBORSKÝ, M. et al., ed., 2021. *Kardiologie*. Praha: Česká kardiologická společnost. ISBN 978-80-271-1439-9.
31. TRUHLÁŘ, A., Černá Pařízková R, Dizon JML, Djakow J, Drábková J, Franěk O, et al. Doporučené postupy pro resuscitaci ERC 2021: Souhrn doporučení. *Anest Intenz Med*. 2021; 32(Suppl. A): 72 s.
32. VÍTOVEC, J., ŠPINAR, J., ŠPINAROVÁ, L., LUDKA, O., 2020. *Léčba kardiovaskulárních onemocnění*. 2., aktualizované a doplněné vydání. Praha: Grada Publishing. ISBN 978-80-271-2931-7.
33. VOJÁČEK, J., 2020. *Akutní kardiologie do kapsy: přehled současných diagnostických a léčebných postupů v akutní kardiologii*. 3., přepracované a doplněné vydání. Praha: Mladá fronta. Aeskulap. ISBN 978-80-204-5576-5.
34. Vyhláška č. 296/2012 Sb., o požadavcích na vybavení poskytovatele zdravotnické dopravní služby, poskytovatele zdravotnické záchranné služby a poskytovatele přepravy pacientů neodkladné péče dopravními prostředky a o požadavcích na tyto dopravní prostředky, 2012. [online] In: Sbírka zákonů České republiky, částka 105. [cit. 1. 4. 2023]. Dostupné z: <https://www.zakonyprolidi.cz/cs/2012-296?text=296%2F2012>
35. Vyhláška č. 55/211 Sb., o činnostech zdravotnických pracovníků a jiných odborných zdravotníků, 2022. [online] In: Sbírka zákonů České republiky, částka 20. [cit. 2023-4-16]. Dostupné z: <https://www.zakonyprolidi.cz/cs/2011-55/zneni-20220701>
36. WHITBREAD, M., LEAH, V., BELL, T., COATS, T.J., 2002. Recognition of ST elevation by paramedics. *Emergency Medicine Journal*[online]. 19(1), 66-67 [cit. 2023-7-12]. DOI: 10.1136/emj.19.1.66. ISSN 14720205. Dostupné z: <https://emj.bmj.com/lookup/doi/10.1136/emj.19.1.66>

## **8 Seznam příloh**

*Příloha 1 – Přístrojová a monitorační technika*

*Příloha 2 – Převodní systém srdeční*

*Příloha 3 – Einthovenův trojúhelník*

*Příloha 4 – Pozice hrudních svodů*

*Příloha 5 - Popis fyziologické křivky EKG*

*Příloha 6 – Průběh elektrických vzruchů a jejich projevy na EKG křivce*

*Příloha 7 - RAFT systém*

*Příloha 8 - Kompletní blokáda levého Tawarova raménka*

*Příloha 9 - Kompletní blokáda pravého Tawarova raménka*

*Příloha 10 - Tachy-brady syndrom*

*Příloha 11 - AV blokáda I. stupně*

*Příloha 12 - AV blokáda II. stupně – Wenckebach*

*Příloha 13 - AV blokáda II. stupně – Mobitz*

*Příloha 14 - AV blokáda III. stupně*

*Příloha 15 - Sinusová tachykardie*

*Příloha 16 - Síňová extrasystolie*

*Příloha 17 - Komorová extrasystolie*

*Příloha 18 - Flutter síní*

*Příloha 19 - Fibrilace síní*

*Příloha 20 - Atrioventrikulární nodální reentry tachykardie*

*Příloha 21 – Wolffův-Parkinsonův-Whiteův syndrom*

*Příloha 22 – Monomorfní komorová tachykardie*

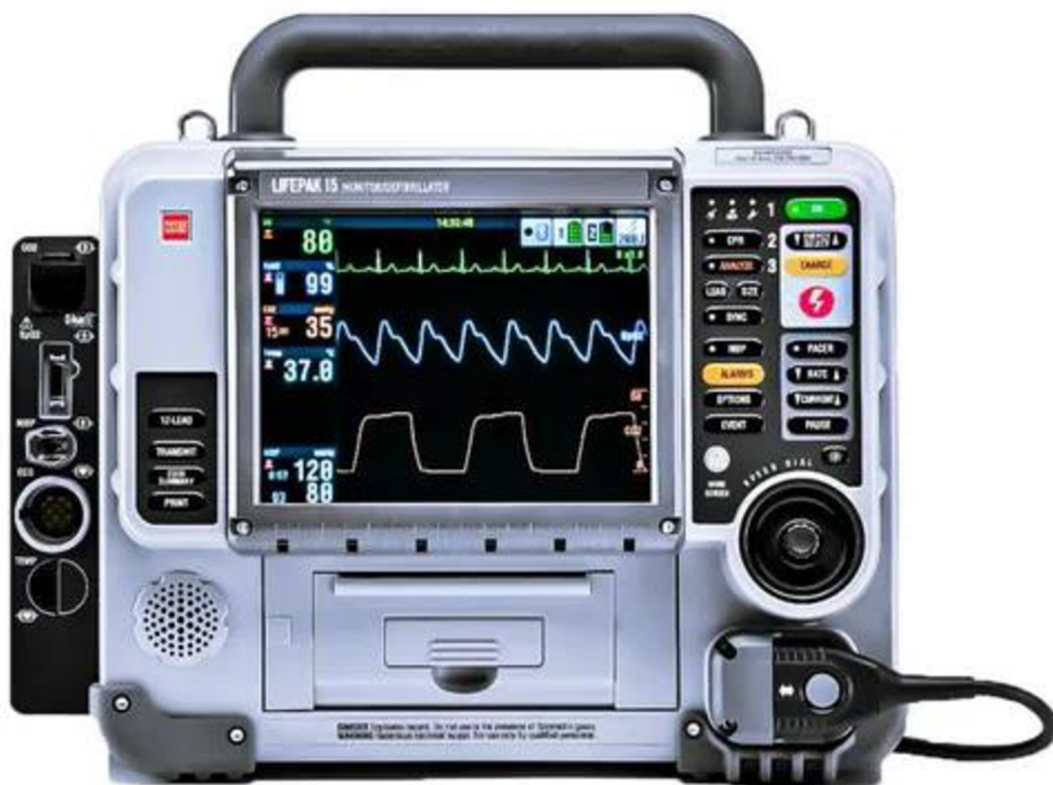*Příloha 23 - Polymorfní komorová tachykardie charakteru Torsades des pointes*

*Příloha 24 - Fibrilace komor*

*Příloha 25 - Infarkt myokardu*

*Příloha 26 – Dotazník k výzkumnému šetření*

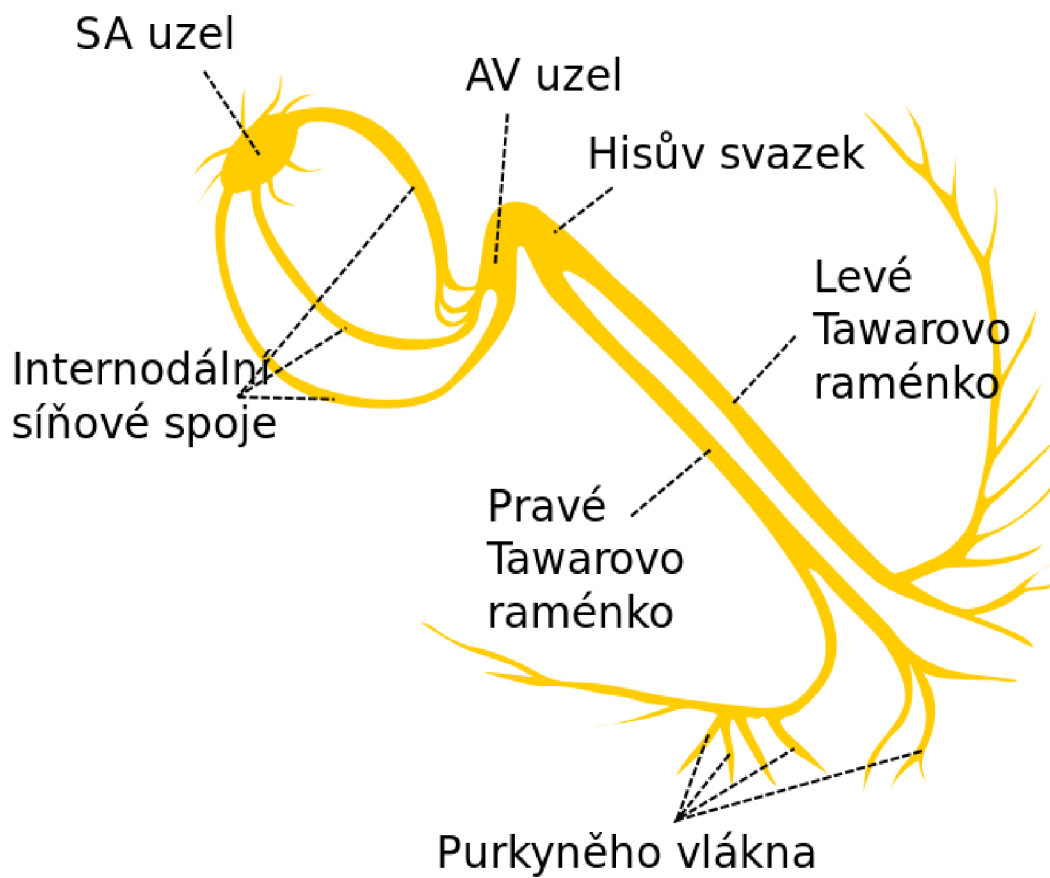




*Monitorační a defibrilační přístroj tovární značky LIFEPAK používaný zdravotnickými záchranáři v PNP*

*Zdroj: LIFEPAK® 15MONITOR/DEFIBRILATOR: Operating Instructions, 2014. Redmond, USA. Dostupné také z: [https://www.stryker.com/content/dam/stryker/ems/resources/operating-instructions/international/3314911-030\\_int-eng\\_lifepak\\_15\\_operating\\_instructions.pdf](https://www.stryker.com/content/dam/stryker/ems/resources/operating-instructions/international/3314911-030_int-eng_lifepak_15_operating_instructions.pdf)*

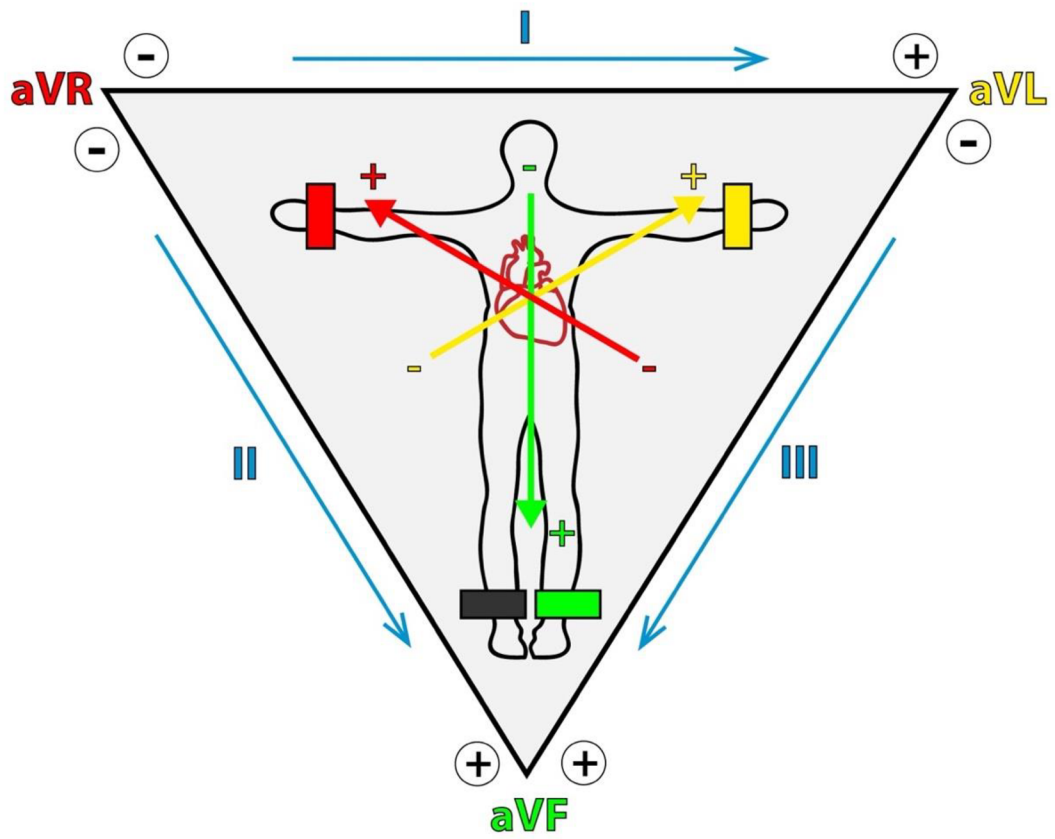
*Příloha 2 – Převodní systém srdeční*



*Složení převodního systému srdečního*

*Zdroj: ŠTROS, J., 2012. (ZAČÁTEČNÍCI) Intraventricular conduction delay (Zpomalení převodu v komorách). [online]. Kardioblog.cz, 27. 7. [cit. 2023-5-8]. Dostupné z: <https://kardioblog.cz/zacatecnici-intraventricular-conduction-delay-zpomaleni-prevodu-v-komorach/>*

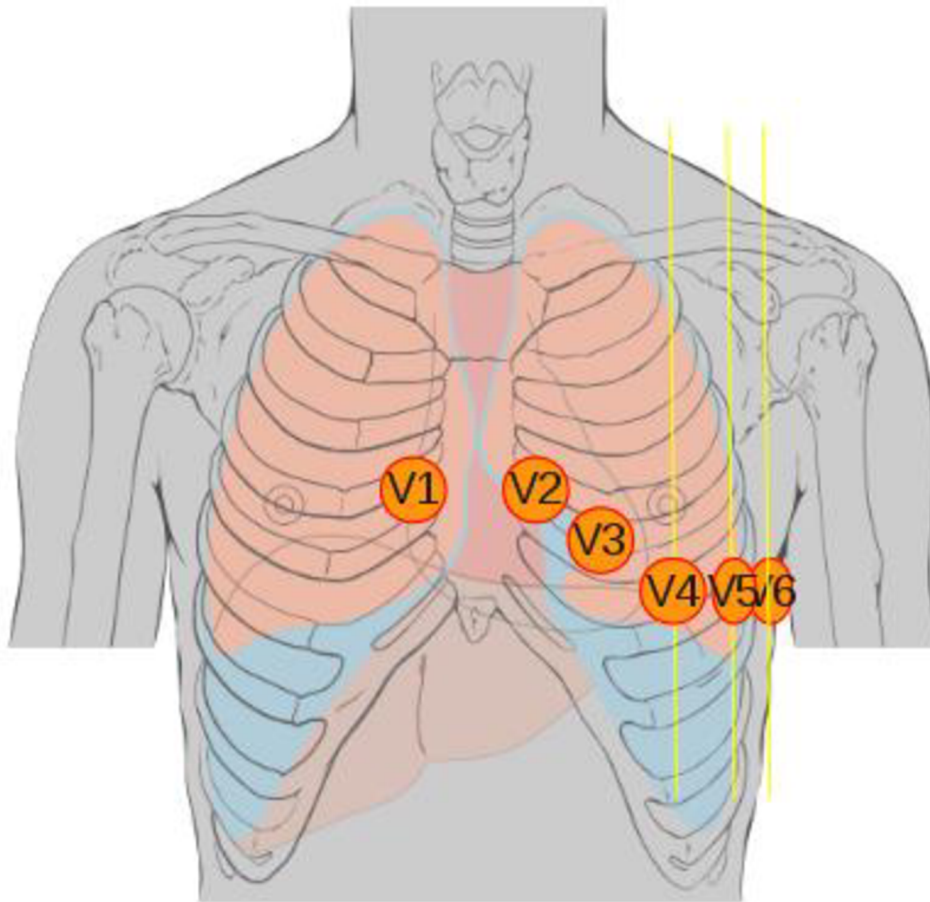
Příloha 3 – Einthovenův trojúhelník



Einthovenův trojúhelník znázorňuje rozložení elektrod, nacházejících se na pravé, levé ruce a levém kotníku. Tyto tři elektrody tvoří Einthovenův trojúhelník vytvářející tři osy, umožňující nám stanovit vektor srdeční osy. Osy mezi sebou mají  $60^\circ$ .

Zdroj: IVÁK, P., KROUPA, J., MAĎA, P., FONTANA, J., *Funkce buněk a lidského těla: Multimediální skripta* [online]. [cit. 2023-5-8]. Dostupné z: <http://fbt.cz/skripta/x-srdce-a-obeh-krve/1-srdce/>

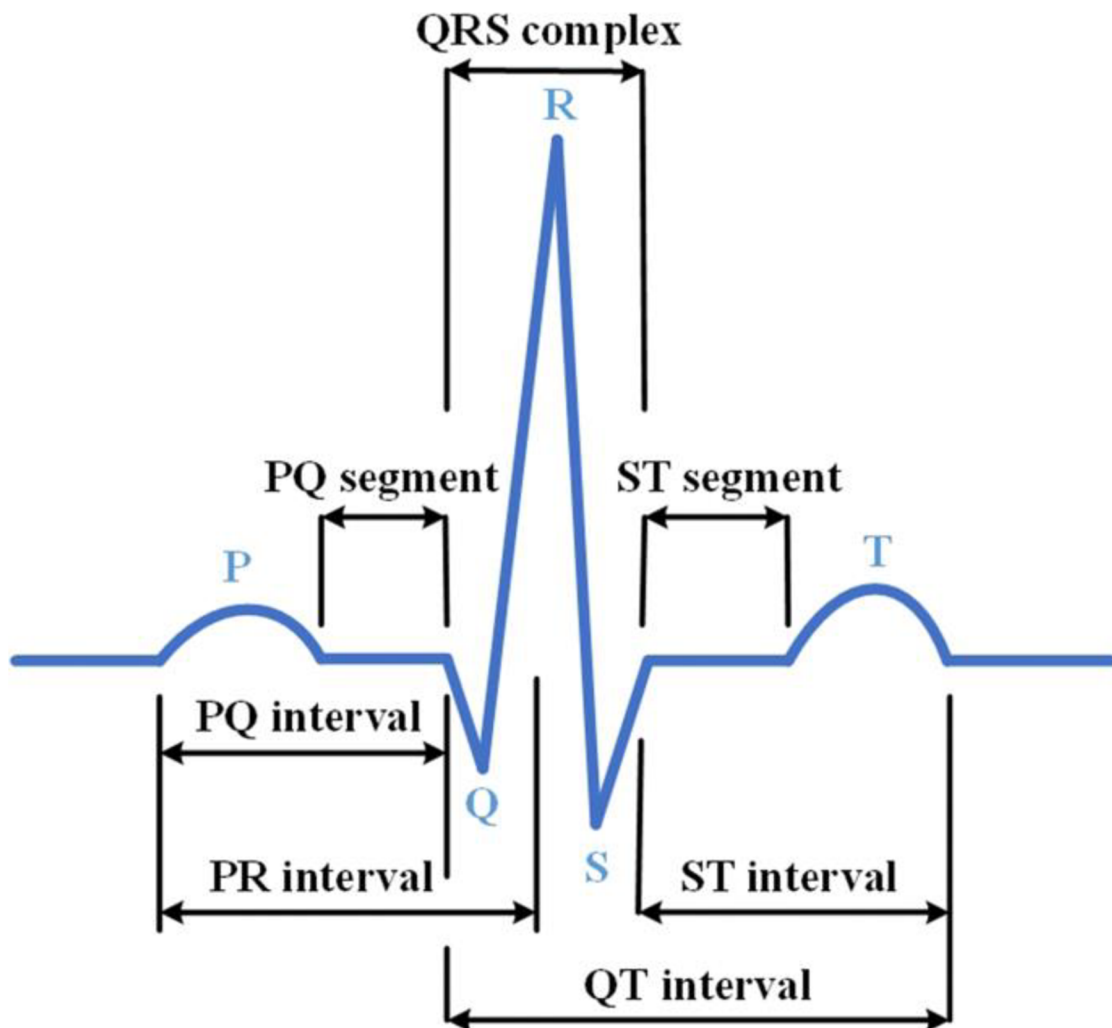
*Příloha 4 – Pozice hrudních svodů*



*Obrázek znázorňuje správnou pozici hrudních svodů V<sub>1</sub> až V<sub>6</sub>.*

*Zdroj: Pozor na správné umístění hrudních elektrod, 2017. [online]. ParaKocour. 5. 2. [cit. 2023-5-8]. Dostupné z: <http://parakocour.blogspot.com/2017/02/pozor-na-spravne-umisten-hrudnich.html>*

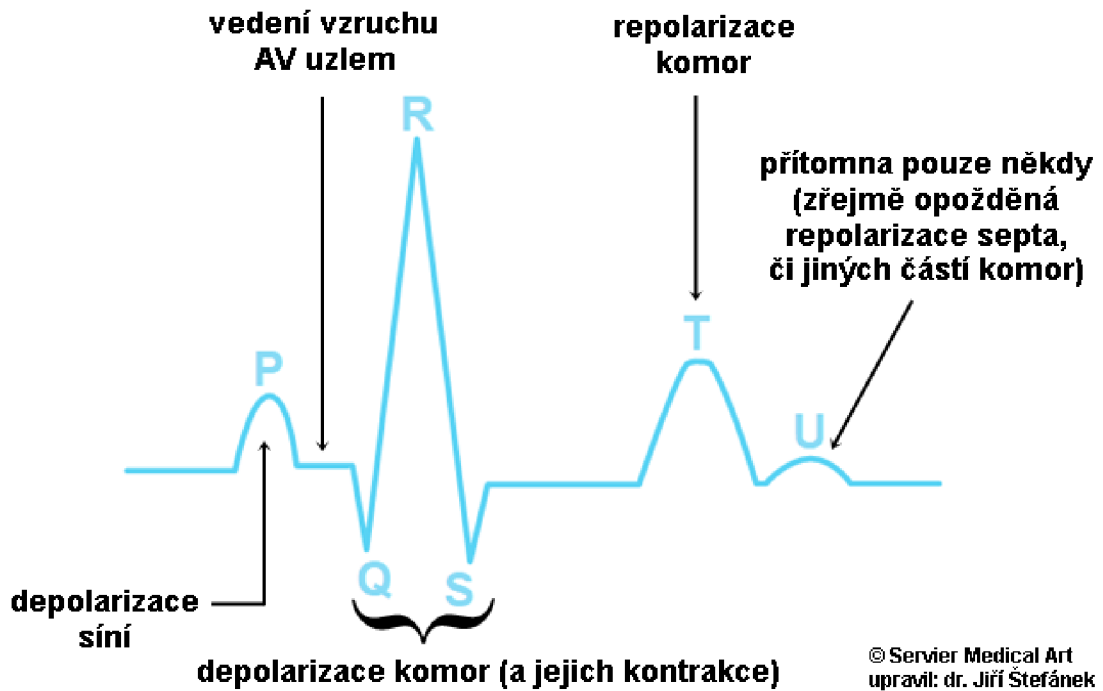
Příloha 5 - Popis fyziologické křivky EKG



Fyziologická EKG křivka PQRST, znázorňující komplex QRS spolu s intervaly PQ, QT a úsekem ST.

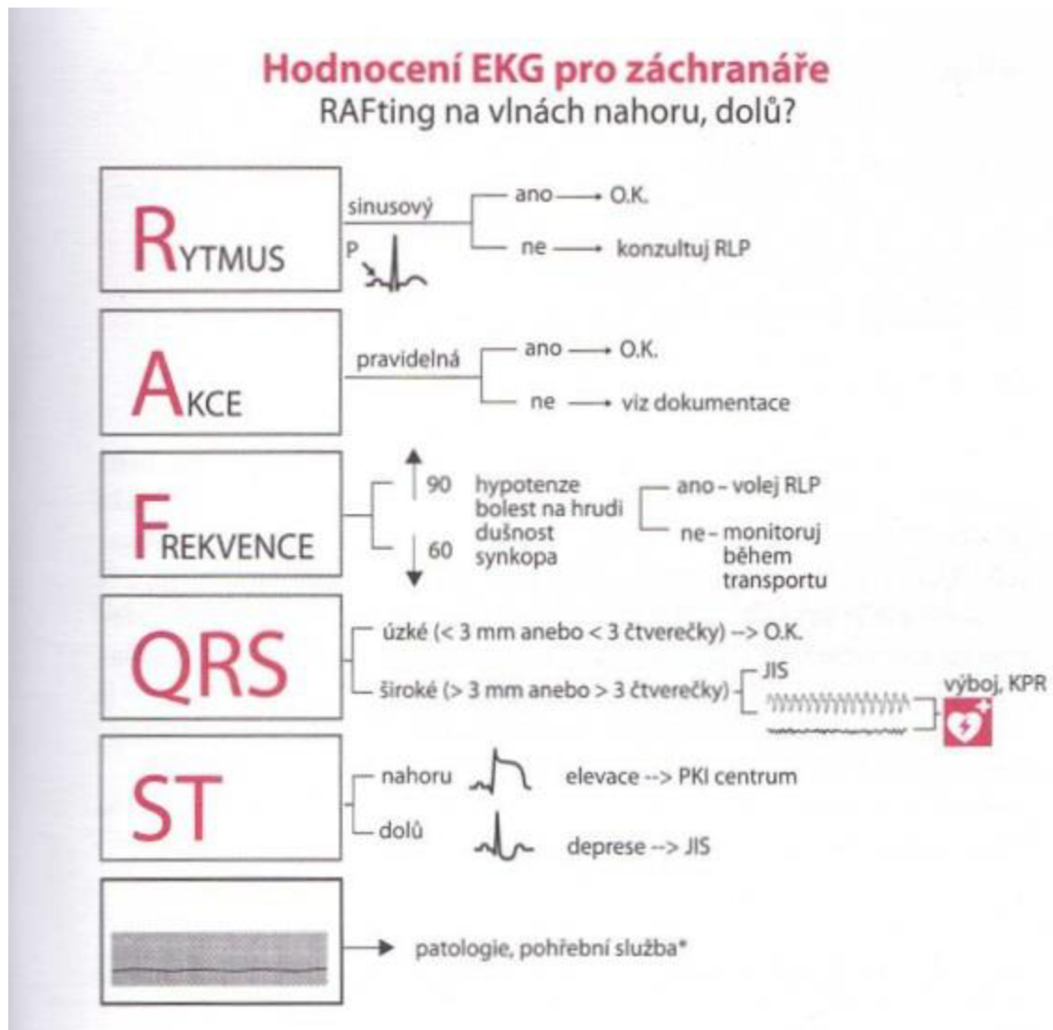
Zdroj: DIKER, A., SÖNMEZ, Y., ÖZYURT, F., AVCI, E., AVCI, D., 2021. Examination of the ECG signal classification technique DEA-ELM using deep convolutional neural network features. *Multimedia Tools and Applications* [online]. 80(16), 24777-24800 [cit. 2023-5-8]. DOI: 10.1007/s11042-021-10517-8. ISSN 1380-7501. Dostupné z: <https://link.springer.com/10.1007/s11042-021-10517-8>

Příloha 6 – Průběh elektrických vzruchů a jejich projevy na EKG křivce



Popis postupné depolarizace síní a komor zobrazené v závislosti na EKG křivce. Dále je zobrazena repolarizace komor ve vlně T.

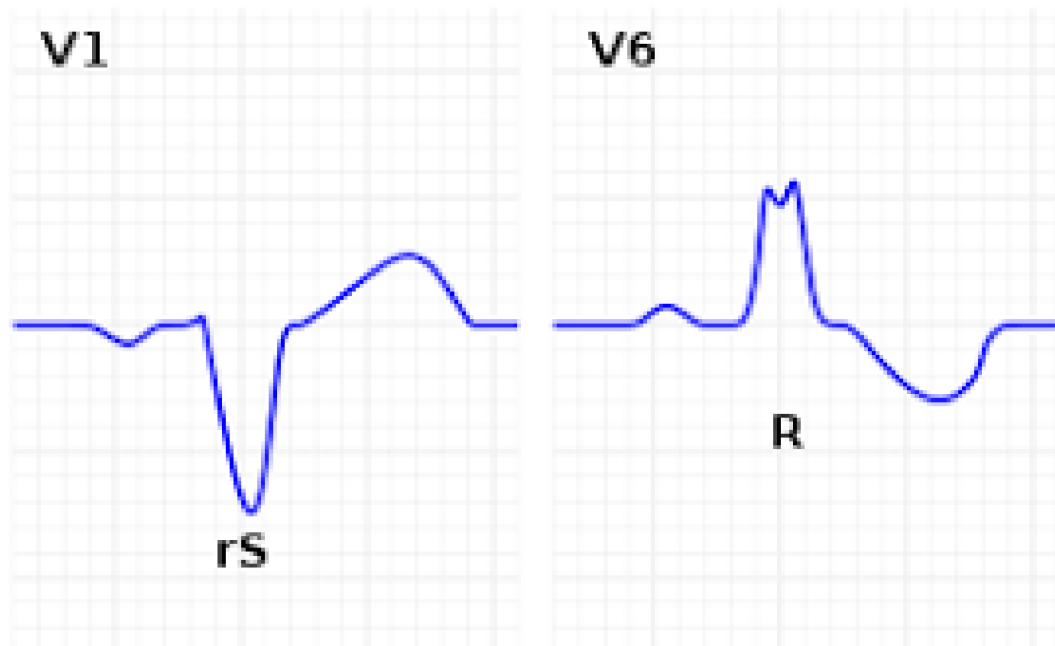
Zdroj: ŠTEFÁNEK, J., 2011. Převodní systém srdeční. [online]. *Medicína, nemoci, studium na 1. LF UK*. [cit. 2023-5-8]. Dostupné z: <https://www.stefajir.cz/prevodni-system-srdecni>



RAFT metoda slouží k snadné a rychle interpretaci EKG záznamu.

Zdroj: BULÍKOVÁ, T., 2015. EKG pro záchranáře nekardiology. Přeložila Ludmila MÍČOVÁ. Praha: Grada Publishing. ISBN 978-80-247-5307-2.

*Příloha 8 - Kompletní blokáda levého Tawarova raménka*

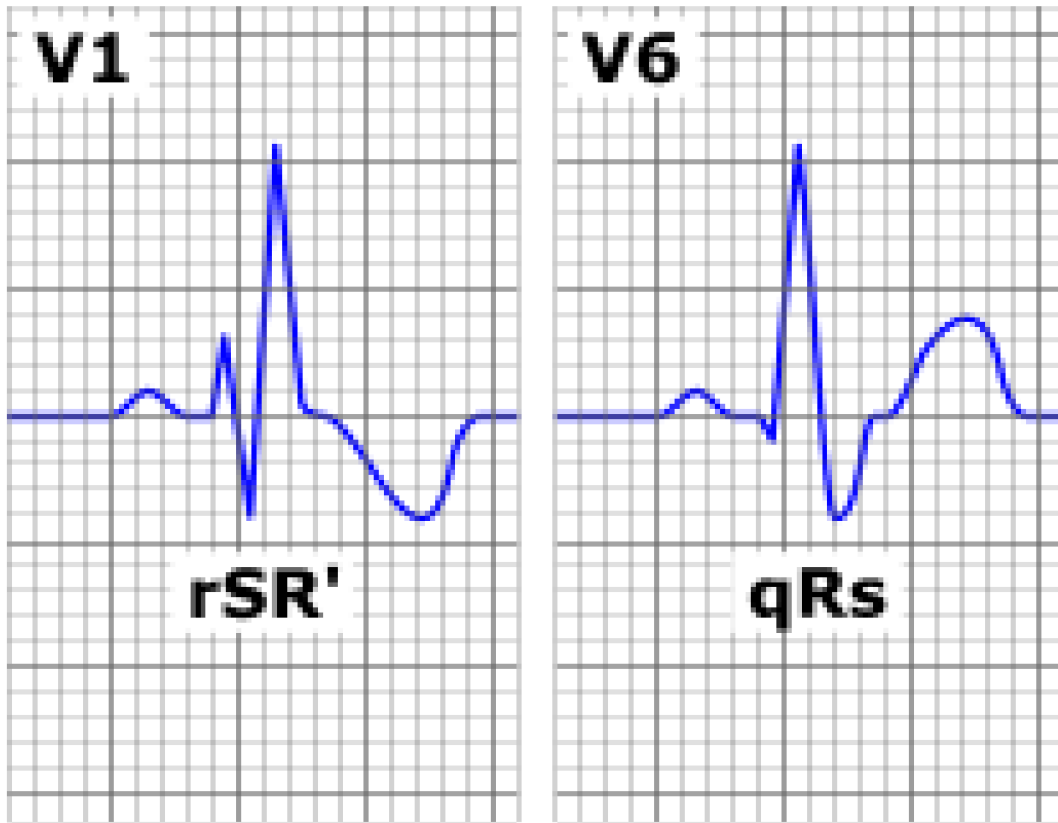


*Typický obraz EKG při kompletní blokádě levého Tawarova raménka ve svodech V<sub>1</sub> a V<sub>6</sub>.*

*Zdroj: Left bundle branch block, 2001. [online]. Wikipedia: the free encyclopedia. San Francisco (CA): Wikimedia Foundation [cit. 2023-5-8]. Dostupné z: [https://en.wikipedia.org/wiki/Left\\_bundle\\_branch\\_block#References](https://en.wikipedia.org/wiki/Left_bundle_branch_block#References)*



## Right bundle branch block characteristics

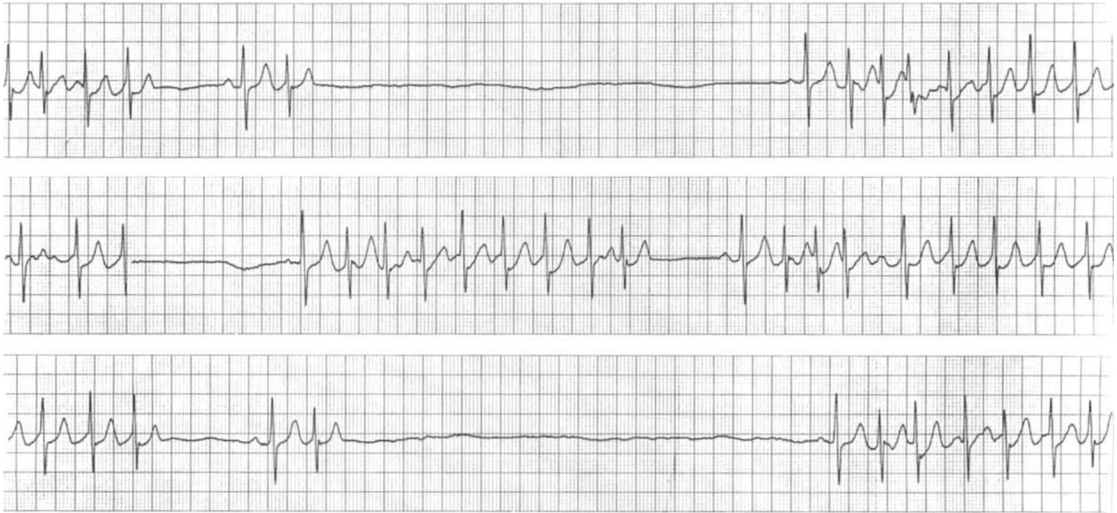

Typický obraz EKG při kompletní blokádě pravého Tawarova raménka ve svodech  $V_1$  a  $V_6$ .

Zdroj: *Blokáda pravého Tawarova raménka*, [online]. WikiSkripta. 28. 4. 2018 [cit. 2023-5-8]. Dostupné z:

[https://www.wikiskripta.eu/w/Blok%C3%A1da\\_prav%C3%A9ho\\_Tawarova\\_ram%C3%A9nka](https://www.wikiskripta.eu/w/Blok%C3%A1da_prav%C3%A9ho_Tawarova_ram%C3%A9nka)

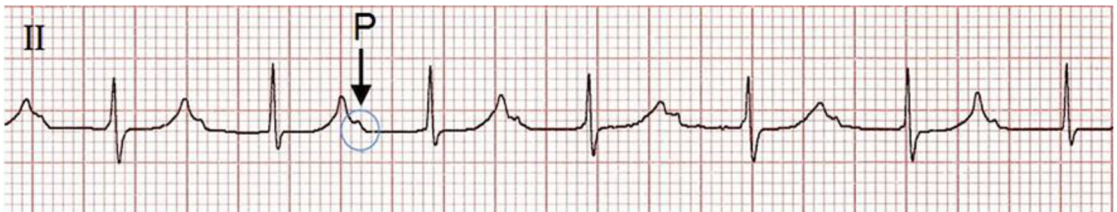### Příloha 10 - Tachy-brady syndrom



Na obrázku vidíme tachy-brady syndrom s následnou asystolickou pauzou trvající okolo 6 sekund.

Zdroj: BURNS, E., BUTTNER, R., 2021. Sinus Node Dysfunction (Sick Sinus Syndrome). [online]. LIFE IN THE FAST LANE. 23. 12. [cit. 2023-5-8]. Dostupné z: <https://litfl.com/sinus-node-dysfunction-sick-sinus-syndrome/>

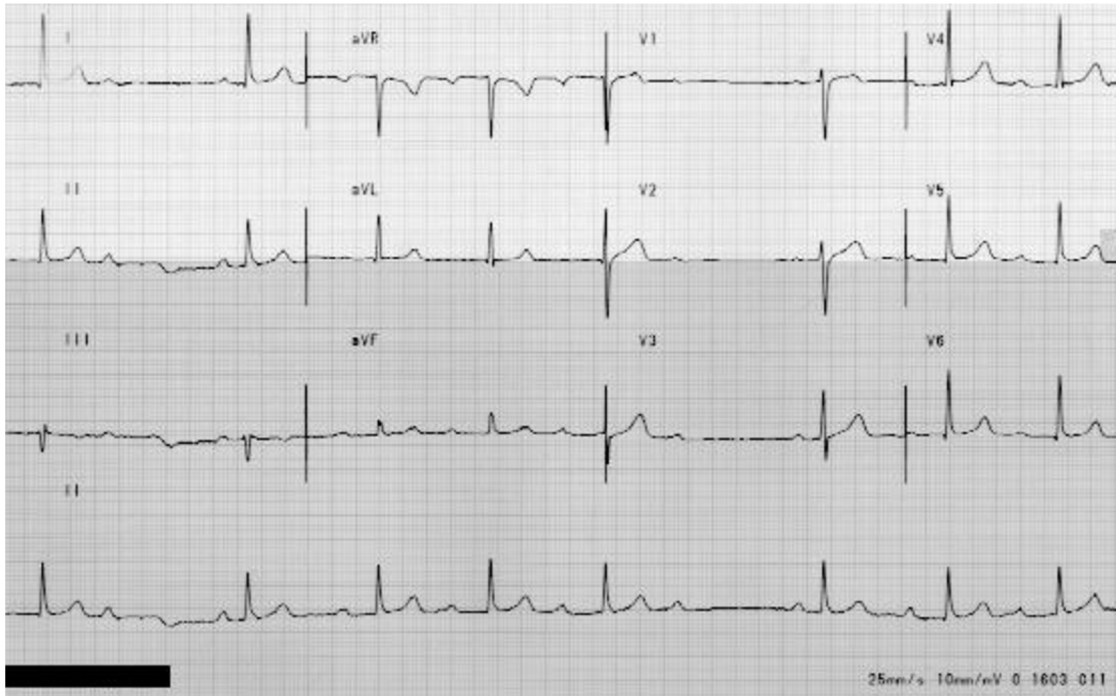
### Příloha 11 - AV blokáda I. stupně



Na obrázku vidíme AV blokádu I. stupně s typicky prodlouženým PQ intervalem, větším než 200 ms.

Zdroj: BLAHÚT, P., AV blokáda I. stupňa. [online]. TECHMED. [cit. 2023-5-8]. Dostupné z: <https://www.techmed.sk/av-blok-1-stupna/>

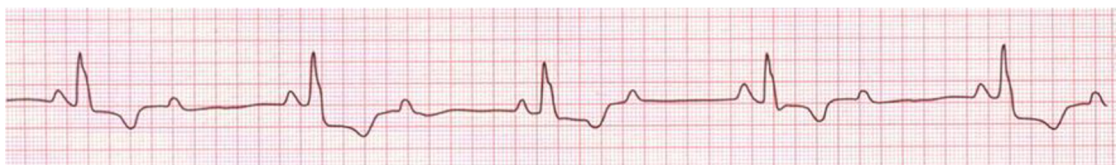*Příloha 12 - AV blokáda II. stupně – Wenckebach*



*AV blokáda II. stupně typu Wenckebach s typicky postupným prodlužováním PQ intervalu a následným výpadkem komplexu QRS po vlně P.*

*Zdroj: ŠTEFÁNEK, J., 2011. AV blok II. stupně – EKG. [online]. Medicína, nemoci, studium na 1. LF UK. [cit. 2023-5-8]. Dostupné z: <https://www.stefajir.cz/av-blok-ii-stupne-ekg>*

*Příloha 13 - AV blokáda II. stupně – Mobitz*

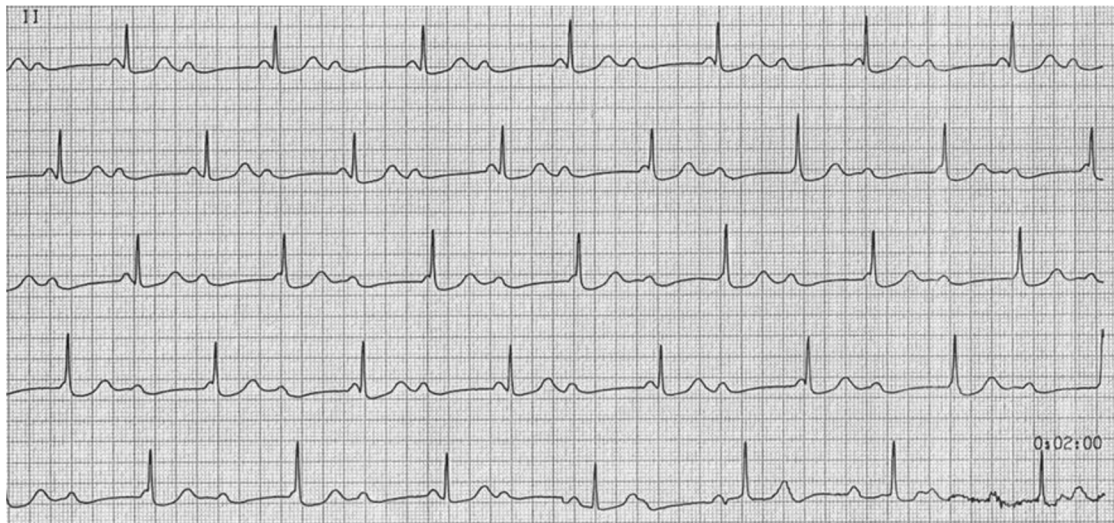


*EKG obraz AV blokády II. stupně typu Mobitz, kde vidíme náhlý výpadek komplexu QRS po vlně P bez postupného prodlužování intervalu PQ.*

*Zdroj: BLAHÚT, P., AV blokáda II. stupňa - Mobitz II. [online]. TECHmED. [cit. 2023-5-8]. Dostupné z: <https://www.techmed.sk/av-blok-2-stupna-mobitz-2/>*



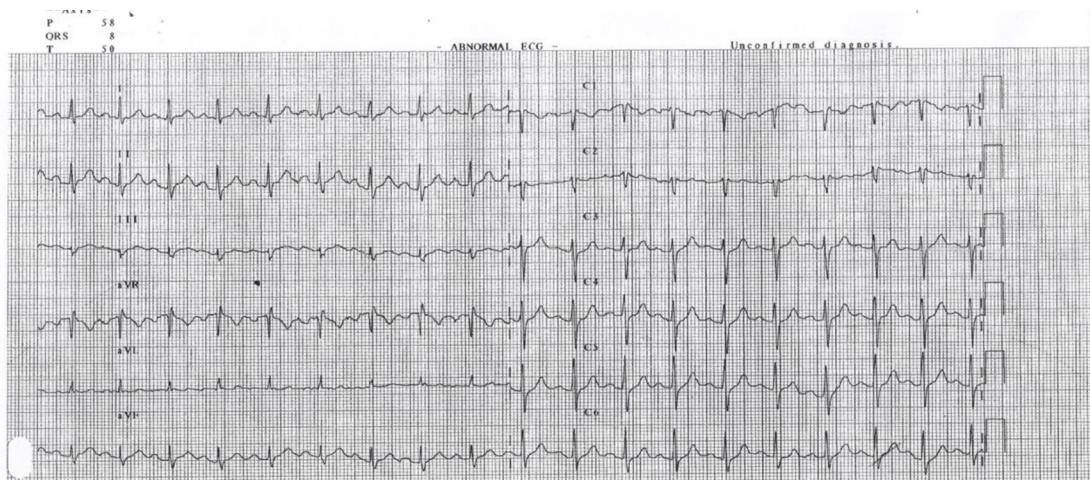
*Příloha 14 - AV blokáda III. stupně*



*Obraz AV blokády III. stupně, kde vidíme činnost síní a komor nezávisle na sobě.*

*Zdroj: BLAHÚT, P., AV blokáda III. stupňa (Kompletná AV blokáda). [online]. TECHmED. [cit. 2023-5-8]. Dostupné z: <https://www.techmed.sk/av-blokada-3-stupna-kompletna-av-blokada/>*

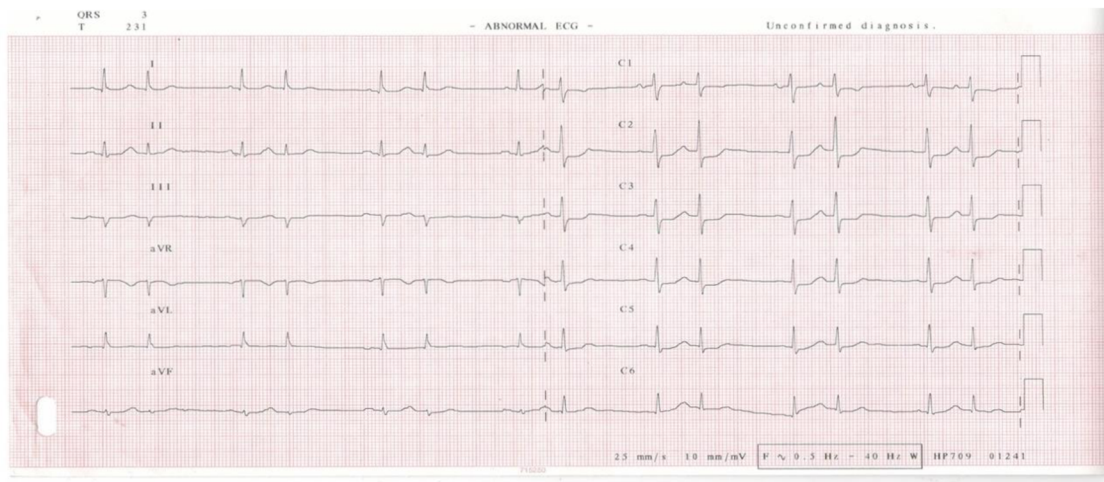
*Příloha 15 - Sinusová tachykardie*



*Na obrázku vidíme sinusovou tachykardii, vyznačující se rychlou a pravidelnou frekvencí nad 100/min.*

*Zdroj: Vlastní dokumentace MUDr. Michal Sekej*

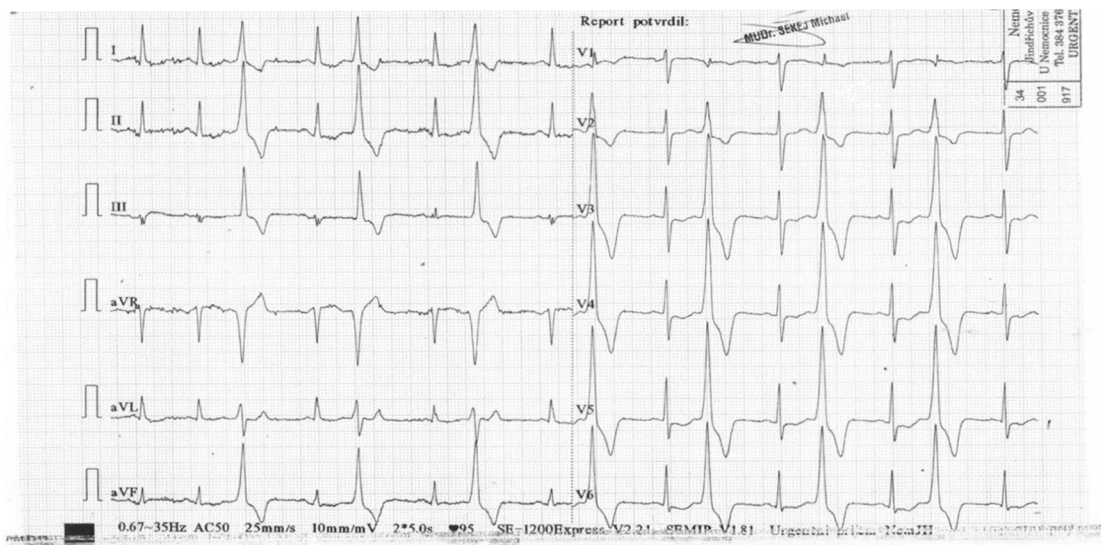
### Příloha 16 - Síňová extrasystolie



*Obráz síňové extrasystoly bigeminického typu – každý druhý stah nastává síňová extrasystola.*

*Zdroj: Vlastní dokumentace MUDr. Michal Sekej*

### Příloha 17 - Komorová extrasystolie

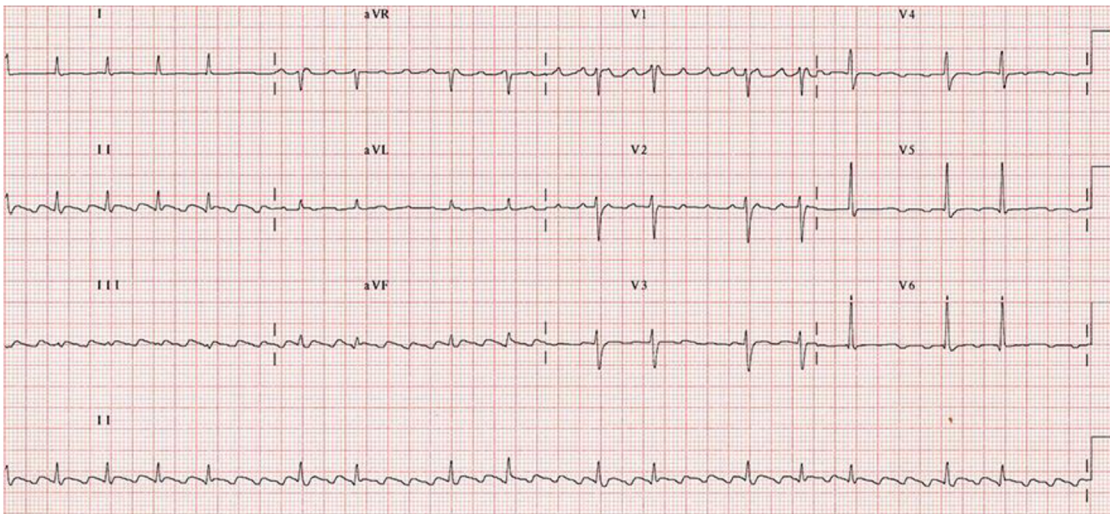


*Obráz komorové extrasystoly bigeminického typu – každý druhý stah nastává komorová extrasystola*

*Zdroj: Vlastní dokumentace MUDr. Michal Sekej*



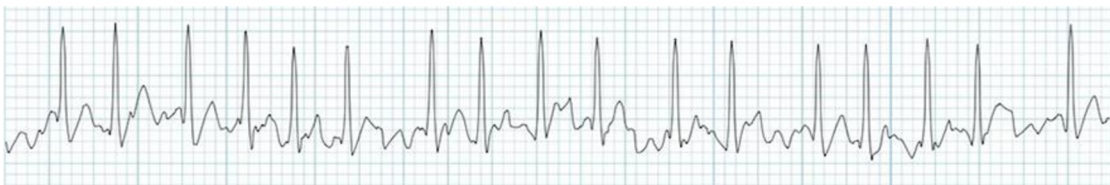### Příloha 18 - Flutter síní



Flutter síní s typickými flutterovými vlnami. Na obrázku je patrný proměnlivý převod na komory 2:1 a 4:1 se zánikem izoelektrické linie mezi P vlnami.

Zdroj: BLAHÚT, P., Flutter predsieni. [online]. TECHmED. [cit. 2023-5-8]. Dostupné z: <https://www.techmed.sk/flutter-predsieni/>

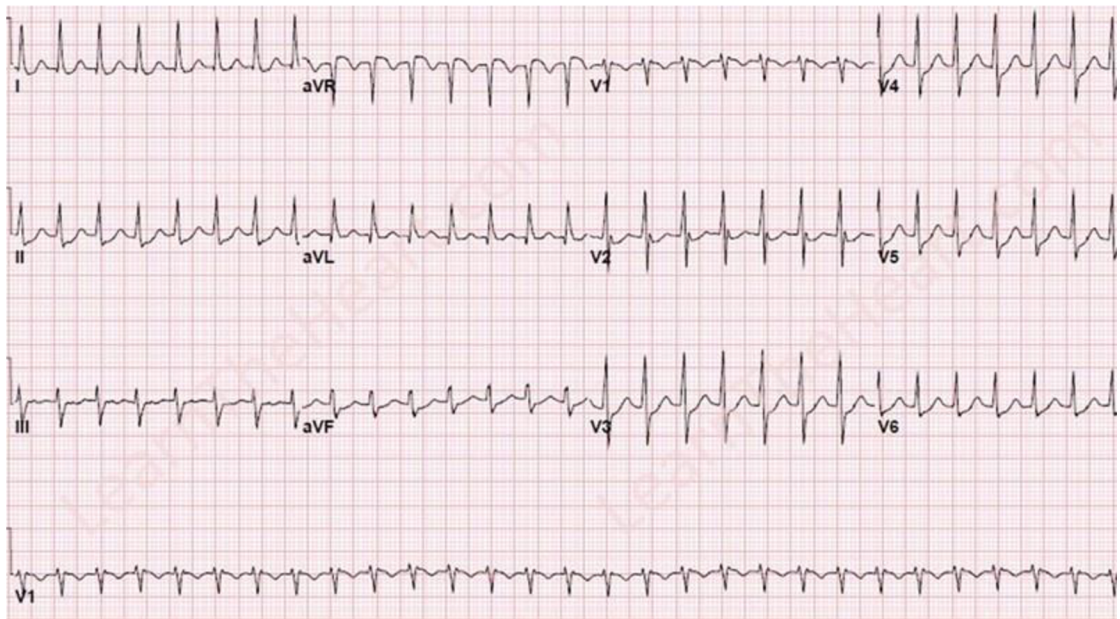
### Příloha 19 - Fibrilace síní



Na obrázku vidíme fibrilaci síní s nepravidelnou srdeční akcí, úzkými komplexy QRS menšími než 0,12s. Nelze zde najít vlny P kvůli deformované izoelektrické čáře.

Zdroj: BLAHÚT, P., Fibrilácia predsieni. [online]. TECHmED. [cit. 2023-5-8]. Dostupné z: <https://www.techmed.sk/fibrilacia-predsieni>

*Příloha 20 - Atrioventrikulární nodální reentry tachykardie*

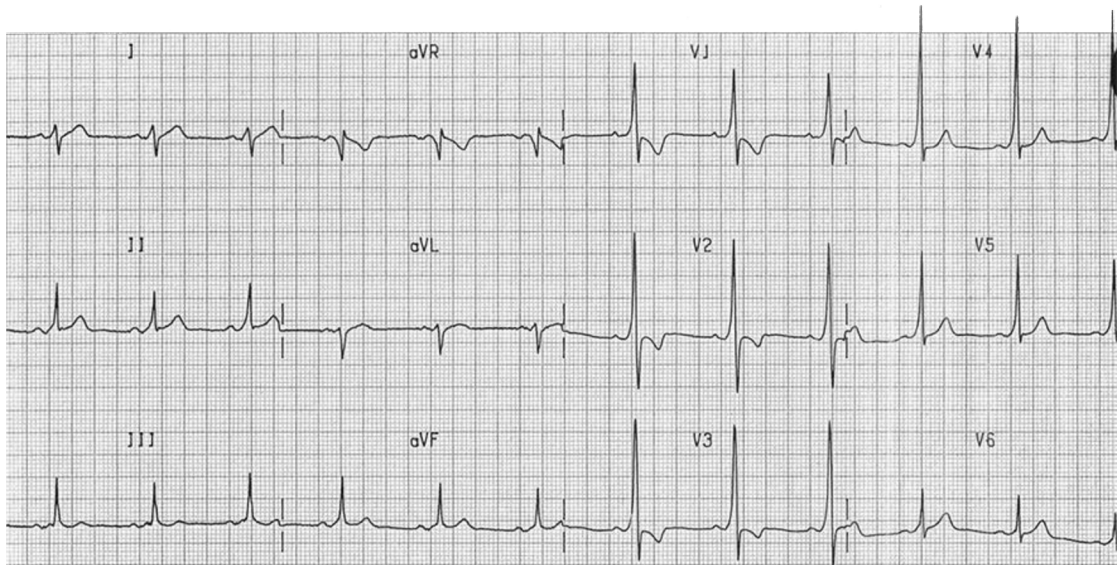


*Obraz atrioventrikulární nodální reentry tachykardie s absencí vln P, způsobená současným stahem síní a komor.*

*Zdroj: Atrioventricular Nodal Reentrant Tachycardia (AVNRT) ECG Review, [online]. Healio: LearntheHeart. [cit. 2023-5-8]. Dostupné z: <https://www.healio.com/cardiology/learn-the-heart/ecg-review/ecg-archive/atrioventricular-nodal-reentry-tachycardia-avnrt-ecg-example-1>*



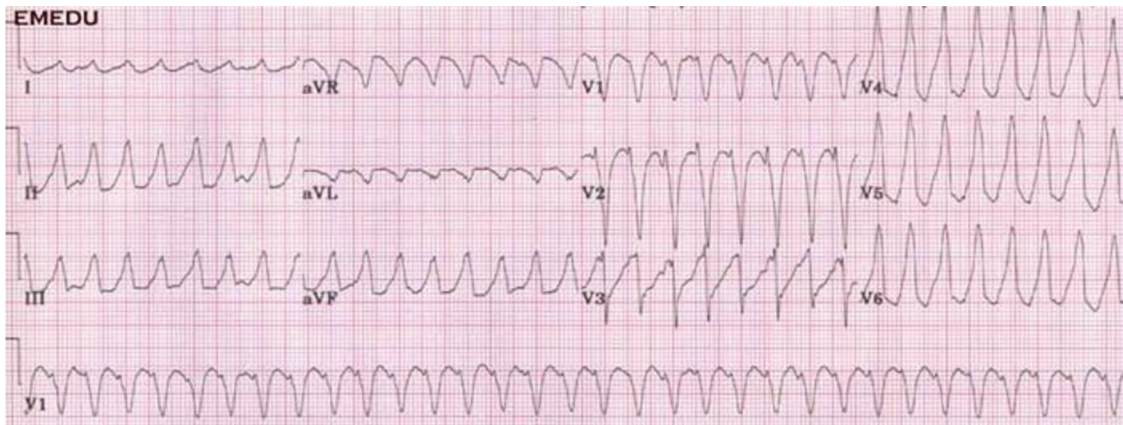
*Příloha 21 – Wolff-Parkinson-White syndrom*



*Obraz WPW syndromu s typickým výskytem vln delta, značící preexcitaci komor.*

*Zdroj: BLAHÚT, P., Wolff Parkinson White (WPW) syndróm. [online]. TECHMED. [cit. 2023-5-8]. Dostupné z: <https://www.techmed.sk/wolff-parkinson-white-wpw-syndrom/>*

*Příloha 22 – Monomorfní komorová tachykardie*

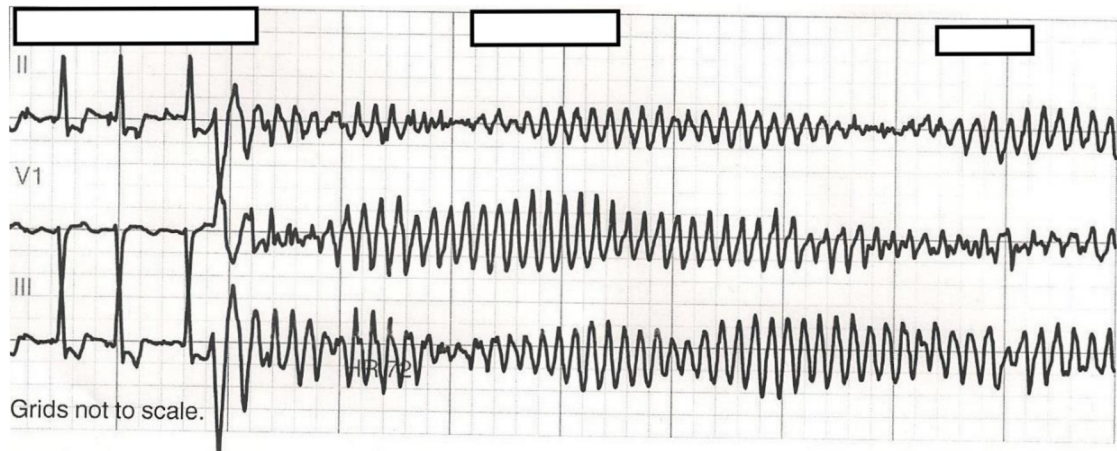


*Na obrázku vidíme EKG záznam monomorfní komorové tachykardie, pro kterou je charakteristická vysoká frekvence a více jak tři po sobě jdoucí komplexy QRS. Jedná se o monomorfní typ, vzhledem k morfologii QRS komplexů.*

*Zdroj: ŠTEFÁNEK, J., 2011. Komorová tachykardie – EKG. [online]. Medicína, nemoci, studium na 1. LF UK. [cit. 2023-5-8]. Dostupné z: <https://www.stefajir.cz/komorova-tachykardie-ekg>*



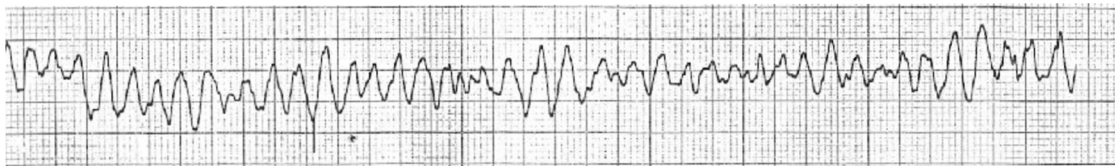
*Příloha 23 - Polymorfní komorová tachykardie charakteru Torsades des pointes*



*Obraz EKG záznamu torsades de pointes, pro kterou je charakteristická měnící se morfologie s klesající a narůstající amplitudou.*

*Zdroj: Torsades de Pointes, 2018. [online]. JETem: Journal of Education & Teaching in Emergency Medicine. 13. 4. [cit. 2023-5-8]. Dostupné z: [https://jetem.org/torsades\\_depointes/](https://jetem.org/torsades_depointes/)*

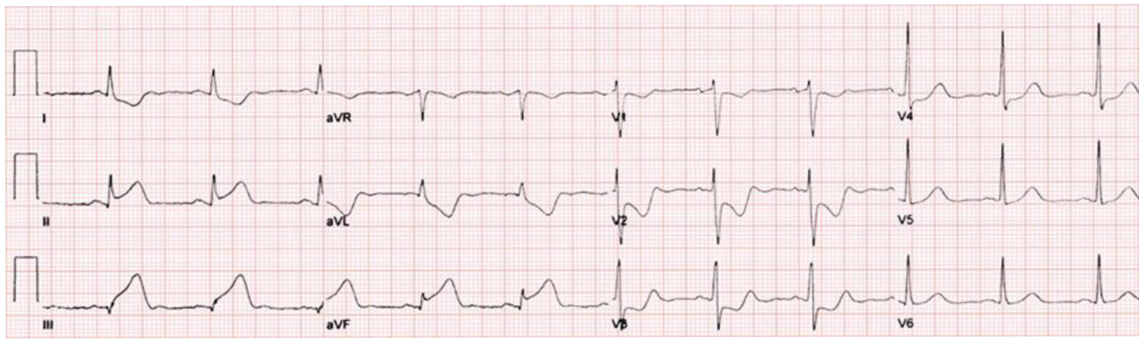
*Příloha 24 - Fibrilace komor*



*Obraz fibrilace komor s frekvencí okolo 300/min s nepravidelnými komplexy QRS o nízké amplitudě.*

*Zdroj: BLAHÚT, P., Fibrilácia komôr. [online]. TECHmED. [cit. 2023-5-8]. Dostupné z: <https://www.techmed.sk/komorova-fibrilacia>*

*Příloha 25 - Infarkt myokardu*



*EKG záznam akutního infarktu myokardu. Viditelné elevace ST úseku ve svodech II, III, aVF vypovídají, že se jedná o STEMI spodní stěny.*

*Zdroj: BLAHÚT, P., STEMI infarkt. [online]. TECHmED. [cit. 2023-5-8]. Dostupné z: <https://www.techmed.sk/infarkt-myokardu-stemi/>*

## Hodnocení EKG v PNP

Vážení respondenti,

tento dotazník je součástí méj bakalářské práce na téma **"Hodnocení EKG v přednemocniční péči"**. Mým cílem je zjistit znalost Vás jako zdravotnického záchranáře v hodnocení EKG záznamu. Dotazník je anonymní a zabere chvíli Vašeho času. V případě, není-li uvedeno jinak, zvolte jednu odpověď.

Děkuji Vám za vyplnění dotazníku!

Grossmann Matyáš 3.ročník Zdravotnického záchranářství Zdravotně-sociální fakulty Jihočeské univerzity

Označuje povinnou otázku

**Uved'te Vaše předchozí pracoviště před nástupem na ZZS (např. ARO, INT, Urgentní příjem atd.) Pokud pracujete od začátku na ZZS, uved'te tak.**

**Jak dlouho pracujete na ZZS? \***

Označte jen jednu elipsu.

- 0 - 3 roky  
 4 - 7 let  
 8 - 11 let  
 11 a více

**Jaké je Vaše nejvyšší dosažené vzdělání? \***

Označte jen jednu elipsu.

- SZŠ + specializace  
 VOŠ - titul DiS.  
 Vysoká škola - titul Bc.  
 Navazující vysokoškolské studium - titul Mgr.  
 Jiné: \_\_\_\_\_

**1. V hodnocení EKG záznamu jsem si jistý: \***

Označte jen jednu elipsu.

- Ano  
 Spíše ano  
 Spíše ne  
 Ne

**2. Vnímáte hodnocení EKG záznamu jako složitou disciplínu? \***

Označte jen jednu elipsu.

- Ano  
 Spíše ano  
 Spíše ne  
 Ne

**3. Co se na EKG záznamu hodnotí systémem RAFT ? (Možné zvolit více odpovědí) \***

Zaškrtněte všechny platné možnosti.

- Akce
- Rytmus
- Elevace úseku ST
- Elektrická osa srdeční
- Srdeční výdej
- Frekvence
- Tzv. Raftové vlny

**4. Využíváte při hodnocení EKG záznamu systém RAFT? \***

Označte jen jednu elipsu.

- ANO
- NE, jiné

**5. Pokud jste v předchozí otázce zaškrtnuli pole "NE, jiné", napište, jakým způsobem hodnotíte EKG záznam. V opačném případě přeskočte otázku.**

**6. Vnímáte znalost hodnocení EKG záznamu jako nezbytnou pro výkon povolání zdravotnického záchranáře?**

Označte jen jednu elipsu.

- Ano
- Spíše ano
- Spíše ne
- Ne

7. Pokud jste v předchozí otázce zaškrtnli pole "Spíše ne" nebo "Ne", uveďte proč. V opačném případě přeskočte otázku.

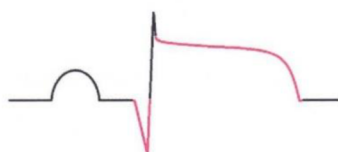
8. Uvítali byste školení týkající se hodnocení a interpretace EKG záznamu? \*

Označte jen jednu elipsu.

- Ano
- Spíše ano
- Spíše ne
- Ne

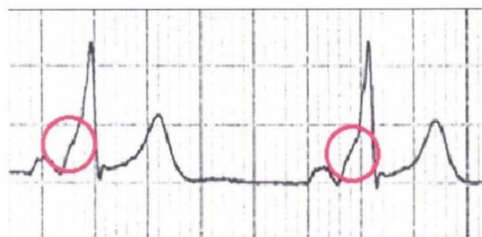9. Jak se nazývá vlna zobrazená na obrázku? \*

1



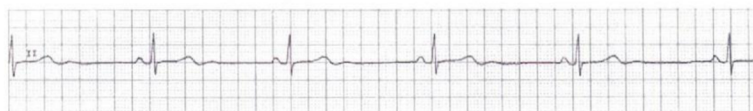10. Jak se nazývá vlna zobrazená na obrázku? \*

1



11. Zvolte srdeční rytmus na obrázku: \*

1

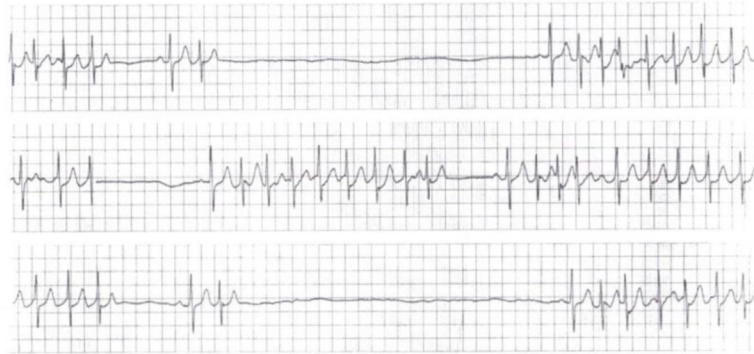


Označte jen jednu elipsu.

- AV blokáda I.stupně
- Sinusová bradykardie
- AV blokáda II.stupně - Wenckebach
- Sinusová tachykardie

12. Zvolte srdeční rytmus na obrázku: \*

1

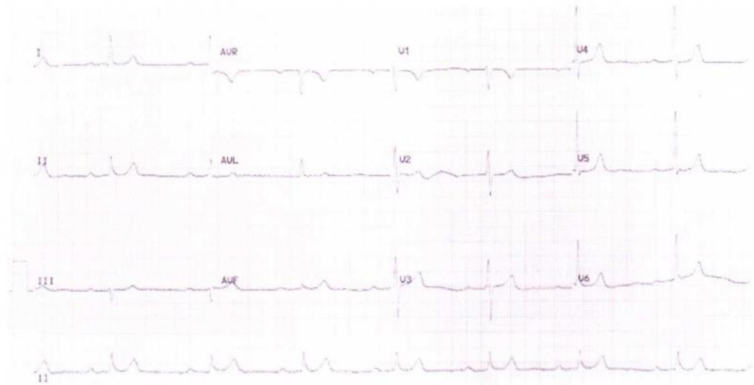


Označte jen jednu elipsu.

- Polymorfní komorová tachykardie
- AV blokáda II.stupně - Mobitz
- Tachy-brady syndrom
- Fibrilace komor

13. Zvolte srdeční rytmus na obrázku: \*

1



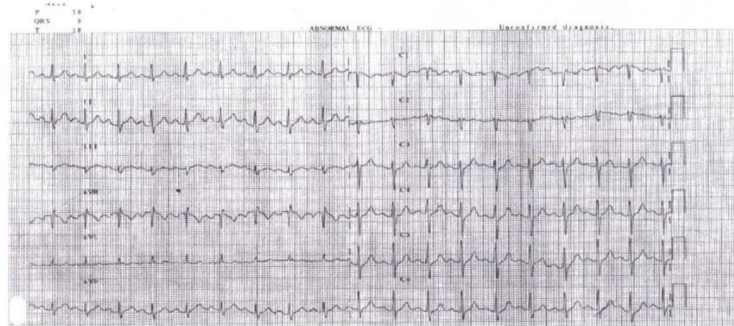
Označte jen jednu elipsu.

- AV blokáda III.stupně
- AV blokáda II.stupně - Wenckebach
- AV blokáda II.stupně - Mobitz
- AV blokáda I.stupně



14. Zvolte srdeční rytmus na obrázku:\*

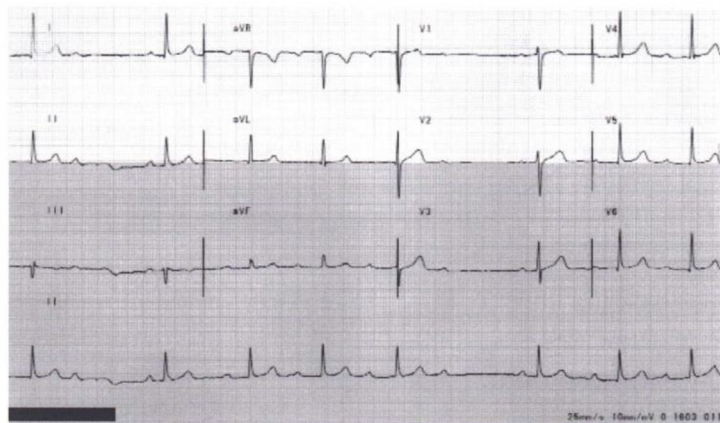
1



Označte jen jednu elipsu.

- Sinusová tachykardie
- Flutter síní
- Fibrilace síní
- Supraventrikulární tachykardie - Atrioventrikulární nodální reentry tachykardie

15. Zvolte srdeční rytmus na obrázku:\*

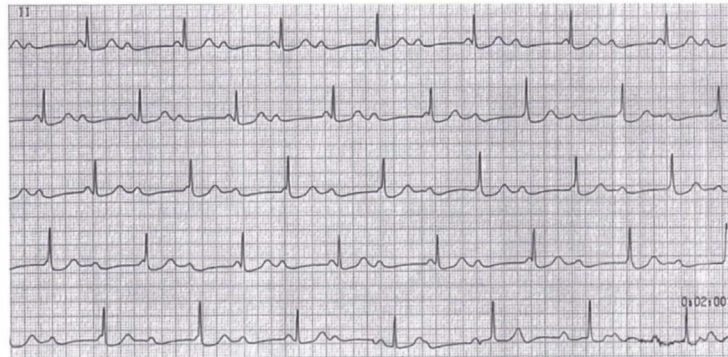


Označte jen jednu elipsu.

- AV blokáda II. stupně - Mobitz
- AV blokáda I. stupně
- Supraventrikulární tachykardie - Atrioventrikulární reentry tachykardie
- AV blokáda II. stupně - Wenckebach

16. Zvolte srdeční rytmus na obrázku: \*

1

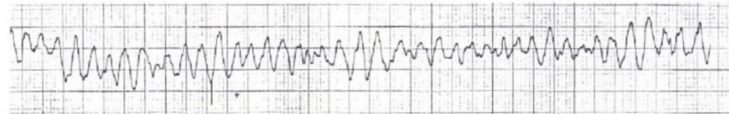


Označte jen jednu elipsu.

- Komorová extrasystola
- AV blokáda I. stupně
- AV blokáda 3. stupně
- Sinusová bradykardie

17. Zvolte srdeční rytmus na obrázku: \*

1



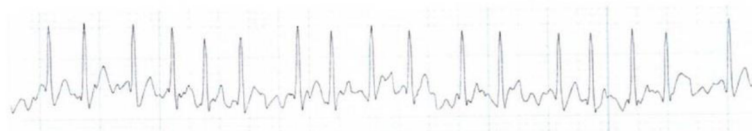Označte jen jednu elipsu.

- Komorová tachykardie
- Flutter síní
- Fibrilace komor
- AV blokáda III. stupně



18. Zvolte srdeční rytmus na obrázku:\*

1

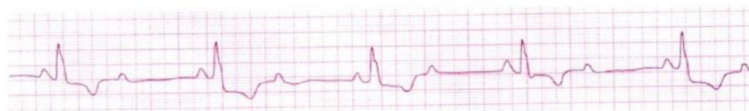

Označte jen jednu elipsu.

- Síňová extrasystola
- Sinusová tachykardie
- Flutter síní
- Fibrilace síní

19. Zvolte srdeční rytmus na obrázku:\*

1

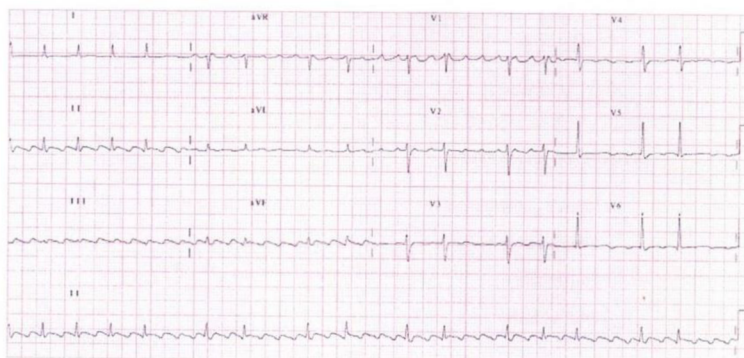


Označte jen jednu elipsu.

- AV blokáda I. stupně
- Tachy-brady syndrom
- AV blokáda II. stupně - Mobitz
- Sinusová bradykardie

20. Zvolte srdeční rytmus na obrázku:\*

1

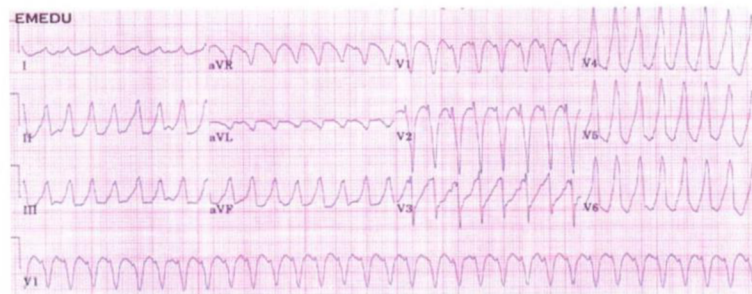


Označte jen jednu elipsu.

- Flutter síní
- Supraventrikulární tachykardie - Atrioventrikulární nodální reentry tachykardie
- Fibrilace síní
- AV blok III. stupně

21. Zvolte srdeční rytmus na obrázku: \*

1

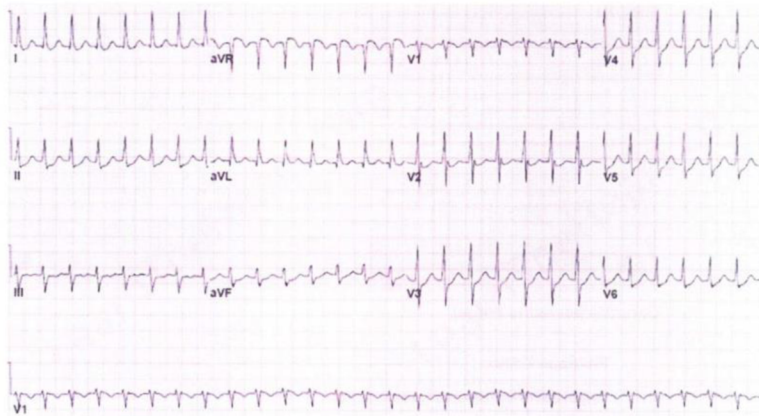

Označte jen jednu elipsu.

- Fibrilace komor
- Polymorfni komorovy tachykardie
- Monomorfni komorova tachykardie
- Polymorfni komorova tachykardie charakteru torsade des pointes

22. Zvolte srdeční rytmus na obrázku: \*

1

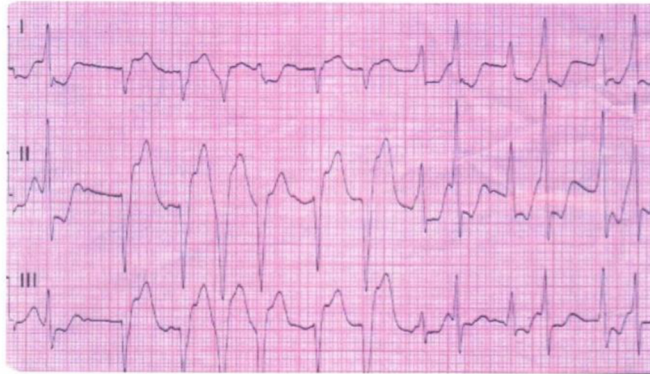


Označte jen jednu elipsu.

- Supraventrikularni tachykardie - Atrioventrikularni nodalni reentry tachykardie
- Sinusova tachykardie
- Flutter sinu
- Fibrilace sinu

23. Zvolte srdeční rytmus na obrázku: \*

1

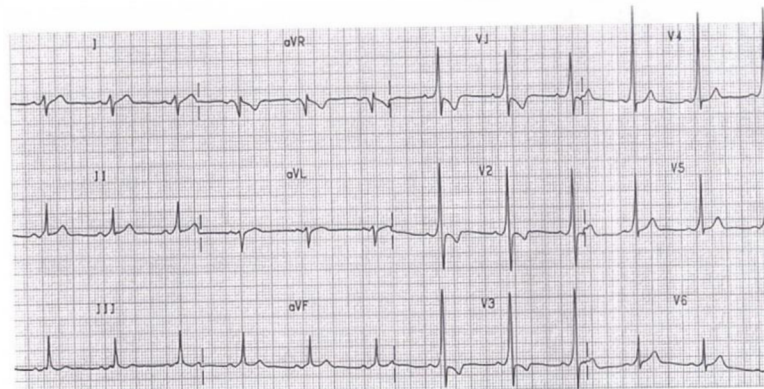


Označte jen jednu elipsu.

- Supraventrikulární tachykardie - Atrioventrikulární reentry tachykardie
- Polymorfní komorová tachykardie charakteru torsades des pointes
- Polymorfní komorová tachykardie
- Monomorfní komorová tachykardie

24. Zvolte srdeční rytmus na obrázku: \*

1

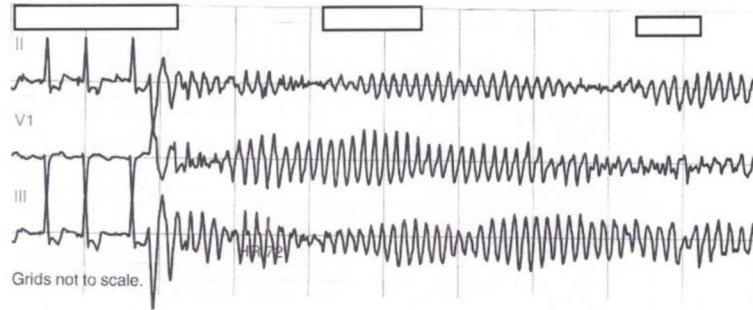


Označte jen jednu elipsu.

- AV blokáda I. stupně
- Sinusová tachykardie
- Sinusová bradykardie
- WPW syndrom

25. Zvolte srdeční rytmus na obrázku: \*

1

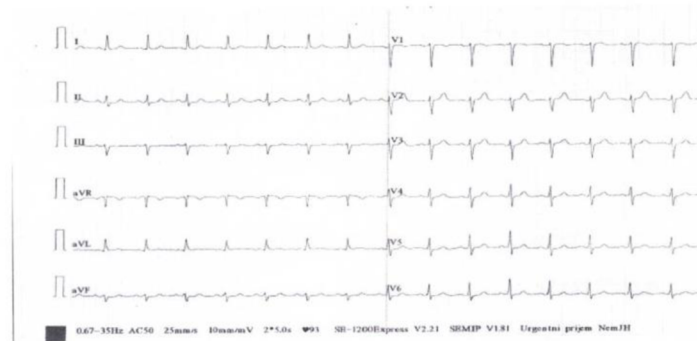


Označte jen jednu elipsu.

- Fibrilace komor
- Polymorfni komorová tachykardie charakteru torsades des pointes
- Monomorfni komorová tachykardie
- Fibrilace síní

26. Zvolte srdeční rytmus na obrázku: \*

1

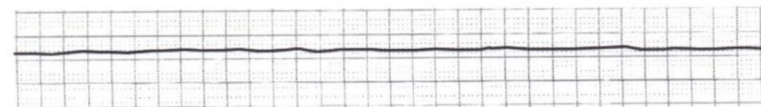


Označte jen jednu elipsu.

- Fibrilace síní
- Sinusový rytmus
- AV blokáda I. stupně
- Sinusová bradykardie

27. Zvolte srdeční rytmus na obrázku: \*

1

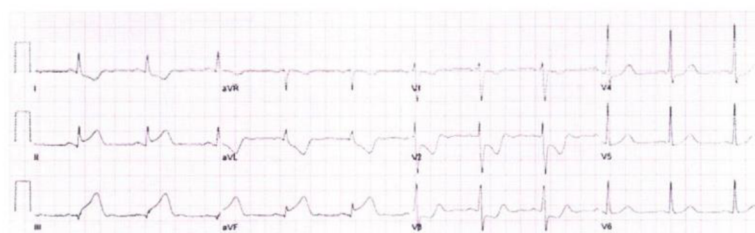

Označte jen jednu elipsu.

- Sinusový rytmus
- AV blokáda I. stupně
- Asystolie
- Fibrilace komor

28. Zvolte srdeční rytmus na obrázku:\*

1

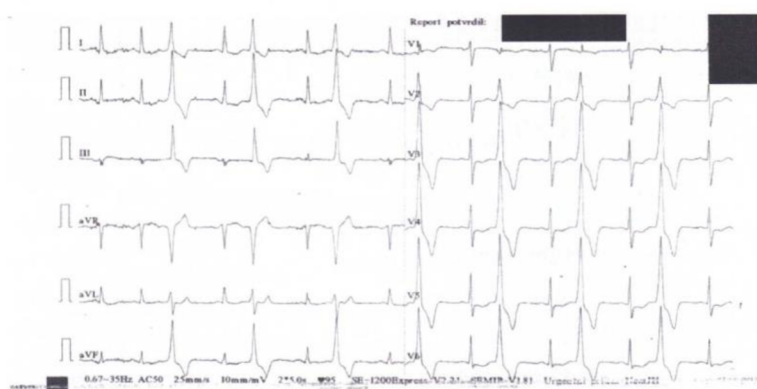


Označte jen jednu elipsu.

- Fibrilace síní
- Infarkt myokardu
- AV blokáda I.stupně
- Komorová extrasystola

29. Zvolte srdeční rytmus na obrázku:\*

1

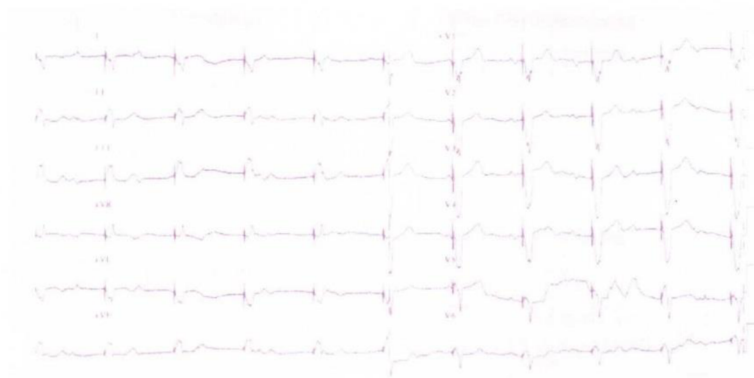


Označte jen jednu elipsu.

- Infarkt myokardu
- Supraventrikulární tachykardie - Atrioventrikulární nodální reentry tachykardie
- AV blokáda III.stupně
- Komorová extrasystola

30. Zvolte srdeční rytmus na obrázku:\*

1

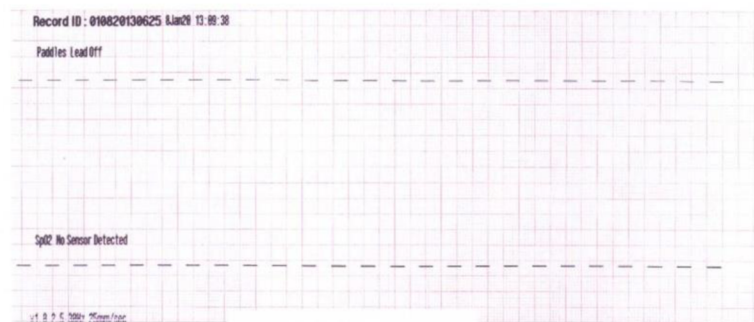


Označte jen jednu elipsu.

- Sinusová tachykardie
- Tachy-brady syndrom
- Stimulovaný rytmus
- Asystolie

31. Zvolte srdeční rytmus na obrázku\*

1



Označte jen jednu elipsu.

- Asystolie
- Nepřipojené svody
- Sinusový rytmus
- Sinusová bradykardie



## 9 Seznam zkratek

AIM – akutní infarkt myokardu

AKS – akutní koronární syndrom

ARO – anesteziologicko resuscitační oddělení

AV – atrioventrikulární

AVNRT – atrioventrikulární nodální reentry tachykardie

AVRT – atrioventrikulární reentry tachykardie

BB – betablokátory

EKG – elektrokardiogram

ETCO<sub>2</sub> – end-tidal CO<sub>2</sub>, kapnometrie, koncentrace oxidu uhličitého na konci výdechu

FiK – fibrilace komor

FiS – fibrilace síní

I. O. – intraoseální

I. V. – intravenózní

ICD – implantabilní kardioverter-defibrilátor

ICHS – ischemická choroba srdeční

J – joul

JIP – jednotka intenzivní péče

KES – komorová extrasystola

KPR – kardiopulmonální resuscitace

KT – komorová tachykardie

LQT – long QT syndrom

mg – miligram

MgSO<sub>4</sub> – síran hořečnatý

min – minuta

ml – mililitr

ms - milisekund

NOAC – new direct oral anticoagulants – nová přímá antikoagulancia

NSTEMI – non ST elevation myocardial infarction

PNP – přednemocniční neodkladná péče

RFA – radiofrekvenční ablace

s – sekunda

SA – sinoatriální uzel

SpO<sub>2</sub> – Saturace tepenného hemoglobinu

STEMI – ST elevation myocardial infarction

Tzv. – tak zvaný

UP – urgentní příjem

WPW – Wolfův-Parkinsonův-Whiteův syndrom

ZZS – zdravotnická záchranná služba

ZZS JČK – Zdravotnická záchranná služba Jihočeského kraje