

VYSOKÉ UČENÍ TECHNICKÉ V BRNĚ

Fakulta elektrotechniky
a komunikačních technologií

BAKALÁŘSKÁ PRÁCE

Brno, 2023

OLDŘICH PANÁČEK



VYSOKÉ UČENÍ TECHNICKÉ V BRNĚ

BRNO UNIVERSITY OF TECHNOLOGY

FAKULTA ELEKTROTECHNIKY A KOMUNIKAČNÍCH TECHNOLOGIÍ

FACULTY OF ELECTRICAL ENGINEERING AND COMMUNICATION

ÚSTAV BIOMEDICÍNSKÉHO INŽENÝRSTVÍ

DEPARTMENT OF BIOMEDICAL ENGINEERING

ANALÝZA DIAGNOSTICKÝCH PARAMETRŮ SRDCE VE 4D CINE MRI DATECH

ANALYSIS OF DIAGNOSTIC PARAMETERS FROM 4D CINE MRI DATA

BAKALÁŘSKÁ PRÁCE

BACHELOR'S THESIS

AUTOR PRÁCE

AUTHOR

Oldřich Panáček

VEDOUCÍ PRÁCE

SUPERVISOR

Ing. Jiří Chmelík, Ph.D.

BRNO 2023

Bakalářská práce

bakalářský studijní program **Biomedicínská technika a bioinformatika**

Ústav biomedicínského inženýrství

Student: Oldřich Panáček

ID: 227226

Ročník: 3

Akademický rok: 2022/23

NÁZEV TÉMATU:

Analýza diagnostických parametrů srdce ve 4D CINE MRI datech

POKYNY PRO VYPRACOVÁNÍ:

1) Seznamte se se základy vzniku obrazu pomocí zobrazování magnetickou rezonancí (MR), zejména tzv. 4D CINE, základní anatomii srdce a s příslušnými veřejně dostupnými daty. 2) Provedte rešerši používaných volumetrických a funkčních parametrů pro diagnostiku patologií srdce a seznamte se s možnostmi jejich výpočtu z obrazových dat. 3) V libovolném programovém prostředí implementujte nástroj pro načítání dostupných dat, jejich vhodné zobrazení a výpočet základních parametrů (alespoň 3) dle provedené rešerše. 4) Na dostupném datasetu proveďte výpočet vybraných parametrů. 5) Vzhledem k dostupným diagnostickým informacím v datasetu analyzujte diskriminační vlastnosti vypočtených parametrů. 6) Vyhodnotte a diskutujte dosažené výsledky.

DOPORUČENÁ LITERATURA:

[1] BERNARD, Olivier, Alain LALANDE, Clement ZOTTI, et al. Deep Learning Techniques for Automatic MRI Cardiac Multi-Structures Segmentation and Diagnosis: Is the Problem Solved?. IEEE Transactions on Medical Imaging. 2018, 37(11), 2514-2525. ISSN 0278-0062. DOI: 10.1109/TMI.2018.2837502

[2] POLACIN, M., M. KAROLYI, M. EBERHARD, A. GOTSCHY, B. BAESSLER, H. ALKADHI, S. KOZERKE a R. MANKA. Segmental strain analysis for the detection of chronic ischemic scars in non-contrast cardiac MRI cine images. Scientific Reports. 2021, 11(1). ISSN 2045-2322. DOI: 10.1038/s41598-021-90283-7

Termín zadání: 6.2.2023

Termín odevzdání: 29.5.2023

Vedoucí práce: Ing. Jiří Chmelík, Ph.D.

doc. Ing. Jana Kolářová, Ph.D.
předseda rady studijního programu

UPOZORNĚNÍ:

Autor bakalářské práce nesmí při vytváření bakalářské práce porušit autorská práva třetích osob, zejména nesmí zasahovat nedovoleným způsobem do cizích autorských práv osobnostních a musí si být plně vědom následků porušení ustanovení § 11 a následujících autorského zákona č. 121/2000 Sb., včetně možných trestněprávních důsledků vyplývajících z ustanovení části druhé, hlavy VI. díl 4 Trestního zákoníku č.40/2009 Sb.

ABSTRAKT

Tato práce je věnována výpočtu a analýze parametrů srdeční funkce, které je možné stanovit z obrazových dat pořízených magnetickou rezonancí. Pro výpočet byly použity ručně anotované snímky pořízené v krátké srdeční ose. Objemové parametry byly dopočítány přímo z obrazových dat sečtením voxelů náležejícím k příslušným strukturám srdce a následným vynásobením objemem voxelu. Funkční parametry byly následně dopočítány dle oficiálních definic z objemových parametrů. Dále byla stanovena tloušťka stěny myokardu levé komory pomocí modifikované radiální metody a kontraktilita myokardu pomocí segmentální deformační analýzy. Výsledné hodnoty byly vyneseny do tabulky a zobrazeny box–ploty. Dále byla provedena korelační analýza a následná zkouška klasifikačního stromu na vypočtených datech.

KLÍČOVÁ SLOVA

magnetická rezonance, 4D CINE MRI, lidské srdce, end–diastolický objem, end–systolický objem, systolický objem, ejekční frakce, hmotnost myokardu, tloušťka srdeční stěny, kontraktilita myokardu, segmentální deformační analýza

ABSTRACT

The thesis is focused on calculation and analysis of heart function parameters which could be calculated from image data obtained by magnetic resonance. Manually annotated image data in short axis of heart were used for calculation. Volumetric parameters were calculated directly from image data by counting voxels which were parts of specific heart structure and then multiplied by voxel volume. Modified radial method was used to compute functional parameters whereas myocardial contractility was calculated by using segmental strain analysis. Obtained results were given into table and visualised in box–plots. Correlation analysis of parameters was also performed and decision tree classifier was used to test discrimination capacity of estimated parameters.

KEYWORDS

magnetic resonance, 4D CINE MRI, human heart, end–diastolic volume, end–systolic volume, systolic volume, ejection fraction, myocardial mass, myocardial thickness, myocardial contractility, segmental deformation analysis

PANÁČEK, Oldřich. *Analýza diagnostických parametrů srdce ve 4D CINE MRI datech*. Brno: Vysoké učení technické v Brně, Fakulta elektrotechniky a komunikačních technologií, Ústav biomedicínského inženýrství, 2023, 80 s. Bakalářská práce. Vedoucí práce: Ing. Jiří Chmelík, Ph.D.

Prohlášení autora o původnosti díla

Jméno a příjmení autora: Oldřich Panáček
VUT ID autora: 227226
Typ práce: Bakalářská práce
Akademický rok: 2022/23
Téma závěrečné práce: Analýza diagnostických parametrů srdce ve 4D CINE MRI datech

Prohlašuji, že svou závěrečnou práci jsem vypracoval samostatně pod vedením vedoucí/ho závěrečné práce a s použitím odborné literatury a dalších informačních zdrojů, které jsou všechny citovány v práci a uvedeny v seznamu literatury na konci práce.

Jako autor uvedené závěrečné práce dále prohlašuji, že v souvislosti s vytvořením této závěrečné práce jsem neporušil autorská práva třetích osob, zejména jsem nezasáhl nedovoleným způsobem do cizích autorských práv osobnostních a/nebo majetkových a jsem si plně vědom následků porušení ustanovení § 11 a následujících autorského zákona č. 121/2000 Sb., o právu autorském, o právech souvisejících s právem autorským a o změně některých zákonů (autorský zákon), ve znění pozdějších předpisů, včetně možných trestněprávních důsledků vyplývajících z ustanovení části druhé, hlavy VI. díl 4 Trestního zákoníku č. 40/2009 Sb.

Brno

.....

podpis autora*

* Autor podepisuje pouze v tištěné verzi.

PODĚKOVÁNÍ

Rád bych poděkoval vedoucímu bakalářské práce panu Ing. Jiřímu Chmelíkovi, Ph.D. za odborné vedení, konzultace, trpělivost a podnětné návrhy k práci.

Obsah

Úvod	12
1 Anatomie lidského srdce	13
1.1 Anatomická a histologická stavba srdce	13
1.2 Srdeční cyklus	16
1.3 Vybrané srdeční patologie	17
2 Princip zobrazení magnetickou rezonancí	19
2.1 Vznik obrazu pomocí magnetické rezonance	19
2.1.1 Jev nukleární magnetické rezonance	19
2.1.2 Excitace systému radiofrekvenčním pulzem a volně indukovaný signál	20
2.1.3 Parametry měření magnetickou rezonancí	21
2.1.4 Sekvence a metody tvorby obrazu magnetickou rezonancí	22
2.2 Základní popis zařízení magnetické rezonance	23
2.3 Zobrazování srdce magnetickou rezonancí	24
2.3.1 Zaměření rovin snímání pro srdeční magnetickou rezonancí	24
2.3.2 Zobrazování srdce 4D CINE magnetickou rezonancí	25
3 Volumetrické a funkční parametry srdeční činnosti	27
3.1 Globální parametry srdeční funkce	27
3.1.1 End–systolický a end–diastolický objem	27
3.1.2 Systolický objem a ejekční frakce	29
3.1.3 Hmotnost myokardu	31
3.1.4 Tloušťka myokardu	32
3.2 Lokální parametry srdeční funkce	33
3.2.1 Segmentální deformační analýza	33
4 Veřejně dostupná data a použitý dataset	35
4.1 Datasetsy vzniklé pro účely automatické segmentace a výpočtu parametrů srdeční funkce	35
4.2 Použitý dataset	36
5 Výpočet parametrů srdeční funkce	38
5.1 Výpočet objemů a funkčních parametrů srdce	39
5.2 Tloušťka stěny myokardu levé komory	40
5.3 Segmentální deformační analýza	43

6	Vyhodnocení a diskuse dopočítaných výsledků	47
6.1	Rozdíl v rozložení parametrů mezi diagnostickými skupinami	47
6.2	Korelační analýza příznaků	59
6.3	Zkouška diskriminačních vlastností parametrů pomocí modelu	61
	Závěr	65
	Literatura	66
	Seznam symbolů a zkratk	70
	Seznam příloh	71
A	Tabulky s dopočítanými parametry	72
B	Tabulky shod modelů s diagnostickými referencemi	78

Seznam obrázků

1.1	Podélný řez srdeční přepážkou	14
1.2	Krevní zásobení komorového myokardu	15
1.3	Převodní srdeční systém	16
2.1	Aplikace RF pulzu	20
2.2	Relaxační časy	22
2.3	Gradientní cívky	23
2.4	Určení polohy srdce	24
2.5	Nábor rovin pro zobrazení v krátké ose srdce	25
2.6	4D-CINE	26
2.7	bSSFP	26
3.1	Kontury endokardu a epikardu	28
3.2	Tvarové rozdíly mezi LK a PK	29
3.3	Geometrické modely levé komory	30
3.4	Metoda středové linie	32
3.5	Segmentální deformační analýza	34
5.1	Ukázka masky použité pro výpočet parametrů srdeční funkce	38
5.2	Postup při výpočtu parametrů srdeční funkce	39
5.3	Postup při výpočtu tloušťky myokardu levé komory	40
5.4	První krok výpočtu tloušťky stěny, reprezentativní řezy	41
5.5	Vykreslení kontur endokardu a epikardu	42
5.6	Rozdělení kontur do segmentů	42
5.7	Postup při výpočtu pohyblivosti myokardu levé komory	43
5.8	Porovnání řezů v end-systolické a end-diastolické fázi srdečního cyklu	44
5.9	Tvorba heatmapy pro segmentální deformační analýzu	45
5.10	Kompletní heatmapa pro segmentální deformační analýzu	46
6.1	Box-plot end-diastolický objem levé komory	47
6.2	Box-plot end-diastolický objem pravé komory	48
6.3	Box-plot end-systolický objem levé komory	49
6.4	End-diastola – porovnání pro pacienty NOR, DCM, RV	50
6.5	End-systola – porovnání pro pacienty NOR, DCM, RV	50
6.6	Box-plot end-systolický objem pravé komory	51
6.7	Box-plot ejekční frakce levé komory	52
6.8	Box-plot ejekční frakce pravé komory	53
6.9	Box-plot hmotnost myokardu levé komory	54
6.10	Rozdíly srdečních objemů v EDF a ESF srdečního cyklu	55
6.11	Box-plot tloušťky myokardu levé komory	56
6.12	Box-plot kontraktivity myokardu levé komory	57

6.13	Kontraktilita u pacientů s MINF	58
6.14	Porovnání kontraktility u pacientů z různých skupin pomocí heatmapy	59
6.15	Korelační matice dopočítaných parametrů	60
6.16	Matice záměn	62

Seznam tabulek

3.1	Přehled fyziologických hodnot parametrů srdeční funkce	31
6.1	Tabulka shrnující parametry úspěšnosti jednotlivých modelů	64
A.1	Hodnoty pacientů s DCM	73
A.2	Hodnoty pacientů s HCM	74
A.3	Hodnoty pacientů s MINF	75
A.4	Hodnoty pacientů s NOR	76
A.5	Hodnoty pacientů s RV	77
B.1	Klasifikace část první	79
B.2	Klasifikace část druhá	80

Úvod

Kardiovaskulární onemocnění představují nejen v České republice, ale i celosvětově, jednu z nejčastějších příčin úmrtí. Z toho důvodu je nutné provádět optimální vyšetření srdce a to nejen zkoumáním elektrické aktivity, ale rovněž jeho zobrazením. Existuje řada metod pro zobrazení srdce, avšak ty jsou často limitovány ať už technickými parametry, tak invazivním charakterem vyšetření. Magnetická rezonance proto představuje východisko vzhledem ke svým schopnostem pro zobrazení srdce bez nutnosti zásahu do organismu. Kromě samotného zobrazení srdce mohou být navíc ze získaných dat dopočítány parametry, které jsou následně využívány k posouzení srdeční funkce. Nevýhodou je ovšem časová náročnost vyšetření a to jak pro pacienta, který musí mnohdy nehybně ležet desítky minut, tak pro vyšetřující personál. Proto jsou v současné době trendem snahy o automatizaci segmentace, výpočtu parametrů a následné klasifikace srdečních onemocnění.

Cílem bakalářské práce proto bude seznámit se s parametry, které je možné dopočítat z obrazových dat získaných magnetickou rezonancí, konkrétně pomocí sekvence 4D CINE, a možnostmi jejich výpočtu. Dále bude vybrán konkrétní dataset, pro který budou parametry dopočítány. Bude provedena analýza diskriminačních vlastností těchto parametrů a následně zkouška klasifikačního modelu s použitím stanovených parametrů.

Za tímto účelem bude práce rozdělena do šesti kapitol, z nichž první čtyři spadají do teoretické části a poslední dvě jsou věnovány samotnému výpočtu a diskusi výsledků a spadají tak do praktické části bakalářské práce.

První kapitola bude věnována základní srdeční anatomii a popisu onemocnění, pro jejichž diagnostiku jsou příslušné parametry dopočítávány. Druhá kapitola se zabývá magnetickou rezonancí, jejím principem, principem vzniku obrazu pomocí této modality a základním přístrojovým vybavením. Dále bude v rámci této kapitoly popsána konkrétní metoda využívaná pro zobrazení srdce. Ve třetí kapitole bude podán výčet parametrů srdeční funkce včetně možností jejich výpočtu z obrazových dat získaných magnetickou rezonancí. Čtvrtá kapitola uzavírá teoretickou část práce výčtem datasetů vzniklých pro účely automatické segmentace, výpočtu parametrů srdeční funkce a následnou klasifikaci onemocnění. V této kapitole bude také konkrétně popsán dataset užitý pro výpočet a analýzu parametrů srdeční funkce vybraný pro účely této práce.

V rámci páté kapitoly, která již spadá do praktické části bakalářské práce, bude popsán postup užitý při výpočtu jednotlivých parametrů srdeční funkce. Šestá kapitola bude věnována popisu získaných výsledků zahrnujícímu jejich vizualizaci, korelační analýzu a následnou zkoušku klasifikačního modelu, souběžně budou rovněž výsledky diskutovány.

1 Anatomie lidského srdce

1.1 Anatomická a histologická stavba srdce

Srdce (*cor*) je hlavní orgán kardiovaskulárního systému člověka. Z funkčního hlediska představuje generátor mechanické energie nutné pro pohon krve kardiovaskulárním systémem. [13]

Jedná se dutý svalový orgán uložený v dutině hrudní za hrudní kostí tak, že jeho 2/3 zasahují doleva a 1/3 doprava vzhledem ke střední čáře. [33, 11]

Má tvar nepravidelného kužele, na kterém se popisuje srdeční hrot (*apex cordis*), orientovaný doleva, dolů a dopředu, a srdeční báze (*basis cordis*), orientovaná nahoru, doprava a dozadu. [33, 11]

Srdce se dělí na 4 dutiny – pravou a levou síň (*atrium dextrum et sinistrum*) a pravou a levou komoru (*ventriculus dexter et sinister*). Dělení srdce na pravou a levou polovinu zajišťují přepážky – mezisíňová a mezikomorová. V oblasti přepážek vzniká na povrchu srdce viditelně se rýsující mezikomorový žlábek (*sulcus interventricularis cordis anterior et posterior*). Vzájemné oddělení komor a síní je zajištěno tzv. srdečním skeletem, jehož součástí jsou 4 vazivové prstence (*anuli fibrosi*) a další vazivové komponenty spojující tyto prstence. Srdeční skelet slouží jednak jako opora pro myokard, jednak se na prstence upínají srdeční chlopně. [33, 11]

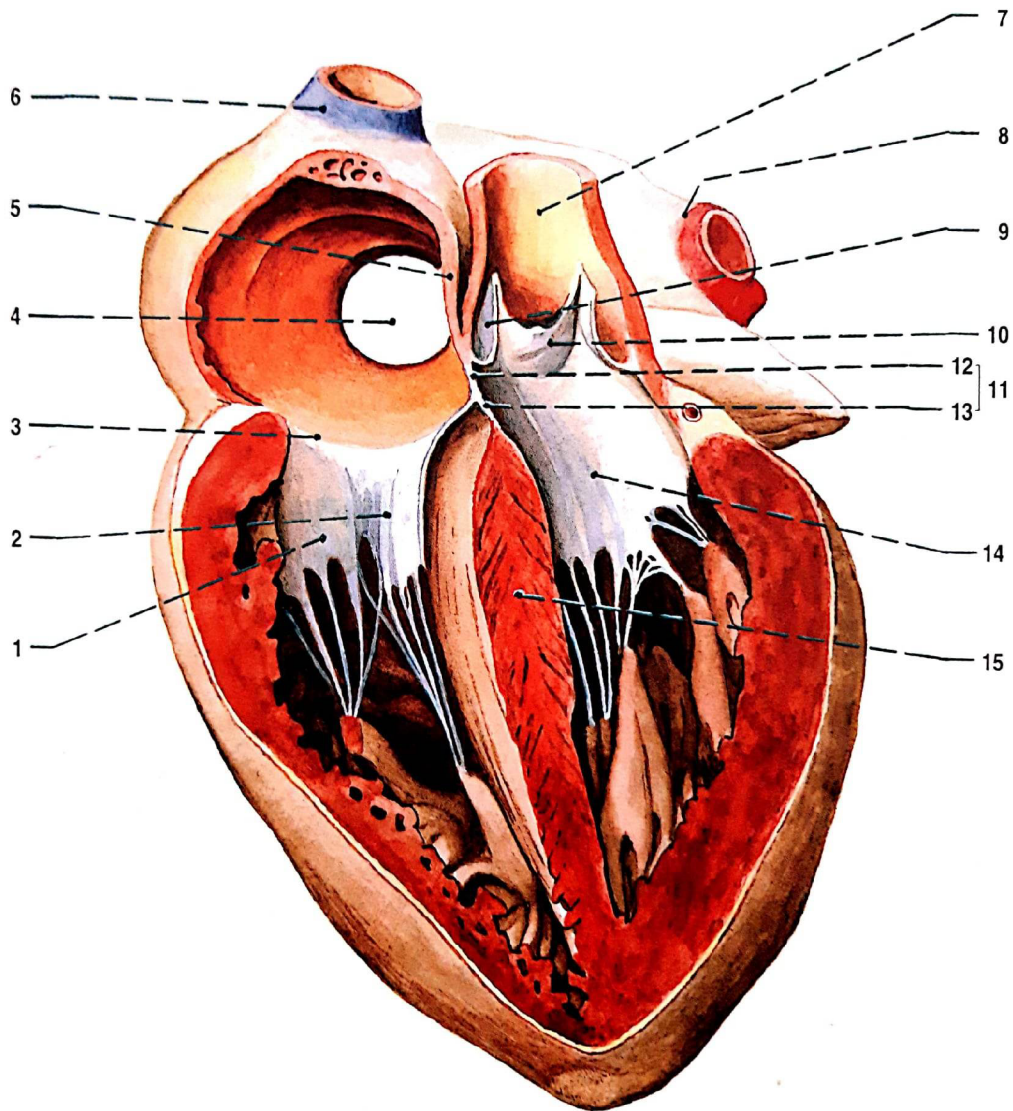
Pravá síň (*atrium dextrum*) je místem vstupu horní a dolní duté žíly a splavu věnčitých cév (*sinus coronarius*). Při vstupu horní duté žíly a odstupu ouška pravé srdeční síně (*auricula dextra*) je uložen sinusový uzlík. Od levé síně je pravá síň oddělena mezisíňovou přepážkou (*septum interatriale*). V mezisíňové přepážce se nachází oválná jamka (*fovea ovalis*), která je pozůstatkem po oválném otvoru (*foramen ovale*). Tento otvor funguje jako zkrat mezi pravou a levou síní v průběhu vývoje plodu. [33, 11]

Pravá komora (*ventriculus dexter*) se dělí na vtokovou a výtokovou část. Vtoková část komunikuje s pravou síní pomocí otvoru (*ostium atrioventriculare dextrum*) opatřeného trojcípou chlopní (*valva tricuspidalis*). Na stěnách vtokové části dochází ke zvrásnění myokardu, který tvoří podélné trámečky (*trabeculae carnae*). Výtoková část je oproti tomu hladká, pomocí poloměsíčitě chlopně (*valva semilunaris*) ústí v plicním kmeni (*truncus pulmonalis*). Mezi pravou komorou a levou komorou se nachází mezikomorová přepážka (*septum interventriculare*). [33]

Levá síň (*atrium sinistrum*) je vtokovým místem pro dva páry plicních žil (*venae pulmonales*). Stejně jako pravá síň má i levá síň ouško (*auricula sinistra*). [33]

Levá komora (*ventriculus sinister*) komunikuje s levou síní skrze otvor (*ostium atrioventriculare sinistrum*) opatřený dvojcípou chlopní (*valva bicuspidalis*). Vtoková část je opět zbrázděna v trámečky (*trabeculae carnae*). Výtoková část ústí


skrze poloměsíčitou chlopeň (*valva semilunaris*) do aorty. Z proximální části aorty vychází věnčité cévy (*arteria coronaria cordis dextra et sinistra*), ze kterých je srdeční svalovina zásobena. [33] Výše popsané struktury jsou zobrazeny na Obr. 1.1.



Obr. 1.1: Podélný řez srdeční přepážkou, pohled z přední strany. 1 zadní cíp trojcípé chlopně, 2 přepážkový cíp trojcípé chlopně, 3 ústí pravé srdeční síně, 4 vstup dolní duté žíly do pravé síně, 5 síňová přepážka, 6 horní dutá žíla, 7 vzestupná aorta, 8 levé plicní žíly, 9 pravý cíp poloměsíčité chlopně, 10 levý cíp poloměsíčité chlopně, 11 membranózní část přepážky, 12 síňokomorová přepážka, 13 membranózní část mezikomorové přepážky, 14 zadní cíp mitrální chlopně, 15 svalová část mezikomorové přepážky (Převzato z: [33])

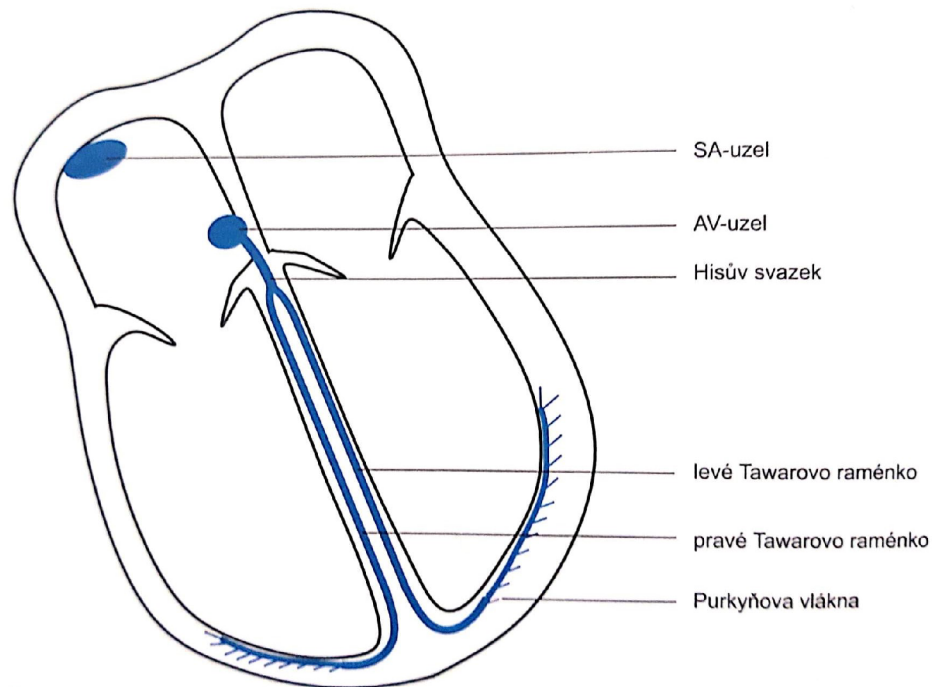
Srdeční stěna je tvořena třemi vrstvami. Nejvnitřnější vrstva bývá označována jako endokard (*endokardium*) a vystýlá povrch srdečních dutin včetně povrchu chlopní. Střední vrstva je tvořena vlastní srdeční svalovinou – myokardem (*myocardium*). Tato vrstva vykazuje nápadné rozdíly v rámci jednotlivých srdečních dutin. Myokard síní je mnohem tenčí než myokard komor a současně myokard pravé komory (přibližně 4 mm) je tenčí než myokard levé komory (přibližně 12 mm). [12] Zevní vrstva se označuje jako epikard (*epicardium*). Jedná se v podstatě o serózní blanku, ze které se do hloubky větví cévy zásobující srdce. [33]

Myokard je zásobován krví z věnicových tepen (*arteria coronaria cordis dextra et sinistra*) [11, 29] (Obr. 1.2). Pravá věnicová tepna přitom zásobuje celkově asi 1/7 objemu myokardu, konkrétně větší část pravé komory a část přepážky. Levá věnicová tepna zabezpečuje zbývajících 6/7 objemu myokardu. Jedná se o větší část levé komory a část přepážky. Tepny se větví z epikardu do hloubky myokardu. Přitom dochází v průběhu srdečního cyklu k významným tlakovým výkyvům v rámci těchto cév. Díky tomu mohou být hlubší vrstvy myokardu, zejména levé komory, zásobovány pouze v průběhu diastoly. [29] Žilní krev se postupně slévá do věnicitého splavu (*sinus coronarius*), který ústí do pravé srdeční síně [11].



Obr. 1.2: Zásobení komorového myokardu krví z věnicových tepen. Červená barva odpovídá levé věnicové tepně, oranžová barva odpovídá pravé věnicové tepně. (Upraveno z: [33])

Převodní systém srdeční (*systema conducens cordis*) sestává ze sinusového uzlíku (*nodus sinoatrialis*), síňokomorového uzlíku (*nodus atrioventricularis*), Hissova svazku (*fasciculus atrioventricularis*), Tawarových ramének (*crura fasciculi atrioventricularis*) a Purkyňových vláken (*rami subendocardiales*). [33, 20] Výše uvedené struktury (Obr. 1.3) jsou tvořeny převodním myokardem, který se vyznačuje schopností autonomie, automacie a rytmicity. Za fyziologických okolností je za tvorbu vzruchů odpovědný sinusový uzlík (frekvence 60 – 90/min). Tvorba vzruchů nicméně probíhá i v dalších úsecích převodního systému, ale pomaleji, takže k nim dorazí vzruch ze síňového uzlíku dříve, než se sami spontánně depolarizují. [17] Ačkoliv se srdeční skelet tvorby a vedení vzruchu aktivně neúčastní, je vhodné jej zde zmínit. Vzhledem k nevodivé povaze vaziva totiž funguje jako elektrická izolace mezi síněmi a komorami. Takto může vzruch procházet pouze skrze síňokomorový uzlík a Hissov svazek, čímž je zabráněno spontánnímu přenosu vzruchu ze síní na komory. [33, 32]



Obr. 1.3: Převodní srdeční systém. (Převzato z: [17])

1.2 Srdeční cyklus

V průběhu srdečního cyklu dochází ke střídání kontrakce (*systola*) a relaxace (*diastola*) myokardu. Rozlišují se 4 fáze srdečního cyklu:

- Plnicí fáze – cípaté chlopně jsou otevřené, poloměsíčité chlopně uzavřené, krev se nejprve volně vlévá do komor, následně dochází k systole síní. Objem krve v komorách na konci plnicí fáze se označuje jako end–diastolický objem (EDV, End–Diastolic volume), v klidu se jedná přibližně o 130 ml krve. [17]
- Izovolumická kontrakce – vlivem nárůstu tlaku v komorách dochází k uzavření cípatých chlopní – tlak v komorách je vyšší než v síních, poloměsíčité chlopně jsou stále uzavřené – tlak v aortě a plicním kmeni je stále vyšší než v komorách. [17]
- Ejekční fáze – cípaté chlopně jsou stále uzavřené, tlak v komorách překonal tlak v aortě a plicním kmeni, poloměsíčité chlopně se otevírají, krev je vypuzena ze srdce. Na konci této fáze je v srdci end–systolický objem (ESV, End–Systolic volume), který představuje přibližně 70 ml krve. [17]
- Izovolumická relaxace – cípaté chlopně jsou stále uzavřené, uzavírají se i poloměsíčité chlopně, tlak v komorách klesá, následuje plnicí fáze. [17, 1]

1.3 Vybrané srdeční patologie

Ischemická choroba srdeční představuje akutní nebo chronickou poruchu prokrvení ohraničeného okrsku myokardu v důsledku onemocnění věnčitých tepen, jejíž nejčastější příčinou je ateroskleróza. [20]

Ateroskleróza je patologický proces, při kterém dochází ke změnám ve stavbě stěny elastických cév většího a středního kalibru. Klinicky nejzávažnější je ateroskleróza krčních a koronárních cév. V průběhu procesu dochází k postupné tvorbě aterosklerotického plátu v cévní stěně. Díky tomu dojde k zúžení průsvitu cévy, s následnou poruchou zásobení příslušné oblasti danou cévou, a ke změně mechanických vlastností cévní stěny. Pokud dochází k poškození aterosklerotického plátu, dojde k aktivaci krevního srážení, což vede k tvorbě sraženiny, která může částečně nebo úplně cévu ucpat. [20]

Akutní infarkt myokardu probíhá jako ložisková nekróza myokardu, která vzniká na podkladě úplného nebo těsného zúžení koronární tepny. Důsledkem je kvalitativní změna tkáně, která je nahrazena vazivem. Dochází tak ke vzniku jizvy, která následně negativně ovlivňuje činnost myokardu. [20]

Kardiomyopatie (CM) představují heterogenní skupinu onemocnění, často na genetickém podkladě, která se mohou vyskytovat buď samostatně – primární kardiomyopatie, nebo jako součást systémového onemocnění – sekundární kardiomyopatie. [20]

Primární dilatační kardiomyopatie (DCM) vznikají často z neznámých příčin, sekundární mohou poukazovat na zneužívání toxických látek, případně prodělání specifické virové infekce. Anatomicky dochází ke zvětšení srdečních dutin, což vede

ve výsledku k narušení normální funkčnosti myokardu. Dalším z průvodních příznaků je snížená ejekční frakce (EF). [20]

Hypertrofická kardiomyopatie (HCM) je genetické onemocnění s autosomálně dominantním přenosem. Anatomicky dochází k hypertrofii stěny levé komory nejčastěji v oblasti mezikomorové přepážky, což vede ke snížení objemu komory, navíc vznikají problémy z hlediska zásobení ztlustělé stěny komor krví. [20]

U restriktivní kardiomyopatie (RCM) dochází ke zvýšení tuhosti stěny komor a tím k omezení jejich plnění. Onemocnění je poměrně vzácné a může se vyskytovat jak v primární tak sekundární formě. [20]

Srdeční selhání je definováno jako stav, při kterém není srdce schopno zajistit svou činností optimální prokrvení tkání. Srdeční selhání lze dělit podle mnoha hledisek – např. na akutní nebo chronické, pravostranné, levostranné nebo oboustranné, se zachovalou nebo sníženou EF levé komory. [20]

2 Princip zobrazení magnetickou rezonancí

Magnetická rezonance (MR) se řadí mezi tomografické zobrazovací metody. Podobně jako u CT systémů je tedy výsledný řez – tomografie – zobrazen v souřadné soustavě. [6]

V zásadě dochází k výměně energie mezi elementárními částicemi snímané scény a systémem excitačních a přijímacích cívek. Nejprve je vybraný objem scény excitován pomocí specifické sekvence radiofrekvenčních (RF) pulzů a následně je přijímán signál indukovaný změnou magnetického indukčního toku snímací cívkou při deexcitaci příslušného objemu scény. [6, 14]

Získaný obraz může být jednoparametrický nebo víceparametrický v závislosti na uspořádání využívaných sekvencí. Výsledná data přitom neodrážejí pouze fyzikální, ale také chemické vlastnosti scény – mohou být např. ovlivněna typem chemické vazby nebo pohybem molekul, ve kterých daný atom figuruje. [6]

2.1 Vznik obrazu pomocí magnetické rezonance

2.1.1 Jev nukleární magnetické rezonance

Zobrazování magnetickou rezonancí (MRI) je založeno na principu jevu nukleární magnetické rezonance. Tento jev souvisí s inštrickými (vnitřními) vlastnostmi elementárních částic tvořících atomové jádro a je popisován pomocí kvantové mechaniky. Z těchto vlastností budou zmíněny konkrétně kladný elementární náboj a spin protonů, díky kterým lze protonům přisoudit vlastní magnetický moment \mathbf{m} . [14]

Pokud by byla uvažována skupina protonů (vodíkových jader), lze součtem magnetických momentů \mathbf{m} jednotlivých protonů získat vektor magnetizace \mathbf{M} . Mimo magnetické pole bude orientace jednotlivých magnetických momentů náhodná a výsledná magnetizace \mathbf{M} bude nulová. [14, 6].

Jiný stav ovšem nastane pokud budou protony umístěny do dostatečně silného magnetického pole. Magnetické momenty \mathbf{m} jednotlivých protonů budou v tomto případě konat paralelní nebo antiparalelní precesní pohyb kolem \mathbf{B}_0 . Postupně dochází k nastolení termodynamické rovnováhy systému s mírnou převahou paralelní orientace magnetických momentů. Složka vektoru magnetizace \mathbf{M}_z bude velmi malá, orientovaná souhlasně s \mathbf{B}_0 . Není ovšem zajištěna fázová koherence spinujících magnetických momentů \mathbf{m} , proto bude transversální složka vektoru magnetizace \mathbf{M}_{xy} nulová. Platí, že v tomto poli budou magnetické momenty \mathbf{m} jednotlivých protonů konat precesní pohyb, jehož frekvence je rovna Larmorově frekvenci dle následujícího

vztahu:

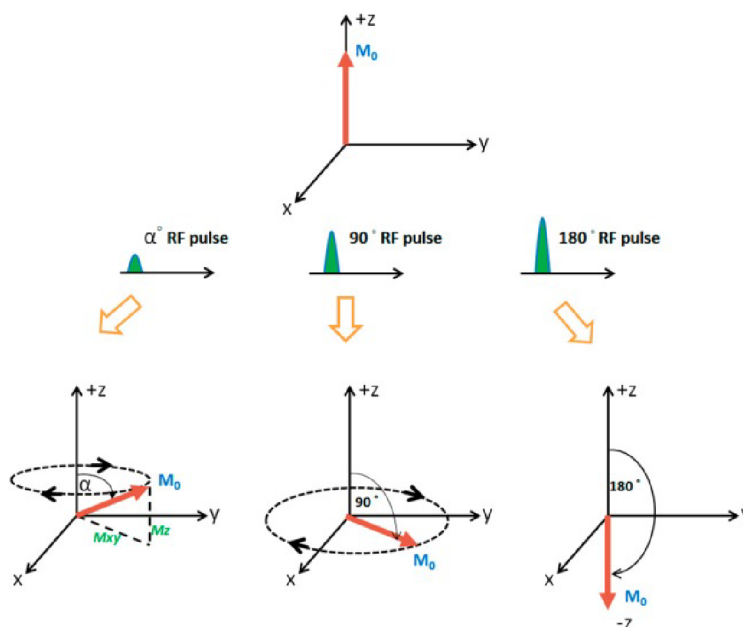
$$\omega_L = \gamma B_0, \quad (2.1)$$

kde ω_L odpovídá Larmorově frekvenci [Hz], γ představuje gyromagnetický poměr [$Hz \cdot T^{-1}$] závisející na konkrétním jádře a B_0 magnetická indukce [T] definující sílu magnetického pole. [14, 6]

Podobně se budou chovat také jádra atomů, která jsou charakterizována lichým protonovým číslem Z . [14]

2.1.2 Excitace systému radiofrekvenčním pulzem a volně indukovaný signál

Za výše uvedených podmínek není ovšem výtěžitelný žádný užitečný signál. Situace se ale mění, je-li na systém aplikován RF pulz (Obr. 2.1), jehož frekvence je rovna Larmorově frekvenci. [14]



Obr. 2.1: Horní obrázek zachycuje klidovou orientaci vektoru magnetizace \mathbf{M} . Obrázek vlevo dole simuluje aplikaci pulzu, který vychýlí vektor magnetizace \mathbf{M} o úhel α . Uprostřed dole je znázorněna aplikace 90° a vpravo dole 180° RF pulzu, které vychýlí vektor magnetizace \mathbf{M} o příslušný úhel (Převzato z: [30]).

Dochází tak jednak k vytvoření fázové koherence mezi magnetickými momenty – složka \mathbf{M}_{xy} se stává nenulovou, jednak k přechodnému nárůstu populace jader, jejichž magnetické momenty jsou orientovány antiparalelně (což je energeticky méně výhodné). Vektor magnetizace \mathbf{M} je tak vychýlen vzhledem k \mathbf{B}_0 o nenulový úhel

α a vykonává precesní pohyb. Velikost úhlu α přitom může dosahovat hodnot od 0° do 180° a závisí na délce a velikosti aplikovaného pulzu. Podle dosažené velikosti α jsou následně RF pulzy rovněž označovány. [14]

Například po aplikaci 90° RF pulzu na příslušné Larmorově frekvenci dojde k překlpení vektoru \mathbf{M} do roviny (x,y), přičemž z počátku odpovídá velikost složky M_{xy} počáteční velikosti tohoto vektoru. Následně dochází k postupné ztrátě fázové koherence a po jejím zániku signál končí. Pokud bude přítomna i příslušná snímací cívka, dojde při změně velikosti \mathbf{M}_{xy} ke změně magnetického indukčního toku cívky, což se projeví vznikem signálu, jehož frekvence odpovídá příslušné Larmorově frekvenci. Amplituda signálu je přitom proporcionální vzhledem k protonové denzitě (množství protonů). Takto měřený signál se označuje jako volně indukovaný signál (FID, free induction decay) [14, 6]

2.1.3 Parametry měřené magnetickou rezonancí

Základní parametry, které lze měřit pomocí MR jsou protonová denzita, T1 a T2 relaxační časy a průtok protonů. Vhodnou úpravou MR sekvence lze získávat jak jednoparametrické, tak víceparametrické obrazy s modulací vytvořenou kombinací výše uvedených parametrů.[6]

Relaxační časy (Obr. 2.2) představují dobu, která je nutná k obnovení termodynamické rovnováhy, přitom platí, že před aplikací RF pulzu je $\mathbf{M} = \mathbf{M}_z$, zatímco $\mathbf{M}_{xy} = 0$. [6]

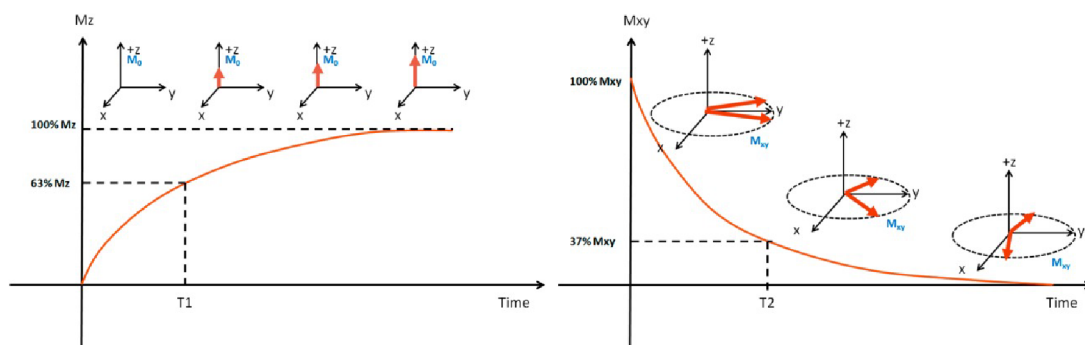
Spin–mřížková relaxace vzniká v důsledku vzájemné interakce elementárních magnetických momentů \mathbf{m} částic. Dochází tudíž ke vzniku fluktuací, které jsou všesměrové a obsahují řadu frekvencí, tvoří se tzv. magnetický šum. Komponenty lokálních magnetických polí, mající Larmorovu frekvenci a vhodnou prostorovou orientaci, mohou způsobit překlpení magnetického momentu \mathbf{m} spinujících jader z antiparalelní do paralelní orientace a přispívají tak k podélné relaxaci. Čas nutný k podélné relaxaci vektoru \mathbf{M} se označuje jako T1 relaxační čas. Charakteristickou vlastností je závislost T1 na velikosti \mathbf{B}_0 , platí:

$$T1 \approx (B_0)^{0,3}, \quad (2.2)$$

kde T1 představuje délku spin–mřížkové relaxace a B_0 magnetickou indukci hlavního magnetického pole. [6]

Spin–spinová relaxace probíhá na podkladě mikroskopických nehomogenit v rámci zkoumaného systému, projevují se například chemické vazby nebo vzájemné interakce magnetických polí molekul, což ve svém důsledku vede postupně k úplné ztrátě fázové koherence a zániku \mathbf{M}_{xy} . Doba nutná k zániku \mathbf{M}_{xy} se označuje jako

T2 relaxační čas. V realitě nicméně existují i nehomogenity v rámci hlavního magnetického pole zařízení, které ještě urychlí příčnou relaxaci. Tato doba se označuje jako T2* relaxační čas. [6, 14]



Obr. 2.2: Na obrázku vlevo znázorněn T1 relaxační čas, vpravo T2 relaxační čas. (Převzato z: [30])

2.1.4 Sekvence a metody tvorby obrazu magnetickou rezonancí

Saturation recovery (SR) poskytuje informace spojené s T1 relaxačním časem. Spočívá v opakované aplikaci 90° RF pulzů a následné FID. [14, 6]

Spin-Echo (SE) poskytuje informace primárně o T2 relaxačním čase, může být měřen ale i T1 relaxační čas. Nejprve je aplikován 90° RF pulz a následně 180° RF pulz, které způsobí částečnou obnovu fázové koherence, ta se ve snímaném signálu projeví jako echo. Při vhodném uspořádání sekvence lze získat tzv. vážené obrazy: spin-denzita vážený obraz, T1-vážený obraz a T2-vážený obraz. [14, 6]

Gradientní echo (GE) spočívá v aplikaci gradientního magnetického pole před a po načítání signálu. Přítomnost gradientního pole, které bývá aplikováno rovnoběžně s vektorem \mathbf{B}_0 , dochází tak v podstatě k jeho zesílení, způsobuje rychlejší relaxaci. Metoda nicméně neumožňuje separaci T2 relaxačního času a výsledný signál je spíše podobný zrychlenému FID. [14, 6]

Hodnoty signálu získané v průběhu MRI snímání jsou zaznamenány do k-prostoru, což je matice tvořená koeficienty k_x a k_y v případě zobrazení řezu. Pokud by byl snímán objem, přibude koeficient k_z . Koeficienty představují prostorové frekvence v příslušném směru. Existují přitom různé způsoby (trajektorie), jakými lze k-prostor plnit v závislosti na požadavku zkrácení akvizičního času. Inverzní 2D Fourierovou transformací (2DFT), příp. 3D Fourierovou transformací (3DFT), k-prostoru je získán výsledný obraz. [6]

V rámci komerčně využívaných systémů je nejčastěji využíváno 2DFT rekonstrukčních metod. Nejprve dojde k selekci dané tomografie pomocí gradientu G_z ,

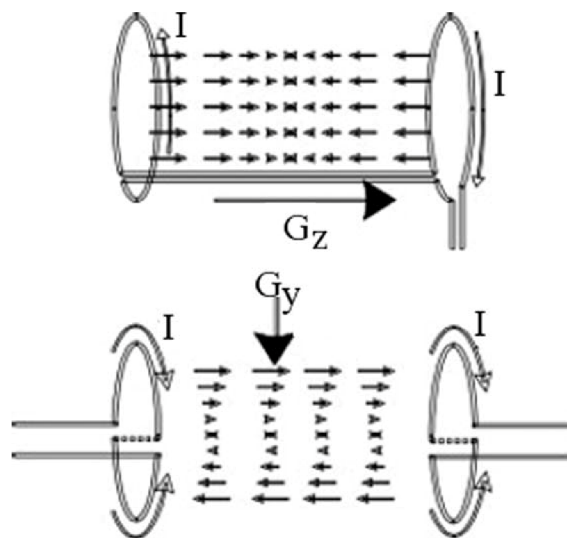
následně je aplikován gradient G_y způsobující lineární změnu fáze spinujících jader – fázové kódování a konečně následuje aplikace čtecího gradientu G_x – frekvenční kódování. Uvedené kroky se opakují dokud nedojde k naplnění k -prostoru. Výsledný obraz je získán inverzní diskretní 2DFT k -prostoru a zobrazen v jasové modulaci. [6, 14]

Další možnost představuje 3DFT rekonstrukční metoda, která využívá dvojího fázového (G_y, G_z) a frekvenčního kódování (G_x). Výsledný obraz je následně získán inverzní diskretní 3DFT k -prostoru. [14]

2.2 Základní popis zařízení magnetické rezonance

MR zařízení je tvořeno systémy, jejichž funkce je integrována do jednoho celku, přičemž pro vznik výsledného obrazu je důležitá kooperace každého z nich. [9]

Hlavní komponentou MR zařízení je hlavní magnet. Je možné využít rezistivních, permanentních a supravodivých magnetů. Základním požadavkem na hlavní magnet je tvorba dostatečně homogenního a silného magnetického pole (uvádějí se hodnoty od 0,1 do 5 T). [14, 6] Nehomogenity v rámci hlavního magnetického pole jsou následně upravovány pomocí korekčních cívek – tzv. shimming. [6]



Obr. 2.3: Obrázek nahoře znázorňuje vznik gradientu podél osy z pomocí Maxwellových cívek. Obrázek dole popisuje vznik gradientu podél osy y pomocí Goleyových cívek. (Převzato z: [27])

Dále je nutné vytvářet gradient, aby následně mohly být rozlišeny jednotlivé voxely scény. K tomuto účelu jsou používány tzv. gradientní cívky (Obr. 2.3), které zesilují nebo zeslabují hlavní magnetické pole. [6, 14] K tvorbě gradientu podél osy

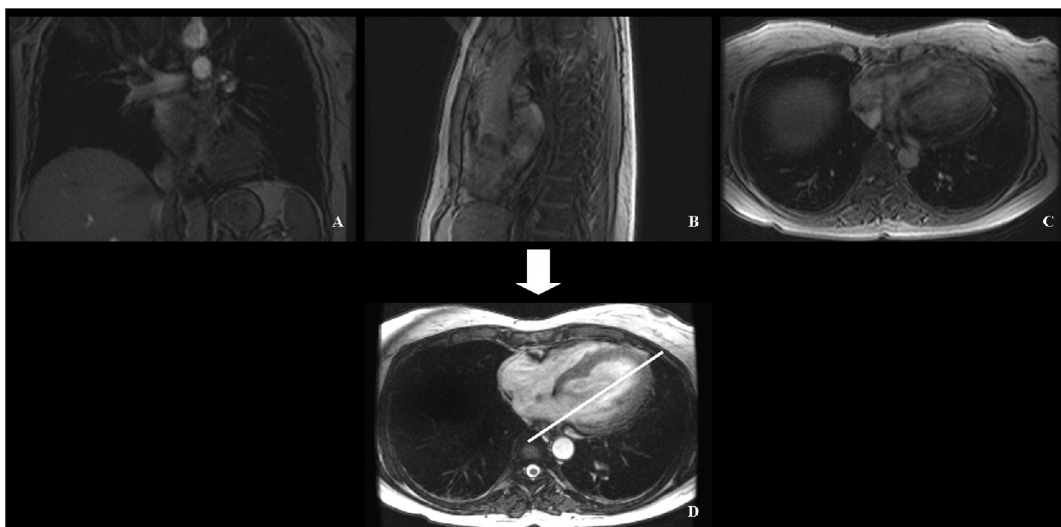
z jsou využívány Maxwellovy cívky. Tyto cívky si lze představit jako jednoduché sousední smyčky, kterými prochází proud v opačném směru, díky tomu zesílí nebo zeslabí hlavní magnetické pole. Goleyovy cívky představují systém osmi, s osou z paralelně orientovaných, proudových smyček, které vytvářejí příčný gradient podél osy x a y. [10]

RF cívky fungují jako vysílací nebo přijímací systém. Obě funkce mohou být rovněž integrovány do jednoho tělesa a je mezi nimi postupně přepínáno pomocí řídicího obvodu. [9]

2.3 Zobrazování srdce magnetickou rezonancí

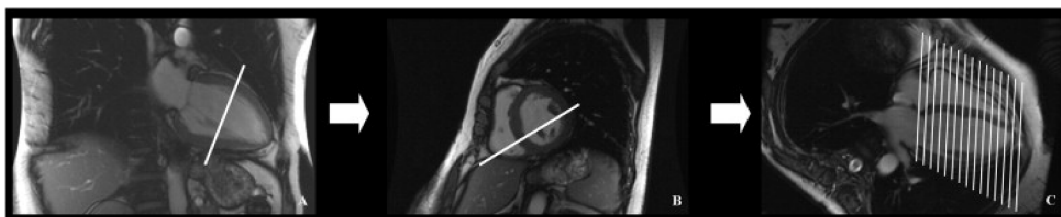2.3.1 Zaměření rovin snímání pro srdeční magnetickou rezonancí

Samotný postup zaměření a následného nasnímání rovin pro stanovení parametrů je poměrně náročný a zdlouhavý. Nejprve jsou pořízeny tzv. scout snímky hrudníku (Obr. 2.4), které se pro časovou úsporu pořizují v nízkém rozlišení. Snímky mohou být pořízeny v axiální, koronální a sagitální rovině. Tyto snímky jsou využity k zaměření srdce v axiální rovině přibližně ve středové úrovni komor. [26]



Obr. 2.4: Obrázky představují tzv. scout snímky s nízkým rozlišením pro určení polohy srdce v dutině hrudní. Obrázek A je v koronální, B v sagitální a C v axiální rovině. Obrázek D představuje zobrazení axiální roviny v střední úrovni srdečních komor, k jejíž indikaci jsou využity výše zmíněné snímky. Bílá čára zobrazuje rovinu, ze které bude probíhat další postup při náboru obrazů (viz Obr 3.2). (Převzato z: [26])

Další snímky jsou již pořízeny ve vyšším rozlišení a využívají se k dalšímu zaměřování rovin snímání (Obr. 2.5), přičemž výsledek je reprezentován sadou řezů pořízených pro konkrétní zobrazení (např. dvoukomorové nebo čtyřkomorové). V přiložených obrázcích je zobrazen protokol pro zobrazení v krátké ose srdce (příčný řez komorami kolmý na dlouhou osu srdce). Rozsahově tedy získané řezy pokrývají oblast srdečních komor ideálně od srdečního hrotu po ústí síňokomorových chlopní. [26]



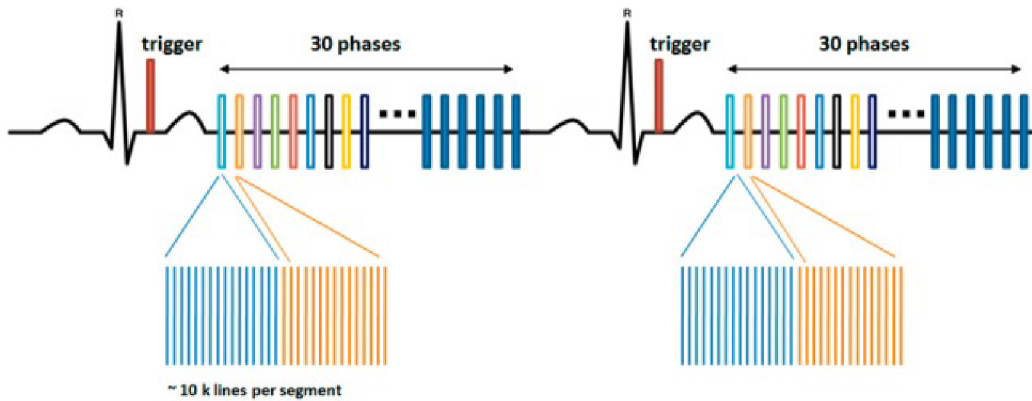
Obr. 2.5: Obrázek ukazuje postup při náboru zkoumaných rovin. Obrázky na sebe navazují, přičemž bílé čáry ukazují roviny zobrazení. Na obrázku A je bílou čarou naznačena paralelní rovina vzhledem k ústí dvojčipé chlopně, obrázek B je zobrazením v této rovině a bílá čára na tomto obrázku naznačuje rovinu zobrazenou na obrázku C. Zde jsou následně naznačeny finální roviny, ve kterých bude probíhat snímání podél dlouhé osy srdce. (Převzato z: [26])

2.3.2 Zobrazování srdce 4D CINE magnetickou rezonancí

4D CINE MR představuje metodu, která umožňuje sledovat pohybující se struktury v čase tak, že kdyby byly jednotlivé obrazy spuštěny v sekvenci rychle po sobě, jevily by se jako krátké video v oblasti zkoumaného řezu. Při akvizici hraje důležitou roli kooperace MR přístroje a EKG (Obr. 2.6), které určuje, kdy má probíhat snímání obrazu v průběhu daných fází srdečního cyklu. [30]

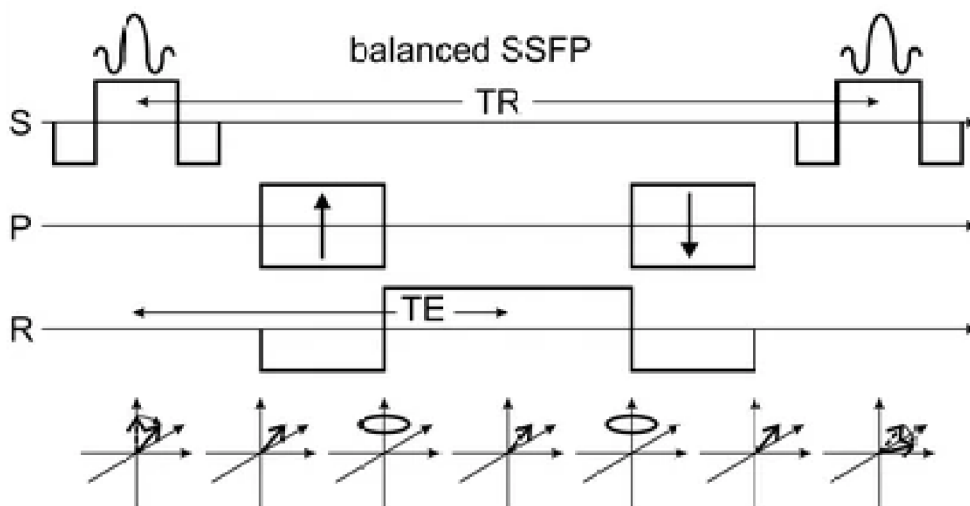
Vzhledem k tomu, že se srdce neustále pohybuje, nelze danou tomorovinu zachytit v jednom srdečním cyklu, ale v mnoha po sobě jdoucích cyklech. Takto je postupným plněním k–prostoru vytvářen obraz dané tomoroviny. Dále snímání neprobíhá pouze v jedné fázi srdečního cyklu, ale v definovaném počtu fází, a díky tomu je získán časový vývoj dané tomoroviny. Postupným posunem podél zvolené osy jsou získány obrazy z různých úrovní v rámci srdečních oddílů, např. od hrotu srdce až po chlopně. [30]

Současné CINE MRI využívají balanced steady-state free precession (bSSFP) techniky kombinované s retrospektivním EKG vrátkováním. Jedná se o rychlé GE



Obr. 2.6: Znázornění fází snímání v průběhu dvou srdečních cyklů, podle obrázku v každém cyklu je zaplněno 10 řádků k prostoru. (Upraveno z: [30])

(Obr 2.7). Tato sekvence umožňuje získání vysokého kontrastu mezi krví a tkání myokardu. Intenzita přijímaného signálu je vysoká i přes krátkou dobu TR. Díky tomu je CINE MR schopno podávat dostatečně přesné a reprodukovatelné výsledky. [30]



Obr. 2.7: Sekvence bSSFP, na ose S gradient využíváný pro selekci řezu, na osách P a R gradienty používané pro fázové a frekvenční kódování. (Převzato z: [27])

V závislosti na uspořádání akvizice může být CINE technika využívána k zobrazení dvoukomorového, čtyřkomorového, zobrazení v krátké ose, vtok-výtoku pravé nebo levé komory, zhodnocení chlopenních nedostatečností, zobrazení blokáce výtoku ze srdce, zhodnocení abnormalit kontrakce myokardu, nebo mobility srdečních tumorů. [30]

3 Volumetrické a funkční parametry srdeční činnosti

Magnetická rezonance je považována za zlatý standard pro vyhodnocení srdeční funkce pomocí stanovení objemových srdečních parametrů – end–systolický (ESV) a end–diastolický (EDV) objem, hmotnost myokardu a tloušťka stěny – a funkčních parametrů – systolický objem (SV) a ejekční frakce (EF). Vyhodnocení těchto parametrů je důležité pro diagnostiku, prognostiku, management pacientů a řízení následující terapie. Výše uvedené parametry se přitom používají pro vyhodnocení globální srdeční funkce. [2, 19] Přehled fyziologických hodnot zmíněných srdečních parametrů je uveden v Tab. 3.1.

Mimo to existují i metodiky, které se používají k regionálnímu posouzení funkčnosti srdeční stěny skrze kontraktilitu a pohyblivost. Tyto metody jsou prospěšné zejména pokud je rozvíjející se choroba v počáteční fázi, která nemusí nutně ovlivnit globální parametry srdeční funkce. [26]

Samotný postup stanovení těchto parametrů je poměrně náročný a zdlouhavý. V současné době bývá pro jejich výpočet klinicky využíváno ručních a poloautomatických metod. Poloautomatické metody přitom bývají korigovány ručně. Je tedy zřejmé, že se do výsledných měření promítne rovněž intra– a interindividuální variabilita vyšetřujících. [2, 28]

3.1 Globální parametry srdeční funkce

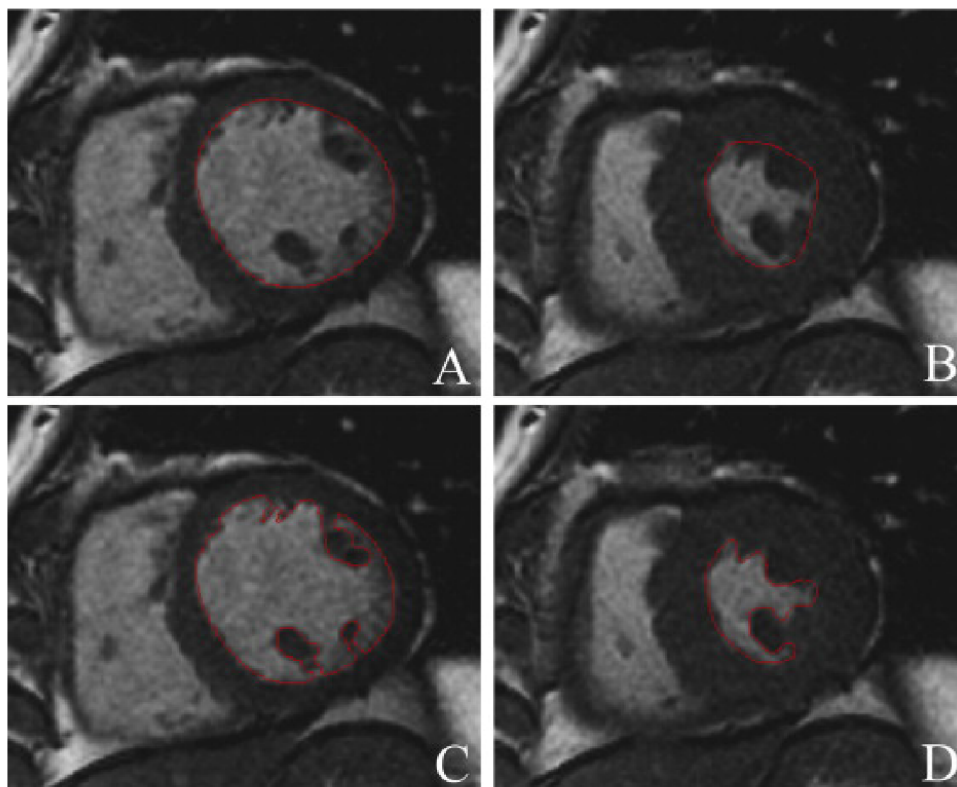
3.1.1 End–systolický a end–diastolický objem

ESV a EDV představují objemové srdeční parametry, které lze dopočítat přímo z obrazových dat. ESV je definován jako nejmenší objem krve v komorách na konci systoly. EDV je označení pro největší objem krve v komorách na konci diastoly.

Prvním krokem výpočtu je určení end–systolické (ESF) a end–diastolické (EDF) fáze srdečního cyklu. Mezi možnostmi detekce patří vizuální určení největšího a nejmenšího objemu krve v komorách přímo vyšetřujícím [26], výpočet hodnot objemu přes jednotlivé fáze srdečního cyklu [19] nebo může být určení provedeno pomocí pohybu mitrální chlopně (v případě vyšetření levé komory, trojčipé chlopně v případě komory pravé) [2].

Dalším krokem procesu je segmentace, respektive vykreslení kontur ohraničujících epikard a endokard (Obr. 3.1). Ta může být prováděna ručně nebo poloautomaticky s kontrolou vyšetřující osobou a následnou možností opravy. Tyto kontury

tak ohraničují struktury odpovídající vlastním komorám a myokardu. Další postup je závislý na zvolené metodice výpočtu. [26, 19]



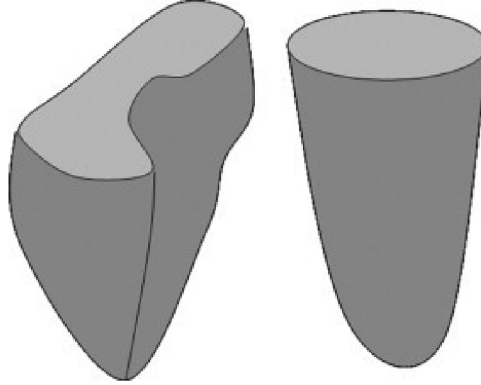
Obr. 3.1: Na obrázku jsou vykresleny kontury endokardu a epikardu ve dvou řezech (červená linie) v rovině krátké osy. Na obrázcích A a B jsou papilární svaly brány jako součást komory, zatímco na obrázcích C a D jsou z komor odstraněny. (Převzato z: [26])

Posledním krokem je samotný výpočet komorových objemů. Existuje přitom řada metodik, kterými mohou být komorové objemy stanoveny. Některé z nich mohou využívat pouze řezy v rovině krátké osy srdečních komor, jiné pouze řezy v rovině dlouhé osy srdečních komor, příp. může být použita jejich kombinace.

Jako neoptimálnější se pro výpočet jeví řezy pořízené v rovině krátké osy (zobrazení komor v příčném řezu). V souvislosti se stanovením komorových objemů v této rovině ovšem vzniká problém s detekcí bazálního řezu v ESF srdečního cyklu. V průběhu kontrakce totiž dochází k poklesu srdeční báze a na snímcích může být zobrazena část síní. V klinické praxi je tento problém řešen odstraněním řezu na němž v ESF není levá komora ohraničena myokardem alespoň z 50 % po vizuální kontrole segmentace. Většina systémů využívá pro výpočet komorových objemů z příčných řezů Simpsonovo pravidlo. Dochází tak k výpočtu obsahu útvaru ohraničeného zevně endokardiální konturou jeho vynásobením tloušťkou řezu a následné sumě objemů

jednotlivých řezů. [26]

Dalším kritériem, které by mělo být uvažováno při výpočtu komorových objemů, jsou tvarové rozdíly mezi pravou a levou komorou. Zatímco levá komora (LK) bývá připodobňována k elipsoidu a na příčném řezu má pravidelný kruhový tvar, pravá komora (PK) může nabývat značně variabilních rozměrů a tvarů (Obr. 3.2). [26]



Obr. 3.2: Obrázek znázorňuje tvarové rozdíly mezi pravou a levou komorou. Vlevo je znázorněna pravá komora, vpravo levá komora. (Upraveno z: [26])

Pro výpočet objemu LK je možné využít rovněž geometrických modelů [19]. Jejich přehled včetně vzorců pro výpočet objemu je zobrazen na Obr. 3.3.

Stanovené objemy se liší podle pohlaví, tělesné konstituce jedince, věku a onemocnění, kterým jedinec trpí [26]. Aby byl potlačen efekt rozdílné tělesné konstituce, bývají dopočtené parametry normalizovány pomocí indexu BSA (Body Surface Area), který je dopočítáván z hmotnosti a výšky pacienta [2].

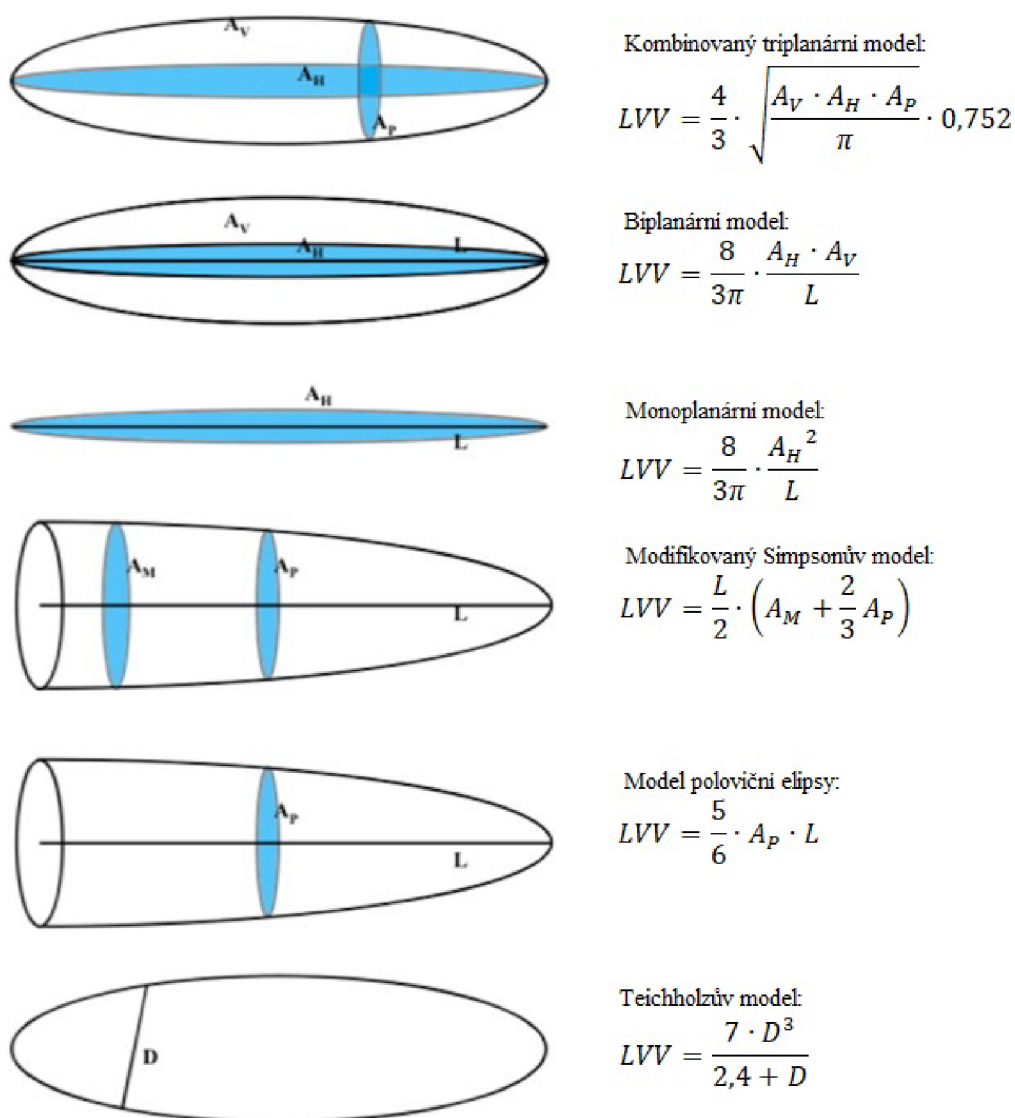
Pro stanovení srdečních objemů v rámci praktické části této práce byla využita ručně segmentovaná data. Výpočet byl proveden sečtením počtu voxelů náležejících v dané masce k příslušné komoře a vynásobením tohoto počtu objemem voxelu, dle následujícího vzorce:

$$V = (v_x \cdot v_y \cdot v_z) \cdot \sum_{i=1}^m \sum_{j=1}^n \sum_{k=1}^l x, \quad (3.1)$$

kde V odpovídá objemu příslušné komory, x může nabývat pouze hodnoty 1 pokud patří, nebo 0 pokud nepatří mezi voxely dané komory. v_x , v_y , v_z odpovídají hodnotám prostorového rozlišení podle příslušných os.

3.1.2 Systolický objem a ejekční frakce

Mezi parametry, které se využívají ke kvantitativnímu vyhodnocení globální srdeční funkce, se řadí systolický objem (SV, stroke volume) a ejekční frakce (EF, ejection



Obr. 3.3: Obrázek znázorňuje geometrické modely používané pro výpočet objemu levé komory včetně vzorců pro jejich výpočet. A_H je plocha v horizontální rovině dlouhé osy, A_P je plocha v rovině krátké osy v úrovni papilárních, A_V je plocha ve vertikální rovině dlouhé osy, L je délka komory, A_M je plocha v rovině krátké osy v úrovni báze komory a D je průměr komory měřený v rovině dlouhé osy. (Upraveno z: [19])

fraction). Tyto parametry přitom nelze určit z obrazových dat přímo, ale lze je dopočítat ze stanoveného EDV a ESV. [26]

SV lze dopočítat jako rozdíl stanoveného EDV a ESV dle následujícího vzorce:

$$SV = EDV - ESV. \quad (3.2)$$

Pro popis globální funkce komor se jako objektivnější parametr jeví EF, kterou

lze dopočítat pomocí vzorce:

$$EF = \frac{SV}{EDV}, \quad (3.3)$$

kde EF je ejekční frakce příslušné komory, SV systolický objem dané komory a EDV end-diastolický objem dané komory. [26]

SV a EF se stejně jako parametry, ze kterých jsou odvozeny, liší v závislosti na pohlaví, věku, tělesné konstituci, příp. patologii, kterou jedinec trpí. Jako příklady mohou být uvedeny snížení EF u pacientů po prodělání infarktu myokardu se zachovalým objemem komor nebo naopak zvýšená EF u pacientů postižených HCM (hypertrofická kardiomyopatie). [2]

Parametry levé komory	Muž	Žena
EDV	146–167 ml	118–139 ml
ESV	48–58 ml	16–48 ml
SV	99–109 ml	81–91 ml
EF	65–68%	66–69%
Hmotnost myokardu	144–148 g	105–110 g
Parametry pravé komory	Muž	Žena
EDV	150–177 ml	111–142 ml
ESV	46–68 ml	32–55 ml
SV	104–108 ml	79–87 ml
EF	61–70%	61–71%
Hmotnost myokardu	62–70 g	43–54 g

Tab. 3.1: V tabulce je uveden přehled fyziologických hodnot globálních parametrů srdeční funkce v závislosti na pohlaví. Vytvořeno podle: [26]

3.1.3 Hmotnost myokardu

Hmotnost myokardu bývá měřena v EDF srdečního cyklu (sval je relaxovaný). Podobně jako při stanovení srdečních objemů jsou vykresleny kontury epikardu a endokardu, přičemž tkáň myokardu se nachází právě mezi nimi. Objem komorového myokardu lze tedy dopočítat jednoduše jako rozdíl stanovený mezi objemem ohraničeným endokardem a objemem ohraničeným epikardem příslušné komory. Výsledná hmotnost je potom určena jako součin objemu svaloviny a hustoty myokardu, která činí přibližně $1,05 \text{ g/mm}^3$. [26, 7]

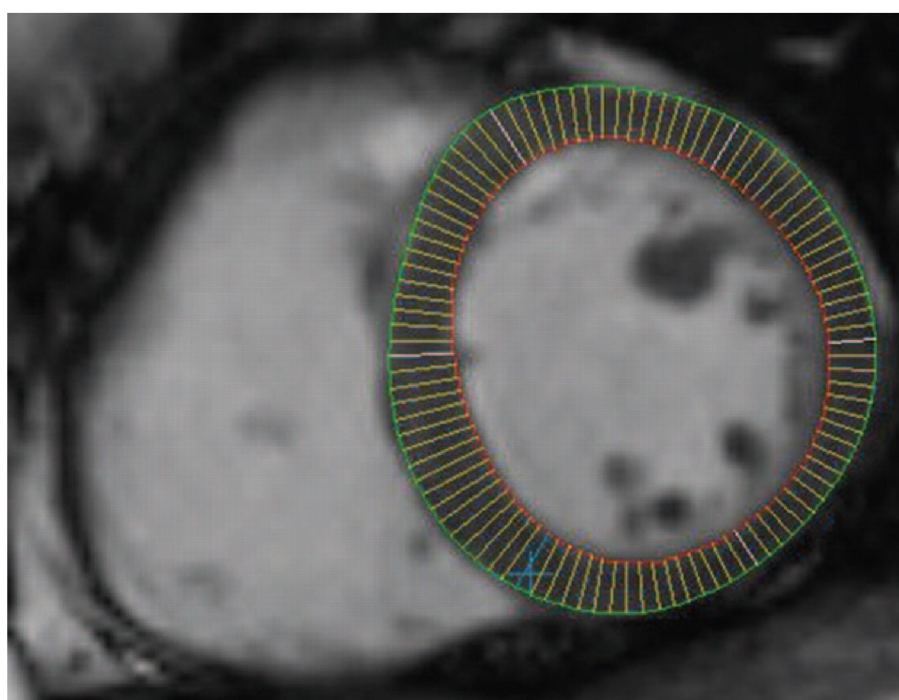
Hodnota hmotnosti myokardu byla v praktické části vypočítána podle následujícího vzorce:

$$m_{myo} = V_{myo} \cdot \rho_{myo}, \quad (3.4)$$

kde m_{myo} odpovídá hmotnosti myokardu příslušné komory, V_{myo} objemu komorového myokardu a ρ_{myo} hustotě myokardu.

3.1.4 Tloušťka myokardu

Postup pro stanovení tloušťky myokardu (MT, myocardial thickness) je v podstatě stejný jako při stanovování srdečních objemů. Pro účely stanovení MT je vhodné zahrnout papilární svaly do komory, aby nedošlo k jejímu umělému zkreslení. MT bývá měřena rovněž v EDF srdečního cyklu, kdy je svalovina relaxovaná. [26]



Obr. 3.4: Obrázek ukazuje metodu středové linie. Vykresleny jsou čáry (žlutá) kolmé ke středové linii, která by procházela mezi konturami endokardu (oranžová) a epikardu (zelená). Tyto čáry tak obě kontury spojují a jejich délka určuje tloušťku myokardu (Převzato z: [16])

Jednodušší metodou pro výpočet tloušťky stěny je radiální metoda, která je založena na výpočtu středového bodu, od něž se následně odečítají jednotlivé vzdálenosti vzhledem k endo- a epikardiální kontuře. [8]

Pro výpočet tloušťky stěny myokardu je využitý následující postup. Ze středu jsou vedeny pod určitým úhlem a s definovaným úhlovým krokem paprsky. Tam

kde dochází k protnutí s konturou se následně odečte x-ová a y-ová souřadnice a vypočítá se vzdálenost k jednotlivým konturám dle následujícího vzorce:

$$r_{endo,epi} = \sqrt{x^2 + y^2}, \quad (3.5)$$

kde r představuje vzdálenost bodu endo- nebo epikardiální kontury od středu, x je vzdálenost podle x-ové osy a y vzdálenost podle y-ové osy.

Výsledná tloušťka je potom dána jako rozdíl vzdálenosti mezi endo- a epikardiální konturou příslušného paprsku:

$$MT = r_{epi} - r_{endo}, \quad (3.6)$$

kde MT je tloušťka stěny, r_{epi} je vzdálenost k epikardiální kontuře, r_{endo} je vzdálenost k endokardiální kontuře.

Pro výpočet tloušťky myokardu je možné rovněž využít metodu středové linie (Obr. 3.4). Nejprve dochází k výpočtu středové linie, která se nachází mezi konturami endokardu a epikardu (prochází mezi nimi středem, proto metoda středové linie). K ní jsou následně vedeny kolmé čáry, které spojují zmíněné kontury a určují tak lokální MT . [16]

3.2 Lokální parametry srdeční funkce

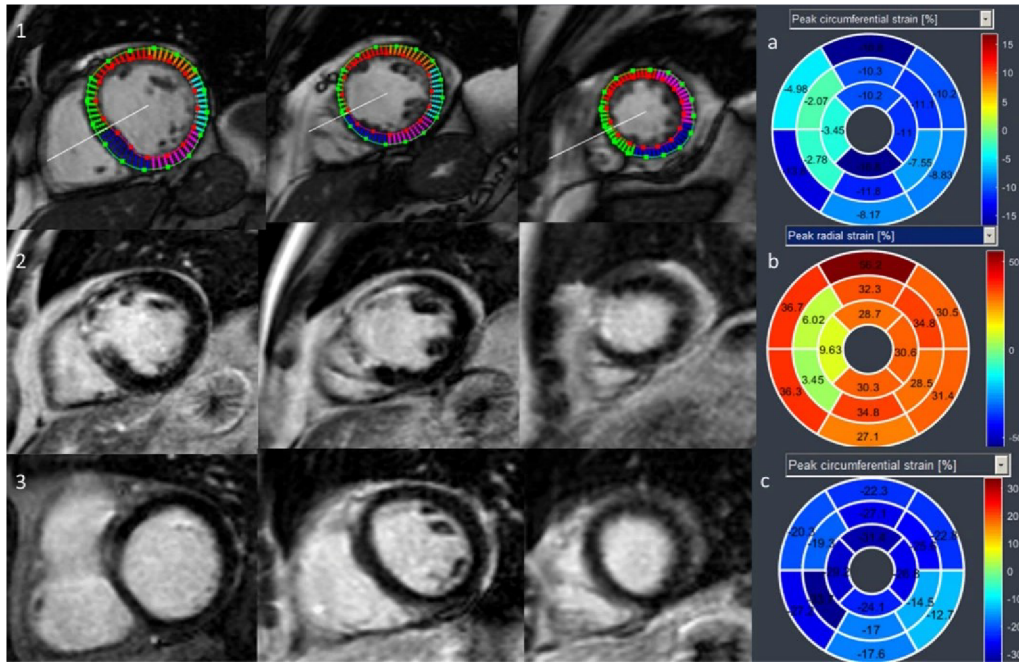
3.2.1 Segmentální deformační analýza

Tato metoda je schopna sledovat kontraktilitu a pohyblivost myokardu. Její výhodou je, že dokáže detekovat poruchy v pohyblivosti srdeční svaloviny, které mohou souviset např. s přítomností jizvy po prodělaném infarktu myokardu na nativních CINE MRI snímcích (není tedy nutné podávat gadoliniovou kontrastní látku, která zvyšuje senzitivitu MR pro detekci jizev). [24]

V průběhu srdeční kontrakce dochází ke zkrácení srdce v sagitální a frontální rovině, zatímco v transverzální rovině se svalovina vlivem kontrakce zesiluje. Hodnoty vektorů v sagitální a frontální rovině tedy fyziologicky nabývají záporných hodnot, zatímco v transverzální rovině kladných. [24]

Srdeční svalovina je rozdělena nejčastěji na 16 nebo 17 segmentů. Dělení probíhá ve třech rovnoběžných rovinách v bazální (6 segmentů), střední (6 segmentů) a hrotové (4 segmenty) úrovni srdce, jako 17. segment může být brán přímo srdeční hrot. [4].

Následně je vyhodnocena jejich pohyblivost. Z tohoto hlediska se mohou využívat kvalitativní, semikvantitativní a kvantitativní přístupy. U kvalitativních přístupů je



Obr. 3.5: Na obrázku je znázorněn výstup segmentální deformační analýzy. 1. a 2. řádek zachycují srdce stejného pacienta, 3. řádek slouží jako kontrola (zdravé srdce). Dále jsou zobrazeny 3 polární grafy. 1. slouží pro vyhodnocení deformace segmentu ve frontální rovině, stejně tak i 3, který slouží jako kontrola. 2. zobrazuje pohyblivost v transverzální srdeční rovině (kladné hodnoty segmentů vlivem zesílení srdeční stěny při kontrakci). (Upraveno z: [24])

provedeno pouze vizuální zhodnocení výsledků a jsou popisovány segmenty s normální pohyblivostí (kinetické), se sníženou pohyblivostí (hypokinetické), nepohyblivé (akinetické) a s poruchou pohyblivosti (dyskinetické). V rámci semikvantitativního zhodnocení jsou ve stejném pořadí jednotlivým segmentům přidělena čísla 0, 1, 2, 3. U kvantitativních metod je každému segmentu přiděleno číslo, které lze získat např. následujícím výpočtem:

$$MF = \frac{(MT_{ESF} - MT_{EDF}) \cdot 100}{MT_{EDF}}, \quad (3.7)$$

kde MF charakterizuje pohyblivost myokardu, MT_{ESF} představuje tloušťku myokardu daného segmentu v systole, MT_{EDF} , je tloušťka myokardu daného segmentu v diastole. (Obr. 3.5) [26]

4 Veřejně dostupná data a použitý dataset

4.1 Datasets vzniklé pro účely automatické segmentace a výpočtu parametrů srdeční funkce

V následujícím textu budou představeny datasety, které byly vytvořeny pro účely automatizace segmentace srdečních tkání, výpočet a diagnostiku. Řazení jednotlivých datasetů bude uspořádáno chronologicky, dále bude stručně popsána stavba těchto souborů.

Pro účely The Sunnybrook Cardiac MR Left Ventricle Segmentation challenge – MICCAI 2009 byla vytvořena databáze 45 záznamů. Databáze obsahovala záznamy pacientů se srdečním selháním s ischemií, srdečním selháním bez ischemie, HCM a pacienty s normálním nálezem. Dataset zahrnoval anotovaná data vykreslující kontury endokardu a myokardu levé komory. [25]

The Left Ventricle Segmentation Dataset and challenge, MICCAI–STACOM 2011 používal databázi tvořenou daty od 200 pacientů s koronárním onemocněním a předchozím infarktem myokardu. Databáze byla rozdělena na 100 trénovacích a 100 testovacích záznamů a obsahovala anotaci myokardu a levé komory. [15]

The Right Ventricle Segmentation dataset – MICCAI 2012 obsahoval 48 záznamů CINE MRI. Anotovaná data byla vytvořena pouze pro pravou komoru [23].

Další dataset vznikl pro The 2015 Kaggle Second Annual Data Science Bowl. Obsahoval záznamy 500 pacientů pro trénink a 200 pacientů pro testování. Nicméně jediná anotovaná data, která byla podána představovala objemy komor. [21]

Pro všechny zmíněné datasety platí, že již nemají aktivní webové stránky [2]. Navíc z výše uvedeného vyplývá, že ne všechny datasety obsahovaly příslušná anotovaná data, případně nebylo uvedeno zda a jaká onemocnění jsou v nich zahrnuta.

V roce 2017 byl představen dataset pro Automatic Cardiac Diagnosis challenge [2]. Dataset byl použit v rámci této práce, vzhledem k tomu, že má stále aktivní webové stránky a je tedy možnost získat přístup. Navíc obsahuje anotovaná data, zahrnující popis svaloviny komory a dutin srdce, včetně informací o patologii.

Další popsané datasety byly vybrány, protože by mohly být potenciálně použity k výpočtu parametrů.

Z roku 2020 bude představen dataset pro EMIDEC, který obsahuje 100 trénovacích a 50 testovacích záznamů, včetně potřebných anotací. [18]

V roce 2021 v rámci Multi–Disease, Multi–View & Multi–Center Right Ventricular Segmentation in Cardiac MRI vzniká dataset, který je rozdělen na 200 trénovacích a 160 testovacích záznamů. Dataset obsahuje normální záznamy a patologické záznamy pacientů s dilatovanou LK, HCM, kongenitální arytmogenezí, Fallotovou

tetralogií, dilatovanou PK a nedomykavostí trojčepé chlopně. Dataset obsahuje rovněž příslušná anotovaná data. [3]

4.2 Použitý dataset

Pro účely této práce byl použit dataset, který vznikl v rámci Automatic Cardiac Diagnosis Challenge (ACDC) [2].

Data byla měřena na dvou MR přístrojích s rozdílnou hodnotou magnetické indukce hlavního magnetické pole (1,5 a 3 T). Měření probíhalo po dobu 6 let a do datasetu byly vybrány záznamy tak, aby výběr simuloval rutinní klinickou praxi – např. různá zorná pole, rozdílné obrazové kvality. Dataset obsahuje pouze řezy pořízené v rovině krátké osy. Prostorové rozlišení dosahuje hodnot od 1,34 do 1,68 $mm^2/pixel$, v závislosti na pacientovi bylo pořízeno 28 až 40 záznamů v různých fázích srdečního cyklu. Tloušťka vybraných řezů se pohybovala od 5 do 10 mm, případně byla mezi řezy dělána 5 mm mezera [2].

Nasnímaná data byla následně uložena ve formátu nifti (nii) bez ztráty rozlišení. Sady řezů odpovídající ED a ES fázi srdečního cyklu byly identifikovány na základě pohybu mitrální chlopně, v řezech pořízených v dlouhé ose, nezávislými odborníky. V těchto sadách bylo provedeno vysegmentování dutiny levé a pravé komory a myokardu levé komory, jež bylo následně ověřeno dvěma nezávislými odborníky (s 10 a 20 letou praxí), kteří museli v případě neshody vytvořit konsensus. Za účelem normalizace byla poskytnuta rovněž data o hmotnosti a výšce pacienta [2].

Při anotaci dodržovali odborníci daný protokol. LK a PK musely být kompletně pokryty a papilární svaly byly zahrnuty do dutin. Ground truth data byla rovněž uložena do formátu nifti s hodnotami voxelů 0 pro pozadí, 1 pro PK, 2 pro myokard LK a 3 pro LK [2].

Kompletní dataset obsahuje záznamy 150 pacientů a je rozdělen na 100 tréninkových a 50 testovacích záznamů s rovnoměrným zastoupením pacientů s níže uvedenými srdečními patologiemi [2].

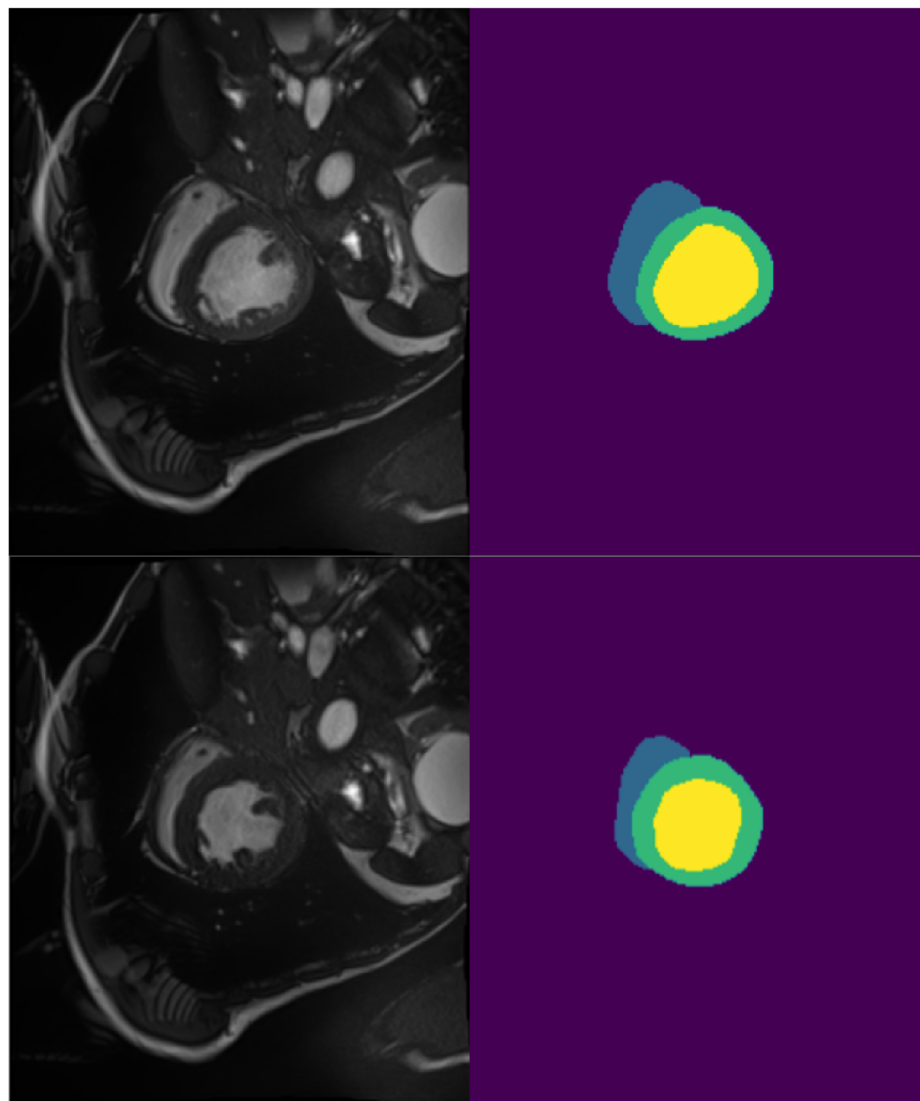
Pacienti byli stratifikováni do následujících 5 skupin, přičemž pacienti s nejednoznačnými výsledky byli ze studie vyřazeni. Níže je uveden přehled jednotlivých skupin, s takto definovanými parametry:

- Pacienti s normálním nálezem (NOR) – EFLK větší než 50 %, EFPK větší než 40 %. Tloušťka stěny LK v diastole menší než 12 mm. EDV LK menší než 90 ml/m^2 u mužů a 80 ml/m^2 u žen. Vizuální analýza segmentované levé a pravé komory byla v normě. [2]
- Pacienti po infarktu myokardu s alternací komorové funkce (MINF) – EFLK menší než 40 % s abnormální srdeční kontrakcí. Možné zvýšení EDV vlivem remodelace LK jako kompenzace infarktu myokardu. [2]

- Pacienti s dilatovanou kardiomyopatií (DCM) – EFLK nižší než 40 %, ED-VLK větší než 100 ml/m^2 , s tloušťkou stěny LK v diastole menší než 12 mm, u některých pacientů může být dilatovaná i pravá komora (PK), a zvýšená hmotnost svaloviny LK. [2]
- Pacienti s hypertrofickou kardiomyopatií (HCM) – normální, nebo zvýšená EFLK, tloušťka stěny LK větší než 15 mm v diastole. Pacienti mohou rovněž vykazovat zvýšenou hmotnost myokardu LK okolo 110 g/m^2 . [2]
- Pacienti s abnormální pravou komorou (ARV) – EDVPK větší než 110 ml/m^2 u mužů nebo 100 ml/m^2 u žen, EFPK menší než 40 %, téměř všichni pacienti v této skupině mají normální LK. [2]

5 Výpočet parametrů srdeční funkce

Výpočet parametrů srdeční funkce byl proveden na trénovacím datasetu pro Automatic Cardiac Diagnosis challenge [2] popsaném v podkapitole 4.2. Pro samotný výpočet byla použita ručně vysegmentovaná data (Obr. 5.1).



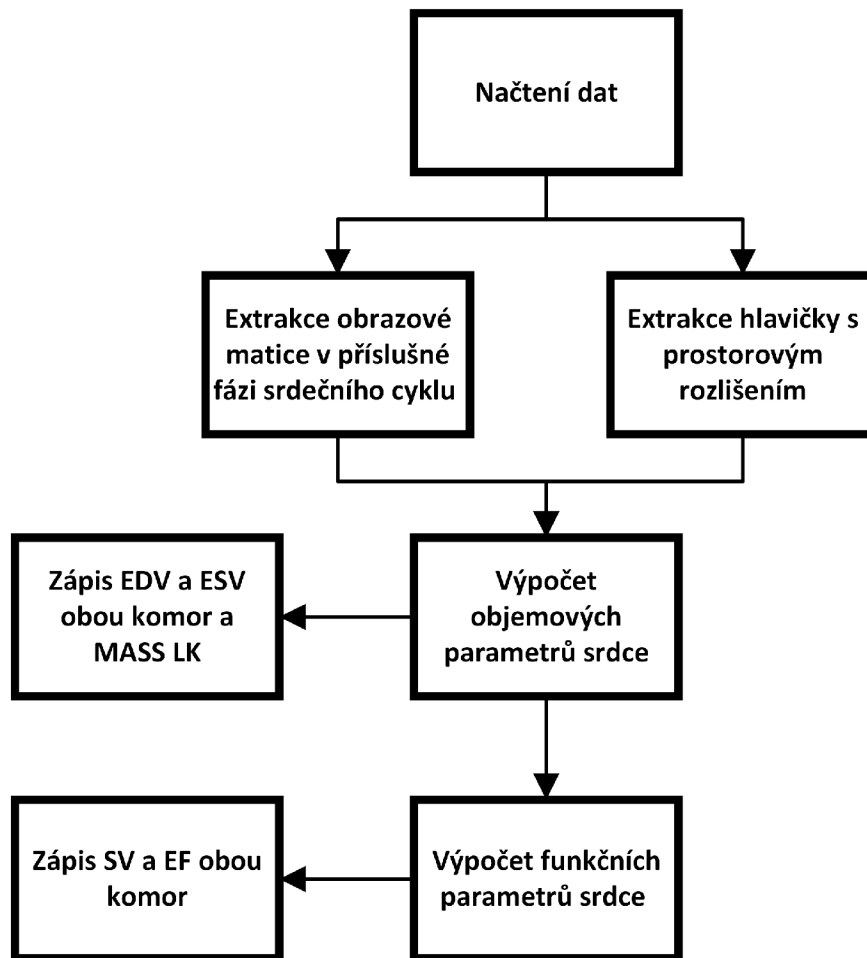
Obr. 5.1: Obrazy vlevo zachycují původní obrazová data použitá pro ruční segmentaci. Obrazy vpravo zachycují ručně vysegmentovaná data. Horní řádek zachycuje řez ve střední úrovni srdečních komor v EDF srdečního cyklu. Dolní řádek zachycuje řez ve střední úrovni srdečních komor v ESF srdečního cyklu. Žlutě znázorněna LK, zeleně svalovina levé komory a modře PK. Vytvořeno podle dat z ACDC datasetu: [2].

Pro implementaci programového řešení byl využit programovací jazyk Python

[31]. Prvním krokem výpočtu bylo načtení dat z nifti formátu, ze kterého byly extrahovány matice jednotlivých řezů v ES nebo ED fázi srdečního cyklu nutné pro výpočet a hlavička, která nesla informace o prostorovém rozlišení (velikost voxelu podle jednotlivých prostorových os).

5.1 Výpočet objemů a funkčních parametrů srdce

Z objemových parametrů byly dopočítány ESV, EDV, SV a EF pro obě komory a hmotnost myokardu pro LK, protože myokard pravé komory nebyl anotován.



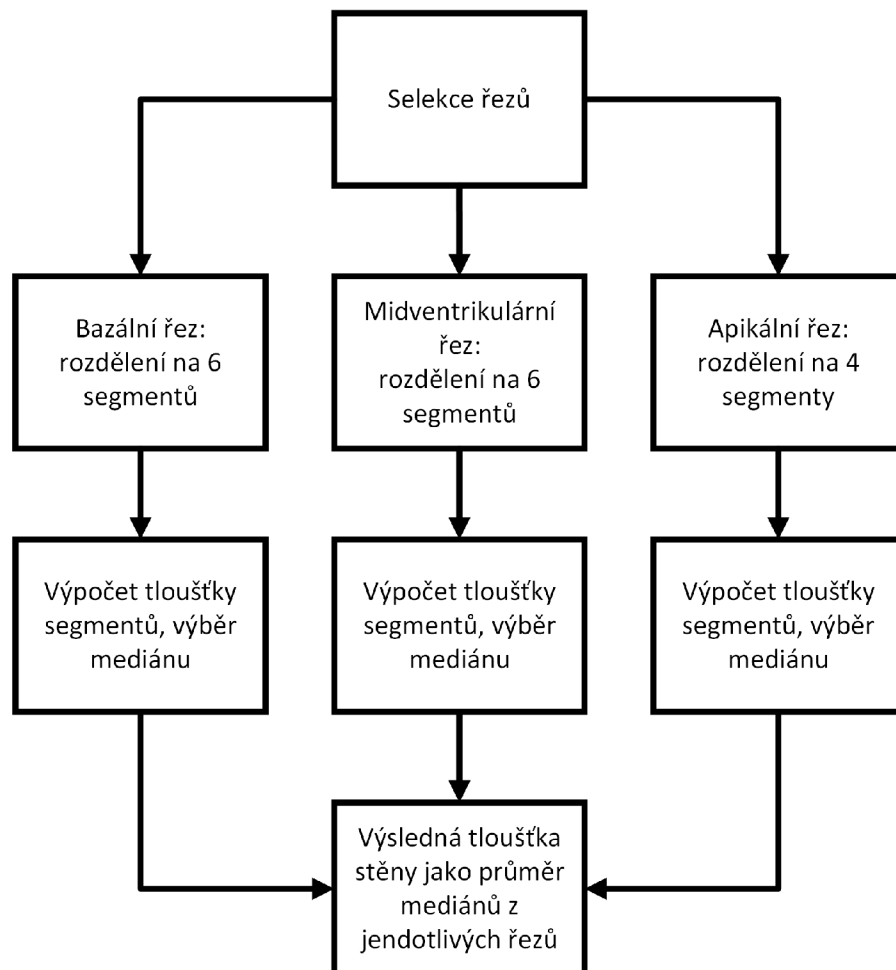
Obr. 5.2: Obrázek popisuje, jak bylo postupováno při výpočtu parametrů srdeční funkce.

Výpočet komorových objemů byl proveden sečtením voxelů jednotlivých komor a následným vynásobením objemem voxelu (rovnice 3.1). SV byl dopočítán jako rozdíl EDV a ESV příslušné komory (rovnice 3.2). EF byla dopočítána jako podíl

SV a EDV příslušné komory (rovnice 3.3). Hmotnost myokardu byla dopočítána pouze pro LK (segmentace myokardu pravé komory nebyla poskytnuta) jako objem myokardu násobený jeho hustotou (rovnice 3.4). Postup výpočtu je zobrazen na Obr. 5.2.


5.2 Tloušťka stěny myokardu levé komory

Funkce pro výpočet tloušťky myokardu byla vytvořena se zřetelem na následné provedení deformační segmentální analýzy. Funkce proto umožňovala zadat, pro jaký řez srdcem má být tloušťka vypočítána. Stěna jako taková byla dělena do 6 segmentů pro bazální a midventrikulární řezy. Pro apikální řez byla rozdělena pouze na 4 segmenty. Takto bylo dosaženo souladu v počtu segmentů se zdroji uvedenými v 3.2.1.



Obr. 5.3: Obrázek popisuje, jak bylo postupováno při výpočtu tloušťky myokardu levé komory.

Algoritmus užitý pro výpočet tloušťky byl založen na radiální metodě. Primárně byly nalezeny kontury endokardu a epikardu definované polohou podle x-ové a y-ové osy. Pro určení středu komory byla využita pouze endokardiální kontura, s tím že střed byl dopočítán jako průměr x-ových a y-ových souřadnic. Od takto získaného středu byly následně měřeny vzdálenosti k bodům endokardiální kontury (rovnice 3.5) a byl vypočítán jejich průměr. Obdobně bylo postupováno i v případě epikardiální kontury. Získané hodnoty byly v rámci jednotlivých segmentů od sebe odečteny, čímž byla získána jejich výsledná tloušťka. Postup je znázorněn schematicky na obr. 5.3.




Obr. 5.4: Na obrázku jsou znázorněny řezy použité pro výpočet tloušťky myokardu. Vlevo je bazální, uprostřed midventrikulární a vpravo apikální řez komorou. Pro názornost byla zachována původní měřítka, je tedy zřejmé, jak se mění průměr řezu komorou. Zelenou barvou je značena svalovina komory, žlutou barvou levá komora. Pro vizualizaci byla použita data pacienta č. 75 řadícího se do skupiny NOR, tedy mezi zdravé pacienty.


Prvním krokem byla tedy selekce požadovaných řezů. Byly načteny snímky odpovídající bazálnímu, midventrikulárnímu a apikálnímu řezu (obr. 5.4). Pro stanovení tloušťky byly použity řezy v EDF srdečního cyklu. Srdeční svalovina byla tedy relaxovaná.

Následně bylo provedeno vykreslení endokardiální a epikardiální kontury, což byl nutný předpoklad k výpočtu tloušťky stěny myokardu. Do kontur byly zahrnuty pouze body, které přímo sousedily s pixely pozadí nebo levé komory, byly tedy vynechány body, které sousedily diagonálně. Aby mohl být pixel zahrnut do kontury musel náležet k myokardu. Vykreslené kontury jsou znázorněny na obr. 5.5.

Posledním krokem před samotným výpočtem tloušťky bylo rozdělení kontur do segmentů. Pro bazální a midventrikulární řez bylo vytvořeno 6 segmentů, pro apikální řez pouze 4 segmenty. Rozdělení kontur do segmentů je zobrazeno na obr. 5.6. Následně byla dopočítána vzdálenost k jednotlivým bodům kontur od středu. Takto



Obr. 5.5: Na obrázku jsou vykresleny kontury v řezech použitých pro výpočet tloušťky stěny myokardu. Vlevo je znázorněn bazální, uprostřed midventrikulární, vpravo apikální řez. Zeleně je znázorněna kontura endokardu, červeně je znázorněna kontura epikardu. Pro vizualizaci byla použita data pacienta č. 75 řadícího se do skupiny NOR, tedy zdravé pacienty



Obr. 5.6: Na obrázku je znázorněno rozdělení endokardiální a epikardiální kontury do segmentů. Segmenty jsou značeny pomocí vlastních barev. Vlevo je znázorněn bazální, uprostřed midventrikulární, vpravo apikální řez. Pro vizualizaci byla použita data pacienta č. 75 řadícího se do skupiny NOR, tedy zdravé pacienty.

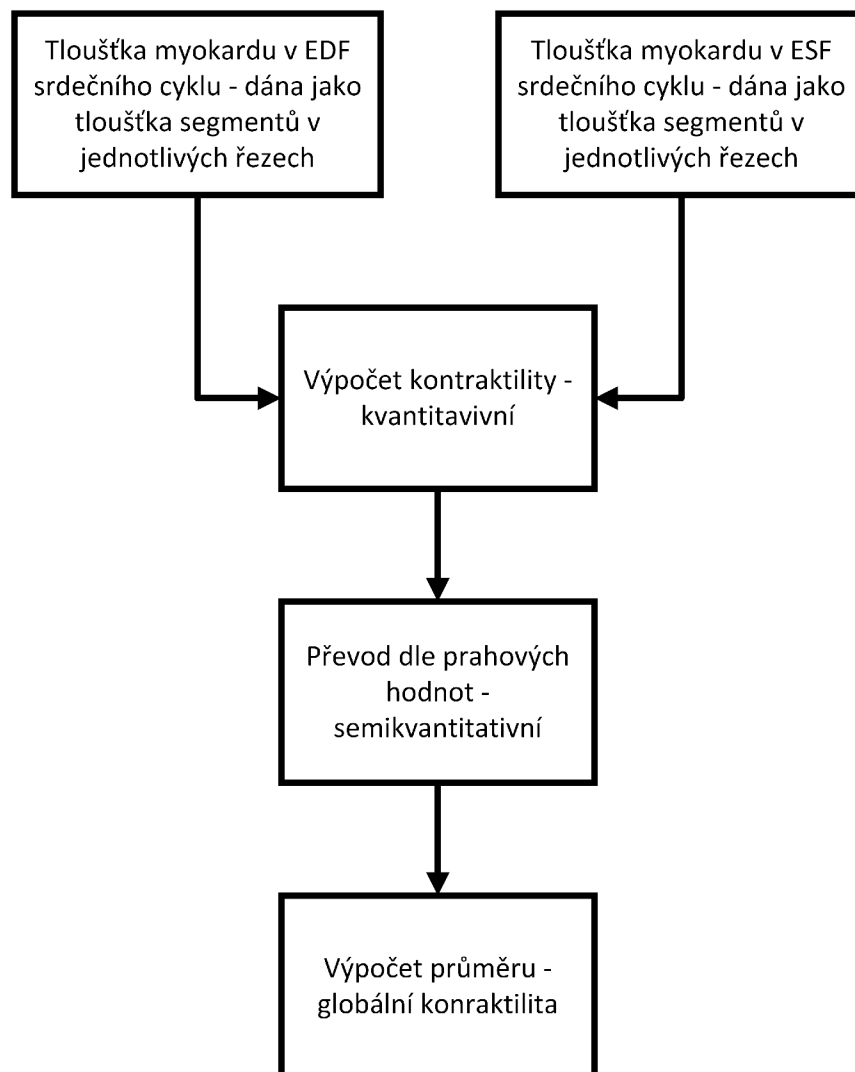
byla získána průměrná vzdálenost endokardiální a epikardiální kontury v rámci daného segmentu od středu komory, jejich odečtením byla získána výsledná tloušťka komory. Z každého řezu byl následně vybrán medián, a globální parametr, charakterizující výslednou tloušťku stěny, byl dopočítán jako průměr mediánů ze všech tří řezů.

Metoda může být reálně zkreslená vzhledem k tomu, že komora nemá tvar dokonalé kružnice a ani kontury endokardu a epikardu nereprezentují z praktického hlediska soustředné kružnice s konstantní tloušťkou mezikruží. Dalším problémem, který by se ve výsledku mohl promítnout do dopočítaných hodnot tloušťky myo-

kardu je jeho zakřivení v podélné ose srdce, na který tato metoda rovněž nebere zřetel (takto mohou být zkesleny zejména hodnoty u apikálního řezu, kde je již zakřivení signifikantní).

5.3 Segmentální deformační analýza


Posledním určovaným parametrem byla pohyblivost myokardu, která byla určena pomocí postupu segmentální deformační analýzy. Z důvodů nízkého rozlišení v podélné ose byl algoritmus implementován pouze na určování pohyblivosti v příčných řezech.



Obr. 5.7: Obrázek popisuje, jak bylo postupováno při výpočtu pohyblivosti myokardu levé komory.


Prakticky byla použita funkce implementovaná pro výpočet tloušťky stěny myokardu. Tloušťka byla nyní ovšem určena i v průběhu ESF srdečního cyklu, tedy pro kontrahovaný myokard. Konkrétně pro bazální, midventrikulární a apikální řez. Postup výpočtu je schématicky naznačen na obr. 5.7.

Dle teorie uvedené v podkapitole 3.2.1 by se v těchto řezech měla tloušťka myokardu zvyšovat, srdce se tedy v krátké ose rozšíří, zatímco v dlouhé se zkracuje. Hodnoty zaznamenané v rámci segmentální deformační analýzy prováděné na tomto datasetu by tedy měly být kladné. Dosažení záporných hodnot by v tomto případě znamenalo buď paradoxní zúžení myokardu nebo v případě nulových hodnot by šlo o snížení pohyblivosti. Kontrakce v jednotlivých řezech je vizualizována jako rozdíl mezi EDF a ESF srdečního cyklu na obr. 5.8.



Obr. 5.8: Obrázek znázorňuje rozdíly mezi end-systolickou a end-diastolickou fází srdečního cyklu, pro názornost byly k vykreslení použity kontury endokardu a epikardu. Horní řádek je tvořen obrazy v end-diastole, dolní řádek obrazy v end-systole. Vlevo je znázorněn bazální řez, uprostřed midventrikulární, vpravo apikální řez. Je možné sledovat, jakým způsobem kontrakce probíhá, tedy zbytnění srdeční svaloviny při kontrakci, což je charakteristický znak pro správný průběh kontrakce v příčných řezech srdcem. Jako modelový pacient byl použit pacient č. 75, který se řadí do skupiny NOR, tedy zdravý.

Za účelem vizualizace byly dopočítané hodnoty převedeny pro semikvantitativní

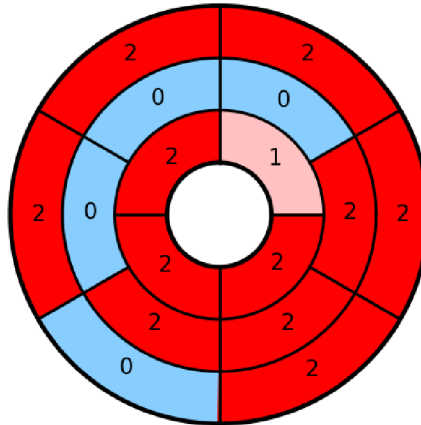


Obr. 5.9: Obrázek popisuje, jakým způsobem je vytvářena heatmapa, zachycující kontraktilitu jednotlivých segmentů. První řádek zachycuje bazální, střední mid-ventrikulární a poslední apikální řez srdcem. První sloupec potom srdce v EDF, druhý v ESF srdečního cyklu. Poslední sloupec zachycuje segmenty, do kterých je srdce rozděleno pomocí jednotlivých mezikruží heatmapy. Mapa nabývá hodnot od 0 do 3 podle pohyblivosti segmentu: 0 pro zužující se segmenty (dyskinetické), 1 pro nepohyblivé (akinetické), 2 pro segmenty s normální pohyblivostí a 3 pro segmenty se zvýšenou pohyblivostí (hyperkinetické). Spojením jednotlivých mezikruží vzniká heatmapa užívaná k vyhodnocení pohyblivosti v rámci všech 3 řezů. Pro vykreslení obrázku byla použita data pacienta č. 42, spadajícího mezi pacienty s diagnózou MINF, proto je možné sledovat i akinetické segmenty.

vyhodnocení. Každý segment tak mohl nabývat hodnot 0 pro zúžení, 1 pro snížení pohyblivosti, 2 pro normální pohyblivost a 3 pro zvýšenou pohyblivost stěny komory. Prahové hodnoty pro převod na semikvantitativní stupnici přitom byly určeny tak, aby odpovídaly očekávanému, tedy pro pacienty s HCM očekáváme spíše zastoupení

hypermobilních segmentů, u DCM a MINF spíše nemobilní nebo zužující se segmenty a pro NOR a RV normální hodnoty. Následně byly takto získané hodnoty zaneseny do heatmapy. Postup při její tvorbě je zachycen na obr. 5.9, výsledná heatmapa je znázorněna na obr. 5.10.

Pro účely další analýzy byla dopočítána hodnota globální pohyblivosti, která byla získána jako průměr pohyblivostí segmentů v jednotlivých řezech.

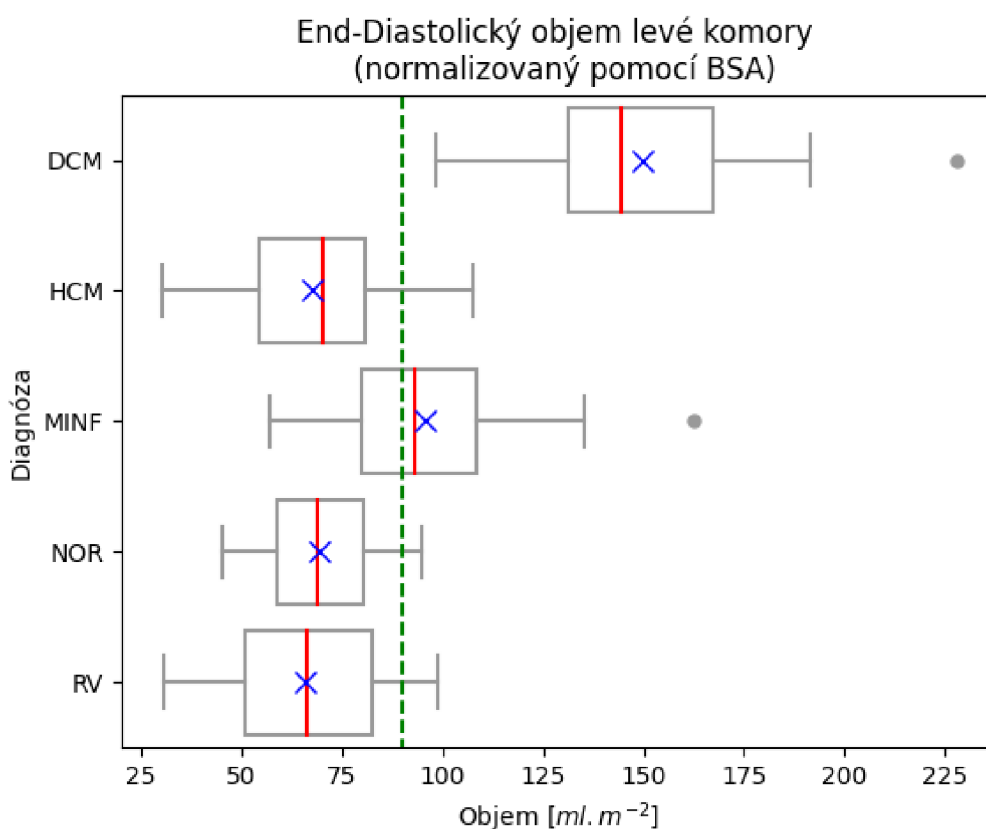


Obr. 5.10: Na obrázku je kompletní heatmapa sestávající z 16 segmentů – 6 bazálních (zevní mezikruží), 6 midventrikulárních (střední mezikruží) a 4 apikální (vnitřní mezikruží). Segmenty jsou značeny barvami podle hodnoty kontraktility, kterou jsou charakterizovány: světle modrá pro zužující se segmenty (číslná hodnota 0), růžová pro málo pohyblivé segmenty (číslná hodnota 1), červená pro normálně pohyblivé segmenty (číslná hodnota 2) a tmavě červená pro hypermobilní segmenty (číslná hodnota 3, na tomto obrázku nejsou zastoupeny). Pro vykreslení heatmapy byla použita data pacienta č. 42 náležejícího do skupiny MINF, proto jsou zastoupeny i segmenty s hodnotou 0. Postup při tvorbě heatmapy je znázorněn na obr. 5.9.

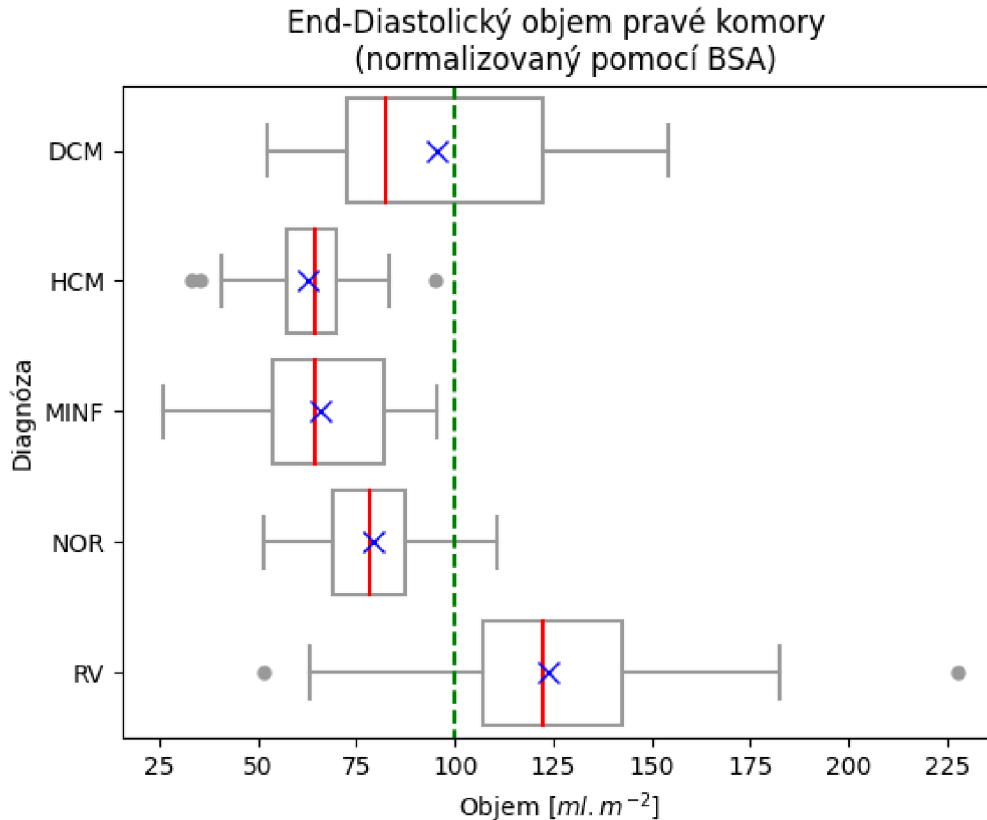
6 Vyhodnocení a diskuse dopočítaných výsledků

6.1 Rozdíl v rozložení parametrů mezi diagnostickými skupinami

Vypočítané výsledky byly následně shrnuty do tabulek, které je možné nalézt v přílohách (tabulky A.1, A.2, A.3, A.4, A.5), a bylo provedeno vykreslení box-plotů pro názornou vizualizaci rozložení hodnot mezi jednotlivými skupinami pacientů. Pro vykreslení grafů byly použity hodnoty z trénovacího i testovacího datasetu.

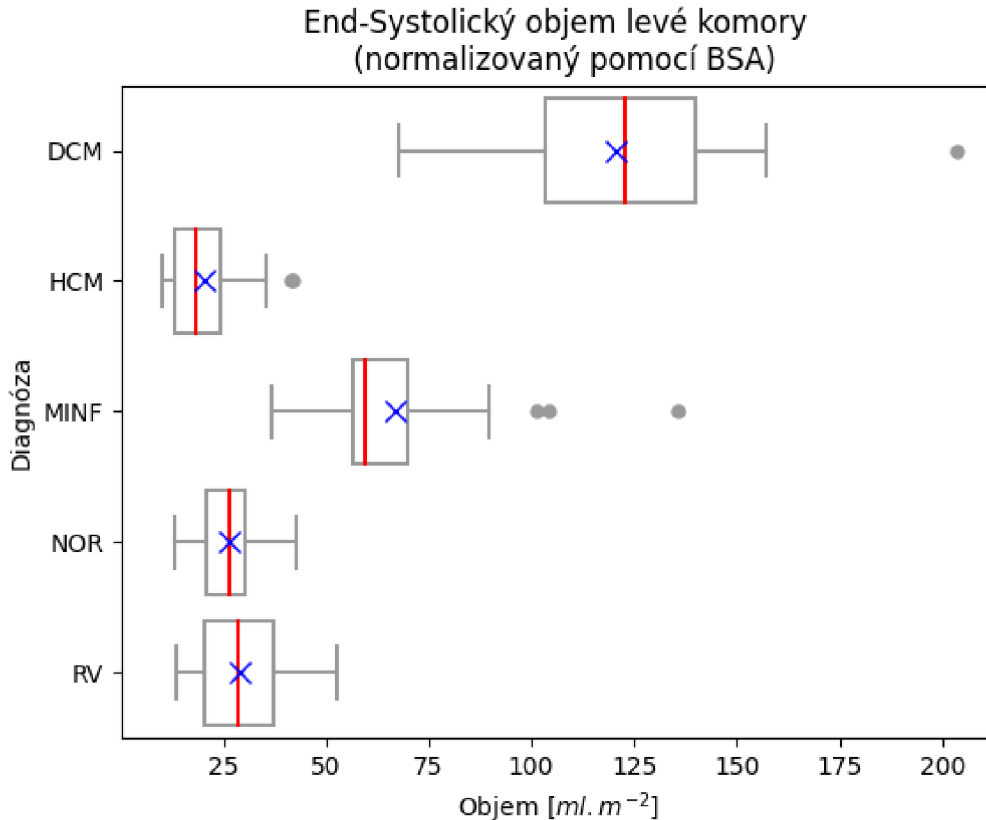


Obr. 6.1: Box-plot zobrazující rozložení hodnot end-diastolického objemu levé komory. Červená linie zobrazuje medián, modrý kříž průměr, dolní hranice boxu zobrazuje quartil q_{25} , horní hranice quartil q_{75} , hranice grafu určují rozpětí normálních hodnot, body nacházející se mimo tyto hranice jsou odlehlými hodnotami. Zelená přerušovaná linie ukazuje prahovou hodnotu uváděnou v datasetu, hodnoty pod touto linií jsou dle definice datasetu fyziologické, nad jsou zvýšené.



Obr. 6.2: Box-plot zobrazující rozložení hodnot end-diastolického objemu pravé komory. Červená linie zobrazuje medián, modrý kříž průměr, dolní hranice boxu quartil q_{25} , horní hranice boxu quartil q_{75} , hranice grafu ukazují normální rozpětí hodnot, body za hranicemi jsou odlehlými hodnotami. Zelená přerušovaná linie je dána práhovou hodnotou uváděnou v datasetu. Hodnoty vyšší než zelená linie jsou pokládány za patologické, hodnoty pod za fyziologické.

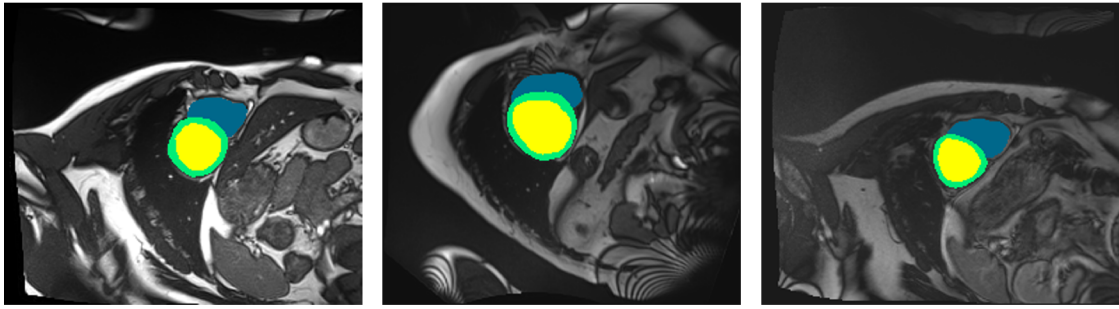
Dále byly pro ukázkou vybrány snímky 5 pacientů, které znázorňují možné příčiny rozložení parametrů v rámci jednotlivých skupin. Pro snímky, ve kterých jsou porovnávání různí pacienti byly vybírány obrázky tak, aby sedělo jejich rozlišení a alespoň přibližně velikost jednotlivých pixelů. Takto je zajištěno, že prostorové informace proporcionálně korespondují mezi jednotlivými pacienty a různé velikosti srdečních struktur nejsou zkresleny různou rozlišovací schopností příslušných obrazů použitých pro porovnání. Pro vizualizaci byly použity snímky pacienta č. 11 – DCM, 61 – NOR, 97 – RV, 27 – HCM a 48 – MINF. V případě prvních 4 pacientů byly brány midventrikulární řezy srdcem, na kterých je zřetelně vidět komora respektive její průřez. U pacienta s MINF byly brány snímky v bazálním, midventrikulárním a apikálním řezu, a následně také v obou fázích srdečního cyklu, aby byla dobře zvi-



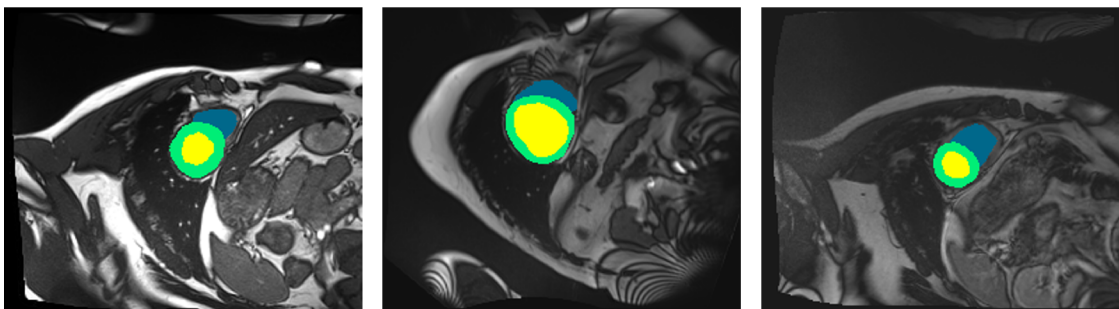
Obr. 6.3: Box-plot zobrazující rozložení hodnot end-systolického objemu levé komory. Červená linie zobrazuje medián, modrý kříž průměr, dolní hranice boxu kvartil q_{25} , horní hranice boxu kvartil q_{75} . Hranice grafu vytyčují pásmo s normálními hodnotami, hodnoty mimo tyto hranice jsou odlehlými. Prahová hodnota pro end-systolický objem nebyla v rámci datasetu uvedena, proto není vykreslena ani zelená přerušovaná linie.

ditelněna problematika kontrakce a segmentace u těchto pacientů. Všechny obrazy nacházející se v následujícím textu kromě grafů, vznikly spojením původních obrazů pořízených pomocí MRI a segmentační masky, ze které byly následně dopočítávané jednotlivé parametry.

První graf (obr 6.1) vykresluje rozložení dat EDV LK. Na první pohled je zřejmé, že lidé trpící DCM mají oproti ostatním skupinám zvýšené hodnoty EDV LK. To v zásadě koresponduje s informacemi poskytnutými v datasetu. Dále je možné sledovat mírné zvýšení hodnot u pacientů s MINF, což je pravděpodobně dáno kompenzačními mechanismy, kterými srdce reguluje nedostatečnost vzniklou poškozením srdeční stěny, jejímž cílem je zajistit konstantní průtok krve při dané změně kontraktility. U ostatních skupin je rozložení více či méně stejné, což by mohlo poněkud



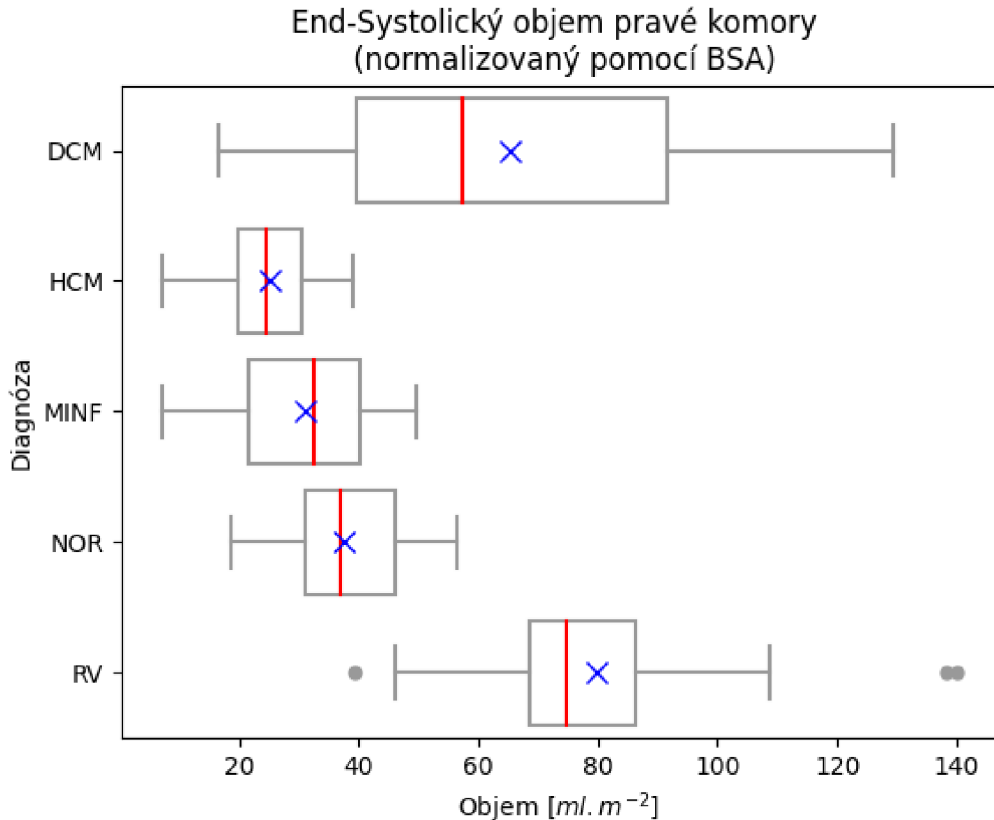
Obr. 6.4: Obrázek zachycuje rozdíly mezi EDF srdečního cyklu v midventrikulárních řezech u pacientů s NOR (snímek vlevo), DCM (prostřední snímek) a RV (snímek vpravo). Zelená barva značí svalovinu levé komory, žlutá barva levou komoru a modrá barva pravou komoru. Je možné si všimnout větší levé komory u pacienta s DCM v porovnání s ostatními. U pacienta s RV není zřejmé, zda je objem pravé komory větší nebo nikoliv, nicméně na obr. 6.5 je znatelně vyšší hodnota ESV v porovnání s ostatními skupinami, proto byl pacient pravděpodobně zařazen právě do této skupiny.



Obr. 6.5: Obrázek zachycuje rozdíly mezi ESV srdečního cyklu v midventrikulárních řezech u pacientů NOR (snímek vlevo), DCM (střední snímek) a RV (snímek vpravo). Zelená barva značí svalovinu levé komory, žlutá barva levou komoru a modrá barva pravou komoru. Kromě zřetelné kontrakce svaloviny levé komory u pacientů NOR a RV je viditelná slabá, kontrakce u pacienta s DCM, což je příčinou vysoké hodnoty ESV objemu u této skupiny pacientů. Dále je možné sledovat poměrně vysoký ESV pravé komory u pacienta s RV.

paradoxně působit v souvislosti s pacienty s HCM, u nichž by mohly být v souladu se zbytněním srdeční stěny naopak očekávány hodnoty snížené. Srdce je pro jednotlivé pacienty v EDF zobrazeno na obr. 6.4.

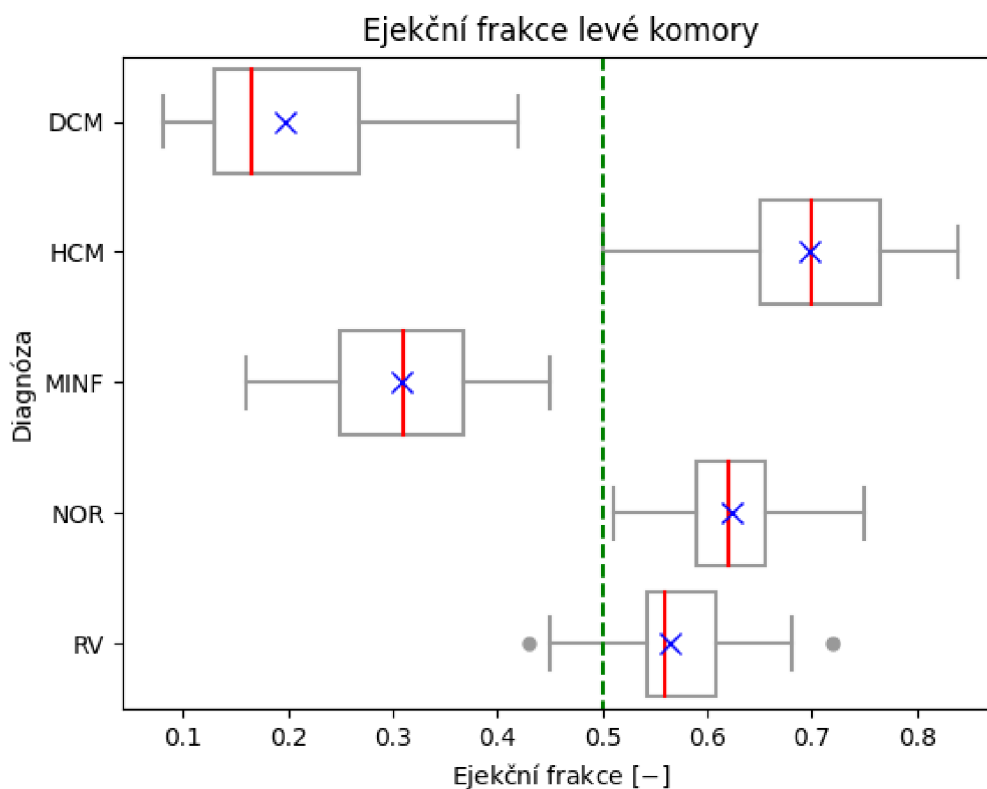
Druhý graf (obr. 6.2) znázorňuje rozložení dat end-diastolického objemu pravé



Obr. 6.6: Box–plot zobrazující rozložení hodnot end–systolického objemu pravé komory. Červená linie zobrazuje medián, modrý kříž průměr, dolní hranice boxu quartil q_{25} , horní hranice boxu quartil q_{75} . Hranice grafu ukazují rozpětí normálních hodnot, body mimo hranice jsou hodnotami odlehlými. Přerušovaná zelená linie není vykreslena, protože prahová hodnota v datasetu nebyla uvedena.

komory. Ten nabývá dle očekávání zvýšených hodnot u pacientů s abnormální pravou komorou (skupina RV). U pacientů s DCM je mírně zvýšený proti normálu. U této skupiny vzniká pravděpodobně v souvislosti s nedostatečností levé komory, která bývá většinou méně mobilní. Díky tomu je krev z levé komory čerpána s menší efektivitou, což může vést ke vzniku vyššího tlaku v plicích. Ten se dlouhodobě může projevit právě dilatací pravé komory. U ostatních skupin pacientů jsou hodnoty EDV PK v normě a zásadně se navzájem neliší. Srdce je v EDF srdečního cyklu zobrazeno pro pacienty s NOR, DCM a RV na obr. 6.4.

Třetí graf (obr. 6.3) zachycuje rozložení hodnot ESV LK. Lze si všimnout nápadného zvýšení ESV LK u pacientů s DCM a MINF, v těchto případech mohou vyšší hodnoty poukazovat na problém se sníženou kontraktilitou svaloviny LK. Oproti tomu je ESV LK u pacientů s HCM nižší v porovnání s ostatními skupinami, což

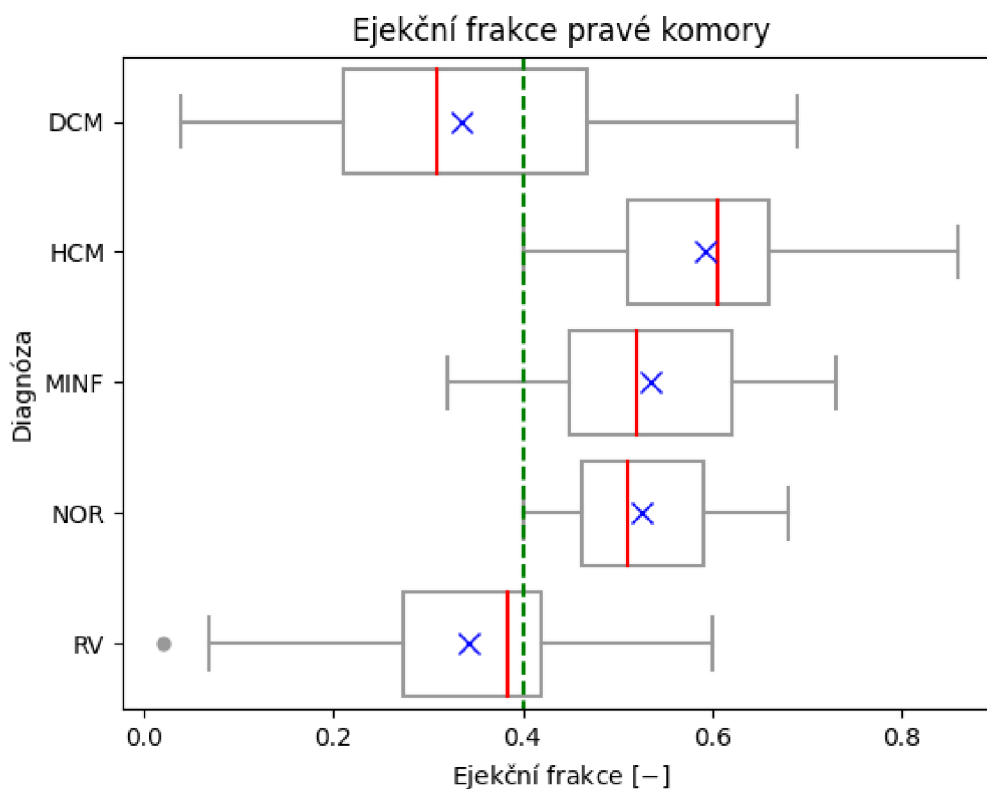


Obr. 6.7: Box-plot zobrazující rozložení hodnot ejekční frakce levé komory. Červená linie zobrazuje medián, modrý kříž průměr, horní hranice boxu quartil q_{75} , dolní hranice quartil q_{25} . Hranice grafů ukazují rozpětí normálních hodnot, body mimo hranice potom odlehle hodnoty. Zelená linie znázorňuje prahovou hodnotu stanovenou v datasetu, všechny hodnoty nacházející se nad touto linií jsou považovány za fyziologické.

může být způsobeno zvýšením kontraktivity vlivem zbytněné srdeční svaloviny LK. Poměry v srdci v ESV srdečního cyklu jsou vykresleny na obr. 6.5.

Čtvrtý graf (obr. 6.6) zobrazuje rozložení dat pro ESV PK. Hodnoty jsou zvýšené u pacientů s DCM a RV. Zde může být problematika dána sníženou funkcí LK, která neumožňuje efektivní odtok krve z LK. To má za následek hromadění krve v PK, která je následně více namáhána, což může ve výsledku vést ke snížení efektivity stahu a zvýšení objemů PK. Porovnání je možné nalézt na obr. 6.5.

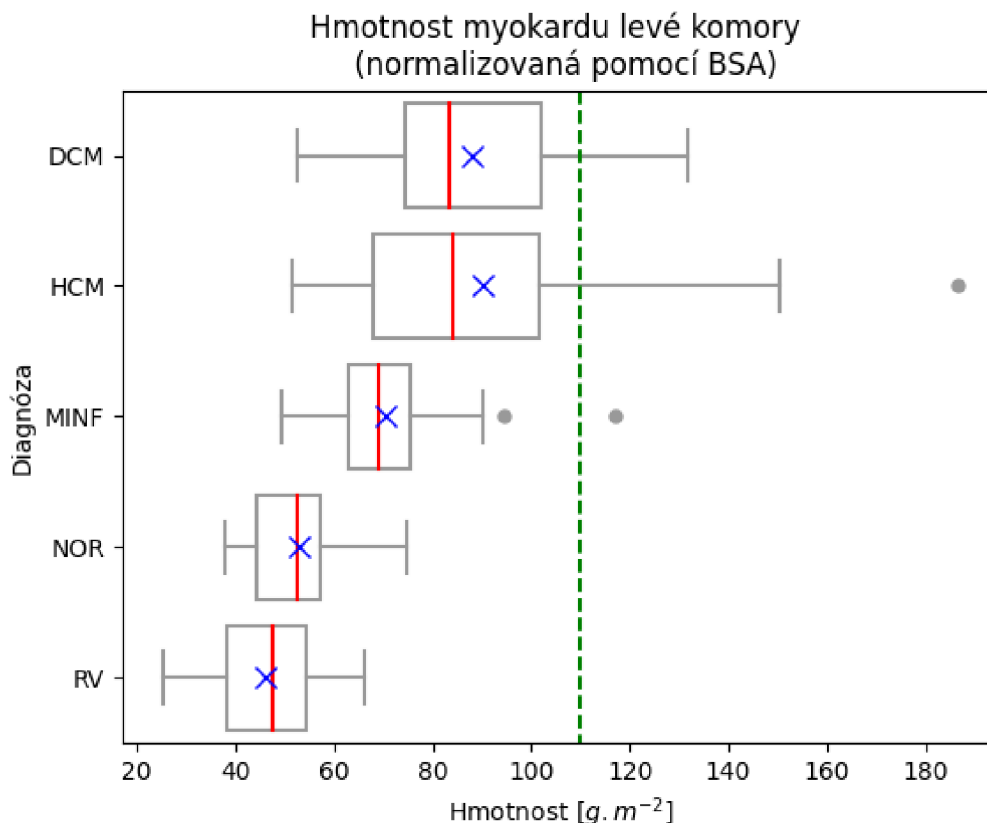
Pátý graf (obr. 6.7) zobrazuje rozložení EF LK. Ta je silně snížená u pacientů s DCM a MINF. Tito pacienti mají mít skutečně dle definic onemocnění hodnoty snížené. U pacientů s DCM dochází vlivem onemocnění k dilataci LK, ta se projevuje rovněž možným ztenčením stěny, ztrátou pevnosti a kontraktivity, což v důsledku



Obr. 6.8: Box-plot zobrazující rozložení hodnot ejekční frakce pravé komory. Červená linie v boxu ukazuje medián, modrý kříž průměr, horní hranice boxu quartil q_{75} , dolní hranice boxu quartil q_{25} . Hranice grafů znázorňují normální rozložení hodnot, body ležící mimo tyto hranice jsou odlehlými hodnotami. Zelená linie znázorňuje prahovou hodnotu uváděnou v datasetu, hodnoty ležící nad tímto prahem jsou považovány za fyziologické.

vede i ke snížení EF. Pacienti s MINF mohou mít lokálně sníženou funkčnost stěny, díky nekróze myokardu a jeho následnému nahrazení neplnohodnotným vazivem. I to může být důvodem mírnějšího snížení v porovnání s DCM, protože patologie nemusí být u těchto pacientů zatím plně rozvinuta. U pacientů s HCM naopak vycházejí hodnoty mírně zvýšené, to je dáno zbytněním stěny a následným zvýšením kontraktility. Pacienti NOR a RV mají hodnoty ejekční frakce dle očekávání v normě. Změna objemu je zobrazena pro pacienty s NOR, DCM a HCM na obr. 6.10.

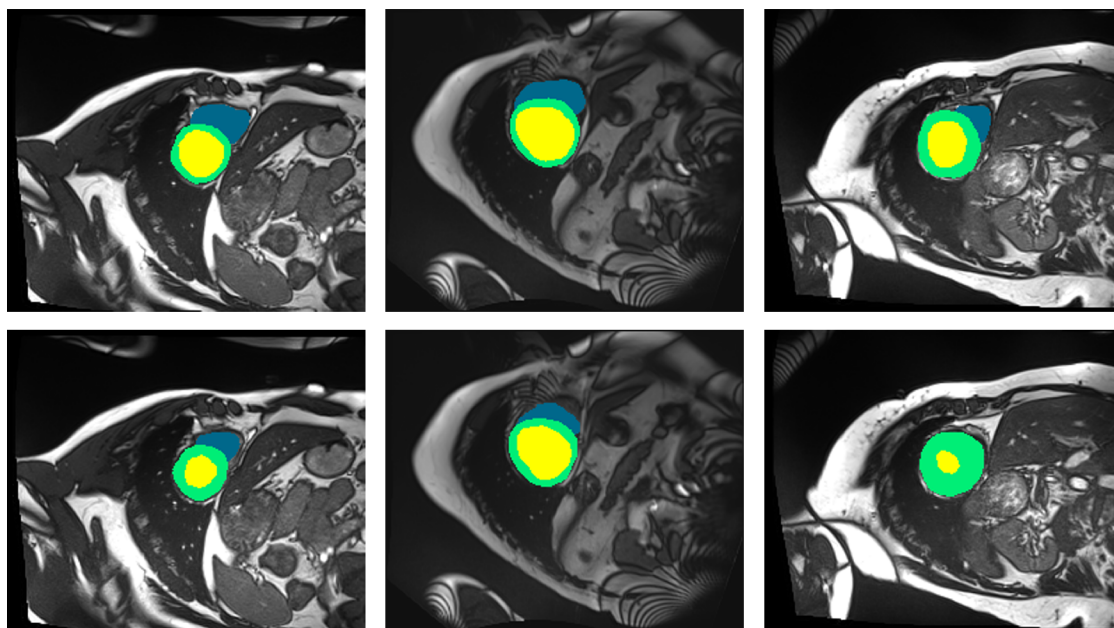
Šestý graf (obr. 6.8) znázorňuje rozložení hodnot EF PK. Snížení je zřetelné u pacientů s DCM a RV. U pacientů s DCM je způsobeno pravděpodobně nedostatečnou funkcí svaloviny LK vlivem níž musí svalovina LK vynakládat více práce pro svoji činnost a časem ztrácí na efektivitě, krev která nemůže být optimálně od-



Obr. 6.9: Box-plot zobrazující rozložení hodnot hmotnosti myokardu levé komory. Červená linie zobrazuje medián, modrý kříž průměr, horní hranice boxu quartil q_{75} , dolní hranice boxu quartil q_{25} . Hranice grafu zobrazují normální rozpětí hodnot, body mimo tyto hranice jsou odlehlými hodnotami. Přerušovaná zelená linie je prahovou hodnotou uváděnou v datasetu, všechny hodnoty nacházející se pod touto linií jsou brány jako fyziologické.

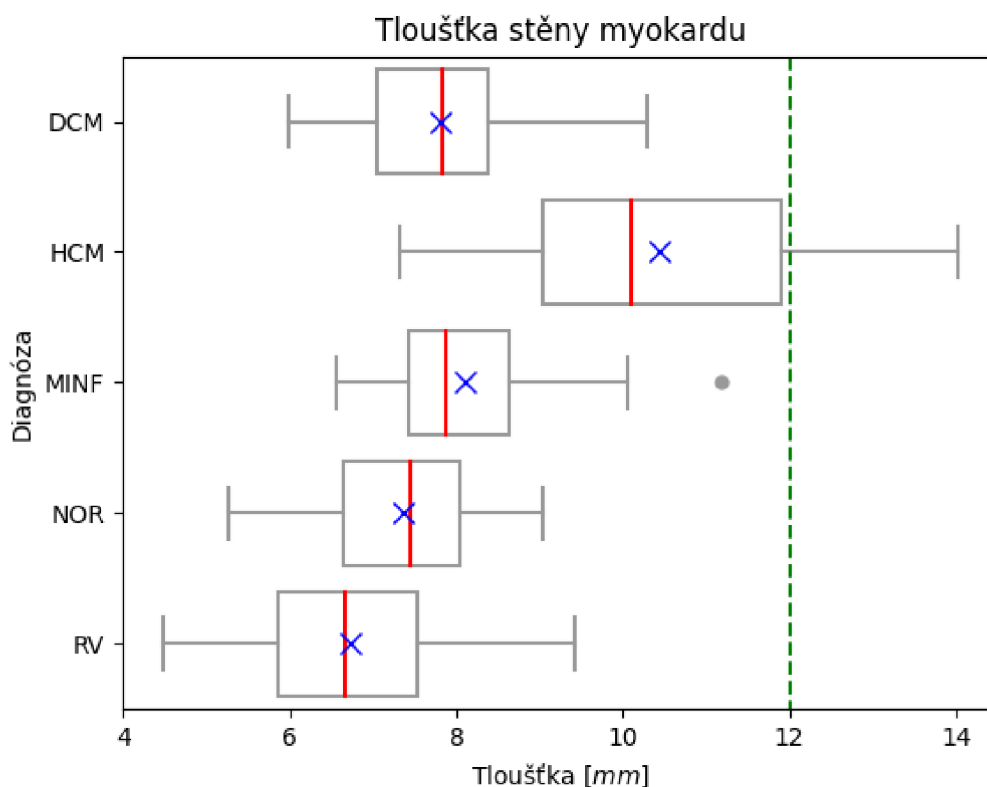
váděna má potom tendenci hromadit se v plicích, což má za následek zvýšený tlak plicního krevního řečiště. To může vést k dilataci PK včetně možnosti vzniku poruch kontraktility, které se ve výsledku projeví právě snížením ejekční frakce PK.

Sedmý graf (obr. 6.9) zobrazuje rozložení hmotnosti myokardu LK, myokard PK nebyl segmentován. Paradoxně se může jevit fakt, že i hodnoty u pacientů s DCM a HCM se nacházejí převážně ve fyziologickém rozmezí. To může být nicméně dáno způsobem, jakým byl myokard segmentován (papilární svaly byly dle konvence z komory vyřazeny, což ve svém důsledku mohlo vést ke snížení hmotnosti myokardu). Důležitou skutečností je, že při pohledu na graf jsou hodnoty u pacientů s DCM a HCM, případně MINF zvýšené v porovnání s pacienty, kteří spadají do skupiny NOR a RV. Poslední zmíněné skupiny jsou totiž z hlediska srdeční svaloviny LK



Obr. 6.10: Obrázek ukazuje rozdíly v midventrikulárních řezech v EDF a ESF srdečního cyklu u pacientů s NOR (snímky vlevo), DCM (snímky uprostřed) a HCM (snímky vpravo). Zelená barva znázorňuje svalovinu levé komory, žlutá barva levou komoru a modrá barva pravou komoru. Horní řada snímků reprezentuje EDF a dolní řada snímků ESF srdečního cyklu. Ejekční frakce se počítá jako rozdíl mezi EDV a ESV dělený EDV. Je tedy zřejmé, že nejmenší hodnota ejekční frakce bude u pacienta s DCM, kde se objem změnil jen velmi málo. Největší naopak u pacienta s HCM, kde je změna objemu levé komory nejvyšší. Pacient NOR slouží pro porovnání. Z obrázků v horní řadě je rovněž možné interpretovat rozdíly mezi dopočítanou hmotností myokardu levé komory. Ta bývá jak u pacientů s DCM, tak HCM zvýšená v porovnání s NOR. Zatímco u pacienta s HCM je zvýšení hmotnosti myokardu dáno zbytněním stěny, u pacienta s HCM je tloušťka svaloviny komory v porovnání s NOR téměř shodná, ale komora jako celek je větší, proto dochází i ke zvýšení hmotnosti její svaloviny. Dále je možné sledovat zbytněním svaloviny levé komory jak u pacientů s NOR, tak zejména u pacientů s HCM, proto mají tito pacienti také vyšší hodnoty ejekční frakce. U pacienta s HCM dochází rovněž k vymizení pravé komory v ESF, přestože se jedná o snímky na stejné úrovni. Srdce se při kontrakci stahuje směrem k bázi, což je příčinou vzniku výše uvedeného jevu.

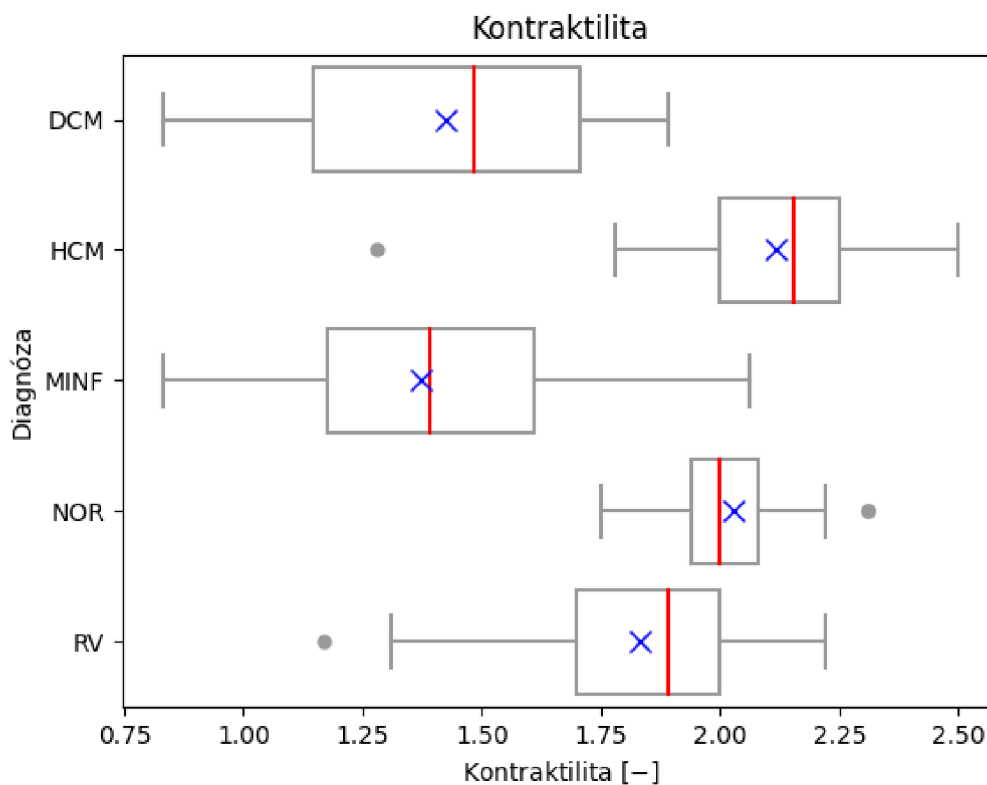
považovány za fyziologické. U ostatních skupin trend rozložení hodnot alespoň koreponduje s očekáváním. Tedy u pacientů s HCM v porovnání s pacienty NOR budou hodnoty hmotnosti myokardu zvýšené v důsledku zbytněním svaloviny LK. Pacienti s DCM mají vlivem dilatace komory při současném zachování tloušťky stěny rov-



Obr. 6.11: Box–plot zobrazující rozložení hodnot tloušťky myokardu levé komory. Červená linie v boxu zobrazuje medián, modrý kříž průměr, horní hranice boxu zobrazuje quartil q_{75} , dolní hranice boxu quartil q_{25} . Hranice grafů zobrazují normální rozložení hodnot, body mimo tyto hranice jsou odlehlými hodnotami. Zelená přerušovaná linie zobrazuje prahovou hodnotu danou datasetem, hodnoty ležící pod touto hranicí jsou považovány za fyziologické.

něž hodnoty zvýšené. U pacientů s MINF zase vlivem remodelace, jakožto reakce na možnou nefunkčnost některých postižených okrsků srdeční tkáně, může docházet rovněž ke zbytnění stěny myokardu, tedy i k nárůstu hmotnosti (vhodné zobrazení na horním řádku – EDF srdečního cyklu – na obr. 6.10).

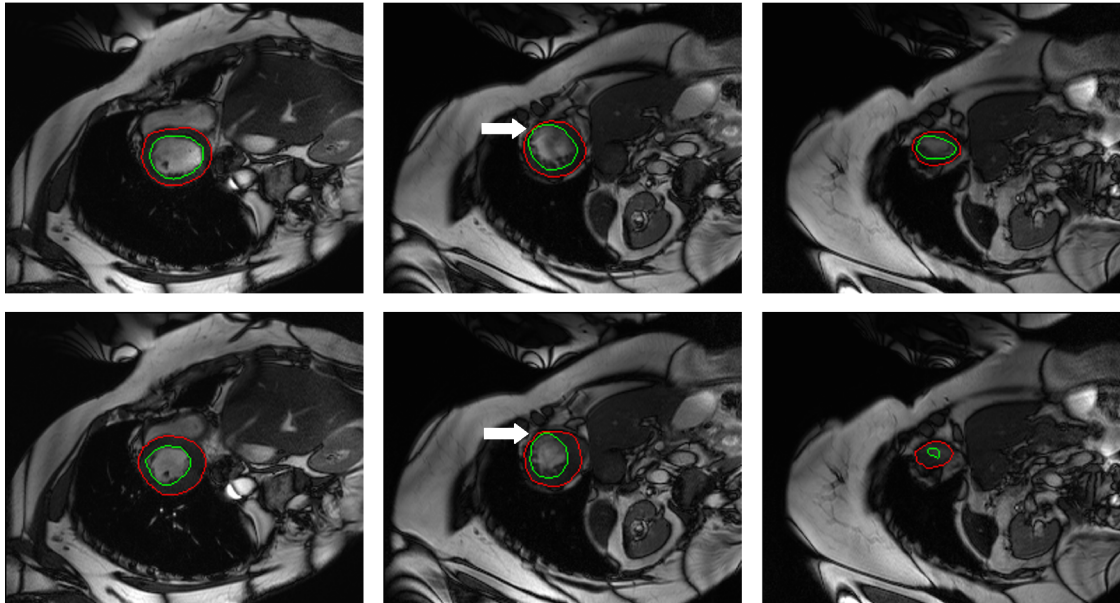
Osmý graf (obr. 6.11) zachycuje rozložení MT LK. Stejně jako v případě hmotnosti myokardu lze pozorovat, že i hodnoty MT u pacientů náležejících do skupiny HCM se nacházejí převážně pod patologickým prahem. Důvod je stejný jako v předchozím případě, tedy možnou příčinou může být včlenění papilárních svalů do komory. Dle očekávání jsou hodnoty nejvyšší u skupiny s HCM, u ostatních skupin nižší. Až paradoxně se může jevit fakt, že u některých pacientů jsou hodnoty i pod 5mm . Primárně bylo zvažováno, zda se nejedná o chybu danou výpočtem, ale po op-



Obr. 6.12: Box-plot zobrazující rozložení hodnot kontraktility myokardu levé komory. Červená linie zobrazuje medián, modrý kříž průměr, horní hranice boxu quartil q_{75} , dolní hranice boxu quartil q_{25} . Hranice grafů zobrazují normální rozpětí hodnot, body ležící mimo tyto hranice jsou považovány za odlehlé hodnoty. Prahová hodnota pro kontraktilitu myokardu nebyla v rámci datasetu stanovena, proto nebyla zobrazena ani prahová hodnota v grafu, přerušovaná zelená linie tedy chybí.

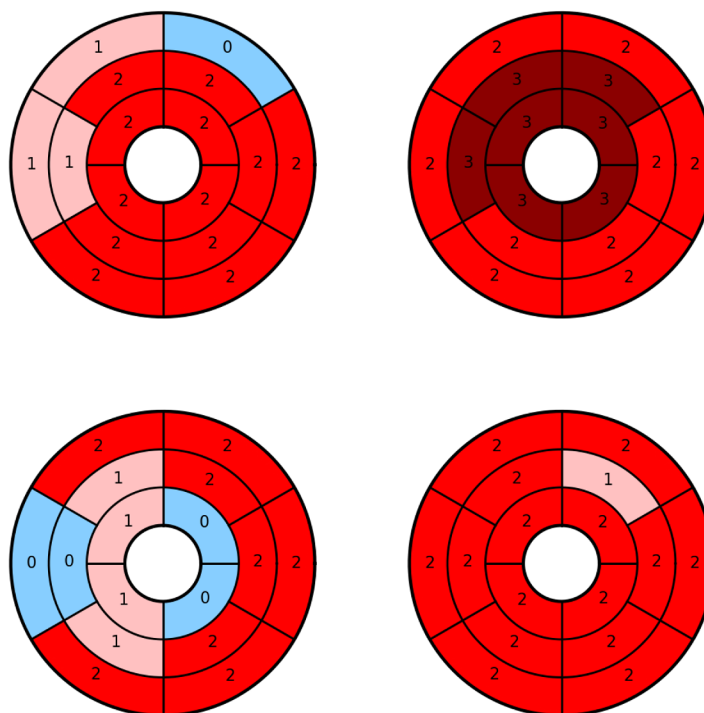
tické kontrole problémových pacientů a následném ověření pomocí softwaru MITK bylo zjištěno, že hodnoty skutečně korespondují s poskytnutými obrazovými daty.

Poslední devátý graf (obr. 6.12) znázorňuje rozložení parametru pohyblivosti myokardu LK. Do box-plotu jsou vyneseny výsledky semikvantitativní analýzy. Nejvyšších hodnot kontraktility bylo dosaženo u pacientů s HCM, zde je důvod dán zbytněním stěny myokardu, což je dobře znázorněno na obrázku 6.10. U pacientů NOR jsou hodnoty mírně nižší v důsledku malého zastoupení hypermobilních segmentů, to ovšem neznačí potíže, pokud je zachována fyziologická hodnota ejekční frakce LK a zastoupení segmentů s normální pohyblivostí. Právě naopak zbytněním svaloviny u pacientů s HCM vede k problémům se špatným vyživením stěny, díky čemuž může dojít k rozvoji infarktu myokardu. U pacientů s MINF a DCM jsou



Obr. 6.13: Na obrázku jsou snímky pořízené od stejného pacienta, horní řada snímků zachycuje EDF srdečního cyklu, dolní řada ESF srdečního cyklu. Snímek vlevo zachycuje bazální, snímek uprostřed midventrikulární a snímek vpravo apikální řez srdcem. Na obrázcích nejsou vykresleny struktury jako celky (svalovina komory, levá komora, pravá komora), ale kontury myokardu a epikardu, přičemž pomocí těchto kontur byla dopočítávána tloušťka stěny v jednotlivých řezech a fázích srdečního cyklu. Červeně je znázorněna epikardiální kontura, zeleně endokardiální struktura. Výhodou tohoto zobrazení je, že lze mimo jiné sledovat také vliv zahrnutí papilárních svalů do levé komory, čímž dochází k redukci tloušťky stěny. Častým jevem u těchto pacientů bylo lokální zúžení stěny tak, že se u některých pacientů vykreslené kontury téměř překrývaly. Na tuto skutečnost poukazuje bílá šipka v prostředních obrázcích, která indikuje část myokardu, kde nedochází ke kontrakci, pravděpodobně vlivem prodělání infarktu myokardu právě v této části svaloviny.

hodnoty značně snižené, což koresponduje s očekáváním. Zejména potom u pacientů s MINF, kteří mají lokálně sníženou kontraktilitu v důsledku přítomnosti jizvy po prodělání infarktu (6.13). Pacienti s RV dosahují obdobných hodnot jako pacienti s NOR, což je v souladu s informacemi poskytnutými k datasetu. Pro vizualizaci kontraktility byly vytvořeny segmentální heatmapy, které je možné nalézt na obr. 6.14.



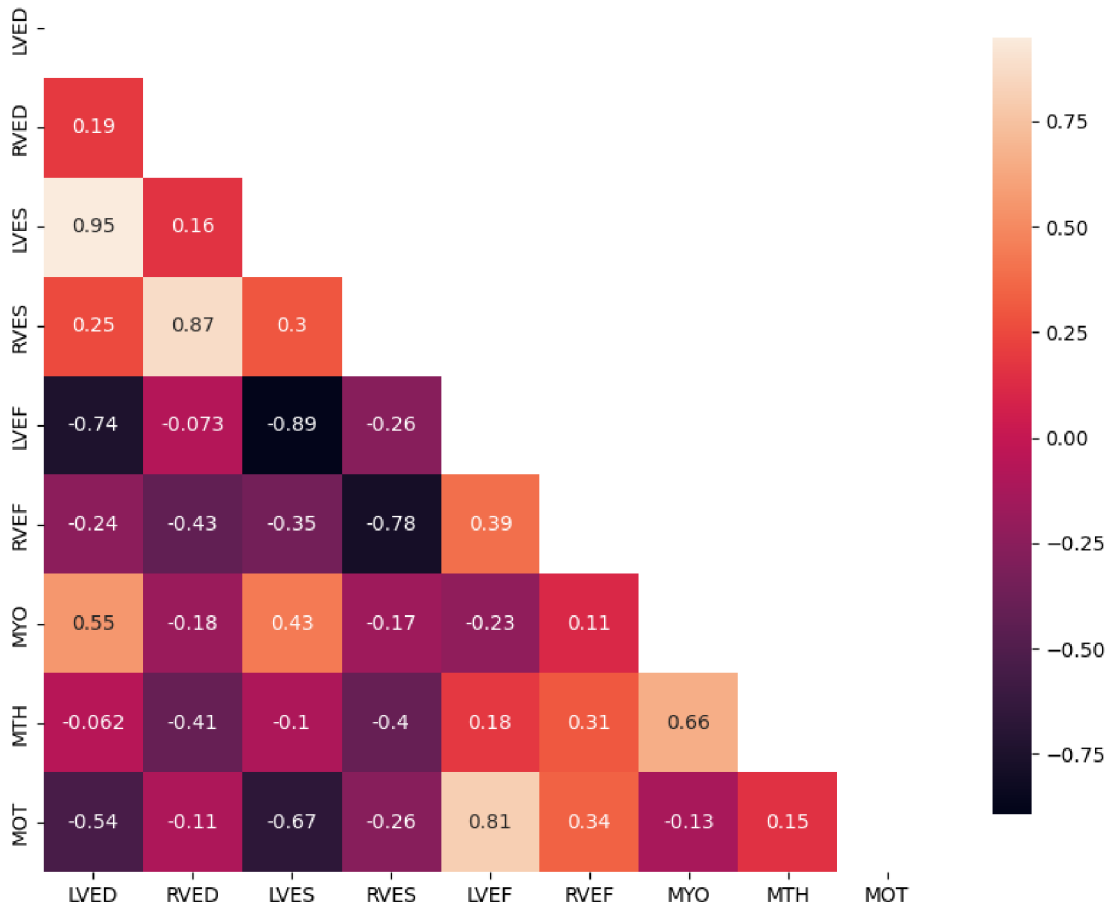
Obr. 6.14: Na obrázku jsou heatmapy 4 pacientů. Vlevo nahoře je heatmapa pacienta s DCM (pacient č. 1), vpravo nahoře s HCM (pacient č. 32), vlevo dole s MINF (pacient č. 49) a vpravo dole NOR (pacient č. 68), pacienti s RV nebyli bráni v potaz, protože mají podobné výsledky jako pacienti NOR. Pro pacienty s DCM je charakteristická přítomnost málo pohyblivých segmentů (značené číslem 1, růžová). Pro pacienty s HCM je charakteristická kromě normálních segmentů vlivem zbytečnosti stěny přítomnost hypermobilních segmentů (značené číslem 3, tmavě červené), u pacientů s MINF se nacházejí hojně zastoupeny jak málo pohyblivé segmenty, tak segmenty s poruchou kontrakce (číslo 0, světle modré). Pacienti s NOR mají nejčastěji zastoupené segmenty s normální pohyblivostí (značené číslem 2, červená).

6.2 Korelační analýza příznaků

K posouzení vztahů mezi jednotlivými parametry byla vytvořena korelační matice (obr. 6.15). K jejímu vytvoření bylo použito všech 150 pacientů, tedy jak pacienti z trénovacího, tak testovacího datasetu.

Vysoké hodnoty korelačního koeficientu (0,95) vycházejí pro parametry LVED a LVES, tedy čím vyšší je objem komory v EDF, tím více krve zůstává v komoře i v

Korelační matice dopočítaných příznaků



Obr. 6.15: Na obrázku je zobrazena korelační matice dopočítaných příznaků. Zkratky: LVED – end–diastolický objem levé komory, RVED – end–diastolický objem pravé komory, LVES – end–systolický objem levé komory, RVES – end–systolický objem pravé komory, LVEF – ejekční frakce levé komory, RVEF – ejekční frakce pravé komory, MYO – hmotnost myokardu levé komory, MTH – tloušťka myokardu levé komory, MOT – kontraktilita myokardu levé komory. Korelační matice je redukována pouze na polovinu nacházející se pod hlavní diagonálou (matice je symetrická přes hlavní diagonálu). Nejsou rovněž zobrazeny hodnoty na hlavní diagonále, které by nabývaly číselné hodnoty 1, jednalo by se tedy o autokorelaci daného příznaku, přičemž tato hodnota nemá pro vyhodnocení význam.

ESF srdečního cyklu. Což je zřejmé vzhledem k tomu, že z komory nelze v zásadě nikdy vypudit celý objem krve, ale pouze část udávanou pomocí EF, čím je tedy komora větší tím více krve v ní zůstane, stejně tak při zachované EF je vypuzeno více krve. Ze stejné příčiny je vysoký korelační koeficient RVED a RVES (0,87).

Vysoké hodnoty záporné korelace vycházejí pro LVEF a LVED (-0.74), zde to bude dáno definičním vztahem, podle kterého se EF dopočítává, kdy je mezi LVED a LVEF nepřímá úměra. Dále vychází vysoké záporné hodnoty pro LVEF a LVES (-0.89), což je zdůvodněno tím, že čím vyšší je EF, tím méně krve zůstává v komoře na konci systoly. V porovnání se stejnými parametry pravé komory je LVEF téměř dekorelovaná (jedná se o hodnoty -0.073 a -0.26), což je v pořádku, protože tento parametr by neměl v zásadě nic vypovídat o stavu pravé komory. U RVEF potom vycházejí nejvyšší hodnoty korelace pro RVES opět záporné (-0,78).

Pro parametr MYO (hmotnost myokardu) vycházejí hodnoty korelačního koeficientu nejvyšší u LVED a LVES (0.55 a 0.43), což by mohlo vypovídat o velikosti komory, nicméně tento parametr je spíše anatomickým než funkčním ukazatelem. Stejně tak je tomu v případě MTH (tloušťka stěny), u které vycházejí vysoké hodnoty korelačního koeficientu právě s MYO (0.66), což se dá očekávat, vzhledem k tomu, že vyšší tloušťka stěny bude souviset pravděpodobně i s větším objemem myokardu. Z tohoto pohledu je spíše zajímavější parametr MOT (pohyblivost, kontraktilita), který by měl skutečně vypovídat o funkčním stavu myokardu a v zásadě tak ovlivňovat také další parametry srdeční funkce. Při porovnání s ostatními parametry jsou viditelné nízké hodnoty korelačního koeficientu pro parametry PK, tedy RVED, RVES a RVEF, což by mělo být opět v pořádku, protože segmentován byl pouze myokard LK, který by neměl mít vliv na činnost PK. Vycházející vysoká kladná hodnota korelačního koeficientu (0.81) pro LVEF a MOT je v souladu s očekáváním, protože čím vyšší je schopnost kontraktility, tím vyšší bude objem vypuzené krve a současně nižší LVES (zde záporná hodnota korelačního koeficientu -0.67).

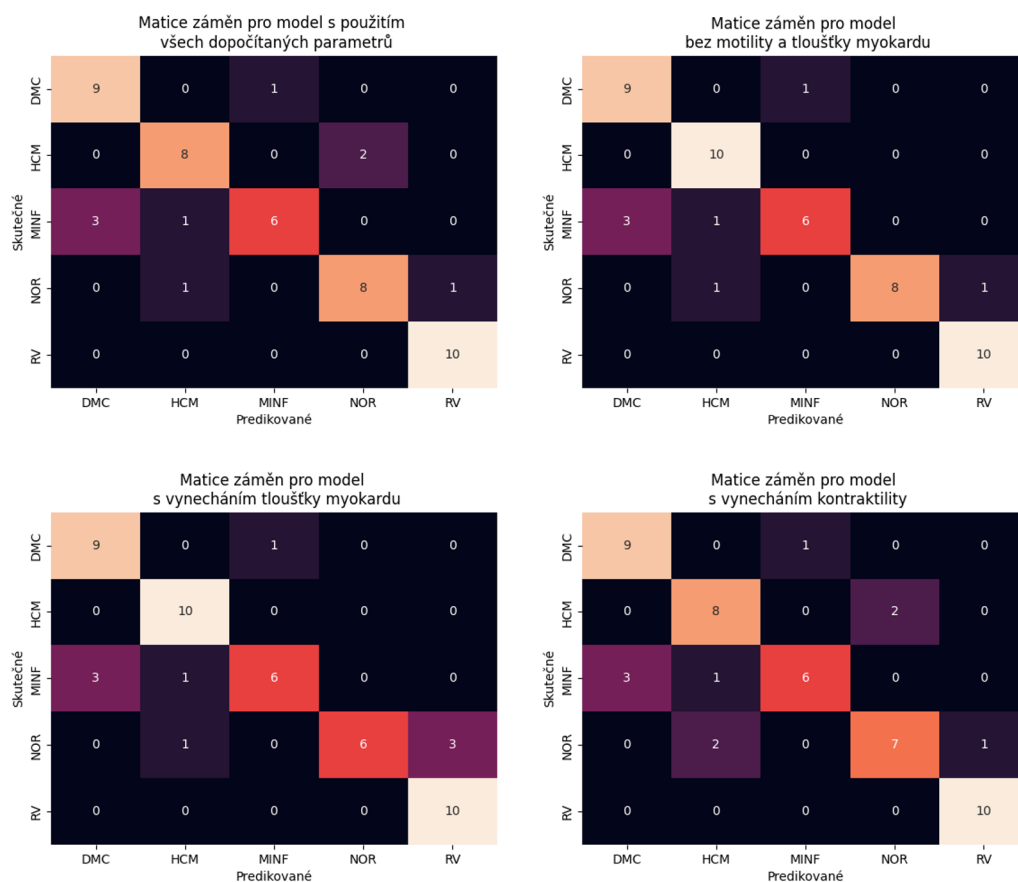
6.3 Zkouška diskriminačních vlastností parametrů pomocí modelu

K posouzení diskriminačních vlastností dopočítaných parametrů byl použit model rozhodovacího stromu, který je součástí balíčku scikit-learn (sklearn) [22]. Jedná se o klasifikační algoritmus, který na podkladě podmínek odpovídající větvení myšleného stromu postupně třídí jednotlivé pacienty mezi klasifikační třídy, ty odpovídají myšleným listům tohoto stromu [5]. Z reálného pohledu představují klasifikační třídy právě diagnostické skupiny, do kterých mají být pacienti řazeni.

K natrénování modelu byla použita dopočítaná data z trénovacího datasetu. Vzhledem k tomu, že trénovací množina byla z hlediska zastoupení jednotlivých diagnóz uspořádaná (nejprve by byly algoritmu předkládáni pacienti s DCM, dále s HCM atd.), bylo zajištěno jejím náhodným přeskládáním, aby byly stromu po-

stupně předkládání pacienti z různých skupin. Souběžně s předkládáním dat příslušného pacienta byla modelu ukázána také jeho příslušnost k diagnostické skupině. Podle toho se v rámci modelu upravují prahové hodnoty, podle kterých jsou následně pacienti tříděni do skupin ve fázi predikce. Z pohledu učení se jedná tedy o model, který se učí s učitelem.

Takto naučenému modelu byla v dalším kroku prezentována data od pacientů z testovací množiny dat, tentokrát ovšem bez toho, aniž by model věděl, do které diagnostické skupiny pacient patří. Tak byly získány výsledné hodnoty vypočtené modelem, které byly porovnány s reálnými hodnotami diagnóz. Tímto způsobem byla následně vykonstruována matice záměn.



Obr. 6.16: Na obrázku jsou matice záměn 4 použitých modelů, každý model posuzoval jinou kombinaci parametrů. Na hlavní diagonále těchto matic se nacházejí shody, tedy správně určené pacienti. Mimo hlavní diagonálu matic se nacházejí špatně klasifikovaní pacienti. Na ose y jsou vyneseny skutečné diagnózy, na ose x diagnózy stanovené klasifikačním modelem.

V základním modelu se vycházelo z volumetrických a funkčních srdečních pa-

parametrů. Úspěšnost takového modelu je prezentovaná vpravo nahoře na obr. 6.16. Následně byl použit model se všemi dopočítanými parametry, přičemž by se dalo očekávat, že tento model dosáhne lepších výsledků, nicméně ani kontraktilita a ani tloušťka stěny nevedly ke zlepšení klasifikační kapacity modelu (obr. 6.16, vlevo nahoře). Další modely využívaly buď jen kontraktilitu nebo tloušťku stěny myokardu, v kombinaci se základními parametry (obr. 6.16, obrázky dole).

Lze si všimnout, že modely dosahují více či méně shodných hodnot. Největší problém činí všem modelům klasifikace pacientů s MINF, z nichž 3 bývají konstatně řazeni mezi pacienty s DCM a jeden mezi pacienty s HCM. Důvodem mohou být často velmi podobné hodnoty parametrů mezi skupinou MINF a DCM. Dále jsou konstantně mezi modely poměrně přesně řazeni pacienti s DCM, z nichž 1 bývá pravidelně řazen mezi pacienty s MINF. Další problematickou skupinu, z pohledu modelu s vynecháním tloušťky myokardu, představují pacienti s NOR, kteří jsou chybně řazeni buď mezi pacienty s HCM nebo RV.

K objektivnímu vyhodnocení úspěšnosti modelů byla dopočítána pozitivní prediktivní hodnota, senzitivita a F1 skóre pro jednotlivé diagnostické skupiny, do kterých byly pacienti řazeni. K výpočtu byla použita výstupní data daného modelu a kontrolní data určující skutečnou příslušnost k diagnostické skupině

Pozitivní prediktivní hodnota udává kolik pacientů z celkového počtu modelem pozitivně označených pacientů bylo skutečně pozitivních. Tedy pravděpodobnost s jakou bude pozitivně označený pacient skutečně pozitivní.

Senzitivita se dopočítá jako podíl správně zařazených pacientů k součtu správně a chybně zařazených pacientů do jiné skupiny. Udává tedy citlivost, s jakou je model schopen řadit pacienty do dané skupiny.

F1 skóre se potom dopočítá z pozitivní prediktivní hodnoty a senzitivity. Dále byla dopočítána celková přesnost, která udává podíl součtu všech správně určených pacientů ke všem pacientům.

Všechny uvedené parametry byly shrnuty pro každý model do společné tabulky 6.1. Největší úspěšnosti dosáhl model, který využíval ke klasifikaci pouze základní dopočítané parametry. Celková úspěšnost tohoto modelu činí 0,86 (hodnota je v tabulce zvýrazněna červenou barvou), zatímco úspěšnosti ostatních modelů dosahovaly buď 0,80 nebo 0,82.

V přílohách je možné rovněž naléznout tabulku, která znázorňuje porovnání výstupů z klasifikačních modelů s referencemi z datasetu (tabulky B.1, B.2).

Tab. 6.1: Tabulka shrnující úspěšnost jednotlivých modelů.

Diagnóza	Pozitivní prediktivní hodnota	Senzitivita	F1 skóre
Model bez redukce příznaků			
DCM	0.75	0.90	0.82
HCM	0.80	0.80	0.80
MINF	0.86	0.60	0.71
NOR	0.80	0.80	0.80
RV	0.91	1.00	0.95
Přesnost	0.82		
Model používající pouze základní volumetrické a funkční parametry			
DCM	0.75	0.90	0.82
HCM	0.83	1.00	0.91
MINF	0.86	0.60	0.71
NOR	1.00	0.80	0.89
RV	0.91	1.00	0.95
Přesnost	0.86		
Model s vynecháním kontraktivity			
DCM	0.75	0.90	0.82
HCM	0.83	1.00	0.91
MINF	0.86	0.60	0.71
NOR	1.00	0.60	0.75
RV	0.77	1.00	0.87
Přesnost	0.82		
Model s vynecháním tloušťky stěny			
DCM	0.75	0.90	0.82
HCM	0.73	0.80	0.76
MINF	0.86	0.60	0.71
NOR	0.78	0.70	0.74
RV	0.91	1.00	0.95
Přesnost	0.80		

Závěr

Bakalářská práce byla věnována výpočtu a analýze diagnostických parametrů srdce, které je možné stanovit z obrazových dat pořízených magnetickou rezonancí. Cílem práce bylo podat přehled těchto parametrů, možností výpočtu a následně jejich samotný výpočet včetně posouzení významu těchto parametrů pro diagnostiku vybraných srdečních onemocnění.

Za tímto účelem byla práce rozdělena do šesti kapitol a tématicky do dvou částí, z nichž první teoretická část seznamuje se základní anatomií srdce, srdečním cyklem a výčtem patologií, pro které má význam stanovovat příslušné parametry. Následně byla představena magnetická rezonance a principy související se vznikem obrazu pomocí této modality včetně popisu jednoho z konkrétních postupů používaného pro zobrazování srdce. Dále byla povedena rešerše parametrů srdeční funkce a postupů, pomocí kterých lze dané parametry z obrazových dat stanovit. Posledním bodem teoretické části bylo sestavení přehledu datasetů a činností, které souvisely s automatizovaným výpočtem parametrů srdeční funkce, a představení datasetu, který byl využit pro účely této práce.

Patá kapitola již spadá do praktické části práce a je věnována výpočtu parametrů srdeční funkce. Objemové parametry byly dopočítány jednoduše z poskytnutých masek, tak že byly spočítány voxely jednotlivých struktur, které byly následně vynásobeny prostorovým rozlišením voxelu. Z objemových parametrů se následně dopočítaly parametry funkční. Dalším krokem byl výpočet tloušťky stěny myokardu levé komory. K tomu byla zvolena radiální metoda, která byla pro účely práce upravena. Posledním krokem výpočetní části bylo stanovení kontraktility myokardu, k čemuž bylo využito postupu segmentální deformační analýzy, konkrétně její semikvantitativní formy. Jak tloušťka stěny, tak kontraktilita musely být pro účely další analýzy globalizovány. Tabulky s dopočítanými hodnotami příznaků vytvořené podle diagnostických skupin byly následně přidány do příloh, aby do nich bylo možné nahlédnout.

Šestá kapitola byla věnována analýze dopočítaných hodnot. Ty byly primárně vizualizovány pomocí krabicových grafů, přičemž co se rozložení dopočítaných hodnot týká, byla splněna očekávání v rámci rozložení mezi jednotlivými diagnostickými skupinami. K odhadu vzájemných vztahů mezi parametry byla následně použita korelační analýza, která byla vizualizována formou korelační matice příznaků. Posledním krokem analýzy byla zkouška modelů, ke které byl zvolen model rozhodovacího stromu. Tento model byl následně trénován pro různé kombinace příznaků, a byla vyhodnocena úspěšnost klasifikace jednotlivých modelů, čímž byly analyzovány dle zadání diskriminační kapacity těchto příznaků. Konkrétní výstupy klasifikačních modelů byly následně shrnuty do tabulek a vloženy do příloh.

Literatura

- [1] BARRETT, K. E.: *Ganong's review of medical physiology*. New York: McGraw-Hill Medical, 24 vydání, 2012, ISBN 978-1-259-00962-4.
- [2] BERNARD, O.; LALANDE, A.; ZOTTI, C.; aj.: Deep Learning Techniques for Automatic MRI Cardiac Multi-Structures Segmentation and Diagnosis. *IEEE Transactions on Medical Imaging*, ročník 37, č. 11, 2018: s. 2514–2525, ISSN 0278-0062, doi:10.1109/TMI.2018.2837502.
Dostupné z: <https://ieeexplore.ieee.org/document/8360453/>
- [3] CAMPELLO, V. M.; GKONTRA, P.; IZQUIERDO, C.; aj.: *IEEE Transactions on Medical Imaging*, ročník 40, č. 12, 2021, ISSN 0278-0062, doi:10.1109/TMI.2021.3090082.
Dostupné z: <https://doi.org/10.1109/TMI.2021.3090082>
- [4] CERQUEIRA, M. D.; WEISSMAN, N. J.; DILSIZIAN, V.; aj.: Standardized Myocardial Segmentation and Nomenclature for Tomographic Imaging of the Heart. *Circulation*, ročník 105, č. 4, 2002-01-29: s. 539–542, ISSN 0009-7322, doi:10.1161/hc0402.102975.
Dostupné z: <https://doi.org/10.1161/hc0402.102975>
- [5] CHARBUTY, B.; ABDULAZEEZ, A.: Classification Based on Decision Tree Algorithm for Machine Learning. *Journal of Applied Science and Technology Trends*, ročník 2, č. 01, 2021-03-30: s. 20–28, ISSN 2708-0757, doi:10.38094/jastt20165.
Dostupné z: <https://jastt.org/index.php/jasttpath/article/view/65>
- [6] DRASTICH, A.: *Tomografické zobrazovací systémy*. Brno: Vysoké učení technické v Brně, Fakulta elektrotechniky a informatiky, Ústav biomedicínského inženýrství, první vydání, 2004, ISBN 80-214-2788-4.
- [7] FLORENTINE, M. S.; GROSSKREUTZG, C. L.; CHANG, W.; aj.: Measurement of left ventricular mass in vivo using gated nuclear magnetic resonance imaging. *Journal of the American College of Cardiology*, ročník 8, č. 1, 1986: s. 107–112, ISSN 07351097, doi:10.1016/S0735-1097(86)80099-7.
Dostupné z: [https://doi.org/10.1016/S0735-1097\(86\)80099-7](https://doi.org/10.1016/S0735-1097(86)80099-7)
- [8] GELBERG, H. J.; BRUNDAGE, B. H.; GLANTZ, S.; aj.: Quantitative left ventricular wall motion analysis. *Circulation*, ročník 59, č. 5, 1979: s. 991–1000, ISSN 0009-7322, doi:10.1161/01.CIR.59.5.991.
Dostupné z: <https://www.ahajournals.org/doi/10.1161/01.CIR.59.5.991>

- [9] GRUBER, B.; FROELING, M.; LEINER, T.; aj.: RF coils. *Journal of Magnetic Resonance Imaging*, ročník 48, č. 3, 2018: s. 590–604, ISSN 10531807, doi:10.1002/jmri.26187.
Dostupné z: <https://doi.org/10.1002/jmri.26187>
- [10] HIDALGO-TOBON, S.: Theory of gradient coil design methods for magnetic resonance imaging. *Concepts in Magnetic Resonance Part A*, ročník 36A, č. 4, 2010: s. 223–242, ISSN 15466086, doi:10.1002/cmr.a.20163.
Dostupné z: <https://doi.org/10.1002/cmr.a.20163>
- [11] HOLIBKOVÁ, A.; LAICHMAN, S.: *Přehled anatomie člověka*. Olomouc: Univerzita Palackého v Olomouci, páté vydání, 2010, ISBN 978-80-244-2615-0.
- [12] HORKÝ, D.; ČECH, S.: *Mikroskopická anatomie*. Brno: Masarykova univerzita, druhé vydání, 2005, ISBN 80-210-3775-X.
- [13] HRAZDIRA, I.; MORNSTEIN, V.: *Lékařská biofyzika a přístrojová technika*. Brno: Neptun, druhé vydání, 2001, ISBN 80-902-8961-4.
- [14] JAN, J.: *Medical image processing, reconstruction, and restoration*. Boca Raton: Taylor & Francis, first edition vydání, 2006, ISBN 08-247-5849-8.
- [15] KADISH, A. H.; BELLO, D.; FINN, J. P.; aj.: Rationale and Design for the Defibrillators to Reduce Risk by Magnetic Resonance Imaging Evaluation (DETERMINE) Trial. *Journal of Cardiovascular Electrophysiology*, ročník 20, č. 9, 2009: s. 982–987, ISSN 10453873, doi:10.1111/j.1540-8167.2009.01503.x.
Dostupné z: <https://doi.org/10.1111/j.1540-8167.2009.01503.x>
- [16] KAWEL, N.; TURKBHEY, E. B.; CARR, J. J.; aj.: Normal Left Ventricular Myocardial Thickness for Middle-Aged and Older Subjects With Steady-State Free Precession Cardiac Magnetic Resonance. *Circulation: Cardiovascular Imaging*, ročník 5, č. 4, 2012: s. 500–508, ISSN 1941-9651, doi:10.1161/CIRCIMAGING.112.973560.
Dostupné z: <https://doi.org/10.1161/CIRCIMAGING.112.973560>
- [17] KITTNAR, O.: *Lékařská fyziologie*. Praha: Grada, první vydání, 2011, ISBN 978-80-247-3068-4.
- [18] LALANDE, A.; CHEN, Z.; DECOURSELLE, T.; aj.: Emidec. *Data*, ročník 5, č. 4, 2020, ISSN 2306-5729, doi:10.3390/data5040089.
Dostupné z: <https://doi.org/10.3390/data5040089>

- [19] MILLER, C. A.; JORDAN, P.; BORG, A.; aj.: Quantification of left ventricular indices from SSFP cine imaging. *Journal of Magnetic Resonance Imaging*, ročník 37, č. 5, 2013: s. 1213–1222, ISSN 10531807, doi:10.1002/jmri.23892.
Dostupné z: <https://doi.org/10.1002/jmri.23892>
- [20] NAVRÁTIL, L.: *Vnitřní lékařství pro nelékařské zdravotnické obory*. Praha: Grada Publishing, druhé vydání, 2017, ISBN 978-80-271-0210-5.
- [21] NEWTON, A.; BUCKEYE, A.; NIH, D. A. A.; aj.: Second Annual Data Science Bowl. 2015.
Dostupné z: <https://kaggle.com/competitions/second-annual-data-science-bowl>
- [22] PEDREGOSA, F.; VAROQUAUX, G.; GRAMFORT, A.; aj.: Scikit-learn: Machine Learning in Python. *Journal of Machine Learning Research*, ročník 12, 2011: s. 2825–2830.
- [23] PETITJEAN, C.; ZULUAGA, M. A.; BAI, W.; aj.: Right ventricle segmentation from cardiac MRI. *Medical Image Analysis*, ročník 19, č. 1, 2015: s. 187–202, ISSN 13618415, doi:10.1016/j.media.2014.10.004.
Dostupné z: <https://doi.org/10.1016/j.media.2014.10.004>
- [24] POLACIN, M.; KAROLYI, M.; EBERHARD, M.; aj.: Segmental strain analysis for the detection of chronic ischemic scars in non-contrast cardiac MRI cine images. *Scientific Reports*, ročník 11, č. 1, 2021, ISSN 2045-2322, doi:10.1038/s41598-021-90283-7.
Dostupné z: <https://doi.org/10.1038/s41598-021-90283-7>
- [25] RADAU, P.; LU, Y.; CONNELLY, K.; aj.: Evaluation Framework for Algorithms Segmenting Short Axis Cardiac MRI. 07 2009, doi:10.54294/g80ruo.
Dostupné z: <https://doi.org/10.54294/g80ruo>
- [26] SARWAR, A.; SHAPIRO, M. D.; ABBARA, S.; aj.: Cardiac Magnetic Resonance Imaging for the Evaluation of Ventricular Function. *Seminars in Roentgenology*, ročník 43, č. 3, 2008: s. 183–192, ISSN 0037198X, doi:10.1053/j.ro.2008.02.004.
Dostupné z: <https://doi.org/10.1053/j.ro.2008.02.004>
- [27] SCHEFFLER, K.; LEHNHARDT, S.: Principles and applications of balanced SSFP techniques. *European Radiology*, ročník 13, č. 11, 2003: s. 2409–2418, ISSN 0938-7994, doi:10.1007/s00330-003-1957-x.
Dostupné z: <https://doi.org/10.1007/s00330-003-1957-x>

- [28] SERAPHIM, A.; KNOTT, K. D.; AUGUSTO, J.; aj.: Quantitative cardiac MRI. *Journal of Magnetic Resonance Imaging*, ročník 51, č. 3, 2019-09-30: s. 693–711, ISSN 1053-1807, doi:10.1002/jmri.26789.
Dostupné z: <https://doi.org/10.1002/jmri.26789>
- [29] SILBERNAGL, S.; DESPOPOULOS, A.: *Atlas fyziologie člověka*. Praha: Grada Publishing, Čtvrté vydání, 2016, ISBN 978-80-247-4271-7.
- [30] TSENG, W.-Y. I.; SU, M.-Y. M.; Tseng, Y.-H. E.: Introduction to cardiovascular magnetic resonance: technical principles and clinical applications. *Acta Cardiologica Sinica*, ročník 32, č. 2, 2016: str. 129, doi:10.6515/ACS20150616A.
Dostupné z: <https://doi.org/10.6515/ACS20150616A>
- [31] VAN ROSSUM, G.; DRAKE, F. L.: *Python 3 Reference Manual*. Scotts Valley, CA: CreateSpace, 2009, ISBN 1441412697.
- [32] WARD, J. P. T.; LINDEN, R. W. A.: *Základy fyziologie*. Praha: Galén, první české vydání vydání, c2010, ISBN 978-80-7262-667-0.
- [33] ČÍHÁK, R.: *Anatomie 3*. Praha: Grada Publishing, druhé, upravené a doplněné vydání, 2004, ISBN 978-80-247-1132-4.

Seznam symbolů a zkratek

EDV	end-diastolický objem – End-Diastolic volume
ESV	end-systolický objem – End-Systolic volume
CM	kardiomyopatie – cardiomyopathy
DCM	dilatační kardiomyopatie – dilated cardiomyopathy
HCM	hypertrofická kardiomyopatie – hypertrophic cardiomyopathy
RCM	restriktivní kardiomyopatie – restrictive cardiomyopathy
EF	ejekční frakce – ejection fraction
MR	magnetická rezonance – Magnetic resonance
MRI	zobrazování magnetickou rezonancí - Magnetic resonance imaging
CT	výpočetní tomografie – Computed Tomography
RF	radiofrekvenční
2DFT	2D Furierova transformace
3DFT	3D Furierova transformace
FID	volně indukovaný signál – free induction decay
bSSFP	balanced steady-state free precession
TR	budící perioda, čas mezi aplikací dvou budících pulzů – time repetition
SR	sekvence Saturation recovery
SE	Spin-Echo sekvence
GE	Gradientní-Echo sekvence
ESF	end-systolická fáze
EDF	end-diastolická fáze
PK	pravá komora
LK	levá komora
MT	tloušťka myokardu – myocardial thickness

Seznam příloh

A	Tabulky s dopočítanými parametry	72
B	Tabulky shod modelů s diagnostickými referencemi	78

A Tabulky s dopočítanými parametry

Tab. A.1: Tabulka shrnující dopočítané výsledky ve skupině DCM, zkratka č.p. je označení pro číslo pacienta.

	LVED	RVED	LVES	RVES	LVEF	RVEF	MYO	MTH	MOT
č.p.	$\frac{ml}{m^2}$	$\frac{ml}{m^2}$	$\frac{ml}{m^2}$	$\frac{ml}{m^2}$	—	—	$\frac{g}{mm^2}$	mm	—
1	135.42	64.03	103.39	27.29	0.24	0.57	79.04	8.04	1.72
2	153.44	54.53	108.73	16.64	0.29	0.69	97.27	8.38	1.56
3	150.05	104.29	130.73	94.67	0.13	0.09	109.23	10.29	1.14
4	180.86	73.68	157.02	58.62	0.13	0.2	122.64	7.78	1.31
5	157.68	92.43	121.52	40.43	0.23	0.56	114.67	8.42	1.61
6	175.9	136.04	150.64	85.66	0.14	0.37	107.19	8.73	0.83
7	141.1	134.07	126.32	97.49	0.1	0.27	87.87	7.88	0.83
8	129.49	74.52	107.51	38.92	0.17	0.48	75.74	8.09	1.89
9	167.73	52.35	142.61	39.18	0.15	0.25	124.92	8.47	1.67
10	166.68	146.45	148.75	111.04	0.11	0.24	96.51	7.34	0.89
11	125.65	83.17	110.19	69.69	0.12	0.16	73.86	7.71	1.11
12	191.67	61.94	144.85	32.08	0.24	0.48	104.3	6.94	1.44
13	158.46	77.52	109.55	57.75	0.31	0.26	131.93	9.96	1.78
14	175.57	126.41	150.64	95.25	0.14	0.25	86.27	7.42	1.72
15	123.87	71.42	91.99	37.99	0.26	0.47	76.66	7.18	1.83
16	228.08	153.99	203.76	106.38	0.11	0.31	103.83	8.06	1.28
17	173.22	145.23	149.55	129.34	0.14	0.11	70.76	6.51	1.61
18	108.01	92.04	83.43	76.81	0.23	0.17	52.76	5.99	1.06
19	142.23	76.22	103.19	47.18	0.27	0.38	83.52	8.76	1.19
20	98.64	74.49	81.59	71.56	0.17	0.04	55.71	6.94	1.67
101	117.34	68.42	82.24	36.93	0.3	0.46	70.62	6.99	1.78
106	134.27	145.16	124.11	128.29	0.08	0.12	61.84	6.57	0.97
113	142.07	82.12	118.74	48.55	0.16	0.41	77.95	7.5	1.83
117	183.02	109.39	132.48	44.93	0.28	0.59	89.11	8.36	1.47
122	130.12	72.25	91.25	38.71	0.3	0.46	97.08	8.95	1.06
131	142.3	134.76	123.88	93.49	0.13	0.31	72.9	6.12	1.56
132	146.28	97.79	126.99	83.82	0.13	0.14	82.96	8.31	1.17
133	153.65	80.01	130.76	57.08	0.15	0.29	82.99	8.26	1.5
136	140.58	72.45	98.21	42.92	0.3	0.41	81.51	7.21	1.39
149	115.59	104.37	67.58	46.92	0.42	0.55	72.84	6.83	1.89

Tab. A.2: Tabulka shrnující dopočítané výsledky ve skupině HCM, zkratka č.p. je označení pro číslo pacienta.

	LVED	RVED	LVES	RVES	LVEF	RVEF	MYO	MTH	MOT
č.p.	$\frac{ml}{m^2}$	$\frac{ml}{m^2}$	$\frac{ml}{m^2}$	$\frac{ml}{m^2}$	—	—	$\frac{g}{m^2}$	mm	—
21	72.58	67.53	23.55	22.97	0.68	0.66	107.74	12.81	2.0
22	50.33	42.01	17.65	23.46	0.65	0.44	51.9	7.32	1.28
23	41.43	35.52	13.28	18.09	0.68	0.49	80.59	12.23	1.83
24	47.35	44.58	13.21	20.39	0.72	0.54	67.79	10.1	2.25
25	84.75	81.7	31.37	25.52	0.63	0.69	94.24	10.1	1.94
26	83.93	69.95	41.95	29.14	0.5	0.58	150.3	14.03	2.03
27	81.49	64.91	24.75	25.01	0.7	0.61	128.18	10.68	1.83
28	63.25	83.39	19.72	34.44	0.69	0.59	103.55	13.25	2.14
29	99.16	73.0	17.98	33.27	0.82	0.54	130.4	9.35	2.47
30	51.48	49.59	13.08	6.97	0.75	0.86	96.16	11.55	2.0
31	84.22	64.18	22.81	26.17	0.73	0.59	96.01	9.53	2.33
32	61.2	70.46	12.27	19.59	0.8	0.72	80.95	11.15	2.5
33	71.55	56.84	20.42	19.0	0.71	0.67	75.04	7.5	2.25
34	75.79	58.22	17.26	15.67	0.77	0.73	129.52	11.84	2.25
35	55.19	75.46	18.32	25.23	0.67	0.67	57.32	8.92	2.19
36	78.35	68.11	31.81	29.13	0.59	0.57	68.15	8.41	1.94
37	30.22	33.11	10.43	17.98	0.65	0.46	51.52	10.96	2.06
38	87.88	65.35	41.57	39.06	0.53	0.4	96.16	8.5	1.78
39	68.99	68.3	19.51	23.89	0.72	0.65	77.39	9.52	2.47
40	71.35	61.48	35.34	30.86	0.5	0.5	122.9	11.93	1.89
104	73.35	70.08	11.41	24.13	0.84	0.66	87.05	10.83	2.17
105	63.66	58.3	13.07	23.21	0.79	0.6	72.01	9.4	2.47
108	83.58	94.85	13.43	32.53	0.84	0.66	90.92	8.49	2.33
111	47.67	40.88	14.21	16.04	0.7	0.61	64.48	13.76	2.03
114	107.55	63.29	32.6	35.08	0.7	0.45	186.74	12.84	2.19
116	76.45	68.67	27.84	19.8	0.64	0.71	74.31	7.47	2.19
134	48.8	60.73	18.44	33.21	0.62	0.45	54.43	8.91	2.0
138	65.39	61.17	20.26	34.06	0.69	0.44	91.59	12.32	2.06
142	54.08	74.06	9.97	27.62	0.82	0.63	62.86	9.75	2.39
146	55.21	55.78	10.58	19.95	0.81	0.64	56.87	9.6	2.22

Tab. A.3: Tabulka shrnující dopočítané výsledky ve skupině MINF, zkratka č.p. je označení pro číslo pacienta.

	LVED	RVED	LVES	RVES	LVEF	RVEF	MYO	MTH	MOT
č.p.	$\frac{ml}{m^2}$	$\frac{ml}{m^2}$	$\frac{ml}{m^2}$	$\frac{ml}{m^2}$	—	—	$\frac{g}{m^2}$	<i>mm</i>	—
41	57.25	48.19	36.6	26.34	0.36	0.45	49.31	9.37	1.69
42	101.78	83.09	68.11	34.45	0.33	0.59	64.92	7.5	1.47
43	86.57	62.36	57.92	30.21	0.33	0.52	52.84	7.47	1.39
44	61.6	54.51	37.5	20.12	0.39	0.63	55.56	7.66	1.47
45	124.14	83.68	87.26	46.59	0.3	0.44	66.61	6.55	1.64
46	103.87	90.84	60.05	40.59	0.42	0.55	79.15	8.84	1.5
47	101.44	61.99	84.47	30.15	0.17	0.51	69.67	8.63	1.33
48	86.96	39.31	58.7	14.12	0.32	0.64	75.55	9.43	1.67
49	66.06	25.75	52.3	7.05	0.21	0.73	50.08	8.05	1.17
50	162.47	55.59	135.76	15.29	0.16	0.72	90.08	7.2	1.33
51	104.82	70.28	59.16	33.09	0.44	0.53	68.98	7.25	1.25
52	87.59	85.02	58.1	49.71	0.34	0.42	60.22	6.72	1.56
53	79.78	53.6	59.99	32.62	0.25	0.39	62.58	8.64	0.83
54	94.63	35.62	70.19	13.52	0.26	0.62	60.95	7.39	0.94
55	74.88	75.82	53.8	38.97	0.28	0.49	64.76	7.72	1.17
56	105.0	82.47	66.03	46.19	0.37	0.44	69.79	7.09	1.72
57	60.15	66.91	45.48	34.9	0.24	0.48	67.87	8.87	2.06
58	93.35	61.92	69.68	18.28	0.25	0.7	68.48	7.91	1.19
59	78.82	75.79	45.96	25.79	0.42	0.66	73.55	8.58	1.0
60	126.61	60.77	81.22	24.81	0.36	0.59	70.29	6.59	1.03
103	80.5	40.16	59.53	15.42	0.26	0.62	82.43	10.05	0.94
112	109.49	92.68	60.01	32.4	0.45	0.65	76.35	7.4	1.69
115	93.21	75.94	59.16	45.29	0.37	0.4	68.15	7.7	1.39
118	76.07	78.65	56.17	38.1	0.26	0.52	71.2	8.27	1.19
120	89.32	38.06	58.04	20.35	0.35	0.47	68.83	8.16	1.64
135	130.62	95.27	104.5	47.48	0.2	0.5	94.66	9.51	1.22
137	113.52	83.86	68.12	46.36	0.4	0.45	74.76	7.82	1.61
143	135.24	80.97	101.22	33.23	0.25	0.59	84.82	7.97	1.39
145	111.4	51.69	89.67	30.5	0.2	0.41	117.17	11.17	1.61
148	79.92	62.5	56.09	42.21	0.3	0.32	56.97	7.58	1.06

Tab. A.4: Tabulka shrnující dopočítané výsledky ve skupině NOR, zkratka č.p. je označení pro číslo pacienta.

	LVED	RVED	LVES	RVES	LVEF	RVEF	MYO	MTH	MOT
č.p.	$\frac{ml}{m^2}$	$\frac{ml}{m^2}$	$\frac{ml}{m^2}$	$\frac{ml}{m^2}$	—	—	$\frac{g}{m^2}$	mm	—
61	62.23	78.94	23.31	28.91	0.63	0.63	51.44	7.7	2.0
62	86.36	97.06	37.31	52.01	0.57	0.46	74.5	8.78	1.92
63	61.93	73.8	16.77	24.28	0.73	0.67	47.87	5.83	2.31
64	63.59	85.42	28.62	46.93	0.55	0.45	64.54	8.84	2.0
65	68.78	83.97	23.36	32.97	0.66	0.61	43.96	6.86	1.83
66	80.95	87.37	28.82	47.74	0.64	0.45	63.63	7.93	1.89
67	82.12	108.1	33.07	54.84	0.6	0.49	65.16	7.46	1.94
68	76.15	77.04	30.4	35.52	0.6	0.54	37.81	5.27	1.94
69	48.63	51.52	21.66	18.52	0.55	0.64	38.75	6.1	2.0
70	49.55	53.69	18.62	20.4	0.62	0.62	38.07	6.49	2.31
71	94.94	110.89	43.02	44.44	0.55	0.6	74.63	7.27	2.03
72	65.18	76.75	29.34	38.77	0.55	0.49	57.15	8.9	2.0
73	56.2	69.02	20.81	36.79	0.63	0.47	45.3	8.55	2.08
74	73.83	97.44	30.59	32.7	0.59	0.66	55.06	7.45	2.06
75	53.05	57.23	25.73	33.41	0.51	0.42	38.78	7.55	1.75
76	74.12	100.4	30.59	32.53	0.59	0.68	55.37	7.47	2.17
77	69.47	83.07	22.79	39.19	0.67	0.53	50.03	7.14	2.17
78	81.54	84.54	30.18	37.35	0.63	0.56	69.28	8.9	1.97
79	60.32	62.16	25.54	30.03	0.58	0.52	56.39	7.58	2.17
80	56.81	65.37	21.49	30.38	0.62	0.54	43.45	7.46	2.0
102	45.37	57.17	13.22	28.44	0.71	0.5	43.85	7.04	2.0
107	90.93	94.25	35.33	56.46	0.61	0.4	50.53	6.14	2.0
110	56.68	77.86	18.85	42.66	0.67	0.45	54.0	8.81	2.06
123	59.12	69.38	16.35	36.94	0.72	0.47	56.95	9.03	2.22
125	78.66	85.88	29.17	46.52	0.63	0.46	47.76	5.53	1.94
128	92.72	86.71	35.8	47.56	0.61	0.45	56.3	6.1	2.06
130	89.14	101.89	35.46	48.22	0.6	0.53	64.13	8.08	1.89
139	75.24	74.14	27.49	39.44	0.63	0.47	46.47	7.06	1.83
144	58.72	51.46	17.23	26.57	0.71	0.48	43.67	7.05	2.08
150	75.49	73.97	19.08	34.24	0.75	0.54	54.09	6.58	2.22

Tab. A.5: Tabulka shrnující dopočítané výsledky ve skupině RV, zkratka č.p. je označení pro číslo pacienta.

	LVED	RVED	LVES	RVES	LVEF	RVEF	MYO	MTH	MOT
č.p.	$\frac{ml}{m^2}$	$\frac{ml}{m^2}$	$\frac{ml}{m^2}$	$\frac{ml}{m^2}$	—	—	$\frac{g}{m^2}$	mm	—
81	84.15	97.98	37.48	69.54	0.55	0.29	46.19	6.03	1.67
82	70.57	103.68	31.77	57.0	0.55	0.45	54.1	8.08	1.42
83	30.81	111.21	13.94	103.28	0.55	0.07	41.48	7.61	1.81
84	48.37	116.13	18.84	69.12	0.61	0.4	29.27	4.47	2.03
85	49.41	112.7	19.84	82.47	0.6	0.27	33.71	6.16	2.0
86	46.38	151.31	17.99	140.16	0.61	0.07	36.2	6.63	1.83
87	98.7	144.61	52.9	107.51	0.46	0.26	66.16	7.54	1.78
88	78.01	89.27	40.25	49.48	0.48	0.45	54.43	7.79	1.31
89	36.12	51.42	13.42	46.21	0.63	0.1	27.18	5.84	2.22
90	48.11	135.1	26.53	80.81	0.45	0.4	39.09	6.34	2.0
91	81.26	123.21	36.89	73.52	0.55	0.4	38.17	5.26	1.78
92	64.68	119.85	25.16	69.89	0.61	0.42	44.68	7.46	1.64
93	55.12	147.84	22.85	58.58	0.59	0.6	32.53	5.62	2.06
94	34.96	63.08	20.07	39.28	0.43	0.38	25.19	5.76	1.47
95	67.39	115.48	30.08	73.9	0.55	0.36	35.27	5.54	2.11
96	76.12	142.02	37.45	108.82	0.51	0.23	61.4	7.3	1.83
97	59.97	100.69	23.95	62.24	0.6	0.38	47.34	7.08	2.0
98	60.6	106.34	26.6	104.3	0.56	0.02	63.49	8.0	1.94
99	70.33	100.36	37.1	68.44	0.47	0.32	48.69	7.54	2.0
100	42.34	109.55	17.83	66.52	0.58	0.39	42.6	7.06	2.03
109	89.89	124.29	42.81	82.35	0.52	0.34	57.46	7.07	1.86
119	83.91	142.49	31.64	72.07	0.62	0.49	52.3	6.49	2.0
121	85.02	121.83	29.17	70.89	0.66	0.42	57.43	7.96	2.06
124	68.74	125.57	28.68	94.53	0.58	0.25	56.84	6.7	1.67
126	64.12	146.9	28.74	85.63	0.55	0.42	38.67	5.17	1.58
127	88.94	124.27	40.72	82.37	0.54	0.34	57.08	6.49	1.17
129	93.24	124.17	40.59	75.88	0.56	0.39	49.8	5.92	1.78
140	83.17	227.94	36.76	138.38	0.56	0.39	47.62	5.8	1.94
141	65.18	182.45	21.15	86.63	0.68	0.53	52.52	7.55	1.92
147	56.53	143.23	15.69	75.46	0.72	0.47	50.52	9.41	2.08

B Tabulky shod modelů s diagnostickými referencemi

Tab. B.1: Tabulka ukazuje shody a neshody výstupů klasifikačního stromu s referencemi. Mod0 odpovídá modelu bez redukce parametrů, Mod1 modelu pouze se základními parametry, Mod2 s vynecháním tloušťky myokardu a Mod3 s vynecháním kontraktility. Tučným písmem jsou zvýrazněny reference, červeně chybně označení pacienti. Č.p. je zkratka pro číslo pacienta.

č.p.	Ref	Mod0	Mod1	Mod2	Mod3
101	DCM	DCM	DCM	DCM	DCM
102	NOR	NOR	NOR	RV	NOR
103	MINF	MINF	MINF	MINF	MINF
104	HCM	HCM	HCM	HCM	HCM
105	HCM	HCM	HCM	HCM	HCM
106	DCM	DCM	DCM	DCM	DCM
107	NOR	RV	RV	RV	RV
108	HCM	HCM	HCM	HCM	HCM
109	RV	RV	RV	RV	RV
110	NOR	NOR	NOR	NOR	NOR
111	HCM	HCM	HCM	HCM	HCM
112	MINF	HCM	HCM	HCM	HCM
113	DCM	DCM	DCM	DCM	DCM
114	HCM	HCM	HCM	HCM	HCM
115	MINF	MINF	MINF	MINF	MINF
116	HCM	NOR	HCM	HCM	NOR
117	DCM	DCM	DCM	DCM	DCM
118	MINF	MINF	MINF	MINF	MINF
119	RV	RV	RV	RV	RV
120	MINF	MINF	MINF	MINF	MINF
121	RV	RV	RV	RV	RV
122	DCM	DCM	DCM	DCM	DCM
123	NOR	HCM	HCM	HCM	HCM
124	RV	RV	RV	RV	RV
125	NOR	NOR	NOR	NOR	NOR

Tab. B.2: Tabulka ukazuje shody a neshody výstupů klasifikačního stromu s referencemi. Mod0 odpovídá modelu bez redukce parametrů, Mod1 modelu pouze se základními parametry, Mod2 s vynecháním tloušťky myokardu a Mod3 s vynecháním kontraktility. Tučným písmem jsou zvýrazněny reference, červeně chybně označení pacienti. Č.p. je zkratka pro číslo pacienta.

č.p	Ref	Mod0	Mod1	Mod2	Mod3
126	RV	RV	RV	RV	RV
127	RV	RV	RV	RV	RV
128	NOR	NOR	NOR	NOR	NOR
129	RV	RV	RV	RV	RV
130	NOR	NOR	NOR	NOR	NOR
131	DCM	DCM	DCM	DCM	DCM
132	DCM	DCM	DCM	DCM	DCM
133	DCM	DCM	DCM	DCM	DCM
134	HCM	NOR	HCM	HCM	NOR
135	MINF	DCM	DCM	DCM	DCM
136	DCM	DCM	DCM	DCM	DCM
137	MINF	MINF	MINF	MINF	MINF
138	HCM	HCM	HCM	HCM	HCM
139	NOR	NOR	NOR	NOR	NOR
140	RV	RV	RV	RV	RV
141	RV	RV	RV	RV	RV
142	HCM	HCM	HCM	HCM	HCM
143	MINF	DCM	DCM	DCM	DCM
144	NOR	NOR	NOR	RV	HCM
145	MINF	DCM	DCM	DCM	DCM
146	HCM	HCM	HCM	HCM	HCM
147	RV	RV	RV	RV	RV
148	MINF	MINF	MINF	MINF	MINF
149	DCM	MINF	MINF	MINF	MINF
150	NOR	NOR	NOR	NOR	NOR