

UNIVERZITA PALACKÉHO V OLOMOUCI

FAKULTA ZDRAVOTNICKÝCH VĚD

Ústav klinické rehabilitace

Bc. Michaela Pečimuthová

**Efektivita rehabilitace po artroskopii ramenního kloubu**

Diplomová práce

Vedoucí práce: MUDr. Petr Kolář, Ph.D., MHA

Olomouc 2023



# ANOTACE

**Typ závěrečné práce:** diplomová

**Název práce:** Efektivita rehabilitace po artroskopii ramenního kloubu

**Název práce v AJ:** The effectiveness of rehabilitation after an arthroscopy of the shoulder joint

**Datum zadání:** 2022-01-13

**Datum odevzdání:** 2023-05-16

**Vysoká škola, fakulta, ústav:** Univerzita Palackého v Olomouci, Fakulta zdravotnických věd, Ústav klinické rehabilitace

**Autor práce:** Bc. Michaela Pečimuthová

**Vedoucí práce:** MUDr. Petr Kolář, Ph.D., MHA

**Oponent práce:** Mgr. Martina Jiráčková

## Abstrakt v ČJ

**Úvod:** Jednou z možností, jak léčit patologii v oblasti ramenního kloubu je v současné době hojně využívaná artroskopická operace. Bezprostředně navazující rehabilitační léčba, která pomáhá navracet pacientovu soběstačnost, je v této práci zhodnocena na základě vybraných metod.

**Cíl:** Cílem diplomové práce je zhodnotit efektivitu rehabilitační léčby vedenou bezprostředně po artroskopické operaci ramenního kloubu. Hodnocení proběhlo před a po provedení artroskopie s navazující rehabilitací, po stanovené době 1 a následně 3 měsíců.

**Metodika:** Experimentálního měření se účastnilo 9 pacientů s patologickým nálezem v oblasti ramenního kloubu, kteří byli následně indikováni k prostému artroskopickému zákroku. Vyřazení byli jedinci s těžkým traumatickým poraněním ramene a jedinci po komplikovaných artroskopiích, kteří měli ihned po zákroku kontraindikaci k pohybu. Výzkumu se účastnili pacienti ve věku 45–66 let. Hodnocení probíhalo za pomoci vybraných metod, kterými byl QuickDASH dotazník, Vizuální analogová škála bolesti a goniometrické měření. Efektivita rehabilitace, měřena za pomoci výše zmíněných metod, byla zhodnocena pomocí rozdílu naměřených hodnot před a po provedení artroskopie s navazující rehabilitací, po stanovené době 1 a následně 3 měsíců. Tudíž měření bylo provedeno celkem 3x.

**Výsledky:** Na základě statistického vyhodnocení dat jsme zjistili signifikantní rozdíl naměřených hodnot reflektující klinické změny stanovených parametrů pro naši výzkumnou skupinu. Po artroskopii ramenního kloubu a jeho následné rehabilitaci došlo ke zvýšení rozsahu pohybu, snížení bolesti a zlepšení výkonu běžných denních aktivit. Z těchto důvodů jsme zamítli nulové hypotézy ve prospěch alternativních, u kterých jsme předpokládali změnu parametrů. Zvýšení rozsahu pohybu bylo pozitivně vnímáno zejména pro znovunavrácení funkčnosti ramene v oblasti sebeobsluhy. Nejvýraznějších změn bylo dosaženo v pohybu do flexe, abdukce a zevní rotace ( $p = 0,00012$ ).

**Závěr:** Artroskopii, jakožto volbu intervence indikovanou u našeho výzkumného souboru vnímáme jako optimální volbu s ohledem na statistické výsledky, které přinesly výrazné zlepšení. Zhodnocení výsledků potvrdilo snížení bolesti, zlepšení rozsahu pohybu a s tím spojené efektivnější provádění aktivit denního života. Na základě mnohonásobného porovnávání jsme dospěli k závěru, že tyto změny nastaly zejména mezi 2. a 3. měřením. Zlepšení kvality života a znovunavrácení funkčnosti ramene bylo dosaženo za pomoci bezprostředně nasedající rehabilitační léčby, která podpořila efekt plynoucí z artroskopie.

#### **Abstrakt v AJ**

**Introduction:** One of the options for treating pathology in the area of the shoulder joint is currently widely used arthroscopic surgery. The immediately following rehabilitation treatment, which helps to restore the patient's self-sufficiency, is evaluated in this work on the basis of selected methods.

**Objective:** The aim of the diploma thesis is to evaluate the effectiveness of rehabilitation treatment conducted immediately after arthroscopic surgery of the shoulder joint. The evaluation took place before and after arthroscopy with subsequent rehabilitation, after a specified period of 1 and then 3 months.

**Methodology:** Nine patients with pathological findings in the area of the shoulder joint, who were subsequently indicated for a simple arthroscopic procedure, participated in the experimental measurement. Individuals with a severe traumatic shoulder injury and individuals after complicated arthroscopies who had contraindications to movement immediately after the procedure were excluded. Patients aged 45-66 years participated in the research. The evaluation was carried out using selected methods, which were the QuickDASH questionnaire, the Visual Analogue Scale and goniometer measurements. The effectiveness of rehabilitation, measured using the aforementioned methods, was evaluated using the difference in measured values

before and after performing arthroscopy with subsequent rehabilitation, after a specified period of 1 and then 3 months. Therefore, the measurement was performed a total of 3 times.

**Results:** Based on the statistical evaluation of the data, we found a significant difference in the measured values reflecting clinical changes in the determined parameters for our research group. After shoulder joint arthroscopy and its subsequent rehabilitation, there was an increase in the range of motion of the shoulder joint, a reduction in pain and an improvement in the performance of normal daily activities. For these reasons, we rejected the null hypotheses in favor of alternative ones in which we assumed a change in the parameters. The increase in the range of motion was perceived positively especially for restoring the functionality of the arm in the area of self-care. The most significant changes were achieved in flexion, abduction and external rotation movements ( $p = 0,00012$ ).

**Conclusion:** Arthroscopy, as the choice of intervention indicated in our research group, we perceive as the optimal choice with regard to the statistical results, which brought a significant improvement. The evaluation of the results confirmed a reduction in pain, an improvement in the range of motion and the associated more efficient performance of daily life activities. Based on multiple comparisons, we came to the conclusion that these changes occurred mainly between the 2nd and 3rd measurements. Improvement of the quality of life and restoration of the functionality of the shoulder was achieved with the help of immediate rehabilitation treatment, which supported the effect resulting from the arthroscopy.

**Klíčová slova v ČJ:** artroskopie, fyzioterapeutická intervence, artroskopická operační léčba, bolest ramene, ramenní kloub, rozsah pohybu, rehabilitace

**Klíčová slova v AJ:** arthroscopy, physiotherapy interventions, arthroscopic surgery, shoulder pain, shoulder joint, range of motion, rehabilitation

**Rozsah:** 90 stran / 8 stran příloh

## **Prohlášení autora o původnosti práce**

Prohlašuji, že jsem diplomovou práci vypracovala samostatně a použila jen uvedené bibliografické a elektronické zdroje.

Olomouc 16. 5. 2023

Michaela Pečimuthová

## **Poděkování**

Mé poděkování patří MUDr. Petru Kolářovi, Ph. D., MHA za vstřícnost, trpělivost a cenné rady, které mi vždy ochotně poskytoval. Děkuji také za jeho čas, který věnoval mé diplomové práci. Dále děkuji Mgr. Kateřině Langové Ph. D. a Bc. Markétě Pecháčkové, za pomoc při statistickém zpracování dat.

# Obsah

|   |           |
|---|-----------|
| Úvod.....   | 9         |
| <b>1 Motorická ontogeneze ramenního pletence.....</b> | <b>10</b> |
| 1.1 Dynamická stabilizace lopatky .....               | 11        |
| 1.2 Svalové řetězce .....                             | 13        |
| 1.2.1 Svalové řetězce horní končetiny.....            | 14        |
| 1.2.2 Svalové řetězce pro lopatku.....                | 14        |
| 1.3 Biomechanika ramenního kloubu .....               | 15        |
| <b>2 Funkční anatomie ramenního pletence.....</b>     | <b>17</b> |
| 2.1 Kloubní pouzdro .....                             | 17        |
| 2.2 Glenohumerální kloub .....                        | 18        |
| 2.3 Akromioklavikulární kloub.....                    | 18        |
| 2.4 Sternoklavikulární kloub.....                     | 19        |
| 2.5 Skapulothorakální spojení.....                    | 19        |
| <b>3 Vyšetření ramenního pletence .....</b>           | <b>20</b> |
| 3.1 Klinické vyšetření.....                           | 20        |
| 3.2 Laboratorní vyšetření.....                        | 22        |
| 3.3 Zobrazovací metody .....                          | 22        |
| <b>4 Patologie ramenního pletence.....</b>            | <b>24</b> |
| 4.1 Vrozené vady ramenního pletence.....              | 24        |
| 4.2 Instability ramenního kloubu .....                | 24        |
| 4.3 Degenerativní onemocnění ramenního kloubu .....   | 24        |
| 4.3.1 Impingement syndrom.....                        | 25        |
| 4.3.2 Syndrom šlachy m. biceps brachii.....           | 26        |
| 4.3.3 Ruptura rotátorové manžety .....                | 26        |
| 4.3.4 Syndrom zmrzlého ramene.....                    | 26        |
| <b>5 Artroskopická operace.....</b>                   | <b>28</b> |
| 5.1 Artroskopické přístupy .....                      | 29        |
| 5.2 Postup po artroskopickém zákroku .....            | 30        |
| <b>6 Fyzioterapie po artroskopii.....</b>             | <b>32</b> |
| 6.1 Myofasciální techniky.....                        | 32        |
| 6.2 Trakce .....                                      | 33        |
| 6.3 Mobilizace .....                                  | 33        |
| 6.4 Ošetření jizvy .....                              | 34        |
| 6.5 Dynamická neuromuskulární stabilizace .....       | 34        |
| 6.6 Vojtova reflexní lokomoce .....                   | 34        |
| 6.7 Proprioceptivní neuromuskulární facilitace.....   | 35        |



|           |   |           |
|-----------|---|-----------|
| 6.8       | Fyzikální terapie .....                       | 35        |
| <b>7</b>  | <b>Cíle a hypotézy výzkumu .....</b>          | <b>37</b> |
| <b>8</b>  | <b>Metody výzkumu .....</b>                   | <b>38</b> |
| 8.1       | Charakteristika výzkumné skupiny .....        | 38        |
| 8.2       | Průběh výzkumu .....                          | 38        |
| 8.2.1     | Terapie.....                                  | 39        |
| 8.3       | Metody výzkumu .....                          | 39        |
| 8.3.1     | Dotazník QuickDASH.....                       | 39        |
| 8.3.2     | Visuální analogová škála.....                 | 40        |
| 8.3.3     | Goniometrické měření .....                    | 40        |
| 8.4       | Metody statistického hodnocení .....          | 40        |
| <b>9</b>  | <b>Výsledky výzkumu.....</b>                  | <b>41</b> |
| 9.1       | Hypotéza 1 .....                              | 41        |
| 9.2       | Hypotéza 2 .....                              | 42        |
| 9.3       | Hypotéza 3 .....                              | 44        |
| 9.4       | Hypotéza 4.....                               | 52        |
| <b>10</b> | <b>Diskuze .....</b>                          | <b>60</b> |
| 10.1      | Diskuze k Hypotézám $H_{01}$ a $H_{A1}$ ..... | 60        |
| 10.2      | Diskuze k Hypotézám $H_{02}$ a $H_{A2}$ ..... | 61        |
| 10.3      | Diskuze k Hypotézám $H_{03}$ a $H_{A3}$ ..... | 62        |
| 10.4      | Diskuze k Hypotézám $H_{04}$ a $H_{A4}$ ..... | 65        |
| 10.5      | Přínos do praxe .....                         | 67        |
| 10.6      | Limity studie.....                            | 67        |
|           | <b>Závěr.....</b>                             | <b>69</b> |
|           | <b>Referenční seznam .....</b>                | <b>70</b> |
|           | <b>Seznam zkratk .....</b>                    | <b>79</b> |
|           | <b>Seznam obrázků .....</b>                   | <b>80</b> |
|           | <b>Seznam tabulek.....</b>                    | <b>82</b> |
|           | <b>Seznam příloh.....</b>                     | <b>84</b> |

## Úvod

Ramenní pletenec, jehož formování probíhá již od narození, od první opory až po fázickou hybnost končetiny, představuje komplex umožňující nejen sebeobsluhu pacienta, ale zároveň plní funkci komunikační a smyslovou. Patří mezi segmenty jejichž zásluhou vstupujeme do interakce s okolním prostředím už od raného dětství (Shea, 2007). Tato důležitost správného ontogenetického vývoje je zmíněna v první kapitole této práce.

V návaznosti na fyziologický průběh vývojových poloh a pohybových vzorů jsou tyto principy dále obsahem terapeutických konceptů a metod, jež patří mezi techniky využívající se v rehabilitaci ramenního kloubu. Aplikovány jsou také techniky myofasciální a další prvky, které jsou podstatnou součástí fyzioterapeutické intervence (kapitola 6).

Jelikož je ramenní kloub složitým komplexem tvořen kostěnými a měkko-tkáňovými strukturami, podléhá patologiím, které jsou mnohdy těžce kompenzovatelné a hůře nahraditelné, než je tomu u ostatních subsystemů v lidském těle. Rameno tak představuje integrovanou jednotku, kde poranění jednoho ze segmentů má vliv na okolní struktury. Patologickým stavům v oblasti ramene je věnována kapitola 4, pojednávající převážně o častých degenerativních procesech ovlivňujících funkci celé horní končetiny.

Artroskopické operace hojně užívané při selhání konzervativní terapie nebo již jako primární řešení daného onemocnění, jsou v souvislosti s následnou fyzioterapií hlavní náplní výzkumné části. Cílem této diplomové práce je zhodnotit efektivitu rehabilitační léčby vedenou bezprostředně po artroskopické operaci ramenního kloubu, hodnocenou po stanovené době 1 a následně 3 měsíců. Na základě vytyčených cílů byl za pomoci měřících metod proveden výzkum popsáný v kapitole 8. Naměřené hodnoty jsou uvedeny a jejich výsledky diskutovány v závěru této práce.

Převážně bylo čerpáno ze zahraničních studií jejichž obsah byl vyhledán v online databázích: Medvik, ScienceDirect, PubMed, EBSCO. Pro tvorbu teoretické části práce bylo využito zejména českých zdrojů dostupných na půdě Knihovny Univerzity Palackého. Bylo vyhledáno přes 50 zahraničních studií, které analyzovaly shodná témata a byly získány prostřednictvím klíčových slov: artroskopie, fyzioterapeutická intervence, artroskopická operační léčba, bolest ramene, ramenní kloub, rozsah pohybu, rehabilitace. V anglickém překladu: arthroscopy, physiotherapy interventions, arthroscopic surgery, shoulder pain, shoulder joint, range of motion, rehabilitation.

# 1 Motorická ontogeneze ramenního pletence

Pro fyziologický pohyb v ramenním kloubu je důležitý dostatečný rozsah pohybu se současnou schopností kvalitní stabilizace hlavice v glenoidní jamce. Tato centrace v kloubu je v základu tvořena již v dětství během posturální ontogeneze. Na vhodně zastabilizovanou lopatku i ramenní kloub postupně navazuje opora horní končetiny s následnou fázickou hybností ruky. Od tohoto základu se dále odvíjí dovednost opory dolních končetin a dalších pohybových vzorů. Pokud je tedy centrace kloubu nedostatečná, můžeme pozorovat nesprávný projev motorických funkcí nejen v oblasti horní končetiny, ale i v rámci celého těla (Buchelová et al., 2017, s. 9).

Posturální ontogeneze horní končetiny je rozdělena do 4 stádií a je závislá na zralosti centrálního nervového systému (CNS).

- 1. stádium (6. týden):** postupný ústup řízení motoriky z oblasti míšní úrovně. První snahy o úchop se objevují také v závislosti na motivaci;
- 2. stadium (3. měsíc):** opora o obě předloktí v proximální části;
- 3. stadium (5. měsíc):** vrchol opěrné funkce horní končetiny. Dítě v této fázi zvládne oporu o jednoho předloktí, což mu umožní manipulaci s druhou horní končetinou. V takovém stádiu je umožněn pohyb přes opěrnou stabilizovanou hlavici humeru, a tedy pohybu v uzavřeném kinematickém řetězci, kdy se pohybuje jamka vůči hlavici;
- 4. stadium (6. měsíc):** opora při nataženém loketním kloubu a rozevřené dlani. Tím se dítě dostává do vyšší pozice a zvětší se jak zorné pole, tak motivace k dalšímu pohybu. Současně se vyvíjí opora o horní končetinu v pozici na boku (Čápová, 2008).

Takto předem naprogramované pohybové chování je vytvářeno v průběhu zrání CNS. Vývoj jedince je postaven na neurofyziologickém a biomechanickém principu, které jsou společně zásadní pro správný vývoj. Totiž vyváženost tahu svalů formující ramenní pletenec, tvoří nejvýhodnější pozici pro zatížení kloubu a tím zajišťuje jeho centrované postavení. Pokud je tato rovnováha narušena vzniká riziko výskytu patologických změn v oblasti ramene i následných sekundárních obtíží. Adekvátní motorika je utvářena synchronizovanou aktivitou svalů již během vývoje lidského jedince (Čápová, 2008; Kolář, 2009; Vojta, 2010).

Čápová (2008) uvádí, že jedinec se snaží zaujmout co nejkvalitnější pozici, ze které bude následně vykonán kvalitní pohyb. Ramenní kloub má za úkol zajistit dostatečnou volnost pro pohyb horní končetiny a zároveň neselhat při jeho zatížení.

## 1.1 Dynamická stabilizace lopatky

Dynamickou stabilizaci lopatky zajišťují svaly ramenního pletence, kde hrají důležitou roli svaly rotátorové manžety. Podílejí se nejen na stabilizaci kloubu, ale také na jednotlivých pohybech horní končetiny. Tah svalů znázorněn na obrázku 1., s. 12.

Pokud bychom na pohyby v ramenním kloubu pohlíželi pouze z mechanického hlediska byl by pohyb možný pouze za pomoci 6 svalů. Lidské tělo a jeho pohyby však představují mnohem složitější systém a na provádění pohybu se podílí celé skupiny svalů. Jejich souhrou získáváme harmonickou a pro tělo energeticky výhodnou pohybovou strategii. Takle spolupráce a aktivace velkého množství svalů kolem kloubu je nazývána jako svalová redundance neboli nadbytečnost, která umožňuje vykonávat stejný pohyb více odlišnými způsoby (Prilutsky a Zatsiorsky, 2002).

Redundance, a tedy výběr ze široké škály možností nám umožňuje adaptaci – i přes rozličné podmínky je jedinec schopen vykonat cílený pohyb. Variabilita zapojených svalů nám dovoluje snížit riziko svalové únavy, zranění nebo např. nahrazení funkce poškozeného svalu. Na tuto schopnost svalového systému poukazují nejen zahraniční studie, ale i české publikace (Janura, 2011, s. 42; Madeleine et al., 2008).

Dále Janura (2011) ve svém vydání podotýká kooperaci svalů v tzv. silovém páru. Při zaměření se na ramenní kloub by silovým párem byl m. deltoideus spolu s již zmíněnými svaly rotátorové manžety. Pokud bychom uvedli příklad abdukce v ramenním kloubu, agonistou by v tomto případě byl m. deltoideus zajišťující točivý moment v kloubu a antagonistu by představovaly svaly rotátorové manžety působící jeho stabilizaci.

Samotná abdukce je v iniciální fázi vykonána převážně pomocí m. supraspinatus díky jeho výrazné rotační složce. Při zvětšení úhlu abdukce tuto funkci přebírá m. deltoideus, který má v počáteční fázi spíše stabilizační funkci.

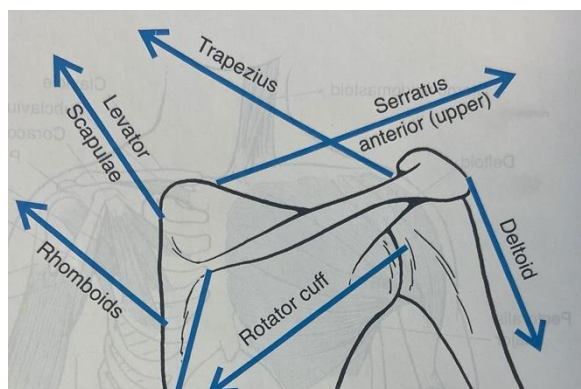
Aktivita rotátorové manžety je při tomto pohybu nezbytná zejména pro zabránění dislokace hlavice z jamky, ke které by docházelo při zvětšujícím se rozsahu pohybu (Escamilla et al., 2009; Janura, 2011).

Změna pozice lopatky a celého ramenního pletence může vyústit v patologii, čímž se zároveň zvyšuje riziko poranění kloubu. Nevýhodnou pozicí je zejména výrazná protrakce lopatky, která redukuje šířku subakromiálního prostoru. Za této situace vzniká nebezpečí vzniku impingement syndromu, který patří dle studie z roku 2022 mezi nejčastější příčinu bolesti ramenního kloubu. Fyziologická pozice lopatky a opačný pohyb do retrakce, tvoří naopak větší prostor pod akromiem a vytváří tak ideální pozici pro aktivaci m. supraspinatus během elevace humeru (Creech a Silver, 2022; Escamilla et al., 2009).

Pozice lopatky je tedy zásadní pro správnou funkci nejen samotného ramenního pletence, ale celého kinematického řetězce horní končetiny. Pro posouzení abnormalit sledujeme funkci skapulohumerálního rytmu, pozici ramene a další patologické jevy, které mohou narušit správnou funkci lopatky a vést k její dyskinezi.

Mezi nejběžnější patologie související s dyskinezí lopatky jsou již zmiňovaný impingement syndrom; dále poranění rotátorové manžety, glenoidního labra, zlomeniny klíční kosti, akromioklavikulární nestabilita, zmrzlé rameno a další. Společným rysem všech těchto dyfunkcí je porucha skapulohumerálního rytmu. Problémy mohou přinášet ale i nestrukturální příčiny. Tím, že kolem lopatky funguje velké množství svalů v různých směrech, je její pohyb závislý na rozložení síly a směru tahu příslušných svalů. Neadekvátní timing těchto svalů, svalová aktivace

nebo nepřiměřená síla svalové kontrakce mohou narušit fyziologickou funkci lopatky (Panagiotopoulos a Crowther, 2019).



**Obrázek 1** Znárodnění tahu svalů (rotátorová manžeta spolu s okolními svaly zajišťující správné postavení ramene) (Hamill, Knutzen a Derick, 2014, s. 140)

## 1.2 Svalové řetězce

Pozice pohybových segmentů je v těle stabilizována nebo naopak upravována pomocí aktivity svalů, kloubů a vazivových struktur. Při změnách polohy kloubu je vyvolána aktivita nejen v kolem kloubních svalech, ale zároveň ve svalech posturálních, zajišťujících rovnováhu lidského těla při pohybu.

Svaly utvářející funkční skupiny (agonista–antagonista–synergista) jsou základem pro svalové řetězce. Za pomoci různých svalových skupin v řetězci je vytvářen odlišný pohyb, než by tomu bylo u kontrakce jednotlivých izolovaných svalů. Mezi těmito funkčními celky

musí existovat vzájemná souhra, která začleňuje sval do účelného pohybu. Tato integrace a synchronizace je zprostředkována svaly řízenými z CNS. Zároveň je základem pro pohybovou koordinaci a neměla by být opomíjenou složkou při vyšetření (Véle, 2012, s.176, 178).

V publikaci od Véleho (2012) nalezneme označení „svalové smyčky“, které definuje jako skupinu dvou nebo více svalů kotvící se na vzdálené kostěné struktury. Svalové řetězce vznikají spojením svalových smyček, které jsou propojeny šlachovými, fasciálními a kostěnými strukturami. Vytvořený svalový řetězec umožňuje komplexní pohyb v různých rovinách, směrech a diagonálách (Dylevský, 2007, s. 163; Janda, 1999; Véle, 2012).

### **1.2.1 Svalové řetězce horní končetiny**

Na to, aby mohlo docházet ke správnému pohybu celého ramenního pletence, je nezbytná rovnováha svalových smyček zabezpečující funkci celé horní končetiny. Chybná výchozí pozice lopatky může být zapříčiněna nejen strukturálním poškozením svalu, ale problém se může objevit i na úrovni řídicí. Rozlišení těchto dvou lézí nesmí být opomíjeno z důvodu odlišného přístupu v léčebné rehabilitaci.

Pokud svaly pracují synchronně a tah obou funkčních jednotek je optimální, je zajištěna střední centrovaná pozice. V opačném případě, a tedy při svalové nerovnováze, by nastala svalová dysbalance a tím i riziko poškození kloubu (Véle, 2012, s. 188).

### **1.2.2 Svalové řetězce pro lopatku**

Pro příklad je zde uvedena svalová smyčka pro lopatku, kde m. rhomboideus zajišťuje její pohyb k páteři zatímco m. serratus anterior provádí pohyb směrem k žebřím. Jednotlivé svalové smyčky jsou dále zapojeny do složitějších svalových řetězců, jež je uvedeno níže.

Lopatka, jako jedna z komponent ramenního pletence, je součástí čtyřech svalových smyček, které dohromady tvoří dynamický závěs lopatky. Tento vytvořený komplex funguje jako punctum fixum pro humerus, který tak má možnost pro pohyb. Jak již bylo zmíněno, jedná se o závěs dynamický, tudíž pohyb lopatky je řízen pohybem svalových smyček (Véle, 2012, s. 187, 188).

Čtyři základní svalové smyčky pro lopatku:

1. Páteř – m. rhomboidei – lopatka – m. serratus anterior – hrudník: smyčka pro addukci a abdukci lopatky.
2. M. trapezius superior, m. levator scapulae, m. trapezius inferior – scapula: smyčka pro depresi a elevaci lopatky

3. Žebra – m. pectoralis minor – lopatka – m. trapezius superior – m. levator scapulae – obratle: smyčka pro depresi a elevaci ramene
4. Obratle – m. trapezius medialis – lopatka – m. serratus anterior – žebra: smyčka fixující lopatku

### 1.3 Biomechanika ramenního kloubu

V ramenním kloubu je možný pohyb ve všech rovinách, a tak se řadí mezi klouby, které vykazují velké rozsahy pohybů (viz tabulka 1, s. 15). Jak již bylo uvedeno v předchozích kapitolách, jednotlivé pohyby vznikají souhrou a součinností všech okolních struktur. Proto například plná abdukce může být fyziologicky provedena pouze při správné funkci lopatky. Takovéto odpovídající provedení zajišťují především svaly a vazy, které musí být v optimálním napětí. Měkkotkáňové struktury tak zajišťují nejen provedení pohybu, ale také stabilitu kloubu, při které hrají klíčovou roli svaly rotátorové manžety (Rychlíková, 2019, s. 101, 193).

Tím, že ramenní kloub podléhá spíše silám tahovým než samotnou tíhou, jsou klouby a kostní struktury postiženy méně, než je tomu například u kloubu kyčelního. Měkké tkáně jsou tedy v případě ramenního kloubu mnohdy přetěžované a mohou vykazovat širokou škálu různých patologií (Rychlíková, 2019, s. 101, 193).

Ramenní kloub je maximálně stabilní, pokud se nachází v tzv. centrované pozici. Tato situace nastává tehdy, pokud jsou střední a dolní vlákna glenohumerálního vazy v maximálním napětí a kloubní plochy dosahují velké kongruence. U ramenního kloubu se jedná o abdukci společně se zevní rotací a hovoříme tak o „close pack position“ (Kapandji, 1982, s. 30).

Míra nestability ramenního kloubu stoupá tehdy, pokud se hlavice humeru dostává do decentrované pozice. Tento stav nastává v důsledku nízké kongruence kloubních ploch nebo nevhodném působícím směru reakční síly (Janura, 2003).

**Tabulka 1** Pohyby ramenního kloubu (Kolář, 2009, s. 146)



|   |           |
|---|-----------|
| <b>Flexe</b>  | 150°–170° |
| <b>Horizontální flexe</b>                                       | 130°–160° |
| <b>Extenze</b>  | 40°       |
| <b>Horizontální extenze</b>                                     | 40°–50°   |
| <b>Abdukce</b>  | 180°      |
| <b>Addukce</b>  | 20°–40°   |
| <b>Zevní rotace</b> ( <i>s paží u těla; 90° flexe v LOK</i> )   | 60° – 70° |
| <b>Vnitřní rotace</b> ( <i>s paží u těla; 90° flexe v LOK</i> ) | 60°– 70°  |
| <b>Zevní rotace</b> ( <i>s 90° abdukcí</i> )                    | 90°       |
| <b>Vnitřní rotace</b> ( <i>s 90° abdukcí</i> )                  | 70°       |

## 2 Funkční anatomie ramenního pletence

Funkčnost ramenního pletence je zajištěna pomocí čtyř kloubních spojení, kterými jsou glenohumerální, akromioklavikulární (AC), sternoklavikulární (SC) a skapulothorakální kloub (Dungl, 2014, s. 535). Thorakální a subakromiální spojení, které doplňuje Kolář (2009, s. 145) jsou označovány za nepravé klouby podílející se především na zvýšení rozsahu pohybu.

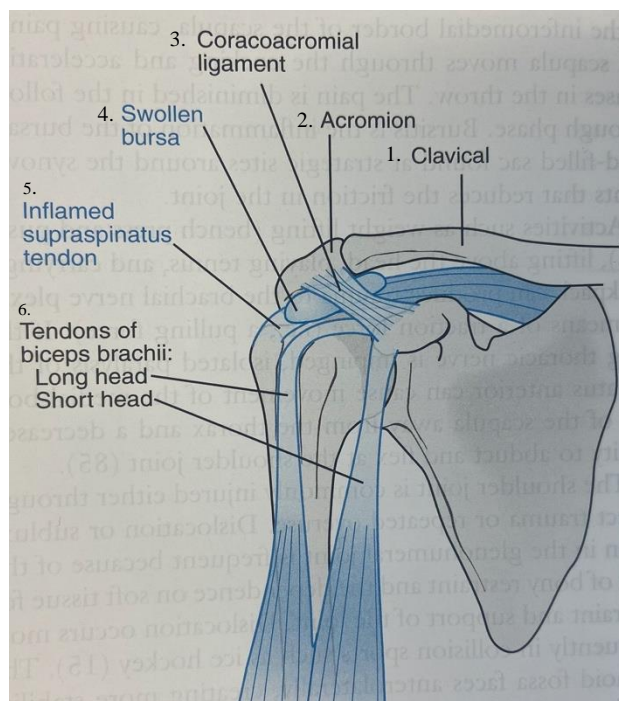
### 2.1 Kloubní pouzdro

Kloubní pouzdro se upíná na lopatku a collum anatomicum humeri. Jeho volnost, která je nejvýraznější v mediokaudální oblasti, zajišťuje značnou kloubní vůli. Oblast, kde kloubní pouzdro vykazuje největší volnost se nazývá recessus axillaris (Dungl, 2014, s. 535).

Rychlíková (2002, s. 219) ve své publikaci uvádí, že při retrakci kloubního pouzdra dochází ke vzniku adheze právě v této axillární části. Tuto skutečnost potvrzují i zahraniční studie. Množství synoviální tekutiny v kloubní dutině je za fyziologických podmínek asi 10–15 ml. V případě patologie se může objem v kloubu snižovat (Dungl, 2014, s. 535; Le et al., 2017; Ramirez, 2019).

Ventrálně je povrch kloubního pouzdra zesilován ligamentózním aparátem: ligamentum (lig.) glenohumerale superior, medium a inferior. Mezi horním a středním lig. se nachází prostor tzv. foramen ovale Weitbrechti komunikující se subskapulární burzou. Dále mezi středním a dolním lig. tzv. foramen Rouvieri pro spojení se subkorakoidní burzou. Jelikož je nejvíce ohrožená oblast přední části kloubního pouzdra, je přítomnost luxací, zejména těch posttraumatických, lokalizováno v této oblasti. Tento fakt potvrzují jak zahraniční studie, tak i české knižní publikace (Dungl, 2014, s. 535; Patrick et al., 2015; Provencher et al., 2021; Přikryl, 2008, s. 277; Přikryl et al., 2022, s. 19).

Dalšími významnými vazy zajišťující pevnost a stabilitu kloubu jsou lig. coracohumerale a lig. coracoglenoidale. Nad hlavicí humeru probíhá ploché lig. coracoacromiale tvořící fornix humeri. Tento oblouk tvoří zároveň strop pro subakromiální prostor, který sehraává významnou roli při vzniku patologií ramenního kloubu, a to často při omezené abdukci nad 90°. Je zde umístěna subakromiální bursa, která často podléhá patologickým změnám (viz obrázek 2, s. 17) (Dylevský, 2009). Kirsch (2013) dokonce uvádí, že zkrácený korakoakromiální vaz je příčinou většiny bolestí v oblasti ramenního pletence.



**Obrázek 2** Fornix humeri (Hamill, Knutzen a Derick, 2014, s. 146)

**Legenda** 1 – klavikula, 2 – akromion, 3 – korakoakromiální ligamentum, 4 – subakromiální bursa, 5 – poškozená šlacha m. supraspiantus, 6 – šlacha dlouhé a krátké hlavy m. biceps brachii

## 2.2 Glenohumerální kloub

Velká hlavice pažní kosti naléhá na fossu glenoidalis, která představuje asi 20–30 % kloubní plochy hlavice humeru. Jelikož se jedná o kloub kulovitý volný, který je zároveň nejpohyblivějším kloubem těla, je obvod jamky doplněn o labrum glenoidale. Tento chrupavčitý lem zvětšuje jak velikost plochy, tak hloubku jamky a tím zvyšuje stabilitu v kloubu. Samotná plocha kloubní jamky svírá se sagitální rovinou úhel 30°. (Dunzl, 2014, s. 535; Dylevský, 2009; Kolář, 2009, s. 145).

## 2.3 Akromioklavikulární kloub

Jedná se o propojení dvou kostěných struktur – akromia a klavikuly. Pohyby v kloubu jsou možné všemi směry, ale vzhledem k pevnosti okolních vazů a tuhému kloubnímu pouzdru jsou tyto pohyby minimální a nedovolují velké rozsahy. Zachování funkčnosti a pohyblivosti AC je ale zásadní, jelikož svojí aktivitou doplňuje pohyb v SC kloubu. Až u poloviny případů se zde vyskytuje discus articularis (Čihák, 2016, s. 263; Kolář, 2009, s. 145).

## 2.4 Sternoklavikulární kloub

Kloub složený, spojující klavikulu a manubrium sterni. Nalezneme zde discus intervertebralis, který kompenzuje nerovnoměrný povrch kloubních ploch. Na klíční kosti je kloubní plocha větší, proto klíček lehce prominuje kraniálním směrem. Pohyby jsou podobně jako u AC možné všemi směry, ale pouze v malých rozsazích. Při traumatickém poranění horní končetiny dochází spíše ke zlomeninám klíční kosti než k luxaci skloubení, a to převážně díky tuhosti kloubního pouzdra a probíhajících vazů, které jej doplňují (Čihák, 2016, s. 262; Dhawan et al., 2018).

## 2.5 Skapulothorakální spojení

Posun lopatky po hrudníku je realizován pomocí skapulothorakálního skloubení. Nejedná se o pravý kloub, ale představuje spíše funkční spojení, které je doplněno řídkým vazivem ležícím mezi těmito strukturami (Kolář, 2009, s. 145).

Funkčnost tohoto spojení je zásadní pro plynulý průběh skapulohumerálního rytmu, jenž ovlivňuje další struktury ramenního pletence. Poměr 2:1 představuje velikost rozsahů pohybu odehrávající se v glenohumerálním a již zmíněném thorakoskapulárním skloubení. V iniciální fázi abdukce, asi prvních 30°, je prokázána aktivita pouze v glenohumerálním kloubu, což je měněno s narůstající abdukcí. Rotace o velikosti 60° připadá lopatce, která se tak přibližuje horizontální rovině. Tím se zvyšuje rozsah pohybu i stabilita kloubu, a naopak dochází k úbytku energetické náročnosti kladené na okolní svalstvo (Bartoniček a Heřt, 2004, s. 100, 101; Dylevský, 2009; Kolář, 2009, s. 146).

Neméně důležité jsou již výše zmíněné klouby nacházející se v blízkosti ramenního kloubu, které jsou aktivní po celou dobu pohybu. Konkrétně zapojení AC kloubu vede k rotaci klíční kosti za pomoci napínání lig. coracoclaviculare. Janura (2003) představuje ve své publikaci klavikulární rytmus, kdy na 10° abdukci připadne 4° elevace klíčku. Toto pravidlo platí při abdukci paže do 90°. Pro plynulý pohyb je tedy nezbytná souhra všech struktur, jež jsou ve spojení s ramenním pletencem.

### 3 Vyšetření ramenního pletence

Základem vyšetření ramenního kloubu je jeho klinické zhodnocení, které obsahuje jednotlivé kroky vedoucí k odhalení problému nemocného (viz kapitola 3.1). Jeho základem je kvalitní odebrání anamnézy jako důležitého diagnostického klíče. Pro zpřesnění pak využíváme laboratorní testy a zobrazovací metody (viz kapitola 3.2, 3.3) sloužící k detailní detekci námi zkoumané patologické oblasti (Kolář, 2009; Yang et al., 2021).

#### 3.1 Klinické vyšetření

Rameno a paže jsou obvyklá místa, kde se objevuje přenesená bolest z jiné oblasti; bránice, myokard, cervikální patologie a další. Pro stanovení diagnózy je důležité klinické vyšetření ramenního kloubu, přičemž anamnéza může naznačovat původ bolesti. Důležitým bodem je vyšetření jednotlivých struktur pohledem i pohmatem, kdy si všímáme postavení ramene a napětí okolních svalů, tedy svalového tonu. Klíčové je sledovat oblast ramene jak v klidu, tak při pohybu a vyšetřovat pasivní i aktivní pohyby končetiny. Nezbytná pro pohyblivost v ramenním kloubu je také neporušená joint play. Posouzení měkkotkáňových, kostěných a kloubních struktur souvisejících s danou oblastí; šíje, lopatka, humerus, klíční kost, by neměly být opomíjenou částí vyšetření. (Hertling a Randolph, 2006, s. 292; Kolář, 2009, s. 147; Rychlíková, 2002, s. 111).

#### Anamnéza

Při rozhovoru s pacientem se dotazujeme na jeho subjektivní potíže. Věnujeme se přímo bolesti a zajímá nás, zda se vyskytuje při pohybu nebo v klidu. Klidová bolest může signalizovat zánět nebo degenerativní změny kloubu. Bolesti při pohybu jsou naopak typické pro patologii rotátorové manžety a příslušných měkko-tkáňových struktur. Problém v pohybu do zapažení může značit nestabilitu ramene. Při postižení dlouhé šlachy bicepsu se bolest projikuje směrem na paži, což je rozdílem od poškození rotátorové manžety, kdy je propagace spíše do oblasti m. trapezius. Mezi další významné body anamnézy patří rozlišení krátkodobé nebo dlouhodobé bolesti a rovněž problémy se spánkem při lehu na bolavém rameni (Přikryl et al., 2022, s. 27).

Nezbytné je také informovanost o přidružených onemocněních, detekce operací, úrazů, neurologických onemocnění a dalších komplikací. Stanovení diferenciální diagnostiky může být v případě ramenního kloubu obtížné a mnohdy komplikované (Kolář, 2009, s. 147; Rychlíková 2002, s. 111).

## **Aspekce**

Aspekci neboli pohledem bychom měli na rameno pohlížet ze všech stran a všimnout si konfigurace, otoku, dermatografismu a dalších odlišností v dané oblasti. Nemělo by chybět porovnání s druhou horní končetinou a vnímání postavení celého ramenního pletence v souvislosti s ostatními segmenty těla (Kolář, 2009, s. 147; Rychlíková 2002, s. 112).

## **Palpace**

Palpační dovedností nalezneme bolestivé body ve svalech a v podkoží, a to nejčastěji v okolí úponů vazů a svalů. Informace o změně teploty, svalového tonusu či přítomnosti krepitací a drásotů bychom měli vždy zaznamenat (Kolář, 2009, s. 147).

## **Pasivní pohyb**

Podstatné při vyšetřování pasivních pohybů je zcela relaxované svalstvo pacienta. Vyšetření může být prováděno v různých polohách. Pokud je omezení hybnosti dle kapsulárního vzorce jedná se dle Lewita (2003) i Koláře (2009, s. 148) o intraartikulární patologii a signalizaci možného zánětu v kloubu.

Dle Cyriaxe je kloubní vzorec následující; zevní rotace, abdukce a vnitřní rotace. Při fixaci lopatky bychom cílili čistě na glenohumerální kloub a omezení by pak bylo, dle Sachse, nejprve při pohybu do abdukce a až poté do zevní rotace.

## **Aktivní pohyb**

Vyšetřování aktivního pohybu by mělo být prováděno současně zdravou i postiženou horní končetinou. Detekujeme tak rozdíl mezi rozsahy pohybů, plynulostí a bolestivostí. Neopomíjíme také pohyby v přilehlých kloubech, zejména SC a AC, jelikož jejich patologie může omezovat pohyb v rameni. U nedostatečné aktivní hybnosti máme podezření na oslabené nebo poškozené svalstvo (Kolář, 2009, s. 148; Rychlíková, 2002, s. 112).

Dle jednotlivých testů skrze kombinaci pohybů se zaměřujeme na danou oblast. Pro příklad uveden: Apley test: kombinace abdukce a zevní rotace; Apley Scratch test: kombinace vnitřní rotace a addukce. Dále testy na rotátorovou manžetu; Cyriaxův bolestivý oblouk, test klesající paže, Neerův test, impingement test dle Hawkinse (Kolář, Máček, 2021).

## **Joint play**

Joint play nazývána také jako kloubní hra, je vyšetření důležité pro zjištění případného omezení kloubu. Dle Mennella (1970) je joint play nezbytná pro provedení plynulého a hladkého pohybu, kterého je dosaženo pouze při společné souhře struktur a při fyziologické pohyblivosti kloubu.

Pokud je přítomna blokáda do jednoho nebo i více směrů můžeme provádět mobilizaci pro jeho opětovné uvolnění (viz kapitola 6.3). U ramenního kloubu je tato funkce důležitá hlavně při pohybu do abdukce, jelikož musí být zajištěn kaudální sestup hlavice v glenoidální jamce (Mennell, 1970).

### **Vyšetření pohybů proti odporu**

Bolest ramene při odporovaných pohybech je signalizací pro patologii šlach nebo svalů, které se na pohybu podílejí. Testujeme abdukci, zevní a vnitřní rotaci. Vyšetření zaměřujeme na svaly rotátorové manžety, které jsou často patologicky změněny. Důležité je nejen hodnocení svalové síly, ale také subjektivní pocit udávaný pacientem (Kolář, 2009, s. 148).

## **3.2 Laboratorní vyšetření**

Laboratorní testování může sloužit jako doplněk vyšetření nebo být nezbytnou součástí při stanovení pacientovi diagnózy. Je nápomocné především ke specifikaci onemocnění či ozřejmění výsledků terapie (Dungl, 2014, s. 21).

## **3.3 Zobrazovací metody**

Při indikaci k vytvoření snímku je nutné zvážit, zdali je výtěžnost z tohoto vyšetření přínosná. Negativní nálezy u zobrazovacích metod neznamenaají kontraindikaci k provedení artroskopie (ASK) jelikož vždy musí být posouzen celkový stav pacienta s ohledem na jeho subjektivní obtíže a klinickém vyšetření (Příkryl et al., 2022, s. 39).

Magnetická rezonance (MR) je volena především k zpřesnění diagnózy a zjištění mechanických příčin vzniku kloubního výpotku. Má výpovědní charakter zejména při lézích rotátorové manžety a dlouhé hlavy m. biceps brachii (Dungl, 2014, s. 538). Příkryl et al. (2022, s. 38) doplňuje významnost podání kontrastní látky pro detailní obraz.

Rentgenové vyšetření (RTG) by měl každý pacient před ASK podstoupit. Jelikož ramenní kloub představuje složitý komplex struktur, je nutné vyhotovení RTG snímku minimálně ve dvou projekcích, nejčastěji však anteroposteriorní projekce, která je základním pilířem při snímkování. Při nepřehlednosti je doplněno o další snímky. Jsou významné u luxací, zlomenin nebo podezření na degenerativní poruchu.

Arthrografie s aplikací kontrastní látky má své místo u ruptur rotátorové manžety, kdy při aplikaci dojde k jejímu zatékání do subakromiálního prostoru, což signalizuje pozitivní výsledek vyšetření (Příkryl et al., 2022, s. 35).

Detekce změny echogenity neboli odrazivosti na struktuře při ultrazvukovém vyšetření (USG) poukazuje na přítomnost zánětlivého či degenerativního onemocnění. Odhalení patologií

burzy, kalcifikací, zjizvení či ruptury tkání patří mezi pozitivní vlastnosti sonografie. Optimálně je USG prováděno přes indikaci k artroskopii. Patří mezi standardní součást diagnostického algoritmu, při poranění ramene (Dungl, 2014, s. 25; Keřkovský et al., 2008).

Výtěžnost ze scintigrafie a výpočetní tomografie (CT) je dle Dungla (2014, s. 25) nízká a vyzdvihuje tak spíše sonografické vyšetření z důvodu minimálního zatížení pacienta a velkého přínosu z vyšetření. Příkryl et al., (2022, s. 39) shledává výhodu v 3D rekonstrukci, která je při CT vyšetření možná.



## **4 Patologie ramenního pletence**

K tomu, aby ramenní komplex pracoval fyziologicky správně je důležité, aby se na něm podílely všechny struktury, jež jej vytvářejí. Provázanost jednotlivých spojení s sebou zároveň přináší i nebezpečí výskytu široké škály možných patologií, které mohou vyústit v narušení funkce celé horní končetiny. Jelikož má horní končetina primárně úchopovou funkci, hraje významnou roli v činnostech každodenního života (Panagiotopoulos a Crowther, 2019).

### **4.1 Vrozené vady ramenního pletence**

Vrozené vady ramenního pletence nalezneme u pacientů jen zřídka. Většinou s sebou přinášejí ne zcela konkrétní problémy, které nejsou klinicky vyjádřené. Podle toho, kde je nalezena anomálie, dělíme vady na kostní, svalové a neurovaskulární (Dungl, 2014, s. 540).

### **4.2 Instability ramenního kloubu**

Nestabilita ramene je stav, kdy se hlavička humeru nenachází v glenoidní jamce, čímž je narušena centrovaná pozice kloubu. V lidské populaci se jedná o častý problém související s nedostatečnou funkcí stabilizačního aparátu v okolí ramene. Vyústění v ramenní luxaci se pojí s nebezpečím recidivy, což je patrné u 60–70 % jedinců mladších 22 let. Tato skupina pacientů nejčastěji utrpí lézi glenohumerálního labra a inferiorního vazů, nazývané také jako Bankartova léze.

U pacientů, ve věku 20–30 let, již dochází k recidivě luxace méně, a to asi z 50–60 %. U těchto pacientů je zároveň odpověď na konzervativní terapii příznivější. V období středního věku se uvedené procento snižuje, avšak alarmující může být nebezpečí vzniku patologie rotátorové manžety, a to nejčastěji v oblasti m. subscapularis. Lze tedy říci, že se zvyšujícím se věkem je riziko recidivujících luxací menší (Dungl, 2014, s. 540).

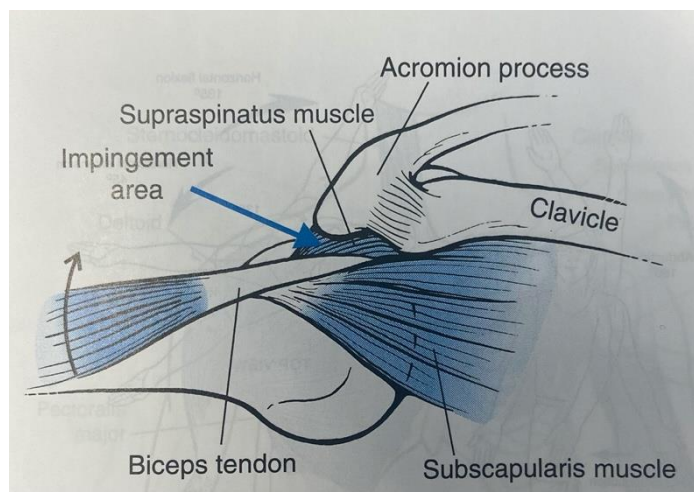
### **4.3 Degenerativní onemocnění ramenního kloubu**

Do skupiny degenerativních onemocnění můžeme zahrnout celou řadu patologií týkající se ramenního kloubu. Zde má velké zastoupení impingement syndrom a syndrom zmrzlého ramene. Nemalou skupinu tvoří ruptury rotátorové manžety a dlouhé šlachy bicepsu. V malé míře jsou pak diagnostikovány artrózy, a to jak ramenního, tak AC kloubu (Dungl, 2014, s. 543–548).

### 4.3.1 Impingement syndrom

Jedná se o bolestivý stav zapříčiněný drážděním subakromiální burzy a rotátorové manžety. Impingement neboli „náraz“ je funkčním postižením v oblasti subakromiálního prostoru. Dle Neera rozlišujeme primární a sekundárně vzniklý impingement (Dungl, 2014, s. 544)

Primární impingement syndrom vzniká mezi fornix humeri a šlachou m. supraspinatus. Vše, co vede k zúžení tohoto prostoru následně působí bolest a omezenou funkci ramenního kloubu (viz obrázek 3).



**Obrázek 3** Oblast subakromiální dekomprese (modrá šipka) (Hamill, Knutzen a Derick, 2014, s. 137)

Pokud by byly přítomny neuromuskulární patologie, zkrácení kloubního pouzdra, instabilita kloubu hovoříme o sekundárním impingement syndromu. Studie z roku 2019 sledovala, které svaly mají největší podíl na vzniku dysfunkce ramenního pletence, konkrétně lopatky. Bylo zjištěno, že při impingementu se aktivační vzorec horního a dolního m. trapezius spolu s m. serratus anterior změnil natolik, že m. trapezius vykazovala značně větší míru aktivace (Panagiotopoulos a Crowther, 2019).

K impingementu může předcházet také poranění známé jako „SLAP“ léze (superior labrum anterior and posterior). Při zranění dochází k poškození horní části labra, což je místo průběhu dlouhé šlachy bicepsu. Rozsah poranění je rozličný a může se šířit až do oblasti přední a zadní části labra. S těmito komplikacemi se ztotožňují zejména sportovci, kteří často

pohybují horní končetinou nad hlavou. Rizikovými sporty jsou proto volejbal, házená, plavání nebo tenis (Familiari et al., 2019; Panagiotopoulos a Crowther, 2019).

#### **4.3.2 Syndrom šlachy m. biceps brachii**

Dlouhá šlacha m. biceps brachii, jakožto součást rotátorové manžety, může být zdrojem pacientových bolestí. Samotná šlacha je intraartikulární, ale extrasynoviální. Těsným kontaktem v oblasti subakromiálního prostoru dochází ke tření struktur, což napovídá k časté problematice degenerativního charakteru. Tento proces může vyústit až k poškození lig. transversum a docházet tak k nestabilitě šlachy. Výjimkou není ani zánětlivá reakce, v tomto případě hovoříme o tendosynovialitidě, která může dospět až k ruptuře šlachy. U takto těžkých stavů jsou typické; pozitivní odporové zkoušky, posun bříška svalu distálním směrem, palpačně hmatné krepitace a snížení svalové síly svalu (Dungl, 2014, s. 545, 546).

Varacallo et al., se ve své studii z roku 2022 zaměřili na patologie ramen, konkrétně problematiku zmrzlého ramene (blíže kapitola 4.3.4), přičemž uvádí zkrácení a zesílení šlachy jako primární zdroj omezení rozsahu pohybu do vnější a vnitřní rotace.

#### **4.3.3 Ruptura rotátorové manžety**

Důležitou skupinu svalů ramenního pletence jsou svaly rotátorové manžety, které mají nezastupitelný význam pro funkci ramenního kloubu. Patří sem: m. subscapularis, m. infraspinatus, m. supraspinatus, m. teres minor (Dylevský, 2009).

Zahraniční studie uvádí ruptury jako nejčastější degenerativní postižení šlach. Často se jedná o léze chronického rázu v kombinaci s impingement syndromem. Neméně obvyklé jsou i kalcifikace typicky diagnostikovány v oblasti úponu rotátorové manžety nebo žlábků při průchodu dlouhé šlachy bicepsu (Dungl, 2014, s. 547; Herrmann et al., 2014).

Na RTG snímku může být kromě viditelné sklerózy skeletu také kraniální posun hlavice, a to zejména u chronických a starších ruptur. V tomto stavu způsobí m. deltoideus tah hlavice směrem k akromiu a tím její nesprávné postavení v jamce (Přikryl et al., 2022, s. 57).

#### **4.3.4 Syndrom zmrzlého ramene**

V minulosti bylo pod označením zmrzlého ramene zahrnuto široké spektrum dnes již specificky popsaných a vyčleněných patologických stavů. Syndrom ztuhlého ramene často známý jako „frozen shoulder“ se vykazuje náhlou bolestivostí omezením rozsahů pohybů všemi směry. Recidivy a přechod do chronicity nejsou výjimkou a potíže mohou pacienty provázet i několik měsíců. Do obrazu zmrzlého ramene mohou vést i jiné patologie v oblasti ramene, které jsou

však obtížné na diagnostiku, jelikož problémy pramení z primárního onemocnění (Dungl, 2014, s. 547).

## 5 Artroskopická operace

Poprvé byla artroskopie ramene provedena Burmanem v roce 1931 v New Yorku. I přes to, že je technika několik desítek let stará, je stále považována za aktuální a hojně využívanou metodu.

Rameno je v současné době druhým nejčastěji artroskopicky ošetřovaným kloubem hned po koleni. Z počátku těchto prvních endoskopických zásahů byla cílem pouze diagnostika kloubu. Dnes se řadí i mezi metody operační. Při zákroku je vpichem veden artroskop spolu s malou kamerkou a světelným zařízením a aplikován fyziologický roztok pro rozšíření prostoru v dané lokalitě. Následně jsou zavedeny další nástroje pro samotný rekonstrukční nebo resekční výkon. Pacienti s výraznou klinickou manifestací jsou indikováni k artroskopii, u které se předpokládá rychlé zotavení (Bunker, 1989; Příkryl et al., 2022, s. 15, 41).

Studie z roku 2022 (Castricini et al.) sledovala pacienty podstupující operaci, a i po dlouhodobém sledování, cca 6 let, dosahovali vynikajících výsledků jak v objektivním, tak subjektivním hodnocení. Po zákroku bylo spokojeno 98 % pacientů přičemž 97 % z nich se mohlo vrátit do pracovního procesu, tak jako před operací. Zároveň platilo, že čím kratší byla doba mezi luxací a operací byly výsledky pozitivnější ve smyslu menších bolestí, počtu komplikací i reoperací.

Pokud jsou sledováni pacienti s problematikou subluxací a luxací ramen s nebezpečím recidiv, nabízí se jako možnost operační řešení podle Latarjeta. V tomto případě dochází k odejmutí processus coracoideus a přenosu kostěné struktury na přední stranu glenoidní jamky, aby bylo zamezeno recidivě luxace (Příkryl et al., 2010).

Základem Bankartové operace je stabilizace kloubu prostřednictvím rekonstrukce, popřípadě refixace měkkých tkání. Nejnovější studie nám přinášejí informace ve srovnání obou přístupů. Lépe vnímané a pozitivnější výsledky nalézáme u operací podle Latarjeta., která vykazovala menší riziko recidiv a redislokace s čímž se ztotožňuje hned několik zahraničních studií (Elamo et al., 2020; Hurley et al., 2021; Imam et al., 2021; Kukkonen et al., 2022, Rollick et al., 2017). Na vysoké míře redislokace a artroskopické revize u bankartova přístupu se shoduje více autorů, avšak studie z roku 2021 uvádí nižší riziko infekce (Bauer, Boisrenoult a Jenny, 2015; Imam et al., 2021). Bliven a Parr (2018) dále vyzdvihují menší omezení pohybu do vnější rotace v případě Latarjetova přístupu.

Zdokonalování artroskopické operační techniky přineslo velká pozitiva ve formě nižšího počtu luxací, zvýšení rozsahu pohybu i spokojenosti pacientů, což výrazně předběhlo, a tak upozadilo otevřené operace. Ortopedická klinika Fakultní nemocnice Olomouc provedla v roce

2016 jako první v České republice novou techniku cílenou na pacienty s nerekonstruovatelnou manžetou rotátorů. Pomocí speciální záplaty a správné centrace hlavice umožňují znovuoobnovení volného pohybu v ramenním kloubu a tím navrací, zejména mladým pacientům, aktivní způsob života (FnoI, 2018).

Vždy by se však mělo zvážit, zda je artroskopický zákrok vhodné provést, jelikož někdy se mohou objevit komplikace pojící se s operačním výkonem. Patří zde poranění n. axilaris či pooperačně vzniklé zmrzlé rameno (Price et al., 2004). Nedávná studie z roku 2021 uvedla vznik septické artritidy jako ojedinělou komplikaci vyskytující se u méně než 1 % pacientů (Voss et al., 2021). Jelikož je míra vzniku infekce velice nízká, artroskopie tak přinesla výrazní snížení četnosti infekcí ve srovnání s otevřenou operací ramene. Řešení za pomoci antibiotik bývá dostačující, avšak u rozsáhlých a hlubokých infekcí se musí přistoupit k chirurgickému vyčištění rány tzv. debridementu, což zpomaluje následný léčebný proces (Bauer, Boisrenoult a Jenny, 2015.)

Pokud se tedy zvažuje artroskopie je u diagnózy ztuhlého ramene lépe vnímaná artroskopická dekomprese a miniinvazivní artroskopie oproti otevřené manipulaci. I přes tyto výsledky tato studie zdůrazňuje obezřetnost v indikaci k operaci, jelikož podobných výsledků lze dosáhnout i při správně zvolené cvičební terapii (Dong et al., 2016). Vnímáme tedy, že pokud je artroskopie nezbytná, je vhodné zařadit rehabilitační proces bezprostředně po zákroku, a docílit tak maximálního efektu zlepšení a návratu zdravého stavu. Manipulace jakožto velký zásah je vhodný k indikaci, jež nelze zvládnout artroskopickými prostředky (Rockwood, Matsen a Wirth, 2004).

Porovnání hydrodilatace kloubu a manipulace provedl výzkum z roku 2007, kdy rozdíl výsledků mezi skupinami nebyl signifikantně výrazný, avšak ke zlepšení došlo u obou přístupů a u všech pacientů. Co však bylo lépe subjektivně vnímané byla metoda hydrodilatace kloubu (Quarishi et al., 2007).

## **5.1 Artroskopické přístupy**

Mezi základní řadíme zadní, přední a laterální přístup. Laterálně vedené přístupy mohou mít více variant, ale vždy s ohledem nato aby protětí nebylo vedeno více než 5 cm distálně od akromiálního výběžku. Vyvarujeme se tak nebezpečí zásahu n. axillaris (Příkryl et al., 2022, s. 46, 47).

Přístup dle Adrewse je standartně využívaným přístupem zadním, tzv. soft spot, kterým se pronikne do glenohumerálního kloubu a to 2 cm mediálně a 1 cm distálně od posterolaterální

části akromia. Cílená lokalita je tedy mezi m. infraspinatus a m. teres minor. Při přechodu směrem kraniálním se dostáváme do subakromiální burzy (Přikryl et al., 2022, s. 46).

## 5.2 Postup po artroskopickém zákroku

Časně na lůžku je třeba zahrnout dechovou i cévní gymnastiku a udržovat hybnost nepostižených částí těla. Pro obnovu funkce je nezbytné se věnovat kloubům, které bezprostředně souvisejí s hybností ramenního pletence; skapulothorakální spojení, AC, SC, skloubení žeber i funkčnost páteře. Neméně opomíjenou složkou, by měla být kontrola funkce hlubokého stabilizačního systému, který svou funkcí zároveň zajišťuje stabilizaci ramene a tím podporuje jeho správnou funkci (Dvořák, 2003; Kolář, 2009).

Dle rozsahu poškození je rozhodnuto o provedení artroskopie a stanovení následné péče o postižený kloub. Následná rehabilitace tedy vždy respektuje provedený výkon a případně by měla být konzultována s operátorem.

**Subakromiální dekomprese, uvolnění kloubního pouzdra, debridement** vyžadují po zákroku ortézu nebo alespoň umístování horní končetiny v závěsu (první 2. týdny). Nejprve je prováděn pasivní pohyb a následně po 2. týdnu provádíme pohyb aktivní s případnou asistencí. Po 6. týdnu přidáváme pohyb i proti odporu (Kolář, 2009).

**Burzektomie, impingement syndrom, kapsulotomie u zmrzlých ramen;** dle Koláře není nezbytné imobilizovat, a tudíž pasivně lze cvičit již první dny od operace. S ohledem na bolestivost se začíná se cvičením aktivním, popř. se kombinuje se cvičením v bazénu dle stavu jizvy (Kolář, 2009).

**Výkony na rotátorové manžetě** zakazují aktivní kontrakci revidovaných svalů, a to nejméně po dobu prvních 6. týdnů. Po tuto dobu má pacient horní končetinu fixovanou v Desaultově ortéze (se 60° abdukci v ramenním kloubu). Pasivní cvičení je možné, avšak aktivní pohyb zejména do flexe a abdukce, je zakázán. Po zhojení, cca po 6 týdnech, se začíná s aktivním pohybem končetiny. Následně po 3. měsících možnost plného vykonávání běžných denních aktivit. Po celou dobu je sledován celkový stav pacienta a dle toho možnost přistoupit k vykonávání sportovních aktivit, zpravidla po půl roce od zákroku (Kolář, 2009; Přikryl et al., 2022).

**Stabilizace ramenního kloubu,** po traumatickém poranění ramene, znamená nutnost dlouhodobé fixace (2. týdny). Následně po odložení fixace cvičení s dopomocí s vyloučením zevní rotace, abdukce ramene a extenze ramene. Při postupném zařazování aktivních pohybů je nutné se vyvarovat abdukci ramene s tím, že plná zátěž je možná zpravidla kolem 10. týdne (Kolář, 2009).

Pokud se jedná o přední instability platí striktnější dodržování nošení ortézy, a to po dobu 4–6 týdnů. Po 6týdenní fixaci je povolen pouze pasivní pohyb, bez zevní rotace. Plná zátěž je možná po 3 měsících, přičemž aktivity prováděné s horní končetinou nad 90° jsou povoleny až po půl roce od zákroku (Příkryl et al., 2022).



## 6 Fyzioterapie po artroskopii

Periferní klouby, mezi něž patří i kloub ramenní, jsou velmi senzibilní na imobilizaci. V důsledku toho dochází k značnému omezení rozsahu pohybu, a to už během několika dní. Nejen fixace, ale i pacientovo antalgické držení horní končetiny může znamenat snížení hybnosti v kloubu. Takovéto uzamčené držení je podporováno zejména retrakcí měkkých tkání a postupným zkracování svalů s následným oslabením svalů antagonistických (Kolář, Máček, 2021, s. 144, 145).

Klíčové je tedy fixovat kloub pouze na nezbytně nutnou dobu s ohledem na operační výkon. Komplexním přístupem a včasnou fyzioterapií se snažíme o obnovení funkční stability a plné pohyblivosti kloubu. Stabilitu se nejprve snažíme zajistit skrze uzavřené kinematické řetězce (UKC) až postupně přecházíme ke cvičení v otevřených kinematických řetězcích (OKC) (Kolář, 2009, s. 479).

Příčina problému netkví vždy jen v oblasti, která pacientovi působí potíže, ale může se jednat o komplexní řetězení problému. Jak již bylo zmíněno, v kapitole 1.1 o dynamické stabilizaci lopatky, je skapulothorakální spojení nezbytné pro správnou funkci ramenního kloubu. Tudíž bychom neměli opomíjet stabilitu hrudníku jakožto důležitého aspektu v terapii. Pokud by nebyla dostatečná stabilizační funkce bránice a břišního svalstva, které udržují hrudník ve správné pozici, můžeme uvažovat o insuficienci m. serratus anterior. To může mít při abdukci horní končetiny negativní dopad na nadměrnou elevaci a vnější rotaci lopatky vedoucí k přetěžování horních fixátorů lopatek (Kolář, Máček, 2021, s. 144, 145).

Využívané techniky v terapii nepracují pouze se strukturou, ale mají za cíl oslovit zejména funkci. Tímto principem je ovlivňována struktura CNS díky jeho schopnosti plasticity. Na základě vyšetření volíme vhodnou terapii, která může cílit na danou lokalitu a konkrétní symptom anebo lze využít komplexní formu terapie; Vojtova reflexní lokomoce (VRL), Bobath koncept, Proprioceptivní neuromuskulární facilitace (PNF) a další, blíže uvedené v podkapitolách.

Níže jsou uvedeny některé techniky, které jsou ať už v kombinaci nebo samy o sobě stěžejními prvky terapie a díky nimž je pacientovi navracena soběstačnost (Kolář, 2009).

### 6.1 Myofasciální techniky

Měkké tkáně, mezi něž patří kůže, podkoží a fascie, obsahují kontraktilní složky, které reagují na nociceptivní podněty. Proto při poruše ve svalů, kloubu nebo orgánu dochází ke změně

napětí ve fasciích i na kůži. Tohle vzájemné ovlivňování má podíl na motorické odpovědi organismu, která může být při patologii na jakékoli z těchto úrovní, narušena.

Terapie podkoží má za cíl navrácení pružnosti a mobility tkáně, na kterou je třeba působit delší dobu a čekat tak na fenomén tání. Pro fascie platí stejné, co pro podkoží, avšak myofibroblasty, které ji utvářejí reagují na terapii mnohdy rychleji, a tudíž se zlepšení může dostavit již při prvních terapiích. U ramenního kloubu může být často postižena klavipektorální fascie, která tak nastavuje protrakční držení těla a vnitřně rotační postavení ramene. Pokud se jedná o chronické problémy, je možné před terapií využít aplikaci tepla s cílem rozvolnění tkání (Kolář, 2009, s. 173–179, 479).

Dle studie z roku 2021 aplikující fasciální terapii podle Stecca bylo dosaženo snížení bolestivosti v problematické oblasti i přesto, že terapie nebyla provedena v místě bolesti. Tudíž uvolnění napětí okolních fascií přineslo úlevu patologickému kloubu. Jak uvádí koncept Steccovy Fasciální Manipulace může být bolest kloubů vnímaná jako důsledek biomechanické nerovnováhy a změn ve fasciích (Stecco et al., 2021). Toto tvrzení potvrzuje a doplňuje studie, která uvádí i zlepšení rozsahu pohybu v ramenním kloubu (Yuan et al., 2018).

## **6.2 Trakce**

Trakce prováděná tahem v ose kloubu přináší především úlevu a je aplikována zejména u kořenových kloubů. Trakci bychom nikdy neměli provádět přes bolest a pouze s takovou mírou tahu, abychom neaktivovali ochrannou reflexní reakci ve svalech. Aby nedocházelo k omezení hybnosti a vzniku kontraktur je vhodné zařadit trakci v terapii ramenního kloubu. K tomuto omezení může docházet zejména v jeho axillární oblasti, kde jsou retrakční změny nejvýraznější (Dungl, 2014; Kolář 2009, s. 250).

## **6.3 Mobilizace**

Lewit (2003) klade důraz na mobilizaci glenohumerálního kloubu v pozici, kdy je hlavice sunuta kaudálním směrem. Tudíž se snažíme o zlepšení mobility směrem do abdukce. Při mobilizaci je konkávní část, čímž je u ramene kloubní jamka, proximálním segmentem. Hlavice, potažmo humerus, je segmentem distálním. Terapeut provádí mobilizaci distálního segmentu vůči proximálnímu za pomoci pruživého tlaku. V publikaci od Lewita je však preferovaná trakce zejména pro svůj relaxační efekt. Uvádí se i pozitivní účinek termoterapie, která může být doplňkem uceleného přístupu (Lewit, 2003, s. 180, 181, 296).

## 6.4 Ošetření jizvy

Aspekční a palpační zhodnocení jizvy patří mezi základ klinické diagnostiky, jelikož právě jizva může být zdrojem problému a působit tak poruchu pohybové soustavy. Známkami aktivní jizvy může být zvýšená citlivost a bolestivost provázená zhoršenou posunlivostí kůže. Tento stav signalizuje sníženou mobilitu měkkých tkání a výsledkem může být hypertrofická či keloidní jizva. Kůže jakožto velice senzitivní orgán odvádí bohaté aferentní informace do CNS. Jakákoli změna v kožním systému způsobí změnu neuromuskulární soustavy, která může následně reagovat vznikem hyperalgických zón, snížením mobility či změnou prokrvení. Po nalezení patologické oblasti se snažíme působit lehkým tlakem v kombinaci s pružením. Následně, zejména u chronických forem, vyčkávat na fenomén tání (Kolář, 2009, s. 177).

## 6.5 Dynamická neuromuskulární stabilizace

V návaznosti na zmíněnou teorii v kapitole 1.2 věnující se svalovým řetězcům je v rámci terapie vhodné využít technik založených na neurofyziologickém podkladě. Je důležité uvést, že pohyby jsou tvořeny souhrou svalů, a tedy biomechanických řetězců s ohledem na to, jestli pohyb zrovna tvoří nebo jej stabilizují. Podle Koláře (2009) máme skrze metodu DNS možnost ovlivnit funkci svalu v jeho posturálně lokomoční funkci. Tyto principy jsou nám vrozené a jsou součástí fyziologického vývoje jedince, který byl zmíněn výše v první kapitole této práce.

Cvičení s pacientem je možné jak ve statických, tak dynamických pozicích, kdy se přechází z jedné pozice do další. Nastavením se do jednotlivých pozic dosáhneme fyziologického zapojení svalů končetin, přičemž dojde ke stabilizační funkci svalů u kořenových kloubů, kterým je i kloub ramenní (Kolář, Máček, 2021, s. 101).

## 6.6 Vojtova reflexní lokomoce

Dle profesora Václava Vojty, který vycházel z pohybových vzorů zakódovaných v genetické výbavě každého člověka, je možné skrze kontakt na periferii vyvolat požadovanou motorickou odpověď organismu. Pohybové vzory, jež jsou tímto postupným zráním CNS propojovány, mohou být narušeny poškozením vývoje CNS nebo pohybové soustavy. Cílem VRL je vyvolat automatické pohyby skrze pozice známé jako reflexní plazení a reflexní otáčení a postupně tak dosáhnout komplexních odpovědí – motorických reakcí (Kolář, Máček, 2021, s. 102).

Při patologii ramenního kloubu je vhodné volit pozice, jež uvádí kloub do opěrné fáze. Se zvýšením stability dosáhneme i snížení bolestivosti (Kolář, 2009, s. 480).

## 6.7 Proprioceptivní neuromuskulární facilitace

Dr. Herman Kabat zakladatel PNF rozvíjel myšlenku ovlivňování motorických neuronů nacházejících se v předních rozích míšních. Stimulací proprioceptorů z kloubů, svalů, šlach a zároveň zpracováváním impulzů z vyšších částí CNS tak cílit na podpoření reakce nervosvalového aparátu. Základním pilířem jsou pohybové vzory, které jsou vykonávány v daných směrech – diagonálách, přičemž každá diagonála je utvářena ze dvou pohybových vzorů (Bastlová, 2018, s. 8; Kolář, Máček, 2021, s. 106).

Pro návrat správného postavení ramene a jeho optimální funkci mohou být využity vzory pro lopatku a horní končetinu. Dle stanoveného cíle, zvoleného u každého pacienta individuálně, můžeme v rámci terapie využívat různé PNF techniky. Pokud nalézáme omezený pohyb ramenního kloubu, který je z důvodu dlouhodobé fixace u pacientů obvyklý, jsou aplikovány techniky: dynamický zvrát, opakované kontrakce, rytmická stabilizace. Při patologiích ramene často dochází k nejvýraznějšímu omezení pohybu do rotací, např. u impingement syndromu nebo syndromu zmrzlého ramene. Při cíleném zvyšování rozsahu pohybu do zevní rotace by mohla být zvolena I. či II. flekční diagonála s využitím PNF technik (Bastlová, 2018, s. 29–30, 44–55; Dungal, 2014, 566).

Pro zvýšení stability kloubu uplatnění stabilizačního zvratu, kombinaci izotonických kontrakcí či rytmickou stabilizaci. Neméně podstatné jsou také relaxační techniky, které na základě reciproční inhibice utlumí svaly přetížené a dají tak prostor pro aktivaci žádoucích svalů. U bolestivých stavů by pro ramenní pletenec mohla být využita technika výdrž–relaxace (Bastlová, 2018, s. 27–30).

## 6.8 Fyzikální terapie

I přes širokou škálu procedur, které fyzikální terapie (FT) nabízí, je dnes využívána pouze jako doplňková léčba. Při volbě FT se musíme řídit pacientovými aktuálními klinickými příznaky a stádii daného onemocnění. Hlavním aspektem při výběru druhu FT je požadovaný účinek, kterého chceme u pacienta docílit (Poděbradský, Poděbradská, 2009, s. 31).

Při výskytu reflexních změn, které mohou v důsledku operačního výkonu a dlouhodobé fixace vzniknout, může být z FT volena kombinovaná terapie, ultrazvuková terapie, popř. Träbertovy proudy. Pokud je v ramenním kloubu přetrvávající bolest a rozsah pohybu je omezen, volbou může být izoplanární vektorové pole, TENS burst, Träbertovy či didadynamické proudy. Dále elektrogymnastika pro svalové oslabení aplikována převážně na svaly rotátorové manžety. Pacienti s jizvou jsou odkázáni nejen na její palpační ošetření, ale

podporu hojení může představovat biolampa či laser (Poděbradský, Vařeka, 1998, s. 235–242, 249–253, 256).

## 7 Cíle a hypotézy výzkumu

Cílem diplomové práce je zhodnotit efektivitu rehabilitační léčby vedenou bezprostředně po arthroscopické operaci ramenního kloubu, hodnocenou po stanovené době 1 a následně 3 měsíců. Na základě vytyčených cílů byly stanoveny hypotézy, které byly testovány za pomoci měřících metod blíže popsaných v následujících kapitolách.

**H<sub>01</sub>:** Neshledáme rozdíl ve výkonu běžných denních činností před a po provedení arthroscopie s navazující rehabilitací, po stanovené době 1 a následně 3 měsíců.

**H<sub>A1</sub>:** Shledáme rozdíl ve výkonu běžných denních činností před a po provedení arthroscopie s navazující rehabilitací, po stanovené době 1 a následně 3 měsíců.

**H<sub>02</sub>:** Neshledáme rozdíl v subjektivním vnímání bolesti ramenního kloubu před a po provedení arthroscopie s navazující rehabilitací, po stanovené době 1 a následně 3 měsíců.

**H<sub>A2</sub>:** Shledáme rozdíl v subjektivním vnímání bolesti ramenního kloubu před a po provedení arthroscopie s navazující rehabilitací, po stanovené době 1 a následně 3 měsíců.

**H<sub>03</sub>:** Neshledáme rozdíl v aktivně prováděném rozsahu pohybu ramenního kloubu před a po provedení arthroscopie s navazující rehabilitací, po stanovené době 1 a následně 3 měsíců.

**H<sub>A3</sub>:** Shledáme rozdíl v aktivně prováděném rozsahu pohybu ramenního kloubu před a po provedení arthroscopie s navazující rehabilitací, po stanovené době 1 a následně 3 měsíců.

**H<sub>04</sub>:** Neshledáme rozdíl v pasivně prováděném rozsahu pohybu ramenního kloubu před a po provedení arthroscopie s navazující rehabilitací, po stanovené době 1 a následně 3 měsíců.

**H<sub>A4</sub>:** Shledáme rozdíl v pasivně prováděném rozsahu pohybu ramenního kloubu před a po provedení arthroscopie s navazující rehabilitací, po stanovené době 1 a následně 3 měsíců.

## **8 Metody výzkumu**

Metoda výzkumu byla přijata a schválena Etickou komisí Fakulty zdravotnických věd Univerzity Palackého v Olomouci (viz příloha 2, s. 85–86). Měření probíhalo na půdě Fakultní nemocnice v Olomouci na Oddělení rehabilitace, tudíž bylo nezbytné zajistit schválení pracoviště pro sběr dat, která byla použita pro zpracování výzkumné části. Bezprostředně navazující rehabilitační léčba byla prováděna přímo na lůžkovém oddělení rehabilitace a následně pokračovala ambulantní formou terapie.

Shromažďování dat probíhalo v období od března 2022 do února 2023. Všichni účastníci z výzkumné skupiny podepsali informovaný souhlas (viz příloha, s.84) o ochraně osobních údajů a byli seznámeni s metodikou výzkumu. Zároveň mohli kdykoli odstoupit od spolupráce na výzkumu, a to bez udání důvodu. Z výzkumného měření neplynula žádná rizika. Během sběru dat byly respektovány všechny etické aspekty. U získaných hodnot nebyla použita konkrétní jména, tudíž anonymita dat je zcela zachována.

### **8.1 Charakteristika výzkumné skupiny**

Experimentálního měření se účastnili pacienti s patologickým nálezem v oblasti ramenního kloubu, kteří byli následně indikováni k prostému artroskopickému zákroku. Ve všech případech se jednalo o diagnózy, u kterých byl omezen rozsah pohybu v kloubu, což postupně vedlo k obrazu zmrzlého ramene. Celý zkoumaný soubor udával bolestivost a omalgie trvající déle než 3 měsíce, tudíž se jednalo o chronickou formu onemocnění. Výzkumu se účastnilo celkem 9 pacientů splňující kritéria výzkumu. Byly zapojeni jak muži, tak ženy, a to ve věku od 45–66 let. Vzhledem k tomu, že následná rehabilitace byla prováděna ambulantně byl nezbytný aktivní přístup pacienta. Výzkumu se nesměli účastnit jedinci s kontraindikacemi k anestezii, tzn. stavy po embolii, sklony k žilním trombózám, poruchy srážlivosti krve, poruchy imunity. Vyřazeni byli jedinci s těžkým traumatickým poraněním ramene, luxacemi a pacienti indikováni ke komplikovaným artroskopiím, kteří měli po zákroku kontraindikaci k pohybu.

### **8.2 Průběh výzkumu**

V rámci anamnézy byly odebrány základní informace – věk, lateralita, diagnóza, doba trvání obtíží. Probandi podstoupili celkem 3 vyšetření. Nejprve před samotným artroskopickým zákrokem, následně 1 měsíc po artroskopii a 3 měsíce po zákroku.

Pro získání dat a realizaci výzkumu bylo použito šetření za pomoci standardizovaného dotazníku QuickDASH (The Disabilities of the Arm, Shoulder and Hand) (viz příloha 3, s. 87–89) hodnotící pacientovu schopnost vykonávat běžné denní aktivity. Byla použita zkrácená, avšak hojně využívaná verze tohoto dotazníku. Dále bylo provedeno vyšetření za pomoci Vizuální analogové škály (VAS) (viz příloha 4, s. 90) pro zjištění míry bolestivosti. Jako poslední byl goniometrem zhodnocen rozsah pohybu v postiženém ramenním kloubu. Všechna naměřená data byla anonymně zpracována a zaznamenána jak v papírové, tak elektronické verzi (Faiz, 2014; QuickDASH, 2006).

### **8.2.1 Terapie**

Léčebný postup byl vždy stanoven ošetřujícím rehabilitačním lékařem a jeho průběh veden odborným týmem fyzioterapeutů. Samotná rehabilitace probíhala na lůžkovém oddělení Fakultní nemocnice v Olomouci. Dle pacientova stavu byla stanovena délka hospitalizace a následná terapie byla prováděna ambulantní formou. Po zákroku každý pacient absolvoval 3 kontroly u ošetřujícího lékaře pro zhodnocení celkového stavu.

Rehabilitační přístupy zahrnovaly zejména v brzké fázi po zákroku ošetření jizvy, myofasciální techniky a postupné zařazování pasivních pohybů. Za pomoci technik založených na neurofyziologickém podkladě bylo cíleno na zvýšení rozsahu pohybu, svalové síly a zmírnění bolesti. Skrze využití prvků z konceptů DNS, PNF, popř. VRL byla podpořena komplexní péče a práce s pacientem.

## **8.3 Metody výzkumu**

Efektivita měřena prostřednictvím výše zmíněných metod byla zhodnocena pomocí rozdílu naměřených hodnot před a po provedení artroskopie s následnou rehabilitací. Hodnocena byla funkčnost, bolestivosti a změna rozsahu pohybu v ramenním kloubu.

### **8.3.1 Dotazník QuickDASH**

Dotazníkové šetření QuickDASH se zaměřuje na poruchy funkce paže, ramene a ruky. První část dotazníku obsahuje 11 uzavřených otázek. Otázky jsou směřovány na problematiku každodenních činností, kdy proband sám hodnotí, jak velké potíže mu daná aktivita způsobuje. U každé položky je možno označit číslo 1–5, přičemž platí: 1 = žádné obtíže; 2 = mírné obtíže; 3 = střední potíže; 4 = závažné potíže; 5 = nemohu vykonávat. Objevují se zde i otázky zaměřené na bolest, změny citlivosti a další. Pacient by měl vždy odpovědět na všechny položky v dotazníku pro správnou validitu výsledků. V druhé části dotazníku nalezneme soubor 8 otázek týkající se zaměstnání (včetně práce o domácnost) a dále problematiku při zájmových



aktivitách či při sportu. Pro výsledné hodnoty platí, že čím nižší je výsledné skóre (od 0 bodů do 100 bodů), je stav pacienta příznivější (QuickDASH, 2006). Jedná se o jeden z nejpoužívanějších dotazníků, který je zároveň nejlépe testovaným nástrojem pro hodnocení ramenního kloubu (Angst et al., 2011). Proband vyplňuje dotazník samostatně a dle uvedených instrukcí. Jeho vyplnění trvá přibližně 10 min.

### **8.3.2 Visuální analogová škála**

Dalším krokem v experimentálním měření bylo zjištění bolestivosti postiženého ramenního kloubu pomocí Vizuelní analogové škály. Probandovi byla předložena stupnice ke hodnocení vnímání intenzity bolesti. Jeho úkolem bylo zaznamenat bolest nejprve v klidu a poté při pohybu končetiny. Tato 10 cm škála zahrnuje různé stupně bolesti (0 = žádná; 1, 2 = mírná; 4, 5, 6 = střední; 7, 8 = silná; 9, 10 = největší jakou si lze představit). VAS je běžně využívaným prostředkem pro zhodnocení subjektivního pocitu pacienta u různých patologických stavů (Faiz, 2014; Şenbursa et al., 2011).

### **8.3.3 Goniometrické měření**

Posledním bodem výzkumu bylo měření rozsahu pohybu pomocí goniometru. Vyšetřovací postup byl aplikován na postižený ramenní kloub. Principy se řídí zásadami planimetrického měření, tj. záznamem pohybu v jedné rovině a metodami SFTR, tzn. hybnost ve všech rovinách.

Jako první byla měřena aktivní hybnost a následně pasivní pohyb v kloubu. Během měření byly dodržovány zásady a pravidla měření (Dylevský, 2021). V postiženém ramenním kloubu byl hodnocen pohyb do: flexe; extenze; abdukce; horizontální addukce; zevní a vnitřní rotace – paže u těla (předloktí ve středním postavení); zevní a vnitřní rotace při abdukci paže. Pacient vždy zaujímal pozici v sedě s oporou dolních končetin o podložku.

## **8.4 Metody statistického hodnocení**

Získané hodnoty byly vyhodnoceny statistickým programem Statistica 12.0. Nejprve byl použit Shapirův-Wilkův test sloužící k posouzení normality dat. Jelikož bylo zjištěno, že data nevykazují normální distribuci, bylo nutné zvolit neparametrické testy. Rozdíly mezi výsledky v jednotlivých testech po třech měřeních ve stanoveném období byly vyhodnoceny za pomoci Friedmanovy ANOVY a Kendalova koeficientu shody. Testy byly provedeny na hladině významnosti  $p \leq 0,05$ . Následně bylo provedeno mnohonásobné porovnání mezi jednotlivými měřeními prostřednictvím Wilcoxonova post-hoc testu ( $p < 0,0167$ ). Rozložení dat je znázorněno pomocí krabicových grafů a výsledky shrnuty do tabulek.

## 9 Výsledky výzkumu

### 9.1 Hypotéza 1

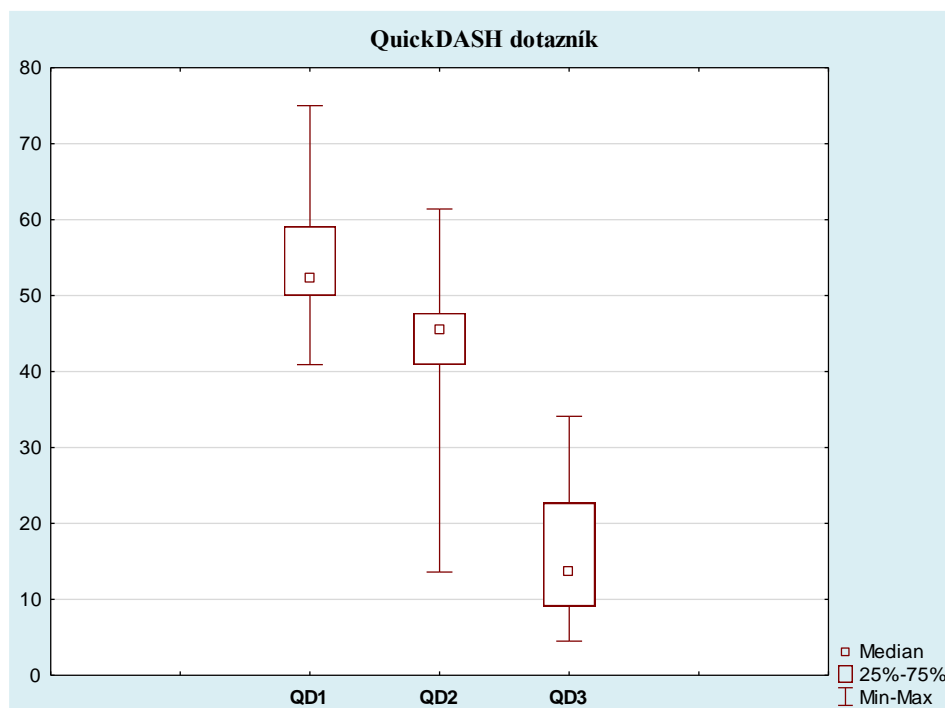
**H<sub>0</sub>1:** Neshledáme rozdíl ve výkonu běžných denních činností před a po provedení artroskopie s navazující rehabilitací, po stanovené době 1 a následně 3 měsíců.

**H<sub>A</sub>1:** Shledáme rozdíl ve výkonu běžných denních činností před a po provedení artroskopie s navazující rehabilitací, po stanovené době 1 a následně 3 měsíců.

**Tabulka 2** QuickDash dotazník

| Proměnná   | Friedmanova ANOVA<br>Chí-kv. (N = 9, df = 2)<br><b>p = ,00012</b> |               |        |      |
|------------|---|---------------|--------|------|
|            | Průměrné pořadí   | Součet pořadí | Průměr | SD   |
| <b>QD1</b> | 3,0   | 27,0          | 54,8   | 9,8  |
| <b>QD2</b> | 2,0   | 18,0          | 41,7   | 14,9 |
| <b>QD3</b> | 1,0   | 9,0           | 15,7   | 9,9  |

**Legenda:** QD1 – 1. měření (*před ASK*); QD2 – 2. měření (*1 měsíc po ASK*); QD3 – 3. měření (*3 měsíce po ASK*);  
pro N = 9; SD – směrodatná odchylka



**Obrázek 4** Krabicový graf rozdílu hodnot QuickDash dotazníku před, 1 měsíc a 3 měsíce po ASK

Dle Friedmanovy ANOVY a Kendallova koeficientu shody, byl prokázán statisticky významný rozdíl na hladině  $p \leq 0,05$  mezi prvním, druhým a třetím měřením (tabulka 2, obrázek 4, s. 39), tudíž nulovou hypotézu zamítáme.

## 9.2 Hypotéza 2

**H<sub>0</sub>2:** Neshledáme rozdíl v subjektivním vnímání bolesti ramenního kloubu před a po provedení artroskopie s navazující rehabilitací, po stanovené době 1 a následně 3 měsíců.

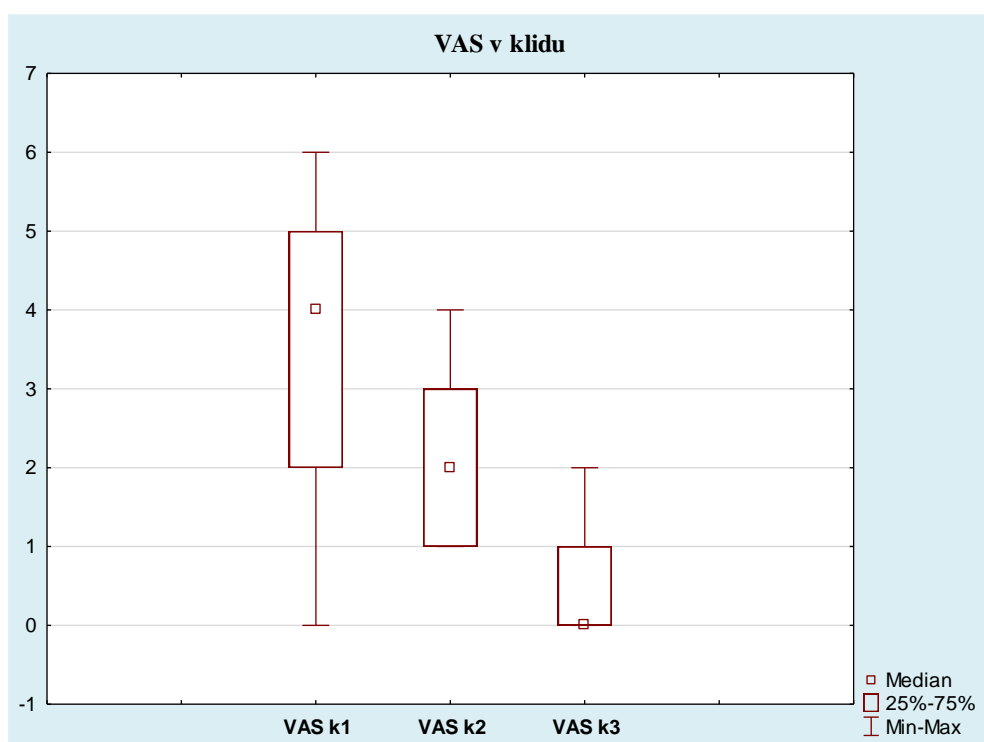
**H<sub>A</sub>2:** Shledáme rozdíl v subjektivním vnímání bolesti ramenního kloubu před a po provedení artroskopie s navazující rehabilitací, po stanovené době 1 a následně 3 měsíců.

Vnímání bolesti bylo hodnoceno jak v klidu (tabulka 3), tak při pohybu (tabulka 4).

**Tabulka 3** VAS škála (v klidu)

| Proměnná | Friedmanova ANOVA<br>Chí-kv. (N = 9, df = 2) = 13,81818<br><b>p = ,00100</b> |               |        |     |
|----------|--|---------------|--------|-----|
|          | Průměrné pořadí  | Součet pořadí | Průměr | SD  |
| VAS k1   | 2,7  | 25,0          | 3,6    | 2,1 |
| VAS k2   | 2,1  | 19,0          | 2,2    | 1,3 |
| VAS k3   | 1,1  | 10,0          | 0,6    | 0,7 |

**Legenda:** VAS k1 – 1. měření (před ASK); VAS k2 – 2. měření (1 měsíc po ASK); VAS k3 – 3. měření (3 měsíce po ASK); pro N = 9; SD – směrodatná odchylka



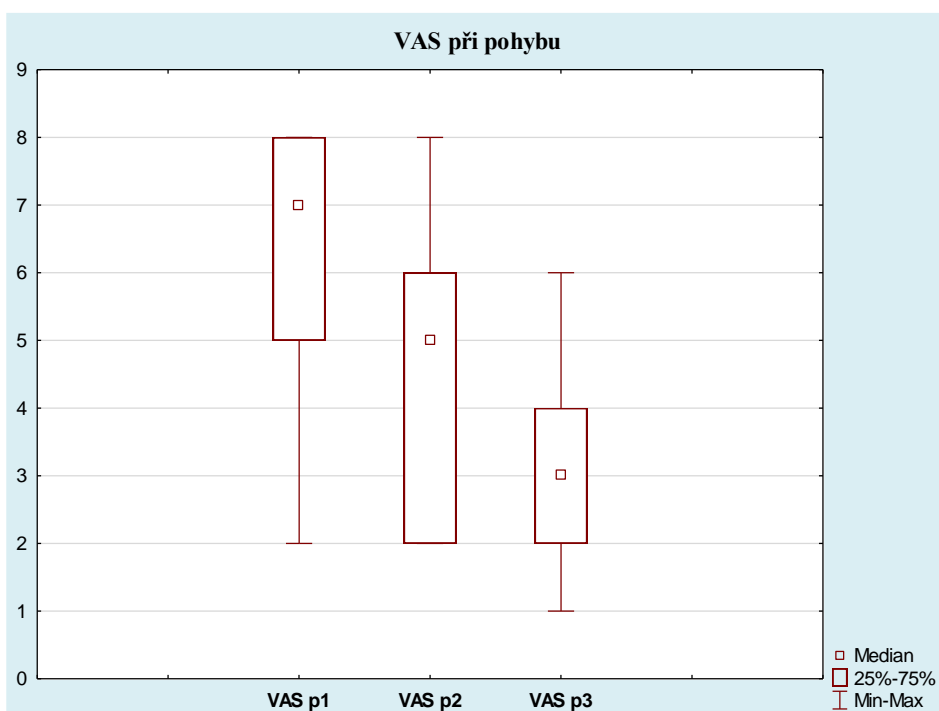
**Obrázek 5** Krabicový graf rozdílu hodnot VAS škály (v klidu) před, 1 měsíc a 3 měsíce po ASK

Dle Friedmanovy ANOVY a Kendallova koeficientu shody, byl prokázán statisticky významný rozdíl na hladině  $p \leq 0,05$  mezi prvním, druhým a třetím měřením (tabulka 3, obrázek 5, s. 40), tudíž nulovou hypotézu zamítáme.

**Tabulka 4** VAS škála (při pohybu)

| Proměnná | Friedmanova ANOVA<br>Chí-kv. (N = 9, df = 2)<br><b>p = ,00035</b> |               |        |     |
|----------|---|---------------|--------|-----|
|          | Průměrné pořadí   | Součet pořadí | Průměr | SD  |
| VAS p1   | 2,8   | 25,0          | 6,1    | 2,1 |
| VAS p2   | 2,2   | 19,5          | 4,8    | 2,4 |
| VAS p3   | 1,1   | 9,5           | 3,0    | 1,7 |

**Legenda:** VAS p1 – 1. měření (*před ASK*); VAS p2 – 2. měření (*1 měsíc po ASK*); VAS p3 – 3. měření (*3 měsíce po ASK*); pro N = 9; SD – směrodatná odchylka



**Obrázek 6** Krabicový graf rozdílu hodnot VAS škály (při pohybu) před, 1 měsíc a 3 měsíce po ASK

Dle Friedmanovy ANOVY a Kendallova koeficientu shody, byl prokázán statisticky významný rozdíl na hladině  $p \leq 0,05$  mezi prvním, druhým a třetím měřením (tabulka 4, obrázek 6), tudíž nulovou hypotézu zamítáme.

### 9.3 Hypotéza 3

**H<sub>0</sub>3:** Neshledáme rozdíl v aktivně prováděném rozsahu pohybu ramenního kloubu před a po provedení artroskopie s navazující rehabilitací, po stanovené době 1 a následně 3 měsíců.

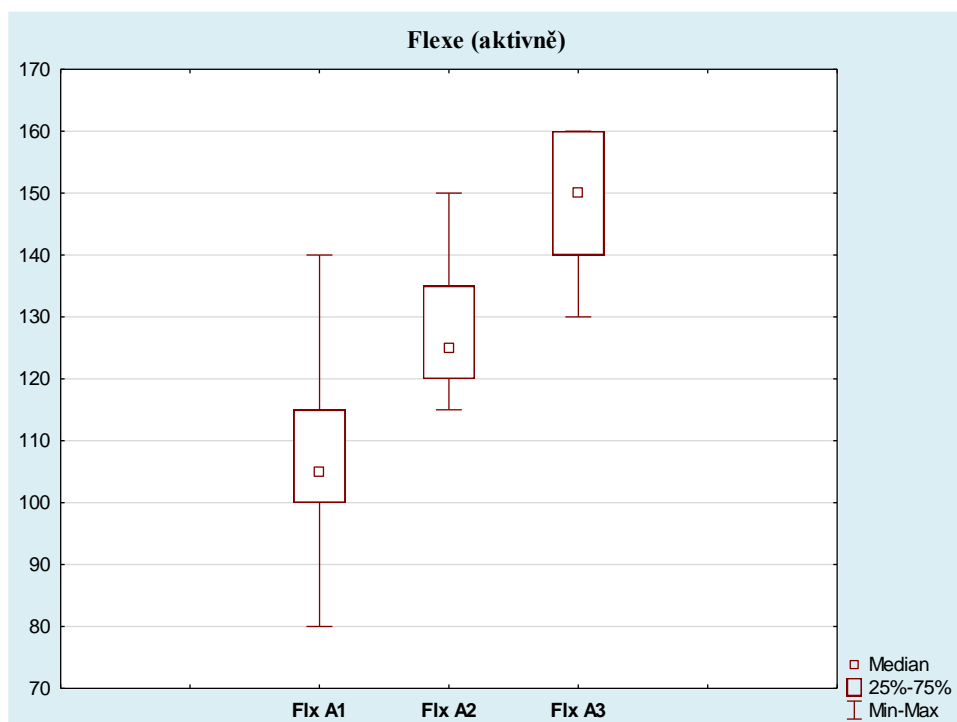
**H<sub>A</sub>3:** Shledáme rozdíl v aktivně prováděném rozsahu pohybu ramenního kloubu před a po provedení artroskopie s navazující rehabilitací, po stanovené době 1 a následně 3 měsíců.

Celkem bylo měřeno 8 pohybů; flexe, extenze, abdukce, horizontální addukce, zevní rotace (u těla), vnitřní rotace (u těla), zevní rotace (v abdukci), vnitřní rotace (v abdukci).

**Tabulka 5** Flexe (aktivně)

| Proměnná      | Friedmanova ANOVA<br>Chí-kv. (N = 9, df = 2)<br><b>p = ,00012</b> |               |        |      |
|---------------|---|---------------|--------|------|
|               | Průměrné pořadí   | Součet pořadí | Průměr | SD   |
| <b>Flx A1</b> | 1,0   | 9,0           | 107,2  | 17,7 |
| <b>Flx A2</b> | 2,0   | 18,0          | 128,3  | 11,5 |
| <b>Flx A3</b> | 3,0   | 27,0          | 147,2  | 12,0 |

**Legenda:** Flx A1 – 1. měření (*před ASK*); Flx A2 – 2. měření (*1 měsíc po ASK*); Flx A3 – 3. měření (*3 měsíce po ASK*); pro N = 9; SD – směrodatná odchylka



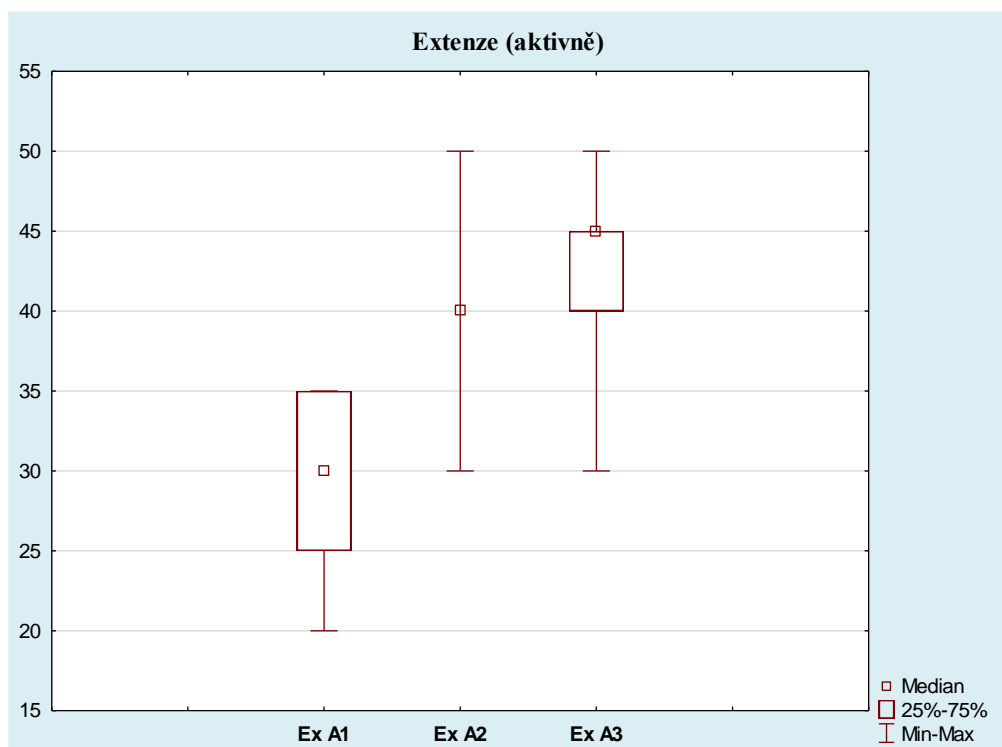
**Obrázek 7** Krabicový graf rozdílu hodnot flexe (aktivně) před, 1 měsíc a 3 měsíce po ASK

Dle Friedmanovy ANOVY a Kendallova koeficientu shody, byl prokázán statisticky významný rozdíl na hladině  $p \leq 0,05$  mezi prvním, druhým a třetím měřením (tabulka 5, obrázek 7, s. 42), tudíž nulovou hypotézu zamítáme.

**Tabulka 6** Extenze (aktivně)

| Proměnná     | Friedmanova ANOVA<br>Chí-kv. (N = 9, df = 2)<br><b>p = ,00069</b> |               |        |     |
|--------------|---|---------------|--------|-----|
|              | Průměrné pořadí   | Součet pořadí | Průměr | SD  |
| <b>Ex A1</b> | 1,2   | 10,5          | 30,0   | 5,6 |
| <b>Ex A2</b> | 2,1   | 18,5          | 40,0   | 5,6 |
| <b>Ex A3</b> | 2,8   | 25,0          | 43,3   | 6,1 |

**Legenda:** Ex A1 – 1. měření (*před ASK*); Ex A2 – 2. měření (*1 měsíc po ASK*); Ex A3 – 3. měření (*3 měsíce po ASK*); pro N = 9; SD – směrodatná odchylka



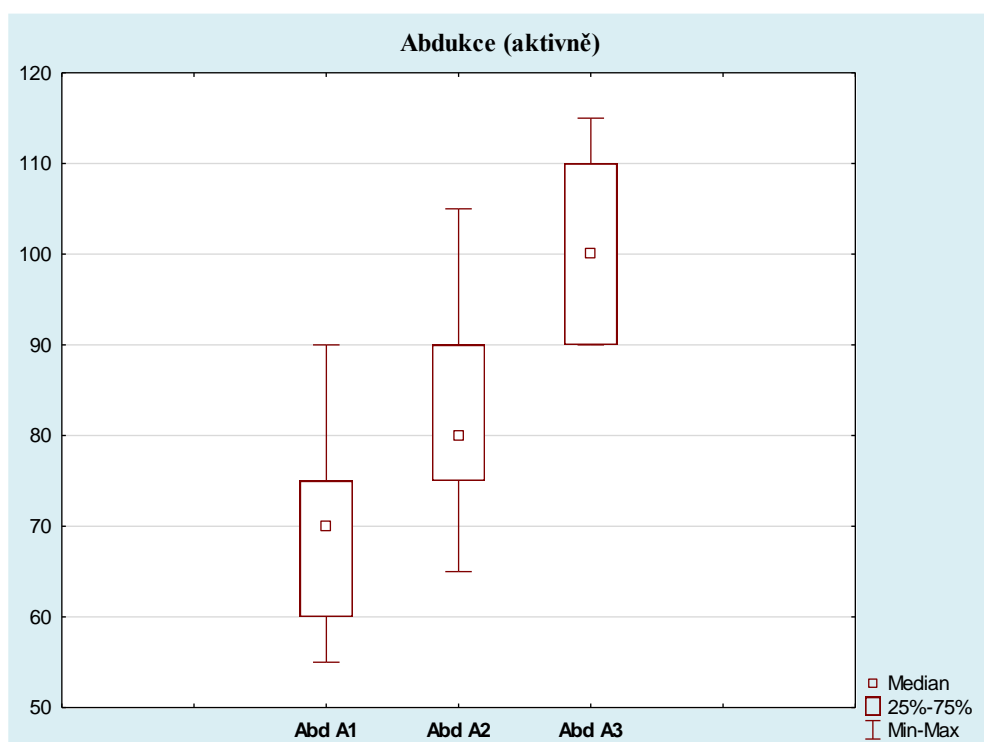
**Obrázek 8** Krabicový graf rozdílu hodnot extenze (aktivně) před, 1 měsíc a 3 měsíce po ASK

Dle Friedmanovy ANOVY a Kendallova koeficientu shody, byl prokázán statisticky významný rozdíl na hladině  $p \leq 0,05$  mezi prvním, druhým a třetím měřením (tabulka 6, obrázek 8), tudíž nulovou hypotézu zamítáme.

**Tabulka 7** Abdukce (aktivně)

| Proměnná      | Friedmanova ANOVA<br>Chí-kv. (N = 9, df = 2)<br><b>p = ,00012</b> |               |        |      |
|---------------|---|---------------|--------|------|
|               | Průměrné pořadí   | Součet pořadí | Průměr | SD   |
| <b>Abd A1</b> | 1,0   | 9,0           | 70,0   | 13,0 |
| <b>Abd A2</b> | 2,0   | 18,0          | 83,3   | 13,2 |
| <b>Abd A3</b> | 3,0   | 27,0          | 101,7  | 10,0 |

**Legenda:** Abd A1 – 1. měření (*před ASK*); Abd A2 – 2. měření (*1 měsíc po ASK*); Abd A3 – 3. měření (*3 měsíce po ASK*); pro N = 9; SD – směrodatná odchylka



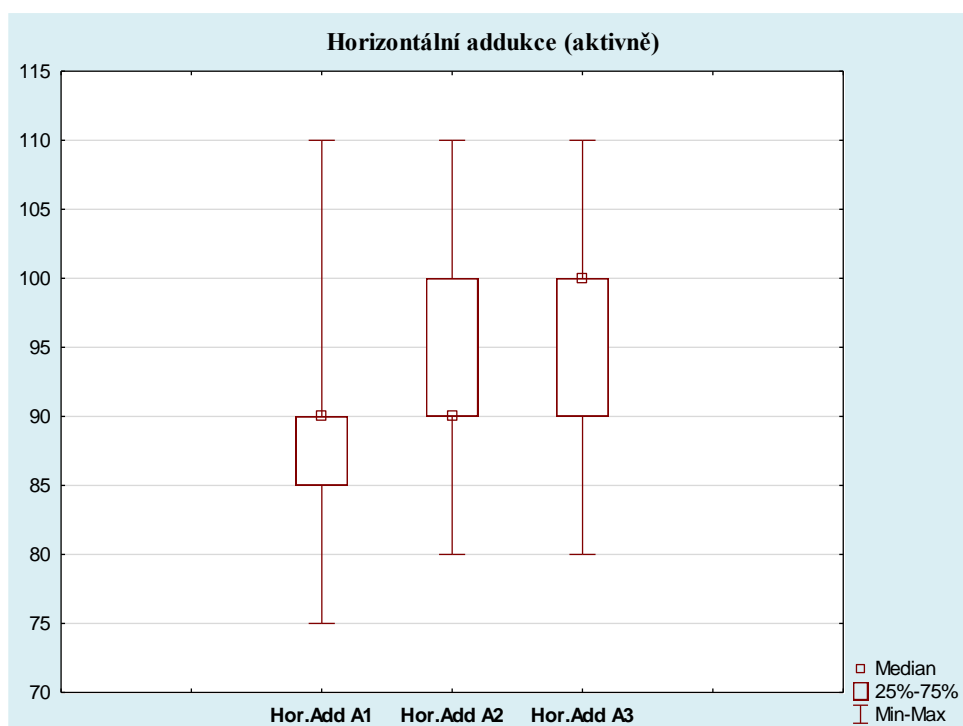
**Obrázek 9** Krabicový graf rozdílu hodnot abdukce (aktivně) před, 1 měsíc a 3 měsíce po ASK

Dle Friedmanovy ANOVY a Kendallova koeficientu shody, byl prokázán statisticky významný rozdíl na hladině  $p \leq 0,05$  mezi prvním, druhým a třetím měřením (tabulka 7, obrázek 9), tudíž nulovou hypotézu zamítáme.

**Tabulka 8** Horizontální addukce (aktivně)

| Proměnná          | Friedmanova ANOVA<br>Chí-kv. (N = 9, df = 2)<br><b>p = ,03020</b> |               |        |      |
|-------------------|---|---------------|--------|------|
|                   | Průměrné pořadí   | Součet pořadí | Průměr | SD   |
| <b>Hor.Add A1</b> | 1,6   | 14,5          | 90,0   | 10,3 |
| <b>Hor.Add A2</b> | 2,0   | 18,0          | 93,9   | 8,6  |
| <b>Hor.Add A3</b> | 2,4   | 21,5          | 97,8   | 9,7  |

**Legenda:** Hor.Add A1– 1. měření (*před ASK*); Hor.Add A2 – 2. měření (*1 měsíc po ASK*); Hor.Add A3 – 3. měření (*3 měsíce po ASK*); pro N = 9; SD – směrodatná odchylka



**Obrázek 10** Krabicový graf rozdílu hodnot horizontální addukce (aktivně) před, 1 měsíc a 3 měsíce po ASK

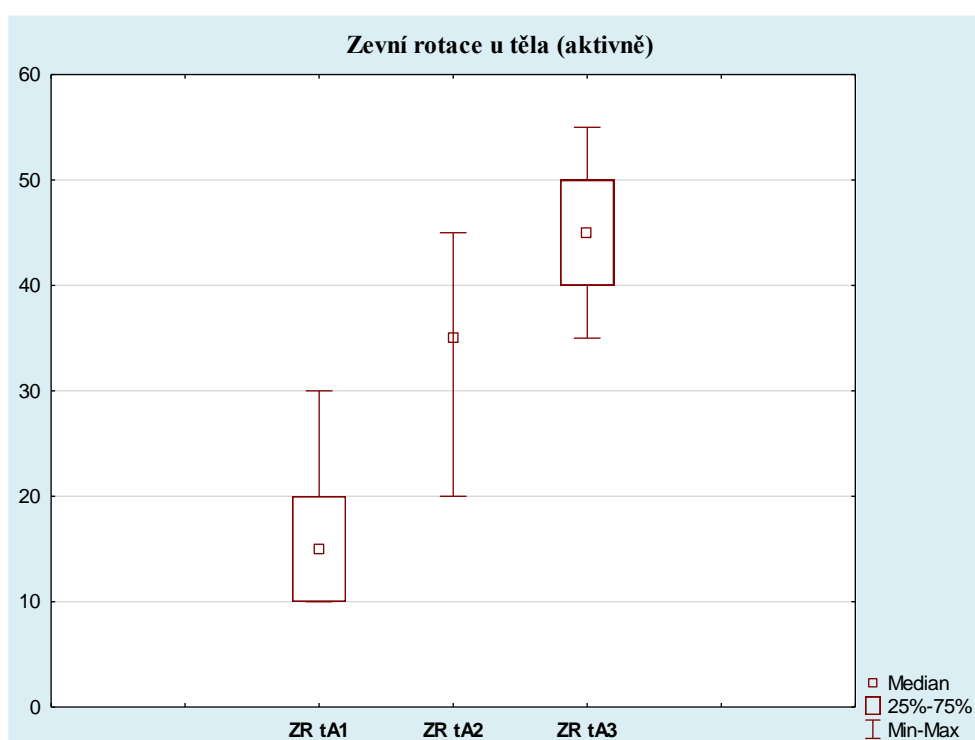
Dle Friedmanovy ANOVY a Kendallova koeficientu shody, byl prokázán statisticky významný rozdíl na hladině  $p \leq 0,05$  mezi prvním, druhým a třetím měřením (tabulka 8, obrázek 10), tudíž nulovou hypotézu zamítáme.



**Tabulka 9** Zevní rotace u těla (aktivně)

| Proměnná | Friedmanova ANOVA<br>Chí-kv. (N = 9, df = 2)<br><b>p = ,00012</b> |               |        |     |
|----------|---|---------------|--------|-----|
|          | Průměrné pořadí   | Součet pořadí | Průměr | SD  |
| ZR tA1   | 1,0   | 9,0           | 17,2   | 7,1 |
| ZR tA2   | 2,0   | 18,0          | 33,9   | 7,4 |
| ZR tA3   | 3,0   | 27,0          | 45,6   | 7,7 |

**Legenda:** ZR tA1 – 1. měření (před ASK); ZR tA2 – 2. měření (1 měsíc po ASK); ZR tA3 – 3. měření (3 měsíce po ASK); pro N = 9; SD – směrodatná odchylka



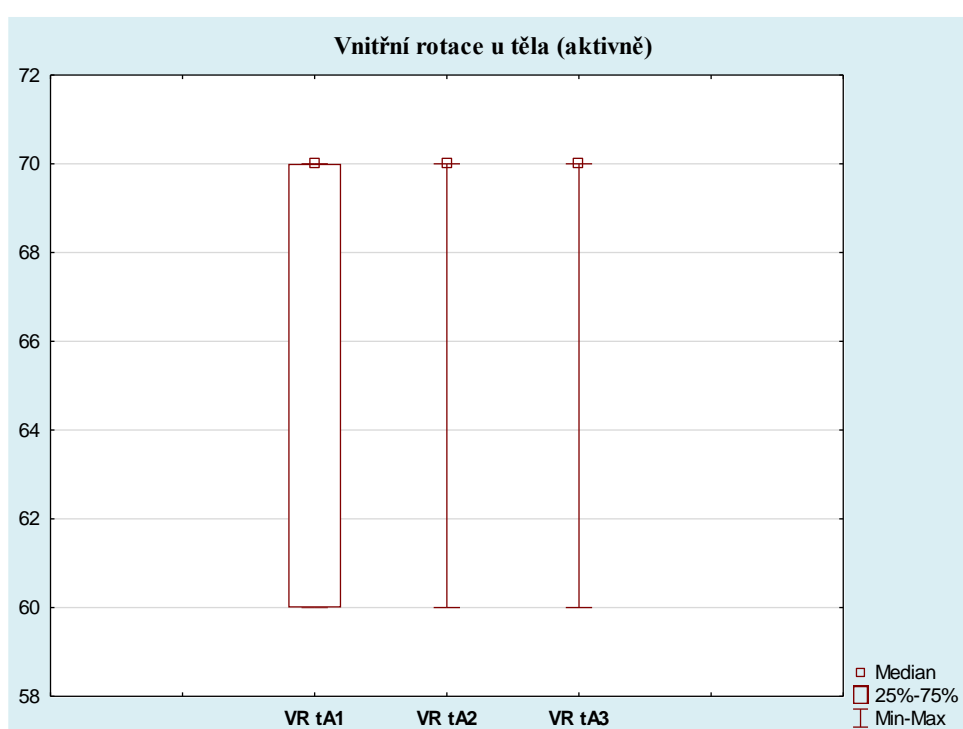
**Obrázek 11** Krabicový graf rozdílu hodnot zevní rotace (u těla) (aktivně) před, 1 měsíc a 3 měsíce po ASK

Dle Friedmanovy ANOVY a Kendallova koeficientu shody, byl prokázán statisticky významný rozdíl na hladině  $p \leq 0,05$  mezi prvním, druhým a třetím měřením (tabulka 9, obrázek 11), tudíž nulovou hypotézu zamítáme.

**Tabulka 10** Vnitřní rotace u těla (aktivně)

| Proměnná | Friedmanova ANOVA<br>Chí-kv. (N = 9, df = 2)<br>p = ,13534 |               |        |     |
|----------|--|---------------|--------|-----|
|          | Průměrné pořadí  | Součet pořadí | Průměr | SD  |
| VR tA1   | 1,8  | 16,0          | 66,1   | 4,9 |
| VR tA2   | 2,1  | 19,0          | 67,8   | 4,4 |
| VR tA3   | 2,1  | 19,0          | 67,8   | 4,4 |

**Legenda:** VR tA1 – 1. měření (*před ASK*); VR tA2 – 2. měření (*1 měsíc po ASK*); VR tA3 – 3. měření (*3 měsíce po ASK*); pro N = 9; SD – směrodatná odchylka



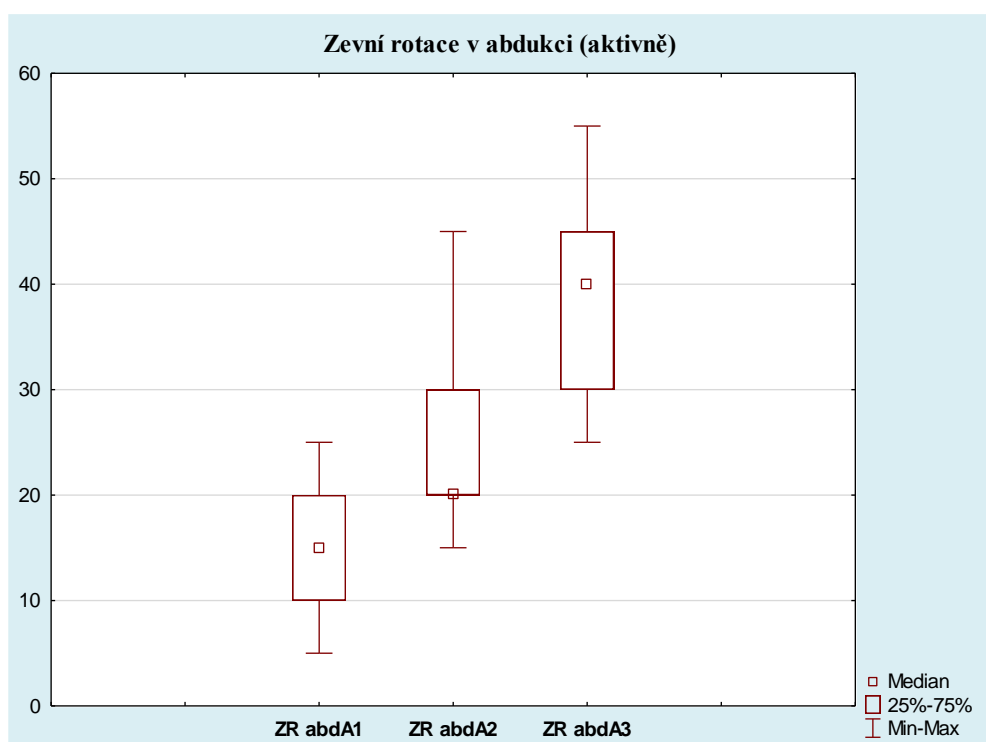
**Obrázek 12** Krabicový graf rozdílů hodnot vnitřní rotace (u těla) (aktivně) před, 1 měsíc a 3 měsíce po ASK

Dle Friedmanovy ANOVY a Kendallova koeficientu shody, byl prokázán statisticky významný rozdíl na hladině  $p \leq 0,05$  mezi prvním, druhým a třetím měřením (tabulka 10, obrázek 12), tudíž alternativní hypotézu zamítáme a přijímáme hypotézu nulovou.

**Tabulka 11** Zevní rotace v abdukci (aktivně)

| Proměnná        | Friedmanova ANOVA<br>Chí-kv. (N = 9, df = 2)<br><b>p = ,00012</b> |               |        |      |
|-----------------|---|---------------|--------|------|
|                 | Průměrné pořadí   | Součet pořadí | Průměr | SD   |
| <b>ZR abdA1</b> | 1,0   | 9,0           | 13,5   | 7,0  |
| <b>ZR abdA2</b> | 2,0   | 18,0          | 26,1   | 9,6  |
| <b>ZR abdA3</b> | 3,0   | 27,0          | 38,3   | 10,0 |

**Legenda:** ZR abdA1 – 1. měření (*před ASK*); ZR abdA2 – 2. měření (*1 měsíc po ASK*); ZR abdA3 – 3. měření (*3 měsíce po ASK*); pro N = 9; SD – směrodatná odchylka



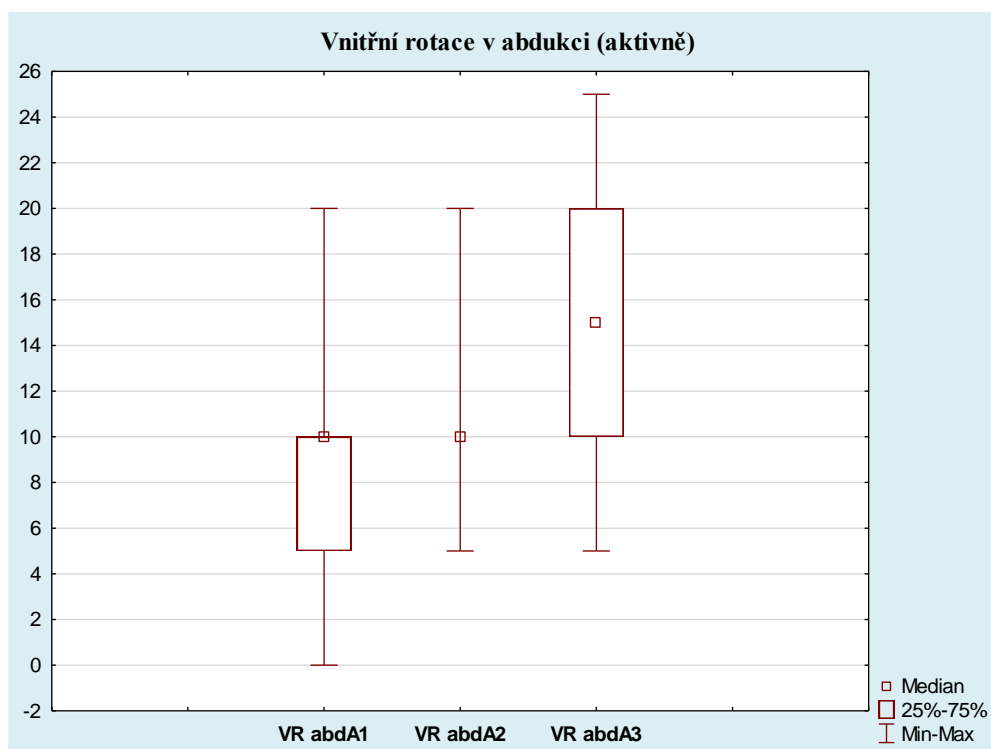
**Obrázek 13** Krabicový graf rozdílu hodnot zevní rotace v abdukci (aktivně) před, 1 měsíc a 3 měsíce po ASK

Dle Friedmanovy ANOVY a Kendallova koeficientu shody, byl prokázán statisticky významný rozdíl na hladině  $p \leq 0,05$  mezi prvním, druhým a třetím měřením (tabulka 11, obrázek 13), tudíž nulovou hypotézu zamítáme.

**Tabulka 12** Vnitřní rotace v abdukci (aktivně)

| Proměnná        | Friedmanova ANOVA<br>Chí-kv. (N = 9, df = 2)<br><b>p = ,00147</b> |               |        |     |
|-----------------|---|---------------|--------|-----|
|                 | Průměrné pořadí   | Součet pořadí | Průměr | SD  |
| <b>VR abdA1</b> | 1,4   | 12,5          | 8,3    | 5,6 |
| <b>VR abdA2</b> | 1,8   | 16,5          | 10,0   | 4,3 |
| <b>VR abdA3</b> | 2,8   | 25,0          | 15,0   | 7,5 |

**Legenda:** VR abdA1 – 1. měření (*před ASK*); VR abdA2 – 2. měření (*1 měsíc po ASK*); VR abdA3 – 3. měření (*3 měsíce po ASK*); pro N = 9; SD – směrodatná odchylka



**Obrázek 14** Krabicový graf rozdílů hodnot vnitřní rotace v abdukci (aktivně) před, 1 měsíc a 3 měsíce po ASK

Dle Friedmanovy ANOVY a Kendallova koeficientu shody, byl prokázán statisticky významný rozdíl na hladině  $p \leq 0,05$  mezi prvním, druhým a třetím měřením (tabulka 12, obrázek 14), tudíž nulovou hypotézu zamítáme.

## 9.4 Hypotéza 4

**H<sub>0</sub>4:** Neshledáme rozdíl v pasivně prováděném rozsahu pohybu ramenního kloubu před a po provedení artroskopie s navazující rehabilitací, po stanovené době 1 a následně 3 měsíců.

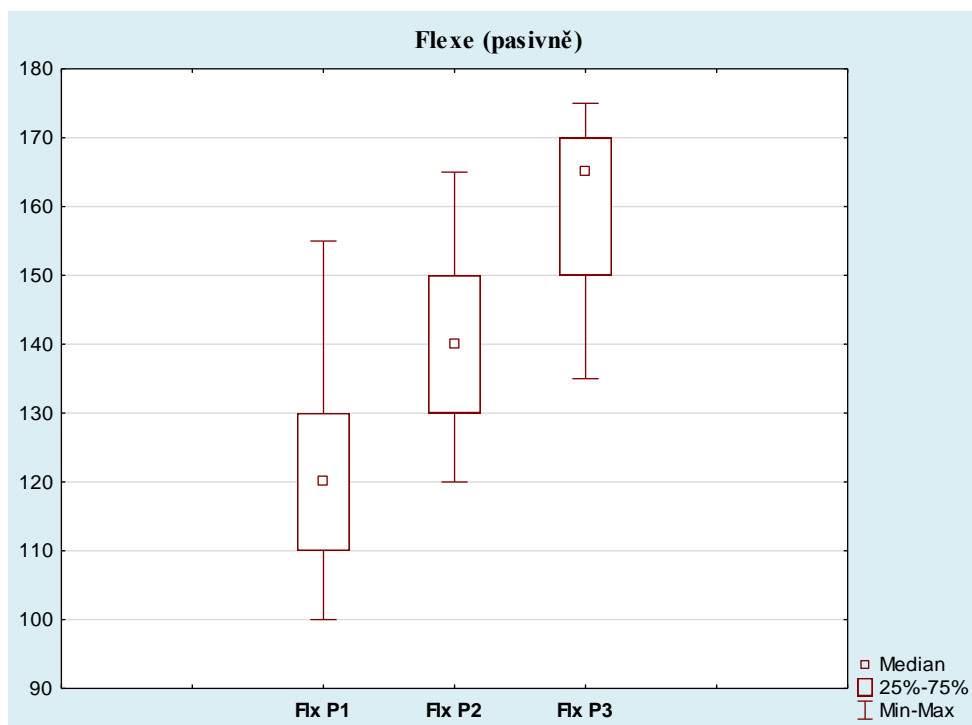
**H<sub>A</sub>4:** Shledáme rozdíl v pasivně prováděném rozsahu pohybu ramenního kloubu před a po provedení artroskopie s navazující rehabilitací, po stanovené době 1 a následně 3 měsíců.

Celkem bylo měřeno 8 pohybů; flexe, extenze, abdukce, horizontální addukce, zevní rotace (u těla), vnitřní rotace (u těla), zevní rotace (v abdukci), vnitřní rotace (v abdukci).

**Tabulka 13** Flexe (pasivně)

| Proměnná      | Friedmanova ANOVA<br>Chí-kv. (N = 9, df = 2)<br><b>p = ,00016</b> |               |        |      |
|---------------|---|---------------|--------|------|
|               | Průměrné pořadí   | Součet pořadí | Průměr | SD   |
| <b>Flx P1</b> | 1,0   | 9,0           | 123,3  | 16,8 |
| <b>Flx P2</b> | 2,1   | 18,5          | 141,7  | 15,6 |
| <b>Flx P3</b> | 2,9   | 26,5          | 160,0  | 12,7 |

**Legenda:** Flx P1 – 1. měření (před ASK); Flx P2 – 2. měření (1 měsíc po ASK); Flx P3 – 3. měření (3 měsíce po ASK); pro N = 9; SD – směrodatná odchylka



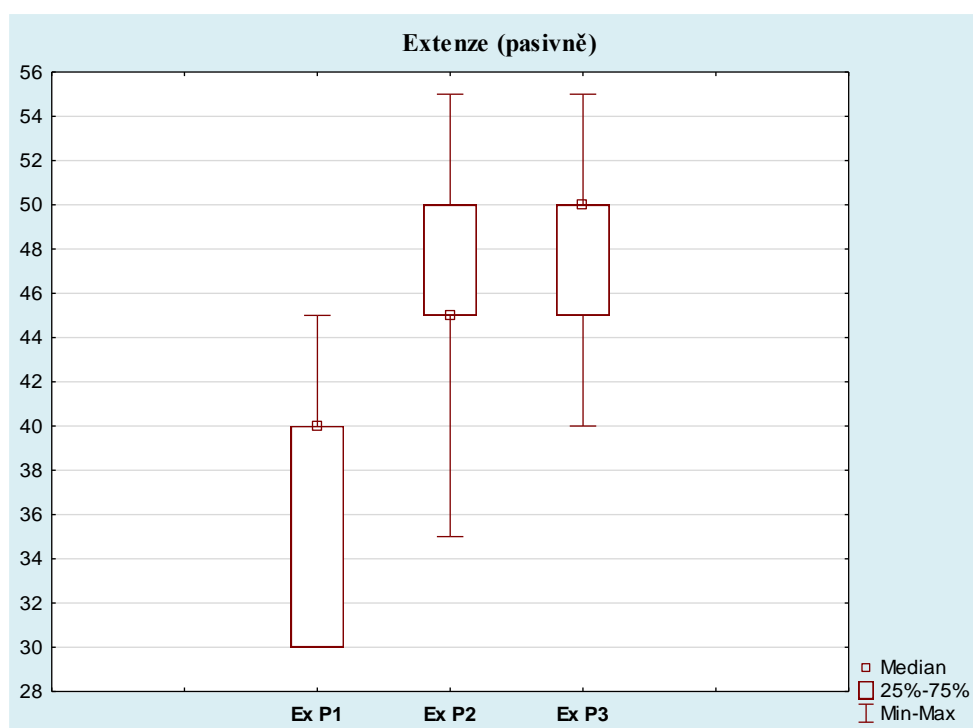
**Obrázek 15** Krabicový graf rozdílu hodnot flexe (pasivně) před, 1 měsíc a 3 měsíce po ASK

Dle Friedmanovy ANOVY a Kendallova koeficientu shody, byl prokázán statisticky významný rozdíl na hladině  $p \leq 0,05$  mezi prvním, druhým a třetím měřením (tabulka 13, obrázek 15, s. 50), tudíž nulovou hypotézu zamítáme.

**Tabulka 14** Extenze (pasivně)

| Proměnná | Friedmanova ANOVA<br>Chí-kv. (N = 9, df = 2)<br><b>p = ,00038</b> |               |        |     |
|----------|---|---------------|--------|-----|
|          | Průměrné pořadí   | Součet pořadí | Průměr | SD  |
| Ex P1    | 1,0   | 9,0           | 36,7   | 5,6 |
| Ex P2    | 2,3   | 21,0          | 46,7   | 6,1 |
| Ex P3    | 2,7   | 24,0          | 48,3   | 4,3 |

**Legenda:** Ex P1 – 1. měření (*před ASK*); Ex P2 – 2. měření (*1 měsíc po ASK*); Ex P3 – 3. měření (*3 měsíce po ASK*); pro N = 9; SD – směrodatná odchylka



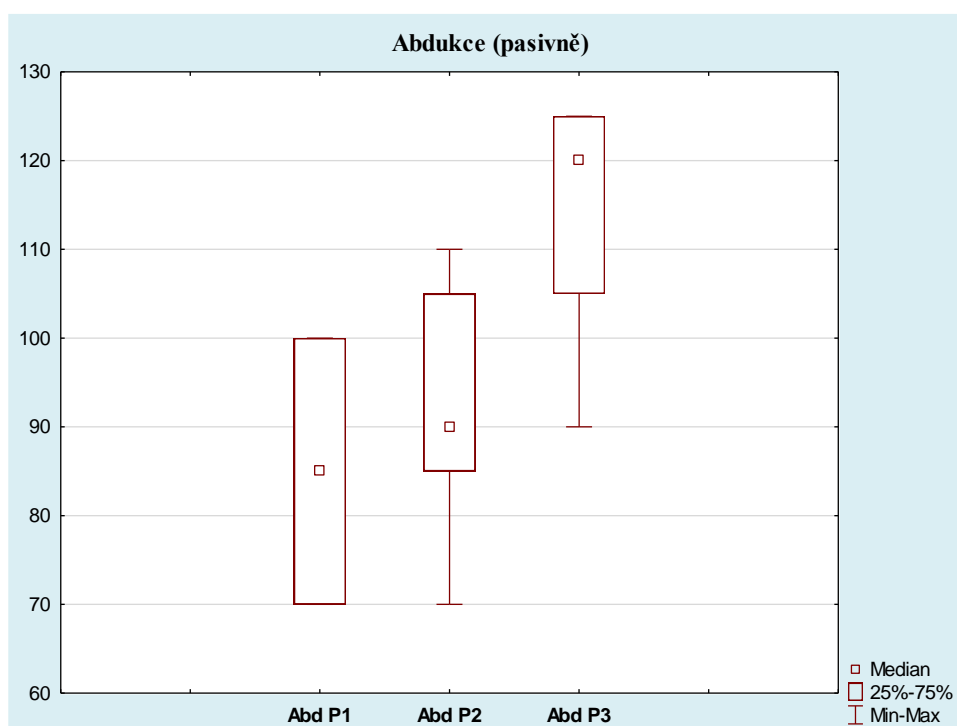
**Obrázek 16** Krabicový graf rozdílu hodnot extenze (pasivně) před, 1 měsíc a 3 měsíce po ASK

Dle Friedmanovy ANOVY a Kendallova koeficientu shody, byl prokázán statisticky významný rozdíl na hladině  $p \leq 0,05$  mezi prvním, druhým a třetím měřením (tabulka 14, obrázek 16), tudíž nulovou hypotézu zamítáme.

**Tabulka 15** Abdukce (pasivně)

| Proměnná      | Friedmanova ANOVA<br>Chí-kv. (N = 9, df = 2)<br><b>p = ,00030</b> |               |        |      |
|---------------|---|---------------|--------|------|
|               | Průměrné pořadí   | Součet pořadí | Průměr | SD   |
| <b>Abd P1</b> | 1,1   | 10,0          | 83,9   | 13,4 |
| <b>Abd P2</b> | 1,2   | 17,0          | 93,3   | 14,0 |
| <b>Abd P3</b> | 3,0   | 27,0          | 113,3  | 12,7 |

**Legenda:** Abd P1 – 1. měření (*před ASK*); Abd P2 – 2. měření (*1 měsíc po ASK*); Abd P3 – 3. měření (*3 měsíce po ASK*); pro N = 9; SD – směrodatná odchylka



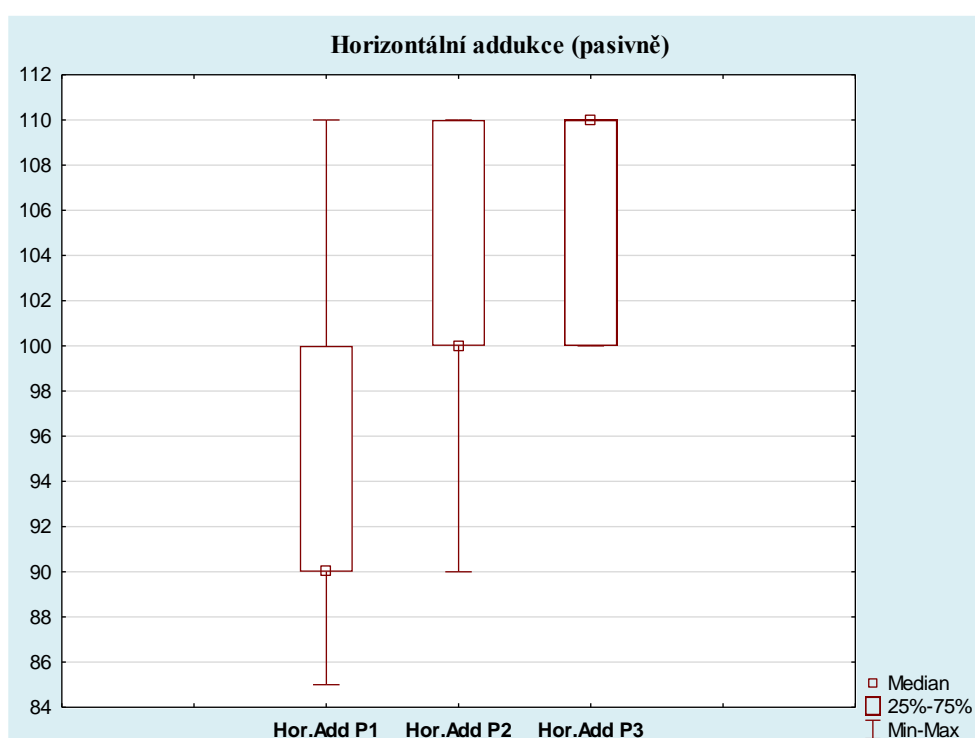
**Obrázek 17** Krabicový graf rozdílů hodnot QuickDash dotazníku před, 1 měsíc a 3 měsíce po ASK

Dle Friedmanovy ANOVY a Kendallova koeficientu shody, byl prokázán statisticky významný rozdíl na hladině  $p \leq 0,05$  mezi prvním, druhým a třetím měřením (tabulka 15, obrázek 17), tudíž nulovou hypotézu zamítáme.

**Tabulka 16** Horizontální addukce (pasivně)

| Proměnná          | Friedmanova ANOVA<br>Chí-kv. (N = 9, df = 2)<br><b>p = ,00580</b> |               |        |     |
|-------------------|---|---------------|--------|-----|
|                   | Průměrné pořadí   | Součet pořadí | Průměr | SD  |
| <b>Hor.Add P1</b> | 1,4   | 12,5          | 96,1   | 9,3 |
| <b>Hor.Add P2</b> | 2,1   | 19,0          | 101,7  | 7,1 |
| <b>Hor.Add P3</b> | 2,5   | 22,5          | 105,6  | 5,3 |

**Legenda:** Hor.Add P1 – 1. měření (*před ASK*); Hor.Add P2 – 2. měření (*1 měsíc po ASK*); Hor.Add P3 – 3. měření (*3 měsíce po ASK*); pro N = 9; SD – směrodatná odchylka



**Obrázek 18** Krabicový graf rozdílu hodnot horizontální addukce (pasivně) před, 1 měsíc a 3 měsíce po ASK

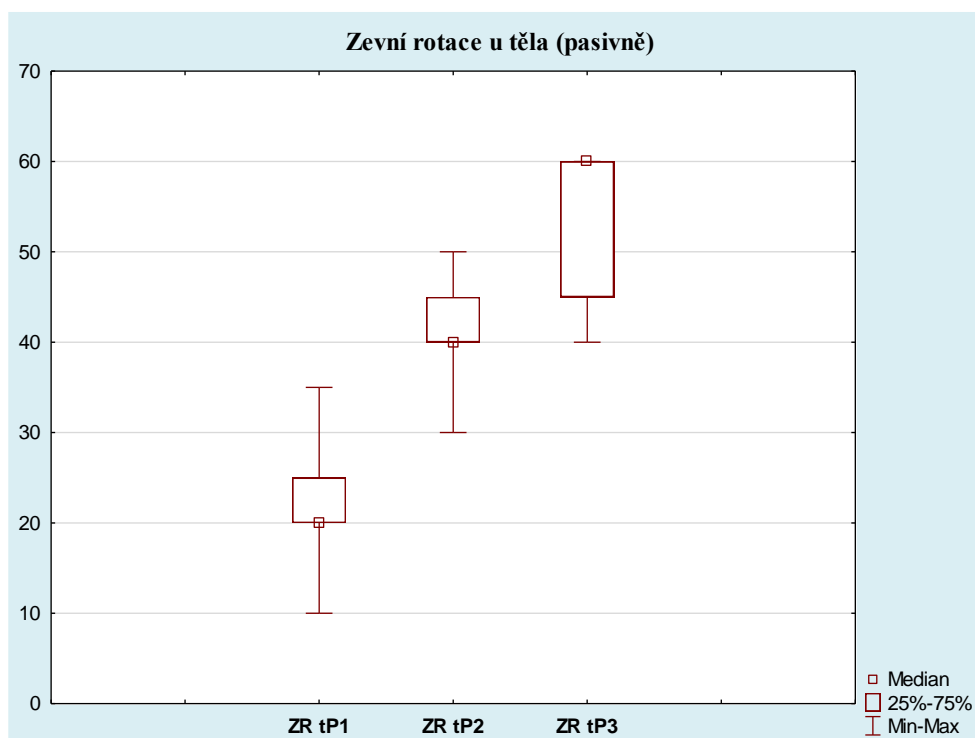
Dle Friedmanovy ANOVY a Kendallova koeficientu shody, byl prokázán statisticky významný rozdíl na hladině  $p \leq 0,05$  mezi prvním, druhým a třetím měřením (tabulka 16, obrázek 18), tudíž nulovou hypotézu zamítáme.



**Tabulka 17** Zevní rotace u těla (pasivně)

| Proměnná      | Friedmanova ANOVA<br>Chí-kv. (N = 9, df = 2)<br><b>p = ,00012</b> |               |        |     |
|---------------|---|---------------|--------|-----|
|               | Průměrné pořadí   | Součet pořadí | Průměr | SD  |
| <b>ZR tP1</b> | 1,0   | 9,0           | 21,1   | 8,2 |
| <b>ZR tP2</b> | 2,0   | 18,0          | 40,6   | 6,8 |
| <b>ZR tP3</b> | 3,0   | 27,0          | 52,8   | 9,1 |

**Legenda:** ZR tP1 – 1. měření (*před ASK*); ZR tP2 – 2. měření (*1 měsíc po ASK*); ZR tP3 – 3. měření (*3 měsíce po ASK*); pro N = 9; SD – směrodatná odchylka



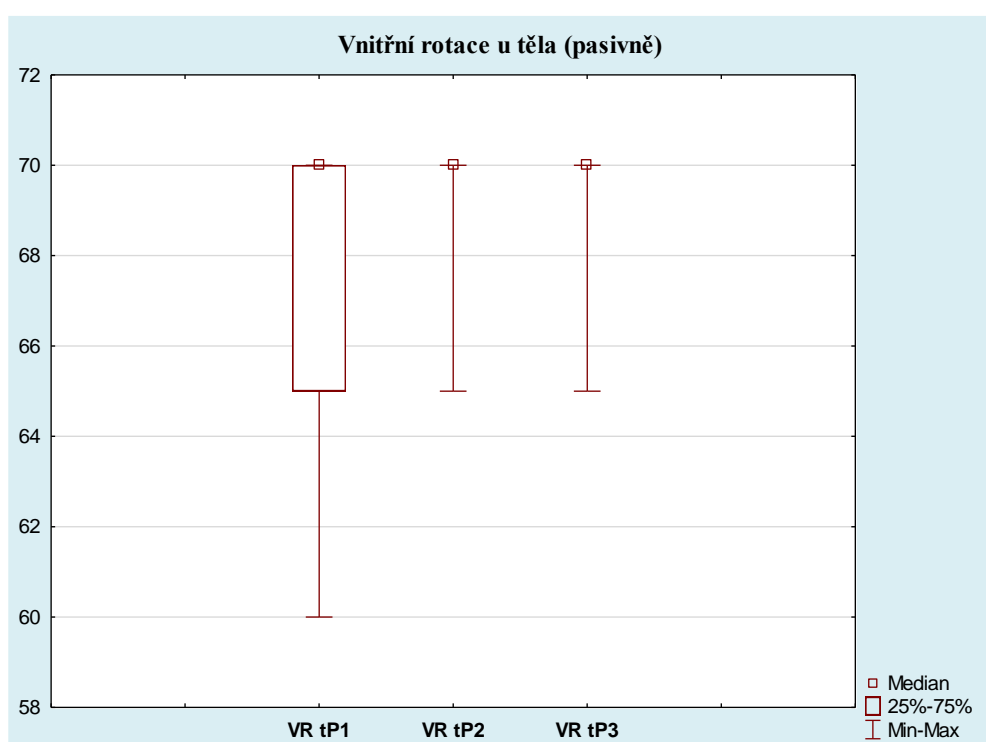
**Obrázek 19** Krabicový graf rozdílu hodnot zevní rotace (pasivně) před, 1 měsíc a 3 měsíce po ASK

Dle Friedmanovy ANOVY a Kendallova koeficientu shody, byl prokázán statisticky významný rozdíl na hladině  $p \leq 0,05$  mezi prvním, druhým a třetím měřením (tabulka 17, obrázek 19), tudíž nulovou hypotézu zamítáme.

**Tabulka 18** Vnitřní rotace u těla (pasivně)

| Proměnná      | Friedmanova ANOVA<br>Chí-kv. (N = 9, df = 2)<br><b>p = ,04979</b> |               |        |     |
|---------------|---|---------------|--------|-----|
|               | Průměrné pořadí   | Součet pořadí | Průměr | SD  |
| <b>VR tP1</b> | 1,7   | 15,0          | 67,2   | 4,4 |
| <b>VR tP2</b> | 2,2   | 19,5          | 69,4   | 1,7 |
| <b>VR tP3</b> | 2,2   | 19,5          | 69,4   | 1,7 |

**Legenda:** VR tP1 – 1. měření (před ASK); VR tP2 – 2. měření (1 měsíc po ASK); VR tP3 – 3. měření (3 měsíce po ASK); pro N = 9; SD – směrodatná odchylka



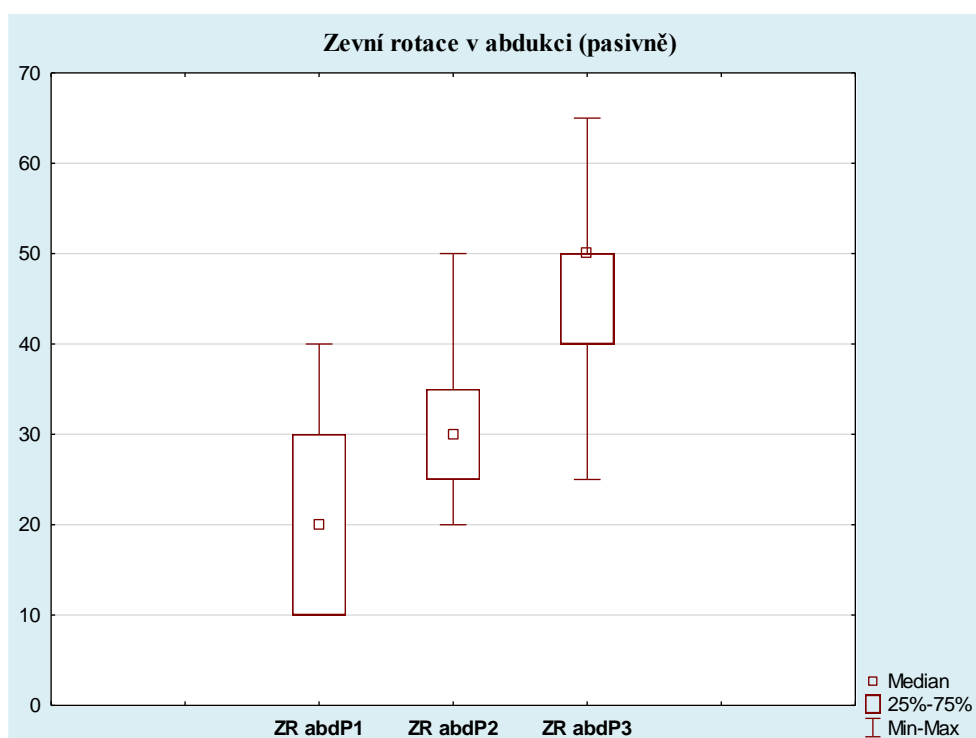
**Obrázek 20** Krabicový graf rozdílů hodnot vnitřní rotace (pasivně) před, 1 měsíc a 3 měsíce po ASK

Dle Friedmanovy ANOVY a Kendallova koeficientu shody, byl prokázán statisticky významný rozdíl na hladině  $p \leq 0,05$  mezi prvním, druhým a třetím měřením (tabulka 18, obrázek 20), tudíž nulovou hypotézu zamítáme.

**Tabulka 19** Zevní rotace v abdukci (pasivně)

| Proměnná        | Friedmanova ANOVA<br>ANOVA Chí-kv. (N = 9, df = 2)<br><b>p = ,00049</b> |               |        |      |
|-----------------|---|---------------|--------|------|
|                 | Průměrné pořadí   | Součet pořadí | Průměr | SD   |
| <b>ZR abdP1</b> | 1,2   | 10,5          | 20,6   | 11,3 |
| <b>ZR abdP2</b> | 1,9   | 17,0          | 31,7   | 9,4  |
| <b>ZR abdP3</b> | 3,0   | 26,5          | 45,0   | 12,0 |

**Legenda:** ZR abdP1 – 1. měření (*před ASK*); ZR abdP2 – 2. měření (*1 měsíc po ASK*); ZR abdP3 – 3. měření (*3 měsíce po ASK*); pro N = 9; SD – směrodatná odchylka



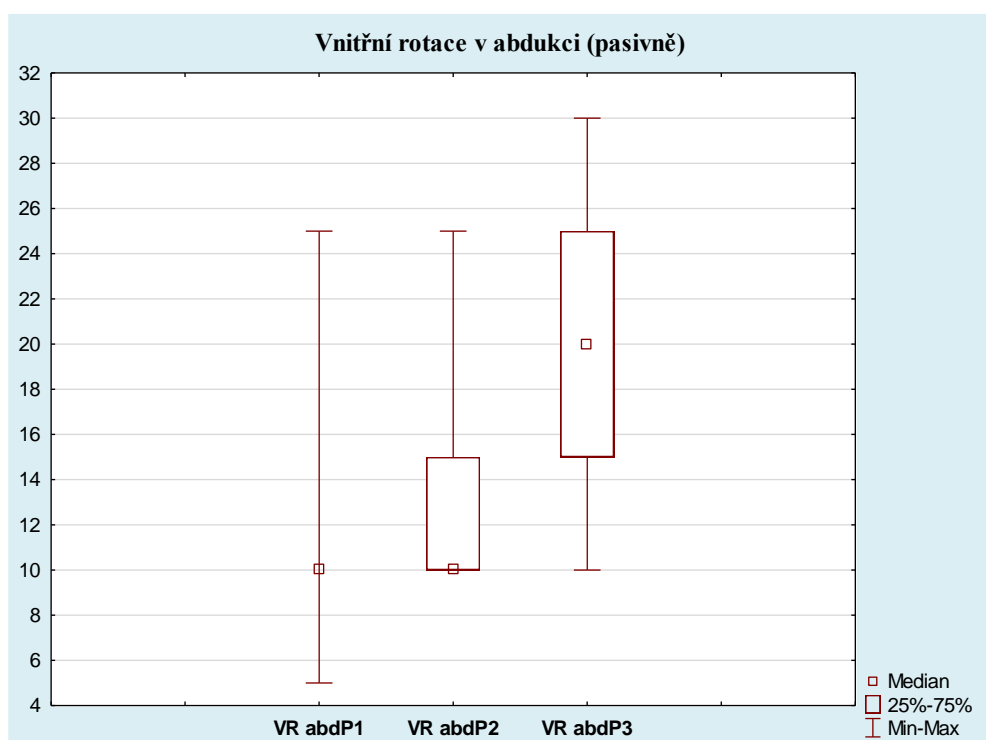
**Obrázek 21** Krabicový graf rozdílů hodnot zevní rotace v abdukci (pasivně) před, 1 měsíc a 3 měsíce po ASK

Dle Friedmanovy ANOVY a Kendallova koeficientu shody, byl prokázán statisticky významný rozdíl na hladině  $p \leq 0,05$  mezi prvním, druhým a třetím měřením (tabulka 19, obrázek 21), tudíž nulovou hypotézu zamítáme.

**Tabulka 20** Vnitřní rotace v abdukci (pasivně)

| Proměnná        | Friedmanova ANOVA<br>Chí-kv. (N = 9, df = 2)<br>p = ,00132 |               |        |     |
|-----------------|--|---------------|--------|-----|
|                 | Průměrné pořadí  | Součet pořadí | Průměr | SD  |
| <b>VR abdP1</b> | 1,3  | 11,5          | 11,1   | 6,0 |
| <b>VR abdP2</b> | 1,9  | 17,0          | 13,3   | 5,0 |
| <b>VR abdP3</b> | 2,8  | 25,5          | 20,0   | 7,1 |

**Legenda:** VR abdP1 – 1. měření (před ASK); VR abdP2 – 2. měření (1 měsíc po ASK); VR abdP3 – 3. měření (3 měsíce po ASK); pro N = 9; SD – směrodatná odchylka



**Obrázek 22** Krabicový graf rozdílu hodnot vnitřní rotace v abdukci (pasivně) před, 1 měsíc a 3 měsíce po ASK

Dle Friedmanovy ANOVY a Kendallova koeficientu shody, byl prokázán statisticky významný rozdíl na hladině  $p \leq 0,05$  mezi prvním, druhým a třetím měřením (tabulka 20, obrázek 22), tudíž nulovou hypotézu zamítáme.

## 10 Diskuze

Edukace pacientů a informovanost o jejich zdravotním stavu je důležitou a mnohdy podceňovanou součástí komplexní terapie. V rámci toho je nezbytné sdělení, že fyziologický rozsah pohybu a plná funkčnost ramene už nemusí být nikdy dosažena, což je pro mnohé stresující faktor, který musí přijmout (Wong a Tan, 2010). Tato informovanost proběhla i v našem výzkumu, kdy byl pacient seznámen se všemi riziky i možnými komplikacemi.

K operaci se přistupuje u pacientů nereagujících na konzervativní terapii, jakožto bylo i v případě naší výzkumné skupiny. Někteří autoři doplňují, že bolest a omezení rozsahu pohybu musí přetrvávat nejméně tři až šest měsíců konzervativní terapie. Nutno odhalit selhání konzervativní terapie od jejího nedodržování (Dias et al., 2005; Itoi et al., 2016; Neviasser et al., 2011; Rockwood, Matsen a Wirth, 2004). U všech probandů v naší výzkumné skupině trvaly obtíže minimálně 3 měsíce, s tím, že samotná konzervativní terapie nebyla dostačující.

### 10.1 Diskuze k Hypotézám H<sub>01</sub> a H<sub>A1</sub>

V případě hodnocení výkonu běžných denních činností došlo v dotazníkovém šetření ke zlepšení QuickDASH skóru. Ze 100 bodů, kterých lze dosáhnout v případě plného negativního hodnocení, bylo v průměru dosaženo 54,8 bodů. Po 1 měsíci intenzivní rehabilitace byl viditelný posun o 13 bodů, což se dvojnásobně zlepšilo v dlouhodobém hledisku, kdy po 3 měsících byl tento skór snížen na 15,7 bodů. Došlo tedy ke statisticky významné změně zejména po 3. měsíční době, kdy se stav pacientů výrazně zlepšil.

V hodnocení prostřednictvím QuickDASH dotazníku jsme docílili příznivých změn zejména ve druhé části rehabilitačního procesu tzn. zaznamenané třetím měřením. Uvažujeme, že pacienti se již v tuto dobu pohybovali v domácím prostředí, tudíž trénink a nácvik horní končetiny v sociálních rolích a činnostech běžně užívaných doma trénovali v reálném prostředí.

Co by mohlo být ohrožujícím faktorem pro pacienty po artroskopii je pooperačně vzniklé zmrzlé rameno s incidencí až 11 %. Zjištěným rizikovým ukazatelem výskytu byl věk mezi 46 až 60 lety, což byl věk totožný s pacienty v našem výzkumu. Tato informace je důležitá v následné rehabilitaci, při které bychom mohli předpokládat ztuhlost ramene a dbát tak na prevenci jeho výskytu. Rizika se zvyšují v případě otevřených operací, tudíž artroskopii vnímáme jako výhodnou a správnou cestu zvolenou u našich probandů, což podkládáme zahraničními i českými publikacemi (Dungl, 2014; Evans, Guyver a Smith, 2015).

Robinson et al., (2012) klade důraz na přizpůsobení rehabilitačního plánu u pacientů s prognosticky rizikovou ztuhlostí ramene. Během studie bylo zjištěno, že zařazením většího

odpočinku docílíme vymizení klinických příznaků typických pro zmrzlé rameno. Pokud tedy terapeut nereaguje na nutnost relaxace měkko-tkáňových struktur může dojít k progresi stavu a následná rehabilitace bude obtížnější. V rámci této studie nebyl prokázán vyšší výskyt sekundárně vzniklého zmrzlého ramene u pacientů s dlouhodobě imobilizovanou horní končetinou, avšak spojitost operačními přístupy a následnou strategií při rehabilitaci je třeba dále zkoumat.

Studie Evans, Guyver a Smith z roku 2015 dospěli k výsledkům, které ukazovaly v počáteční období po operaci dobrou pohyblivost ramene. S tím souzní náš výzkum z hlediska toho, že došlo u všech pacientů ke zlepšení rozsahu pohybu po ASK a následné rehabilitaci, po stanovené době 1 měsíce. Stejná studie sledovala také přítomnost ztuhlosti ramene, která se u jedinců projevila do 3 měsíců od provedené ASK. Uvažujeme tedy, že po našem výstupním měření, provedené také ve 3. měsíci nebudeme předpokládat vznik sekundárně vzniklého zmrzlého ramene. To podkládáme tvrzením, že zlepšení se jevílo převážně v druhé části rehabilitačního procesu, tudíž pacienti postupně dosahovali lepšího rozsahu pohybu. Souhlasíme s tím, že sledování pacientů nebylo natolik dlouhé (alespoň půl roku) aby došlo k určení konečného klinického stavu.

## 10.2 Diskuze k Hypotézám $H_02$ a $H_{A2}$

Při zkoumání bolestivosti ramenního kloubu v klidovém stavu měli pacienti zaznamenávat hodnoty na VAS škále, přičemž číslo 10 charakterizovalo nesnesitelnou bolest. Před artroskopií bylo dosaženo průměrné hodnoty 3,5 která se po zákroku a následné rehabilitaci snížila na hodnotu 2,2. I přesto, že snížení bolesti nebylo zcela výrazné, po dlouhodobém sledování došlo téměř k vymizení bolesti, a to na průměrné hodnoty 0,6. Následovalo principiálně stejné hodnocení, avšak při pohybu postiženého ramenního kloubu. V pohybu byl ramenní kloub bolestivější než v klidovém stavu. Před ASK byla udávána průměrná hodnota 6,1, která se snižovala a k výstupnímu měření klesla o polovinu na hodnotu 3,0.

Žádný z pacientů neuváděl před artroskopií nesnesitelnou bolest, nicméně při pohybu končetiny byla bolestivost větší než v klidu. Artroskopie jakožto endoskopická metoda znamená zásah do organismu, u které se předpokládá spojitost s bolestmi. I přesto došlo ve všech případech ke snížení bolestivosti po měsíci měření a s postupem času k jejímu snižování, čímž bylo dosaženo téměř stavu bez bolesti. Výsledkem tedy bylo, že pooperační bolest nepřevyšovala bolest před samotnou ASK. Nebolestivost po zákroku dokazuje také studie Stiglitz et al. (2011).

Studie z roku 2020 Brealey et al., porovnávala tři nejčastější léčebné postupy, ke kterým se přistupuje v terapii zmrzlého ramene; artroskopické uvolnění kapsuly, manipulace v anestezii a konzervativní řešení časnou fyzioterapií. Mezi těmito třemi přístupy nebyl shledán významný rozdíl ve výsledné funkci ramene nebo bolesti, avšak nejlepších výsledků dosahovali pacienti po artroskopickém uvolnění. Bylo zjištěno, že efekt artroskopie byl účinnější než výsledky pacientů podstupující samotnou fyzioterapii. I přes tuto skutečnost uvádí nákladnost a rizika spojená s artroskopií. Fyzioterapie se jevila jako nejlevnější metoda s tím, že spolu s injekcí steroidů je rychleji dostupná než chirurgické alternativy (Brealey et al., 2020).

Včasná fyzioterapie kombinující doplňkové metody jako kinesiotaping, ultrazvuková terapie či elektroterapie je efektivnější než samotné cvičení. Nejlépe se však jevila kombinace s injekční aplikací léků, zatímco pokud byly injekce podány bez následného cvičebního programu byl efekt přesně opačný a měl tak negativní dopad. Standartně jsou, v případě přítomnosti zánětu, injekčně podávány nesteroidní antiflogistika (NSAID), které výrazně mohou snížit pocit bolesti a tím ovlivnit výsledek k pozitivním hodnotám. Spolu s následnou fyzioterapií bývají základním pilířem léčby a vykazují shodné pozitivní výsledky jakožto bylo v případě našeho výzkumu. Po injekční aplikaci došlo k nejvýraznějšímu zlepšení do abdukce a dále do rotací, zvláště rotace zevní. Z těchto důvodů se nám jeví tato metoda vhodná a lze jí využít zejména u pacientů vyhledávající konzervativní metody léčby (Pushpasekaran et al., 2017; Wong a Tan, 2010).

U pacientů středního věku, u kterých často shledáváme problematiku zmrzlého ramene nebo dalších přidružených onemocnění, je artroskopie pozitivně vnímanou. Studie provádějící tento výzkum u diabetiků dosáhla statisticky významných výsledků v rámci dosažení plné hybnosti, plné funkce ramene a stavu bez bolesti, k čemuž došlo u 13 ze 17 pacientů (Ogilvie-harris a Myerthall, 1997). Stejný autor provedl studii, potvrzující tento fakt s důrazem na včasné provedení artroskopie (Ogilvie-harris et al., 1995).

### **10.3 Diskuze k Hypotézám H<sub>03</sub> a H<sub>A3</sub>**

V návaznosti na vnímání bolesti bylo hodnoceno 8 pohybů jak v klidu, tak při pohybu postiženého ramenního kloubu. V případě flexe horní končetiny, docházelo k poměrně kontinuálnímu zlepšení v průběhu tří měsíců z průměrných 107° na 147°.

Stav extenze před artroskopií nebyla výrazně postižena a ze 30° bylo v průměru dosaženo 40° fyziologické extenze v ramenním kloubu. Tohoto zlepšení do plného rozsahu pohybu bylo dosaženo již v prvním měsíci po artroskopií.

Hodnocená abdukce ramenního kloubu byla ve většině případů velmi bolestivá. Před zákrokem byla průměrná výchozí pozice  $70^\circ$ , což signalizuje výrazné omezení rozsahu pohybu vůči její fyziologické hodnotě. Kapandji (1982, s. 6) uvádí zapojení lopatky do průběhu abdukce cca v  $60^\circ$  a tudíž pohyb do většího rozsahu pohybu se pojí se správným zapojením skapulothorakálního spojení. U těchto pacientů bychom mohli uvažovat o jeho dysfunkci a nezapomínat na jeho případnou obnovu při rehabilitaci. Z funkčního hlediska je spíše než čistá abdukce využívaná abdukce s flexí (asi  $30^\circ$ ) jelikož pohyb se děje v rovině lopatky a je pro člověka nejběžnějším pohybem. Aby mohlo dojít k dalšímu zvýšení rozsahu pohybu nad  $90^\circ$  je současně s tím nezbytné obnovení zevní rotace, díky které dochází k rozvolnění napnutých vazů způsobené abdukci horní končetiny (Kapandji, 1982). Při druhém měření došlo ke zlepšení abdukce, konkrétně o  $13^\circ$  a po dlouhodobé rehabilitační léčbě byl po 3 měsících umožněn pohyb horní končetiny nad horizontálu a dosaženo průměrných hodnot  $102^\circ$ .

Abdukce měřená při vstupním vyšetření vykazovala nejvýraznější omezení rozsahu pohybu v porovnání s fyziologickými hodnotami. Nejen abdukce, ale i další pohyby, byly nejvíce omezené v pořadí: abdukce, zevní rotace (v abdukci), vnitřní rotace (v abdukci), flexe, extenze. Tudíž pacienti v našem výzkumném souboru vykazovali omezení pohybu dle kapsulárního vzorce, které odpovídá první tzv. bolestivé fázi u diagnostiky zmrzlého ramene (Dungl, 2014, s. 547, 566).

Addukce horizontální byla před zákrokem v průměru  $90^\circ$ . I v tomto komplexním pohybu i přes nevelké pozitivní změny došlo ke statisticky významným výsledkům konkrétně na hodnotu téměř  $100^\circ$ .

Zevní rotace měřena s loktem u těla, která zároveň představovala jeden z nejproblémovějších pohybů pro pacienty, byla již před artroskopií značně omezená. Na počátku byla naměřena průměrná hodnota  $17^\circ$ , což se následně v 1. měsíci rehabilitace zlepšilo na  $34^\circ$  a rozsah pohybu se dále zvyšoval až na průměrnou hodnotu  $46^\circ$ .

Statisticky identická hladina významnosti  $p = 0,00012$  se prokázala u výsledků zaměřených na stejný pohyb pouze s odlišnou výchozí pozicí, která byla s horní končetinou v  $90^\circ$  abdukci. V tomto případě docházelo k postupnému zlepšování s rozdílem asi  $10^\circ$  po každém měření. Zevní rotace s počátečním rozsahem  $13^\circ$  v ramenním kloubu znamenala podstatné omezení a projev bolesti, typicky poloha spojená s impingementem ramene, a ve výstupním měření dosahovala v průměru  $38^\circ$  (Corpus et al., 2016).

Výsledek, který jako jediný ze zkoumaného souboru aktivních pohybů nevyšel jako signifikantně významný byl pohyb do vnitřní rotace. Průměrná hodnota se pohybovala kolem  $67^\circ$  a k jejímu zlepšení nedošlo. Měření vnitřní rotace s loktem u těla bylo zařazeno zejména



pro komplexnost pohybů měřené goniometrem. Pro lepší zachycení změn rozsahu pohybu by bylo vhodné zařadit testování dosahu paže na trnové výběžky páteře a začlenit tak informace o funkční schopnosti ramenního kloubu. Naopak pozitivně vnímáme zařazení otázek v rámci testování QuickDASH dotazníku, týkajících se rotačních pohybů u běžných denních aktivit, čehož je vnitřní rotace součástí.

Opačně se jevila vnitřní rotace měřená v 90° abdukci, která byla již před zákrokem výrazně omezena a průměrné rozsahy nedosahovaly ani 10°. Tato průměrná hodnota vzrostla zejména po 3. měsíční rehabilitaci na 15°. I přesto, že rozdíl ve zvýšení rozsahu pohybu před a po ASK nebyl markantní, lze říci, že vzhledem k počátečnímu omezení se jeví jako klinicky i statisticky významný.

Zvýšení rozsahu pohybu do flexe bylo postupné a plynulé v průběhu celého sledovaného období 3 měsíců. U extenze jsme neshledali výrazné omezení před artroskopií, ale po ní společně s rehabilitací bylo dosaženo plného rozsahu. U pohybu do abdukce, která byla pro pacienty poměrně bolestivá a byla již před artroskopií omezená, došlo k výraznému zlepšení v druhé části rehabilitace. Pacienti byli při výstupním vyšetření schopni pohybu horní končetiny nad horizontálu, což sami vyzdvihli jako pozitivní jev.

Výrazných změn bylo dosaženo v rozsahu pohybu do zevní rotace. Na základě tohoto výsledku došlo ke statisticky významnému rozdílu hodnot na hladině  $p = 0,00012$ . Identickou hladinu významnosti vykazovaly výsledky v pohybu do již zmíněné flexe a abdukce horní končetiny. Tento fakt se jeví jako klíčový, jelikož pohyb do zevní rotace byl před samotnou ASK nejvíce omezen a následně po artroskopii a absolvované rehabilitační léčbě u něj došlo ke statisticky největšímu rozdílu hodnot představující zvýšení rozsahu pohybu v ramenním kloubu.

V přehledu můžeme říci, že u aktivních pohybů do flexe, abdukce a zevní rotace (v obou měřených pozicích) byla nalezena nejvýraznější změna na hladině významnosti  $p = 0,00012$ . Toto zlepšení hodnotíme jako signifikantní a nulovou hypotézu zamítáme ve prospěch hypotézy alternativní.

Studie z roku 2009 měřící 27 pacientů uvádí zlepšení rozsahu pohybu u všech pacientů zařazených do studie. Pacienti byli měřeni před operací a následně jeden rok po artroskopii. Výsledkem bylo zlepšení z průměrné flexe 73° na průměrnou pooperační flexi 160°. Dále byla naměřena abdukce 56° na průměrnou pooperační abdukci 155°. Pacienti tedy dosáhli, dle Neera, normálního funkčního ramenního kloubu, jenž uvádí jako minimálně 150° flexe, 50° zevní rotace a možnost vnitřní rotace horní končetiny. Pacienti hodnotili výsledek operace pozitivně (Musil et al., 2009). V porovnání s naší výzkumnou skupinou, která byla sice

o menším počtu, avšak zlepšení daných pohybů bylo identické. Pooperačně jsme zjistily zlepšení již po 3. měsících od zákroku, kdy pacienti byli schopni téměř plného rozsahu do flexe a dosahu nad horizontálu.

Obdobným počtem 26 pacientů disponovala studie Beaufils et al. (1999), která zkoumala pacienty již ale v dlouhodobějším hledisku, a to v průměru 21 měsíců. Opět zde ale nalézáme výrazného zlepšení do flexe, abdukce a zevní rotace, jakož tomu bylo i u naší výzkumné skupiny. Studie provedena ve stejném roce potvrzuje zlepšení hybnosti ramene se současným snížením bolestivosti. Zlepšení rozsahu pohybu a snížení bolesti potvrzují i další studie (Ogilvie-harris et al., 1995).

Výzkum, který byl proveden na pacientech se ztuhlým ramenem uvádí příznivé výsledky artroskopie se zlepšením aktivní, bezbolestné flexe z  $90^\circ$  na  $128^\circ$ , vnější rotace ze  $14^\circ$  na  $31^\circ$ . I přesto, že byli zařazeni pacienti s různou příčinou vedoucí k tomuto stavu, není dle studie, tak podstatná etiologie, jak míra ztuhlosti a závažnosti komplikací daného pacienta po operaci, bez ohledu na příčinu (Gerber, Espinosa a Perren, 2001). Na tento fakt navazuje studie z roku 2015, již výše zmíněná, která nepřisuzuje význam danému typu ramenního výkonu, jelikož pooperačně ztuhlé rameno zjistili u širokého spektra výkonů v oblasti ramene (Evans, Guyver a Smith, 2015).

Ve shodě s citovanými autory sledujeme zlepšení rozsahu pohybu ve všech případech, zejména pak do flexe, abdukce a zevní rotace. I přesto, že nelze dosáhnout plné funkce ramene zcela bez symptomů, je objektivní i subjektivní hodnocení příznivé. Někteří pacienti zůstávají ve stavu perzistujících symptomů převážně s charakterem diskomfortu či bolesti. S tím korelují výsledky našeho výzkumu, při kterém nedošlo ani v jednom případě k úplnému vymizení bolesti ramenního kloubu. Všichni autoři se však shodují na malém riziku komplikací při artroskopické operaci, a proto patří mezi hojně využívanou.

#### **10.4 Diskuze k Hypotézám $H_04$ a $H_A4$**

Pasivně prováděná flexe v ramenním kloubu vykazovala stejný trend růstu jako v případě aktivního pohybu, s tím že na výstupní kontrole jsme byli schopni obnovit pohyb do  $160^\circ$ . Pasivní pohyb do extenze, jako v případě aktivního pohybu, nebyl rezistentní, tudíž terapeut mohl dosáhnout po 3. měsíční rehabilitaci plného fyziologického rozsahu pohybu v rameni.

Pohyb do abdukce vykonávaný terapeutem neznamenal oproti aktivnímu pohybu velké zlepšení. Před artroskopií bylo dosaženo v průměru  $84^\circ$  s tím, že byla vnímána patologická bariéra v ramenním kloubu a pohyb byl již od počátku bolestivý. Po artroskopii došlo ke

zlepšení o 10° avšak velké přínosy měla dlouhodobá rehabilitace po které bylo naměřeno cca 114°.

Horizontální addukce je i u pasivního pohybu hodnocena pozitivně především z funkčního hlediska. Pasivně prováděná zevní rotace, měřená u těla, byla již při prvním setkání omezená. Ve srovnání s aktivním pohybem, jsme nedokázali dosáhnout větších rozsahů v takové míře, jakož tomu bylo v případě jiných pohybů. Bylo zde omezení patologickou bariérou, stejně tak, jako v případě snahy o abdukci ramene. Bezprostředně nasedající rehabilitace společně s artroskopií přinesla výsledky v podobně 20° zlepšení. Udržení a následné citelné zvýšení rozsahu pohybu nastalo po tří měsíční terapii, kdy bylo v rámci výstupní kontroly naměřeno průměrných 53°.

Zevní rotace v 90° abdukci vedená terapeutem začínala na 20° před ASK. Po ASK s navazující rehabilitací jsme při druhém měření dosáhly cca 30°, což by znamenalo obdobnou strategii jakožto u aktivního pohybu, avšak při výstupním měření došlo ke skokovému posunu na 45°.

Po vypočítání průměrné hodnoty u pasivního pohybu do vnitřní rotace měřené u těla, byl sice zjištěn rozdíl v měření před, v 1. měsíci a 3. měsíci po artroskopii, avšak statistická hladina významnosti se rovnala číslu 0,05. Průměrné hodnoty tedy nebyly nikterak změněny a mohli bychom říci, že se pohybovaly na hranici nepatrných změn vzhledem ke stanovené hladině významnosti.

Pasivní pohyb do vnitřní rotace v 90° abdukci byl již z počátku výrazně omezen a průměrných 11° se k výstupnímu měření změnilo na 20°, kterých bylo dosaženo převážně ve druhé části rehabilitačního procesu.

V souhrnu uvádíme, že pasivní i aktivní pohyb do flexe i extenze vykazoval podobný trend růstu do pozitivních hodnot. Extenze nebyla rezistentní a bylo dosaženo plného rozsahu pohybu. U abdukce prováděné druhou osobou byl při výstupním měření umožněn pohyb nad horizontálu, což vnímáme v rámci funkčního hlediska za přínosné. Zlepšení se prokázalo zejména po 3. měsíční intervenci, stejně jako u aktivní abdukce. Horizontální addukce, opět pozitivního charakteru ve smyslu funkčnosti a při výstupu schopnosti dosáhnout druhostranného ramene. Při pasivně prováděné zevní rotaci, měřená u těla, byl vnímám pocit bariéry, tudíž terapeut téměř nebyl schopen končetinu umístit do většího rozsahu, než tomu bylo v případě aktivního pohybu pacienta. Zlepšení nastalo zejména v druhé části terapeutické intervence, což platilo i při testování zevní rotace při abdukci končetiny. Rozdíly v pohybu do vnitřní rotace, měřená u těla, nebyly nikterak velké ( $p = 0,05$ ). Vnitřní rotace měřená v abdukci

– zde nedošlo k velkému zlepšení, ale vzhledem k počátečnímu omezení klinicky i statisticky významné změně, přičemž výsledky se dostavily převážně mezi 2. a 3. měřením.

Nejvýznamnější statistický rozdíl byl v pořadí: zevní rotace (měřené u těla), flexe, abdukce, extenze, zevní rotace (v abdukci), vnitřní rotace (v abdukci), horizontální addukce a vnitřní rotace (u těla). Ve všech případech došlo k signifikantnímu výsledku na statistické hladině významnosti  $p = 0,05$ .

## **10.5 Přínos do praxe**

V diplomové práci byla na základě stanoveného cíle a prostřednictvím měřících metod potvrzena efektivita rehabilitace ramenního kloubu prováděná po artroskopické operaci. Zhodnocení výsledků bylo podpořeno zahraničními studiemi, které potvrdily zlepšení rozsahu pohybu, snížení bolesti i zlepšení výkonu běžných denních aktivit v přirozeném prostředí pacienta. Vyzdvihujeme artroskopii, která se potvrdila jako nebolestivá a je pozitivně subjektivně i objektivně vnímanou metodou léčby. S následnou fyzioterapií se artroskopie jeví jako vhodná kombinace navracející kvalitu života jedince. Nejvýraznější pozitivní dopad této intervence byl na pohyby do flexe, abdukce a zevní rotace v ramenním kloubu. Současně s tím došlo téměř k vymizení bolestivosti a subjektivnímu zlepšení při výkonu ADL. Neměli bychom opomenout na prevenci vzniku sekundárně vzniklého zmrzlého ramene a případných komplikací, jež se mohou objevit zejména u pacientů s přidruženým onemocněním.

## **10.6 Limity studie**

Jako největší limit vnímáme malý vzorek pacientů, jelikož bylo nutné některé probandy z průběhu měření vyloučit, vzhledem k nespolupráci, či nutnosti podstoupení další, popř. jiné intervence. Souhlasíme také s tím, že sledování pacientů nebylo natolik dlouhé, aby došlo k určení konečného klinického stavu – další měření ideálně po půl roce. Vhodným zařazením by bylo také zhodnocení funkčních rozsahů pohybu, což by však vyžadovalo aplikaci dalších měřících metod a jejich vyhodnocení.

I přes to, že hodnocení bylo prováděno jednou osobou, mohlo dojít k odchylkám měření. Stejně tak jako odlišnosti v přístupu rehabilitační intervence, která musí být aplikována individuálně, a péče tak nemusela být zcela shodná. Zejména proces ambulantní formy fyzioterapie, který probíhal v druhé části výzkumu, mohl být ovlivněn tím, jak pacient sám přistupoval k terapii a domácímu cvičení.

Co bychom mohli doporučit v rámci dotazníkového šetření do dalších výzkumů, je využití hodnocení za pomoci Constant Murley Score a to proto, že je hojně využíván zahraničními výzkumy, tudíž porovnání a rozbor výsledků by mohlo být progresivní.

## 11 Závěr

Onemocnění ramenního kloubu je definováno jako jedno z nejčastějších muskuloskeletárních poruch, a tudíž je často středem zájmu při výzkumu a volbě přístupů, které se neustále vyvíjí. Artroskopii, která byla zvolena u našeho výzkumného souboru vnímáme jako optimální volbu s ohledem na statistické výsledky, které přinesly výrazné zlepšení.

Konzervativní řešení patologií v oblasti ramenního kloubu zahrnuje aplikaci NSAID, která je šetrnou volbou a vykazuje dobré výsledky, pokud je kombinovaná s následnou fyzioterapií. Mini-invazivní zákroky včetně ASK, které jsou upřednostňovány před otevřenými operacemi jsou lépe subjektivně vnímané a objektivně přináší uspokojivé výsledky, jakož tomu bylo i v případě naší výzkumné skupiny. I přesto, že se s operačním zákrokem pojí jistá rizika, je míra vzniku nebezpečí poruch velmi malá. Nejčastěji můžeme zaznamenat vznik ztuhlosti ramene pojící se s poruchou skapulohumerálního rytmu či případného řetězení do okolních segmentů. V terapii bychom neměli přehlížet struktury, které může patologie v oblasti ramene sekundárně ovlivnit, a naopak neopomíjet segmenty které mohou mít značný vliv na ramenní kloub.

Výsledky, které se jevily jako statisticky významné a díky nimž jsme zaznamenaly změny v rozsahu pohybu, vnímání bolesti i výkonu ADL, byly diskutovány v kapitole 10. Nejvýraznější omezení hybnosti jsme našli u pohybu do abdukce, zevní rotace (v abdukci), vnitřní rotace (v abdukci). Tyto pohyby se zároveň jevily jako nebolestivější a byla u nich v případě pasivního pohybu nalezena patologická bariéra. Signifikantní rozdíly hodnot byly naměřeny v pohybu do flexe, abdukce a zevní rotace, což podkresluje i zahraniční studie.

Rehabilitační léčba, která bezprostředně navazovala na zákrok ASK, využívala technik uvedených v teoretické části práce a pracovala na principech neurofyziologického modelu terapie. Za pomocí těchto metod jsme schopni ovlivnit strukturu nejen lokálně, ale oslovit také řízení a kvalitu pohybu, které spočívá v CNS. Ambulantní forma fyzioterapie byla druhým krokem v léčebném procesu pacienta, přičemž jsme zaznamenali nejvýraznější změny v období 2. – 3. měření. Na základě statistického vyhodnocení a korelaci úsudků se zahraničními studiemi potvrzujeme účinnost rehabilitační léčby, která podpořila efekt plynoucí z artroskopie a jejímž prostřednictvím jsme dosáhli znovunavrácení funkčnosti ramenního kloubu.

## Referenční seznam

ANGST, F., SCHWYZER, H. K., AESCHLIMANN, A., SIMMEN, B. R., GOLDHAHN, J. 2011. Measures of adult shoulder function: Disabilities of the Arm, Shoulder, and Hand Questionnaire (DASH) and its short version (QuickDASH), (SPADI), (ASES), (CS), (SST), (OSS), (SDQ), (WOSI). *Arthritis Care Res (Hoboken)*. Nov;63 Suppl 11:S174-88. PMID: 22588743. Dostupné z doi: 10.1002/acr.20630.

BARTONÍČEK, J., HEŘT, J. 2004. *Základy klinické anatomie pohybového aparátu*. Praha: Maxdorf. ISBN 80-7345-017-8.

BASTLOVÁ, P. 2018. *Proprioceptivní neuromuskulární facilitace*. 2. vydání. Olomouc: Univerzita Palackého v Olomouci. ISBN 978-80-244-5301-9.

BAUER T., BOISRENOULT, P., JENNY, Y. 2015. Post-arthroscopy septic arthritis: Current data and practical recommendations. *Orthop Traumatol Surg Res*. Dec; 101(8 Suppl): S347–50. PMID: 26412207. Dostupné z doi: 10.1016/j.otsr.2015.09.004.

BEAUFILS, P., PRÉVOT, N., BOYER, T., ALLARD, M., DORFMANN, H., FRANK, A., KELBÉRINE, F., KEMPF, F., MOLÉ, D., WALCH, G. 1999. Arthroscopic release of the glenohumeral joint in shoulder stiffness: a review of 26 cases. *French Society for Arthroscopy. Arthroscopy*. Jan-Feb;15(1):49-55. PMID: 10024033. Dostupné z doi: 10.1053/ar.1999.v15.0150041.

BLIVEN, K. C. H, PARR, G. P. 2018. Outcomes of the Latarjet Procedure Compared With Bankart Repair for Recurrent Traumatic Anterior Shoulder Instability. *J Athl Train*. Feb;53(2):181-183. Epub 2018 Jan 19. PMID: 29350555; PMCID: PMC5842908. Dostupné z doi: 10.4085/1062-6050-232-16.

BREALEY, S., NORTHGRAVES, M., KOTTAM, L., KEDING, A., CORBACHO, B., GOODCHILD, L., SRIKESAVAN, C., REX, S., CHARALAMBOUS, P., HANCHARD, N., ARMSTRONG, A., BROOKSBANK, A., CARR, A., COOPER, C., DIAS, J., DONNELLY, I., HEWITT, C., LAMB, E., MCDAID, C., RICHARDSON, G., RODGERS, S., SHARP, E., SPENCER, S., TORGERSON, D., TOYE, F., RANGAN, A. 2020. Surgical treatments compared with early structured physiotherapy in secondary care for adults with primary frozen shoulder: the UK FROST three-arm RCT. *Health Technol Assess*. Dec;24(71):1-162. PMID: 33292924. Dostupné z doi: 10.3310/hta24710.

BUCHTELOVÁ, E., DONČEVOVÁ, L., FRICOVÁ, J., et al. 2017. *Kazuistiky v ergoterapii a fyzioterapii*. Ústí nad Labem: Univerzita Jana Evangelisty Purkyně v Ústí nad Labem, Fakulta zdravotnických studií. ISBN 978-80-7561-081-2.

BUNKER T. 1989. Shoulder arthroscopy. *Ann R Coll Surg Engl*. Jul;71(4):213-7. PMID: 2774447; PMCID: PMC2498956.

CASTRICINI, R., CASTIONI, D., DE BENEDETTO, M., CIMINO, M., MASSARINI, A., GALASSO, O., GASPARINI, G. 2022. Arthroscopic Latarjet for Primary Shoulder Instability With Off-Track Lesions or Revision Surgery Yields Satisfactory Clinical Results and Reliable Return to Sport and Work at Minimum 3-Year Follow-Up. *Arthroscopy*. Oct;38(10):2809-2818.e1. Epub 2022 Apr 22. PMID: 35469994. Dostupné z doi: 10.1016/j.arthro.2022.04.004.

CORPUS, T., CAMP, L., DINES, M., ALTCHER, W., DINES, S. 2016. Evaluation and treatment of internal impingement of the shoulder in overhead athletes. *World J Orthop*. Dec 18;7(12):776-784. PMID: 28032029. Dostupné z doi: 10.5312/wjo.v7.i12.776.

CREECH, J.A, SILVER S. 2022. Shoulder Impingement Syndrome. [Updated 2022 Apr 21]. In: *StatPearls [Internet]. Treasure Island (FL): StatPearls Publishing*; Jan. Dostupné z: <https://www.ncbi.nlm.nih.gov/books/NBK554518/>.

ČÁPOVÁ, J. 2008. *Terapeutický koncept "Bazální programy a podprogramy"*. Ostrava: Repronis. ISBN 978-80-7329-180-8.

ČIHÁK, R. 2016. *Anatomie*. Třetí, upravené a doplněné vydání. Praha: Grada. ISBN 978-80-247-3817-8.

DHAWAN, R., SINGH, R. A., TINS, B., & HAY, S. M. 2018. Sternoclavicular joint. *Shoulder & elbow*. 10(4), 296–305. Dostupné z: <https://doi.org/10.1177/1758573218756880>.

DIAS, R., CUTTS, S., MASSOUD, S. 2005. Frozen shoulder. *BMJ*. 2005;331(7530):1453–1456. Dostupné z doi:10.1136/bmj.331.7530.1453.

DONG, W., GOOST, H., LIN, B., BURGER, C., PAUL, C., WANG, L., ZHANG, Y., JIANG, C., WELLE, K., KABIR, K. 2016. Treatments for shoulder impingement syndrome: a PRISMA systematic review and network meta-analysis. *Medicine (Baltimore)*. Mar;94(10):e510. PMID: 25761173. Dostupné z doi: 10.1097/MD.0000000000000510.

DUNGL, P. 2014. *Ortopedie*. 2., přeprac. a dopl. vyd. Praha: Grada. ISBN 978-80-247-4357-8.



DVOŘÁK, R. 2003. *Základy kinezioterapie*, Olomouc:Univerzita Palackého v Olomouci. 104 s. ISBN 8024406098.

DYLEVSKÝ, I. 2009. *Speciální kineziologie*. Praha: Triton. ISBN 978-80-247-1648-0.

DYLEVSKÝ, I. 2007. *Obecná kineziologie*. Praha: Grada. ISBN 978-80-247-1649-7.

DYLEVSKÝ, I. 2021. *Klinická kineziologie a patokineziologie*. Praha: Grada Publishing. ISBN 978-80-271-0230-3.

ELAMO, S., SELÄNNE, L., LEHTIMÄKI, K., KUKKONEN, J., HURME, S., KAUKO, T., ÄÄRIMAA, V. 2020. Bankart versus Latarjet operation as a revision procedure after a failed arthroscopic Bankart repair. *JSES Int.* May 4;4(2):292-296. Dostupné z doi: 10.1016/j.jseint.2020.01.004. PMID: 32490416; PMCID: PMC7256887.

ESCAMILLA, R.F., YAMASHIRO, K., PAULO, L. ET AL. 2009. Shoulder Muscle Activity and Function in Common Shoulder Rehabilitation Exercises. *Sports Med* 39, 663–685. Dostupné z: <https://doi.org/10.2165/00007256-200939080-00004>.

EVANS, P., GUYVER, M., SMITH, D. 2015. Frozen shoulder after simple arthroscopic procedures: what is the risk? *Bone Joint J* 97:963–966. Dostupné z doi:10.1302/0301-620X.97B7.35387.

FAIZ, K. W. 2014. VAS visuell analog skala [VAS – visual analog scale]. *Tidsskr Nor Laegeforen.* Feb 11;134(3):323. Norwegian. PMID: 24518484. Dostupné z doi: 10.4045/tidsskr.13.1145.

FAMILIARI, F., HURI, G., SIMONETTA, R., MCFARLAND, E.G. 2019. SLAP lesions: current controversies. *EFORT Open Rev.* Jan 28;4(1):25-32. Dostupné z doi: 10.1302/2058-5241.4.180033. PMID: 30800477; PMCID: PMC6362364.

FnoI. 2018. Nová operační technika pomáhá ortopedům Fakultní nemocnice Olomouc navrátit hybnost ramene [online]. Olomouc [cit. 2023-01-20]. Dostupné z: <https://www.fnol.cz/aktuality/nova-operacni-technika-pomaha-ortopedum-fakultni-nemocnice-olomouc-navratit-hybnost-ramene>.

GERBER, C., ESPINOSA, N., PERREN, G. 2001. Arthroscopic treatment of shoulder stiffness. *Clin Orthop Relat Res.* Sep;(390):119-28. PMID: 11550857. Dostupné z doi: 10.1097/00003086-200109000-00014.

HAMILL, J., KNUTZEN, K., DERICK, T. 2014. *Biomechanical Basis of Human Movement*. Fourth edition. North America Edition. Lippincott and Wilkins, Wolters Kluwer. ISBN 978-1-4511-7730-5.

HERRMANN, S. J., IZADPANAH, K., SÜDKAMP, N. P., & STROHM, P. C. 2014. Tears of the rotator cuff: causes – diagnosis – treatment. *Acta Chirurgiae Orthopaedicae et Traumatologiae Čechoslovaca*, 81, 256-266.

HERTLING, D., RANDOLPH M., K. 2006. *Management Of Common Musculoskeletal Disorders: Physical Therapy Principles And Methods*. 4th Edition. Lippincott Williams & Wilkins: Philadelphia. ISBN 0-7817-3626-9.

HURLEY, E.T., DAVEY, M.S., MONTGOMERY, C., O'DOHERTY, R., GAAFAR, M., PAUZENBERGER, L., MULLETT, H. 2021. Arthroscopic Bankart Repair Versus Open Latarjet for Recurrent Shoulder Instability in Athletes. *Orthop J Sports Med*. Sep 8;9(9):23259671211023801. PMID: 34527752. Dostupné z doi: 10.1177/23259671211023801.

IMAM, M.A, SHEHATA, M.S.A, MARTIN, A., ATTIA, H., SINOKROT, M., BAHBAH, E.I., GWILYM, S., JACOB, J., NARVANI, A.A., MEYER, D.C. 2021. Bankart Repair Versus Latarjet Procedure for Recurrent Anterior Shoulder Instability: A Systematic Review and Meta-analysis of 3275 Shoulders. *Am J Sports Med*. Jun;49(7):1945-1953. 2020 Dec 2. Erratum in: *Am J Sports Med*. 2021 Jun 8;:3635465211024618. Epub. PMID: 33264030. Dostupné z doi: 10.1177/0363546520962082.

ITOI, E., ARCE G., BAIN, G. I., DIERCKS, R. L., GUTTMANN, D., IMHOFF, A. B., MAZZOCCA, A. D., SUGAYA, H., YOO, Y. S. 2016. Shoulder Stiffness: Current Concepts and Concerns. *Arthroscopy*. Jul;32(7):1402-14. Dostupné z doi: 10.1016/j.arthro.2016.03.024.

JANDA, V. 1999. Ke vztahům mezi strukturálními a funkčními změnami pohybového systému. *Rehabilitace a fyzikální lékařství*. č. 1, s. 6-8. ISSN 1803-6597.

JANURA, M. 2003. *Úvod do biomechaniky pohybového systému člověka*. Olomouc: Univerzita Palackého. ISBN 80-244-0644-6.

JANURA, M. 2011. *Biomechanika II*. Ostrava: Ostravská univerzita v Ostravě. ISBN 978-80-7464-044-5.

KAPANDJI, I. 1982. The physiology of the joints: annotated diagrams of the mechanics of the human joints. Volume 1, Upper limb. Edinburgh: Churchill Livingstone. ISBN 0-443-02504-5.

- KEŘKOVSKÝ, M., ŠPRLÁKOVÁ-PUKOVÁ, A., UHER, T., VOJTANÍK, P., ROUCHAL, M. 2008. Význam UZ vyšetření v diagnostice poranění ramenního kloubu. *ACTA Chirurgiae Orthopaedica et traumatologiae Čechosl.*, 75, p. 167–172. Dostupné z: <http://www.achot.cz/detail.php?stat=179>.
- KIBLER, W.B, SCIASCIA, A. 2009. Current concepts: scapular dyskinesis. *Br J Sports Med.* 2010 Apr;44(5):300-5. Dostupné z doi: 10.1136/bjism.2009.058834. Epub 2009 Dec 8. PMID: 19996329.
- KIRSCH, J., M., D. 2013. Shoulder pain: the solution & prevention. Fourth ed. Morgan Hill, CA: Bookstand. ISBN 9781589096424.
- KOLÁŘ, P. 2009. *Rehabilitace v klinické praxi*. Praha: Galén. ISBN 978-80-7262-657-1.
- KOLÁŘ, P., MÁČEK, M. 2021. *Základy klinické rehabilitace*. Druhé vydání. Praha: Galén. ISBN 978-80-7492-509-2.
- KUKKONEN, J., ELAMO, S., FLINKKILÄ, T. 2022. (Finnish Instability Shoulder Study) Investigators. Arthroscopic Bankart versus open Latarjet as a primary operative treatment for traumatic anteroinferior instability in young males: a randomised controlled trial with 2-year follow-up. *British Journal of Sports Medicine* 2022;56:327-333.
- LE, H. V., LEE, S. J., NAZARIAN, A., & RODRIGUEZ, E. K. 2017. Adhesive capsulitis of the shoulder: review of pathophysiology and current clinical treatments. *Shoulder & elbow*, 9(2), 75–84. Dostupné z: <https://doi.org/10.1177/1758573216676786>.
- LEWIT, K. 2003. *Manipulační léčba v myoskeletální medicíně*. 5. přeprac. vyd. Praha: Sdělovací technika ve spolupráci s Českou lékařskou společností J.E. Purkyně. ISBN 80-86645-04-5.
- MADELEINE, P., VOIGT, M., MATHIASSEN, S.E. 2008. The size of cycle-to-cycle variability in biomechanical exposure among butchers performing a standardised cutting task. *Ergonomics* 51:1078–1095.
- MENNELL, J. M., M. D. 1970. Rationale of Joint Manipulation, *Physical Therapy*, Volume 50, Issue 2, February. Pages 181–186. Dostupné z: <https://doi.org/10.1093/ptj/50.2.181>.
- MUSIL, D., SADOVSKÝ, P., STEHLÍK, J., FILIP, L., VODIČKA Z. 2009. Arthroscopic Capsular Release in Frozen Shoulder Syndrome. *Acta Chirurgiae Orthopaedicae et Traumatologiae Čechosl.*, 76. Dostupné z: <http://www.achot.cz/detail.php?stat=254>.

- NEVIASER, ANDREW, S. M. D, NEVIASER, ROBERT J. M. D. 2011. Adhesive Capsulitis of the Shoulder. *American Academy of Orthopaedic Surgeon*. September 2011 - Volume 19 - Issue 9 - p 536-542. Dostupné z doi: 10.5435/00124635-201109000-00004.
- OGILVIE-HARRIS, J., MYERTHALL, S. 1997. The diabetic frozen shoulder: arthroscopic release. *Arthroscopy*. 1997 Feb;13(1):1-8. PMID: 9043598. Dostupné z doi: 10.1016/s0749-8063(97)90203-6.
- OGILVIE-HARRIS, J., BIGGS, J., FITSIALOS, P., MACKAY, M. 1995. The resistant frozen shoulder. Manipulation versus arthroscopic release. *Clin Orthop Relat Res*. Oct;(319):238-48. PMID: 7554636.
- PANAGIOTOPOULOS, A.C, CROWTHER, I.M. 2019. Scapular Dyskinesia, the forgotten culprit of shoulder pain and how to rehabilitate. *SICOT-J* 5, 29. Epub 2019 Aug 20. PMID: 31430250. Dostupné z doi: 10.1051/sicotj/2019029.
- PATRICK, K., SHAWN, M. B., CHRISTOPHER, C., DODSON, KEVIN, B., FREEDMAN. 2015. Approach to the treatment of primary anterior shoulder dislocation: A review. *The Physician and Sportsmedicine*. Volume 43 - Issue 1. Pages 54–64. Dostupné z: <https://doi.org/10.1080/00913847.2015.1001713>.
- PEARSALL, W., OSBAHR, C., SPEER, P. 1999. An arthroscopic technique for treating patients with frozen shoulder. *Arthroscopy*. Jan-Feb;15(1):2-11. PMID: 10024027. Dostupné z doi: 10.1053/ar.1999.v15.0150002.
- PODĚBRADSKÝ, J., PODĚBRADSKÁ, R. 2009. *Fyzikální terapie: manuál a algoritmy*. Praha: Grada. ISBN 978-80-247-2899-5.
- PODĚBRADSKÝ, J., VAŘEKA, I. J. 1998. *Fyzikální terapie*. Praha: Grada. ISBN 80-7169-661-7.
- PRICE, R., TILLET, D., ACLAND, D., NETTLETON, S. 2004. Determining the relationship of the axillary nerve to the shoulder joint capsule from an arthroscopic perspective. *J Bone Joint Surg Am*. Oct;86(10):2135-42. PMID: 15466721. Dostupné z doi: 10.2106/00004623-200410000-00003.
- PRILUTSKY, B. I., ZATSIORSKY, V. M. 2002 Optimization-based models of muscle coordination. *Exerc Sport Sci Rev*. Jan;30(1):32-8. Dostupné z doi: 10.1097/00003677-200201000-00007. PMID: 11800497.

- PROVENCHER, M. T., MIDTGAARD, K. S., OWENS, B. D., TOKISH, J. M. 2021. Diagnosis and Management of Traumatic Anterior Shoulder Instability. *J Am Acad Orthop Surg*. Jan 15;29(2):e51-e61. PMID: 33275397. Dostupné z doi: 10.5435/JAAOS-D-20-00202.
- PŘIKRYL, P. 2008. *Bolesti ramenního kloubu*. Medicína pro praxi. roč. 5, č. 6, s. 277-278. ISSN 1212-8759.
- PŘIKRYL, P., SELUCKÝ, J., GRÉNAR, J., SKÁCEL, P. 2010. Použití operace podle Latarjeta při inveterované luxaci ramene [Latarjet procedure for the treatment of inveterated shoulder dislocations]. *Acta Chir Orthop Traumatol Cech*. Aug;77(4):327-31. Czech. PMID: 21059331.
- PŘIKRYL, P., SADOVSKÝ, P., HUDEČEK, F., KRAJCSOVICS, N., NEORAL, P. 2022. *Artrioskopie ramene*. Druhé, rozšířené vydání. Praha: Galén. ISBN 978-80-7492-580-1.
- PUSHPASEKARAN, N., KUMAR, N., CHOPRA, R. K., BORAH, D., ARORA, S. 2017. Thawing frozen shoulder by steroid injection. *J Orthop Surg (Hong Kong)*. Jan;25(1):2309499016684470. PMID: 28142344. Dostupné z doi: 10.1177/2309499016684470.
- QuickDASH. 2006. *The Dash outcome measure: Disabilities of the arm, Shoulder and hand* [online]. Toronto, ON Canada: 400 University Avenue, [cit. 2022-12-09]. Dostupné z: [https://dash.iwh.on.ca/available-translations?field\\_language\\_tid=Czech](https://dash.iwh.on.ca/available-translations?field_language_tid=Czech).
- QURAIISHI, A., JOHNSTON, P., BAYER, J., CROWE, M., CHAKRABARTI, J. 2007. Thawing the frozen shoulder. A randomised trial comparing manipulation under anaesthesia with hydrodilatation. *J Bone Joint Surg Br*. Sep;89(9):1197-200. PMID: 17905957. Dostupné z doi: 10.1302/0301-620X.
- RAMIREZ, J. 2019. Adhesive Capsulitis: Diagnosis and Management. *Am Fam Physician*. Mar 1;99(5):297-300. PMID: 30811157.
- ROBINSON, M., SEAH, T., CHEE, H., HINDLE, P., MURRAY, R. 2012. Frozen shoulder. *J Bone Joint Surg [Br]* 94:1–9. Dostupné z doi: 10.1302/0301-620X.94B1.27093.
- ROCKWOOD, A., MATSEN, A., WIRTH, A. 2004. Lippitt SB. *The Shoulder*. 3rd ed. Philadelphia: Saunders. 1155-7.
- ROLLICK, N. C., ONO, Y., KURJI, H. M., NELSON, A. A., BOORMAN, R.S., THORNTON, G.M, LO, I.K. 2017. Long-term outcomes of the Bankart and Latarjet repairs: a systematic review. *Open Access J Sports Med*. Apr 15;8:97-105. PMID: 28450792; PMCID: PMC5399974. Dostupné z doi: 10.2147/OAJSM.S106983.

- RYCHLÍKOVÁ, E. 2002. *Funkční poruchy kloubů končetin: diagnostika a léčba*. Praha: Grada. ISBN 80-247-0237-1.
- RYCHLÍKOVÁ, E. 2019. *Funkční poruchy kloubů končetin: diagnostika a léčba*. 2., doplněné vydání. Praha: Grada Publishing. ISBN 978-80-271-2096-3.
- ŞENBURSA, G., BALTACI, G., ATAY, Ö., A. 2011. The effectiveness of manual therapy in supraspinatus tendinopathy. *Acta Orthop Traumatol Turc.* 45(3):162-7. PMID: 21765229. Dostupné z doi: 10.3944/AOTT.2011.2385.
- SHEA, J. 2007. The importance of grip strenght. [online] [cit. 2023-03-22]. Dostupné z: <https://pdfcoffee.com/the-importance-of-grip-strength-pdf-free.html>.
- STECCO, L., BERTOLDO, D., PIRRI, C., ROVIARO, B., DAY, J.A., FEDE, C., GUIDOLIN D, STECCO, C. 2021. Pilot Study of Sacroiliac Joint Dysfunction Treated with a Single Session of Fascial Manipulation® Method: Clinical Implications for Effective Pain Reduction. *Medicina (Kaunas)*. Jul 6;57(7):691. PMID: 34356973; PMCID: PMC8306333. Dostupné z doi: 10.3390/medicina57070691.
- STIGLITZ, Y., GOSSELIN, O., SEDAGHATIAN, J., SIRVEAUX, F., MOLÉ, D. 2011. Pain after shoulder arthroscopy: a prospective study on 231 cases. *Orthop Traumatol Surg Res.* May;97(3):260-6. Epub 2011 Apr 1. PMID: 21458397. Dostupné z doi: 10.1016/j.otsr.2011.02.003.
- VARACALLO. M., SEAMAN, T.J., MAIR, S.D. 2022. Biceps Tendon Dislocation and Instability. Sep 4. In: *StatPearls [Internet]. Treasure Island (FL): StatPearls Publishing; 2022 Jan-*. PMID: 30475566.
- VÉLE, F. 2012. *Vyšetření hybných funkcí z pohledu neurofyziologie: příručka pro terapeuty pracující v neurorehabilitaci*. Praha: Triton. ISBN 978-80-7387-608-1.
- VOJTA, V., PETERS, A. 2010. *Vojtův princip: svalové souhry v reflexní lokomoci a motorické ontogenezi*. Praha: Grada. ISBN 978-80-247-2710-3.
- VOSS, A., PFEIFER, G., KERSCHBAUM, M., RUPP, M., ANGELE, P., ALT, V. 2021. Post-operative septic arthritis after arthroscopy: modern diagnostic and therapeutic concepts. *Knee Surg Sports Traumatol Arthrosc.* Oct;29(10):3149-3158. Epub 2021 Mar 23. PMID: 33755737. Dostupné z doi: 10.1007/s00167-021-06525-8.

WARNER, J., ALLEN, A., MARKS, H., WONG, P. Arthroscopic release of postoperative capsular contracture of the shoulder. *J Bone Joint Surg Am.* Aug;79(8):1151-8. PMID: 9278074. Dostupné z doi: 10.2106/00004623-199708000-00006.

WONG, L., TAN, C. 2010. A review on frozen shoulder. *Singapore Med J.* Sep;51(9):694-7. PMID: 20938608. Dostupné z: <http://smj.sma.org.sg/5109/5109ra2.pdf>.

YANG, S., KIM, T.U, KIM, D.H, CHANG, M.C. 2021. Understanding the physical examination of the shoulder: a narrative review. *Ann Palliat Med.* Feb;10(2):2293-2303. Epub 2021 Feb 2. PMID: 33549026. Dostupné z doi: 10.21037/apm-20-1808.

YUAN, X., ZHOU, F., ZHANG, L., ZHANG, Z., LI, J. 2018. Analgesic Effect of Extracorporeal Shock Wave Treatment Combined with Fascial Manipulation Theory for Adhesive Capsulitis of the Shoulder: A Retrospective Study. *Biomed Res Int.* Jan 18;2018:3450940. PMID: 29581969. Dostupné z doi: 10.1155/2018/3450940.

## Seznam zkratek

|           |  |
|-----------|--|
| AC        | akromioklavikulární skloubení                  |
| ASK       | artroskopie                                    |
| CNS       | centrální nervová soustava                     |
| CT        | tomografické vyšetření                         |
| DNS       | Dynamická neuromuskulární stabilizace          |
| FT        | fyzikální terapie                              |
| Lig.      | ligamentum                                     |
| MR        | magnetická rezonance                           |
| NSAID     | nesteroidní antiflogistika                     |
| OKC       | otevřený kinematický řetězec                   |
| PNF       | Proprioceptivní neuromuskulární facilitace     |
| QuickDASH | The Disabilities of the Arm, Shoulder and Hand |
| RTG       | rentgenové vyšetření                           |
| SC        | sternoklavikulární skloubení                   |
| UKC       | uzavřený kinematický řetězec                   |
| USG       | ultrazvukové vyšetření                         |
| VAS       | Vizuální analogová škála                       |
| VRL       | Vojtova reflexní lokomoce                      |



## Seznam obrázků

- Obrázek 1** Znárodnění tahu svalů (rotátorová manžeta spolu s okolními svaly zajišťující správné postavení ramene) (Hamill, Knutzen a Derick, 2014, s. 140), s. 12
- Obrázek 2** Fornix humeri (Hamill, Knutzen a Derick, 2014, s. 146), s. 17
- Obrázek 3** Oblast subakromiální dekomprese (modrá šipka) (Hamill, Knutzen a Derick, 2014, s. 137), s. 24
- Obrázek 4** Krabicový graf rozdílů hodnot QuickDash dotazníku před, 1 měsíc a 3 měsíce po ASK, s. 39
- Obrázek 5** Krabicový graf rozdílů hodnot VAS škály (v klidu) před, 1 měsíc a 3 měsíce po ASK, s. 40
- Obrázek 6** Krabicový graf rozdílů hodnot VAS škály (při pohybu) před, 1 měsíc a 3 měsíce po ASK, s. 41
- Obrázek 7** Krabicový graf rozdílů hodnot flexe (aktivně) před, 1 měsíc a 3 měsíce po ASK s. 42
- Obrázek 8** Krabicový graf rozdílů hodnot extenze (aktivně) před, 1 měsíc a 3 měsíce po ASK, s. 43
- Obrázek 9** Krabicový graf rozdílů hodnot abdukce (aktivně) před, 1 měsíc a 3 měsíce po ASK, s. 44
- Obrázek 10** Krabicový graf rozdílů hodnot horizontální addukce (aktivně) před, 1 měsíc a 3 měsíce po ASK, s. 45
- Obrázek 11** Krabicový graf rozdílů hodnot zevní rotace u těla (aktivně) před, 1 měsíc a 3 měsíce po ASK, s. 46
- Obrázek 12** Krabicový graf rozdílů hodnot vnitřní rotace u těla (aktivně) před, 1 měsíc a 3 měsíce po ASK, s. 47
- Obrázek 13** Krabicový graf rozdílů hodnot zevní rotace v abdukci (aktivně) před, 1 měsíc a 3 měsíce po ASK, s. 48
- Obrázek 14** Krabicový graf rozdílů hodnot vnitřní rotace v abdukci (aktivně) před, 1 měsíc a 3 měsíce po ASK, s. 49
- Obrázek 15** Krabicový graf rozdílů hodnot flexe (pasivně) před, 1 měsíc a 3 měsíce po ASK, s. 50
- Obrázek 16** Krabicový graf rozdílů hodnot extenze (pasivně) před, 1 měsíc a 3 měsíce po ASK, s. 51

- Obrázek 17** Krabicový graf rozdílu hodnot abdukce (pasivně) před, 1 měsíc a 3 měsíce po ASK, s. 52
- Obrázek 18** Krabicový graf rozdílu hodnot horizontální addukce (pasivně) před, 1 měsíc a 3 měsíce po ASK, s. 53
- Obrázek 19** Krabicový graf rozdílu hodnot zevní rotace u těla (pasivně) před, 1 měsíc a 3 měsíce po ASK, s. 54
- Obrázek 20** Krabicový graf rozdílu hodnot vnitřní rotace u těla (pasivně) před, 1 měsíc a 3 měsíce po ASK, s. 55
- Obrázek 21** Krabicový graf rozdílu hodnot zevní rotace v abdukci (pasivně) před, 1 měsíc a 3 měsíce po ASK, s. 56
- Obrázek 22** Krabicový graf rozdílu hodnot vnitřní rotace v abdukci (pasivně) před, 1 měsíc a 3 měsíce po ASK, s. 57

## Seznam tabulek

- Tabulka 1** Pohyby ramenního kloubu (Kolář, 2009, s. 146), s. 15
- Tabulka 2** Statistické zhodnocení rozdílu hodnot QuickDash dotazníku před, 1 měsíc a 3 měsíce po ASK, s. 39
- Tabulka 3** Statistické zhodnocení rozdílu hodnot VAS škály (v klidu) před, 1 měsíc a 3 měsíce po ASK, s. 40
- Tabulka 4** Statistické zhodnocení rozdílu hodnot VAS škály (při pohybu) před, 1 měsíc a 3 měsíce po ASK, s. 41
- Tabulka 5** Statistické zhodnocení rozdílu hodnot flexe (aktivně) před, 1 měsíc a 3 měsíce po ASK, s. 42
- Tabulka 6** Statistické zhodnocení rozdílu hodnot extenze (aktivně) před, 1 měsíc a 3 měsíce po ASK, s. 43
- Tabulka 7** Statistické zhodnocení rozdílu hodnot abdukce (aktivně) před, 1 měsíc a 3 měsíce po ASK, s. 44
- Tabulka 8** Statistické zhodnocení rozdílu hodnot horizontální addukce (aktivně) před, 1 měsíc a 3 měsíce po ASK, s. 45
- Tabulka 9** Statistické zhodnocení rozdílu hodnot zevní rotace u těla (aktivně) před, 1 měsíc a 3 měsíce po ASK, s. 46
- Tabulka 10** Statistické zhodnocení rozdílu hodnot vnitřní rotace u těla (aktivně) před, 1 měsíc a 3 měsíce po ASK, s. 47
- Tabulka 11** Statistické zhodnocení rozdílu hodnot zevní rotace v abdukci (aktivně) před, 1 měsíc a 3 měsíce po ASK, s. 48
- Tabulka 12** Statistické zhodnocení rozdílu hodnot vnitřní rotace v abdukci (aktivně) před, 1 měsíc a 3 měsíce po ASK, s. 49
- Tabulka 13** Statistické zhodnocení rozdílu hodnot flexe (pasivně) před, 1 měsíc a 3 měsíce po ASK, s. 50
- Tabulka 14** Statistické zhodnocení rozdílu hodnot extenze (pasivně) před, 1 měsíc a 3 měsíce po ASK, s. 51
- Tabulka 15** Statistické zhodnocení rozdílu hodnot abdukce (pasivně) před, 1 měsíc a 3 měsíce po ASK, s. 52
- Tabulka 16** Statistické zhodnocení rozdílu hodnot horizontální addukce (pasivně) před, 1 měsíc a 3 měsíce po ASK, s. 53

- Tabulka 17** Statistické zhodnocení rozdílů hodnot zevní rotace u těla (pasivně) před, 1 měsíc a 3 měsíce po ASK, s. 54
- Tabulka 18** Statistické zhodnocení rozdílů hodnot vnitřní rotace u těla (pasivně) před, 1 měsíc a 3 měsíce po ASK, s. 55
- Tabulka 19** Statistické zhodnocení rozdílů hodnot zevní rotace v abdukci (pasivně) před, 1 měsíc a 3 měsíce po ASK, s. 56
- Tabulka 20** Statistické zhodnocení rozdílů hodnot vnitřní rotace v abdukci (pasivně) před, 1 měsíc a 3 měsíce po ASK, s. 57

## **Seznam příloh**

**Příloha 1** Informovaný souhlas, s. 84

**Příloha 2** Schválení Etické komise FZV UP, s. 85–86

**Příloha 3** QuickDASH dotazník, s. 87–89

**Příloha 4** VAS škála, s. 90

# Přílohy

## Příloha 1 Informovaný souhlas



Fakulta  
zdravotnických věd

### Informovaný souhlas

Pro výzkumný projekt: Diplomová práce

Období realizace: 2022/2023

Řešitelé projektu: Bc. Michaela Pečimuthová

Vážená paní, vážený pane,

obracím se na Vás se žádostí o spolupráci na výzkumném šetření, jehož cílem je zhodnotit efektivitu rehabilitační léčby u pacientů podstupující artroskopické operace v oblasti ramenního kloubu. Budou Vám předloženy dva dotazníky – QuickDASH a VAS, které zjišťují především problematiku vykonávání běžných denních činností a míru bolestivosti. Vyplnění dotazníku trvá zhruba 10 minut. Součástí výzkumu je také měření rozsahů pohybů v kloubech za pomoci goniometru. Měření proběhne celkem 3x. Z účasti na výzkumu pro Vás nevyplývají žádná rizika. Pokud s účastí na výzkumu souhlasíte, připojte podpis, kterým vyslovujete souhlas s níže uvedeným prohlášením.

### **Prohlášení účastníka výzkumu**

Prohlašuji, že souhlasím s účastí na výše uvedeném výzkumu. Řešitel/ka projektu mne informoval/a o podstatě výzkumu a seznámil/a mne s cíli a metodami a postupy, které budou při výzkumu používány, podobně jako s výhodami a riziky, které pro mne z účasti na výzkumu vyplývají. Souhlasím s tím, že všechny získané údaje budou anonymně zpracovány, použity jen pro účely výzkumu a že výsledky výzkumu mohou být anonymně publikovány. Měl/a jsem možnost vše si řádně, v klidu a v dostatečně poskytnutém čase zvážit, měl/a jsem možnost se řešitele/ky zeptat na vše, co jsem považoval/a za pro mne podstatné a potřebné

vědět. Na tyto mé dotazy jsem dostal/a jasnou a srozumitelnou odpověď. Jsem informován/a , že mám možnost kdykoliv od spolupráce na výzkumu odstoupit, a to i bez udání důvodu.

Osobní údaje (sociodemografická data) účastníka výzkumu budou v rámci výzkumného projektu zpracována v souladu s nařízením Evropského parlamentu a Rady EU 2016/679 ze dne 27. dubna 2016 o ochraně fyzických osob v souvislosti se zpracováním osobních údajů a o volném pohybu těchto údajů a o zrušení směrnice 95/46/ES (dále jen „nařízení“).

Prohlašuji, že beru na vědomí informace obsažené v tomto informovaném souhlasu a souhlasím se zpracováním osobních a citlivých údajů účastníka výzkumu v rozsahu a způsobem a za účelem specifikovaným v tomto informovaném souhlasu.

Tento informovaný souhlas je vyhotoven ve dvou stejnopisech, každý s platností originálu, z nichž jeden obdrží účastník výzkumu (nebo zákonný zástupce) a druhý řešitel projektu.

Jméno, příjmení a podpis účastníka výzkumu (zákonného zástupce): \_\_\_\_\_

\_\_\_\_\_

V \_\_\_\_\_ dne: \_\_\_\_\_

Jméno, příjmení a podpis řešitele projektu: \_\_\_\_\_

\_\_\_\_\_

Fakulta zdravotnických věd Univerzity Palackého v Olomouci

Hněvotínská 3 | 775 15 Olomouc | T: 585 632 880

[www.fzv.upol.cz](http://www.fzv.upol.cz)



Fakulta  
zdravotnických věd

### Žádost o vyjádření Etické komise FZV UP k výzkumné části diplomové práce

**Název diplomové práce: Efektivita rehabilitace po artroskopii ramenního kloubu**

**Student/autor:** Jméno a příjmení: Bc. Michaela Pečimuthová

E-mail studenta: pecimuthovamichaela@gmail.com

Obor studia: Aplikovaná fyzioterapie

**Vedoucí diplomové práce: MUDr. Petr Kolář, Ph.D.**

#### **Výzkumná část diplomové práce:**

*Vypište každou kategorii, vždy max. 800 znaků.*

**Cíle:** Cílem diplomové práce je zhodnotit efektivitu rehabilitační léčby u pacientů podstupující artroskopické operace v oblasti ramenního kloubu.

**Metodika:** Pro sběr dat a realizaci výzkumu bude použita dotazníková metoda – QuickDASH hodnotící pacientovu schopnost vykonávat běžné denní aktivity, dále VAS škála pro zjištění míry bolestivosti a goniometrické měření rozsahů pohybu v kloubech.

**Popis výběru subjektů výzkumu, charakteristika výzkumného souboru:** Pro měření budou vybráni pacienti u kterých bude indikována artroskopie v oblasti ramenního kloubu. Pacienti tento zákrok podstoupí ve Fakultní nemocnici Olomouc, kde bude prováděna i následná řízená rehabilitační léčba.

**Popis sběru, zpracování, uchování a prezentace, způsob zajištění anonymity dat:** Data budou shromažďována na rehabilitačním oddělení Fakultní nemocnice Olomouc. Naměřené hodnoty budou zpracovány a uchovány v papírové i elektronické podobě. Účastníci budou před započítím výzkumu informováni o jeho průběhu. Podepiší informovaný




souhlas o ochraně osobních údajů. Nebudou použity konkrétní jména, tudíž anonymita dat bude zachována.

**Možná rizika či zátěž pro účastníky výzkumného šetření, uvedení délky zátěže (testování):** Z výzkumného měření neplynou žádná rizika. Vyplnění dotazníku trvá zhruba 10 minut. Každý proband podstoupí 3 měření. Před samotnou artroskopií, následně 1 měsíc a 3 měsíce po zákroku.

**Etické aspekty studie (respektování osobní svobody, rasové, etnické tolerance, zařazení do studie osob neschopných udělit souhlas apod.):** Do studie budou zavzati pacienti, kteří podepíší informovaný souhlas na základě svého svobodného rozhodnutí. Bude respektována osobní svoboda, všechny rasy a etnika.

Vyjádření vedoucího práce k etickým aspektům diplomové práce, vyjádření souhlasu s uvedeným popisem výzkumné části diplomové práce:




MUDr. Pešátová, Ph.D.  
#1096

**Povinné přílohy žádosti:**

1. **Informovaný souhlas** poskytovaný subjektům výzkumu včetně písemné informace poskytované subjektům výzkumu. Informovaný souhlas musí být vytvořen dle vzoru dostupného na [www.fzv.upol.cz](http://www.fzv.upol.cz).

nebo

2. **Text informace pro účastníky anonymního dotazníkového šetření**

V OLOMOUCI dne 13.12.2021 Podpis žadatele 

Žádost spolu s přílohami zasílejte v elektronické podobě a 1x v tištěném vyhotovení nejpozději 7 dní před jednáním na adresu Etické komise – Dagmar Pešátová, dagmar.pesatova@upol.cz, EK FZV UP, Hněvotinská 3, 775 15 Olomouc.  
O stanovisku Etické komise budete vyrozuměni elektronicky.

Fakulta zdravotnických věd Univerzity Palackého v Olomouci  
Hněvotinská 3 | 775 15 Olomouc | T: 585 632 880  
[www.fzv.upol.cz](http://www.fzv.upol.cz)



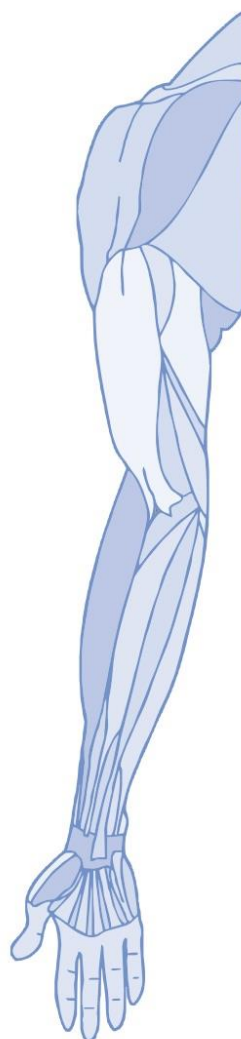
### **INSTRUKCE**

Tento dotazník se ptá na Vaše potíže a schopnost vykonávat určité činnosti.

Odpovězte prosím na *každou otázku* a vycházejte přitom ze svého stavu v minulém týdnu. Zakroužkujte vhodné číslo.

Pokud jste v minulém týdnu tuto činnost neprováděl/a, zkuste co *nejlépe odhadnout*, jaká odpověď je nejpřesnější.

Nezáleží na tom, kterou ruku k činnosti používáte a na způsobu, jak ji děláte; odpovězte prosím podle toho, jak jste schopen/schopna činnost provádět.



Zhodnoťte prosím svou schopnost vykonávat v minulém týdnu dále uvedené činnosti a zakroužkujte číslo pod příslušnou odpovědí.

|   | ŽÁDNÉ POTÍŽE | MÍRNÉ POTÍŽE | STŘEDNÍ POTÍŽE | ZÁVAŽNÉ POTÍŽE | NEMOHU VYKONÁVAT |
|---|--------------|--------------|----------------|----------------|------------------|
| 1. otevřít těsně zašroubovaný nebo nový uzávěr na sklenici  | 1            | 2            | 3              | 4              | 5                |
| 2. provádět namáhavé domácí práce (např. umýt podlahu, kachličky)   | 1            | 2            | 3              | 4              | 5                |
| 3. nést nákupní tašku nebo aktovku  | 1            | 2            | 3              | 4              | 5                |
| 4. umýt si záda   | 1            | 2            | 3              | 4              | 5                |
| 5. krájet si jídlo nožem  | 1            | 2            | 3              | 4              | 5                |
| 6. rekreační aktivity, při kterých namáháte nebo zatěžujete paži, rameno nebo ruku (např. golf, používání kladívka, tenis atd.) | 1            | 2            | 3              | 4              | 5                |

|  | VŮBEC NE | TROCHU | STŘEDNĚ | HODNĚ | MIMOŘÁDNĚ |
|--|----------|--------|---------|-------|-----------|
| 7. Nakolik Vám během minulého týdne vadily problémy s paží, ramenem nebo rukou při běžných sociálních aktivitách s rodinou, přáteli, sousedy nebo zájmovými skupinami? | 1        | 2      | 3       | 4     | 5         |

|  | VŮBEC NEVADILY | TROCHU VADILY | STŘEDNĚ VADILY | VELMI VADILY | VŮBEC TO NEMOHU DĚLAT |
|--|----------------|---------------|----------------|--------------|-----------------------|
| 8. Vadily Vám během minulého týdne problémy s paží, ramenem nebo rukou při práci nebo jiných pravidelných každodenních činnostech? | 1              | 2             | 3              | 4            | 5                     |

| Odhodnoťte prosím, jak silné byly v minulém týdnu dále uvedené příznaky (zakroužkujte číslo) | ŽÁDNÉ | MÍRNÉ | STŘEDNÍ | ZÁVAŽNÉ | MIMOŘÁDNĚ SILNÉ |
|--|-------|-------|---------|---------|-----------------|
| 9. bolesti paže, ramena nebo ruky  | 1     | 2     | 3       | 4       | 5               |
| 10. bmění (mravenčení) v paži, rameni nebo ruce  | 1     | 2     | 3       | 4       | 5               |

|  | ŽÁDNÉ POTÍŽE | MÍRNÉ POTÍŽE | STŘEDNÍ POTÍŽE | ZÁVAŽNÉ POTÍŽE | TAK VELKÉ POTÍŽE, ŽE NEMOHU SPÁT |
|--|--------------|--------------|----------------|----------------|----------------------------------|
| 11. Jak velké potíže jste měl/a během minulého týdne se spánkem kvůli bolesti paže, ramena nebo ruky? (zakroužkujte číslo) | 1            | 2            | 3              | 4              | 5                                |

**QuickDASH SKÓR POSTIŽENÍ/ PŘÍZNAKŮ** =  $\left[ \frac{\text{součet } n \text{ odpovědí}}{n} - 1 \right] \times 25$ , kde n je rovno počtu zodpovězených otázek.

**QuickDASH skóre by se nemělo počítat v případě více než 1 chybějící odpovědi.**

### MODUL O PRÁCI (VOLITELNÝ)

Následující otázky zjišťují dopad Vašich potíží s paží, ramenem nebo rukou na schopnost pracovat (včetně práce v domácnosti, je-li to Vaše hlavní zaměstnání).

Uveďte prosím, jaká je Vaše práce: \_\_\_\_\_

nepracuji (můžete tuto část vynechat)

Zakroužkujte prosím číslo, které nejlépe popisuje Vaši tělesnou schopnost v minulém týdnu.

| Měl/a jste nějaké potíže při:                                    | ŽÁDNÉ POTÍŽE | MÍRNÉ POTÍŽE | STŘEDNÍ POTÍŽE | ZÁVAŽNÉ POTÍŽE | NEMOHU VYKONÁVAT |
|--|--------------|--------------|----------------|----------------|------------------|
| 1. používání běžných pracovních postupů při práci?               | 1            | 2            | 3              | 4              | 5                |
| 2. vykonávání běžné práce kvůli bolestem paže, ramene nebo ruky? | 1            | 2            | 3              | 4              | 5                |
| 3. provádění práce tak dobře, jak byste si přál/a?               | 1            | 2            | 3              | 4              | 5                |
| 4. trávení obvyklého množství času při práci?                    | 1            | 2            | 3              | 4              | 5                |

### MODUL O SPORTU/PROVOZOVÁNÍ HUDBY (VOLITELNÝ)

Následující otázky zjišťují dopad Vašich potíží s paží, ramenem nebo rukou na hraní *na hudební nástroj nebo na sportování, popř. obojí*.

Pokud provozujete více sportů nebo hrajete na více hudebních nástrojů (případně sportujete i hrajete na nějaký nástroj), odpověďte podle té činnosti, která je pro Vás nejdůležitější.

Uveďte prosím, jaký sport nebo hudební nástroj je pro Vás nejdůležitější: \_\_\_\_\_

nesportuji ani nehraji na žádný hudební nástroj (můžete tuto část vynechat).

Zakroužkujte prosím číslo, které nejlépe popisuje Vaši tělesnou schopnost v minulém týdnu.

| Měl/a jste nějaké potíže při  | ŽÁDNÉ POTÍŽE | MÍRNÉ POTÍŽE | STŘEDNÍ POTÍŽE | ZÁVAŽNÉ POTÍŽE | NEMOHU VYKONÁVAT |
|---|--------------|--------------|----------------|----------------|------------------|
| 1. používání běžných postupů při sportování nebo hře na hudební nástroj?                          | 1            | 2            | 3              | 4              | 5                |
| 2. hře na hudební nástroj nebo sportování kvůli bolestem paže, ramena nebo ruky?                  | 1            | 2            | 3              | 4              | 5                |
| 3. hraní na hudební nástroj nebo sportování tak dobře, jak byste si přál/a?                       | 1            | 2            | 3              | 4              | 5                |
| 4. trávení obvyklého množství času cvičením nebo hraním na hudební nástroj, případně sportováním? | 1            | 2            | 3              | 4              | 5                |

**Příloha 4** VAS škála (Faiz, 2014)

