



Zdravotně  
sociální fakulta  
Faculty of Health  
and Social Sciences

Jihočeská univerzita  
v Českých Budějovicích  
University of South Bohemia  
in České Budějovice

## MR vyšetření prostaty a statistická úspěšnost navigované biopsie prostaty

# BAKALÁŘSKÁ PRÁCE

Studijní program: **SPECIALIZACE VE ZDRAVOTNICTVÍ**

**Autor:** Jakub Hefler

**Vedoucí práce:** MUDr. Petr Lhoták

České Budějovice 2021

## **Prohlášení**

Prohlašuji, že svoji bakalářskou práci s názvem MR vyšetření prostaty a statistická úspěšnost navigované biopsie prostaty jsem vypracoval samostatně pouze s použitím pramenů v seznamu citované literatury. Prohlašuji, že v souladu s § 47b zákona č. 111/1998 Sb. v platném znění souhlasím se zveřejněním své bakalářské práce, a to v nezkrácené podobě elektronickou cestou ve veřejně přístupné části databáze STAG provozované Jihočeskou univerzitou v Českých Budějovicích na jejích internetových stránkách, a to se zachováním mého autorského práva k odevzdanému textu této kvalifikační práce. Souhlasím dále s tím, aby toutéž elektronickou cestou byly v souladu s uvedeným ustanovením zákona č. 111/1998 Sb. zveřejněny posudky školitele a oponentů práce i záznam o průběhu a výsledku obhajoby bakalářské práce. Rovněž souhlasím s porovnáním textu mé bakalářské práce s databází kvalifikačních prací Theses.cz provozovanou Národním registrem vysokoškolských kvalifikačních prací a systémem na odhalování plagiátů.

V Českých Budějovicích dne 9. 8. 2021

.....

*Jakub Hefler*

### **Poděkování**

Chtěl bych poděkovat svému vedoucímu práce primáři MUDr. Petru Lhotákovi za vedení mé bakalářské práce. Dále bych chtěl poděkovat urologovi MUDr. Jiřímu Černému za poskytnutí dat do praktické části a Mgr. Miloši Plhoňovi za poskytnutí informací o magnetické rezonanci v Nemocnici České Budějovice. Poděkování také patří mé rodině a přítelkyni.

# MR vyšetření prostaty a statistická úspěšnost navigované biopsie prostaty

## Abstrakt

Karcinom prostaty je velmi závažným a častým onemocněním jak ve světě, tak i v České republice. Incidence v roce 2018 byla 62,5 na 100 000 obyvatel napříč Českou republikou. V současné době incidence i mortalita mírně klesá.

Diagnostika karcinomu prostaty se zahajuje pohmatovým vyšetřením per rectum. Dále pak odběr na PSA. Pokud je tato hodnota vysoká, je pacient odeslán na biopsii prostaty, která se provádí pod ultrazvukovou kontrolou. Přesnějším zacílení prostaty pomáhá obrazová fúze. To znamená, že si urolog připojí obrazy z magnetické rezonance do ultrazvukového přístroje. Neodebírá se tzv. na slepo. Při navigované biopsii prostaty je odebráno cca 10-12 vzorků, a ty jsou vyšetřeny na patologii pomocí histologického vyšetření. Patolog podle Gleasonova skóre určí na stupnici 1-5 (1 = nejlépe diferencovaný, 5 = nejhůře diferencovaný) diferenciaci a typ karcinomu prostaty.

Lékaři karcinomy prostaty hodnotí také podle PI-RADS 2.1 systému, který určí riziko výskytu karcinomu prostaty. Tento systém také využívá škálu od 1 do 5 (1 = velmi nízká pravděpodobnost, 5 = velmi vysoká pravděpodobnost). Navigovaná biopsie prostaty se provádí od hodnocení PI-RADS 4-5.

Pro svou bakalářskou práci jsem použil data ke zpracování statistiky z nemocničního informačního systému Nemocnice České Budějovice z urologického oddělení. Zajímal jsem se o pacienty, kteří zde byli vyšetřováni v posledních dvou letech, a to od dubna 2019 do června 2021. Za toto období bylo vyšetřeno celkově 288 mužů. Z toho byl proveden náhodný výběr 45 pacientů pro určení statistické úspěšnosti navigované biopsie prostaty pomocí magnetické rezonance.

Cíle práce byly:

1. Vytvoření informačního textu obsahujícího anatomický a funkční popis prostaty, podstatu magnetické rezonance a její využití u vyšetření prostaty a deskripci navigované biopsie prostaty.

2. Stanovení statistické úspěšnosti navigované biopsie prostaty s pomocí magnetické rezonance.

Byly stanoveny následující hypotézy:

H1: Pokud dojde k nekorespondenci prvotních výsledků laboratorních a histologických ohledně karcinomu prostaty, je u většiny pacientů indikováno biotické vyšetření prostaty s použitím magnetické rezonance.

H2: U více než 80 % pacientů je potvrzen karcinom prostaty po odebrání histologických vzorků s využitím magnetické rezonance.

Došlo k sestavení informačního textu, který obsahuje základy principu magnetické rezonance a diagnostiky karcinomu prostaty společně s MR navigovanou biopsií prostaty – byl tedy splněn cíl číslo 1. Cíl číslo 2 byl taktéž splněn, jelikož byl statisticky určen poměr pozitivních a negativních výsledku navigované biopsie. Tento poměr byl 73% pozitivních a 27% negativních nálezů. Je nutné tedy zamítnout hypotézu H2. Hypotézu H1 můžeme přijmout dle informací od MUDr. Černého, který tyto biopsie provádí v Nemocnici České Budějovice a.s.

### **Klíčová slova**

Magnetická rezonance; navigovaná biopsie prostaty; karcinom prostaty; PSA; Gleasonovo skóre

# **Magnetic resonance imaging of prostate and the success rates in statistics of guided biopsy of the prostate**

## **Abstract**

A carcinoma of a prostate is a very serious and common disease in the Czech republic and even in the whole world. It's incidence in 2018 was 62,5 in 100 000 across the Czech republic. To this day incidence and mortality slowly decreases.

Diagnosis of a prostate carcinoma is started with a palpating examination per rectum. Then we determine a patient's PSA. If the PSA level is high, the patient is indicated for a biopsy of the prostate which is done with an ultrasound navigation. For more precise biopsy we use an image fusion. This means that the urologist, which is doing the biopsy, fuses an MRI image with the ultrasound. During the biopsy 10-15 samples are taken and they're histologically examined. A pathologist then determines a Gleason score of the carcinoma which takes values of 1-5 and it shows a differentiation and type of the carcinoma.

Medical professionals also measure the risk of having a prostate carcinoma with PI-RADS 2.1 system. This system also has a scale of 1 to 5. A guided biopsy is usually done to patients with PI-RADS 4 or 5.

For this bachelor thesis I used data from an urology department of Nemocnice České Budějovice. I took data about patients that were examined from April of 2019 to June of 2021. During that time 288 patients were examined. 45 patients that went through a MR guided biopsy were randomly chosen and their data were statistically processed.

Goals of this work were:

- Creating an informational text that contains anatomy and physiology of the prostate, a mechanism of the MRI and a description on a guided biopsy of a prostate.
- Determination of a statistical success rate of an MRI guided biopsy of a prostate.

Also there were hypothesis:

H1: If it happens that laboratory and histological results are not corresponding, majority of the patients are indicated for an MRI guided biopsy of the prostate.

H2: At least 80% of patients have a positive result for a prostate carcinoma after an MRI navigated biopsy of a prostate.

An informational text was created so the first goal was fulfilled. Goal number 2 was fulfilled also because a statistical rate of positive and negative results of the guided biopsy

were determined. This rate is 73% positive and 27% negative findings so it is necessary to reject a hypothesis H2. We can accept a hypothesis H1 according to information from MUDr. Černý that takes care of the MRI guided biopsies in Nemocnice České Budějovice.

**Key words**

Magnetic resonance; guided biopsy of the prostate; prostate cancer; PSA; Gleason's score

## **Obsah**

<b>1</b>	<b>Úvod .....</b>	<b>9</b>
<b>2</b>	<b>Teoretická část .....</b>	<b>10</b>
2.1	Anatomie prostaty .....	10
2.2	Fyziologie prostaty .....	11
2.3	Patologie prostaty .....	12
2.4	Přehled nejčastějších patologií prostaty.....	13
2.5	Nádorová onemocnění prostaty.....	14
2.6	Vyšetření prostaty.....	15
2.7	Zobrazovací metody .....	19
2.8	Magnetická rezonance .....	19
2.9	Popis navigované biopsie prostaty .....	27
<b>3</b>	<b>Praktická část .....</b>	<b>31</b>
3.1	Cíle práce.....	31
3.2	Hypotézy .....	31
3.3	Metodika.....	31
3.4	Výsledky .....	32
3.5	Diskuze .....	45
3.6	Závěr .....	45
<b>4</b>	<b>Seznam použitých zdrojů .....</b>	<b>47</b>
<b>5</b>	<b>Seznam obrázků a tabulek.....</b>	<b>50</b>



## 1 Úvod

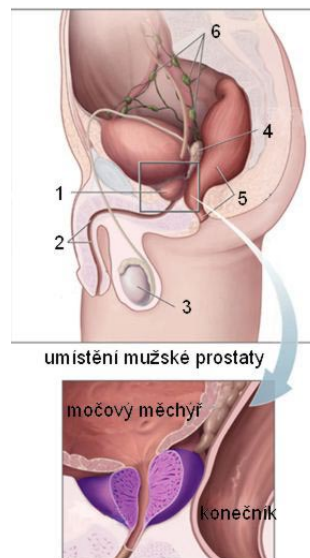
Prostata je přídatná pohlaví žláza u muže, která slouží k tvorbě sekretu, jenž je součástí spermatu. Důležitou modalitou při vyšetření tkáně prostaty je magnetická rezonance. Dle WHO byla incidence karcinomu prostaty v roce 2018 62,5 na 100 000 obyvatel napříč Českou republikou. Pro případné zdiagnostikování karcinomu se odebírají vzorky tkáně pod ultrazvukovou kontrolou metodou biopsie (10-12 vzorků), a právě magnetická rezonance napomáhá lokalizaci nádoru v prostatě. Tato metoda se nazývá navigovaná biopsie prostaty.

Vzorky prostatické tkáně se vyšetří pomocí histologického vyšetření, a to podle Gleasonova systému. Ten určí, jak je nádor diferencovaný. Hodnocení nádorů prostaty se provádí pomocí PI-RADS 2.1 a posuzuje se vždy v souvislosti s multiparametrickou magnetickou rezonancí. Využívají jej lékaři (radiologové, urologové, onkologové a patologové). Ti určí, jestli se nádor v prostatě vyskytuje či nikoliv.

## 2 Teoretická část

### 2.1 Anatomie prostaty

Prostata (předstojná žláza) je mužská přídatná pohlavní žláza. Je uložena v malé pánvi a obepíná se kolem začátku močové trubice. Těsně přiléhá k močovému měchýři (**Obrázek 1**). Močová trubice (urethra) prochází prostatou blíže k přední stěně a rozděluje tak prostatu na preurethrální část (přední, menší část) a retrourethrální část (zadní, větší část). Zadní strana sousedí s konečníkem (rectum), proto je hmatná per rectum (Reuter et al. 1993; Čihák 2016).



Obrázek 1 – uložení prostaty, 1 - prostata, 2 - močová trubice, 3 - varle, 4 - semenný váček, 5 - konečník, 6 - mizní uzliny, zdroj: [https://cs.wikipedia.org/wiki/Předstojná\\_žláza#/media/Soubor:Anatomie\\_prostaty.jpg](https://cs.wikipedia.org/wiki/Předstojná_žláza#/media/Soubor:Anatomie_prostaty.jpg)

Prostata má tvar nepravidelného kužele, který je otočen bazí směrem k měchýři. Některé zdroje uvádí, že má tvar jedlého kaštanu. Za normálních okolností váží přibližně 15-20 gramů. Konzistence prostaty je elastická a má červenohnědou barvu. Na zadní straně se do ní připojují semenné váčky a chámovody. Prostata je složena z hladké svaloviny a žláz. Obsahuje 30-50 tuboalveolárních žláz, ty jsou uloženy v hladké svalovině a vazivovém stromatu. Povrch prostaty je tvořen hustým vazivovým obalem, od tohoto obalu odstupují jednotlivé laloky prostaty (Kohlíček 1991; Reuter et al. 1993; Čihák 2016).

Prostata je složena z pěti laloků: **pravý a levý** (dexter et sinister), dále nepárový **přední lalok** (lobus anterior), **zadní** (anterior) a **střední** (medius). Tyto laloky během života srůstají a pak v dospělosti zcela zaniknou.

Z úseků prostaty se proto používají pouze: **lobus dexter et sinister**, což jsou postranní části prostaty, dále pak **isthmus prostatae** – střední část vpředu před močovou trubicí mezi pravým a levým lalokem. Tento úsek je bez žláz a je složen pouze z vaziva a svaloviny. **Lobus medius** – úsek, který je zanořený v hloubce za urethrou a nachází se mezi oběma ducti ejaculatorii. Nebývá viditelně ohraničen, může se však projevat klinicky (Čihák 2016; Hes a Michal 2002-2021).

Prostata se ze stavebního hlediska dělí na tři zóny žláz. **Periurethrální zóna** – je složena ze slizničních žláz a obepíná urethru v horních dvou třetinách. **Vnitřní zóna** – obsahuje submukosní žlázy a rozkládá se za periurethrální zónou na jejích bocích dopředu. **Vnější zóna** – je tvořena hlavními žlázami, které jsou uloženy ve vazivovém stromatu prostaty, obepíná zezadu a ze stran vnitřní zónu. V klinické praxi se dnes používá podrobnější rozdělení prostaty dle McNeala (1988) na čtyři zóny: přední fibromuskulární stroma, centrální zóna, periferní zóna, preprostatická oblast (Čihák 2016; Hes a Michal 2002-2021).

## ***2.2 Fyziologie prostaty***

Prostata produkuje sekret, který je tekutý a má průhlednou barvu. Hodnotu pH má 6,4. Tento sekret je vytvářen nepřetržitě. Nejdříve se kumuluje ve žlázkách prostaty. Po naplnění volně stéká do zadní močové trubice a je splachován močí při vylučování. Prostata během dne vytvoří přibližně asi 0,5-2 ml tekutiny. Z plných žlázek se sekret vylučuje hlavně při ejakulaci. V tuto chvíli se svaly okolo prostaty stáhnou a vytlačí sekret z prostaty. Sekret tvoří 15-30 % objemu tekutiny ejakulátu (Kohlíček 1991; Čihák 2016).

Při pohlavním dráždění se prostatický sekret vyloučí do močové roury, kde se mísí se spermii a sekretem z nadvarlat, a vzniká tak ejakulát. Vyplavování sekretu do zadní močové trubice, ještě než je vypuzen při ejakulaci, napomáhají samotné žlázy prostaty, které mají svou vlastní svalovinu. Ta brání do určité míry průniku moči do zadní močové trubice (Kohlíček 1991).

Spojení močových cest a semenných cest se nachází v místě, kde prostata obkružuje močovou trubicí jako tzv. ventil. Od tohoto místa má semenná tekutina a moč stejnou dráhu z těla ven. Prostata má dvě hlavní funkce. Jedna z nich je produkce sekretu jako pohlavní žláza. Druhá funkce umožňuje uzavření semenných cest a žlázových vývodů do

močové trubice, a tím zabraňuje pronikání moče do semenných vývodů při močení. Vniknutí spermatu do močového měchýře brání vnitřní svěrač močového měchýře a svěrač při dolním okraji prostaty. Odtud vede cesta ven pouze přes močovou trubici (Reuter et al. 1993).

Prostatický sekret je tvořen: polyaminy (spermin a spermidin), imunoglobuliny, proteázou, kyselou prostatickou fosfatázou (PAPH), prostatickým specifickým antigenem (PSA), prostaglandinů, kyseliny citronové a zinku. Hlavní funkce prostatického sekretu zvyšuje spermiím životaschopnost a pohyblivost. Sekret má také antibakteriální účinky, chrání spermie před poškozením bakteriemi, které za normálních i patologických okolností žijí v pochvě (Kohlíček 1991; Hes a Michal 2002-2021; Čihák 2016).

Činnost prostaty je ovlivňována hormony. Hormon testosteron se mění ve stromatu prostaty na účinnější dihydrotestosteron. Tento hormon působí na stroma a žlázné buňky a udržuje tak prostatu v činnosti. Prostata díky svému uložení souvisí s močovými cestami a zasahuje tak do problematiky močení. Může mechanicky omezovat vyprazdňování močového měchýře (Čihák 2016).

### **2.3 Patologie prostaty**

U patologií prostaty hraje zásadní roli pacientův věk (Reuter et al. 1993).

U dětí zhruba do 14 let je prostata tzv. klidový orgán. Zásah lékaře je potřeba pouze u vrozených vad prostaty. Nádory se v tomto období života vyskytují zcela výjimečně. V průběhu puberty prostata doroste a stává se tak plnohodnotným orgánem. Ani zde se nevyskytují do 20 let žádná závažná onemocnění. Od 20 let do 40 let se již mohou vyskytovat záněty, které mohou probíhat v akutní i chronické formě. Mezi 30. a 50. rokem jsou velmi časté chronické záněty prostaty. Zvětšení prostaty zde mohou zřídka způsobovat nádorová bujení, ale častější je zvětšení prostaty způsobené otokem během zánětu. Po 40. roku se vyskytují smíšené formy a může dojít i k vývoji dalšího stádia (Reuter et al. 1993).

Zvětšování prostaty může začít již od 40. roku. Roste ale velmi pomalu a potíže s močením se objevují až přibližně po 60. roku. Ve většině případů může za zvětšení prostaty nádor - tzv. adenom. Jedná se o nezhoubný nádor, který je tvořen z hlenových žlázek urethry. Mohou do něj zasahovat svalová vlákna (myom) nebo vazivová vlákna

(fibrom). Rozdíl mezi těmito dvěma typy adenomů je pouze mikroskopický, a proto nestačí vyšetření per rectum. Nejčastěji se vyskytuje tzv. adenofibromyom. Ten může způsobovat zadržování sekretů ze žlázek prostaty. Nádorové bujení může způsobovat např. zánět nebo až tvorbu výchlípek. Většinou je poškozena i sexuální funkce (Reuter et al. 1993).

#### **2.4 Přehled nejčastějších patologií prostaty**

Nejčastěji je prostata postižena záněty, zvětšením tzv. hypertrofií a nádory (Kohlíček 1991).

##### **Záněty prostaty**

Prostatitis, tedy zánět prostaty, je spojen z více onemocněními, které mají příznaky zánětu. Pouze malé procento nemocných je postiženo pouze onemocněním prostaty. Ve většině případů je zánět způsoben jiným onemocněním z tzv. hnisavého ložiska. Toto ložisko může být např. ze zánětu žlučových cest nebo ze zánětu slepého střeva. Proto je potřeba vždy hodnotit příčinu a průběh onemocnění prostaty v souvislosti s orgány v okolí. Záněty prostaty rozdělujeme na akutní a chronický (Reuter et al. 1993).

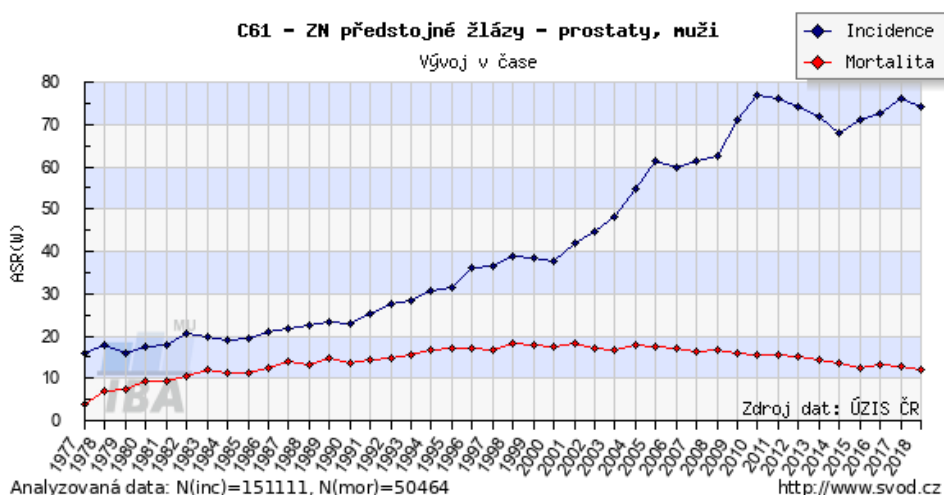
##### **Zvětšení prostaty (hypertrofie)**

Zvětšení prostaty tzv. hypertrofie je nezahoubné (benigní) onemocnění prostaty, kdy vzniká tzv. adenom. Jak již bylo zmíněno výše, prostata je složena ze žláz, hladké svaloviny a vazivového stromatu. Toto vazivo tvoří prostor mezi žlázami. U mladých chlapců je v prostatě zastoupena více spíše žlázová část. U starších mužů žlázová část částečně ustupuje a začne převládat svalová a vazivová část. Pokud začne růst pojivová tkáň, do které pak žlázy prorůstají, vytvoří se uzlíky, ze kterých pak následně vzniká adenom (Kohlíček 1991).

Růst adenomu utlačuje okolní tkáň, a ty tak začnou zasahovat do pouzdra a okrajů prostaty. Nedochozí ke zvětšování celé prostaty, ale pouze ke zvětšení její malé části, kde došlo ke vzniku adenomu. Díky tomu je u rozsáhlejších adenomů normální tkáň prostaty zachována. Nezahoubný nádor se z prostaty nerozšiřuje do okolních tkání (nemetastazuje), roste pouze v pouzdře prostaty (Kohlíček 1991).

## 2.5 Nádorová onemocnění prostaty

Nádorová onemocnění prostaty, tzv. karcinomy, jsou velmi častým závažným onemocněním, jak ve světě, tak i v České republice (**Obrázek 2**). U tohoto onemocnění se rozlišují určité druhy nádorů. Mohou růst pomalu nebo agresivně. Rizikové faktory vzniku karcinomu prostaty jsou věk a genetická zátěž (Abrahámová 2003; Dolejšová et. al. 2014).



Obrázek 2 – vývoj incidence a mortality u karcinomu prostaty v České republice, zdroj: <https://svod.cz/analyse.php?modul=incmor#>

Na vzniku nádoru prostaty se účastní pohlavní hormony. Ty, které obsahuje mužské tělo - androgeny, podporují rakovinné bujení v prostatě. Naopak ženské pohlavní hormony estrogenu toto bujení utlumují. K léčení rakoviny prostaty se používá hormonální terapie (Kohlíček 1991; Hes a Michal 2002-2021).

Nádorová onemocnění se vyskytují u mužů nad 50 let. K potvrzení přítomnosti nádoru nestačí pouze vyšetření přes konečník tzv. per rectum. Je potřeba získat vzorek tkáně na histologické vyšetření, který se odebírá pomocí tzv. biopsie. Díky tomuto se můžeme rozhodnout, jak budeme pacienta léčit (Kohlíček 1991; Hes a Michal 2002-2021).

## **Druhy nádorových onemocnění prostaty**

### *Adenokarcinom prostaty*

V České republice je to velmi časté nádorové onemocnění prostaty. U mužů do 40 let je výskyt vzácný. S přibývajícím věkem roste (Hes a Michal 2002-2021).

### *Prostatický ductální adenokarcinom*

Je to druh adenokarcinomu, který se vyskytuje u mužů starších 65 let. Má horší prognózu než klasický adenokarcinom (Hes a Michal 2002-2021).

### *Mucinózní adenokarcinom*

Jde o poměrně vzácné onemocnění. Prognóza je podobná jako u adenokarcinomu. Tento typ adenokarcinomu metastazuje do kostí (Hes a Michal 2002-2021).

### *Adenokarcinom z prstenčitých buněk*

Jedná se o velmi vzácné onemocnění, které má velmi špatnou prognózu. Na pohmat je prostata tvrdá (Hes a Michal 2002-2021).

### *Sarkomatoidní (metaplastický) karcinom (karcinosarkom)*

Objevuje se u mužů ve věku od 67 do 71 let. Dle histologie se jedná o chybně diferencovaný adenokarcinom, který se kombinuje s osteosarkomovou a leiomyosarkomovou částí. Prognóza tohoto typu nádoru je většinou špatná (Hes a Michal 2002-2021).

Dalšími typy nádorů prostaty, které se vyskytují velmi zřídka, jsou např. adenokarcinom s onkocytárními rysy, karcinom podobný lymfoepiteliomu nebo kribriformní adenokarcinom (Hes a Michal 2002-2021).

## **2.6 Vyšetření prostaty**

Jako první možnost se využívá vyšetření pohmatem přes konečník tzv. per rectum. Toto vyšetření provádí lékař, pokud má podezření na patologii prostaty jako například nádory, zvětšení prostaty nebo zánět. Některé nádory prostaty se jeví při tomto vyšetření jako tzv. tuhý uzel. Vyšetření přes konečník ale nestačí k dokonalému diagnostikování patologie prostaty. Dále se využívá odběr krve na PSA (prostatický specifický antigen),

který pomáhá zpřesnění a dokáže odhalit karcinomy v počátečních stádiích. Ke kvalitnějšímu hodnocení se využívá tzv. biopsie, což je odběr vzorku prostaty pomocí jehly k histologickému vyšetření. Provádí se pod ultrazvukovou kontrolou tzv. transrektálním ultrazvukem přes konečník. Odebírá se přibližně 10-12 vzorků prostaty. Toto vyšetření upřesní, zda se jedná o nádor či jinou patologickou změnu prostaty (Kohlíček 1991; Reuter et al. 1993; Pafko et al. 2008; Stejskal et al. 2018).

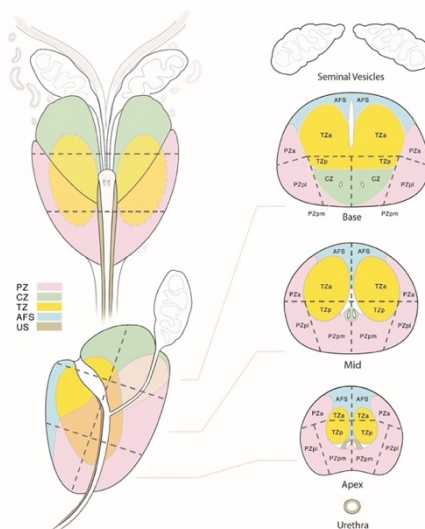
### **PSA – prostatický specifický antigen**

Z krevního testu se určí hodnoty PSA v jednotkách ng/ml krve (nanogram/mililitr). Hodnoty PSA mohou ovlivňovat jiné patologie než karcinomy např. prostatitida nebo hypertrofie prostaty. Fyziologická hodnota PSA v krvi je 2,5-4 ng/ml. U hodnot mezi 4-10 ng/ml není zcela jisté, zda pacient má karcinom prostaty. Nebezpečné hodnoty jsou vyšší než 10 ng/ml. Zde je zvýšené riziko výskytu karcinomu prostaty. Hodnoty PSA se během života zvyšují. To znamená, že lékař musí hodnotit hladinu PSA vždy v souvislosti s věkem pacienta (HALO Dx 2020).

### **PI-RADS**

PI-RADS (Prostate Imaging and Reporting Archiving Data System) je systém, který slouží lékařům (radiologům, urologům, onkologům a patologům) při hodnocení nádorů prostaty. Tento systém byl vytvořen v roce 2012. Od roku 2015 se využíval systém PI-RADS 2.0. V současné době se využívá modernizovaný tzv. PI-RADS 2.1, který byl vytvořen v roce 2019. Tyto systémy mají za cíl standardizovat popis ložiska v prostatě tak, aby se hodnoty mohly snadno reprodukovat. Prostata je tímto systémem ve verzi 2.1 rozdělena na 41 sektorů a 38 oblastí, dále pak na oblast pro část močové trubice a poslední dvě oblasti pro semenné vajíčky (**Obrázek 3**) (Kudláčková et al. 2017; Stejskal et al. 2018; Pernický et al. 2020).





Obrázek 3 – **PZ**: periferní zóna, **CZ**: centální zóna, **TZ**: tranzitorní zóna, **AFS**: přední fibromuskulární stroma, **US**: uretální svěrač, zdroj: <https://www.acr.org/-/media/ACR/Files/RADS/PI-RADS/PI-RADS-V2->

PI-RADS 2.1 využívá škálu, která v pěti bodech určuje rizika přítomnosti karcinomu prostaty. Tyto hodnoty jsou získávány při vyšetření multiparametrickou MR v T2 vážených obrazech s rychlým spinovým echem. Dále pak při vyšetření difuzně váženými obrazy (DWI) a během dynamického vyšetření za pomoci KL gradientními sekvencemi (DCE) (Pernický et al. 2020).

#### *Hodnocení PI-RADS 2.1*

PI-RADS 1 – velmi nízká – klinický významný karcinomu je velmi nepravděpodobný

PI-RADS 2 – nízká – přítomnost klinicky významného karcinomu je nepravděpodobná

PI-RADS 3 – střední – klinicky nejednoznačná přítomnost karcinomu

PI-RADS 4 – vysoká – přítomnost klinicky významného karcinomu je pravděpodobná

PI-RADS 5 – velmi vysoká – přítomnost klinicky významného karcinomu je velmi pravděpodobná

PI-RADS X – pokud je některá ze zkoušek nedostatečná nebo neproveditelná (Bickle a Czarniecki 2019)

### *Celkové hodnocení dle PI-RADS 2.1*

Každá nádorová léze je hodnocena stupnicí PI-RADS 1-5. Hodnocení je závislé na lokalizaci nádoru. Pokud se nachází v přechodové (tranzitorní) zóně, je hodnocení dle T2 vážených sekvencí (T2W). Pro okrajovou (periferní) část prostaty se využívá k hodnocení difuzně vážených obrazů DWI (Bickle a Czarniecki 2019).

Hodnocení PI-RADS 2.1 by mělo být posuzováno v souvislosti s multiparametrickou magnetickou rezonancí. Nemělo by se posuzovat podle jiných faktorů jako například PSA (prostatický specifický antigen). Při hodnocení PI-RADS 1-2 se biopsie prostaty nedoporučuje. U hodnocení PI-RADS 3 se lékař může rozhodnout, zda biopsii provést či nikoliv. Zde závisí i na jiných faktorech kromě mpMR - např. na laboratorních výsledcích. Biopsie prostaty se provádí při hodnocení PI-RADS 4-5 (The American College of Radiology 2019).

## **2.7 Zobrazovací metody**

Při zobrazování prostaty se dnes využívá nejmodernějších zobrazovacích metod. V diagnostice patologií prostaty se využívá: CT – výpočetní tomografie, MR - magnetická rezonance a tzv. transrektální ultrazvuk. Využívá se také metod nukleární medicíny PET/CT, PET/MR, což je pozitronová emisní tomografie kombinovaná s CT nebo MR přístrojem (Adam et al. 2016; Petersen et al. 2017 Stejskal et al. 2018).

Vyšetření prostaty pomocí magnetické rezonance bude popsáno v dalších kapitolách.

## **2.8 Magnetická rezonance**

### **Historie**

Začátky magnetické rezonance (MR) jsou spjaty se vznikem kvantové teorie a zásadním objevem jaderného spinu, který objevil roku 1924 Wolfgang Pauli. Jev nukleární magnetické rezonance (NMR) potvrdil Isidor Isaac Rabi a v roce 1938 zkonstruoval první jednoduchý NMR přístroj. Rabiho přístroj vylepšily dvě skupiny vědců, které vedly pánové F. Bloch a E. Purcell, a proto je rok 1945 považován za vznik NMR spektroskopie (Sedlář et al. 2014).

V medicíně se první aplikace magnetické rezonance využívají až v 70. letech dvacátého století. V roce 1971 bylo zjištěno fyzikem R. Damadianem, že různé tkáně se chovají odlišně v průběhu MR akvizice. S myšlenkou tomografických MR zobrazení přišel v roce 1973 chemik P. Lauterbur. V roce 1977 R. Damadian sestrojil první celotělový MR přístroj. První komerční MR přístroj vyrobila společnost FONAR v roce 1980. MR angiografie se poprvé objevila v roce 1987 a roku 1992 se zrodila funkční MR. Za rozvoj MR byly uděleny i Nobelovy ceny. Magnetická rezonance je zobrazovací metoda, která se neustále zdokonaluje (Sedlář et al. 2014).

### **Základní principy**

Magnetická rezonance je moderní neinvazivní zobrazovací metoda, která se používá k zobrazování vnitřních orgánů. Nejčastěji se využívá na vyšetření měkkých tkání a kloubů. Tato metoda je založena na rozložení, chování a vlastnostech magnetických momentů atomových jader umístěných v magnetickém poli. Na atomová jádra při vložení do silného magnetického pole působí vysokofrekvenční elektromagnetické pole.

Výsledek tohoto působení je elektromagnetický signál s vlnovou délkou, která se nachází v oblasti radiových vln a z toho se pak následně rekonstruuje výsledný obraz (Sedlář et al. 2014; Beneš et al. 2015).

Obecně tedy platí, že část těla, která je vyšetřována, se umístí do středu magnetického pole (tam je toto pole nejhomogennější) a následně je vystavena radiofrekvenčnímu pulzu. Tyto pulzy vysílají a přijímají cívky, které jsou umístěny v co nejkratší vzdálenosti od těla pacienta. Podle toho, jakou část těla vyšetřujeme, volíme konkrétní cívky jako např.: páteřní, kolenní nebo hlavové. Signál, který je zachycován, se následně zpracuje pomocí počítače matematickou operací (tzv. Furierovou transformací) a je převeden na viditelný obraz. Tento obraz pak lékař vyhodnocuje (Válek a Žižka 1996; Sedlář et al. 2014).

Atomová jádra se skládají z protonů a neutronů. Protony jsou částice s kladným nábojem, které rotují kolem své osy a chovají se jako malé magnety. Vytváří tak zevní magnetické pole. Protony atomových jader, které mají sudé protonové číslo, se párují, a tím se jejich magnetický moment vyruší. Při zobrazování magnetickou rezonancí se využívá pouze atomů s lichým protonovým číslem. Nejideálnějším prvkem je vodík (H) - ten je součástí vody, ze které je naše tělo složeno z více než 60 %. Vodík poskytuje až 1000x silnější signál než ostatní prvky obsahující v jádře lichý počet protonů. Kromě vodíku lze využít k měření i jiných atomů obsahujících v jádře lichý počet protonů - např.: atomy sodíku  $^{23}\text{Na}$  nebo uhlíku  $^{13}\text{C}$  (Seidl a Vaněčková 2007).

Protony se za normálního stavu otáčejí kolem své osy. Tento pohyb se nazývá spin. Magnetické pole je vytvářeno pohybem nabitých částic a je charakterizováno magnetickým momentem. Atomová jádra jsou v těle orientována náhodně. Protony rotují různými směry, a proto se jejich spiny navzájem vyruší. Tkáň se jeví nemagneticky, protože její celkový magnetický moment je nulový (Seidl a Vaněčková 2007).

Pokud vložíme tkáň do vnějšího silného magnetického pole, rotační osy jednotlivých protonů se seřadí rovnoběžně se siločarami tohoto pole. Část protonů se uspořádá do polohy paralelní, při které jsou rotační osy souhlasně s vnějším magnetickým polem. Další část protonů se uspořádá do polohy antiparalelní. Toto uspořádání protonů je více energeticky náročné, proto je těchto protonů méně než v paralelním uspořádání. Tkáň začne mít svůj úhrnný magnetický moment, a to znamená, že se začne chovat magneticky (Válek a Žižka 1996; Seidl a Vaněčková 2007).

Magnetizace je zdrojem signálu MR obrazů. Na velikosti statického magnetického pole závisí signál MR obrazu – čím je pole větší, tím je tento signál kvalitnější. Tento parametr je velmi důležitý, protože poměr signál/šum MR obrazů roste přímo úměrně s velikostí magnetického pole. Dnes se nejčastěji v klinické praxi používají MR přístroje o síle 1,5 T a 3 T (Tintěra 2017).

Součtem dílčích magnetických momentů je výsledný vektor magnetizace. Vektor výsledné magnetizace vykonává tzv. precesní pohyb. Protony uspořádané ve vnějším magnetickém poli, ať už paralelně nebo antiparalelně, vykonávají dva pohyby: rotace okolo vlastní osy (**spin**) protonu a pohyb po plášti kužele (**precese**) (Válek a Žižka 1996; Seidl a Vaněčková 2007).

Frekvence precesního pohybu je určena Larmorovou frekvencí. Tato frekvence závisí na dvou okolnostech: 1. na gyromagnetickém poměru, což jsou magnetické vlastnosti určitého atomového jádra, 2. na síle vnějšího magnetického pole. Různá jádra atomů mají rozdílnou precesní frekvenci. Tuto frekvenci RF (radiofrekvenčního) pulzu je potřeba vyslat do pacientova těla, aby bylo docíleno fenoménu magnetické rezonance (Válek a Žižka 1996; Seidl a Vaněčková 2007).

Protony, které jsou umístěny do magnetického pole MR, se uspořádají rovnoběžně se siločarami magnetického pole a vzniká tak podélná (longitudinální) magnetizace. Kolem siločar vykonávají protony precesní pohyb. Výsledný vektor má stejný podélný směr, jako je směr vnějšího magnetického pole. Jeho magnetizace je jen malá část vnějšího magnetického pole. Za těchto okolností je tedy velmi problematické ho změřit. Abychom mohli změřit velikost vektorů tkáňové magnetizace, je potřeba vychýlit protony z jejich původní polohy. Dodáme jim energii, kterou budou schopni přijmout. Vyšleme do tkáně RF pulz, který bude mít stejnou frekvenci jako je Larmorova frekvence. Tato frekvence je shodná s frekvencí precesního pohybu protonů. Pokud jsou obě frekvence stejné, protony jsou schopné vstřebat energii elektromagnetického vlnění, a to se nazývá rezonance (Válek a Žižka 1996; Seidl a Vaněčková 2007).

Vyslaný RF pulz způsobí: 1. část protonů přejde z paralelního uspořádání do antiparalelního, a to má za následek úbytek podélné magnetizace, 2. zahájení synchronizovaného precesního pohybu (ve fázi) všech protonů - jejich magnetické momenty začínají působit ve stejném okamžiku jedním směrem a vzniká tak příčná

(transverzální) magnetizace. Tu již lze změřit přijímacím detektorem (cívkou). V cívce se indukuje napětí, které lze měřit (Válek a Žižka 1996; Seidl a Vaněčková 2007).

Po skončení působení RF pulzu se jádra protonů vrací do ustáleného původního stavu, a to se nazývá relaxace. Vektor podélné magnetizace se zvýší na svoji původní hodnotu. Čas, za který dojde k obnovení vektoru na 63 % své původní podélné magnetizace, se označuje jako T1 relaxace nebo také relaxace spin – mřížková (Válek a Žižka 1996).

Zároveň protony přestávají být ve fázi a jsou nesynchronizované, tím dochází ke ztrátě příčné magnetizace. Tento děj se označuje jako T2 relaxace nebo také relaxace spin – spinová. Za tuto dobu klesne velikost příčné magnetizace na 37 % své původní hodnoty. Relaxační čas T2 je kratší než T1 relaxační čas. Oba relaxační časy jsou závislé na chemickém složení zkoumané látky (tkáně) (Válek a Žižka 1996).

Časové rozmezí mezi jednotlivými RF pulzy se nazývá time to repeat (TR) - tzv. repetiční čas. Je to doba mezi dvěma 90° RF pulzy, kdy se zcela ztratí podélná magnetizace a objeví se příčná magnetizace. Během relaxace se mezi těmito pulzy měří na cívce signál. Zkracování TR zabraňuje obnovení podélné magnetizace na původní hodnotu a tím mohou protony rychleji relaxovat. Opakování RF pulzů je dnes součástí každé vyšetřovací sekvence (Válek a Žižka 1996; Seidl a Vaněčková 2007).

Čas, který zaznamenáváme mezi 90° RF a echem, se nazývá time to echo (TE) - tzv. čas do ozvěny. Echo zde znamená příjem signálu. Intenzita tohoto signálu závisí na délce času TE. Pokud příliš moc TE zkrátíme, ve výsledném obraze ztratíme kontrast. Naopak bude-li čas TE dlouhý, bude signál slabý. Obraz, který vznikne, bude mít velkou zrnitost a malý odstup signál – šum (SNR) (Válek a Žižka 1996; Seidl a Vaněčková 2007).

Pokud použijeme krátké časy TR a TE, docílíme největšího kontrastu za pomoci podélné magnetizace a získáme tzv. T1 vážený obraz – T1-weighted image (T1W). Pokud využijeme dlouhých časů TR a TE, získáme obraz, na který má vliv příčná magnetizace a získáme tzv. T2 vážený obraz – T2-weighted image (T2W). Na tzv. proton denzitní (PD) vážený obraz je potřeba snížit vliv příčné a podélné magnetizace a použít dlouhý čas TR a krátký čas TE. Tento obraz je ovlivněn hustotou protonů (Válek a Žižka 1996; Seidl a Vaněčková 2007).

T1 a T2 relaxační časy jsou rozdílné pro různé tkáně. Tkáně, které mají krátké relaxační časy T1, mají větší intenzitu a jsou zdrojem signálu. V T1 vážených obrazech se tyto

tkáně zobrazují světle - tedy jsou hypersignální. Tkáně, které zobrazujeme pomocí T2 relaxačního času, poskytují menší intenzitu signálu. V T2 vážených obrazech se tkáně zobrazují tmavě - hyposignálně. Např. tekutina (voda) má dlouhý T2 relaxační čas, a proto se jeví na T2 vážených obrazech hyposignálně (Seidl a Vaněčková 2007).

Spin – echo sekvence (SE) se skládá z 90° RF a jednoho nebo více 180° RF. Sekvence se zahajuje vysláním 90° pulzu. V tzv. čase TE/2 se vyšle 180° pulz, a to způsobí, že se překlopí vektor příčné magnetizace a protony začnou precedovat opačným směrem. V tuto chvíli se rychleji precedující protony objeví za protony, které precedují pomaleji, a začínají je dohánět. Poté se v dalším čase TE/2 ustálí pohyb protonů do fáze a začnou být opět synchronizované. V této chvíli znovu narůstá vektor příčné magnetizace (Válek a Žižka 1996; Seidl a Vaněčková 2007).

Spin – echo sekvence se ve vyšetřování MR používá k získávání T1 vážených obrazů, T2 vážených obrazů i PD vážených obrazů. Tato sekvence je jedna ze základních sekvencí používaných při zobrazování za pomoci MR (Válek a Žižka 1996; Seidl a Vaněčková 2007).

Gradientní systém slouží k určení šířky řezu a jeho lokalizaci. Využívají se k tomu přídatná magnetická pole neboli gradientní cívky. Dle anatomické lokality volíme různé typy cívek: hlavové, kolenní, páteřní, břišní atd. Gradientní cívky vylepšují poměr signál/šum (Seidl a Vaněčková 2007).

Při zobrazování náhodného pohybu molekul vody ve tkáních (difuze) se používají tzv. difuzně vážené obrazy – DWI – diffusion weighted image. Směr difuze se zjišťuje tak, že mnohokrát skenujeme určitou vrstvu tkáně, a to v různých směrech. Tyto směry dostaneme změnou orientace magnetických gradientů. Rozdílné směry difuze ukazují určité směry gradientů. Oproti jiným MR technikám DWI sekvence mají výhodu v krátkém akvizičním čase, nepotřebě aplikace kontrastní látky a v tom, že mají malé technické požadavky pro poakviziční úpravu DWI obrazů. DWI sekvence se používají při MR vyšetření prostaty, díky kterým získáme funkční informace. Dále pak u patologií mozku jako např. nádorů (Cher et al. 2012; Sedlář et al. 2014; Dolejšová et al. 2014).

### **Vyšetření prostaty pomocí magnetické rezonance**

Magnetická rezonance se dnes považuje za nejlepší zobrazovací metodu. Ta má obrovský přínos v diagnostice karcinomu prostaty. Využívá se přístrojů, které mají sílu

magnetického pole 3 T (Tesla). Tyto přístroje mají lepší zobrazovací schopnosti, než přístroje o síle magnetického pole 1,5 T (Tesla) a zkvalitňují tak zobrazování prostaty. Magnetická rezonance má velkou výhodu oproti jiným zobrazovacím metodám jako například oproti ultrazvuku. Dokáže totiž zobrazit prostatu v tzv. zonální anatomii (Dolejšová et al. 2014).

Vyšetření na magnetické rezonanci nemá jen výhody, ale také nevýhody. Podstatnou nevýhodou mohou být kontraindikace k vyšetření. Vyšetření prostaty se také může provádět za použití kontrastních látek. U pacientů se mohou objevit alergoidní reakce, což jsou reakce alergiím podobné. Vždy je velmi důležité, aby v případě relativní kontraindikace indikující lékař rozhodl, zda má vyšetření přínos pro pacienta, a poučít ho o potenciálních možných rizicích (Mechl et al. 2010).

### **Kontraindikace k MR vyšetření**

Pokud je do magnetické rezonance vložen pacient s kovovým implantátem, mohou vzniknout komplikace: 1. artefakty – deformují MR obraz, 2. uvolnění implantátu, 3. zahřátí implantátu – může vést až k popáleninám okolních tkání (Mechl et al. 2010).

Podle nové terminologie lze kovové implantáty rozdělit do následujících skupin:

1. **MR bezpečné** – s implantáty nereaguje, jak vysokofrekvenční elektromagnetické pole, tak i magnetické pole
2. **MR přípustné za určitých podmínek** – je přípustná pouze malá reakce s vysokofrekvenčním elektromagnetickým polem a magnetickým polem
3. **MR nebezpečné** – jedná se o nebezpečnou reakci vysokofrekvenčního elektromagnetického pole a magnetického pole (Mechl et al. 2010)

Problematika vyšetřování pacientů s kovovými implantáty je řešena MR sekci Radiologické společnosti ČSL JEP. Ta v roce 2007 vydala metodický list pro tato vyšetření, který se pravidelně obnovuje. Za údaje o kovovém implantátu je vždy zodpovědný indikující lékař (Mechl et al. 2010).

### *Kontraindikací k MR vyšetření není*

Pokud je k dispozici písemné potvrzení výrobce implantátu, kde je uvedeno, že implantát je slučitelný s MR vyšetřením, můžeme vyšetření provést. Implantát může být umístěn kdekoliv v těle pacienta. K tomuto potvrzení je potřeba ještě písemný souhlas lékaře,



který implantát do těla vložil. Nitroděložní tělíška také nejsou kontraindikací. Cévní výztuže - stenty a žilní filtry atd. - nejsou kontraindikací pouze v případě, jestliže lze ověřit písemně jejich MR slučitelnost. Nezáleží na době od aplikace cévní výztuže (Mechl et al. 2010).

#### *Bezpečné pro vyšetření MR*

Pro vyšetření pomocí MR jsou bezpečné stenty a jiný kovový materiál, který byl do těla vložen před 6 a více týdny. Stejně tak kloubní náhrady (endoprotézy) nebo zubní implantáty. Ty ale nesmí vykazovat známky uvolňování. Materiál těchto implantátů není podstatný. Dále pak umělé srdeční chlopně. Výjimku mají pouze ty, které mají písemné potvrzení o MR nekompatibilitě. S chirurgickými cévními svorkami se mohou pacienti na MR vyšetřovat po více než 6 týdnech od aplikace. Svorky ve žlučových cestách také nevadí po 6 týdnech od zákroku (Mechl et al. 2010).

#### *Absolutní kontraindikace*

Absolutní kontraindikací k MR vyšetření jsou kardiostimulátory a defibrilátory v těle pacienta. Také jejich elektrody, které zůstanou po jejich odstranění v těle pacienta. Dále vadí i cévní svorky, pokud není písemně potvrzena jejich MR kompatibilita. Další absolutní kontraindikací jsou elektronické implantáty, pokud také není potvrzena písemně jejich MR kompatibilita. Kontraindikací jsou i cizí kovové útvary, které jsou složeny z jiného než nemagnetického materiálu, pokud se vyskytují intrakraniálně = uvnitř lebky, nebo intraorbitálně = uvnitř oční dutiny (Mechl et al. 2010).

#### *Relativní kontraindikace*

Relativní kontraindikací k MR vyšetření jsou kovové implantáty, které byly vloženy do těla pacienta před méně než 6 týdny a nelze písemně ověřit jejich MR kompatibilitu. Jedná se o stenty, zubní implantáty, chirurgické svorky a endoprotézy, které jeví známky uvolňování (Mechl et al. 2010; Ghadimi et Saprà 2019).

### **Kontrastní látky pro MR**

Během vyšetření prostaty se využívá kontrastních látek (KL). Jsou aplikovány intravenózně (do žíly) ve formě bolusu – jednorázové podání KL. To vede u T1 relaxačních časů k jejich zkrácení. U T2 relaxačních časů nemá použití KL žádný

význam. Jsou to paramagnetické sloučeniny. Nejvíce využívaná je látka Gadolinium (Gadovist), která se váže na chelátové komplexy (cheláty), protože samo o sobě je Gadolinium toxické. Gadovist se chová v těle jako voda, u T1 vážených obrazů je hyposignální a u T2 vážených obrazů je hypersignální. Použitím kontrastních látek při MR vyšetřeních prostaty docílíme zobrazení neovaskularizace – novotvorby cév při tumorózních změnách, a tedy k odlišení patologické tkáně od fyziologické (Válek a Žižka 1996; Dolejšová et al. 2014; Heřman et al. 2014; Ferda et al. 2015; Kudláčková et al. 2017).

Před aplikací KL je nutné znát pacientovu alergickou anamnézu. Mohou totiž vzniknout alergoidní reakce – reakce alergiím podobné nastávající po podání KL. Také je nutné před MR vyšetřením posoudit funkci ledvin - tzv. glomerulární filtraci (<30ml/min) a určit hodnotu sérového kreatininu (<130  $\mu\text{mol/l}$ ) (Mechl et al. 2010).

### **MR vyšetření prostaty v Nemocnici České Budějovice**

V diagnostice prostaty pomocí magnetické rezonance se využívá tzv. multiparametrická MR (mpMR). Upřednostňují se přístroje o síle magnetického pole 3 T (Dolejšová et al. 2014). Nemocnice České Budějovice využívá přístroj Philips Ingenia 3 T. Tento MR přístroj má tzv. posterior cívky zabudované ve vyšetřovacím stole. Při vyšetření se na pacienta přikládá břišní cívka (body coil). Toto vyšetření trvá cca 45 minut i s přípravou pacienta. Mohou ho zkomplikovat např. obézní pacienti o přibližně 10-15 minut. Pro vyšetření prostaty se v Nemocnici v Českých Budějovicích používají tyto sekvence: T2W, DWI, T1W, DCE, DWI.

Vyšetření je zahájeno T2 váženými sekvencemi (T2W), které se provedou ve 3 rovinách (sagitální, axiální, koronální). Tím získáme zobrazení anatomie prostaty ve vysokém rozlišení. Nádorová ložiska karcinomu prostaty jsou zobrazena oblastmi s nízkou intenzitou signálu (Stejskal et al. 2018).

Vyšetření pokračuje difuzně váženými sekvencemi (DWI). Při této sekvenci se měří difuze molekul vody. Díky tomu, že zde má nádorové ložisko karcinomu prostaty vyšší buněčnou hustotu, je umožněna nižší difuze. Molekuly vody začínají být stabilní a nádorové ložisko se jeví jako místo s vyšší intenzitou signálu. Měřením difuze vznikne tzv. difuzní koeficient (Stejskal et al. 2018).

Následují T1 vážené sekvence (T1W), které slouží ke zhodnocení cévních a nervových svazků. Ty jsou v T1 vážených obrazech zobrazovány hypersignálně. Lékařům tyto obrazy pomáhají při rozhodování před operací, která má šetřit okolní nervy (Dolejšová et al. 2014; Kudláčková et al. 2017).

Další část vyšetření využívá sekvence DCE (dynamic contrast enhancement). Během DCE sekvencí se aplikuje pacientovi kontrastní látka. Při těchto sekvencích se nádorová ložiska karcinomu prostaty rychle sytí kontrastní látkou a poté se KL rychle vyplavuje. To znamená, že se karcinom prostaty zobrazí dříve než okolní zdravá tkáň (kontrastně) a poté intenzita signálu rychle klesá oproti zdravé tkáni (Dolejšová et al. 2014; Stejskal et al. 2018).

Nemocnice České Budějovice používá při DCE sekvencích kontrastní látku Gadovist, která je intravenózně aplikována pomocí tlakového injektoru do pacienta. Rychlost průtoku se nastavuje na 2ml/s (flow). Jedná se o tzv. dynamickou sekvenci.

## **2.9 Popis navigované biopsie prostaty**

Biopsie prostaty je odběr vzorku prostaty pro histologické vyšetření. K navigaci se u biopsie prostaty používá ultrazvukový přístroj a magnetická rezonance (Dvořáček 1999; Kudláčková a Zát'ura 2017). Navigovaná biopsie prostaty využívá několik technik, které budou popsány v následujících kapitolách.

Před první biopsií pod ultrazvukovou (UZ) kontrolou se provede vyšetření magnetickou rezonancí, která zvyšuje záchyt karcinomu s klinickým významem. Multiparametrická magnetická rezonance také pomáhá k lepšímu zacílení při biopsii pod UZ kontrolou (Kudláčková et al. 2017).

### **Techniky fúze cílené biopsie prostaty**

Provádí se pomocí fúze (sloučení) ultrazvukového vyšetření a multiparametrické MR.

- 1. Kognitivní fúze** – ložisko karcinomu je urologem, který provádí biopsii, je kognitivně (podle paměti) zakresleno a je přeneseno do ultrazvukového obrazu. Lékař tedy směřuje biopsii do těchto míst. Metoda je nenáročná na programové (softwarové) požadavky, proto může být snadno zařazena do vyšetřovacího postupu. Zásadní nevýhodou je nepřesnost, která může vzniknout při

zakreslování. Kvalita a přesnost kognitivní techniky je podmíněna zkušeností vyšetřujícího urologa.

2. **Softwarová fúze** – Je metoda, která využívá softwaru (počítačového programu), aby přenesla obraz z MR do ultrazvukového obrazu. Lékař může vybírat z různých druhů fúze. **Rigidní fúze** – lékař pomocí této fúze může spojit oba obrazy z již zmíněných zobrazovacích metod, tak jak jsou nasnímány. S obrazem lze také do jisté míry pohybovat (otáčení, překlápění). Pokud jsou obrazy sloučeny dobře, lze je částečně manuálně doladit. **Elastická fúze** – obrazy po spojení musí odpovídat určené anatomické lokalitě. Dochází zde ke snaze docílit co nejlepšího spojení obou obrazů.
3. **Fúze v reálném čase tzv. in bore** – jediná technika, kterou provádí lékař v reálném čase. Tato metoda má velice dobré výsledky. Je prováděna v několika krocích: **1.** Vyšetření pomocí multiparametrické MR - to musí radiolog vyhodnotit. **2.** Ložiska se zaměří a odebere se vzorek tkáně pomocí bioptické jehly. Provádí se transrektálně (přes konečník) během multiparametrické MR. Pacient je umístěn v gantry MR přístroje na břicho. Z nasnímaných obrazů (MR snímků) se zjistí umístění jehly a ložiska, ze kterého bude bioptický odběr prováděn (Kudláčková et al. 2017). Tato metoda se v Nemocnici České Budějovice neprovádí. Provádí se pouze na specializovaných pracovištích.

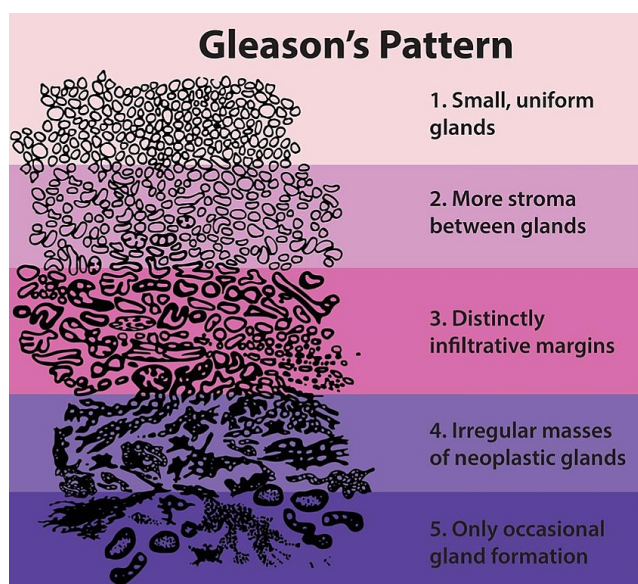
### **Metodika biopsie prostaty**

- **Transrektální biopsie** – u tohoto typu se využívají již zmíněné obrazové fúze. Je vhodná pro většinu pacientů. Navigace probíhá za pomoci elektromagnetického navigačního systému. Díky tomu je umožněn volný pohyb sondy během hledání nádorového ložiska. Tento systém je v praxi používán většinou urologů. Transrektální sonda umožňuje vidět najednou dvě roviny řezu. Zajišťuje tak výbornou prostorovou orientaci v celém rozsahu prostaty kombinovaný s obrazy z magnetické rezonance, které upřesňují polohu nádorových ložisek (Kudláčková a Zát'ura 2017).
- **Transperineální biopsie** – řezy rovin na ultrazvuku a MR jsou zobrazeny ve shodné poloze, protože prostata není deformována zmáčknutím ultrazvukové

sondy. Sonda je totiž pevně zachycena. Provádět změny polohy sondy lze pouze v malých krocích. Sonda je umístěna pevně v mechanickém závěsu v tzv. stepperu. Úhel vpichu do prostaty je rozdílný s úhlem transrektálního přístupu. Je ale zapotřebí speciálního transrektálního snímače včetně dobrého závěsu. Analgezie (tlumení bolesti) je u tohoto výkonu také velmi důležitá (Kudláčková a Zát'ura 2017).

### Hodnocení vzorků biopsie prostaty

Vzorky z biopsie se hodnotí dle Gleasonova systému (Obrázek 4). Ten hodnotí architekturu nádorové tkáně prostaty na stupnici 1-5. Jedna znamená nejméně diferencovaný nádor a pět nejvíce diferencovaný nádor. Ukazuje se tak agresivita nádorů. Hodnotí se podle dvou histologických obrazů ze vzorku tkáně (nejčastější a nejhorší Gleasonův obraz). Výsledkem je tedy součet těchto dvou obrazů jako např. 2+1 nebo 2+3. Jedná se o tzv. Gleasonův součet. Hodnoty se mohou pohybovat od 2 do 10 nebo spíše 6-10. Gleasonův součet 6, který zjistí lékař, značí nález, který je málo diferencovaný. Nejvíce diferencovaný nádor má Gleasonův součet 8-10 nebo 9-10. Gleasonův součet 7 má dvě možnosti: **1.** 3+4=7 – má obvykle dobrou prognózu. **2.** 4+3=7 – nádor má rychlejší růst, je agresivnější (Král et al. 2007; Kurfürstová a Král 2013; Chun 2019).



Obrázek 4 – Gleasonovo skóre hodnocení bioptické tkáně, zdroj: [https://www.wikiskripta.eu/w/Karcinom\\_prostaty#/media/File:Gleasonscore.jpg](https://www.wikiskripta.eu/w/Karcinom_prostaty#/media/File:Gleasonscore.jpg)

## **Komplikace biopsie prostaty**

Jedná se o invazivní zákrok a jako při každém invazivním zákroku můžou nastat komplikace. Mezi nejčastější patří např. hematurie (krev v moči), hemospermie (krev ve spermatu) nebo rektoragie (krvácení z konečníku). Jsou ale přítomny krátce a pacienta neohrožují na jeho životě. Pouze v některých případech se jedná o krvácející stav, který je nutno řešit hospitalizací. Další možné komplikace spojené s biopsií prostaty jsou problémy s močením (mikcí) jako je zadržování moči (retence) nebo změna proudu při močení. Velmi závažnou komplikací je riziko infekce i přes preventivní aplikaci antibiotik - prostatitida (zánět prostaty). Tyto komplikace mohou vyústit až ve vážné septické stavy, které ohrožují život pacienta. Z pohledu pacienta může být komplikací také nepříjemnost či bolestivost tohoto vyšetření. Zhoršení celkového psychického stavu nebo ke zhoršení erekce je také možné (Stejskal et al. 2018).

## **3 Praktická část**

### **3.1 Cíle práce**

Tato práce se snažila naplnit dva cíle:

1. Vytvoření informačního textu obsahujícího anatomický a funkční popis prostaty, podstatu magnetické rezonance a její využití u vyšetření prostaty a deskripci navigované biopsie prostaty.
2. Stanovení statistické úspěšnosti navigované biopsie prostaty s pomocí magnetické rezonance.

### **3.2 Hypotézy**

Byly stanoveny následující hypotézy:

H1: Pokud dojde k nekorespondenci prvotních výsledků laboratorních a histologických ohledně karcinomu prostaty, je u většiny pacientů indikováno bioptické vyšetření prostaty s použitím magnetické rezonance.

H2: U více než 80 % pacientů je potvrzen karcinom prostaty po odebrání histologických vzorků s využitím magnetické rezonance.

### **3.3 Metodika**

Nejprve byl vypracován edukační text o anatomii a fyziologii prostaty. Dále pak byla popsána podstata magnetické rezonance a její využití u vyšetření a navigované biopsie prostaty. Poté následovalo zpracování statistických dat o pacientech, kteří podstoupili MR navigovanou biopsii prostaty, a to jejich rok narození, pozitivitu nebo negativitu nálezu, Gleasonovo skóre, PSA a PI-RADS. Data k určení statistické úspěšnosti navigované biopsie prostaty pomocí MR jsem získal v Nemocnici České Budějovice, kde se tyto výkony provádí. Pacienti zde byli vyšetřováni od dubna 2019 do června 2021. Do statistických údajů jsem srovnával pacienty, kteří měli pozitivní nález karcinomu prostaty a kterým se provedlo vyšetření MR. Z celkového počtu jsem provedl náhodný výběr pacientů a určil tak statistickou úspěšnost navigované biopsie prostaty pomocí MR.

Data jsem získal z nemocničního informačního systému Nemocnice České Budějovice. Získání těchto dat mi laskavě umožnil urolog MUDr. Jiří Černý, který se právě v českobudějovické nemocnici zajímá o tuto problematiku.

### 3.4 Výsledky

Pacient	Rok narození	Negativní / pozitivní	Histologie (u pozit. Gleasonovo skóre)	PSA	PI-RADS
1	1951	Pozitivní	3+4=7	17,8	5
2	1957	Pozitivní	4+4=8	5,13	4
3	1959	Negativní	Prostatitis	7,4	4
4	1949	Pozitivní	3+3=6	26	4
5	1961	Pozitivní	2+1=3	5,7	4
6	1950	Pozitivní	3+4=7	18,3	5
7	1954	Negativní	Prostatitis	11,1	4
8	1953	Negativní	Benigní hyperplazie prostaty	11	4
9	1952	Pozitivní	3+4=7	7,17	3
10	1949	Negativní	Benigní hyperplazie prostaty	12	4
11	1955	Pozitivní	3+3=6	11	5
12	1954	Pozitivní	3+3=6	4,16	4
13	1950	Pozitivní	4+3=7	10,4	4
14	1957	Negativní	Benigní hyperplazie prostaty	6,28	4
15	1950	Pozitivní	3+3=6	11,29	4
16	1937	Pozitivní	4+4=8	16,65	5
17	1946	Pozitivní	3+3=6	13,02	4



18	1948	Negativní	Prostatitis	8,67	4
19	1958	Pozitivní	3+4=7	10,96 2	4
20	1950	Pozitivní	4+4=8	16,6	5
21	1951	Pozitivní	3+4=7	13,9	4
22	1952	Negativní	Benigní hyperplazie prostaty	7,25	4
23	1954	Negativní	Benigní hyperplazie prostaty	4	4
24	1955	Pozitivní	3+3=6	11	5
25	1948	Pozitivní	4+3=7	7,8	4
26	1963	Pozitivní	3+4=7	12,84	4
27	1963	Negativní	Benigní hyperplazie prostaty	3,72	4
28	1948	Pozitivní	3+3=6	10	4
29	1954	Pozitivní	4+3=7	5,14	4
30	1946	Pozitivní	3+4=7	13,88	4
31	1965	Negativní	Benigní hyperplazie prostaty	4,6	4
32	1947	Pozitivní	3+4=7	9,89	4
33	1949	Pozitivní	3+4=7	12,5	5
34	1955	Pozitivní	3+4=7	24,79	5
35	1963	Negativní	Benigní hyperplazie prostaty	4,9	4

36	1946	Pozitivní	4+3=7	14,6	5
37	1963	Pozitivní	3+3=6	7,25	4
38	1955	Pozitivní	4+3=7	14,6	5
39	1954	Negativní	Benigní hyperplazie prostaty, prostatitis	13	4
40	1949	Pozitivní	3+3=6	17,7	5
41	1950	Pozitivní	3+3=6	4,76	4
42	1952	Pozitivní	3+3=6	7,69	5
43	1948	Pozitivní	4+4=8	9,8	5
44	1964	Pozitivní	3+3=6	6,26	4
45	1948	Pozitivní	3+3=6	9,32	4

Tabulka 1 – výchozí data biptovaných pacientů v NČB, zdroj: Nemocnice České Budějovice a.s.

## Statistika: rok narození

### Formulace statistického šetření

Hromadný náhodný jev: průměrný ročník narození pacientů, kteří byli bioptováni navigovanou biopsií pomocí MR v Nemocnici České Budějovice a.s.

Statistická jednotka: pacient, který byl bioptován navigovanou biopsií pomocí MR v Nemocnici České Budějovice a.s.

Statistický znak: ročník narození vybraných pacientů

Základní statistický soubor: 288 pacientů, kteří byli bioptováni navigovanou biopsií pomocí MR v Nemocnici České Budějovice a.s.

Výběrový statistický soubor: 45 vybraných pacientů náhodným výběrem (Záškodný et al. 2016)

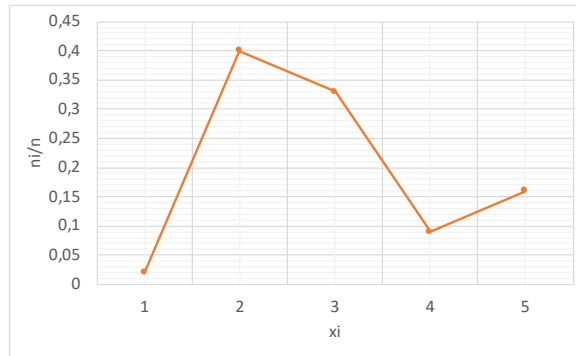
### Škálování

Interval roků narození vybraných statistických jednotek je (1937;1965). Bylo tedy zvoleno následující škálování:  $x_1 = \langle 0; 1945 \rangle$ ;  $x_2 = \langle 1946; 1950 \rangle$ ;  $x_3 = \langle 1951; 1955 \rangle$ ;  $x_4 = \langle 1956; 1960 \rangle$ ;  $x_5 = \langle 1961; 1965 \rangle$  (Záškodný et al. 2016).

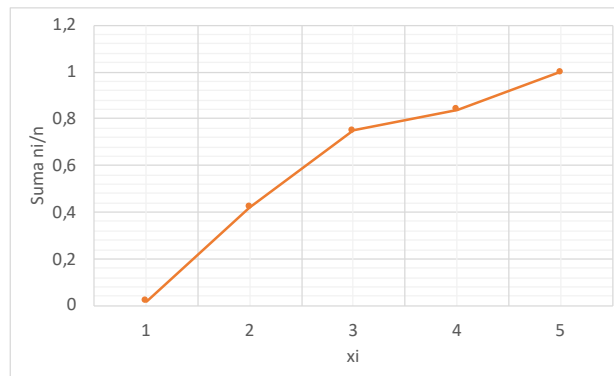
### Elementární statistické zpracování

$x_i$	$n_i$	$n_i/n$	$\sum n_i/n$
1	1	0,02	0,02
2	18	0,40	0,42
3	15	0,33	0,75
4	4	0,09	0,84
5	7	0,16	1
	$\Sigma 45$	$\Sigma 1$	

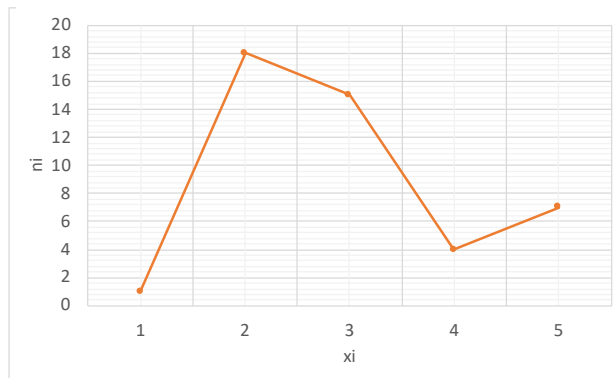
Tabulka 2 – elementární statistické zpracování roků narození, zdroj: Záškodný et al. 2016 a vlastní výzkum



Obrázek 5 – graf empirického rozdělení relativních četností, zdroj: vytvořil autor dle vlastního výzkumu



Obrázek 7 – graf empirického rozdělení kumulativních četností, zdroj: vytvořil autor dle vlastního výzkumu



Obrázek 6 – graf empirického rozdělení absolutních četností, zdroj: vytvořil autor dle vlastního výzkumu

*Aritmetický průměr*

$$\bar{x} = \frac{x_1 + x_2 + \dots + x_n}{n} = \frac{\sum_{j=1}^n x_j}{n}$$

$$\bar{x} = \frac{1937.1 + 1946.3 + 1947.1 + 1948.5 + 1949.4 + 1950.5 + 1951.2 + 1952.3 + 1953.1 +$$

$$+ 1954.5 + 1955.4 + 1957.2 + 1958.1 + 1959.1 + 1961.1 + 1963.4 + 1964.1 + 1965.1}{45} \approx 1953$$

(Isibalo 2019)

## Statistika: Negativita a pozitivita

### *Formulace statistického šetření*

Hromadný náhodný jev: míra pozitivity histologických vzorků pacientů, kteří byli biptováni navigovanou biopsií pomocí MR v Nemocnici České Budějovice a.s.

Statistická jednotka: pacient, který byl biptován navigovanou biopsií pomocí MR v Nemocnici České Budějovice a.s.

Statistický znak: pozitivita nebo negativita histologického vzorku z biptované prostaty na karcinom prostaty

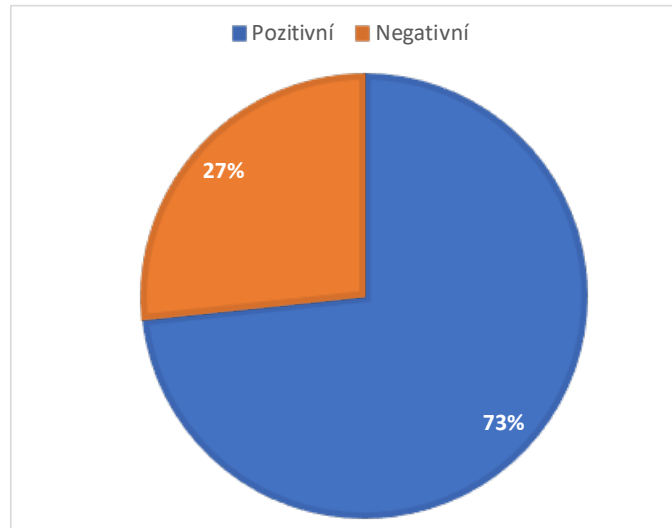
Základní statistický soubor: 288 pacientů, kteří byli biptováni navigovanou biopsií pomocí MR v Nemocnici České Budějovice a.s.

Výběrový statistický soubor: 45 vybraných pacientů náhodným výběrem (Záškodný et al. 2016)

### *Elementární statistické zpracování*

Statut histologického vzorku	Absolutní četnosti	Relativní četnosti
Pozitivní	33	0,73
Negativní	12	0,27
	$\Sigma 45$	$\Sigma 1$

Tabulka 3 – elementární statistické zpracování negativity a pozitivity histologických vzorků, zdroj: Záškodný et al. 2016 a vlastní výzkum



Obrázek 8 – procentuální rozložení positivity a negativity, zdroj: vytvořil autor dle vlastního výzkumu

### **Statistika: Gleasonovo skóre**

#### *Formulace statistického šetření*

Hromadný náhodný jev: hodnota Gleasonova skóre pozitivních histologických vzorků pacientů, kteří byli biptováni navigovanou biopsií pomocí MR v Nemocnici České Budějovice a.s.

Statistická jednotka: pacient, který byl biptován navigovanou biopsií pomocí MR v Nemocnici České Budějovice a.s. a jeho histologický vzorek byl pozitivní na karcinom prostaty

Statistický znak: Gleasonovo skóre histologického vzorku z biptované prostaty na karcinom prostaty

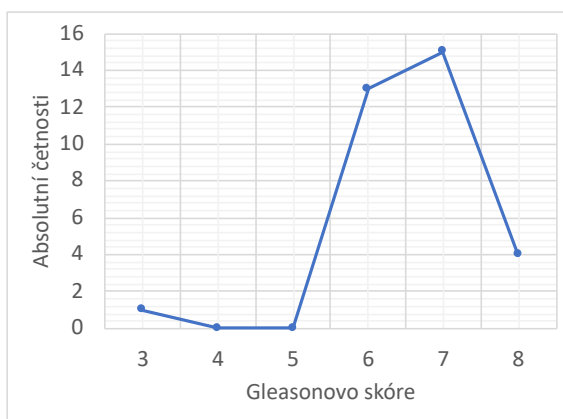
Základní statistický soubor: 288 pacientů, kteří byli biptováni navigovanou biopsií pomocí MR v Nemocnici České Budějovice a.s.

Výběrový statistický soubor: 33 pacientů s pozitivním histologickým nálezem z 45 pacientů vybraných náhodným výběrem (Záškodný et al. 2016)

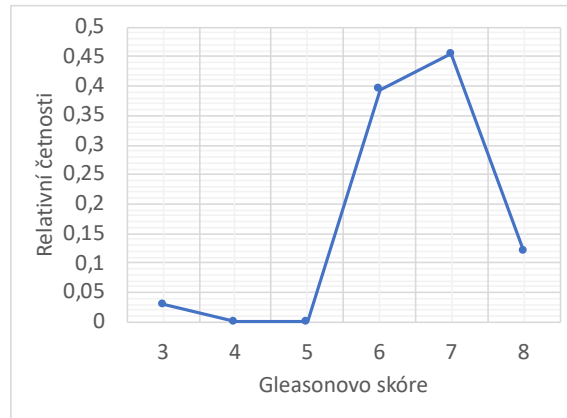
*Elementární statistické zpracování*

Gleasonovo skóre	Absolutní četnosti	Relativní četnosti	Kumulativní četnosti
3	1	0,030	0,030
4	0	0,000	0,030
5	0	0,000	0,030
6	13	0,394	0,424
7	15	0,455	0,879
8	4	0,121	1
	$\Sigma 33$	$\Sigma 1$	

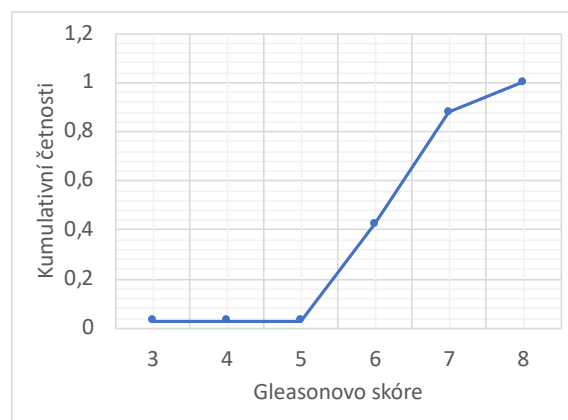
*Tabulka 4 – elementární statistické zpracování Gleasonova skóre, zdroj: Záškodný et al. 2016 a vlastní výzkum*



*Obrázek 9 – graf empirického rozdělení absolutních četností, zdroj: vytvořil autor dle vlastního výzkumu*



Obrázek 11 – graf empirického rozdělení relativních četností, zdroj: vytvořil autor dle vlastního výzkumu



Obrázek 10 – graf empirického rozdělení kumulativních četností, zdroj: vytvořil autor dle vlastního výzkumu

## Statistika: PSA

### *Formulace statistického šetření*

Hromadný náhodný jev: hodnota PSA získaná z krve pacientů, kteří byli bioptováni navigovanou biopsií pomocí MR v Nemocnici České Budějovice a.s.

Statistická jednotka: pacient, který byl bioptován navigovanou biopsií pomocí MR v Nemocnici České Budějovice a.s.

Statistický znak: hodnota PSA získaná z krve pacienta

Základní statistický soubor: 288 pacientů, kteří byli bioptováni navigovanou biopsií pomocí MR v Nemocnici České Budějovice a.s.

Výběrový statistický soubor: 45 pacientů vybraných náhodným výběrem (Záškodný et al. 2016)



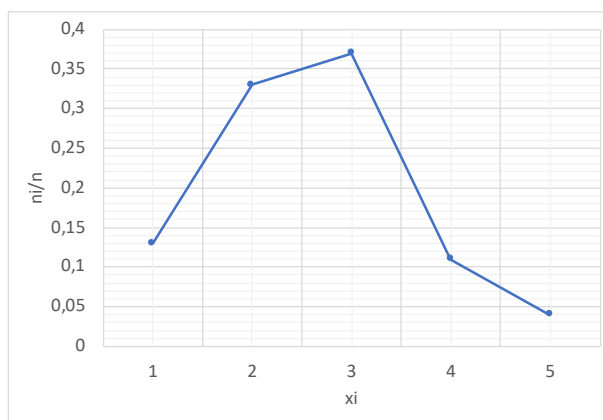
## Škálování

Interval PSA vybraných statistických jednotek je  $\langle 3,72;26 \rangle$ . Bylo tedy zvoleno následující škálování:  $x_1=\langle 0;5 \rangle$ ;  $x_2=\langle 5,01;10 \rangle$ ;  $x_3=\langle 10,01;15 \rangle$ ;  $x_4=\langle 15,01;20 \rangle$ ;  $x_5=\langle 20,01;\infty \rangle$  (Záškodný et al. 2016).

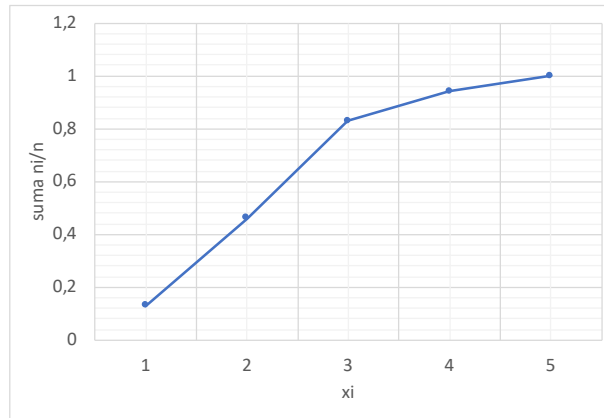
## Elementární statistické zpracování

$x_i$	$n_i$	$n_i/n$	$\sum n_i/n$
1	6	0,13	0,13
2	15	0,33	0,46
3	17	0,37	0,83
4	5	0,11	0,94
5	2	0,04	0,98 $\approx$ 1
	$\Sigma 45$	$\Sigma \approx 1$	

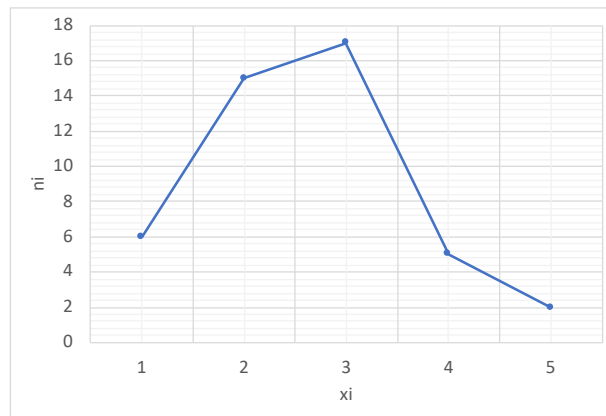
Tabulka 5 – elementární statistické zpracování hodnot PSA, zdroj: Záškodný et al. 2016 a vlastní výzkum



Obrázek 12 - graf empirického rozdělení relativních četností, zdroj: vytvořil autor dle vlastního výzkumu



Obrázek 14 - graf empirického rozdělení kumulativních četností, zdroj: vytvořil autor dle vlastního výzkumu



Obrázek 13 - graf empirického rozdělení absolutních četností, zdroj: vytvořil autor dle vlastního výzkumu

## Statistika PI-RADS

### Formulace statistického šetření

Hromadný náhodný jev: hodnota PI-RADS pacientů, kteří byli biptováni navigovanou biopsií pomocí MR v Nemocnici České Budějovice a.s.

Statistická jednotka: pacient, který byl biptován navigovanou biopsií pomocí MR v Nemocnici České Budějovice a.s.

Statistický znak: hodnota PI-RADS pacienta

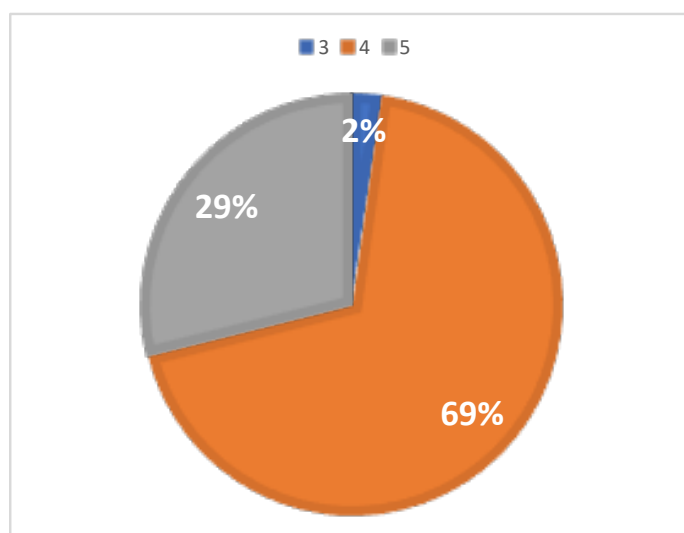
Základní statistický soubor: 288 pacientů, kteří byli biptováni navigovanou biopsií pomocí MR v Nemocnici České Budějovice a.s.

Výběrový statistický soubor: 45 pacientů vybraných náhodným výběrem (Záškodný et al. 2016)

## Elementární statistické zpracování

Hodnota PI-RADS	Absolutní četnosti	Relativní četnosti	Kumulativní četnosti
3	1	0,02	0,02
4	31	0,69	0,71
5	13	0,29	1
	$\Sigma 45$	$\Sigma 1$	

Tabulka 6 – elementární statistické zpracování hodnot PI-RADS, zdroj: Záškodný et al. 2016 a vlastní výzkum



Obrázek 15 - procentuální rozložení PI-RADS, zdroj: vytvořil autor dle vlastního výzkumu

Shrnutí statistických výsledků: Podle vybraných statistických postupů bylo určeno, že průměrný rok narození pacientů, kteří jsou biotrováni v Nemocnici České Budějovice pomocí MR navigované biopsie prostaty, je 1953. Dále bylo zjištěno, že u 73% pacientů vyjde pozitivní výsledek k průkazu karcinomu prostaty. Nejčastější Gleasonovo skóre po součtu výsledků dvou dominantních vzorky je 7. U vybraného statistického souboru je PSA nejčastěji v intervalu  $\langle 10,01;15 \rangle$  a PI-RADS hodnoty 4.

Podklad k přijetí hypotézy H1: při vyšetření prostaty se sledují dva parametry vyšetření per rectum a hodnota PSA (prostatického specifického antigenu). Provede se biopsie

prostaty: **1. Systematická** – odběr z tranzitorní prostatické zóny pod ultrazvukovou kontrolou. Pokud je systematická biopsie prostaty negativní, pacienti jsou sledováni. Zvýšená hladina PSA může být zapříčiněna nejen karcinomem prostaty, ale i benigními onemocněními jako benigní hyperplazií prostaty nebo zánětem prostaty. Dojde-li k nárůstu PSA nebo nekorespondenci prvotních laboratorních (zvýšená hladina PSA) a histologických výsledků, jsou všichni pacienti v Nemocnici České Budějovice vyšetřeni pomocí cílené biopsie prostaty za pomoci magnetické rezonance. **2. Cílená** – odběr vzorku prostaty z periferní zóny pod ultrazvukovou kontrolou. Do ultrazvukového obrazu se nahraje obraz z magnetické rezonance tzv. obrazová fúze. Cílená biopsie je tedy prováděna u všech pacientů, kteří měli nekorespondující výsledky laboratorní a biopsické a kteří jsou nadějní pro úspěšnou léčbu. U starších mužů kolem 80 let se obvykle biopsie neprovádí.

### **3.5 Diskuze**

Cílem bakalářské práce bylo vytvořit informační text o anatomii, fyziologii a patologii prostaty. Dále pak určit statistickou úspěšnost navigované biopsie prostaty za pomoci magnetické rezonance. Nejdříve bylo popsáno vyšetření prostaty pomocí MR na pracovišti v NČB. Následně jsem získal data z nemocničního informačního systému, které mi pomohl získat urolog MUDr. Jiří Černý. Data jsem statisticky určil a zjistil tak úspěšnost navigované biopsie prostaty za pomoci MR.

V této bakalářské práci jsem se mimo informační text zajímal o statistickou úspěšnost navigované biopsie prostaty pomocí magnetické rezonance. Data ke zpracování jsem použil z nemocničního informačního systému v Nemocnici v Českých Budějovicích. Navigovaná biopsie prostaty se zde provádí od dubna 2019 - června 2021. Za tuto dobu bylo provedeno 288 biopsií prostaty. Tento počet vyšetření souvisí s tím, že se biopsie pomocí navigované biopsie prostaty provádí pouze u mužů, kteří mají naději na vyléčení. To znamená, že se toto vyšetření provádí pouze u mužů mladších 80 let. Z celkového počtu vyšetřených pacientů byl proveden náhodný výběr 45 pacientů a následně byly statisticky zpracovány jednotlivé statistické znaky pacientů. Za velmi statisticky významnou hodnotu považují poměr pozitivních a negativních biopsických výsledků pacientů. Pozitivních výsledků bylo 73%. Mým předpokladem bylo, že pozitivních výsledků bude více, bylo tedy nutné zamítnout hypotézu H1, kde se pracovalo s 80% pozitivních výsledků. Bude tomu nejspíš proto, že je biopsováno více pacientů, kteří mají příznivější laboratorní výsledky, než jsem předpokládal.

### **3.6 Závěr**

Tato práce obsahuje informační text ohledně MR navigované biopsie prostaty. Skládá se z jednotlivých kapitol, kterými jsou například magnetická rezonance, anatomie a fyziologie prostaty nebo její patologie. Dále je také uvedeno, podle kterých hodnot určujeme pravděpodobnost výskytu karcinomu prostaty či například jak diferencovaný karcinom je podle histologického vzorku odebraného právě pomocí navigované biopsie prostaty za pomoci MR.

Dále jsem se v bakalářské práci věnoval určení statistické úspěšnosti navigované biopsie prostaty pomocí magnetické rezonance. Zajímal jsem se o vyšetření, která byla provedena

v Nemocnici České Budějovice za přibližně 2 roky provozu (duben 2019 – červen 2021). Za tuto dobu bylo provedeno 288 biopsií prostaty. Z těchto 288 pacientů jsme náhodně vybrali 45 statistických jednotek, u kterých jsme zjistili rok narození, pozitivitu či negativitu na karcinom prostaty, jejich PSA, Gleasonovo skóre a PI-RADS. Nejdůležitějším zjištěním bylo, že u 73% pacientů byl potvrzen karcinom prostaty z histologického vzorku odebraného pomocí MR navigované biopsie prostaty.

Tato práce může být tedy přínosná jako edukační text, kde se můžou zájemci o toto téma dozvědět informace o MR navigované biopsii prostaty. Zároveň také poukazuje na skutečnosti z praxe, které jsou uvedeny v praktické části – jedná se o statistická zpracování informací o pacientech. Je zde mimo jiné uveden například průměrný rok narození bioptovaných pacientů nebo jejich nejčastější PI-RADS.

## 4 Seznam použitých zdrojů

1. ABRAHÁMOVÁ, Jitka. *Vybrané otázky onkologie VII*. Praha: Galén, 2003. ISBN 80-7262-246-3.
2. ADAM, Jan, Regina DEMLOVÁ a Zdeněk ŘEHÁK. *Pokroky ve vývoji PET radiofarmak pro pacienty v České republice* [online]. Klin Onkol, 2016, **29**(4), 95-100 [cit. 2021-6-20]. ISSN 1802-5307. Dostupné z: <https://www.urologiepropraxi.cz/pdfs/uro/2007/04/07.pdf>
3. *Aritmetický průměr* [online]. isibalo, 2019 [cit. 2021-8-2]. Dostupné z: <https://isibalo.com/matematika/statistika/aritmeticky-prumer>
4. BENEŠ, Jiří, Daniel JIRÁK a František VÍTEK. *Základy lékařské fyziky*. 4. vydání. V Praze: Univerzita Karlova, nakladatelství Karolinum, 2015. ISBN 978-80-246-2645-1.
5. BICKLE, Ian a Marcin CZARNIECKI. *Prostate Imaging-Reporting and Data System (PI-RADS)* [online]. The American College of Radiology, 2019 [cit. 2021-7-6]. Dostupné z: <https://radiopaedia.org/articles/prostate-imaging-reporting-and-data-system-pi-rads-1>
6. ČIHÁK, Radomír. *Anatomie*. Třetí, upravené a doplněné vydání. Ilustroval Ivan HELEKAL, ilustroval Jan KACVINSKÝ, ilustroval Stanislav MACHÁČEK. Praha: Grada, 2016. ISBN 978-80-247-4788-0.
7. DOLEJŠOVÁ, Olga, Viktor ERET, Alžběta ŠOBROVÁ, Jiří FERDA, Ondřej HES, Milan HORA a Jiří BAXA. *Využití multiparametrické magnetické rezonance a srovnání s ostatními moderními zobrazovacími metodami v předoperační diagnostice karcinomu prostaty*. [online]. Ces Urol, 2014, **18**(4), 300-309 [cit. 2021-6-3]. Dostupné z: <https://www.czechurol.cz/pdfs/cur/2014/04/05.pdf>
8. DVOŘÁČEK, Jan. *Urologie: obecná a speciální urologie*. 2. přeprac. vyd. Praha: Karolinum, 1999. ISBN isbn80-7184-745-3.
9. FERDA, Jiří, Hynek MÍRKA, Jan BAXA a Alexander MALÁN. *Základy zobrazovacích metod*. Praha: Galén, [2015]. ISBN 978-80-7492-164-3.
10. GHADIMI, Maryam a Amit SAPRA. *Magnetic Resonance Imaging (MRI), Contraindications*. Treasure Island (FL): StatPearls Publishing [online]. 2019 [cit. 2021-7-18]. Dostupné z: [https://www.researchgate.net/publication/338924558\\_Magnetic\\_Resonance\\_Imaging\\_MRI\\_Contraindications-PMID\\_31869133](https://www.researchgate.net/publication/338924558_Magnetic_Resonance_Imaging_MRI_Contraindications-PMID_31869133)
11. HALO DX. *Understanding PSA Levels & The PSA Test* [online]. HALO DIAGNOSICS, 27.10. 2020 [cit. 2021-7-31]. Dostupné z: [https://www.halodx.com/blog/understanding-psa-levels-the-psa-test-halo-dx?fbclid=IwAR0gdGn7SZ07Q5XboDRgBSiBbJ-w32Xn9\\_ofLeayfvteu9kMilKc1EXuJY4](https://www.halodx.com/blog/understanding-psa-levels-the-psa-test-halo-dx?fbclid=IwAR0gdGn7SZ07Q5XboDRgBSiBbJ-w32Xn9_ofLeayfvteu9kMilKc1EXuJY4)
12. HEŘMAN, Miroslav. *Základy radiologie*. V Olomouci: Univerzita Palackého, 2014. ISBN 978-80-244-2901-4.
13. HES, Ondřej a Michal MICHAL. *Nádory prostaty* [online]. 2002-2021 [cit. 2021-04-22]. Dostupné z: <http://www.prostata.nadory.cz/index.html>
14. CHER, Heng Tan, Wei WEI, Valen JOHNSON a Vikas KUNDRA. *Diffusion-Weighted MRI in the Detection of Prostate Cancer: Meta-Analysis*. American Journal of Roentgenology [online]. 2012 [cit. 2021-7-18]. Dostupné z: <https://www.ajronline.org/doi/full/10.2214/AJR.11.7805?fbclid=IwAR33JYaq-gq0OuVGS8GNmjIUxm4k9SEYJf5sKJ34MsuCAoq1ZF4dh00IuAo>

15. CHUN, Christina. *What to know about the Gleason score* [online]. Medical News Today, 2019 [cit. 2021-7-31]. Dostupné z: [https://www.medicalnewstoday.com/articles/317608?fbclid=IwAR2psPOJ3TPz8oBO7nz\\_psMOc8ZywniJrFkdv6SwC638FBimKPzCmM0Nstg](https://www.medicalnewstoday.com/articles/317608?fbclid=IwAR2psPOJ3TPz8oBO7nz_psMOc8ZywniJrFkdv6SwC638FBimKPzCmM0Nstg)
16. KOHLÍČEK, Jaromír. *Prostata a pohlavní ústrojí muže*. 2. vyd. Praha: Avicenum, 1991. Rady nemocným (Avicenum). ISBN 80-201-0070-9.
17. KRÁL, Milan, Vladimír ŠTUDENT, Daniela KURFÜRSTOVÁ, Aleš VIDLÁŘ a Ladislava KUČEROVÁ. *GLEASONOVO SKÓRE V BIOPSII A PO RADIKÁLNÍ PROSTATEKTOMII – ZMĚNY PO KONFERENCI ISUP 2005 A VÝZNAM PRO UROLOGA* [online]. Urolog. pro praxi, 2007, **8**(4), 173-178 [cit. 2021-7-14]. Dostupné z: <https://www.solen.cz/pdfs/uro/2007/04/07.pdf>
18. KUDLÁČKOVÁ, Šárka a František ZÁŤURA. *Cílená biopsie prostaty pomocí magnetické rezonance - 2. část: techniky fúze* [online]. Urol. praxi, 2017, **18**(5), 206-208 [cit. 2021-5-19]. Dostupné z: <https://www.urologiepropraxi.cz/pdfs/uro/2017/05/02.pdf>
19. KUDLÁČKOVÁ, Šárka, František ZÁŤURA a Zbyněk TŮDÖS. *Cílená biopsie prostaty pomocí magnetické rezonance - 1. část* [online]. Urol. praxi, 2017, **18**(2), 69-72 [cit. 2021-5-19]. Dostupné z: <https://www.urologiepropraxi.cz/pdfs/uro/2017/02/05.pdf>
20. KURFÜRSTOVÁ, Daniela a Milan KRÁL. *Adenokarcinom prostaty a hodnocení stupně jeho diferenciací: změny v hodnocení Gleasonova skóre od jeho vzniku po současnost a jeho význam pro praxi patologa a urologa* [online]. Urol. praxi, 2013, **14**(4), 157-159 [cit. 2021-7-31]. Dostupné z: [https://www.urologiepropraxi.cz/pdfs/uro/2013/04/03.pdf?fbclid=IwAR2AKFoTT3O15Mk-OcAmngj9vHJU73GftTVvNwnlu7SgluyDGXN-vte3q\\_8](https://www.urologiepropraxi.cz/pdfs/uro/2013/04/03.pdf?fbclid=IwAR2AKFoTT3O15Mk-OcAmngj9vHJU73GftTVvNwnlu7SgluyDGXN-vte3q_8)
21. MECHL, Marek, Jan ŽIŽKA, Jaroslav TINTĚRA, Josef VYMAZAL a Ludovít KLZO. *Kontraindikace a rizika vyšetření pomocí magnetické rezonance* [online]. Ces Radiol, 2010, **64**(1), 69-75 [cit. 2021-5-17]. Dostupné z: <http://www.crs.cz/media/File/pdf/RizikaaKlvysetrovaniMR.pdf>
22. PAFKO, Pavel. *Základy speciální chirurgie*. Praha: Galén, c2008. ISBN isbn978-80-246-1451-9.
23. PERNICKÝ, Jan, Radek TUPÝ, Jana CIBULKOVÁ a Jiří FERDA. *Změny v hodnocení nálezů v prostatě pomocí klasifikace PI-RADS 2.1* [online]. Ces Radiol, 2020, **74**(1), 47-54 [cit. 2021-7-4]. Dostupné z: <https://www.linkos.cz/files/klinicka-onkologie/209/5089.pdf>
24. PETERSEN, Lars J., Julie B. NIELSEN, Katja DETTMANN, Rune V. FISKER, Uwe HABERKORN, Louise STENHOLT a Helle D. ZACHO. *68Ga-PSMA PET/CT for the detection of bone metastasis in recurrent prostate cancer and a PSA level <2 ng/ml: Two case reports and a literature review* [online]. ISSN 2049-9469. Molecular and clinical oncology, 2017, **7**(1), 67-72, [cit. 2021-6-17]. Dostupné z: <https://www.ncbi.nlm.nih.gov/pmc/articles/PMC5492698/>
25. *Prostate Imaging – Reporting and Data System*. The American College of Radiology [online]. 2019 [cit. 2021-7-7]. Dostupné z: <https://www.acr.org/-/media/ACR/Files/RADS/PI-RADS/PI-RADS-V2-1.pdf>
26. REUTER, Hans Joachim. *Prostata a její onemocnění: Prevence, léčba a operace, poruchy potence*. Praha: Victoria Publishing, [1993]. ISBN isbn80-85605-63-5.



27. SEDLÁŘ, Martin, Erik STAFFA a Vojtěch MORNSTEIN. *Zobrazovací metody využívající neionizující záření* [online]. Brno: Masarykova univerzita, 2014 [cit. 2021-4-29]. ISBN 978-80-210-7156-8. Dostupné z:  
[https://www.med.muni.cz/biofyz/zobrazovacimetody/files/zobrazovaci\\_metody.pdf](https://www.med.muni.cz/biofyz/zobrazovacimetody/files/zobrazovaci_metody.pdf)
28. SEIDL, Zdeněk a Manuela VANĚČKOVÁ. *Magnetická rezonance hlavy, mozku a páteře*. Praha: Grada, 2007. ISBN 978-80-247-1106-5.
29. STEJSKAL, Jiří, Vanda JAŠKOVÁ, Adam PAVLIČKO, Jana VOTRUBOVÁ, Radoslav MATĚJ, Miroslav ZÁLESKÝ a Roman ZACHOVAL. *Diagnostika karcinomu prostaty pomocí fúzní biopsie* [online]. ISSN 2336-5692. *Ces Urol*, 2018, **22**(2), 87-98 [cit. 2021-5-19]. Dostupné z:  
<https://czechurol.cz/pdfs/cur/2018/02/02.pdf>
30. TINTĚRA, Jaroslav. *Klinické systémy magnetické rezonance: vývoj za posledních 30 let a nové trendy*. *Ces Radiol: 71(4)* [online]. 2017,243-259 [cit. 2021-4-29]. ISSN 1210-7883. Dostupné z:  
[http://www.cesradiol.cz/dwnld/CesRad\\_1704\\_243\\_259.pdf](http://www.cesradiol.cz/dwnld/CesRad_1704_243_259.pdf)
31. VÁLEK, Vlastimil a Jan ŽIŽKA. *Moderní diagnostické metody*. Brno: Institut pro další vzdělávání pracovníků ve zdravotnictví, 1996. ISBN 80-7013-225-6.
32. ZÁŠKODNÝ, Přemysl, Renata HAVRÁNKOVÁ, Jiří HAVRÁNEK a Vladimír VURM. *ZÁKLADY STATISTIKY (s aplikací na zdravotnictví)*. Třetí vydání. Praha: CURRICULUM, 2016. ISBN 978-80-87894-12-5.

## 5 Seznam obrázků a tabulek

Obrázek 1 – uložení prostaty, 1 - prostata, 2 - močová trubice, 3 - varle, 4 - semenný váček, 5 - konečník, 6 - mízní uzliny.....	10
Obrázek 2 – vývoj incidence a mortality u karcinomu prostaty v České republice .....	14
Obrázek 3 – <b>PZ:</b> periférní zóna, <b>CZ:</b> centální zóna, <b>TZ:</b> tranzitorní zóna, <b>AFS:</b> přední fibromuskulární stroma, <b>US:</b> uretální svěrač .....	17
Obrázek 4 – Gleasonovo skóre hodnocení bioptické tkáně .....	29
Obrázek 5 – graf empirického rozdělení relativních četností.....	36
Obrázek 6 – graf empirického rozdělení absolutních četností .....	36
Obrázek 7 – graf empirického rozdělení kumulativních četností.....	36
Obrázek 8 – procentuální rozložení pozitivivity a negativity .....	38
Obrázek 9 – graf empirického rozdělení absolutních četností .....	39
Obrázek 10 – graf empirického rozdělení kumulativních četností.....	40
Obrázek 11 – graf empirického rozdělení relativních četností.....	40
Obrázek 12 - graf empirického rozdělení relativních četností .....	41
Obrázek 13 - graf empirického rozdělení absolutních četností.....	42
Obrázek 14 - graf empirického rozdělení kumulativních četností .....	42
Obrázek 15 - procentuální rozložení PI-RADS.....	43
Tabulka 1 – výchozí data bioptovaných pacientů v NČB.....	34
Tabulka 2 – elementární statistické zpracování roků narození .....	35
Tabulka 3 – elementární statistické zpracování negativivity a pozitivivity histologických vzorků.....	37
Tabulka 4 – elementární statistické zpracování Gleasonova skóre .....	39
Tabulka 5 – elementární statistické zpracování hodnot PSA.....	41
Tabulka 6 – elementární statistické zpracování hodnot PI-RADS.....	43