

UNIVERZITA PALACKÉHO V OLOMOUCI

FAKULTA ZDRAVOTNICKÝCH VĚD

Ústav porodní asistence

Kateřina Opichalová

Benefity a komplikace nitroděložního tělíska

Bakalářská práce

Vedoucí práce: Mgr. Kateřina Janoušková

Olomouc 2023

Prohlašuji, že jsem bakalářskou práci vypracovala samostatně a použila jen uvedené bibliografické a elektronické zdroje.

V Olomouci dne 20. 4. 2023

Kateřina Opichalová

Chtěla bych srdečně poděkovat vedoucí mé bakalářské práce Mgr. Kateřině Janouškové za odborné vedení, věcné připomínky, trpělivost a ochotu. Dále děkuji své rodině a všem blízkým za podporu po celou dobu mého studia.

Anotace

Typ závěrečné práce: Bakalářská práce

Téma práce: Nitroděložní tělísko

Název práce: Benefity a komplikace nitroděložního tělíska

Název práce v AJ: Benefits and complications of intrauterine device

Datum zadání: 30. 11. 2022

Datum odevzdání: 20. 4. 2023

Vysoká škola, fakulta, ústav: Univerzita Palackého v Olomouci

Fakulta zdravotnických věd

Ústav porodní asistence

Autor práce: Kateřina Opichalová

Vedoucí práce: Mgr. Kateřina Janoušková

Oponent práce:

Abstrakt v ČJ: Přehledová bakalářská práce se zabývá léčebnými účinky hormonálního nitroděložního tělíska a komplikacemi spojenými s jeho zavedením. Nitroděložní tělísko je často vnímáno jako antikoncepční metoda s řadou možných komplikací, které se však většinou vyskytují velmi vzácně. Mezi takové komplikace patří riziko vzniku infekce nebo mimoděložního těhotenství. Případný strach ze zavedení tělíska se dá řešit mnoha intervencemi, které jsou v práci popsány. Hormonální nitroděložní tělísko má léčebné účinky, které se dají využít například při léčbě menoragie, dysmenorey a ke zmírnění symptomů endometriózy. Práce využívá nejnovějších publikovaných poznatků, které byly vyhledány v databázích PubMed, Web of Science, Google Scholar a EBSCO. Dohledané poznatky o nitroděložním tělísku mohou využít nejen porodní asistentky, lékaři a studenti zdravotnických oborů, ale také ženy, které uvažují o aplikaci nitroděložního tělíska a mají zájem se o této problematice dozvědět více informací.

Abstrakt v AJ: The bachelor thesis overview deals with the therapeutic effects of the hormonal intrauterine device and the complications associated with its implantation. The intrauterine device is often perceived as a contraceptive method with several possible complications, which, however, occur very rarely. Such complications include the risk of infection or ectopic pregnancy. Possible fear or anxiety of the procedure of inserting an intrauterine device can be solved with several methods of intervention, which are described further in the thesis. The hormonal intrauterine device has therapeutic effects that can be used, for example, in the treatment of menorrhagia, dysmenorrhoea and to alleviate the symptoms of endometriosis. The latest published findings are used throughout the thesis which were found in PubMed, Web of Science, Google Scholar and EBSCO databases. The findings about the intrauterine device can be used not only by midwives, doctors and medical students, but also by women who are considering the application of an intrauterine device and are interested in learning more about this.

Klíčová slova v ČJ: nitroděložní tělísko, komplikace, léčebné účinky, menoragie, bolest, mimoděložní těhotenství, infekce

Klíčová slova v AJ: intrauterine device, complications, therapeutic effects, menorrhagia, pain, ectopic pregnancy, infection

Rozsah: 40 stran/0 příloh

Obsah

| | |
|---|----|
| Úvod..... | 7 |
| 1 Popis rešeršní činnosti | 9 |
| 2 Léčebné účinky hormonálního nitroděložního tělíska..... | 12 |
| 2.1 Léčba menoragie | 13 |
| 2.2 Léčba primární dysmenorey..... | 17 |
| 2.3 Léčba endometriózy | 18 |
| 3 Komplikace žen s nitroděložním tělískem | 20 |
| 3.1 Bolest při zavádění a možná analgezie..... | 20 |
| 3.2 Riziko vzniku mimoděložní gravidity a její ruptura..... | 25 |
| 3.3 Riziko infekce | 28 |
| 4 Význam a limitace dohledaných poznatků..... | 32 |
| Závěr | 33 |
| Referenční seznam | 35 |
| Seznam zkratk..... | 39 |

Úvod

Nitroděložní tělísko (IUD) se řadí mezi vysoce účinné metody plánovaného rodičovství s mírou selhání podobnou sterilizaci a účinností 99 % v prevenci těhotenství. Výhodou aplikace nitroděložního tělíška je především jeho dlouhodobý účinek, snadné použití, reverzibilní povaha a cenová dostupnost (Curtis KM et al., 2016, s. 1–66). Vyrábí se ve tvaru písmene T a v dnešní době je jeho aplikace vhodná i pro nullipary (Lanzola, Ketvertis, 2022).

Zavedení nitroděložního tělíška je zpočátku spojené se silnějším menstruačním krvácením. Zhruba u 20 % žen vyvolá amenoreu a nechrání před pohlavně přenosnými chorobami. Mezi kontraindikace jeho zavedení patří například aktivní forma hlubokého pánevního zánětu, abnormality nebo malignity dutiny děložní a děložního čípku, ektopické těhotenství v anamnéze, stavy spojené se zvýšenou náchylností k infekci (diabetes, AIDS, leukemie), probíhající těhotenství nebo endometriální či cervikální infekce (Pilka, Procházka, 2018, s. 98–99).

Dříve se vyráběla jen měděná nitroděložní tělíška, která sloužila pouze jako bariérová antikoncepční metoda. Nyní již existují hormonální formy, které prostřednictvím uvolňovaného hormonu levonorgestrelu mají příznivý vliv na některé gynekologické problémy žen (Lethaby et al., 2015). I přes všechny výše uvedené benefity aplikace nitroděložního tělíška některé ženy od jeho zavedení odrazují možné komplikace, které mohou nastat (Conti et al., 2019, s. 220).

V souvislosti s výše uvedenou problematikou je možno položit otázku: Jaké aktuální dohledané publikované poznatky existují o přínosech nitroděložního tělíška pro ženy a jaké komplikace jsou spojené se zavedením nitroděložního tělíška?

Cílem této bakalářské práce je sumarizovat a předložit aktuální publikované poznatky týkající se problematiky spojené s aplikací nitroděložního tělíška. Cíl práce byl dále specifikován ve dvou dílčích cílech:

Cíl 1: Předložit aktuální publikované poznatky o léčebných účincích hormonálního nitroděložního tělíška.

Cíl 2: Předložit aktuální publikované poznatky o možných komplikacích žen s nitroděložním tělíškem.

Následující publikace byly prostudovány před tvorbou této bakalářské práce:

HSIA, Jennifer a Mitchell CREININ. Intrauterine Contraception. *Seminars in Reproductive Medicine* [online]. 2016, 34(03), 175-182 [cit. 2022-03-23]. ISSN 1526-8004. Dostupné z: doi:10.1055/s-0036-1571438

HUNTER, Tegan A., Sarita SONALKAR, Courtney A. SCHREIBER, Lisa K. PERRIERA, Mary D. SAMMEL a Aletha Y. AKERS. Anticipated Pain During Intrauterine Device Insertion. *Journal of Pediatric and Adolescent Gynecology* [online]. 2020, 33(1), 27-32 [cit. 2022-03-23]. ISSN 10833188. Dostupné z: doi:10.1016/j.jpag.2019.09.007

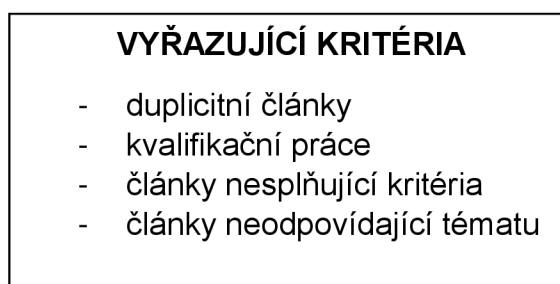
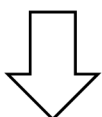
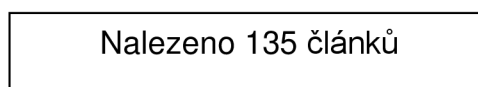
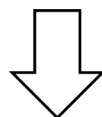
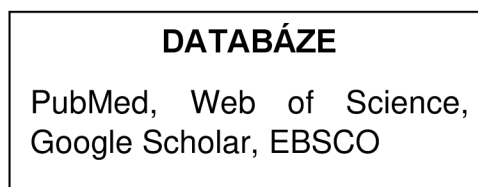
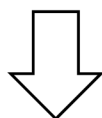
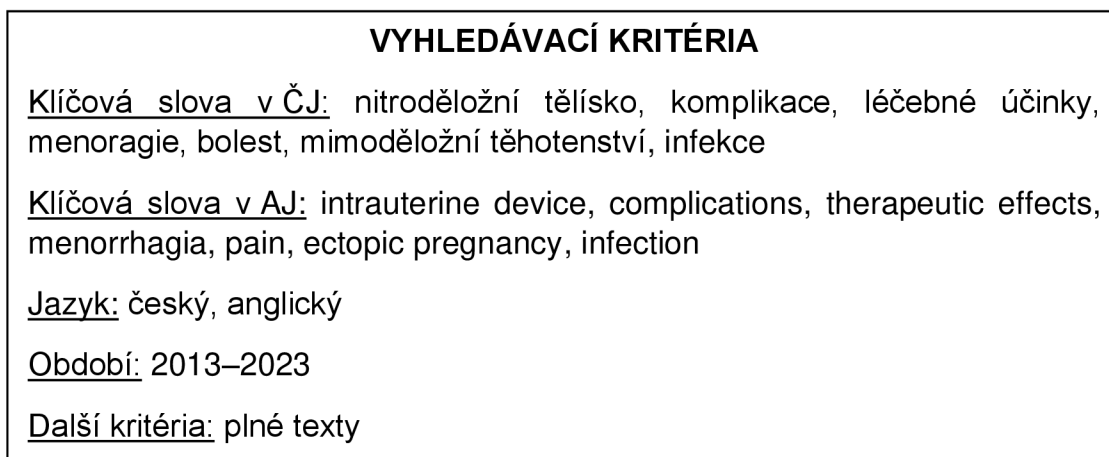
PILKA, Radovan a Martin PROCHÁZKA. *Gynekologie*. 2. opravené vydání. Olomouc: Univerzita Palackého v Olomouci, 2017. ISBN isbn978-80-244-5158-9.

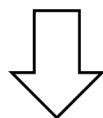
ROBERTS, Scott C., Maura P. QUINLAN a Shannon R. GALVIN. Disseminated *Streptococcus pneumoniae* Infection Associated With an Intrauterine Device. *Infectious Diseases in Clinical Practice* [online]. 2020, 28(4), 238-241 [cit. 2022-11-02]. ISSN 1536-9943. Dostupné z: doi:10.1097/IPC.0000000000000843

ROZTOČIL, Aleš a Pavel BARTOŠ. *Moderní gynekologie*. Praha: Grada, 2011. ISBN 978-80-247-2832-2.

1 Popis rešeršní činnosti

V následujícím textu je uvedena rešeršní činnost, při které byl použit standardní postup vyhledávání, vhodná klíčová slova a jejich varianty pro tvorbu této bakalářské práce.





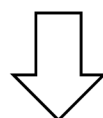
SUMARIZACE POUŽITÝCH DATABÁZÍ A DOHLEDANÝCH DOKUMENTŮ

PubMed – 21 článků

Web of Science – 2 články

Google Scholar – 1 článek

EBSCO – 3 články



SUMARIZACE DOHLEDANÝCH PERIODIK A DOKUMENTŮ

Acta Obstetrica et Gynecologica Scandinavica – 1 článek

American Journal of Obstetrics and Gynecology – 2 články

BMC Women's Health – 1 článek

BMJ Clinical Evidence – 1 článek

Canadian Journal of Infectious Diseases and Medical Microbiology – 1 článek

Cell – 1 článek

Clinical Practice and Cases in Emergency Medicine – 1 článek

Cochrane Database of Systematic Reviews – 2 články

Computational and mathematical methods in medicine – 1 článek

Contraception – 1 článek

Contraception and Reproductive Medicine – 1 článek

Cureus – 2 články

Diagnostics – 1 článek

Haseki Tıp Bülteni – 1 článek

Indian Journal of Medical Research – 1 článek

Infection and Drug Resistance – 1 článek

Infectious Diseases in Clinical Practice – 1 článek

Journal of Clinical Medicine – 1 článek

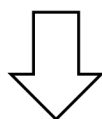
Journal of Family Planning and Reproductive Health Care – 1 článek

Journal of Pediatric and Adolescent Gynecology – 2 články

Medical Science Monitor – 1 článek

Revista Brasileira de Ginecologia e Obstetrícia / RBGO Gynecology and Obstetrics – 1 článek

Seminars in Reproductive Medicine – 1 článek



Pro tvorbu teoretických východisek bylo použito
27 článků (27 v anglickém jazyce, 0 v českém)
a 3 knihy.

2 Léčebné účinky hormonálního nitroděložního tělíska

Nitroděložní tělísko je vysoce účinná antikoncepční reverzibilní metoda s mírou selhání menší než 1 %. Existují dva typy nitroděložních tělísek, a to nehormonální IUD obsahující měď a hormonální tělísko uvolňující hormon levonorgestrel (LNG-IUD) (Adeyemi-Fowode et al., 2019). Zkratkou IUC označujeme nitroděložní tělíska obsahující měď (IUD) a nitroděložní systémy uvolňující hormon levonorgestrel (LNG-IUS), které poskytují dlouhodobou a reverzibilní antikoncepci a údajně se jejich účinnost podobá tubární sterilizaci. V praxi se termín IUD používá pro oba typy (Lopez et al., 2015).

Účinek levonorgestrelových tělísek spočívá v jejich schopnosti zahuštění cervikálního hlenu, a tím znemožnění transportu spermií do dělohy, kde dále způsobí decidualizaci a atrofii endometria. Měděná tělíska zamezují otěhotnění vytvořením bariéry, přes kterou by spermie neměly proniknout dále do pohlavního ústrojí ženy, a také jejich toxickými účinky působícími na spermie. Mezi kontraindikace aplikace nitroděložního tělíska vztahující se na všechny typy je uváděna anomálie děložní dutiny, malignita a těhotenství. Použití hormonálních tělísek má více kontraindikací než ta měděná, například karcinom prsu, nevysvětlitelné silné menstruační krvácení, chronické záněty. U žen s hypertenzí, trombogenními mutacemi a hlubokou žilní trombózou převažují výhody hormonálního nitroděložního tělíska nad rizikem aplikace. Některé studie uvádí, že ho lze využít také u žen, kterým byla kontraindikována kombinovaná hormonální antikoncepce nebo měděné tělísko z důvodu abnormálního děložního krvácení s vysokým rizikem neoponovaného estrogenu (Hsia et al., 2016, s. 175).

Hormonální nitroděložní tělísko není pouze metodou plánovaného rodičovství, ale má i terapeutické využití. Ukázalo se jako vhodnou metodou prevence a léčby menoragie, abnormálního děložního krvácení u žen v perimenopauze, metroragie a hematologických onemocnění (von Willebrandova nemoc). Lze jej také použít jako prevenci vzniku Ashermanova syndromu, kdy během operace zajistí správnou formaci dutiny děložní při různých vrozených vývojových vadách dělohy (Roztočil A., Bartoš P., 2011, s. 178).

2.1 Léčba menorigie

Menorigie neboli silné menstruační krvácení je charakterizováno jako nadměrná ztráta menstruační krve (80 ml a více), která se vyskytuje samostatně nebo v kombinaci s jinými příznaky (National Institute for Health and Clinical Excellence, 2007). Má vliv na kvalitu života ženy, omezuje její běžné aktivity a způsobuje anémii až u 2/3 žen. Ztráty 80 ml krve a více jsou považovány za kritérium menorigie, ale pouze asi polovina žen vyhledávající lékařskou pomoc, splňuje toto kritérium. Doporučuje se zhodnotit spíše celkový stav pacientky, kvalitu jejího života v souvislosti s menorigií, psychickou a fyzickou pohodu (National Institute for Health and Clinical Excellence, 2007). Nejvíce se onemocnění vyskytuje u žen před menopauzou. Idiopatická menorigie je pravidelné silné menstruační krvácení a může být spojena s poruchou prostaglandinů a se silným krvácením z důvodu fibroidů nebo adenomyózy. Myomy se vyskytovaly u 10 % žen trpících menorigií a u 40 % žen s těžkou formou menorigie (Duckitt K., 2015). Menorigii lze léčit různými způsoby, mezi které patří například perorální formy léků (nesteroidní antiflogistika, antifibrinolytika, antikoncepční pilulky), hormonální nitroděložní tělísko, ablace endometria a hysterektomie. Metodou první volby bývají hormonální i nehormonální metody léčby, chirurgická léčba se využívá při jejich selhání (Lethaby et al., 2015).

Dříve bylo nitroděložní tělísko využíváno pouze jako antikoncepční metoda, ale přidáním gestagenů se podařilo významně ovlivnit ztráty menstruační krve a jedná se o účinnější léčbu než perorální podávání NSAID (nesteroidní antiflogistika) nebo hormonální antikoncepce. V některých případech hormonální nitroděložní tělísko pomáhá zlepšit dysmenoreu, snižuje výskyt zánětlivých onemocnění pánve zahuštěním uterocervikálního hlenu. Některé ženy jej ale nevolí jako léčebnou metodu z důvodu strachu z jeho zavedení. Po zavedení tělíška se může objevit intermenstruační krvácení nebo špinění. Mezi vedlejší účinky patří zvýšená citlivost prsou, bolest v malé pánvi, nadýmání, zvýšení hmotnosti, cysty na vaječnicích. I když se nejedná o nejvíce účinnou metodu při léčbě menorigie, která by pomohla většině žen s tímto problémem, je efektivnější než perorální léčba (Lethaby et al., 2015).

Hormonální nitroděložní tělísko funguje na podkladě lokálního podávání hormonů (progestinů), což vede k vysokým hladinám levonorgestrelu v endometriální tkáni, ale hladiny v systémové cirkulaci jsou nízké. Toto plastové zařízení ve tvaru

písmene T obsahuje celkem 52 mg levonorgestrelu a denně uvolňuje 20 µgr hormonu po dobu 5 let. Účinky, které z hormonálního tělíska činí účinnou metodu nechirurgické léčby menoragie, se objevují již měsíc po zavedení tělíska. Dochází ke ztenčení endometria, atrofii žláz a k zánětu (Lethaby et al., 2015). Progestiny jsou látky, které působí na progesteronové receptory různými způsoby. Jsou schopny vyvolat anovulaci, hypoestrogenní stav, snížení sekrece ovariálního folikulostimulačního (FSH) a luteinizačního hormonu (LH) a vyvolávají amenoreu, která významně potlačuje menoragii. Mezi další účinky progestinů obsažených v hormonálním nitroděložním tělísku patří schopnost vyvolat pseudodecidualizaci endometria, inhibice zánětlivé odpovědi, vyvolání apoptózy endometriálních buněk, snížení oxidačního stresu a inhibice angiogeneze (Reis FM et al., 2020, s. 565–585).

Hysterektomie je nejefektivnější léčebnou metodou, která příznivě ovlivňuje krevní ztráty během menstruace. Hysterektomií dosáhneme stoprocentní úspěšnosti v léčbě menoragie, ale protože se jedná o velký chirurgický výkon, doprovází ji řada komplikací, jako například krvácení, infekce, problém s hojením ran po operaci a dlouhá doba rekonvalescence (Lethaby et al., 2015). Hysterektomie se indikuje u žen, které si již nepřejí otěhotnět, nebo také v případě selhání ostatních metod léčby menoragie (Marjoribanks J., Lethaby A., Farquar C., 2016). Ablace endometria je svým účinkem velmi podobná hormonálnímu nitroděložnímu tělísku, a mají také podobnou míru selhání. Přestože je ablace šetrnější a bezpečnější metoda než hysterektomie, může způsobit různé komplikace, které zvyšují pravděpodobnost potřeby další dlouhodobé chirurgické léčby (Fergusson, 2013). Nitroděložní tělísko se ukázalo jako velmi účinnou metodou léčby menoragie ve více studiích. Žena trpící menoragií se tak vyhne chirurgickému výkonu, který s sebou nese mnoho pooperačních rizik a komplikací, a také se jedná o finančně přijatelnou metodu i z ohledu dlouhodobé ochrany před otěhotněním (Gök S, Alataş E, 2022).

Beelen et al. (2021, s. 187) ve svém výzkumu došli k závěru, že léčba menoragie, která byla zahájena hormonálním nitroděložním tělískem uvolňujícím hormon levonorgestrel, byla účinkem srovnatelná s ablací endometria. Prokázalo se velké snížení ztrát menstruační krve u obou z uvedených metod léčby menoragie. Nicméně ženy, které si zvolily léčbu hormonálním nitroděložním tělískem, musely častěji než druhá skupina žen s ablací endometria podstoupit další léčbu. Čtvrtina z nich nakonec pak dále zvolila právě ablací endometria. Hormonální nitroděložní

tělísko uvolňující hormon levonorgestrel ale zůstává stále nejméně invazivní a reverzibilní metodou, která u některých žen menoragii vyléčí (Beelen et al., 2021, s. 187). Chirurgické řešení menoragie bývá vysoce účinné, ale je spojeno s řadou peroperačních komplikací (Nieboer et al., 2009). Až 80 % žen se silným menstruačním krvácením nemá žádnou děložní abnormalitu a více než třetina žen podstupujících hysterektomii má dělohu také bez abnormalit (Beaumont H. et al., 2007). Z tohoto důvodu by mělo být chirurgické řešení menoragie vyhrazeno pro ženy s pánevní patologií a pro ženy, u kterých selhala jiná léčba (Qiu J. et al., 2014, s. 1700–1713).

Abnormální děložní krvácení u perimenopauzálních žen

Perimenopauza („kolem menopauzy“) je období v životě ženy, které je vymezené poklesem ovariální funkce a jedním rokem po menopauze (Xie X. et al., 2014). Postupně dochází k poklesu ovariální funkce, snížení citlivosti ovarií na hypofyzární gonadotropin a zvýšení hladiny gonadotropinu negativní zpětnou vazbou estrogenu a progesteronu. U žen v reprodukčním věku je menstruační cyklus řízen osou hypotalamus–hypofýza–ovarium a endometrium se periodicky mění a odlučuje. Tento systém je ale u perimenopauzálních žen narušen v důsledku snížené ovariální odpovědi na gonadotropiny. Růst a vývoj folikulů je pomalý a dochází k ovariální dysfunkci, čímž dojde k významnému poklesu sekrece progesteronu (Averbach S. H. et al., 2020, s. 177–188). Endometrium je tedy vystaveno samotnému estrogenu, což pravděpodobně přispívá k abnormálnímu perimenopauzálnímu děložnímu krvácení (Okamoto T., Fukuda K., 2021, s. 79). Mezi další faktory vzniku patří například adenomyóza, leiomyomy, polypy, koagulopatie (deficit von Willebrandova faktoru, dysfunkce krevních destiček, deficit faktorů) a užívání perorálních antikoagulancií (Vitale et al., 2022). Ženy trápí nepravidelný menstruační cyklus, změna jeho charakteru (prodloužená menstruace, abnormální děložní krvácení), návaly horka, suchá kůže, poruchy spánku, únava a psychická a emoční podrážděnost. Kvůli vysokým ztrátám krve se u ženy může rozvinout sekundární anemie (Enserink M., 2002, s. 325–326).

Abnormální děložní krvácení lze diagnostikovat pomocí podrobné anamnézy, ve které se zaměříme především na dědičné predispozice pro malignitu dělohy, dále ženu vyšetříme pomocí vaginálního zrcadla a transvaginálního ultrazvuku. Tím

vyloučíme karcinom endometria, ale pro diagnostiku benigních děložních stavů není transvaginální ultrazvuk přesnou metodou. V tomto případě je spolehlivější sonohysterografie fyziologickým roztokem, která nám poskytne přesnější detekci benigních lézí. Nevýhodou je nepohodlí, vyšší náklady a horší snášenlivost vyšetření u ženy. Dále stanovíme hladinu hemoglobinu a lidského choriového gonadotropinu. Ostatní laboratorní testy mohou být indikovány na základě odhalení příčiny dědičných krvácivých poruch nebo hormonálních změn (Vitale et al., 2022). Léčba abnormálního děložního krvácení v perimenopauzálním období zahrnuje zástavu krvácení, úpravu anemie, regulaci menstruačního cyklu, prevenci rakoviny endometria a podporu kvality života ženy (Peterson S. F., Goldthwaite L. M., 2019, s. 30–35).

Jednou z intervencí je zavedení hormonálního nitroděložního tělíska s levonorgestrem (LNG–IUS), který je schopen působit lokálně na děložní dutinu, čímž způsobí destrukci progesteronových a estrogenových receptorů. Endometrium se tedy stane méně citlivé na působení estrogenu a progesteronu, začne se zmenšovat a ztenčovat, což vede ke snížení děložního krvácení. Hormonální nitroděložní tělísko tedy není určeno pouze pro ženy, které si nepřejí otěhotnět, ale také se využívá jako účinná léčba menorigie způsobená neorganickými chorobami (Selim M. F., Hussein A. F., 2013, s. 396–403). Hormonální nitroděložní tělísko uvolňuje do krevního oběhu pouze 10 % levonorgestrelu, takže nemá téměř žádný endokrinní účinek na ovariální funkci a žena v perimenopauze se zavedeným LNG–IUS nemusí užívat hormonální léky (Gailing L., 2010, s.48–51).

Medroxyprogesteron (syntetický luteální progesteron) se ukázal v léčbě abnormálního děložního krvácení v perimenopauze jako méně vhodná varianta, než je hormonální nitroděložní tělísko. Jeho nevýhodou je především nutnost dodržet správné dávkování a léky pravidelně užívat, protože dlouhodobé neregulované užívání může vést k recidivě, anebo dokonce ke zhoršení zdravotního stavu. Navíc při dlouhodobém užívání perorálních hormonálních léků je vyšší riziko vzniku kardiovaskulárních a cerebrovaskulárních onemocnění, rakoviny endometria a rakoviny prsu (Vannuccini S. et al., 2018, s. 398–405). Vysoké hladiny medroxyprogesteronu působí atrofii endometria, mění děložní mikroprostředí a podporují srážení krve (Jie L., 2021, s. 169–171). Hormonální nitroděložní tělísko je ale mnohem účinnější metodou při léčbě perimenopauzálního abnormálního děložního krvácení. Je schopno snížit tloušťku endometria, oproti medroxyprogesteronu má

mnohem méně nežádoucích účinků a pro ženy je pohodlnější metodou (Yu Y et al., 2022).

2.2 Léčba primární dysmenorey

Primární dysmenorea je definována jako nadměrná menstruační bolest při absenci pánevního onemocnění nebo patologie. Hyperkontraktilita dělohy je způsobena nadprodukcí prostaglandinů a vede k ischemii děložního svalů a k následné hypoxii a bolesti. Patří mezi nejčastější gynekologické onemocnění reprodukčního věku, ale bývá hůře diagnostikována a léčena v důsledku podceňování ženami, které ji berou jako součást menstruačního cyklu. Má velký vliv na kvalitu života žen, omezuje je v běžných každodenních aktivitách, zhoršuje kvalitu spánku a negativně působí na jejich psychiku. Bývá také spojována se školní nebo pracovní absencí. Diagnózu určíme na základě pečlivě odebrané anamnézy, klinického nálezu, fyzikálního vyšetření, vyloučení těhotenství u sexuálně aktivních žen. Dále je důležité vyloučit sekundární příčiny dysmenorey pomocí zobrazovacích metod. Pro léčbu dysmenorey můžeme využít farmakologické, nefarmakologické, ale i chirurgické metody. První volbou léčby bývá užívání perorálních NSAID (nesteroidní antiflogistika), hormonální antikoncepce, nebo můžeme také aplikovat teplé zábaly, zaměřit se na úpravu životního stylu, užívání doplňků stravy a akupunkturu nebo akupresuru. Chirurgická léčba bývá indikována pouze ve vzácných případech u žen s těžkou dysmenoreou, kterým selhaly výše uvedené metody léčby (Guimarães et al., 2020, s. 501–507). Menoragie a dysmenorea se často vyskytují společně, proto se doporučuje volit stejnou léčbu při přítomnosti obou příznaků (Smith R. P., 2018).

Hormonální nitroděložní tělíčko je další metodou léčby dysmenorey. Hormon levonorgestrel, který je vylučovaný tělískem, příznivě působí na kvalitu života ženy s tímto onemocněním, snižuje její rozsah a zmírňuje pánevní bolest. Má ale také schopnost vyvolat amenoreu, která eliminuje menoragii i dysmenoreu (Bianchi et al., 2022). Levonorgestrel působí proti prostaglandinu na děložní kontraktilitu, a tím zapříčiní zmírnění menstruační bolesti. Další schopností tohoto hormonu je redukce zánětu, který bývá častou příčinou dysmenorey (Hardy D. B. et al., 2006, s. 2724–2733). Hormonální nitroděložní tělíčko se díky své nízké ceně a snadnému

použití zdá být vhodnější metodou léčby dysmenorey než ostatní léčebné metody uvedené výše (Bianchi et al., 2022).

2.3 Léčba endometriózy

Endometrióza je definována jako přítomnost tkáně podobné endometriu mimo dutinu děložní a bývá spojena s neplodností a chronickou pánevní bolestí. Podle odhadů postihuje zhruba 6–10 % žen v reprodukčním věku. Endometriózu dělíme na povrchovou peritoneální, která se vyskytuje nejčastěji, ovariální (cysty nebo endometriom) a hlubokou rektovaginální endometriózu (Horne, Saunders, 2019, Zondervan et al., 2020). Léze endometriózy byly nalezeny i mimo oblast pánve, a to například v podobě hrudní endometriózy, nebo může napadat CNS (Andres et al., 2020).

Onemocnění se projevuje chronickou pánevní bolestí, bolestivou menstruací, bolestivým pohlavním stykem, bolestí při defekaci a močení, únavou a depresí. U žen s endometriózou se ve srovnání se zdravými ženami mnohem častěji vyskytuje problém s otěhotněním nebo donošením plodu. Ke vzniku symptomů přispívají hormonální, neurologické a imunologické faktory, ale přesná příčina vzniku onemocnění je nejasná. Od prvních příznaků do stanovení diagnózy proběhne ve většině případů příliš dlouhá doba, protože její stanovení je časově náročný proces. Magnetickou rezonancí (MRI) a transvaginální ultrasonografií můžeme detekovat ovariální a hlubokou endometriózu, ale konečnou diagnózu určíme až na základě chirurgického zákroku (Saunders et al., 2021, s. 2807–2824). Ženy s lézemi endometriózy mají vyšší riziko vzniku rakoviny vaječnicků a prsu, revmatoidní artritidy, melanomu a kardiovaskulárních onemocnění (Kvaskoff et al., 2015). Léčba endometriózy spočívá v chirurgickém odstranění lézí a v podávání léků, které potlačují produkci ovariálních hormonů. Většina žen podstoupí do 5 let další chirurgický zákrok (Saraswat et al., 2018).

K léčbě endometriózy se používají imunomodulační látky, antagonisté GnRH (gonadoliberin), selektivní modulátory estrogenových a progesteronových receptorů nebo inhibitory aromatázy, jako je například Anastrozol. Ten inhibuje aromatázu a snižuje množství estrogenů ve všech tkáních, čímž zabraňuje proliferaci

endometrické tkáně. Nitroděložní tělísko uvolňující hormon levonorgestrel (LNG-IUD) patří mezi další možné intervence léčby endometriózy. Způsobuje atrofii eutopického endometria a redukuje retrográdní menstruaci (Acién et al., 2021).

Acién et al. (2021) se ve své klinické studii rozhodli na základě již dříve zjištěných účinků Anastrozolu a hormonálního nitroděložního tělíška uvolňujícího levonorgestrel spojit tyto dva uvedené léky a pozorovat jejich léčebný účinek u žen trpících endometriózou. Anastrozol ženy užívaly perorálně (1 mg denně, jedna tableta) po dobu 6 měsíců a měly současně zavedené nitroděložní tělísko uvolňující levonorgestrel. Kromě toho se výzkumníci také zaměřili na kombinaci těchto dvou uvedených léčebných metod spolu s laparoskopickou operací nebo transvaginální ultrazvukovou punkcí endometriomů (TUGPA), aby zjistili, zda bude léčba endometriózy úspěšnější. Kombinace perorálního Anastrozolu a hormonálního nitroděložního tělíška přispěla ke zlepšení některých symptomů spojených s endometriózou. Příznivě ovlivnila například dysmenoreu (bolestivou menstruaci) a chronickou pánevní bolest. Účinek byl patrný během léčby (6 měsíců), ale i po ní. Nitroděložní tělísko uvolňující levonorgestrel více normalizuje hodnoty CA-125 než perorální Anastrozol (Acién et al, 2021).

Již v dřívější studii (Vercellini et al., 2003, s. 305–309) byl prokázán příznivý účinek hormonálního nitroděložního tělíška na symptomy, které endometriózu doprovázejí. Došlo k významnému zmírnění dysmenorey a ke snížení rizika recidivy. Také v dalších studiích bylo hormonální nitroděložní tělísko popsáno jako účinná léčba endometriózy k ovlivnění dyspareunie a dysmenorey a ke zlepšení kvality života u žen trpících touto nemocí. V těchto studiích, oproti výše uvedené, nebylo prokázáno snížení rizika recidivy endometriomu (Petta et al., 2005) (Gomes et al., 2007) (Chen YJ et al., 2017).

3 Komplikace žen s nitroděložním tělískem

Nitroděložní tělísko (IUD) se řadí mezi vysoce účinné metody antikoncepce a je doporučováno American College of Obstetricians and Gynecologists (ACOG) jako metoda první volby vhodná pro multipary, ale také pro nullipary a dospívající dívky, přesto pouze 12,7 % žen přistoupí na jeho zavedení. Hlavním důvodem je strach z bolesti právě při jeho zavádění (Conti et al., 2019, s. 220). Dalším důvodem výběru jiné antikoncepční metody bývá obava z negativních účinků na celkové zdraví, obava z následné neplodnosti, nepravidelné menstruace a přibývání na hmotnosti. Tyto obavy jsou spíše mýty, které si předávají dospívající ženy mezi sebou (Bahamondes M., Bahamondes L., 2021, s. 641–648).

3.1 Bolest při zavádění a možná analgezie

U dospívajících a mladých sexuálně aktivních žen je nejvyšší míra výskytu nechtěného těhotenství v populaci, proto je kladen důraz na volbu vysoce účinných antikoncepčních metod, jako je IUD. Na rozdíl od perorální antikoncepce, která je u žen mnohem oblíbenější variantou, jsou tělíska až dvacetkrát účinnější (Hunter et al., 2020, s. 27–32). Ve věkové kategorii 14 až 27 let nemá povědomí o IUD více než polovina žen. Zbylé ženy, které jsou s existencí IUD seznámeny, jej volí jako antikoncepční metodu častěji oproti předchozí skupině (Fleming et al., 2010, s. 178–182).

O nitroděložním tělísku se ženy mohou dočíst neformálně na sociálních sítích, kde se často vyskytují neověřené a nepravdivé informace. Tím si na něj ženy vytvářejí negativní názor a volí raději jinou antikoncepční metodu. Nejčastější překážkou volby nitroděložního tělíška jako antikoncepční metody je strach z bolesti při samotném zavádění. Dále se ženy obávají například jeho vypuzení nebo poškození sliznice dělohy, které by mohlo způsobit zavedené tělísko (Potter J et al., 2014, s. 446–450). Strach z bolesti při zavádění IUD není pouze překážkou jeho volby jako antikoncepční metody, ale také pravděpodobně ovlivňuje skutečnou bolest pociťovanou během tohoto výkonu. Ženy s vyšší mírou očekávané bolesti mají vyšší pravděpodobnost, že budou pociťovat silnou bolest při zavádění tělíška (Dina B et al., 2017). Bolest může

přetrvávat několik dní po zavedení. Většina žen pocítí pouze mírné až střední nepohodlí, zbytek žen ale prožívá silnou bolest spojenou s nevolností a slabostí. Parasympatické nervy S2 až S4 se podílejí na vnímání cervikální bolesti a sympatická vlákna T10 až L1 inervují děložní fundus (Massimo, 2014). Mezi prediktory bolesti související se zaváděním nitroděložního tělíska patří například nuliparita, věk nad 30 let, delší interval od posledního těhotenství, dysmenorea v anamnéze, a také již zmíněná očekávaná bolest (Hubacher, 2006).

Hunter (2020, s. 27–32) provedl sekundární analýzu dat ze studie porovávající bolest před a během 7 časových bodů zavedení IUD u žen, které dostaly paracervikální blok 10 ml 1% lidokainu nebo simulovaný blok. Studie probíhala ve Philadelphii a v Pensylvánii a mohly se jí zúčastnit nullipary ve věku 14 až 22 let, které nebyly těhotné a měly zájem o levonorgestrel 13,5 mg IUD. Výzkumu se zúčastnilo 93 žen, které před výkonem vyplnily dotazník hodnotící demografické charakteristiky a jejich osobní a reprodukční anamnézu. Zavedení IUD provedlo více lékařů, kteří poté vyplnili dotazník popisující průběh výkonu, ve kterém popsali například rozměry dělohy (délka, šířka, hloubka), potřebu dilatace hrdla a nežádoucí účinky. Účastnice dále obdržely dotazník týkající se spokojenosti a nepohodlí během procedury. Za použití 100mm stupnice VAS (vizuální analogová stupnice) ženy hodnotily míru bolesti jak před výkonem (očekávaná bolest), tak po výkonu v jednotlivých časových bodech, které byly definovány jako bolest vnímaná na začátku (před umístěním do dorzální litotomické polohy), bolest bezprostředně po zavedení spekula, při zachycení děložního čípku pomocí tenakula (typ chirurgických kleští), bolest při paracervikální nebo simulované blokádě, při sondování dělohy, při zavedení IUD a odstranění spekula. Výkon u všech žen proběhl bez komplikací a nežádoucích účinků. Střední očekávané skóre bolesti u žen bez předchozí sexuální aktivity bylo 42 v porovnání se skórem 63 u žen sexuálně aktivních. Dále ženy, které nikdy nebyly vyšetřené gynekologickými zrcadly, uváděly průměrné skóre bolesti 63, zatímco u zbytku žen byla tato hodnota 53,5. Analýza identifikovala věk a rasu jako potenciální prediktory očekávané bolesti při zavádění tělíska. Více než třetinu žen tvořily černošky nebo Afroameričanky (36,0 %) a měly střední očekávané skóre bolesti 68. Oproti nim ženy bílé pleti měly střední očekávané skóre bolesti pouze 51 a ostatní účastnice 64. Věk také ovlivňuje míru očekávaného strachu ze zavedení IUD. Mladší ženy (14–17 let) měly střední očekávané skóre bolesti 69, zatímco starší ženy (18–22 let)

měly skóre 59. Celkový medián očekávaného skóre bolesti VAS v celé kohortě byl 63 a rozdělil tak ženy podle této hraniční hodnoty na 2 skupiny: s nízkou očekávanou bolestí (<63) a s vysokou očekávanou bolestí (≥63). Studie dospěla k závěru, že očekávaná bolest předpovídá vnímanou bolest v každém kroku procesu zavádění IUD. U žen, které očekávaly vysokou míru bolesti, se vnímaná bolest podobala těm ženám, kterým nebyl aplikován paracervikální blok (Hunter et al., 2020, s. 27–32).

Ve výše uvedené studii byla černá rasa prediktorem vyšších úrovní očekávané bolesti, která nejspíše nesouvisí s biologickým základem, ale je přisuzována složité sociální realitě na základě prožitých zkušeností těchto žen ve Spojených státech amerických (USA). U černošských pacientů se často setkáváme s nedůvěrou vůči zdravotnickému systému, která pramení z historie vykořisťování a rasové diskriminace ve zdravotnictví v USA (Armstrong K et al., 2013, s. 144–150). Černošské a hispánské děti si po celý život nesou nepříjemné vzpomínky z dětství, které se odrážejí na duševním a fyzickém zdraví, a to se dále promítá na jejich prohlubující se úzkosti a bolesti (Sachs-Ericsson NJ et al., 2017. s. 1403–1428). Na základě tohoto zjištění je velmi pravděpodobné, že míra očekávané bolesti je u této populace ovlivněna multifaktoriálně a vyplývá ze systémových i osobnostních složitostí jedince (Green CR et al., 2003, s. 277–294).

Podcenění bolesti a úzkosti před výkonem bývá velmi častým problémem. Zatímco u pacientek bylo průměrné skóre bolesti 64,8 mm, poskytovatelé odhadli skóre průměrně na 35,3 mm (Maguire K et al., 2014, s. 22–24). Před zavedením tělíska by se lékaři měli s ženami pobavit o jejich úzkosti, očekávané bolesti z výkonu a možné analgezii, protože je velmi obtížné posoudit obavy pacientky bez předchozího rozhovoru na toto téma. Ženy by měly být obeznámeny s různými intervencemi zvládnutí bolesti založené na důkazech (Mody SK et al., 2018. s. 575–582). Výzkumníci studovali mnoho způsobů, jak snížit bolest při zavádění IUC. Mezi účinné farmakologické intervence k tlumení bolesti při výkonu patří látky, které zmírňují děložní křeče (spasmolytika), změkčují a otevírají děložní hrdlo, anebo jej znecitlivují (například perorální naproxen a krém lidokain-prilokain) (Lopez et al., 2015). Žena by také měla být dopředu informována o účinnosti, procesu zavedení tělíska do dělohy a jeho vyjmutí, o rizicích a přínosech, o vlivu na plodnost a menstruační cyklus. Pokud bude žena poučena o průběhu aplikace předem, můžeme zmírnit její úzkost ze zavedení tělíska (Newton JR et al., 1977, s. 523–532). Jak již bylo zmíněno dříve,

rasa má určitý vliv na prožívání bolesti, proto by se personál měl zajímat i o tuto problematiku a zvýšit tak povědomí o rasových rozdílech spojených s vnímáním bolesti (Hunter et al., 2020, s. 27–32).

Lidokain je jednou z forem intervencí pro snížení bolesti během zavádění nitroděložního tělíska. U lidokainového 2% gelu nebyl prokázán žádný účinek na bolest při použití kleští a následně při aplikaci nitroděložního tělíska, na rozdíl od ostatních forem lidokainu, u kterých byl účinek prokázán ve více studiích. Při použití 4% lidokainu nebo lidokainového a prilokainového krému na cervikální povrch, do cervikálního kanálu a do děložní dutiny nullipary pocítily úlevu od bolesti při zavádění tělíska. Naopak vícerodičky nejčastěji hodnotily jako účinnou formu lidokainu 10% sprej, který byl aplikován na cervikální povrch směrem k symfýze. Při manipulaci s kleštěmi, ve srovnání s žádnou intervencí úlevy od bolesti, se osvědčila forma 1% paracervikální blokády (Lopez et al., 2015). Ale dle Browna (2014, s. 117–121) a výzkumu týkajícího se snášenlivosti zavedení nitroděložního tělíska a komplikacemi s tím spojené, může injekce intracervikálního lidokainu způsobit větší bolest, než jsou jeho benefity (Brown, 2014, s. 117–121).

Misoprostol se také řadí mezi intervence pro snížení bolesti spojené se zaváděním nitroděložního tělíska. Na základě čtyř studií bylo ale zjištěno, že tento přípravek není pro tento účel vhodný. Ženy i přes aplikovaný misoprostol pocitovaly křeče a před odchodem z kliniky byla míra bolesti také větší než u ostatních skupin žen, kterým byla aplikována jiná látka. Skóre bolesti bylo vyšší pro misoprostol oproti placebo. Objevily se také nepříznivé účinky, například třesavka, bolest hlavy a břicha. V jedné studii se u skupiny žen s misoprostolem prokázala nižší pravděpodobnost, že si znovu zvolí léčbu nebo ji dále doporučí. Oproti tomu se však pouze v jedné studii ukázalo, že ženy s misoprostolem prožívaly méně závažnou bolest při zavádění IUC. (Lopez et al., 2015).

Mezi více účinné intervence patří opioid tramadol (50 mg), který snížil vnímání bolesti u vícerodiček při zavádění tělíska více než naproxen (NSAID). Ten byl také vnímán kladně oproti placebo ve stejné studii. U žen po porodu může naproxen snižovat bolest během zavádění IUC v dávce 550 mg a v prvních hodinách také pomáhá od bolesti u nullipar (300 mg, dvě samostatně podané dávky). Skupina žen s placebem popsala zkušenost se zaváděním IUC jako nepříjemnou oproti ženám,

kterým byl podán naproxen. Většina těchto žen nikdy nerodila a měla lidokainový paracervikální blok. U ibuprofenu nebyl ve většině studií prokázán žádný příznivý efekt související se snížením bolestivosti výkonu. Z předložených informací získaných metaanalýzou posuzující vhodné intervence pro kontrolu bolesti během zavádění IUC vyplývá, že mezi nejvíce účinné metody patří aplikace některých typů lidokainu (4% topický gel studovaný u nullipar, lidokainový a prilokainový krém, 10% lidokainový sprej a 1% paracervikální blok u vícerodiček), tramadol a naproxen. Nástup účinku těchto léků se pohyboval okolo 3 až 7 minut, poté se přistupovalo k zavádění tělíska. (Lopez et al., 2015).

Miles (2019) došel ve svém výzkumu, který probíhal od června 2014 do října 2016, k jinému závěru ohledně perorálního naproxenu. Provedl výzkum, ve kterém skupina pacientek dostávala buď perorální naproxen 375 mg nebo placebo přibližně hodinu před výkonem ve spojení s 5 ml 2% lidokainu nebo 5 ml intrauterinního fyziologického roztoku (Miles et al., 2019). Předpokládá se, že intrauterinně aplikované anestetikum působí na nervová zakončení v endometriu (Tokushige et al., 2005, s. 782–787). Ženy byly rozděleny do skupin: naproxen/lidokain (39 žen), placebo/lidokain (39 žen), naproxen/placebo (40 žen) a placebo/placebo (39 žen). Polovině žen bylo zavedeno tělíska levonorgestrel 52 mg IUD a druhé polovině měděné nitroděložní tělíska. Dále se hodnotila bolestivost v jednotlivých fázích zákroku. Studie dospěla k závěru, že naproxen s intrauterinním lidokainem nebo bez něj nesnižuje bolest při umístění nitroděložního tělíska (Miles, 2019). Nesteroidní protizánětlivé léky (NSAID) blokují syntézu prostaglandinů a jsou účinné při úlevě od bolesti při gynekologických zákrocích (Anthony et al., 1997, s. 1019–1023). Následně Ngo (2016) uvedl, že naproxen nesnižuje bolest během zavádění tělíska, ale působí až po zákroku (Ngo et al., 2016, s. 1306–1313). Mezi ženami, kterým byl intrauterinně aplikován lidokain, a ženami, kterým byl aplikován pouze fyziologický roztok, nebyly žádné rozdíly ve vnímané bolesti. Lidokain (2%) tedy také dle tohoto výzkumu nemá vliv na analgezií při zavádění nitroděložního tělíska, ale může pomoci s jeho zaváděním, stejně jako fyziologický roztok (Miles et al., 2019).

3.2 Riziko vzniku mimoděložní gravidity a její ruptura

Přestože jsou nitroděložní tělíska považována za spolehlivou antikoncepční metodu, v případě otěhotnění je velké riziko vzniku mimoděložního těhotenství (GEU) (Resta et al., 2021). Pearlův index (míra jednoletého selhání antikoncepční metody u 100 žen) se u IUD s mědí pohybuje kolem 0,8 nechtěných těhotenství na 100 žen a u hormonálního IUD 0,1 na 100 žen. U nechtěného těhotenství se během používání IUD riziko mimoděložního těhotenství pohybuje v rozmezí 15–27 % (Heinemann et al., 2015, s. 280–283). Mimoděložní těhotenství je definováno jako implantace embrya mimo děložní dutinu. Celkový výskyt ektopického těhotenství v běžné populaci se pohybuje kolem 2 %. Li et al. (2014) ve své případové kontrolní studii došli k závěru, že v případě otěhotnění je riziko vzniku mimoděložního těhotenství u žen se zavedeným LNG-IUD více než dvacetkrát vyšší na rozdíl od žen, které nepoužívají žádnou z antikoncepčních metod (Li et al., 2014). Zavedené nitroděložní tělísko není jediný rizikový faktor vzniku ektopického těhotenství. Patří mezi ně například i asistovaná reprodukce, kouření, pánevní zánětlivá nemoc (PID) a ektopické těhotenství v anamnéze (Farquhar, Lancet, 2005, s. 583–591).

Resta et al. (2021) prezentují případ levého tubárního ektopického těhotenství u 36leté pacientky (tercigravida, sekundipara) s hormonálním nitroděložním tělískem in situ umístěným 12 měsíců před otěhotněním. Tato žena zamířila na pohotovost s náhlou, ostrou levostrannou bolestí břicha a vaginálním krvácením, které údajně trvalo týdny (jedna vložka denně, slabé). Nikdy neprodělala PID, ektopické těhotenství, nepodstoupila žádnou operaci a nebyla kuřačka. Těhotenský test z moči byl pozitivní (hodnota hCG v séru 150 U/l). Žena uvedla, že před rokem jí bylo aplikováno IUD a od té doby má menstruaci pravidelnou a nebolestivou, která trvá 4–5 dní. Byla hemodynamicky stabilní a fyzikální vyšetření odhalilo středně závažnou až závažnou citlivost při palpaci levé kyčelní jamky. Pacientka dále podstoupila vyšetření zrcadly, které prokázalo přítomnost IUD a cervikálního krvácení. Transvaginálním ultrazvukovým vyšetřením byla vizualizována antevertovaná a morfologicky normální děloha se zavedeným nitroděložním tělískem. Nebylo prokázáno nitroděložní těhotenství, ale byl nalezen přilehlý a oddělený útvar u levého ovaria o rozměrech 18 mm × 17 mm × 16 mm. V Douglasově prostoru bylo vyzorováno mírné hemoperitoneum bez krevních sraženin (Resta et al., 2021).

Na základě symptomů lékař indikoval chirurgické řešení (laparoskopická salpingektomie). Pacientka souhlasila s odstraněním nitroděložního tělíška. Diagnostickou laparoskopií se potvrdilo ektopické těhotenství v levém vejcovodu o velikosti 2–3 cm. V Douglasově prostoru se prokázalo malé množství krve (zhruba 20 ml), hormonální nitroděložní tělíško bylo odstraněno a byla provedena levostranná salpingektomie. Za tři týdny po výkonu byl zopakován těhotenský test, který byl negativní, a histopatologická zpráva potvrdila ektopické těhotenství bez známek trofoblastického onemocnění, atypie a malignity (Resta et al., 2021).

Tento případ poukazuje na skutečnost, že ženy, které mají pozitivní těhotenský test s IUD in situ, by měly být považovány za vysoce rizikové pro vznik ektopického těhotenství (Resta et al., 2021). Vyšší riziko jeho vzniku je v případě, kdy se IUD nachází buď níže v dutině děložní, nebo je perforováno do myometria. Proto je velmi důležité posoudit umístění tělíška při každém ultrazvukovém vyšetření pánve (Heinemann et al., 2015, s 280–283). Nejčastěji se mimoděložní těhotenství vyskytuje ve vejcovodu, stejně jako v uvedeném případě. Méně často se může implantovat i do vaječnicků, na děložním čípku, do myometria, jizvy po císařském řezu nebo do břišní dutiny (Jurkovic, Mavrelis, 2007, s. 1–7).

Odstranění IUD u žen s nechtěným těhotenstvím by mělo být dohodnuto s pacientkou po pečlivé diskuzi o rizicích. Jestliže je nitroděložní tělíško nesprávně umístěno, je vhodnější jej odstranit z důvodu přítomnosti nefunkční antikoncepce. V případě správně umístěného tělíška spolu s intrauterinním těhotenstvím bylo prokázáno až 80% riziko potratu, pokud tělíško ponecháme v děloze (Brahmi et al., 2012, s. 131–139). Usiluje se tedy o odstranění IUD již v raném stádiu těhotenství. Ženy s podobnou zkušeností, jako měla výše uvedená, se většinou rozhodnou pro odstranění IUD a použití alternativní formy antikoncepce (Resta et al., 2021).

Velmi závažnou komplikací mimoděložního těhotenství je jeho ruptura. Jedná se o hlavní příčinu mateřské úmrtnosti během prvního trimestru a projevuje se bolestmi břicha, vaginálním krvácením nebo synkopou. Pokud má žena tyto příznaky, mělo by vzniknout podezření na rupturu ektopického těhotenství. Aplikace nitroděložního tělíška výrazně snižuje výskyt nitroděložního těhotenství, ale neposkytuje stejnou ochranu před vznikem mimoděložního těhotenství. U pacientek se selháním

nitroděložního tělíska jeho přítomnost v děloze výrazně zvyšuje riziko vzniku mimoděložního těhotenství (Neth et al., 2019, s. 51–54).

Neth et al. (2019, s. 51–54) se ve své kazuistice zabývali případem ruptury mimoděložního těhotenství u 34leté ženy, která popisovala ostrou, trvalou a nevyzařující suprapubickou bolest s přidruženou nauzeou a vomitem. Pacientka negovala vaginální krvácení, výtok, přítomnost krve ve stolici, synkopy a byla afebrilní. V anamnéze neuvěděla žádné předchozí mimoděložní těhotenství ani PID, ale zmínila se o aplikaci měděného nitroděložního tělíska (3 roky zavedené). Při fyzikálním vyšetření byla zjištěna střední až závažná citlivost v oblasti podbříšku. U pacientky při přesunu na toaletu (aby mohl být proveden těhotenský test z moči) nastala presynkopa až synkopa, proto bylo ihned provedeno transabdominální ultrazvukové vyšetření pánve, při kterém byla prokázána přítomnost IUD v děloze (bez intrauterinního těhotenství) a volné tekutiny v Douglasově prostoru. V okolí dělohy byl transvaginálním ultrazvukem (TVUS) zaznamenán rozsáhlý pánevní hematoma a vyšetřením adnex se prokázala silnostěnná kruhová struktura v levém vejcovodu prokazující výraznou hypervaskularizaci a srdeční akci plodu. Pacientka byla urgentně přeložena na operační sál, kde byla potvrzena ruptura levého tubárního těhotenství s jedním litrem hemoperitonea a byla provedena salpingektomie. V tomto případě použití transvaginálního ultrazvuku umožnilo včasnou diagnostiku a život zachraňující léčbu pacientky, u které bylo těhotenství považováno za nepravděpodobné z důvodu zavedeného IUD (Neth et al., 2019, s. 51–54). Senzitivita TVUS pro mimoděložní těhotenství je více než 90 % (Winder et al., 2011, s. 29–33). Přesnost a užitečnost tohoto vyšetření závisí na indexu tělesné hmotnosti ženy, zkušenostech lékaře, přítomnosti myomů a ovariálních patologií (Kirk E. et al., 2012, s. 395–401).

U těhotné pacientky bez průkazu těhotenství v děloze nebo mimoděložního těhotenství (extrauterinní gestační váček, adnexální masa nebo volná tekutina) je těhotenství klasifikováno jako těhotenství neznámé lokace a je dále sledována, dokud nebude potvrzena lokalizace těhotenství. V takovém případě nakonec u 7–20 % žen lékař diagnostikuje mimoděložní těhotenství (Kirk E. et al., 2012, s. 395–401).

3.3 Riziko infekce

Nitroděložní tělísko patří mezi nejvíce účinné metody plánovaného rodičovství, ale někteří odborníci mají obavy z jeho aplikace u mladých žen z důvodu vyššího rizika sexuálně přenosných infekcí. Mladé ženy ve fertilním věku mají vyšší riziko přenosu těchto infekcí než starší ženy (Kavanaugh ML et al., 2013, s. 86–95). V této souvislosti se mluví o riziku infekce dolního genitálního traktu, která by se šířila vzestupně do horního genitálního traktu, což by vedlo ke vzniku pánevní zánětlivé nemoci (PID) a následné neplodnosti, ale to nebylo prokázáno (Jatlaoui et al., 2017, s. 17–39). Nelze s jistotou říci, že nitroděložní tělísko je příčinou gynekologické infekce. Infekce související se zavedením IUD jsou vzácné (s prevalencí pod 1 %) (Birgisson et al., 2015, s. 354–359). Existují 4 faktory, které brání úplnému pochopení role IUD v souvislosti s gynekologickými infekcemi. (Hubacher D et al., 2013, s. 1091–1098).

Prvním z faktorů je asymptomatická infekce. Některé infekce mohou vyvolávat pouze mírné, nebo dokonce žádné příznaky. Například *Chlamydia trachomatis* vyvolává asymptomatické infekce děložního čípku a horního genitálního traktu, které mohou být objeveny až po letech vyšetření ženy pro neplodnost nebo chronickou pánevní bolest. Druhý faktor je načasování bakteriální expozice v souvislosti se zavedením a použitím nitroděložního tělíska. Přítomnost bakterií v genitálním traktu u žen před zavedením IUD může mít zcela odlišnou etiologii ve srovnání s bakteriemi získanými během aplikace. Proto je nezbytným krokem u ženy detekovat pohlavně přenosné bakterie v genitálním traktu (s doprovodnou infekcí nebo bez ní) ještě před aplikací IUD, aby se mohlo posoudit, zda a případně jak IUD zvyšuje riziko vzniku infekce. Třetím faktorem je nedostatek vhodné srovnávací skupiny. Úkolem výzkumníků je totiž porovnat riziko vzniku infekce u žen, které mají aplikované IUD, se ženami bez IUD, což je obtížné z důvodu různé formy antikoncepční ochrany u druhé skupiny žen. Každá z nich vnímá riziko přenosu infekce jinak a dle svého uvážení volí antikoncepční metodu. Například žena, která se obává svého sexuálního partnera a není si jistá jeho sexuálním chováním, zvolí často kondom, který ji chrání před bakteriální expozicí. Naopak ženy, které svým partnerům důvěřují a provozují koitus často, vyhledávají intrauterinní antikoncepci z důvodu její vysoké spolehlivosti. Vysoká koitální frekvence ale zvyšuje riziko infekce. Uživatelky perorální antikoncepce

mohou být chráněné před infekcemi horních pohlavních cest zesílením cervikální hlenové bariéry, což je další problém při srovnávání rizika vzniku infekce mezi ženami. Posledním, čtvrtým faktorem je nepřesná diagnostika. Laparoskopické vyšetření je pro tento účel vysoce invazivní pro obecné hodnocení možné akutní PID (Indian J Med Res, 2014, s. 53–57).

Streptococcus pneumoniae

Streptococcus pneumoniae je gram pozitivní fakultativně anaerobní alfa hemolytický patogen, který se podílí například na vzniku pneumonie, meningitidy, endometritidy a peritonitidy. Tyto nemoci byly dříve častější než dnes, kdy jsme chráněni vakcínami a antibiotiky. V ženském genitálním traktu se *Streptococcus pneumoniae* běžně nevyskytuje, přesto může dojít k jeho kolonizaci (Larsen B et al., 2001, s. 69–77). *Streptococcus pneumoniae* postihuje imunokompetentní i imunokompromitované jedince. Diagnostika a léčba je obtížná z důvodu nejisté symptomatologie (Roberts et al., 2020, s. 238–241). Prevalence je nízká, podle jedné studie 0,75 % a u další 0,5 % testovaných vaginálních vzorků (Darbás H, Boyer G., 1987, s. 177–180) (Ekwempu CC et al., 1981, s. 82–83).

Roberts et al. (2020, s. 238–241) ve svém výzkumu popisují případ 29leté ženy, která se dostavila na pohotovost s febriliemi a náhlou progresivní bolestí břicha. V anamnéze uvedla systémový lupus erythematosus komplikovaný lupusovou nefritidou. Pacientka byla tachykardická, mírně hypotenzní a úzkostlivá. Prsty na dolních končetinách a břicho bylo difúzně citlivé. Odběry byly vyhodnoceny v laboratoři, byl proveden CT angiogram břicha s nálezem enteritidy a ultrazvukové vyšetření mezenterických tepen, na kterém se prokázaly tupé signály z tepen. Pacientka dále podstoupila emergentní laparotomii. Operační nález byl ale normální. Následně dostala pacientka šok. Po této události rodina pacientky informovala personál o zavedení hormonálního nitroděložního tělíška s následným špiněním pacientky (IUD zavedeno měsíc před tímto zhoršením stavu). Z hemokultury se ukázala přítomnost dvou sad rostoucích grampozitivních koků. Pacientce byla indikována léčba vankomycinem, cefepimem, metronidazolem a klindamycinem. Jako prevence vzniku toxického šoku byla pacientce aplikována dávka imunoglobulinu a methylprednisolonu. Nitroděložní tělíško bylo urgentně vyjmuta a výtok byl

kultivován. Prokázala se přítomnost *Streptococcus pneumoniae*. Celkový stav pacientky se po vyjmutí IUD a antibiotické léčbě zlepšil a byla převedena na léčbu ceftriaxonem a azithromycinem. Po zlepšení stavu byla pacientka propuštěna domů (Roberts et al., 2020, s. 238–241).

Actinomycosis

Aktinomykóza je velmi vzácná chronická bakteriální infekce způsobená *Actinomyces* (grampozitivní anaerobní bakterie), která se běžně vyskytuje v ústech, trávicím a genitálním traktu. Klinické projevy jsou například plicní aktinomykóza u kuřáků se špatnou zubní hygienou, aktinomykóza po zubním ložisku, nebo pánevní aktinomykóza u žen se zavedeným nitroděložním tělískem. Symptomy často mylně poukazují na vznik zhoubných nádorů pánve, tuberkulózu nebo nokardiózu. Nemoc diagnostikujeme pomocí bakteriální kultivace a patologie, protože může napodobovat maligní proces. V případě průkazu bakterie *Actinomyces* se zahajuje léčba vysokými dávkami penicilinu G nebo amoxicilinu po dobu 6–12 měsíců. Trvání léčby antibiotiky může být zkráceno v případě optimální chirurgické resekce infikovaných tkání (Ferry et al., 2014, s. 183–197). *Actinomyces* se běžně u člověka nachází a nezpůsobují vznik infekce, pro který je důležitá změna sliznice – například jeho změnou v souvislosti s traumatem nebo chirurgickým zákrokem (García-García Alejandra et al., 2017, s. 1–17).

Mezi nejčastější druhy bakterie *actinomyces* patří *Actinomyces israelii*. Jako jedna z mála se šíří hematogenní cestou, spolu s *Actinomyces meyeri* a *Actinomyces odontolyticus* (Felz et al., 2003, s. 294–299). K průkazu bakterie, jak již bylo zmíněno dříve, se používá bakteriální kultivace. Tkáň z biopsie nebo hnis je nejvhodnější vzorek ke kultivaci. Při tomto vyšetření odebraného vzorku od pacienta je míra selhání vysoká z důvodu předchozí antibiotické terapie, inhibice růstu bakterie mikroorganismy, nevhodným kultivačním podmínkám, nebo nedostatečné délce inkubace (Bennhoff, 1984, s. 1198–1217). Pokud již byla zahájena antibiotická terapie, je Gramovo barvení vzorku citlivější metodou než kultivace (Ferry et al., 2014, s. 183–197).

Aktinomykóza urogenitálního traktu se vyskytuje u žen, které mají aplikované nitroděložní tělísko, a je druhou nejčastější klinickou formou aktinomykózy. Prevencí vzniku aktinomykózy urogenitálního traktu u žen se zavedeným IUD je jeho výměna

každých 5 let (Choi MH et al., 2010, s. 651–656). Pánevní aktinomykóza u ženy se zavedeným nitroděložním tělískem se může v případě vzniku genitální rezistence bez horečky projevat jako gynekologický maligní nádor, děložní myom nebo adenomyóza – ztráta hmotnosti, bolest v malé pánvi, krvácení po koitu, vaginální výtok (Valour F. et al., 2014, s. 183–197). Může postihnout ženy kteréhokoliv věku. Kromě IUD se popisuje jako další pravděpodobný prediktor bakteriální vaginóza, která je spojena se vznikem dalších mikroorganismů, ale také přítomnost nádorů (García-García Alejandra et al., 2017, s. 1–17). Hlavním patogenem aktinomykózy pánve je *Actinomyces israelii*. Dalšími popisovanými druhy jsou například *A. viscosus*, *A. pyogenes*, *A. urogenitalis*. Nitroděložní tělísko může způsobit erozi na endotelu dělohy, který se pak stane snadnou cestou přenosu infekce, nebo pomocí vláken, které jsou ponechány v exocervixu k vyjmutí tělíska. IUD podporuje vznik zánětů také změnami metabolismu sacharidů v buňkách endometria. Aktinomykóza není častá, souvisí ale s délkou zavedení IUD, proto se doporučuje tělísko měnit co 5 let (Al-Kadhi et al., 2007, s. 969–971). V publikovaných studiích byla v souvislosti se zavedeným nitroděložním tělískem a vzniklým PID popsána následná postižení močového měchýře, močové trubice, rektosigmoideální oblasti, tlustého střeva a ileocekální oblasti (García-García Alejandra et al., 2017, s. 1–17). Léčba aktinomykózy spočívá v aplikaci vysokých dávek penicilinu G (20 milionů jednotek denně) nebo amoxicilinu po dobu 4–6 týdnů, poté perorálně penicilinu V (4 g denně) 6–12 měsíců. V případě alergie na penicilin je vhodnou alternativou klindamycin, tetracyklin a erytromycin (Brooks G. F. et al., 2005). V některých případech je ale nutná eliminace poraněné tkáně a chirurgická drenáž, čímž se zkrátí doba užívání antibiotik (Valour F. et al., 2014, s. 183–197).

V současné době neexistují studie, které by porovnávaly měděné a hormonální nitroděložní tělísko z hlediska rizika vzniku aktinomykózy. Při vzniku aktinomykózy spojené se zavedeným IUD se často v genitálním traktu tvoří absces, který vytváří srůsty s okolními strukturami (tenké střevo) a může mít za následek rozvoj fibrózy, píštěle a peritonitidy (Choi MH et al., 2010, s. 651–656).

4 Význam a limitace dohledaných poznatků

Přehledová bakalářská práce předkládá nejnovější publikované poznatky týkající se problematiky spojené s aplikací nitroděložního tělíška. Práce je konkrétně zaměřena na léčebné účinky hormonálního nitroděložního tělíška a na možné komplikace související s jeho zavedením.

Dohledané poznatky mohou být přínosem pro studenty a absolventy zdravotnických oborů, porodní asistentky a lékaře. Využití může najít i u žen, které přemýšlejí o zavedení nitroděložního tělíška a mají zájem si tuto problematiku nastudovat podrobněji.

Limitem při zpracovávání této přehledové bakalářské práce je čerpání informací ze studií probíhající mimo Českou republiku. Studie uvedené v předložené práci byly uskutečněny například v Pensylvánii a Phyladelphii a zabývaly se problematikou strachu z bolesti při zavádění nitroděložního tělíška. K danému tématu nebylo možné čerpat poznatky z českých studií z důvodu jejich deficitu. Proto je v práci využito pouze zahraničních studií, a tak mohou být některé údaje nepřesné pro Českou republiku.

Dalším limitem práce je neshoda některých výsledků studií různých autorů. Při formulování dohledaných poznatků o bolesti během zavádění nitroděložního tělíška nebylo možné dospět k jednoznačnému závěru, jaké intervence jsou nejúčinnější, protože se autoři článků neshodovali.

Závěr

Nitroděložní tělísko, ať už hormonální nebo nehormonální, patří mezi vysoce účinné antikoncepční metody, bývá však spojováno s různými komplikacemi, kvůli kterým ženy často volí jinou metodu plánovaného rodičovství. Na druhou stranu má i léčebné účinky, které dokážou ženám s některými gynekologickými potížemi zlepšit kvalitu života. Cílem této bakalářské práce bylo sumarizovat a předložit aktuální publikované poznatky týkající se problematiky spojené s aplikací nitroděložního tělíška. Tento hlavní cíl byl dále specifikován ve dvou dílčích cílech.

Prvním dílčím cílem bylo předložit aktuální publikované poznatky o léčebných účincích hormonálního nitroděložního tělíška. Dříve existovala pouze měděná nitroděložní tělíška, která fungovala jako bariérová antikoncepční metoda. Poté se začala vyrábět i hormonální nitroděložní tělíška, která působí lokálně na sliznici dutiny děložní a uvolňují hormon levonorgestrel. Ten nejen že zahušťuje cervikální hlen, čímž vytváří nevhodné podmínky pro transport spermií do dělohy, ale také disponuje léčebnými účinky na gynekologické problémy žen. Menoragie (silné menstruační krvácení) trápí nejčastěji ženy v premenopauzálním období. Můžeme ji léčit pomocí NSAID, antikoncepčních pilulek, ablací endometria nebo hysterektomie. Hormonální nitroděložní tělísko se na léčbě také podílí díky schopnosti výrazně zredukovat ztrátu menstruační krve. Bylo dokázáno, že se jedná o efektivnější léčebnou metodu, než je perorální podávání NSAID nebo hormonální antikoncepce. Hormonální nitroděložní tělísko má schopnost vyvolat amenoreu, čímž docílíme zmírnění menoragie, ale i dysmenorey. Dále příznivě ovlivňuje některé symptomy endometriózy, pokud je používáno společně s inhibitory aromatázy.

Druhým dílčím cílem bylo předložit aktuální publikované poznatky o možných komplikacích žen v souvislosti s nitroděložním tělíškem. Přestože se nitroděložní tělísko řadí mezi nejvíce účinné a pohodlné metody plánovaného rodičovství, velká část žen má obavy z jeho zavedení, a proto často raději volí jinou antikoncepční metodu. Ženy nejčastěji popisují strach z bolesti při jeho samotném zavádění, což může dále ovlivnit i skutečnou bolest vnímanou během tohoto výkonu. Intervencí pro zmírnění bolesti může být například aplikace 4% lidokainu nebo lidokainového a prilokainového krému na cervikální povrch, do cervikálního kanálu a do dutiny děložní. Tyto formy lidokainu se ukázaly jako účinné u nullipar. Multipary pocítily větší

úlevu od bolesti aplikací 10% lidokainového spreje na cervikální povrch. Tramadol a naproxen také přispěly k lepšímu komfortu během zavádění tělíska. Riziko vzniku mimoděložní gravidity je další komplikací, která může nastat v souvislosti se zavedeným nitroděložním tělískem. V práci popisuji případ ženy se zavedeným IUD a pozitivním těhotenským testem. Takové ženy by měly být považovány za rizikové pro vznik ektopického těhotenství při současných symptomech charakteristických pro GEU. Poslední komplikací spojenou s aplikací IUD, která je uvedena v mé práci, je riziko vzniku infekce. Jedná se o velmi vzácnou komplikaci, která se více vyskytuje u mladých žen ve fertilním věku. Genitální trakt může napadnout například *Streptococcus pneumoniae* a *Actinomyces israelii*. Aktinomykóza urogenitálního traktu, stejně jako ostatní infekce spojené s IUD, se nevyskytují často, ale souvisí s délkou zavedení IUD, proto se musí dbát na jeho výměnu každých 5 let.

Referenční seznam

- 1) ACIÉN, Pedro, Irene VELASCO a Maribel ACIÉN. Anastrozole and levonorgestrel-releasing intrauterine device in the treatment of endometriosis: a randomized clinical trial. *BMC Women's Health* [online]. 2021, 21(1) [cit. 2022-06-24]. ISSN 1472-6874. Dostupné z: doi:10.1186/s12905-021-01347-9
- 2) ADEYEMI-FOWODE, Oluyemisi A. a Jennifer L. BERCAW-PRATT. Intrauterine Devices: Effective Contraception with Noncontraceptive Benefits for Adolescents. *Journal of Pediatric and Adolescent Gynecology* [online]. 2019, 32(5), S2 [cit. 2023-02-22]. ISSN 10833188. Dostupné z: doi:10.1016/j.jpog.2019.07.001
- 3) AKTÜN, Lebriz Hale, Nilay KARACA a Yaşam Kemal AKPAK. Postpartum Intrauterine Device Insertion: Is There Any Difference Between Vaginal and Cesarean Births?. *Haseki Tıp Bülteni* [online]. 2018, 56(1), 37-41 [cit. 2022-03-27]. ISSN 13020072. Dostupné z: doi:10.4274/haseki.93695
- 4) BAHAMONDES, M. Valeria a Luis BAHAMONDES. Intrauterine device use is safe among nulligravidas and adolescent girls. *Acta Obstetrica et Gynecologica Scandinavica* [online]. 2021, 100(4), 641-648 [cit. 2023-02-22]. ISSN 0001-6349. Dostupné z: doi:10.1111/aogs.14097
- 5) BEELEN, Pleun, Marian J. VAN DEN BRINK, Malou C. HERMAN, et al. Levonorgestrel-releasing intrauterine system versus endometrial ablation for heavy menstrual bleeding. *American Journal of Obstetrics and Gynecology* [online]. 2021, 224(2), 187.e1-187.e10 [cit. 2022-06-24]. ISSN 00029378. Dostupné z: doi:10.1016/j.ajog.2020.08.016
- 6) BIANCHI, Paola, Sun-Wei GUO, Marwan HABIBA a Giuseppe BENAGIANO. Utility of the Levonorgestrel-Releasing Intrauterine System in the Treatment of Abnormal Uterine Bleeding and Dysmenorrhea: A Narrative Review. *Journal of Clinical Medicine* [online]. 2022, 11(19) [cit. 2023-02-22]. ISSN 2077-0383. Dostupné z: doi:10.3390/jcm11195836
- 7) BROWN, Windy Mary a Konia TROUTON. Intrauterine device insertions: which variables matter?. *Journal of Family Planning and Reproductive Health Care* [online]. 2014, 40(2), 117-121 [cit. 2022-03-23]. ISSN 1471-1893. Dostupné z: doi:10.1136/jfprhc-2012-100383

- 8) CONTI, Jennifer A., Klaira LERMA, Rebecca J. SCHNEYER, Charlotte V. HASTINGS, Paul D. BLUMENTHAL a Kate A. SHAW. Self-administered vaginal lidocaine gel for pain management with intrauterine device insertion: a blinded, randomized controlled trial. *American Journal of Obstetrics and Gynecology* [online]. 2019, 220(2), 177.e1-177.e7 [cit. 2022-03-23]. ISSN 00029378. Dostupné z: doi:10.1016/j.ajog.2018.11.1085
- 9) DUCKITT K. Menorrhagia. *BMJ Clin Evid.* 2015 Sep 18;2015:0805. PMID: 26382038; PMCID: PMC4574688.
- 10) FERRY, Tristan, Florent VALOUR, Judith KARSENTY, et al. Actinomycosis: etiology, clinical features, diagnosis, treatment, and management. *Infection and Drug Resistance* [online]. 2014 [cit. 2022-11-30]. ISSN 1178-6973. Dostupné z: doi:10.2147/IDR.S39601
- 11) GARCÍA-GARCÍA, Alejandra, Ninfa RAMÍREZ-DURÁN, Horacio SANDOVAL-TRUJILLO a María del Socorro ROMERO-FIGUEROA. Pelvic Actinomycosis. *Canadian Journal of Infectious Diseases and Medical Microbiology* [online]. 2017, 2017, 1-17 [cit. 2022-11-30]. ISSN 1712-9532. Dostupné z: doi:10.1155/2017/9428650
- 12) GÖK S, Alataş E. Effects of Levonorgestrel-Releasing Intrauterine Device Therapy on Ovarian Reserve in Menorrhagia. *Cureus.* 2022 Nov 21;14(11):e31721. doi: 10.7759/cureus.31721. PMID: 36569727; PMCID: PMC9768696.
- 13) GUIMARÃES, Inês a Ana Margarida PÓVOA. Primary Dysmenorrhea: Assessment and Treatment. *Revista Brasileira de Ginecologia e Obstetrícia / RBGO Gynecology and Obstetrics* [online]. 2020, 42(08), 501-507 [cit. 2023-02-22]. ISSN 0100-7203. Dostupné z: doi:10.1055/s-0040-1712131
- 14) HSIA, Jennifer a Mitchell CREININ. Intrauterine Contraception. *Seminars in Reproductive Medicine* [online]. 2016, 34(03), 175-182 [cit. 2022-03-23]. ISSN 1526-8004. Dostupné z: doi:10.1055/s-0036-1571438
- 15) HUBACHER D. Intrauterine devices & infection: review of the literature. *Indian J Med Res.* 2014 Nov;140 Suppl(Suppl 1):S53-7. PMID: 25673543; PMCID: PMC4345753.
- 16) HUNTER, Tegan A., Sarita SONALKAR, Courtney A. SCHREIBER, Lisa K. PERRIERA, Mary D. SAMMEL a Aletha Y. AKERS. Anticipated Pain During Intrauterine Device Insertion. *Journal of Pediatric and Adolescent Gynecology*

- [online]. 2020, 33(1), 27-32 [cit. 2022-03-23]. ISSN 10833188. Dostupné z: doi:10.1016/j.jpap.2019.09.007
- 17) JATLAOUI, Tara C., Halley E.M. RILEY a Kathryn M. CURTIS. The safety of intrauterine devices among young women: a systematic review. *Contraception* [online]. 2017, 95(1), 17-39 [cit. 2022-11-30]. ISSN 00107824. Dostupné z: doi:10.1016/j.contraception.2016.10.006
- 18) LANZOLA EL, Ketvertis K. Intrauterine Device. 2022 Jul 4. In: *StatPearls* [Internet]. Treasure Island (FL): StatPearls Publishing; 2022 Jan–. PMID: 32491335.
- 19) LETHABY, Anne, Munawar HUSSAIN, Josephine R RISHWORTH a Margaret C REES. Progesterone or progestogen-releasing intrauterine systems for heavy menstrual bleeding. *Cochrane Database of Systematic Reviews* [online]. 2015 [cit. 2022-12-02]. ISSN 14651858. Dostupné z: doi:10.1002/14651858.CD002126.pub3
- 20) LOPEZ LM, Bernholc A, Zeng Y, Allen RH, Bartz D, O'Brien PA, Hubacher D. Interventions for pain with intrauterine device insertion. *Cochrane Database Syst Rev*. 2015 Jul 29;2015(7):CD007373. doi: 10.1002/14651858.CD007373.pub3. PMID: 26222246; PMCID: PMC9580985.
- 21) MILES, Shana M., Katerina SHVARTSMAN a Susan DUNLOW. Intrauterine lidocaine and naproxen for analgesia during intrauterine device insertion: randomized controlled trial. *Contraception and Reproductive Medicine* [online]. 2019, 4(1) [cit. 2022-03-23]. ISSN 2055-7426. Dostupné z: doi:10.1186/s40834-019-0094-0
- 22) NETH, Matthew, Maxwell THOMPSON, Courtney GIBSON, John GULLETT a David PIGOTT. Ruptured Ectopic Pregnancy in the Presence of an Intrauterine Device. *Clinical Practice and Cases in Emergency Medicine* [online]. 2019, 3(1), 51-54 [cit. 2022-03-23]. ISSN 2474252X. Dostupné z: doi:10.5811/cpcem.2019.1.41345
- 23) PILKA, Radovan a Martin PROCHÁZKA. *Gynekologie*. 2. opravené vydání. Olomouc: Univerzita Palackého v Olomouci, 2017. ISBN isbn978-80-244-5158-9.
- 24) QIU J, Cheng J, Wang Q, Hua J. Levonorgestrel-releasing intrauterine system versus medical therapy for menorrhagia: a systematic review and meta-

- analysis. *Med Sci Monit.* 2014 Sep 23;20:1700-13. doi: 10.12659/MSM.892126. PMID: 25245843; PMCID: PMC4181308.
- 25) RESTA C, Dooley WM, Malligiannis Ntalianis K, Burugapalli S, Hussain M. Ectopic Pregnancy in a Levonogestrel-Releasing Intrauterine Device User: A Case Report. *Cureus.* 2021 Oct 18;13(10):e18867. doi: 10.7759/cureus.18867. PMID: 34804718; PMCID: PMC8598246.
- 26) ROBERTS, Scott C., Maura P. QUINLAN a Shannon R. GALVIN. Disseminated *Streptococcus pneumoniae* Infection Associated With an Intrauterine Device. *Infectious Diseases in Clinical Practice [online].* 2020, 28(4), 238-241 [cit. 2022-11-02]. ISSN 1536-9943. Dostupné z: doi:10.1097/IPC.0000000000000843
- 27) ROZTOČIL, Aleš a Pavel BARTOŠ. *Moderní gynekologie.* Praha: Grada, 2011. ISBN 978-80-247-2832-2.
- 28) SAUNDERS, Philippa T.K. a Andrew W. HORNE. Endometriosis: Etiology, pathobiology, and therapeutic prospects. *Cell [online].* 2021, 184(11), 2807-2824 [cit. 2023-02-03]. ISSN 00928674. Dostupné z: doi:10.1016/j.cell.2021.04.041
- 29) VITALE, Salvatore Giovanni, Rafał WATROWSKI, Fabio BARRA, et al. Abnormal Uterine Bleeding in Perimenopausal Women: The Role of Hysteroscopy and Its Impact on Quality of Life and Sexuality. *Diagnostics (2075-4418) [online].* 2022, 12(5), N.PAG [cit. 2023-01-31]. ISSN 20754418. Dostupné z: doi:10.3390/diagnostics12051176
- 30) YU, Y., Z. ZHOU, L. WANG a J. LIU. Effect of Mirena Intrauterine Device on Endometrial Thickness, Quality of Life Score, and Curative Effect in Patients with Perimenopausal Abnormal Uterine Bleeding. *Computational and mathematical methods in medicine [online].* 2022, 2022, 5648918 [cit. 2023-01-31]. ISSN 17486718. Dostupné z: doi:10.1155/2022/5648918

Seznam zkratek

| | |
|----------------|---|
| ACOG | American College of Obstetricians and Gynecologists |
| AIDS | Acquired Immunodeficiency Syndrome (syndrom získaného selhání imunity) |
| CA-125 | Cancer antigen 125 (nádorový marker) |
| CNS | Central nervous system (centrální nervový systém) |
| CT | Computed Tomography (počítačová tomografie) |
| FSH | Follicle-stimulating hormone (folikulostimulační hormon) |
| GEU | Graviditas extrauterina (mimoděložní/ektopické těhotenství) |
| GnRH | Gonadoliberin |
| hCG | Human chorionic gonadotropin (choriový gonadotropin) |
| IUC | zahrnuje IUD a LNG-IUS |
| IUD | Intrauterine device (nitroděložní tělísko obsahující měď) |
| LH | Luteinizing hormone (luteinizační hormon) |
| LNG-IUS (-IUD) | Levonorgestrel-releasing intrauterine system (nitroděložní systémy uvolňující hormon levonorgestrel) |
| mg | miligram |
| ml | mililitr |
| mm | milimetr |
| MRI | Magnetic resonance imaging (magnetická rezonance) |
| NSAID | Non-steroidal anti-inflammatory drugs (nesteroidní antiflogistika) |
| PID | Pelvic inflammatory disease (hluboký pánevní zánět) |
| TUGPA | Transvaginal ultrasound-guided puncture-aspiration (transvaginální punkce-aspirace naváděná ultrazvukem) |

| | |
|------|--|
| TVUS | Transvaginal ultrasound (transvaginální ultrazvuk) |
| U/l | Units Per Liter |
| VAS | Visual analogue scale (vizuální analogová škála) |
| µg | mikrogram (jedna miliontina z gramu) |