Vyšší odborná škola, střední škola, jazyková škola s právem státní jazykové zkoušky, základní škola a mateřská škola MILLS, s. r. o.
Čelákovice

Hojení ran

Diplomovaný farmaceutický asistent

Vedoucí práce: MUDr. Helena Pilnajová
Vypracovala: Tereza Minaříková

Čelákovice 2025

Čestné prohlášení

Prohlašuji, že jsem absolventskou práci vypracovala samostatně a všechny použité písemné i jiné informační zdroje jsem řádně ocitovala. Jsem si vědoma, že doslovné kopírovaní cizích textů v rozsahu větším, než je krátká doslovná citace, je hrubým porušením autorských práv ve smyslu zákona 121/2000 Sb., je v přímém rozporu s interním předpisem školy a je důvodem pro nepřipuštění absolventské práce k obhajobě.

V Libušíně dne …….. Podpis ……

Poděkování

Ráda bych touto cestou poděkovala paní doktorce Heleně Pilnajové za poskytnutí odborných konzultací, materiálů, ze kterých jsem mohla čerpat. A také bych chtěla poděkovat za možnost nahlédnout do lékařské dokumentace vybraných pacientů a sledovat proces hojení.

Obsah

Čestné prohlášení 2

Poděkování 3

Obsah *4*

Úvod7

1. Cíle práce *8*

1.1 Hlavní cíl 8

1.2 Dílčí cíle 8

2. Teoretická část *9*

2.1 Kůže *9*

2.1.1 Anatomie kůže *9*

2.1.1.1 Pokožka 9

2.1.1.2 Škára 10

2.1.1.3 Podkoží 10

2.1.1.4 Kožní adnexa 10

2.1.2 Funkce kůže 11

2.1.2.1 Ochranná bariéra 11

2.1.2.2 Regulace tělesné teploty 11

2.1.2.3 Smyslové vnímání 11

2.1.2.4 Syntéza vitamínu D 11

2.1.2.5 Imunitní funkce 12

2.1.2.6 Produkce mazu a ochrana kůže 12

2.1.2.7 Exkrece 12

2.1.2.8 Hydratační a osmotické vlastnosti 12

2.1.2.9 Regenerace a hojení 12

2.1.2.10 Význam melaninu 12

2.2 Hojení ran *13*

2.2.1 Rozdělení ran 13

2.2.2 Hodnocení pacienta s chronickou ránou 14

2.2.3 Fáze hojení ran 14

2.3 Metody *15*

2.3.1 Klasická terapie 15

2.3.2 Vlhké hojení 15

2.3.3 Debridément 16

2.3.4 HydroTerapie 17

2.3.5 Kompresivní terapie 17

2.3.6 Podtlaková terapie 18

2.3.7 Moderní technologie 19

2.4 Postupy ošetření 19

2.4.1 Obvazové a krycí materiály 20

2.5 Dekubity 31

2.5.1 Polohování pacienta 31

2.5.2 Všeobecná terapie dekubitů 31

2.5.3 Stupně dekubitů 32

2.6 Ulcerace dolních končetin 34

2.6.1 Projevy a terapie ulcerózních vředů 35

3. Praktická část *36*

3.1 Kazuistika A – Dekubit IV. stupně 36

3.2 Kazuistika B – ulcerace dolní končetiny 41

3.3 Kazuistika C – Onkologická rána 44

3.4 Zhodnocení kazuistik 49

4. Diskuse *52*

5. Závěr *54*

6. Summary *55*

Bibliografie *57*

Přílohy *59*

Příloha 1: Souhlas se sběrem dat **59**

Příloha 2: Soupis obrázků **60**

Úvod

V současné době pracuji v nemocničních zdravotních potřebách a práce mě velice baví a přijde mi zajímavá. Tím, že jsme v nemocnici, opravdu řešíme poměrně obsáhlý sortiment a dostaneme se k velkému množství pomůcek.

Samotnou mě mrzí, že mnoho lidí si myslí, že ve zdravotnických potřebách pracují jen prodavačky, které prodávají především boty. Přitom práce je to velice obsáhla a rozmanitá. Chtěla jsem volit téma, které mi je blízké, využiji ho ve své práci a sama jsem se o něm chtěla dozvědět více.

Váhala jsem mezi třemi tématy, stomické pomůcky, jejich varianty a kosmetika, která se používá, inkontinenční pomůcky, anebo hojení ran, které pro mě zvítězilo, protože mi přišlo nejvíce zajímavé a velmi často řešené téma na našem pracovišti. Dodáváme krycí materiály na různé kliniky, často pro seniory.

Často k nám dochází pacienti s různými zraněními. Ať jsou to například úrazy po pádech, špatně zhojené jizvy, proleženiny a mnoho dalších. Někdy se nejedná o závažné věci, někdy je to komplikovanější. V každém případě bych byla sama za sebe ráda, kdybych v této problematice dosáhla dostatečného vzdělání a dokázala klientům s jistotou odborně poradit.

1. Cíle práce

1.1 Hlavní cíl

Popsat strukturu a funkci kůže.

Popsat procesy hojení ran.

Jednodušeji přiblížit pacientovi, jak probíhá proces špatně a dlouhodobě se hojících ran.

1.2 Dílčí cíle

Objasnit jaké mohou být druhy ran a jak vznikají.

Zjistit jaké jsou terapie při hojení.

Přiblížit procesy fází hojení.

V praktické části budeme pozorovat konkrétní případy. Jaká byla použita terapie, jakými prostředky se rány hojily a jaký byl výsledek léčby.

2. Teoretická část

2.1 Kůže

2.1.1 Anatomie kůže

Lidská kůže je největší komplexní lidský orgán, který se dělí do třech vrstev, nejsvrchnější vrstva pokožka, dále střední vrstva škára neboli dermis a vnitřní vrstva podkoží. Celková plocha kůže může být až okolo 2 m^2. Z celkové tělesné hmotnosti průměrného člověka může tvořit zhruba 9 %. Na různých částech těla jsou odlišné síly. Od nejtenčích, které mají tloušťku 0,4 mm, jako jsou oční víčka až po nejsilnější s tloušťkou 4 mm, kterou máme například na chodidlech nebo na zádech. Další důležitou částí, takzvané kožní adnexa, které ke kůži patří, jsou to nehty, chlupy, vlasy, mazové a potní žlázy. Mezi hlavní funkce kůže patří ochrana před nepříznivými vlivy zevního prostředí, dále udržuje termoregulaci našeho těla, propouští velice málo tekutin a plynů. Kůží také můžeme vylučovat, zároveň je velice citlivá na povrhu co se týče tepla, chladu a dalších faktorů. [1,3,5]

2.1.1.1 Pokožka

Pokožka, epidermis, se nachází na nejsvrchnější části, je tvořena z mnohovrstvených dlaždicových epitelů. Má 28denní cyklus, kdy vždy dozrávají nové buňky ze spodní vrstvy a horní buňky odumírají a odlupují se, rohovatí.

Skládá se z pěti různých vrstev. Jsou to vrstvy stratum basale, tato bazální vrstva je tvořena jen asi 5 % z celé pokožky. Další vrstva je stratum spinosum, vrstva ostnitých buněk. V této vrstvě se nachází tkáňový mok, a když se pokožka poruší místo je vlhké. Pod touto vrstvou je stratum granulosum, vrstva zrnitých buněk, má hrubou strukturu a je to meziprodukt rohovatění. Dále máme stratum lucidum, vrstva jasných buněk. Tato vrstva se nachází ve větším množství na chodidlech a dlaních, protože má veliký vliv na ochranu proti vnějším nepříznivým vlivům. Poslední vrstva je stratum corneum, vrstva rohová. Opět je v největší vrstvě obsažena na chodidlech a dlaních, zasahuje do škáry, díky tomu je pokožka pevnější a je méně náchylná k poškození. [1,3,5]

2.1.1.2 Škára

Škára, korium neboli dermis má opravdu mnoho vazivové tkáně, v té se nachází všechna nervová a cévní zakončení. Mezi pokožkou a škárou je velice viditelná hranice, ale v případě podkoží tak zřetelné oddělení není. Má velký vliv na pružnost kůže a na to, jak bude mechanicky odolná a pevná. Ve škáře se také nachází různé druhy nervových tělísek jako jsou Meissnerova, kde je čidlo dotyku, Krauseova, tam se nachází receptor chladu a Ruffiniho, zde je receptor tepla. Ve škáře můžeme najít i mazové žlázy, malé a velké potní žlázy. Z histologického hlediska můžeme škáru rozdělit do dvou vrstev, každá má jinou hustotu a jiné uspořádání vláken. Vrstvy se nazývají stratum papillare, svrchní vrstva. Zde nalezneme škárové papily. Jejich plocha je zvlněná, tím se zvětšuje a umožňuje průnik většího množství živin. Jsou viditelné například jako otisky prstů. Spodnější vrstva se nazývá stratum retikulare, v této vrstvě se nachází kolagenní vlákna, která mají schopnost vázat na sebe vodu. Pokud na sebe kolagenní vlákna přestanou navazovat vodu, což se stává s rostoucím věkem, vznikají nám přirozené vrásky. [1,3,5]

2.1.1.3 Podkoží

Podkoží neboli subcutis je nejspodnější části kůže a má velice řídkou vazivovou tkáň. Je na měn zavěšena tuková tkáň. Má izolující, modelující a depotní funkci, tím pádem má různé tloušťky na různých částech těla. Nejtenčí nalezneme opět na víčkách, tu nejsilnější můžeme najít například na stehnech, hýždích nebo na břiše. V podkoží se nacházejí Vaterova-Paciniho tělíska, díky kterým vnímáme tlak. Zde je důležité zmínit, že mohou ovlivnit vznik dekubitů. [1,3,5]

2.1.1.4 Kožní adnexa

Do kožních adnex, jak je již zmíněno v obecném přehledu kůže patří chlupy a vlasy. Ty se skládají z kutikuly, kůry a také dřeně. Vyrůstají z cibulky, která je uložena ve vlasových váčcích. Další kožním derivátem jsou nehty. Ty mají na prstech ochrannou funkci. Obsáhlými kožními deriváty jsou žlázy jako jsou potní. Ty jsou po celém těle rozmístěny na různých místech. Nejvíce jich najdeme v podpaží, potom také na dlaních nebo na čele. Žlázy mléčné, které mají obě pohlaví. Jsou to nejrozsáhlejší žlázy v celém

těle. Žlázy pachové můžeme také nazvat žlázami sexuálními, ty nalezneme v okolí konečníku a pohlavních orgánů. Mazové žlázy, jsou po celém těle. V největším množství jsou tam, kde jsou vlasy a chlupy. Kde je ale nenajdeme, jsou plosky nohou a dlaně. Primárně slouží jako ochrana pokožky a vlasů před lámáním a vysycháním. [3,5]

2.1.2 Funkce kůže

2.1.2.1 Ochranná bariéra

Kůže je základní fyzickou bariérou mezi organismem a vnějším prostředím. Zabraňuje průniku patogenů, chemikálií a mechanického poškození. Epidermis, zejména stratum corneum, je hlavní ochranná vrstva, tvořená pevnými buněčnými stěnami a keratinem. [1,3,4,5]

2.1.2.2 Regulace tělesné teploty

Kůže se podílí na termoregulaci prostřednictvím potních žláz a cévního zásobení. Potní žlázy produkují pot, který při odpařování ochlazuje kůži. Kožní cévy mohou dilatovat (rozšiřovat) a kontrahovat (zužovat), čímž regulují tepelné ztráty. [1,3,4,5]

2.1.2.3 Smyslové vnímání

Kůže je pokrytá různorodými receptory, které vnímají dotek, tlak, bolest, teplo a chlad. Následně jsou informace přenášeny do nervového systému. Receptory zahrnují například Meissnerova a Vater-Paciniho tělíska. [1,3,4,5]

2.1.2.4 Syntéza vitamínu D

Melanocyty v pokožce přeměňují sluneční UV záření na vitamín D3, který je nezbytný pro správnou funkci kostry a imunitního systému. Tento proces začíná syntézou provitamínu D a pokračuje sérií metabolických reakcí. [1,3,4,5]

2.1.2.5 Imunitní funkce

Langerhansovy buňky v epidermis a další buněčné složky hrají důležitou roli v imunitním monitorovacím systému. Fungují jako antigen-prezentující buňky a iniciují imunitní odpověď při žádoucích podnětech, jako je infekce. [1,3,4,5]

2.1.2.6 Produkce mazu a ochrana kůže

Mazové žlázy v kůži produkují maz, který udržuje pokožku vlhkou a chrání ji před vysoušením. Tato sekrece má díky specifickému složení a pH také antibakteriální vlastnosti a napomáhá ochraně proti bakteriálním a houbovým infekcím. [1,3,4,5]

2.1.2.7 Exkrece

Kůže hraje roli v eliminaci metabolických odpadních produktů, jako jsou sloučeniny obsahující dusík a kyselinu mléčnou, skrze pot. [1,3,4,5]

2.1.2.8 Hydratační a osmotické vlastnosti

Kůže reguluje hladinu hydratace a brání nadměrnému vstupu i ztrátě vody z těla. Lipidy a bílkoviny v epidermis tvoří bariéru, která ovládá transdermální ztrátu vody (TEWL). [1,3,4,5]

2.1.2.9 Regenerace a hojení

Kůže má schopnost hojit zranění díky neustále se obměňujícím keratinocytům, které pocházejí z kmenových buněk stratum basale. Tento proces zahrnuje koagulaci, zánět, proliferaci a remodelaci. [1,3,4,5]

2.1.2.10 Význam melaninu

Melanocyty produkují kožní pigment melanin, který chrání kůži před poškozením UV zářením a určuje barvu pokožky. Stupeň pigmentace je odrazem genetických i environmentálních faktorů. [1,3,4,5]

2.2 Hojení ran

V úvodu k hojení bych se zaměřila na to, co je vlastně rána a jak je rozdělujeme. Jaké druhy ran nejčastěji řešíme. To, jak rány mohou vznikat, jaké to může mít následky a jaké jsou nejčastější rizikové faktory, které prodlužují dobu hojení. Dále se zaměřím na zhodnocení pacienta s chronickou ránou. V poslední části se budu věnovat vhodné terapii, jaké materiály a přípravky jsou vhodné pro použití při hojení rány v jejích různých fázích. [1,5]

2.2.1 Rozdělení ran

Rána je porušení kůže, které může vzniknout fyzickým poškozením, velkou teplotní změnou nebo poškozením kožní tkáně. V případě nekomplikovaných ran se jedná pouze o poškození maximálně do podkožního tuku. Pokud se jedná o komplikovanější rány, ty mohou poškozovat například i cévy a mohou zasahovat do orgánů. Když rána zasahuje až do tělních dutin, jedná se o rány penetrující. Pokud tomu tak není jsou to rány nepenetrující.

Základní dělení ran:

Akutní rány – jsou to rány, které mají krátkou dobu hojení, poškození nastává na zdravé tkáni. Většinou se jedná je o traumatické rány, které vznikají třeba říznutím nebo popálením. Avšak tímto typem ran se v této práci zabývat nebudu.

Chronické rány – rána, která je troficky změněná po nějakém předchozím onemocnění, hojení trvá déle než 6-9 týdnů. Tyto rány se v podstatě hojí tím, že se „buduje“ nová tkáň. Příčin chronických ran může mnoho, někdy se jedná třeba o přechod z akutní rány na chronickou, kdy se může do rány dostat například infekce. Mohou k tomu přispět i další nemoci, jako jsou různá cévní onemocnění, diabetes, nespolupráce pacienta a mnoho dalších. Neléčená chronická rána může vést až k nekróze. Pokud se zaměřím na tuto disciplínu, tak v nemocničních zdravotních potřebách se asi nejčastěji setkáváme s dekubity, špatně se hojícími ránami po operacích a amputacích a rozsáhlejšími či komplikovanějšími úrazy. Proto bych se především zaměřila na tuto problematiku. [5]

2.2.2 Hodnocení pacienta s chronickou ránou

Než začneme pacienta léčit, musíme v první řadě řádně pacienta vyšetřit a zjistit, zdali pacient nemá nějaké další zdravotní problémy, které by mohly mít zásluhu na komplikovaném zhojení. Je potřeba zjistit příčinu vzniku rány, jak dlouho se již pacient snaží ránu léčit. Také je vhodné zaměřit se na to, kde se rána nachází, jestli je v dobře prokrveném nebo málo prokrveném místě. Podstatnou informací je, jak moc je rána rozsáhlá a kam až zasahuje. Zaměříme se na stav kůže v okolí, kde se mohou nacházet zámky infekce, ekzém nebo například plíseň, dále na stav okraje rány zda-li není zatvrdlý, či nekrotický. A v neposlední řadě nás zajímá, jaký má rána tvar je-li ohraničená, neohraničená, epitelizující, hypergranulovaná aj. Zkontrolujeme, jaký je stav spodiny. Je třeba zjistit množství exudátu, jak velká je sekrece z rány, jaký má zápach a charakter a je-li rána bolestivá. Určitě je dobré brát v potaz i věk pacienta, celkový zdravotní stav, jak se o sebe pacient zvládne postarat, či jestli má pacient zajištěnou péči. V každém případě je velmi důležitá compliance pacienta.

K přesnějšímu určení správné léčby se využívá diagnostický algoritmus, který zahrnuje anamnézu – rodinnou, osobní, sociální a současná onemocnění, jaké bere léky a jestli má nějakou alergii. Nezbytné je klinické vyšetření pohledem, pohmatem, poklepem, sondami, dále pak laboratorní vyštření, kde vyhledáme mikroorganismy, plísně, viry, vyšetření hladin Fe, albumínu a celkové bílkoviny a hemoglobinu. V Některých případech je potřeba doplnit zobrazovací vyšetření, jako je skiagrafie, angiografie, sonografie, pletysmografie, flebografie, lymfografie a fistulografie. Poté, vše řádně zhodnotíme, zdokumentujeme a začneme s léčbou. [5,6]

2.2.3 Fáze hojení ran

Obecně má proces hojení tři základní fáze. V první řadě se jedná o fázi **čistící**, kterou můžeme najít i pod názvem **zánětlivá nebo exudační**. Tento proces trvá obvykle asi tři dny, ale může to být déle. V této první fázi se jedná o obranou reakci organismu, což znamená, že se nám vytvoří zánět a tělo se snaží problém vyřešit samo. Rána tedy může zarudnout, otéct nebo má zvýšenou teplotu. V tomto případě je dobré se zaměřit právě na nekrotickou tkáň a fibrinový povlak, který je potřeba odstranit, aby se rána mohla regenerovat. Druhá fáze se nazývá **granulační neboli proliferační**. V tomto

procesu, který většinou nastává 4. den, se začínají vytvářet nové buňky, dochází tedy k proliferaci. Začnou se vytvářet nové cévy, tím pádem začne docházet k výživě tkáně. Tato tkáň je velice citlivá a málo odolná, je důležité jí ochránit před traumatizací. Pokud se na poškozené tkáni začnou objevovat světle červená jadérka (granuly) znamená to, že se tkáň začíná regenerovat. Následně začne mít lesklou, losově červenou barvu po celém svém povrchu. Někdy se ale může stát, že jadérka mohou zašednout, to se jedná o inhibici v hojení. Nebo naopak ve tkáni mohou vznikat ostře červené útvary, což svědčí o vzniku infekce. A třetí fáze je fáze **epitelizační**. Tato fáze je konečná pro úspěšný proces. V této fázi nastává to, že tkáň začíná epitelizovat, buď od okrajů rány nebo z epitelizačních ostrůvků. Buňky se tedy množí a postupují po již vzniklé granulační vrstvě, aby zacelili celý rozrušený povrch. Je ale potřeba kontrolovat, aby granulační vrstva nebyla přiliš nadměrná. Proto se používá vhodné krytí, které napomáhá ideálnímu prostředí a tvoří ochrannou vrstvu pro ideální zahojení. [4,5]

2.3 Metody

2.3.1 Klasická terapie

Tento typ krytí můžeme nazvat také tradiční. Používají se gázová krytí, která jen ránu zakryjí, ale nemají žádný hojivý účinek. Velkou nevýhodou je to, že gáza může přilnout k ráně a při převazu se stává, že rána je bolestivá a tkáň se znova naruší. Málo sají a rána velice rychle vysychá nebo naopak začne mokvat. Toto krytí se již využívá pouze na drobné akutní rány, kde není vysoké riziko komplikovaného hojení. [5]

2.3.2 Vlhké hojení

Vlhké hojení se v současné době považuje za moderní léčbu hojení. Protože pokud je rána vlhká, urychluje se proces reepitelizace. Jako první materiály se začaly používat již v 70. letech 20. století hydrokoloidní materiály. Protože kůže začala být rezistentní, díky používaní antibiotik, začaly se používat v hojné míře materiály s obsahem antimikrobiálních iontů stříbra, které se používají dodnes. Stále se ale objevují nové postupy a nové metody k zahojení ran. Léčebný plán může být pro každého pacienta

individuální s ohledem na posouzení veškerých faktorů jak pacienta, tak jeho rány a také se může metoda hojení měnit na závislosti stavu a fázy hojení rány. A proč je tedy vlhko pro ránu dobré? Jednoduše proto, že tekutina vylučovaná ranou, má v sobě mnoho faktorů, které přispívají růstu nové tkáně. Tento typ krytí umožňuje tyto faktory udržet uvnitř rány. Proto má tento typ krytí opravdu mnoho výhod jako jsou například úspora času, snížení frekvence převazů, snadnější manipulace, menší bolest, kratší doba hojení a tím pádem i eventuální hospitalizace, účinnější léčba a mnoho dalších.[5]

2.3.3 Debridément

Toto slovo pochází z francouzštiny. Jedná se o jeden z nejzásadnějších kroků, kdy je důležité odstranit nekrotickou tkáň, která se na spodině rány nachází. A to z toho důvodu, aby tkáň zůstala vlhká a mohla regenerovat. Často se stává, že se zamění výraz debridémentu s nekrektomií, což je snesení nekrózy. Takže správné pojetí debridémentu je, že se musí odstranit nekrotické, kontaminované a cizí tkáně, které se nachází na spodině, případně i v okrajích rány. Protože tato nekrotická tkáň blokuje dobré hojení. Debridément se neprovádí u pacientů s neléčenými poruchami srážlivosti krve nebo u těžce dekompenzovaných onemocnění, kde by zákrok nebyl možný bez potřebné anestézie. Dále není vhodný v případech nevratného poškození cévního zásobení. Existují dva přístupy, první je radikální debridément, spočívá v odstranění všech nekrotických tkání najednou, což často způsobí krvácení spodiny rány. Druhý je postupný debridement, kdy se nekrotická tkáň odstraňuje postupně, aby se minimalizovalo poškození zdravých tkání. Při této terapii se volí různé metody.

Autolytická metoda je šetrnější metoda, která se kombinuje s hydroterapií a tkáň se změkčuje postupně. Je snadný na aplikaci a není finančně nákladný, léčba ale není příliš efektivní a trvá déle.

Další metoda je **chirurgická neboli ostrá**, zde se používají nástroje jako skalpel, nůžky, pinzeta aj. Jedná se o poměrně rychlý, ale bolestivý způsob, který může krvácet. Může se také zkombinovat s autolytickou metodou.

U metody **chemické**, jak je z názvu zřejmé se používají chemické látky, kupříkladu kyselina benzoová nebo kyselina salicylová, které mají nízké pH a tím rozkládají

nekrózu. Je to bolestivý proces. Pokud máme ránu čistou bez infekce, tuto metodu nepoužíváme, protože má škodlivý dopad na granulační tkáň.

Enzymatická metoda působí na principu enzymů, které rozkládají neživou tkáň. Proces je ale zdlouhavější a jsou nutné častější převazy.

V případě metody **biologické** je považováno za speciální formu enzymatické metody, kterou také můžeme nazvat **larvální terapie**. Na tuto terapii se používají larvy bzučivky zelené, které musí být sterilní. Tyto larvy vylučují enzymy a tím rozkládají mrtvou tkáň. Následně tuto tkáň pozřou. Je to rychlá a selektivní metoda. Výhodou je, že zdravou tkáň neporuší. V ráně je nutné udržovat stálou vlhkost.

Při **ultrazvukové metodě** máme na výběr ze dvou možností. Jednou z nich je ultrazvuková sonda, která obsahuje čistící systém na odstranění veškerých nečistot a veškerých bakterií a působí přímo na spodinu v ráně. Jako druhou možností je, že na ránu naneseme atomizovaný fyziologický roztok. Při aplikaci vznikne pěna s bublinkami plněnými plynem, které následně prasknou a tím naruší nekrotickou tkáň. Je to léčba drahá, ale velice efektivní [1,2,3,4,5]

2.3.4 HydroTerapie

Jedná se o jednu z novějších modernějších metod, při této terapii se používají hydroaktivní krytí a dá se použít na téměř každou ránu, která se špatně hojí. Základem jsou dva kroky. V prvním kroku musíme ránu vyčistit od všech nežádoucích aspektů jako je infekce. Na ránu se přiloží polštářek s Ringerovým roztokem (izotonický fyziologický roztok obsahující sodné a chloridové ionty). Tento proces trvá přibližně tři dny, kdy se roztok uvolňuje do rány. Díky obsahu roztoku se rána dobře čistí a urychluje proces granulace. A ve druhém kroku používáme polyuretanové krytí s hydrogelem, které ránu hydratuje a zároveň odvádí exudát. [5,7]

2.3.5 Kompresivní terapie

Tato terapie se používá primárně při onemocnění lymfatických cév. Tím, že končetinu stáhneme, dosáhneme celkově lepší průchodnosti a cirkulace. A proto, pokud máme ránu například na nějaké končetině, tak zlepšením cirkulace se urychlí i proces hojení. Tato terapie se často používá v kombinaci s hydroterapií. Na dolních končetinách

vznikají často bércové defekty právě špatnou funkcí žilního a lymfatického systému. U této terapie tedy volíme vhodné krytí a po přiložení primárního a sekundárního krytí na nohu přidáme bavlněný návlek, aby krytí fixoval a poté ovážeme krátkotažným obinadlem, pokud není kontraindikováno pro poruchu tepenného zásobení končetiny. Krátkotažné obinadlo není elastické, je charakteristické svým vysokým pracovním tlakem a nízkým klidovým tlakem, má efekt na hluboký žilní systém a neomezuje zásobení periferie krví. Pro kompresivní terapii se také často využívají kompresivní elastické punčochy, které se dle stupně komprese dělí na čtyři třídy. Nejvíce používané jsou první dvě třídy. První třída komprese je vhodná používat jako prevence. Například při pooperačních stavech nebo před vznikem varixů. Druhá kompresní třída se často používá při větších zátěžích nebo již při terapii již vzniklých varixů. Třetí třída se používá už v případech, když pacient trpí žilní nedostatečností. A čtvrtá třída je použita při opravdu těžkých otocích. Samozřejmě je vhodný také dostatečný pochyb. [5, 8]

2.3.6 Podtlaková terapie

Podtlaková terapie ran je modernější metoda, která má své kořeny v USA, podporující hojení ran pomocí subatmosférického tlaku. Tento systém aktivně odvádí přebytečný a potenciálně infekční materiál z rány, zlepšuje prokrvení tkání, urychluje čištění rány a podporuje hojení. Používá se zejména u chronických a pooperačních ran, kde běžné metody selhávají. Principem terapie je použití speciálního krytí (pěna nebo gáza) napojeného na sací zařízení, které odvádí tekutiny mimo ránu. Díky tomu dochází ke stažení okrajů rány a snížení bakteriální zátěže. Metoda je vhodná pro léčbu ranných dehiscencí, trofických defektů i prevenci infekcí. V České republice je podtlaková terapie standardní součástí léčby komplikovaných ran. Používá se buď kontinuálně, nebo přerušovaně, přičemž podtlak je možno nastavit dle individuálních požadavků. Na tuto terapii se používá kupříkladu polyuretanová pěna nebo třeba gázu, která je impregnována antiseptikem. Díky této metodě se snižuje potřeba častého převazování a zkracuje se celková doba hojení. Tento typ terapie je indikován v případech, jako jsou granulující rány, rány v čistící fázi, hluboké i povrchové rány, chronické rány, ale i například při otevření břišní dutiny. Naopak není vhodné ji použít například při

krvácivých stavech, u suché gangrény, některých typů píštělí a ran které se nacházejí v blízkosti cév, šlach nebo orgánů. [5,9]

2.3.7 Moderní technologie

Mezi moderní technologie v současné době řadíme mnoho podpůrných technologií při procesu hojení rány. Patří sem například hyperbarická oxygenoterapie, některé možnosti fyzikální terapie ran, autologní transplantace kmenových buněk nebo například lokální aplikace fibrinu obohaceného o růstové faktory. **Hyperbarická oxygenoterapie** spočívá v tom, že inhalujeme 100% kyslík při zvýšeném atmosférickém tlaku. Díky tomuto procesu dochází k celkovému lepšímu nasycení, a tedy i prokrvení v poškozených místech, což napomáhá lepšímu hojení.

Při **fyzikální terapii ran** je výhodou, že ji můžeme využít ve kterékoliv fázi hojení. Je založena na veškerých fyzikálních a biochemických procesech jako je teplo, chlad, vzduch nebo třeba elektrický proud. Tyto procesy při správném užití regenerují tkáň, ale i celý organismus. Do této fyzikální metody patří například *fototerapie*, při této terapii se využívá polarizované světlo, které podporuje tvorbu kolagenu a má vliv na mnohé enzymy, při čistících fázích. Jako další fyzikální metodu můžeme zmínit například *elektrostimulaci*, tato metoda je často využívána v USA. Metoda funguje na principu takovém, že se zavede proud s oběma polaritami přímo do rány. Jedná se o velmi účinný způsob, při kterém se i snižuje bolest.

Autologní transplantace kmenových buněk funguje na základě odběru kmenových buněk, které se následně aplikují. Tato metoda se zatím u nás používá u chronických končetinových ischémií nebo třeba u defektu při syndromu diabetické nohy.

Lokální aplikace fibrinu obohaceného o růstové faktory. Tento fibrin získáme přímo z pacienta, kterého léčíme. Z tohoto fibrinu se vyrobí gel Vivostat, který se nanese přímo na ránu a následně překryje neadherentní síťkou se silikonem. Další možností je aplikace růstových faktorů na ránu. Tyto faktory podporují množení buněk. [3,5,10]

2.4 Postupy ošetření

V této další kapitole se zaměříme na vhodné produkty a postupy ošetření jednotlivých ran a problémů, které mohou u pacientů při léčbě nastat. Jako například specifika u

novorozenců, postupy léčení při dekubitálních defektech, popáleninách, špatně zhojených ran po operacích, defektech při syndromu diabetické nohy, bércových vředů nebo například ošetření nehtů a meziprstí a další.

2.4.1 Obvazové a krycí materiály

Jak je již několikrát zmíněno, nejdůležitější funkcí moderního vlhkého krytí je udržování vlhkého prostředí v ráně. Je potřeba zabránit infekci v ráně a udržet v ní pokud možno stálou teplotu. Ideální vlastnosti vlhkého krytí by tedy měly ochraňovat před vnějšími vlivy, před znečištěním a chemickými látkami, před infekcí, vysycháním, ztrátou tělních tekutin a tepla. Rána by měla být vlhká, ale NE mokrá. Krytí by mělo být prodyšné, aby rána „mohla dýchat“. Také je ideální, aby byla snadná výměna krytí, tedy aby se dalo snadno odstranit a nově aplikovat. A hlavně je potřeba aby ochraňovalo nově vzniklou tkáň. Krytí rozdělujeme do základních skupin:

Gázové krytí rozdělujeme na tradiční a impregnované. Jsou z bavlněných vláken a používáme je jako primární a sekundární krytí. Obě mohou být sterilní a nesterilní. Jsou levné a dobře dostupné. Jedná se o prostředky, které jsou z tkaniny, tzv. „hurbé“. Také mohou být z netkaného materiálu, tzv. „jemné“. Musí se ale velmi často převazovat a v ráně mohou zůstávat zbytky vláken. Zde je potřeba krytí fixovat náplastí nebo dalším krytím. [5,16]

Obrázek 1 Gázové krytí

Zdroj: https://www.drmax.cz/zdravotnicke-potreby/obvazovy-a-kryci-material/sterilni-kryti-na-rany-a-popaleniny

Hydrogelová krytí je ve formě gelů a může mít různé složení. Od beztvarých až po husté gely, které mají vysoký obsah vody a nějaké specifické aktivní látky jako algináty, pektiny, med a chlorid sodný. Mohou být baleny v tubě nebo se vyrábí jako krytí buďto s lepivým nebo nelepivým okrajem. V případě, že používáme gel v tubě přímo do vředu, je potřeba ránu překrýt primárním a následně sekundárním krytím. Skvěle rehydratují ránu a udržují optimální vlhkost v ráně. Podporují tvorbu granulační tkáně, proto napomáhají rychlejšímu hojení. Nepoužíváme je, pokud má rána hodně silný exudát. Snižují bolestivost a traumatizaci při převazech. Převazujeme podle potřeby a rozsahu rány. Nenecháváme déle než 7 dní. [5,16,17]

Obrázek 2 Hydrogelové krytí

Zdroj: https://www.vseprosvezdravi.cz/hydrogel

Antiseptická krytí mohou být s aktivním uhlím, s aktivním uhlím a stříbrem nebo jen se stříbrem. Jsou baktericidní. Krytí s uhlím má výhodu v tom, že pohlcuje zápachy a absorbuje toxiny. Krytí s aktivním uhlím nepoužíváme na suché nekrotické rány, jsou ale ideální právě na zapáchající, nekrotické, kontaminované a infikované rány nebo píštěle. Krytí s aktivním uhlí v kombinaci se stříbrem je vhodné použít na tumorózní vředy s rozpadem, infikované dekubity nebo na rány s dostatečnou rannou sekrecí. Krytí, které obsahuje jen stříbro používáme u kriticky infikovaných ran, při systémové infekci. Velkou výhodou je, že je účinné i proti kmenům, které jsou resistentní k antibiotikům, pří léčbě například MRSA (Meticilin-rezistentní Staphylococcus aureus). [5,16,17]

Obrázek 3 Antiseptické krytí s mastí a stříbrem Atrauman Ag

Zdroj: https://eshop.sansimon.cz/hydrogel-tyl-s-ucinnou-latkou/1140-kryti-s-masti-a-stribrem-atrauman-ag-10-ks.html

Algináty je druh krytí, který je složený primárně z vláken hnědých mořských řas, ze sodných a vápenatých solí. Je bakteriostatický, a protože uvolňuje ionty Ca_2^+ podporují hemostázu, proto jsou vhodné i pro hodně krvácející rány. Aplikuje se jak na povrchové, tak i na hluboké rány, které mohou mít i silnou sekreci. Není dobré ho používat na suché rány. Aplikuje se pouze na spodinu rány, tak aby nepřesahoval na okraje, následně překryjeme sekundárním krytím jako je například gáza. Při převazu je potřeba ránu řádně vypláchnout od všech zbytků krytí. Převaz se provádí podle množství sekrece z rány, přibližně každé 2-3 dny. Díky svému složení někteří ze zástupců alginátů působí antibakteriálně a jsou velice účinní i v případě výskytu rezistentních bakterií v ráně jako je například MRSA [5,16,17]

Obrázek 4 Aquacel AG + extra

Zdroj: https://www.benu.cz/kryti-aquacel-ag-extra-hydrofiber-10x10cm-technologie-hydrofiber-10ks

Hydrokoloidy mají více forem. Mohou být tenké, standardní tloušťky, v gelu nebo pastě a hydrofibery. Co se týká tenkých hydrokoloidů, které jsou ve formě s lepivým okrajem nebol bez lepivého okraje, jsou polopropustné a používají se jako primární krytí na slabě exudující rány, které ochraňuje před kontaminací rány z okolí a udržují ho optimálně vlhké. Do hydrokoloidních krytí standartní tloušťky můžeme právě zařadit kromě standartního krytí i gely, pasty a hydrofibery, což jsou hydrovlákna. Jedná se o přilnavé absorpční krytí, které udržuje vlhké prostředí. Při kontaktu hydrokoloidního krytí s exudátem se na povrchu rány vytvoří gel. Podporuje tvorbu granulační tkáně a hojení probíhá bez přítomnosti kyslíku, díky tomu má rána nakyslý zápach. Toto krytí je vhodné používat na již granulující rány, na kterých není infekce a rána má maximálně střední sekreci. Nevýhodou je, že může nastat hypergranulace a poté je potřeba provést ostrý débridement. Výhodou je, že není potřeba použít sekundární krytí, je voděodolný, má pohodlnou aplikaci a nabízí velký sortiment různých velikostí a tvarů. Při aplikaci je vhodné, aby krytí přesahovalo zhruba 1-2 cm od okraje rány a měníme ho zhruba za 3-5 dní. Gely a pasty využíváme na plošné ale i hluboké rány. Hydrofiber patří mezi moderní technologie krytí. Mohou být bez stříbra nebo s obsahem stříbrných iontů, Na-karboxylmethylcelulóza nebo Na-karboxylmethylcelulóza s obsahem 1,2% stříbra v podobě Ag^+ iontů. Mohou to být proužky, kterými vyplníme kavitu, nebo

polštářky, které aplikujeme na větší plošnou otevřenou ránu. Krytí do sebe absorbuje exudát a na povrchu vytvoří jemný gel, který zadržuje bakterie a přizpůsobí se tvaru rány. Oproti alginátům má dokonce až o 50% vyšší schopnost absorbovat exudát. Je tedy vhodný i na středně silně exudující rány na které může být i infekce. Opět ale není vhodné toto krytí aplikovat na suchou nekrotickou tkáň. Krytí používáme tak, že pokud nanášíme do kavity, je potřeba ji vyplnit alespoň na 80 %, pokud dáváme přímo na ránu, je potřeba alespoň 1 cm přesah přes okraj, přes který dáme sekundární krytí. Převazování je potřeba provádět podle rozsahu rány, frekvence bývá 1-7 dní. [5,16,17]

Obrázek 5 Hydrokoloidní krytí Hydrocoll Thin

Zdroj: https://www.rychleberle.cz/hydrokoloidni-kryti-hydrocoll-thin-10-ks-7-5-x-7-5-cm-111541

Hydropolymerová a polyuretanová pěnová krytí. Mají hydrofilní účinek. Jsou bez i s lepivým okrajem, ránu je potřeba převazovat zhruba po 3-7 dnech. Fungují velmi podobně jako hydrokoloidy, jsou vhodná jak na povrchové, tak i hluboké rány bez infekce, které nemají silnou sekreci. Jsou indikovány i pro léčbu dekubitů a bércových vředů. Polyuretanové pěny se silikonem, jsou polopropustné, také mají i nemají lepivý okraj a jsou varianty i na aplikaci do kavit. Je dobré, že díky silikonu se nepřilepí ke spodině rány ani k okolí rány. Jsou vhodné na léčbu neinfikovaných dekubitů, vředů, ale například i na popáleniny. Nepoužíváme ho v kombinaci s oxidanty, protože by mohlo dojít ke zhoršení fyzikálně-chemických vlastností. Převazujeme opět podle stavu v rozmezí 2-7 dnů a dodržujeme přesah 2 cm od okraje rány. Dále se používají polyuretanové pěny s doplňky, což znamená, že se jedná o primární i sekundární krytí s obsahem dalších účinných látek. Fungují na stejném principu, ale toto krytí lze použít i

na infikované rány, protože krytí může obsahovat vhodnou účinnou látku pro zaléčení infekce. Také sem můžeme zařadit neadherentní pěnové krytí, které je polopropustné a má vysokou absorpci, aplikujeme na neinfikovanou ránu. [5,16,17]

Obrázek 6 Antimikrobiální PU pěnové krytí

Zdroj: https://www.lohmann-rauscher.com/cz-cs/produkty/osetreni-rany/moderni-osetreni-rany/suprasorb-p-phmb/

Neadherentní obvazy je druh krytí, které je buďto z bavlněného materiálu, nylonového nebo například z viskózních vláken. Za tento typ krytí je považována velká část moderního krytí, kterým říkáme jednoduše *mastné tyly.* Jejich výhodou je, že ránu netraumatizují, a tím pádem není bolestivá jak aplikace, tak odstranění. Jejich výhodou je, že jsou k dispozici různé velikosti a mohou být impregnovány například nějakou jen neutrální mastí jako je vazelína, parafín, ale i například kyselinou hyaluronovou nebo mastí, která obsahuje jodpovidon. Můžeme je rozdělit do tří základních skupin, jsou to neadherentní savá krytí, neadherentní antiseptická, s obsahem stříbra chlorhexidinu, jodpovidou a dalších, a neadherentní mřížky na již čisté rány. Tím, že jsou to jen mřížky, je nutné použít sekundární krytí. Jejich výhoda je nízká cena, již zmiňována velká škála rozměrů. Samozřejmě musíme při aplikaci dávat pozor, aby dotyčný pacient nebyl alergický na látku obsaženou v mřížce, která bývá často kupříkladu u jodu. Převazujeme dle potřeby, nejčastěji v rozmezí 2-7 dní. [5,16,17]

Obrázek 7 Adaptic neadherentní krytí

Zdroj: https://www.benu.cz/adaptic-neadherentni-kryti-7-6x7-6cm-50ks-v-baleni-20121-12

Filmová krytí můžeme mít jako transparentní filmová krytí nebo transparentní filmová krytí ve spreji. Jedná se o polopropustné lepivé krytí u ran a kůže s ohroženou opakovanou traumatizací. Je to průhledné krytí, které vytváří na v ráně vlhké mikroklima. Mohou být ve formě s polštářkem, v roli nebo jsou k dispozici například speciální tvary k oblepení kanyly. Aplikujeme ho na rány s minimální sekrecí. Je vhodné ho kombinovat například s hydrogely. Může se využívaz jako pooperační krytí nebo k fixaci jiných primárních krytí. V žádném případě nebudeme tento typ krytí aplikovat na infikované rány nebo na rány které mají velké množství sekrece. Při aplikaci je nutné dodržet minimální přesah 4-5 cm od okraje rány a měníme ho po 3-7 dnech, podle potřeby. Krytí ve spreji je rychleschnoucí a na povrchu kůže vytvoří tenký ochranný film. Aplikujeme ho na suché rány, oděrky a ošetření drobných poranění. Aplikuje se nastříkáním na cílové místo ze vzdálenosti minimálně 15 cm a necháme zaschnout. Pro lepší krycí vrstvu můžeme aplikovat opakovaně. [5,16]

Obrázek 8 3M Tegaderm transparentní filmové krytí

Zdroj: https://www.galenica.cz/produkty/3m-tegaderm-transparentni-filmove-kryti-10x12-cm-bez-vyrezu-1626w/

Absorpční krytí dělíme na dva typy, na krytí se savým jádrem a hydroaktivní krytí. Krytí se savým jádrem je ve formě sterilních polštářků, které lze použít i jako sekundární krytí. Skvěle absorbuje exudát a čistí ránu. Nesmíme ho aplikovat do infikované a suché rány. Aplikují se přímo na ránu. Není potřeba, aby se rána před tím nijak vlhčila. Hydroaktivního krytí je adhezivní neboli lepivé a polyuretanové, které má vrstvu vláken hydrofiber a vrstvu kontaktního adherentního hydrokoloidu. [5,16,17]

Obrázek 9 Absorpční krytí

Zdroj: https://www.lohmann-rauscher.com/sk-sk/produkty/osetrenie-rany/specialne-osetrenie-rany/vliwazell-pro/

Polyakrylátová okluzivní krytí nalezneme ve formě sterilních polštářků a jedná se polopropustný transparentní film, který neobsahuje vodu. Vytváří bariéru proti zanesení infekce z vnějšího okolí. Podporuje autolytický débridement. Používají se u primárně i sekundárně se hojících ran. Ale například i u vředů, které mají maximálně střední sekreci. Nesmí se aplikovat do extrémně infikovaných ran. Jednou z výhod je, že rána nezapáchá, krytí je hypoalergenní a voděodolné. Nesmí se ale stříhat a upravovat. Převaz se provádí zhruba 2krát do týdne. [5,16,17]

Bioaktivní krytí obsahuje kolagen, oxidovanou celulózu, stříbro a PHI- 5 ionogeny (PHI je patentovaná směs stopových prvků (kovových iontů), které se za normálních podmínek vyskytují v exsudátech z rány a v séru)**.** Jsou to polštářky, které se aplikují přímo na ránu, urychlují proces hojení a chrání růstové enzymy. Je tedy vhodné použít toto krytí na rány, které nemají dostatečnou epitelizaci a které mají maximálně mírnou sekreci. Při aplikaci tohoto druhu krytí je potřeba ránu navlhčit Ringerovým roztokem. Převazujeme opět podle potřeby přibližně jednou za 2-3 dny. Do této kategorie krytí patří také krytí s obsahem kolagenu a také krytí s obsahem chitostanu. [5,16,17]

Biokeramická krytí jsou sterilní keramické kuličky uzavřené v sáčku z netkané textilie a vážou na sebe exudát. Ten se uzavře v pórech již zmiňovaných keramických destiček. V některých baleních nalezneme krom sáčků i fixační fólii. Má dobrý čistící efekt, udržuje vlhké prostředí, absorbuje bakterie a toxiny. Pohlcuje i pachy, takže rána nezapáchá. Apikujeme ho do kavit a chronických neinfikovaných ran, lesklou stranou na ránu.Nekombinujeme ho s mastmi a krémy, překrýváme sekundárním krytím. Měníme dle potřeby, podle množství sekrece. [5,17]

Krytí do kavit jsou vhodné jak pro léčbu kavit podle názvu, tak do podminovaných okrajů ran nebo například píštělí. Krytí je dostupné v pastách, práškách, páskách nebo jako plošné krytí. Ideální na vyplnění vředů, díky tomu že zmenšuje prostor rány tzv. „třetí prostor“. Samozřejmě tím podporuje hojení a potlačuje rannou infekci, díky tomu, že odvádí sekret mimo ránu. Není vhodné je použít u ran, které potřebují débridement. Převazuje se podle rozsahu a typu rány. [5,16]

Krytí na hypertrofické jizvy jsou silikonová krytí, která jsou tenká a flexibilní. Mohou mít různé velikosti a mohou se stříhat. Aplikuje se přímo na hypertrofickou jizvu nebo keloid. Krytí se udržuje stále aplikované na jizvě. A měl by se odstranit jen při mytí. Délka aplikace by měla trvat od 2-6 měsíců. [5,18]

Prostředky na rány obsahující kyselinu hyaluronovou jsou neadhezivní gelové prostředky, který obsahují právě kyselinu hyaluronovou. Rehydratuje ránu, stabilizuje vlhkost a díky ní se krytí nepřilepí. Podporuje mechanismy hojení a tvorbu granulace. Při nanášení na ránu může působit bolestivě. Převazujeme dle potřeby, nekombinujeme jí s jinými léčivy. [5,16]

Medové krytí využívá léčebné vlastnosti lékařského medu, zejména kaštanového, k podpoře hojení ran. Tento med má vysoký obsah cukru, nízký obsah vody a kyselé pH, což vytváří prostředí nepříznivé pro růst mikroorganismů a podporuje čištění a hojení ran. Má antimikrobiální účinky, podporuje čištění rány, stimuluje hojení a snižuje bolest a zápach v ráně. Je vhodné pro různé typy ran, včetně chronických a infikovaných. [19]

V této části nejsou uvedeny žádné konkrétní produkty. Produktů se vyrábí mnoho druhů od mnoha firem. A vetšina krytí má často více vlastností než jen jednu určitou v uvedených výše.

2.5 Dekubity

Téma dekubitů je velmi často řešený problém, který má mnoho definic. Především se řeší u imobilních pacientů s vyšším věkem. Dekubit neboli proleženina je stručně řečeno poškozená tkáň, která vznikne tlakem vnějšího prostředí na místa, kde je malá tuková a svalová vrstva. Tlak tedy působí přímo na kost jen přes tenkou vrstvu kůže. Faktorů vzniku proleženin může být mnoho. Kupříkladu jsou náchylnější ženy. Význam má také již zmiňovaná nedostatečná hybnost, obezita nebo naopak podváha, užívání léků jako sedativa, kortikoidy, diabetes a další. Pak jsou ale i faktory vnější jako již zmiňovaný tlak způsobený mechanickými vlivy, kde stačí i jen zmuchlané prostěradlo nebo vlhko, pokud se pacient zpotí nebo je inkontinentní. V těchto případech je velice důležitá prevence, abychom vzniku dekubitů předešli. Prevence dekubitů zahrnuje především polohování, používání antidekubitárních pomůcek, řádná hygiena, riziková místa řádně promazávat, ale NE masírovat, rehabilitovat a udržovat pacienta v suchu a čistotě. Především se snažit pacienta uvést do stavu běžného života. Bohužel, když už dekubity vzniknou je potřeba je řádně ošetřit a zaléčit. [4,5,11]

2.5.1 Polohování pacienta

Pokud máme nepohyblivého pacienta, je potřeba dodržovat určité zásady při polohovaní, aby se předešlo proleženinám. Časové rozmezí mezi polohami závisí na aktuálním stavu pacienta. Mohou se pohybovat od 10 minut až do 4 hodin. Jsou pacienti, kteří jsou schopni změnit polohu sami. Zde je vhodné vybavit lůžko pomůckami jako je hrazdička nebo například bočnice, aby se pacient mohl zachytit pro lepší manipulaci. U pacientů, kteří nejsou schopni sami změnit polohu, je důležité, aby ošetřující personál měnil polohu pacienta každé dvě hodiny, bez ohledu na to, jestli je den nebo noc. Nejvhodnější polohování je v poloze na zádech, kde pacienta přetáčíme střídavě na pravý nebo levý bok. Pokud je pacient alespoň lehce pohyblivý, je ideální občasná vertikální poloha a malý pohyb. [1,6]

2.5.2 Všeobecná terapie dekubitů

Nejideálnější volbou terapie dekubitů je využití debridémentu a poté volba vlhkého hojení, které jsme zmiňovali v předešlých kapitolách. Je důležité zbavit se veškeré

infekce a podpořit i léčbu bolesti. Je tedy potřeba zamezit tomu, aby při léčení nebyla poškozena a narušena nově vytvořená tkáň s okolím rány. Jako další možnosti léčby se dá využít podtlaková terapie, ozonoterapie, magnetoterapie, elektroléčba a někdy se využívá i chirurgická léčba ve formě plastiky. [1,5,6]

2.5.3 Stupně dekubitů

U hodnocení stupně dekubitů je potřeba si uvědomit, že dekubit vzniká z hloubky na povrch kůže. Když tedy začneme pozorovat na povrchu pokožky jisté změny, znamená to, že pod kůži již může být i velké poškození tkáně. O terapii si povíme v dalším odstavci, v každém případě se vždy postupuje stejně. Bez ohledu na to, jestli se nachází na hlavě, zádech, v sakrální oblasti nebo na patách. Rozlišujeme IV základní stupně dekubitů. V případě **I. stupně** je kůže na povrchu jen zarudlá. Je ale třeba pohmatem zjistit, jaká je pružnost tkáně, nebo ztvrdlost i jestli například není místo horké nebo studené. Pokud je pacient při vědomí je dobré pozorovat jeho reakce bolesti. Zajímavé je, že pokud je pacient tmavé pleti, dekubit v první fázi mívá barvu pokožky vybělenou místo zarudlé. V této první fázi, jak je již jednou zmiňováno, se místo nesmí masírovat. Jen je možné namazat například zinkovou mastí, pasta ale značně znemožňuje přehled dalšího vývoje poškozené tkáně. V každém případě je potřeba využívat antidekubitární pomůcky, jako jsou polymerové nebo hydrokoloidní náplasti, což jsou v podstatě tenké molitany.

Na **II. stupni** dekubitu se objevují i odřeniny a puchýře na povrchu pokožky. Tady už se používá při terapii i vhodné typy krytí. Vhodné je zvolit mřížku s antiseptikem jako je například Inadine. Antiseptická krytí jsou důležitá hlavně u proleženin v sakrální oblasti, kde je velké riziko kontaminací močí a stolicí. Udržuje poškozenou oblast od veškerých nečistot z vnějšího okolí a jen lehce oblast vysouší. Dá se použít i varianta mřížky bez antiseptik, jako je mastný tyl. Tato varianta ale není příliš efektivní.

V případě **III. stupně** již dochází k vytvoření nekrózy. Kůže se začne postupně odlučovat od tkáně. V této fázi je potřeba při terapii zahájit reepitelizaci tkáně. Kde ránu vyčistíme, následné použijeme přípravky pro granulaci, jako je například Granudacin nebo Hydrodorb gel. Nakonec zvolíme krytí vhodné pro konečnou epitelizaci. Ideální používat krytí s obsahem stříbra, jako například Atrauman AG.

Ve **IV. stupni** už pacient ztratí nejen kožní vrstvu, ale i podkoží. Jedná se již o úplnou nekrózu tkáně. Mohou být poškozeny kosti, šlachy, svaly nebo vazy. Pokud se ale jedná o povrchovou proleženinu, která je nekrotická. Stále řešíme postup hojení jako u druhého a třetího stupně. [1,5,12]

Obrázek 10 Dekubit I. stupně

Zdroj: https://www.solen.cz/pdfs/med/2016/05/12.pdf

Obrázek 11 Dekubit IV. stupně

Zdroj: http://www.medicool.cz/reference/ustredni-vojenska-nemocnice-v-praze.html

2.6 Ulcerace dolních končetin

Ulcerace dolních končetin je velmi závažný zdravotní problém s významným dopadem na kvalitu života pacientů. Jedná se o chronické rány, které vznikají v důsledku různých patologických procesů, nejčastěji spojených s poruchami cévního systému. Ulcerace dolních končetin mohou vznikat z různých příčin, přičemž mezi nejčastější patří chronická žilní nedostatečnost, ischemická choroba dolních končetin a diabetes mellitus. Ulcerace neboli bércové vředy tedy můžeme rozdělit do tří skupin, dle jejich přícin vzniku. Jednou z nich je **chronická žilní nedostatečnost**. K té dochází v důsledku nedostatečnosti žilních chlopní nebo obstrukce žilního odtoku, díky tomu nastane venózní hypertenze a následné poškození tkáně. Projevuje se otoky, hyperpigmentací a vznikem ulcerací, které se většinou nacházejí v oblasti vnitřního kotníku. Jako další příčinou může být **Ischemická choroba dolních končetin** (ICHDK). Ta vzniká, pokud nastanou aterosklerotické změny v tepnách. Tento stav způsobuje nedostatečné prokrvení dolních končetin, což může vést k ischemii a následnému vzniku vředů. Arteriální vředy se obvykle nacházejí na prstech nohou, patách či bércích a jsou charakteristické hlubokým defektem s ostrými okraji a minimálním exsudátem. Třetí nejčastější příčinou vředů může být **Diabetes mellitus a diabetická noha**. Tito pacienti mají zvýšené riziko vzniku ulcerací dolních končetin v důsledku diabetické neuropatie a angiopatie. Při diabetické neuropatii dochází ke sníženému vnímání bolesti, to může způsobit přehlížení drobných poranění a jejich progresi v rozsáhlé ulceraci. Diabetické vředy se nejčastěji vyskytují na tlakových bodech chodidla, často jsou spojeny s infekcí. V každém případě je třeba provést diagnózu a zahájit terapii. Velký vliv má na léčbu správný životní styl, fyzická aktivita a prevence, do které patří například při žilních vředech používání kompresních punčoch nebo krátkotažných obinadel, pravidelné cvičení, elevace dolních končetin a u diabetické nohy například pravidelné kontroly nohou, používání vhodné obuvi a pravidelná kontrola glukózy. Mezi největší rizikové faktory vzniku vředů patří kouření, hypertenze, diabetes mellitus, přítomnost žilní insuficience nebo ischemické choroby srdeční. Dále je vhodné zhodnotit velikost, lokalizaci a charakter ulcerace, stav okolní kůže a přítomnost periferního pulzu. Dále je vhodné provést ultrazvukové vyšetření žilního a arteriálního systému dolních končetin. Pokud se jedná o žilní vředy, hodnotí se reflux a průchodnost hlubokého žilního systému, u arteriálních vředů je cílem zhodnocení průtoku krve tepnami. A také se měří

kotníkový tlakový index (ABI – ankle-brachial index). Jedná se o neinvazivní metodu pro zhodnocení závažnosti arteriální ischemie dolních končetin. Hodnota pod 0,9 svědčí pro přítomnost ischemické choroby, zatímco hodnota pod 0,4 značí těžkou ischemii s vysokým rizikem amputace. [1,5,13,14,15]

2.6.1 Projevy a terapie ulcerózních vředů

Bércové vředy patří mezi rány chronické, a proto jejich léčba trvá dlouho dobu s rizikem recidivy. Je opravdu důležité, aby pacient spolupracoval a dodržoval veškerá doporučení lékaře. První projevy bércového vředu poznáme tak, že v místě máme zřetelné suché zarudnutí, kůže je mnohem tenčí než na zdravých částech. Může se projevovat i jako svědivý ekzém. Rozdělujeme tři základní typy léčby, **konzervativní**, **invazivn**í, kde je například potřeba provést angioplastiku nebo bypass a **léčba diabetických ulcerací**, do které zahrneme již zmiňovanou prevenci jako kontrola glukózy a vhodná obuv. My se zaměříme na konzervativní léčbu, do které patří již zmiňovaná komprese, farmakoterapie, při které volíme například venofarmaka, antitrombotika a antibiotika v případě infekce. Při ošetření je potřeba zvolit správný postup, který samozřejmě zahájíme fází čistící. V této fázi je potřeba odstranit nekrotickou tkáň a fibrinový povlak, následně vše řádně vyčistíme. Ideální je použít hydrogely a antimikrobiální krytí. Následně se zaměříme na fází granulační, zde je potřeba ochránit spodinu rány. Je třeba, aby rána nevysychala, nebyla mechanicky podrážděna a byla chráněna před vnějšími riziky. Zde používáme materiály stejné jako při první fázi, ke které přidáme polyuretany jako je například Kliniderm a hydrokoloidy jako například Suprasorb F. A třetí fáze je epitelizační. V této fázi je potřeba udržovat ránu ve vlhkém prostředí a snažíme se ochraňovat tkáň, která nám nově vzniká. K tomu používáme již zmiňované krytí s neadheretním krytím a jen tenkými polyuretany. [1,5,14,15]

3. Praktická část

V praktické části se zaměříme na léčbu tří pacientů, léčících se s různymi typy chornických ran. Budeme zjišťovat, jak postupoval proces hojení a jaké přípravky byly použity. Během svého studia jsem navštěvovala ambulanci hojení ran v ON Kladno, kterou vede MUDr. Helena Pilnajová. Od počátku studia jsem byla rozhodnuta pro volbu tohoto tématu, protože jsem se chtěla dozvědět více o této problematice a zajímalo mě, jak proces hojení probíhá, jaké se používají materiály a jaký je konečný efekt, pokud se rána správně léčí. Do ambulance jsem docházela jednou za 14 dní po dobu přibližně jednoho a půl roku. A vzhledem k tomu, že pracujeme ve stejné instituci, měla jsem s paní doktorkou dohodu. A to takovou, že pokud přijde na kontrolu nějaký zajímavý pacient, budu telefonicky přizvána na kontrolu konkrétního pacienta, pokud mi to bude umožněno v mém pracovním procesu. Fotografie jsem použila z fotodokumentace pro potřeby pojišťovny se souhlasem jak lékařky tak pacientů. Nepřišlo mi tedy vhodné pacienty obtěžovat ještě s vlastními fotografiemi. Volila jsem kazuistiku formou snímkovaní, kde jsou pod každou fotografií z kontrolní návštěvy informace o tom, jak se má rána léčit, jaké materiály se mají používat a také jak o ni má pacient nebo domácí péče nadále pečovat, aby bylo dosaženo nejefektivnějšího výsledku.

3.1 Kazuistika A – Dekubit IV. stupně

<u>Pan S.J., narozen 1958</u>

Osobní anamnéza: Pan S.J. je dlouhodobě nemocný pacient s mnoha chronickými a závažnými zdravotními obtížemi. Mezi hlavní diagnózy patří porucha srdečního rytmu, konkrétně atrioventrikulární blokáda druhého stupně, což je porucha převodu elektrických signálů mezi předsíněmi a komorami srdce. Z tohoto důvodu má pacient zavedený kardiostimulátor (KS Sphera DR od firmy Medtronic), který upravuje činnost srdce na pravidelnou frekvenci. Srdeční rytmus je nastaven na režim VVI s minimální frekvencí 50/min.

Další vážný problém představuje generalizovaná lymfadenopatie (zvětšené mízní uzliny po celém těle) a zvětšená játra a slezina (hepatosplenomegalie). Stav byl sledován pomocí zobrazovacích metod, přičemž během jednoho roku došlo k výraznému zhoršení nálezu. Přestože byl pacient klinicky bez příznaků, plánovalo se histologické ověření, aby se vyloučilo onkologické onemocnění.

V roce 2024 došlo u pana S.J. k náhlému zhoršení zdravotního stavu – prodělal těžký septický šok vyvolaný infekcí kůže (erysipel) na dolní končetině. V důsledku infekce došlo k akutnímu selhání ledvin, které si vyžádalo urgentní léčbu. Infekce se rozšířila do krevního oběhu, což vedlo k poruše vědomí, selhávání více orgánů a potřebě krevních transfuzí. Pacient má navíc v anamnéze chronické problémy s ledvinami – v minulosti podstoupil zavedení močového stentu (JJ stent), kvůli přetrvávajícím problémům s odtokem moči.

Jeho pohybová schopnost je silně omezená – v minulosti prodělal traumatickou zlomeninu krční páteře (C7), po které došlo k rozvoji kvadruparézy (ochrnutí všech končetin). Pacient je zcela imobilní, dlouhodobě upoutaný na lůžko, což vedlo k rozvoji dekubitů IV. stupně v oblasti hýždí. Trpí poruchou vyprazdňování, a to jak močového měchýře, tak střev, což vyžaduje intenzivní ošetřovatelskou péči.

Celkově je zdravotní stav pana S.J. velmi komplikovaný, s nízkou soběstačností a výrazným dopadem na kvalitu života. Přítomná je i obezita, která komplikuje rehabilitaci i ošetřovatelskou péči.

Alergická anamnéza: Alergie na penicilin.

Farmakologická anamnéza: Žádná.

Stav před zahájením léčby:

Obrázek 12 1. den zahájení léčby dekubitu IV. stupně

Zdroj: MUDr Helena Pilnajová, použito se souhlasem

13.2.2023: Byl částečně odstraněn uvolněný povlak. Použit oplachový roztok Granudacin roztok na vyčištění rány. Následně bylo přiloženo krytí Lomateull Pro, na které bylo aplikována sterilní absorpční krytí a přelepena sterilní náplastí.

Doporučení pacientovi: polohovat se, omezit sezení, případně vypodkládat riziková místa molitanem, udržovat v suchu a čistotě. Dále převaz cestou Domácí péče, kde je třeba omýt vodou, vysušit, přiložit obklad s oplachovým roztokem (Prontosan, Aqvitox-D roztok, Granudacyn roztok), Lomateull Pro, krytí

Postupný proces:

Obrázek 13 1. měsíc od zahájení léčby dekubitu IV. stupně

Zdroj: MUDr Helena Pilnajová, použito se souhlasem

Kontrola 13.3.2023: Zde máme částečnou nekrektomii. Nyní bylo do defektu naneseno hydroalginátové krytí Silvercel, které obsahuje stříbro. Absorpční krytí RespoSorb Super, pro vstřebání exudátu a na závěr sterilní krytí s lepivým okrajem.

Doporučení pacientovi: Polohování, omezit sezení, případně vypodkládat riziková místa molitanem, dostatečná hydratace a výživa. Udržovat v suchu a čistotě. Převaz cestou domácí péče – denně omývat vodou, vysušit, přiložit obklad s oplachovým roztokem (Prontosan, Aqvitox-D rozotk, Granudacyn roztok), do defektu aplikovat Granudacyn gel, Silvercel, RespoSorb Super.

Obrázek 14 4. měsíc od zahájení léčby dekubitu IV. stupně

Zdroj: MUDr Helena Pilnajová, použito se souhlasem

Kontrola 26.6.2023: Rána vyčištěna HydroSorb gelem, který je velice efektivní a podporuje tvorbu granulace tkáně. Následně byl přiložen Atrauman, polyesterový tyl bez účinných látek. Následně přiloženo sterilní absorpční krytí a překryto krytím s lepivým okrajem.

Doporučení pacientovi: Polohovat se, omezit sezení, případně vypodkládat riziková místa molitanem. Dostatečná hydratace a výživa. Udržovat ránu v suchu a čistotě. Převaz cestou domácí péče – výměna vrchního krytí, výměna celkového převazu. Možno za 2 dny – omýt vodou, vysušit, obklad s oplachovým roztokem (Prontosan, Aqvitox-D rozotk, Granudacyn roztok), do defektu Granudacyn gel, Atrauman Ag, do okolí Imazol krémpasta/Phytiol, RespoSorb Super.

Obrázek 15 9. měsíc od zahájení léčby dekubitu IV. stupně

Zdroj: MUDr Helena Pilnajová, použito se souhlasem

Kontrola 9.10.2023: stejný proces jako při předchozí kontrole.

Obrázek 16 10. měsíc od zahájení léčby dekubitu IV. stupně

Zdroj: MUDr Helena Pilnajová, použito se souhlasem

Kontrola 6.11.2023: stejný proces jako při předchozí kontrole.

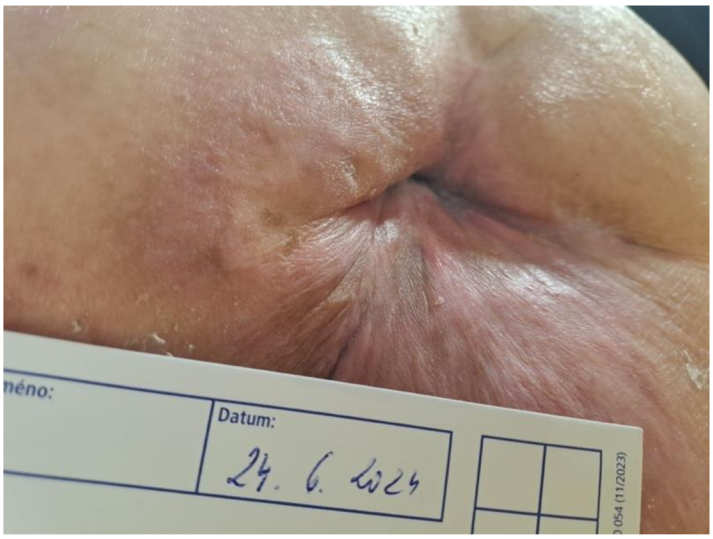

Obrázek 17 1 rok a 5. měsíců od zahájení léčby dekubitu IV. stupně

Zdroj: MUDr Helena Pilnajová, použito se souhlasem

Kontrola 24.6.2024: Končený výsledek léčby.

3.2 Kazuistika B – ulcerace dolní končetiny

Pan K.R. narozen 1963

Osobní anamnéza: Pan K.R. je pacient se závažným kardiovaskulárním a neurologickým onemocněním. Dlouhodobě je sledován pro ischemickou chorobu srdeční (ICHS) a opakované cévní mozkové příhody. První příhoda postihla oblast levé mozkové hemisféry, následkem čehož se u pacienta objevila afázie (porucha řeči) a částečné ochrnutí pravé poloviny těla.

Jeho srdce bylo poškozeno natolik, že došlo k rozvoji dilatační kardiomyopatie – srdce se rozšířilo a jeho schopnost pumpovat krev byla výrazně snížena. Funkce levé komory byla omezena na 25 %, což je stav blížící se srdečnímu selhání. Pacient se několikrát dostal do stavu dekompenzace, kdy tělo přestává být schopno vyrovnat zátěž, například při infekci nebo fyzické námaze. Byla u něj zvažována implantace ICD (implantabilního kardioverter-defibrilátoru), který by předešel náhlé srdeční smrti.

V minulosti prodělal závažnou infekci – sepsi, způsobenou zlatým stafylokokem (Staphylococcus aureus), který se do těla dostal přes žilní vstup. Infekce zasáhla ledviny

a vedla k jejich akutnímu poškození. Opakovaně se u něj vyskytují záněty močových cest a zvýšená funkční zátěž levé ledviny.

Kromě srdečních a neurologických problémů má pan K.R. pozitivní test na virus hepatitidy C a prokázané poškození jaterního parenchymu. V minulosti užíval návykové látky (narkomanie v anamnéze), a současně je dlouhodobý kuřák. Mezi další diagnózy patří cholelitiáza (žlučníkové kameny) a antrální gastritida (zánět žaludeční sliznice).

Alergická anamnéza: žádná.

Farmakologická anamnéza: Furon 40mg 0-1-0 má se střídat obden 0-2-0, Verospiron 25mg 1-0-0, Betaloc ZOK 50mg 1-0-0, Prestarium Neo 5mg 1-0-0, Rosucard 40mg 0-0-1.

Stav před zahájením léčby:

Obrázek 18 1. den zahájení léčby bércového vředu

Zdroj: MUDr Helena Pilnajová, použito se souhlasem

2.10.2023: Použit Granudacyn gel na spodinu, který vyčistí ránu a podpoří granulaci tkáně. Přiložena mřížka antiseptického krytí s povdon-jodem Inadine a vaselina do okolí. Na závěr překryto absorpčním krytím RespoSorb Super a na závěr převázáno krátkotažným obinadlem Lenkideal.

Doporučení pacientovi: Elevace končetin - 3 hod dopoledne, 4 hod odpoledne, nekouřit, udržovat ránu v suchu a čistotě. Převaz každé 2 dny – sejmout předchozí

převaz, omýt vodou, použít dezinfekci (Braunol/Betadine/Ajatin/Septonex/Cutasept), vytřít ránu. Nanést HydroSorb gel na spodinu, Inadine, do okolí vaselina, krytí. Výměna vrchního krytí při prosaku. Natahovat kompresní podkolenky přes den, pokud není převázáno krátkotažným obinadlem. A na noc možno sejmout, tato kombinace krytí a doporučených pokynů až do zhojení bez změny.

Postupný proces:

Obrázek 19 1. měsíc od zahájení léčby bércového vředu

Zdroj: MUDr Helena Pilnajová, použito se souhlasem

Kontrola 6.11.2023: Vše dodržovat podle doporučení z první návštěvy.

Obrázek 20 4. měsíc od zahájení léčby bércového vředu

Zdroj: MUDr Helena Pilnajová, použito se souhlasem

Kontrola 19.2.2024: Vše dodržovat podle doporučení z první návštěvy.

Obrázek 21 5. měsíc od zahájení léčby bércového vředu

Zdroj: MUDr Helena Pilnajová, použito se souhlasem

Kontrola 25.3.2024: Poslední kontrola ve stabilizovaném stavu.

3.3 Kazuistika C – Onkologická rána

Paní K.M., narozena 1953

Osobní anamnéza: Paní K.M. je pacientka, která se v nedávné době začala léčit pro nádorové onemocnění prsu. Jedná se o nález v levém prsu, konkrétně karcinom označený jako T4bN1MX – tedy pokročilá forma s podezřením na postižení lymfatických uzlin, bez prokázaných metastáz do vzdálených orgánů.

Zatímco v minulosti se léčila pouze s arteriální hypertenzí (vysokým krevním tlakem), v posledních měsících podstoupila mamografii, ultrazvukové vyšetření i biopsii. Nález byl posouzen jako vhodný k celkové farmakologické léčbě (pravděpodobně chemoterapii). Byla odeslána k onkologovi na další dovyšetření a stanovení léčebného postupu.

Lokálně je doporučena péče o kůži v postižené oblasti, včetně aplikace léčivých mastí (např. Braunovidon) a pravidelné krytí. Biopsie již byla provedena v ambulanci kliniky EUC a pacientka je v péči onkologie FN Motol. V současnosti paní K.M. užívá medikaci

na vysoký krevní tlak, jinak je zdravotně stabilní. Prognóza bude záviset na výsledcích dalšího vyšetření a odezvě na plánovanou léčbu.

Alergická anamnéza: Žádná

Farmakologická anamnéza: Tarka 1-0-0

Stav před zahájením léčby:

Obrázek 22 1. den záhájení léčby onkologické rány

Zdroj: MUDr Helena Pilnajová, použito se souhlasem

První kontrola 14.8.2023: Nekretomie. Nanesen Granudacyn gel, aby se rána řádně vyčistila a podpořila se granulace tkáně. Po vyčistění rány se aplikoval Lomateull Pro, polyesterový tyl s povlakem z vazelíny a hydrokoloidu. Na mřížku se přiloží absorpční kompresivní obklad s lepivým okrajem.

Doporučeno pacientovu: Udržovat ránu v suchu a čistotě. Převazovat denně – sejmout předchozí převaz, omýt vodou, použít dezinfekci (Braunol/Betadine). Na povlaky nanést Granudacyn gel, Lomateull Pro, obvazové krytí.

Postupný porces:

Obrázek 23 2.měsíc od zahájení léčby onkologické rány

Zdroj: MUDr Helena Pilnajová, použito se souhlasem

Kontrola 2.10.2023: Částečná nekretomie. Byl použit Granudacyn gel, pro řádné vyčistění rány. Na ránu aplikován Lomateull Pro, hydrokoloidní mřížka a sterilní absorpční krytí s lepivým okrajem.

Doporučení pacientovi: Udržovat ránu v suchu a čistotě. Převazovat denně, cestou sestry domácí péče – sejmout předchozí převaz, omýt vodou, dezinfekovat (Braunol/Betadine), na povlaky nanést Granudacyn gel, Lomateull H, krytí.

Obrázek 24 3. měcíc od zahájení léčby onkologické rány

Zdroj: MUDr Helena Pilnajová, použito se souhlasem

Kontrola 13.11.2023: Nanesen Lapis na hypergranulace. Rána vyčištěna Granudacyn gelem. Následně byl přiložen Lomateull Pro, na které se aplikovalo absorpční krytí s lepivým okrajem.

Doporučení pacientovi: Udržovat ránu v suchu a čistotě, převaz denně cestou sestry domácí péče – sejmout předchozí převaz, omýt vodou, dezinfikovat (Braunol/Betadine), na povlaky použít Granudacyn gel, Lomateull H, krytí.

Obrázek 25 5. měsíc od zahájení léčby onkologické rány

Zdroj: MUDr Helena Pilnajová, použito se souhlasem

Kontrola 22.1.2024: Nanesen Lapis na hypergranulace. Rána vyčištěna Granudacyn gelem. Následně byl přiložen Lomateull Pro, na které se aplikovalo absorpční krytí s lepivým okrajem.

Doporučení pacientovi: udržovat ránu v suchu a čistotě, převaz denně cestou sestry domácí péče – sejmout předchozí převaz, omýt vodou, dezinfikovat (Braunol/Betadine), na povlaky použít Granudacyn gel, Atrauman Ag, krytí.

Obrázek 26 6. měsíc od zahájení léčby onkologické rány

Zdroj: MUDr Helena Pilnajová, použito se souhlasem

Kontrola 19.2.2024: Použit Granudacyn gel, pro očitění rány. Na ránu umístěn Atrauman Silicon, je hydrofobní krytí, které podporuje granulaci s obnovuje narušenou tkáň. A následně sekundární krytí s lepivým okrajem.

Doporučení pacientovi: Udržovat ránu v suchu a čistotě. Převazovat denně cestou sestry domácí péče – sejmout předchozí převaz, omýt vodou, dezinfikovat (Braunol/Betadine). Na spodinu rány nanést Granudacyn gel, Atrauman Silicon, krytí.

Obrázek 27 8. měsíc od zahájení léčby onkologické rány

Zdroj: MUDr Helena Pilnajová, použito se souhlasem

Kontrola 22.4.2024: Konečný výsledek léčby.

3.4 Zhodnocení kazuistik

Kazuistika A – Dekubit IV. stupně

Pacient S.J., ročník 1958, představuje typický příklad polymorbidního, imobilního pacienta s řadou chronických diagnóz, u kterého došlo ke vzniku hlubokého dekubitu IV. stupně v oblasti hýždí. Jeho zdravotní stav je ovlivněn závažnými kardiologickými, neurologickými i interními onemocněními. Klíčovým aspektem kazuistiky je komplexnost ošetřovatelské péče a dlouhodobý léčebný proces, který trval více než 16 měsíců.

Zhodnocení případu ukazuje na nezbytnost multidisciplinárního přístupu – pacient trpí kvadruparézou po poranění krční páteře, je trvale imobilní, což je hlavní rizikový faktor pro vznik dekubitů. Kromě toho se potýká s renální insuficiencí, obezitou, srdeční arytmií a celkovou kachexií po septickém šoku. Dekubit IV. stupně byl řešen kombinací chirurgické a lokální terapie, přičemž léčba zahrnovala pravidelné nekrektomie, použití antiseptických a absorpčních krytí (např. Silvercel, RespoSorb Super, HydroSorb, Atrauman Ag), důsledné polohování, hydrataci a výživu. Důležitou roli sehrála domácí ošetřovatelská péče.

Pozitivní závěr léčby – hojení hlubokého dekubitu – lze vnímat jako důkaz účinnosti kombinovaného přístupu a vysoké kvality dlouhodobé péče. Tento případ zároveň poukazuje na náročnost a délku léčby u pacientů s minimální soběstačností a vysokým stupněm rizika komplikací. Pro klinickou praxi je důležitým ponaučením důsledná prevence dekubitů, edukace pečujícího personálu i rodiny, a včasná intervence při prvních známkách poškození kůže.

Kazuistika B – Ulcerace dolní končetiny (bércový vřed)

Pacient K.R., narozen 1963, je dlouhodobě sledovaný pro kombinaci kardiovaskulárních, neurologických a interních onemocnění, včetně ICHS, CMP, dilatační kardiomyopatie a chronického poškození ledvin. V minulosti prodělal závažnou sepsi způsobenou Staphylococcus aureus, což vedlo k dalšímu zhoršení renálních funkcí. Mezi další rizikové faktory patří hepatitida C, kouření a anamnéza abúzu návykových látek.

Výskyt chronického bércového vředu je v tomto případě logickým důsledkem špatné mikrocirkulace, snížené srdeční výkonnosti, oslabeného imunologického systému a pravděpodobné poruchy žilního odtoku. Léčba probíhala ambulantně, s důrazem na pravidelné převazy a pečlivou lokální terapii – kombinace Granudacyn gelu, HydroSorb gelu a kompresní terapie. Dodržována byla přísná režimová opatření včetně elevace končetin a důrazu na hygienu rány. Kontroly v průběhu pěti měsíců ukázaly na stabilizaci stavu bez zhoršení, s postupným zlepšením místního nálezu.

Případ ukazuje, že i přes těžké základní onemocnění může být konzervativní přístup efektivní, pokud je důsledně dodržován. Klíčovým faktorem úspěchu byla dobrá spolupráce pacienta a domácí péče, včetně edukace ohledně režimových opatření. Tento případ lze chápat jako ilustraci významu dlouhodobé, pravidelné ošetřovatelské péče a důsledné prevence relapsu ulcerací u kardiologicky zatížených pacientů.

Kazuistika C – Onkologická rána

Paní K.M., ročník 1953, byla v době zahájení léčby onkologické rány nově diagnostikovanou pacientkou s karcinomem prsu ve stadiu T4bN1MX. Jedná se o pokročilé nádorové onemocnění s postižením kůže a podezřením na regionální uzliny. Tento typ nádoru se může manifestovat vznikem tzv. onkologické rány – ulcerace nádorového původu, která je velmi bolestivá, infekčně riziková a obtížně se hojí.

Léčba byla zahájena lokální péčí, která zahrnovala nekretomie, aplikaci antiseptických gelů (Granudacyn), sorbčních a atraumatických krytí (Lomateull Pro, Atrauman Ag, Atrauman Silicon) a každodenní převazy cestou domácí péče. V některých fázích byla použita i léčba lapisem na hypergranulace. Průběh léčby ukázal na určité zlepšení lokálního nálezu, i když vzhledem k povaze základního onemocnění nelze očekávat plné zhojení bez radikální onkologické intervence.

Případ je důležitý z pohledu ošetřovatelské péče o onkologické pacienty – ukazuje, že i při pokročilém stadiu nemoci lze pomocí vhodné lokální terapie výrazně zlepšit kvalitu života pacienta. Onkologické rány vyžadují specifický přístup, který zohledňuje nejen hojení, ale i kontrolu zápachu, exsudátu, bolesti a psychického dopadu na pacientku. V tomto případě byla důležitá i kontinuita péče, úzká spolupráce s onkologem a edukace pacientky i rodiny.

Tyto tři kazuistiky představují různé, ale zároveň typické klinické situace, se kterými se lze setkat v rámci domácí, ambulantní i nemocniční péče. Každý případ ukazuje význam individualizovaného přístupu, důsledné ošetřovatelské péče, kvalitní komunikace mezi zdravotníky a význam režimových opatření. Pro absolventskou práci mají tyto kazuistiky vysokou výpovědní hodnotu, neboť propojují teorii s praxí a umožňují hlubší pochopení složitosti péče o chronicky nemocné pacienty.

4. Diskuse

V této práci jsem se zaměřila na proces hojení ran, který je v praxi zdravotníků každodenní a často velmi náročnou výzvou. A při mé práci v prodejně pomůcek zdravotnické techniky se s těmito problémy setkáváme velice často, kdy k nám pacienti chodí pro radu a pomoc ještě před tím, než dojdou k lékaři a snaží se dát vše do pořádku pomocí samoléčby.

Při zpracování teoretické části jsme se dozvěděli vše o kůži a její funkci, která má velice zajímavé struktury a mnoha důležitými funkcemi. Zjistila jsem, že vývoj v oblasti léčby ran neustále pokračuje a vyvíjí se. Stále jsou upravovány nové moderní metody, jako je vlhké hojení, které je velice oblíbené a hodně efektivní. Také podtlaková terapie či využití iontů stříbra, jako je poměrně často používaný Atruman Ag. Který je za mě výborný používat i na hlubší odřeniny a podobné úrazy. Také je momentálně velice oblíbené medové krytí, jako je například L-mestiran nebo Vivamel, které bylo používáno již před mnoha a mnoha lety jako jeden z prvních pomocníků při zhojení ran. Tyto moderní metody představují účinný nástroj při zvládání i komplikovaných případů. V dnešní době je přístup k těmto pomůckám velice dobře dostupný, ale většinou je velice drahý. Ale v případě chronických ran, lze nechat schválit zahájení léčby na pojišťovně revizním lékařem. A pokud je léčba schválena, tak pojišťovna pacientovi hradí veškeré náklady. Tudíž je dostupná opravdu pro každého.

V praktické části jsem uvedla tři kazuistiky, pro mě zajímavých pacientů s různými typy ran – dekubit IV. stupně, ulcerace dolní končetiny a onkologická rána.

Proleženina byla opravdu velice hluboká. A tím, že o pacienta bylo opravdu dobře postaráno v rámci domácí péče se rána zahojila v poměrně krátké době.

V případě ulcerace dolních končetin byl proces vzhledem k pacientově minulosti trochu komplikovanější, ale nakonec se rána zhojila do přijatelné fáze.

Co se týká pacientky s onkologickou ránou, byl průběh léčby skvěle zvládnutý. Pacientka dobře spolupracovala a řádně prováděla veškeré doporučení. Díky takové spolupráci trval celý proces hojení pouhých půl roku.

U všech pacientů byl sledován komplexní přístup zahrnující pravidelné převazy, použití specifických krytí dle fáze hojení a důsledná edukace pacienta o domácí péči. Výsledky ukázaly, že kombinace moderních krycích materiálů a pravidelné kontroly a řádná péče vede většině případů k úspěšnému zhojení. A sama jsem byla překvapena, že takovéto rány se dají zahojit i v poměrně krátké době.

Přínos praktické části je zejména v reálném pohledu na efektivitu jednotlivých metod a ve zdůraznění nutnosti individuálního přístupu ke každému pacientovi, protože každý pacient má jinou osobní, farmakologickou a alergickou anamnézu, jinak spolupracuje a dodržuje veškerá opatření. Přestože byly zaznamenány i nějaké komplikace, léčba byla úspěšná, což svědčí o správně zvolené terapii i dobré spolupráci s pacientem.

5. Závěr

Cílem této práce bylo přiblížit problematiku hojení ran, a to jak z teoretického, tak praktického hlediska. Sama jsem se v rámci své profese, jakožto pracovníka v prodejně zdravotní techniky, o této problematice chtěla dozvědět víc, protože k nám často dochází pacienti s prosbami o rady dříve, než půjdou k lékaři. Práce ukázala, že správná diagnostika, výběr vhodné léčby a pravidelná péče jsou klíčové pro úspěšné zhojení ran. Což je v dnešní době dobře realizovatelné, protože máme opravdu mnoho možností, jaké terapie volit. Zároveň je důležité edukovat pacienty a motivovat je k aktivní spolupráci při léčbě.

Z teoretického hlediska bylo objasněno, jak kůže funguje, jaké jsou fáze hojení ran, jaké existují druhy ran a jaké moderní metody lze v jejich léčbě využít. Praktická část následně potvrdila teoretická východiska prostřednictvím konkrétních kazuistik, vybraných pacientů se zajímavými ranami. Kde jsem sama byla překvapena, jaké nehezké rány se dají zahojit, když pacient dbá na veškerá doporučení a opatření.

Zpracování této práce mi umožnilo rozšířit znalosti, které mohu nadále uplatňovat ve své profesi. Věřím, že získané informace přispějí nejen k lepší orientaci v problematice, ale především k vyšší kvalitě poskytované péče v oblasti zdravotnických potřeb.

6. Summary

I chose the topic of wound healing for my thesis. Due to my profession, this subject interested me, and I wanted to improve my professional skills.

The theoretical part is divided into several sections.
In the first part, I focused on the structure and numerous functions of the skin.
I also described the differences between acute and chronic wounds, the phases of wound healing, and the methods used — from traditional therapy to modern approaches such as moist wound healing, negative pressure therapy, and the use of advanced dressing materials.

I focused in particular on pressure ulcers, which occur in immobile patients as a result of prolonged pressure. I described all four stages of pressure ulcers, how to properly care for a patient with such a condition, emphasizing that prevention — especially patient repositioning — is key. I also discussed suitable dressing materials for treatment.

Another frequently addressed issue is lower limb ulceration, most commonly caused by vascular system disorders. These ulcers are classified into three main categories: venous insufficiency, diabetes mellitus, and lower limb ischemia. In these cases, compression therapy using short-stretch bandages is an appropriate preventative measure.

The practical part includes three case studies of patients with different types of wounds. I described the treatment process for each patient and the final outcomes.
The aim of the thesis was to present the process of wound healing to both professional and lay audiences and to highlight the importance of an individual approach to each patient.

The results show that an appropriate combination of methods and consistent care lead to successful healing.

Bibliografie

Literární zdroje

[1] KOUTNÁ, Markéta a ULRYCH, Ondřej. *Manuál hojení ran v intenzivní péči*. Praha: Galén, [2015]. ISBN 978-80-7492-190-2.

[2] STRYJA, Jan. *Débridement a jeho úloha v managementu ran: jak vyčistit ránu rychle a efektivně*. Semily: Geum, 2015. ISBN 978-80-87969-13-7.

[3] STRYJA, Jan; KRAWCZYK, Petr; HÁJEK, Michal a JALŮVKA, František. *Repetitorium hojení ran 2*. Vydání 2. Semily: Geum, 2016. ISBN 978-80-87969-18-2.

[4] POKORNÁ, Andrea a MRÁZOVÁ, Romana. *Kompendium hojení ran pro sestry*. Sestra. Praha: Grada Publishing, 2012. ISBN 978-80-247-3371-5.

[5] BRABCOVÁ, Soňa. *Péče o rány: pro sestry a ostatní nelékařské profese*. Sestra. Praha: Grada Publishing, 2021. ISBN 978-80-271-3133-4.

[6] HLINKOVÁ, Edita; NEMCOVÁ, Jana a HUĽO, Edward. *Management chronických ran*. Sestra. Praha: Grada Publishing, 2019. ISBN 978-80-271-0620-2.

[7] HARTMAN-RICO. *Léčba rány,* [online], [2025] [cit. 2025-02-13]. Dostupný z WWW: <*www.lecbarany.cz/odbornik/typy-lecby/hydroterapie*>.

[8] HARTMAN-RICO, *Kompresivní terapie,* [online], [2025] [cit. 2025-02-13]. Dostupný z WWW: <https://www.lecbarany.cz/kompresivni-terapie>.

[9] HOJENIRAN.CZ, *Léčba kontrolovaným podtklakem,* [online], [2025] [cit. 2025-02-13]. Dostupný z WWW:<https://www.hojeniran.cz/moderni-lecba/lecba-ran-kontrolovanym-podtlakem/>.

[10] KYSLÍKOVÁ TERAPIE, *pooperační hojení ran,* [online], [2025] [cit. 2025-02-13]. Dostupný z WWW: <https://www.kyslikovaterapie.cz/post/pooperacni-hojeni-ran>.

[11] DEKUBITY.EU, Zásady prevence vzniku proleženin, [online], [2025] [cit. 2025-02-15]. Dostupný z WWW:< https://www.dekubity.eu/informace-pro-verejnost/prevence/>.

[12] HARTMAN-RICO, *Dekubitus,* [online], [2025] [cit. 2025-03-22]. Dostupný z WWW:< https://www.lecbarany.cz/odbornik/diagnozy/dekubitus>.

[13] CENTRUM DOPORUČENÝCH POSTUPŮ PRO PRAKTICKÉ LÉKAŘE, *Chronický vřed dolní končetiny,* [online] [2007] [2025-03-22]. Dostupný z WWW:<https://svl.cz/svl-

docs/doporucene-postupy/58/chronicky-vred-dolni-koncetiny-2007.pdf?utm_source=chatgpt.com>.

[14] HARTMAN-RICO, *Arteriální bércový vřed,* [online], [2025] [cit. 2025-03-22]. Dostupný z WWW:<https://www.lecbarany.cz/odbornik/diagnozy/arterialni-bercovy-vred?utm_source=chatgpt.com>.

[15] INTERNÍ MEDICÍNA, *Ischemická choroba dolních končetin,* [online] [2007] [2025-03-22]. Dostupný z WWW:<https://www.internimedicina.cz/pdfs/int/2007/04/05.pdf?utm_source=chatgpt.com>.

[16] HARTMAN-RICO, *Krycí materiály,* [online], [2025] [cit. 2025-03-23]. Dostupný z WWW:<https://www.lecbarany.cz/odbornik/o-lecbe-ran/kryci-materialy>.

[17] POSPÍŠILOVÁ, Alena. *Léčba chronických ran moderními krycími prostředky,* [online], [2010] [cit. 2025-03-31]. Dostupný z WWW:< https://farmaciepropraxi.cz/pdfs/lek/2010/06/04.pdf>.

[18] Mölnlycke, *Ošetření ran, Mepiform,* [online], [2025] [cit. 2025-03-31]. Dostupný z WWW:< https://www.osetreniran.cz/produkty/mepiform#about>.

[19] proSestru.cz, *Terapeutické působení medu v rámci hojení ran,* [online], [cit. 2025-04-20]. Dostupný z WWW:<https://www.prosestru.cz/tema/vlhke-kryti-ran/detail/terapeuticke-pusobeni-medu-v-ramci-hojeni-ran-7285>

Přílohy

Příloha 1: Souhlas se sběrem dat

Povolení sběru dat pro kazuistiku v absolventské práci

Žadatel:	Tereza Minaříková
Datum narození:	10.2.1990
Vzdělávací instituce:	VOŠ MILLS, s.r.o. Čelákovice/ Diplomovaný farmaceutický asistent
Téma absolventské práce:	Hojení ran
Požadavek:	Povolení o sběru dat pacientů s fotodokumentací, v rámci hojící se rány.
Doba sběru informací:	od 6/2023 do 6/2024

Pracoviště, kde bude sběr probíhat: Oblastní nemocnice Kladno, a.s., Chirurgická ambulance.

22 101 062	**Oblastní nemocnice Kladno, a.s., nemocnice Středočeského kraje** Vančurova 1548, 272 59 Kladno IČ: 27256537, tel.: 312 606 111
	CHIRURGICKÉ ODDĚLENÍ ambulance

.....

MUDr. Helena Pilnajová

Prohlášení:
Žadatel se zavazuje, že zachová mlčenlivost o skutečnostech, o nichž se dozví v souvislosti s provedeným sběrem dat. Získaná data budou použita pouze pro účely absolventské práce. Jiná prezentace výsledků bude konzultována s pracovištěm, kde sběr probíhal.

V Kladně dne 25.5.2023

Příloha 2: Soupis obrázků

Obrázek 1 Gázové krytí 21
Obrázek 2 Hydrogelové krytí 22
Obrázek 3 Antiseptické krytí s mastí a stříbrem Atrauman Ag 23
Obrázek 4 Aquacel AG + extra 24
Obrázek 5 Hydrokoloidní krytí Hydrocoll Thin 25
Obrázek 6 Antimikrobiální PU pěnové krytí 26
Obrázek 7 Adaptic neadherentní krytí 27
Obrázek 8 3M Tegaderm transparentní filmové krytí 28
Obrázek 9 Absorpční krytí 28
Obrázek 10 Dekubit I. stupně 33
Obrázek 11 Dekubit IV. stupně 33
Obrázek 12 1. den zahájení léčby dekubitu IV. stupně 38
Obrázek 13 1. měsíc od zahájení léčby dekubitu IV. stupně 38
Obrázek 14 4. měsíc od zahájení léčby dekubitu IV. stupně 39
Obrázek 15 9. měsíc od zahájení léčby dekubitu IV. stupně 40
Obrázek 16 10. měsíc od zahájení léčby dekubitu IV. stupně 40
Obrázek 17 1 rok a 5. měsíců od zahájení léčby dekubitu IV. stupně 41
Obrázek 18 1. den zahájení léčby bércového vředu 42
Obrázek 19 1. měsíc od zahájení léčby bércového vředu 43
Obrázek 20 4. měsíc od zahájení léčby bércového vředu 43
Obrázek 21 5. měsíc od zahájení léčby bércového vředu 44
Obrázek 22 1. den záhájení léčby onkologické rány 45
Obrázek 23 2.měsíc od zahájení léčby onkologické rány 46
Obrázek 24 3. měcíc od zahájení léčby onkologické rány 46
Obrázek 25 5. měsíc od zahájení léčby onkologické rány 47
Obrázek 26 6. měsíc od zahájení léčby onkologické rány 48
Obrázek 27 8. měsíc od zahájení léčby onkologické rány 48