



VYSOKÉ UČENÍ TECHNICKÉ V BRNĚ

BRNO UNIVERSITY OF TECHNOLOGY

FAKULTA ELEKTROTECHNIKY A KOMUNIKAČNÍCH TECHNOLOGIÍ

FACULTY OF ELECTRICAL ENGINEERING AND COMMUNICATION

ÚSTAV BIOMEDICÍNSKÉHO INŽENÝRSTVÍ

DEPARTMENT OF BIOMEDICAL ENGINEERING

SEGMENTACE VÝZNAMNÝCH STRUKTUR V OBRAZOVÝCH DATECH SÍTNICE

SEGMENTATION OF IMPORTANT STRUCTURES IN RETINAL IMAGES

BAKALÁŘSKÁ PRÁCE

BACHELOR'S THESIS

AUTOR PRÁCE

AUTHOR

Václav Trojánek

VEDOUCÍ PRÁCE

SUPERVISOR

Ing. Jan Odstrčilík, Ph.D.

BRNO 2024



Bakalářská práce

bakalářský studijní program **Biomedicínská technika a bioinformatika**

Ústav biomedicínského inženýrství

Student: Václav Trojánek

ID: 237020

Ročník: 3

Akademický rok: 2023/24

NÁZEV TÉMATU:

Segmentace významných struktur v obrazových datech sítnice

POKYNY PRO VYPRACOVÁNÍ:

1) Seznamte se s principem snímání očního pozadí pomocí experimentálního video oftalmoskopu a fundus kamery. 2) Proveďte literární rešerši prací zabývajících se detekcí a segmentací diagnosticky významných struktur v obrazových datech sítnice. Zaměřte se hlavně na metody, které jsou robustní vůči šumu a artefaktům v obraze. 3) Vybrané metody blíže nastudujte a proveďte jejich implementaci ve vybraném programovém prostředí. 4) Implementované algoritmy otestujte a vyhodnoťte na dostupných datech. 5) Proveďte diskusi dosažených výsledků a zhodnoťte účinnost a využitelnost aplikovaného řešení.

DOPORUČENÁ LITERATURA:

[1] KIM, G.Y., LEE, S.H., KIM, S.M. Automated segmentation and quantitative analysis of optic disc and fovea in fundus images. *Multimed Tools Appl* 80, 24205–24220, 2021.

[2] CERVANTES, J., CERVANTES, J., GARCÍA-LAMONT, F., et al. A comprehensive survey on segmentation techniques for retinal vessel segmentation. *Neurocomputing*, Vol. 556, 2023.

Termín zadání: 5.2.2024

Termín odevzdání: 29.5.2024

Vedoucí práce: Ing. Jan Odstrčilík, Ph.D.

doc. Ing. Jana Kolářová, Ph.D.
předseda rady studijního programu

UPOZORNĚNÍ:

Autor bakalářské práce nesmí při vytváření bakalářské práce porušit autorská práva třetích osob, zejména nesmí zasahovat nedovoleným způsobem do cizích autorských práv osobnostních a musí si být plně vědom následků porušení ustanovení § 11 a následujících autorského zákona č. 121/2000 Sb., včetně možných trestněprávních důsledků vyplývajících z ustanovení části druhé, hlavy VI. díl 4 Trestního zákoníku č.40/2009 Sb.

ABSTRAKT

Tato bakalářská práce se zaměřuje na segmentaci významných struktur v obrazových datech sítnice s cílem zlepšit diagnostiku a léčbu očních onemocnění. V práci jsou zkoumány a implementovány metody analýzy obrazů sítnice. Práce začíná přehledem anatomie oka a principů snímání očního pozadí pomocí fundus kamery a experimentálního video oftalmoskopu. Následuje podrobná literární rešerše zaměřená na aktuální metody detekce a segmentace diagnosticky významných struktur, jako jsou optický disk, žlutá skvrna a krevní cévy. Klíčovou částí práce je implementace a testování vybraných algoritmů, včetně Houghovy transformace pro detekci optického disku, OTSU prahování pro segmentaci krevních cév a detekci žluté skvrny na základě předchozí segmentace optického disku.

KLÍČOVÁ SLOVA

segmentace, detekce, optický disk, žlutá skvrna, cévy sítnice, fundus kamera, video oftalmoskop, OTSU prahování, Houghova transformace, detekce žluté skvrny, DRIVE, HRF, DRIONS-DB

ABSTRACT

This bachelor thesis focuses on the segmentation of significant structures in retinal image data to improve the diagnosis and treatment of ocular diseases. Methods of retinal image analysis are investigated and implemented in this thesis. The thesis begins with an overview of the anatomy of the eye and the principles of background eye imaging using a fundus camera and an experimental video ophthalmoscope. This is followed by a detailed literature search focusing on current methods for the detection and segmentation of diagnostically important structures such as the optic disc, macula and blood vessels. A key part of the work is the implementation and testing of selected algorithms, including Hough transform for optic disc detection and OTSU thresholding for blood vessel segmentation and yellow spot detection based on previous optic disc segmentation.

KEYWORDS

segmentation, detection, optic disc, macula, retinal vessels, fundus camera, video ophthalmoscope, OTSU thresholding, Hough transformation, macula detection, DRIVE, HRF, DRIONS-DB

TROJÁNEK, Václav. *Segmentace významných struktur v obrazových datech sítnice*. Bakalářská práce. Brno: Vysoké učení technické v Brně, Fakulta elektrotechniky a komunikačních technologií, Ústav biomedicínského inženýrství, 2023. Vedoucí práce: Ing. Jan Odstrčilík, Ph.D.

Prohlášení autora o původnosti díla

Jméno a příjmení autora: Václav Trojánek
VUT ID autora: 237020
Typ práce: Bakalářská práce
Akademický rok: 2023/24
Téma závěrečné práce: Segmentace významných struktur v obrazových datech sítnice

Prohlašuji, že svou závěrečnou práci jsem vypracoval samostatně pod vedením vedoucí/ho závěrečné práce a s použitím odborné literatury a dalších informačních zdrojů, které jsou všechny citovány v práci a uvedeny v seznamu literatury na konci práce.

Jako autor uvedené závěrečné práce dále prohlašuji, že v souvislosti s vytvořením této závěrečné práce jsem neporušil autorská práva třetích osob, zejména jsem nezasáhl nedovoleným způsobem do cizích autorských práv osobnostních a/nebo majetkových a jsem si plně vědom následků porušení ustanovení § 11 a následujících autorského zákona č. 121/2000 Sb., o právu autorském, o právech souvisejících s právem autorským a o změně některých zákonů (autorský zákon), ve znění pozdějších předpisů, včetně možných trestněprávních důsledků vyplývajících z ustanovení části druhé, hlavy VI. díl 4 Trestního zákoníku č. 40/2009 Sb.

Brno

.....

podpis autora*

* Autor podepisuje pouze v tištěné verzi.

PODĚKOVÁNÍ

Rád bych poděkoval vedoucímu bakalářské práce panu Ing. Janu Odstrčilíkovi, Ph.D. za odborné vedení, konzultace, trpělivost a podnětné návrhy k práci.

Obsah

Úvod	11
1 Anatomie oka	12
1.1 Anatomie sítnice	13
2 Snímání očního pozadí	15
2.1 Oftalmoskopie	15
2.2 Experimentální video oftalmoskopie	16
2.3 Fundus kamera	16
3 Metody segmentace obrazů sítnice	18
3.1 Metody segmentace optického disku	18
3.2 Metody segmentace žluté skvrny	20
3.3 Metody segmentace cév	22
4 Implementace vybraných metod	24
4.1 Detekce optického disku pomocí Houghovy transformace	24
4.1.1 Předzpracování	26
4.1.2 Detekce optického disku	29
4.2 Segmentace krevních cév pomocí prahování OTSU	31
4.3 Segmentace žluté skvrny s využitím optického disku	35
4.3.1 Předzpracování	36
4.3.2 Nalezení místa zájmu a detekce žluté skvrny	38
5 Použité databáze	42
5.1 DRIONS-DB	42
5.2 HRF	42
5.3 DRIVE	44
6 Diskuse výsledků	46
6.1 Použité metriky	46
6.2 Výsledky detekce optického disku	47
6.3 Výsledky segmentace cév pomocí OTSU prahování	55
6.4 Výsledky detekce žluté skvrny	61
Literatura	67
Seznam symbolů a zkratek	75

Seznam obrázků

1.1	Řez okem[40]	12
2.1	Přímá oftalmoskopie[12]	15
2.2	Nepřímá oftalmoskopie[12]	16
2.3	Principiální schéma fundus kamery (1 – zobrazovací jednotka; 2,3,4 – – poziční jednotka; 5 – operační panel pro lékaře; 6 – objektiv; 7 – počítač) [34]	17
3.1	Důležité struktury sítnice [10]	18
4.1	Plnění Houghova prostoru kružnicí s pevným poloměrem [38]	25
4.2	Vyjádření bodu o neznámém poloměru v parametrickém prostoru [37]	25
4.3	a) Původní obraz b) Zelený kanál obrazu	27
4.4	a) Obraz po aplikaci Gaussova rozostření b) Obraz po aplikaci morfo- fologického otevření	27
4.5	Jednotlivé kroky předzpracování ROI. a) Gaussovo rozostření b) kom- binace rozostřeného obrazu s původním c) morfologické zavření d) ekvalizace histogramu	28
4.6	Blokový diagram zisku ROI a předzpracování	28
4.7	a) Místo zájmu po Cannyho detekci hran b) Místo zájmu po morfo- logické dilataci	29
4.8	Obraz před detekcí a obraz po detekci optického disku	30
4.9	Blokový diagram detekce OD a vykreslení	31
4.10	Obrázek po aplikaci CLAHE algoritmu	33
4.11	Obrázek po aplikaci top-hat transformace	33
4.12	Obrázek po aplikaci OTSU prahování	34
4.13	Výsledná detekce krevních cév	34
4.14	Blokový diagram segmentace cév pomocí prahování OTSU	35
4.15	Původní obraz a obraz po úpravě sytosti	36
4.16	Jednotlivé kroky předzpracování: a) Šedotónový obraz b) Obraz po morfologickém otevření c) Obraz po morfologickém zavření d) Obraz po ekvalizace histogramu	37
4.17	Binární obraz po prahování	37
4.18	Blokový diagram předzpracování obrazu pro detekci žluté skvrny	38
4.19	Potenciální místa zájmu v originálním obraze - zelená okna s kon- stantou d , modrá okna s konstantou d_i	39
4.20	Finální obraz s detekovanou žlutou skvrnou	40
4.21	Blokový diagram nalezení místa zájmu a detekce žluté skvrny	41
5.1	Obrázek image_010.jpg z DRIONS-DB databáze	42
5.2	Obrázek 03_h.jpg - zdravý jedinec z HRF databáze	43

5.3	Obrázek 03_dr.jpg - pacient s diabetickou retinopatií z HRF databáze	44
5.4	Obrázek 03_g.jpg - pacient s glaukomem z HRF databáze	44
5.5	Obrázek 01_test.tif z DRIVE databáze	45
6.1	Úspěšná detekce optického disku. Zelená barva = TP, červená = FP, modrá = FN	47
6.2	Neúspěšná detekce optického disku. Zelená barva = TP, červená = FP, modrá = FN	48
6.3	Obrázek krabicových grafů vypočtených metrik segmentace OD pro DRIONS-DB databázi	52
6.4	Obrázek krabicových grafů vypočtených metrik segmentace OD pro HRF databázi	55
6.5	Srovnání výsledku segmentace OTSU metodou pro DRIVE databázi - zelená = TP, červená = FP	56
6.6	Obrázek krabicových grafů vypočtených metrik segmentace cév po- mocí OTSU prahování pro DRIVE databázi	57
6.7	Srovnání výsledku segmentace OTSU metodou pro HRF databázi - zelená = TP, červená = FP	60
6.8	Obrázek krabicových grafů vypočtených metrik segmentace cév po- mocí OTSU prahování pro HRF databázi	60
6.9	Příklad odstraněných snímků z DRIONS-DB databáze - image_099.jpg a image_110.jpg	61
6.10	Příklad odstraněných snímků z DRIVE databáze - 23_training.tif a 31_training.tif	62
6.11	Příklad odstraněných snímků z HRF databáze - 08_dr.jpg a 13_g.jpg	62
6.12	Příklad úspěšné detekce žluté skvrny DRIONS-DB - image_027.jpg a image_039.jpg	63
6.13	Příklad nesprávné detekce žluté skvrny DRIONS-DB - image_066.jpg a image_098.jpg	63
6.14	Příklad úspěšné detekce žluté skvrny DRIVE - 02_test.tif a 36_tra- ining.tif	64
6.15	Příklad nesprávné detekce žluté skvrny DRIVE - 06_test.tif a 26_tra- ining.tif	64
6.16	Příklad úspěšné detekce žluté skvrny HRF - 04_dr.jpg a 13_h.jpg . .	65
6.17	Příklad nesprávné detekce žluté skvrny HRF - 03_h.jpg a 10_dr.JPG	65

Úvod

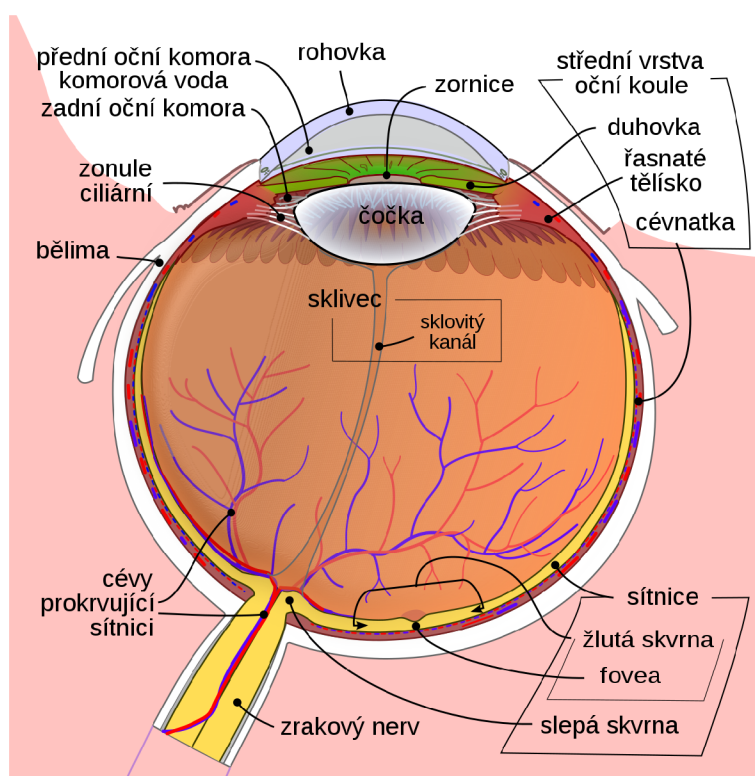
V současné době je oblast medicínského zobrazování a analýzy obrazových dat sítnice jednou z klíčových oblastí biomedicínského výzkumu. Přesná diagnostika a efektivní léčba očních onemocnění jsou nezbytné pro udržení kvality života pacientů, což činí pokroky v této oblasti důležitými. Tato bakalářská práce se zaměřuje na zkoumání a implementaci metod pro segmentaci významných struktur v obrazových datech sítnice. Důraz je kladen na robustnost těchto metod vůči šumu a artefaktům, které mohou být přítomny v obrazech.

Prvním krokem v této práci je podrobné seznámení s anatomíí oka a technikami snímání očního pozadí pomocí fundus kamery a experimentálního video-ofthalmoskopu. Následně je provedena literární rešerše aktuálních metod detekce a segmentace diagnosticky významných struktur, jako jsou optický disk, žlutá skvrna a krevní cévy.

Hlavní částí této práce je implementace vybraných algoritmů. Použité metody zahrnují Houghovu transformaci pro detekci optického disku, OTSU prahování pro segmentaci krevních cév a detekci žluté skvrny na základě předchozí segmentace optického disku. Tyto metody jsou testovány na dostupných obrazových datech, aby se ověřila jejich účinnost. Výsledky testování jsou následně porovnány s metodami jiných autorů.

1 Anatomie oka

Světlo je elektromagnetické vlnění, jehož barvu a intenzitu vnímáme pomocí receptorů umístěných v sítnici oka. Orgánem vidění je oční bulva (bulbus oculi), jejíž řez je vidět na obrázku 1.1. Pomocí zrkového orgánu můžeme vnímat nejen světlo a jeho jednotlivé vlastnosti, ale také tvar, pohyb a prostorové rozložení předmětů. Oční bulva je zasazena v dutině oční jamky, která je ohraničena kostmi lebky. Vysoce mobilní bulbus spočívá na tukovém polštáři, který zabraňuje poškození oka při dopadu na kostní základ. Vstup do očníce je uzavřen očními víčky.



Obr. 1.1: Řez okem[40]

Stěna oka se skládá ze tří vrstev: vnější vazivová vrstva - bělima, střední - cévnatka a vnitřní vrstva sítnice s jejími receptory. Bělima (sclera) je silná vazivová blána, která tvoří pevný obal bulvy. Pokrývá prakticky celé oko s výjimkou dvou míst: v přední části, kde přechází v rohovku, a v zadní části, kde vystupuje zrakový nerv. Průhledná rohovka (cornea) je tvořena slabými vazivovými lamelami, které jsou na sebe hustě přiložené. Funkce rohovky spočívá v ochraně před vnějšími vlivy jako jsou prach, špína nebo povrchová zranění. Díky své průhlednosti propouští do oka světlo. Cévnatka (choroidea) tvoří střední vrstvu oční koule. Obsahuje velké množství cév, které zajišťují výživu především zevní vrstvy sítnice. Sítnice (retina)

je vnitřní vrstvou oka. V sítnici jsou uloženy receptory, které dokáží reagovat na světelné záření. Struktura sítnice je velmi složitá - je tvořena mnoha buněčnými vrstvami. Pro vnímání světla a barev je zásadní buněčná vrstva, která se skládá z receptorů tyčinek a čípků. Oko reaguje na světlo pomocí těchto fotoreceptorů umístěných na sítnici. Aby byl zrakový vjem kvalitní, musí být na sítnici vytvořen obraz pozorované scény (převrácený a zmenšený). Toho se dosáhne za pomoci optických rozhraní (přední plocha rohovky, přední a zadní plocha čočky), na kterých se láme dopadající světlo a je zaostřováno na sítnici. Schopnost akomodace, neboli změny tvaru, která dokáže upravit lomivost dopadajících paprsků světla je důležitá pro možnost pozorování jak blízkých, tak vzdálených objektů. Změny tvaru čočky zajišťují stahy ciliárních svalů a jsou řízeny parasymptikem. Množství světla vstupujícího do oka reguluje duhovka. Nachází se v ní hladká svalová vlákna, která umožňují rozšiřování a zužování zornice. Zornice je malý kruhový otvor ve středu duhovky, jímž mohou procházet světelné paprsky dále do oka. Mezi rohovkou a čočkou se nachází komorový prostor, který duhovka dělí na přední a zadní komoru. Komory jsou naplněny komorovou tekutinou, která je tvořena v řasnatém tělísku, zesílené přední části cévnatky. Prostor uvnitř oka mezi čočkou a sítnicí je pak vyplněn gelovitou průhlednou hmotou – sklivcem. Tvar oční koule je dán jejím obalem (bělma) a také nitroočním tlakem, který převyšuje tlak okolí (běžně 10 – 21 mmHg). Zvýšený nitrooční tlak může snížit průtok krve v sítnici a zhoršit tak průběh glaukomu (zeleného zákalu). [16, 33]

1.1 Anatomie sítnice

Sítnice (retina) - jemná vícevrstvá membrána o tloušťce přibližně 0,2-0,4 mm. Na sítnici jsou jasně viditelné dva útvary - žlutá skvrna a optický disk neboli slepá skvrna - místo výstupu zrakového nervu a vstupu centrální retinální tepny, která se tam také větví do svých čtyř hlavních větví. Žlutá skvrna se nachází v tzv. centrální jamce obsahuje pouze čípky a je místem maximální ostrosti. Paprsky vycházející z objektu, na který je oko soustředěno, jsou zaostřeny právě sem. Histologicky je sítnice členěna na deset vrstev:

- Pigmentovaná epitelová vrstva: Tato vrstva absorbuje světlo a zabraňuje jeho odražení, což umožňuje jasnější obraz.
- Fotoreceptorová vrstva: Sestává z tyčinek a čípků. Tyčinky jsou citlivé na světlo a umožňují vidění v šeru, zatímco čípky detekují barvy a jsou zodpovědné za vidění za denního světla.
- Externí limitující membrána: Odděluje fotoreceptory od dalších buněk sítnice.

- Vnější nukleární vrstva: Obsahuje jádra fotoreceptorových buněk.
- Vnější plexiformní vrstva: Místo synaptických spojení mezi fotoreceptory a bipolárními buňkami.
- Vnitřní nukleární vrstva: Zahrnuje jádra bipolárních, horizontálních a amakrinových buněk.
- Vnitřní plexiformní vrstva: Zde se nachází spojení mezi bipolárními a gangliovými buňkami.
- Gangliová vrstva: Tvoří těla gangliových buněk, jejichž axony vytvářejí zrakový nerv.
- Vrstva nervových vláken: Obsahuje axony gangliových buněk vedoucí k zrakovému nervu.
- Vnitřní limitující membrána: Odděluje sítnici od sklivce.

V sítnici dochází k přeměně světelných vln na elektrické signály, což umožňuje mozkové zpracování obrazu. Tyčinky a čípky hrají zásadní roli v detekci světla a barev, což je klíčové pro naše vizuální vnímání. [8]

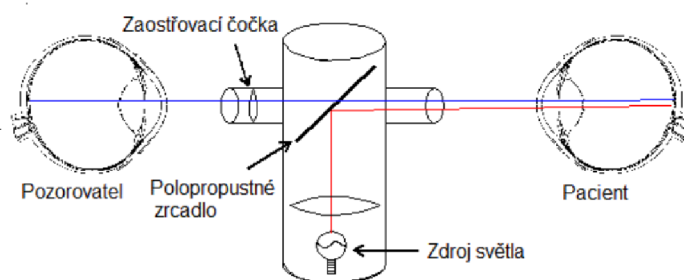
2 Snímání očního pozadí

V současné době se skenování očního pozadí provádí pomocí oftalmoskopu nebo fundus kamery. Skenování pozadí je jediným způsobem, jak neinvazivně pozorovat krevní cévy a další diagnosticky významné struktury. Tyto snímky lze použít k diagnostice očních a kardiovaskulárních onemocnění. Příkladem je diabetická retinopatie, makulární degenerace, zelený zákal (glaukom).

2.1 Oftalmoskopie

Oftalmoskopie je neinvazivní vyšetření zadní části oka, zejména sítnice. V zásadě se vnitřek oka osvětluje viditelným světlem a pozorují se paprsky odražené od sítnice. Odražené světelné paprsky lze pozorovat pouze tehdy, je-li osa pozorování přibližně stejná jako osa osvětlení. Oftalmoskopie se rozděluje na přímou a nepřímou. [18, 12]

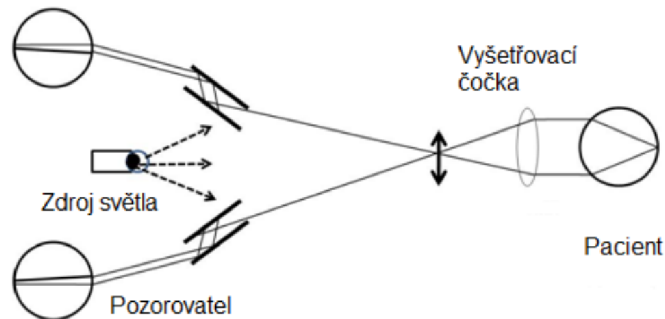
Přímá oftalmoskopie je nejčastěji využívaná metoda k objektivnímu vyšetření očního pozadí. Přímý oftalmoskop se skládá ze zdroje světla, polopropustného zrcadla a několika čoček. Světlo ze zdroje ozařuje polopropustné zrcadlo, kde je světlo odraženo na sítnici vyšetřovaného oka. Odražené světlo ze sítnice dopadá zpět do oftalmoskopu, proniká přes polopropustné zrcadlo, čočku a dopadá do oka vyšetřujícího. Pozorovaný obraz je přímý a asi 16x zvětšený. Schéma principu přímé oftalmoskopie je zobrazeno na obrázku 2.1 [12]



Obr. 2.1: Přímá oftalmoskopie[12]

Princip nepřímého oftalmoskopu se liší zejména ve vzdálenosti vyšetření. Vyšetření probíhá ze vzdálenosti cca 50 cm s využitím zdroje světla vycházejícího z čelenky nebo brýlí umístěných na hlavě vyšetřovatele a čočky. Čočka je umístěna v

blízké vzdálenosti od pacientova oka, prochází přes ni světlo a zároveň zobrazuje sítnici. Obraz sítnice je převrácený a zvětšený asi 4x. Lze však pozorovat větší plochu sítnice - zorné pole může dosahovat až 45°. Princip nepřímé oftalmoskopie je ukázán na obrázku 2.2 [18, 12]



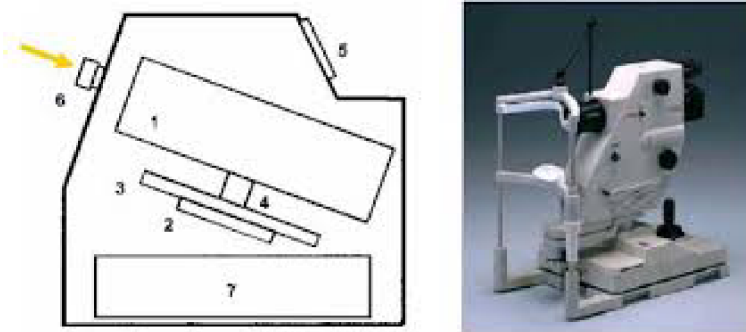
Obr. 2.2: Nepřímá oftalmoskopie[12]

2.2 Experimentální video oftalmoskopie

Video oftalmoskop je složen ze soustavy čoček, které slouží k nasměrování paprsků ze sítnice do CCD snímače, který má rozlišení 640 x 480 px a snímáný obraz je šedotónový. Jako zdroj světla je použita 575 nm LED. Pro snížení počtu rušivých odrazů a snížení expozice oka se snímá pouze okolí optického disku. Video oftalmoskop dokáže vytvářet videosekvence retinálních snímků s frekvencí 25 snímků za sekundu. Napájení a sběr dat je vyřešeno pomocí USB z počítače. [12]

2.3 Fundus kamera

Fundus kamera je modifikovaný mikroskop se záznamovými a měřicími funkcemi určený k pořizování snímků sítnice oka. Kamera funguje na principu nepřímé oftalmoskopie, přičemž primární zdroj bílého světla je zabudován v přístroji. Světlo je pomocí optického systému zaostřeno do oka pacienta, odráží se od sítnice a vrací se zpět do objektivu fundus kamery. Schéma fundus kamery je na obrázku 2.3



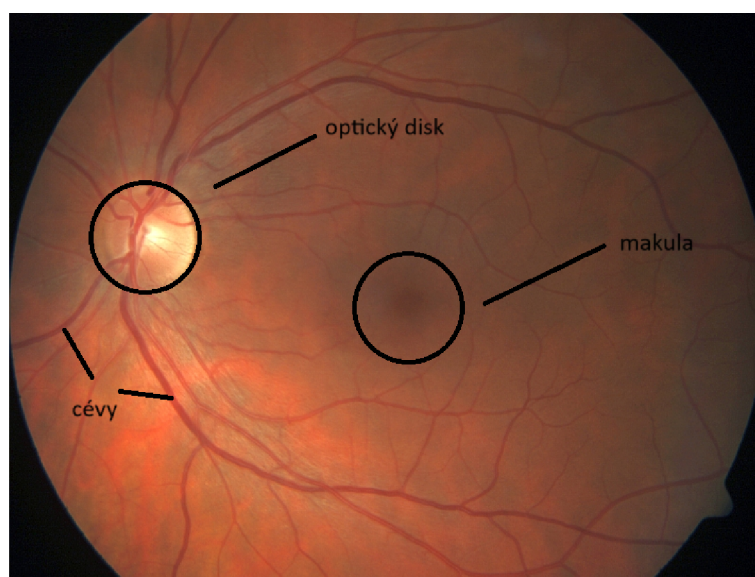
Obr. 2.3: Principiální schéma fundus kamery (1 – zobrazovací jednotka; 2,3,4 – poziční jednotka; 5 – operační panel pro lékaře; 6 – objektiv; 7 – počítač) [34]

Obraz je dále upravován pomocí dalšího optického systému, následně je zaznamenán a pomocí CCD čipu digitalizován a uložen do počítače. Výhodou fundus kamer je obvyklé vybavení systémem pro automatické ostření a nalezení středu sítnice. Dále je v nich zabudován systém automatického nastavení intenzity ozáření sítnice, systém vyhodnotí předchozí snímané obrazy a následně upraví intenzitu světla na základě průměru jasu z těchto obrazů. [34]

3 Metody segmentace obrazů sítnice

Segmentace obrazu je metoda digitálního zpracování obrazu, nebo spíše soubor metod založených na různých principech, který funguje tak, že automaticky rozdělí obraz na oblasti se společnými atributy, které obvykle mají nějaký smysluplný význam. Všem segmentačním metodám předchází důkladné předzpracování obrazu které zahrnuje odstranění šumu a zlepšení kvality obrazu. Krok předzpracování je klíčový k úspěšné segmentaci. [41]

Při segmentování obrazů sítnice rozeznáváme tři nejdůležitější struktury, kterými jsou optický disk neboli slepá skvrna, místo kudy vystupuje zrakový nerv a vstupuje a. centralis retinae, makula neboli žlutá skvrna, která je místem maximální ostrosti vidění a obsahuje pouze čípky a posledním útvarem jsou cévy které vyživují buňky sítnice. Tyto struktury jsou zobrazeny na obrázku 3.1 Segmentační techniky mohou pomoci klinickému personálu s diagnózou a monitoringem onemocnění.



Obr. 3.1: Důležité struktury sítnice [10]

3.1 Metody segmentace optického disku

Segmentace optického disku (OD) je důležitým a nezbytným krokem při stanovení referenčního rámce pro diagnostiku patologií zrakového nervu, jako je glaukom. Proto jsou spolehlivé segmentační techniky klíčové pro automatizovaný screening abnormalit hlavy zrakového nervu.[2]

V současné době se při zpracování obrazu velmi často využívá umělé inteligence a strojového učení. Stejně tak tomu je i při segmentaci optického disku.

Pro segmentaci obrazu se prosadila zejména konvoluční neuronová síť (CNN). CNN je dopředná umělá neuronová síť s konvolučními a sdružovacími operacemi, po kterých následuje dávková normalizační vrstva. Tyto vrstvy pomáhají urychlit učení a stabilizovat vstupy do hlubších sítí. Konvoluční vrstvy fungující prostřednictvím pohyblivých bodových součinů jsou klíčem k extrakci příznaků. Sítě CNN dosáhly pozoruhodného úspěchu v úlohách zpracování obrazu a překonaly tradiční algoritmy strojového učení při segmentaci oblastí optického disku na snímcích očního pozadí. Metoda zahrnuje zakódování každého pixelu v prostoru původního obrazu a přiřazení pravděpodobnosti sémantické značky. Tento přístup se ukázal jako účinný při zlepšování přesnosti a spolehlivosti detekce glaukomu pomocí segmentace obrazu.[1]

Jednou z možností použitou autory Tan a spol. je CNN se dvěma konvolucemi, po nichž následuje vrstva s maximálním sdružováním, která se připojuje k plně propojené vrstvě se 100 neurony a poslední vrstvě se 4 neurony jako výstupem, aby klasifikovali každý pixel obrazu fundu buď jako pozadí, optický disk, foveu, nebo cévu.[20]

Další možnou architekturou vytvořili autoři Sreng a spol. K segmentaci optického disku použili program DeepLab-v3+ který se skládá z modulu kodéru a dekodéru. Návrh sítě využívá prostorové pyramidové sdružování které zohledňuje různé velikosti optického disku na snímcích fundu s různými měřítky. Autoři sestavili a vyhodnotili své modely sémantické segmentace optického disku s 2787 snímky sítnice z pěti různých veřejně dostupných souborů dat.[51]

Další možností je automatická detekce středu optického disku OD. Optický disk byl modelován jako kružnice, jejíž poloměr ROD byl odhadnut jako $D/12$ (D - průměr zorného pole) pixelů. Autoři Roberto Romero-Oraá a spol. využili toho že hlavní cévy procházejí OD téměř vertikálně. To znamená, že OD je vždy v okolí oblasti, kde se nachází více vertikálních cév. Pro výběr této oblasti bylo použito morfologické otevření nad binárním obrazem pomocí lineárního morfologického operátoru s vertikální orientací a velikostí empiricky nastavenou na hodnotu $D/50$ pixelů, aby byly detekovány hlavní segmenty vertikálních cév. Poté byl použit prostorový filtr obdélníkového tvaru. Velikost tohoto filtru byla stanovena empiricky, jeho šířka byla ROD a výška $4*ROD$ pixelů, což zajišťuje pokrytí hlavních arkád. To umožnilo pokrýt celou oblast, kde se potenciálně nachází OD. Další krok byl založen na porovnávání šablon, byla vypočtena korelace mezi obrazem pozadí sítnice zachovávajícím jasné struktury a kruhem o poloměru ROD použitým jako šablona, čímž bylo získán ba-

revný obraz. Červený kanál předzpracovaného obrazu navíc často vykazoval vysokou lokální směrodatnou odchylku v místě, kde se nachází OD. Proto byl nad červeným kanálem předzpracovaného obrazu použit také filtr lokální směrodatné odchylky pomocí diskového prvku s poloměrem ROD. Pro zkombinování výsledků předchozích kroků, byla sestavena mapa pravděpodobnosti. Nakonec bylo vybráno 1 % pixelů v obrazu mapy pravděpodobností s nejvyšší hodnotou. Toto procento bylo získáno empiricky. Centroid této oblasti byl považován za střed OD. Výsledky metody lokalizace OD ukázaly 100% přesnost u tří databází. Jen u databáze Messidor byla dosažena přesnost 99,5 %.[42]

Autoři Kim, G.Y. a spol. ve své práci z původního obrazu RGB vybrali zelený kanál, protože vykazoval jasný kontrast mezi jednotlivými tkáněmi sítnice. A Gaussův filtr odstranil šum eliminací vysokofrekvenčních prvků v obraze zeleného kanálu. Poté bylo použito adaptivní vyrovnání histogramu s omezeným kontrastem (CLAHE) ke zlepšení lokálního kontrastu obrazu. Tato studie představila nový postup pro zlepšení segmentace oblasti OD, skládající se z určení oblasti zájmu (ROI) a rekonstrukce obrazu. První krok zahrnoval výběr kandidátské oblasti OD z obrazu na základě výpočtu prahu a binární transformace. Získaná ROI byla určena jako kruhová oblast o poloměru 70 pixelů. Ve druhém kroku byla odstraněna oblast cév sítnice z ROI, kde byly nahrazeny prvky NaN novými hodnotami pixelů. Nakonec byla pro segmentaci oblasti OD použita Otsuova metoda, doplněná korekcí měřením excentricity a poměrů pro optimalizaci segmentace. Navržená metoda vykazuje vynikající přesnost dosahující 99 %.[22]

3.2 Metody segmentace žluté skvrny

Lokalizace makuly neboli žluté skvrny je velmi důležitá při vyšetření makulárního edému pomocí automatického screeningového systému. Nestálý charakter intenzity makulárního světla a absence jasného ohraničení znesnadňují detekci této anatomické struktury.

Stejně jako u segmentace optického disku lze i pro segmentaci žluté skvrny využít umělé inteligence a strojového učení. Autoři Baidaa Al-Bander ve své studii použili konvoluční neuronovou síť (CNN). Architektura této sítě se skládá z několika vrstev, včetně konvolučních vrstev, vrstev s maximálním sdružováním, vrstev s výpadkem a plně propojených vrstev. Každá vrstva má specifickou funkci, jako je extrakce příznaků, redukce dimenzionality a regularizace, aby se zabránilo nadměrnému přizpůsobení. CNN je trénována na barevných snímcích fundu, přičemž jako

cíl je označen střed fovey. Síť se učí detekovat foveu rozpoznáváním vzorů a rysů na těchto snímcích. Účinnost metody je demonstrována vysokou mírou přesnosti na standardních souborech dat.[4]

Ve studii od autorů Wibawa HA a spol. byl nalezen střed makuly na základě jeho geometrické polohy vzhledem k optickému disku. Makula byla považována za oblast s nejtmaší intenzitou v obrazu sítnice a její centrum bylo umístěno ve vzdálenosti 2,5 průměru optického disku temporálně od optického disku. Nalezení polohy optického disku a temporálního směru je předpokladem pro určení polohy makuly. Metoda použitá pro určení středu makuly se skládá z několika hlavních kroků, které zahrnují lokalizaci optického disku, určení temporálního směru oblasti, určení makulární oblasti zájmu (ROI) a extrakci souřadnic bodu středu makuly. Na základě experimentů se čtyřmi soubory dat tato metoda funguje dobře a je stabilní. Z 35 snímků v datové sadě DRIVE byl systém schopen detekovat centrum makuly se 100% přesností. Na datové sadě DiaretDB1 dosáhla navrhovaná metoda přesnosti 98,87 % a na datové sadě Messidor 94,67 %. Kromě toho byla přesnost této navržené metody na místní datové sadě JOGED.com 93 %.[55]

Autoři Kim, G.Y a spol. využili toho že se střed makuly (fovea) obecně nachází poblíž středu sítnicové cévy. Proto byla hlavní sítnicová céva vybrána z dříve segmentované oblasti a byl získán centrální bod hlavní sítnicové cévy (COM). Poté byla oblast ve tvaru kruhu o poloměru 100 pixelů od COM označena jako oblast zájmu (ROI). Tento parametr byl zvolen na základě obecné velikosti fovey na snímcích fundu. Pro segmentaci fovey byla na ROI použita operace flood-fill. Tato operace převedla hodnotu intenzity tmavých pixelů, které byly uzavřeny světlejšími pixely, na základě hodnoty intenzity okolních pixelů. Tím se vyplnily díry v obraze, jako je například fovea. Stejným způsobem jako operace flood-fill byl na ROI aplikován také uzavírací operátor. Poté byl získán rozdílový obraz odečtením uzavřeného obrazu od obrazu flood-fill, a konečná oblast fovey byla segmentována z rozdílového obrazu pomocí Otsuovy metody. Navržená metoda prokázala vynikající schopnost segmentovat oblast fovey s výrazně vysokou přesností 99,79 %.[22]

Autoři Maqsood, S. a spol. ve svém článku navrhli nový systém detekce makuly založený na zvýšení kontrastu, top-hat transformaci a modifikované metodě Kirschovy šablony. Nejprve je obraz sítnicového fundu zpracován metodou vylepšení obrazu tak, aby se zlepšilo rozložení intenzity pro jemnější vizualizaci. Obraz se zvýšeným kontrastem je dále vylepšen pomocí top-hat transformace, aby bylo možné rozlišit úroveň intenzity mezi makulou a různými částmi obrazu. Cévy sítnice jsou zvýrazněny použitím modifikované Kirschovy šablonové metody. Ta zvýrazňuje cévní struktury a potlačuje struktury podobné skvrnám. Dále se použije prahování

OTSU k segmentaci tmavých oblastí a oddělení cév k extrakci oblastí zájmu. Od extrahovaného obrazu cév se odečte tmavá oblast a odhadnutý obraz pozadí, aby se získala přesná poloha makuly. Navržená metoda byla použita na 1349 snímků z databází STARE, DRIVE, MESSIDOR a DIARETDB1 a dosáhla průměrné sensitivity 97,79 %, specifity 97,65 %, přesnosti 97,60 %, pozitivní predikované hodnoty 97,38 % a F1 skóre 97,57 %.[25]

3.3 Metody segmentace cév

Segmentace krevních cév na snímcích sítnice je klíčová pro diagnostiku, léčbu, hodnocení klinických výsledků a včasnou detekci očních poruch. Úspěšná segmentace přesně odráží strukturu cév a pomáhá získat vzory, které lze použít k identifikaci poruch a onemocnění sítnice. V oblasti segmentace cév byl proveden rozsáhlý výzkum a jedná se o nejvíce prozkoumanou oblast segmentace útvarů sítnice.[7]

Jednou z možností segmentace cév jsou metody založené na prahování. Za zmínku stojí zejména metoda prahování OTSU protože dokáže pracovat se snímky se šumem a špatným osvětlením. Autoři Bahadar Khan K. a spol navrhli metodu využívající CLAHE, morfologický filtr a hessiánskou matici jako techniky předzpracování. Autoři vysegmentovali široké a tenké cévy ve dvou krocích pomocí Otsuova prahování. Autoři tvrdí, že rámec účinně funguje proti šumu a extrahuje tenké cévy. Navrhovaná metoda je robustní a výpočetně efektivní. Průměrná přesnost pro datovou sadu DRIVE 0,96075 a pro datovou sadu STARE 0,94585.[3]

Stejně jako u segmentace optického disku a žluté skvrny lze i pro segmentaci cév sítnice využít konvoluční neuronové sítě (CNN). Autoři Yao a kol. navrhli metodu založenou na CNN pro extrakci krevních cév ze snímků fundu. Navržená metoda rozděluje každý pixel v obrazu sítnicového fundu na popředí a pozadí. Popředí představuje krevní cévy. Segmentace obrazu sítnicového fundu je zpřesněna dvou-
stupňovou binarizací a morfologickou operací. Metoda byla testována na databázi DRIVE s výsledkem 0,96 specifčnosti, 0,77 citlivosti a 0,93 přesnosti.[56]

Chala M a spol. navrhli CNN metodu založenou na architektuře multi-
enkodér-dekodér a vytváření map funkcí, jejichž výstupem jsou segmentované sítnicové cévy. Navržený model založený se skládá ze 4 hlavních komponent: 2 kódovacích jednotek (RGB a zelený enkodér), dekodéru a modulu pro postupnou redukci dimenze pro získání segmentovaných sítnicových cév. Autoři testovali svou metodu na databázích DRIVE a STARE. Hodnoty získané pro jednotlivé metriky F1 skóre, přesnost, senzitivita a specifita byly 0,8321, 0,9716, 0,8214 a 0,9860.[31]

Další možností segmentace krevních cév jsou metody založené na shlukování. Metody založené na shlukování jsou skupinou algoritmů pro segmentaci obrazu, které klasifikují pixely nebo oblasti v obraze do shluků na základě toho, jak jsou si podobné. Na rozdíl od běžných metod segmentace založených na hranách nebo oblastech využívají metody založené na shlukování spíše algoritmy učení bez učitele k rozpoznání homogenních skupin pixelů než explicitní informace o hranách nebo oblastech. Dvě techniky, které dosáhly nejlepších výsledků jsou K-means a fuzzy c-means (FCM).[7]

Autoři Memari N. a spol. navrhli systém založený na fuzzy c-means shlukování a úrovněových množinách. Autoři vyrovnávali obraz pomocí adaptivního vyrovnávání histogramu s omezením kontrastu a redukovali šum pomocí matematické morfologie. Filtrace pomocí Gaborovy filtrace a Frangiho filtrů vylepšuje síť cév před shlukováním. Algoritmus byl testován na databázích DRIVE a STARE. Přesnost segmentace cév dosáhla průměrné přesnosti 0,961 pro DRIVE databázi a 0,951 pro STARE databázi.[29]

Autoři Saffarzadeh V.M a spol. navrhli algoritmus založený na segmentaci K-means. Tento přístup zlepšuje schopnost segmentace rozlišit krevní tepny od ostatních tkání tím, že snižuje nepříznivý vliv světelných lézí. Po odstranění světlých lézí je využita metoda multi-scale detekce linií. Ta snižuje možnost chybné detekce cév v těchto oblastech. Navržená metoda dosahuje přesnosti lokalizace 0,9483 a 0,9387 na STARE a DRIVE databázích.[44]

4 Implementace vybraných metod

Praktická část bakalářské práce se zaměřuje na implementaci vybraných metod segmentace. Pro implementaci bylo zvoleno programové prostředí Python - verze 3.10.2. Při implementaci jednotlivých algoritmů bylo využito několika knihoven. Pro práci s obrázky bylo využito zejména OpenCV [5], scikit-image [52] a pillow [11]. Pro matematické operace byla použita knihovna NumPy [17]. Pro vizualizace byla použita knihovna matplotlib [19] a knihovna seaborn [54]. Pro práci s tabulkami byla použita knihovna pandas [28]. Pro vyhodnocení úspěšnosti algoritmů bylo využito knihovny scikit-learn [39]. Algoritmy byly vypracovány ve Virtual Studio Code editoru [30]. Při implementaci algoritmů byl také využit program ChatGPT 4.0 [36] pro diskuzi a vyhledávání informací - zejména errorů při spouštění programu. Všechny použité kódy jsou v příloze hlavního dokumentu.

4.1 Detekce optického disku pomocí Houghovy transformace

Houghova transformace je metoda používaná pro detekci geometrických tvarů v obraze. Jejím cílem je nalézt objekty, které lze popsat matematickou rovnicí, například přímkou nebo kružnicí. Tato metoda pracuje s hranovou reprezentací obrazu a je odolná vůči šumu. Může však mít problémy s detekcí struktur, které nejsou dostatečně výrazné. Protože se tvar optického disku podobá kružnici, budeme pracovat s Houghovou transformací pro kružnice.

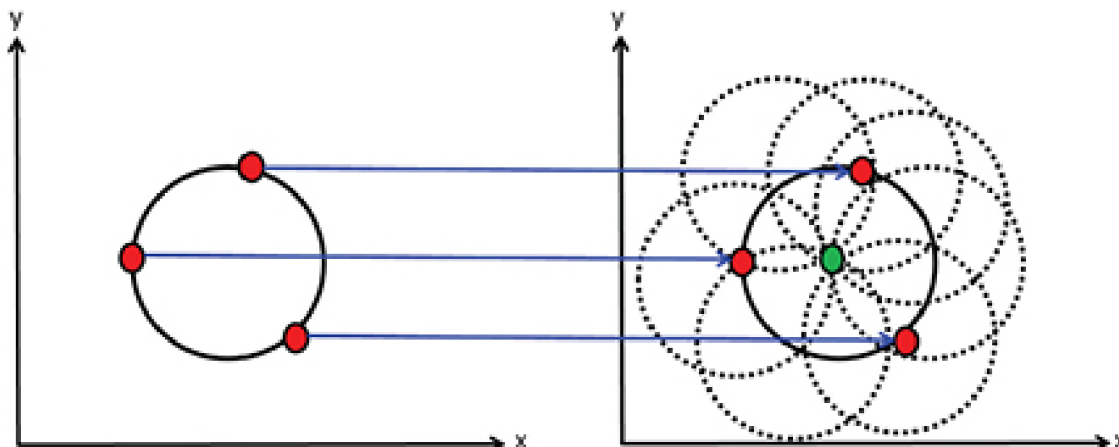
Kružnice je parametricky popsána následujícím vztahem

$$r^2 = (x - x_0)^2 + (y - y_0)^2 \quad (4.1)$$

x, y jsou souřadnice bodu v prostoru obrazu, x_0 a y_0 jsou souřadnice středu kružnice a r je poloměr kružnice. Hledaný prostor je tedy vyjádřen třemi parametry (x_0, y_0, r). Pro výpočet Houghova prostoru je nutné mít k dispozici souřadnice bodů, které leží na hledané kružnici. Tyto souřadnice získáme z hranové reprezentace obrazu. Dále je také vhodné znát alespoň přibližný odhad poloměru této kružnice.

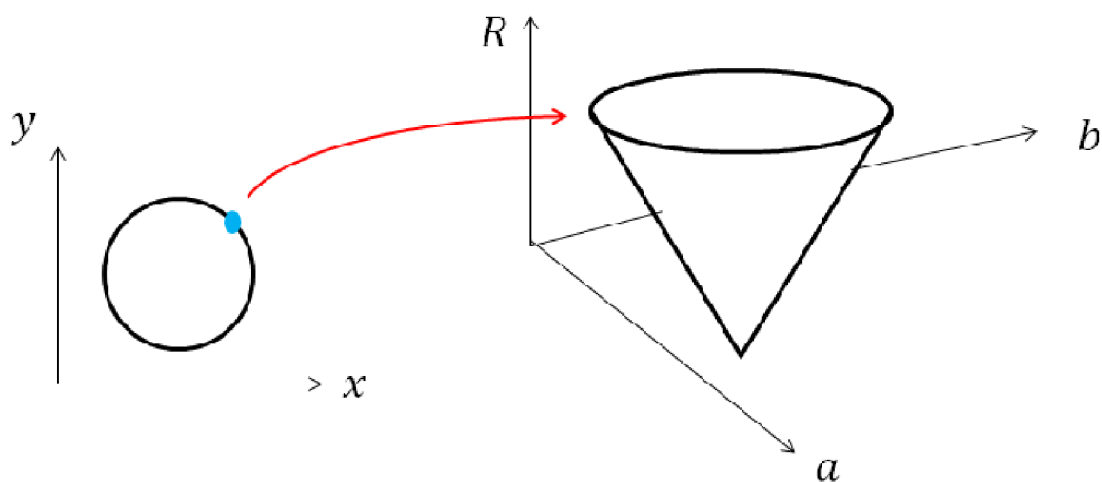
Hledaný Houghův prostor pro kružnici s pevným poloměrem je dvojrozměrný. Souřadnice každého bodu binárního obrazu se dosadí do rovnice (4.1) a vzniklé kružnice jsou zakresleny do Houghova prostoru. Při správně zvoleném poloměru

se tyto kružnice protnou v jednom bodě, který představuje hledaný střed původní kružnice - obrázek 4.1.



Obr. 4.1: Plnění Houghova prostoru kružnicí s pevným poloměrem [38]

V praxi však nemáme informace o poloměru hledané kružnice ve vstupním objektu, takže musíme za poloměr r dosadit rozmezí hodnot. To znamená, že hledaný prostor má tři rozměry. Po dosazení bodu ležícího na kružnici, vytvoříme v parametrickém prostoru množinu všech možných řešení, které mají tvar kužele - obrázek 4.2. Postupným dosazováním dalších bodů ležících na kružnici získáme několik kuželů, které se protínají v jediném bodě – středu hledané kružnice.

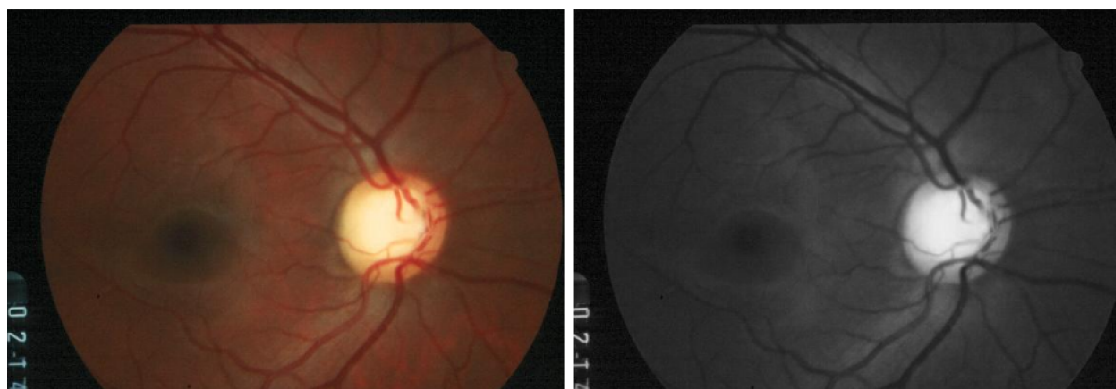


Obr. 4.2: Vyjádření bodu o neznámém poloměru v parametrickém prostoru [37]

Pro detekci hran byla využita Cannyho detekce hran. Cannyho detekce hran je víceřadový algoritmus používaný k detekci hran v obrazech. Proces začíná aplikací Gaussova filtru k vyhlazení obrazu a snížení šumu. Algoritmus poté vypočítá gradienty intenzity obrazu pomocí Sobelova operátoru, aby zjistil směr a sílu hran. Pro ztenčení zjištěných hran se provede nemaximální potlačení - odebrání bodů, které nejsou maximy. Ke klasifikaci pixelů jako silných, slabých nebo bez hran se použije dvojité prahování. V posledním kroku je použito prahování s hysterií, které zajistí zachování slabých hran spojením se silnými hranami.[45]

4.1.1 Předzpracování

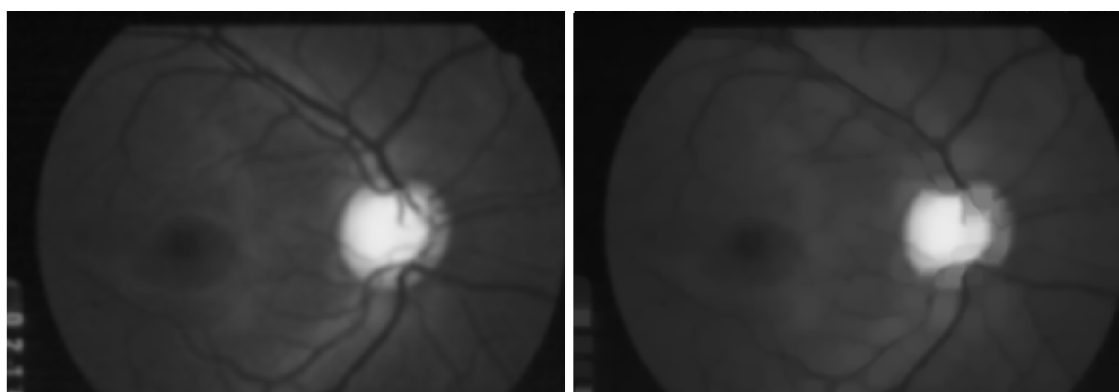
Prvním krokem pro detekci optického disku je získání místa zájmu (ROI - Region of Interest). Hledání místa zájmu je založeno na faktu, že optický disk je místo s nejvyšším jasnem. Při hledání místa zájmu pracujeme se zeleným kanálem RGB obrázku, protože nabízí nejvyšší kontrast - obrázek 4.3b) . Na extrahovaný zelený kanál je následně aplikováno Gaussovo rozostření o velikosti konvoluční masky 15x15, které slouží k redukci šumu a detailů v obraze. Použitím velkého okna je zajištěno, že výsledný obraz bude hladší a že výrazné lokální variace jasu budou potlačeny - obrázek 4.4a) . Dále je použito morfologické otevření na obraz s eliptickým kernelem o stejné velikosti 15x15. Morfologické otevření je kombinace eroze následované dilatací. Tento proces efektivně odstraňuje malé objekty a šum z obrazu a zároveň zachovává velikosti a tvar objektů větších, jak můžeme vidět na obrázku 4.4b) . Poté je v obrázku nalezeno místo s nejvyšší hodnotou jasu pomocí funkce `cv2.minMaxLoc()`. Kolem pixelu o nejvyšší hodnotě je v zeleném kanálu původního snímku vyznačeno čtvercové místo zájmu o velikosti takové, aby se v něm nacházel optický disk - experimentálně bylo zvoleno okno o velikosti (0,11x šířka obrazu) x (0,11x šířka obrazu).



a)

b)

Obr. 4.3: a) Původní obraz b) Zelený kanál obrazu

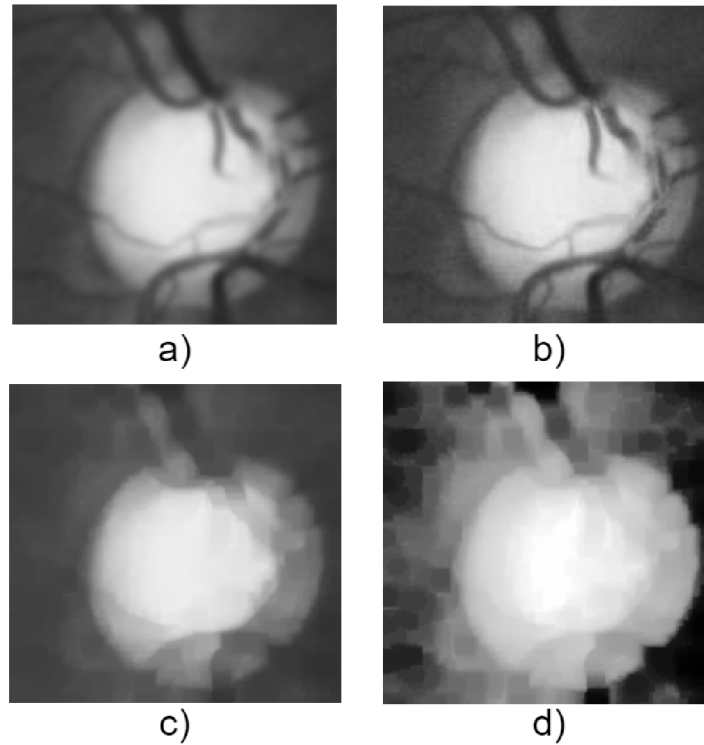


a)

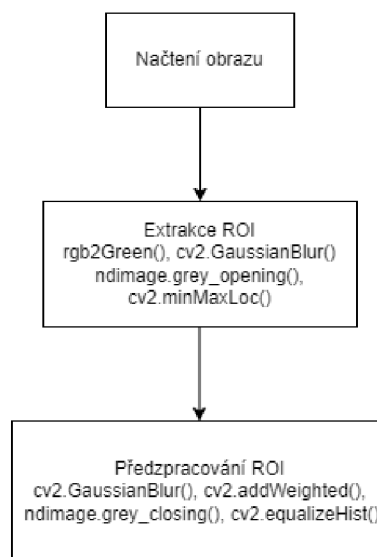
b)

Obr. 4.4: a) Obraz po aplikaci Gaussova rozostření b) Obraz po aplikaci morfologického otevření

Následuje předzpracování vybraného místa zájmu. Nejprve je použito Gaussovo rozostření s maskou o velikosti 5x5. Tento rozostřený obraz je následně zkombinován s původním obrazem pro zesílení kontrastu, čímž se také zvýrazní hrany v obraze. Dále je na místo zájmu aplikováno morfologické zavření s maskou o velikosti 15x15. Morfologické zavření zaplní malé otvory a spojí blízké objekty, tento krok je užitečný pro potlačení krevních cév, které jsou hlavním problémem při detekci hran. V posledním kroku předzpracování je aplikována ekvalizace histogramu, která zlepšuje kontrast obrazu. Jednotlivé kroky jsou zobrazeny na obrázku 4.5. [9]



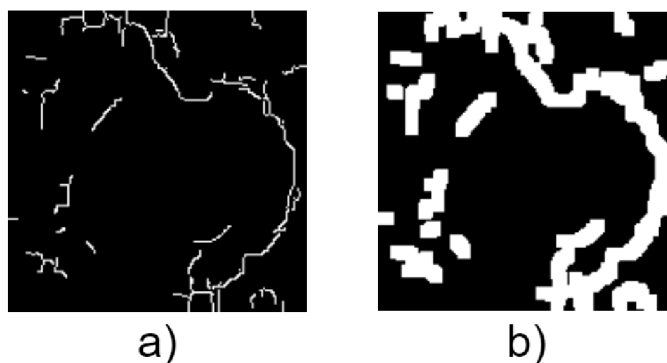
Obr. 4.5: Jednotlivé kroky předzpracování ROI. a) Gaussovo rozostření b) kombinace rozostřeného obrazu s původním c) morfologické zavření d) ekvalizace histogramu



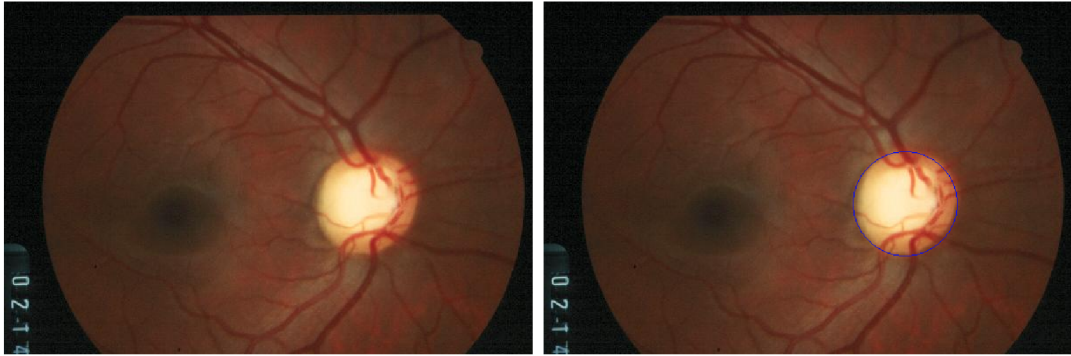
Obr. 4.6: Blokový diagram zisku ROI a předzpracování

4.1.2 Detekce optického disku

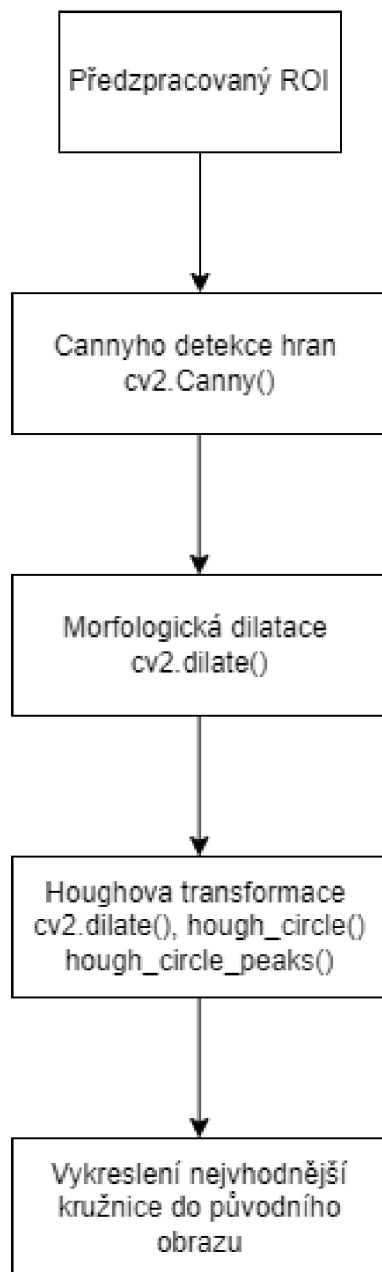
Detekce optického disku z předzpracovaného místa zájmu začíná detekcí hran. Nejlepších výsledků bylo dosaženo pomocí Cannyho detekce hran - obrázek 4.7a). Po detekci hran je na obraz aplikována morfologická dilatace. Dilatace "rozšiřuje" nebo zvětšuje světlé oblasti obrazu. Tento krok je vhodný protože může spojit blízké hranové segmenty, překrýt drobný šum a zesílené hrany jsou také robustnější k následující Houghově transformaci - obrázek 4.7b). Houghova transformace představuje jednu z klíčových metod segmentace. V rámci této metody se ve vstupním obraze hledají objekty s definovanými tvary, které lze matematicky popsat. Mezi výhody Houghovy transformace patří její odolnost vůči šumu a schopnost detekovat objekty i přes jejich nepravidelné tvary. Na druhou stranu může být nevýhodou to, že nedokáže správně identifikovat struktury, které nejsou dostatečně výrazné. [13] Funkce Houghovy transformace si jako střed volí detekované hrany a postupně vykresluje kružnice o různých poloměrech v daném rozmezí, které bylo stanoveno změřením velikosti OD v různých obrazech. V místě, kde se kružnice o určitém poloměru protnou nejčastěji se stává středem a je kolem něj vykreslena kružnice o tomto poloměru. Tato vítězná kružnice je následně vykreslena do původního obrazu - obrázek 4.8.



Obr. 4.7: a) Místo zájmu po Cannyho detekci hran b) Místo zájmu po morfologické dilataci



Obr. 4.8: Obraz před detekcí a obraz po detekci optického disku



Obr. 4.9: Blokový diagram detekce OD a vykreslení

4.2 Segmentace krevních cév pomocí prahování OTSU

Otsuovo prahování je metoda pro automatické prahování obrazu, která pracuje na principu minimalizace rozptylu uvnitř tříd intenzit pixelů v obrazových datech. Nejprve se vypočítá histogram šedotónového obrazu. Dále se vypočítají pravděpodob-

nosti každé úrovně intenzity jako

$$P(i) = \frac{n_i}{n} \quad (4.2)$$

, kde n_i je počet pixelů s intenzitou i a n je celkový počet pixelů. Pro práh t jsou pravděpodobnosti dvou tříd dány vzorci

$$w_1(t) = \sum_{i=1}^t P(i) \quad (4.3)$$

$$w_2(t) = \sum_{i=t+1}^I P(i) \quad (4.4)$$

Průměry tříd se vypočítají jako

$$\mu_1(t) = \frac{\sum_{i=1}^t iP(i)}{w_1(t)} \quad (4.5)$$

$$\mu_2(t) = \frac{\sum_{i=t+1}^I iP(i)}{w_2(t)} \quad (4.6)$$

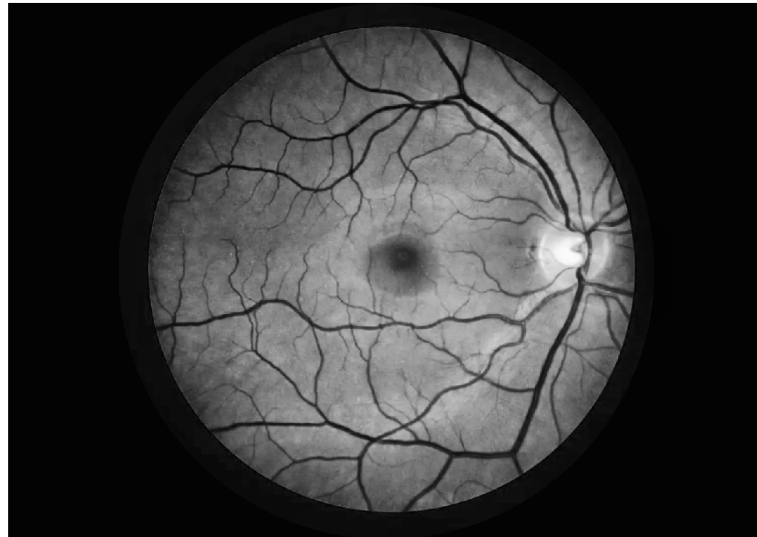
Následně se vypočítá rozptyl mezi třídami jako

$$\sigma_b^2(t) = w_1(t)w_2(t)[\mu_1(t) - \mu_2(t)]^2 \quad (4.7)$$

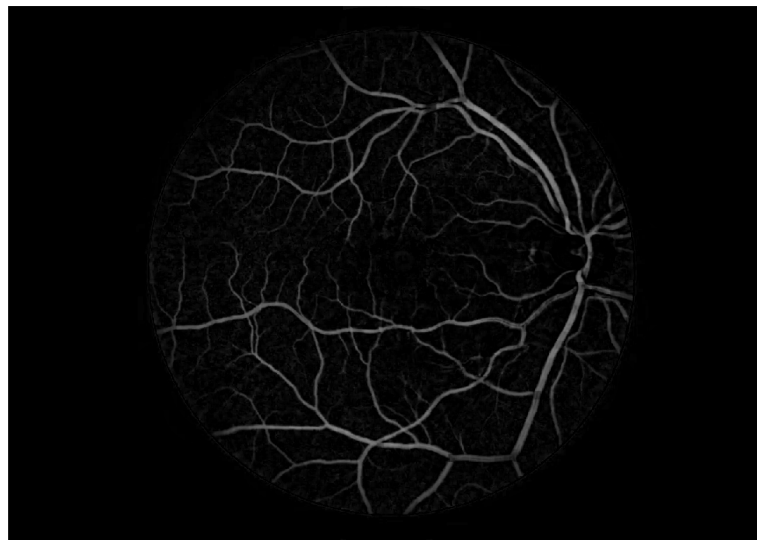
Optimální práh t je ten, který maximalizuje $\sigma_b^2(t)$. Algoritmus spočívá v iteraci přes všechny možné hodnoty prahu a výpočtu rozptylu mezi třídami pro každý z nich, přičemž se zvolí práh, který maximalizuje tento rozptyl. [32]

Pro segmentaci cév je využito také zeleného kanálu, kvůli nejvyššímu kontrastu cév. Nejprve je aplikován CLAHE algoritmus pro zlepšení kontrastu cév - obrázek 4.10. Adaptivní vyrovnávání histogramů s omezeným kontrastem (CLAHE) je pokročilý algoritmus pro zvýšení kontrastu obrazu. Funguje tak, že vstupní obraz je rozdělen na malé, nepřekrývající se oblasti zvané dlaždice. Pro každou dlaždici se vypočítá histogram, který reprezentuje rozložení intenzit pixelů. Aby se zabránilo zesílení šumu, je histogram oříznut na předem definované hranici. V rámci každé dlaždice se pak použije vyrovnání histogramu, aby se zvýšil kontrast. Nakonec se použije bilineární interpolace k hladkému sloučení dlaždic, čímž se zabrání vzniku hraničních artefaktů. [27]

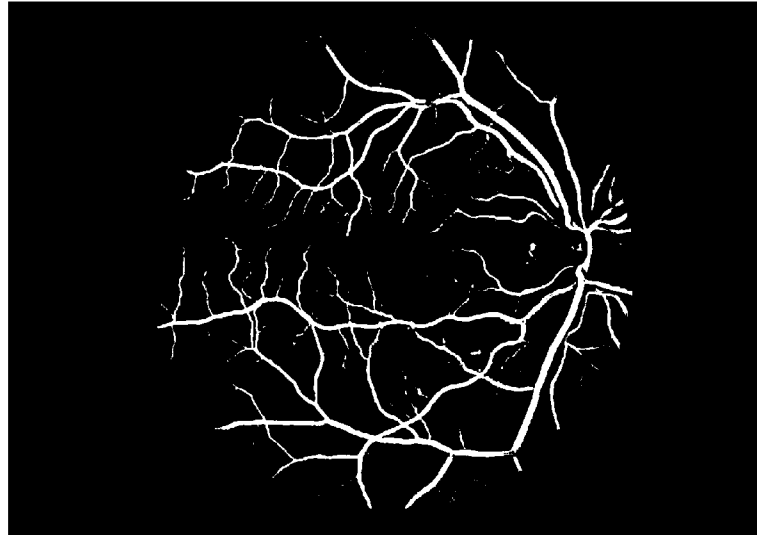
Následně je provedena morfologická operace - invertovaná top-hat transformace která slouží k odhalení světlých prvků na tmavém pozadí - obrázek 4.11. V dalším kroku je implementováno prahování OTSU - obrázek 4.12. Segmentovaný obrázek je následně vyhlazen pomocí mediánového filtru. Výsledek je zobrazen na obrázku 4.13. [3] Blokový diagram algoritmu je zobrazen na obrázku 4.14.



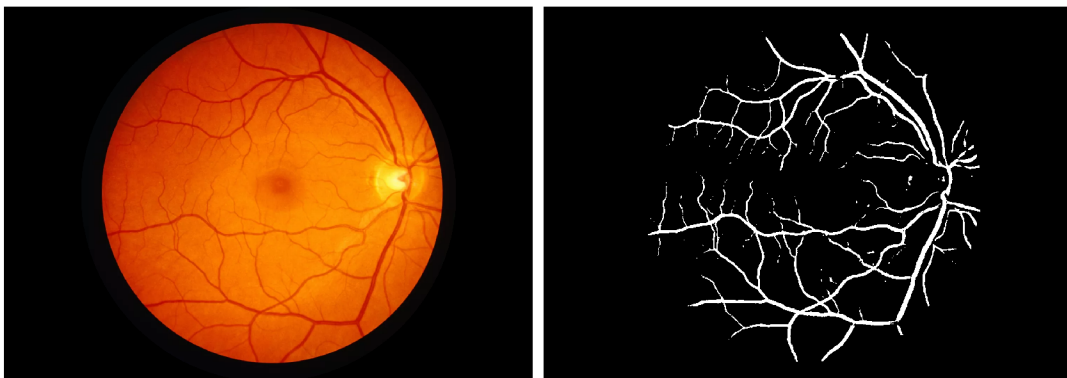
Obr. 4.10: Obrázek po aplikaci CLAHE algoritmu



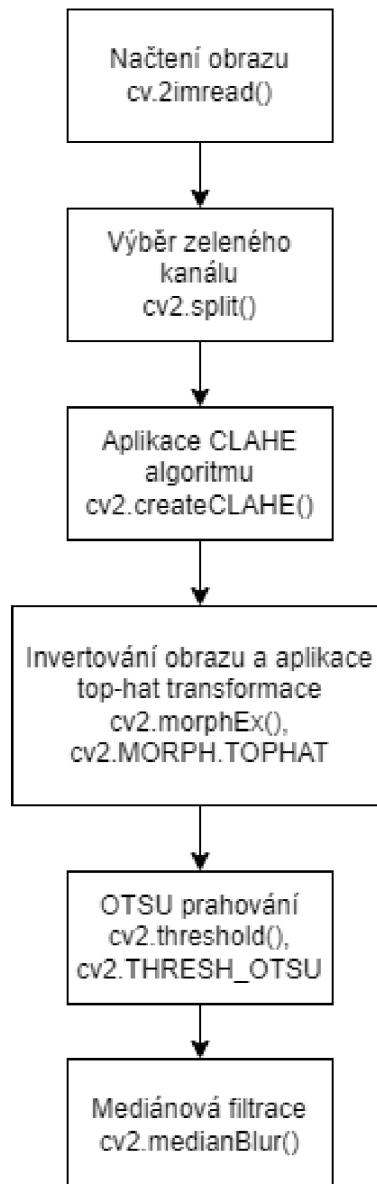
Obr. 4.11: Obrázek po aplikaci top-hat transformace



Obr. 4.12: Obrázek po aplikaci OTSU prahování



Obr. 4.13: Výsledná detekce krevních cév



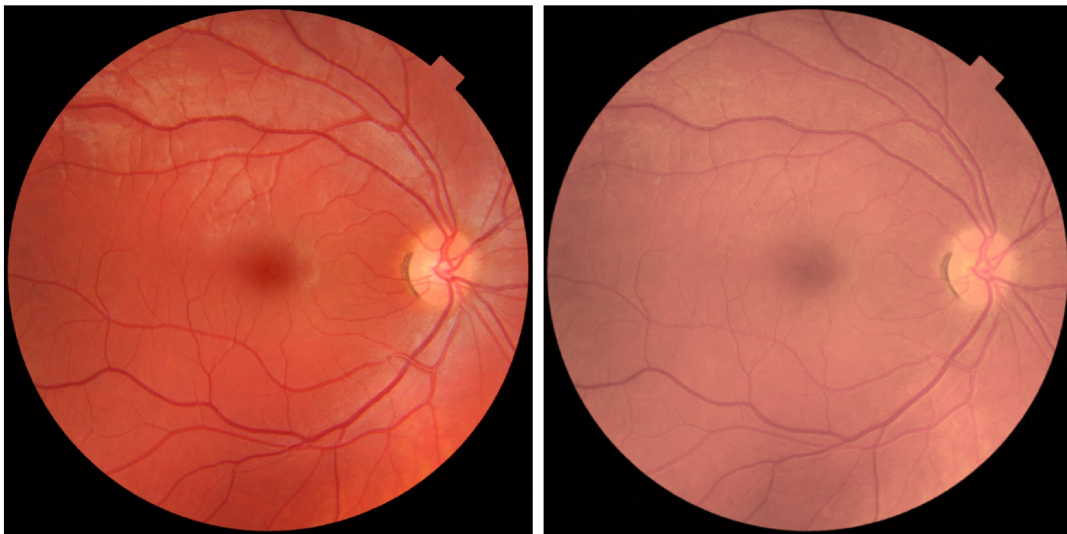
Obr. 4.14: Blokový diagram segmentace cév pomocí prahování OTSU

4.3 Segmentace žluté skvrny s využitím optického disku

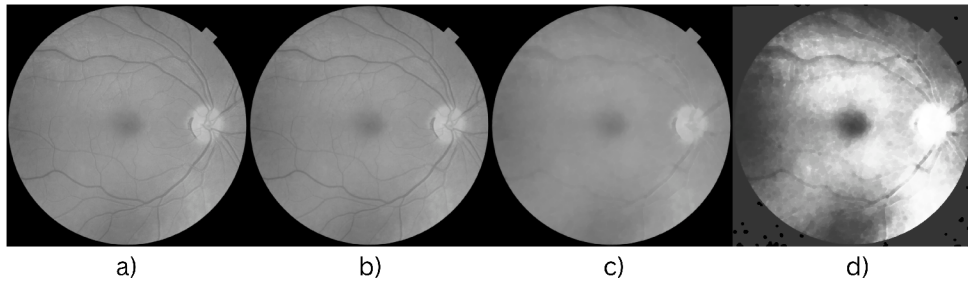
Samostatná segmentace žluté skvrny je obtížná, je ale možné využít přesnou segmentaci optického disku pro její nalezení. [43] Pro segmentaci optického disku je využito algoritmu popsaného v kapitole 4.1. Pro detekci žluté skvrny můžeme využít faktu, že se obvykle nachází ve vzdálenosti 5x poloměr optického disku od jeho středu [46].

4.3.1 Předzpracování


V prvním kroku předzpracování je načtený obraz převeden do formátu HSV, následně je upravena sytost obrazu tak aby vznikl větší kontrast mezi tmavými a světlými místy obrazu - obrázek 4.15. Obraz je poté převeden do šedotónu, na tento šedotónový obraz jsou poté aplikovány morfologické operace s využitím funkce `cv2.morphologyEx()` pro potlačení cév. Nejprve je aplikováno morfologické otevření s eliptickou maskou o velikosti 7x7, následně je provedeno morfologické zavření s eliptickou maskou o velikosti 17x17. V dalším kroku je použita ekvalizace histogramu pomocí funkce `cv2.equalizeHist()`, pro vytvoření ještě většího kontrastu mezi světlými a tmavými místy. Jednotlivé kroky předzpracování jsou zobrazeny na obrázku 4.16. Následně je obraz prahován pomocí funkce `cv2.threshold()`, ve které je využito funkcí `cv2.THRESH_BINARY_INV`, která slouží k inverznímu binárnímu prahování a `cv2.ADAPTIVE_THRESH_MEAN_C` - adaptivní prahování založené na průměrné hodnotě sousedních pixelů. Binární obraz je zobrazen na obrázku 4.17. Blokový diagram předzpracování obrazu pro detekci žluté skvrny je zobrazen na obrázku 4.18.



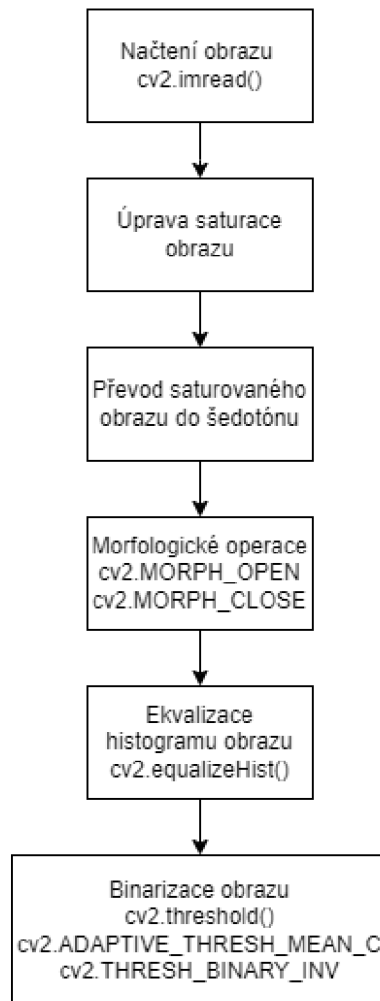
Obr. 4.15: Původní obraz a obraz po úpravě sytosti



Obr. 4.16: Jednotlivé kroky předzpracování: a) Šedotónový obraz b) Obraz po morfologickém otevření c) Obraz po morfologickém zavření d) Obraz po ekvalizace histogramu



Obr. 4.17: Binární obraz po prahování

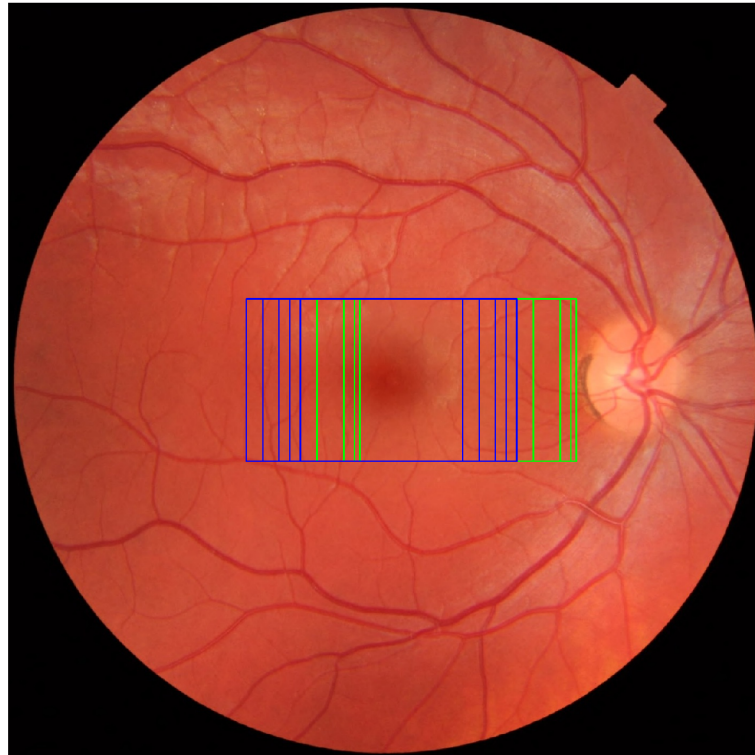


Obr. 4.18: Blokový diagram předzpracování obrazu pro detekci žluté skvrny

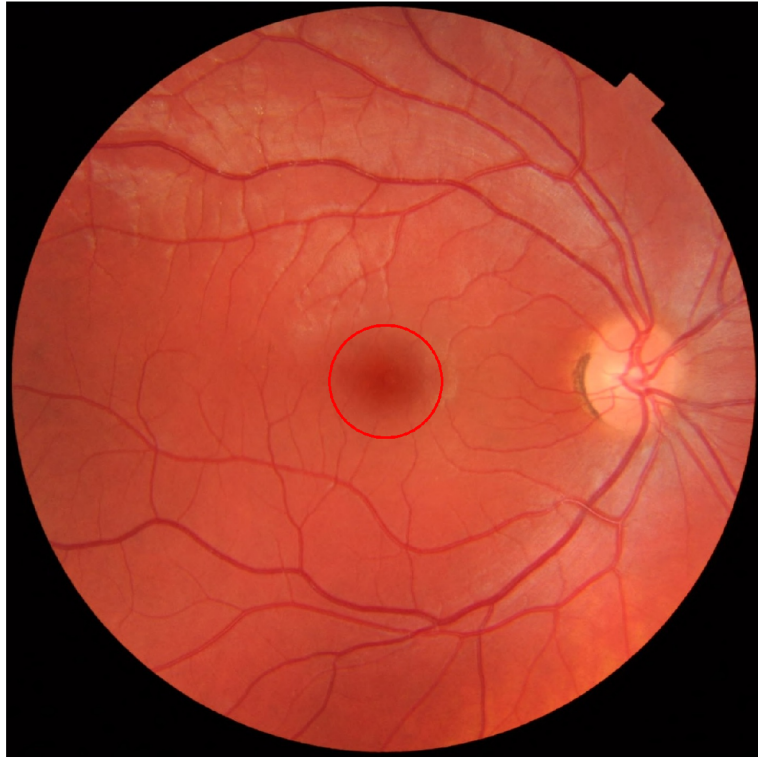
4.3.2 Nalezení místa zájmu a detekce žluté skvrny

S využitím souřadnic detekovaného optického disku můžeme v následujícím kroku hledat místo zájmu obsahující žlutou skvrnu. V našich datech se žlutá skvrna často nacházela blíže ke středu OD než 5x poloměr optického disku. Proto je bod zájmu vypočten ve vzdálenosti poloměr OD krát konstanta $d = [3.2, 3.3, 3.5, 4.0]$ od středu optického disku. Předpokládá se že žlutá skvrna leží na opačné polovině obrazu než detekovaný optický disk. Kolem bodu zájmu je poté vytyčeno místo zájmu o šířce 4x poloměr OD a výšce 3x poloměr OD. Poté je vypočten maximální počet bílých pixelů λ v místech zájmu binárního obrazu. Pokud není λ v rozmezí předem stanovených λ_{\min} a λ_{\max} , jsou hledány nové body a místa zájmu s parametrem $d_i = [4.3, 4.5, 4.7, 5.0, 5.3]$. Potenciální místa zájmu jsou vyobrazeny na obrázku 4.19. V dalším kroku je ve vítězném místě zájmu binárního obrazu hledána největší spojitá

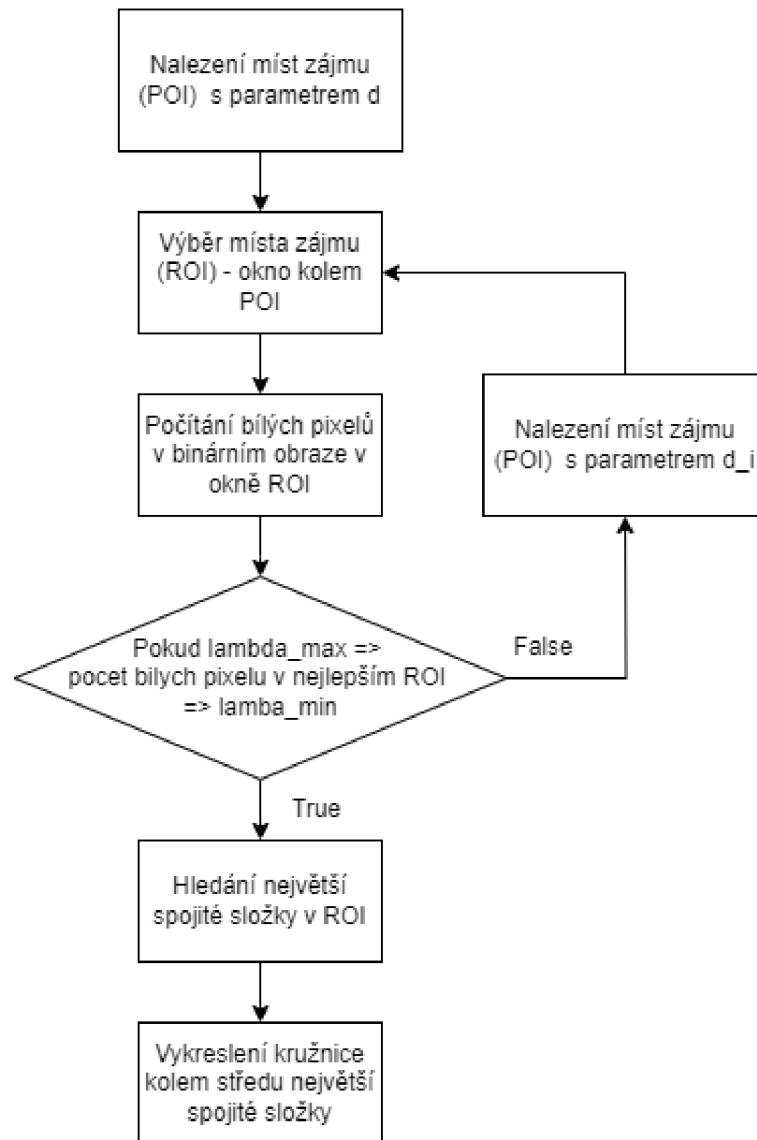
složka s 8-sousední konektivitou (tj. diagonální, horizontální a vertikální sousedi jsou bráni v úvahu) pomocí funkce `cv2.connectedComponentsWithStats()`. Následně je zjištěn střed této největší spojitě složky. Kolem středu je poté vykreslena kružnice o stanoveném poloměru $0.075 \times \text{šířka obrazu}$. Finální obraz s vykreslenou kružnicí detekující žlutou skvrnu je zobrazen na obrázku 4.20. Blokový diagram pro detekci žluté skvrny je zobrazen na obrázku 4.21.



Obr. 4.19: Potenciální místa zájmu v originálním obraze - zelená okna s konstantou d , modrá okna s konstantou d_i



Obr. 4.20: Finální obraz s detekovanou žlutou skvrnou



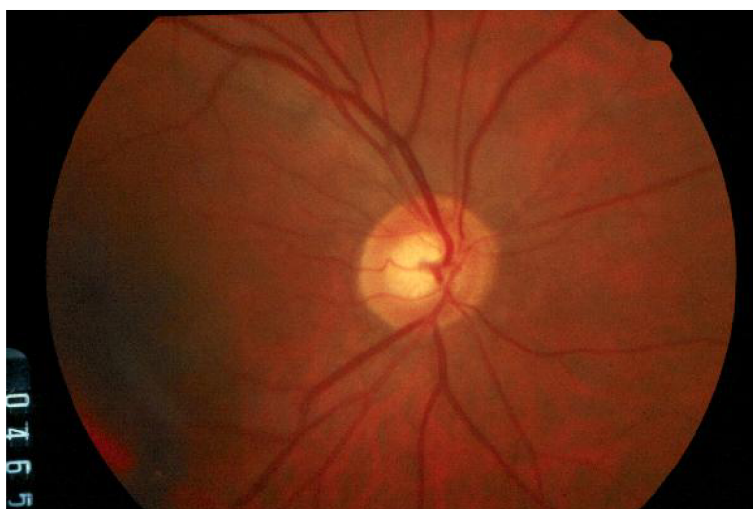Obr. 4.21: Blokový diagram nalezení místa zájmu a detekce žluté skvrny

5 Použité databáze

Tato kapitola se zabývá popisem databází, které byly použity pro analýzu a testování v rámci této bakalářské práce. Konkrétně se zaměřuje na tři hlavní databáze retinálních snímků: DRIONS-DB [15], HRF [6] a DRIVE [14]. Tyto databáze poskytují nezbytné údaje pro testování a vyhodnocování algoritmů pro analýzu obrazu sítnice.

5.1 DRIONS-DB

Soubor dat DRIONS-DB se skládá ze 110 barevných digitálních snímků sítnice s rozlišením 600x400 pixelů. Tyto snímky se používají především pro segmentaci optického disku. Snímky byly získány pomocí skeneru HP PhotoSmart S20 s vysokým rozlišením. Datová sada obsahuje dvě sady ručních anotací expertů zrakového disku pro účely tréninku a testování. Snímky pocházejí od pacientů s glaukomem a oční hypertenzí, které pocházejí z nemocnice ve Španělsku. Příklad snímku z DRIONS-DB databáze je zobrazen na obrázku 5.1. [24]



Obr. 5.1: Obrázek image_010.jpg z DRIONS-DB databáze

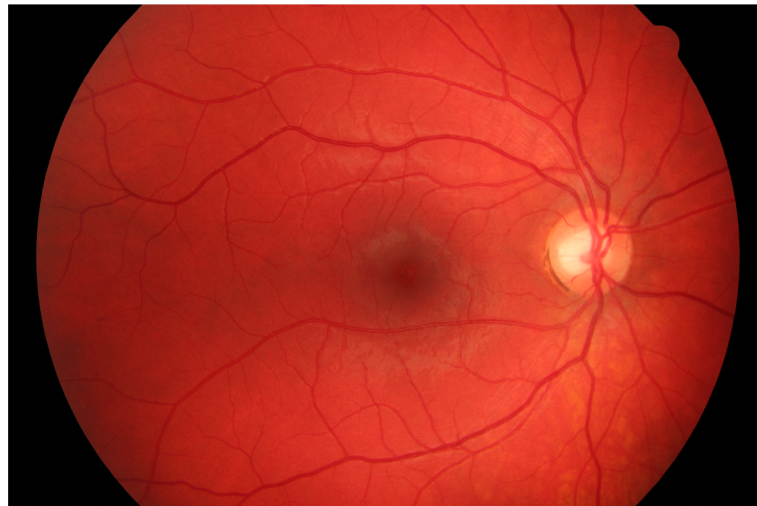
5.2 HRF

The High-Resolution Fundus (HRF) Image Database je databáze obsahující 45 snímků fundu s vysokým rozlišením, které jsou rovnoměrně rozděleny do tří ka-

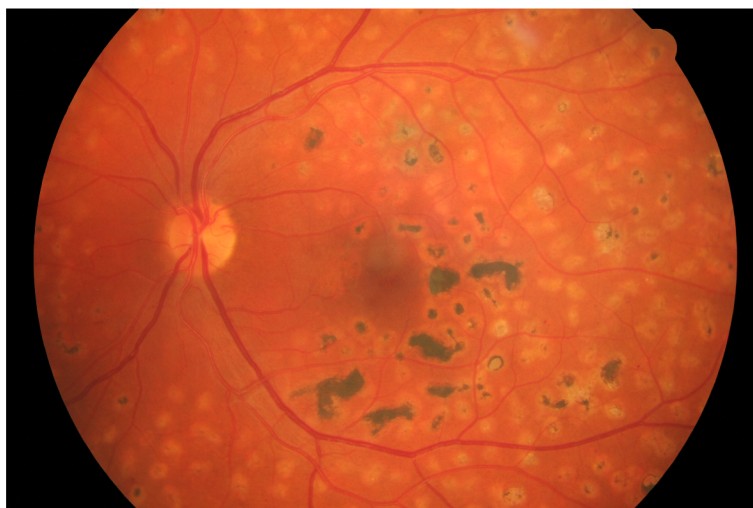
tegorií: zdraví jedinci, pacienti s diabetickou retinopatií a pacienti s glaukomem. Tyto snímky byly pořízeny pomocí fundus kamery Canon CR-1 a mají rozlišení 3504 x 2336 pixelů.

Každý snímek v databázi HRF je doplněn ručně označenými anotacemi pro segmentaci cév a maskami odpovídajícími maskami. Databáze navíc poskytuje údaje o lokalizaci optického disku a obsahuje soubor dat pro hodnocení kvality obrazu.

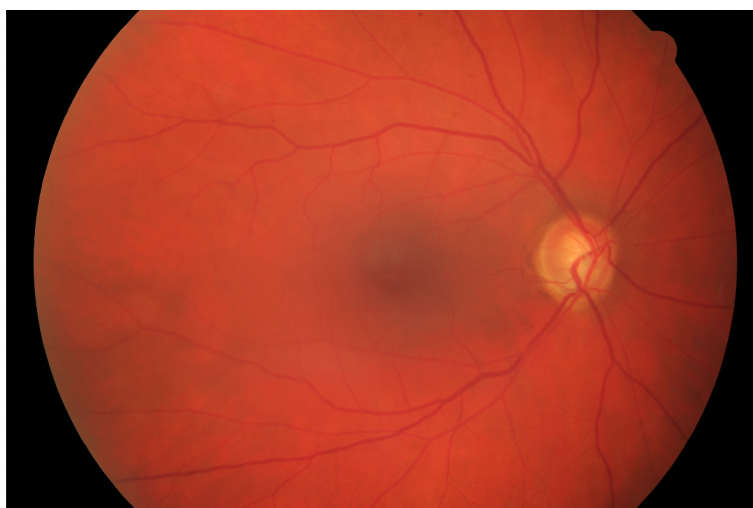
Hlavním účelem databáze HRF je podpořit srovnávací studie v oblasti segmentace obrazu sítnice a napomoci tak vývoji přesnějších a robustnějších nástrojů pro analýzu obrazu sítnice. Tyto nástroje mají zásadní význam pro diagnostiku a sledování různých očních onemocnění. Příklad snímku zdravého jedince je zobrazen na obrázku 5.2, pacienta s diabetickou retinopatií na obrázku 5.3 a pacienta s glaukomem na obrázku 5.4. [6]



Obr. 5.2: Obrázek 03_h.jpg - zdravý jedinec z HRF databáze



Obr. 5.3: Obrázek 03_dr.jpg - pacient s diabetickou retinopatií z HRF databáze



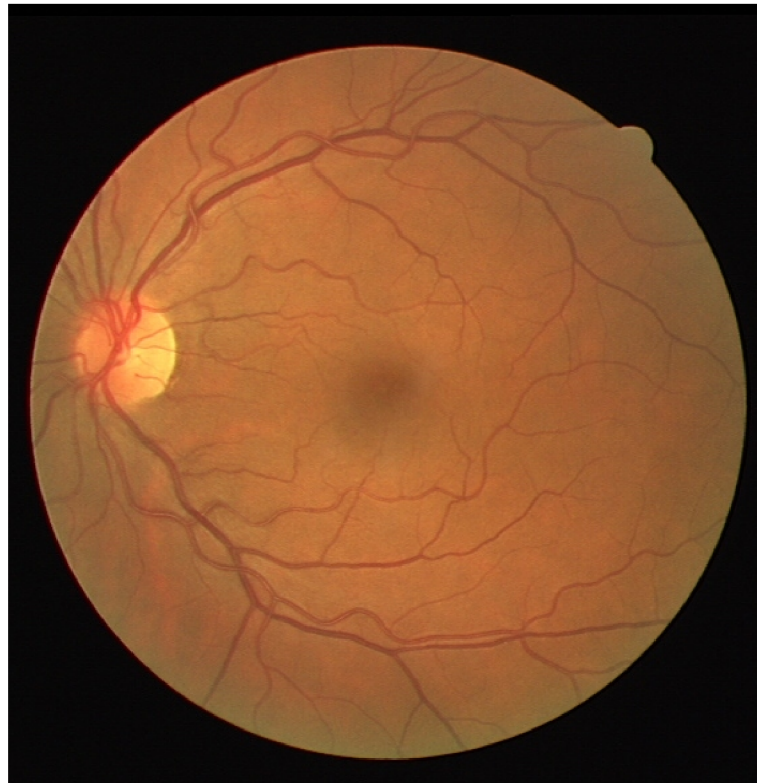
Obr. 5.4: Obrázek 03_g.jpg - pacient s glaukomem z HRF databáze

5.3 DRIVE

Databáze DRIVE (Digital Retinal Images for Vessel Extraction) je široce využívaným zdrojem v oblasti analýzy obrazu sítnice, zejména pro vývoj a testování algoritmů pro segmentaci cév. Tato databáze byla vytvořena jako součást programu screeningu diabetické retinopatie v Nizozemsku.

Databáze DRIVE obsahuje 40 barevných fotografií fundu, pořízených nemydriatickou 3CCD kamerou Canon CR5 s rozlišením 768 x 584 pixelů. Snímky jsou

rozděleny na tréninkovou sadu 20 snímků a testovací sadu 20 snímků. Ke každému snímku jsou připojeny dvě sady manuálních anotací cévní struktury, které vytvořili různí lidští experti. Příklad snímku z DRIVE databáze je zobrazen na obrázku 5.5



Obr. 5.5: Obrázek 01_test.tif z DRIVE databáze

6 Diskuse výsledků

Tato kapitola bude věnována diskuzi výsledků implementovaných metod segmentace jednotlivých struktur na různých datasetech.

6.1 Použité metriky

Pro vyhodnocení výsledků byly použity klasické metriky. Senzitivita (sensitivity) (6.1) - schopnost modelu správně identifikovat pozitivní výsledky. To znamená procento skutečně pozitivních případů, které jsou správně identifikovány jako pozitivní. Specificita (specificity) (6.2) - schopnost klasifikačního modelu správně identifikovat negativní výsledky. Je to procento skutečně negativních případů, které jsou správně identifikovány jako negativní. Přesnost (accuracy) (6.3) - míra správnosti klasifikačního modelu, udává procento případů, kde model správně klasifikoval výsledky (jak pozitivní, tak negativní). Precision (6.4) - říká, kolik vzorků označených za pozitivní je opravdu pozitivních. F1-score (6.5) - kombinuje precision a senzitivitu, a to tak, že obě tyto metriky mají stejnou váhu (přizpívají stejnou měrou k výsledku). Čím větší hodnota, tím lepší výsledek. Překrytí (IoU) (6.6) - poměr velikosti průniku predikované oblasti a skutečné oblasti k velikosti sjednocení těchto oblastí.

$$SN = \frac{TP}{TP + FN} \quad (6.1)$$

$$SP = \frac{TN}{TN + FP} \quad (6.2)$$

$$ACC = \frac{TP + TN}{TP + TN + FP + FN} \quad (6.3)$$

$$precision = \frac{TP}{TP + FP} \quad (6.4)$$

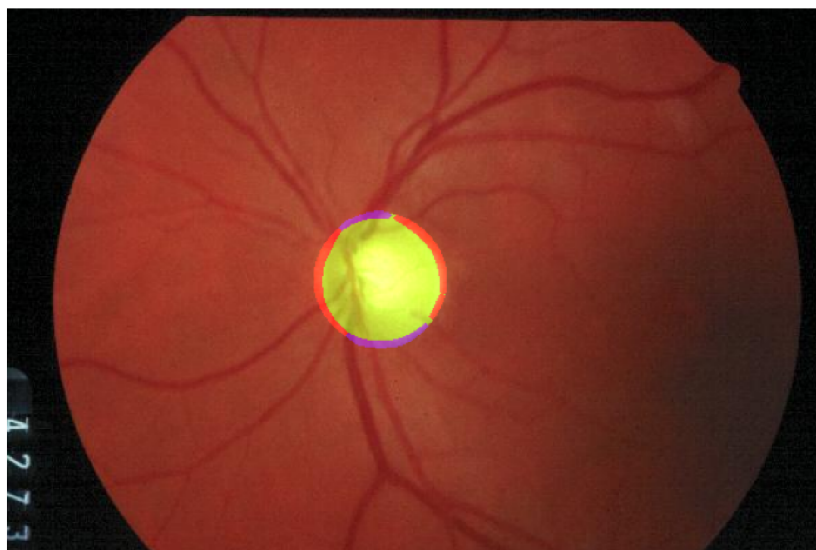
$$F1 = 2 \cdot \frac{precision \cdot recall}{precision + recall} \quad (6.5)$$

$$IoU = \frac{TP}{TP + FP + FN} \quad (6.6)$$

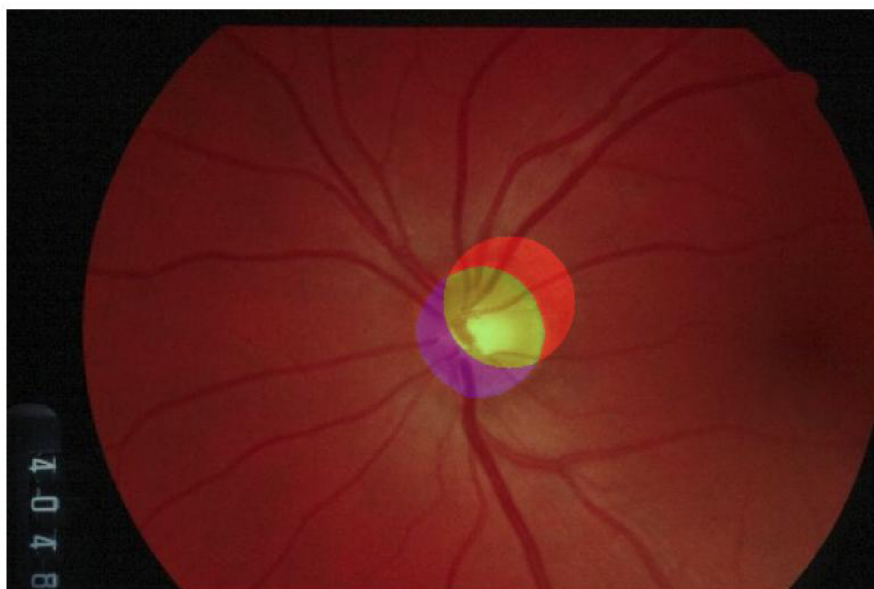
6.2 Výsledky detekce optického disku

Pro vyhodnocení úspěšnosti detekce optického disku má největší význam metrika překrytí (IoU). Překrytí je metrika používaná převážně v kontextu počítačového vidění, zejména pro úlohy detekce a segmentace objektů, kde hodnotí míru překrytí mezi predikovanou oblastí a skutečnou oblastí zájmu. Tato metrika je také někdy označována jako Jaccardův index. Práh úspěšnosti byl zvolen jako 70% překryv vzhledem k tomu, že skutečný optický disk je tvarově různorodý.

Implementovaný algoritmus byl testován na databázi DRIONS-DB, která obsahuje 110 snímků retiny. Detekce byla úspěšná v 93 případech s průměrným překryvem 80,57 %. Úspěšnost detekce byla tedy 84,545 %. Příklad úspěšné detekce s překryvem 92,02 % můžeme vidět na obrázku 6.1, neúspěšná detekce s překryvem 43,07 % je zobrazena na obrázku 6.2.



Obr. 6.1: Úspěšná detekce optického disku. Zelená barva = TP, červená = FP, modrá = FN



Obr. 6.2: Neúspěšná detekce optického disku. Zelená barva = TP, červená = FP, modrá = FN

Výsledky testování DRIONS-DB databáze pro jednotlivé obrazy jsou zobrazeny v tabulce 6.1. Rozložení hodnot metrik je zobrazeno také pomocí krabicových grafů na obrázku 6.3

Tab. 6.1: Výsledky segmentace OD pro DRIONS-DB databázi

filename	accuracy	precision	sensitivity	specificity	f1_score	iou
image_001.jpg	0.9958	0.8498	0.9956	0.9958	0.9169	0.8466
image_002.jpg	0.9795	0.5853	0.6199	0.9887	0.6021	0.4307

Tab. 6.1: Výsledky segmentace OD pro DRIONS-DB da-
tabázi

filename	accuracy	precision	sensitivity	specificity	f1_score	iou
image_003.jpg	0.9819	0.5877	1.0000	0.9814	0.7403	0.5877
image_004.jpg	0.9924	0.7674	0.9992	0.9922	0.8681	0.7669
image_005.jpg	0.9933	0.8717	0.9357	0.9953	0.9026	0.8225
image_006.jpg	0.9911	1.0000	0.7495	1.0000	0.8568	0.7495
image_007.jpg	0.9952	0.9487	0.8932	0.9985	0.9201	0.8521
image_008.jpg	0.9819	0.6903	0.7017	0.9904	0.6959	0.5337
image_009.jpg	0.9591	0.2120	0.2702	0.9757	0.2376	0.1348
image_010.jpg	0.9964	0.9644	0.9393	0.9986	0.9517	0.9078
image_011.jpg	0.9972	0.9569	0.9672	0.9984	0.9620	0.9268
image_012.jpg	0.9867	0.8923	0.6945	0.9970	0.7811	0.6408
image_013.jpg	0.9962	0.8590	0.9991	0.9962	0.9238	0.8583
image_014.jpg	0.9925	0.7760	0.9914	0.9925	0.8706	0.7708
image_015.jpg	0.9987	0.9824	0.9681	0.9995	0.9752	0.9516
image_016.jpg	0.9951	0.8500	0.9868	0.9954	0.9133	0.8404
image_017.jpg	0.9944	0.9688	0.8631	0.9990	0.9129	0.8398
image_018.jpg	0.9959	0.8882	0.9796	0.9964	0.9317	0.8721
image_019.jpg	0.9953	0.9481	0.9003	0.9984	0.9236	0.8581
image_020.jpg	0.9841	0.9023	0.6648	0.9971	0.7656	0.6202
image_021.jpg	0.9866	0.9055	0.7099	0.9972	0.7959	0.6609
image_022.jpg	0.9980	0.9412	0.9824	0.9984	0.9614	0.9256
image_023.jpg	0.9965	0.8798	1.0000	0.9964	0.9360	0.8798
image_024.jpg	0.9965	0.9626	0.9352	0.9987	0.9487	0.9024
image_025.jpg	0.9967	0.9650	0.9426	0.9987	0.9537	0.9115
image_026.jpg	0.9804	0.4773	0.6881	0.9859	0.5636	0.3924
image_027.jpg	0.9975	0.9512	0.9917	0.9978	0.9710	0.9437
image_028.jpg	0.9938	0.9670	0.8709	0.9988	0.9165	0.8458
image_029.jpg	0.9973	0.9139	0.9814	0.9977	0.9464	0.8983
image_030.jpg	0.9890	0.7118	0.9977	0.9887	0.8308	0.7106
image_031.jpg	0.9972	0.9006	0.9941	0.9973	0.9451	0.8959
image_032.jpg	0.9952	0.8521	1.0000	0.9950	0.9202	0.8521
image_033.jpg	0.9864	0.9516	0.6726	0.9987	0.7881	0.6503
image_034.jpg	0.9987	0.9822	0.9694	0.9995	0.9758	0.9527
image_035.jpg	0.9955	0.8831	0.9581	0.9965	0.9191	0.8503
image_036.jpg	0.9943	0.9700	0.8647	0.9990	0.9143	0.8422
image_037.jpg	0.9908	0.9932	0.7443	0.9998	0.8510	0.7406

Tab. 6.1: Výsledky segmentace OD pro DRIONS-DB da-
tabázi

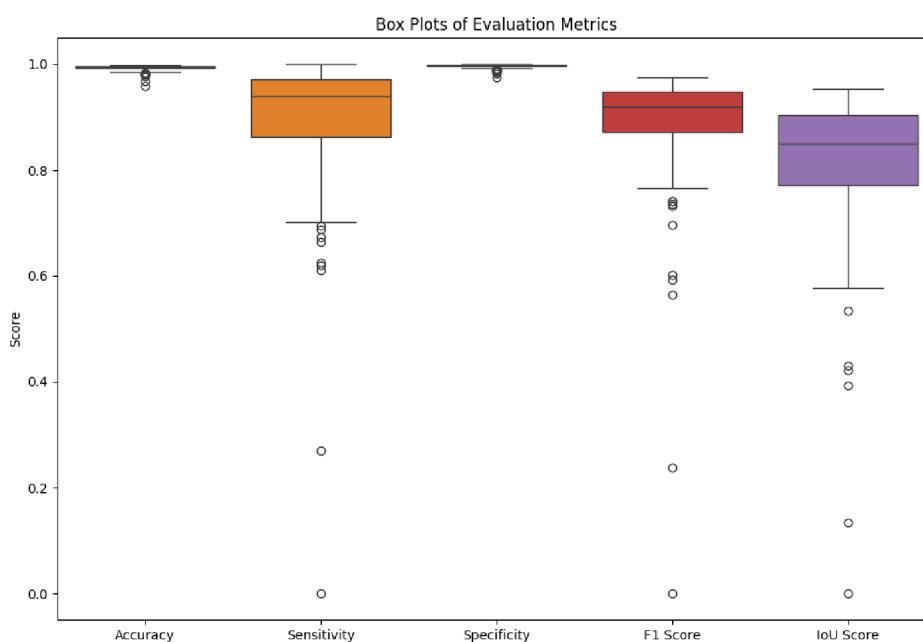
filename	accuracy	precision	sensitivity	specificity	f1_score	iou
image_038.jpg	0.9953	0.9304	0.9199	0.9977	0.9251	0.8606
image_039.jpg	0.9948	0.9462	0.8888	0.9983	0.9166	0.8460
image_040.jpg	0.9857	0.6418	0.9728	0.9860	0.7734	0.6305
image_041.jpg	0.9981	0.9759	0.9529	0.9993	0.9643	0.9310
image_042.jpg	0.9946	0.9393	0.9377	0.9972	0.9385	0.8841
image_043.jpg	0.9806	0.8816	0.6252	0.9963	0.7316	0.5768
image_044.jpg	0.9983	0.9576	0.9863	0.9987	0.9717	0.9450
image_045.jpg	0.9975	0.9445	0.9617	0.9985	0.9530	0.9103
image_046.jpg	0.9970	0.9834	0.9391	0.9994	0.9607	0.9244
image_047.jpg	0.9973	0.9851	0.9197	0.9996	0.9513	0.9071
image_048.jpg	0.9946	0.8834	0.9319	0.9964	0.9070	0.8298
image_049.jpg	0.9963	0.9755	0.9252	0.9991	0.9497	0.9042
image_050.jpg	0.9930	0.9775	0.8229	0.9993	0.8936	0.8077
image_051.jpg	0.9961	0.9762	0.9058	0.9992	0.9397	0.8862
image_052.jpg	0.9974	0.9728	0.9414	0.9992	0.9568	0.9173
image_053.jpg	0.9973	0.9171	0.9835	0.9977	0.9492	0.9032
image_054.jpg	0.9942	0.8774	0.9268	0.9962	0.9014	0.8206
image_055.jpg	0.9954	0.8953	0.9491	0.9968	0.9215	0.8543
image_056.jpg	0.9977	0.9802	0.9493	0.9994	0.9645	0.9314
image_057.jpg	0.9958	0.9753	0.8801	0.9993	0.9253	0.8609
image_058.jpg	0.9930	0.9956	0.7934	0.9999	0.8831	0.7906
image_059.jpg	0.9944	0.9132	0.9027	0.9973	0.9079	0.8314
image_060.jpg	0.9968	0.9157	0.9606	0.9977	0.9376	0.8826
image_061.jpg	0.9975	0.9554	0.9516	0.9988	0.9535	0.9111
image_062.jpg	0.9945	0.8162	0.9921	0.9946	0.8956	0.8109
image_063.jpg	0.9966	0.8970	0.9744	0.9972	0.9341	0.8764
image_064.jpg	0.9762	0.5742	0.6114	0.9868	0.5922	0.4207
image_065.jpg	0.9973	0.9243	0.9891	0.9976	0.9556	0.9149
image_066.jpg	0.9952	0.9983	0.8535	1.0000	0.9203	0.8523
image_067.jpg	0.9932	0.9091	0.8455	0.9975	0.8761	0.7796
image_068.jpg	0.9983	0.9750	0.9720	0.9992	0.9735	0.9484
image_069.jpg	0.9971	0.9582	0.9531	0.9986	0.9556	0.9150
image_070.jpg	0.9936	0.8054	0.9435	0.9947	0.8690	0.7683
image_071.jpg	0.9965	0.9511	0.9425	0.9983	0.9468	0.8989
image_072.jpg	0.9972	0.9518	0.9547	0.9985	0.9532	0.9106

Tab. 6.1: Výsledky segmentace OD pro DRIONS-DB da-
tabázi

filename	accuracy	precision	sensitivity	specificity	f1_score	iou
image_073.jpg	0.9943	0.9931	0.8564	0.9998	0.9197	0.8514
image_074.jpg	0.9967	0.9393	0.9655	0.9978	0.9522	0.9088
image_075.jpg	0.9973	0.9408	0.9693	0.9982	0.9548	0.9136
image_076.jpg	0.9951	0.8791	0.9534	0.9963	0.9147	0.8429
image_077.jpg	0.9936	0.9766	0.8168	0.9994	0.8896	0.8011
image_078.jpg	0.9951	0.8725	0.9992	0.9950	0.9316	0.8719
image_079.jpg	0.9974	0.9703	0.9653	0.9987	0.9678	0.9377
image_080.jpg	0.9987	0.9848	0.9664	0.9996	0.9755	0.9521
image_081.jpg	0.9954	0.9330	0.8960	0.9982	0.9141	0.8418
image_082.jpg	0.9970	0.9488	0.9566	0.9983	0.9527	0.9097
image_083.jpg	0.9918	0.8398	0.9209	0.9941	0.8785	0.7833
image_084.jpg	0.9981	0.9840	0.9607	0.9994	0.9722	0.9459
image_085.jpg	0.9962	0.9716	0.9073	0.9991	0.9383	0.8838
image_086.jpg	0.9946	0.9288	0.9011	0.9977	0.9147	0.8429
image_087.jpg	0.9923	0.7838	1.0000	0.9921	0.8788	0.7838
image_088.jpg	0.9894	0.6758	1.0000	0.9892	0.8066	0.6758
image_089.jpg	0.9908	0.9566	0.7600	0.9988	0.8470	0.7346
image_090.jpg	0.9896	0.9310	0.7414	0.9981	0.8254	0.7027
image_091.jpg	0.9936	0.9573	0.8481	0.9987	0.8994	0.8172
image_092.jpg	0.9960	0.9498	0.9302	0.9983	0.9399	0.8866
image_093.jpg	0.9956	0.9700	0.9016	0.9990	0.9345	0.8771
image_094.jpg	0.9860	0.7359	0.7357	0.9928	0.7358	0.5820
image_095.jpg	0.9857	0.7681	0.7145	0.9937	0.7404	0.5878
image_096.jpg	0.9952	0.8675	0.9916	0.9953	0.9254	0.8612
image_097.jpg	0.9940	0.9216	0.8629	0.9979	0.8913	0.8039
image_098.jpg	0.9945	0.9428	0.8637	0.9984	0.9015	0.8207
image_099.jpg	0.9900	0.9868	0.7299	0.9996	0.8391	0.7228
image_100.jpg	0.9886	0.8992	0.7315	0.9972	0.8067	0.6760
image_101.jpg	0.9925	0.8852	0.9151	0.9954	0.8999	0.8180
image_102.jpg	0.9955	0.9303	0.9364	0.9975	0.9333	0.8750
image_103.jpg	0.9979	0.9377	0.9832	0.9983	0.9599	0.9229
image_104.jpg	0.9969	0.9359	0.9464	0.9983	0.9411	0.8888
image_105.jpg	0.9966	0.9579	0.9179	0.9989	0.9375	0.8823
image_106.jpg	0.9902	0.7691	0.9899	0.9902	0.8657	0.7632
image_107.jpg	0.9930	0.8316	0.9725	0.9936	0.8966	0.8126

Tab. 6.1: Výsledky segmentace OD pro DRIONS-DB databázi

filename	accuracy	precision	sensitivity	specificity	f1_score	iou
image_108.jpg	0.9907	0.7815	0.9696	0.9914	0.8655	0.7628
image_109.jpg	0.9916	0.8175	0.9374	0.9933	0.8733	0.7751
image_110.jpg	0.9670	0.0000	0.0000	1.0000	0.0000	0.0000
Average	0.9931	0.8838	0.8891	0.9965	0.8815	0.8057



Obr. 6.3: Obrázek krabicových grafů vypočtených metrik segmentace OD pro DRIONS-DB databázi

Srovnání použité metody s metodami jiných autorů testovaných na DRIONS-DB databázi je zobrazené v tabulce 6.2.

Tab. 6.2: Srovnání použité metody detekce OD s výsledky jiných autorů - databáze DRIONS-DB

Metoda	IoU
Sevastopolsky et. al. 2017 [47]	0.8900

Tab. 6.2: Srovnání použité metody detekce OD s výsledky jiných autorů - databáze DRIONS-DB

Metoda	IoU
Maninis et. al. 2016 [26]	0.8800
Použitá metoda	0.7965

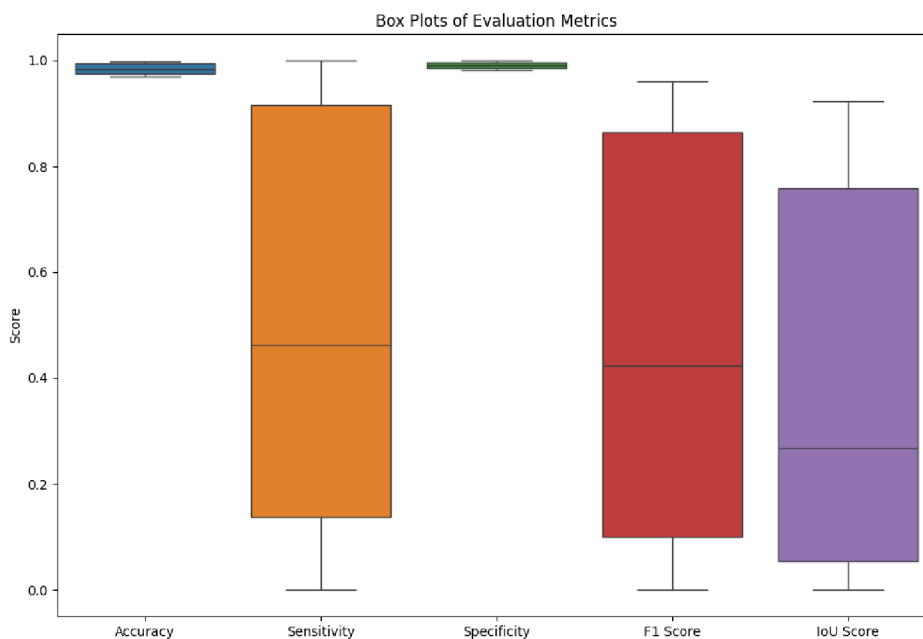
Při testování na HRF datábazi úspěšnost klesla na 12 úspěšných detekcí z 45 snímků - úspěšnost tedy cca 26,666 %. Tento pokles úspěšnosti je pochopitelný, protože algoritmus byl navrhován primárně pro DRIONS-DB databázi. Výsledky testování pro HRF databázi jsou zobrazeny v tabulce 6.3. Rozložení hodnot metrik pro HRF databázi je zobrazeno na obrázku 6.4. Z krabicového grafu IoU Score vidíme, že v některých případech bylo segmentované místo mimo s překrytím 0 %. Navržená metoda dosahuje poměrně dobrých výsledků pro databázi DRIONS-DB, u databáze HRF je úspěšnost velmi proměnlivá pro jednotlivé snímky. Navržená metoda by mohla být užitečná pro snímky, které budou snímány stejným způsobem jako snímky v DRIONS-DB databázi.

Tab. 6.3: Výsledky segmentace OD pro HRF databázi

filename	accuracy	precision	sensitivity	specificity	f1_score	iou
01_dr.jpg	0.9989	0.9552	0.9650	0.9994	0.9601	0.9232
01_g.jpg	0.9739	0.1301	0.1850	0.9841	0.1528	0.0827
01_h.jpg	0.9695	0.1244	0.1601	0.9823	0.1400	0.0753
02_dr.jpg	0.9843	0.4054	0.4414	0.9915	0.4226	0.2679
02_g.jpg	0.9875	0.5254	0.6076	0.9926	0.5635	0.3923
02_h.jpg	0.9848	0.5461	0.4948	0.9931	0.5192	0.3506
03_dr.jpg	0.9959	0.7912	0.9501	0.9966	0.8634	0.7596
03_g.jpg	0.9713	0.1132	0.0903	0.9872	0.1004	0.0529
03_h.jpg	0.9978	0.9241	0.9505	0.9986	0.9371	0.8817
04_dr.jpg	0.9986	0.9088	0.9894	0.9987	0.9474	0.9001
04_g.jpg	0.9935	0.7166	0.9278	0.9945	0.8086	0.6787
04_h.jpg	0.9972	0.9395	0.8860	0.9990	0.9120	0.8382
05_dr.jpg	0.9750	0.0857	0.1441	0.9838	0.1074	0.0568
05_g.jpg	0.9873	0.5259	0.5776	0.9929	0.5506	0.3798
05_h.jpg	0.9903	0.7708	0.6263	0.9967	0.6911	0.5280
06_dr.jpg	0.9727	0.0010	0.0011	0.9855	0.0011	0.0005
06_g.jpg	0.9862	0.5265	0.5374	0.9928	0.5319	0.3623
06_h.jpg	0.9769	0.2262	0.3051	0.9860	0.2598	0.1493

Tab. 6.3: Výsledky segmentace OD pro HRF databázi

filename	accuracy	precision	sensitivity	specificity	f1_score	iou
07_dr.jpg	0.9831	0.4340	0.4428	0.9913	0.4383	0.2807
07_g.jpg	0.9961	0.7858	0.9943	0.9961	0.8778	0.7822
07_h.jpg	0.9708	0.0340	0.0301	0.9861	0.0319	0.0162
08_dr.jpg	0.9925	0.6565	0.8576	0.9942	0.7437	0.5920
08_g.jpg	0.9699	0.0000	0.0000	0.9838	0.0000	0.0000
08_h.jpg	0.9973	0.9343	0.8880	0.9990	0.9106	0.8358
09_dr.jpg	0.9726	0.0413	0.0704	0.9823	0.0521	0.0267
09_g.jpg	0.9902	0.5597	0.9403	0.9908	0.7017	0.5405
09_h.jpg	0.9731	0.0922	0.0849	0.9870	0.0884	0.0463
10_dr.jpg	0.9787	0.1519	0.1998	0.9875	0.1726	0.0944
10_g.jpg	0.9972	0.8219	1.0000	0.9971	0.9023	0.8219
10_h.jpg	0.9962	0.8350	0.9152	0.9974	0.8733	0.7750
11_dr.jpg	0.9794	0.2197	0.2578	0.9885	0.2372	0.1346
11_g.jpg	0.9702	0.0099	0.0087	0.9858	0.0093	0.0047
11_h.jpg	0.9722	0.1784	0.2673	0.9823	0.2140	0.1198
12_dr.jpg	0.9840	0.3064	0.4624	0.9894	0.3686	0.2259
12_g.jpg	0.9770	0.2242	0.2768	0.9867	0.2477	0.1414
12_h.jpg	0.9743	0.0645	0.0680	0.9866	0.0662	0.0342
13_dr.jpg	0.9770	0.0758	0.1370	0.9847	0.0976	0.0513
13_g.jpg	0.9776	0.0872	0.1153	0.9869	0.0993	0.0523
13_h.jpg	0.9964	0.7856	0.9797	0.9966	0.8719	0.7730
14_dr.jpg	0.9810	0.3091	0.5322	0.9862	0.3911	0.2431
14_g.jpg	0.9887	0.4703	0.6368	0.9924	0.5410	0.3708
14_h.jpg	0.9972	0.8211	0.9773	0.9974	0.8924	0.8057
15_dr.jpg	0.9709	0.0000	0.0000	0.9829	0.0000	0.0000
15_g.jpg	0.9955	0.8135	0.9220	0.9967	0.8644	0.7611
15_h.jpg	0.9761	0.0786	0.0925	0.9868	0.0849	0.0444
Average	0.9839	0.4224	0.4888	0.9906	0.4499	0.3612

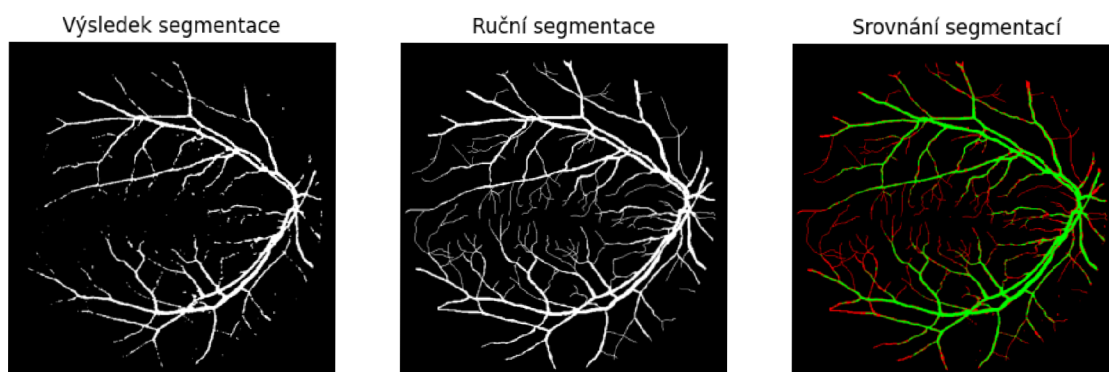


Obr. 6.4: Obrázek krabicových grafů vypočtených metrik segmentace OD pro HRF databázi

6.3 Výsledky segmentace cév pomocí OTSU prahování

Tato metoda segmentace byla testována na trénovacím datasetu DRIVE který obsahuje 20 snímků a odpovídajících 20 manuálních segmentací. Pro vyhodnocení úspěšnosti algoritmu bylo využito AUC skóre. AUC skóre (Area Under the Curve) je metrika pro hodnocení klasifikačních modelů. Měří plochu pod ROC křivkou, která ukazuje vztah mezi True Positive Rate (TPR) a False Positive Rate (FPR) při různých prahových hodnotách. Výpočet zahrnuje určení TPR a FPR pro různé prahy, vykreslení ROC křivky a výpočet plochy pod ní pomocí numerických metod. AUC skóre se pohybuje mezi 0 a 1, kde 0,5 znamená náhodné hádání a 1 perfektní model. Průměrná hodnota AUC pro použitý algoritmus je 81,88 %. Pokud bychom jako úspěšnou detekci označili AUC skóre větší než 80 %, tak bylo úspěšně detekováno 15 snímků z 20. Na obrázku 6.5 můžeme vidět srovnání výsledku segmentace, ručního segmentace lékařského experta a překrytí segmentací pro DRIVE databázi.

Výsledky segmentace pro jednotlivé snímky jsou uvedeny v tabulce 6.4. Vizualizace vypočtených metrik je zobrazena pomocí krabicových grafů na obrázku 6.6.



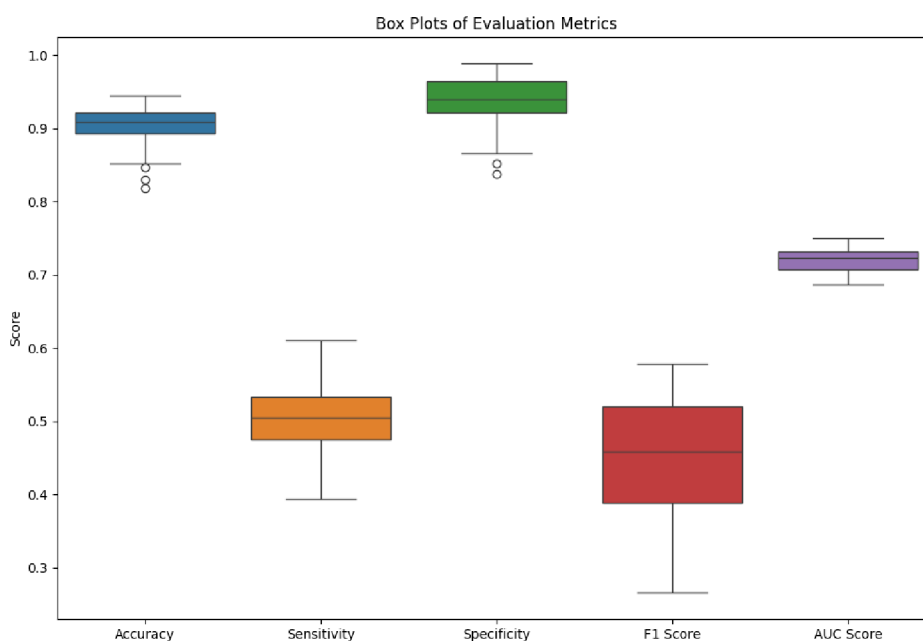
Obr. 6.5: Srovnání výsledku segmentace OTSU metodou pro DRIVE databázi - zelená = TP, červená = FP

Tab. 6.4: Výsledky segmentace cév pomocí OTSU prahování pro DRIVE databázi

filename	accuracy	sensitivity	specificity	f1_score	AUC
21_training.png	0.9668	0.6365	0.9935	0.7416	0.815
22_training.png	0.9571	0.5745	0.995	0.7073	0.7848
23_training.png	0.8719	0.7957	0.8773	0.45	0.8365
24_training.png	0.9428	0.5288	0.9971	0.6819	0.763
25_training.png	0.9503	0.5705	0.9907	0.688	0.7806
26_training.png	0.9527	0.711	0.9747	0.7152	0.8429
27_training.png	0.9598	0.6201	0.9926	0.7311	0.8064
28_training.png	0.9548	0.6001	0.9932	0.7217	0.7966
29_training.png	0.961	0.6259	0.9918	0.7298	0.8088
30_training.png	0.9121	0.8122	0.9206	0.5919	0.8664
31_training.png	0.9627	0.6591	0.9822	0.6808	0.8207
32_training.png	0.9651	0.6691	0.9915	0.7583	0.8303
33_training.png	0.965	0.704	0.988	0.765	0.846
34_training.png	0.9032	0.7196	0.9231	0.5925	0.8213
35_training.png	0.962	0.6437	0.9923	0.7463	0.818
36_training.png	0.9485	0.6157	0.9891	0.7221	0.8024
37_training.png	0.955	0.6105	0.988	0.7034	0.7992

Tab. 6.4: Výsledky segmentace cév pomocí OTSU prahování pro DRIVE databázi

filename	accuracy	sensitivity	specificity	f1_score	AUC
38_training.png	0.9581	0.7025	0.9822	0.743	0.8423
39_training.png	0.9571	0.6895	0.9823	0.7342	0.8359
40_training.png	0.9661	0.733	0.9852	0.7659	0.8591
Average	0.9486	0.6611	0.9765	0.6985	0.8188



Obr. 6.6: Obrázek krabicových grafů vypočtených metrik segmentace cév pomocí OTSU prahování pro DRIVE databázi

Srovnání výsledků použité metody s výsledky jiných autorů je zobrazeno v tabulce 6.5.

Tab. 6.5: Srovnání použité metody s výsledky jiných autorů - databáze DRIVE

Metoda	SE	SP	ACC	AUC
Odstrcilik et al. 2013 [35]	0.7060	0.9693	0.9340	0.9519

Tab. 6.5: Srovnání použité metody s výsledky jiných autorů - databáze DRIVE

Metoda	SE	SP	ACC	AUC
Wang et al. 2017 [53]	0.8173	0.9733	0.9533	0.9475
Jiang et.al. 2018 [21]	0.8274	0.9775	0.9608	——
Použitá metoda	0.6611	0.9765	0.9486	0.8188

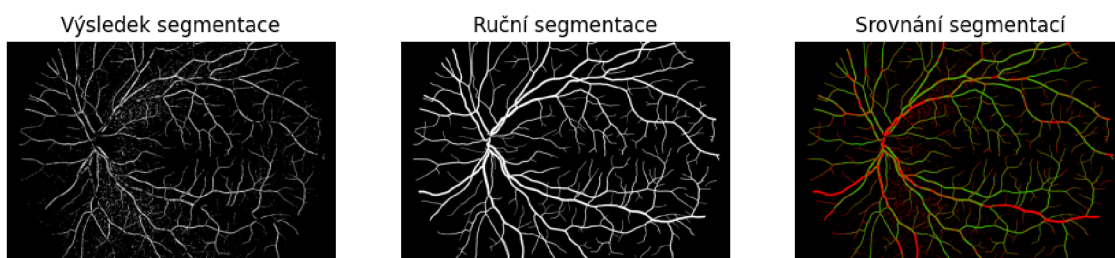
Při testování algoritmu na databázi HRF bylo dosaženo horších výsledků než u DRIVE databáze. AUC skóre se pohybuje kolem 72 % jak můžeme pozorovat z krabicového grafu na obrázku 6.8, s tím že nejvyšší hodnota je 74,89 % a nejnižší 68,63 %. Na obrázku 6.7 můžeme vidět srovnání výsledku segmentace, ruční segmentace lékařského experta a překrytí segmentací pro HRF databázi. S ohledem na jednoduchost implementovaného algoritmu dosahuje tato metoda poměrně dobrých výsledků, zejména pro databázi DRIVE. Reálné využití této metody je však poměrně nízké, protože ve srovnání se současnými metodami využívající umělou inteligenci zaostává.

Tab. 6.6: Výsledky segmentace cév pomocí OTSU prahování pro HRF databázi

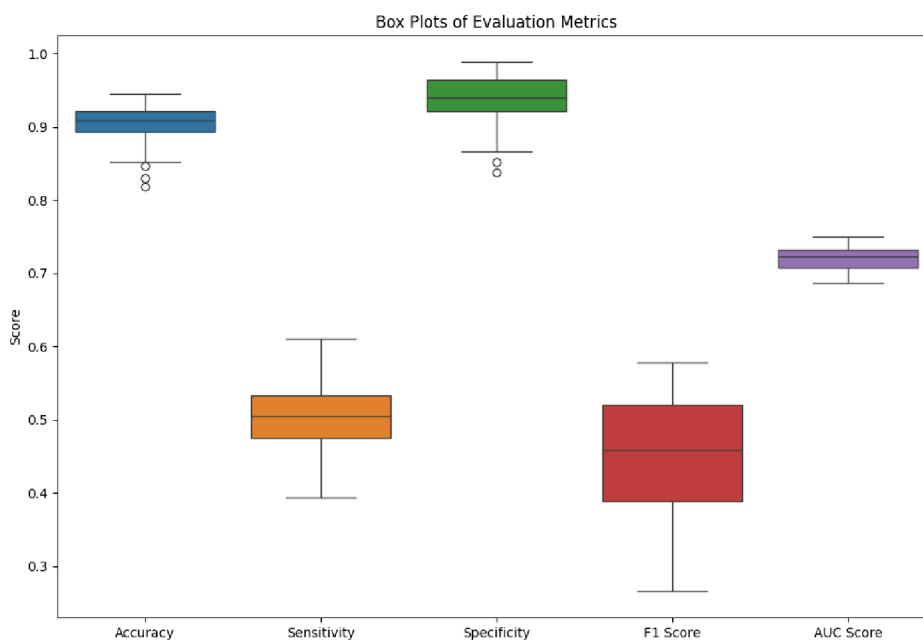
filename	accuracy	sensitivity	specificity	f1_score	AUC
01_dr.jpg	0.8517	0.5291	0.8689	0.2662	0.699
01_g.jpg	0.9084	0.5246	0.9359	0.4339	0.7302
01_h.jpg	0.9282	0.3945	0.9888	0.5283	0.6916
02_dr.jpg	0.8816	0.4835	0.9087	0.3424	0.6961
02_g.jpg	0.8971	0.5117	0.9281	0.4256	0.7199
02_h.jpg	0.9325	0.4695	0.9832	0.5788	0.7264
03_dr.jpg	0.865	0.529	0.8866	0.3213	0.7078
03_g.jpg	0.8614	0.5712	0.8792	0.3225	0.7252
03_h.jpg	0.906	0.458	0.9589	0.5071	0.7084
04_dr.jpg	0.8876	0.502	0.9107	0.3354	0.7064
04_g.jpg	0.8516	0.6104	0.8682	0.3463	0.7393
04_h.jpg	0.9274	0.4415	0.978	0.5343	0.7097
05_dr.jpg	0.9117	0.5629	0.9349	0.4423	0.7489
05_g.jpg	0.8468	0.5618	0.8668	0.3241	0.7143
05_h.jpg	0.9102	0.5038	0.9506	0.5032	0.7272
06_dr.jpg	0.8964	0.4634	0.9318	0.4032	0.6976
06_g.jpg	0.8985	0.4895	0.9286	0.3976	0.709

Tab. 6.6: Výsledky segmentace cév pomocí OTSU prahování pro HRF databázi

filename	accuracy	sensitivity	specificity	f1_score	AUC
06_h.jpg	0.9236	0.4744	0.9743	0.5573	0.7243
07_dr.jpg	0.922	0.4169	0.9646	0.4539	0.6907
07_g.jpg	0.9383	0.5328	0.9665	0.529	0.7496
07_h.jpg	0.9083	0.5359	0.9448	0.5102	0.7404
08_dr.jpg	0.9045	0.4713	0.9398	0.4262	0.7055
08_g.jpg	0.9326	0.5299	0.9619	0.5162	0.7459
08_h.jpg	0.9003	0.5054	0.9443	0.5043	0.7249
09_dr.jpg	0.83	0.5202	0.8525	0.293	0.6863
09_g.jpg	0.9061	0.5581	0.9308	0.4405	0.7445
09_h.jpg	0.8976	0.5556	0.9265	0.4578	0.7411
10_dr.jpg	0.9182	0.474	0.9607	0.5031	0.7173
10_g.jpg	0.9448	0.5106	0.9753	0.5483	0.7429
10_h.jpg	0.8991	0.5437	0.9326	0.4815	0.7382
11_dr.jpg	0.9241	0.4854	0.9647	0.52	0.7251
11_g.jpg	0.9349	0.4751	0.973	0.5274	0.724
11_h.jpg	0.9206	0.4992	0.964	0.5402	0.7316
12_dr.jpg	0.8882	0.5237	0.9148	0.3893	0.7193
12_g.jpg	0.9323	0.4518	0.9756	0.5246	0.7137
12_h.jpg	0.9086	0.4959	0.9569	0.5322	0.7264
13_dr.jpg	0.8189	0.5697	0.8372	0.3007	0.7034
13_g.jpg	0.9203	0.5373	0.9482	0.4784	0.7428
13_h.jpg	0.922	0.4831	0.9638	0.5185	0.7235
14_dr.jpg	0.8743	0.4995	0.9052	0.3775	0.7024
14_g.jpg	0.8979	0.5169	0.9269	0.417	0.7219
14_h.jpg	0.9311	0.4544	0.9766	0.5349	0.7155
15_dr.jpg	0.8938	0.4878	0.9222	0.3751	0.705
15_g.jpg	0.9091	0.5257	0.9394	0.4586	0.7326
15_h.jpg	0.9083	0.5502	0.9387	0.4846	0.7445
Average	0.9016	0.5065	0.9353	0.4492	0.7209



Obr. 6.7: Srovnání výsledku segmentace OTSU metodou pro HRF databázi - zelená = TP, červená = FP



Obr. 6.8: Obrázek krabicových grafů vypočtených metrik segmentace cév pomocí OTSU prahování pro HRF databázi

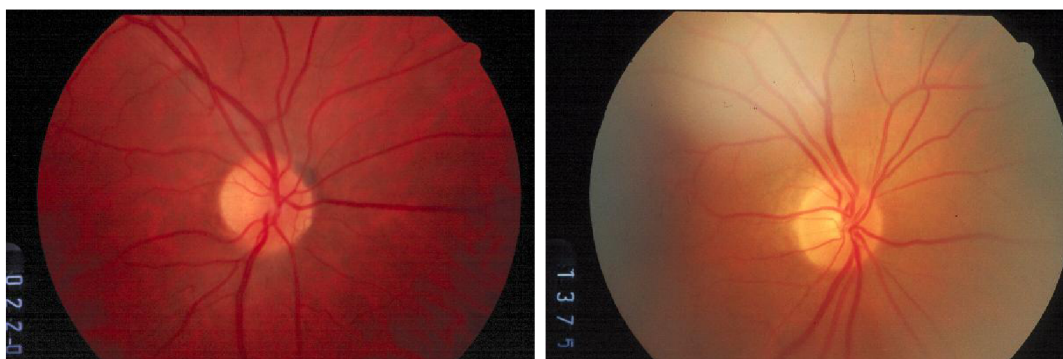Srovnání segmentace pomocí OTSU prahování na HRF databázi s metodami dalších autorů je zobrazeno v tabulce 6.7.

Tab. 6.7: Srovnání použité metody s výsledky jiných autorů - databáze HRF

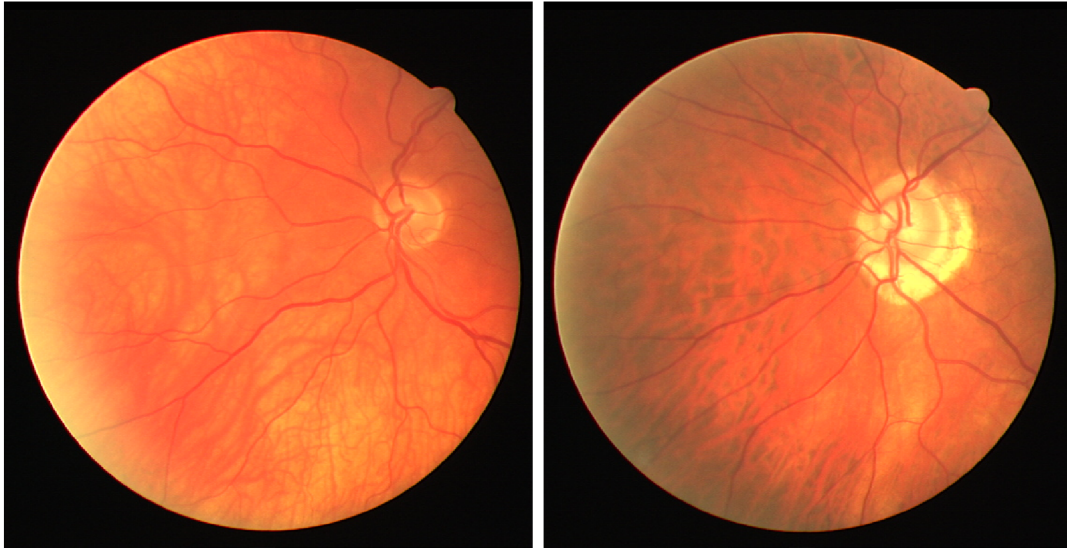
Metoda	SE	SP	ACC	AUC
Odstrčilik et. al. 2013 [35]	0.7741	0.9669	0.9494	0.9679
Shabani 2022 [48]	0.7800	0.9612	0.9441	-
Shin et. al. 2019	0.9546	0.9329	0.9349	0.9838
Použitá metoda	0.5065	0.9353	0.9016	0.7209

6.4 Výsledky detekce žluté skvrny

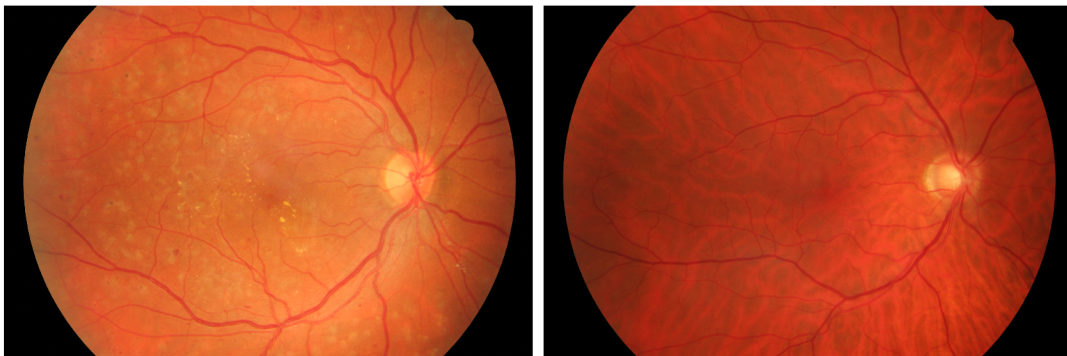
Pro testování úspěšnosti detekce žluté skvrny jsem nenalezl žádný vhodný dataset s anotací od lidského experta. Proto bylo provedeno pouze subjektivní hodnocení. Nejprve jsem z databází odstranil snímky, ve kterých nebyl jasný výskyt žluté skvrny. Z původních 110 snímků z DRIONS-DB databáze mi po odstranění nejasných snímků zbylo 53 snímků pro testování. Příklad odstraněných snímků z DRIONS-DB databáze je na obrázku 6.9. Z původních 40 trénovacích i testovacích snímků z DRIVE databáze mi jich zbylo 31. Příklad odstraněných snímků z DRIVE databáze je na obrázku 6.10. A po redukci snímků z HRF databáze mi jich z původních 45 zbylo 30. Příklad odstraněných snímků z DRIVE databáze je na obrázku 6.11.



Obr. 6.9: Příklad odstraněných snímků z DRIONS-DB databáze - image_099.jpg a image_110.jpg

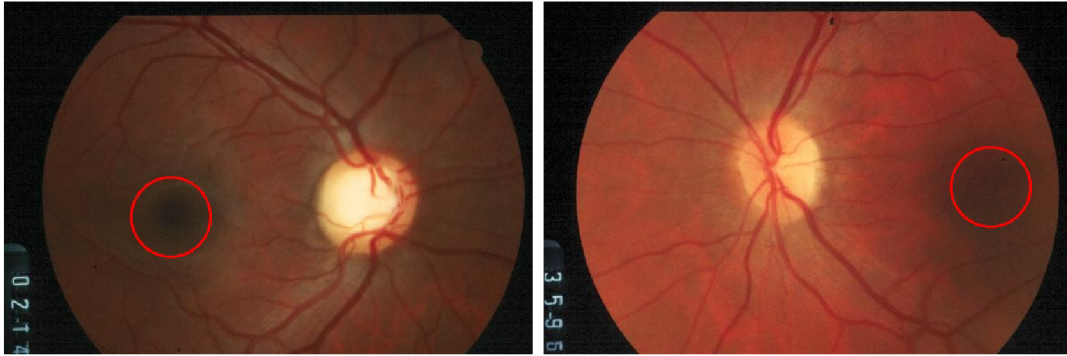


Obr. 6.10: Příklad odstraněných snímků z DRIVE databáze - 23_training.tif a 31_training.tif

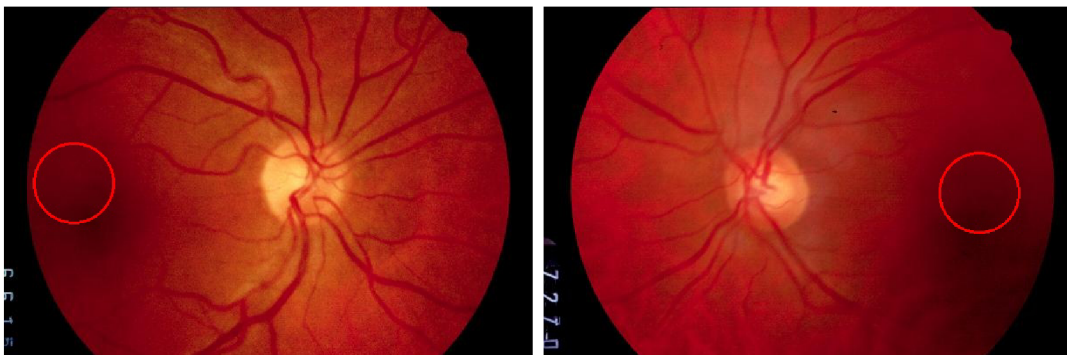

Obr. 6.11: Příklad odstraněných snímků z HRF databáze - 08_dr.jpg a 13_g.jpg

Ze zbylých 53 snímků DRIONS-DB byla úspěšná detekce v 28 případech, úspěšnost detekce žluté skvrny na DRIONS-DB databázi byla tedy 52,830 %. Úspěšnost detekce byla vyhodnocena pouze subjektivně. Nízká úspěšnost byla dána zejména snímky, ve kterých optický disk i žlutá skvrna ležela na stejné polovině snímku. Příklad úspěšné detekce je zobrazen na obrázku 6.12. Příklad nesprávné detekce je zobrazen na obrázku 6.13.

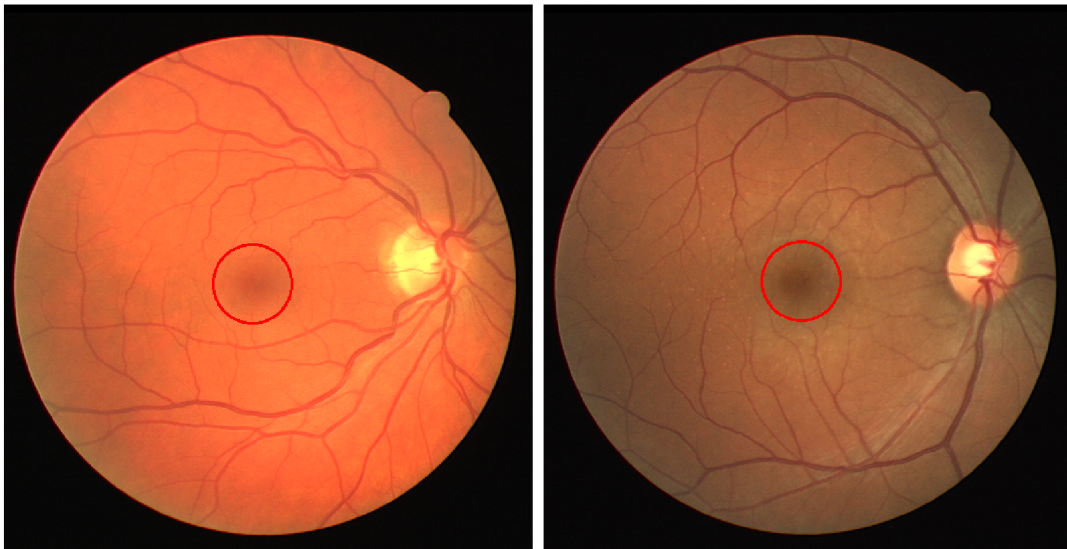


Obr. 6.12: Příklad úspěšné detekce žluté skvrny DRIONS-DB - image_027.jpg a image_039.jpg

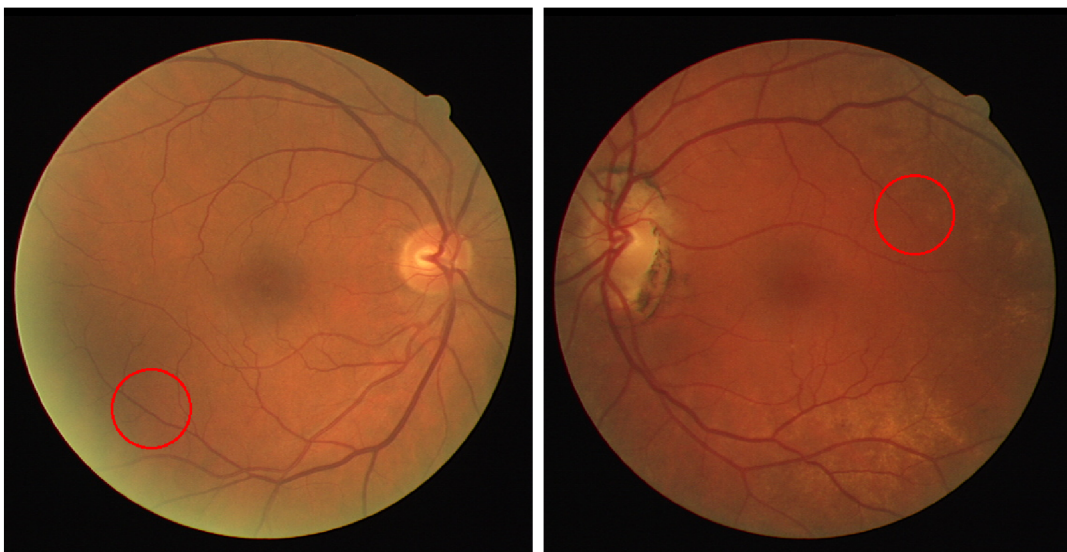


Obr. 6.13: Příklad nesprávné detekce žluté skvrny DRIONS-DB - image_066.jpg a image_098.jpg

V případě DRIVE datbáze byl algoritmus úspěšný v 27 případech ze zbylých 31 snímků. Úspěšnost detekce byla tedy 87,097 %. Vyhodnocení úspěšnosti bylo provedeno také pouze subjektivně. Příklad úspěšné detekce je zobrazen na obrázku 6.14. Příklad nesprávné detekce je zobrazen na obrázku 6.15.



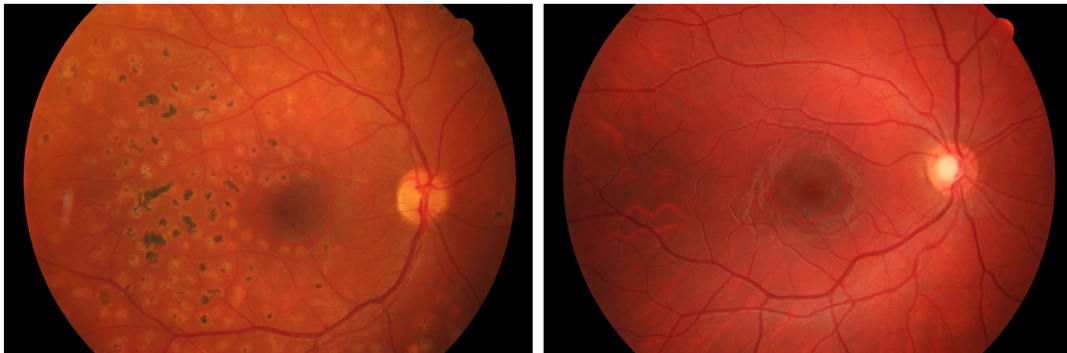
Obr. 6.14: Příklad úspěšné detekce žluté skvrny DRIVE - 02_test.tif a 36_training.tif



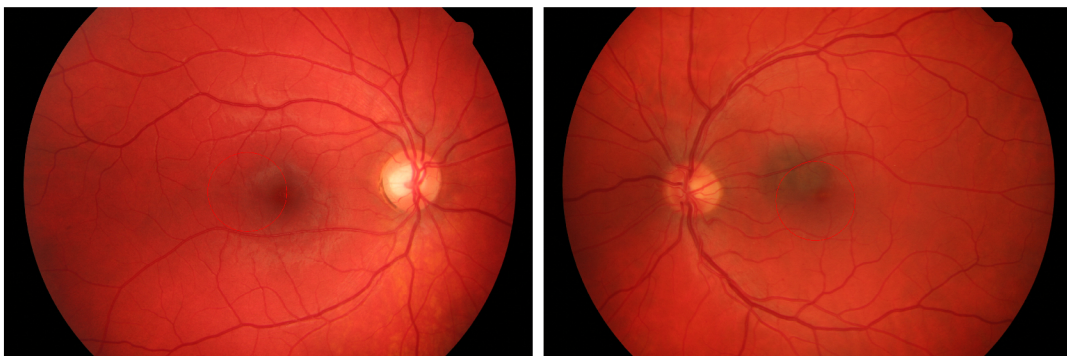
Obr. 6.15: Příklad nesprávné detekce žluté skvrny DRIVE - 06_test.tif a 26_training.tif

U HRF databáze byla žlutá skvrna úspěšně detekována u 19 snímků z 30 zbývajících. Subjektivně posouzená úspěšnost algoritmu byla tedy 63,333 %. Příklad úspěšné detekce je zobrazen na obrázku 6.16. Příklad nesprávné detekce je zobrazen na obrázku 6.17. Nejvyšší úspěšnost detekce byla zaznamenána pro DRIVE databázi. Protože ani jedna z databází použitých pro testování neobsahuje anotace pro žlutou skvrnu od lidského experta, je srovnání této metody s jinými autory obtížné. Pokud

by se algoritmus aplikoval na snímky, které by byly snímány stejně jako snímky z DRIVE databáze, mohl by být užitečný i v praxi. Výhodou tohoto algoritmu oproti algoritmům využívajícím umělou inteligenci by mohl být nižší výpočetní čas.



Obr. 6.16: Příklad úspěšné detekce žluté skvrny HRF - 04_dr.jpg a 13_h.jpg



Obr. 6.17: Příklad nesprávné detekce žluté skvrny HRF - 03_h.jpg a 10_dr.JPG

Závěr

Tato bakalářská práce se zabývá segmentací významných struktur v obrazových datech sítnice, což je klíčová oblast pro diagnostiku a léčbu různých očních onemocnění. V průběhu práce byly zkoumány a implementovány metody analýzy obrazů sítnice.

V teoretické části byla popsána anatomie oka a techniky snímání očního pozadí. Dále byla provedena literární rešerše ve které byly popsány různé metody segmentace obrazů sítnice, zaměřené na segmentaci optického disku, žluté skvrny a krevních cév.

V praktické části byly implementovány jednotlivé vybrané algoritmy v prostředí Python. Algoritmus pro segmentaci optického disku s využitím Houghovy transformace. Segmentace cév sítnice pomocí OTSU prahování a detekce žluté skvrny na základě předchozí segmentace optického disku.

Implementované algoritmy byly testovány na dostupných databázích DRIONS-DB, DRIVE a HRF. Nejlepších výsledků dosahuje metoda segmentace optického disku pro DRIONS-DB databázi s průměrným IoU score 80,57 % a úspěšností 84,545 %. Metoda segmentace cév i přes svoji jednoduchost dosahuje poměrně dobrých výsledků - průměrná hodnota AUC - 81,88 % pro DRIVE databázi. Vyhodnocení úspěšnosti detekce žluté skvrny je obtížné vzhledem k absenci anotací této struktury. Subjektivní vyhodnocení však poukazuje na poměrně kvalitní detekci pro DRIVE dataset s úspěšností 87,097 %.

Reálná využitelnost implementovaných algoritmů je poměrně nízká vzhledem k moderním metodám využívajícím hluboké nebo strojové učení. V současnosti jsou metody založené na umělé inteligenci obvykle nejpresnější a to nejen v oblasti segmentace obrazů.

Literatura

- [1] Alawad M, Aljouie A, Alamri S, Alghamdi M, Alabdulkader B, Alkanhal N, Almazroa A. *Machine Learning and Deep Learning Techniques for Optic Disc and Cup Segmentation - A Review*. Clin Ophthalmol. 2022 Mar 11;16:747-764. doi: 10.2147/OPTH.S348479. PMID: 35300031; PMCID: PMC8923700. Dostupné z: <https://pubmed.ncbi.nlm.nih.gov/35300031/> [citováno 2024-01-02]
- [2] Almazroa A, Sun W, Alodhayb S, Raahemifar K, Lakshminarayanan V. *Optic disc segmentation for glaucoma screening system using fundus images*. Clin Ophthalmol. 2017 Nov 15;11:2017-2029. doi: 10.2147/OPTH.S140061. PMID: 29180847; PMCID: PMC5695265. Dostupné z: <https://pubmed.ncbi.nlm.nih.gov/29180847/> [citováno 2024-01-02]
- [3] Bahadar Khan K, A Khaliq A, Shahid M. *A Morphological Hessian Based Approach for Retinal Blood Vessels Segmentation and Denoising Using Region Based Otsu Thresholding*. PLoS ONE. 2016;11(7):e0158996. <https://doi.org/10.1371/journal.pone.0158996> Dostupné z: <https://journals.plos.org/plosone/article?id=10.1371/journal.pone.0158996> [citováno 2024-01-02]
- [4] Baidaa Al-Bander, Waleed Al-Nuaimy, Bryan M. Williams, Yalin Zheng. *Multiscale sequential convolutional neural networks for simultaneous detection of fovea and optic disc*. Biomedical Signal Processing and Control. 2018;40:91-101. ISSN 1746-8094. <https://doi.org/10.1016/j.bspc.2017.09.008>. Dostupné z: <https://www.sciencedirect.com/science/article/pii/S1746809417302173> [citováno 2024-01-02]
- [5] Bradski, Gary. 2000. *The OpenCV Library*. Dostupné z: <https://opencv.org/> [citováno 2024-05-15]
- [6] Budai, Attila; Bock, Rüdiger; Maier, Andreas; Hornegger, Joachim; Michelson, Georg. *Robust Vessel Segmentation in Fundus Images*. International Journal of Biomedical Imaging. 2013;2013. DOI: <https://doi.org/10.1155/2013/154860>. [citováno 2024-05-15]
- [7] Cervantes, Jair, Jared Cervantes, Farid García-Lamont, Arturo Yee-Rendon, Josué Espejel Cabrera, Laura Domínguez Jalili. *A comprehensive survey on segmentation techniques for retinal vessel segmentation*. Neurocomputing. 2023;556:126626. ISSN 0925-2312. <https://doi.org/10.1016/j.neucom.2023.126626>. Dostupné z: <https://www.sciencedirect.com/science/article/pii/S092523122300749X?via=ihub> [citováno 2024-01-02]

- [8] Chloupková, Tereza. Brno, 2007. Diplomová práce. Masarykova univerzita, Přírodovědecká fakulta, Ústav experimentální biologie, Oddělení fyziologie a imunologie živočichů. *Fyziologické principy procesu vidění – tvorba a vnímání obrazu*. Online. Dostupné z: https://is.muni.cz/th/xyypw/Diplomova_prace.pdf [citováno 2023-12-01]
- [9] Chrástek, R., Wolf, M., Donath, K., Michelson, G., Niemann, H. *Optic Disc Segmentation in Retinal Images*. In: Meiler, M., Saupe, D., Kruggel, F., Handels, H., Lehmann, T.M. (eds) *Bildverarbeitung für die Medizin 2002*. Informatik aktuell. Springer, Berlin, Heidelberg. Dostupné z: https://doi.org/10.1007/978-3-642-55983-9_60 [citováno 2024-04-26]
- [10] CKOG Praha. *Dědičná onemocnění oka* [online]. Dostupné z: <https://ocnigenetika.lf1.cuni.cz/dystrofiie.htm> [citováno 2024-01-02]
- [11] Clark, A. *Pillow (PIL Fork) Documentation*. 2015. Dostupné z: <https://buildmedia.readthedocs.org/media/pdf/pillow/latest/pillow.pdf> [citováno 2024-05-15]
- [12] Čermák, Marek. *Detekce optického disku v sériích snímků z video oftalmoskopu*. Brno, 2017. Diplomová práce. VUT Brno, Fakulta elektrotechniky a komunikačních technologií. Dostupné z: https://www.vut.cz/www_base/zav_prace_soubor_verejne.php?file_id=145623 [citováno 2024-01-02]
- [13] Černohorská, L. *Detekce optického disku v retinálních video-sequencích*. Brno: Vysoké učení technické v Brně, Fakulta elektrotechniky a komunikačních technologií, 2018. 50 s. Vedoucí semestrální práce Ing. Ivana Labounková. Online. Dostupné z: https://www.vut.cz/www_base/zav_prace_soubor_verejne.php?file_id=174626 [citováno 2024-04-24]
- [14] *DRIVE Database* (Digital Retinal Images for Vessel Extraction). Kolekce digitalizovaných obrazů sítnice, které jsou běžně používány pro benchmarking algoritmů segmentace cév sítnice. Vydavatel: Image Sciences Institute, University Medical Center Utrecht, Nizozemsko. Dostupné z: <https://drive.grand-challenge.org/> [citováno 2024-05-15]
- [15] *DRIONS-DB Database* (DR IONs Database). Databáze obsahuje obrazy sítnice, zaměřené na optický disk pro použití v oftalmologickém výzkumu. Vydavatel: University of Valladolid, Španělsko. Dostupné z: <https://www.ub.edu/DRIONS-DB/> [citováno 2024-05-15]

- [16] Dylevský, Ivan a Petr Ježek. *Základy funkční anatomie člověka: Zrakové ústrojí*. PALESTRA. Online. Dostupné z: <http://vos.palestra.cz/skripta/anatomie/15a2a5.htm> [citováno 2023-11-30]
- [17] Harris, Charles R., K. Jarrod Millman, Stéfan J. van der Walt, Ralf Gommers, Pauli Virtanen, David Cournapeau, Eric Wieser, Julian Taylor, Sebastian Berg, Nathaniel J. Smith, et al. 2020. *Array programming with NumPy*. Nature 585, no. 7825: 357-362. Dostupné z: <https://doi.org/10.1038/s41586-020-2649-2> [citováno 2024-05-15]
- [18] Hložánek, Martin a Blanka Brůnová. *Přístrojová technika v oftalmologii*. Praha: Univerzita Karlova, 2. lékařská fakulta, 2006. ISBN 80-902160-9-9. [citováno 2023-12-01]
- [19] Hunter, John D. 2007. *Matplotlib: A 2D Graphics Environment*. Computing in Science & Engineering 9, no. 3: 90-95. Dostupné z: <https://doi.org/10.1109/MCSE.2007.55> [citováno 2024-05-15]
- [20] Jen Hong Tan, U. Rajendra Acharya, Sulatha V. Bhandary, Kuang Chua Chua, Sobha Sivaprasad. *Segmentation of optic disc, fovea and retinal vasculature using a single convolutional neural network*. Journal of Computational Science. 2017;20:70-79. ISSN 1877-7503. <https://doi.org/10.1016/j.jocs.2017.02.006>. Dostupné z: <https://www.sciencedirect.com/science/article/pii/S1877750317302028?via=ihub> [citováno 2024-01-02]
- [21] Jiang, Yun; Tan, Ning. *Retinal Vessel Segmentation Based on Conditional Deep Convolutional Generative Adversarial Networks*. 2018. arXiv:1805.04224 [cs.CV]. Dostupné z: <https://arxiv.org/abs/1805.04224> [citováno 2024-05-25]
- [22] Kim, G.Y., Lee, S.H. & Kim, S.M. *Automated segmentation and quantitative analysis of optic disc and fovea in fundus images*. Multimed Tools Appl. 2021;80:24205–24220. <https://doi.org/10.1007/s11042-021-10815-1> Dostupné z: <https://link.springer.com/article/10.1007/s11042-021-10815-1> [citováno 2024-01-02]
- [23] Kolar, R., Tornow, R.P., Odstřcilik, J. et al. *Registration of retinal sequences from new video-ophthalmoscopic camera*. BioMed Eng OnLine. 2016;15:57. <https://doi.org/10.1186/s12938-016-0191-0>. Online. Dostupné z: <https://biomedical-engineering-online.biomedcentral.com/articles/10.1186/s12938-016-0191-0> [citováno 2023-12-01]

- [24] Kumar JRH, Seelamantula CS, Gagan JH, Kamath YS, Kuzhuppilly NIR, Vivekanand U, Gupta P, Patil S. *Chákṣu: A glaucoma specific fundus image database*. Sci Data. 2023 Feb 3;10(1):70. DOI: <https://doi.org/10.1038/s41597-023-01943-4>. Erratum in: Sci Data. 2023 Apr 6;10(1):190. PMID: 36737439; PMCID: PMC9898274. Dostupné z: <https://www.ncbi.nlm.nih.gov/pmc/articles/PMC9898274/> [citováno 2023-05-15]
- [25] Maqsood, S., Damaševičius, R., Shah, F. M., & Maskeliunas, R. *Detection of Macula and Recognition of Aged-Related Macular Degeneration in Retinal Fundus Images*. COMPUTING AND INFORMATICS. 2021;40(5):957–987. https://doi.org/10.31577/cai_2021_5_957 Dostupné z: https://www.cai.sk/ojs/index.php/cai/article/view/2021_5_957 [citováno 2024-01-02]
- [26] Maninis, Kevis-Kokitsi; Pont-Tuset, Jordi; Arbelaez, Pablo; Van Gool, Luc. *Deep Retinal Image Understanding*. In: Proceedings of the Conference. 2016. DOI: https://doi.org/10.1007/978-3-319-46723-8_17. Dostupné z: https://www.researchgate.net/publication/307636498_Deep_Retinal_Image_Understanding [citováno 2024-05-15]
- [27] Marimuthu, Parthiban. Image Contrast Enhancement Using CLAHE [online]. Dostupné z: <https://www.analyticsvidhya.com/blog/2022/08/image-contrast-enhancement-using-clahe/> [citováno 2024-05-15]
- [28] McKinney, W., & others. *Data structures for statistical computing in python*. In: *Proceedings of the 9th Python in Science Conference*. 2010, Vol. 445, s. 51–56. Dostupné z: <https://pandas.pydata.org> [citováno 2024-05-15]
- [29] Memari, N., Ramli, A.R., Saripan, M.I.B. et al. *Retinal Blood Vessel Segmentation by Using Matched Filtering and Fuzzy C-means Clustering with Integrated Level Set Method for Diabetic Retinopathy Assessment*. J. Med. Biol. Eng. 2019;39:713–731. <https://doi.org/10.1007/s40846-018-0454-2> Dostupné z: <https://link.springer.com/article/10.1007/s40846-018-0454-2> [citováno 2024-01-02]
- [30] Microsoft. *Visual Studio Code* [software]. Verze 1.74. 2023. Dostupné z: <https://code.visualstudio.com/> [citováno 2024-05-15]
- [31] Mohamed Chala, Benayad Nsiri, My Hachem El yousfi Alaoui, Abdelmajid Soulaymani, Abdelrhani Mokhtari, Brahim Benaji. *An automatic retinal vessel segmentation approach based on Convolutional Neural Networks*. Expert Systems with Applications. 2021;184:115459. ISSN 0957-4174. <https://doi.org/10.>

- 1016/j.eswa.2021.115459. Dostupné z: <https://www.sciencedirect.com/science/article/pii/S0957417421008721?via=ihub> [citováno 2024-01-02]
- [32] Murzova, Anastasia a Sakshi Seth. *Otsu's Thresholding with OpenCV* [online]. Dostupné z: <https://learnopencv.com/otsu-thresholding-with-opencv/> [citováno 2024-05-15]
- [33] Národní zdravotnický informační portál. Praha: Ministerstvo zdravotnictví ČR a Ústav zdravotnických informací a statistiky ČR, 2023. *Oko: struktura a funkce*. ISSN 2695-0340. Online. Dostupné z: <https://www.nzip.cz/clanek/375-oko-struktura-a-funkce> [citováno 2023-12-01]
- [34] Odstrčilík J. *Analýza barevných snímků sítnice se zaměřením na segmentaci cévního řečiště*. Diplomová práce. VUT Brno, Fakulta elektrotechniky a komunikačních technologií. 2008. Dostupné z: https://www.vut.cz/www_base/zav_prace_soubor_verejne.php?file_id=8 [citováno 2023-12-01]
- [35] Odstrčilík, J., Kolář, R., Budai, A., Hornegger, J., Jan, J., Gazárek, J., Kuběna, T., Černosek, P., Svoboda, O., & Angelopoulou, E. *Retinal vessel segmentation by improved matched filtering: evaluation on a new high-resolution fundus image database*. IET Image Processing. 2013;7:373-383. DOI: <https://doi.org/10.1049/iet-ipr.2012.0455>. Dostupné z: <https://ietresearch.onlinelibrary.wiley.com/doi/10.1049/iet-ipr.2012.0455> [citováno 2024-05-15]
- [36] OpenAI. (2023). *ChatGPT* [software]. Dostupné z: <https://openai.com>
- [37] Paranawithana, Ishara, Yang, Wan-Xi & Tan, U-Xuan. *Tracking Extraction of Blastomere for Embryo Biopsy*. In: Proceedings of 2015 IEEE International Conference on Robotics and Biomimetics (ROBIO). 380-384. <https://doi.org/10.1109/ROBIO.2015.7418797>. Dostupné z: https://www.researchgate.net/publication/300416289_Tracking_Extraction_of_Blastomere_for_Embryo_Biopsy [citováno 2024-05-10]
- [38] Parchkoohi, Mostafa Heydari; Farajkhah, Nasser Keshavarz; Delshad, Meysam Salimi. *Automatic detection of karstic sinkholes in seismic 3D images using circular Hough transform*. Journal of Geophysics and Engineering. 2015;12(5):764. <https://doi.org/10.1088/1742-2132/12/5/764>. Dostupné z: <https://doi.org/10.1088/1742-2132/12/5/764> [citováno 2024-05-10]
- [39] Pedregosa, F., Varoquaux, Gaël, Gramfort, A., Michel, V., Thirion, B., Grisel, O., & others. *Scikit-learn: Machine learning in Python*. Journal of

- Machine Learning Research. 2011 Oct;12:2825–2830. Dostupné z: <https://scikit-learn.org/stable/> [citováno 2024-05-15]
- [40] Příspěvatelé Wikipedie. *Oční koule* [online]. Wikipedie: Otevřená encyklopedie, c2022, Datum poslední revize 17. 11. 2022, 17:14 UTC. Dostupné z: [https://cs.wikipedia.org/w/index.php?title=OÄDnÄŇ_koule&oldid=21902807](https://cs.wikipedia.org/w/index.php?title=O%C4%9An%C4%9A_koule&oldid=21902807) [citováno 2024-01-02]
- [41] Příspěvatelé Wikipedie. *Segmentace obrazu* [online]. Wikipedie: Otevřená encyklopedie, c2022, Datum poslední revize 21. 05. 2022, 17:59 UTC. Dostupné z: https://cs.wikipedia.org/w/index.php?title=Segmentace_obrazu&oldid=21304535 [citováno 2024-01-02]
- [42] Romero-Oraá, Roberto; García, María; Oraá-Pérez, Javier; López, María I.; Hornero, Roberto. *A robust method for the automatic location of the optic disc and the fovea in fundus images*. Computer Methods and Programs in Biomedicine. 2020;196:105599. ISSN 0169-2607. <https://doi.org/10.1016/j.cmpb.2020.105599>. Dostupné z: <https://www.sciencedirect.com/science/article/pii/S0169260720314322?via=ihub> [citováno 2024-01-02]
- [43] Rust, Caterina; Häger, Stephanie; Traulsen, Nadine; Modersitzki, Jan. *A robust algorithm for optic disc segmentation and fovea detection in retinal fundus images*. Current Directions in Biomedical Engineering. 2017;3(2):533-537. <https://doi.org/10.1515/cdbme-2017-0113>. Dostupné z: <https://www.degruyter.com/document/doi/10.1515/cdbme-2017-0113/html> [citováno 2024-05-15]
- [44] Saffarzadeh VM, Osareh A, Shadgar B. *Vessel Segmentation in Retinal Images Using Multi-scale Line Operator and K-Means Clustering*. J Med Signals Sens. 2014 Apr;4(2):122-9. PMID: 24761376; PMCID: PMC3994716. Dostupné z: <https://europepmc.org/article/PMC/3994716> [citováno 2024-01-02]
- [45] Sahir, Sofiane. *Canny Edge Detection Step by Step in Python — Computer Vision* [online]. Dostupné z: <https://towardsdatascience.com/canny-edge-detection-step-by-step-in-python-computer-vision-b49c3a2d8123> [citováno 2024-05-15]
- [46] Samanta, S., Saha, S. K., Chanda, B. *A Simple and Fast Algorithm to Detect the Fovea Region in Fundus Retinal Image*. In: *2011 Second International Conference on Emerging Applications of Information Technology*. Kolkata, India, 2011, s. 206-209. DOI: <https://doi.org/10.1109/EAIT.2011.22>. [citováno 2024-05-15]

- [47] Sevastopolsky, Artem. *Optic Disc and Cup Segmentation Methods for Glaucoma Detection with Modification of U-Net Convolutional Neural Network*. CoRR. 2017. Vol. abs/1704.00979. Dostupné z: <http://arxiv.org/abs/1704.00979> [citováno 2024-05-15]
- [48] Shabani, Mahtab; Pourghassem, Hossein. *An Active Contour Model Using Matched Filter and Hessian Matrix for Retinal Vessels Segmentation*. Turkish Journal of Electrical Engineering and Computer Sciences. 2022;30:295-311. DOI: <https://doi.org/10.3906/elk-2106-3>. Dostupné z: https://www.researchgate.net/publication/357619455_An_active_contour_model_using_matched_filter_and_Hessian_matrix_for_retinal_vessels_segmentation [citováno 2024-05-15]
- [49] Shijian, Lu. *Accurate and Efficient Optic Disc Detection and Segmentation by a Circular Transformation*. IEEE Transactions on Medical Imaging. 2011;30(12):2126-2133. DOI: 10.1109/TMI.2011.2164261. ISSN 0278-0062. Dostupné z: <https://ieeexplore.ieee.org/document/5981395> [citováno 2024-01-02]
- [50] Shin, Seung Yeon; Lee, Soochahn; Yun, Il Dong; Lee, Kyoung Mu. *Deep vessel segmentation by learning graphical connectivity*. Medical Image Analysis. 2019;58:101556. ISSN 1361-8415. DOI: <https://doi.org/10.1016/j.media.2019.101556>. Dostupné z: <https://www.sciencedirect.com/science/article/pii/S1361841519300982> [citováno 2024-05-15]
- [51] Sreng, Syna; Maneerat, Noppadol; Hamamoto, Kazuhiko; Win, Khin Yadanar. *Deep Learning for Optic Disc Segmentation and Glaucoma Diagnosis on Retinal Images*. Applied Sciences. 2020;10(14):4916. <https://doi.org/10.3390/app10144916> Dostupné z: <https://www.mdpi.com/2076-3417/10/14/4916> [citováno 2024-01-02]
- [52] van der Walt, Stéfan; Schönberger, Johannes L.; Nunez-Iglesias, Juan; Boulogne, François; Warner, Joshua D.; Yager, Neil; Gouillart, Emmanuelle; Yu, Tony; scikit-image contributors. 2014. *scikit-image: image processing in Python*. PeerJ. 2014;2:e453. Dostupné z: <https://doi.org/10.7717/peerj.453> [citováno 2024-05-15]
- [53] Wang, Shuangling; Yin, Yilong; Cao, Guibao; Wei, Benzhen; Zheng, Yuanjie; Yang, Gongping. *Corrigendum to “Hierarchical Retinal Blood Vessel Segmentation Based on Feature and Ensemble Learning” [Neurocomputing 149 (2015) 708–717]*. Neurocomputing. 2017;226:270-272. ISSN 0925-2312. DOI: <https://doi.org/10.1016/j.neucom.2016.08.031>. Dostupné z: <https://doi.org/10.1016/j.neucom.2016.08.031>

[//www.sciencedirect.com/science/article/pii/S0925231216308724](http://www.sciencedirect.com/science/article/pii/S0925231216308724) [citováno 2024-05-15]

- [54] Waskom, M., Botvinnik, Olga, O’Kane, Drew, Hobson, Paul, Lukauskas, Saulius, Gemperline, David C., ...Qalieh, Adel. *mwaskom/seaborn: v0.8.1 (September 2017)*. Zenodo. 2017. DOI: <https://doi.org/10.5281/zenodo.883859>. Dostupné z: <https://seaborn.pydata.org> [citováno 2024-05-15]
- [55] Wibawa HA, Harjoko A, Sumiharto R, Sasongko MB. *Efficient and Robust Method to Detect the Location of Macular Center Based on Optimal Temporal Determination*. J Imaging. 2022 Nov 22;8(12):313. doi: 10.3390/jimaging8120313. PMID: 36547478; PMCID: PMC9781226. Dostupné z: <https://pubmed.ncbi.nlm.nih.gov/36547478/> [citováno 2024-01-02]
- [56] Yao, Z., Zhang, Z., Xu, L.Q. *Convolutional Neural Network for Retinal Blood Vessel Segmentation*. In: Proceedings of 2016 9th International Symposium on Computational Intelligence and Design (ISCID). Hangzhou, China. 2016. pp. 406-409. doi: 10.1109/ISCID.2016.1100. Dostupné z: <https://ieeexplore.ieee.org/document/7830374> [citováno 2024-01-02]

Seznam symbolů a zkratek

OD	Optický disk
ROI	Místo zájmu – Region of interest
POI	Bod zájmu – Point of interest

A Obsah elektronické přílohy

V příloženém .zip souboru se nachází kódy ve formátu .py, které byly použity pro segmentaci jednotlivých struktur a vyhodnocení úspěšnosti těchto algoritmů. Algoritmy byly vypracovány ve Virtual Studio Code editoru [30].

```
/.....kořenový adresář příloženého archivu
├── boxplot .3 boxplot.py. .... kód pro vytvoření krabicových grafů z csv souboru
├── macula.....kód pro segmentaci žluté skvrny
│   ├── macula_ROI_database.py.....aplikace na databázi
│   └── macula_ROI_final.py.....aplikace na jeden snímek
├── OD ..... kód pro segmentaci optického disku
│   ├── OD_final.py.....algoritmus pro segmentaci OD
│   └── OD_score.py algoritmus pro vyhodnocení úspěšnosti segmentace OD a uložení
│       výsledků
├── vessels.....kód pro segmentaci krevních cév
│   ├── vessels_OTSU.py ..... kód pro segmentaci krevních cév a uložení výsledků
│   └── vessels_score.py .. algoritmus pro vyhodnocení úspěšnosti segmentace cév a
│       uložení výsledků
```