



Zdravotně  
sociální fakulta  
Faculty of Health  
and Social Sciences

Jihočeská univerzita  
v Českých Budějovicích  
University of South Bohemia  
in České Budějovice

## Pracovní postupy a úloha radiologického asistenta při diagnostice náhlých mozkových příhod

# BAKALÁŘSKÁ PRÁCE

Studijní program: **SPECIALIZACE VE ZDRAVOTNICTVÍ**

**Autor:** Martina Kolářová

**Vedoucí práce:** prim. MUDr. Petr Lhoták

České Budějovice 2022

## **Prohlášení**

Prohlašuji, že svoji bakalářskou práci s názvem Pracovní postupy a úloha radiologického asistenta při diagnostice náhlých mozkových příhod jsem vypracovala samostatně pouze s použitím pramenů v seznamu citované literatury.

Prohlašuji, že v souladu s § 47b zákona č. 111/1998 Sb. v platném znění souhlasím se zveřejněním své bakalářské práce, a to v nezkrácené podobě elektronickou cestou ve veřejně přístupné části databáze STAG provozované Jihočeskou univerzitou v Českých Budějovicích na jejích internetových stránkách, a to se zachováním mého autorského práva k odevzdanému textu této kvalifikační práce. Souhlasím dále s tím, aby toutéž elektronickou cestou byly v souladu s uvedeným ustanovením zákona č. 111/1998 Sb. zveřejněny posudky školitele a oponentů práce i záznam o průběhu a výsledku obhajoby bakalářské práce. Rovněž souhlasím s porovnáním textu mé bakalářské práce s databází kvalifikačních prací Theses.cz provozovanou Národním registrem vysokoškolských kvalifikačních prací a systémem na odhalování plagiátů.

V Českých Budějovicích dne 28.4.2022

Podpis

## **Poděkování**

Tímto bych ráda poděkovala mému vedoucímu práce prim. MUDr. Petru Lhotákovi za odborné vedení, vstřícný přístup a v neposlední řadě i cenné rady, které mi během vypracování bakalářské práce poskytoval. Dále bych chtěla poděkovat všem pracovníkům v nemocnici České Budějovice a nemocnici IC, kteří se mnou ochotně spolupracovali.

# **Pracovní postupy a úloha radiologického asistenta při diagnostice náhlých mozkových příhod**

## **Abstrakt**

Tato práce se zabývá analýzou pracovních postupů radiologického asistenta a jeho úlohou při diagnostice náhlých mozkových příhod. V teoretické části je popsána anatomie mozku, náhlá mozková příhoda, postupy v její diagnostice a její léčba. Dále je legislativně definován radiologický asistent, jeho pracoviště a jsou popsány přístroje, se kterými pracuje. V neposlední řadě je také krátce popsáno záření, které se vyskytuje při vyšetření pacienta výpočetní tomografií.

V praktické části je popsán postup práce radiologického asistenta při diagnostice náhlých mozkových příhod na pracovištích CT, MR a Angiografie. Dále je zaznamenán postup RA a popsáno jeho pracoviště v centru pro cerebrovaskulární péči v nemocnici České Budějovice a nemocnici s Centrem vysoce specializované péče o pacienty s iktem . V diskusi jsou zhodnoceny výsledky z pozorování těchto pracovišť.

## **Klíčová slova**

radiologický asistent, náhlá mozková příhoda, výpočetní tomografie, nemocnice České Budějovice, nemocnice s Centrem vysoce specializované péče o pacienty s iktem, magnetická rezonance

# **Workflows and the role of radiological assistant in diagnostic of acute strokes**

## **Abstract**

This thesis deals with an analysis of the radiologist assistant workflows and his role in the diagnostic of an acute stroke. In theoretical part is described the anatomy of a brain, an acute stroke, the workflows in the diagnostic of acute strokes, and its treatment. Next are a legislatively defined radiologist assistant, his workplace, and his devices, which he uses for diagnosis. Last but not least is shortly described radiation, which occurs when a patient is an examination by computed tomography.

In practical part is described the workflow of in the radiological assistant's diagnostic of acute strokes in a workplace with CT, MR, and angiography. Next is described Cerebrovascular unit in hospital České Budějovice. At the end are compared the tasks of workers in units that deal with a diagnosis of acute strokes in the Czech Republic. The comparison was done by the questionnaire.

Furthermore, the RA's working procedure is recorded and it is described his workplace in the cerebrovascular care centers in České Budějovice Hospital and the Hospital with highly specialized care center for stroke patients. The discussion evaluates the results of observations of these workplaces.

## **Keywords**

radiologist assistant, acute stroke, computed tomography, the hospital in České Budějovice, the hospital with highly specialized care center for stroke patients, magnetic resonance

# Obsah

<b>1</b>	<b>Teoretická část.....</b>	<b>10</b>
1.1	Radiologický asistent (RA).....	10
1.1.1	Definice radiologického asistenta.....	10
1.1.2	Požadavky na vzdělání radiologického asistenta.....	10
1.2	Vymezení pracovních postupů.....	11
1.3	Ionizující záření a jeho vlastnosti.....	12
1.3.1	Využití ionizujícího záření.....	12
1.4	Současné moderní metody využívané při diagnostice a léčbě akutní CMP.....	13
1.4.1	Výpočetní tomografie (CT) .....	13
1.4.1.1	CT přístroj .....	13
1.4.1.2	CT vyšetření .....	14
1.4.1.3	CT perfuze .....	14
1.4.1.4	CT angiografie.....	15
1.4.2	Magnetická rezonance .....	16
1.4.2.1	Fyzikální princip magnetické rezonance .....	16
1.4.2.2	Relaxační časy .....	17
1.4.2.3	Zobrazování magnetickou rezonancí.....	17
1.4.2.4	MR angiografie.....	18
1.4.3	Sonografie.....	18
1.4.4	Angiografie .....	18
1.4.4.1	Digitálně substrakční angiografie.....	19
1.4.4.2	Srovnání neinvazivních angiografických metod .....	19
1.5	Kontrastní látky (KL).....	19
1.5.1	KL používané u CT vyšetření (CTA, CT perfuze).....	19
1.5.2	KL používané u MR vyšetření .....	20
1.6	Anatomie mozku .....	20
1.6.1	Uložení mozku v hlavě .....	20
1.6.2	Části mozku .....	21
1.6.2.1	Mozkový kmen .....	21
1.6.2.2	Mozeček .....	22

1.6.2.3	Mezimozek .....	22
1.6.2.4	Koncový mozek.....	22
1.7	Cévní zásobení mozku .....	23
1.7.1	Arteriální zásobení mozku.....	23
1.7.2	Venózní zásobení mozku.....	24
1.8	Náhlá mozková příhoda .....	24
1.8.1	Ischemická CMP.....	25
1.8.2	Hemoragická CMP .....	26
1.8.3	Subarachnoidální CMP .....	27
1.8.3.1	Diagnostické vyšetření Subarachnoidální CMP .....	27
1.8.4	Cerebrální venózní trombóza.....	28
1.9	Druhy léčby.....	28
1.9.1	Rekanalizační léčba u ischemické CMP .....	28
1.9.2	Léčba hemoragických a subarachnoidálních CMP .....	29
1.10	Centra pro léčbu CMP.....	29
1.11	Vysvětlení pojmu NIHSS.....	30
<b>2</b>	<b>Cíle bakalářské práce.....</b>	<b>31</b>
2.1.1	Výzkumná otázka .....	31
<b>3</b>	<b>Praktická část.....</b>	<b>32</b>
3.1	Popis úlohy radiologického asistenta v nemocnici s centrem vysoce specializované péče o pacienty s iktem.....	32
3.1.1	Postup personálu při CT vyšetření akutní mozkové příhody.....	33
3.2	Popis úlohy radiologického asistenta v nemocnici České Budějovice .....	38
3.3	Vybavení a popis nemocnice České Budějovice .....	39
3.3.1	Práce radiologického asistenta na CT.....	40
3.3.2	Magnetická rezonance .....	42
3.3.3	Intervenční radiologie.....	43
3.3.3.1	Intervenční výkon .....	44
<b>4</b>	<b>Diskuze.....</b>	<b>45</b>
<b>5</b>	<b>Závěr.....</b>	<b>46</b>

<b>6</b>	<b>Seznam literatury .....</b>	<b>47</b>
<b>7</b>	<b>Seznam obrázků.....</b>	<b>51</b>
<b>8</b>	<b>Seznam zkratek.....</b>	<b>52</b>



## Úvod

Ročně se vyskytuje v České republice cca 47 tisíc cévních mozkových příhod. Pro nemalé procento pacientů má cévní mozková příhoda fatální následky. Veřejnost si většinou spojuje toto onemocnění se staršími lidmi, nicméně CMP postihuje i mladé lidi. Na tuto skutečnost upozorňuje projekt „Čas je mozek“, který seznamuje veřejnost s příznaky a následky tohoto onemocnění. Počet úmrtí na cévní mozkovou příhodu v ČR od druhé poloviny devadesátých let 20. století významně klesá. Přesto je úmrtnost na CMP v ČR dosud výrazně vyšší než ve většině rozvinutých zemí. Tento pokles je způsoben mimo jiné včasnou diagnostikou, při které se používají modernější přístroje a postupy. Pro radiologického asistenta je důležité se seznámit s těmito postupy a snažit se, aby diagnostika probíhala co nejkvalitněji a nejrychleji. Při seznamování s novými standardy, může čerpat z aktuálních standardů pro určité vyšetření sestavené ministerstvem zdravotnictví. Dále si každé pracoviště stanovuje vlastní zásady pro lepší koordinaci pracovníků.

Tato práce bude členěna na dvě části – teoretickou a praktickou. Teoretická část bude rozdělena na 10 podkapitol. V jednotlivých podkapitolách bude popsán hrubý náhled na jednotlivé složky diagnostiky náhlých mozkových příhod. Nejprve bude legislativně definován radiologický asistent. Dále bude popsáno záření vyskytující se při vyšetření pacienta výpočetní tomografií. Následně bude čtenář seznámen s přístroji využívajícími se u diagnostiky náhlých mozkových příhod. Ke konci teoretické části bude popsána anatomie mozku, jeho cévní zásobení a náhlé mozkové příhody.

V praktické části své práce bych chtěla zmapovat úlohu radiologického asistenta při diagnostice náhlých mozkových příhod v Centru vysoce specializované cerebrovaskulární péče v Českých Budějovicích na radiodiagnostickém oddělení. Pro srovnání jsem také zmapovala Centrum vysoce specializované péče o pacienty s iktem v nemocnici, která nedala souhlas s uveřejňováním jejího názvu. A to na radiodiagnostickém oddělení, kde je používán jako zobrazovací metoda CMP pouze CT přístroj. Praktická část bude sloužit pro další ročníky studující obor radiologický asistent, a také pro laickou veřejnost, kde se lidé dozvědí, jaké jsou postupy vyšetření v Nemocnici České Budějovice. A čím budou procházet v případě náhlé mozkové příhody.

Dále bude následovat seznam použité literatury a přílohy.

# 1 Teoretická část

## 1.1 Radiologický asistent (RA)

Při diagnostice náhlých mozkových příhod hraje klíčovou roli spolupráce mezi radiologickým asistentem a radiologem (vyhlášky č. 55/2011 Sb., o činnostech zdravotnických pracovníků a jiných odborných pracovníků, ve znění pozdějších předpisů). Cílem této spolupráce je včasná diagnostika náhlé mozkové příhody a následně její cílená léčba. Radiologický asistent musí k práci přistupovat velmi zodpovědně a měl by mít potřebné odborné znalosti. Musí znát předpokládaný průběh jednotlivých výkonů, posloupnost úkonů lékaře, musí se orientovat v rentgenové anatomii, musí znát používaný materiál a dostatečně plnit požadavky radiologa. Měl by umět včas zareagovat na komplikace a znát jejich možné následky. (Brůha, 2011) (Česka republika, 2009)

### 1.1.1 Definice radiologického asistenta

Radiologický asistent je řazen do skupiny nelékařský zdravotní pracovník. Podléhá jak zdravotnickým právním předpisům, tak i předpisům ohledně práce s ionizujícím zářením. Radiologický asistent je radiologický pracovník, a tedy musí dodržovat pravidla radiační ochrany. V kontrolovaném pásmu je klasifikován jako pracovník kategorie A, tedy dle § 20 vyhlášky č. 422/2016 Sb. takový pracovník, který by mohl obdržet:

- a) efektivní dávku vyšší než 6 mSv ročně
- b) ekvivalentní dávku vyšší než 15 mSv na oční čočku
- c) ekvivalentní dávku vyšší než 3/10 limitu ozáření pro kůži a končetiny

Kontrolované pásmo vymezuje zvláštní pravidla k zajištění radiační ochrany. Mezi pracoviště, na něž se vztahuje definice kontrolovaného pásma, se řadí jen taková pracoviště, kde se vyskytuje ionizující záření. Z důvodu sledování úrovně ionizujícího záření vyzařovaného na těchto pracovištích, musí být radiologický asistent vybaven operativním signálním dozimetrem, který je měsíčně vyhodnocován. (Vomáčka, 2015)

### 1.1.2 Požadavky na vzdělání radiologického asistenta

Pro výkon povolání radiologického asistenta musí jedinec dokončit bakalářské studium, které je podmíněné státní závěrečnou zkouškou. Minimální doba tohoto studia je 3 roky. (KVALIFIKAČNÍ STANDARD PŘÍPRAVY NA VÝKON ZDRAVOTNICKÉHO

POVOLÁNÍ RADIOLOGICKÝ ASISTENT, 2020). Takovéto vzdělání může být dosaženo v České republice celkem na 8 veřejných vysokých školách.

## ***1.2 Vymezení pracovních postupů***

Ministerstvo zdravotnictví vydává Národní radiologické standardy, které stanovují základy radiologických vyšetření. Tyto standardy jsou vydávány ve věstnících, konkrétním příkladem je Věstník MZ č.2/2016 kapitola o Výpočetní tomografii. Jednotlivé nemocnice musí mít vytvořeny vlastní místní standardy. Místní radiologické standardy jednotlivých nemocnic vycházejí a jsou v souladu s ustanoveními ministerstva zdravotnictví. Nemocnice si tyto standardy přizpůsobují svému pracovišti a jsou definovány pro standardní výkony u každého přístroje. RA má tyto standardy k dispozici na svém pracovišti. (Věstník ministerstva zdravotnictví České republiky, 2016)

Národní radiologické standardy obsahují obecné postupy lékařského ozáření a návod pro tvorbu místních radiologických standardů na radiologických pracovištích. Tyto postupy jsou složeny z obecných pravidel pro zajištění provozu přístrojů na radiologickém oddělení a obecným postupem LO. (Věstník ministerstva zdravotnictví České republiky, 2009)

Standardizované výkony LO pro výpočetní tomografii (Obecná doporučení, protokoly základních vyšetření na CT)

Protokol CT vyšetření zahrnuje tyto informace:

- strategie vyšetření (nativně, kontrastní látka (KL))
- příprava nemocného (např. pacient by měl přijít na lačno, premedikovaný a klasický postup před KL)
- uložení pacienta (např. pacient fixován vleže na zádech s hlavou směřující do gantry)
- instrukce nemocnému (např. nehýbat se)
- rozsah vyšetření
- definice topogramu (např. boční, předozadní)
- hodnoty pro LO (kV, mAs, CTDI<sub>vol</sub> typický, kolimace, tloušťka rekonstruované vrstvy, objem KL + proplach FR, rychlost aplikace KL)

- další informace specifické pro dané vyšetření

Radiologický asistent provádí spolu s radiologickým fyzikem a aplikačním lékařem fyzikálně-technické části LO. Tedy optimalizaci nastavení vyšetřovacích protokolů, tak aby pacient obdržel co nejnižší dávku radiačního záření a zároveň kvalita výsledného obrazu byla co nejvyšší. (Věstník ministerstva zdravotnictví České republiky, 2009)

### ***1.3 Ionizující záření a jeho vlastnosti***

Ionizující záření je schopné při průchodu prostředím způsobit jeho ionizaci, vytvořit z původně elektricky neutrálních atomů kladné a záporné ionty. Ionizující záření můžeme rozdělit na přímo ionizující a nepřímo ionizující. Přímě ionizující záření je tvořeno nabitými částicemi (elektrony, pozitrony, protony, částice alfa a beta ap.), které mají dostatečnou kinetickou energii k tomu, aby mohly vyvolat ionizaci. Nepřímě ionizující záření zahrnuje nenabitě částice (fotony, neutrony ap.), které samy prostředí neionizují, ale při interakcích s prostředím uvolňují sekundární, přímo ionizující nabitě částice. Ionizace prostředí je pak způsobena těmito sekundárními částicemi. Zdroje ionizujícího záření mohou být radionuklidy (přirozené nebo umělé) nebo generátory (RTG lampa, urychlovače apod). Radionuklidy mají nestabilní atomová jádra, rozpadají se a emitují ionizující záření. (Vomáčka, 2015)

#### ***1.3.1 Využití ionizujícího záření***

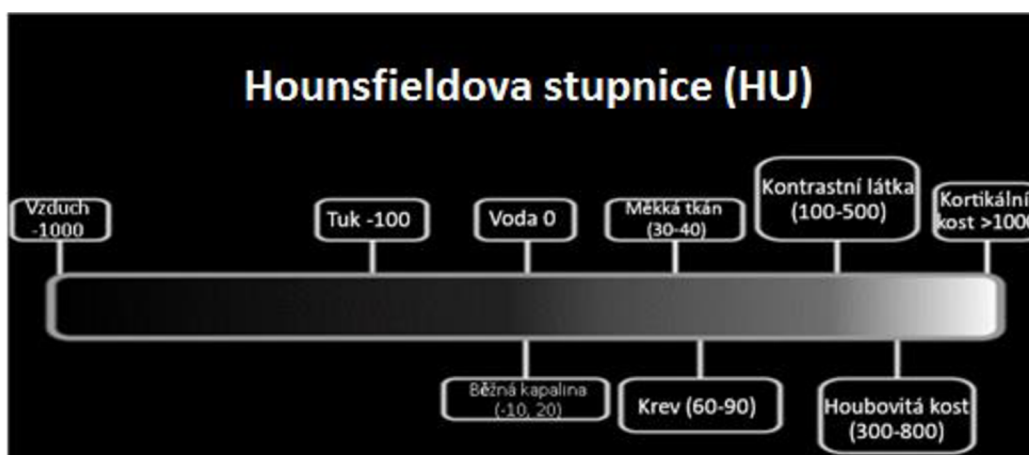
Ionizující záření nachází dnes velmi široké uplatnění ve všech oblastech lidské činnosti. Vedle průmyslových aplikací se jedná hlavně o aplikace v lékařství (jak v diagnostických metodách, tak při terapii). Radionuklidy se používají v podobě uzavřených nebo otevřených záříčů. Uzavřené záříče slouží jako zdroje záření (alfa, beta, gama, RTG, neutrony). Pro praktické účely je zde využito jevů vyvolaných při průchodu záření látkou, neboť absorpce a rozptyl záření závisí jak na energii záření, tak na vzdálenosti zdroje a detektoru, hustotě a středním atomovém čísle prostředí. Na těchto aspektech velmi záleží, díky nim lze stanovit některé parametry nebo chemické a fyzikální veličiny, které tuto látku charakterizují. (Heřman, 2014)

## 1.4 *Současné moderní metody využívané při diagnostice a léčbě akutní CMP*

### 1.4.1 *Výpočetní tomografie (CT)*

#### 1.4.1.1 *CT přístroj*

Výpočetní tomografie (používanější termín CT přístroj) funguje na principu rentgenového záření, které je při průchodu tělem pacienta zeslabováno díky absorpci rentgenového záření jednotlivými orgány. Oslabené záření snímají detektory přeměňující tyto informace na elektrický signál, který je následně zpracován v počítači pomocí matematických transformací. Přes tyto transformace jsou vyhodnoceny míry zeslabení záření v jednotlivých bodech prostoru. Tyto body reprezentující 3D prostor jsou nazývány voxly. Voxel je obdobou pixelu rozšířeného do 3D prostoru. Pro filtraci digitálního obrazu (při snímání vzniká v obraze šum) je snímán objekt vícenásobně a na získaná data absorpce záření jsou aplikovány filtry pro odstranění šumu. Výsledná intenzita absorpce je následně vyjádřena v matematických hodnotách denzity, užitím Hounsfieldových jednotek. Obraz vznikne přiřazením HU jednotek jednotlivým odstínům šedi. Podle odstínu šedi určujeme, o jakou tkáň se jedná tzv. Hounsfieldovy stupnice. Lidské oko dokáže rozlišit pouhých 16 stupňů šedi, z tohoto důvodu se využívá tzv. okénko, je určeno středem a rozsahem krajních hodnot, které se nastavuje podle toho, jaká tkáň je hodnocena. Expoziční parametry jsou optimalizovány takovým způsobem, aby umožňovaly dosažení požadované kvality zobrazení při minimalizaci radiační zátěže pacienta. (Vomáčka, 2015) (Heřman, 2014)



Obrázek 1 Hounsfieldova stupnice (Fortin, 2005-2022)

U novějších přístrojů nalezneme až 32 řad detektorů, díky nimž můžeme snímat až 16 cm v kuse. Výhodné to bývá především při snímání mozku, protože za 0,3 sekund můžeme mít vyšetření hotové a snižujeme tím možnost pohybových artefaktů. (Seidl, 2014)

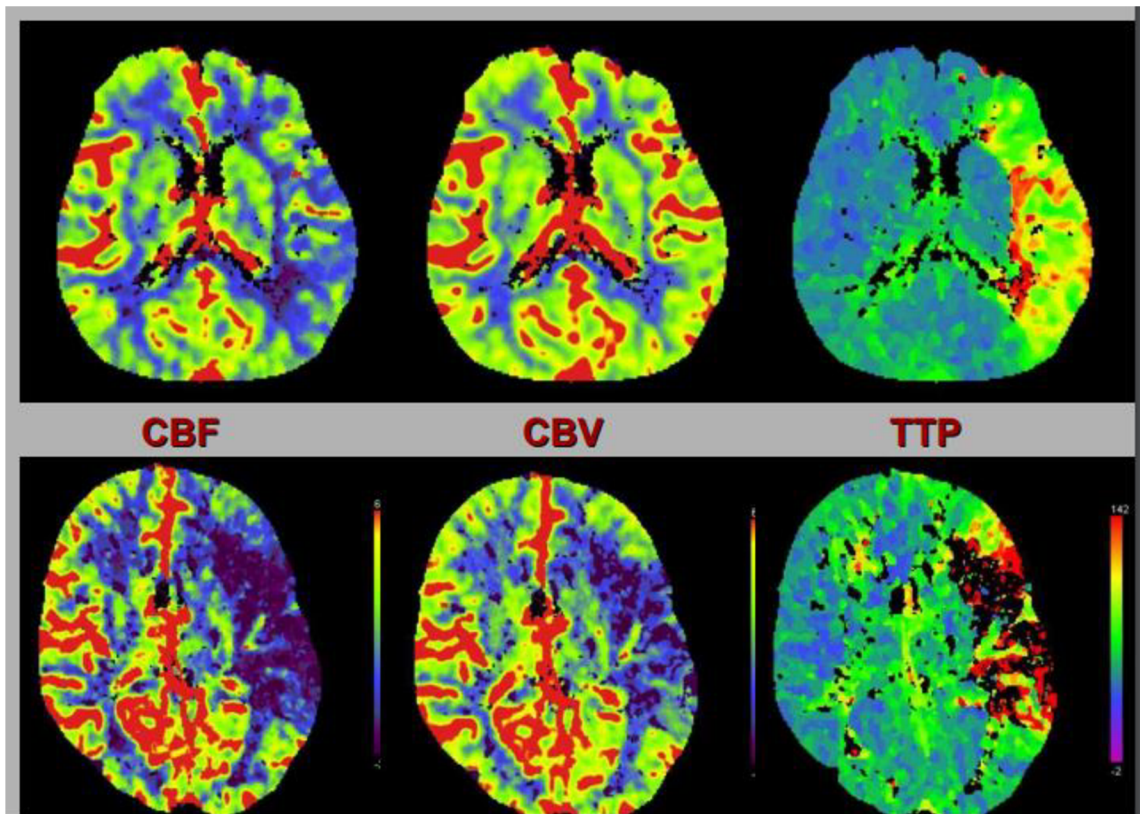
#### ***1.4.1.2 CT vyšetření***

Využití počítačové tomografie pro hodnocení cévní mozkové příhody se zvýšilo, protože zobrazování magnetickou rezonancí je mimo hlavní centra iktu méně dostupné než CT a je mnohem více omezeno kontraindikacemi. CT je navíc rychlé a snadno se provádí u těžce nemocných pacientů, kteří jsou závislí na podpůrných a monitorovacích zařízeních. Díky CT technikám, jako je perfuzní CT a CT angiografie, se zvýšila výtěžnost CT. Multimodální CT vyšetření, které kombinuje nativní CT, perfuzní CT a CT angiografie, zlepšuje detekci akutního infarktu, umožňuje posouzení místa vaskulární okluze, infarktového jádra a zachránítkelné mozkové tkáně, také pomáhají posoudit stupeň kolaterálního oběhu. Využívají se podle postupných dílčích nálezů. CT, ale nedostatečně zobrazuje zadní cirkulaci mozkové tkáně, a proto se lépe tento prostor zobrazuje na MR. Nativní CT je možné provést konvenční sekvenční technikou, obvykle se šířkou vrstev cca 5 mm ve sklonu paralelním s orbitomeatální čarou. Při použití spirální akvizice dat u multidektorového CT je vhodné provést zobrazení submilimetrovou kolimací s izotropním zobrazením a rekonstruovat obrazy v rovině orbitomeatální linie, koronární a sagitální při zachování šíře rekonstruované vrstvy cca 5 mm. (Zuna, 2000)

#### ***1.4.1.3 CT perfuze***

Perfuzní CT je dynamické vyšetření na CT přístroji, které zaznamenává průtok krve mozkovou tkání a určuje její viabilitu. Tento průtok je zaznamenáván pomocí skenování pouze prvního průchodu bolusu jodové kontrastní látky mozkovým oběhem a převáděn do parametrových map, které nám udávají CBV (cerebral blood volume) – udává na 100mg tkáně určité množství krve v ml, CBF (cerebral blood flow) – je údaj o průtoku krve v mozkové tkáni udávaný v ml na 100 g za 1 minutu), MTT (mean transit time) – udává v sekundách průměrný čas arteriovenózního přechodu krve v určitém objemu tkáně, TTP (time to peak) – průměrný čas, udávaný v sekundách, do maximální denzity ve snímané oblasti. (Ferda, 2007) Tyto informace nám napomáhají u posuzování infarktu a penumbry, na jejichž základě lékař vybírá postup léčby. CTP vyšetření probíhá intra-venózní aplikací kontrastní látky za pomoci tlakového injektoru. Věstník MZ udává množství aplikované kontrastní látky 40-50 ml s rychlostí toku 5-6 ml/s. Průtok kontrastní

látky závisí na pevnosti žil u vyšetřovaného pacienta. Snímání začíná po naplnění krčních tepen kontrastní látkou. Snímání spočívá v provedení sériové akvizice dat vrstvy mozkové tkáně s odstupem 0,75–1,0 s po dobu 40–60 s postačující k zachycení prvního průchodu kontrastní látky celým mozkovým řečištěm. Toto vyšetření nám napomáhá u rozlišení mozkového infarktu a dále může sloužit u léčebného výkonu intervenční trombekomie jako navigace. (Ferda, 2002) (Reif, 2013)



Obrázek 2 Perfuční mapa (Ferda, 2007)

#### 1.4.1.4 CT angiografie

Toto vyšetření je neinvazivní zobrazení cév kardiiovaskulární soustavy pomocí snímání podané kontrastní látky. Toto vyšetření by mělo probíhat až po nativním CT mozku, kvůli vyloučení hemoragie, u které se neprovádí vyšetření s kontrastní látkou. Kontrastní látka je pacientovi aplikována intravenózně pomocí tlakového injektoru. Optimální průtok kontrastní látky by měl být 4ml za sekundu. Množství podané kontrastní látky je 60 ml. Pro přesné naplánování času skenování, kdy dochází k naplnění intrakraniálních cév kontrastní látkou, slouží metoda zvaná „*bolus timing*“. Tato metoda spočívá v průběžném skenování aorty CT přístrojem a poté, co je změřena na projekci aorty hodnota 180 hounsfieldových jednotek, je po 25 s spuštěno celkové skenování pacienta. (Ferda, 2004)

### ***1.4.2 Magnetická rezonance***

Magnetická rezonance (MRI) je neinvazivní zobrazovací metoda, která poskytuje informace o vnitřní stavbě lidského těla a o fyziologii a funkci jednotlivých orgánů. Metoda je založena na fyzikálním jevu nukleární magnetické rezonance v živých systémech. Využívá se chování některých atomových jader umístěných v silném magnetickém poli při interakci s vysokofrekvenčním elektromagnetickým zářením. Výsledkem je elmag. MR signál v oblasti spektra rádiových vln (MHz). Pro lékařské zobrazení jsou nejvhodnější jádra vodíku (1H). Tato jádra jsou nejvíce zastoupena v molekulách vody, které tvoří více než 60 % lidského těla. Pacient je vložen do magnetického pole, kde dochází k interakci s prvky s lichým protonovým číslem (vodík). Následně ozáříme objekt RF vlnami a vyvoláme rezonanci protonů, která vytváří vlastní magnetické pole. Komunikujeme tím způsobem, že posíláme vlny a snímáme odpovědi. (Heřman, 2014) (Vlaardingerbroek, 2013)

MR lépe zobrazuje především ischemické změny. Na MR přístroji také lze rozlišit ischemii od hemoragie. Podle stáří ischemických změn jsou rozpoznatelné jiné změny v T2 váženém obraze. Tyto změny charakterizuje hypointenzita v T1 váženém obraze a hyperintenzita v T2 váženém obraze. (Ferda, 2007)

#### ***1.4.2.1 Fyzikální princip magnetické rezonance***

MR funguje tak, že protony stejně jako neutrony mají vlastní moment hybnosti (spin), díky němuž může mít atomové jádro nenulový magnetický moment. Atomová jádra umístěná v konstantním magnetickém poli se nasměrují podle směru tohoto pole. Po vychýlení z rovnovážné polohy kolmo působícím (transverzálním) polem konají spiny jader precesi kolem směru pole (otáčivý pohyb v rovině kolmé na směr magnetické indukce). Tím je vytvářeno proměnné magnetické pole. Abychom mohli měřit rezonanční frekvenci protonů, tedy jejich spektrum, je nutné vychýlit úhrynný vektor magnetizace z jeho rovnovážné polohy a tím docílit vzniku vektoru příčné tkáňové magnetizace. Velikost příčného vektoru je nulová z důvodu chaotického pohybu částic. Změny lze dosáhnout dodáním energie v podobě elektromagnetického impulzu. Aby došlo k absorpci elektromagnetického vlnění protony, je potřeba, aby Larmorova frekvence částic byla shodná s frekvencí vyslaného impulzu. Pokud tomu tak je, dochází k jevu magnetické rezonance. To má několik důsledků. Nejprve protony začnou vykonávat svůj precesní pohyb ve fázi, následně dojde ke zmenšení rozdílu paralelně a antiparalelně



(energeticky náročněji) uspořádaných protonů a tím se zmenší vektor podélné magnetizace. Výsledkem je pak již vektor příčné magnetizace. (Seidl, 2007)

#### ***1.4.2.2 Relaxační časy***

Po skončení elektromagnetického impulsu již není protonům dodávána energie, a proto se vrací do původního, energeticky výhodnějšího, paralelního postavení a mizí jejich synchronní pohyb. Tento děj se nazývá relaxace. Dochází při něm k postupnému zvětšování podélného vektoru magnetizace a čas, za jaký dojde k obnovení tohoto vektoru na 63 % se označuje T1 (podélná relaxace neboli spin-mřížka relaxace). Zároveň však dochází ke ztrátě vektoru příčné magnetizace vymizením synchronního pohybu protonů, což je důsledek vzájemného působení magnetických polí jednotlivých částic. Čas, za který klesne vektor příčné magnetizace na 37 % své hodnoty, se označuje T2 (příčná relaxace neboli spin-spin relaxace). V absolutním měřítku jsou relaxační časy T1 2 – 10x delší než relaxační časy T2. V praxi je pokles příčné složky tkáňové magnetizace ovlivněn ještě drobnými změnami v nehomogenitě vnějšího magnetického pole. Pokles je tak podstatně strmější. (Seidl, 2007) (Merrill, 2003)

#### ***1.4.2.3 Zobrazování magnetickou rezonancí***

Základní MR techniky pro zachycení velmi časných ischemických změn v mozkové tkáni jsou difúzní a perfúzní techniky. Tyto techniky dokážou zhodnotit poměr penumbry a infarktu a díky tomu může lékař zhodnotit míru poškození. Difúzně vážené obrazy (DWI) a perfúzně vážené obrazy (PWI) jsou součástí STROKE protokolu. Těmito dvěma obrazy lze zobrazit mozkovou ischemii už v 1. až 2. hodině od počátku prvních klinických příznaků. Aplikují se směrově orientované bipolární gradientní pulzy ve třech na sebe kolmých rovinách. (Ferda, 2007)

U zobrazení ischemie mozkové tkáně MR technikou je potřeba seřadit sekvence podle důležitosti zobrazení v rámci potřeby zjištěných potíží. První sekvence, a tak i základní, by měla sloužit pro odlišení ischemie, krvácení, anebo jiného patologického nálezu. Tyto podmínky splňuje sekvence DWI. Z hodnot difúzně vážených obrazů lze vypočítat ADC mapy, ze kterých srovnáním dalších sekvencí lze blíže určit stáří ischemie. Při akutní ischemii dochází ke snížení difuze, na DWI se tedy ukáže zvýšená intenzita signálu. Na ADC mapě se toto ložisko ukáže jako ložisko sníženého signálu. Další sekvence můžou být použity TOF MRA což je zobrazení angiografické bez použití KL viz. kapitola

1.4.2.4. Potom se můžou použít sekvence FLAIRY, které potlačují signál likvoru. Můžou se použít ještě další sekvence, například T2 vážené sekvence rychlého spinového echa, T1 vážené sekvence spinového echa. Tato základní morfologická zobrazení by měla být zobrazena v co možná nejkratší době. (Reif, 2013)

#### ***1.4.2.4 MR angiografie***

Také při MR vyšetření lze zobrazit jak arteriální, tak venózní řečiště, a lokalizovat tak stenózu či uzávěr tepny. MR angiografii je možno provést nativně (použitím dvou nebo třídímního TOF – time-of-flight – zobrazení) nebo za pomoci podání nejodové paramagnetické kontrastní látky – gadolinia. MRA-TOF je výrazně ovlivnitelná rychlostí toku a turbulencemi, což vede k nadhodnocování tíže stenózy a k artefaktům. V případě, že se na intrakraniální MRA jeví patologie, je nutné doplnit další z angiografických zobrazení (CT angiografie, DSA). (Seidl, 2012)

MRA intrakraniálních tepen provedená technikou time-of-flight (TOF) v rozsahu od foramen magnum po úroveň větvení střední mozkové tepny v inzule jsou možné limitace metody, které především spočívají ve vysokém statickém signálu methemoglobinu v trombotickém materiálu na silně T1 vážených sekvencích gradientního echa, které jsou využívány právě pro TOF MRA. (Reif, 2013)

#### ***1.4.3 Sonografie***

Ultrazvukové vyšetření mozkových tepen v extrakraniálním i intrakraniálním průběhu (transkraniální barevná sonografie) – je nutné, pokud nebyla vstupně CT angiografie (CTA), i pokud CTA bylo provedeno, ultrazvukové vyšetření poskytuje doplňující informace – především k objasnění stenózy, stavby plátu a průtokových poměrů před stenózou, ve stenóze i za ní, určení jiné etiologie stenózy (např. disekce) a zhodnocení kolaterálního oběhu. (Herzig, 2002)

#### ***1.4.4 Angiografie***

Jedná se o způsob zobrazení cév pomocí kontrastní látky. Nyní už můžeme zobrazit cévy několika způsoby CT angiografií (tento způsob byl popsán již v kapitole CT vyšetření 1.4.1.2), MR angiografií (tento způsob byl popsán v kapitole Zobrazování magnetickou rezonancí 1.4.2.3), sonografií, a nakonec DSA (digitálně substrakční angiografie). Sonografii u zobrazování náhlých mozkových příhod dospělých pacientů moc nevyužíváme,

naopak je vhodná u malých dětí nebo při preventivním zobrazení stavu tepen. (Seidl, 2012)

#### ***1.4.4.1 Digitálně substrakční angiografie***

Digitálně substrakční angiografie je proces, při kterém lékař radiolog zobrazí tepnu za pomoci přímého nástřiku kontrastní látky. Tato metoda je prováděna substrakcí dvou obrazů, prvního obrazu bez kontrastní náplně cév a druhého po nástřiku cév kontrastní látkou. Z této substrakce vznikne snímek bez zastínění kostními segmenty. Vzniklý obraz lze upravit a popsat. Například lze nechat prosvítat skelet pro lepší orientaci v těle. Angiografický komplet se skládá z plochého detektoru a C-ramena upevněného na stropním závěsu, které umožňuje všestranné naklápění a rotaci. Dnes už obsahuje plnou digitalizaci obrazu, monitor pro zobrazení aktuálního vyšetření, ale i dalších snímků a externích modalit. Lékaři tak mohou provádět rotační angiografii s 3D zobrazením a 3D navigací. (Malíková, 2019)

#### ***1.4.4.2 Srovnání neinvazivních angiografických metod***

CT angiografie je přesnější ve výpovědní hodnotě zejména u filiformních a na UZ špatně hodnotitelných stenóz. MRA má dostačující negativní prediktivní hodnotu. (Boudný, 2000)

### ***1.5 Kontrastní látky (KL)***

Kontrastní látky se využívají se u zobrazovacích metod ke zviditelnění určité tkáně. Kontrastní látky složí k vyšší senzitivitě vyšetření a umožňují zobrazit patologii, která při nativním obrazu nejde rozpoznat. KL jsou rozdělené na ionické a neionické. (Malíková, 2019)

#### ***1.5.1 KL používané u CT vyšetření (CTA, CT perfuze)***

U CT vyšetření se používají jodové kontrastní látky podávané intravenózně. Základní dělení kontrastních látek je na nízkoosmolální a vysokoosmolální. Nízkoosmolální látky jsou méně senzitivní, takže tkáně jsou hůře rozpoznatelné a mají menší pravděpodobnost alergoidní reakce. Častěji jsou ale využívány vysokoosmolální, které jsou však nefrotropní, což znamená, že se vylučují ledvinami. Proto se u pacienta hlídá hladina kreatininu v krvi, aby bylo zajištěno odplavení kontrastní látky z těla. Jejich nežádoucí účinek je

například alergoidní reakce. Používají se například látky visipaque, optiray, ultravist. (Malíková, 2019)

KL se podává pomocí tlakového injektoru anebo ji podává zdravotní sestra. U tlakového injektoru si můžeme nastavit rychlost průtoku kontrastní látky a zvolit protokol pro vyšetření jednotlivých tkání. (Malíková, 2019)

### ***1.5.2 KL používané u MR vyšetření***

KL, jak už bylo napsáno, zviditelňují struktury, které nejsou v nativním obraze rozlišitelné. Principem jejich funkce je usnadnění relaxace protonů, čímž je zkrácena relaxační doba T1 a T2. Zkrácení relaxačního času T1 vede k zesílení T1 váženého obrazu, naopak u T2 vede k zeslabení jeho váženého obrazu. Tyto látky se dělí na paramagnetické KL a superparamagnetické KL. Paramagnetické látky zesilují magnetické pole, a to způsobuje zkrácení relaxačního času okolí. Mnohdy obsahují gadolinium, které musí být vázáno ve formě chelátových komplexů, z důvodu vysoké toxicity gadolinia. Mají široké využití, často se používají u CNS z důvodu možnosti průniku poškozenou hematoencefalickou bariérou. Například Magnevist (kyselina gadopentetová), Omniscan (gadodiamid), Superparamagnetické látky jsou pevné látky, které se do těla zavádějí formou suspenzí, například SPIO (superparamagnetic iron oxide). KL MR podává RA anebo zdravotní sestra intravenózně. (Reif, 2013)

## ***1.6 Anatomie mozku***

Lidský mozek je mimořádný svou složitostí, a to jak svou stavbou, tak i funkcí. Tvoří ho miliardy nervových buněk, spojených mnohonásobně vyšším množstvím vzájemných spojení. Jedná se beze sporu o nejsložitější dosud popsany orgán. (Orel, 2017)

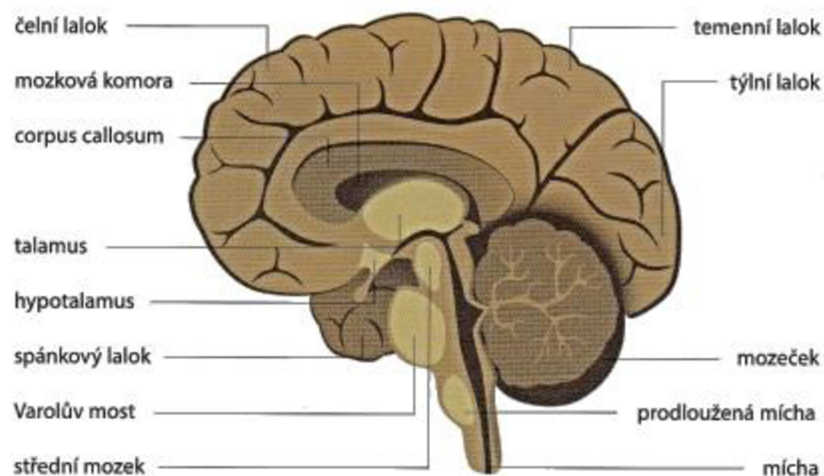
### ***1.6.1 Uložení mozku v hlavě***

Mozek je pod kostěným obalem chráněn třemi vazivovými obaly, nazývanými pleny mozkové (meningy). Svrchní obal tvoří tvrdá plena mozková (dura mater encephali), tvořená kolagenním vazivem, která se dotýká vnitřní plochy lebeční kosti. Prostor mezi mozkovými polokoulemi tvoří stěny nitrolebních splavů, odvádějících odkysličenou krev z mozku. Střední mozkovou plenu nazýváme mozková pavučnice (arachnoidea mater encephali). Mezi střední mozkovou plenu a měkkou mozkovou plenu (pia mater encephali) se nachází subarachnoidální prostor vyplněný mozkomíšním mokem, v tomto

prostoru vzniká CMP subarachnoidální krvácení. Mozkomíšni mok, tvořený kapalnou substancí, vytváří ochranu mozku před otřesy a nárazy. Měkká plena mozková je tvořena tenkou vazivovou blánou těsně přiléhající k povrchu mozku, obaluje cévy na povrchu mozku a spolu s nimi proniká do mozkové tkáně. (Orel, 2017) (Naňka, 2015)

### 1.6.2 Části mozku

Mozek tvoří čtyři hlavní části, a to mozkový kmen, mozeček, mezimozek a koncový mozek. Mozek je z buněčného hlediska složen především z nervových a gliových buněk, kde těla nervových buněk vytvářejí takzvanou šedou hmotu mozkovou. Na úrovni mozkového kmene vytvářejí speciální útvar – retikulární formaci. Bílá hmota mozková je vytvářena zejména nervovými vlákny (axony a dendrity) propojujícími neurony. Seskupení nervových vláken, vedoucích určitý typ informací, nazýváme nervové dráhy. (Brain Anatomy and How the Brain Works, 2019)



Obrázek 3 Přířez mozem (Wurstová, 2016)

#### 1.6.2.1 Mozkový kmen

Mozkový kmen (truncus encephali) je pokračováním páteřní míchy a je spolu s mozečkem umístěn v zadní jámě lební. Kmen se skládá ze tří částí – prodloužené míchy (medulla oblongata), Varolova mostu (pons Varoli) a středního mozku (mesencephalon). V mozkovém kmeni jsou uložena kmenová jádra, která jsou zodpovědná za řízení vitálních funkcí a reflexů a také jádra většiny hlavových nervů. Prodloužená mícha obsahuje

jádra hlavových nervů a retikulární formaci, která reguluje činnost srdce, obsahuje vazomotorické centrum a centrum nepodmíněných reflexů. Funkcí prodloužené míchy je přepojení signálů do vyšších mozkových center. Na ně navazuje Varolův most, ve kterém jsou umístěná motorická a senzitivní jádra hlavových nervů a který obsahuje buňky retikulární formace dýchacího centra. Posledním úsekem mozku je střední mozek, jehož jádra řídí zrakové a sluchové nepodmíněné reflexy. (Naňka, 2015) (Myslivoček, 2009)

### ***1.6.2.2 Mozeček***

Mozeček (cerebellum) je složen ze dvou mozečkových polokoulí (hemispheriacerebelli) a ze střední části – mozečkového červu (vermiscerebelli). Mozeček se určujícím způsobem podílí nejen na řízení a koordinaci pohybů, ale značně ovlivňuje procesy učení a jednání. (Orel, 2017)

### ***1.6.2.3 Mezimozek***

Mezimozek (diencephalon) se nachází ve středu mezi hemisférami, skládá se z pěti částí, a to z thalamu, hypothalamu, subthalamu, epithalamu a metathalamu. Thalamus slouží k přepojování všech přenosů informací z periférií do centra mozkové kůry. Hypothalamus „dominantně se podílí na řízení všech vnitřních orgánů a funkcí“ (Orel, 2017). Buňky hypothalamu utvářejí jádra a area. Pod thalamem je uložen subthalamus, kterým procházejí svazky vláken mířící do thalamu. Epithalamus se nachází v zadní oblasti mezimozku. Je složen z trigonum habenulae a šišinky, která obsahuje melatonin, řídící rytmy bdění a spánku. Poslední částí diacephalonu je metathalamus, v jehož strukturách vedou sluchové a zrakové dráhy. (Orel, 2017) (Naňka, 2015)

### ***1.6.2.4 Koncový mozek***

Největší a nejvíce rozvinutou částí lidského mozku je koncový mozek (telencephalon). Telecephalon se skládá z levé a pravé mozkové polokoule (hemisféry), které od sebe odděluje hluboká rýha – fisura longitudinalis cerebri. Propojení obou hemisfér je zajištěno mohutným svazkem vláken – corpus callosum, kterými si mezi sebou obě polokoule předávají informace. Rýhami a zářezy je každá z hemisfér rozdělena na laloky. V každé mozkové polokouli rozlišujeme, většinou podle svého umístění, pět mozkových laloků. Čelní lalok (lobus frontalis) je největší lalok lidského mozku. Nachází se zde centrum řeči a motorické centrum. Spánkový lalok (lobus temporalis) je v něm uloženo např. centrum

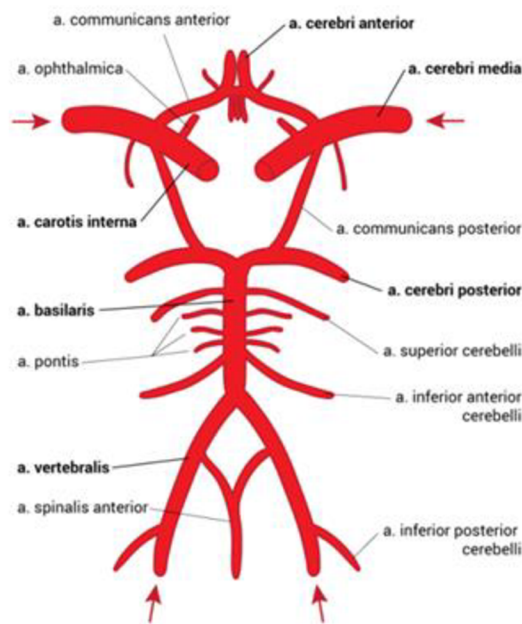
sluchu. Temenní lalok (lobus parietalis) je centrem kožní citlivosti z celého těla. Týlní lalok (lobus occipitalis) je v něm umístěno zrakové centrum. V hloubce mezi čelním, temenním a spánkovým lalokem leží insula, někdy též považovaná za samostatný lalok (lobus insulare). Podle postihu určité části mozku CMP jsou ovlivněny příznaky CMP. (Čihák, 2011-2016)

## ***1.7 Cévní zásobení mozku***

Mozek spotřebovává velké množství kyslíku (20 % celkové spotřeby) a jeho neurony mají velmi omezené zásoby energie. Cévní zásobení mozku plní kritickou funkci a při jeho selhání dochází velmi rychle k jeho porušení. Při náhlé mozkové příhodě je narušeno zásobení mozku okysličenou krví, kterou dodávají mozkové tepny.

### ***1.7.1 Arteriální zásobení mozku***

Hlavními mozkovými tepnami jsou dvě vertebrální tepny a dvě vnitřní karotické tepny. U obou druhů tepen rozlišujeme pravou a levou tepnu. Verbální tepny se spojují do jedné bazilární tepny. Ta se větví na párovou tepnu anterior inferior cerebellar, několik tenkých cév pontis a párovou tepnu superior cerebellar. Důsledkem poškození této tepny (CMP) je často syndrom uzavření. Bazilární tepna je ukončena větvením na levou a pravou tepnu posterior cerebral. Tyto tepny zásobují týlní lalok mozku. Spojení mezi tepnami posterior cerebral a tepnami carotis interna zajišťuje levá a pravá tepna posterior communicans. Ta se napojuje na tepnu carotis interna před jejím dělením na tepny cerebri media a cerebri anterior. Tepna cerebri anterior zásobuje čelní lalok mozku a CMP této tepny se vyznačuje slabostí a ztrátou citu v dolní části nohy a chodidla. Pravá a levá tepna cerebria anterior je propojená pomocí tepny communicans anterior. Výše popsané tepny tvoří takzvaný Willisův okruh na obrázku číslo 4. Kromě těchto tepen zásobují mozek ještě další tepny. Obecně tepny zanořující se mozku dělíme na korové, zásobující šedou hmotu mozkovou, a medulární, které zásobují bílou hmotu mozkovou. (Hudák, 2021)



Obrázek 4 Willisův okruh (Štefela)

### 1.7.2 Venózní zásobení mozku

Odvod krve z mozku je zajištěn pomocí žil mozku. Žíly mozku na rozdíl od mozkových tepen mají tenčí stěnu a nemají chlopně. Žíly mozkových hemisfér se dělí na žíly hlubkové a žíly povrchové. Mezi hlubkové žíly se řadí v. magna, v. cerebri interna, v. choriadeae, v. septiinternae a v. thalamostriatae. Tyto žíly vlévají krev, kterou odvedly z mozkové kůry, do žilních splavů. Jako povrchové žíly jsou označovány v. cerebri superficiales superiores, mediae, inferiores a v. cerebrales superiores a inferiores. Tyto žíly přepravují krev z hlubokých částí hemisfér a mezimozku do v. mangecerebri. (Prof. Hacking)

### 1.8 Náhlá mozková příhoda

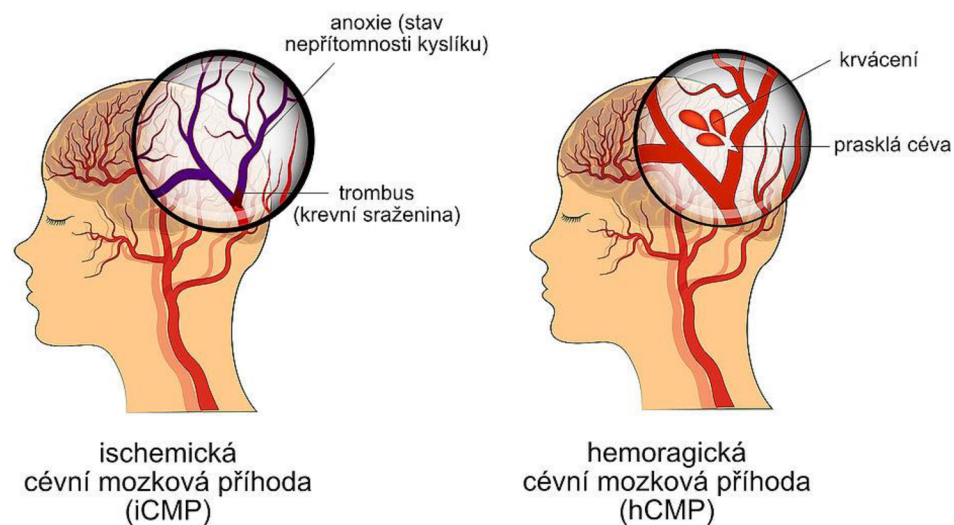
Tato kapitola je hlavně zaměřena na cévní mozkové příhody bez traumatologického zavinění. Ve vyspělých zemích se jedná o třetí nejčastější příčinu smrti, hned po kardiovaskulárních a nádorových onemocněních, a jsou častou příčinou invalidity obyvatelstva. Mají proto značný osobní i společenský dopad. „CMP je definována jako náhlé vzniklá nebo rychle se rozvíjející ložisková mozková dysfunkce, která trvá déle než 24 hodin nebo končí smrtí“ (Ambler, 2010).

Mozková tkáň spotřebovává velké množství energetických zásob při plynulých a konstantních dodávkách (mozková perfuze), proto potřebuje stálý přísun kyslíku a glukózy.



Mozkové prokrvení je tudíž závislé na arteriálním tlaku a periferní cévní rezistenci. Hodnotí se podle minutového mozkového průtoku (CBF – u CT perfuze). (Ambler, 2010)

Díky možnosti zavedení trombolytické terapie v akutním stadiu, je lepší prognóza vyléčení. Proto je snaha o zpřesnění časné diagnostiky iktu, při které využíváme CT angiografii a CT perfuzi, s důrazem na získání dat prakticky využitelných pro léčbu. Z neurologického vyšetření nemůžeme určit, jestli se jedná o ischemickou nebo hemoragickou příčinu. K tomu využíváme především CT metodu. (Kalita, 2006)



Obrázek 5 Ischemická cévní mozková příhoda a hemoragická cévní mozková příhoda (Komenda, 2020)

### 1.8.1 Ischemická CMP

Příčinou iCMP je uzávěr mozkové tepny vmetkem (embolem) sražené krve uvolněným ze sklerotického plátu v cévách nebo ze srdce. Další příčina iCMP je na základě hypoperfuze, což má stejné důsledky. Uzávěr tepny vede k nedokrvení mozkové tkáně, které je spojeno s neurologickým postižením. Její nejčastější příznaky jsou porucha řeči, pohybu. Kolaterální oběh dokáže částečně nahradit zásobování ischemického ložiska. Poškozené mozkové tkáně se stávají iverzibilní při zániku nervových buněk. Nervové buňky zanikají po 8 minutách. Nejčastěji jde o a. carotis interna anebo a. cerebri media, v těchto případech vznikají velké teritoriální infarkty postihující celé povodí té určité tepny. Postižená místa jsou rozdělena na arteriální teritoria – a to karotické a VB (vertebrobasilární). Při karotickém postižení je typická hemisferální léze (hemiparéza, hemiplegie, afázie, neglect syndrom). Při postižení VB povodí je časná porucha vědomí. (Kalvach, 2010)

Ischemické CMP můžou předcházet tranzitorní ischemické ataky (TIA), ty jsou založeny na stejném principu, jen postižení se projeví v jednom teritoriu cévního systému a mají krátký průběh. Do 24 hodin odezní a mají slabší průběh než klasická iCMP. (Ambler, 2010)

### ***CT obraz ischemické tkáně***

Ischemická léze je v CT obraze zachycena jako hypodenzní tkáň. Nepatrné změny na CT obraze někdy lze zachytit už po 2 hodinách od nástupu iktu (časná ischemie), ale většinou jsou patrné později. Časnou známkou je například zúžení sulků, vyhlazení gyrifikace a nejasné hranice mezi bílou a šedou hmotou mozkovou. Zjevné změny při časně ischemii naznačují těžkou formu ischemie s vysokým rizikem. U lehčích ischemií se projeví změny na CT obraze jen u části pacientů. (Ambler, 2010)

### ***1.8.2 Hemoragická CMP***

Hemoragické cévní mozkové příhody jsou onemocněním mozkových cév charakterizovaných krvácením do mozkové tkáně. Můžeme je rozdělit podle lokalizace krvácení na kortikální, což je krvácení do mozkové kůry a vyskytuje se asi ve 30 % případů, dále na hluboké hematomy (55 % případů), kdy krvácení je lokalizováno typicky do hlubokých struktur mozku jako bazální ganglia a thalamus, mozečkové krvácení (10 % případů), kmenové krvácení (5 % případů) a intraventrikulární krvácení, tedy krvácení přímo do mozkových komor. Podle morfologického obrazu rozlišujeme krvácení tříštivá a ohraničené hematomy. (Kalita, 2006)

Nejčastější příčinou hemoragických CMP je vysoký krevní tlak, který způsobuje hypertrofii a degeneraci stěny malých tepen. Patologie spočívá v ukládání tukových kapének a fibrinu do stěny, která může následně způsobit rupturu cévy a krvácení. Druhou nejčastější příčinou jsou abnormálně změněné tepny – amyloidová angiopatie. Dalšími příčinami jsou: cévní malformace (výduť stěny tepny, arteriovenózní malformace, venózní angiom, kavernózní angiom, durální píštěle), krvácení do existujících lézí, poruchy srážlivosti krve (při terapii heparinem, warfarinem). Méně častými příčinami jsou hemoragické CMP vzniklé při úrazu hlavy. K hemoragickému krvácení může dojít i u intrakraniální žilní trombózy, kdy kvůli edému papil a následnému ischemickému deficitu vznikne ruptura. (Penka, 2014) (Dufek, 2002)

Tělo pacienta se snaží samo rupturu opravit, a tak v místě výskytu dochází k fyziologickým dějům pro zastavení krvácení (hemokoagulační a hemostatické). Při hemoragickém krvácení většího rozsahu vzniká edém mozku a nitrolební hypertenze. Toto krvácení má velmi vážné ničivé důsledky v mozkové tkáni, které jsou typu expanzivního a tříštivého. Jeho doprovodné symptomy jsou: bolest hlavy spojená se zvracením a poruchou vědomí. U tohoto krvácení může, vzniknou hematocefalus, provalením tříštivého krvácení do komorového systému. (Ambler, 2010)

### ***1.8.3 Subarachnoidální CMP***

Subarachnoidální krvácení SAK tvoří zhruba 5 % všech cévních mozkových příhod a vzniká konkrétně při hemoragických cévních mozkových příhodách (hCMP). Jde primárně o krvácení extracerebrální, které vede do likvorových cest mezi arachnoideu a pia mater. Prognóza SAK je málo příznivá a její mortalita je velmi vysoká. (Ambler, 2010)

Nejčastější příčina je ruptura aneurysmatu (výdutě). Tento defekt cévní stěny se tvoří hlavně na Willisově okruhu. Další příčina je ruptura arteriovenózních malformací (neobvyklé cévní pleteně, tvořené z dilatovaných cév). U některých SAK příčina není známá (kryptogenní SAK). (Penka, 2014)

Při vzniku krvácení máme následující příznaky: nejčastější je bolest hlavy, která je popisována jako náhlá, prudká a nejsilnější. Dle lokalizace počáteční bolesti lze určit pravděpodobnou oblast poškození. Bolest doprovází nevolnost, zvracení, či poruchy vědomí. Dále se může objevit hemiparéza nebo paréza některého z hlavových nervů. Častým projevem je epileptický záchvat v úvodu krvácení. (Ambler, 2010)

#### ***1.8.3.1 Diagnostické vyšetření Subarachnoidální CMP***

Diagnóza subarachnoidální CMP se stanoví CT vyšetřením, angiografií (postup vyšetření u kapitoly CT přístroje). Úspěšnost CT vyšetření závisí především na množství krve v subarachnoidálních prostorech a na délce od doby kdy vzniklo krvácení. V den vzniku SAK je 90% úspěšnost prokázání tohoto onemocnění. CT vyšetření určí i mohutnost a lokalizaci SAK. Bohužel tzv. leak (prosakování malého množství krve), které signalizuje blížící se rupturu, počítačová tomografie nemusí odhalit. Při negativní nález na CT se pro jistotu provádí vyšetření likvoru (to je doporučeno zhotovit po 8 hodinách od vzniku). Magnetická rezonance nemá příliš spolehlivou hodnotu v diagnostice subarachnoidálního krvácení. (Beneš, 2017)

U angiografických vyšetření spočívá hlavní význam v průkazu cévního aneurysmatu, ale přibližně u čtvrtiny angiografií se zdroj neprokáže. Principiálně spočívá angiografie v tom, že krevní proud tvoří v aneurysmatu turbulentní proudění, které prožene kontrastní látku aneurysmatickým vakem. Pokud je ale aneurysma částečně trombotizované nebo má úzký krček, nemusí se zde kontrastní látka dostat a aneurysma lékař nepotvrdí. (Penka, 2014)

#### **1.8.4 Cerebrální venózní trombóza**

Cerebrální venózní trombóza může napodobovat celou řadu onemocnění: ischemický nebo hemorhagický iktus, absces, tumor, encefalitidu, metabolickou encefalopatii nebo benigní intrakraniální hypertenzi. Pokud vezmeme do úvahy velmi variabilní průběh onemocnění, CVT by měla být zvažována v diferenciální diagnostice většiny centrálních neurologických poruch. Prvním diagnostickým vyšetřením je počítačová tomografie (CT). Ta je asi ve 30 % negativní, u zbylé většiny jsou přítomny nespecifické známky – hypodenzity, hyperdenzity, enhancement. V některých případech CT přímo detekuje hyperdenzní trombozovaný sinus. Zlatým standardem je magnetická rezonance (MRI), která ukáže trombozovaný sinus jako hyperintenzitu v oblasti splavů v T1 a T2 vážených obrazech a MRI venografie. Digitální subtrakční angiografie (DSA) je alternativou MRI vyšetření v případech, kdy není magnetická rezonance dostupná. (Dufek, 2002)

### **1.9 Druhy léčby**

#### **1.9.1 Rekanalizační léčba u ischemické CMP**

Cílem rekanalizační terapie je obnovení průtoku krve tepnou uzavřenou trombem nebo embolem. Aby tato léčba byla úspěšná, musí být provedena co nejrychleji, je-li již vyvinut rozsáhlý mozkový infarkt, je tato terapie kontraindikována pro vysoké riziko intracerebrálního krvácení.

Moderní účinnou a relativně bezpečnou metodou je léčba trombolytická. Standardní léčba akutní iCMP je intravenózní trombolýza (IVT) do 4,5 hod od začátku prvních příznaků. K rozpuštění krevní sraženiny je používán rekombinantní tkáňový aktivátor plazminogenu (rtPA, altepláza, Actilyse), podaný v intravenózní infuzi. Výjimku u IVT představuje uzávěr a. basilaris, kdy je možno IVT podat i po 4,5 hod. Největšího účinku IVT se dosahuje při provedení této léčby do 90 minut od začátku příznaků. RtPA lze podat i intraarteriálně u tohoto podání je širší terapeutické okno – do 6 hodin od vzniku

iktu. O něco účinnější je kombinace intravenózní a intraarteriální trombolýzy – kombinovaná trombolýza, nebo její urychlení pomocí kontinuální aplikace ultrazvuku – sonotrombolýza

Intraarteriální trombolýtickou terapii lze též kombinovat s mechanickou rekanalizací pomocí perkutánní transluminální angioplastiky a stentu nebo s použitím endovaskulárně zavedených mechanických extraktorů koagula. Možnost extrakce koagula lze použít až do 8 hodin od počátku iktu, kombinace s trombolýtickou terapií je o něco účinnější. Nevýhodou těchto endovaskulárních intervencí je náročnost výkonu, který je možno provádět jen na vysoce specializovaných pracovištích. (Schmidt, 2013) (Školoudík, 2013)

### ***1.9.2 Léčba hemoragických a subarachnoidálních CMP***

Krvácení se zastavují neurochirurgicky nebo intervenční radiologií (optimálně do 48 hodin od vzniku). Cílem obou postupů je uzavřít únik krve. Neurochirurgické metody jsou odsátí intracerebrálního hematomu, dekomprese, komorová drenáž, klipování aneurysmatu. Intervenční neuroradiologické metody jsou koiling prasklého aneurysmatu, koiling s podporou stentu. Lze tomuto onemocnění předejít včasným nalezením aneurysmatu a jeho následným uzavřením. Při neurochirurgické operaci se provádí zaklipování krčku aneurysmatu, případně i resekce vaku aneurysmatu. V radiologické intervenci se provádí jeho vyplnění odpoutatelnými spirálami. (Nevšimalová, 2002)

### ***1.10 Centra pro léčbu CMP***

V souladu s národním cerebrovaskulárním programem byla vytvořena síť center vysoce specializované péče o pacienty s iktem (IC) a na ně navazujících center vysoce specializované cerebrovaskulární péče (KCC). Tento krok má za cíl zvýšit počet pacientů s CMP, kterým bude co nejrychleji poskytnuta účinná terapie. IC provádějí základní diagnostiku a podávají intravenózní trombolýzu. KCC jsou potom schopna provést rekanalizační postupy. Přesun pacienta z IC do KCC je doporučen v těchto případech: (Kalita, 2006)

- a) okluze velké tepny < 8 hod od vzniku příznaků prokázána pomocí CTA, MRA nebo neurosonologickým vyšetřením, přičemž je kontraindikována IVT a je významný deficit. Při intrakraniální akutní okluzi a nízkém NIHSS je vysoké riziko selhání kolaterál a progresu deficitu → vždy zvážit intervenci

- b) přetrvávající okluze velké tepny na konci IV trombolýzy s trvajícím významným deficitem
- c) většinou NIHSS  $\geq 4$ , aktuální deficit ale nemusí být rozhodující, klinický stav může kolísat a řada pacientů s akutní okluzí se nakonec zhorší pokud není dosaženo rekanalizace
- d) okluze je verifikována UZ, CTA nebo MRA, event. ji lze předpokládat, pokud nedojde k poklesu NIHSS o  $> 40\%$
- e) při předpokládaném intervenčním výkonu je vhodné pacienta převést již v průběhu trombolýzy
- f) pacienti starší 60 let s rizikem maligní ischemie
- g) pacienti s disekcí tepny indikovaní k intervenčnímu výkonu

### ***1.11 Vysvětlení pojmu NIHSS***

NIH Stroke Scale je standardizované neurologické vyšetření sloužící k popsání deficitu u pacientů s iktem. Cílem této škály je, aby různí vyšetřující hodnotili pacienty obdobně a výsledky tak byly srovnatelné. Posuzuje se 11 kategorií (např.: vědomí, slovní odpovědi). (Kalita, 2006)

## 2 Cíle bakalářské práce

Popsání úlohy radiologického asistenta při diagnostice náhlých mozkových příhod v nemocnici České Budějovice.

Popsání rozdílů mezi jednofázovým a dvoufázovým snímáním pacienta na CT přístroji.

Zjištění rozdílů v diagnostice akutní mozkové příhody mezi specializovanými centry České Budějovice a .

### 2.1.1 *Výzkumná otázka*

Jaké jsou zásadní rozdíly ve specializovaných centrech?

### 3 Praktická část

Od roku 2011, kdy síť vysoce specializovaných center vznikla, došlo k významnému poklesu akutní mortality i morbidity. Počty pacientů léčených intravenózní trombolýzou vzrostly více než pětikrát, počty léčených endovaskulární mechanickou trombektomií dokonce šestkrát.

#### **3.1 Popis úlohy radiologického asistenta v nemocnici s centrem vysoce specializované péče o pacienty s iktem**

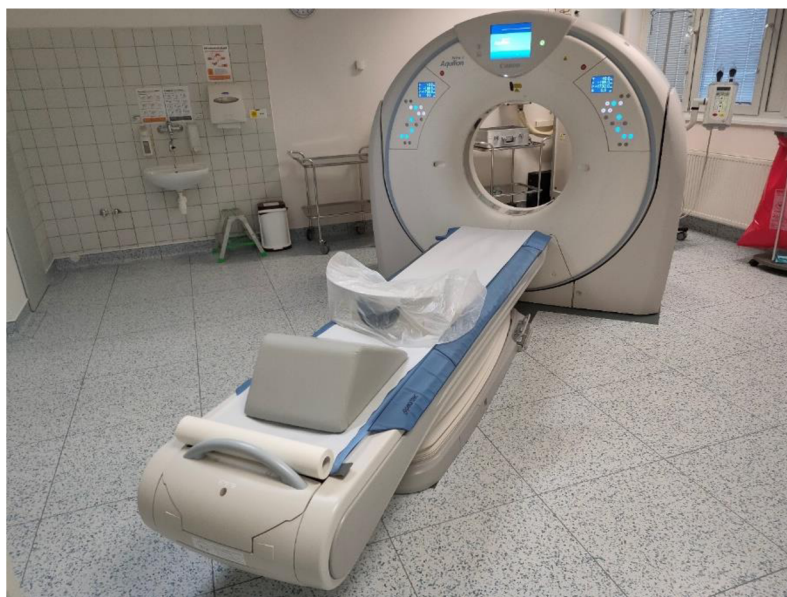Centrum vysoce specializované péče o pacienty s iktem (IC), které popisují, má neurologické oddělení, které patří do celostátní sítě iktových center od roku 2010. Tato nemocnice má jeden CT přístroj od firmy Canon, a to typ Canon 80, který můžete vidět na obrázku č. 6. Toto iktové centrum využívá trombolytické terapie, v případě nutnosti mechanické trombektomie je pacient odeslán do nemocnice Hradec Králové.

Zaznamenala jsem postup používaný v nemocnici s IC. Tento postup jsem vytvářela na podkladech získaných při 3denní praxi, kde jsem viděla 2 mozkové příhody. Všechny podklady jsem následně přepsala. První CMP, které jsem zaznamenala byla ischemická cévní mozková příhoda. Tato příhoda byla vyšetřena do 4 hodin od začátku příznaků. Na nativním CT obraze nebyly žádné známky CMP nebo jiné viditelné patologie. Dále byla provedena pacientovi CT angiografie, na které taktéž na první pohled nebyly vidět ischemické změny. Jako poslední vyšetření byla provedena CT perfuze, která po zrekonstruování do perfuzních map vyznačila černé ložisko a okolní penumbru. Pacient byl okamžitě převezen na trombolýzu. Radiolog dohledal na CTA místo přerušení průtoku krve, které se nacházelo na tepně M3. U druhé CMP, kterou jsem zaznamenala nebyl znám čas začátku příznaků, a pacient nebyl už v 6 hodinovém okně pro podání trombolýzy. Na CT nativu už byly vidět ischemické změny. Následně byla ještě provedena CTA, kde byl zřejmý výpadek průtoku na menší tepně. I přesto že již bylo po 6 hodinách od prvních příznaků CMP byla podána intravenózní trombolýza.

Základní parametry CT přístroje Canon 80:

- tloušťka skenovacího řezu 10 mm x 4
- pitch faktor 4
- standartní hodnoty – 80 kV, 60 mA a rotační čas 1,5 s





Obrázek 6 CT přístroj (Vlastní zdroj)

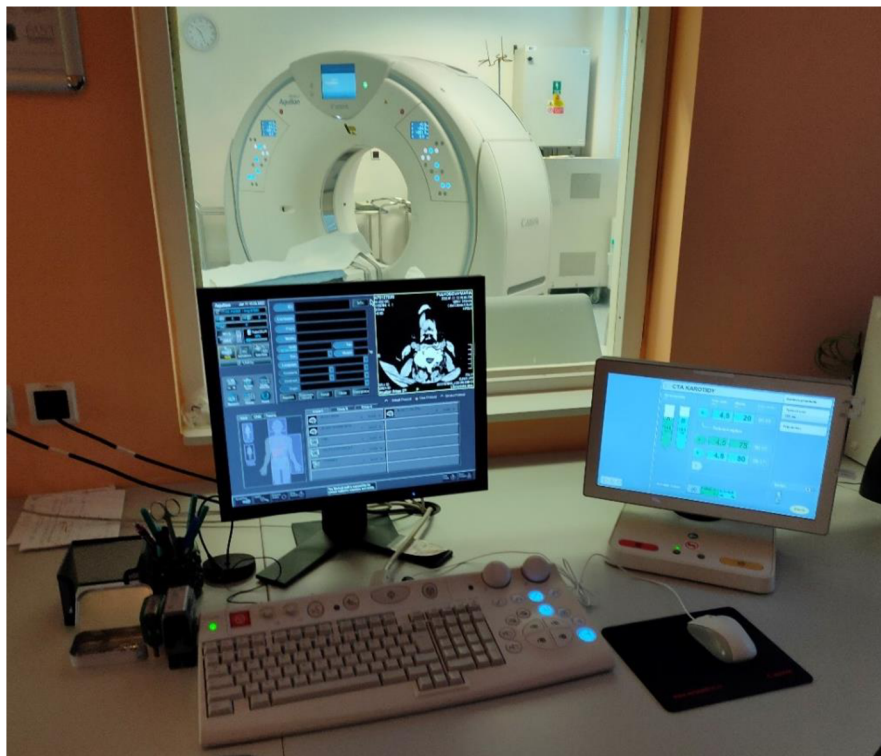### 3.1.1 Postup personálu při CT vyšetření akutní mozkové příhody.

1. Operátor ZZS informuje lékaře radiologa o přibližném příjezdu ZZS přivázející pacienta, u kterého mají podezření na akutní cévní mozkovou příhodu. Radiolog tuto informaci předá radiologickému asistentovi (základní informace o pacientovi, může asistent najít v databázi, do které zapisuje operátor ZZS). Mezi tyto informace se řadí např. jméno, strana hemiparézy, stav pacienta a potřebná vyšetření, které budou pacientovi provedena.
2. Následuje příprava CT vyšetřovny (pro vyšetření musí být zahřátý CT přístroj). RA připraví kontrastní látku, v popisované nemocnici je používána KL Ultravist 370. Pro CT angiografii je využita dávka 75 ml. Tlakový injektor můžete vidět na obr. č. 7.



Obrázek 7 Tlakový injektor (Vlastní zdroj)

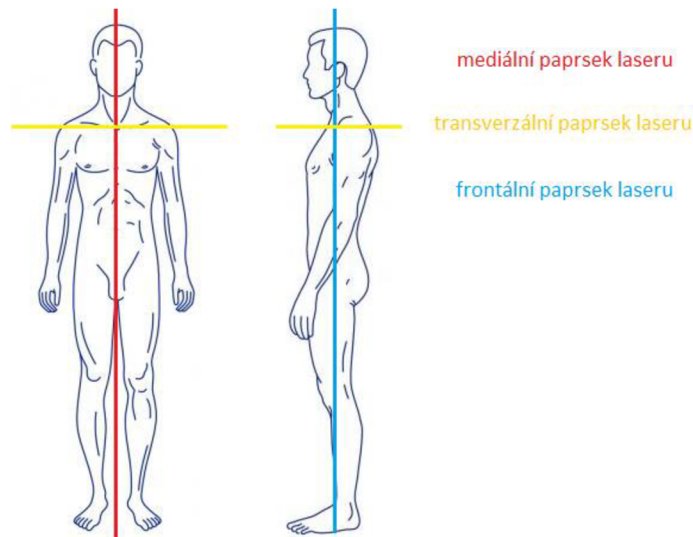
3. Následuje příjezd ZZS – lékař ze ZZS předá veškeré informace o pacientovi neurologovi (především EKG).
4. Mezi tím zdravotní sestry (přítomné na rentgenu) přesouvají se záchranáři a sanitáři pacienta na CT stůl (v případě že pacient není schopný pohybu). Sanitář sundá z těla pacienta všechny kovové předměty a svody (RA musí zkontrolovat provedení tohoto úkonu). Pacientova hlava je na stole upevněna do podpěry hlavy, kde je zafixována ve správném postavení upínacími pásy. Tato fixace zajistí, aby pacient měl bradu co nejbližší k hrudi, z toho důvodu, že při vyšetření není možné sklánět gantry.
5. Neurolog provede základní neurologické vyšetření.
6. Následně RA zapíše pacienta do systému pro pojišťovnu. Na počítači pro CT vyšetření si RA zvolí daného pacienta. Doplní některé informace a to váhu, vyšetřovanou část těla a svoje jméno.



Obrázek 8 Ovládací pracoviště CT přístroje (Vlastní zdroj)

7. Následně vybere protokol nativní CT.
8. Zdravotní sestra mezi tím zjišťuje průchodnost kanyly pomocí proplachu fyziologickým roztokem.

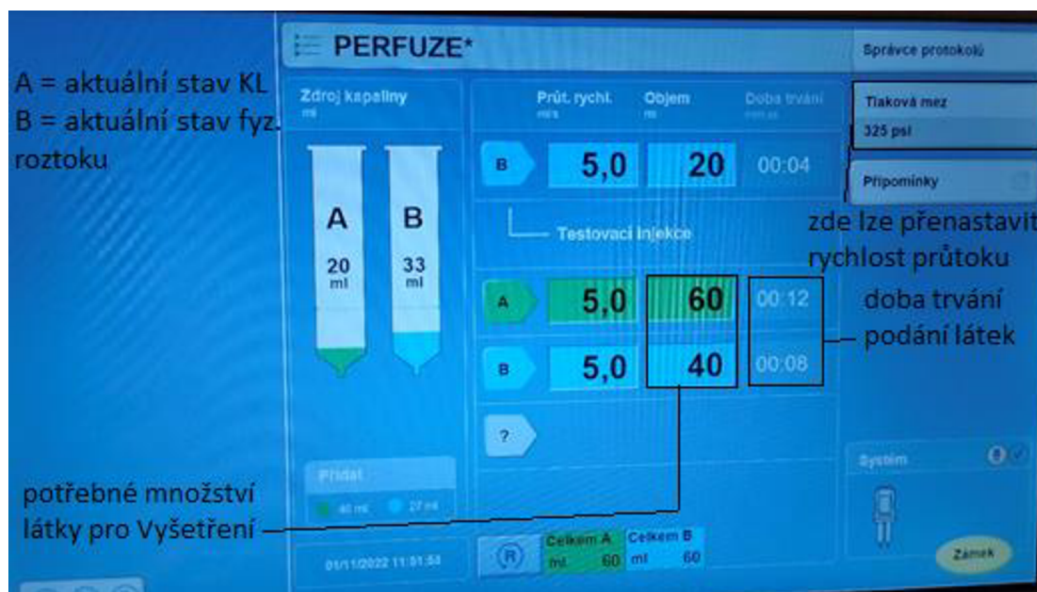
9. Neurologická zdravotní sestra odebírá krev pro další vyšetření.
10. Po zafixování pacienta, zdravotní sestra najede s pacientem do gantry pomocí laserů, kde nastaví začátek snímání CT přístrojem. Lasery by měli procházet středem pacienta mediálně, transverzální paprsek by měl procházet začátkem sternu pacienta a frontální paprsek by měl procházet nad zvukovodem pacienta, na obrázku č. 9 je znázorněno toto zaměření.



Obrázek 9 Centrace pacienta (Vlastní zdroj)

11. RA zvolí jako první protokol CT nativ, kde má již nastavené hodnoty vyšetření.
12. Nejprve RA snímá toposcan, který je snímán od odstupů aorty až po konec lebky, a to ve dvou rovinách sagitální a frontální (předozaďní a boční). Pro CT nativu nastaví oblast zájmu jen na mozek. V oblasti zájmu nesmí chybět dolní spodina lebeční a do obrazu by nemělo zasahovat příliš obličejového skeletu.
13. I když se u CT nativu sklání gantry v tomto případě ne. Důvodem dalších vyšetření, aby byla všechna vyšetření zhotovena v jedné rovině.
14. Následně se spustí snímání CT nativu.
15. Po získání obrazu si radiolog a neurolog společně prohlédnou snímky, aby neurolog rozhodl o dalším vyšetření. Radiolog přednese všechny informace, co vidí na obraze.
16. Radiolog pro další vyšetření musí vyloučit pozdní změny mozkového infarktu, dále mozkové krvácení a jiné příčiny neurologických změn.

17. Neurolog s radiologem se domluví na dalším postupu (většinou když nejsou nalezeny žádné patologie, přesunou se na vyšetření CTA, časné změny mozkového infarktu by neměly být vidět na nativním CT obraze).
18. RA udělá CTA, s tím že musí zpátky do výběru protokolů, kde zvolí protokol CTA mozku a karotid. Nastaví oblast zájmu na už zhotoveném toposcenu (od odstupů tepen z aorty až po konec lebky).
19. Připraví si i přístroj pro podání KL, na tomto přístroji jsou předem nastavené protokoly, a to protokol CTA + karotidy. Nastavené hodnoty jsou 75 ml pro objem KL a rychlost průtoku je 4,5 ml/s. Následně přístroj odjistí a udělá zkoušku proplachu fyziolog roztokem při správném průtoku přejde na podání KL.
20. CT přístroj doporučí jaké množství KL by mělo být pacientovi podáno. Na 1 kg váhy přibližně 1,2 ml kontrastní látky.
21. Podání KL je spuštěno nastejno s CT přístrojem. Po uplynutí 10 vteřin CT přístroj snímá karotidy (skeny) a RA manuálně spustí snímání celého CT obrazu po naplnění karotid KL.
22. Po zhotovení obrazu radiolog s neurologem znovu hodnotí získané informace.
23. Radiolog se snaží najít tepnu s přerušением průtoku, předně kouká po hlavních magistralních tepnách a po krčních tepnách (u těchto tepen se volí jiná léčba).
24. V případě nenalezení patologických změn RA zhotoví CT perfuzi.
25. RA zadá protokol CT perfuze, která snímá rozsah 8 cm. Tento rozsah musí zaměřit do středu mozku.



Obrázek 10 Protokol perfuze v programu tlakového injektoru (Vlastní zdroj)

26. CT perfuze lékaři přinese informaci o aktuálním funkčním stavu cirkulace krve v mozku.
27. V této části se snímají 4 informace: CBF, CBV, MTT, TTP. Popis těchto parametrů je v teoretické části CT perfuze.
28. Jsou nastaveny 2 krajní pozice, mezi kterými přístroj stále přejíždí. Obraz se ihned rekonstruuje.
29. Lékař v počítači může z této sumace snímků zrekonstruovat perfuzní mapu, na které je vidět ložisko infarktu a vzniklá penumbra v případě vzniklé patologie – podle toho lze i určit objem poškozené tkáně.
30. Neurologovi k podání trombolýzy stačí pouze přibližné informace. Pacient je převezen na podání trombolýzy (případně může být s ohledem na stav pacienta zvolen jiný postup).
31. Radiolog mezitím udělá další rekonstrukce, při kterých přesně vyhledá na CTA přerušenu tepnu a popíše jí a také hledá, jestli v obraze nejsou nějaké jiné patologické změny (v případě nálezů další patologie volá neurologovi).

### **3.2 Popis úlohy radiologického asistenta v nemocnici České Budějovice**

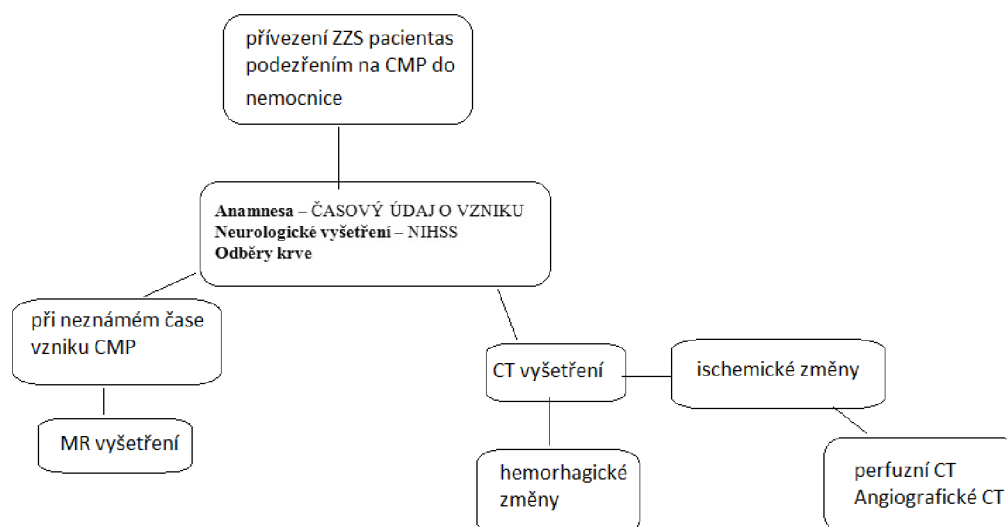
V praktické části popisuji pracovní činnost radiologického asistenta při diagnostice náhlých mozkových příhod. Při popisu vycházím z informací, které jsem získala při osobní návštěvě Centra vysoce specializované cerebrovaskulární péče v nemocnici České Budějovice.

Při léčbě náhlých mozkových příhod je velice důležitá včasná diagnostika a rychlý přesun pacienta do nemocnice, a to hlavně při zjištění prvních příznaků. Několik článků popisuje pacienty, kteří měli prvotní příznaky tohoto onemocnění, ale nepokládali je za důležité a následně se již do nemocnice dostali příliš pozdě. V případě potřeby mechanické trombektomie jsou pacienti z center vysoce specializované péče o pacienty s iktem převáženi do center specializované cerebrovaskulární péče.

Nemocnice v roce 2020 zahájila spolupráci s FNUSA-ICRC, kde se zapojilo 20 iktových center. FNUSA-ICRC je síť studijních koordinátorů a sester působících v zapojených nemocnicích, která pracuje už na pěti akademických studiích. To za podpory mateřské platformy, výzkumné infrastruktury CZECRIN. (Bártová, 2021)

Velmi zásadní roli v rychlosti převozu pacienta do nemocnice má záchranná služba a její organizace. Pro organizaci rychlé záchranné služby slouží mapa, kde je zakresleno území působení určité nemocnice. Pokud se zaměříme na nemocnici České Budějovice, pak jsou do ní dováženi pacienti především z Jihočeského kraje, dále pak regionu Kamenicka a Počátecka v okrese Pelhřimov.

Při příjezdu do Centra vysoce specializované cerebrovaskulární péče v Českých Budějovicích záchranná služba s pacientem rovnou míří na CT vyšetření. V případě, že nelze určit přibližný čas začátku příznaků, pacient je odvezen na magnetickou rezonanci. Nejčastěji tato situace vzniká, když se pacient s CMP příznaky už probouzí.



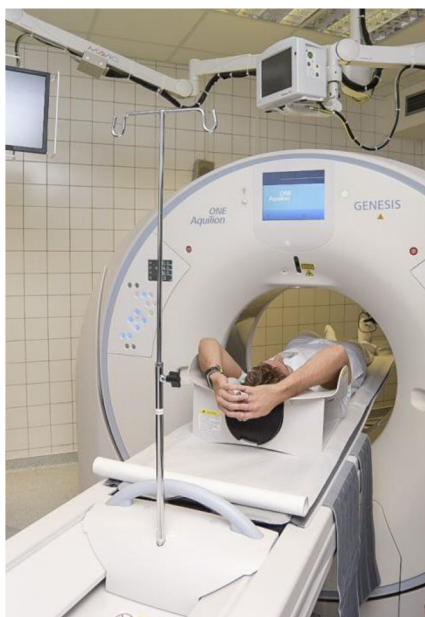Obrázek 11 Zmapování postupu diagnostických metod (Vlastní zdroj)

### 3.3 Vybavení a popis nemocnice České Budějovice

Nemocnice v Českých Budějovicích je krajskou nemocnicí a od roku 2003 je akciovou společností Jihočeského kraje. Získala ocenění jako nejlepší nemocnice v České republice za rok 2020. Díky zavedení Centra pro cerebrovaskulární péči v roce 2010, dokázal mezioborový tým zlepšit výsledky v boji s mozkovou příhodou. Nemocnice v Českých Budějovicích se zlepšila i díky svému uspořádání a rozdělení práce. Nemocnice je rozdělená na jednotlivé pavilony, které jsou značeny písmeny. Radiodiagnostické centrum je vybaveno dvěma CT přístroji a dvěma MR přístroji. Na obou pracovištích je nepřetržitý provoz.

CT1 sídlí v pavilonu CH (úrazy, trauma centrum) a CT2 v pavilonu C (urgentní příjem). Vedle CT1 leží angiografie (provádí intervenční výkony). MR se nachází v pavilonu CH 1, který je propojen s pavilonem CH. MR leží naproti sobě a jsou označeny jako MR1 a MR2. Síla magnetu u MR 1 je 1,5 Tesla a u MR 2 je 3 Tesla. Vyšetření hlavy se provádí na MR2. Lůžková část je umístěna na neurologickém oddělení v pavilonu C.

CT 1 přístroj, který se využívá pro diagnostiku CMP, je Aquilion ONE GENESIS od firmy Canon (nový od roku 2018). Tento multidetektorový celotělový CT skener umožňuje snímání až 320 současně snímaných vrstev na jednu rotaci RTG lampy a detektoru kolem těla pacienta, což představuje zobrazení 16 cm pacientova těla za 0,33 s.



Obrázek 12 CT přístroj Canon zdroj: (Nemocnice České Budějovice, 2020)

### 3.3.1 Práce radiologického asistenta na CT

1. CT pracoviště dostává předem informaci o příjezdu pacienta s podezřením na CMP. Díky tomu může RA informovat lékaře radiologa a předpřipravit CT přístroj, tlakový injektor a zadat informace do programu jako jsou například údaje pacienta, základní protokol vyšetření a informační údaje.
2. Pacient je přivážen na CT pracoviště zdravotnickým týmem záchranné služby a je přítomen neurolog, ARO sestry a eventuálně ARO lékař.
3. Radiologický asistent asistuje při přesunu pacienta na posuvný stůl (součást CT přístroje). Po přesunutí musí před vyšetřením odstranit z pacienta kovové předměty, které by způsobily na výsledném obraze artefakty.
4. Pacient musí ležet pohodlně, tak aby nebyl ve zbytečném napětí a nepohnul se při skenování, přesto se u tohoto vyšetření RA snaží pacienta nastavit do určité polohy (skloněná brada co nejvíce k hrudnímu koši).
5. Dále zdravotní sestra nebo RA zavede kanylu (u podezření na CMP je kanyla už zavedená od ZZS) potřebnou pro naplnění cév kontrastní látkou. Zavedení kanyly musí být za antiseptických podmínek (pomocí proplachu fyziologickým roztokem RA musí zjistit průchodnost kanyly).

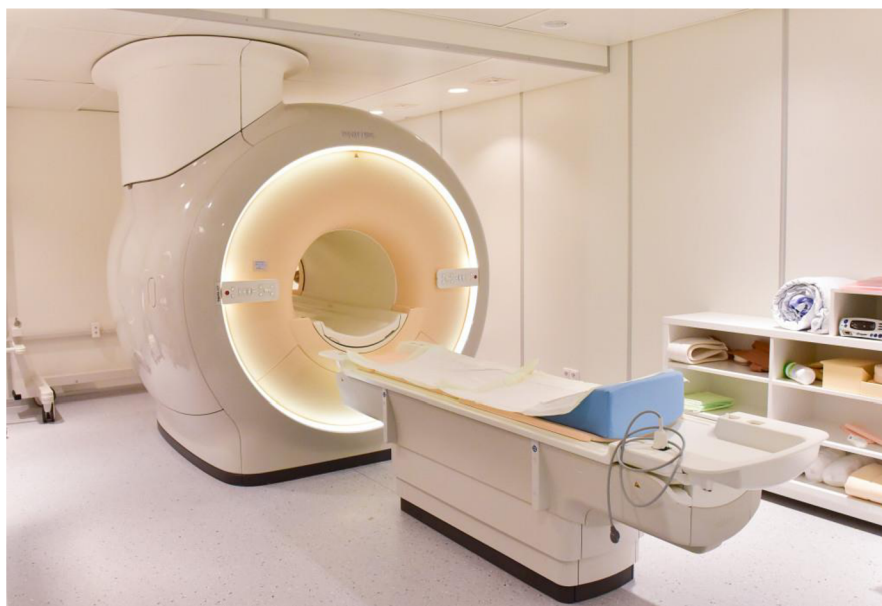

6. Po zafixování pacienta, tak aby se mohl co nejméně hýbat, ZS pomocí ovládacího panelu najede s pacientem do gantry a za pomoci laserů nastaví začátek snímání CT přístrojem. Lasery by měli procházet středem pacienta mediálně, transversální paprsek by měl procházet začátkem sternu pacienta a frontální paprsek by měl procházet nad zvukovodem pacienta.
7. RA spustí toposcan, na kterém si nastaví oblast zájmu skenování (FOV). Z toposkenu se přepočítá Automatická modulace proudu ATCM (podélná a příčná) a automatická volba napětí. S těmito hodnotami může RA stále manipulovat.
8. Vždy jako první vyšetření na CT přístroji u podezření na mozkovou příhodu je CT nativ. Nativní CT má relativně nízkou senzitivitu v prvních 24 hodinách, zejména v omezeném (3-6 hodinovém) časovém okně pro trombolytickou léčbu. Nativní CT především slouží pro vyloučení jiných patologických změn, než jsou ischemické změny.
9. Nicméně kapacita pro zobrazení lézí je výrazně zlepšena použitím úzké šířky okna a adekvátním nastavení středové úrovně. Standardní šířka okna a úroveň nastavení je přibližně 40/20 HU, s druhým nastavením užší části 20/32 HU k prokázání jemné abnormality, které naznačují ischemie. Jedním z hlavních důvodů je prvotní rozlišení hemoragické CMP od ischemické. Po tomto vyšetření je na řadě rozhodnutí radiologa a neurologa o dalším postupu, tedy zda budou indikovat doplňující vyšetření jako je CT angiografie, CT perfuze, MR.
10. Na tomto pracovišti se využívá jednofázového snímání, při kterém se zachytí CT angiografie i CT perfuze. Snímá se tzv. přeskokem, což znamená posunutí pacienta o šířku detektorů, tedy 16 cm směrem dovnitř do gantry.
11. Tento postup je následující: na již zhotoveném toposkenu nastavíme oblast skenování a tyto skeny spustíme společně s kontrastní látkou.
12. Kontrastní látka (Visipaque 350) se aplikuje pomocí tlakového injektoru, který konstantní rychlostí tuto látku podává, standardní průtok je 4-5 ml/s (rychlost musíme nastavit podle síly cév, z důvodu možné ruptury) a množství 100 ml. Po spuštění injektoru je nutné dodržet přibližně pět sekund pauzu, než se cévy začnou plnit kontrastní látkou a pak se zahájí samotné skenování.

13. U CMP probíhá snímání dat ve dvou fázích. V první fázi se objemovým skenem snímá oblast mozku, a to hned v několika sekvencích za sebou na stejném místě. V momentě, kdy se začínají magistralní tepny mozku plnit kontrastní látkou, udělá RA, jak už bylo řečeno, takzvaný „přeskok“. Po projezdu se nasnímá objemový sken, který zobrazí extrakraniální tepny odstupující z oblouku aorty. Po provedení tohoto snímání přístroj popojede zpět na oblast mozku.
14. Z těchto dat se provádí MPR v tzv. MIP rekonstrukcích. U MIP se zobrazí vždy pouze pixel s nejvyšší denzitou v daném směru.
15. Dodatečné rekonstrukce zhotovuje Radiolog z poslaných dat, následně tyto rekonstrukce popisuje a interpretuje neurologovi.
16. Pacient je následně převezen na danou léčbu.

### **3.3.2 Magnetická rezonance**

Při příjezdu pacienta a zdravotnického týmu na pracoviště magnetické rezonance se RA musí postarat, aby pracovníci přijíždějící s pacientem nevstupovali do vyšetřovny s kovovými předměty. To platí i pro pacienta, tedy všechny kovové předměty se musí sundat a přístroje se musí vyměnit za nemagnetické. Kovové předměty by mohly poškodit přístroj, anebo zranit osoby pohybující se ve vyšetřovně. Pacienta při nemožnosti chůze nebo pohybu iktový tým uloží na nemagnetické lehátko, ze kterého ho ve vyšetřovně MR přesunou na posuvný stůl. Magnetická rezonance vydává výrazný hluk, a aby pacient neměl následky z vyšetření, dostane od RA špunty do uší a po uložení hlavy do prohlubně RA pacientovi přiloží vatové polštářky k uším. Pro snímání mozku se pacientovi nad hlavu připne gradientní cívka. Cívka je i v pohyblivém stole. Do ruky se dá signalizační balónek v případě nějakého problému (klaustrofobie, nauzea). Pacient nesmí pohnout hlavou při celém vyšetření kvůli pohybovým artefaktům, proto se ho snaží co nejpohodlněji položit. V případě MRA s kontrastní látkou RA předem zavede kanylu pacientovi, pokud už je zavedena, vyzkouší její funkčnost pomocí proplachu fyziologickým roztokem. RA zacentruje pacienta pomocí laserů, tento postup je podobný jako u CT přístroje.



Obrázek 13 Magnetická rezonance v nemocnici České Budějovice Zdroj: (Nemocnice České Budějovice, 2020)

### ***Snímání MR***

RA si v programu najde pacienta a vybere standardní protokol pro CMP, ten se skládá z DWI skenů a Flairu. DWI sekvence jsou dobré v zobrazení přesného jádra ischemie, PWI sekvence v určení rozsahu iCMP. RA plánuje sagitální, koronální a transversální roviny. V průběhu vyšetření RA, po domluvě s lékařem radiologem, může přidat nebo vyměnit skeny za jiné. Vždy záleží na domluvě s radiologem a neurologem. Zruční RA si upravují parametry i v základu skenů. U tohoto onemocnění se snaží provést vyšetření co nejrychleji. V případě MRA s podáním KL RA ručně přes kanylu vpraví kontrastní látku pacientovi a spustí skeny s KL. V případě, že pacient při vyšetření zkolabuje, RA ukončí vyšetření a zavolá resuscitační tým. V MR vyšetřovně provádí pouze základní KPR bez přístrojů a v případě potřeby defibrilátoru je nutné pacienta vynést mimo magnetické pole.

### ***3.3.3 Intervenní radiologie***

Prostorové uspořádání nemocnice je uzpůsobeno na rychlý přesun pacienta z jednotlivých vyšetřoven a případný zásah ARO týmu. Z tohoto důvodu leží ARO oddělení v blízkosti CT1 a angiografie s intervenční radiologií. V případě potvrzení ucpání magistralní tepny se z CT přejede na intervenční radiologii, tento přístup přispívá k urychlení léčby. Intervenční radiologie je léčebná technika, která se pomocí mechanického způsobu snaží řešit rupturu nebo ucpání cév. U iCMP se používá řešení mechanické trombektomie, arteriální nebo venózní trombolýzy. Pacienti při vědomí musí podepsat souhlas s intervenčním

výkonem a souhlas s ozářením. U tohoto vyšetření RA ovládá rentgen na C-ramenu. Kvůli sterilnímu prostředí se rentgenka a detektory obalují do sterilního pláště. RA se spolu s intervenčními sestrami stará o pacienta a připravuje přístroj. Intervenční radiolog a intervenční sestry z důvodu ochrany před zářením musí být oblečeni do olověných vest, mít měřicí přístroje (dozimetr, dozimetrický prsten) a speciální ochranné brýle. Díky možnosti uložených snímků v PACS se radiolog může předem připravit na intervenční výkon. Intervenční radiologové se domlouvají s neurology na dalším postupu.

### ***3.3.3.1 Intervenční výkon***

Operaci řídí intervenční radiolog, který pacientovi při vědomí stručně řekne informace o intervenčním výkonu. Následně zavede katétr do tepny a pomocí snímání pod C-ramenem zjišťuje polohu katétru a snaží se dostat do místa problému. Snímky si většinou pořizuje sám a RA je následně upravuje. Snímání probíhá DSA technikou (popsáno v kapitole teoretické části). Pro orientaci radiologa může RA nechat prosvítit kostní struktury kvůli orientaci v těle pacienta. Při skiaskopii, která je indikována hlavně při vpravení kontrastní látky, RA nastavuje čas a frekvenci snímání snímků.

Intervenční radiolog zavede po katétru stent, klubíčko anebo odchyťovou mřížku podle zvolené techniky léčby. Velmi důležité je, aby nepoškodil okolní tkáň. Radiolog by se měl snažit co nejméně ozařovat pacienta. Dávka podaná pacientovi se musí zaznamenat. RA by měl znát přibližný postup tohoto výkonu, aby mohl co nejlépe zhotovit snímek.

## 4 Diskuze

Bakalářská práce byla zaměřena na úlohu radiologického asistenta při diagnostice náhlých mozkových příhod. Hlavním cílem bylo popsat úlohy radiologického asistenta při diagnostice náhlých mozkových příhod na jednotlivých pracovištích nemocnice České Budějovice. Dalším cílem bylo srovnání tohoto pracoviště KCC s pracovištěm IC, které bylo také popsáno a shrnuty rozdíly v diagnostické praxi mezi specializovanými centry. Dříve se na popsaném pracovišti IC využívalo dvoufázového snímání CTA a CTP. Dnes se už tato metoda na tomto pracovišti nevyužívá, z tohoto důvodu nemohu posoudit rozdíl mezi jednofázovým a dvoufázovým snímáním.

Pokud srovnáme nemocnice KCC (v mé práci jsou zastoupeny nemocnicí České Budějovice) a nemocnice IC, tak se jejich metody příliš neliší, ale je zřejmé že v nemocnici IC, chybí možnosti lepších diagnostických metod jako je např. MR vyšetření, to lze vidět na příkladu z IC, kde byl přivezen do nemocnice pacient bez možnosti zjištění začátku příznaků, pro tento případ by se v KCC zvolilo MR vyšetření, které IC nemá.

Metody postupu RA při využití MR a DSA nebylo možno porovnat z toho důvodu, že nemocnice IC nedisponuje těmito zařízeními. Srovnáním postupů RA při diagnostice CMP u CT vyšetření jsem zjistila, že postup RA na jednotlivých pracovištích se liší pořadím CT perfuze a CT angiografie. Dále se liší množství podané kontrastní látky, což je způsobeno vlivem pořadí CT perfuze a CT angiografie.

Při pozorování obou pracovišť KCC i IC jsem vyhodnotila, že jejich pracovní postupy se shodují s již stručně popsanými standardy z Věstníku ministerstva zdravotnictví České republiky v teoretické části.

Téma náhlých mozkových příhod bude stále velmi diskutováno i v dalších letech kvůli vysoké mortalitě a výskytu tohoto onemocnění u mladších lidí. Z toho důvodu budou stále vyvíjeny a upravovány techniky zobrazovacích metod, aby se zlepšila a urychlila vyšetření především při potřebě vyšetření na MR přístroji.

## 5 Závěr

Diagnostika CMP pomocí zobrazovacích metod je zásadní pro léčbu pacienta. Tato práce, která se zabývala úlohou RA při diagnostice CMP, je členěna na dvě části – teoretickou a praktickou. Teoretická část je rozdělena na 10 podkapitol. V jednotlivých podkapitolách je popsán hrubý náhled na jednotlivé složky diagnostiky náhlých mozkových příhod. Zpočátku je legislativně definován radiologický asistent. Dále bylo popsáno záření vyskytující se při vyšetření pacienta výpočetní tomografií. Nakonec je čtenář seznámen s přístroji využívajícími se u diagnostiky náhlých mozkových příhod, anatomii mozku, cévním zásobením mozku a náhlou mozkovou příhodou.

Cílem mé bakalářské práce bylo zmapovat pracovní postup radiologických asistentů při diagnostice CMP. Tento cíl jsem splnila pomocí popsání dvou nemocnic a jejich následným porovnáním. Zásadní rozdíly ve specializovaných centrech jsou technické zázemí, léčebné postupy a rozsah počtu daného vyšetření.

Výsledek mé bakalářské práce je přehled práce radiologického asistenta v Českých Budějovicích na jednotlivých pracovištích, na kterých se vyšetřují pacienti s podezřením na CMP. Dále také porovnání pracovních postupů RA v nemocnicích IC a KCC. Předpokládala jsem, že nebudou velké rozdíly mezi těmito pracovišti, a to se také potvrdilo. Jsou nastavené určité standardy, které se snaží všechny pracoviště dodržovat. Některé standardy ale bohužel nejdou provozovat za nemocničního chodu, a tak si je RA upravují. Například podávané množství kontrastní látky, sekvence snímání pacienta při MR vyšetření a způsob snímání pacienta na CT přístroji.

## 6 Seznam literatury

AMBLER, Zdeněk, Josef BEDNAŘÍK a Evžen RŮŽIČKA, 2010. *Klinická neurologie - část speciální 1*. Vyd. 1. Praha: Triton. ISBN 9788073873899.

BÁRTOVÁ, Lenka, 2021. Iktové centrum naší nemocnice je součástí Národní výzkumné iktové sítě STROCZECH. *Nemocniční zpravodaj*. **2021**(4), 25. Nemocnice České Budějovice a.s.

BENEŠ, Vladimír a Petr SUCHOMEL, 2017. *Mozková aneuryzmata a subarachnoidální krvácení*. První vydání. Praha: Mladá fronta. Aeskulap. ISBN 9788020444066.

BOUDNÝ, Jaroslav a Vlastimil VÁLEK, 2000. *Moderní diagnostické metody*. Vyd. 1. Brno: Institut pro další vzdělávání pracovníků ve zdravotnictví. ISBN isbn80-7013-298-1.

Brain Anatomy and How the Brain Works, 2019. In: *Johns Hopkins Medicine* [online]. Baltimore, Maryland: Johns Hopkins University [cit. 2021-05-01]. Dostupné z: <https://www.hopkinsmedicine.org/health/conditions-and-diseases/anatomy-of-the-brain>

BRŮHA, Dominik a Eva PROŠKOVÁ, 2011. *Zdravotnická povolání*. Vyd. 1. Praha: Wolters Kluwer Česká republika. ISBN 978-80-7357-661-5.

ČESKA REPUBLIKA, 2009. *NÁRODNÍ RADIOLOGICKÉ STANDARDY RADIODIAGNOSTIKA DIAGNOSTICKÁ ČÁST: Soubor doporučení a návod pro tvorbu místních radiologických postupů (standardů) na radiologických pracovištích v České republice*. In: . Česká republika: Ministerstvo zdravotnictví ČR, ročník 2009, částka 8. Dostupné také z: <https://www.nemlib.cz/assets/uploads/2015/05/nrs-diagnostika-7-9-2009-193.pdf>

ČIHÁK, Radomír, 2011-2016. *Anatomie*. Třetí, upravené a doplněné vydání. Ilustroval Ivan HELEKAL, ilustroval Jan KACVINSKÝ, ilustroval Stanislav MACHÁČEK. Praha: Grada. ISBN 978-80-247-5636-3.

DUFEK, Michal, 2002. CÉVNÍ MOZKOVÉ PŘÍHODY, OBECNÝ ÚVOD A KLASIFIKACE. *Interní medicína – mezioborové přehledy*. **4**(6), 5-10. Dostupné také z: <https://www.internimedica.cz/pdfs/int/2002/06/10.pdf>

FERDA, Jiří, 2004. *CT angiografie*. 1. vyd. Praha: Galén. ISBN 8072622811.

FERDA, Jiří a ET AL, 2007. Zobrazení akutní mozkové ischemie. *Česká radiologie*. **61**(3), 231-241. Dostupné také z: [http://www.cesradiol.cz/dwnld/CesRad0703\\_01.pdf](http://www.cesradiol.cz/dwnld/CesRad0703_01.pdf)

FERDA, Jiří, Boris KREUZBERG a Milan NOVÁK, 2002. *Výpočetní tomografie*. 1. vyd. Praha: Galén. ISBN 80-7262-172-6.

FERDA, Jiří a Hynek MÍRKA, 2007. CT hlavy a krku. In: *Klinika zobrazovacích metod LFUK a FN v Plzni* [online]. [cit. 2022-04-30]. Dostupné z: [https://radiologieplzen.eu/wp-content/uploads/CT%C5%A1kola2010\\_protokoly\\_hlava\\_a\\_krk.pdf](https://radiologieplzen.eu/wp-content/uploads/CT%C5%A1kola2010_protokoly_hlava_a_krk.pdf)

- FORTIN, Francis, 2005-2022. Hounsfield scale (diagram). In: *Radiopaedia* [online]. [cit. 2022-04-30]. Dostupné z: <https://radiopaedia.org/cases/hounsfield-scale-diagram?lang=us>
- HEŘMAN, Miroslav, 2014. *Základy radiologie*. 1. vyd. V Olomouci: Univerzita Palackého. ISBN 978-80-244-2901-4.
- HERZIG, Roman, 2002. NEUROSONOLOGIE V DIAGNOSTICE IKTU. *Interní medicína pro praxi*. 4(6), 6-17. Dostupné také z: <https://www.internimedicina.cz/pdfs/int/2002/06/11.pdf>. Neurologická klinika FN a LF UP Olomouc.
- HUDÁK, Radovan a David KACHLÍK, 2021. *Memorix anatomie*. 5. vydání. Praha: Triton. ISBN 978-80-7553-873-4.
- KALITA, Zbyněk, 2006. *Akutní cévní mozkové příhody: diagnostika, patofyziologie, management*. Praha: Maxdorf. Jessenius. ISBN 8085912260.
- KALVACH, Pavel, 2010. *Mozkové ischemie a hemoragie*. 3., přeprac. a dopl. vyd. Praha: Grada. ISBN 978-80-247-2765-3.
- KOMENDA, Martin, 2020. Cévní mozková příhoda: co to je?. In: *Národní zdravotnický informační portál* [online]. [cit. 2022-04-30]. Dostupné z: <https://www.nzip.cz/clanek/980-cevni-mozkova-prihoda-co-to-je>
- KVALIFIKAČNÍ STANDARD PŘÍPRAVY NA VÝKON ZDRAVOTNICKÉHO POVOLÁNÍ RADIOLOGICKÝ ASISTENT, 2020. *Věstník Ministerstva zdravotnictví* [online]. 1 [cit. 2021-06-12]. Dostupné z: [https://www.mzcr.cz/wp-content/uploads/wepub/18392/39988/KS\\_Radiologick%C3%BD\\_asistent.pdf](https://www.mzcr.cz/wp-content/uploads/wepub/18392/39988/KS_Radiologick%C3%BD_asistent.pdf)
- MALÍKOVÁ, Hana, 2019. *Základy radiologie a zobrazovacích metod*. Vydání první. Praha: Univerzita Karlova, nakladatelství Karolinum. ISBN 978-80-246-4036-5.
- MERRILL, Vinita, Philip W. BALLINGER a Eugene D. FRANK, 2003. *MERRILL'S ATLAS OF RADIOGRAPHIC POSITIONING & PROCEDURES*. 13. United States of America: Elsevier Inc. ISBN 978-0-323-26344-3.
- MYSLIVEČEK, Jaromír, 2009. *Základy neurověd*. 2., rozš. a přeprac. vyd. Praha: Triton. ISBN 978-80-7387-088-1.
- NAŇKA, Ondřej a Miloslava ELIŠKOVÁ, 2015. *Přehled anatomie*. Třetí, doplněné a přepracované vydání. Praha: Galén. ISBN 9788074922060.
- NEMOCNICE ČESKÉ BUDĚJOVICE, 2020. Nová magnetická rezonance. In: *Nemocnice České Budějovice* [online]. [cit. 2022-04-30]. Dostupné z: <https://www.nemcb.cz/fotogalerie/nova-magneticka-rezonance/>
- NEVŠÍMALOVÁ, Soňa, Jiří TICHÝ a Evžen RŮŽIČKA, 2002. *Neurologie*. 1. vyd. Praha: Galén. ISBN 80-246-0502-3.
- OREL, Miroslav a Roman PROCHÁZKA, 2017. *Vyšetření a výzkum mozku: pro psychology, pedagogy a další nelékařské obory*. Vydání 1. Praha: Grada. Psyché (Grada). ISBN 9788024755397.



PENKA, Miroslav, Igor PENKA a Jaromír GUMULEC, 2014. *Krvácení*. 1. vyd. Praha: Grada. ISBN 978-80-247-0689-4.

PROF. HACKING, Craig a DR. MUDGAL. Cerebral veins. In: *Radiopaedia.org* [online]. [cit. 2021-08-08]. Dostupné z: [https://radiopaedia.org/articles/cerebral-veins?fbclid=IwAR0LYunNmB104KyYq6fQpjogkuEvWKEpuZ5QJs8RyOHA3Tu3B6i9Oz\\_8GH0](https://radiopaedia.org/articles/cerebral-veins?fbclid=IwAR0LYunNmB104KyYq6fQpjogkuEvWKEpuZ5QJs8RyOHA3Tu3B6i9Oz_8GH0)

REIF, Michal, David GOLDEMUND a Robert MIKULÍK, 2013. *Kardiologická revue - Interní medicína* [online]. Praha: Ambit Media, a.s. [cit. 2021-08-08]. ISSN 2336-288X. Dostupné z: <https://www.kardiologickarevue.cz/casopisy/kardiologicka-revue/2013-1/nejdulezitejsi-metody-v-diagnostice-akutni-cevni-mozkove-prihody-40428?fbclid=IwAR0T0Byy8cxPfidBjAIYhdyRsoKQBxITX14dO2ONOzB0EvCpisFRn6pjUGM>. Článek. *Kardiologická revue*.

SCHMIDT, Antje, Christiane ALBERT-WEISSENBERGER a Christoph KLEINSCHNITZ, 2013. *Stroke: pathophysiology and therapy*. 2. Germany: JOUR. ISBN 9781615045877.

SEIDL, Zdeněk, 2012. *Radiologie pro studium i praxi*. Vyd. 1. Praha: Grada. ISBN 978-80-247-4108-6.

SEIDL, Zdeněk a Manuela VANĚČKOVÁ, 2007. *Magnetická rezonance hlavy, mozku a páteře*. 1. vyd. Praha: Grada. ISBN 978-80-247-1106-5.

SEIDL, Zdeněk a Manuela VANĚČKOVÁ, 2014. *Diagnostická radiologie*. 1. vyd. Praha: Grada. ISBN 978-80-247-4546-6.

ŠKOLOUDÍK, David a Daniel ŠAŇÁK, 2013. *Rekanalizační terapie akutní ischemické cévní mozkové příhody*. Praha: Maxdorf. Jessenius. ISBN 978-80-7345-360-2.

ŠTEFELA, Jakub. Cévní zásobení a hematoencefalická bariéra. In: *ÚVOD DO CENTRÁLNÍ NERVOVÉ SOUSTAVY* [online]. [cit. 2022-04-30]. Dostupné z: <http://www.cnsonline.cz/?p=285>

*Věstník ministerstva zdravotnictví České republiky*, 2016. Praha: Ministerstvo zdravotnictví České republiky. ISSN 1211-0868. Dostupné také z: <https://www.mzcr.cz/wp-content/uploads/wepub/11347/36103/V%C4%9Bstn%C3%ADk%20MZ%20%C4%8CR%202-2016.pdf>. Částka 2.

*Věstník ministerstva zdravotnictví České republiky: NÁRODNÍ RADIOLOGICKÉ STANDARDY - RADIODIAGNOSTIKA - DIAGNOSTICKÁ ČÁST (bez diagnostických postupů nukleární medicíny)*, 2009. ISSN 1211-0868. Dostupné také z: <https://www.nemlib.cz/assets/uploads/2015/05/nrs-diagnostika-7-9-2009-193.pdf>

VLAARDINGERBROEK, Marinus T. a Jacques A. BOER, 2013. *Magnetic Resonance Imaging: Theory and Practice*. 3. Berlin: Springer Science & Business Media. ISBN 9783662052525.

VOMÁČKA, Jaroslav, 2015. *Zobrazovací metody pro radiologické asistenty*. Druhé, doplněné vydání. Olomouc: Univerzita Palackého v Olomouci. ISBN 978-80-244-4508-3.

WURSTOVÁ, MUDr. Ivana, 2016. Centrální nervový systém (CNS). *Vitae*. **2016**(12).

ZUNA, Ivan a Lubomír POUŠEK, 2000. *Úvod do zobrazovacích metod v lékařské diagnostice I*. Vyd. 2. V Praze: Nakladatelství ČVUT. ISBN 978-80-01-03779-9.

## 7 Seznam obrázků

Obrázek 1 Hounsfieldova stupnice (Fortin, 2005-2022) .....	13
Obrázek 2 Perfuzní mapa (Ferda, 2007) .....	15
Obrázek 3 Průřez mozkem (Wurstová, 2016) .....	21
Obrázek 4 Willisův okruh (Štefela) .....	24
Obrázek 5 Ischemická cévní mozková příhoda a hemoragická cévní mozková příhoda (Komenda, 2020) .....	25
Obrázek 6 CT přístroj (Vlastní zdroj).....	33
Obrázek 7 Tlakový injektor (Vlastní zdroj).....	33
Obrázek 8 Ovládací pracoviště CT přístroje (Vlastní zdroj) .....	34
Obrázek 9 Centrace pacienta (Vlastní zdroj) .....	35
Obrázek 10 Protokol perfuze v programu tlakového injektoru (Vlastní zdroj).....	37
Obrázek 11 Zmapování postupu diagnostických metod (Vlastní zdroj) .....	39
Obrázek 12 CT přístroj Canon zdroj: (Nemocnice České Budějovice, 2020).....	40
Obrázek 13 Magnetická rezonance v nemocnici České Budějovice Zdroj: (Nemocnice České Budějovice, 2020) .....	43

## 8 Seznam zkratek

NIHSS	National Institute of Health Stroke Scale
MZ	Ministerstvo zdravotnictví
LO	Lékařské ozáření
KL	Kontrastní látka
FR	Fyziologický roztok
CBV	cerebral blood volume
CBF	cerebral blood flow
MTT	mean transit time
TTP	time to peak
CNS	Centrální nervová soustava
SPIO	superparamagnetic iron oxide
RF	radiofrekvence
DWI	difuzně vážené obrazy
PWI	Perfuzně vážené obrazy
ADC	Apparent diffusion coefficient
TOF	Time of flight
FLAIR Y	Fluid-attenuated inversion recovery
DSA	digitálně subtrakční angiografie
iCMP	ischemická cévní mozková příhoda
hCMP	hemoragická cévní mozková příhoda
VB	vertebrobazilární
SAK	subarachnoidální krvácení
rtPA	rekombinantní tkáňový aktivátor plazminogenu
IC	Centrum vysoce specializované péče o pacienty s iktem
KCC	Centrum vysoce specializované cerebrovaskulární péče
UZ	Ultrazvuk
EKG	Elektrokardiografie
ARO	Anesteziologické a resuscitační oddělení
FOV	Field of view
PACS	picture archiving and communicating system
MIP	maximum intensity projection

ATCM	Automatická modulace proudu
RA	Radiologický asistent
CTP	CT perfuze
CT	počítačová tomografie
CTA	CT angiografie
MR	Magnetická rezonance
CMP	cévní mozková příhoda
DSA	digitálně subtrakční angiografie
HU	Hounsfieldovy jednotky
IVT	intravenózní trombolýza
MRA	magneticko-rezonanční angiografie
ZZS	Záchranná zdravotní služba
ZS	zdravotní sestra
mSv	milisievert
kV	kilovolt
mAs	miliamper sekunda
CTDIvol	CT dose index
MRI	Magnetická rezonance
MHz	Megahertz
mA	miliamper