

PŘÍRODOVĚDECKÁ FAKULTA UNIVERZITY PALACKÉHO V OLOMOUCI

KATEDRA OPTIKY



VITILIGO A JEHO VLIV NA ZRAK

Bakalářská práce

VYPRACOVALA:

Nikol Valentová

Obor 5345R008 OPTOMETRIE

Školní rok 2021/2022

VEDOUCÍ BAKALÁŘSKÉ PRÁCE:

Mgr. Lucie Machýčková

Čestné prohlášení

Prohlašuji, že jsem bakalářskou práci napsala samostatně a pod vedením Mgr. Lucie Machýčkové za použití literatury uvedené v závěru práce.

V Olomouci dne 20. 4. 2022

.....

Nikol Valentová

Poděkování

Ráda bych touto cestou poděkovala Mgr. Lucii Machýčkové, vedoucí bakalářské práce, za vstřícnost, konzultace a připomínky, které mi při psaní práce poskytla. Děkuji také Mgr. Elišce Najmanové, Ph.D. za cenné rady.

Tato práce byla podpořena projekty IGA PrF UP v Olomouci č. IGA_PrF_2021_012 a IGA_PrF_2022_010.

OBSAH

ÚVOD.....	6
1 VITILIGO.....	7
1.1 Definice vitiliga.....	7
1.2 Charakteristika vitiliga.....	7
1.3 Klinický obraz vitiliga.....	8
1.4 Klasifikace vitiliga.....	8
1.5 Epidemiologie vitiliga.....	11
1.6 Diagnostika a léčba vitiliga.....	12
1.7 Kvalita života osob s vitiligem.....	13
2 ANATOMIE VYBRANÝCH STRUKTUR OKA.....	14
2.1 Melanin.....	14
2.2 Víčka (<i>palpebrae</i>).....	14
2.3 Řasy a obočí (<i>cilia a supercilium</i>).....	15
2.4 Živnatka (<i>uvea</i>).....	17
2.4.1 Cévnatka (<i>choroidea</i>).....	17
2.4.2 Řasnaté tělísko (<i>corpus ciliare</i>).....	18
2.4.3 Duhovka (<i>iris</i>).....	19
2.5 Pigmentový epitel sítnice (<i>stratum pigmenti retinae</i>).....	20
3 ZRAKOVÉ KOMPLIKACE VITILIGA.....	22
3.1 Faktory ovlivňující zrkové komplikace vitiliga.....	22
3.2 Vliv vitiliga na duhovku a řasnaté tělísko.....	25
3.3 Vliv vitiliga na sítnici.....	26
3.4 Vliv vitiliga na čočku.....	31
3.5 Vliv vitiliga na cévnatku.....	31
3.6 Syndrom suchého oka a vitiligo.....	31
3.7 Glaukom a vitiligo.....	32

3.8 Zrakové komplikace u dětského pacienta	33
4 ONEMOCNĚNÍ SOUVISEJÍCÍ S VITILIGEM A JEJICH DOPAD NA ZRAK	35
4.1 Onemocnění štítné žlázy	35
4.2 Psoriáza	37
4.3 Polióza.....	37
4.4 Alopecia areata	38
4.5 Atopická dermatitida.....	39
4.6 Diabetes mellitus.....	39
4.7 Revmatoidní artritida	41
4.8 Idiopatický střevní zánět	41
4.9 Systémový lupus erythematoses.....	42
4.10 Myasthenia gravis	42
4.11 Sjögrenův syndrom	43
4.12 Vogt-Koyanagi-Haradův syndrom.....	43
4.13 Alezzandrini syndrom	44
ZÁVĚR.....	46
SEZNAM POUŽITÉ LITERATURY	47

ÚVOD

Vitiligo je kožní onemocnění, které je pro mnohé stále velkou neznámou, přestože jeho rozšíření v populaci narůstá. U tohoto onemocnění dochází ke ztrátě pigmentu, jež se primárně projevuje světlými skvrnami na pokožce. Tato porucha depigmentace se může rozvinout sama bez jiných doprovodných onemocnění, avšak často bývá doprovázena jinými autoimunitními, systémovými či dermatologickými poruchami. Pacienta neovlivňuje pouze z fyzické a zdravotní stránky, ale může mu způsobit i psychické potíže a zhoršit tak kvalitu života.

Tato bakalářská práce se zaměřila na souvislost mezi vitiligem a zrakem, jelikož vitiligo je spojeno zejména s pigmentovými buňkami a tyto buňky mají též své zastoupení ve strukturách zrakového aparátu. Jejich úkolem je udržování fyziologických funkcí tzn. správného fungování oka. Následné změny mohou vést k ohrožení funkce tohoto smyslového orgánu.

Práce je rozdělena do čtyř kapitol, které čtenáře postupně obeznamují s danou problematikou. První kapitola charakterizuje onemocnění vitiligo. Druhá kapitola zahrnuje vybrané struktury oka, v nichž se nachází pigment melanin. Třetí kapitola je věnována zrakovým komplikacím, jež mohou být zaznamenány u pacientů s tímto onemocněním. Zrakové obtíže jako komplikace vitiliga se však většinou nevyskytují samostatně, proto se poslední kapitola zaměřuje na onemocnění spojené s vitiligem a zrakovými komplikacemi.

1 VITILIGO

První část práce definuje pojem vitiligo. V rámci této kapitoly budou popsány projevy, výskyt vitiliga a také bude zmíněno, jak vitiligo včasné odhalit. První kapitolu uzavírá shrnutí aktuálních možností léčby a pohled na kvalitu života pacienta s touto poruchou.

1.1 Definice vitiliga

V odborných knihách, člancích a studiích je vitiligo popsáno pomocí různých definic. Lze říci, že ačkoliv se jejich znění liší, obsahem mají stejnou podstatu. Bude uvedeno hned několik příkladů.

Paní doktorka Bortelová (2019) z I. dermatovenerologické kliniky v Brně vymezuje vitiligo takto: „*Vitiligo je získaná porucha pigmentace neznámé etiologie, pro kterou je charakteristický vznik bílých makul, z důvodu selektivní ztráty melanocytů.*“

„*Vitiligo je depigmentační kožní porucha, která je charakterizovaná selektivní ztrátou melanocytů, což vede k oslabení pigmentu v postižených oblastech pokožky,*“ uvádí ve svém článku Bergqvist & Ezzedine (2020) z Department of Dermatology z Francie.

Gupta a kol. (2017) ve své knize definují onemocnění takto: „*Vitiligo je relativně častá a získaná depigmentační porucha, charakterizovaná postupnou ztrátou melanocytů. Léčba tohoto onemocnění je i dnes pro lékaře velkou výzvou, protože jeho etiologie zůstává stále neznámou.*“

1.2 Charakteristika vitiliga

Vitiligo je chronická perzistující choroba, u které se předpokládá porucha tvorby pigmentu v kůži, za níž jsou zodpovědné pigmentové buňky – melanocyty. Ke ztrátě kožního pigmentu dochází následkem jejich odumírání. Ačkoliv patogeneze postupné ztráty melanocytů zatím není známa, vědci diskutují nad různými teoriemi. (Bortelová 2019, Ezzedine a kol. 2015, Gupta a kol. 2017)

Mezi hypotézy se řadí autoimunitní příčiny, oxidativní stres a/nebo sympatické neurogenní poruchy. Žádná z těchto navrhovaných teorií není sama o sobě dostatečná. Avšak nyní existuje konsensus o vitiligu jako autoimunitním onemocnění. To je stav, při kterém dojde k poškození tkáně nebo funkci orgánu v důsledku autoimunitní odpovědi. Jednoduše řečeno tělo ničí své vlastní buňky a tkáně. Může se stát, že pokud

má lidské tělo imunitní systém takto „zmatený“, začne po určitém impulzu vyhodnocovat melanocyty jako buňky cizí, a bude se je snažit zničit. Tato hypotéza je založena hlavně na klinické asociaci vitiliga s několika dalšími autoimunitními poruchami. (Bergqvist & Ezzedine 2020, Ezzedine a kol. 2015, Bortelová 2019, Lukešová 2016)

1.3 Klinický obraz vitiliga

Hlavním projevem vitiliga je depigmentace kůže a vlasových folikulů. Výsledkem jsou bílé skvrny na kůži či ložiska výrazně světlejších vlasů, vousů, řas nebo obočí (*poliosis*), v některých případech i ložiskové výpadky vlasů (*alopecia areata*). Tyto bílé skvrny jsou ostře ohraničené a mohou se postupem času spontánně zvětšovat a rozšiřovat na jiné tělní partie. V krajních případech potom mohou pokrýt celé tělo. Avšak bylo zaznamenáno několik případů, kdy se růst skvrny v určité fázi sám zcela zastaví. (Bortelová 2019, Bergqvist & Ezzedine 2020, Amiri & Hercogová 2010, Gupta a kol. 2017)

Vitiligo začíná typicky náhle, potom následuje období klidu a dále se pomalu onemocnění šíří. Může se začít objevovat i po těžké nemoci či po stresu. Často se vyskytuje na místech, která jsou obvykle hyperpigmentována a často vystavena slunci. Skvrny se tedy obvykle nacházejí na obličeji, kolem úst nebo očí, tváří či nosu. Na končetinách jej lze pozorovat především na hřbetech rukou, loktech, kolenou a zápěstích. Mohou se objevit ale i pod pažemi, v tříselech, na genitáliích nebo kolem pupku a konečníku. Více patrné jsou léze u pacientů s tmavší pletí. (Bortelová 2019, Bergqvist & Ezzedine 2020, Amiri & Hercogová 2010, Gupta a kol. 2017)

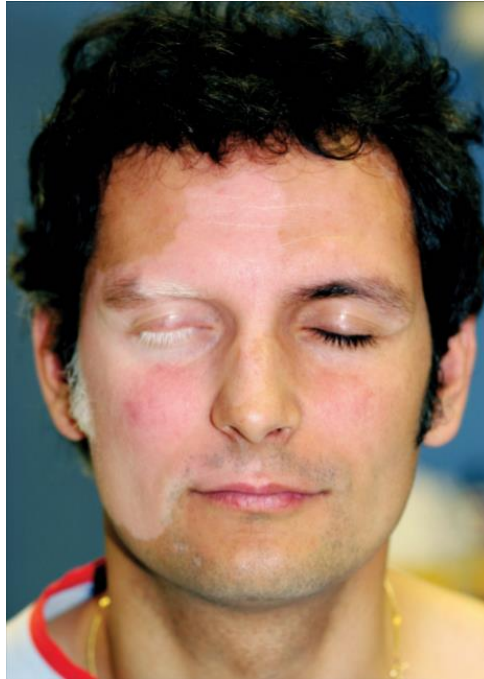1.4 Klasifikace vitiliga

U vitiliga rozlišujeme 3 základní typy: lokalizované, generalizované a univerzální, jak ukazuje Tab. 1. (Bortelová 2019)

Tab. 1 - Klasifikace vitiliga (vytvořeno dle Bortelová 2019)

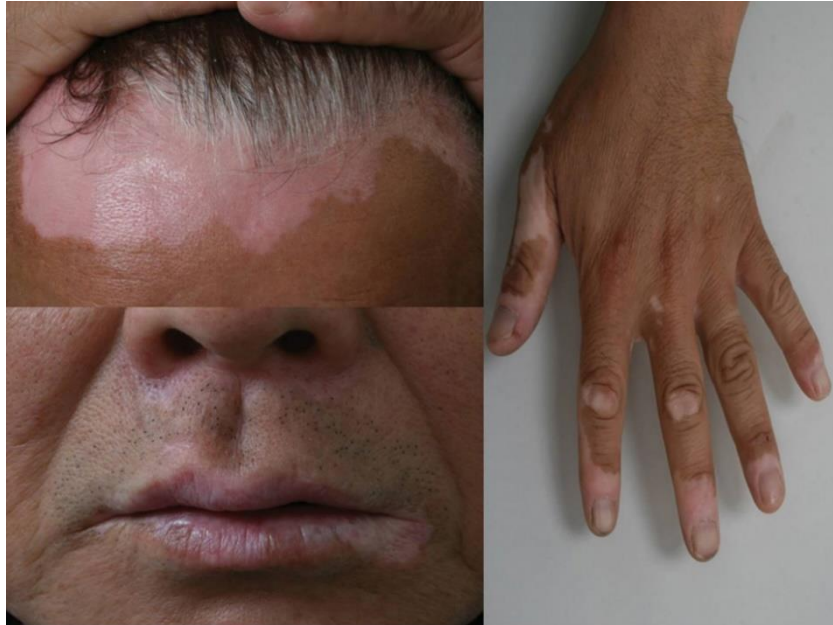Vitiligo	Lokalizované	Fokální
		Segmentální
		Slizniční
	Generalizované	Akrofaciální
		Vulgární
		Smíšené
	Univerzální	

Lokalizované vitiligo se dále dělí na fokální, segmentální a slizniční. Fokální je charakterizováno jednou či více skvrnami v jedné oblasti a jejich rozsah nepřekračuje více než 5 % povrchu kůže. U segmentálního typu (viz Obr. 1) se světlá ložiska nalézají pouze na jedné straně těla. U více než poloviny pacientů s tímto typem vitiliga se objevuje kadeř bílých vlasů (*poliosis*). Vyskytuje se nejběžněji u dětí. Pro slizniční typ, jak už z názvu vyplývá, je typické postižení sliznice skvrnami. (Bortelová 2019, Amiri & Hercogová 2010, Gupta a kol. 2017)



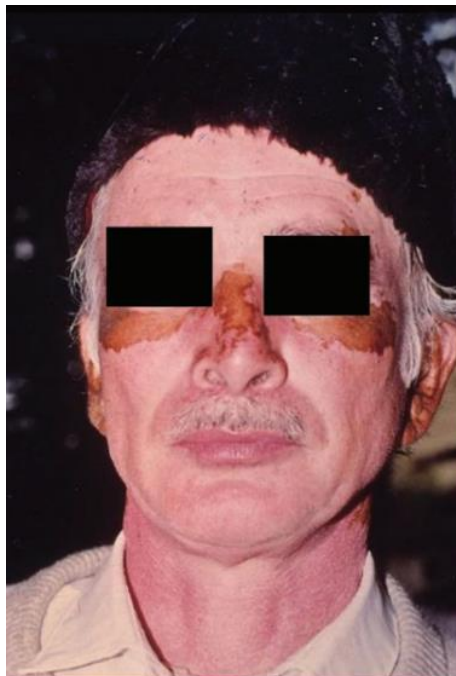Obr. 1 - Segmentální vitiligo. (Ezzedine a kol. 2015)

Generalizované vitiligo, které je nejčastějším typem, rozlišujeme akrofaciální, vulgární nebo smíšené. U prvního typu, tedy akrofaciálního vitiliga, se depigmentace objevují na distálních částech prstů a v periorificiálních oblastech, jak ukazuje Obr. 2, s. 10. Vulgární typ je charakterizován bílými makulami s diseminovanou distribucí. U smíšeného typu jde o kombinaci akrofaciálního a vulgárního vitiliga, segmentálního a akrofaciálního vitiliga nebo segmentálního a vulgárního vitiliga. (Bortelová 2019, Amiri & Hercogová 2010, Gupta a kol. 2017)



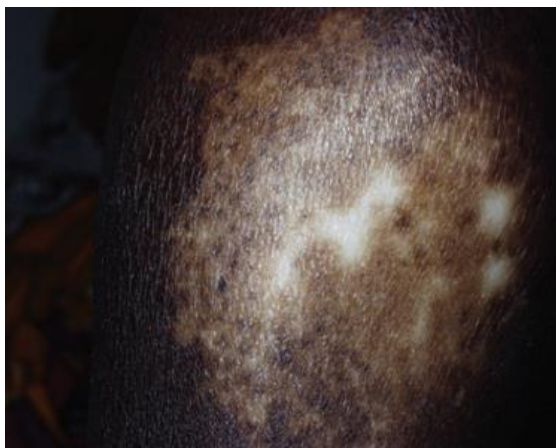Obr. 2 - Akrofaciální vitiligo. (Gupta a kol. 2017)

Univerzální vitiligo (viz Obr. 3) je kompletní či téměř kompletní depigmentace. Ztráta pigmentu postihuje více jak 80 % kožního povrchu. Jedná se o nejobtížnější formu onemocnění, která je často spojena s polyglandulárním endokrinopatickým syndromem, jenž je charakterizován jako poškození mnohočetných endokrinních žláz autoimunitního původu. (Bortelová 2019, Amiri & Hercogová 2010, Gupta a kol. 2017, Podběhlá 2007)



Obr. 3 - Univerzální typ vitiliga. (Picardo & Taïeb 2019)

Je možné se setkat i se zvláštními typy vitiliga, jimiž jsou vícebarevné vitiligo a zánětlivé vitiligo. U jedince s trojbarevným vitiligem lze vidět bílé, světle hnědé a tmavě hnědé skvrnky (viz Obr. 4). Když mají skvrny vyvýšené a červené okraje jedná se o zánětlivé vitiligo. U tohoto typu vitiliga může docházet ke zvýšené svědivosti skvrn. (Picardo & Taieb 2019)



Obr. 4 - Trojbarevné vitiligo na končetině. (Picardo & Taieb 2019)

1.5 Epidemiologie vitiliga

Vitiligo je jednou z nejčastějších depigmentačních poruch. V míře výskytu dle typu pleti nebo rasy nejsou evidentní žádné rozdíly. Zaznamenaná mírná převaha onemocnění u žen pouze odráží jejich častější řešení této poruchy z kosmetických důvodů. S vitiligem je asociováno několik genů, které se pojí právě s autoimunitními onemocněními. U 40 % pacientů s vitiligem byla zaznamenána pozitivní rodinná anamnéza a zároveň byl zjištěn dřívější průměrný věk nástupu tohoto onemocnění. (Bortelová 2019, Bergqvist & Ezzedine 2020, Gupta a kol. 2017)

Ukázalo se, že existují velké geografické rozdíly v rozšíření tohoto onemocnění. Například v čínské provincii Shaanxi byla prevalence hlášena 0,093 %, zatímco regiony Indie měly výskyt až 8,8 %. Rozsáhlý přehled údajů o prevalenci z více než 50 celosvětových studií prokázal, že světová prevalence vitiliga se pohybuje od 0,06 % do 2,28 %. (Bergqvist & Ezzedine 2020, Ezzedine a kol. 2015)

Segmentální vitiligo tvoří 5 až 16 % z celkových počtů případů vitiliga. Tato variabilita epidemiologických údajů vznikla v důsledku nedostatku konsensu v předchozích letech a v nekonzistentním hlášení pacientů. Segmentální vitiligo má tendenci se vyskytovat v mladším věku. Před dosažením věku deseti let se objeví u 41,3 % jedinců, před věkem třiceti let až u 87 % případů. (Bergqvist & Ezzedine 2020)

Doktoři medicíny Hann a Lee (1996) ve své studii uvádějí nástup segmentálního typu vitiliga v průměrném věku 15,6 let. Nástup vitiliga byl hlášen u nejmladšího jedince bezprostředně po narození, zatímco nejstaršímu pacientovi bylo 54 let.

Ostatní typy vitiliga se vyvíjí ve všech věkových kategoriích, ale nejčastěji se projeví u mladých lidí ve věku od deseti do třiceti let. U 25 % pacientů se onemocnění vyvine před dosažením věku deseti let, u poloviny pacientů před věkem dvaceti let a téměř u 70 až 80 % před dosažením věku třiceti let. V případě rozvoje vitiliga v pokročilém věku by neměly být opomíjeny některé související choroby. (Bortelová 2019, Bergqvist & Ezzedine 2020)

Vliv barvy duhovky na vitiligo

Výsledky studie vedené Lékařskou fakultou Coloradské univerzity (Jin a kol. 2012) ukazují, že barva duhovky může pomoci předpovědět riziko vitiliga. Tohoto výzkumu se zúčastnilo 3000 obyvatel Ameriky trpící tímto kožním onemocněním. Přibližně 27 % pacientů mělo modrošedou duhovku, 43 % mělo světle hnědou duhovku a 30 % zelenou nebo oříškovou barvu duhovky. Tyto výsledky se významně liší od normálního rozložení barvy duhovky u skupiny amerických obyvatel, kde přibližně 52 % má modrošedou duhovku, 22 % má zelenou či oříškovou barvu duhovky a 27 % hnědou duhovku. Závěr tohoto výzkumu říká, že lidé s modrými očima mají nejnižší riziko získat poruchu pigmentace.

1.6 Diagnostika a léčba vitiliga

Vitiligo je diagnostikováno na základě klinického obrazu, jímž jsou ostře ohraničené bílé skvrny na typických místech na těle. V případě nejasností lze k jeho stanovení využít i jiné metody vyšetření, a to histopatologické vyšetření, vyšetření Woodovou lampou či vyšetření krve. Pro diagnostiku vitiliga svědčí taktéž i pozitivní rodinná anamnéza. Vyhodnocení s sebou nese podrobnou anamnézu a úplné kožní vyšetření k posouzení závažnosti a individuální prognostické faktory. Důležitým krokem je také nejprve uznat, že tato porucha není pouze kosmetickým problémem a že jsou pro ni dostupné efektivní a bezpečné léčby. (Bortelová 2019, Amiri & Hercogová 2010, Bergqvist & Ezzedine 2020)

Vitiligo léčí kožní lékař, jenž se na toto onemocnění specializuje a má k léčbě potřebné vybavení. Mezi ošetření patří fototerapie, lokální a systémová terapie

a chirurgické techniky, které společně mohou pomoci při zastavení nemoci, stabilizaci depigmentovaných lézí a stimulaci repigmentace. Nejlepší klinické výsledky vykazuje léčba pomocí lokálně aplikovaných kortikosteroidů v kombinaci s fototerapií. Léčba by neměla být pouze omezena na vitiligo coby kožní onemocnění, ale měla by také řešit psychický stav pacienta. Sociální úzkost způsobenou vitiligem lze zlepšit svépomocnou kognitivně behaviorální terapií, která může mít pozitivní vliv na progresi samotného stavu. (Bortelová 2019, Amiri & Hercogová 2010, Bergqvist & Ezzedine 2020)

Volba léčby závisí na několika faktorech, mezi které patří podtyp onemocnění, rozsah, distribuce a aktivita onemocnění, jakož i věk pacienta, fototyp, vliv na kvalitu života a motivace k léčbě. Ke stanovení účinnosti léčby je nutná léčba po dobu nejméně 2 až 3 měsíců. (Bergqvist & Ezzedine 2020)

1.7 Kvalita života osob s vitiligem

Kůže hraje důležitou roli v naší interakci se světem a její viditelná porucha může omezit zdravý psychosociální vývoj. (Bortelová 2019, Bergqvist & Ezzedine 2020) V publikaci (Porter a kol. 1979) byl poprvé popsán zásadní dopad vitiliga na kvalitu života pacientů. Od této doby narůstá počet důkazů. Morrison a kol. (2017) provedli analýzu, při které bylo sledováno 1799 lidí s vitiligem, potvrzující zhoršení kvality života u pacientů s depigmentací ve srovnání se zdravými jedinci.

Pacienti s touto poruchou mají často několik psychologických problémů jako deprese, úzkosti a study, které mohou mít za následky nízké sebevědomí a sociální izolaci. Tyto problémy se projeví obzvláště u adolescentů, pro které bývá zevnějšek velmi důležitý. Dospělí mohou mít potíže při hledání zaměstnání, v některých případech dokonce o něj přijít. Pacienti s vitiligem mohou zažívat diskriminaci, protože pro mnohé je nepříjemné trávit s osobou trpící touto poruchou čas. Dalším faktorem, jenž nepřispívá tomuto problému je nedostatečná podpora od lékařů, přátel a rodiny. (Bortelová 2019, Bergqvist & Ezzedine 2020, Picardo & Taïeb 2019)

2 ANATOMIE VYBRANÝCH STRUKTUR OKA

V úvodu této kapitoly budou definovány pigmentované biopolymery. Následně bude uvedena charakteristika vybraných struktur oka, v nichž se tento pigment nachází, se zaměřením na jejich hlavní funkci, která může být při depigmentaci narušena.

2.1 Melanin

Barva kůže, vlasů a očí je odvozena od vzniku a distribuce pigmentovaných biopolymerů známých jako melaniny. Tento jedinečný proces se nazývá melanogeneze. Melaniny jsou syntetizovány v rámci specializovaných membránově vázaných organel zvaných melanosomy, jež jsou produkovány výhradně v melanocytech a také v buňkách pigmentového epitelu sítnice. Přesná migrace, distribuce, diferenciacce, proliferace, funkce melanoblastů (prekurzor melanocytů) a melanocytů určuje viditelný fenotyp těchto tkání. Také reguluje funkci melanocytů v orgánech. (Kondo & Hearing 2011)

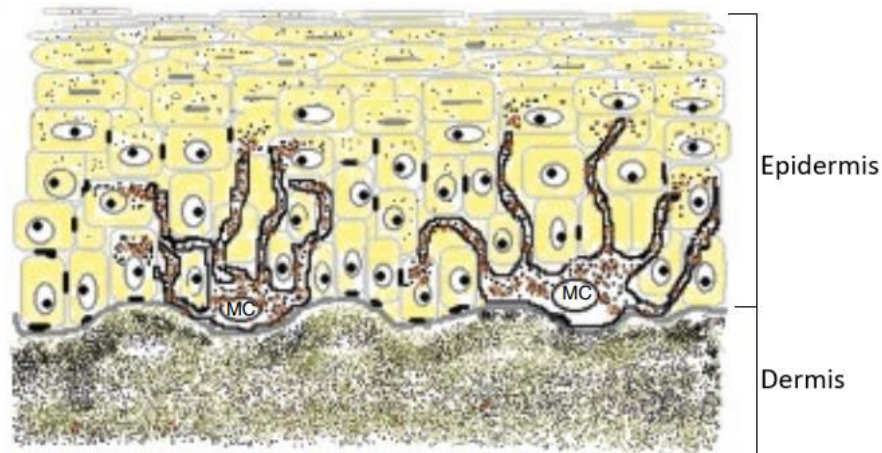
Pigment melanin se nejvíce vyskytuje v kůži, ale je detekován také v oku. Ačkoli je ztráta melanocytů u vitiliga omezená převážně na kůži, bylo zjištěno i postižení melanocytů v *bulbus oculi*. Úkolem těchto melanocytů je udržování fyziologických funkcí, jež jsou důležité pro vývoj a údržbu zrakového aparátu. Následné změny, jež jsou vyvolány úbytkem pigmentovaných biopolymerů, ve zrakovém aparátu mohou vést k ohrožení funkce tohoto smyslového orgánu. (Picardo & Taïeb 2019)

2.2 Víčka (*palpebrae*)

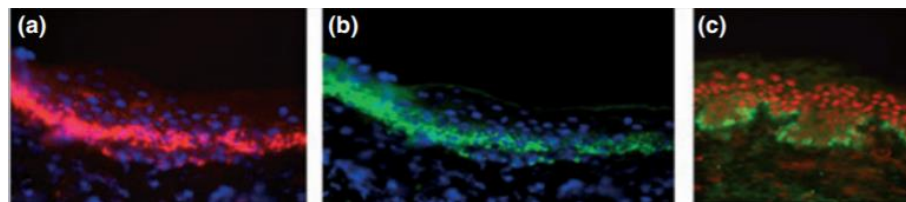
Lidská oční víčka jsou pohyblivé záhyby kůže chránící oko. Jsou doprovázeny vláknitou tkání (tarzální ploténka), svaly a sliznicí (spojivka), které působí tak, že produkují a distribuují slzy po oční bulvě a zároveň regulují množství světla, které má přístup do oka. Povrchovou vrstvu slzného filmu na očním víčku zajišťují tři typy žláz, a to Zeissovy mazové žlázy, Mollovy potní žlázy a meibomské žlázy. (Rozsíval 2006, Kels a kol. 2015)

Vnější plochu víček pokrývá kůže, která volně přilne ke svaly a je nejtenčí na lidském těle. Postrádá podkožní tuk, ale jinak obsahuje všechny ostatní kožní struktury. Melanocyty jsou lokalizovány na epidermální hranici v charakteristickém pravidelně rozptýleném obrazci (viz Obr. 5, s. 15). (Kondo & Hearing 2011, Kels a kol. 2015, Chang a kol. 2017, Pe'er 2016) V publikaci (Thibaut a kol. 2010) je potvrzen výskyt

melanocytů ve velmi vysoké hustotě v bazální vrstvě epidermis očních víček (viz Obr. 6 a-c).



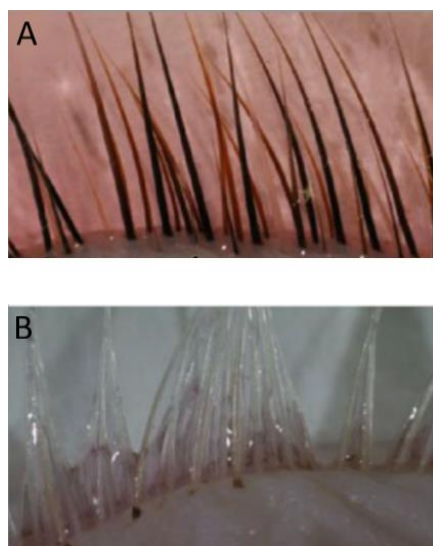
Obr. 5 – Lokalizace melanocytů (MC) (upraveno). (Gupta a kol. 2017)



Obr. 6 - Expres melanogenních enzymů v očních víčkách. Melanocyty jsou detekovány pomocí označení: a) *pmel17/NK1beteb* (červená, Cy3) b) *TRP-1* (zelená, FITC) c) *TRP-2* (zelená, FITC) (upraveno). (Thibaut a kol. 2010)

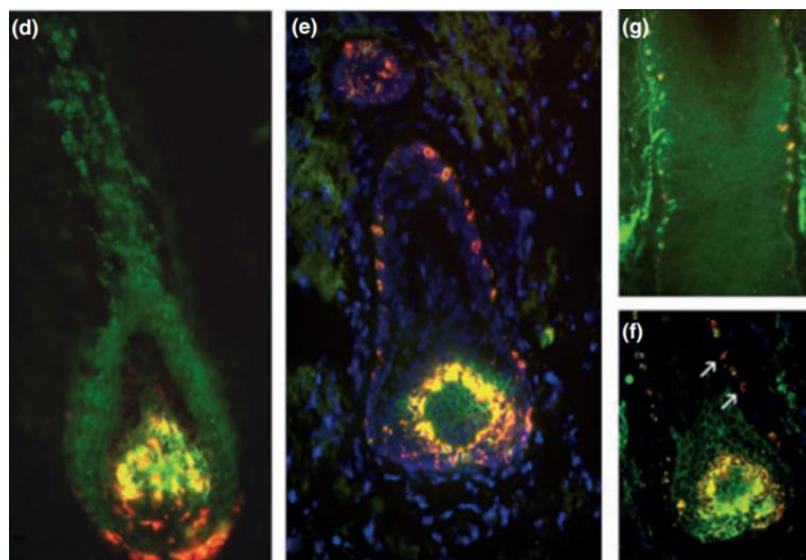
2.3 Řasy a obočí (*cilia a supercilium*)

Řasy rostou v 5-6 nedokonalých řadách na horním víčku a ve 3-4 řadách na dolním víčku. Koncové vlákno řasy se vyznačuje pravidelným zakřiveným tvarem, více či méně, v závislosti na etnickém původu. Strukturou se řasy podobají struktuře vlasového vlákna, kterou lze rozdělit do tří skupin. Na povrchu je kutikula skládající se v průměru ze sedmi překrývajících se buněčných vrstev. Následuje kůra obsahující melaninový pigment (viz Obr. 7, s. 16). A poté dřev. (Thibaut a kol. 2010, Mucamal 2017)



Obr. 7 – A) Řasy obsahující pigment B) Depigmentované řasy (upraveno). (Paus & Burgoa 2016)

Při výzkumu ve studii (Thibaut a kol. 2010) byly melanocyty lokalizovány ve vnějším kořenovém pouzdru, pigmentační jednotce, a dokonce i v matrici folikulu řas (viz Obr. 8 d-g). Enzymy tyrozinázy, jež přispívají vzniku melaninu, byly detekovány v pigmentační jednotce řas, na rozdíl od vnějšího kořenového pouzdra (viz Obr. 8 f – šípky) a matrixových melanocytech. Z tohoto pozorování vyplývá určitá různorodost v melanocytech folikulů řas.



Obr. 8 - Expres melanogenních enzymů v řasách. Melanocyty jsou detekovány pomocí označení: d) *pmel17/NK1b2eb* (červená, Cy3) a enzym tyrozinázy (zelená, FITC) e) *pmel17/NK1b2eb* (červená, Cy3) a *TRP-1* (zelená, FITC) f) a g) *pmel17/NK1b2eb* (červená, Cy3) a *TRP-2* (zelená, FITC) (upraveno). (Thibaut a kol. 2010)

Obočí se nachází na horním okraji očnice. Tvoří ho kartáčovitě uspořádané chlupy tří typů. Prvním typem jsou jemné chloupky, následují o něco větší, lehce pigmentované chloupky a posledním typem jsou velké terminální chlupy, které poskytují barvu a uspořádání. (Rozsival 2006, Mucamal 2017, Figueira a kol. 2017)

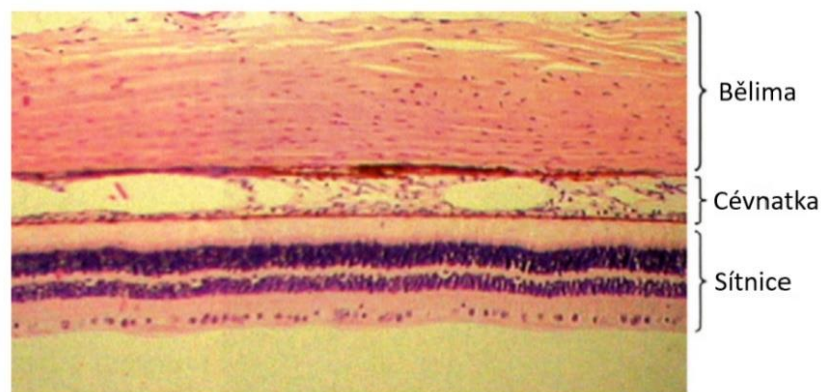
2.4 Živnatka (*uvea*)

Živnatka zajišťuje optickou a tepelnou izolaci oka, akomodaci, výživu a tvorbu komorového moku. Nachází se ve střední vrstvě stěny *bulbus oculi*. Tuto vrstvu tvoří řídké kolagenní vazivo, jenž obsahuje melanocyty a cévy. Černá komora, která je vytvořena pigmentovými buňkami spolu s pigmentovým epitelem sítnice, zabraňuje odrazu světla uvnitř oka. Živnatka se dělí na tři struktury, a to na cévnatku, řasnaté tělísko a duhovku. (Rozsival 2006, Pluháček 2019)

Uvea se vyvíjí z mezenchymu (řídká vazivová tkáň v lidském zárodku) obklopeného dvěma puchýřky, které na konci prvního měsíce vyrůstají z embryonálního předního mozku. Přibližně v této době prekursorů melanocytů migrují z nervového hřebene do živnatky. Tyto prekursorů se rozlišují na pigmentové melanocyty až v 7.–8. měsíci prenatalního období. (Nickla & Wallman 2010)

2.4.1 Cévnatka (*choroidea*)

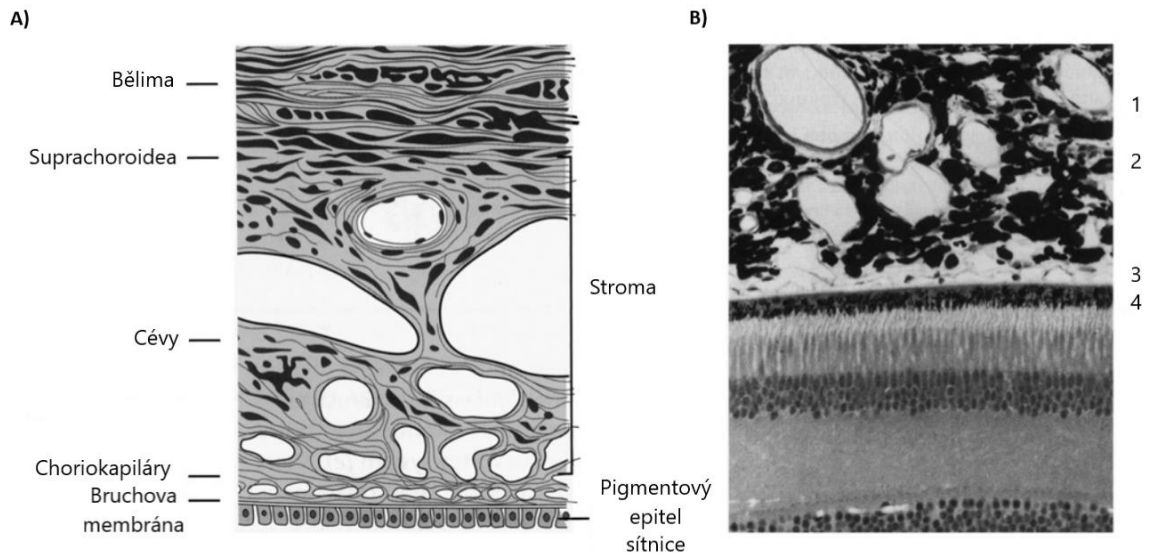
Cévnatka je tmavě hnědá tkáň nacházející se mezi sítnicí a bělimou, jak ukazuje Obr. 9. Skládá se z krevních cév, melanocytů, fibroblastů, rezidentních imunokompetentních buněk a podpůrné kolagenní a elastické pojivové tkáně. Patří k jedné z nejvíce vaskularizovaných tkání těla. Její hlavní funkcí je dodávání kyslíku a živin do vnějších a vnitřních vrstev sítnice. Mezi další funkce patří absorpce světla, termoregulace prostřednictvím odvodu tepla a modulace nitroočního tlaku prostřednictvím vazomotorické kontroly průtoku krve. (Rozsival 2006, Nickla & Wallman 2010)



Obr. 9 - Histologická struktura tří vrstev v zadním segmentu oka (upraveno). (Nickla & Wallman 2010)

Choroidea sahá od okrajů optického nervu a vede až k *ora serrata* (předěl mezi optickou a neoptickou sítnicí), kde pokračuje vpředu a stává se ciliárním tělesem. Cévnatka je nejčastěji dělena do pěti vrstev. Mezi tyto vrstvy (počínaje vnitřní stranou

po stranu vnější) se řadí: Bruchova membrána, choriokapiláry, dvě cévní vrstvy (Hallerova a Sattlerova) a suprachoroidea (viz Obr. 10). (Nickla & Wallman 2010)



Obr. 10 – A) Schéma vrstev choroidei B) Rozhraní mezi sítnicí a choroideou; 1 – Hallerova cévní vrstva, 2 – Sattlerova cévní vrstva, 3 – Choriokapiláry, 4 – Pigmentový epitel sítnice (upraveno). (Nickla & Wallman 2010)

U živočichů z řádu primátů jsou v cévnatce hojně zastoupeny melanocyty, díky kterým má tato tkáň tmavou barvu. U jiných druhů, jako jsou např. ptáci, jsou ve vnějším choroidu přítomny pouze řídké melanocyty, což vede k lehčí pigmentaci. (Nickla & Wallman 2010)

2.4.2 Řasnaté tělísko (*corpus ciliare*)

Díky *musculus ciliaris*, jenž je inervován parasympatickými vlákny, se živnatka v přední části oka rozšiřuje a nabývá trojúhelníkového tvaru – řasnaté tělísko. Tato kruhová tkáň se nachází na vnitřní stěně *bulbus oculi*. Základ tvoří hladký sval, díky kterému je řasnaté tělísko aktivním orgánem akomodace. Na předním povrchu se nacházejí výběžky, jež musí být dostatečně vaskularizovány transportem iontů, ultrafiltrací a tekutinami sekrečních činností nepigmentovaného epitelu. Z těchto tekutin vzniká komorový mok, jenž vyživuje bezcévné struktury oka, zajišťuje odsun katabolitů a udržuje tvar bulbu. (Pluháček 2019, Delamere 2005)

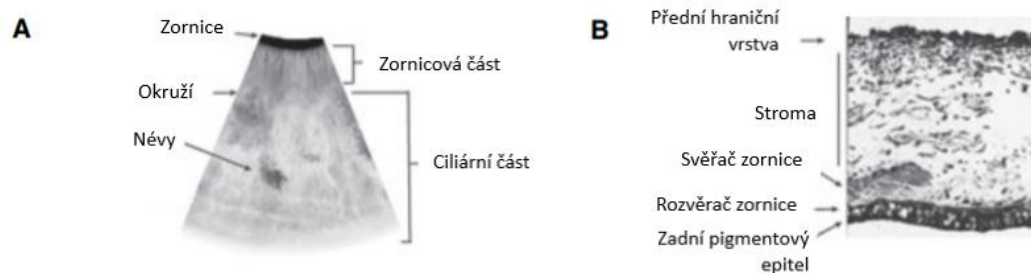
Povrch řasnatého tělesa je tvořen dvěma různými typy epitelových buněk. Obě buněčné vrstvy mají odlišný vývojový původ. Vnější buněčná vrstva, která je nejvzdálenější od nitra *bulbus oculi*, je vývojově příbuzná pigmentovému epitelu sítnice. Vzhledem ke svému původu obsahují tyto buňky granule černého pigmentu. Vnitřní buněčná vrstva, jež není pigmentovaná, je vývojově příbuzná s nervovou vrstvou sítnice.

Pigmentované a nepigmentované ciliární epiteliální buňky vykazují četné rozdíly nejen dle přítomnosti nebo nepřítomnosti pigmentu, ale i stavbou buňky. Nepigmentované buňky jsou mnohem větší a obsahují mnohem více mitochondrií než buňky pigmentované. To pravděpodobně znamená vyšší stupeň metabolické aktivity v nepigmentované buněčné vrstvě. (Delamere 2005)

2.4.3 Duhovka (*iris*)

Duhovka je svalová struktura o průměru kolem 12 mm s centrálním otvorem zvaným zornice. Rozděluje přední a zadní komoru oka. Její vzhled je popisován jako tenká cirkulární ploténka. Množství světla vstupujícího do oka je regulováno dvěma duhovkovými svaly: svěračem zornice (*musculus sphincter pupillae*) a rozvěračem zornice (*musculus dilatator pupillae*). Tyto svaly jsou ovládány parasympatikem (svěrač) a sympatikem (rozvěrač). (Rozsival 2006, Sturm & Larsson 2009)

Iris se skládá z pěti buněčných vrstev: přední hraniční vrstvy, stromy, svalových vláken a zadního pigmentového epitelu (viz Obr. 11). Embryologické studie tvorby očí (Eagle 1988) prokázaly, že pigmentované vrstvy duhovky pocházejí z různých zdrojů. Zadní vrstva je známá jako pigmentový epitel duhovky a skládá se z dvojité vrstvy kuboidálních pigmentovaných buněk neuroektodermálního původu, které jsou pevně rostlé. Naopak melanocyty obsažené ve stromě mají embryologický původ. (Sturm & Larsson 2009)



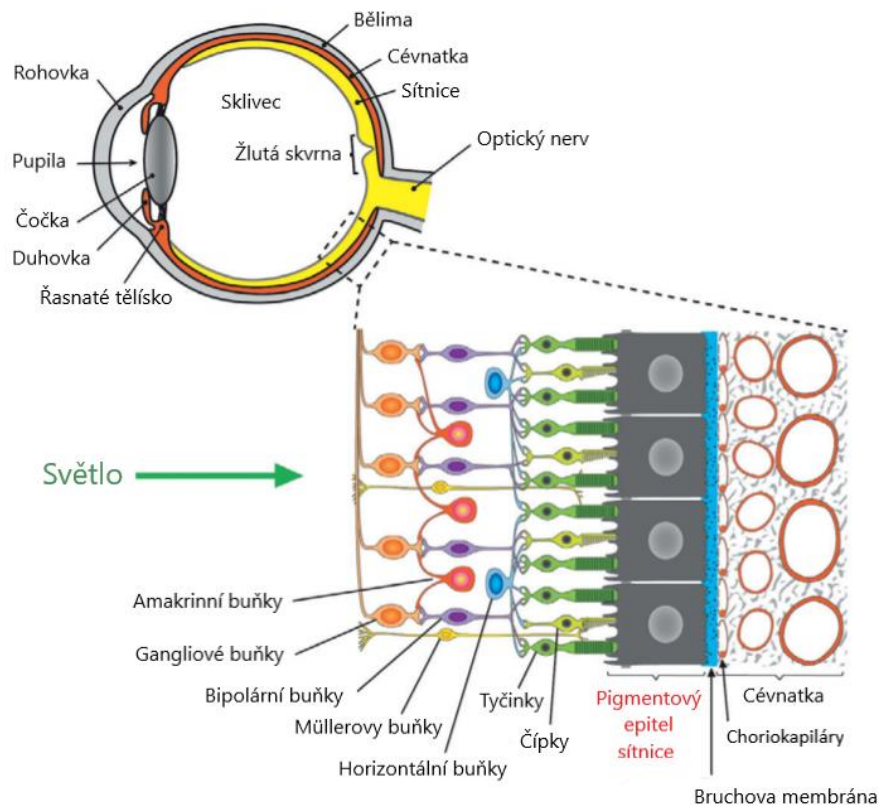
Obr. 11 - Struktura duhovky. A) Čelní sektor duhovky. B) Příčný pohled ilustrující pět vrstev nacházejících se v duhovce (upraveno). (Sturm & Larsson 2009)

Pigmentové buňky (*chromatofory*) vyplňují *stroma iridis* a spolu s pigmentovým epitelem duhovky zabraňují vstupu světla na sítnici mimo zornici. Výsledné zbarvení duhovky je ovlivněno množstvím pigmentových buněk. Pigment melanin, který je obsažen v těchto buňkách, se začíná vytvářet v prvních měsících života. Lze si tedy všimnout, že u novorozenců má duhovka modrou či šedou barvu. Konečná barva oka se vydefinuje kolem 6.–10. měsíce života. Když je melanin omezen pouze na pigmentový

epitel zadního okraje duhovky, oko má světlou barvu. Jednoduše lze shrnout, že platí, čím větší množství pigmentových buněk, tím tmavší duhovka. Névy, což jsou pigmentové skvrny, se vyskytují u 60 % lidí. (Rozsíval 2006)

2.5 Pigmentový epitel sítnice (*stratum pigmenti retinae*)

Pigmentový epitel sítnice (RPE) se nachází mezi fotoreceptory a Bruchovou membránou (viz Obr. 12). Jako mnoho epitelů je RPE polarizován na apikální a bazolaterální plazmové membránové domény oddělené těsnými spoji. Buněčné mechanismy, které určují polaritu RPE, zahrnují třídění a přenos proteinů. Charakterizace těchto mechanismů je zásadní potřebou ve fyziologii sítnice, protože polarizovaná organizace RPE zprostředkovává důležité podpůrné funkce pro nervovou vrstvu sítnice a udržuje přístup k choroidálnímu krevnímu zásobení. Dále se podílí na skladování a transportu vitamínu A ve vizuálním cyklu. V počestném výskytu slouží RPE k absorpci rozptýleného světla, tj. světla, které není zachyceno fotoreceptory. (Kanski 2016, Caceres & Rodriguez-Boulan 2020)



Obr. 12 - Vrstvy sítnice (upraveno). (Caceres & Rodriguez-Boulan 2020)

RPE představuje pouze jedna vrstva buněk cylindrického tvaru. Buňky se skládají z vnějšího nepigmentovaného bazálního prvku obsahujícího jádro a z vnitřní pigmentované části obsahující zrna černohnědého pigmentu (melanozomy) patřícího do skupiny melaninu. Pigmentové buňky jsou vzájemně spojeny pomocí mezibuněčných zpevňovacích útvarů. Povrch vybíhá v četné kratší mikrokly i dlouhé cytoplazmatické výběžky, jež vytvářejí cylindrické pochvy, obalující a vzájemně oddělující světločivé elementy – tyčinky a čípky. Tyto prvky jsou do sebe pouze zasunuty, nejsou mezi nimi vytvořena mezibuněčná spojení. Proto poměrně snadno dochází k ablacii sítnice. V centrální části obsahují buňky RPE více melanozomů a jsou pravidelnějšího tvaru než na periférii. (Kanski 2016, Caceres & Rodriguez-Boulan 2020)

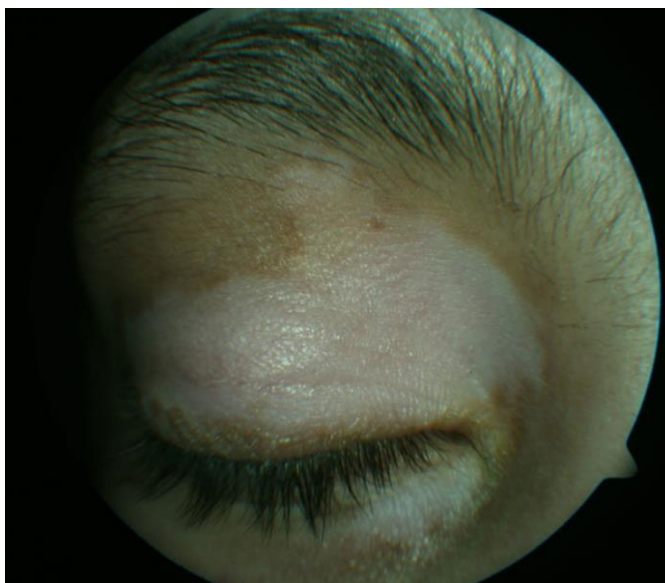3 ZRAKOVÉ KOMPLIKACE VITILIGA

V rámci třetí kapitoly budou uvedeny zrakové komplikace, jež mohou nastat u pacientů s vitiligem. Nejprve bude popsáno, co ovlivňuje vznik těchto zrakových komplikací, a poté budou uvedeny komplikace vybraných struktur oka. Závěr této kapitoly charakterizuje specifické případy jako je syndrom suchého oka, glaukom a zrakové komplikace u dětí.

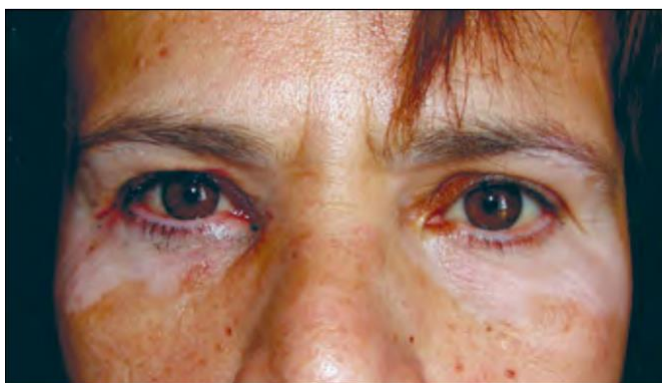3.1 Faktory ovlivňující zrakové komplikace vitiliga

Anatomická distribuce depigmentovaných lézí

Bylo zjištěno, že zrakové komplikace mohou být ovlivněny anatomickou distribucí depigmentovaných lézí. (Bulbul a kol. 2006, Pai a kol. 2015, Prabha a kol. 2019) V publikaci (Bulbul a kol. 2006) byla zjištěna významná souvislost při depigmentaci kůže okolo očí (viz Obr. 13 a 14). Neboť u pacientů, u nichž nezasahovaly depigmentované skvrny do oblasti očí, nebyla zaznamenána žádná zraková komplikace. U pacientů, u kterých byl nález zrakových abnormalit, byla periorbitální depigmentace pozorována jak bilaterálně, tak jednostranně. Na druhou stranu u devíti pacientů s periorbitální depigmentací nebyly nalezeny žádné zrakové komplikace. Závěrem této studie bylo, že periorbitálně lokalizované vitiligo představuje 58krát zvýšené riziko očních nálezů. S tímto závěrem se neztotožňují pan Mehran a kol. (2014), neboť ve své studii nepotvrzují žádnou statisticky významnou souvislost.



Obr. 13 - Periorbitální léze levého oka. (Karadag a kol. 2015)



Obr. 14 – Bilaterální periorbitální léze. (Pai a kol. 2012)

Vyšší pravděpodobnost vzniku očních abnormalit mají nejen periorbitální léze, ale i periorální léze a léze lokalizované v oblasti genitálií. (Pai a kol. 2015, Bulbul a kol. 2006) Ve studii Pai a kol. (2015) se depigmentované léze nejvíce vyskytovaly na obličeji, konkrétně u 29 % pacientů v oblasti okolo očí a úst. Druhým nejčastějším místem byla oblast genitálií (21 %). U 30,6 % případů se zrakovými komplikacemi byly periorbitální a periorální léze a u 24,5 % byly léze lokalizované v oblasti genitálií. U těchto jedinců byl zaznamenán maximální počet změn na sítnici. (Pai a kol. 2015) Významnou souvislost nejen mezi periorbitální depigmentací a očními komplikacemi, ale i u ztráty pigmentu zasahující obličej potvrzují i Prabha a kol. (2019) ve své studii.

Délka onemocnění a věk pacienta

Délka onemocnění či věk pacienta může mít vliv na rozvinutí zrakových komplikací. (Mehran a kol. 2014, Prabha a kol. 2019) Významná souvislost byla odhalena ve studii (Mehran a kol. 2014) mezi trváním vitiliga či věku pacienta a zrakovou abnormalitou. U pacientů, u nichž byl oční nález, byla doba trvání vitiliga delší. Průměrný věk pacientů se zrakovou komplikací byl významně vyšší než u pacientů bez těchto potíží. Mimo jiné studie ukázala, že prevalence zrakových abnormalit byla signifikantně vyšší u pacientů s další autoimunitní poruchou.

Naopak Prabha a kol. (2019) detekovali nejvíce očních nálezů ve věkové skupině 1–20 let. U pacientů s trváním vitiliga po dobu kratší než 5 let byly zrakové abnormality přítomny u 6,7 %, zatímco u pacientů s vitiligem po dobu delší než 5 let až ve 13,5 %. Tato informace se ztotožňuje s předchozí studií.

Veškeré zde zmíněné výsledky vyvracejí publikace (Mehran a kol. 2007, Gopal a kol. 2007), jež uvádějí, že mezi délkou onemocnění a zrakovými komplikacemi nebyla zaznamenána žádná statisticky významná korelace. Podobně tak i studie (Pai a kol. 2015)

uvádí, že neexistuje žádný vztah mezi trváním nemoci a změnami očního pozadí a věk nelze označit za rizikové faktory pro zrakové komplikace.

Pohlaví

Nebylo prokázáno, že existuje souvislost mezi pohlavím a zrakovými komplikacemi u pacientů s vitiligem. Negativní výsledky ve svých publikacích potvrzují Mehran a kol. (2007) a Shoeibi a kol. (2014). Ačkoli v některých studiích (Santos-Marcos a kol. 2018, Centofanti a kol. 2000) je uvedeno, že pohlaví a hormonální stav mohou ovlivnit prokrvení cévnatky a vést tak ke změně její tloušťky, ve studii (Demirkan a kol. 2018) však bylo pozorováno, že pohlaví nemá za následek rozdíl v tloušťce cévnatky ani ve skupině pacientů s vitiligem, ani v kontrolní skupině.

Vliv léčby vitiliga na zrak

Bylo zjištěno, že oční změny se mohou vyvinout při fototerapii či aplikaci topických steroidů kolem očí. (Shoeibi a kol. 2014, Doria & Bhargava 1991, Shah 2017) Indická publikace (Doria & Bhargava 1991) se zaměřila na oční změny u pacientů s vitiligem, u nichž probíhala fotochemoterapie – metoda PUVASOL. PUVASOL představuje léčbu pomocí fotosenzibilizátoru psoralenu (P) s využitím přirozeného slunečního světla. Po 6 měsících terapie byly na rohovce a čočce zaznamenány usazeniny zlaté barvy. Také byly pozorovány reverzibilní změny zrakové ostrosti. U pacientů starších 30 let vykazovala sítnice makulární degeneraci.

Do studie (Shoeibi a kol. 2014) bylo zařazeno 38 pacientů (17 s psoriázou, 21 s vitiligem) léčených fotochemoterapií, konkrétně metodou PUVA. PUVA je léčba za pomoci dlouhovlnného záření UV (UVA) a P. Na sítnici se dostane jen minimální množství UV záření, neboť je absorbováno strukturami předního segmentu – rohovkou a čočkou. Předpokládá se, že je tato terapie bezpečná pro retinální fotoreceptory a RPE, ale může potenciálně vyvolat předčasnou tvorbu šedého zákalu. Byla provedena elektroretinografie, při níž je sítnice stimulována záblesky světla a výsledná elektrická odezva se zaznamenává pomocí jemných elektrod, jež se dotýkají povrchu oka. Nebyl zaznamenán žádný významný rozdíl mezi pacienty s vitiligem a pacienty s psoriázou ve všech amplitudách vln. Tato studie ukázala, že celková elektrofyziologická funkce sítnice u pacientů s vitiligem nebo psoriázou je významně narušena ve srovnání s kontrolní skupinou.

Sluchové abnormality

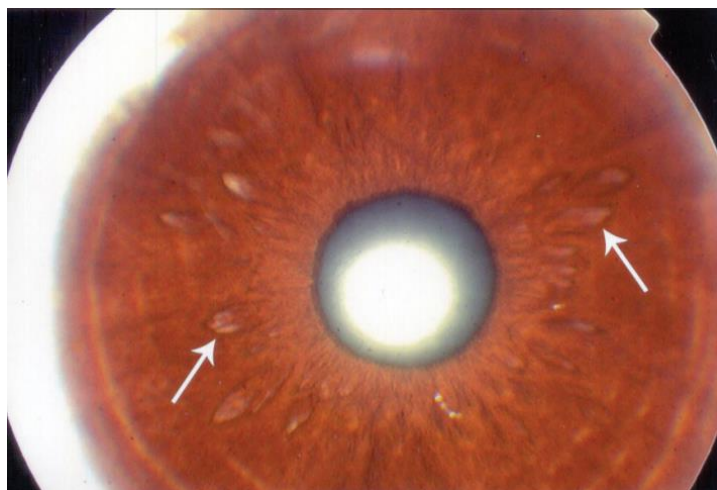Ve studii (Genedy a kol. 2021), jež se zaměřovala nejen na zrakové, ale i na sluchové abnormality, bylo zjištěno, že mezi nimi je významný vztah. Šest ze sedmi pacientů, kteří se potýkali se ztrátou sluchu, měli rovněž abnormální oční nález. Ztráta sluchu byla častější u pacientů se zrakovými abnormalitami.

Kvalita vidění

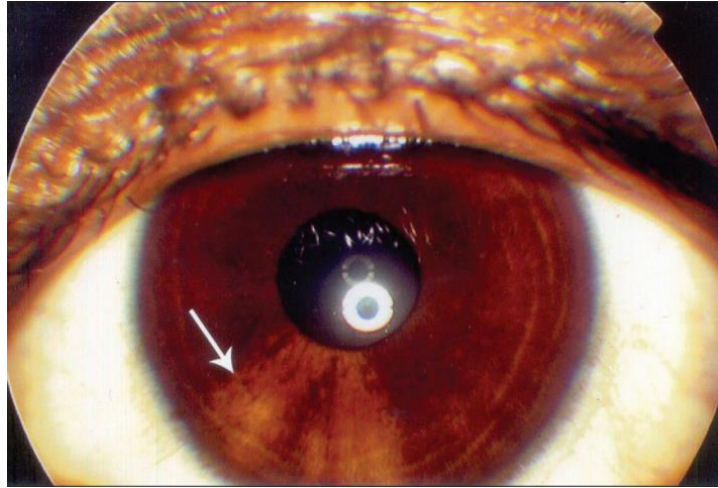
Ačkoli byly ve spojitosti s vitiligem zjištěny zrakové abnormality, nedochází ke snížení zrakové ostrosti, protože se melanocyty ve zrakovém aparátu nepodílejí přímo na detekci či přenosu vizuální informace. A také neboť umístění destruktivních lézí neleží v blízkosti *makuly*, ale v periferní části sítnice. (Genedy a kol. 2021, Pai a kol. 2015)

3.2 Vliv vitiliga na duhovku a řasnaté tělísko

Duhovka je nejčastější oční strukturou, která bývá postihnuta u vitiliga. Bulbul a kol. (2006) ve studii Evropské akademie dermatologie a venerologie zaznamenali postižení duhovky u 10 z 45 pacientů. Biomikroskopické vyšetření egyptské studie Alexandrijské univerzity (Genedy a kol. 2021) odhalilo zrakové nálezy u 15 ze 40 pacientů s vitiligem. Některé z těchto nálezů souvisí s poruchou pigmentace duhovky. Ve studii (Gopal a kol. 2007) výsledky očního vyšetření ukázaly, že u 24 ze 150 pacientů s vitiligem byly pigmentové abnormality duhovky včetně hypopigmentovaných skvrn na duhovce (viz Obr. 15) a heterochromie duhovky (viz Obr. 16, s. 26).

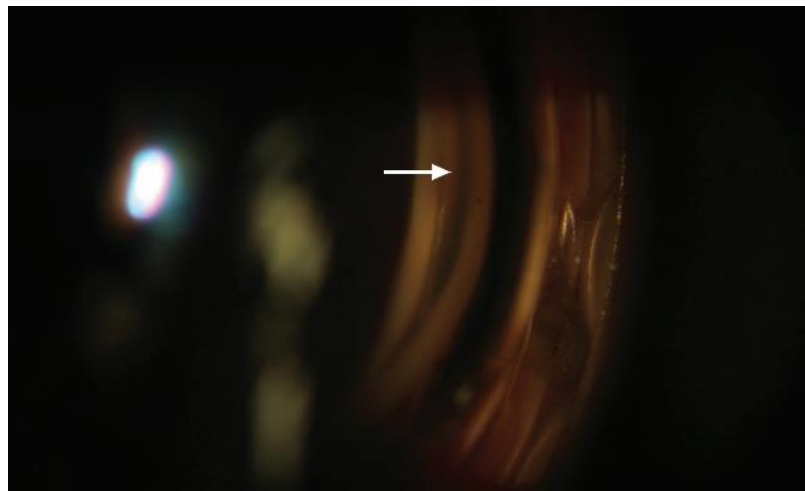


Obr. 15 – Hypopigmentované skvrny na duhovce (šipky). (Gopal a kol. 2007)



Obr. 16 – Heterochromie duhovky (šipka). (Gopal a kol. 2007)

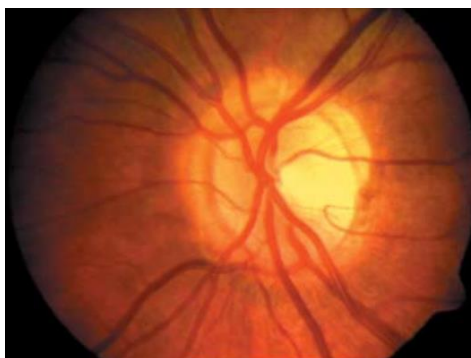Nejpočetnější oční změny byly zaznamenány ve studii (Pai a kol. 2015) a to u 63 z 75 pacientů s vitiligem. Zrakovou komplikací byla nejen hypopigmentovaná duhovka, jež se vyskytovala u 25 případů, ale i změny v pigmentaci rohovko-duhovkového úhlu, které byly sledovány u 15 jedinců. V indické studii (Prabha a kol. 2019) byla u 5 z 52 pacientů pozorována hypopigmentace trabekulární síťoviny, jak ukazuje Obr. 17. U jednoho z těchto 5 pacientů byla zaznamenána hypopigmentace řasnatého tělíska. Mehran a kol. (2014) a Gopal a kol. (2007) zaznamenali u několika pacientů uveitidy.



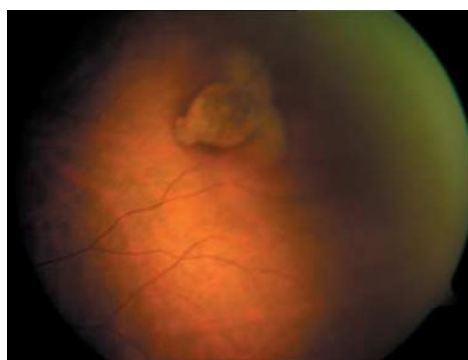
Obr. 17 - Hypopigmentace trabekulární síťoviny (šipka) (upraveno). (Prabha a kol. 2019)

3.3 Vliv vitiliga na sítnici

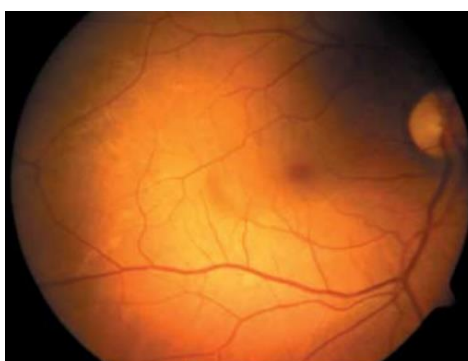Druhou nejčastěji postiženou oční strukturou je sítnice. Studie (Bulbul a kol. 2006) zaznamenala prstencové atrofie kolem zřakového nervu (viz Obr. 18, s. 27), atrofie pigmentového epitelu spolu s hyperpigmentovaným lemem v levé horní temporální oblasti (viz Obr. 19, s. 27) a hypopigmentované skvrny na temporální sítnici, jak ukazuje Obr. 20, s. 27.



Obr. 18 - Prstencová atrofie kolem zrakového nervu. (Bulbul a kol. 2006)



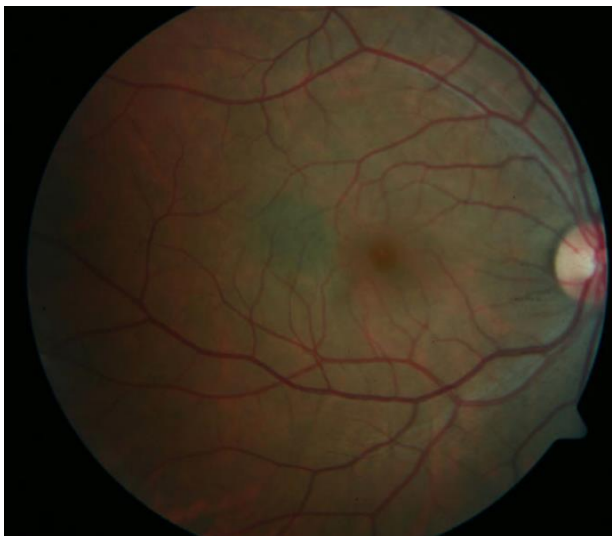
Obr. 19 - Atrofie pigmentového epitelu s hyperpigmentovaným lemem v levé horní temporální oblasti. (Bulbul a kol. 2006)



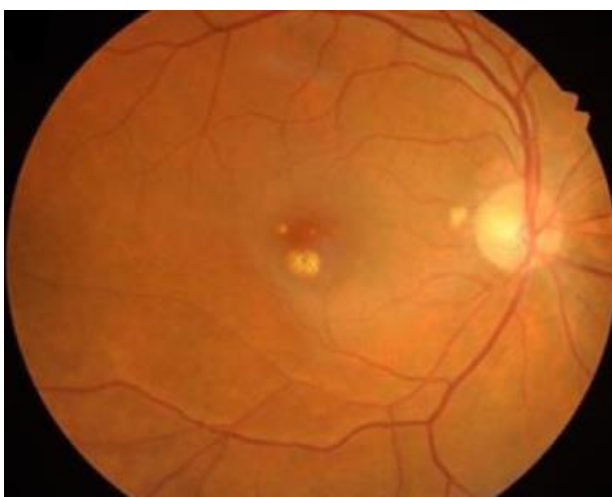
Obr. 20 - Ohniskové hypopigmentované skvrny v horní temporální oblasti. (Bulbul a kol. 2006)

Pai a kol. (2015) detekovali změny na sítnici u 57,5 % pacientů s vitiligem. Nejčastěji byla sledována peripapilární chorioretinální atrofie. Hypopigmentovanou sítnici a peripapilární atrofii uvádí Mehran a kol. (2014) ve své studii, ve které byly zrakové komplikace nalezeny u 19 z 92 pacientů. Gopal a kol. (2007) ve své publikaci zmiňuje také retinální pigmentové abnormality. Studie (Karadag a kol. 2015) našla ve skupině s vitiligem 24 z 61 nálezů na sítnici, zatímco v kontrolní skupině pouze 4. Dokonce u jednoho pacienta s vitiligem byl zaznamenán *névus* (nezhoubný kožní útvar), jak ukazuje Obr. 21, s. 28. Nejaktuálnější studie (Genedy a kol. 2021) zaznamenala

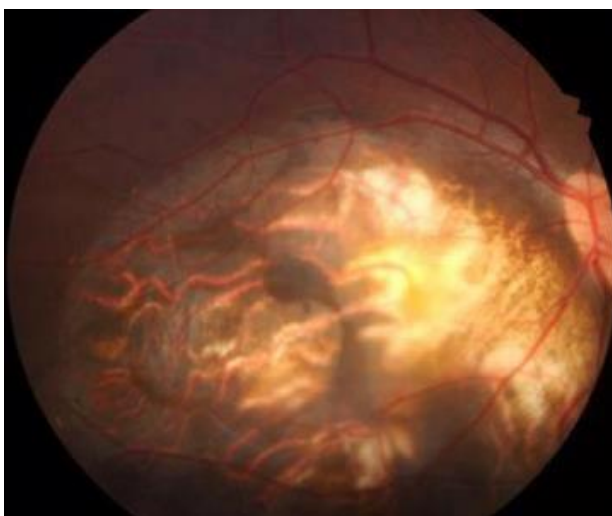
hypopigmentaci sítnice (viz Obr. 22), atrofii RPE (viz Obr. 23) a thyroidní sítnice (viz Obr. 24, s. 29).



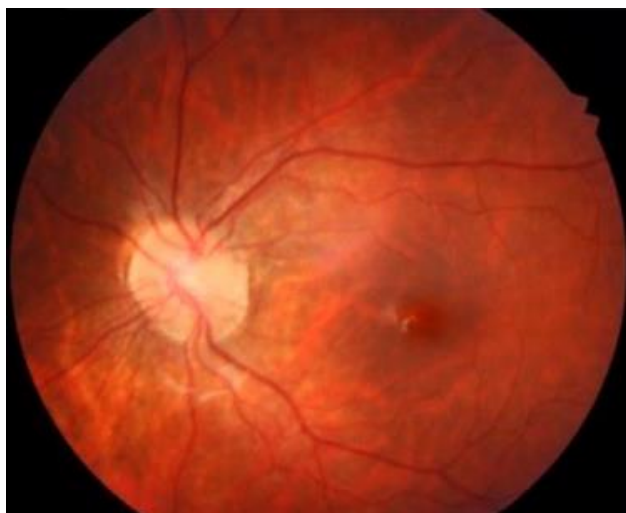
Obr. 21 - Nezhoubný kožní útvar – névus. (Karadag a kol. 2015)



Obr. 22 – Hypopigmentace sítnice (upraveno). (Genedy a kol. 2021)



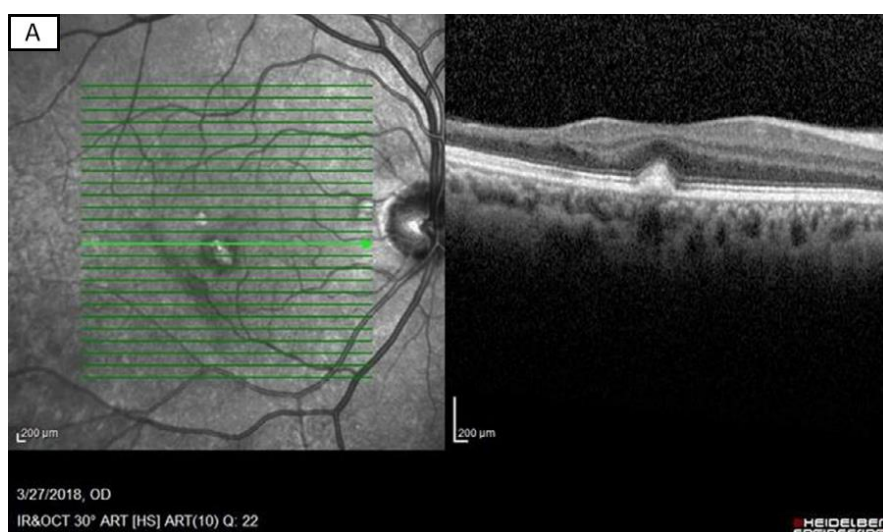
Obr. 23 - Atrofie RPE (upraveno). (Genedy a kol. 2021)

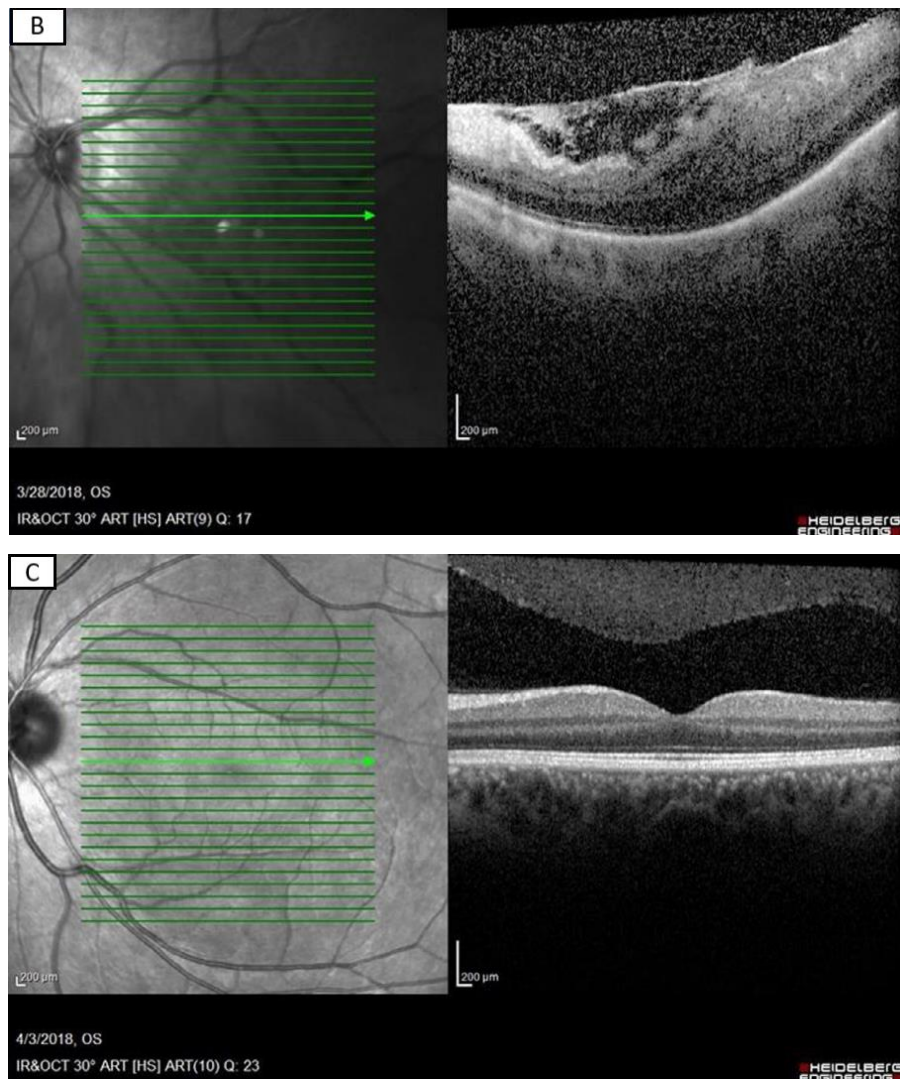


Obr. 24 - Thyroidní sítnice (upraveno). (Genedy a kol. 2021)

Pouze ve studii (Prabha a kol. 2019) byla u jednoho pacienta nalezena *retinitis pigmentosa* (RP). RP je soubor dědičných onemocnění sítnice primárně postihující tyčinky s pozdější degenerací čípků. (Kanski 2016) Pouze u tohoto pacienta zaznamenal Prabha a kol. (2019) sníženou zrakovou ostrost, u ostatních nikoli.

Genedy a kol. (2021) ve své studii provedli měření pomocí optické koherentní tomografie (OCT). Výsledky ukázaly abnormální zrakové nálezy u pacientů s vitiligem. U 3 ze 40 pacientů byly nalezeny bilaterální drúzy (viz Obr. 25-A) a u 1 ze 40 pacienta byl na levém oku zaznamenán narušený pigmentový epitel sítnice (viz Obr. 25-B). Avšak nejčastějším nálezem bylo částečné odchlípení zadního sklivce, jak ukazuje Obr. 25-C. Nebyl nalezen žádný významný rozdíl mezi pacienty s vitiligem a kontrolní skupinou v centrální tloušťce sítnice.





Obr. 25 – Optická koherentní topografie. A) Bilaterální drúzy. B) Narušený pigmentový epitel sítnice. C) Částečné odchlípení sklivce (upraveno). (Genedy a kol. 2021)

Cílem studie (Perossini a kol. 2010) bylo analyzovat RPE a optický nerv u pacientů s vitiligem. Této studii se zúčastnilo 40 pacientů s vitiligem. Po oftalmologickém vyšetření následovalo vyšetření pomocí elektrookulografie (EOG) a evokovaných zrakových potenciálů (VEP). Pacienti s abnormálním výsledkem EOG měli rozsáhlejší postižení kůže a delší trvání vitiliga. Změny amplitudy a latence u VEP u těchto pacientů byly mnohem výraznější než u ostatních. VEP a EOG lze využít jako užitečné vyšetřovací metody k vyhodnocení vývoje vitiliga, protože dokážou detekovat subklinické zapojení optického nervu a RPE.

3.4 Vliv vitiliga na čočku

Ve studii (Karadag a kol. 2015) byl detekován staticky významný rozdíl u čočky. U 36 z 61 pacientů s vitiligem byl identifikovaný čočkový zákal v porovnání s pouze 12 z 57 jedinců z kontrolní skupiny. Zákal byl příliš malý a neovlivňoval tak vidění. Protože byl ve studii průměrný věk 24,54 let, nelze určit, zda u těchto pacientů hrozí v budoucnu katarakta (šedý zákal).

Jelikož fototerapie a lokální užívání steroidů jsou známými rizikovými faktory pro rozvoj katarakty, Khurram a kol. (2016) se zaměřili na pacienty mladší 50 let, u nichž probíhala jedna z těchto léčeb. Nebyl však nalezen žádný významný vztah mezi rozvojem vitiliga a katarakty. V jiné studii (Gopal a kol. 2007) naopak byla katarakta u pacientů s vitiligem zaznamenána.

3.5 Vliv vitiliga na cévnatku

Klinická studie (Demirkan a kol. 2018) si kladla za cíl porovnat tloušťku cévnatky u pacientů s vitiligem a bez něj. Předpokládá, že u vitiliga, kde dochází ke ztrátě melanocytů, lze očekávat nízkou tloušťku cévnatky. Do studie bylo zahrnuto celkem 77 jedinců (34 s vitiligem a 43 bez vitiliga). Pro zobrazení byla použita metoda OCT. Tloušťka cévnatky byla měřena na několika místech.

Výsledné hodnoty pacientů s vitiligem a kontrolní skupiny byly samostatně specifikovány a porovnány. Ve všech měřených směrech, kromě oblasti zřetivého nervu, byla shledána u všech pacientů s vitiligem ve srovnání s kontrolní skupinou cévnatka tenčí. Tloušťka cévnatky v oblasti zřetivého nervu zůstala stejná pravděpodobně z důvodu menšího počtu melanocytů v této oblasti.

3.6 Syndrom suchého oka a vitiligo

Syndrom suchého oka (SSO) se u autoimunitních onemocnění vyskytuje často (Karadag a kol. 2015). SSO lze charakterizovat jako poruchu omývání očního povrchu, která vznikne při narušení jednotlivých složek nebo při celkovém snížení objemu slz. Mezi oční projevy se řadí pocit unavených očí, pálení, řezání, přítomnost lepkavého hlenu ve spojivkovém vaku a pocit cizího tělíska v oku. (Rozsival, 2006)

Studie (Taheri a kol. 2021) se zaměřila na hodnocení vodné a lipidové složky slzného filmu a meibomských žláz (MŽ) u pacientů s vitiligem. Studie se zúčastnilo 43 pacientů s vitiligem. Výsledek ukázal, že je vitiligo spojeno se sníženou tvorbou vodné

složky slzného filmu, ale neovlivňuje strukturu a funkci MŽ. Bohužel se tento výsledek nedá považovat za validní, protože studie obsahovala malou velikost vzorku a nebyl proveden dostatek komplexnějších vyšetření očního povrchu.

Naopak studie Lékařské fakulty v Turecku (Palamar a kol. 2017) uvádí významné rozdíly v morfologii MŽ u pacientů s vitiligem ve srovnání s kontrolní skupinou o celkovém počtu 40 pacientů. Hodnocení MŽ bylo provedeno na vnitřní straně horního i dolního víčka pomocí infračerveného záření, kde byla hodnocena částečná nebo úplná ztráta MŽ.

Cílem studie (Erdur a kol. 2018) bylo zhodnotit osmolaritu slz a další parametry očního povrchu u pacientů s vitiligem. Pozorovanou skupinu tvořilo 55 pacientů s vitiligem a 20 bez vitiliga. Tato studie ukázala, že pacienti s vitiligem mají příznaky suchého oka. Dále byla zjištěna hyperosmolarita slz a dysfunkce slzného filmu. Zvýšená osmolarita slz může vyvolat kaskádu změn v buňkách nebo zánětlivé změny. Ty poté mohou vést k poškození epiteliálního povrchu rohovky a spojivky. U pacientů s hyperosmolaritou byly nalezeny hyperosmolární trhliny, jež mohou snížit počet pohárkových buněk.

Publikace (Güngör a kol. 2015) byla zaměřená na oftalmologické abnormality u pacientů s vitiligem s ohledem na slzné funkce. Pacientů s vitiligem bylo 34 a zdravých dobrovolníků 15. Obě skupiny podstoupily vyšetření pomocí Schirmerova testu, BUT a barvení bengálskou červení. Pacientům s akrofaciálním vitiligem vycházeli nižší hodnoty Schirmerova a BUT testu a vyšší hodnoty při barvení bengálskou červení než u pacientů s jiným typem vitiliga. Z výsledků studie vyplývá, že zejména u pacientů s akrofaciálním typem vitiliga dochází ke snížení produkce slz. Stejných výsledků docílila i studie (Serin a kol. 2012), jež uvádí významný vztah mezi periokulárním vitiligem a slznou dysfunkcí.

3.7 Glaukom a vitiligo

Glaukom je chronická neuropatie zrakového nervu, jež má za následek zvýšený nitrooční tlak. Vzniká v důsledku poškození axonů gangliových buněk sítnice a následnou proporcionální ztrátou zorného pole. Pokud není léčen může dojít ke slepotě. Hypotéza o asociaci těchto dvou onemocnění je založena na skutečnosti, že existuje mnoho klinických shod. Obě nemoci jsou chronické, progresivní a nevratné. Jak melanocyty, tak

pigmentové buňky uveálního traktu pocházejí z mezenchymu. Nemoci progredují s věkem a délkou onemocnění. (Rogosić a kol. 2010, Khurram a kol. 2016)

Chorvatská pilotní studie (Rogosić a kol. 2010) uvádí, že primární glaukom s otevřeným úhlem byl potvrzen u 24 případů z 42, tedy u 57 %. U pacientů s trváním vitiliga méně jak 13 let bylo riziko rozvoje glaukomu menší než u pacientů s delším trváním vitiliga. Jak je známo, věk také ovlivňuje vývoj glaukomu. Pokud se vezmou tyto informace v úvahu, tak pravděpodobnost těchto onemocnění je 92 %. Ačkoli tato studie zahrnovala relativně malý vzorek pacientů a postrádala kontrolní skupinu, naznačovala, že souvislost mezi glaukomem a vitiligem není náhodná.

Ve studii (Khurram a kol. 2016), se zaměřili na prevalenci glaukomu u pacientů s vitiligem a jejich souvislost s periorbitálním lokálním užíváním kortikosteroidů. 19 z 90 pacientů s vitiligem užívalo tyto periorbitální steroidy. Pouze u 2 z těchto 19 pacientů se vyvinul glaukom. Závěrem této studie je, že pacienti, již mají vitiligo a periorbitálně užívají topické steroidy, nemají zvýšené riziko glaukomu.

Výsledky turecké studie (Dertlioğlu a kol. 2016) ukázaly, že k poškození zrakového nervu a ztrátě zraku dochází v přítomnosti normálního nitroočního tlaku (NOT). Ve skupině s vitiligem byly u 18,4 % pacientů zjištěny známky normotenzního glaukomu (NG), což je typ glaukomu s otevřeným úhlem. U NG se projeví výpadky zorného pole a změny zrakového nervu, avšak NOT ovlivněn není. U 6 z těchto pacientů se vyskytovaly periorbitální léze. Ačkoli nedokázali ve své studii vysvětlit současnou přítomnost těchto dvou onemocnění, domnívají se, že může vyplývat ze skutečnosti, že obě onemocnění jsou pozorována ve tkáních, které mají stejný embryologický původ a etiologii.

3.8 Zrakové komplikace u dětského pacienta

Indická studie (Raju & Nagaraju 2016) sledovala zrakové komplikace dětských pacientů související s vitiligem. Bylo sledováno 180 dětí s vitiligem, jejichž průměrný věk byl 8 let a nejmladšímu pacientovi byl 1 rok. 38 pacientů mělo depigmentační léze v oblasti očí. U 2 z těchto 38 dětí byly pozorovány depigmentované skvrny v duhovce. U 1 jedince byl nález lamelární katarakty a perzistující papilární membrány. U žádného z dětských pacientů nebyla prokázána hypopigmentace RPE nebo šeroslepost. Naopak studie (Al-Mutairi a kol. 2005) neprokázala žádnou oční abnormalitu.

Rozdíl v těchto získaných informací ve srovnání se studii, jež se zaměřují na zrakové komplikace u dospělých pacientů, pravděpodobně naznačuje, že dětské pacienti s vitiligem jsou zpočátku bez očních abnormalit, ale mohou se u nich vyvinout s přibývajícím věkem nebo s progresí onemocnění. Vzhledem k incidenci vitiliga se počet případů s očním postižením jeví jako nevýznamný. Tato studie doporučuje pravidelné sledování dětských pacientů s depigmentovanými lézemi v oblasti kolem očí, z důvodu včasného odhalení očních nálezů. (Raju & Nagaraju 2016, Shah 2017)

4 ONEMOCNĚNÍ SOUVISEJÍCÍ S VITILIGEM A JEJICH DOPAD NA ZRAK

Vitiligo je spojeno s řadou autoimunitních, systémových a dermatologických poruch. Některé z nich přispívají ke zhoršení průběhu nemoci a mohou mít negativní dopad na zrak. Tato kapitola tedy bude věnována onemocněním, jež mají největší spojitost s vitiligem a zároveň ovlivňují zrak. U každé nemoci je nejprve uvedena její charakteristika, koexistence s vitiligem a zrakové komplikace. V závěru kapitoly jsou uvedeny syndromy související s vitiligem, a to Sjögrenův syndrom, Vogt-Koyanagi-Haradův syndrom a Alezzandrini syndrom.

4.1 Onemocnění štítné žlázy

Publikace (Zettinig a kol. 2003) uvádí možnou souvislost mezi vitiligem a zvýšenou aktivitou štítné žlázy. Nejčastějším autoimunitním onemocněním štítné žlázy u pacientů s vitiligem je podle mnoha studií (Sawicki a kol. 2012, Gill a kol. 2016, Ingordo a kol. 2014) hypotyreóza. Jiná studie (Bae a kol. 2017) naopak uvádí Gravesovu-Basedowovu chorobu, viz níže.

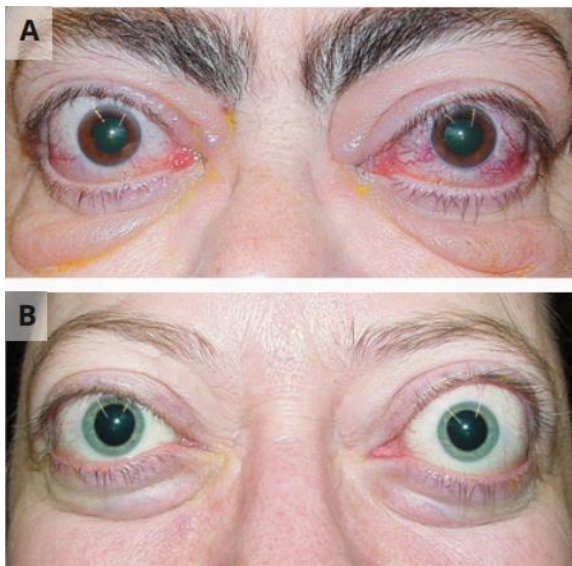Četnost této poruchy se však značně liší v závislosti na studované populaci, avšak lze říci, že prevalence se pohybuje od 1,61 % do 37 %. Riziko incidentu onemocnění štítné žlázy je vyšší u pacientů s vitiligem ve srovnání s pacienty bez vitiliga. (Dahir & Thomsen 2018) Ve studii (Vrijman a kol. 2012) zjistili 2,5krát vyšší riziko rozvoje onemocnění. Další studie (Gey a kol. 2013) hlásí, že riziko poruchy štítné žlázy se zvyšuje s trváním vitiliga. A uvádí, že se riziko zdvojnásobuje za každých 5 let nebo větším postižením tělesného povrchu.

Gravesova-Basedowova choroba

Gravesova-Basedowova choroba je oční onemocnění štítné žlázy, které postihuje 25-50 % pacientů. Je způsobeno autoprotilátkami, které se vážou na tyreotropní receptor na folikulárních endoteliálních buňkách štítné žlázy a tím stimulují nadměrnou produkci hormonu štítné žlázy. (Kuriyan a kol. 2008, Bahn 2010, Bedinghaus 2021)

Mnoho klinických příznaků a symptomů vzniká ze zvětšení měkkých tkání v očnici. U většiny pacientů se projeví zvětšení extraokulárního svalu i tukové tkáně, u některých převažuje jedno nebo druhé. Toto zvětšení vede k exoftalmu – „vybouleným očím“, jak lze vidět na Obr. 26, s. 36. Mírné příznaky se sestávají z pocitu suchého oka, fotofobie,

zhoršené kvality vidění, nadměrného slzení, a pocitu tlaku za očima. Většina z těchto příznaků je způsobena retrakcí neboli stažením očního víčka, kterou má na svědomí zvýšená sympatická stimulace Müllerova svalu, dále sníženým mrkáním, zvýšeným odpařováním slz a neúplným uzavřením očního víčka během spánku. (Bahn 2010)



Obr. 26 – Pacienti s Gravesovou oftalmopatií. A) Exoftalmus, edém očních víček, retrakce postihující všechna čtyři víčka, konjunktivitida. B) Exoftalmus. (upraveno). (Bahn 2010)

U 28 % případů nastává omezená motilita vedoucí k diplopii (dvojitému vidění), jež se vyvíjí ze zánětu a otoku extraokulárních svalů. Přibližně u 3-5 % pacientů lze toto onemocnění označit za závažné a zrak ohrožující. K příznakům se řadí intenzivní bolest, zánět, ulcerace rohovky (vřed) nebo kompresivní neuropatie zrakového nervu (glaukom). (Kuriyan a kol. 2008, Bahn 2010)

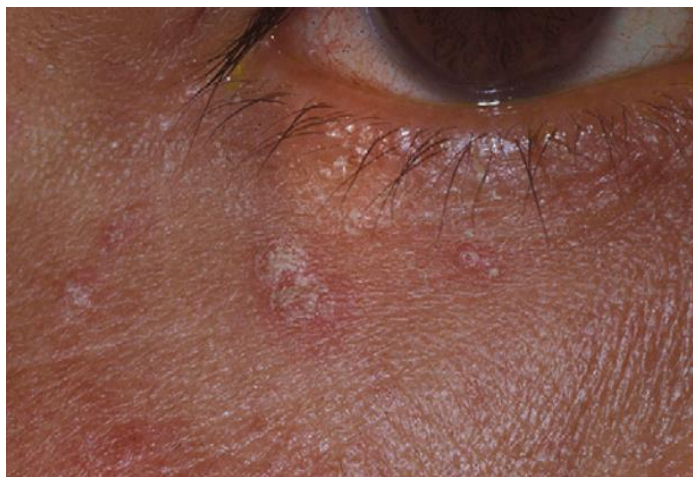Hashimotova tyreoiditida

Hashimotova tyreoiditida (HT) je autoimunitní onemocnění štítné žlázy, kdy lymfocytární infiltrace je následována postupnou destrukcí štítné žlázy, jež může vést k subklinické či zjevné hypotyreóze. Prevalence očních komplikací u pacientů s HT je 2-5 %, což je méně než u Gravesovy choroby. Mezi komplikace se řadí zejména retrakce horního víčka a mírné zánětlivé příznaky. (Tjiang a kol. 2010, Zaletel a kol. 2011) Studie oftalmologického oddělení (Kan a kol. 2014) uvádí, že je u pacientů s HT je vyšší riziko syndromu suchého oka než u zdravého jedince, ale nižší než u hypertyreózy.

4.2 Psoriáza

Psoriáza je chronické zánětlivé onemocnění neznámé etiologie postihující kůži, nehty, klouby a také oči. Studie o prevalenci psoriázy u pacientů s vitiligem odhalují protichůdné výsledky. (Dahir & Thomsen 2018, Kilic a kol. 2013) Některé studie (Sheth a kol. 2013) uvádějí, že psoriáza je druhým nejčastějším onemocněním u pacientů s vitiligem, zatímco jiné (Alkhateeb a kol. 2003) nenacházejí žádnou souvislost mezi těmito dvěma nemocemi. Sheth a kol. (2013) zaznamenali prevalenci 7,6 %. Dokonce uvádějí častější výskyt u pacientů asijské rasy. Výsledky jiné studie (Chen a kol. 2015) říkají, že psoriáza byla zaznamenána u 2,75 % pacientů s vitiligem.

Oční nálezy byly zaznamenány přibližně u 10 % pacientů a postihují téměř jakoukoli část oka. Avšak primárními místy očního postižení vzhledem k povaze psoriázy jako principiálně epiteliálního onemocnění jsou oční víčka a spojivka. Na očních víčkách mohou být pozorovány psoriatické plaky (viz Obr. 27). Obvyklý vzhled pacienta je červené oteklé víčko, jež se může také odlupovat a šupinky mohou pokrývat řasy. Mezi další oční komplikace patří blefaritida, konjunktivitida, episkleritida, postižení rohovky, přední uveitida, pigmentová disperze, katarakta a cystoidní makulární edém. (Kilic a kol. 2013, Rehal a kol. 2011)

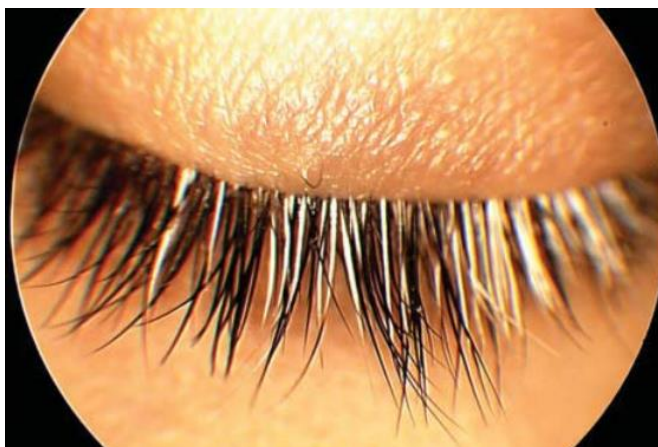

Obr. 27 - Periokulární a víčkové psoriatické plaky. (Rehal a kol. 2011)

4.3 Polióza

Polióza je definována jako lokalizovaná oblast hypopigmentovaných vlasů, řas (viz Obr. 28, s. 38), obočí a vousů způsobená redukcí nebo absencí melaninu ve skupině folikulů. Polióza a vitiligo je spojováno s frekvencí dosahující až 25 %. Studie (Hann & Lee 1996) odhalila poliózu u 101 pacientů z 208 případů, kdy bylo nejčastěji postiženo

obočí. Polióza řas byla častěji popisována se systémovými nebo očními poruchami než jako izolovaný nález s vitiligem. (Sleiman a kol. 2013, Vainstein a kol. 2016)

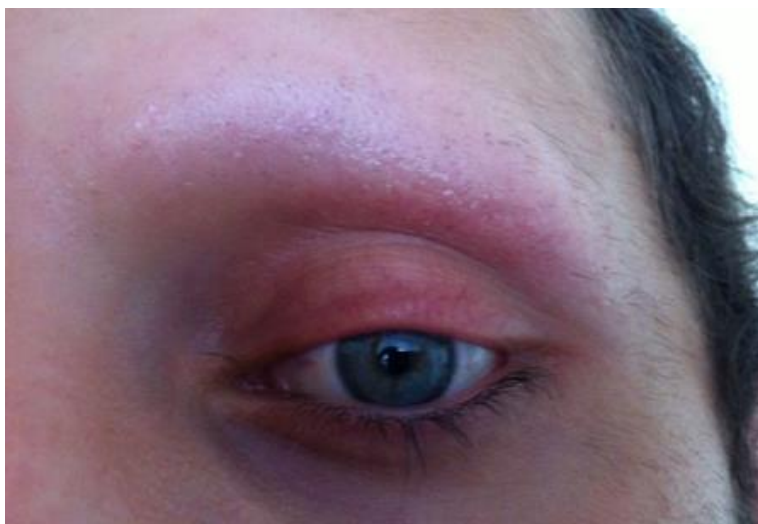

Obr. 28 - Poliíza řas (upraveno). (Tabbara 2012)

4.4 Alopecia areata

Alopecia areata (AA) je autoimunitní onemocnění, které je charakterizováno nepravidelným či úplným vypadáváním vlasů na pokožce hlavy. Toto onemocnění může postihnout i jiné tkáně, jako jsou tkáně nehtů a oka. (Dahir & Thomsen 2018, Esmer a kol. 2016) Ve studii (Narita a kol. 2011), ve které bylo přítomno 133 pacientů s vitiligem z Číny, Afriky a Indie, byla alopecia areata dokumentována u 5,3 % případů. Naopak ve studii (Akay a kol. 2010) zahrnující 80 pacientů s vitiligem z Turecka, byla pozorována velmi vysoká frekvence této nemoci a to 12,5 %. Z uvedených studií lze vyvodit závěr, že prevalence záleží na výskytu studované populace. Obecně se uvádí, že souvislost mezi vitiligem a alopecií areata se pohybuje v rozmezí od 0,5 do 12,5 %. (Dahir & Thomsen 2018)

Studie (Esmer a kol. 2016) uvádí změny RPE a případy postižení čočky, které zahrnují široké spektrum abnormalit. Od zakalení čočky až po vznik šedého zákalu. U 16 % pacientů se vyskytuje postižení obočí a řas, jak je vidět na Obr. 29, s. 39. U 91,3 % případů s AA zaznamenala publikace (Oltulu a kol. 2021) onemocnění suchého oka, jež bylo doprovázeno zvýšenou nestabilitou slz. Bylo prokázáno, že mohou existovat určité cytologické změny včetně dlaždicové metaplazie. Ergin a kol. (2015) uvádějí častější výskyt retinopatie, papilární hypertrofie a také katarakty u pacientů postihnutých AA než u kontrolních subjektů. U pacientů s AA je důležité pečlivé sledování pro časnou tvorbu katarakty. (Esmer a kol. 2016, Ergin a kol. 2015)



Obr. 29 - Postižení obočí a řas u alopecia areata. (Esmer a kol. 2016)

4.5 Atopická dermatitida

Atopická dermatitida (AD) je chronické zánětlivé kožní onemocnění. Komplikací tohoto onemocnění může být porucha spánku, úzkost, a také oční problémy. Systematický přehled, jenž zahrnoval 16 studií na toto téma, ukázal významně vyšší pravděpodobnost AD u pacientů s vitiligem ve srovnání s kontrolní skupinou. Navíc byla dokázána zvýšená pravděpodobnost AD u pacientů s časným nástupem vitiliga (do 12 let), než s pozdním. (Dahir & Thomsen 2018) Celostátní studie z Tchaj-wanu (Chen a kol. 2015) prokázala zvýšenou prevalenci AD u 7,98 % pacientů s vitiligem. Podobně vysoký výskyt AD zaznamenali Al-Mutairi a kol. (2005), již pozorovali pouze dětské pacienty s vitiligem a ukázali na prevalenci 6,8 %.

Oční komplikace AD zahrnují blefaritidu, keratokonjunktivitidu, keratokonus, kataraktu, glaukom, oční infekce způsobené virem herpes simplex, odchlípení sítnice a komplikace spojené s podáváním léku dupilumab (biologická léčba). Za včasné diagnostiky tyto komplikace nemusí vést k trvalému poškození zraku. (Hsu a kol. 2019, Gkalpakiotis a kol. 2020)

4.6 Diabetes mellitus

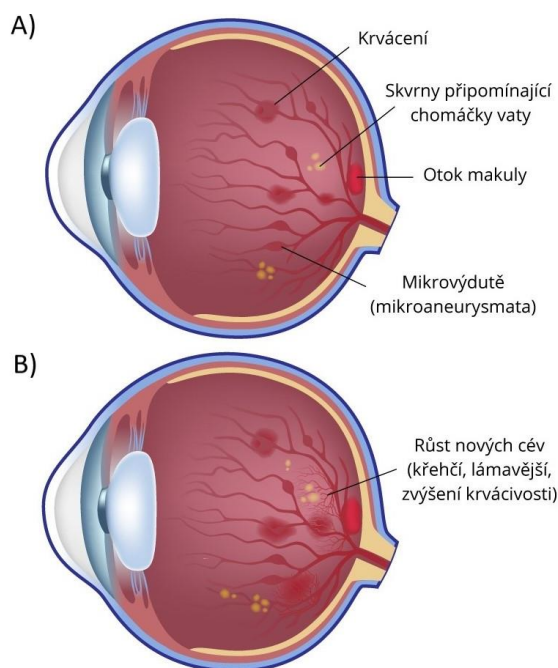
Diabetes mellitus (DM) je metabolické onemocnění charakterizované hyperglykemií vyplývající z poruch sekrece inzulínu, účinku inzulínu nebo obojího. Chronická hyperglykémie diabetu je spojena s dlouhodobým poškozením, dysfunkcí a selháním různých orgánů, a to i očí. Vyšší hladiny zánětlivých cytokinů u pacientů s vitiligem a souběžným DM 1. typu ve srovnání s pacienty pouze s vitiligem a kontrolní

skupinou, naznačují možnou zánětlivou souvislost mezi těmito dvěma onemocněními. Prevalence těchto dvou onemocnění je přibližně 1–7 %, což je významně vyšší než celková populační prevalence DM, která činí pouze 0,674 %. (Dahir & Thomsen 2018, American Diabetes Association, 2011)

Při kolísání glykémie je změna refrakce běžná. U vysoké glykémie zaznamenáme záporné hodnoty až – 9 D naopak u nízké hladiny cukru v krvi kladné hodnoty až + 5 D. Kromě toho je DM spojen s očními projevy, jako je zvýšené riziko vzniku katarakty, sekundární glaukom pro novotvořené cévy na duhovce a v komorovém úhlu a poruchy hlavových nervů. K menším očním poruchám lze zařadit postižení víček a slzných cest. (Pluháček 2020, Rozsíval 2006, Chrapek 2021, Vafidis 2000)

Diabetická retinopatie

Nejzřetelnějším projevem DM ve zrakovém systému je diabetická retinopatie. Dochází zde k typickému vývoji retinálních rysů, přičemž léze se objevují postupně. Na základě sítnicových změn lze rozlišit dva typy retinopatie, a to neproliferativní a proliferativní (viz Obr. 30). Neproliferativní typ nezpůsobuje ztrátu zraku do té doby, dokud se nerozvine makulární edém. K tomuto stavu dochází tehdy, když kapilární stěny ztratí schopnost kontrolovat průchod látek mezi krví a sítnicí. Proliferativní retinopatie je závažnější formou. V tomto případě jsou cévy natolik poškozené, že se začnou tvořit nové. Tyto nové cévy jsou slabé, mohou prosakovat krev a způsobit zjizvení tkáně, kde může dojít až k odchlípení sítnice. (Vafidis 2000)



Obr. 30 – Diabetická retinopatie. A) Neproliferativní. B) Proliferativní (upraveno). (Klabochová 2009)

4.7 Revmatoidní artritida

Revmatoidní artritida (RA) je chronické zánětlivé onemocnění. Primárně postihuje klouby, ale neměly by být opomíjeny i ostatní mimokloubní projevy, jako jsou revmatoidní uzliny, postižení plic, vaskulitida, systémové komorbidity a také postižení zrakového aparátu. (Smolen a kol. 2016) Ve studii (Sheth a kol. 2013) je uvedena prevalence u 2,9 % pacientů s vitiligem. Jejich studie je v souladu s údaji publikace (Zhang a kol. 2009), u nichž byl výskyt RA významně zvýšen jak u probandů s vitiligem, tak i u jejich prvostupňových příbuzných (rodiče, sourozenci a potomci), a to 2,2 % a 0,59 %. Nejvyšší prevalenci a to 3,8 %, uvedli ve studii Laberge a kol. (2005).

U pacientů s RA se mohou vyskytnout zarudlé a bolestivé oči, rozmazané vidění a citlivost na světlo. Mezi nejčastější oční projevy patří syndrom suchého oka, jenž může způsobit periferní vředy rohovky. Ty ve špatném případě končí leukomem rohovky se zhoršeným viděním. Změny na rohovce mohou být v kombinaci se skleritidou nebo episkleritidou. (Rozsival 2006, Kanski 2016, Fujita a kol. 2005) V publikaci (Fujita a kol. 2005) uvedli 47 % incidenci suchého oka u pacientů s RA. Podobný výsledek byl hlášen i v předchozí studii (Mokudai a kol. 1998), kde byla použita stejná vyšetřovací metoda.

4.8 Idiopatický střevní zánět

Zánětlivé onemocnění střev (IBD) zahrnuje Crohnovu chorobu a ulcerózní kolitidu. Tyto chronická zánětlivá onemocnění jsou způsobena autoimunitními mechanismy, které nemají dosud známou etiologii. Systémové komplikace se týkají mnoha orgánů, včetně očí. (Štrofová 2014, Ghanchi & Rembacken 2003) Ve studiích (Gill a kol. 2016, Sheth a kol. 2013) byly pozorovány významné souvislosti mezi IBD a vitiligem s mírou prevalence 0,9 % a 2,3 %. Tyto výsledky jsou v souladu s předchozí studií (Alkhateeb a kol. 2003).

Výskyt očních komplikací IBD se pohybuje mezi 3,5 % a 11,8 %. Oční komplikace jsou obvykle zánětlivého původu a zahrnují bolest očí, fotofobii, slzení, pálení nebo svědění očí, hyperémii spojivky nebo skléry či dokonce pokles zrakové ostrosti. Literatura uvádí, že nejčastějšími očními komplikacemi jsou uveitida, episkleritida a skleritida. Některé z těchto komplikací mohou odrážet celkovou aktivitu onemocnění. Léčba střevního zánětu – ať už lékařská nebo chirurgická – obvykle pomáhá vyřešit též oční komplikace. (Štrofová 2014, Ghanchi & Rembacken 2003)

4.9 Systémový lupus erythematoses

Systémový lupus erythematoses (SLE) je chronické onemocnění, při kterém imunitní systém napadá zdravé buňky a tkáně v celém těle, včetně oka. SLE může způsobit únavu, bolesti kloubů, vyrážky, a dokonce i život ohrožující poškození orgánů. (Kiriakidou & Ching 2020) V publikaci (Gill a kol. 2016) byla zaznamenána 0,3 % prevalence SLE u pacientů s vitiligem negroidní rasy. Další studie (Chen a kol. 2015) zjistila významnější souvislost mezi vitiligem a SLE u žen a starších pacientů. Naopak ve studii (Sawicki a kol. 2012) nebyly nalezeny žádné shody mezi těmito onemocněními.

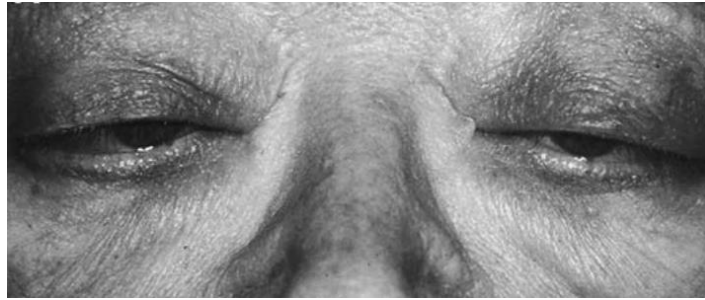SLE může postihnout mnoho částí oka, včetně očního víčka, přídatných orgánů, bělimy, rohovky, živnatky, sítnice a zřetivého nervu. Nejčastějším očním projevem je syndrom suchého oka. Mezi ostatní oční projevy patří keratitida, episkleritida, skleritida, uveitida, retinální vaskulitida, okluze retinální tepny nebo žíly, retinopatie a mnoho dalších méně častých projevů. Některé z projevů mohou vést k trvalé slepotě. Oční symptomy korelují s aktivitou systémového onemocnění a mohou být počátečním projevem SLE. (Kiriakidou & Ching 2020, Silpa-archa a kol. 2016)

4.10 Myasthenia gravis

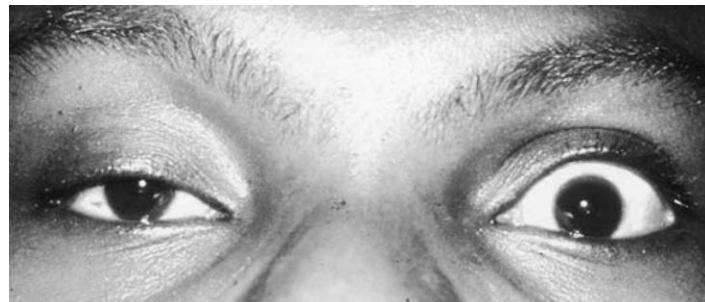Myasthenia gravis (MG) je chronické onemocnění charakterizované únavností svalů, zejména těch, které jsou inervovány hlavovými nervy. Únavnost je slabost, která se zhoršuje při námaze a zlepšuje se při odpočinku. Tato slabost se může měnit ze dne na den či v průběhu dne, obvykle se zhoršuje večer nebo po fyzické námaze. MG může postihnout prakticky jakýkoli příčně pruhovaný sval, a to i extraokulární. Proto se u velké části pacientů objeví oční postižení, a to buď při projevu nebo až v pozdějším stádiu tohoto onemocnění. Z hlediska souvislosti vitiliga a MG se uvádí vyšší výskyt u mladších pacientů vitiliga. (Dahir & Thomsen 2018, Nair a kol. 2014, Elrod & Weinberg 2004, Barton & Fouladvand 2000)

Ptóza (viz Obr. 31, s. 43) a diplopie jsou počátečními příznaky u 75 % pacientů s MG, a nakonec se vyvinou u nejméně 90 %. Ptóza je zpočátku často jednostranná, ale obvykle se stává asymetricky bilaterální. Primárně vzniká v důsledku postižení zvedáče horního víčka. Mezi dalšími očními projevy je uvedena jednostranná retrakce víčka, jak lze vidět na Obr. 32, s. 43. V literatuře se uvádí také abnormality spojené s reakcí zornic. Jedná se o anizokorii (odlišnou velikost zornic pravého a levého oka), pomalou odpověď na světelnou stimulaci a únavu zornic s opakovanou světelnou stimulací. U některých

pacientů s MG byla pozorována oslabená akomodace. (Nair a kol. 2014, Elrod & Weinberg 2004)



Obr. 31 – Ptóza horních víček (upraveno). (Elrod & Weinberg 2004)



Obr. 32 – Retrakce levého horního víčka (upraveno). (Elrod & Weinberg 2004)

4.11 Sjögrenův syndrom

Sjögrenův syndrom (SS) je autoimunitní porucha charakterizovaná lymfocytárním zánětem a destrukcí exokrinních orgánů, zejména slzných a slinných žláz. Toto onemocnění vede k suchým očím, suchu v ústech a zvětšení průšní žlázy. V literatuře se uvádí častější výskyt SS u starších pacientů a u ženského pohlaví s vitiligem. (Dahir & Thomsen 2018, Kanski 2016)

Mezi oční příznaky se řadí nedostatek slz, pocit cizího tělíska v očích, únava očí a snížená zraková ostrost. Z těchto příznaků mohou vzniknout komplikace jako je konjunktivitida, bakteriální keratitida a blefaritida. (Brito-Zerón a kol. 2016)

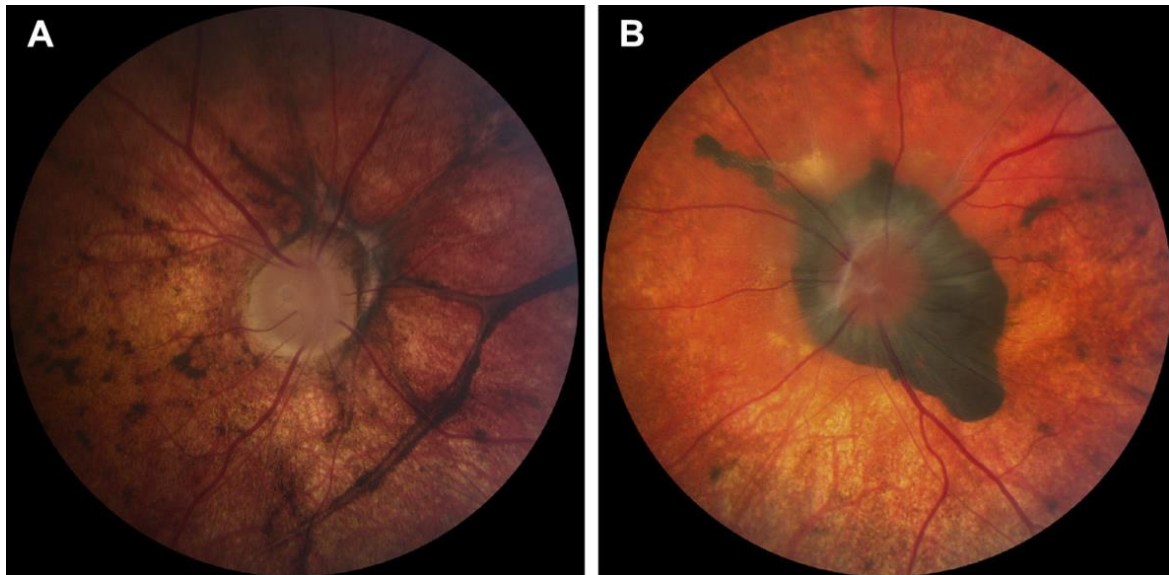
4.12 Vogt-Koyanagi-Haradův syndrom

Vogt-Koyanagi-Haradův syndrom (VKH) je velmi vzácné multisystémové autoimunitní onemocnění. Postihuje především melanocyty kůže, zrakového aparátu, sluchu a centrálního nervového systému. V roce 1906 byl popsán panem doktorem Vogtem první případ VKH u pacienta se zánětem předního segmentu spolu s poliózou a vitiligem. O pár let později, konkrétně v roce 1929, pan doktor Koyanagi definoval hlavní charakteristiky syndromu. Mezi tyto charakteristiky patří horečka, bolest hlavy,

vítligo, polióza, alopecie a přední či zadní bilaterální uveitida s občasným exsudativním odchlípením. (O'Keefe & Rao 2017, Damico a kol. 2005, Prignano a kol. 2008)

Typicky nejvíce postiženým orgánem u VKH je oko. Zrakové následky jsou tedy nejčastějšími a oslabujícími. Průběh tohoto onemocnění byl klasifikován do čtyř odlišných fází: prodromální fáze, akutní uveitická fáze, rekonvalescentní a chronická recidivující fáze. (O'Keefe & Rao 2017, Damico a kol. 2005)

V první fázi nedochází k očnímu postižení. Při dosažení druhé fáze se u pacientů rozvine rozmazané vidění na obou očích. U 70 % pacientů je zaznamenán náhlý nástup oboustranné granulomatózní uveitidy, ztlustění cévnatky a spojivková injekce. Příznaky také zahrnují otok a hyperémii zřakového nervu a edém sítnice. Možný je rozpad pigmentového epitelu sítnice, který přispívá ke vzniku oblastí s odchlípenou sítnicí. U 54 % případů mohou nálezy zahrnovat mírné zvýšení nitroočního tlaku. Po několika týdnech až měsících po druhé fázi nastává fáze rekonvalescence. V této fázi dochází k depigmentaci cévnatky, vítligu a polióze. Depigmentace cévnatky, jež trvá dva až tři měsíce, má za následek oranžovo-červený vzhled sítnice tzv. „sunset glow“ (viz Obr. 33). V poslední fázi se u některých pacientů rozvine chronický nitrooční zánět. (O'Keefe & Rao 2017)



Obr. 33 – Depigmentace cévnatky tzv. „Sunset glow“. (O'Keefe & Rao 2017)

4.13 Alezzandrini syndrom

Alezzandrini syndrom (AS) je velmi vzácné autoimunitní onemocnění. AS je charakterizovaný jednostranným vítligem, poliózou, jednostrannou degenerací sítnice, a abnormalitami sluchu. Ačkoli etiologie tohoto syndromu není známa, předpokládá se,

že virové či autoimunitní procesy mohou způsobit destrukci melanocytů. (Andrade & Pithon 2011, Mahmud a kol. 2021)

V roce 1959 doktoři Casala a Alezzandrini popsali první případ a do roku 2020 bylo celosvětově hlášeno asi 10 případů. U většiny pacientů byla zaznamenána odchlípená sítnice a následná slepota. Vzhledem k malému počtu zaznamenaných případů je vztah mezi AS a dalšími syndromy zahrnujícími vitiligo s oční patologií nejistý. (Andrade & Pithon 2011, Mahmud a kol. 2021)

ZÁVĚR

Tato práce se zabývá vztahem mezi vitiligem a zrakovým aparátem, přičemž jejím cílem bylo shrnout veškeré zrakové komplikace, jež mohou doprovázet toto kožní onemocnění. Díky studiím, které byly na toto téma zpracovány, bylo zjištěno mnoho zajímavých poznatků.

Při diagnostice vitiliga by se měl kožní lékař zaměřit na anatomickou distribuci depigmentovaných lézí. V případě nálezů v periorbitální oblasti by měla být pacientovi doporučena návštěva oftalmologa, neboť je u něho pravděpodobnější výskyt zrakových abnormalit. Bylo zjištěno, že s délkou onemocnění souvisí rozvinutí očních komplikací. Čím déle porucha depigmentace trvá, tím je větší možnost vzniku očního poškození. Fototerapie či aplikace topických steroidů kolem očí, jakožto léčba vitiliga, také přispívá k rozvinutí očních změn. Pokud doprovází vitiligo jiné autoimunitní, systémové nebo dermatologické onemocnění, které má předpoklady k očnímu postižení, spolu s vitiligem stoupá riziko zrakových komplikací.

Z pohledu optometrie by nás měl se zdravotním stavem pacienta a s případným užíváním léků seznámit vstupní rozhovor s klientem neboli anamnéza. Během rozhovoru si lze všimnout, zda se u klienta vyskytují depigmentační léze v oblasti očí. Před aplikací kontaktních čoček je důležité vyšetření předního segmentu pomocí šterbinové lampy. U tohoto vyšetření si lze povšimnout abnormalit duhovky jako jsou hypopigmentované skvrny a heterochromie duhovky. Při vyšetření se můžeme také setkat s kataraktou, glaukomem a syndromem suchého oka, jež jsou též spojovány s vitiligem. Při znalosti této problematiky, to můžeme být právě my – optometristé, kteří zavčas upozorní pacienta a doporučí mu další vyšetření.

Závěrem je nutné říct, že stále však není zcela evidentní, jak u pacientů s tímto kožním onemocněním včasné odhalit oční nálezy. Doufám, že naše pokročilá věda přinese další cenné informace ohledně této problematiky a zlepší se tak nejen oční, ale i psychický stav pacientů s vitiligem.

SEZNAM POUŽITÉ LITERATURY

- Akay BN, Bozkir M, Anadolu Y, Gullu S. Epidemiology of vitiligo, associated autoimmune diseases and audiological abnormalities: Ankara study of 80 patients in Turkey. *J Eur Acad Dermatol Venereol.* 2010;24(10):e1144-1150. doi:10.1111/j.1468-3083.2010.03605.x
- Alkhateeb A, Fain PR, Thody A, Bennett DC, Spritz RA. Epidemiology of vitiligo and associated autoimmune diseases in Caucasian probands and their families. *Pigment Cell Res.* 2003;16(3):e208-214. doi:10.1034/j.1600-0749.2003.00032.x
- Al-Mutairi N, Sharma AK, Al-Sheltawy M, Nour-Eldin O. Childhood vitiligo: A prospective hospital-based study. *Australas J Dermatol.* 2005;46:150-3.
- American Diabetes Association. Diagnosis and classification of diabetes mellitus. *Diabetes Care.* 2011;34:e62. doi:10.2337/dc11-S062
- Amiri A, Hercogová J. Vitiligo. *Zdraví.euro.cz.* 2010. <https://zdravi.euro.cz/clanek/postgradualni-medicina/vitiligo-454813>. Online [4. 10. 2021]
- Andrade A, Pithon M. Alezzandrini Syndrome: Report of a Sixth Clinical Case. *Dermatology.* 2011;222(1):e8-9. doi:10.1159/000321714
- Bae JM, Lee JH, Yun JS, Han B, Han TY. Vitiligo and overt thyroid diseases: A nationwide population-based study in Korea. *J Am Acad Dermatol.* 2017;76(5):e871-878. doi:10.1016/j.jaad.2016.12.034
- Bahn RS. Graves' ophthalmopathy. *N Engl J Med.* 2010;362(8):e726-728. doi:10.1056/NEJMra0905750
- Barton JJ, Fouladvand M. Ocular aspects of myasthenia gravis. *Semin Neurol.* 2000;20(1):e7-20. doi:10.1055/s-2000-6829
- Bedinghaus T. An Overview of Thyroid Eye Disease. *Verywellhealth.* 2021. <https://www.verywellhealth.com/thyroid-eye-disease-overview-3231789>. Online [21.11.2021].
- Bergqvist C, Ezzedine K. Vitiligo: A Review. *Dermatology.* 2020;236(6):e571-592. doi:10.1159/000506103
- Bortelová K. Vitiligo: diagnostika a léčba. *Dermatol. praxi.* 2019;13(2):e72-75. doi: 10.36290/der.2019.011
- Brito-Zerón P, Baldini C, Bootsma H, et al. Sjögren syndrome. *Nat Rev Dis Primers.* 2016;2:e16-47. doi:10.1038/nrdp.2016.47

- Bulbul BE, Baykara M, Ercan I, Tunali S, Yucel A. Vitiligo and ocular findings: a study on possible associations. *J Eur Acad Dermatol Venereol.* 2006;20(7):e829-833. doi:10.1111/j.1468-3083.2006.01655.x
- Caceres PS, Rodriguez-Boulan E. Retinal pigment epithelium polarity in health and blinding diseases. *Curr Opin Cell Biol.* 2020;62:e37-38. doi:10.1016/j.ceb.2019.08.001
- Centofanti M, Bonini S, Manni G, Guinetti-Neuschüler C, Bucci MG, Harris A. Do sex and hormonal status influence choroidal circulation? *Br J Ophthalmol.* 2000;84(7):e786-787. doi:10.1136/bjo.84.7.786
- Dahir AM, Thomsen SF. Comorbidities in vitiligo: comprehensive review. *Int J Dermatol.* 2018;57(10):e1157-1164. doi:10.1111/ijd.14055
- Damico FM, Kiss S, Young LH. Vogt-Koyanagi-Harada disease. *Semin Ophthalmol.* 2005;20(3):e183-190. doi:10.1080/08820530500232126
- Delamere NA. Ciliary Body and Ciliary Epithelium. In: *The Biology Of The Eye. Advances in Organ Biology.* Elsevier; 2005;10:e127-134. doi:10.1016/S1569-2590(05)10005-6
- Demirkan S, Onaran Z, Samav G, et al. Decreased choroidal thickness in vitiligo patients. *BMC Ophthalmol.* 2018;18(1):e126. doi:10.1186/s12886-018-0796-0
- Dertlioğlu SB, Oğuz H, Çiçek D, Yücel H. Prevalence of glaucoma in patients with vitiligo. *Cutis.* 2016;97(4):21-25.
- Doria R, Bhargava R. A study of ocular findings in vitiligo patients treated with PUVASOL. *Indian J Dermatol Venereol Leprol* 1991;57:135-7.
- Eagle RC Jr. Iris pigmentation and pigmented lesions: an ultrastructural study. *Trans Am Ophthalmol Soc.* 1988;86:581-687.
- Elrod RD, Weinberg DA. Ocular myasthenia gravis. *Ophthalmol Clin North Am.* 2004;17(3):e275-309. doi:10.1016/j.ohc.2004.05.014
- Erdur SK, Aydin R, Balevi A, Ozsutcu M, Kocabora MS. Dry Eye Assessment in Patients With Vitiligo. *Cornea.* 2018;37(4):e412-415. doi:10.1097/ICO.0000000000001469
- Ergin C, Acar M, Kaya Akış H, Gönül M, Gürdal C. Ocular findings in alopecia areata. *Int J Dermatol.* 2015;54(11):e1315-1318. doi:10.1111/ijd.12897
- Esmer O, Karadag R, Cakici O, et al. Ocular findings in patients with alopecia areata. *Int J Dermatol.* 2016;55(7):e814-818. doi:10.1111/ijd.13114
- Ezzedine K, Eleftheriadou V, Whitton M, van Geel N. Vitiligo. *The Lancet.* 2015;386(9988):e75. doi:10.1016/S0140-6736(14)60763-7

- Figueira E, Wasserbauer S, Wu A, Huilgol SC, Marzola M, Selva D. Eyebrow reconstruction. *Orbit*. 2017;36(5):274-275. doi:10.1080/01676830.2017.1337171
- Fujita M, Igarashi T, Kurai T, Sakane M, Yoshino S, Takahashi H. Correlation Between Dry Eye and Rheumatoid Arthritis Activity. *American Journal of Ophthalmology*. 2005;140(5):e808-813. doi:10.1016/j.ajo.2005.05.025
- Genedy R, Assal S, Gomaa A, Almakkawy B, Elariny A. Ocular and auditory abnormalities in patients with vitiligo: a case-control study. *Clin Exp Dermatol*. 2021;46(6):e1058-1066. doi:10.1111/ced.14649
- Gey A, Diallo A, Seneschal J, et al. Autoimmune thyroid disease in vitiligo: multivariate analysis indicates intricate pathomechanisms. *Br J Dermatol*. 2013;168(4):e756-761. doi:10.1111/bjd.12166
- Ghanchi FD, Rembacken BJ. Inflammatory bowel disease and the eye. *Survey of Ophthalmology*. 2003;48(6):e663-676. doi:10.1016/j.survophthal.2003.08.004
- Gill L, Zarbo A, Isedeh P, Jacobsen G, Lim HW, Hamzavi I. Comorbid autoimmune diseases in patients with vitiligo: A cross-sectional study. *J Am Acad Dermatol*. 2016;74(2):e295-302. doi:10.1016/j.jaad.2015.08.063
- Gkalpakiotis S, Tánčosová M, Skalická P. Oční komorbidity u atopické dermatitidy a kazuistika pacienta se závažnými očními komplikacemi léčeného dupilumabem. *Remedia* 2020;30:361–364.
- Gopal KV, Rama Rao GR, Kumar YH, Appa Rao MV, Vasudev P; Srikant. Vitiligo: a part of a systemic autoimmune process. *Indian J Dermatol Venereol Leprol*. 2007;73(3):e162-165. doi:10.4103/0378-6323.32710
- Güngör Ş, Nurözler A, Akbay G, Ekşioğlu M. Tear functions in patients with vitiligo. *Int J Dermatol*. 2015;54(11):e466-468. doi:10.1111/ijd.12779
- Gupta S, Lim HW, Olsson MJ, Parsad D, Pandya AG, van Geel N. *Vitiligo: Medical And Surgical Management*. 1st ed. Hoboken, NJ: John Wiley; 2017.
- Hann SK, Lee HJ. Segmental vitiligo: Clinical findings in 208 patients. *J Am Acad Dermatol*. 1996;35(5):e671-674. doi:10.1016/S0190-9622(96)90718-5
- Hsu JI, Pflugfelder SC, Kim SJ. Ocular complications of atopic dermatitis. *Cutis*. 2019;104(3):189-193.
- Chang EI, Esmali B, Butler CE. Eyelid Reconstruction. *Plast Reconstr Surg*. 2017;140(5):e725. doi:10.1097/PRS.0000000000003820

- Chen YT, Chen YJ, Hwang CY, et al. Comorbidity profiles in association with vitiligo: a nationwide population-based study in Taiwan. *J Eur Acad Dermatol Venereol*. 2015;29(7):e1362-1369. doi:10.1111/jdv.12870
- Chrapek O. Diabetes mellitus v oftalmologii. Výukové materiály k předmětu Problematika kontaktních čoček, diabetes mellitus v oftalmologii. Oční klinika Lékařské fakulty Univerzity Palackého v Olomouci. Olomouc; 2021.
- Ingordo V, Cazzaniga S, Raone B, et al. Circulating autoantibodies and autoimmune comorbidities in vitiligo patients: a multicenter Italian study. *Dermatology*. 2014;228(3):e240-249. doi:10.1159/000357807
- Jin Y, Birlea SA, Fain PR, et al. Genome-wide association analyses identify 13 new susceptibility loci for generalized vitiligo. *Nat Genet*. 2012;44(6):e676-680. doi:10.1038/ng.2272
- Kan E, Kılıçkan E, Ecemiş G, Beyazyildiz E, Çolak R. Presence of Dry Eye in Patients with Hashimoto's Thyroiditis. *J Ophthalmol*. 2014;2014:e1-4. doi:10.1155/2014/754923
- Kanski JJ. *Kanski's Clinical Ophthalmology: A Systematic Approach*. 8th ed. Sydney, Australia: Elsevier Health Sciences; 2016.
- Karadag R, Esmer O, Karadag AS, et al. Evaluation of ocular findings in patients with vitiligo. *Int J Dermatol*. 2016;55(3):e351-355. doi:10.1111/ijd.13031
- Kels BD, Grzybowski A, Grant-Kels JM. Human ocular anatomy. *Clin Dermatol*. 2015;33(2):e143. doi:10.1016/j.clindermatol.2014.10.006
- Khurram H, AlGhamdi KM, Osman E. Screening of Glaucoma or Cataract Prevalence in Vitiligo Patients and Its Relationship With Periorbital Steroid Use. *J Cutan Med Surg*. 2016;20(2):e146-149. doi:10.1177/1203475415615325
- Kilic B, Dogan U, Parlak AH, et al. Ocular findings in patients with psoriasis. *Int J Dermatol*. 2013;52(5):e554-559. doi:10.1111/j.1365-4632.2011.05424.x
- Kiriakidou M, Ching CL. Systemic Lupus Erythematosus. *Ann Intern Med*. 2020;172(11):e82. doi:10.7326/AITC202006020
- Klabochová L. Diabetická retinopatie. Symptomy. 2009. <https://www.symptomy.cz/nemoc/diabeticka-retinopatie>. Online [28. 1. 2022].
- Kondo T, Hearing VJ. Update on the regulation of mammalian melanocyte function and skin pigmentation. *Expert Rev Dermatol*. 2011;6(1):e97. doi:10.1586/edm.10.70
- Kuriyan AE, Phipps RP, Feldon SE. The eye and thyroid disease. *Current Opinion in Ophthalmology*. 2008;19(6):e499. doi:10.1097/ICU.0b013e3283131557

- Laberge G, Mailloux CM, Gowan K, et al. Early disease onset and increased risk of other autoimmune diseases in familial generalized vitiligo. *Pigment Cell Res.* 2005;18(4):e300-305. doi:10.1111/j.1600-0749.2005.00242.x
- Lukešová Š. Imunologie, autoimunitní onemocnění. *Med. praxi.* 2016;13(4):e171-174. doi: 10.36290/med.2016.037
- Mahmud MM, Sultana A, Mamun AA. Alezzandrini syndrome: a very rare pigmentary disorder. *J. Ban. Acad. of Dermatol.* 2021;1(1):33-34.
- Mehran G, Rohani Nasab M, Hanifnia A R, Foroutan A R, Mehrnahad Z, et al. Prevalence of Ocular Findings in Patients with Vitiligo. *J Skin Stem Cell.* 2014;1(1):e19045. doi: 10.17795/jssc19045
- Mokudai Y, Watanabe M, Fukushima A, et al. Keratoconjunctivitis sicca in patients with rheumatoid arthritis. *Nihon Ganka Kyo.* 1998;49:582–585.
- Morrison B, Burden-Teh E, Batchelor JM, Mead E, Grindlay D, Ratib S. Quality of life in people with vitiligo: a systematic review and meta-analysis. *Brit J Dermatol.* 2017;177(6):e338-339. doi:10.1111/bjd.15933
- Mucamal R. Why Do Humans Have Eyebrows and Eyelashes? *American Academy Of Ophthalmology.* 2017. <https://www.aao.org/eye-health/tips-prevention/why-do-humans-have-eyebrows-eyelashes>. Online [15.11.2021].
- Nair AG, Patil-Chhablani P, Venkatramani DV, Gandhi RA. Ocular myasthenia gravis: a review. *Indian J Ophthalmol.* 2014;62(10):e985-991. doi:10.4103/0301-4738.145987
- Narita T, Oiso N, Fukai K, Kabashima K, Kawada A, Suzuki T. Generalized vitiligo and associated autoimmune diseases in Japanese patients and their families. *Allergol Int.* 2011;60(4):e505-508. doi:10.2332/allergolint.11-OA-0303
- Nickla DL, Wallman J. The multifunctional choroid. *Prog Retin Eye Res.* 2010;29(2):e145-146. doi:10.1016/j.preteyeres.2009.12.002
- O'Keefe GA, Rao NA. Vogt-Koyanagi-Harada disease. *Surv Ophthalmol.* 2017;62(1):e1-25. doi:10.1016/j.survophthal.2016.05.002
- Oltulu P, Oltulu R, Turk HB, et al. The ocular surface findings in alopecia areata patients: clinical parameters and impression cytology. *Int Ophthalmol.* 2021;1:e1-6. doi:10.1007/s10792-021-01991-y
- Pai SG, Gupta A, Dudeja L, Nayak MK. Ocular Manifestations of Vitiligo: Evaluation and Study of Any Possible Association. *Online J Health Allied Scs.* 2015;14(4):10.

- Palamar M, Kiyat P, Ertam I, Yagci A. Evaluation of dry eye and meibomian gland dysfunction with meibography in vitiligo. *Eye (Lond)*. 2017;31(7):e1074-1077. doi:10.1038/eye.2017.38
- Paus R, Burgoa I, Platt CI, Griffiths T, Poblet E, Izeta A. Biology of the eyelash hair follicle: an enigma in plain sight. *Br J Dermatol*. 2016;174(4):e742. doi:10.1111/bjd.14217
- Pe'er J. Pathology of eyelid tumors. *Indian J Ophthalmol*. 2016;64(3):e177. doi:10.4103/0301-4738.181752
- Perossini M, Turio E, Perossini T, Cei G, Barachini P. Vitiligo: ocular and electrophysiological findings. *G Ital Dermatol Venereol*. 2010;145(2):141-149.
- Picardo M, Taïeb A. Vitiligo. 2nd ed. Cham: Springer International Publishing; 2019.
- Pluháček F. Fyziologická optika: Zrakové ústrojí. Výukové materiály k předmětu Fyziologická optika. Katedra optiky Přírodovědecké fakulty Univerzity Palackého v Olomouci. Olomouc; 2019.
- Pluháček F. Korekce zraku 1: Patologické změny refrakce. Výukové materiály k předmětu Korekce zraku 1. Katedra optiky Přírodovědecké fakulty Univerzity Palackého v Olomouci. Olomouc; 2020.
- Podběhlá L. Autoimunitní polyglandulární syndromy. *Zraví.euro.cz*. 2007. <https://zraví.euro.cz/clanek/sestra/autoimunitni-polyglandularni-syndromy-313494>. Online [27. 10. 2021]
- Porter J, Beuf AH, Nordlund JJ, Lerner AB. Psychological reaction to chronic skin disorders: a study of patients with vitiligo. *Gen Hosp Psychiatry*. 1979;1(1):e73-77. doi:10.1016/0163-8343(79)90081-1
- Prabha N, Chhabra N, Shrivastava AK, Arora RD, Roja V R, Kaushik S, Nagarkar NM. Ocular abnormalities in vitiligo patients: A cross-sectional study. *Indian Dermatol Online J* 2019;10:731-734.
- Prignano F, Betts CM, Lotti T. Vogt-Koyanagi-Harada disease and vitiligo: where does the illness begin? *J Electron Microsc (Tokyo)*. 2008;57(1):e25-31. doi:10.1093/jmicro/dfm036
- Raju BP, Nagaraju U. Profile of childhood vitiligo with associated ocular abnormalities in South India. *Indian J Paediatr Dermatol*. 2016;17:179-85.
- Rehal B, Modjtahedi BS, Morse LS, Schwab IR, Maibach HI. Ocular psoriasis. *Journal of the American Academy of Dermatology*. 2011;65(6):e1202-1212. doi:10.1016/j.jaad.2010.10.032

- Rogosić V, Bojić L, Puizina-Ivić N, et al. Vitiligo and glaucoma – an association or a coincidence? A pilot study. *Acta Dermatovenerol Croat.* 2010;18(1):21-26.
- Rozsival P. *Oční Lékařství*. 1. vyd. Praha: Galén; 2006.
- Santos-Marcos JA, Rangel-Zuñiga OA, Jimenez-Lucena R, et al. Influence of gender and menopausal status on gut microbiota. *Maturitas.* 2018;116:e43-53. doi:10.1016/j.maturitas.2018.07.008
- Sawicki J, Siddha S, Rosen C. Vitiligo and associated autoimmune disease: retrospective review of 300 patients. *J Cutan Med Surg.* 2012;16(4):e261-266. doi:10.1177/120347541201600408
- Serin D, Buttanri IB, Parlak AH, Boran C, Tirak E. Impression cytology of the ocular surface and tear function in patients with periocular vitiligo. *Eur J Ophthalmol.* 2012;22(5):e734-738. doi:10.5301/ejo.5000099
- Shah MK. Ocular abnormalities in childhood vitiligo – When to screen? *Indian J Paediatr Dermatol.* 2017;18:351-2.
- Sheth VM, Guo Y, Qureshi AA. Comorbidities associated with vitiligo: a ten-year retrospective study. *Dermatology.* 2013;227(4):e311-315. doi:10.1159/000354607
- Shoeibi N, Taheri AR, Nikandish M, Omidtabrizi A, Khosravi N. Electrophysiologic evaluation of retinal function in patients with psoriasis and vitiligo. *Doc Ophthalmol.* 2014;128(2):e131-136. doi:10.1007/s10633-014-9425-2
- Silpa-archa S, Lee JJ, Foster CS. Ocular manifestations in systemic lupus erythematosus. *Br J Ophthalmol.* 2016;100(1):e135-141. doi:10.1136/bjophthalmol-2015-306629
- Sleiman R, Kurban M, Succaria F, Abbas O. Poliosis circumscripta: overview and underlying causes. *J Am Acad Dermatol.* 2013;69(4):e625-633. doi:10.1016/j.jaad.2013.05.022
- Smolen JS, Aletaha D, McInnes IB. Rheumatoid arthritis. *Lancet.* 2016;388(10055):e2023. doi:10.1016/S0140-6736(16)30173-8
- Sturm RA, Larsson M. Genetics of human iris colour and patterns. *Pigment Cell Melanoma Res.* 2009;22(5):e544-547. doi:10.1111/j.1755-148X.2009.00606.x
- Štrofová H, Svozilková P, Hosová A, Fialová V. Idiopatické střevní záněty a záněty oka. *Interní Med.* 2014;16(2):70-72.
- Tabbara KF. Reversal of poliosis and vitiligo following Vogt-Koyanagi-Harada disease. *Arch Ophthalmol.* 2012;130(3):e394-396. doi:10.1001/archophthalmol.2011.1520

- Taheri AR, Allahyari E, Rudi BH, Nikandish M. Dry Eye and Meibomian Glands in Vitiligo. *Turk J Ophthalmol* 2021;51:e70-74. doi: 10.4274/tjo.galenos.2020.78027
- Thibaut S, De Becker E, Caisey L, et al. Human eyelash characterization. *Br J Dermatol*. 2010;162(2):e304-310. doi:10.1111/j.1365-2133.2009.09487.x
- Tjiang H, Lahooti H, McCorquodale T, Parmar KR, Wall JR. Eye and Eyelid Abnormalities Are Common in Patients with Hashimoto's Thyroiditis. *Thyroid*. 2010;20(3):e287-290. doi:10.1089/thy.2009.0199
- Vafidis GC. Features of diabetic eye disease. In: *Diabetic Eye Disease*. 1st ed. Amsterdam: Elsevier; 2000.
- Vainstein G, Nemet AY. Unilateral Poliosis of Eyelashes. *Ophthalmic Plast Reconstr Surg*. 2016;32(3):e73-74. doi:10.1097/IOP.0000000000000250
- Vrijman C, Kroon MW, Limpens J, et al. The prevalence of thyroid disease in patients with vitiligo: a systematic review. *Br J Dermatol*. 2012;167(6):e1224-1235. doi:10.1111/j.1365-2133.2012.11198.x
- Zaletel K, Gaberscek S. Hashimotos Thyroiditis: From Genes to the Disease. *Current Genomics*. 2011;12(8):e576-577. doi:10.2174/138920211798120763
- Zettinig G, Tanew A, Fischer G, Mayr W, Dudczak R, Weissel M. Autoimmune diseases in vitiligo: do anti-nuclear antibodies decrease thyroid volume? *Clin Exp Immunol*. 2003;131(2):e347-354. doi:10.1046/j.1365-2249.2003.02089.x
- Zhang Z, Xu SX, Zhang FY, et al. The analysis of genetics and associated autoimmune diseases in Chinese vitiligo patients. *Arch Dermatol Res*. 2009;301(2):e167-173. doi:10.1007/s00403-008-0900-z