

Univerzita Palackého v Olomouci

Fakulta tělesné kultury



Fakulta
tělesné kultury

**FYZIOTERAPIA PRI PROLAPSE ORGÁNOV MALEJ PANVY
PO PÔRODE**

Bakalárska práca

Autor: Hana Borguľová

Študijný program: Fyzioterapia

Vedúci práce: Mgr. Hana Bundilová Ph.D.

Olomouc 2024

Bibliografická identifikácia

Meno autora: Hana Borguľová

Názov práce: Fyzioterapia pri prolapse orgánov malej panvy po pôrode

Vedúci práce: Mgr. Hana Bundilová Ph.D.

Pracovisko: Katedra fyzioterapie

Rok obhajoby: 2024

Abstrakt:

Bakalárska práca sa zaoberá možnosťami fyzioterapie pri prolapse orgánov malej panvy po pôrode. V teoretickej časti je popísaná anatómia panvy a panvového dna, zmeny panvového dna počas tehotenstva a pôrodu, možné popôrodné poranenia v oblasti panvového dna, problematika prolapsu panvových orgánov a fyzioterapeutické postupy pri vyšetrení a terapii zostúpených panvových orgánov. Druhá časť práce obsahuje kazuistiku pacientky s viacúrovňovým prolapsom orgánov malej panvy rozvinutým po pôrode.

Kľúčové slová:

fyzioterapia, panvové dno, pôrod, prolaps, tehotenstvo,

Súhlasím s požičiavaním práce v rámci knižničných služieb.

Bibliographical identification

Author: Hana Borguřová
Title: Physiotherapy for postpartum pelvic organ prolapse

Supervisor: Mgr. Hana Bundilová Ph.D.
Department: Department of Physiotherapy
Year: 2024

Abstract:

The bachelor thesis examines the potential of physiotherapy as a treatment for pelvic organ prolapse after childbirth. The theoretical section covers the anatomy of the pelvis and pelvic floor, changes to the pelvic floor during pregnancy and childbirth, potential postpartum injuries in the pelvic floor area, the issue of pelvic organ prolapse, and physiotherapeutic procedures for examining and treating descended pelvic organs. The second part of the thesis presents a case report of a patient with multi-level pelvic organ prolapse developed after childbirth.

Keywords:

childbirth, pelvic floor, physiotherapy, pregnancy, prolapse

I agree the thesis paper to be lent within the library service.

Prehlasujem, že som túto prácu vypracovala samostatne pod vedením Mgr. Hany Bundilovej Ph.D., uviedla všetky použité literárne a odborné zdroje a dodržovala zásady vedeckej etiky.

V Olomouci dňa 29. apríla 2024

.....

Ďakujem vedúcej práci Mgr. Hane Bundilovej Ph.D. za pomoc, trpezlivosť a podporu pri písaní tejto práce. Rada by som sa poďakovala aj rodine, priateľovi a každému, kto ma podporoval, či mi pomáhal mi pri písaní bakalárskej práce a počas celého štúdia.

ZOZNAM SKRATIEK

m.	musculus
mm.	musculi
lig.	ligamentum
cm	centimeter
tzv.	takzvane
P-QOL	Prolapse quality-of-life
POP-Q	Pelvic Organ Prolapse Quantifications System

OBSAH

1	Úvod.....	11
2	Cieľ práce	12
3	Anatómia a kineziológia panvovej oblasti u žien	13
	3.1 Kostné štruktúry a väzy panvy.....	13
	3.2 Fascie.....	13
	3.3 Svaly panvového dna.....	15
	3.3.1 Diaphragma pelvis.....	15
	3.3.2 Diaphragma urogenitale	16
	3.3.3 Funkčné rozdelenie svalov panvového dna	17
	3.4 Orgány malej panvy u ženy	18
	3.4.1 Vaječníky a vajcovody	18
	3.4.2 Maternica	18
	3.4.3 Vagína.....	19
	3.4.4 Močový mechúr a močová trubica.....	19
	3.4.5 Konečník.....	19
	3.5 Podporný a závesný aparát malej panvy	20
4	Tehotenstvo a pôrod.....	22
	4.1 Zmeny panvového dna počas tehotenstva.....	22
	4.2 Panvové dno pri pôrode a priebeh pôrodu	23
	4.2.1 Prípravné obdobie.....	23
	4.2.2 Prvá doba pôrodná.....	23
	4.2.3 Druhá doba pôrodná	24
	4.2.4 Tretia doba pôrodná	24
	4.2.5 Doba popôrodná	25
	4.2.6 Stav a zotavenie panvového dna po pôrode	25
	4.3 Popôrodné poranenia	25
	4.3.1 Poranenia hrádze	25
	4.3.2 Poranenia m. levator ani	27
	4.3.3 Poranenia fascií	27
	4.3.4 Poranenia panvových kostí	27

4.3.5	Poranenie hrdla a tela maternice	27
4.3.6	Poranenia pošvy.....	28
4.3.7	Poranenia nervov.....	28
4.3.8	Uzurácie	29
5	Prolaps orgánov malej panvy.....	30
5.1	Základná charakteristika	30
5.2	Etiológia	31
5.3	Prevalencia.....	31
5.4	Klasifikácia.....	32
5.5	Klinické prejavy	35
5.6	Vplyv na kvalitu života žien	36
5.7	Rizikové faktory.....	37
5.7.1	Genetické faktory.....	37
5.7.2	Obezita/ BMI.....	37
5.7.3	Vyšší vek.....	38
5.7.4	Pôrod a tehotenstvo	38
5.7.5	Iné gynekologické faktory	39
5.7.6	Predoperačné štádium prolapsu tri a štyri.....	40
5.8	Liečba	40
5.8.1	Chirurgická liečba.....	40
5.8.2	Konzervatívna liečba - pesaroterapia, fyzioterapia.....	41
6	Fyzioterapeutické vyšetrenie	43
6.1	Odber anamnézy	43
6.2	Kineziologické vyšetrenie	43
6.3	Orientačné neurologické vyšetrenie panvového dna	44
6.4	Vyšetrenie funkčného stavu svalov panvového dna	44
6.5	Diagnostika prolapsu fyzioterapeutom	47
6.6	Vyšetrenie funkcie hlbokého stabilizačného systému	49
7	Fyzioterapia pacientiek s prolapsom orgánov malej panvy po pôrode	51
7.1	Zmeny životného štýlu, korekcia dychového stereotypu a korekcia postúry	51
7.2	Kegelove cvičenie.....	52
7.3	Tréning svalov panvového dna.....	52

7.3.1	Vedomé kontrakcie panvového dna/ Bracing / Knack tréning.....	53
7.3.2	Silový tréning.....	53
7.4	Hypopresívne cvičenie.....	54
7.5	PEFLOW	55
7.6	Cvičenie stabilizácie jadra.....	56
7.7	Elektrostimulácia	56
7.8	Biofeedback.....	57
7.8.1	Biofeedback 2000 x- pert – dvojkanálový	57
7.8.2	Biofeedback Peritone	57
7.8.3	Biofeedback Perifit	58
7.9	Magnetická stimulačná terapia	59
8	Prehľad konceptov liečby močovej inkontinencie	60
8.1	Synkinetický prístup a posturálny prístup	60
8.2	Rehaspring koncept.....	60
8.3	Ostravský koncept	61
9	Metodika.....	62
10	Kazuistika	63
10.1	Anamnéza a vstupné vyšetrenie.....	63
10.2	Zhrnutie vyšetrenia	68
10.3	Ciele terapie	68
10.4	Krátkodobý rehabilitačný plán	68
10.5	Dlhodobý rehabilitačný plán	69
11	Diskusia	70
12	Záver	75
13	Súhrn.....	76
14	Summary	77
15	Referenčný zoznam.....	78
16	Prílohy	95
	Príloha 1 Vyplnený dotazník P-QOL (Svihrova et al., 2010).....	95
	Príloha 2 Informovaný súhlas pacientky	100

1 ÚVOD

Panvové dno je z hľadiska funkčnosti tela veľmi dôležité. Akákoľvek dysfunkcia panvového dna môže narušiť jeho funkcie, a tak ovplyvniť celkové správne fungovanie tela. Okrem uzatvárania zvieračov, sexuálnych funkcií a podpory panvových orgánov sa zúčastňuje aj na stabilizácii chrbtice a vytváraní či udržovaní vnútrobrušného tlaku. Ženské panvové dno je tehotenstvom a pôrodom vystavované rizikám. Počas tehotenstva sú štruktúry panvového dna ovplyvňované anatomickými, fyziologickými, hormonálnymi a biomechanickými zmenami organizmu a počas pôrodu sa tieto štruktúry natáhujú. Pokiaľ príde k poškodeniu najmä svaloviny alebo nervového zásobenia, postupne sa môžu začať rozvíjať rôzne dysfunkcie.

Jednou z možných patológií je prolaps orgánov malej panvy. Môže byť asymptomatický, ale môže so sebou niesť aj množstvo nepríjemných príznakov. Veľa žien napriek symptómom otáľa s vyhľadáním odbornej pomoci. Pri asymptomatickom prolapse je rovnako dobré pomoc vyhľadať, aby sa predišlo rozvoju symptómov. Okrem chirurgickej liečby a pesaroterapie je možné ovplyvniť jeho rozvoj aj pomocou fyzioterapie. Čím skôr sa zostup panvových orgánov zachytí, tým je väčšia šanca zvrátenia progresie.

Urogynekologická fyzioterapia sa síce v posledných rokoch čím ďalej tým viac dostáva do povedomia, stále však nie je samozrejmosťou. Zapríčinené to môže byť tým, že podobné témy sú pre mnoho žien stále tabu, ale aj nedostatočným prepojením gynekológov s fyzioterapeutmi.

V tejto bakalárskej práci sa budem venovať panvovému dnu a jeho úlohe v tehotenstve a pri pôrode, problematike prolapsu orgánov malej panvy a možnosťami fyzioterapie tento problém ovplyvniť.

2 CIEĽ PRÁCE

Cieľom teoretickej časti bakalárskej práce je zhrnúť teoretické poznatky o anatómii a kineziológii panvovej oblasti u žien, vplyve tehotenstva a pôrodu na oblasť ženského panvového dna a zhrnúť problematiku prolapsu orgánov malej panvy najmä u žien po pôrode. Ďalším cieľom je priblížiť možnosti fyzioterapeutickej intervencie u žien s popôrodným prolapsom panvových orgánov.

Cieľom praktickej časti práce je spracovanie kazuistiky pacientky s prolapsom panvových orgánov po pôrode. Kazuistika bude obsahovať vyšetrenie a návrh terapie, na základe poznatkov získaných v teoretickej časti práce.

3 ANATÓMIA A KINEZIOLÓGIA PANVOVEJ OBLASTI U ŽIEN

V nasledujúcich kapitolách budú popísané anatomické štruktúry panvovej oblasti a ich vzájomné funkčné vzťahy.

3.1 Kostné štruktúry a väzy panvy

Kostná panva je útvar, ktorý sa skladá z dvoch panvových kostí, krížovej kosti a na ňu nadväzujúcej kostrče. Panvové kosti sa skladajú z troch častí (kosť lonová, sedacia a bedrová), ktoré sú v mladosti spojené chrupavkou a počas dospievania sa spájajú do jedného celku (Krhovský, 2011). Panvu na oblasť veľkej a malej panvy rozdeľuje linea terminalis, línia vedúca od promontória po linea arcuata na bedrové kosti k hornému okraju symfýzy. V oblasti veľkej panvy sú uložené črevá a oblasť malej panvy ukladá ženské pohlavné orgány, močový mechúr a konečník (Netter, 2012). Panvové kosti sú vpredu spojené symfýzou a zozadu sa symetricky spájajú s krížovou kosťou sacroiliakálnym skĺbením. Krížová kosť a kostrč je spojená sacroccoigeálnym skĺbením (Guerrero-Figueroa et al., 2023).

Skĺbenia sú zosilnené väzmi, ktoré zaisťujú flexibilitu a pohyblivosť. Počas tehotenstva hormonálne zmeny zvyšujú flexibilitu a potencióálnu kapacitu panvy. (Jorge & Bustamante-Lopez, 2022). Sacrotuberálne, sacrospinálne a iliolumbálne väzy patria k hlavným. U žien sú prítomné ešte ďalšie ligamentá zaisťujúce podporu vaječníkov a maternice. Obojstranne sa od bočných stien panvy k maternici rozprestiera pobrušnica. Prechádza cez vaječníky a vajcovody, ktoré pokrýva spredu aj zozadu a delí sa na mezovárium, mezosalpinx a mezometrium. Ďalšie väzy pripojené k vaječníkom sú predný ovariálny väz a závesné ligamentum vaječníka. Väzy podporujúce maternicu sú štyri: okrúhly, kardinálny, pubocervikálny a uterosacrálny väz (Chaudhry et al., 2023).

3.2 Fascie

V oblasti panvy sú popisované rôzne fascie s rozdielnymi funkciami. Patria k nim fascia parietalis a visceralis, fascia diaphragmatis pelvis inferior et superior, fascia obturatoria, fascia rectovaginalis, fascia pubocervicalis, fascia perinei superficialis, fascia rectosacralis a fascia urogenitalis superior et inferior. Viscerálne a parietálne fascie spolu vytvárajú jeden plynulý celok (Roch et al., 2021).

Fascia pelvis parietalis kryje svaly panvového dna a pomáha ich pripojeniu k stenám panvy. Takisto pokrýva aj steny panvy. Kryje m. obturatorius internus, ischiococcygeus, m. piriformis a m. levator ani (časť prechádzajúcu cez m. levator ani označujeme ako fascia

diaphragmatis pelvis superior), prechádza cez krížovú kosť a kostrč. Tvorí ju organizovaný a usporiadaný kolagén (Roch et al., 2021).

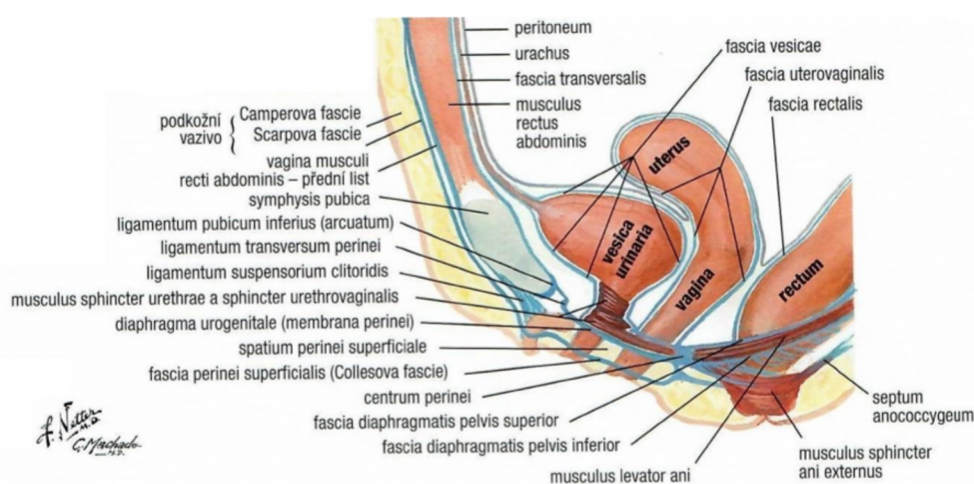
Endopelvická fascia, viscerálna fascia, je väzivová membrána obaľujúca diaphragmu pelvis a črevá (Wilhelmová et al., 2020). Obklopuje pošvu a laterálne ju pripojuje k arcus tendineus fascie pelvis, spájajúceho os pubis so spina ischiadica (Ashton-Miller et al., 2001). Tvorí priestorovú sieť z kolagénnych a elastických vlákien, prestúpená fibroblastami a bunkami hladkej svaloviny. Táto elastická štruktúra zaisťuje podpornú aj závesnú fixáciu orgánov v malej panve, a tak má vplyv na ich samotný tvar aj uloženie. Možno povedať, že endopelvická fascia je kľúčovou štruktúrou tým, tým že vytvára elastický skelet pre vnútorné orgány malej panvy (Krhovský, 2011).

Zosilnená časť fascie pelvis je označovaná ako arcus tendineus fascie pelvis, upína sa na ňu predná stena vagíny (Corton, 2009). Táto štruktúra má význam pri chirurgickej liečbe prolapsu alebo inkontinencie (Roch et al., 2021).

Fascia obturatoria pokrýva vnútorný povrch m. obturatorius internus. Jej zhrubnuté časti, čiastočne vychádzajúce z m.levator ani nazývame arcus tendineus levator ani (Corton, 2009).

Arcus tendineus muscili levatoris ani je ďalšie zhrubnutie fascie, nie je jasné ktorej, názory sa odlišujú, či ide o časť fascia obturatoria alebo endopelvickej fascie (Roch et al., 2021).

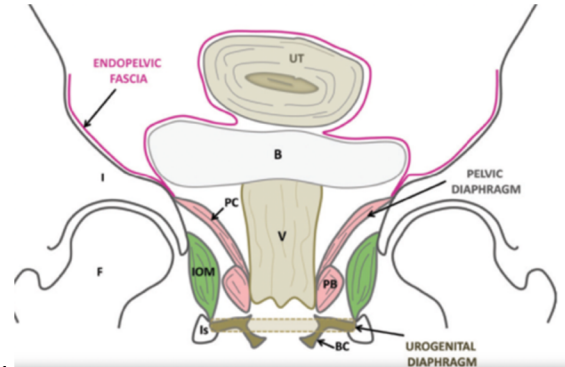
Fascia perinei superficialis, fascia diaphragmatis pelvis superior et inferior kryjú z oboch strán diaphragmu pelvis (Corton, 2009). Niekedy sú za totožné považované fascia diaphragmatis pelvis inferior a fascia rectosacralis (Roch et al., 2021). Fascia urogenitalis superior et inferior zas kryjú obojstranne diaphragmu urogenitalis (Corton, 2009).



Obrazok 1 Sagitálny rez panvou (Wilhelmová, 2020).

3.3 Svaly panvového dna

Panvové dno je tvorené dvoma funkčnými celkami s odlišnými funkciami. Vrstvy navzájom spolupracujú a tým vzniká celok, ktorý zaisťuje správne fungovanie orgánov malej panvy (Krhovský, 2011)



Obrázok 2 Schematické znázornenie troch úrovní podpory panvovej oblasti

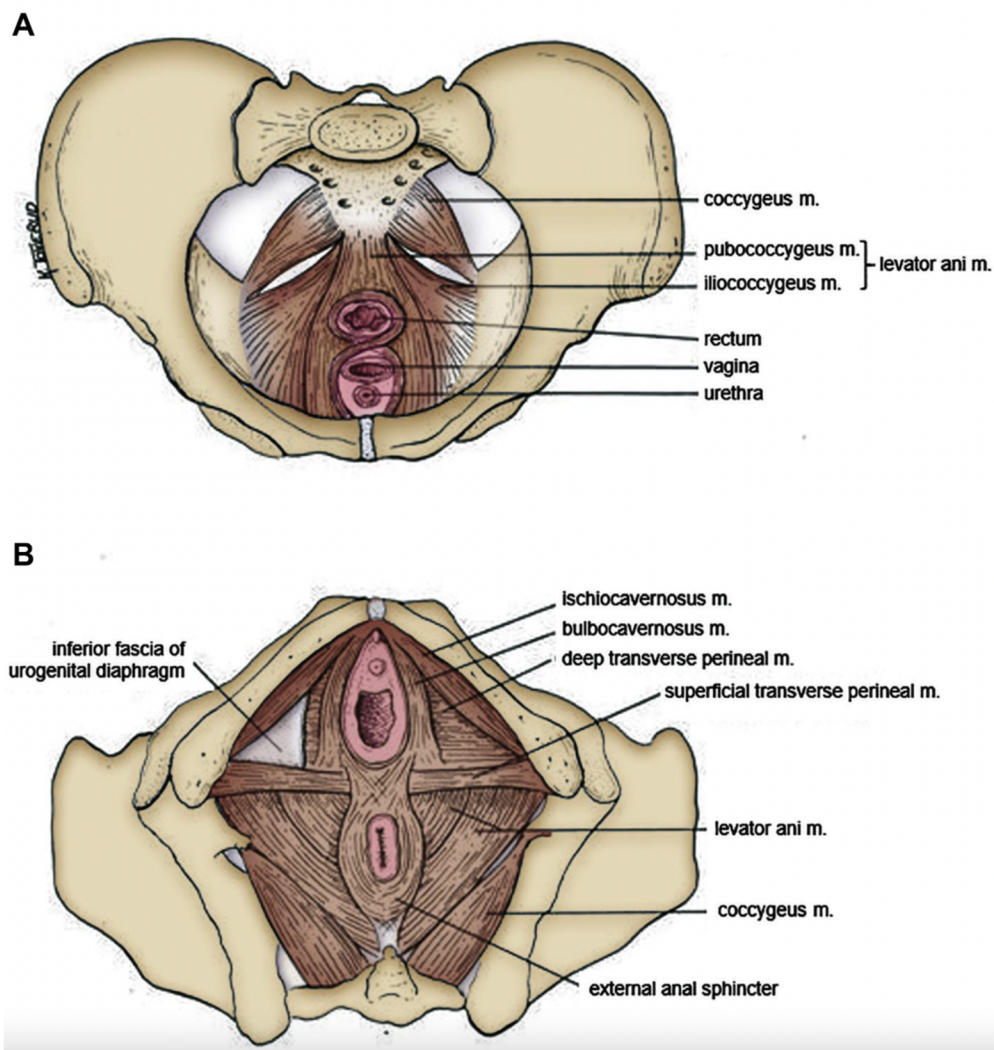
(B = močový mechúr, UT = uterus, V = vagína, F = stehenná kosť, I = m. Iliacus, Is = ramus ischiadicus, BC = m. bulbocavernosus, IOM = m. obturatorius internus, PB = m. puborectalis, PC = musculus pubococcygeus) (García del Salto et al., 2014).

3.3.1 Diaphragma pelvis

Funkčne je protipólom bránice, a tak udržuje tlak v brušnej dutine a bráni presunu tlaku do malej panvy (Wilhelmová et al., 2020). Má tvar plynkej nálevky. Začína na stenách malej panvy a zbieha sa kaudálnym smerom k priechodu konečníku, pred ktorým je močová trubica a u žien je za močovou trubicou priechod do pošvy (Čihák et al., 2011). Svalovo väzivový uzol v tvare pyramídy, nazývaný centrum perineale sa nachádza medzi pošvou a konečníkom. Diafragmu pelvis tvoria m. coccygeus a m. levator ani (Krhovský, 2011). Musculus levator ani je silný plochý sval, zložený z dvoch častí. Z prednej časti - pars pubica a z bočnej časti - pars iliaca. Musculus coccygeus je slabý sval, nachádzajúci sa medzi spina ischiadica a kosťou krížovou až kostrčou. Funkciou oboch svalov, inervovaných priamymi vetvičkami z plexus sacralis, je vytvorenie pružnej spodiny panvy (Čech, 2006; Roztočil, 2008).

Pubická časť musculus levator ani začína na zadnej strane lonovej kosti a delí sa na dve časti snopcov. Prvá časť snopcov, musculus pubovaginalis, z ľavej aj pravej strany lemuje hiatus urogenitalis, cez ktorý prechádza močová trubica a vagína. Laterálne od musculus pubovaginalis začína druhá časť snopcov, musculus puborectalis, ktorá obkruhuje dorzálnejšie uložené rectum a za ním sa upína ku kostrči alebo na kostrč. Z uloženia a priebehu snopcov je zrejmé, že sú súčasťou podporného systému panvových orgánov a majú veľký význam pri kontinencii.

Pars iliaca musculus levator ani tvorí bočnú časť diafragma pelvis. Jej snopce svojim priebehom od arcus tendineus musculi levatoris ani po ligamentum anococcygeum a okraj kostrče, vytvárajú plochý svalový oblúk, ktorý podopiera a v prípade potreby elevuje panvové orgány (Krhovský, 2011). Musculus coccygeus začína na spina ischiadica, jeho snopce sa rozbiehajú na bočné steny kostrče a na najspodnejšie časti kostrče. Rovnako prebieha aj ligamentum sacrospinale, s ktorým je sval pevne spojený a spolu sa podieľajú na formovaní tzv. levátorovej platne, ktorá podopiera panvové orgány (Čihák et al., 2011; Krhovský, 2011)

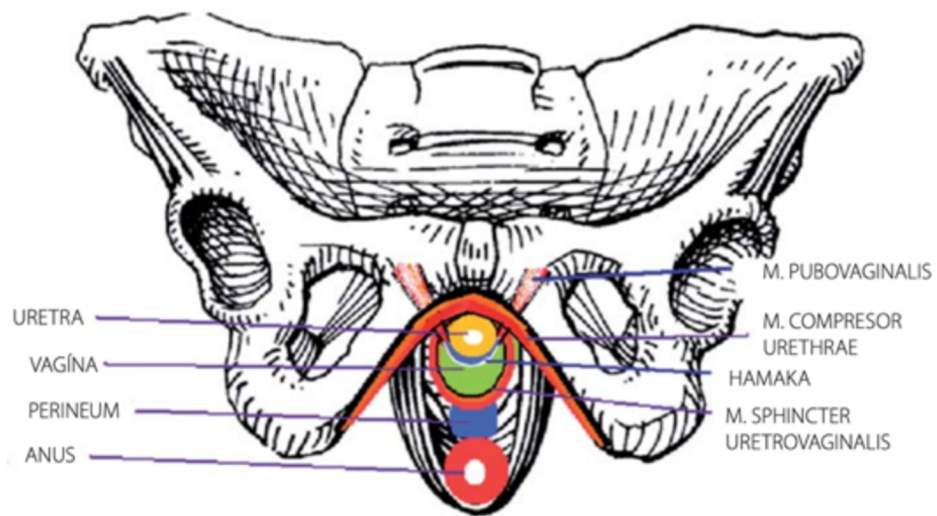


Obrázok 3 A - Pohľad v priečnej rovine zhora, B - Pohľad v priečnej rovine zospodu (Bø, 2020).

3.3.2 Diaphragma urogenitale

Svalovo väzivový aparát v tvare trojuholníka leží pod diafragma pelvis. Vypĺňa priestor medzi tuber ischiadica a symfýzou. Základ je vytvorený trojuholníkovou membránou, na túto membránu nasadajú svalové vrstvy smerujúce von (m. bulbospongiosus, m. ischiocavernosus

a m. transversus perinei superficialis) a dnu (m. compressor urethrae, m. sphincter urethrovaginalis) (Krhovský, 2011). Vzájomná koordinácia diaphragamy urogenitale s diaphragmou pelvis je dôležitá pri zaistení kontinencie. Vlákná m. compressor urethrae a m. sphincter urethrovaginalis vytvárajú vzhľadom k močovej trubici dorzokaudálne otvorenú slučku, ventrokraniaľne ju doplňuje slučka z vlákien m. pubovaginalis. Obe sú pomocou suburetrálnych väzivových štruktúr prepojené s prednou stenou pošvy. Celý vyššie popísaný komplex býva označovaný ako hamak (DeLancey, 1994; Krhovský 2011).



Obrázok 4 Schéma vzájomného fungovania svalových slučiek (Krhovský, 2011).

3.3.3 Funkčné rozdelenie svalov panvového dna

Z hľadiska funkcie môžeme svaly panvového dna rozdeliť do troch skupín:

- Povrchová vrstva

Tvoria ju zvierače a m. bulbocavernosus. Vrstva sa podieľa na sfinkterových funkciách a do posturálnych funkcií sa takmer nezapája. Ťah tejto vrstvy je hlavne predozadný.

- Stredná vrstva

Tvorená m. transversus perinei, zaisťuje stabilizáciu bedrových kĺbov, panvy a od toho sa odvíjajúce postavenie chodidiel. Dysfunkcia tejto vrstvy sa tým pádom ukazuje na strate pružnosti chôdze, zhoršení tolerancie chôdze najmä na tvrdom povrchu. Rovnako pri dysfunkcii tejto vrstvy môže prísť až k zborniu nožnej klenby. Ťah tejto vrstvy hviezdicovo vyžaruje od stredu hrádze laterolaterálnym smerom.

- Hlboká vrstva

Rozbieha sa od os pubis až k bedrovým kĺbom. Tvoria ju musculus levator ani a musculus coccygeus. Túto vrstvu zaraďujeme k hlavným zložkám hlbokého stabilizačného systému (Skalka, 2002; Holaňová, 2007).

3.4 Orgány malej panvy u ženy

Malá panva obsahuje a kosteným prstencom chráni dôležité orgány popísané v nasledujúcich kapitolách.

3.4.1 Vaječníky a vajcovody

Vaječníky sú párový orgán oválneho tvaru, veľké približne 3x1,5x1 cm. Sú uložené intraperitoneálne po stenách maternice a pripojené k zadnému listu okrúhleho väzu maternice (Hoare & Khan, 2023).

Rovnako ako vaječníky, aj vajcovody sú párovým orgánom, ktorého hlavnou funkciou je transport vajíčka z vaječníku do dutiny maternice a je to tiež najčastejšie miesto oplodnenia vajíčka spermiami. Jeden vajcovod je dlhý približne 10 cm. Vajcovod sa skladá zo seróznej, svalovej a slizničnej vrstvy. Pri vaječníkoch je zakončený ústím lemovaným fibrilami. Uložené sú v hornej hrane okrúhleho maternicového väzu (Pilka, 2017; Hoare & Khan, 2023).

3.4.2 Maternica

Maternica alebo uterus, hrubostenný dutý svalový orgán, je uložená hlboko v panvovej dutine medzi rektom a močovým mechúrom. Stenu maternice tvoria tri vrstvy - serózna, svalová a slizničná. Svalovú vrstvu, tunica muscularis, tvorí hladká svalovina naukladaná vo vrstvách a medzi vrstvami sa prepletajú krvné, lymfatické cievy a nervy. Kraniálne od maternice sa nachádzajú vajcovody a kaudálne prechádza do vagíny (Pilka, 2017).

Maternica je zložená z krčku a tela maternice. Krčok je distálna časť vyúsťujúca do vagíny. Jeho hlavnou funkciou je uzatvorenie maternicového otvoru spojeného s vagínou. Telo maternice tvorí jej väčšiu časť. V tele sa počas tehotenstva vyvíja embryo (Hoare & Khan, 2023).

Funkčne sa podieľa maternica na viacerých procesoch. Počas menštruačného cyklu sa pripravuje na prípadné oplodnenie vajíčka zhrubnutím endometria. Ak príde k oplodneniu, vajíčko sa doň implantuje. Maternica vajíčku poskytne vhodné prostredie na vývoj, počas tehotenstva sa zväčšuje a prispôsobuje rastu plodu. Kontrakcie maternice pri pôrode umožňujú

vytlačenie plodu z tela maternice cez krčok a vagínu. Pokiaľ k oplodneniu nepríde, endometrium sa uvoľňuje a dochádza ku krvácaniu (menštruácia) (Hoare & Khan, 2023).

Maternica je v normálnej polohe naklonená smerom dopredu a zviaza s umbilicococcygeálnou osou uhol 60°. Je veľmi pohyblivá, mení svoju polohu v závislosti na menštruačnom cykle a naplní močového mechúra či rekta. Veľmi slabý pohyb maternice je viazaný aj na bránicové dýchanie (Barral & Marcier, 2006).

3.4.3 Vagína

Kraniálne nadväzuje na maternicu, jej os zviaza s maternicou uhol väčší než 90°, otvorený dopredu. Laterálne je obkrúžená m. levator ani. Tvoria ju sliznica, svalová vrstva a podslizničné väzivo, ktoré obsahuje svalové vlákna a bohaté žilné pletence (Pilka, 2017).

Je ústredným orgánom malej panvy a jej závesný aparát (parakopium) rozdeľuje malú panvu na predný a zadný kompartment. Močový mechúr a močová trubica je podoprená prednou stenou pošvy a zadná stena podopiera rectum. Pošva vytvára elastickú membránu, a tak sa podieľa na správnom fungovaní orgánov panvového dna (Krhovský, 2011).

3.4.4 Močový mechúr a močová trubica

Steny močového mechúra sú zložené z hladkej svaloviny a sliznice. Snopce hladkej svaloviny sú rôzne premiešané a tvoria priestorovú sieť. Táto sieť vie aj pri minimálnom náraste tlaku výrazne zväčšiť svoj obsah. Pri vypudzovacej fáze príde k vypudeniu moču tak, že sa stena močového mechúra naopak zmrští a zvýši sa tlak. Počas toho dochádza k reflexnej relaxácii hladkej svaloviny maternice (Otčenášek, 2017).

Močová trubica je podľa Otčenáška (2017) tvorená sliznicou, bohatými žilnými plexami a väzivovo svalovou stenou. Svalovinu je v priebehu močovej trubice možné rozdeliť na tretiny. Horná tretina, prechádzajúca do močového mechúra, je tvorená prevažne hladkou svalovinou. V druhej tretine sa hladká svalovina mieša s priečne pruhovanou. Dolnú tretinu tvorí prevažne priečne pruhovaná svalovina a prechádza do okolia do svaloviny v membrana perinei, kde tvorí musculus sphincter urethrae externus.

3.4.5 Konečník

Nazývame tak koncový úsek hrubého čreva. Rozdeľuje sa na rozšírený úsek uložený v panve, hornú časť a úzky dolný úsek. Rectum, uložené v jemnom vyhlbení os sacrum, je zakrivené vo frontálnej a sagitálnej rovine. Diaphragmou pelvis prechádza a smerom von ritným otvorom vyúsťuje posledná časť canalis analis (Ňaňka & Elišková, 2019).

3.5 Podporný a závesný aparát malej panvy

Vnútorne orgány ženy sú v malej panve sieťovito zavesené a podopreté väzmi, svalmi panvového dna a peritoneom. Tieto tri systémy zabezpečujú orgánom stabilnú polohu a zároveň potrebnú pohyblivosť (Wilhelmová et al., 2020).

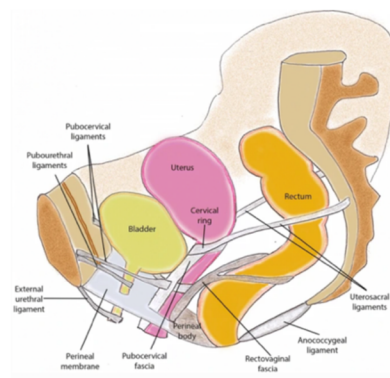
Podporný aparát tvoria svaly panvového dna a zároveň sú močový mechúr, močová trubica, vagína aj maternica pripevnené k stenám panvy aj pomocou endopelvickej fascie (Herschorn, 2004)

Pre fixáciu maternice na svojom mieste je dôležitejší podporný aparát tvorený svalmi panvového dna (m. levator ani, m. ischiococcygeus, mm. perinei).

Ligamentum latum uteri je peritoneálna duplikatúra, tvorená tromi časťami mesovarium, mesosalpinx a mezometrium. Je postavená v malej panve takmer frontálne na obe strany hrán maternice a laterálne prechádza do nástennej pobrušnice, ktorá kryje steny panvovej kosti (Petros, 2011).

Závesný aparát maternice je tvorený parametrálnymi väzmi, ktoré udržiavajú uterus na svojom mieste. Patria k nim :

- ligamentum teres uteri - udržiava uterus v anteverzii počas tehotenstva,
- ligamentum transversum cervicis (ligamentum cardinale Mackenrodti) - párový väz, umožňujúci predozadný pohyb maternice,
- ligamentum pubocervicale - prebieha od os pubis k hrdlu maternice,
- ligamentum vesicouterinum - väz prebiehajúci z močového mechúra k maternici,
- ligamentum pubovesicale - pokračovanie lig. vesicouterinum na lonovú kosť,
- ligamentum retrouterinum - prebieha od konečníka k maternici,
- ligamentá sacrouterina - pokračovania lig. rectouterinum na krížovú kosť (Hudák & Kachlík, 2013).

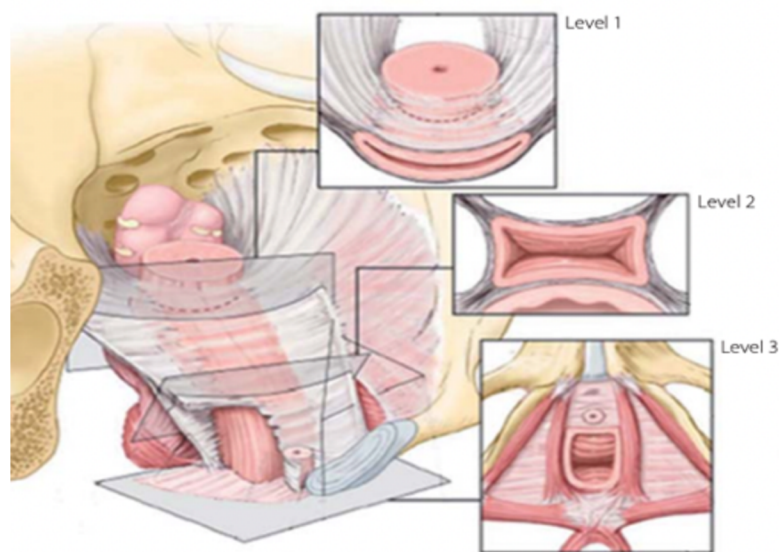


Obrázok 5 Usporiadanie väzov panvového dna a orgánov malej panvy u ženy (Salvador et al., 2019).

Závesný aparát pošvy môžeme rozdeliť do troch etáží. V prvej etáži je pošva zavesená horným koncom k cervikálnemu prstencu a bilaterálne sú spolu zavesené pomocou komplexu uterosacrálny a kardinálnych väzov.

V strednej etáži je pošva fixovaná v priečnom smere prostredníctvom pubocervikálnej fascie a rektovaginálnej fascie, ktoré proximálne splývajú v arcus tendineus fascie pelvis. Ten vytvára základnú nosnú štruktúru tejto etáže.

V tretej úrovni je distálna časť pošvy spojená priamo s okolitými orgánmi. Dorzálne je spojená s perineom a po stranách s diafragmou urogenitale. Úponom v hiatus urogenitalis kopíruje jeho tvar (Krhovský, 2011).



Obrázok 6 Závesný aparát pošvy v jednotlivých etážach (Krhovský, 2011).

Močový mechúr je spojený laterálnymi a mediálnymi pupočnými väzmi, spojený s umbilicom (DeLancey, 2016).

Vagína, močový mechúr a črevo by bez väzov, na ktorých sú zavesené, boli len tkanivo bez štruktúry, funkcie a sily (Petros, 2011).

4 TEHOTENSTVO A PÔROD

Životnú etapu v živote ženy, počas ktorej prichádza k vývoju plodu v ženskom organizme označujeme ako tehotenstvo. Za začiatok tehotenstva považujeme splynutie ženskej a mužskej pohlavnej bunky a jeho koniec je určený pôrodom plodu. Trvanie tejto etapy je 267 dní (Roztočil, 2020). Ak počítame začiatok tehotenstva od posledného dňa menštruácie, je dĺžka jeho trvania popísaná na 10 lunárnych mesiacov alebo 280 dní. Termín pôrodu stanovený na základe dvoch spomenutých výpočtov je však len približný a môže nastať posun o +/- 10 dní. Tehotenstvo sa ďalej rozdeľuje do troch trimestrov. Prvých 12 týždňov označujeme ako prvý trimester. Druhý trimester prebieha v období medzi 13.- 28. týždňom. Čas medzi 29. a 40. týždňom nazývame tretí trimester (Kolář, 2009).

Tehotenstvo je, ako už bolo spomenuté, ukončené pôrodom, dejom pri ktorom dochádza k vypudeniu plodového vajca (plod, placenta, pupočník, plodová voda a plodové obaly), pôrodom z organizmu matky. Podľa prebiehajúcich procesov delíme pôrod na fázu prípravnú, tri doby pôrodné a popôrodnú dobu (Roztočil, 2008).

4.1 Zmeny panvového dna počas tehotenstva

Tak ako celé telo, počas tehotenstva sa mení aj panvové dno. Fyziologické, anatomické, biomechanické a hormonálne zmeny v tele ženy počas tehotenstva menia fungovanie panvového dna najmä zvýšením elasticity v jeho štruktúrach (Juliato, 2020).

Relaxín, dôležitý hormón pripravujúci panvové dno na pôrod počas tehotenstva, spôsobuje remodeláciu krčku maternice a panvového dna. Uvoľňujú sa tkanivá väzov a chrupaviek tvoriacich symfýzu a panvové ligamentá, a to umožňuje zostup a následný pôrod plodu. Pokiaľ nie je remodelujúci vplyv relaxínu dostatočný, vedie to k väčšiemu riziku poškodenia štruktúr malej panvy pri pôrode (Roztočil, 2008). Na krčku maternice boli skúmané štrukturálne zmeny kolagénu, s nárastom tkanivovej elasticity. Aj keď boli tieto zmeny pozorované len na úrovni cervixu, je možné sa domnievať, že k podobným zmenám znižujúcim riziko ruptúry dochádza aj v svalovine a väzivovom tkanive panvového dna (Halaška, 2004).

Počas tehotenstva prichádza tiež k výraznému zvýšeniu prietoku krvi a hladká svalovina detruzoru močového mechúra stráca tonus (Roztočil, 2008).

Panvové dno je v celom priebehu tehotenstva preťažované nárastom vnútrobrušného tlaku, spôsobeného samotným nárastom hmotnosti a zväčšovaním maternice (Juliato, 2020).

Samotný vaginálny pôrod narúša rovnováhu opory panvového dna a vedie k mnohým anatomickým a funkčným zmenám. O tom, že nielen vaginálny pôrod, ale aj samotné

tehotenstvo môže prispieť k rozvoju dysfunkcií panvového dna, svedčí zistenie, že ani pôrod cisárskym rezom neposkytuje úplnú ochranu pred rozvinutím prolapsu panvových orgánov (Wu et al., 2021). Práve kvôli hormonálnym a mechanickým zmenám počas tehotenstva, ktoré tiež môžu prispievať k porušeniu funkcie panvového dna, nie je možné cisársky rez považovať za jasný ochranný faktor zostupu panvových orgánov či iných dysfunkcií v oblasti panvového dna (Stroeder et al., 2021).

4.2 Panvové dno pri pôrode a priebeh pôrodu

Počas vaginálneho pôrodu prichádza k natihnutiu nervových, svalových, väzivových a fasciálnych štruktúr, čo vedie k funkčným aj anatomickým zmenám (Bozkurt et al., 2014). Zmeny spôsobené pôrodom môžu byť nevratné, neskôr vedúce k rozvoju narušenej funkcie panvového dna (5 až 20 %) alebo reverzibilné, pri nich sa funkcia svaloviny panvového dna obnoví v priebehu prvého roka po pôrode (Van Geelen et al., 2018).

Priebeh pôrodu ako je vyššie spomenuté rozdeľujeme na viaceré fázy. V tejto kapitole budú nasledujúce fázy a ich vplyv na panvové dno bližšie popísané.

4.2.1 Prípravné obdobie

Prípravné obdobie je sprevádzané príznakmi blížiaceho sa pôrodu. Tieto znaky sú u prvorodičiek pozorované počas posledného mesiaca tehotenstva a u multipár sa vyskytujú tesne pred začiatkom pôrodu (Roztočil, 2008). Urogenitálny otvor sa medzi 21. a 37. týždňom tehotenstva zväčšuje až o 17-29 % (Bø et al., 2015).

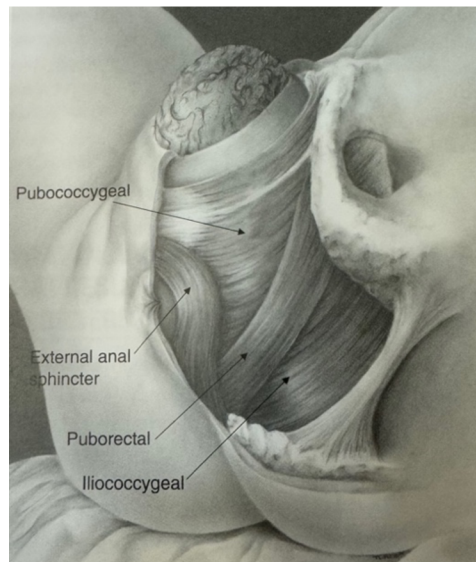
4.2.2 Prvá doba pôrodná

Otváracia doba je zahájená začiatkom činnosti maternice, čo vedie k zreteľnému rozšíreniu dolného segmentu maternice, hrdla maternice a bránky (Hájek et al., 2014). U prvorodičiek trvá 7-12 hodín u multipár 4-8 hodín. Začiatok tejto doby signalizuje stabilizovanie kontrakcií, pôsobením pôrodných síl sa krčok zhora skracuje, postupne mizne kanál hrdla maternice a bránky splývajú v jednu pôrodnú tenkú bránku. Tá sa postupne rozširuje až následne zaniká, čo označuje ukončenie prvej doby pôrodnej. Počas rozširovania hrdla maternice a bránky dochádza k uvoľňovaniu plodového vaku do nižších rovín pôrodného kanálu a odtoku plodovej vody (Binder, 2011).

4.2.3 Druhá doba pôrodná

Nazývaná aj vypudzovacia, trvá od zániku bránky po vypudenie plodu. V priebehu tejto doby zostupuje plod tvrdými aj mäkkými pôrodnými cestami (Hájek et al., 2014).

Táto fáza by nemala presiahnuť jednu hodinu. Svaly panvového dna a stena pošvy sú napnuté a ako hlavička zostupuje, napína sa perineum a pysky sa otvárajú. V indikovaných prípadoch sa pri zostupe hlavičky do panvového dna robí nástrih hrádze (z dôvodu prevencie poranení alebo kvôli urýchleniu pôrodu). Po najnáročnejšej časti tejto pôrodnej doby, pôrode hlavičky, nasleduje pôrod ramienok, trupu a zadku, čím sa druhá doba pôrodná ukončuje (Roztočil, 2008). M. levator ani je počas tejto doby najviac natahnutý, aby umožnil priechod hlavičky. Pokiaľ sa natahne maximálne, môže prísť k pretrhnutiu svalových vlákien (po prvom pôrode u 15- 36 % prípadov) (González et al., 2017). Lien a kolektív (2004) vo svojom výskume ukazujú najväčšie napätie v strednej časti m. pubococcygeus. Maximálne natahnutie tejto časti počas druhej doby pôrodnej presahovalo o 217 % maximálne možné nezraňujúce pretiahnutie.



Obrázok 7 Musculus levator ani počas vytlačovania hlavičky (Bø et al., 2023a).

4.2.4 Tretia doba pôrodná

V tejto dobe dochádza k pôrodu placenty, pupočníka, plodových obalov a retroplacentárneho hematómu. Rozdeľujeme ju na tri obdobia: odlučovacie, vypudzovacie a hemostatické (Roztočil, 2008). V hemostatickej fáze po odlúčení placenty prichádza k fyziologickému krvácaniu (strata krvi 100 až 350 ml), často práve pri nej však dochádza ku komplikáciám. Na zníženie krvnej straty a celkové skrátenie tejto fázy sa využívajú uterotoniká (Kolář, 2009).

4.2.5 Doba popôrodná

Posledná fáza pôrodu trvá tri hodiny po pôrode placenty a žena je v tomto čase najviac ohrozená popôrodným krvácaním (Roztočil, 2008). Toto obdobie sa zaraďuje do raného šestonedelia. Maternica sa kompletne sťahuje a pritlačením ciev nastáva parciálna homeostáza (Hájek et al., 2014).

4.2.6 Stav a zotavenie panvového dna po pôrode

Krátko po pôrode je urogenitálny otvor širší ako zvyčajne (Fairchild et al., 2020). V prvých šiestich mesiacoch u väčšiny žien príde k návratu k takmer pôvodnému rozmeru (Sampselle et al., 1998). Pri testovaní žien (prvorodičiek) šesť týždňov po pôrode bola u žien s poruchou na m. levator ani o 47 % znížená sila a vytrvalosť svalov panvového dna v porovnaní so ženami bez veľkého defektu m. levator ani (Hilde et al., 2013).

4.3 Popôrodné poranenia

V priebehu celého pôrodného kanálu, môže počas pôrodu prísť k poraneniám rôzneho druhu. K poraneniu môže prísť nielen na vonkajších a vnútorných rodidlách, ale aj na príľahlých orgánoch (močový mechúr, konečník a panvový pletenec). Dysfunkciu panvového dna môže vyvolať prípadné natrhnutie alebo napnutie fascií vo vnútri panvy a panvových svalov, či súvisiaca trauma pudendálnych nervov (Herbert, 2009).

Nesprávne ošetrené či neošetrené rozsiahle popôrodné poranenia môžu byť príčinou veľkých krvných strát a neskôr anatomických a funkčných porúch (Roztočil, 2017).

4.3.1 Poranenia hrádze

Poranenia hrádze sú najčastejšími poraneniami pri pôrode. Vyskytujú sa v rôznom rozsahu a sú rôzne lokalizované. Je možný ich zásah do príľahlej časti pošvy, svalov panvového dna a konečníka. Príčinou môže byť vyšší vek rodičky, vysoká hrádza, jazvy, prejavy hypogenitalizmu, veľkosť plodu, deflekčná poloha plodu, prekotný pôrod alebo nedostatočne chránená hrádza počas pôrodu (Roztočil, 2017). Vzhľadom k dobrému prekrveniu oblasti sa v prípade poriadneho zašitia tieto poranenia väčšinou veľmi dobre hoja (Hájek, 2014).

Klasifikácia poranení hrádze:

- trhlina I. stupňa - postihnutá je koža, hrádza a pošva,
- trhlina II. stupňa - postihnutá je koža, hrádza, podkožie a svalstvo perinea, sliznica a podslizničné väzivo pošvy vo väčšom rozsahu,
- trhlina III. stupňa - rozsiahla trhlina s poškodením vonkajšieho zvierača konečníka, je roztrhnutý len zvierač,
 - < 50 % poranenia hrúbky vonkajšieho zvierača,
 - > 50 % poranenia hrúbky vonkajšieho zvierača,
 - poranenie vnútorného aj vonkajšieho zvierača, análna sliznica intaktná,
- trhlina IV. stupňa - poranenie vonkajšieho, vnútorného zvierača a análnej sliznice,
- atypické trhliny hrádze:
 - latentná trhlina : roztrhnuté svalstvo hrádze, bez porušenia kožného krytu a intaktnou sliznicou pošvy,
 - kapsovitá trhlina: dochádza k pretrhnutiu steny pošvy pri intaktnej koži hrádze,
 - centrálna trhlina : otvor v hrádzi (Roztočil, 2017).

Epiziotómia sa vykonáva ako už bolo spomenuté najčastejšie na konci druhej pôrodnej doby. Najmä u prvorodičiek, často hrádza bráni priechodu hlavičky a hrozí pretrhnutie poševného vchodu a perinea (Hájek et al., 2014).

Kedysi sa epiziotómia robila vždy, no momentálne je trendom skôr selektívne prevedenie nástrihu hrádze. Nie je však vhodné na konci druhej pôrodnej doby robiť difúziu hrádze alebo sa za každú cenu snažiť porodiť plod tzv. bez poranení, lebo môže prísť k značnej distenzii svaloviny a väziva panvového dna, ktorá pretrváva aj po šestonedelí (Hájek et al., 2014; Zwinger, 2004). Včas spravený nástrih hrádze je z hľadiska hojenia výhodnejší než ruptúra v rovnakom rozsahu. Rozdeľujeme niekoľko typov epiziotómie. Najčastejšie sa pristupuje k mediolaterálnemu typu. Ďalším typom je mediálna epiziotómia, tá je spojená s veľkým rizikom vzniku ruptúry ritného zvierača a črevnej steny (Roztočil, 2017). Literatúra uvádza aj tretí laterálny typ epiziotómie, ktorý sa však kvôli náročnému ošetrovaniu a častej deformácii vchodu pošvy po zjazvení už nepoužíva (Roztočil, 2017; Hájek et al., 2014; Zwinger, 2004). Komplikácie spojené s epiziotómiou sú podobné ako pri spontánnom pretrhnutí hrádze (krvácanie, predĺžená doba hojenia, ťažkosti s ďalšími pôrodmi, bolestivý pohlavný styk, dysfunkcie panvového dna, uretrovaginálna fistula a nesprávne zjazvenie), najzávažnejšie však je poranenie vonkajšieho

análneho zvierača, ktoré môže viesť k vzniku fistuly a k análnej inkontinencii (Barjon & Mahdy, 2023).

4.3.2 Poranenia m. levator ani

DeLancey a kolektív (2016) uvádzajú, že u žien po prvom vaginálnom pôrode sa u 20 % vyskytoval viditeľný defekt svalu. Musculus pubococcygeus bol poškodený u 18 % žien a u zvyšných 2 % žien sa vyskytovalo poškodenie m. iliococcygeus. Vyššie spomenuté výsledky výskumu Liena a kolektívu (2004) to potvrdzujú.

4.3.3 Poranenia fascií

Pri prechode hlavičky dieťaťa sú okrem svalov napínané aj fascie a nervy (Herbert, 2009). Dietz a Lanzarone (2005), preukázali, že až jedna tretina žien po vaginálnom pôrode mala avulziu fascie, ktorá podporuje svaly panvovej oblasti. Trhliny fascií majú schopnosť sa zahojiť, ale následné spojivé tkanivo nemusí byť tak pevné ako pôvodné a tým pádom sa u ženy môžu prejaviť symptómy dysfunkcie panvového dna (Freeman et al., 2008). K rozvoju symptómov môže prísť až v neskoršom veku ženy, po menopauze v dôsledku hormonálnych zmien a starnutia (Herbert, 2009).

4.3.4 Poranenia panvových kostí

Vďaka hormónom vznikajú počas tehotenstva zmeny väziva, chrupaviek a kĺbnych spojení panvy, panva sa tým stáva zraniteľnejšia. Estrogény zapríčiňujú proliferáciu väziva a vplyv progesterónu a relaxínu spôsobuje zvýšené presiaknutie a vaskularizáciu väziva. Pri spontánnom alebo aj operačnom pôrode sa môže vyskytnúť poškodenie symfýzy, sacroiliakálneho skĺbenia a kostrče (Roztočil, 2017). V porovnaní s ostatnými popôrodnými traumami sú dnes poranenia kostí a väziva pomerne vzácne (Kobilková, 2005).

4.3.5 Poranenie hrdla a tela maternice

U žien, ktoré rodili, je portio vaginalis cylindrického tvaru a bránka je priečne štrbinová z dôvodu, že takmer pri každom pôrode dochádza k drobným poraniam hrdla maternice. Pokiaľ trhliny hrdla nekrvácajú a ich veľkosť je menej ako 1cm, neošetrujú sa. Ak sú ruptúry v rozsahu celej dĺžky cervix uteri, príčinou môže byť zjazvenie hrdla, nadmerne silné kontrakcie po ich nevhodnom zosilňovaní, alebo predčasné tlačenie pred rozvinutím bránky. Nebezpečné môžu byť trhliny siahajúce až do dolného segmentu maternice, kvôli zložitosti ošetrovania bývajú

aj indikáciou k hysterektómii. Zlé či neúplné ošetrovanie, alebo úplné neošetrovanie poranenia má často za následok jazvovitú deformáciu cervixu, čo v budúcnosti môže spôsobovať ťažkosti. Ruptúra maternice je akékoľvek porušenie celistvosti jej steny, popisuje sa len v súvislosti s tehotenstvom a pôrodom. Ruptúry delíme na inkompletné a kompletne, pri nekompletných trhlinách je časť maternice intaktná alebo krytá plikou močového mechúra, a tak neprichádza k spojeniu s brušnou dutinou. Vyskytuje sa už len zriedkavo, ale patrí k príčinám úmrtia žien spojených s pôrodom či tehotenstvom (Hájek et al., 2014).

4.3.6 Poranenia pošvy

Pri hypoplastickej pošve alebo v starej jazve po operačných pôrodoch môže nastať po spontánných pôrodoch izolovaná trhlina (ruptura vaginae) (Kobilková, 2005). Izolované trhliny však nie sú časté, zvyčajne sa vyskytujú spoločne s poraním hrádze (Hájek et al., 2014). Po nepokračujúcich pôrodoch sa kvôli tlaku hlavičky na panvové kosti objavujú tlakové nekrózy na stenách pošvy. Ďalším typom poranenia pošvy je odtrhnutie úponu pošvy od hrdla maternice (Kobilková, 2005). Hematómy v pošve rozdeľujeme na infralevátorové a supralevátorové. Do retroperitonea sa šíria supralevátorové, nejde u nich nájsť zdroj krvácania, a teda sú závažnejšie (Hájek et al., 2014).

4.3.7 Poranenia nervov

V priebehu druhej ale aj prvej doby pôrodnej sú nervové štruktúry inervujúce panvovú oblasť vystavované záťaži. Poranenie môže nastať rovnako ako v somatických nervoch tak aj v autonómnych, inervujúcich anorektálnu oblasť a močový mechúr (Roztočil, 2008).

Allen a kolektív (1990) vo svojom výskume preukázali čiastočnú denerváciu pudendálneho nervu a následne funkčné zmeny až u 80 % žien po prvom vaginálnom pôrode. Ako rizikový faktor autori uvádzajú pretrahovanú druhú dobu pôrodnú a hypertrofický plod.

Dôvodom poškodenia nervových štruktúr môže byť aj fakt, že nervy sú schopné predĺžiť sa len o 6-22 % oproti svojej pôvodnej dĺžke. Na rozdiel od nervov, svaly sú schopné vydržať až 200 % natiahnutie svojej dĺžky. U veľkej skupiny žien môže poškodenie nervov pretrvávať a postupom času sa s ním súvisiace dysfunkcie panvového dna môžu zhoršovať (Herbert, 2009). Šesť mesiacov po pôrode boli prítomné poranenia nervu u 29 % žien (podobné zmeny nájdené u žien s prolapsom aj u žien so stresovou inkontinenciou) (Weidner et al., 2006; Weidner et al., 2000).

4.3.8 Uzurácie

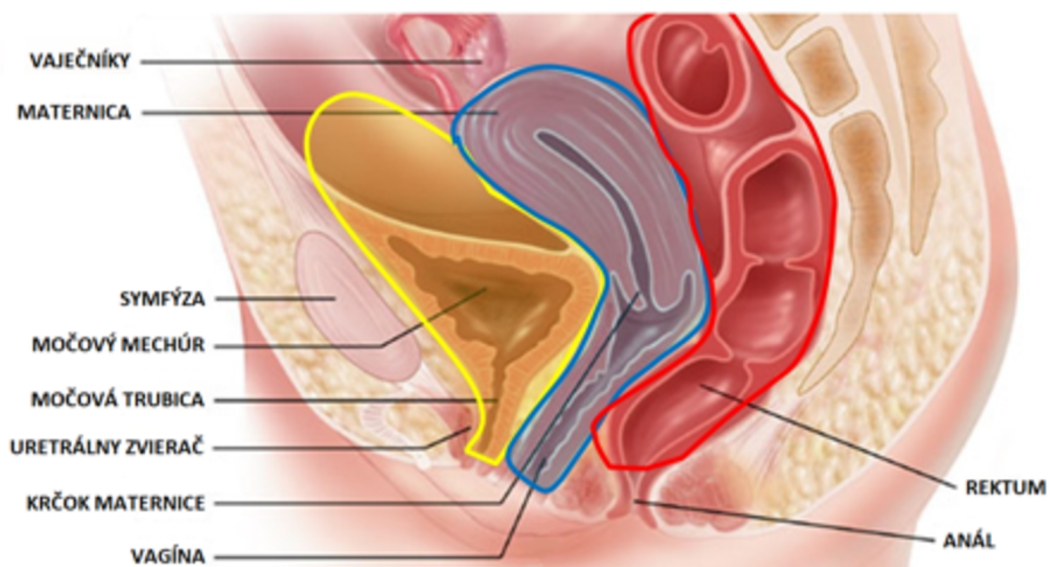
Dlhotrvajúci tlak pôsobiaci na tkanivá môže spôsobiť ich ischémiu. Hlavička plodu tlačí oproti kostnej panve stenu pošvy, močový mechúr, močovú trubicu a hrdlo maternice. Pokiaľ sa jej priechod na dlhší čas zastaví, pritlačené tkanivo začne ischemizovať až príde k nekróze. Nekrózou vznikajú deformácie na hrdle maternice alebo dnes už vzácne, môžu pri dlhodobom tlaku hlavičky na stenu pošvy, močový mechúr a uretru k symfýze, vzniknúť fistuly (vezikovaginálne, uretrovaginálne, rektovaginálne) (Hájek et al., 2014).

5 PROLAPS ORGÁNOV MALEJ PANVY

Nasledujúce kapitoly popisujú prolaps orgánov malej panvy, jeho etiológiu, prevalenciu, klasifikáciu, rizikové faktory. Venujú sa klinickým prejavom prolapsu panvových orgánov a jeho vplyvu na kvalitu života žien. V poslednej podkapitole sú v krátkosti zhrnuté možnosti manažmentu zostupu panvových orgánov.

5.1 Základná charakteristika

Prolaps genitálnych orgánov je charakterizovaný ako zostup jednej alebo viacerých panvových štruktúr z normálnej anatomickej polohy smerom nadol. Tento posun spôsobuje herniáciu do, či cez vaginálny otvor (uretovaginálny prolaps) alebo cez análny kanál (rektálna intususcepcia a rektálny prolaps) (Merga et al., 2023). Podľa zostúpeného kompartmentu určíme tri podkategórie zostupu orgánov malej panvy cez vaginálny otvor. Herniácia prednej steny sa označuje cystokéla. Rektokéla a enterokéla charakterizujú zostup zadnej vaginálnej steny. Pokles maternice, krčka maternice alebo vrcholu vagíny nazývame prolaps vaginálnej klenby. Jednotlivé podkategórie môžu byť prítomné v kombinácii alebo samostatne (Aboseif & Liu, 2022).



Obrázok 8 Schematické znázornenie troch kompartmentov (Haouari et al., 2017).

5.2 Etiológia

Etiológia prolapsu panvových orgánov je multifaktorálna. Fyziologická podpora panvy vo viacerých segmentoch spočíva v správnej spolupráci m. levator ani a väzivovým aparátom panvy. Pri akomkoľvek poškodení alebo slabosti jednej alebo oboch spomínaných štruktúr dochádza k rôznym patológiám panvového dna (DeLancey, 2016). Ide síce o kombináciu fyziologických, anatomických, gynekologických, genetických faktorov a životného štýlu ženy, ale tehotenstvo a fyziologický pôrod patrí k najčastejšie pridruženým rizikovým faktorom prolapsu orgánov malej panvy (Iglesia & Smithling 2017). Výskum, ktorý skúmal koreláciu medzi prolapsom panvových orgánov a vaginálnym pôrodom, ukázal, že percento žien s prolapsom je oveľa vyššie u žien s aspoň jedným vaginálnym pôrodom ako u žien, ktoré nerodili vôbec alebo rodili cisárskym rezom (Quiroz et al., 2010). Napriek tomu nie je možné považovať cisársky rez ako celkom ochranný faktor, pretože samotné tehotenstvo je mechanický stav, ktorý negatívne ovplyvňuje oporu panvových orgánov (Bozkurt et al., 2014).

5.3 Prevalencia

Určiť presnú prevalenciu prolapsu panvových orgánov je náročné, kvôli rôznorodosti výskumov venujúcich sa tomuto problému. Rôzni autori (Tegerstedt et al., 2005; Swift et al., 2003) uvádzajú výskyt prolapsu u žien medzi 3 % až 50 %. Štúdie s najmenším percentom, sú založené na telefonických prieskumoch bez gynekologického vyšetrenia (Tegerstedt et al., 2005; Nygaard et al., 2008). Na rozdiel od toho, štúdie podložené objektívnym gynekologickým vyšetrením, bez ohľadu na subjektívne symptómy pacientiek, ukazujú prítomnosť prolapsu až u 50% žien (Barber & Maher, 2013; Swift et al., 2003). Aj vďaka tomuto faktoru je možné posúdiť, že napriek pomerne významnej prevalencii tejto patológie v spoločnosti, sa symptomatický prolaps orgánov malej panvy vyskytuje len u nízkeho percenta žien. Symptomatickosť sa ale dokázateľne zvyšuje vekom (Weintraub et al., 2020).

Deffieux a kolektív (2015) uvádzajú, že tretina žien po pôrode má prolaps orgánov malej panvy, u niektorých príde k spontánnej anatomickej korekcii, ale až u 90 % sa prvky prolapsu vyskytujú aj 12 mesiacov po pôrode, len 12 % z nich ale uvádza symptómy s ním spojené. Ženy vo veku 80 a viac rokov tvoria najväčšiu skupinu dosahujúcu takmer 50 % zo všetkých žien trpiacich symptomatickým prolapsom orgánov malej panvy, ženy vo veku 50 až 59 rokov tvoria 31 % a 6 % žien so symptomatickým prolapsom je vo veku medzi 20 až 29 rokov (Wu et al., 2014).

5.4 Klasifikácia

Urogenitálny prolaps je klasifikovaný podľa stupňa anatomickej deformácie, poškodeného miesta a predpokladaných postihnutých vnútorných orgánov. Tradičná klasifikácia anatomického miesta prolapsu vymedzuje šesť nasledovných termínov:

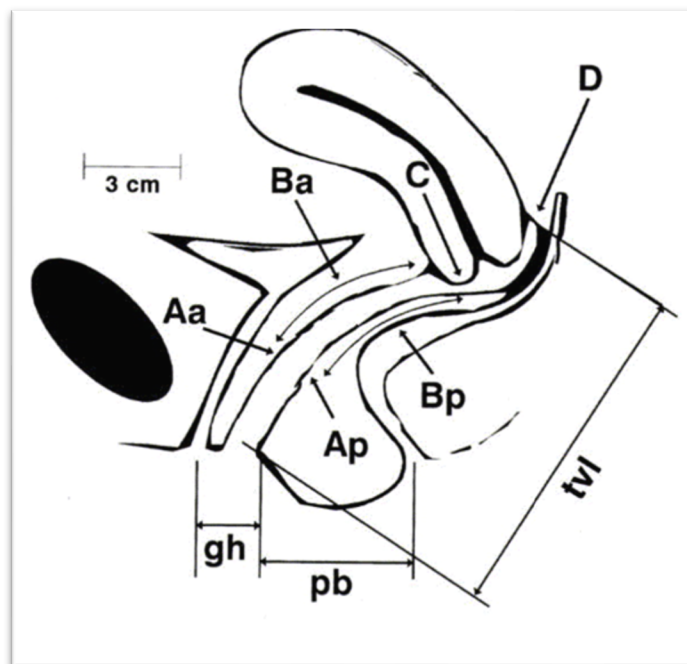
- urethrokéla = prolaps dolnej prednej vaginálnej steny, zahŕňajúci iba močovú rúru,
- cystokéla = prolaps hornej prednej vaginálnej steny zahŕňajúci močový mechúr (býva spojený aj s prolapsom močovej trubice, preto sa často používa termín cystourethrokéla),
- uterovaginálny prolaps = prolaps maternice, krčka maternice a hornej vagíny,
- enterokéla = prolaps hornej zadnej steny vagíny, zvyčajne obsahuje slučky tenkého čreva,
- rektokéla = prolaps dolnej zadnej steny vagíny, zahŕňa vyklenutie konečníka do vagíny (Persu et al., 2011).

Problémom tejto terminológie je nerealistická istota v postihnutých štruktúrach na druhej strane vagíny, najmä u žien, ktoré už v minulosti absolvovali operáciu prolapsu. Často sa teda, na zamedzenie nezrovnalostiam používajú termíny:

- prolaps prednej vaginálnej steny,
- prolaps zadnej vaginálnej steny,
- apikálny prolaps (Persu et al., 2011).

Stupeň zostupu orgánov malej panvy hodnotíme podľa POP-Q klasifikácie alebo podľa Baden-Walkrovho systému, ktorý sa ale javí menej praktický a reprodukovateľný (American College of Obstetricians et al., 2019).

Systém kvantifikácie prolapsu panvových orgánov (POP-Q) poskytuje rámec na opis špecifickej vaginálnej topografie. Pomocou šiestich bodov na prednej, zadnej a apikálnej vaginálnej stene a troch merateľných dĺžok. Zbytky panenskej blany (hymen) sú pri popise zostupu orgánov malej panvy označené ako pevný bod, ktorý slúži na orientáciu a zhodnotenie štádia (Hurtiková, 2023).



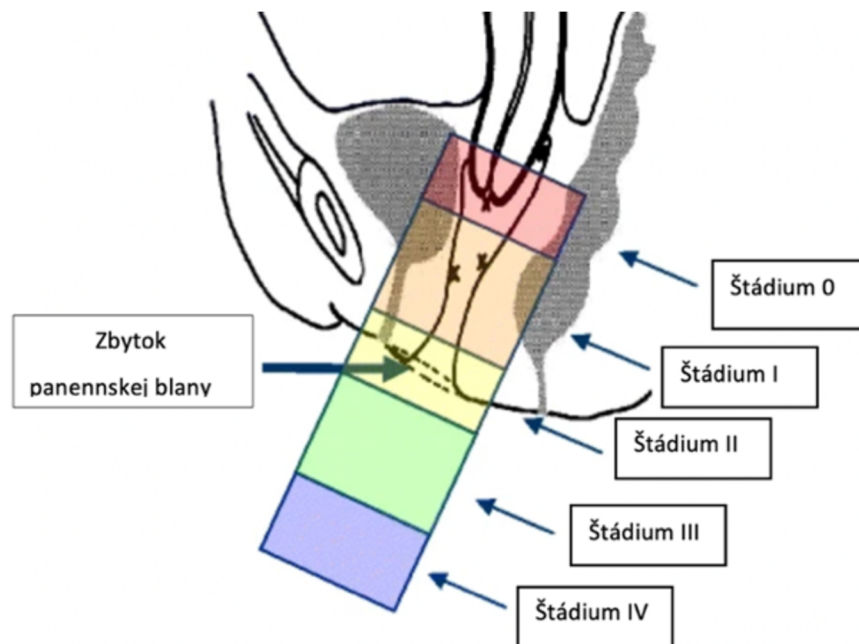
Obrázok 9 Znázornenie bodov popisujúcich anatomické štruktúry potrebné ku klasifikácii POP-Q

(Aa = predná stena, Ba = predná stena, C = cervix, Ap = zadná stena, Bp = zadná stena, D = zadná klenba, gh = šírka genitálneho hiátu, pb = perineum, tvl = dĺžka pošvy)
(Persu et al., 2011).

Polohy prvých šiestich bodov sa vo vzťahu k panenskej blane merajú po vyzvaní pacientky k prevedeniu Valsalvovho manévra. Posun bodov sa meria v centimetroch, pokiaľ ostávajú nad hymenom, je hodnota uvedená v mínusových číslach, v prípade že zostúpia zaň zaznačíme odmerané centimetre v kladných číslach. Ďalšie tri dĺžky popísané na obrázku sa nemerajú vo vzťahu k panenskej blane. Šírku genitálneho hiátu aj perineum meriame tak ako predošlé body pri Valsalvovom manévri, naopak, dĺžka pošvy sa meria v pokoji (Madhu et al., 2018).

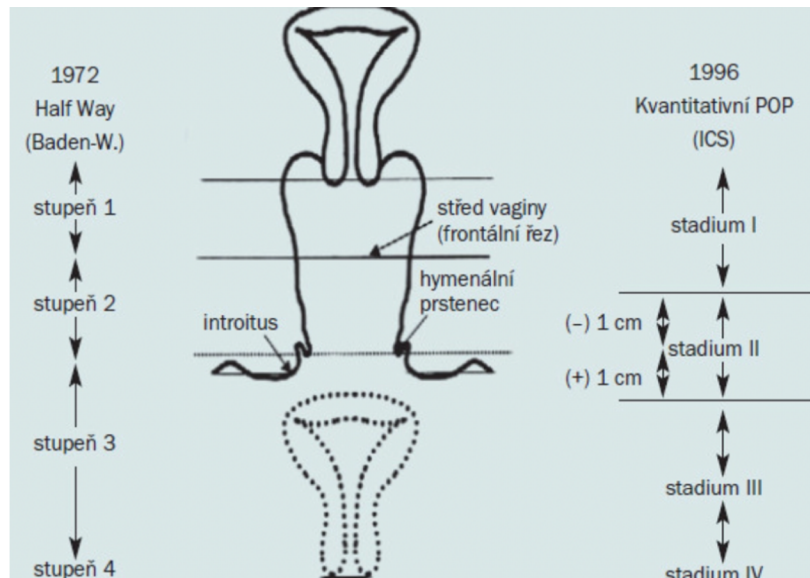
Namerané údaje sú zapísané do tabuľky a na základe hodnôt sa určuje štádium prolapsu:

- štádium 0 – nie je preukázaný žiaden prolaps (všetkých 6 bodov je na úrovni - 3 alebo menej),
- štádium 1 – najdistálnejšia časť prolapsu je viac ako jeden cm nad úrovňou panenskej blany (hodnota bodov musí byť menšia ako -1),
- štádium 2 – najdistálnejšia časť prolapsu sa nachádza medzi 1 cm nad a 1 cm pod hymenom (ktorýkoľvek z bodov má hodnotu medzi -1 a +1),
- štádium 3 – najdistálnejšia časť prolapsu je viac ako 1cm za panenskou blanou, ale nie je úplne prevrátená, čo potvrdí fakt, že žiadna hodnota nebude väčšia alebo rovná nameranej dĺžke pošvy,
- štádium 4 – ukáže sa buď úplná everzia dolného genitálneho traktu alebo everzia dolného genitálneho traktu do 2 cm od celkovej vaginálnej dĺžky (akýkoľvek z bodov ba, c, d, bp bude mať väčšiu alebo rovnú hodnotu s nameranou dĺžkou pošvy) (Madhu et al., 2018).



Obrázok 10 Schematické zobrazenie štádií prolapsu (Haylen et al., 2010).

Ako je vyššie spomenuté, ďalším spôsobom zhodnotenia štádia zostupu orgánov malej panvy je klasifikácia Baden-Walkera z roku 1972. Na obrázku je porovnanie klasifikácie štádií so systémom POP-Q. Hlavný rozdiel je viditeľný v 2. štádiu (Hanuš, 2008).



Obrázok 11 Porovnanie klasifikačných systémov (klasifikácia podľa Baden- Walkera a ISC klasifikácia) (Hanuš, 2008).

5.5 Klinické prejavy

Príznaky zostupu panvových orgánov môžu byť vyvolané nejakou činnosťou alebo sa môžu vyskytovať permanentne. Zvyčajne sa príznaky začnú vyskytovať, keď vydutie presiahne 0,5 cm za vaginálny otvor (McLeod & Lee, 2023). Symptómy sú väčšinou vnímané horšie pri dlhom státi, cvičení a lepšie, keď je vylúčené pôsobenie gravitácie (ľah na chrbte) (Haylen et al., 2010). Najčastejšie vyskytujúcim sa symptómom je pocit vydutia alebo pocit, že niečo vytrčá z vaginálneho otvoru (Collins et al., 2021). Na časté močenie, nutkanie na močenie, inkontinenciu alebo iné ťažkosti s močením sa z pacientiek so sledovaným prolapsom panvových orgánov sťažovalo 49-87%. Problémy s vyprázdnením močového mechúra, chronické neúplné vyprázdnenie zvyčajne vedie k opakovaným infekciám močových ciest. Ďalším príznakom je fekálna inkontinencia, zo sledovaných pacientiek ňou trpí 31% a problémy s defekáciou uvádza až 24- 67% žien (McLeod & Lee, 2023). Haylen a kolektív (2010) okrem už spomenutých symptómov popisujú aj sťažnosti na zvýšenú ťažobu alebo ťahanie v suprapubickej a panvovej oblasti, bolesť chrbta v sakrálnej oblasti a v závislosti na ulceráciu prolapsu spomínajú krvácanie, infekciu či výtok z vagíny. Nedostatočne liečený alebo neliečený prolaps orgánov malej panvy a inkontinencia je neskôr, najmä u starších pacientiek, spojený so zväčšeným rizikom depresie, sociálnej izolácie, pádov a inštitucionalizácie (McLeod & Lee, 2023).

5.6 Vplyv na kvalitu života žien

U žien s rozvinutým symptomatickým prolapsom orgánov panvového dna je tým značne ovplyvnená kvalita života. Zmeny na svojom tele často vnímajú veľmi negatívne, opisujú frustráciu, iritáciu, nešťastie či až úzkostné stavy a depresiu. Symptómy zasahujú do života žien v rôznych oblastiach; obmedzujú ich v športovom výkone a aktivitách, narúšajú ich sexuálny život a v neposlednom rade ovplyvňujú schopnosť v poriadku zvládať denné rodičovské povinnosti (Carroll et al., 2022). Dopad zostupu panvových orgánov bol hodnotený v piatich štúdiách (Caagbay et al., 2020; Coolen et al., 2018; Detollenaere et al., 2015; Digesu et al., 2007; Dietz et al., 2010), používané boli tri rôzne dotazníky (P-QOL, IIQ, KHQ). Pri použití dotazníkov P-QOL a IIQ sa ukázal dopad prolapsu panvových orgánov na sociálne fungovanie žien len nízky až stredný. Len jedna zo štúdií, ktorá používala dotazník KHQ (Digesu et al., 2007) uvádza vysoké ovplyvnenie sociálneho života. Keďže KHQ je dotazník špecializovaný na inkontinenciu moču, možno uvažovať o tom, že ženy viac obmedzovala inkontinencia spojená s prolapsom ako samotný prolaps orgánov malej panvy (Carroll et al., 2023). Aj keď zostup panvových orgánov nie je spájaný s častou morbiditou, významná morbidita môže nastať ako dôsledok pri pokročilom neliečenom štádiu. Vysoký a neliečený stupeň prolapsu panvových orgánov spôsobuje obštrukciu močového mechúra a obštrukčnú uropatiu. Nedávno bolo stanovené rozpätie prevalencie hydronefrózy u žien s prolapsom orgánov malej panvy v rozsahu 3,5 až 30,6 %. Závažné prejavy (akútne zlyhanie obličiek alebo konečné zlyhanie obličiek) v dôsledku pokročilého zostupu panvových orgánov sú dokázané len vzácne (Collins et al., 2021). Napriek týmto obmedzeniam bežného života ženy, až jedna tretina žien s poruchou panvového dna nevyhľadá odborníkov. Možnou bariérou je vnímanie s prolapsom spojených symptómov ako prirodzenej súčasť starnutia či popôrodného obdobia a nedostatok dostupných účinných spôsobov liečby (McLeod & Lee, 2023).

5.7 Rizikové faktory

S problematikou prolapsu panvových orgánov je spojených niekoľko rizikových faktorov. Všetky rizikové faktory majú spoločné to, že prispievajú k oslabeniu svalov a spojivového tkaniva/kolagénu panvového dna (Weintraub et al., 2020).

5.7.1 Genetické faktory

Genetická príčina porúch panvového dna nie je jasne identifikovaná, no existujú epidemiologické dôkazy o genetickej predispozícii (Hallock & Handa, 2016). Viaceré ženy s POP uvádzajú, že sa v ich rodine vyskytuje inkontinencia moču, brušná alebo inguinálna hernia či prolaps panvových orgánov. Rovnako na možný faktor dedičnosti ukazuje fakt, že mladšie ženy s prolapsom orgánov malej panvy majú vyšší výskyt prolapsu panvových orgánov medzi blízkymi ako ženy, u ktorých sa táto diagnóza rozvinie až vo vyššom veku.

V metaanalýze 39 štúdií (Veit-Rubin et al., 2016) bola preukázaná spojitosť medzi prolapsom panvových orgánov a inými stavmi, vyznačujúcim sa zhoršenou kvalitou kolagénu (kĺčové žily a hypermobilita) (Weintraub et al., 2020). Je poukazované na abnormálny pomer kolagénnych vlákien typu I a III u žien so zostupom panvových orgánov. Ďalej je poukazované na to, že u žien so symptomatológiou inkontinencie moču je zvýšená aktivita sérovej elastázy a kolagenázy (Roztočil & Bartoš, 2011).

Niektoré publikácie (Whitcomb et al., 2009; Thom et al. 2006) uvádzajú koreláciu rasy s vyšším rizikom prolapsu a potvrdzujú, že ženy kaukazskej rasy majú väčšiu predispozíciu k tejto diagnóze než ženy negroidnej rasy. Iné štúdie (Nygaard et al., 2008; Waetjen et al., 2015) naopak nepreukázali významné rasové rozdiely pacientiek trpiacich touto patológiou (Hallock & Handa, 2016).

5.7.2 Obezita/ BMI

Chronické zvýšenie brušného tlaku, poškodenie nervov a komorbidity obéznych ľudí prispievajú k dysfunkciám panvového dna (Weintraub et al., 2020).

Štúdia prolapsu u obéznych žien a žien s nadváhou ukazuje súvislosť medzi obezitou a zostupom panvových orgánov. Ako sa ukázalo, morbidna obezita je spojená z výrazným zvýšením výskytu rôznych typov prolapsu orgánov malej panvy (prolaps maternice 40 %, rektokéla 75 %, cytokéla 57 %). Rovnako sa ukázalo, že riziko progresie u žien s nadváhou a obéznych žien v porovnaní so ženami s normálnym BMI sa zvýšilo o 32 až 69 %, podľa typu prolapsu. Strata hmotnosti môže pomôcť pri zastavení progresie ochorenia, zhoršovaniu

príznakov a tiež je možné stratou hmotnosti znížiť pooperačnú morbiditu spojenú s obezitou a operačným riešením prolapsu panvových orgánov. Neukázalo sa však zlepšenie už nadobudnutého štádia prolapsu panvových orgánov len vďaka úbytku telesnej váhy (Ramalingam & Monga, 2015).

Opačný výsledok, a teda zvýšenie rizika prolapsu u žien s podváhou až o trojnásobok, odhalil systematický prehľad a metaanalýza skúmajúca rizikové faktory prolapsu panvových orgánov v Asella Teaching and Referral Hospital (Obsa et al., 2022). Každopádne, väčšina štúdií ukázala, že vyššie BMI je považované za rizikový faktor pri vzniku primárneho prolapsu, ale nezohráva významnú úlohu pri recidíve prolapsu (Vergeldt et al., 2015).

5.7.3 Vyšší vek

Starší vek je rizikovým faktorom pre rozvinutie primárneho prolapsu panvových orgánov a naopak, ak sa vyskytne primárny prolaps u mladšej ženy, je väčšia pravdepodobnosť recidívy po operácii (Vergeldt et al., 2015). S pribúdajúcim vekom môže byť ochabovanie svalov zvierača a okolitých tkanív príčinou nárastu výskytu prolapsu panvových orgánov u starších žien. Štúdie (Gedefaw & Demis, 2020; Akmel & Segni, 2012) ukazujú 3 až 7krát väčšie riziko zostupu panvových orgánov u žien starších ako 40 rokov, na rozdiel od mladšej populácie (Obsa et al., 2022). Menopauza je ďalším faktorom spojeným so starnutím a súvisiacim s prolapsom panvových orgánov. Počas tohto obdobia sú zmeny koncentrácie a kvality kolagénu, morfológia spojivového tkaniva a úloha estrogénu v metabolizme kolagénu, indikátormi účasti zníženej tvorby estrogénu na vznik prolapsu panvových orgánov (Weintraub et al., 2020).

5.7.4 Pôrod a tehotenstvo

Vaginálny pôrod a s ním spojené možné poškodenia panvového dna hrajú významnú úlohu pri rozvoji primárneho prolapsu orgánov malej panvy. Viacnásobný pôrod je najsilnejším predisponujúcim faktorom k rozvoju tejto patológie. Väčšina poškodení panvového dna sa objaví počas prvého a druhého pôrodu. Štúdie ukázali, že ženy po jednom pôrode vykazujú 4-krát väčšiu pravdepodobnosť a ženy po dvoch pôrodoch 8,4-krát väčšiu pravdepodobnosť výskytu prolapsu panvových orgánov oproti ženám, ktoré nerodili (Weintraub et al., 2020). Najdôležitejším faktorom pre následný vývoj zostupu panvových orgánov je denervácia a porušenie podporného systému (najmä m. levator ani) (Bozkurt, 2014). Deffieux a kolektív (2015) uvádzajú, že až tretina žien má v poslednom trimestri prvky prolapsu druhého štádia.

Súvislosť medzi pôrodom cisárskym rezom a rozvojom prolapsu dve štúdie (Yenieli et al., 2013; Anonym, 2000) vyvrátili, zatiaľ čo jedna štúdia (Whitcomb et al., 2009) zaoberajúca sa porovnaním s nuliparami odhalila cisársky rez ako rizikový faktor. Z čoho možno uvažovať o samotnom tehotenstve ako o rizikovom faktore rozvoja primárneho prolapsu (Vergeldt et al., 2015). Zároveň pôrod cisárskym rezom počas aktívneho pôrodu nebol ochranným faktorom proti rozvoju zostupu panvových orgánov, z čoho možno predpokladať, že k poraneniám panvovej opory prišlo v prvej dobe pôrodnej (Sze et al., 2002).

Počas tehotenstva telo prechádza zmenami, ktoré nepriaznivo ovplyvňujú podporu panvového dna a pevnosť fascií. Už v počiatkových štádiách tehotenstva dochádza k posunu panvového dna nadol. V neskorších štádiách zas dochádza k výraznému zníženiu schopnosti kontrakcie svalov spolu so zvýšenou pohyblivosťou močového mechúra a močovej trubice. Hormonálnymi zmenami je zvýšená laxicita kĺbov, čo naznačuje celkový vplyv týchto zmien na pevnosť spojivových tkanív. Práve kvôli týmto zmenám nemôžeme cisárskym rezom úplne vylúčiť vznik prolapsu panvových orgánov (Bozkurt et al., 2014).

Výskumy zaoberajúce sa otázkou zníženia rizika prolapsu orgánov malej panvy cisárskym rezom (Volløys et al., 2015; Glazener et al., 2013) zistili, že je možné ho považovať za čiastočný ochranný faktor. Oproti vaginálnemu pôrodu pôrod cisárskym rezom nesie menšie riziko rozvoja zostupu panvových orgánov no nie je zaručené, že ho u žien nevyvolá samotné tehotenstvo (Schulten et al., 2022). Zároveň je nutné zvážiť následky a možné komplikácie pri cisárskom reze. Čo sa týka recidívy, nebolo dokázané, že by tehotenstvo a komplikovaný pôrod boli významnými rizikovými faktormi (Vergeldt et al., 2015).

5.7.5 Iné gynekologické faktory

Približne 40% žien s prolapsom maternice má predĺžený krčok maternice. Cervix uteri u žien s prolapsom maternice oproti ženám bez prolapsu bol približne o 3 % dlhší (Berger et al., 2012).

Podstúpenie vaginálnej hysterektómie zvyšuje riziko zostupu centrálného kompartmentu. Možno uvažovať o viacerých dôvodoch (intraoperačné poškodenie spojivového tkaniva panvy, poškodenie prekrvenia a inervácie alebo nedostatočný dôraz na bezpečnú fixáciu či zavesenie apexu vagíny) (Weintraub et al., 2020).

Naopak Vergeldt a kolektív (2015) vo svojej systematickej štúdii uvádzajú záver, že hysterektómia nie je významným rizikovým faktorom. Petros (2011) uvádza predispozíciu prolapsu, najmä zadného kompartmentu.

5.7.6 Predoperačné štádium prolapsu tri a štyri

Významným rizikovým faktorom recidívy prolapsu po operácii bolo predoperačné štádium zostupu panvových orgánov 3 a 4 (popísané vyššie). Počet postihnutých miest pred operáciou či skúsenosti chirurga nezohrávali podstatnú úlohu (Vergeldt et al., 2015).

5.8 Liečba

Vhodná stratégia manažmentu prolapsu panvových orgánov je založená na pacientkinom opise problému, symptómoch a stupni ťažkostí. Výber liečby je teda veľmi individuálny, pacientky bez symptómov môžu byť len sledované a pre pacientky s nepríjemnými symptómami sú dostupné chirurgické aj nechirurgické riešenia (Raju & Linder, 2021).

5.8.1 Chirurgická liečba

Chirurgický prístup je indikovaný u žien s klesajúcou účinnosťou neinvazívnej liečby, prípadne u tých, kde je takáto liečba bez účinku. Operácie vieme rozdeliť do dvoch hlavných kategórií, na rekonštrukčné a obliteračné výkony. Voľba prístupu je závislá na príslušnom kompartmente, rozsahu prolapsu, iných komorbiditách, rozdieloch v trvaní a možnom riziku (Raju & Linder, 2021).

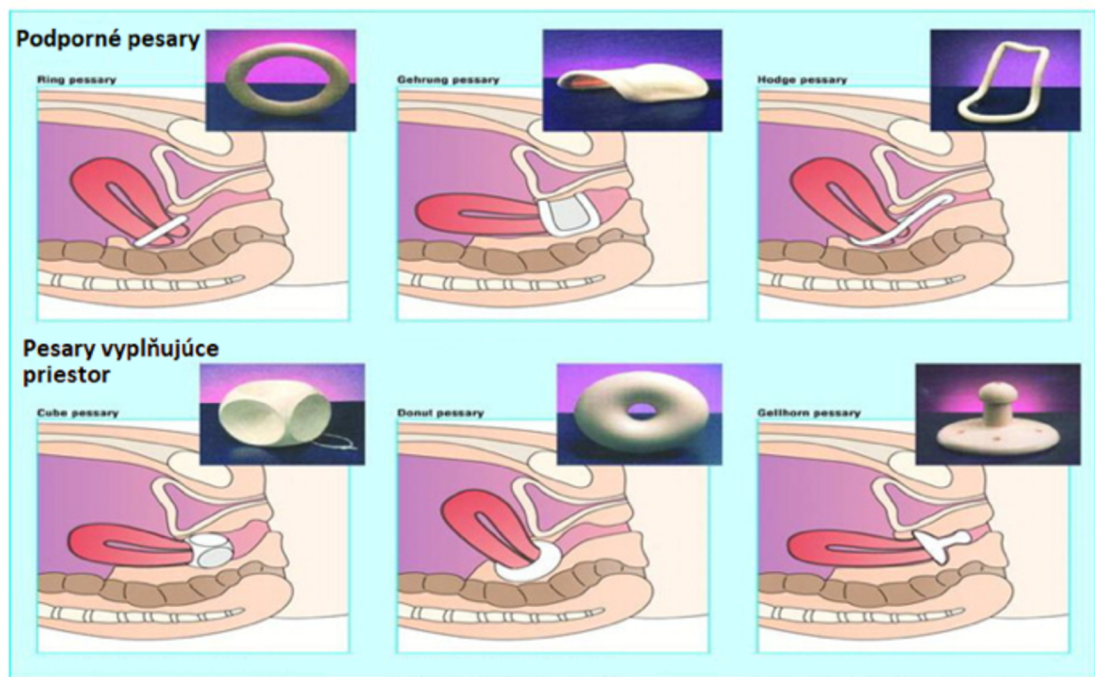
Pri rekonštrukčných operáciách je zachovaný vaginálny kanál. Vykonávajú sa prostredníctvom vaginálnych, laparoskopických/robotom asistovaných a otvorených brušných prístupov (Raju & Linder, 2021). Transvaginálne prístupy zahŕňajú sakrospinálnu fixáciu, suspenziu iliococygeu a uterosakrálnu suspenziu (Aboseif & Liu, 2022). Pri zostupe zadného kompartmentu sa vykonáva kolpoperineorafía a pri prolapse prednej steny predná kolporafia (Raju & Linder, 2021). Abdominálnym prístupom sa primárne vykonáva abdominálna sakroplexia (otvorená/laparoskopická), ukazuje sa, že oproti vaginálnym prístupom je z hľadiska nižšej recidívy, lepšej kvality života či sexuálnych funkcií tento zákrok výhodnejší (Murphy et al., 2021).

Obliteračný zákrok, kolpokleiza, nezachováva vaginálny kanál. Ide o odobratie epitelu oboch vaginálnych stien a ich znovu aproximovanie pomocou stehov. Výhodou tohto typu operácie je vysoká miera úspešnosti (91 až 100 %) a menšia invazivita oproti iným operáciám. Postup je ale používaný najmä u starších pacientiek, ktoré už nie sú sexuálne aktívne, keďže sa jedná o trvalé uzavretie vaginálneho kanálu. Nezáleží na tom, či má pacientka zachovanú maternicu (LeFort kolpokleiza) alebo je po predošlej hysterektómii (totálna kolpokleiza) (Raju & Linder, 2021; Iglesias & Smithling, 2017).

5.8.2 Konzervatívna liečba - pesaroterapia, fyzioterapia

Konzervatívne možnosti liečby zahŕňajú rehabilitáciu panvového dna, pesaroterapiu, klinické pozorovanie a zníženie známych rizikových faktorov. Cieľom konzervatívnej liečby je zabrániť zhoršeniu prolapsu, pomoc so znížením symptómov a odvrátenie alebo oddialenie potreby chirurgickej intervencie (Hagen & Thakar, 2012).

Pesar je intravaginálna pomôcka, ktorá sa umiestňuje do vaginálneho kanálu. Tvorí tak podporu zostúpeným orgánom a napomáha tak ich návratu bližšie k anatomickej polohe (Raju & Linder, 2021). Pesary sa vyrábajú v rôznych tvaroch a veľkostiach. V súčasnosti sa používa približne 20 modelov, záleží na rozsahu a lokalizácii prolapsu. Vo všeobecnosti ich vieme rozdeliť na podporné a vyplňujúce priestor (Oliver et al., 2011).



Obrázok 12 Vybrané druhy pesarov a ich umiestnenie (Oliver et al., 2011).

Pesaroterapia je indikovaná u žien so symptomatickým prolapsom, u ktorých nie je možné podstúpiť chirurgické riešenie alebo si zákrok neželajú (Raju & Linder, 2021). Zároveň sa pesar môže použiť aj počas čakania na zákrok, aby na istý čas zmiernil príznaky (Zeiger et al., 2022). Často sú pesary predpisované starším ženám. Ošetrojúci lekári ich zvyknú predpisovať aj ženám počas tehotenstva alebo po pôrode. Momentálne je ale len veľmi málo publikovaných dôkazov o tom, do akej miery pesary zohrávajú úlohu v prevencii alebo pri zastavení progresie prolapsu orgánov malej panvy u žien v plodnom veku (Brown et al., 2016). Štúdie (Bai et al., 2005; Fernando et al., 2006; Clemons et al., 2004; Wu et al., 1997) sa zhodujú v tom, že pesaroterapia spôsobuje ústup takmer všetkých príznakov spojených s prolapsom (Oliver et al., 2011). V štúdiu skúmajúcej využitie pesaru v pokročilom štádiu prolapsu a vplyv pesaroterapie na kvalitu života

žien sa ukázala úspešnosť 90,7% vaginálneho pesaru, vysoká spokojnosť s formou liečby a následný vplyv na zlepšenie symptómov a kvalitu života (Zeiger et al., 2022).

Pesaroterapiu bežne zastrešujú gynekológovia, urogynekológovia a špecializované sestry, v posledných rokoch ale narastá záujem o pesary zo strany urogynekologických fyzioterapeutov (Brown et al., 2021). Jasnú načasovanú úlohu a zodpovednosť fyzioterapeuta poskytujúceho manažment pesarov v spolupráci s praktickým lekárom vypracovala University of South Australia v praktickom klinickom guideline (Bø et al., 2023a).

Možnosti fyzioterapie pri prolapse orgánov malej panvy budú popísané v šiestej kapitole. Hlavným cieľom fyzioterapie pri prolapse panvových orgánov je zlepšiť podporu, vytrvalosť a silu svalov panvového dna, a tým zabrániť zhoršeniu prolapsu. Pokiaľ sa nám podarí tieto tri aspekty vytrénovať, môže sa znížiť frekvencia a závažnosť symptómov (Ge et al., 2021).

6 FYZIOTERAPEUTICKÉ VYŠETRENIE

Pre správne nastavenie terapie je dôležité celkové a podrobné vyšetrenie pacientky. Jednotlivým zložkám vyšetrenia pacientky s prolapsom panvových orgánov sú venované nasledujúce kapitoly tejto práce.

6.1 Odber anamnézy

Každé vyšetrenie začína rozhovorom s pacientkou, pri ktorom odoberáme anamnestické údaje a stanovujeme diferenciálnu diagnostiku (Havlíčková, 2017). Okrem bežných otázok ohľadom zdravotného stavu, práce, pohybových aktivít a celkového životného štýlu pacientky je v prípade fyzioterapie panvového dna kladený dôraz na gynekologickú a urologickú anamnézu. Zaujímá nás počet pôrodov či potratov, ich spôsob a prípadné komplikácie, menštruačný cyklus, bolestivosť menštruácie, dyspareunia, užívanie antikoncepcie a v neposlednom rade prekonané či trvajúce infekcie močopohlavného ústrojenstva (Prokešová, 2017).

6.2 Kineziologické vyšetrenie

Pre čo najlepšie vyšetrenie stavu svalov panvového dna, by malo byť pred samotným palpačným vyšetrením urobené celkové kineziologické vyšetrenie alebo aspoň základné statické aj dynamické vyšetrenie panvy (Holaňová et al., 2007). Zameranie kineziologického rozboru by malo byť na vyšetrenie postavenia panvy vo všetkých rovinách, kostrče, sakroiliakálneho skĺbenia a väzivového aparátu (Kolář, 2009).

Pri aspekcii je dôležité si všímať okrem aktívneho pohybu dolných končatín, bedrovej chrbtice a viditeľných symptómov aj postúru pacientky, ortostatiku a chôdzu pacientky. Nesprávne držanie tela môže spôsobovať kompenzačné napätie v oblasti panvového dna (Bordoni et al., 2023).

Palpáciou sa zameriavame na mäkké tkanivá a brušnú stenu. Vyšetrujeme najmä diastázu m. rectus abdominis, reflexné zmeny a aktívne jazvy v palpovaných oblastiach (Kolář, 2009). Palpačné zhodnotenie stavu panvového dna (popísané nižšie) je základnou podmienkou stanovenia správnej diagnózy, optimálneho liečebného postupu a zároveň umožňuje zhodnotiť výsledky terapie (Holaňová et al., 2007).

6.3 Orientačné neurologické vyšetrenie panvového dna

Neurologické vyšetrenie nám poskytne informácie o funkčnom stave inervácie panvového dna.

Začíname vyšetrením kožného čítia v perianogenitálnej oblasti so zameraním na dermatómy S2 až S5. Kvalitu čítia porovnáваме s neurologicky nepoškodenými časťami na tele a zároveň je potrebné si všímať stranové rozdiely. Vo väčšine prípadov sa hodnotí rozlíšenie jemného a ostrého podnetu. Senzitivitu popisujeme pomocou trojstupňovej škály, kde 0 znamená anestézia, 1 odpovedá normálnej citlivosti a abnormálnu senzitivitu zaznačujeme číslom 2 (Holaňová et al. ,2007).

Análny reflex zaisťovaný miešnymi segmentami S4-S5, vyšetrujeme ľahkým podráždením mukokutánneho prechodu v análnej oblasti ostrým predmetom. Viditeľnú kontrakciu análneho zvierača považujeme za pozitívnu odpoveď.

Ako ďalšie vyšetrujeme voľnú kontrakciu análneho sfinkteru na vyzvanie. Ak je pacientka schopná stiahnutie previesť, svedčí to o normálnej funkcii dlhých pyramídových dráh (Holaňová et al. ,2007).

6.4 Vyšetrenie funkčného stavu svalov panvového dna

Samotné vyšetrenie rozdeľujeme na viacero častí. Prvú vykonávame inšpekciu, pri ktorej sa pozeráme na stav perinea, či sú prítomné alebo neprítomné jazvy po epiziotómii. Pri Valsalvovom manévri (maximálne vytlačenie alebo navodenie silného kašľa) sledujeme prítomnosť a stupeň urogenitálnych prolapsov (Hagovská, 2023). Ďalej je pacientka požiadaná o maximálnu kontrakciu svalov panvového dna, tu nás zaujíma pohyb perinea a aktivácia príľahlých povrchových svalov (nie je žiadúce, aby sa počas kontrakcie svalov panvového dna súčasne aktivovali príľahlé svaly ako napríklad m. rectus abdominis, mm. adductori a m. gluteus maximus) (Švojgrová, 2017).

Palpačne je možné panvové dno vyšetriť per vaginam alebo per rectum (Švojgrová, 2017). Vyšetrujeme v ľahu na chrbte a v stoji (Hagovská, 2023).

Bø a Fickenhagen (2003) tak ako aj Frawley a kolektív (2006) zistili, že väčšina pacientov preferuje polohu v ľahu na chrbte. Bø a Fickenhagen (2003) tiež uviedli, že táto poloha je jednoduchšia na štandardizáciu, a preto odporúčajú vyšetrenie v ľahu na chrbte (Bø, 2023a).

Na vyšetrenie svalov panvového dna je všeobecne preferovaná PERFECT schéma, popisujúca viacero dôležitých parametrov :

- P = performance = prevedenie, sila,
- E = endurance = vytrvalosť,
- R = repetitions = opakovania,
- F = fast contractions = rýchle kontrakcie,
- E = elevation = elevácia,
- C = co-contraction = ko-kontrakcie,
- T = timing = časovanie reflexnej kontrakcie (Havlíčková, 2017).

Pri prevedení a sile testujeme schopnosť kontrakcie svalov panvového dna. Na vyhodnotenie sa používa štvorstupňová stupnica:

1. žiadna kontrakcia,
2. slabá kontrakcia,
3. normálna kontrakcia,
4. silná kontrakcia.

Vytrvalosť zisťujeme tak, že vyzveme pacientku, aby maximálne stiahla panvové dno a meriame čas do zoslabnutia. Čas sa uvádza v sekundách (maximálne 10 sekúnd). Skóre opakovania získame tak, že pacientka dostane pokyn opakovať maximálne kontrakcie (dlhé 3 sekundy), my zaznamenávame počet stiahnutí až do únavy alebo do zhoršenia kvality prevedenia.

Podobne je to pri získavaní počtu rýchlych kontrakcií, s rozdielom v dĺžke kontrakcii, ktorá by mala zodpovedať maximálne jednej sekunde. Prítomnosť alebo neprítomnosť elevácie perinea hodnotíme pri maximálnom sťahu svalov panvového dna.

Pri ko-kontrakcii zisťujeme, či sa pri maximálnom stiahnutí vyskytuje či nevyskytuje aj kontrakcia m. transversus abdominis.

Do kolónky časovanie zapisujeme prítomnosť alebo neprítomnosť súčasnej reflexnej kontrakcie svalov panvového dna pri zakašľaní. (Holaňová et al., 2007).

V globále ide o hodnotenie správania panvového dna pri zvýšení vnútrobrušného tlaku, keďže vtedy prichádza k miernej kaudalizácii svalov panvového dna, a tak k excentrickej kontrakcii tejto svaloviny (Havlíčková, 2017).

Pri palpácii svalov per vaginam, môžeme zhodnotiť ich silu pomocou Oxfordskej stupnice. Vyšetrujúci hodnotí schopnosť kontrakcie, prstami zavedenými v pošve s vytváraním tlaku do zadnej steny vagíny oproti rektu. Stupnica popisuje šesť stupňov:

- stupeň 0 = žiaden zášklb,
- stupeň 1 = zášklb pri kontrakcii svalov panvového dna,
- stupeň 2 = slabá kontrakcia,
- stupeň 3 = stredná kontrakcia, mierne nadvihnutie vyšetrovaného prstu,
- stupeň 4 = silná kontrakcia so zvýšeným odporom k prstu,
- stupeň 5 = veľmi silná kontrakcia (Havličková, 2017).

V praxi je na zhodnotenie sily panvového dna fyzioterapeutom táto stupnica používaná najčastejšie (Bø, 2023a).

Palpačne okrem sily hodnotíme aj schopnosť pacientky relaxovať panvové dno, koordináciu svalov panvového dna s dolnými končatinami, symetriu, bolestivosť, poranenia v oblasti svalov panvového dna a aj priemer (tranzverzálny aj anteroposteriorný) urogenitálneho otvoru (Bø, 2023a).

Výhodou palpačného vyšetrenia je rýchlosť a jednoduchosť a ako nevýhodu možno považovať subjektivitu hodnotenia. Keďže je vyšetrenie subjektívne, mal by ho vykonávať skúsený terapeut a na zhodnotenie účinku terapie by mala vstupné a výstupné vyšetrenie robiť tá istá osoba (Holaňová et al., 2007).

Patologické nálezy zvyknú byť hypotonus či hypertonus palpačne dostupných svalov, početné bolestivé lokálne spazmy (trigger points), bolestivý apex kostrče. Funkčným deficitom je neschopnosť voľnej izolovanej kontrakcie či relaxácie panvového dna (súčasne sa aktivujú napríklad adduktory stehien) a v najhorších prípadoch absolútna neschopnosť voľnej aktivity svalov panvového dna (Švojgrová, 2017).

K vyšetreniu svalovej sily môžeme použiť perineometer, ktorý v reakcii na voľné kontrakcie svalov meria zmeny tlaku v pošve (Bordoni et al., 2023). Perineometria využíva snímač tlaku a balónik na sledovanie zmien vnútorného tlaku. Senzor monitoruje tlakové rozdiely vo vaginálnom kanáli (Bø et al., 2017). Objektivizuje silu, vytrvalosť, rýchle kontrakcie a relaxáciu svalov panvového dna v jednotkách výšky vodného stĺpca cmH₂O. Vykonáva sa v litotomickej polohe, s prázdny močovým mechúrom s kondómom na tlakovej sonde. Sondu zavedieme do vagíny alebo konečníka a pacientka vykoná 3 maximálne kontrakcie v dĺžke štyroch sekúnd. Hneď po zavedení je ale dôležité nastavenie pokojového tonusu na 100 cmH₂O (Hagovská, 2023).

Hodnotenie podľa nameraných hodnôt :

- do 10 cmH₂O = slabá kontrakcia,
- 10 – 30 cmH₂O = stredne silná kontrakcia,
- 40 – 60 cmH₂O = silná kontrakcia (Hagovská, 2023).

Ďalšie dostupné prístroje k objektívnej diagnostike panvového dna sú intravaginálny, suprapubický či perineálny ultrazvuk, elektromyografia, magnetická rezonancia a počítačová tomografia. Je na terapeutovi, akú metódu hodnotenia a diagnostiky zvolí (Bordoni et al., 2023).

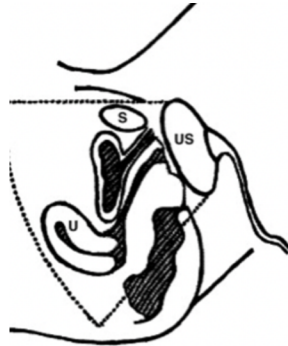
6.5 Diagnostika prolapsu fyzioterapeutom

Vyšetrenie per vaginam vykonávame prostredníctvom 2D perineálneho ultrazvuku alebo inšpekciou a palpáciou pri prevedení Valsalvovho manévra (maximálne zatlačenie pacientky ako pri defekácii) (Hagovská, 2023).

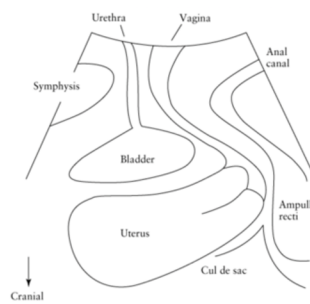
Stupeň zostupu orgánov malej panvy hodnotíme podľa POP-Q klasifikácie alebo podľa Baden-Walkrovho systému, ktorý sa však javí menej praktický a reprodukovateľný (American College of Obstetricians et al., 2019). Vyšetrenie je vhodné vykonávať s prázdny močovým mechúrom a konečníkom pacientky, je dokázané, že náplň močového mechúra ovplyvňuje stupeň zostupu prolapsu (Hagovská, 2023).

Pacientku môžeme vyšetriť v rôznych polohách. Je potrebné zvoliť takú polohu, pri ktorej sa dá prolaps danej pacientky najľahšie dokázať. Možnosti na vyšetrenie sú v ľahu na ľavom boku, na chrbte, v stojci alebo v litotomickej pozícii (pacientka ležiaca na chrbte z flexiou v bedrových kĺboch 90 stupňov a 70 stupňov kolenných kĺboch) (Hagovská, 2023; Bø, 2023a).

Diagnostika pomocou dvojrozmerného transperineálneho/translabiálneho ultrazvuku umožňuje pomerne jednoducho vyhodnotiť stupeň prolapsu. Žena je pri vyšetrení v ľahu na chrbte, s vyprázdneným močovým mechúrom, snímač obalený v latexovom puzdre je umiestnený na perineu v sagitálnej rovine (viď obrázok 13) (Barry & Dietz, 2005).

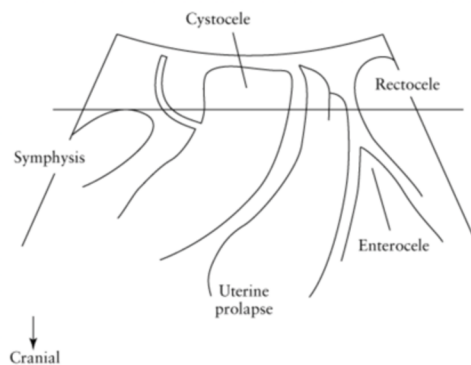


Obrázok 13 Schematické zobrazenie umiestnenia snímača pri 2D ultrazvukovom vyšetrení (Barry & Dietz, 2005)



Obrázok 14 Schematické znázornenie ultrazvukového vyšetrenia (normálna poloha orgánov) (Alqahtani & Lee, 2022).

Závažnosť a rozsah prolapsu panvových orgánov sa najlepšie kvantifikuje oproti horizontálnej čiare vedúcej z posteroinferiorneho okraju symfýzy (viď obrázok 15) (Dietz, 2013).



Obrázok 15 Schematické zobrazenie ultrazvukového vyšetrenia (prolaps orgánov) (Barry & Dietz, 2005).

K hodnoteniu kvality života používame Prolapse quality-of-life questionnaire (P-QOL), ktorý hodnotí symptómy urgencie, urgentnej a stresovej inkontinencie, slabý prúd moču, sťažené močenie, neúplné vymočenie, odkvapkávanie po močení, problémy s vyprázdňovaním, pocit nepohodlia v pošve, bolesti v krížovej oblasti, obmedzenia v spoločenských a každodenných aktivitách, v osobných vzťahoch, kvalitu spánku, pocity depresie, strach a výskyt bolesti. Následne sú v dotazníku otázky týkajúce sa použitia pesaru, či iných pomôcok na zvrátenie prolapsu (dotazník vyplnený pacientkou z kazuistiky - Príloha 1) (Hagovská, 2023).

6.6 Vyšetrenie funkcie hlbokého stabilizačného systému

Vďaka vzpriameniu a bipedálnej lokomócií prišlo u človeka k vývoju zložitejšej komplexnej funkcie panvového dna. Tvorí základňu trupu, plní posturálnu funkciu, zúčastňuje sa na držaní tela a nesie váhu vnútorných orgánov (Skalka, 2002). Svojou funkciou je panvové dno úzko spojené so spodinou ústnej dutiny, hornou hrudnou apertúrou, brániou, brušnou stenou a s hlbokým stabilizačným systémom. Rovnako je významne prepojené aj so stabilizátormi bedier a oblasťou chodila (Hagovská, 2023).

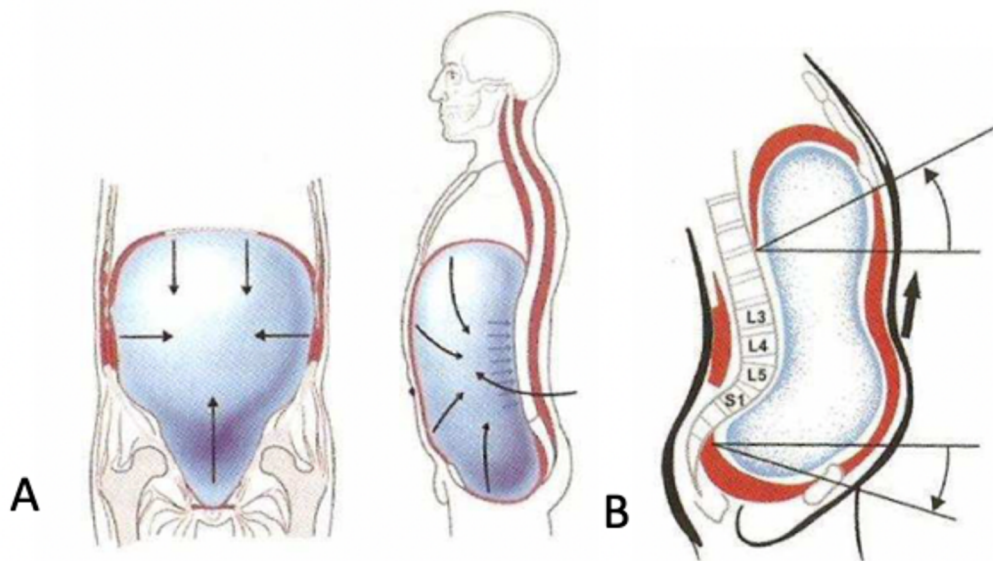
Tieto funkčné vzťahy spomínaných segmentov fungujú obojstranne, a tak môžeme hovoriť o ich vzájomnom podnecovaní sa. Panvové dno, bránica, horná hrudná apertúra so spodinou ústnej dutiny sú horizontálne prepážky, ktoré pre optimálnu funkciu musia spolupracovať. Ak príde k narušeniu funkcie jednej časti, prejaví sa to aj v ďalších dvoch (Skalka, 2002).

Bránica, hlavný inspiračný sval, má ako súčasť hlbokého stabilizačného systému významnú posturálnu funkciu. Cez crus dextrum a crus sinistrum bránica stabilizuje oblasť strednej a dolnej hrudnej chrbtice a pri inkoordinácii nastáva zmena dychového stereotypu. Ďalej sa narušenie funkcie prenáša cez utlmený stabilizačný systém do oblasti panvového dna (Skalka, 2002).

Hlavnou podmienkou správnej aktivácie hlbokého stabilizačného systému bedrovej chrbtice je súhra bránice, panvového dna a brušného svalstva (najmä m. transversus abdominis) na prednej strane a hlbokými erektormi chrbtice (najmä mm. multifidy) na zadnej strane. Pri fyziologickom zapojení sa predozadná os, spájajúca pars sternalis a kostosférický uhol, dostáva do takmer horizontálnej polohy a podobne reaguje nastavením polohy aj panvové dno (viď obrázok). Pokiaľ sa dolná hrudná apertúra nedostatočne rozširuje, bránica reaguje zmenou nastavenia a zošikmí sa jej predozadná os, panvové dno opäť reaguje podobne. Tým dochádza, najmä v thorakolumbálnom prechode, k hypertonickej aktivite paravertebrálnych svalov (viď obrázok). Všetky zložky hlbokého stabilizačného systému sa podieľajú aj na vytváraní

intraabdominálneho tlaku, správne nastavenie jednotlivých segmentov je dôležité pre výsledný silový vektor (Kolář & Lewit, 2005; Kociová, 2008; Palaščáková Špringrová, 2012a).

Pri poruchách panvového dna je teda vhodné vyšetriť aj hlboký stabilizačný systém. Vyšetrujeme aspekciou, palpáciou, orientačne hodnotíme aktívny rozsah pohybu hrudnej a bedrovej chrbtice, stoj na jednej nohe, rozvíjanie všetkých úsekov chrbtice, vykonávame aj základné neurologické vyšetrenie a v neposlednom rade používame špecifické testy na posúdenie funkčnosti hlbokého stabilizačného systému. Tieto testy hodnotia kvalitu a spôsob zapojenia svalov do stabilizačnej funkcie. Používané sú testy vychádzajúce z „austrálskej školy“ a testy vychádzajúce z reflexnej motorickej ontogenézy (Palaščáková Špringrová, 2012a).



Obrázok 16 Fyziologické (A) a patologické (B) zapojenie hlbokého stabilizačného systému (Kociová, 2008).

7 FYZIOTERAPIA PACIENTIEK S PROLAP SOM ORGÁNOV MALEJ PANVY PO PÔRODE

Pohľad fyzioterapeuta pri riešení problémov panvového dna by nemal byť zameraný len lokálne na oblasť panvového dna, ale na celé telo. Tak isto je k úspešným výsledkom terapie potrebná medziodborová spolupráca, pretože v oblasti panvy sa často stretávajú somatické, viscerálne a psychosomatické problémy (Prokešová, 2017; Havlíčková, 2017). Nasledujúce kapitoly prinášajú prehľad možností fyzioterapie k ovplyvneniu štádia zostupu orgánov malej panvy alebo jeho príznakov.

7.1 Zmeny životného štýlu, korekcia dychového stereotypu a korekcia postúry

Intervencie v oblasti životného štýlu môžu pomôcť znížiť vnútrobrušný tlak, a tak zmierniť tlak pôsobiaci na prolapovanú oblasť a predísť zhoršeniu prolapsu. Zahŕňajú rady na zníženie hmotnosti, obmedzenie činností zvyšujúcich intraabdominálny tlak (zdvíhanie ťažkých bremien, kašeľ a iné) či ovplyvnenie prípadnej zápchy (Hagen & Thakar, 2012).

Aktivácia brušného svalstva zvyšuje pri stoju aj aktivitu svalov panvového dna. Pri uvoľnení brušnej steny naopak aktivita svalstva panvového dna klesá (Chmielewska et al., 2015; Sapsford & Hodges, 2001). Možno teda uvažovať, že správne držanie tela a aktivácia brušných svalov sú pre kontinenciu a potrebné napätie svalov panvového dna nevyhnutné (Tim & Mazur-Bialy, 2021).

Panvové dno je prepojené s bránicou (m. rectus abdominis, medzirebrovými a šikmými brušnými svalmi a thorakolumbálnou fasciou). Cyklické pohyby svalov pri dýchaní v špecifických smeroch udržiavajú optimálny brušný tlak. Pokiaľ je nejaká zo spomenutých štruktúr v neustálom napätí, môže to viesť k zvýšeniu intraabdominálneho tlaku a následne k poruchám v dychovom vzore či k dysfunkciám panvového dna. Pre zabezpečenie správnej mechaniky dýchania a intraabdominálneho tlaku je potrebný vhodný tonus svalov a väzov panvového dna (Tim & Mazur-Bialy, 2021). Na základe týchto vzťahov možno predpokladať, že tréning správneho dychového stereotypu môže byť prospešný pri ovplyvňovaní funkcie panvového dna.

7.2 Kegelove cvičenie

Prvá zmienka o fyzioterapii panvového dna sú Kegelove cviky, ktoré predstavil Arnold Kegel v roku 1948. Jeho hlavnou cieľovou skupinou boli práve ženy v popôrodnom období. Pomocou posilňovacích cvikov sa snažil napraviť anatomické odchýlky spôsobené tehotenstvom a samotným pôrodom. Jeho štúdia ukazuje, že tieto cviky môžu slúžiť ako prevencia cystokély, rektokély a močovej inkontinencie (Huang & Chang, 2023).

Samotné cvičenie je zložené zo štyroch častí:

- vizualizácia – uvedenie si anatomických pomerov panvového dna,
- relaxácia – celkové ukľudnenie, snaha o presunutie pozornosti do panvového dna na zníženie napätia v brušnom svalstve,
- izolácia – nácvik správneho sťahu podľa Kegela, odizolovanie kontraktí pošvy a konečníka, pracovať musí samotné panvové dno a nie okolité svaly,
- vlastné posilňovanie – vykonávanie už nacvičených kontraktí, dlhých 1 až 7 sekúnd (Šišáková, 2016).

Pacientka robí buď rýchle, za sebou idúce kontraktie, alebo jednu dlhšiu kontraktiu s dlhšou pauzou. K adaptácii panvového dna na zvýšenie vnútrobrušného tlaku slúžia rýchle kontraktie a pomalými sťahmi žena posilňuje svalstvo panvového dna (Huang & Chang, 2023). Počet opakovaní za deň pacientka postupne zvyšuje (Sikorová, 2006).

Toto cvičenie ale nezohľadňuje ostatné zložky pohybového aparátu, ktoré by sa mohli podieľať na dysfunkcii panvového dna. Zároveň nepracuje s ďalšími funkčnými vrstvami panvového dna, a tak stav nemusí zlepšiť, ale je možnosť, že sa ním prehĺbia dysbalancie v jednotlivých etážach (Holanová & Krhut, 2010)

7.3 Tréning svalov panvového dna

Technika je definovaná ako selektívna kontraktia a relaxácia špecifických svalov panvového dna (Hagovská & Švihra, 2020). Kegel uvádzal, že pri správnom a vhodnom tréningu svalov panvového dna, sa žena naučí udržiavať perineum, močový mechúr a maternicu vo vyššej polohe, príde k zapojeniu svalov panvového dna a pošva sa napne a predĺži (Bø et al., 2022). Dnes existujú 2 hlavné hypotézy mechanizmu efektivity tréningu svalov panvového dna pri prevencii a terapii inkontinencie moču, tiež uvádza, že je možné ich aplikovať aj na terapiu prolapsu orgánov malej panvy (Bø, 2004). Prvá teória hovorí o tom, že ženy sa učia vedome kontrahovať svaly pred a počas zvýšenia vnútrobrušného tlaku (kašeľ, fyzická aktivita)

a pokračujú vo vykonávaní týchto sťahov v daných situáciách, aby zabránili zostupu panvového dna (Bø et al., 2023a). Druhá možnosť je, že ženy sa učia pravidelne silovo cvičiť svaly panvového dna, aby si časom vybudovali vyššiu pevnosť týchto svalov, a tak aj štrukturálnu oporu svalového panvového dna (Bø, 2004). Obe teórie spolu koexistujú, pretože sú založené na anatomickom aj biomechanickom princípe fungovania tejto oblasti (Miller et al., 2001).

Dobrovoľné kontrakcie panvového dna pacientka robí podľa protokolu, ktorý určuje frekvenciu, intenzitu, progresiu a trvanie celkového tréningového obdobia. Program zahŕňa jednu alebo viac sérií cvičení denne. Pacientka ich vykonáva niekoľko dní v týždni po dobu minimálne 8 týždňov. Po uplynutí tohto obdobia je odporúčané pokračovať s udržiavacími cvičeniami pre zabezpečenie dlhodobého trvania účinku (Woodley et al., 2017).

Tréning svalov panvového dna je vhodné vykonávať už počas tehotenstva, môže pôsobiť proti zvýšenému intraabdominálnemu tlaku, zníženému uzavieraciemu tlaku močovej trubice a proti zvýšenej laxicite väzov a fascií v oblasti panvy. Zároveň je trénovaný sval menej náchylný na poškodenie počas pôrodu a je ľahšie ho po poškodení opäť vytrénovať, vďaka vopred naučeným motorickým vzorcom (Bø et al., 2023a).

7.3.1 Vedomé kontrakcie panvového dna/ Bracing / Knack tréning

Úmyselnou kontrakciou svalstva panvového dna („Knack“) pred a počas zvýšenia intraabdominálneho tlaku dochádza k zdvihnutiu panvového dna kranioventrálne smerom, k stlačeniu močovej trubice, konečníka a vagíny (Hedlund et al., 2001).

Keďže je možné naučiť sa držať ruku na ústach pri kašľaní, prichádza do úvahy hypotéza, či je možné naučiť ženy s prolapsom alebo s rizikom prolapsu panvových orgánov vykonávať „Knack“ pred začiatkom a počas jednoduchých činností, ktoré zvyšujú vnútrobrušný tlak, v priebehu bežného dňa. Problémové sú však viacnásobné aktivity s opakujúcimi sa pohybmi (beh, tanec a iné športy), počas ktorých nie je možné neustále vykonávať zámerné kontrakcie svalstva panvového dna (Bø, 2010).

7.3.2 Silový tréning

Ženy po pôrode majú panvové dno kaudálnejšie ako nulipary. Je preukázané, že ženy s prolapsom panvových orgánov majú o 43% menšiu silu a väčšiu atrofiu svalstva panvového dna ako ženy bez prolapsu (DeLancey et al., 2003). Silový tréning môže vybudovať štrukturálnu podporu zdvíhaním panvového dna a zvýšením hypertrofie a pevnosti panvovej oblasti. Autorka uvádza, že keďže sú svaly panvového dna kostrové svaly, odporúčania pre silový tréning by sa

nemali líšiť od odporúčaní na silový tréning iných kostrových svalov u dospelých (tri série 8 až 12 pomalých sťahov blízko maxima, 2-4 dni v týždni) (Bø, 2010).

Problémom však je, že veľa žien nie je schopných vykonávať kontrakcie správne, mnohé z nich napínajú okolité svaly alebo vykonávajú Valsalvov manéver namiesto sťahovania otvorov a zdvihnutia orgánov malej panvy kraniaľným smerom. Preto je dôležité pacientky najprv správne prevedenie naučiť a správne vykonávanie kontrakcie následne kontrolovať (Bø, 2010).

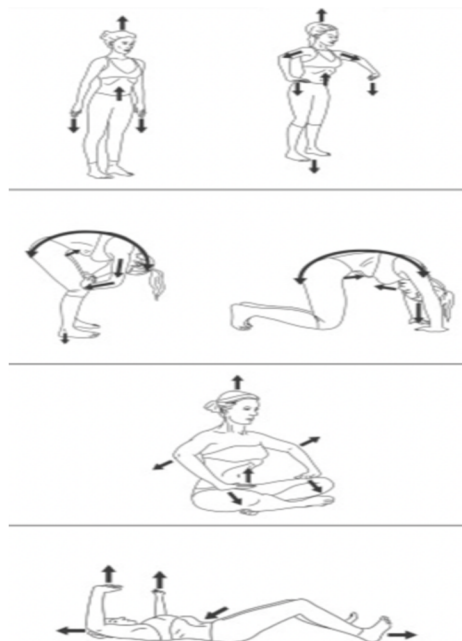
7.4 Hypopresívne cvičenie

Túto techniku vytvoril Marcel Caufriez s cieľom pomôcť ženám po pôrode zotaviť sa z dysfunkcií panvového dna a predchádzať tak komplikáciám, ako je inkontinencia a prolaps panvových orgánov (Soriano et al., 2020). Pozostáva z posturálnych a dychových techník (Katz & Barbosa, 2023). Predpokladá sa, že spoločne vedú k zníženiu intraabdominálneho tlaku. Znížený tlak vedie k reflexnej aktivite svalov brušnej steny a panvového dna (Bø et al., 2023b).

Všetky cvičenia obsahujú tieto tri kroky:

- pomalý nádych bránicou,
- celkový výdych,
- bránicová aspirácia.

Posledný krok privádza brušnú stenu k driekovej chrbtici, čo vedie k posunu bránice smerom hore, a tak údajne prichádza k zníženiu intraabdominálneho tlaku (Stüpp et al., 2011).



Obrázok 17 Ilustrácia základných polôh počas hypopresívneho cvičenia (Chulvi-Medrano et al., 2020).

7.5 PEFLOW

Zhu a kolektív (2022) na základe svojich predchádzajúcich výskumov vytvorili 12 týždňový cvičebný program.

Tréningový program zahŕňajúci aeróbne, odporové, balančné a strečingové cvičenia v kombinácii s tréningom svalov panvového dna sa skladá z desiatich sekcií a trvanie jedného tréningu je približne 60 minút.

- Prvá, zahrievacia časť

Zameriava sa na pacientkine vnímanie kontrakcií panvového dna v rôznych pozíciách tela (stoj, stoj na špičkách, stoj na jednej nohe a chôdza) prostredníctvom „sebaprecitívania“ pohybov panvového dna. Vykonáva rýchlu kontrakciu (1 sekundu) a relaxáciu (2 sekundy) a udržiavaciu kontrakciu a relaxáciu trvajúce 8-10 sekúnd (Zhu et al.,2022).

- Druhá časť

Keďže počas tehotenstva sa postúra ženy mení, prehĺbuje sa lordóza bedrovej chrbtice, zväčšuje sa šírka panvy a mení sa celkové svalové napätie v týchto oblastiach. Žiadúce sú pohyby na zvýšenie mobility a flexibility v oblasti bedrovej chrbtice a panvy, ktoré sú zahrnuté v tejto sekcii cvičenia (Zhu et al.,2022).

- Tretia časť

Dych maximalizuje napätie a silu svalov panvového dna, a preto sa táto sekcia zameriava na tréning pohybov svalov panvového dna v spolupráci s dýchaním (Zhu et al.,2022).

- Časť 4 až 8

Trénujú sa kontrakcie okolitých svalov. Tréning zahŕňa sťahovanie brušných a chrbtových svalov, rovnako sa trénuje sťahovanie bránice a aktivácia okolitých svalov dolnej končatiny (abduktory, extenzory).

- Ďalšie dve sekcie sú zamerané na vychladnutie a ukludnenie po cvičení (Zhu et al.,2022).

7.6 Cvičenie stabilizácie jadra

Ako je vyššie popísané, panvové dno je súčasťou hlbokého stabilizačného systému. Chrbtové a hlboké brušné svalstvo sa sťahuje súčasne s panvovým dnom. Tieto svaly počas pohybu stabilizujú a podporujú chrbticu a orgány malej panvy.

Štúdia porovnávajúca stabilizačné cvičenia a interferenčnú elektrickú stimuláciu na silu svalov panvového dna u žien s prolapsom orgánov malej panvy ukázala, že cvičenie stabilizácie jadra tela bolo účinnejšie. Pacientky vykonávali dolu popísané cviky na jednej terapii desaťkrát, terapia prebiehala trikrát týždenne po dobu 12 týždňov (Embaby et al., 2023).

Obsah cvičení:

- cvičenie brušného svalstva – aktivácia musculus transversus abdominis v ľahu na chrbte,
- cvičenie chrbta – aktivácia muscoli multifidi v ľahu na boku,
- cvičenie panvového dna – sťahovanie vaginálneho a análneho otvoru,
- dychové cvičenie – nácvik bráničného dýchania v ľahu na chrbte (Embaby et al., 2023).

7.7 Elektrostimulácia

Elektrická stimulácia je alternatívna metóda na zvýšenie sily svalov panvového dna, najmä u veľmi oslabených svalov (Li et al., 2020). Lee a Choi uvádzajú, že je vhodná na začiatok liečby panvového dna po pôrode, najmä pokiaľ svaly vykazujú známky prechodnej periférnej parézy (2006). Využívajú sa transvaginálne elektródy priamo stimulujúce tieto svaly. Ďalšou možnosťou je neuromuskulárna stimulácia elektromyogramom, tento spôsob kombinuje pasívnu elektrostimuláciu s aktívnymi kontrakciami (Li et al., 2020). Povrchová stimulácia svalov panvového dna cez coccygofemorálnu časť m. gluteus maximus je nepriama elektrostimulácia (Palaščáková Špringrová, 2012b). Uvádzané parametre vrátane prúdu, trvania impulzu, frekvencie aj tvaru impulzu sa v jednotlivých výskumoch líšia. Ako účinný pri poruchách panvového dna je dokázaný rozsah frekvencie 5 až 50 Hz a 200 až 1000 mikrosekúnd (Li et al., 2020).


Elektrostimulačný prístroj Pericalm, sa používa v spojení s vaginálnou alebo análnou elektródou, prípadne s povrchovými elektródami (Palaščáková Špringrová, 2012b).

7.8 Biofeedback

Často sa tento pojem používa ako klasifikácia inej metódy ako je tréning svalov panvového dna. To je nesprávne, pretože biofeedback nie je sám o sebe liečebný postup, ale len pomôcka (doplnok) k tréningu týchto svalov. Často motivuje pacientky k tréningu to, že samy vidia informácie o kvalite kontrakcií, ktoré vykonávajú (Herderschee et al., 2011).

7.8.1 Biofeedback 2000 x- pert – dvojkanálový

Vaginálna elektróda sa používa na zaznamenávanie kontrakcií svalov panvového dna a povrchová zaznamenáva aktiváciu povrchových svalov, ktorých aktivácia nie je žiadúca. Počas cvičenia pacientka vidí na displeji záznam, a to umožňuje okamžitú korekciu (Bø, 2015; Hagovská, 2023).



Obrázok 18 Análna a vaginálna sonda (https://delarosaresearch.com/uploads/Schu_BFBxPert_Catalog.pdf).

7.8.2 Biofeedback Peritone


Vaginálna sonda sa ako pri predošlom type používa na zaznamenávanie kontrakcií svalov panvového dna. Zelený svetelný signál smerom k hornej časti prístroja zobrazuje silnú kontrakciu a žltý svetelný signál smerom dolu znamená relaxáciu (Hagovská, 2023). Výhodou je aj to, že pacientka si s ním môže cvičiť sama doma a následne ukázať terapeutovi uložené údaje o intenzite a kvalite kontrakcií z domáceho tréningu (Brédová, 2012).



Obrázok 19 Peritone biofeedback zariadenie aj so sondou (<https://www.bebalanced.cz/fyzioterapie-pro-zeny/gynekologicka-fyzioterapie/>).

7.8.3 Biofeedback Perifit

Najmodernejší typ biofeedbacku, pacientka si so sondou zakúpi aj aplikáciu, ktorú si následne nainštaluje do mobilného telefónu. S terapeutom skonzultuje výber cvičebného programu. V aplikácii sa nájdu cvičebné programy na stresovú aj zmiešanú inkontinenciu, prolaps panvových orgánov, hyperaktívny močový mechúr a preventívne programy (v niekoľkých variantoch a úrovniach náročnosti). Je poučená o tom, ako si sama zapne a zavedie sondu. Na začiatku cvičenia je možné zhodnotiť si kvalitu kontrakcie v súvislosti s vnútrobrušným tlakom. Po každom cvičení pacientka uvidí grafické vyhodnotenie sily v gramoch a kvality, koordinácie, vytrvalosti a relaxácie v percentách (Hágovská, 2023).



Obrázok 20 Tréning rôznych typov kontrakcie v aplikácii, grafické vyhodnotenie cvičenia (Hagovská, 2023).



Obrázok 21 Sonda Perifit (Hagovská, 2023).

7.9 Magnetická stimulačná terapia

Výhodou tohto druhu terapie je schopnosť magnetického poľa prechádzať cez oblečenie a netreba tak používať intravaginálnu sondu, čo je pre množstvo pacientiek pohodlné. Magnetická stimulácia depolarizuje motorický nerv a vytvára tak akčný potenciál k spusteniu svalovej kontrakcie (He et al., 2019). Pomocou tejto metódy sú vyvolávané supramaximálne kontrakcie svalov panvového dna, trvajúce niekoľko sekúnd. Takéto kontrakcie nie je človek schopný vyvolať svojou vôľou (González-Isaza et al., 2022).



Obrázok 22 BTL EMSELLA[®] - využívajúca technológiu vysokovýkonného fokusovaného elektromagnetického poľa k stimulácii panvového dna (<https://www.btl.cz/produkty-esteticka-medicina-emsella>).

8 PREHĽAD KONCEPTOV LIEČBY MOČOVEJ INKONTINENCIE

Keďže je močová inkontinencia často sa vyskytujúci symptóm prolapsu panvových orgánov, v nasledujúcej kapitole v krátkosti priblížim fyzioterapeutické postupy zaoberajúce sa týmto problémom.

8.1 Synkinetický prístup a posturálny prístup

Synkinetický prístup nájdeme v rôznych brožúrach v takmer každej gynekologickej a urologickej ambulancii. Využíva kontrakcie veľkých svalových skupín upínajúcich sa v blízkosti panvového dna.

Posturálny prístup vníma panvové dno ako zložku hlbokého stabilizačného systému, zohľadňuje existenciu ďalších zretázaných porúch ovplyvňujúcich panvové dno.

Oba prístupy však prinášajú relatívne malý efekt z toho dôvodu, že pacientka sa nenaučí ovládať panvové dno diferencovane a následne ho nevie použiť v krízových situáciách (Holaňová & Krhut, 2010).

8.2 Rehaspring koncept

Prichádza ku prepojeniu analytických cvikov panvového dna podľa Arnolda Kegela a funkčného tréningu týchto svalov v globálnych vzorcoch. Vychádzajúc z toho, že svaly panvového dna je možné aktivovať pomocou Akrálnej koaktivačnej terapie alebo iných metód na neurofyziologickom podklade (Čaňová, 2019).

Koncept kladie dôraz na vyšetrenie, okrem klasickej anamnézy terapeut odoberá aj podrobnú gynekologickú anamnézu a panvové dno je vyšetrené nie len aspekčne a palpačne v rôznych polohách (pomocou PERF-SMR škály), ale aj ultrazvukom. PERF-SMR škála obsahuje vyšetrenie sily, výdrže, opakovaní a rýchlych kontrakcií panvového dna, podobne ako škála PERFECT. Písmená „SM“ popisujú aktiváciu svalov počas stresových manévrov (kašeľ, smiech, či iné aktivity zvyšujúce vnútrobrušný tlak) a písmeno „R“ hodnotí schopnosť relaxácie svalov panvového dna (Hubáčková, 2021).

Už počas ultrazvukového vyšetrenia je pacientka edukovaná o svojom panvovom dne, ďalej sú pacientke bližšie ozrejmene anatomické štruktúry panvového dna pomocou obrázkov, či 3D modelu panvovej oblasti. Ďalším krokom je poučenie pacientky o patofyziológii močovej inkontinencie (Čaňová, 2019).

Pacientke je navrhnutá terapia a je vybavená potrebnými pomôckami (Pericalm, Peritone alebo rôzne závažia). Pri svalovej sile 0 až 1 odporúča sa elektrostimulácia, pri svalovej sile 2 je

používaný biofeedback a pacientky so svalovou silou 3 až 5 používajú pri tréningu rôzne ťažké závažia. Navrhnutý rehabilitačný plán cvičí pacientka 3 týždne v domácom prostredí. Následne sa po kontrole tréning upravuje a postupne sa zvyšujú nároky na svalstvo panvového dna (Hubáčková, 2021).

8.3 Ostravský koncept

Spája posturálny prístup s nácvikom izolovaných kontrakcií jednotlivých funkčných vrstiev svalov panvového dna. Ako prvé prichádza k edukácii pacientky o anatómii a fyziológii panvového dna a dolného močového traktu.

Kineziologické vyšetrenie zahŕňa klasické kineziologické vyšetrenie a palpačné vyšetrenie funkčného stavu svalov panvového dna.

Terapia je zostavená podľa kineziologického nálezu súčasne s nácvikom schopnosti samostatnej kontrakcie panvového dna. Kontrakcia je postupne nacvičovaná v jednotlivých funkčných vrstvách panvového dna. Ďalším krokom je nácvik izolovanej kontrakcie celého panvového dna a posledným štádiom je vnímanie, že panvové dno je zložkou komplexného stabilizačného celku. Podľa potreby pacientky je do terapie zaradený biofeedback a elektrostimulácia.

Cieľom tohto konceptu nie je len zvyšovanie sily svalov panvového dna, ale celkové zlepšenie funkcie panvového dna, aby prišlo k maximálnemu možnému zaisteniu kontinencie moču. Efekt je možné očakávať najskôr za dva mesiace, maximálny účinok za približne šesť mesiacov (Holanová & Krhut, 2010).

9 METODIKA

Podklady pre vypracovanie bakalárskej práce boli čerpané z českých, slovenských a zahraničných zdrojov. Pre vyhľadávanie boli použité databázy PubMed, Scopus, Google Scholar a ScienceDirect. Pri vyhľadávaní boli použité kľúčové slová ako pelvic organ prolapse, postpartum, childbirth, vaginal delivery, physical therapy, pelvic floor, pregnancy, classification, exercises a risk factors v rôznych kombináciách v závislosti na špecifikách jednotlivých kapitol. Z celkového počtu 181 zdrojov bol 1 slovenský, 35 českých a 145 zahraničných zdrojov.

V práci s niektorými štúdiami bola použitá AI technológia, konkrétne ChatGPT. Pri korekciách anglického textu bola použitá AI technológia, konkrétne Grammarly a DeepL.

10 KAZUISTIKA

10.1 Anamnéza a vstupné vyšetrenie

Iniciály: D.G.

Vek: 25 rokov

BMI: 30,1

Osobná anamnéza:

Pacientka neudáva úrazy ani choroby.

Rodinná anamnéza:

Nie je relevantná.

Pracovná anamnéza:

Detská fyzioterapeutka, fyzicky namáhavá práca.

Sociálna anamnéza:

Žije s manželom a dieťaťom v rodinnom dome.

Farmakologická anamnéza:

Neužíva žiadne lieky

Abusus:

Fajčí už približne 10 rokov (10 cigariet denne). Alkohol pije len príležitostne.

Športová anamnéza:

Športuje rekreačne (bedminton, flyjoga), pred pôrodom športovala aktívne (beh), momentálne ju najmä pri behu obmedzuje stresová inkontinencia.

Gynekologická anamnéza:

Pred tehotenstvom mala pacientka pravidelnú a bezbolestnú menštruáciu. Neužívala antikoncepciu. Pacientka uvádza, že menštruačný cyklus sa jej znova upravil približne polroka po pôrode, momentálne je ale jej menštruačný cyklus výrazne ovplyvnený psychikou a počas stresujúcich období má nepravidelnú, silnú a bolestivú menštruáciu. Pohlavný styk pred pôrodom bez bolesti, od pôrodu bolesti popísané nižšie.

Momentálne ochorenie:

Pacientka bola tehotná jedenkrát, oplodneniu prišlo prirodzeným spôsobom. Spontánny prirodzený pôrod v termíne (v júli 2021), bola vykonaná epiziotómia perinea. Narodený bol donosený novorodenec s hmotnosťou 2950 gramov.

Jazva na perineu sa hojila zle, bola stále aktívna, bolestivá a krvácala. Pacientka popisuje, že k zlepšeniu hojenia jazvy prišlo až pred dvoma mesiacmi po manuálnom uvoľnení oblasti perinea a jazvy urogynekologickou fyzioterapeutkou.

Pár mesiacov po pôrode sa u nej začali vyskytovať symptómy prolapsu (pocit vydutia z vagíny, bolestivosť sakroiliakálneho skĺbenia, stresová inkontinencia, bolestivý pohlavný styk) o prolapse bola informovaná aj svojím gynekológom. Približne rok a pol po pôrode sa príznaky zmiernili samé bez liečby, stále však neodznili úplne. Pacientka pred dvoma mesiacmi začala s aktívnym cvičením panvového dna. Popisuje ale, že kvôli nedostatku času nie je dôsledná.

Pacientka je 2 roky a 9 mesiacov po pôrode, stále sa u nej vyskytuje prolaps zadného kompartmentu, prolapsu predného kompartmentu a známky apikálneho prolapsu. Zo symptómov sa u nej objavuje ponáhlová bolesť v oblasti sakroiliakálneho skĺbenia a bedrovej chrbtice, stresová inkontinencia a bolesti pri pohlavnom styku (pri vstupe do pošvy aj hlbokom prieniku). Bolesti pri pohlavnom styku opisuje najmä v oblasti jazvy na perineu ale vraví, že bolesť pociťuje aj v iných segmentoch vagíny no nie je schopná bližšej identifikácie.

Aspekcia:

- Pohľad zozadu:

Hypertonus horných fixátorov lopatiek (viac na pravej strane), hypertonus paravertebrálnych svalov v oblasti prechodu hrudnej a bedrovej chrbtice. Panva v rovine. Pravá infraglutéálna ryha výraznejšia. Ľavá dolná končatina v miernej vonkajšej rotácii.

- Pohľad z boku:

Predsunuté držanie hlavy, zvýraznená prominencia v oblasti vertebrae prominens. Mierne zvýraznená lordóza v oblasti bedrovej chrbtice. Viditeľné anteverzné postavenie panvy.

- Pohľad spredu:

Viditeľná mierna pretrakcia ramien. Kľúčové kosti sú slabo viditeľné, menej vystúpená je clavicula na pravej strane. Kaudálne rebrá na pravej strane sú mierne vystúpené. Prominencia brušnej steny v oblasti umbilicu, vo vrchnej polovici brušnej steny je laterálny obrys brušnej steny konkávny. Umbilicus je centrovaný, mierne vystúpený. Mierna vonkajšia rotácia ľavej dolnej končatiny.

- Ploska nohy:

Plosky oboch nôh sú široké, palce v normálnom postavení, priečna aj pozdĺžna klenba v normálnom nastavení.

Palpácia:

- Palpačné vyšetrenie bránice: bolestivá na pravej strane
- Vyšetrenie panvy:
 - Topografická body na panvovej kosti sú bilaterálne symetrické.
 - Symfýza: pacientka pociťuje palpačnú bolestivosť
 - Kostrč: palpačne nebolestivá

Vyšetrenie hlbokého stabilizačného systému:

- Bráničný test: Pacientka je schopná aktivovať svaly proti mojej palpácii. Pravá strana je ale v miernej insuficiencii.
 - Test brušného lisu: Pacientka je schopná aktivovať svalové skupiny správne.
 - Extenčný test: Dochádza k najmä zapojeniu paravertebrálnych svalov bez viditeľnej aktivácie laterálnych brušných svalov. Pacientka je po upozornení schopná úpravy.
 - Test flexie trupu: Dochádza k nadmernému zapojeniu musculus rectus abdominis, objavuje sa diastáza nad umbilicom.
(Diastáza ozrejmeneá palpáciou, šírka v oblasti processus xiphoideus, rozostup 2 centimetre, nad umbilicom 2,5 centimetra, v oblasti umbilica 4 centimetre a pod umbilicom je šírka diastázy 2,5 centimetra.)
- Celkové zhodnotenie: hlboký stabilizačný systém je oslabený. Vďaka tomu, že je pacientka fyzioterapeutka vie ako by správne prevedenie testovaných polôh malo vyzeráť, čo mohlo ovplyvniť toto hodnotenie.

Panvové ligamentá:

- ligamentum iliolumbale: bez patológie
- ligamentum iliosacrale: bez patológie
- ligamentum sacrotuberale: bez patológie

Vyšetrenie skrátených svalov:

Vyšetrené boli hamstringy, flexory bedrového kĺbu, musculus piriformis, musculus quadratus lumborum a adduktory bedrového kĺbu. Zistené bolo mierne skrátenie flexorov bedrových kĺbov bilaterálne a mierne skrátenie m. quadratus lumborum na ľavej strane.

Sakroiliakálne sklbenie:

Normálne pruženie v kĺbovom spojení bilaterálne.

Patricková skúška: bilaterálne negatívna

Trendelegburgová skúška: negatívna

Romberg I: negatívny

Romberg II: negatívny

Romberg III: negatívny

Stereotyp abdukcie v bedrovom kĺbe:

Bilaterálne správny stereotyp abdukcie, rovnováha medzi aktiváciou musculus gluteus medialis a musculus tensor fasie latae.

Stereotyp extenzie v bedrovom kĺbe:

Na oboch dolných končatinách sa prvé zapojili ischiokrurálne svaly, potom musculus gluteus maximus, ako tretie sa zapojili kontralaterálne erektory bedrovej chrbtice a posledné homolaterálne erektory bedrovej chrbtice.

Funkčné testy chrbtice so zameraním na lumbálny úsek:

- Schoberová skúška: norma
- Stiborová skúška: norma
- Thomayerová skúška: hypermobilita
- Skúška lateroflexie trupu: bilaterálne norma (o 1,5 centimetra väčší úklon k pravej strane)

Vyšetrenie hypermobility podľa Jandy:

- Skúška rotácie hlavy: norma
- Skúška šálu: bilaterálne pozitívna
- Skúška zapažených paží: bilaterálne pozitívna
- Skúška založených paží: bilaterálne pozitívna (s pravou hornou končatinou kraniálne väčší rozsah)
- Skúška extendovaných laktvov: bilaterálne norma
- Skúška spojených dlaní: bilaterálne norma
- Skúška spojených prstov: bilaterálne norma
- Skúška predklonu: pozitívne (dotyk celými dlaňami)
- Skúška úklonu: bilaterálne norma
- Skúška posadenia na päty: norma

Vyšetrenie dýchania:

- Aspekcia:

V ľahu na chrbte prevažuje brušné dýchanie s rozvíjaním do ventrolaterálneho smeru. V sede a stojí prevažuje horný hrudný typ dýchania. Pacientka je po upozornení schopná korekcie dychovej vlny, laterálneho rozširovania dolných rebier a medzirebrových priestorov.

Vyšetrenie per vaginam (vyšetrenie per rektum nebolo vykonané):

Jazva na perineu po epiziotómii je na ľavej strane, tuhšia, na dotyk stále citlivá. Na pohľad viditeľná mierna rektokéla, pri odhrnutí veľkých pyskov ohanbia a prevedení Valsalvovho manévru sa rektokéla zväčšuje (POP-Q štádium 3). Pri prevedení Valsalvovho manévru sa ukazujú známky zostupu predného kompartmentu (POP-Q štádium 1).

Palpačne je pri zakašlaní cítiť aj mierny zostup krčka maternice.

- PERFECT schéma, vyšetovaná v ľahu na chrbte s pokrčenými dolnými končatinami:
 - P = 2-3/4
 - E = nie je schopná udržať kontrakciu viac ako 4 sekundy
 - R = 4/10
 - F = 4/10
 - E = mierna elevácia panvového dna
 - C = nie
 - T = mierna kontrakcia prítomná
- Zhodnotenie sily panvového dna podľa Oxfordskej stupnice: 3/5.
- Pacientka relaxovala panvové dno na etapy, nebola schopná úplnej relaxácie panvového dna.
- Po nainštruovaní k správnej kontrakcii svalov panvového dna a korekcii dychového stereotypu s aktiváciou musculus transversus abdominis bolo viditeľné zmiernenie zostupu predného aj zadného kompartmentu.

Dotazníkové metódy

Na zhodnotenie kvality života pacientky som použila slovenskú verziu dotazníku P-QOL. Zistené bolo, že zo symptómov prolapsu panvových orgánov pacientku ovplyvňuje počas bežného života najmä bolesť v oblasti sakroiliakálneho skĺbenia a bedrovej chrbtice, stresová inkontinencia pri športe a práci a bolesti počas pohlavného styku (Príloha 1).

10.2 Zhrnutie vyšetrenia

Skúšky hypermobility ozrejmili obojstrannú hypermobilitu v ramenných kĺboch (pozitívne skúšky šálu, zapažených paží a založených paží), ďalej sa hypermobilita prejavila pri Thomayerovej (skúške predklonu). Ostaté skúšky hypermobilitu nepreukázali, preto nemožno vraviť o generalizovanej hypermobilitate.

Prítomnosť horného aj dolného skríženého syndrómu. Viditeľné predsunuté držanie hlavy so zvýraznenou prominenciou vertebrae prominens. Zvýraznená lordóza v oblasti bedrovej chrbtice a panva v anteverznom postavení. Hypertonus paravertebrálnych svalov v thorakolumbálnom prechode a horných fixátorov lopatiek (najmä na pravej strane). Mierne skrútenie flexorov bedrového kĺbu a m. quadratus lumborum obojstranne. Stiahnutá bránica a dysfunkčné panvové dno, prevaha zapojenia m. rectus abdominis, diastáza brušných svalov (najširšia v oblasti umbilicu).

Bolestivá jazva na perineu, značné oslabenie svalov panvového dna, aspekciou a palpáciou ozrejmiený prolaps najmä zadného kompartmentu a známky mierneho zostupu predného kompartmentu a maternice.

10.3 Ciele terapie

- Korekcia postúry pacientky:
 - uvoľnenie hypertonických a skrútených svalov,
 - nácvik správnej aktivácie hlbokého stabilizačného systému,
 - posilnenie oslabených svalov.
- Posilnenie svalov panvového dna a nácvik vedomej kontrakcie panvového dna, pri zvýšení vnútrobrušného tlaku.
- Zlepšenie hojenia jazvy na perineu.
- Korekcia dychového vzoru pacientky.

10.4 Krátkodobý rehabilitačný plán

- Mäkké a mobilizačné techniky:
 - Uvoľnenie hypertonických horných fixátorov lopatiek, skrútených flexorov bedrového kĺbu a m. quadratus lumborum na oboch stranách pomocou postizometrickej relaxácie a zaučenie k autoterapii.
 - Uvoľnenie fascií v oblasti krku a chrbta.
 - Ošetrovanie bránice presúrou.

- Ošetrenie panvového dna per rectum.
- Manuálne ošetrenie jazvy na perineu.
- Kinezioterapia:
 - Korekcia postúry a tréning napriamenia chrbtice, posilnenie hlbokých flexorov krku.
 - Reedukácia dychového vzoru.
 - Silový tréning panvového dna s biofeedbackom (pacientka vlastní Perifit) na posilnenie svalstva panvového dna a zlepšenie výdrže v kontrakcii.
 - Nácvik vedomej kontrakcie panvového dna pri zvýšení intraabdominálneho tlaku.
 - Posilnenie a nácvik správnej aktivácie hlbokého stabilizačného systému, s dôrazom kladeným aj na správne zapojenie panvového dna.
 - Edukácia pacientky k správne zdvíhaniu a manipulácii s bremenami.
- Fyzikálna terapia:
 - Stimulačná magnetoterapia k posilneniu svalstva panvového dna.
- Pomôcky: biofeedback Perifit

10.5 Dlhodobý rehabilitačný plán

- Postupné zvyšovanie intenzity už naučených cvikov.
- Pridanie vaginálnych závaží k tréningu posilňovania svalov panvového dna.
- Zahrnutie aeróbného tréningu do terapie a postupný návrat k športovým aktivitám, na ktoré bola pacientka zvyknutá pred pôrodom.

11 DISKUSIA

Tehotenstvo je krásne obdobie v živote ženy, no v ženskom tele prichádza k množstvu zmien, na ktoré sa musí adaptovať v relatívne krátkom čase.

Ženské panvové dno zohráva v tomto období významnú úlohu. Tvorí podporu pre vyvíjajúci sa plod a panvové orgány ženy. Čelí veľkému nárastu intraabdominálneho tlaku nárastom hmotnosti a maternice. Prebiehajúce fyziologické, anatomické, biomechanické a hormonálne zmeny menia jeho fungovanie a postupne je nimi pripravené na priebeh samotného pôrodu (Halaška, 2004; Roztočil, 2008; Juliato, 2020).

Pri vaginálnom pôrode je panvové dno vystavené extrémnym podmienkam. Natiahnutie väzivových, svalových, nervových a fasciálnych štruktúr, vedie k funkčným aj anatomickým zmenám.

Sze a kolektív (2002) uvádzajú, že pôrod cisárskym rezom počas aktívneho pôrodu nebolo možné považovať za ochranný zostup panvových orgánov, na základe čoho môžeme uvažovať o tom, že k poraniam panvovej opory prichádza už počas prvej doby pôrodnej.

Priechod hlavičky, a teda druhá doba pôrodná je však pre panvové dno najnáročnejšia. Potvrzuje to fakt, že m. levator ani je pri prechode hlavičky najviac natiahnutý (najmä v strednej časti) a u prvoroďčiek až v 15 až 36 % prípadoch prichádza počas druhej doby pôrodnej k jeho natrhnutiu (González et al., 2017).

Poruchy panvového dna spôsobené tehotenstvom a pôrodom vieme rozdeliť na reverzibilné a ireverzibilné. Ireverzibilné porušenia sa neupravajú v priebehu prvého roka po pôrode a vedú k rozvoju dysfunkcií.

Jednou z možných dysfunkcií panvového dna po pôrode je zostup orgánov malej panvy. Prolaps genitálnych orgánov je charakterizovaný ako zostup jednej alebo viacerých panvových štruktúr z normálnej anatomickej polohy smerom nadol (Merga et al., 2023). Urogenitálny prolaps klasifikujeme podľa stupňa anatomickej deformácie, poškodeného miesta a predpokladaných postihnutých vnútorných orgánov (Persu et al., 2011).

Štádium prolapsu môžeme hodnotiť buď systémom POP-Q, alebo Baden-Walkrovým systémom. (American College of Obstetricians et al., 2019). Tak ako uvádzajú autori (American College of Obstetricians et al., 2019; Persu et al., 2011) aj podľa môjho názoru je v praxi lepšie využiteľný a reprodukovateľný systém POP-Q. Poskytuje opis topografie vagíny a pomocou jasne vymedzených pravidiel je možné opísať lokalizáciu a štádium zostupu panvových orgánov.

Rovnako sa stotožňujem s názorom Persu a kolektívu (2011), že problémom terminológie popisujúcej presnú anatomickú lokalizáciu prolapsu je to, že často nie je možné s istotou určiť

presne zostúpené štruktúry, nachádzajúce sa za vaginálnou stenou. Je teda lepšie používať opis zostupu troch kompartmentov (predný, stredný/apikálny a zadný).

Príčina prolapsu orgánov malej panvy je multifaktorálna, pričom tehotenstvo a pôrod sú najčastejšie uvádzané rizikové faktory (Weintraub et al., 2020; Vergelt et al., 2015). Musculus levator ani a väzivový aparát panvy zabezpečujú podporu a stabilitu panvových orgánov. Tehotenstvo a pôrod môžu tieto štruktúry oslabiť alebo poškodiť (Espino-Albela et al., 2022).

Napriek tomu, že štúdie porovnávajúce vplyv vaginálneho pôrodu a cisárskeho rezu na rozvoj prolapsu, ukazujú nižší výskyt prolapsu u žien po pôrode cisárskym rezom (Quiroz et al., 2010; Yeniel et al., 2013; Anonym, 2000). O tom, že je možné považovať pôrod cisárskym rezom za úplne ochranný faktor vzniku a rozvoja, nemôžeme hovoriť. Cisárskym rezom je možné predísť vystaveniu panvového dna extrémnym podmienkam naň vyvinutými počas vaginálneho pôrodu, a tak vylúčiť riziká možných popôrodných zranení. Ako je vyššie popísané už počas samotného tehotenstva prichádza v ženskom tele k mnohým zmenám ovplyvňujúcim podporu a pevnosť panvového dna. Teda môžeme povedať že, vaginálny pôrod so sebou nesie väčšie riziko rozvoja zostupu panvových orgánov ako pôrod cisárskym rezom, no samotným cisárskym rezom nemožno vylúčiť rozvoj prolapsu orgánov malej panvy ako následok zmien v ženskom tele počas tehotenstva. Tento názor podporujú aj tvrdenia a zistenia autorov Whitcomb et al., (2009); Bozkurt et al., (2014); Vergeldt et al., (2015); Stroaeder et al., (2021); Schulten et al., (2022). Zároveň ako uvádza Vergeldt a kolektív (2015) je nutné myslieť na to, že cisársky rez je chirurgický výkon, zasahujúci do ženského tela a nesie so sebou ďalšie následky, či prípadné komplikácie.

Keďže lokalizácia aj rozsah zostupu panvových orgánov môže byť rôzny, nesie so sebou aj rôznorodé klinické prejavy. Napriek pomerne vysokej prevalencii v spoločnosti, subjektívne prolaps panvových orgánov vníma len malé percento žien. Výskyt symptómov prolapsu sa však zvyšuje priamoúmerne s vekom (Weintraub et al., 2020; Wu et al. 2014).

McLeod a Lee (2023) tvrdia, že sa príznaky začnú vyskytovať pokiaľ vydutie presiahne 0,5 cm za vaginálny otvor.

Autori (Haylen et al., 2010; Collins et al., 2021; McLeod & Lee, 2023) uvádzajú symptómy spojené s vaginálnym nepohodlím, problematickým udržovaním alebo vyprázdňovaním moču a obsahu čriev.

Haylen a kolektív (2010) popisuje viac symptómov ako ostatní autori a k príznakom prolapsu panvových orgánov pripisuje aj zvýšenú ťažobu a ťah suprapubickej a panvovej oblasti, bolesť chrbta v sakrálnej oblasti, či krvácanie, výtok a infekciu vagíny súvisiace s ulceráciou

prolapsovanej časti. Tiež popisuje zhoršenie vnímania symptómov v závislosti na polohe tela a vykonávanej aktivite. Potvrďuje to aj opis subjektívneho vnímania prolapsu panvových orgánov pacientkou v kazuistike, uvádza zlepšenie symptómov pri vylúčení pôsobenia gravitácie (pri ľahu na chrbte).

Výber liečebnej stratégie je založený na pacientkinom opise problému, symptómoch a stupni ťažkostí (Raju & Linder, 2021). Ako popisujem v práci liečba môže byť chirurgická alebo konzervatívna.

Táto práca bola zameraná na možnosti fyzioterapie ako konzervatívnej liečby prolapsu orgánov malej panvy, preto sa bližšie budem venovať rozboru zistení o účinnosti fyzioterapeutickej intervencie pri problematike prolapsu panvových orgánov.

Netreba zabúdať na to, že je dôležité poučenie pacientky o tom, čo zvyšuje intraabdominálny tlak a ako môže zmierniť tento tlak pôsobiaci na prolapsovanú oblasť, a tak predísť zhoršeniu štádia zostupu. Poučenie o správnom zdvíhaní bremien, odporúčenie zmien životného štýlu a úprava postúry a korekcia dychového stereotypu môže viesť k navodeniu správnej funkcie a aktivácie svalov panvového dna (Chmielewska et al., 2015; Sapsford & Hodges, 2001; Tim & Mazur-Bialy, 2021).

Ženy s prolapsom panvových orgánov v štádiu II a viac (POP-Q) majú o 40-62 % nižšiu silu, o 53% nižšiu vytrvalosť svalov panvového dna a nižší vaginálny tlak v porovnaní s normou (Bø et al. 2022). Toto tvrdenie potvrďuje aj výsledok vyšetrenia pacientky z kazuistiky. Vyšetrenie funkčného stavu panvového dna pacientky, zhodnotené schémou PERFECT, ukázalo oslabenie svalov panvového dna o takmer polovicu a výrazné zhoršenie vytrvalosti svalov panvového dna oproti norme. Možno teda uvažovať nad tým, že zvýšením sily a vytrvalosti svalov panvového dna je možné ovplyvniť prolaps panvových orgánov.

Tréning svalov panvového dna sa ukazuje ako účinná metóda v bežnej populácii žien s prolapsom. Medzinárodná urogynecologická konzultácia dospela k záveru, že tréning svalov panvového dna je vhodné zaradiť ako prvú voľbu na liečbu prolapsu (v štádiu 1 až 3) (Bø et al. 2022). Rovnako Li a kolektív (2016) vo svojej metaanalýze porovnávali 13 štúdií skúmajúcich vplyv tréningu svalov panvového dna na prolaps orgánov malej panvy. Dokázali úspešnosť cvičenia pri subjektívnom zlepšení vaginálnych, močových aj črevných príznakov, ale aj vplyv na objektívne zlepšenie štádia zostupu orgánov u žien.

Bø a kolektív (2023a) uvádzajú, že využívanie tréningu svalov panvového dna ako doplnku k chirurgickej liečbe nemá významné benefity.

Možnosť ovplyvnenia štádia zostupu panvových orgánov alebo jeho symptómov pomocou dychových cvičení nie je zrejmé. Autori sa nezhodujú. Katz a Barbarosa (2023) uvádzajú,

že hypopresívne cvičenie sa ukazuje ako účinné pri zlepšovaní sily a tonusu svalov panvového dna a znižuje symptómy močovej inkontinencie aj prolapsu panvových orgánov.

Naopak Bø a kolektív (2023a) uvádzajú, že hypopresívne cvičenia a aj iné dýchacie cvičenia sa ukazujú ako neúčinné, rovnako sa nepreukázalo ani zvýšenie účinku tréningu svalov panvového dna pridaním hypopresívnych techník ani iných dychových techník.

Osobne sa prikláňam k názoru, že dychové cvičenia môžu pomôcť účinku tréningu svalov panvového dna, a tak podporiť zlepšenie prolapsu panvových orgánov. Keďže je panvové dno funkčne prepojené s brániou, hlavným nádychovým svalom a navzájom sa podnecujú.

Čo sa týka popôrodného prolapsu, Deffieux a kolektív (2015) uvádzajú, že tretina žien po pôrode má prolaps orgánov malej panvy, u niektorých príde k spontánnej anatomickej korekcii, ale až u 90 % sa prvky prolapsu vyskytujú aj 12 mesiacov po pôrode, len 12 % z nich ale uvádza symptómy s ním spojené. Potvrzuje to aj Sigurdardottir a kolektív (2023), ktorí uvádzajú, že u väčšiny prvorodičiek dochádza počas prvého roka po pôrode k poklesu príznakov aj bez tréningu panvového dna. Tieto tvrdenia do istej miery súhlasia aj s tvrdením pacientky z praktickej časti práce, že do približne 12 mesiacov po pôrode sa intenzita príznakov bez akejkoľvek terapeutickkej intervencie zmenšila. Počas toho obdobia (do roku po pôrode) je len málo dôkazov o tom, ako ovplyvňuje tréning svalov panvového dna symptómy a štádium prolapsu. Dostupné zdroje však ukazujú, že samotný tréning panvového dna je v popôrodnom období menej účinný než jeho spojenie s biofeedbackom, elektrickou stimuláciou alebo pulznou magnetickou stimuláciou.

Bø a kolektív (2015) nezistili zlepšenie symptómov prolapsu panvových orgánov, pri štvormesačnom skupinovom cvičení panvového dna, šesť mesiacov po pôrode.

Naopak výskum, porovnávajúci rozdiel medzi skupinou cvičiacou panvové dno a skupinou kombinujúcou tréning panvového dna a nízkonapäťovú nízkofrekvenčnú elektrickú vaginálnu stimuláciu tri mesiace po pôrode, zistil významné rozdiely v prospech skupiny s kombinovanou terapiou (Yang et al., 2017).

Rovnako Sun a kolektív (2015) svojím výskumom odhaľujú pozitívne výsledky tréningu svalov panvového dna s biofeedbackom v kombinácii s elektrickou stimuláciou (12 týždňov po pôrode).

Zhong a kolektív (2021) skúmali vplyv funkčného cvičenia panvového dna s biofeedbackom a elektrickou stimuláciou u žien po pôrode prolapsom (POP - Q štádium I a II), ukázalo sa, že táto kombinácia vie výrazne pomôcť v zlepšení prolapsu v POP-Q štádiu I, naopak u žien s vyšším stupňom zostúpenia panvových orgánov sa neobjavil žiaden zjavný terapeutický účinok tejto kombinácie.

Zhao a kolektív (2024) sledovali efekt štruktúrovaného tréningu panvového dna, zahŕňajúceho kontrakcie svalov panvového dna, biofeedback a elektrickú stimuláciu vo včasnom popôrodnom období a zistili, že vie výrazne ovplyvniť symptómy prolapsu, ale nemá výrazný účinok na zmenu štádia zostupu orgánov malej panvy.

Momentálne dôkazy teda zatiaľ ukazujú na možnosť ovplyvnenia príznakov prolapsu orgánov malej panvy v popôrodnom období pomocou kombinácie tréningu svalov panvového dna, elektrickej stimulácie a biofeedbacku, nedokazujú ale možnosť ovplyvnenia štádia prolapsu v tomto období.

Xu a kolektív (2023) ale nedávnym výskumom dokazujú, že liečba panvového dna magnetickou stimuláciou v kombinácii s tréningom svalov panvového dna má významný terapeutický účinok pri dysfunkciách panvového dna po pôrode. Vedie k zlepšeniu svalovej sily panvového dna a aj k zlepšeniu štádia prolapsu panvových orgánov.

Možno teda vyvodiť záver, že k najúčinnjším možnostiam ovplyvnenia zostupu panvových orgánov patrí tréning svalov panvového dna, v období prvého roku po pôrode je jeho efekt výrazne väčší v kombinácii s elektrickou stimuláciou a biofeedbackom alebo kombinácia s magnetickou pulznou stimuláciou svalov panvového dna. Funkciu panvového dna však môže ovplyvňovať viacero faktorov (postúra, stereotyp dýchania, a podobne), preto teda nesmieme zabúdať aj na komplexný pohľad na ženské telo.

12 ZÁVER

Počas tehotenstva a pôrodu prichádza k viacerým zmenám ženského tela aj organizmu. Tieto anatomické, biomechanické, hormonálne a fyziologické zmeny menia štruktúru a fungovanie ženského panvového dna. Nie len panvové dno ale aj iné časti tela sú počas tehotenstva vystavované zmenám, ktoré sa dejú v relatívne krátkom čase. Fyzioterapia zameraná na ženy tehotné či ženy v pred a po pôrodnom období by mala brať do úvahy všetky tieto aspekty a pristupovať k prevencii a riešeniu problémov panvového dna holisticky. Rovnako dôležitá je aj edukácia pacientky v tehotenstve a po pôrode, aby zanedbaním svojho panvového dna nespôsobil rozvoj alebo zhoršenie dysfunkcií tejto oblasti.

Prolaps orgánov malej panvy je jednou z viacerých dysfunkcií panvového dna, ktorá sa môže po pôrode vyskytnúť. Jeho priebeh môže byť asymptomatický alebo so sebou môže niesť viaceré príznaky (inkontinencia moču, fekálna inkontinencia, bolesti chrbta, vaginálny diskomfort). Počas prvého roku po tehotenstve môže prísť k spontánnemu vymiznutiu príznakov prolapsu aj prolapsu samotného. Napriek tomu, že zatiaľ nie je veľa dôkazov o tom či je možné v období prvého roku najmä po pôrode ovplyvniť prolaps pánových orgánov pomocou intervencie fyzioterapeuta, fyzioterapeutické metódy vedú efektívne pomôcť pri zvýšení svalovej sily a vytrvalosti panvového dna, a tak môžu ovplyvniť aj zníženie symptómov prolapsu aj jeho štádium. Tréning svalov panvového dna v spojení s biofeedbackom a metódami fyzikálnej terapie sa ukazujú ako najúčinnšie.

Možnosti a účinky fyzioterapie v úlohe manažmentu popôrodného prolapsu panvových orgánov sú stále málo preskúmané. Rovnako je málo dôkazov o možnom účinku fyzioterapie prolapsu panvových orgánov z dlhodobého hľadiska. Preto je dôležité, aby sa v tejto oblasti ešte odborná verejnosť venovala tomuto problému pozornosť.

13 SÚHRN

Táto bakalárska práca zhrňuje problematiku prolapsu orgánov malej panvy po pôrode a možnosti jeho ovplyvnenia pomocou fyzioterapie. Cieľom je podať informácie o samotnom prolapse panvových orgánov a metódach pomocou, ktorých je možné ho ovplyvniť.

Teoretická časť popisuje anatómiu a kineziológiu panvy a panvového dna. Zvýrazňuje funkčný význam panvového dna pri vytváraní podpory pre panvové orgány. V skratke je popísané tehotenstvo a priebeh pôrodu, ich vplyv na panvové dno s prehľadom popôrodných poranení v tejto oblasti. Ďalej je popísaný samotný prolaps panvových orgánov, jeho klasifikácia, rizikové faktory, možnosti liečby, klinické prejavy a ich vplyv na kvalitu života žien. Posledné dve teoretické časti sa hlbšie zameriavajú na úlohu fyzioterapeuta pri diagnostike panvového dna a prolapsu a možnosti ovplyvnenia prolapsu orgánov malej panvy pomocou fyzioterapie.

Praktická časť zahŕňa kazuistiku pacientky so symptomatickým viacúrovňovým prolapsom orgánov malej panvy rozvinutým po prirodzenom pôrode. Súčasťou kazuistiky je vstupné vyšetrenie pacientky a následný návrh terapie.

14 SUMMARY

This bachelor thesis summarizes the problem of prolapse of the pelvic organs after childbirth and the possibilities of its influence by physiotherapy. The aim is to give information about the pelvic organ prolapse and how it can be influenced.

The theoretical part describes the anatomy and kinesiology of the pelvis and pelvic floor. It highlights the functional importance of the pelvic floor in providing support for the pelvic organs. Pregnancy and the course of labour are briefly described and their impact on the pelvic floor with a review of postpartum injuries in this area. The next part describes pelvic organ prolapse itself, pelvic organ prolapse classification, risk factors, treatment options, clinical manifestations, and their impact on women's quality of life.

The last two theoretical sections delve deeper into the physiotherapist's role in diagnosing pelvic floor and pelvic organ prolapse and the possibilities of influencing pelvic organ prolapse with physiotherapy.

The practical part includes a case report of a patient with symptomatic multilevel pelvic organ prolapse developed after vaginal childbirth. The case report includes the initial examination of the patient and the subsequent therapy proposal.

15 REFERENČNÝ ZOZNAM

- Aboseif, C., & Liu, P. (2022). Pelvic Organ Prolapse. In *StatPearls*. StatPearls Publishing.
- Akmel, M., & Segni, H. (2012). Pelvic organ prolapse in Jimma university specialized hospital, southwest Ethiopia. *Ethiopian journal of health sciences*, 22(2), 85–92.
- Allen, R. E., Hosker, G. L., Smith, A. R., & Warrell, D. W. (1990). Pelvic floor damage and childbirth: a neurophysiological study. *British journal of obstetrics and gynecology*, 97(9), 770–779. <https://doi.org/10.1111/j.1471-0528.1990.tb02570.x>
- Alqahtani, M. A., & Lee, S. R. (2022). Translabial ultrasound for pelvic organ prolapse. *Obstetrics & Gynecology Science*, 66(2), 69-75. <https://doi.org/10.5468/ogs.22227>
- American College of Obstetricians and Gynecologists and the American Urogynecologic Society, & INTERIM UPDATE: This Practice Bulletin is updated as highlighted to reflect the US Food and Drug Administration order to stop the sale of transvaginal synthetic mesh products for the repair of pelvic organ prolapse. (2019). Pelvic Organ Prolapse. *Female pelvic medicine & reconstructive surgery*, 25(6), 397–408. <https://doi.org/10.1097/SPV.0000000000000794>
- Anonym. (2000). Risk factors for genital prolapse in non-hysterectomized women around menopause. Results from a large cross-sectional study in menopausal clinics in Italy. Progetto Menopausa Italia Study Group. *European Journal of Obstetrics, Gynecology, and Reproductive Biology*, 93(2), 135–140.
- Ashton-Miller, J. A., Howard, D., & DeLancey, J. O. (2001). The functional anatomy of the female pelvic floor and stress continence control system. *Scandinavian journal of urology and nephrology. Supplementum*, (207), 1–125. <https://doi.org/10.1080/003655901750174773>
- Bai, S. W., Yoon, B. S., Kwon, J. Y., Shin, J. S., Kim, S. K., & Park, K. H. (2005). Survey of the characteristics and satisfaction degree of the patients using a pessary. *International urogynecology journal and pelvic floor dysfunction*, 16(3), 182–186. <https://doi.org/10.1007/s00192-004-1226-9>
- Barber, M. D., & Maher, C. (2013). Epidemiology and outcome assessment of pelvic organ prolapse. *International urogynecology journal*, 24(11), 1783–1790. <https://doi.org/10.1007/s00192-013-2169-9>
- Barber, M. D., Maher, C. (2013). Epidemiology and outcome assessment of pelvic organ prolapse. *International Urogynecology Journal*, 24, 1783–1790. <https://doi.org/10.1007/s00192-013-2169-8>

- Barjon, K., & Mahdy, H. (2023). Episiotomy. In *StatPearls*. StatPearls Publishing.
- Barral, J. P., & Mercier, P. (2006). *Viscerální terapie*. Zpleťal Stanislav.
- Barry, C., & Dietz, H. P. (2005). The use of ultrasound in evaluation of pelvic organ prolapse. *Gynecological Practice*, 5(3), 182-195. <https://doi.org/10.1016/j.rigp.2005.06.004>
- Berger, M. B., Ramanah, R., Guire, K. E., & DeLancey, J. O. (2012). Is cervical elongation associated with pelvic organ prolapse?. *International urogynecology journal*, 23(8), 1095–1103. <https://doi.org/10.1007/s00192-012-1747-6>
- Binder, T. (2011). *Porodnictví*. Karolinum
- Bø, K., & Finckenhagen, H. B. (2003). Is there any difference in measurement of pelvic floor muscle strength in supine and standing position?. *Acta Obstetricia et Gynecologica Scandinavica*, 82(12), 1120-1124. <https://doi.org/10.1046/j.1600-0412.2003.00240.x>
- Bø K. (2004). Pelvic floor muscle training is effective in treatment of female stress urinary incontinence, but how does it work?. *International urogynecology journal and pelvic floor dysfunction*, 15(2), 76–84. <https://doi.org/10.1007/s00192-004-1125-0>
- Bø, K. (2010). Can pelvic floor muscle training prevent and treat pelvic organ prolapse?. *Acta Obstetricia et Gynecologica Scandinavica*, 89(12), 1504-1514. <https://doi.org/10.1080/00016340500486800>
- Bø, K., Hilde G, Staer-Jensen J, Siafarikas F, Tennfjord MK, Engh ME. (2015). Postpartum pelvic floor muscle training and pelvic organ prolapse--a randomized trial of primiparous women. *American Journal of Obstetrics and Gynecology*, 212(1), 38 e1–7. <https://doi.org/10.1016/j.ajog.2014.06.049>.
- Bø, K., Frawley, H. C., Haylen, B. T., Abramov, Y., Almeida, F. G., Berghmans, B., Bortolini, M., Dumoulin, C., Gomes, M., McClurg, D., Meijlink, J., Shelly, E., Trabuco, E., Walker, C., & Wells, A. (2017). An International Urogynecological Association (IUGA)/International Continence Society (ICS) joint report on the terminology for the conservative and nonpharmacological management of female pelvic floor dysfunction. *International urogynecology journal*, 28(2), 191–213. <https://doi.org/10.1007/s00192-016-3123-4>
- Bø, K. (2020). Physiotherapy management of urinary incontinence in females. *Journal of Physiotherapy*, 66. <https://doi.org/10.1016/j.jphys.2020.06.011>
- Bø, K., Anglès-Acedo, S., Batra, A., Brækken, I. H., Chan, Y. L., Jorge, C. H., Kruger, J., Yadav, M., & Dumoulin, C. (2022). International urogynecology consultation chapter 3 committee 2; conservative treatment of patient with pelvic organ prolapse: Pelvic floor muscle training. *International urogynecology journal*, 33(10), 2633–2667. <https://doi.org/10.1007/s00192-022-05324-0>

- Bø, K., Berghmans, B., Mørkved, S., & Van Kampen, M. (2023). Evidence-Based Physical Therapy for the Pelvic Floor: Bridging Science and Clinical Practice (3rd ed.). Elsevier.
- Bø, K., Driusso, P., & Jorge, C. H. (2023). Can you breathe yourself to a better pelvic floor? A systematic review. *Neurourology and urodynamics*, 42(6), 1261–1279. <https://doi.org/10.1002/nau.25218>
- Bordoni, B., Sugumar, K., & Leslie, S. W. (2023). Anatomy, Abdomen and Pelvis, Pelvic Floor. In *StatPearls*. StatPearls Publishing.
- Bozkurt, M., Yumru, A. E., & Şahin, L. (2014). Pelvic floor dysfunction, and effects of pregnancy and mode of delivery on pelvic floor. *Taiwanese journal of obstetrics & gynecology*, 53(4), 452–458. <https://doi.org/10.1016/j.tjog.2014.08.001>
- Brédová, P. (2012). Rehabilitační program u inkontinence, volba pomůcek. *Florence - Odborný časopis pro ošetrovatelství a ostatní zdravotnické*. Dostupné z <https://www.florence.cz/odborne-clanky/recenzovane-clanky/rehabilitac-ni-program-u-inkontinence-volba-pomu-cek/>
- Brown, L. K., Fenner, D. E., DeLancey, J. O., & Schimpf, M. O. (2016). Defining Patient Knowledge and Perceptions of Vaginal Pessaries for Prolapse and Incontinence. *Female pelvic medicine & reconstructive surgery*, 22(2), 93–97. <https://doi.org/10.1097/SPV.0000000000000252>
- Brown, C. A., Pradhan, A., & Pandeva, I. (2021). Current trends in pessary management of vaginal prolapse: a multidisciplinary survey of UK practice. *International urogynecology journal*, 32(4), 1015–1022. <https://doi.org/10.1007/s00192-020-04537-5>
- Bump, R. C., Mattiasson, A., Bø, K., Brubaker, L. P., DeLancey, J. O. L., Klarskov, P., Shull, B. L., & Smith, A. R. B. (1996). The standardization of terminology of female pelvic organ prolapse and pelvic floor dysfunction. *American Journal of Obstetrics and Gynecology*, 175(1), 10-17. [https://doi.org/10.1016/S0002-9378\(96\)70243-0](https://doi.org/10.1016/S0002-9378(96)70243-0)
- Caagbay, D., Raynes-Greenow, C., Dangal, G., Mc Geechan, K., & Black, K. I. (2020). Impact of an informational flipchart on lifestyle advice for Nepali women with a pelvic organ prolapse: a randomized controlled trial. *International urogynecology journal*, 31(6), 1223–1230. <https://doi.org/10.1007/s00192-020-04228-1>
- Carroll, L., O' Sullivan, C., Doody, C., Perrotta, C., & Fullen, B. (2022). Pelvic organ prolapse: The lived experience. *PLoS one*, 17(11), e0276788. <https://doi.org/10.1371/journal.pone.0276788>
- Carroll, L., O' Sullivan, C., Perrotta, C., & Fullen, B. M. (2023). Biopsychosocial profile of women with pelvic organ prolapse: A systematic review. *Women's health (London, England)*, 19, 17455057231181012. <https://doi.org/10.1177/17455057231181012>

- Clemons, J. L., Aguilar, V. C., Tillinghast, T. A., Jackson, N. D., & Myers, D. L. (2004). Patient satisfaction and changes in prolapse and urinary symptoms in women who were fitted successfully with a pessary for pelvic organ prolapse. *American journal of obstetrics and gynecology*, *190*(4), 1025–1029. <https://doi.org/10.1016/j.ajog.2003.10.711>
- Collins, S. A., O'Shea, M., Dykes, N., Ramm, O., Edenfield, A., Shek, K. L., van Delft, K., Beestrum, M., & Kenton, K. (2021). International Urogynecological Consultation: clinical definition of pelvic organ prolapse. *International urogynecology journal*, *32*(8), 2011–2019. <https://doi.org/10.1007/s00192-021-04875-y>.
- Coolen, A. L., Troosters, T., Paulus, D., & Weijmar Schultz, W. C. (2017). Pelvic floor muscle training for erectile dysfunction and climacturia 1 year after nerve sparing radical prostatectomy: a randomized controlled trial. *International urology and nephrology*, *49*(10), 1601–1609. <https://doi.org/10.1007/s11255-017-1654-4>
- Coolen, A. W. M., Troost, S., Mol, B. W. J., Roovers, J. P. W. R., & Bongers, M. Y. (2018). Primary treatment of pelvic organ prolapse: pessary use versus prolapse surgery. *International urogynecology journal*, *29*(1), 99–107. <https://doi.org/10.1007/s00192-017-3372-x>
- Corton M. M. (2009). Anatomy of pelvic floor dysfunction. *Obstetrics and gynecology clinics of North America*, *36*(3), 401–419. <https://doi.org/10.1016/j.ogc.2009.09.002>
- Cunningham, C., & Flynn, L. (2021). Predictors of poor adherence to pelvic floor physical therapy for treatment of urinary incontinence and pelvic organ prolapse: A systematic review. *Female Pelvic Medicine & Reconstructive Surgery*, *27*(11), 777-783.
- Čaňová, J. (2019). Screening funkce svalů pánevního dna u fyzioterapeutek. Bakalárska práca, Univerzita Karlova, 3. lékařská fakulta, Klinika rehabilitačního lékařství Fakultní nemocnice Královské Vinohrady, Praha.
- Čech, E. (2006). *Porodnictví*. Grada.
- Čihák, R., Grim, M., & Fejfar, O. (2011). *Anatomie*. Grada Publishing.
- Deffieux, X., Vieillefosse, S., Billecocq, S., Battut, A., Nizard, J., Coulm, B., & Thubert, T. (2015). Rééducation périnéale et abdominale dans le post-partum: recommandations [Postpartum pelvic floor muscle training and abdominal rehabilitation: Guidelines]. *Journal de gynécologie, obstétrique et biologie de la reproduction*, *44*(10), 1141–1146. <https://doi.org/10.1016/j.jgyn.2015.09.023>
- DeLancey J. O. (1994). Structural support of the urethra as it relates to stress urinary incontinence: the hammock hypothesis. *American journal of obstetrics and gynecology*, *170*(6), 1713–1723. [https://doi.org/10.1016/s0002-9378\(94\)70346-9](https://doi.org/10.1016/s0002-9378(94)70346-9)

- DeLancey, J., Kearney, R., Umek, W., & Ashton-Miller, J. A. (2003). Levator ani muscle structure and function in women with prolapse compared to women with normal support. Dostupné z <https://www.ics.org/Abstracts/Publish/41/000126.pdf>
- DeLancey J. O. (2016). What's new in the functional anatomy of pelvic organ prolapse?. *Current opinion in obstetrics & gynecology*, 28(5), 420–429. <https://doi.org/10.1097/GCO.0000000000000312>
- Detollenaere, R. J., den Boon, J., Stekelenburg, J., IntHout, J., Vierhout, M. E., Kluivers, K. B., & van Eijndhoven, H. W. (2015). Sacrospinous hysteropexy versus vaginal hysterectomy with suspension of the uterosacral ligaments in women with uterine prolapse stage 2 or higher: multicentre randomised non-inferiority trial. *BMJ (Clinical research ed.)*, 351, h3717. <https://doi.org/10.1136/bmj.h3717>
- Dietz, H. P., & Lanzarone, V. (2005). Levator trauma after vaginal delivery. *Obstetrics and gynecology*, 106(4), 707–712. <https://doi.org/10.1097/01.AOG.0000178779.62181.01>
- Dietz, H. P., Shek, K. L., De Leon, J., & Steensma, A. B. (2008). Ballooning of the levator hiatus. *Ultrasound in Obstetrics & Gynecology*, 31(6), 676–680.
- Dietz, H. P., Franco, A. V., Shek, C., & Kirby, A. (2012). Avulsion injury and levator hiatal ballooning: two independent risk factors for prolapse?. *An International Urogynecology Journal*, 23(4), 413–419. <https://doi.org/10.1007/s00192-011-1617-1>
- Dietz, H. P. (2013). Pelvic floor ultrasound. *Current Surgery Reports*, 1,167–181. <https://doi.org/10.1007/s40137-013-0026-x>
- Digesu, G. A., Salvatore, S., Chaliha, C., Athanasiou, S., Milani, R., & Khullar, V. (2007). Do overactive bladder symptoms improve after repair of anterior vaginal wall prolapse?. *International urogynecology journal and pelvic floor dysfunction*, 18(12), 1439–1443. <https://doi.org/10.1007/s00192-007-0375-z>
- Eickmeyer, S. M., & Bassaly, R. (2021). Adverse childhood experiences and pelvic organ prolapse: A case control study. *American journal of obstetrics and gynecology*, 224(2), S355. <https://doi.org/10.1016/j.ajog.2020.12.313>
- Embaby, H. M., Ahmed, M. M., Mohamed, G. I., Koura, M. H., Salem, H. H., Elbanna, M., Aboeleneen, A., El-Sayed, A. F., & Elnahas, E. M. (2023). Impact of core stability exercises vs. interferential therapy on pelvic floor muscle strength in women with pelvic organ prolapse. *European review for medical and pharmacological sciences*, 27(4), 1255–1261. https://doi.org/10.26355/eurrev_202302_31358
- Espiño-Albela, A., Castaño-García, C., Díaz-Mohedo, E., & Ibáñez-Vera, A. J. (2022). Effects of Pelvic-Floor Muscle Training in Patients with Pelvic Organ Prolapse Approached

- with Surgery vs. Conservative Treatment: A Systematic Review. *Journal of personalized medicine*, 12(5), 806. <https://doi.org/10.3390/jpm12050806>
- Fairchild, P. S., Low, L. K., Kowalk, K. M., Kolenic, G. E., DeLancey, J. O., & Fenner, D. E. (2020). Defining "normal recovery" of pelvic floor function and appearance in a high-risk vaginal delivery cohort. *International urogynecology journal*, 31(3), 495–504. <https://doi.org/10.1007/s00192-019-04152-z>
- Fernando, R. J., Thakar, R., Sultan, A. H., Shah, S. M., & Jones, P. W. (2006). Effect of vaginal pessaries on symptoms associated with pelvic organ prolapse. *Obstetrics and gynecology*, 108(1), 93–99. <https://doi.org/10.1097/01.AOG.0000222903.38684.cc>
- Frawley, H. C., Galea, M. P., Phillips, B. A., Sherburn, M., & Bø, K. (2006). Reliability of pelvic floor muscle strength assessment using different test positions and tools. *Neurourology and urodynamics*, 25(3), 236–242. <https://doi.org/10.1002/nau.20201>
- Freeman, E. W., Sammel, M. D., Lin, H., Gracia, C. R., & Kapoor, S. (2008). Symptoms in the menopausal transition: hormone and behavioral correlates. *Obstetrics and gynecology*, 111(1), 127–136. <https://doi.org/10.1097/01.AOG.0000295867.06184.b1>
- Fritel, X., Varnoux, N., Zins, M., Breart, G., & Ringa, V. (2010). Symptomatic pelvic organ prolapse at midlife, quality of life, and risk factors. *Obstetrics and gynecology*, 113(3), 609–616. <https://doi.org/10.1097/AOG.0b013e3181cf1b0e>
- García del Salto, L., de Miguel Criado, J., Aguilera del Hoyo, L. F., Gutiérrez Velasco, L., Fraga Rivas, P., Manzano Paradela, M., Díez Pérez de las Vacas, M. I., Marco Sanz, A. G., & Fraile Moreno, E. (2014). MR imaging-based assessment of the female pelvic floor. *Radiographics : a review publication of the Radiological Society of North America, Inc*, 34(5), 1417–1439. <https://doi.org/10.1148/rg.345140137>
- Garely, A. D., Zyczynski, H. M., Brubaker, L., Wai, C. Y., Norton, P. A., Kraus, S. R., ... & Stoddard, A. M. (2004). Refining success in the treatment of pelvic organ prolapse: the surgical care outcomes assessment program. *Obstetrics and gynecology*, 104(4), 676–682. <https://doi.org/10.1097/01.AOG.0000141447.04192.28>
- Ge, J., Wei, X. J., Zhang, H. Z., & Fang, G. Y. (2021). Pelvic floor muscle training in the treatment of pelvic organ prolapse: A meta-analysis of randomized controlled trials. Entrenamiento muscular del suelo pélvico en el tratamiento del prolapso de órganos pélvicos: un metaanálisis de ensayos controlados aleatorizados. *Actas urológicas españolas*, 45(1), 73–82. <https://doi.org/10.1016/j.acuro.2020.01.012>

- Gedefaw, G., & Demis, A. (2020). Burden of pelvic organ prolapse in Ethiopia: a systematic review and meta-analysis. *BMC women's health*, *20*(1), 166. <https://doi.org/10.1186/s12905-020-01039-w>
- Glazener, C., Elders, A., MacArthur, C., Lancashire, R. J., Herbison, P., Hagen, S., Dean, N., Bain, C., Toozs-Hobson, P., Richardson, K., McDonald, A., McPherson, G., Wilson, D., & ProLong Study Group (2013). Childbirth and prolapse: long-term associations with the symptoms and objective measurement of pelvic organ prolapse. *BJOG : an international journal of obstetrics and gynaecology*, *120*(2), 161–168. <https://doi.org/10.1111/1471-0528.12075>
- González, M. S., Garriga, J. C., Capel, C. D., Roda, O. P., Capó, J. P., & Saladich, I. G. (2017). Is obstetric anal sphincter injury a risk factor for levator ani muscle avulsion in vaginal delivery?. *Ultrasound in obstetrics & gynecology : the official journal of the International Society of Ultrasound in Obstetrics and Gynecology*, *49*(2), 257–262. <https://doi.org/10.1002/uog.15847>
- González-Isaza, P., Sánchez-Borrego, R., Lugo Salcedo, F., Rodríguez, N., Vélez Rizo, D., Fusco, I., & Callarelli, S. (2022). Pulsed magnetic stimulation for stress urinary incontinence and its impact on sexuality and health. *Medicina*, *58*(12), 1721. <https://doi.org/10.3390/medicina58121721>
- Guerrero-Figueroa, M., Ocampo, J., Zapata, M., Rosales, N., Guevara, J., Calero, A., Iñiguez, P., Cobeña, B., & Basantes, A. (2023). The Anterior Pelvic Index (API) in the Classification of the Female Pelvis and Prediction of Fetopelvic Disproportion. *International Journal of Morphology*, *41* (5), 1461-1466. Dostupné z <https://www.scielo.cl/pdf/ijmorphol/v41n5/0717-9502-ijmorphol-41-05-1461.pdf>
- Hagen, S., & Thakar, R. (2012). Conservative management of pelvic organ prolapse. *Obstetrics, Gynaecology & Reproductive Medicine*, *22*(5), 118-122. <https://doi.org/10.1016/j.ogrm.2012.02.003>
- Hagovska, M., & Švihra, J. (2020). Evaluation of duloxetine and innovative pelvic floor muscle training in women with stress urinary incontinence (DULOXING): Study protocol clinical trial (SPIRIT Compliant). *Medicine*, *99*(6), e18834. <https://doi.org/10.1097/MD.00000000000018834>
- Hagovská, M. (2023). *Fyzioterapia v urológii, gynekológii a pôrodnictve*. A-medi management, s.r.o
- Hájek, Z., Čech, E., & Maršál, K. (2014). *Porodnictví*. Grada.
- Halaška M. et al. (2004). *Urogynekologie*. 1. vyd. Praha: Galén.

- Hallock, J. L., & Handa, V. L. (2016). The Epidemiology of Pelvic Floor Disorders and Childbirth: An Update. *Obstetrics and gynecology clinics of North America*, 43(1), 1–13. <https://doi.org/10.1016/j.ogc.2015.10.008>
- Hallock, J. L., Handa, V. L., Kjerulff, K. H., Spence, A. R., & Harlow, B. L. (2019). A prospective study of risk factors for vulvovaginal candidiasis in postmenopausal women. *American journal of obstetrics and gynecology*, 221(6), 638-e1. <https://doi.org/10.1016/j.ajog.2019.08.028>
- Hanuš, T. (2008). Prolaps pánevních orgánů ženy z pohledu urologa. *Urologické Listy*, 6(1), 70–77. <https://www.prolekare.cz/casopisy/urologicke-listy/2008-1/prolaps-panevnich-organu-zeny-z-pohledu-urologa-47298>
- Houari, M. A., Ghdes, O., Kasraoui, I., Ali, A., Naccache, I., Ben Miled, A., & Mnif, N. (2017). Pelvis and Abdomen Anatomy: A Comprehensive Review. Poster presented at ECR 2017, Educational Exhibit C-2230. Tunis, Tunisia; Bizerta, Tunisia. <https://dx.doi.org/10.1594/ecr2017/C-2230>
- Havlíčková, M. (2017). Fyzioterapie u dysfunkcí pánevního dna. *Umění fyzioterapie* (3), 13–18.
- Haylen, B. T., de Ridder, D., Freeman, R. M., Swift, S. E., Berghmans, B., Lee, J., Monga, A., Petri, E., Rizk, D. E., Sand, P. K., & Schaer, G. N. (2010). An International Urogynecological Association (IUGA)/International Continence Society (ICS) joint report on the terminology for female pelvic floor dysfunction. *International urogynecology journal*, 21(1), 5–26. <https://doi.org/10.1007/s00192-009-0976-9>
- Haylen, B. T., Maher, C. F., Barber, M. D., Camargo, S., Dandolu, V., Digesu, A., ... & Lee, J. (2016). An International Urogynecological Association (IUGA)/International Continence Society (ICS) joint report on the terminology for female pelvic organ prolapse (POP). *Neurourology and Urodynamics*, 35(2), 137–168.
- He, Q., Xiao, K., Peng, L., et al. (2019). An effective meta-analysis of magnetic stimulation therapy for urinary incontinence. *Scientific Reports*, 9, 9077. <https://doi.org/10.1038/s41598-019-45330-9>
- Hedlund, H., Bø, K., Lilleås, F., Talseth, T., & Tillung, T. (2001). The clinical value of dynamic magnetic resonance imaging in normal and incontinent women--a preliminary study on micturition. *Scandinavian journal of urology and nephrology. Supplementum*, (207), 87–125. <https://doi.org/10.1080/003655901750174999>
- Hendrix, S. L., Clark, A., Nygaard, I., Aragaki, A., Barnabei, V., & McTiernan, A. (2002). Pelvic organ prolapse in the Women's Health Initiative: gravity and gravidity. *American journal of obstetrics and gynecology*, 186(6), 1160–1166. <https://doi.org/10.1067/mob.2002>

- Herbert J. (2009). Pregnancy and childbirth: the effects on pelvic floor muscles. *Nursing times*, 105(7), 38–41.
- Herderschee, R., Hay-Smith, E. J., Herbison, G. P., Roovers, J. P., & Heineman, M. J. (2011). Feedback or biofeedback to augment pelvic floor muscle training for urinary incontinence in women. *The Cochrane database of systematic reviews*, (7), CD009252. <https://doi.org/10.1002/14651858.CD009252>
- Herschorn S. (2004). Female pelvic floor anatomy: the pelvic floor, supporting structures, and pelvic organs. *Reviews in urology*, 6 Suppl 5(Suppl 5), S2–S10.
- Hilde, G., Stær-Jensen, J., Siafarikas, F., Ellström Engh, M., & Bø, K. (2013). Postpartum pelvic floor muscle training and urinary incontinence: a randomized controlled trial. *Obstetrics and gynecology*, 122(6), 1231–1238. <https://doi.org/10.1097/AOG.0000000000000012>
- Hilde, G., Staer-Jensen, J., Siafarikas, F., Engh, M. E., Brækken, I. H., Bø, K. (2015). Impact of childbirth and mode of delivery on vaginal resting pressure and on pelvic floor muscle strength and endurance. *American Journal of Obstetrics and Gynecology*, 212(1), 38.e1-7. <https://doi.org/10.1016/j.ajog.2014.06.045>
- Hoare, B. S., & Khan, Y. S. (2023). Anatomy, Abdomen and Pelvis: Female Internal Genitals. In *StatPearls*. StatPearls Publishing.
- Holaňová, R., Krhut, J., & Muroňová, I. (2007). Funkční vyšetření pánevního dna. *Rehabilitace a fyzikální lékařství* 14(2), 87-90. Dostupné z <https://www.prolekare.cz/casopisy/rehabilitace-fyzikalni-lekarstvi/2007-2/funkcni-vysetreni-panevniho-dna-1842>
- Holaňová, R., & Krhut, J. (2010). Fyzioterapeutické přístupy v konzervativní léčbě močové inkontinence. *Urologie pro praxi*, 11 (6), 308–309. ISSN 1803-5299. Dostupné z <https://www.urologiepropraxi.cz/pdfs/uro/2010/06/04.pdf>.
- Huang, Y. C., & Chang, K. V. (2023). Kegel Exercises. In *StatPearls*. StatPearls Publishing.
- Hubáčková, J. (2021). Vztah funkce svalů pánevního dna a bolestí bederní páteře. Diplomová práce, Univerzita Palackého v Olomouci, Fakulta zdravotnických věd, Ústav klinické rehabilitace, Olomouc.
- Hudák, R., & Kachlík, D. (2015). *Memorix anatomie*. Triton
- Hurtíková, I. (2023). *Pánevní dno a léčba pohybem: aktivní řešení inkontinence a sestupu*. Grada Publishing.
- Chaudhry, S. R., Nahian, A., & Chaudhry, K. (2023). Anatomy, Abdomen and Pelvis, Pelvis. *StatPearls*. Treasure Island, FL: StatPearls Publishing.

- Chen, L., Ashton-Miller, J. A., Hsu, Y., & DeLancey, J. O. (2006). Interaction among apical support, levator ani impairment, and anterior vaginal wall prolapse. *Obstetrics and gynecology*, *108*(2), 324–332. <https://doi.org/10.1097/01.AOG.0000227786.69257.a8>
- Chmielewska, D., Stania, M., Sobota, G., Kwaśna, K., Błaszczak, E., Taradaj, J., & Juras, G. (2015). Impact of different body positions on bioelectrical activity of the pelvic floor muscles in nulliparous continent women. *BioMed research international*, 905897. <https://doi.org/10.1155/2015/905897>
- Chulvi-Medrano, I., Rial Rebullido, T., Gómez-Tomás, C., & Faigenbaum, A. D. (2020). Feasibility and preliminary efficacy of a hypopressive exercise program on postmenopausal cancer survivors: A pilot study. *Journal of Bodywork and Movement Therapies*, *24*(2), 229-235. <https://doi.org/10.1016/j.jbmt.2020.02.019>
- Iglesia, C. B., & Smithling, K. R. (2017). Pelvic Organ Prolapse. *American family physician*, *96*(3), 179–185.
- Jorge, J. M. N., & Bustamante-Lopez, L. A. (2022). Pelvic floor anatomy. *Annals of Laparoscopic and Endoscopic Surgery*, *7*(6), 1-11. <https://doi.org/10.21037/ales-2022-06>
- Juliato C. R. T. (2020). Impact of Vaginal Delivery on Pelvic Floor. *Revista brasileira de ginecologia e obstetricia : revista da Federacao Brasileira das Sociedades de Ginecologia e Obstetricia*, *42*(2), 65–66. <https://doi.org/10.1055/s-0040-1709184>
- Kobilková, J. (2005). *Základy gynekologie a porodnictví*. Galén.
- Kociová, K. (2008). Posturálna stabilizácia a hlboký stabilizačný systém. *Kineziológia a patokineziológia (učebný text)*. Prešovská univerzita v Prešove, Fakulta zdravotníctva, Katedra fyzioterapie.
- Kolář, P., & Lewit, K. (2005). Význam hlbokého stabilizačného systému v rámci vertebrogenních obtíží. *Neurologie pro praxi*, *6*, 270-275. Dostupné z https://www.neurologiepropraxi.cz/artkey/neu-200505-0010_Vyznam_hlbokeho_stabilizacniho_systemu_v_ramci_vertebrogennich_obtizi.php
- Kolář, P. (2009). *Rehabilitace v klinické praxi*. Praha: Galén
- Krhovský, M. (2011). Biomechanický pohled na struktury ženského pánevního dna. *Medicina pro praxi*, *8*(9), 379-384. Dostupné z https://www.medicinapropraxi.cz/artkey/med-201109-0008_Biomechanicky_pohled_na_struktury_zenskeho_panevniho_dna.php
- Lee, I. S., & Choi, E. S. (2006). Pelvic floor muscle exercise by biofeedback and electrical stimulation to reinforce the pelvic floor muscle after normal delivery. *Taehan Kanho Hakhoe chi*, *36*(8), 1374–1380. <https://doi.org/10.4040/jkan.2006.36.8.1374>

- Li, C., Gong, Y., & Wang, B. (2016). The efficacy of pelvic floor muscle training for pelvic organ prolapse: a systematic review and meta-analysis. *International urogynecology journal*, 27(7), 981–992. <https://doi.org/10.1007/s00192-015-2846-y>
- Li, W., Hu, Q., Zhang, Z., Shen, F., & Xie, Z. (2020). Effect of different electrical stimulation protocols for pelvic floor rehabilitation of postpartum women with extremely weak muscle strength: Randomized control trial. *Medicine*, 99(17), e19863. <https://doi.org/10.1097/MD.00000000000019863>
- Lien, K. C., Mooney, B., DeLancey, J. O., & Ashton-Miller, J. A. (2004). Levator ani muscle stretch induced by simulated vaginal birth. *Obstetrics and gynecology*, 103(1), 31–40. <https://doi.org/10.1097/01.AOG.0000109207.22354.65>
- Madhu, C., Swift, S., Moloney-Geany, S., & Drake, M. J. (2018). How to use the Pelvic Organ Prolapse Quantification (POP-Q) system?. *Neurourology and urodynamics*, 37(S6), S39–S43. <https://doi.org/10.1002/nau.23740>
- McLeod, L. J., & Lee, P. E. (2023). Pelvic organ prolapse. *CMAJ : Canadian Medical Association journal = journal de l'Association medicale canadienne*, 195(30), E1013. <https://doi.org/10.1503/cmaj.230089>
- Merga, A., Bidira, K., Geda, A., Nigatu, D., & Bayana, E. (2023). Pelvic Organ Prolapse and its Associated Factors Among Women: A Facility Based Cross-sectional Study. *Inquiry : a journal of medical care organization, provision and financing*, 60, 469580231219155. <https://doi.org/10.1177/00469580231219155>
- Miller, J. M., Perucchini, D., Carchidi, L. T., DeLancey, J. O., & Ashton-Miller, J. (2001). Pelvic floor muscle contraction during a cough and decreased vesical neck mobility. *Obstetrics and gynecology*, 97(2), 255–260. [https://doi.org/10.1016/s0029-7844\(00\)01132-7](https://doi.org/10.1016/s0029-7844(00)01132-7)
- Murphy, A. M., Clark, C. B., Denisenko, A. A., D'Amico, M. J., & Vasavada, S. P. (2021). Surgical management of vaginal prolapse: current surgical concepts. *The Canadian journal of urology*, 28(S2), 22–26.
- Netter, H. (2012). *Netterův anatomický atlas člověka*. CPress
- Nygaard, I., Barber, M. D., Burgio, K. L., Kenton, K., Meikle, S., Schaffer, J., Spino, C., Whitehead, W. E., Wu, J., Brody, D. J., & Pelvic Floor Disorders Network (2008). Prevalence of symptomatic pelvic floor disorders in US women. *JAMA*, 300(11), 1311–1316. <https://doi.org/10.1001/jama.300.11.1311>
- Naňka, O., & Elišková, M. (2019). *Přehled anatomie*. Galén.
- Obsa, M. S., Worji, T. A., Kedir, N. A., & Kute, N. G. (2022). Risk factors of pelvic organ prolapse at Asella Teaching and Referral Hospital: Unmatched case control study. *Frontiers in global women's health*, 3, 833823. <https://doi.org/10.3389/fgwh.2022.833823>

- Oliver, E., Thakar, R., & Sultan, A. H. (2011). The history and usage of the vaginal pessary: a review. *European Journal of Obstetrics & Gynecology and Reproductive Biology*, 156(2), 125-130. <https://doi.org/10.1016/j.ejogrb.2010.12.039>.
- Otčenášek, M. (2017). Urogynekologie v přehledu pro fyzioterapeutu. *Umění Fyzioterapie*(3), 5-11
- Palaščáková Špringrová, I. (2012). *Funkce, diagnostika, terapie hlubokého stabilizačního systému*. Česko: Rehaspring.
- Palaščáková Špringrová, I. (2012). Rehabilitace pánevního dna při močové inkontinenci. In: Švihra, J: *Inkontinencia moču*, 154-164.
- Persu, C., Chapple, C. R., Cauni, V., Gutue, S., & Geavlete, P. (2011). Pelvic Organ Prolapse Quantification System (POP-Q) - a new era in pelvic prolapse staging. *Journal of medicine and life*, 4(1), 75–81.
- Petros P. (2011). The integral system. *Central European journal of urology*, 64(3), 110–119. <https://doi.org/10.5173/cej.2011.03.art1>
- Pilka, R. (2017). *Gynekologie*. Maxdorf.
- Prokešová, M. (2017). Aktuální trendy v konzervativní léčbě pánevního dna z pohledu fyzioterapie. *Umění fyzioterapie* (3), 19–31.
- Quiroz, L. H., Muñoz, A., Shippey, S. H., Gutman, R. E., & Handa, V. L. (2010). Vaginal parity and pelvic organ prolapse. *The Journal of reproductive medicine*, 55(3-4), 93–98.
- Raju, R., & Linder, B. J. (2021). Evaluation and Management of Pelvic Organ Prolapse. *Mayo Clinic proceedings*, 96(12), 3122–3129. <https://doi.org/10.1016/j.mayocp.2021.09.005>
- Ramage, L., Philp, S., & Dellaportas, J. (2020). Feasibility of pelvic floor muscle training and lifestyle advice for the treatment of pelvic organ prolapse. *Journal of Physical Therapy Science*, 32(1), 59–64.
- Ramalingam, K., & Monga, A. (2015). Obesity and pelvic floor dysfunction. *Best practice & research. Clinical obstetrics & gynaecology*, 29(4), 541–547. <https://doi.org/10.1016/j.bpobgyn.2015.02.002>
- Rogers, R. G., Coates, K. W., Kammerer-Doak, D., Khalsa, S., Qualls, C., Levine, R. L., & Edwards, C. L. (2003). A short form of the pelvic organ prolapse/urinary incontinence sexual questionnaire (PISQ-12). *International Urogynecology Journal*, 14(3), 164–168. <https://doi.org/10.1007/s00192-003-1067-4>
- Roch, M., Gaudreault, N., Cyr, M. P., Venne, G., Bureau, N. J., & Morin, M. (2021). The Female Pelvic Floor Fascia Anatomy: A Systematic Search and Review. *Life (Basel, Switzerland)*, 11(9), 900. <https://doi.org/10.3390/life11090900>
- Roztočil, A. (2008). *Moderní porodnictví*. Grada.

- Roztočil, A. (2017). *Moderní porodnictví*. Grada Publishing.
- Roztočil, A. (2020). *Porodnictví v kostce*. Grada Publishing.
- Roztočil, A., & Bartoš, P. (2011). *Moderní gynekologie*. Grada.
- Salvador, J. C., Coutinho, M. P., Venâncio, J. M., & Viamonte, B. (2019). Dynamic magnetic resonance imaging of the female pelvic floor—a pictorial review. *Insights into imaging*, 10(1), 4. <https://doi.org/10.1186/s13244-019-0687-9>
- Sampselle, C. M., Miller, J. M., Mims, B. L., Delancey, J. O., Ashton-Miller, J. A., & Antonakos, C. L. (1998). Effect of pelvic muscle exercise on transient incontinence during pregnancy and after birth. *Obstetrics and gynecology*, 91(3), 406–412. [https://doi.org/10.1016/s0029-7844\(97\)00672-8](https://doi.org/10.1016/s0029-7844(97)00672-8)
- Sangsawang, B., Sangsawang, N. (2016). Stress urinary incontinence in pregnant women: a review of prevalence, pathophysiology, and treatment. *International Urogynecology Journal*, 27(11), 1655–1660. <https://doi.org/10.1007/s00192-016-2987-0>
- Sapsford, R. R., & Hodges, P. W. (2001). Contraction of the pelvic floor muscles during abdominal maneuvers. *Archives of physical medicine and rehabilitation*, 82(8), 1081–1088. <https://doi.org/10.1053/apmr.2001.24297>
- Schulten, S. F. M., Claas-Quax, M. J., Weemhoff, M., van Eijndhoven, H. W., van Leijsen, S. A., Vergeldt, T. F., IntHout, J., & Kluivers, K. B. (2022). Risk factors for primary pelvic organ prolapse and prolapse recurrence: an updated systematic review and meta-analysis. *American journal of obstetrics and gynecology*, 227(2), 192–208. <https://doi.org/10.1016/j.ajog.2022.04.046>
- Sikorová, L. (2006). *Cvičení a pohybové aktivity v těhotenství*. Brno: Computer Press.
- Skalka P. (2002). Možnosti léčebné rehabilitace v léčbě močové inkontinence. *Urologie pro praxi*, 3(2), 94-100. Dostupné z <https://www.urologiepropraxi.cz/pdfs/uro/2002/03/02.pdf>
- Soriano, L., González-Millán, C., Álvarez Sáez, M. M., Curbelo, R., & Carmona, L. (2020). Effect of an abdominal hypopressive technique programme on pelvic floor muscle tone and urinary incontinence in women: a randomised crossover trial. *Physiotherapy*, 108, 37–44. <https://doi.org/10.1016/j.physio.2020.02.004>
- Stroeder, R., Radosa, J., Clemens, L., Gerlinger, C., Schmidt, G., Sklavounos, P., Takacs, Z., Meyberg-Solomayer, G., Solomayer, E. F., & Hamza, A. (2021). Urogynecology in obstetrics: impact of pregnancy and delivery on pelvic floor disorders, a prospective longitudinal observational pilot study. *Archives of gynecology and obstetrics*, 304(2), 401–408. <https://doi.org/10.1007/s00404-021-06022-w>
- Stüpp, L., Resende, A. P., Petricelli, C. D., Nakamura, M. U., Alexandre, S. M., & Zanetti, M. R. (2011). Pelvic floor muscle and transversus abdominis activation in abdominal

- hypopressive technique through surface electromyography. *Neurourology and urodynamics*, 30(8), 1518–1521. <https://doi.org/10.1002/nau.21151>
- Svihrova, V., Digesu, G. A., Svihra, J., Hudeckova, H., Kliment, J., & Swift, S. (2010). Validation of the Slovakian version of the P-QOL questionnaire. *International urogynecology journal*, 21(1), 53–61. <https://doi.org/10.1007/s00192-009-0989-4>
- Swift, S. E., Tate, S. B., & Nicholas, J. (2003). Correlation of symptoms with degree of pelvic organ support in a general population of women: what is pelvic organ prolapse?. *American journal of obstetrics and gynecology*, 189(2), 372–379. [https://doi.org/10.1067/s0002-9378\(03\)00698-7](https://doi.org/10.1067/s0002-9378(03)00698-7)
- Sze, E. H., Sherard, G. B., 3rd, & Dolezal, J. M. (2002). Pregnancy, labor, delivery, and pelvic organ prolapse. *Obstetrics and gynecology*, 100(5 Pt 1), 981–986. [https://doi.org/10.1016/s0029-7844\(02\)02246-9](https://doi.org/10.1016/s0029-7844(02)02246-9)
- Šišáková, J. (2016). Poranění svalového dna pánve při porodu. Bakalárska práca, Univerzita Tomáše Bati ve Zlíně, Fakulta humanitních studií, Zlín. Dostupné z https://theses.cz/id/2l37av/?zoomy_is=1
- Švojgrová, A. (2017). Rehabilitace pánevního dna u pacientů s inkontinencí moči. *Urologie pro praxi*, 18(2), 54-60. Dostupné z <https://chat.openai.com/c/3e14097a-6dcf-4551-b0c3-4d59aee2e2cf>
- Tegerstedt, G., Maehle-Schmidt, M., Nyrén, O., & Hammarström, M. (2005). Prevalence of symptomatic pelvic organ prolapse in a Swedish population. *International urogynecology journal and pelvic floor dysfunction*, 16(6), 497–503. <https://doi.org/10.1007/s00192-005-1326-1>
- Thom, D. H., Tirado, M. D., Woon, T. L., & McBride, M. R. (2006). Development and evaluation of a cultural competency training curriculum. *BMC medical education*, 6, 38. <https://doi.org/10.1186/1472-6920-6-38>
- Tim, S., & Mazur-Bialy, A. I. (2021). The most common functional disorders and factors affecting female pelvic floor. *Life*, 11(12), 1397. <https://doi.org/10.3390/life11121397>
- Van Geelen, H., Ostergard, D., & Sand, P. (2018). A review of the impact of pregnancy and childbirth on pelvic floor function as assessed by objective measurement techniques. *International urogynecology journal*, 29(3), 327–338. <https://doi.org/10.1007/s00192-017-3540-z>

- Veit-Rubin, N., Cartwright, R., Singh, A. U., Digesu, G. A., Fernando, R., & Khullar, V. (2016). Association between joint hypermobility and pelvic organ prolapse in women: a systematic review and meta-analysis. *International urogynecology journal*, *27*(10), 1469–1478. <https://doi.org/10.1007/s00192-015-2896-1>
- Vergeldt, T. F., Weemhoff, M., IntHout, J., & Kluivers, K. B. (2015). Risk factors for pelvic organ prolapse and its recurrence: a systematic review. *International urogynecology journal*, *26*(11), 1559–1573. <https://doi.org/10.1007/s00192-015-2695-8>
- Volløyhaug, I., Mørkved, S., & Salvesen, K. Å. (2016). Association between pelvic floor muscle trauma and pelvic organ prolapse 20 years after delivery. *International urogynecology journal*, *27*(1), 39–45. <https://doi.org/10.1007/s00192-015-2784-8>
- Waetjen, L. E., Xing, G., Johnson, W. O., Melnikow, J., Gold, E. B., & Study of Women's Health Across the Nation (SWAN) (2015). Factors associated with seeking treatment for urinary incontinence during the menopausal transition. *Obstetrics and gynecology*, *125*(5), 1071–1079. <https://doi.org/10.1097/AOG.0000000000000808>
- Weber, A. M., Richter, H. E., Pelvic Floor Disorders Network, Handa, V. L., Myers, D. L., & Cundiff, G. W. (2005). Pelvic organ prolapse. *Obstetrics and Gynecology*, *106*(3), 615-624.
- Weidner, A. C., Barber, M. D., Visco, A. G., Bump, R. C., & Sanders, D. B. (2000). Pelvic muscle electromyography of levator ani and external anal sphincter in nulliparous women and women with pelvic floor dysfunction. *American journal of obstetrics and gynecology*, *183*(6), 1390–1401. <https://doi.org/10.1067/mob.2000.111073>
- Weidner, A. C., Jamison, M. G., Branham, V., South, M. M., Borawski, K. M., & Romero, A. A. (2006). Neuropathic injury to the levator ani occurs in 1 in 4 primiparous women. *American journal of obstetrics and gynecology*, *195*(6), 1851–1856. <https://doi.org/10.1016/j.ajog.2006.06.062>
- Weintraub, A. Y., Gliner, H., & Marcus-Braun, N. (2020). Narrative review of the epidemiology, diagnosis and pathophysiology of pelvic organ prolapse. *International braz j urol : official journal of the Brazilian Society of Urology*, *46*(1), 5–14. <https://doi.org/10.1590/S1677-5538.IBJU.2018.0581>
- Whitcomb, E. L., Rortveit, G., Brown, J. S., Creasman, J. M., Thom, D. H., Van Den Eeden, S. K., & Subak, L. L. (2009). Racial differences in pelvic organ prolapse. *Obstetrics and gynecology*, *114*(6), 1271–1277. <https://doi.org/10.1097/AOG.0b013e3181bf9cc8>
- Whiteman, M. K., Kuklina, E., Jamieson, D. J., Hillis, S. D., Marchbanks, P. A. (2006). Inpatient hysterectomy surveillance in the United States, 2000-2004. *American Journal of Obstetrics and Gynecology*, *198*(1), 34 e1–7. <https://doi.org/10.1016/j.ajog.2007.06.013>

- Wilhelmová, R., Doubek, R., Greiffeneggová, L., Kašová, L., & Sedlická, N. (2020). Vybrané kapitoly porodní asistence I. Dostupné z https://is.muni.cz/do/rect/el/estud/lf/ps19/porodni_asistence/web/pages/10.html
- Woodley, S. J., Boyle, R., Cody, J. D., Mørkved, S., & Hay-Smith, E. J. C. (2017). Pelvic floor muscle training for prevention and treatment of urinary and faecal incontinence in antenatal and postnatal women. *The Cochrane database of systematic reviews*, 12(12), CD007471. <https://doi.org/10.1002/14651858.CD007471.pub3>
- Wu, V., Farrell, S. A., Baskett, T. F., & Flowerdew, G. (1997). A simplified protocol for pessary management. *Obstetrics and gynecology*, 90(6), 990–994. [https://doi.org/10.1016/s0029-7844\(97\)00481-x](https://doi.org/10.1016/s0029-7844(97)00481-x)
- Wu, J. M., Vaughan, C. P., Goode, P. S., Redden, D. T., Burgio, K. L., Richter, H. E., & Markland, A. D. (2014). Prevalence and trends of symptomatic pelvic floor disorders in U.S. women. *Obstetrics and Gynecology*, 123(1), 141–148. <https://doi.org/10.1097/AOG.0000000000000057>
- Xu, J., Shi, Z., & Chen, Y. (2023). Effects of extracorporeal magnetic therapy of the pelvic floor combined with PFMT on pelvic floor muscle strength and pelvic organ prolapse in patients with postpartum pelvic floor dysfunction: A prospective randomized study. *Clinical and Experimental Obstetrics & Gynecology*, 50(7), 151. <https://doi.org/10.31083/j.ceog5007151>
- Yang, S., Sang, W., Feng, J., Zhao, H., Li, X., Li, P., Fan, H., Tang, Z., & Gao, L. (2017). The effect of rehabilitation exercises combined with direct vagina low voltage low frequency electric stimulation on pelvic nerve electrophysiology and tissue function in primiparous women: A randomised controlled trial. *Journal of clinical nursing*, 26(23-24), 4537–4547. <https://doi.org/10.1111/jocn.13790>
- Yeniél, A. Ö., Ergenoglu, A. M., Askar, N., Itil, I. M., & Meseri, R. (2013). How do delivery mode and parity affect pelvic organ prolapse?. *Acta obstetrica et gynecologica Scandinavica*, 92(7), 847–851. <https://doi.org/10.1111/aogs.12129>
- Zeiger, B. B., da Silva Carramão, S., Del Roy, C. A., da Silva, T. T., Hwang, S. M., & Auge, A. P. F. (2022). Vaginal pessary in advanced pelvic organ prolapse: impact on quality of life. *International urogynecology journal*, 33(7), 2013–2020. <https://doi.org/10.1007/s00192-021-05002-7>
- Zhao, H., Liu, X. N., & Liu, L. N. (2024). Effect of structured pelvic floor muscle training on pelvic floor muscle contraction and treatment of pelvic organ prolapse in postpartum women:

ultrasound and clinical evaluations. *Archives of gynecology and obstetrics*, 309(5), 2177–2182. <https://doi.org/10.1007/s00404-023-07226-y>

Zhong, F., Miao, W., Yu, Z., Hong, L., & Deng, N. (2021). Clinical effect of electrical stimulation biofeedback therapy combined with pelvic floor functional exercise on postpartum pelvic organ prolapse. *American Journal of Translational Research*, 13(6), 6629–6637. <https://doi.org/PMC8290786>

Zhu, H., Zhang, D., Gao, L., Liu, H., Di, Y., Xie, B., Jiao, W., & Sun, X. (2022). Effect of Pelvic Floor Workout on Pelvic Floor Muscle Function Recovery of Postpartum Women: Protocol for a Randomized Controlled Trial. *International Journal of Environmental Research and Public Health*, 19(17), 11073. <https://doi.org/10.3390/ijerph191711073>

Zwinger, A. (2004). *Porodnictví*. Galén.

16 PRÍLOHY

Príloha 1 Vyplnený dotazník P-QOL (Svihrova et al., 2010)

Kvalita života pri prolapse

(P – QOL)

Verzia 1

Vek 25 rokov Dnešný dátum 15 / 4 / 2024

PROLAPS JE VYKLENUTIE POŠVY SPÔSOBUJÚCE NEPOHODLIE

PROSÍM, VYPLŇTE TENTO DOTAZNÍK AJ V PRÍPADE POCITU ŽE NEMÁTE PROLAPS

Ako by ste opisali Vaše súčasné zdravie?

Prosím označte jednu odpoveď

- | | |
|-------------|----------------------------------|
| Veľmi dobré | <input type="radio"/> |
| Dobré | <input type="radio"/> |
| Priemerné | <input checked="" type="radio"/> |
| Zlé | <input type="radio"/> |
| Veľmi zlé | <input type="radio"/> |

Čo myslíte, ako veľmi ovplyvňuje prolaps Váš život?

Prosím označte jednu odpoveď

- | | |
|---------|----------------------------------|
| Vôbec | <input type="radio"/> |
| Málo | <input checked="" type="radio"/> |
| Stredne | <input type="radio"/> |
| Veľmi | <input type="radio"/> |

PROSÍM ZAPÍŠTE NIŽŠIE AK MATE AKÝKOLIEK Z NASLEDUJÚCICH PREJAVOV A OZNAČTE AKO VEĽMI VÁS OVPLYVNĽUJÚ?

	vôbec	málo	stredne	výrazne
Chodenie na záchod kvôli častému močeniu	<input checked="" type="radio"/>	<input type="radio"/>	<input type="radio"/>	<input type="radio"/>
Urgencia: silné nutkanie na močenie	<input checked="" type="radio"/>	<input type="radio"/>	<input type="radio"/>	<input type="radio"/>
Urgentná inkontinencia; únik moču spojený so silným nutkaním na močenie	<input checked="" type="radio"/>	<input type="radio"/>	<input type="radio"/>	<input type="radio"/>
Stresová inkontinencia; únik moču pri fyzickej činnosti, napr. kašľaní	<input type="radio"/>	<input checked="" type="radio"/>	<input type="radio"/>	<input type="radio"/>
Tlačenie počas vyprázdňovania Vášho močového mechúra	<input type="radio"/>	<input checked="" type="radio"/>	<input type="radio"/>	<input type="radio"/>
Slabý prúd moču	<input type="radio"/>	<input type="radio"/>	<input type="radio"/>	<input type="radio"/>
Neúplné vyprázdnenie; pocit že močový mechúr nie je prázdny po vymočení	<input checked="" type="radio"/>	<input type="radio"/>	<input type="radio"/>	<input type="radio"/>
Odkvapkávanie moču po vyprázdnení Vášho močového mechúra	<input type="radio"/>	<input checked="" type="radio"/>	<input type="radio"/>	<input type="radio"/>
Pocit vyklenutia/ hrče z pošvy alebo v pošve	<input checked="" type="radio"/>	<input type="radio"/>	<input type="radio"/>	<input type="radio"/>
Vydutie pošvy, ktoré vzniká počas pohlavného styku	<input checked="" type="radio"/>	<input type="radio"/>	<input type="radio"/>	<input type="radio"/>
Závaž alebo pocit ťahu z pošvy alebo dolnej časti brucha v priebehu dňa	<input type="radio"/>	<input checked="" type="radio"/>	<input type="radio"/>	<input type="radio"/>
Nepohodlie v pošve, ktoré sa zhoršuje pri postavení a upravuje sa pri ľahnutí	<input checked="" type="radio"/>	<input type="radio"/>	<input type="radio"/>	<input type="radio"/>

PROSÍM ZAPÍŠTE NIŽŠIE AK MATE AKÝKOL'VEK Z NASLEDUJÚCICH PREJAVOV A OZNAČTE AKO VEELMI VÁS OVPLYVŇUJÚ?

		vôbec	málo	stredne	výrazne
Bolesť v krížoch, ktorá sa zhoršuje pri postavení a zlepšuje pri ľahnutí		<input type="radio"/>	<input type="radio"/>	<input checked="" type="radio"/>	<input type="radio"/>
Bolesť v dolných krížoch, ktorá sa zhoršuje pri pošvovom nepohodní		<input checked="" type="radio"/>	<input type="radio"/>	<input type="radio"/>	<input type="radio"/>
Vydutie pošvy ktoré zasahuje do vyprázdňovania Vašich čriev		<input type="radio"/>	<input checked="" type="radio"/>	<input type="radio"/>	<input type="radio"/>
Tlačenie pred vyprázdňovaním Vašich čriev		<input type="radio"/>	<input type="radio"/>	<input checked="" type="radio"/>	<input type="radio"/>
Črevá nie sú úplne vyprázdnené po vyprázdnení		<input checked="" type="radio"/>	<input type="radio"/>	<input type="radio"/>	<input type="radio"/>
Pomáhate si vyprázdňovať Vaše črevá Vašimi prstami		<input checked="" type="radio"/>	<input type="radio"/>	<input type="radio"/>	<input type="radio"/>
Zápcha; ťažkosti s vyprázdňovaním Vašich čriev		<input checked="" type="radio"/>	<input type="radio"/>	<input type="radio"/>	<input type="radio"/>
Ako často vyprázdňujete Vaše črevá	Viac ako raz za deň	Raz za deň	Raz za 2 dni	Raz za 3 dni	Raz za týždeň alebo vôbec
	<input type="radio"/>	<input checked="" type="radio"/>	<input type="radio"/>	<input type="radio"/>	<input type="radio"/>

Nižšie sú uvedené niektoré denné činnosti, ktoré môžu byť ovplyvnené Vaším prolapsom. Ako veľmi Vás prolaps ovplyvňuje?

Radi by sme Vás požiadali o odpoveď na každú otázku.

Jednoducho označte krúžok, ktorý sa Vás týka.

OBMEDZENIA V ÚLOHÁCH

	vôbec	trochu	stredne	výrazne
V akom rozsahu prolaps ovplyvňuje Vaše domáce práce (napr. upratovanie, umývanie riadu atď.)	<input checked="" type="radio"/>	<input type="radio"/>	<input type="radio"/>	<input type="radio"/>
Má prolaps vplyv na Vašu prácu alebo Vaše normálne denné činnosti mimo domu?	<input type="radio"/>	<input checked="" type="radio"/>	<input type="radio"/>	<input type="radio"/>

FYZICKÉ/SPOLOČENSKÉ OBMEDZENIA

	vôbec	trochu	stredne	výrazne
Ovplyvňuje prolaps Vaše fyzické aktivity (napr. prechádzky, beh, šport, cvičenie atď.)	<input type="radio"/>	<input type="radio"/>	<input type="radio"/>	<input checked="" type="radio"/> <i>beh</i>
Ovplyvňuje prolaps Vašu možnosť cestovať?	<input checked="" type="radio"/>	<input type="radio"/>	<input type="radio"/>	<input type="radio"/>
Obmedzuje prolaps Váš spoločenský život?	<input checked="" type="radio"/>	<input type="radio"/>	<input type="radio"/>	<input type="radio"/>
Obmedzuje prolaps Vašu možnosť vidieť/ navštíviť priateľov?	<input checked="" type="radio"/>	<input type="radio"/>	<input type="radio"/>	<input type="radio"/>

OSOBNÉ VZŤAHY

	nepoužiteľné	vôbec	trochu	stredne	výrazne
Ovplyvňuje Váš prolaps Váš vzťah s partnerom?	<input type="radio"/>	<input checked="" type="radio"/>	<input type="radio"/>	<input type="radio"/>	<input type="radio"/>
Ovplyvňuje prolaps Váš pohlavný život?	<input type="radio"/>	<input type="radio"/>	<input type="radio"/>	<input checked="" type="radio"/>	<input type="radio"/>
Ovplyvňuje prolaps Váš rodinný život?	<input type="radio"/>	<input checked="" type="radio"/>	<input type="radio"/>	<input type="radio"/>	<input type="radio"/>

POCITY

	vôbec	trochu	stredne	výrazne
Spôsobuje Vám prolaps pocit depresie?	<input checked="" type="radio"/>	<input type="radio"/>	<input type="radio"/>	<input type="radio"/>
Spôsobuje Vám prolaps pocit strachu alebo nervozity?	<input checked="" type="radio"/>	<input type="radio"/>	<input type="radio"/>	<input type="radio"/>
Spôsobuje Vám prolaps, že premýšľate o sebe?	<input checked="" type="radio"/>	<input type="radio"/>	<input type="radio"/>	<input type="radio"/>

SPÁNOK / ENERGIA

	nikdy	občas	často	vždy
Ovplyvňuje prolaps Váš spánok?	<input checked="" type="radio"/>	<input type="radio"/>	<input type="radio"/>	<input type="radio"/>
Cítite sa vyčerpaná / unavená?	<input type="radio"/>	<input type="radio"/>	<input checked="" type="radio"/>	<input type="radio"/>

Pomáha Vám uvedené pri Vašom probléme s prolapsom?

Odpovedajte aj ak nemáte problém s prolapsom. Ak máte tak ako často?

	nikdy	občas	často	vždy
Použitie tampónov / vložiek / pevných nohavíc ako pomoc?	<input checked="" type="radio"/>	<input type="radio"/>	<input type="radio"/>	<input type="radio"/>
Zdvíhate si prolaps?	<input checked="" type="radio"/>	<input type="radio"/>	<input type="radio"/>	<input type="radio"/>
	nikdy	občas	často	vždy
Bolesť alebo nepohodlie kvôli prolapsu?	<input type="radio"/>	<input checked="" type="radio"/>	<input type="radio"/>	<input type="radio"/>
Obmedzuje Vám prolaps státie?	<input checked="" type="radio"/>	<input type="radio"/>	<input type="radio"/>	<input type="radio"/>

ĎAKUJEME VÁM, TERAZ PROSÍM SKONTROLUJTE, ČI STE ODPOVEDALI NA VŠETKY OTÁZKY

Príloha 2 Informovaný súhlas pacientky

INFORMOVANÝ SÚHLAS

Názov štúdie (projektu): Bakalárska práca– Fyzioterapia pri prolapse orgánov malej panvy po pôrode

Meno: DG

Dátum narodenia:

Účastník bol zaradený do štúdie pod číslom 1

1. Ja nižšie podpísaný/á súhlasím so svojou účasťou v štúdií. Mám viac ako 18 rokov.
2. Bol/a som podrobne informovaná o celi štúdie, o jej postupoch, a o tom čo sa odo mňa očakáva. Beriem na vedomie na vedomie pravdepodobnosť náhodného zaradenia do jednotlivých skupín líšiacich sa liečbou.
3. Porozumel/a som tomu, že svoju účasť na štúdií môžem kedykoľvek prerušiť alebo odstúpiť. Moja účasť je dobrovoľná.
4. Pri zaradení do štúdie budú moje osobné dáta uchované s plnou ochranou dôveryhodnosti podľa platných zákonov ČR. Je zaručená ochrana dôveryhodnosti mojich osobných dát. Pri vlastnom prevedení štúdie nemôžu byť moje osobné údaje poskytnuté iným ako vyššie uvedeným subjektom len bez identifikačných údajov, tzn. Anonymné dáta pod číselným kódom. Rovnako pre výskumné a vedecké účely môžu byť moje osobné údaje len bez identifikačných údajov (anonymné dáta) alebo s mojim výslovným súhlasom.
5. Porozumel som tomu, že moje meno sa nikdy nebude vyskytovať v referátoch o tejto štúdií. Ja naopak nebudem proti použiti výsledkov z tejto štúdie.

Podpis účastníka:



Dátum: 15. 4. 2024

Podpis autora práce:



Dátum: 15. 4. 2024