

**Česká zemědělská univerzita v Praze**

**Fakulta agrobiologie, potravinových a přírodních zdrojů**

**Katedra etologie a zájmových chovů**



**Fakulta agrobiologie,  
potravinových a přírodních zdrojů**

**Analýza výskytu dysplazie kloubů u plemene rotvajler**

**Bakalářská práce**

**Formánková Simona**

**Chov zájmových zvířat**

**Ing. Barbora Hofmanová, Ph.D.**

**© 2024 ČZU v Praze**

### **Čestné prohlášení**

Prohlašuji, že svou bakalářskou práci „Analýza výskytu dysplazie kloubů u plemene rotvajler“ jsem vypracovala samostatně pod vedením vedoucího bakalářské práce a s použitím odborné literatury a dalších informačních zdrojů, které jsou citovány v práci a uvedeny v seznamu literatury na konci práce. Jako autorka uvedené bakalářské práce dále prohlašuji, že jsem v souvislosti s jejím vytvořením neporušila autorská práva třetích osob.

V Praze dne: 26.04.2024

---

## **Poděkování**

Ráda bych touto cestou poděkova paní Ing. Barboře Hofmanové, Ph.D. za pomoc při vypracování této bakalářské práce a klubu Rottweiler za poskytnutí informací potřebných k napsání této bakalářské práce.

# Analýza výskytu dysplazie kloubů u plemene rotvajler

## Souhrn

Cílem této práce bylo vyhodnotit výskyt dysplazie kyčelních (DKK) a loketních (DLK) kloubů u plemene rotvajler od roku 2014 do začátku roku 2023. Plemeno rotvajler je středně velké plemeno pocházející z Německa. Zbarvení srsti je černé s červenohnědými znaky.

Dysplazie kloubů je polygenně podmíněné onemocnění, které postihuje hlavně psy středního a velkého vzrůstu. Jde o vývojovou vadu kyčelního a loketního kloubu. V průběhu vývoje psa se na kloubech začínou objevovat kostěné výrůstky neboli osteofyty. Diagnostika se provádí pomocí rentgenových snímků. Stupeň postižení kloubů se hodnotí pomocí stupnice 0 – 4 nebo A – D. Léčba je zaměřena především na zmírnění bolesti a obnovení funkčnosti kloubu.

Pro tuto bakalářskou práci byly k dispozici výsledky vyšetření dysplazie kyčelního a loketního kloubu od 671 jedinců. Data byla následně zpracována s využitím programů MS Excel a STATISTICA 12. Pro statistické vyhodnocení byly použity dva rozdílné přístupy – analýza rozptylu (ANOVA) a testování v kontingenčních tabulkách.

Analýzou rozptylu byl potvrzen statisticky významný vliv roku, kdy byl pes testován ( $p = 0,000$ ). Vliv pohlaví (pes/fena) a strany (levá/pravá) nebyl prokázán ( $p = 0,28$  resp.  $0,88$ ).

Korelační analýzou byla zjištěna pouze velmi slabá pozitivní závislost mezi postižením kyčelního a loketního kloubu ( $r = 0,15$ ).

Vzhledem k relativně malému počtu pozitivních výsledků a z toho vyplývajících nízkých středních hodnot DKK a DLK, bylo následně hodnocení převedeno na alternativní proměnnou (výskyt dysplazie ANO/NE). Testováním v kontingenčních tabulkách (Pearsonův chí-kvadrát test) byl opět prokázán pouze vliv roku testování ( $p = 0,006$  pro DKK; resp.  $0,000$  pro DLK). Rozdíly mezi pohlavími a rozdíly v postižení pravé a levé strany nebyly statisticky průkazné.

Přestože patří rotvajler mezi středně velká plemena, která bývají dysplazií postižena, v tomto souboru se vyskytovalo relativně málo jedinců, kterým byl určitý stupeň postižení kloubů diagnostikován (30 % pro DKK; 14 % pro DLK). Tento pozitivní stav může být potvrzením úspěšnosti selekce, na druhou stranu je třeba vzít v úvahu i možnost určitého zkrácení situace z důvodu nedostupnosti výsledků jedinců, u kterých se nepředpokládá uchovnění.

Vzhledem k tomu, že dysplazie kloubů je jedním z nejčastějších ortopedických onemocnění u psů, lze i do budoucna doporučit její výskyt u tohoto plemene sledovat.

**Klíčová slova:** pes, pohybový aparát, dědičné onemocnění, selekce, DKK, DLK

# Analysis of the occurrence of joint dysplasia in Rottweiler breed

## Summary

The aim of this study was to evaluate the prevalence of hip and elbow dysplasia in the Rottweiler breed from 2014 to early 2023. The Rottweiler breed is a medium-sized breed originating from Germany. The coat colour is black with reddish-brown markings.

Joint dysplasia is a polygenic disease that mainly affects dogs of medium and large stature. It is a developmental defect of the hip and elbow joints. As the dog develops, bony growths or osteophytes begin to appear on the joints. Diagnosis is made by X-ray. The degree of joint involvement is assessed using a scale of 0-4 or A-D. Treatment is aimed primarily at relieving pain and restoring joint function.

For this bachelor thesis, the results of hip and elbow dysplasia examinations were available from 671 individuals. The data was then processed using MS Excel and STATISTICA 12. Two different approaches were used for statistical evaluation - analysis of variance (ANOVA) and contingency table testing.

The analysis of variance confirmed a statistically significant effect of the year the dog was tested ( $p = 0.000$ ). The effect of sex (male/female) and side (left/right) was not demonstrated ( $p = 0.28$  and  $0.88$ , respectively).

Correlation analysis revealed only a very weak positive relationship between hip and elbow joint involvement ( $r = 0.15$ ).

Due to the relatively small number of positive results and the resulting low mean values for HD and DLK, the assessment was subsequently converted to an alternative variable (incidence of dysplasia YES/NO). Testing in contingency tables (Pearson chi-square test) again showed only an effect of year of testing ( $p = 0.006$  for HD;  $0.000$  for DLK, respectively). Differences between genders and differences in right and left side involvement were not statistically significant.

Although the Rottweiler is one of the medium-sized breeds that are affected by dysplasia, there were relatively few individuals in this cohort that were diagnosed with some degree of joint involvement (30% for DKK; 14% for DLK). This positive situation may confirm the success of selection, but on the other hand, the possibility of some bias due to the unavailability of results from individuals not expected to be retained should be taken into account.

Since joint dysplasia is one of the most common orthopaedic diseases in dogs, it may be advisable to monitor its occurrence in this breed in the future.

**Keywords:** dog, musculoskeletal system, hereditary disease, selection, HD, ED

# Obsah

1	Úvod.....	8
2	Cíl práce .....	9
3	Literární rešerše .....	10
3.1	Rotvajler .....	10
3.2	Dysplazie .....	11
3.2.1	Dysplazie kyčelního kloubu .....	11
3.2.2	Dysplazie loketního kloubu .....	12
3.3	Diagnóza dysplazie .....	13
3.3.1	Radiografická diagnóza dysplazie kyčle .....	13
3.3.2	Radiografická diagnóza dysplazie lokte .....	14
3.3.3	Ortolaniho test .....	15
3.3.4	Bardensův test.....	15
3.4	Genetická determinace .....	15
3.5	Vnější faktory ovlivňující dysplazii .....	16
3.5.1	Výživa.....	16
3.5.2	Plemeno .....	17
3.5.3	Fyzická aktivita.....	17
3.6	Nechirurgická léčba .....	17
3.6.1	Rehabilitace .....	18
3.6.2	Dieta.....	18
3.6.3	Ostatní.....	18
3.7	Chirurgická léčba dysplazie kyčle.....	18
3.7.1	Korekční osteotomie pánve .....	19
3.7.2	Juvenilní pubická symfyziodéza.....	19
3.7.3	Náhrada kyčelního kloubu.....	19
3.8	Chirurgická léčba dysplazie lokte .....	20
3.8.1	Posuvná osteotomie humeru .....	20
3.8.2	Proximální abdukční osteotomie ulny .....	20
3.8.3	Náhrada loketního kloubu.....	21
4	Metodika.....	22
4.1	Data .....	22
4.2	Anova.....	22
4.3	Korelační analýza.....	22
4.4	Chí-kvadrát.....	22
5	Výsledky .....	23
5.1	Statistika dysplazie kyčle.....	24

5.2	Statistika dysplazie lokte .....	26
5.3	Korelace DKK a DLK.....	28
5.4	Chí-kvadrát.....	28
6	Diskuze.....	30
7	Závěr .....	32
8	Literatura .....	33

# 1 Úvod

Plemeno rotvajler patří mezi nejstarší plemena, jeho původ se datuje až do doby antického Říma. Jejich původní využití bylo při pasení, pohánění stád, ale také i k ochraně lidí a jejich majetku. Rotvajler byl v roce 1910 uznán jako policejní plemeno. Jedná se o mohutné plemeno, které má černé zbarvení s červenohnědým pálením. Rotvajler je vhodný jako společenský, záchranářský, služební nebo pracovní pes (FCI 2018).

Dysplazie kyčle je jedno z nejčastějších ortopedických onemocnění u psů (Genevois et al. 2020) a to i navzdory drahým screeningovým a šlechtitelským programům (Ginja et al. 2010). Jedná se o multifaktoriální onemocnění, které je ovlivněno geneticky, ale i vnějším prostředím. Dysplazie kyčle způsobuje zánět kloubů a následnou koxofemorální osteoartrózu (Dycus et al. 2022). Většina psů mající toto onemocnění nevykazuje žádné nebo minimální příznaky (Ginja et al. 2010).

Dysplazie lokte je skupina onemocnění týkající se humeroradioulnárního kloubu. Jedná se o multifaktoriální onemocnění, u kterého příčiny vzniku ovlivňují její vývoj (Vezzoni & Benjamino 2021). Za nejpravděpodobnější příčinu se považuje kloubní inkongruita. Onemocněním trpí hlavně velká a obří plemena (Michelsen 2013). Při diagnostice dysplazie lokte se používají jeden, dva, nebo čtyři radiografická zobrazení (Lavrijsen et al. 2012).

Dysplazie kyčle je polygenní onemocnění. Její projev určují dva faktory a to genetická predispozice a vnější podmínky. Dědičnost dysplazie kyčle se odhaduje v rozmezí od 0,1 až do 0,6 (King 2017). Dysplazie lokte je také polygenní onemocnění, které ovlivňuje i vnější prostředí. Její dědičnost se pohybuje od 0,1 do 0,77 (Lavrejsen et al. 2012). Jako nejrizikovější faktory z vnějšího prostředí se považují tělesná váha, složení stravy a tělesný typ psa. Dále jsou zkoumány i hormonální vlivy a množství cvičení psa (Krontveit et al. 2010).

Nechirurgická léčba dysplazie kyčle zahrnuje rehabilitaci, ledování, masáže (Dycus et al 2022), dále je možné psa léčit pomocí nízkourovňové laserové terapie, nebo hydroterapie (de Oliveira Reusing et al 2021). Chirurgická léčba dysplazie kyčle je zaměřena na anatomii coxofemorálního kloubu. Konkrétní chirurgický postup se dále odvíjí od věku psa a klinických příznaků, kterými se pes projevuje (Harper 2017). Nejčastější operace na léčbu dysplazie kyčle jsou dvojité a trojitá osteotomie pánve (Guevara & Franklin 2017). Jako poslední možná chirurgická léčba je možná celková náhrada kyčelního kloubu. Totální výměna kloubu se využívá pouze v případě, že nefunguje žádná nechirurgická léčba a příznaky dysplazie se znovu objeví i po předchozí chirurgické léčbě (Harper 2017).

Léčba dysplazie lokte se zaměřuje na kloubní patologii a měla by korigovat příčiny dříve, než dojde k závažnému poškození kloubu. Chirurgická léčba u dysplazie lokte je osteotomie proximální ulny, procedura uvolnění bicepsu/pažní ulny. Pokud už dojde k osteochondróze, jsou možné dvě chirurgické léčby a to odstranění defektní chrupavky na úroveň subchondrální kosti a nahrazení subchondrální kosti pokryté kloubní chrupavkou (Michelsen 2013).



## **2 Cíl práce**

Cílem této bakalářské práce je literární rešerše o plemeni rotvajler a o onemocnění dysplazie kloubu u psů. Rešerše bude zahrnovat zejména informace o projevech onemocnění, jeho diagnostice, genetické determinaci a možnostech léčby.

Další část bakalářské práce vyhodnocuje výsledky vyšetřených psů na toto onemocnění u plemene rotvajler, zveřejněných na stránkách Rottweiler klubu ČR.

## 3 Literární rešerše

### 3.1 Rotvajler

Plemeno rotvajler pochází z Německa a je uznané FCI (Mezinárodní kynologická federace). V FCI je řazeno do skupiny II. Pinčové a knírači, molosská plemena, švýcarští salašníčtí psi. Rotvajler je používán jako pracovní, služební a společenský pes. Má nově aktualizovaný standard, který platí od 15. 6. 2018 (FCI 2018).

Rotvajler se řadí mezi jedno z nejstarších plemen. Jeho původ je datován do doby antického Říma (FCI 2018). Dříve byl využíván k nahánění a pasení stád, a také ke střežení lidí a majetku. V roce 1910 byl v Německu uznán jako policejní plemeno (Říha 2009).

Rotvajler patří mezi plemena se středním až velkým vzrůstem. Jeho postava by měla být souměrná, robustní a měla by poukazovat na jeho sílu a vytrvalost. Má černé zbarvení s červenohnědým pálením. Plemeno je přátelské a klidné, je pracovitě a velmi oddané svému majiteli. Chování rotvajlera by mělo být sebevědomé a nebojácné (FCI 2018).

Čelo rotvajlera by mělo být lehce klenuté při pohledu ze strany. Stop je výrazný a mezi ušima se nachází větší mezera. Nosní houba je více okrouhlá než široká a má poměrně velké nozdry, které mají vždy černou barvu. Nosní hřbet je široký a směrem k nosu se zužuje. Dásně jsou tmavé. Plemeno má výrazné jařmové oblouky. Oči by vždy měly mít tmavohnědou barvu. Uši jsou svěšené a mají trojúhelníkový tvar. Zád' má být lehce zaoblená ne vodorovná. Rotvajler má prostorný a široký hrudník. Ocas je jako prodloužení hřbetní linie. Končetiny jsou při pohledu zepředu i zezadu rovné. Kohoutková výška psů by měla být okolo 65 centimetrů, u fen okolo 60 centimetrů a hmotnost u psů okolo 50 kilogramů a u fen okolo 42 kilogramů. Délka trupu by měla být větší než je kohoutková výška nejvýše o 15%. Plemeno patří mezi klusáky. Při pohybu je hřbet rovný a v klidu. Pohyb by měl být prostorný a plynulý (FCI 2018).



Obrázek 1- rotvajler (FCI 2018)

## 3.2 Dysplazie

### 3.2.1 Dysplazie kyčelního kloubu

Dysplazie kyčle je komplexní vývojové onemocnění coxofemorálního kloubu a u psů patří mezi nejčastější ortopedické onemocnění (Genevois et al. 2020). U psa byla dysplazie kyčle popsána už v roce 1935 (Ginja et al. 2015). Dysplazie je charakterizovaná laxitou, degenerací a osteoartritidou kyčelního kloubu, nebo nepravidelnou a opožděnou osifikací (Lopez & Schachner 2015). V roce 1966 byla definována Henricsonem jako „různý stupeň laxnosti kyčelního kloubu umožňující subluxaci během raného života, což vede k různému stupni mělkého acetabula a zploštění hlavice stehenní kosti, což nakonec vede k osteoartróze“ (Vandekerckhove et al. 2023). Byly navrženy dvě kategorie způsobu průběhu dysplazie a to první, kdy laxnost kloubu způsobuje nestabilitu kyčle a druhá, kdy dochází k abnormální progresi endochondrální osifikaci ve více kloubech (Krontveit et al. 2010).

Dysplazie kyčle způsobuje laxitu a distenzi kloubního pouzdra, mikrofraktury a kostní remodelaci, poslední fáze dysplazie je osteoartróza (de Oliveira Reusing et al. 2021). V důsledku laxity kyčle dojde k zvýšenému sklonu okrajů acetabula během růstu a tím podporuje dorzolaterální pohyb hlavice femuru a tím se daná laxita kyčle zhoršuje (Linn 2017). U postižených kloubů se vyvine různý stupeň synoviálního zánětu, poškození kloubní chrupavky, osteofyty a subchondrální kostní skleróza a remodelace (Lopez & Schachner 2015). Dysplazií trpí hlavně velká a obří plemena psů (Tomé et al. 2023), ale vyskytuje se ve vysoké míře i u buldoků a mopsů (Syrclé 2017). Většina psů trpících dysplazií nevykazuje žádné, nebo vykazují minimální klinické příznaky (Ginja et al. 2010).

Psi se narodí se zdravými kyčlemi, k jejich ochablosti a poškození dochází v průběhu života (King 2017). Dysplazie způsobuje bolest, sníženou pohyblivost psa a sníženou funkci kyčle (Vince 2009) a snižuje u psů kvalitu života a omezuje jejich aktivitu (Risler et al. 2009). Psi trpící dysplazií mohou projevovat i nesnášenlivost ke cvičení a svalovou atrofii (Carneiro et al. 2023). Příznaky se začínají objevovat pozvolna a vzestupně (Syrclé 2017). Bolest způsobuje koxofemorální subluxe, natažení kloubního pouzdra, eroze chrupavky a fraktura subchondrální kosti (Kirkby & Lewis 2012). Kritická fáze pro vývoj kyčle je v raném postnatálním období (Vanden Berg-Foels et al. 2006). U psů s dysplazií může docházet i k poškození jiných kloubů, to naznačuje, že dysplazie může způsobovat systémový defekt (Wahl et al. 2008). Fenotypovým projevem dysplazie kyčle je pasivní laxita kyčle, kterou je možné určit palpací nebo rentgenovým snímkem (King 2017). Dysplazie kyčle je častým důvodem eutanazie u psů (Broeckx et al. 2014).

Některá plemena mají bodování dysplazie kyčle povinné pro uchovnění, ale maximální povolené skóre se liší. Rozdílné skóre mezi kluby je závislé na velikosti chovné populace bez dysplazie (Lavrijsen et al. 2014). Dysplazie kyčle je hodnocena podle pětibodové škály v souladu s předpisy Federal Cynologique Internationale (Komsta et al. 2015), které se používají v Evropě a v Asii (Wang et al. 2019). Psi bez radiografických známek dysplazie (0, A), psi s rengegovými nálezy neznámého významu (1, B), psi s mírnými až vážnými radiografickými příznaky dysplazie (2 – 4, C – E) (Stock et al. 2011). Každý kyčelní kloub je hodnocen zvlášť, ale konečné hodnocení dysplazie se zakládá na výsledku kloubu s horším výsledkem (Krontveit et al. 2010). Ve Velké Británii, Austrálii a na Novém Zélandu se

dysplazie kyčle hodnotí podle pravidel The Kennel club a v USA podle schématu ortopedické nadace pro zvířata (Wang et al. 2019).

U některých plemen může dysplazie postihnout až 50% populace (Risler et al. 2009). Skutečná prevalence ale není zjištěna, protože majitelé psů nepřekládají výsledky, jsou-li psi zjevně dysplazičtí (Syrclé 2017). Dysplazie byla zaznamenána u více než 188 plemen psů (Wang et al. 2019). Kastrovaní samci mají větší pravděpodobnost, že budou trpět dysplazií kyčle (King 2017), hlavně pokud jsou kastrováni brzy (Syrclé 2017).

### 3.2.2 Dysplazie loketního kloubu

Loketní kloub je kongruentní kloub, kterému poskytují stabilitu kostní a měkké tkáně. Pokud dojde k lézím na těchto strukturách, loket začne být nestabilní (Marinelli et al. 2021). Může dojít k patologickým změnám ve struktuře lokte, jako například jiné vlastnosti materiálu, nebo asynchronní růst kostí, které významně změní kontaktní tlaky v kloubu a tím způsobí deformaci kostí (Polikeit et al. 2007).

Kulhání na přední končetiny u mladých psů bez záznamu anamnézy poranění je většinou výsledkem dysplazie lokte (Hayward & Todhunter 2023), když jsou postiženy oba klouby, kulhání není tolik zřetelné. První příznaky se mohou objevit už ve 4 až 6 měsících věku psa. Pes s dysplazií lokte se projevuje chováním, kterým si ulevuje od bolesti, jako je například rotace přední končetiny, nebo posunutí středu končetiny. Dysplazie loketního kloubu je ovlivněna různými příčinami, které určují její závažnost (Vezzoni & Benjamino 2021). Příznaky dědičné dysplazie lokte byly popsány v roce 1993 (Michelsen 2013), jedná se o nesjednocený anconeální proces, osteochondrózu nebo osteochondritis dissecans, fragmentovaný mediální koronoidní proces a inkongruitu loketního kloubu (Oberbauer et al. 2017). Tyto příznaky se mohou vyskytovat jednotlivě nebo společně (Vezzoni & Benjamino 2021). Příznaky loketní dysplazie se projevují bolestí a ztrátou funkce loketního kloubu, ale objevují se až v pozdní fázi onemocnění (Les 2013).

V lokti se nacházejí tři klouby a byly prokázány 3 způsoby jejich nesouladu a to nesoulad radioulnární délky, humeroulnární inkongruita a radioulnární incizní inkongruita (Michelsen 2013). Výsledky vyšetření dysplazie lokte se vyhodnocují jako normální (0), mírné (1) střední (2)(Obel et al. 2023) a vážné (3)(Jones et al. 2023). Konečným výsledkem dysplazie lokte je degenerativní onemocnění kloubů nebo osteoartritida lokte (Bruecker et al. 2021), ale mírné až těžké osteoartrické změny na lokti, které způsobují bolest a kulhání, se mohou projevit i bez viditelných defektů (Beuing et al. 2008). Mezi nejběžnější formu dysplazie lokte patří mediální koronoidní procesní onemocnění (Vezzoni & Benjamino 2021).

Dysplazie lokte je problém především pro mladé rychle rostoucí, nebo pro aktivní psy (Polikeit et al. 2007). Psi jsou k dysplazii lokte nejnáchylnější ve věku do jednoho roku a poté opět, když jsou starší šesti let (Les 2013). Mezi plemena s největším výskytem dysplazie lokte patří labradorský retrívr, rotvajler, zlatý retrívr, německý ovčák, bernský salašnický pes, německá doga, čau-čau, novofundlandský pes a bordeauxská doga (Vezzoni & Benjamino 2021). U plemene rotvajler trpí dysplazií lokte 40 – 50% populace (Beuing et al. 2008). Dysplazie byla zjištěna i u menších chondrodystrofických plemen, typu jako je francouzský buldoček a jezevčík (Michelsen 2013). Psi jsou k dysplazii lokte náchylnější než feny, pravděpodobně za to může jejich větší váha (Beuing et al. 2008).

### 3.3 Diagnóza dysplazie

#### 3.3.1 Radiografická diagnóza dysplazie kyčle

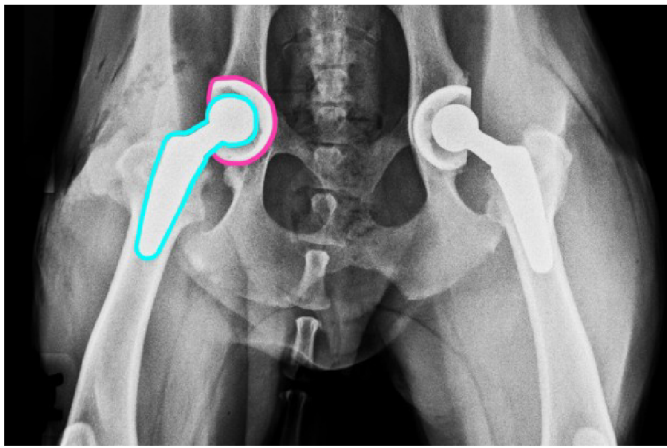
Definitivní diagnóza dysplazie kyčle je prováděna pomocí radiografického vyšetření s ventrodorzálním rozšířením projekce kyčle (Santana et al. 2021). Další možnosti radiografické metody zobrazení jsou metody PennHIP distrační index, subluxační index a dorzolaterální subluxační skóre (Broeckx et al. 2014). Při vyšetření jsou psi často uspáni, nebo sedováni a ručně přidržováni (Santana et al. 2021). Od roku 1991 je podle protokolu FCI při screeningu sedace nebo podání anestetik povinné (Malm et al. 2007). Používají se například alfa 2 adrenergní agonista nebo dexmedetomidin (Beier et al. 2023).

Radiografický snímek s ventrodorzálním rozlišením se nejčastěji používá u psů v rozmezí 1 roku až 2 let (Ogden et al. 2012). Při tomto rozlišení pozorujeme linii sledující středový bod na každé ze dvou hlavic stehenní kosti a druhou linií vedenou od středu hlavice femuru ke kraniodorzálnímu acetabulárnímu okraji (Petazzoni & Tamburro 2021). Radiograficky je možno zjistit přítomnost subluxe kyčle a osteoartrózu kyčle (Reagan 2017). Na rentgenových snímcích lze pozorovat zploštění hlavice femuru a acetabula, subchondrální kostní sklerózu a osteofyty na okraji acetabula a krčku femuru (Wahl et al. 2008). Počínající synovitida, která je doprovázena výpotkem a perifoveální erozí kloubní chrupavky není rentgenologicky diagnostikovatelná (Hayward & Todhunter 2023). Dnešní diagnostické metody jsou pouze subjektivním měřením konformace kloubu ve fázích vývoje psa (Lopez & Schachner 2015). Rentgenové diagnózy z oficiálních registrů psů nezohledňují klinické příznaky (Kronteit et al. 2010). Časnou identifikaci lze provést díky vyhodnocení malých změn viditelných už v raném stádiu onemocnění (Hornof et al. 2000). Mezi nejčastěji viditelné příznaky dysplazie patří kaudální křivočarý osteofyt a cirkumferenční osteofyt hlavice femuru (Butler & Gambino 2017). Na rentgenových snímcích je zobrazena pánev a stehenní kost i s čéškou (Krontveit et al. 2010).

Prostředky pro objektivní kvantifikaci stupně subluxe kyčle na rentgenových snímcích se nazývají Norbergův úhel a femorální přesah (Butler & Gambino 2017). Norbergův úhel je mezi linií spojující střed obou hlavic stehenních kostí a linií táhnoucí se od středu hlavice k laterálnímu okraji kloubní jamky kyčelního kloubu. Kyčle s Norbergovým úhlem menším než  $105^\circ$  jsou považovány za dysplazické (Srierler et al. 2012).

Rentgenové snímky se pořizují, když pes leží na zádech se symetricky umístěnou pánví a obě zadní nohy má natažené a vzájemně rovnoběžné. Mezi sledované faktory patří stupeň subluxe femuru, tvar hlavice a krčku stehenní kosti a známky osteoartrózy (Norris 2014).

Při rentgenu kyčle se provádí i metoda PennHip. Tato metoda se provádí u silně sedativního nebo ztětizovaného psa. Pořizují se tři rentgenové projekce snímek s prodloužením kyčle, snímek s kompresí kyčle ve fázi neutrálního postoje a snímek s distrační fází neutrálního postoje (Butler & Gambino 2017), snímky umožní výpočet distračního indexu. Distrační index se vypočítá dělením vzdálenosti mezi středem hlavice femuru v kompresi se středem hlavice femuru v distrační a poloměrem hlavice femuru. Protože je pes při zákroku uspán, distrační index hodnotí pasivní laxitu kyčle. Psi při provádění této metody musí být starší než 16 týdnů (Guilliard 2014).



Obrázek 2 – sledované znaky při rentgenu kyčle (Lopez & Schachner 2015)

Na rentgenové snímky je zapsáno registrační číslo, tetování, nebo mikročip psa. Psi jsou považováni za nemocné, pokud mají výsledky dysplazie C, D, nebo E. (Krontveit et al. 2010). Pro zlepšení úspěšnosti screeningových programů by bylo dobré zvýšit věk kontrol, nedocházelo by k tolika falešně pozitivním výsledkům, z důvodu neúplnosti rozvoje dysplazie (Vandekerckhove et al. 2023).

### 3.3.2 Radiografická diagnóza dysplazie lokte

U dysplazie lokte se při radiografické diagnóze sleduje sjednocení anconeálního výběžku nebo osteochondróza. Oproti diagnóze dysplazie kyčle, není při diagnóze dysplazie lokte nutná celková anestezie. Při radiografickém zobrazování lokte se pozorují 4 projekce: neutrální úhel ve stoje, flektovaný, mediolaterální, kraniokaudální a kraniolaterální. Pokud jsou radiografické změny zaznamenány i na jiných projekcích, měla by být získána a ohodnocena všechna tato 4 zobrazení lokte z důvodu vyloučení jiné nemoci (Cook & Cook 2009). V některých zemích stačí k určení dysplazie kyčle dva snímky, v jiných zemích, jako je například Finsko stačí snímek jen jeden (Lappalainen et al. 2013). Těmito snímky se řídí šlechtitelské programy, které pak ovlivňují přípuštění psa do chovu (Lavrijsen et al. 2012). U zdravých loketních kloubů je subchondrální oblast trochleárního zářezu pravidelný trabekulární obrazec bez jakékoliv kostní sklerózy a kloubní lem mezi rádiem a humerálním kondylem má být tenký a rovný (Vezzoni & Benjamino 2021). U velkých plemen psů by fyzická spojení s osifikačním centrem anconeal měla být vidět do 22 týdnů věku, pokud je vidět i později, je loket považován za nesjednocený (Cook & Cook 2009). Některé složky mohou být viditelné už ve 14. týdnu věku psa (Hebel et al. 2021).

Při určování dysplazie lokte je přesnější počítačová tomografie, ale je hodně ovlivněna polohováním lokte (Houlton 2009). Také se při ní dá sledovat i progres dysplazie lokte. Výsledky počítačové tomografie se rozdělují do dvou skupin a to bez fragmentovaného mediálního koronoidního procesu a výsledky s ním (Hebel et al. 2021). Radiografické vyšetření se používá z důvodu menší finanční náročnosti a technické jednoduchosti (Lewis et al. 2011). Použití sedace ovlivní výsledky screeningu dysplazie kyčle, ale nemá žádný vliv na výsledky screeningu dysplazie lokte (Malm et al. 2007).

### 3.3.3 Ortolaniho test

Ortolaniho test je fyzikální manipulační vyšetření. Ortolaniho test se provádí u štěňat starších čtyř měsíců (Ginja et al. 2008). Pes je při testu sedován nebo anestetizován (Syrclé 2017). Při ortolaniho testu je štěně umístěno vleže na bok, lékař uchopí jeho koleno. Kyčel je v neutrální poloze a stehno je vodorovně s povrchem, na kterém štěně leží. Síla směřovaná proximálním směrem vyvolá sublaxaci kyčle, přitom co je pánev podepřena druhou rukou. Ortolaniho test je považován za pozitivní, pokud je během repozice kyčle hmatatelné nebo slyšitelné „cvaknutí“. Ortolaniho test může předpovědět laxnost kyčle, která patří mezi příčiny vzniku dysplazie (Ginja et al. 2010). Test se opakuje dvakrát nebo třikrát pro každou kyčel. Ortolaniho test se hodnotí jako mírný, když je šknutí sotva znatelné a slyšitelné a jako závažný, když je šknutí silné a hodně hlasité (Syrclé 2017). Ortolaniho manévr je nejčastěji používaná palpační metoda pro zjištění dysplazie kyčle (Gatineau et al. 2012).

### 3.3.4 Bardensův test

Bardensův test je vyšetřovací technika určená k hodnocení dysplazie kyčle u štěňat do 6 měsíců. Pes je položen na bok, proximální femur je vyvýšen laterálně od těla. Dále se použije ukazováček druhé ruky k odtlačování stehenní kosti od kyčelního kloubu dorzálním směrem, tak, aby byl tlak vyvíjen na velký trochanter. Posunutí více než 2 milimetry je kladné znamení. (Lopez & Schachner 2015).

Tento test, stejně jako Ortolaniho test, by měl provádět pouze veterinář (Syrclé 2017). Jelikož se jedná o kvantitativní znak, žádná z metod nemá 100% úspěšnost (Wahl et al. 2008).

## 3.4 Genetická determinace

Dysplazie kloubů je onemocnění ovlivněné jak geneticky tak environmentálními faktory (Bozkan & Sarierler 2019). Dědičnost dysplazie kyčle se odhaduje v rozmezí od 0,2 – 0,6 (Malm et al. 2008). U dysplazie lokte se odhaduje dědičnost v rozmezí 0,10 – 0,77 a psi vykazují větší dědičnost než feny (Oberbauer et al. 2017). Dysplazie kloubů je ovlivněna více geny (Lavrijsen et al. 2014) bez přímého přenosu. Jedná se tedy o polygenní dědičnost (Vezzoni & Benjamino 2021). Rozdíl v dědičnosti dysplazie lokte naznačuje, že dysplazie je pouze koncovým bodem pro různá genetická onemocnění, která poškozují loket během jeho vývoje různými mechanismy (Michelsen 2013). U psů z dysplazií kyčle mohou být pravé a levé kyčle ovlivněny různými genetickými faktory (Liu et al. 2007).

Protože se jedná o složité genetické rysy, psi vykazující toto onemocnění by měli být vyřazeni z chovu (Hayward & Todhunter 2023) ale i psi se zdravým fenotypem mohou být přenašeči, nebo mohou mít nemocné potomky z důvodů mutací genů (Ginja et al. 2015). Výběr chovného psa by měl být také založen na informacích od více potomků, kteří byli porovnání s jinými psy ze stejné věkové skupiny (Guo et al. 2011). Selektivní šlechtění proti dysplazii fungují už desítky let. Aditivní genetická složka je zapříčiněna účinky genových variant, které jsou v každém genovém lokusu v genomu psa. Neaditivní složka je způsobena interakcí zděděných alel mezi sebou a interakcemi mezi genovými lokusy (Wilson et al. 2011). Dědičnost dysplazie kyčle je ovlivněna plemenem psa. Čím vyšší je, tím vyšší genetické zlepšení je při selekčním šlechtění očekáváno (Genevois et al. 2020). Selektce

v dnešní době stále více spoléhá na fenotyp psa než na jeho odhadovanou plemennou hodnotu (Wilson et al. 2011). Plemenné rozdíly při toleranci pasivní laxnosti kyčle pro rozvoj osteoartrózy kyčelního kloubu naznačují, že existují genetické rozdíly mezi psy pro podobné stavy, které mění fenotypovou expresi osteoartrózy (Clements et al. 2006). Pro odhad dysplazie kloubů a jeho závažnost se může použít odhad plemenné hodnoty. Jedná se o genetický parametr odvozený od kvality kloubů příbuzných a potomků psa. Výpočet odhadu plemenné hodnoty zahrnuje vektory závazků, fixních efektů, efektů zvířat, stálých environmentálních efektů, reziduí (které zahrnují neaditivní genetické efekty a náhodné environmentální efekty) a incidenční matice vztahující efekty ke skóre. Genetický pokrok u dysplazie kloubů se očekává, bude-li odhad plemenné hodnoty použit jako selekční kritérium (Ginja et al. 2010).

Některé specifické geny ovlivňující dysplazii byly identifikovány (King 2017). Při identifikaci dysplazie se využívá genetické mapování. To je proces lokalizace oblasti na chromozomu, který ukrývá genetický lokus. Tento lokus může přispívat k dědičnosti dysplazie nebo ji dokonce může způsobovat (Zhu et al. 2009). Ale žádné definitivní molekulárně genetické testy ještě neexistují, proto se genotyp nejčastěji odhaduje podle fenotypu psa (Ginja et al. 2010). Od roku 2012 je u labradorských retrívrů využíván komerční test DNA, který poskytuje výsledky pravděpodobnosti rozvoje dysplazie kyčle. Ale zatím nejsou dostatečné výsledky, které by potvrdily jeho úspěšnost (Ginja et al. 2015).

### **3.5 Vnější faktory ovlivňující dysplazii**

Mezi vnější faktory ovlivňující dysplazii patří výživa, přírůstek hmotnosti nebo fyzická zátěž (Janutta et al. 2005) a další faktory jako porodní hmotnost, věk matky, období porodu, úmrtnost před odstavením ve vrhu, počet štěňat ve vrhu a podlahová krytina (Ginja et al. 2010). Vnější faktory nezpůsobí dysplazii, ale mohou ji zhoršit (Vezzoni & Benjamino 2021). Jedinec se může narodit s predispozicí pro dysplazii, to ale nutně neznamená, že se dysplazie projeví (King 2017). Strava a cvičení mají zásadní vliv na psy s genetickou predispozicí k dysplazii (Smith et al. 2001). Některé hormony mohou podpořit rozvoj dysplazie a to zvýšená hladina estrogenu a relaxinu (King 2017). Na dysplazii může mít také vliv reprodukční stav fen (Santana et al. 2021). Kastrovaní jedinci častěji trpí dysplazií, a to kvůli změně gonadálních hormonů, kteří mohou nepřímo chránit klouby a ovlivňovat jejich růst a vývoj (Anderson et al. 2020).

#### **3.5.1 Výživa**

Dysplazie může být způsobena nedostatkem výživy (Baritugo et al. 2023), ale také naopak rychlý nárůst hmotnosti je označen za rizikový faktor, hlavně pokud k němu dojde během prvních 6 měsíců (King 2017). Pravděpodobně existuje inverzní vztah mezi tělesnou váhou ve věku 3 měsíců a pravděpodobností výskytu dysplazie (Krontveit et al. 2010). Zvýšená váha během raného postnatálního růstu pozmění kontakt kloubů a tím ovlivní vývoj kyčlí v dospělosti (Vanden Berg-Foels et al. 2006). Psi co jsou překrmováni, mají větší pravděpodobnost, že budou trpět dysplazií než psi, kteří jsou krmeni omezeně (Krontveit 2010). Při dosažení a udržení správné váhy dojde k opožděnému nástupu dysplazie a snížení



klinických příznaků (Lopez & Schachner 2015). Celoživotní dieta omezí výskyt dysplazie, nebo sníží její klinické projevy až o 25%, v porovnání s krmením ad libitum (Schachner & Lopez 2015). Pro výskyt dysplazie není důležité, jakým způsobem je pes krmen, zda dostává průmyslově vyráběná krmiva, nebo je krmen domácí stravou, stolními potravinami, nebo pamlsky. Důležitý je, ale objem tuku. Vysoký příjem tuku je uznán jako rizikový faktor pro dysplazii (Sallander et al 2006).

### **3.5.2 Plemeno**

Plemena psů mají širokou škálu tvarů těla, která se liší výškou, délkou a hmotností (Roberts & Mc Greevy 2010). Dysplazii můžou zhoršit i kloubní úhly vyžadované standardy u některých plemen (Anderson et al. 2020). Všechny tyto rozdílné faktory mohou ovlivnit výskyt dysplazie u daného plemene (Roberts & McGreevy 2010). Důvodem proč jsou velcí psi náchylnější k dysplazii, je jejich rychlý růst. Rychlost růstu zároveň ovlivňuje i rozdíly ve frekvenci výskytu dysplazie mezi plemeny (Lavrijsen et al. 2014). I samotné plemeno se dá považovat za rizikový faktor. Některá plemena mohou mít predispozici ke kloubním onemocněním, ale díky známosti těchto plemen je možná dřívější diagnostika a léčba. Mezi tato plemena patří mastif, německý boxer, italský corso pes, německý ovčák, zlatý retrívr, labrador a bernský salašnický pes (Anderson et al. 2020). Předpokládá se, že dysplazii ovlivňuje i poměr délky těla a výšky psa. Delší pes má větší váhu než pes, který je stejně vysoký, ale má čtvercový tvar těla (Roberts & McGreevy 2010).

### **3.5.3 Fyzická aktivita**

Jako rizikový faktor se bere i měsíc narození a to kvůli počasí během štěněčího období psa. Psi, kteří se narodí v období hezkého počasí, mají zvýšené riziko rozvoje dysplazie. To je dáno častějším a delším časem stráveným si hraním se štěnětem, než když je nepříznivé počasí. Mezi rizikové aktivity v nadměrné míře patří honění míčků a hraní si s jinými psy (Anderson et al. 2020). Štěňatům se spíše projeví dysplazie, pokud budou od narození do 3 měsíců chodit do schodů.

## **3.6 Nechirurgická léčba**

Včasná diagnóza a léčba je důležitá ke zpomalení progresu degenerativního onemocnění kloubů, které dysplazie způsobuje (Risler et al. 2009). V rámci léčby pro dysplazii by měl být hodnocen pohyb v pravidelných intervalech pomocí goniometrie, aby hodnocení pohybu psa bylo objektivní (Dycus et al. 2022). Léčba je omezena pouze na léčbu symptomů nebo na výměnu kyčelního kloubu v konečném stádiu degenerace kloubu (Guo et al. 2011). Nechirurgická léčba obsahuje širokou škálu terapií (Kirkby & Lewis 2012) a měla by být pravidelně přehodnocována podle potřeby pacienta (Harper 2017). Ve většině případů je dysplazie nejprve léčena nechirurgicky, pokud tato léčba nefunguje, přechází se na léčbu chirurgickou (de Oliveira Reusing et al. 2021). U psů, kteří kulhají na zadní nohy ve věku 3 až 6 měsíců, může dojít ke zlepšení, když dosáhnou dospělosti (Harper 2017).

### **3.6.1 Rehabilitace**

Rehabilitace má za cíl zlepšit funkci kloubu, snížit klinické příznaky a bolest. Hydroterapie je součástí rehabilitace a zvyšuje rozsah pohybu u psů, kteří trpí dysplazií lokte (Preston & Wills 2018). Hydroterapie je podvodní terapie na běžícím pásu, pomocí vztlaku vody dojde ke snížení tělesné hmotnosti o 60%. Psi postižení dysplazií zde mají lepší pohyby nohou a díky tomu dojde ke zlepšení rozsahu pohybu kloubu (de Oliveira Reusing et al. 2021). Hydroterapie ale musí být správně upravena tak, aby co nejvíce vyhovovala pacientovi. Proměnné zde jsou hloubka vody a rychlost běžícího pásu. Lze ji použít, i pokud je pes po operaci dysplazie, aby došlo k návratu nebo rozšíření pohybu danou končetinou (Preston & Wills 2018). Pomocí rehabilitace se může zpomalit progres dysplazie (Dycus et al. 2022). Fyzická rehabilitace se skládá ze čtyř kroků, ochrana pacientů před dalším zraněním, zamezení nepoužívání končetin, obnovení normálního pohybu kloubu, udržení síly svalů (Marcellin-Little et al. 2007). Rehabilitace pro psy s dysplazií kyčle musí být multimodální a úměrná vážnosti postižení a plánům majitele (Dycus et al. 2022).

### **3.6.2 Dieta**

Zmírnit příznaky a diskomfort při dysplazii můžeme zmírnit i pomocí kontroly váhy a omezení aktivity (Bruecker et al. 2021). Psi, kteří měli nadváhu a kulhali kvůli dysplazii kyčle, začali kulhat méně pouze při snížení váhy bez zařazení speciálního cvičícího režimu (Kirkby & Lewis 2012). Snížení hmotnosti ve spojení s fyzioterapií, která zahrnuje transkutánní elektronickou stimulaci nervů, zlepšuje příznaky dysplazie i pokud pes nadále trpí obezitou (Schachner & Lopez 2015).

### **3.6.3 Ostatní**

Dále pomáhá podání kloubních doplňků, nesteroidních protizánětlivých léků, neopioidní analgetika, hyaluronátu a kortikosteroidů, intraartikulárních kmenových buněk a plazmu bohatou na krevní destičky (Bruecker et al. 2021). Bolest můžeme zmírnit i nefarmakologickými možnostmi léčby jako jsou ledování bolestivého místa a masáže (Dycus et al. 2022). Injekce kmenových buněk z tukové tkáně, které byly vpraveny do nemocných kloubů, snižují kulhání posouzené na základě subjektivního klinického hodnocení (Lopez & Schachner 2015). U některých psů byla pozitivně hodnocena léčba pomocí omezení aktivity takzvané „procházky na krátkém vodítku“. Hodnocení psi byli ve věku od 1 roku do 11 let (Kirkby & Lewis 2012). Pro zlepšení pohybu a funkce kloubu mohou být použity i fyzické modalitty, jako terapeutický ultrazvuk, mimotělní terapie rázovou vlnou, laserová terapie a elektrická stimulace (Dycus et al. 2022).

## **3.7 Chirurgická léčba dysplazie kyčle**

Chirurgická terapie se zaměřuje na zlepšení krytí hlavice stehenní kosti, omezení rozvoje osteoartrózy a odstranění nepohodlí (Dycus et al. 2022). K chirurgické léčbě se přistupuje po posouzení funkce psa, fyzické kondici psa, finančních zdrojích majitele, zkušenostech veterináře, co má operaci provádět a reakci psa na nechirurgickou léčbu (Kirkby & Lewis 2012). Minimálně invazivní operace, která se provádí u štěňat ve věku 3 až 5 měsíců

je juvenilní stydká symfyziodéza (Linn 2017). U psů ve věku 4 – 5 měsíců s lehkou dysplazií kyčle lze provést distální dynamickou ulnární ostektomií. Zákrok se provádí subperiostálně odstraněním 4 – 5 milimetrů ulny a tím se uvolní tlak na mediální a laterální koronoidní procesy (Vezzoni & Benjamino 2021). Pokud dysplazie způsobí těžkou osteoartritu, tak se provádí kompletní náhrada kyčelního kloubu (Conzemius & Vandervoort 2005). Správná chirurgická léčba pomáhá hlavně pracovním psům, protože prodlouží jejich čas, kdy mohou vykonávat s psovodem svoji činnost (Vince 2009).

### **3.7.1 Korekční osteotomie pánve**

Korekční osteotomie pánve se používá jako časná intervence u dysplazitických mladých psů. Dvě nejčastější jsou trojitá pánevní osteotomie a dvojitá pánevní osteotomie (Guevara & Franklin 2017). Operace mají za cíl zvýšit pokrytí hlavice femuru a dorzálního acetabula, jehož rotace je fixována pomocí předělové dlahy, s výsledkem zlepšení kongruence kloubů (Petazzoni & Tamburro 2022). Při výběru pacientů pro tuto operaci se zvažují kritéria, jako je závažnost kulhání, kostní konformace, stupeň laxity kyčle a závažnost sekundárních změn (Guevara & Franklin 2017). Při osteotomii pánve dochází k ventrální rotaci acetabula (Linn 2017). Dvojitá osteotomie je osteotomie kyčelního kloubu a stydké kosti. Je vhodná pro psy ve věku od 4,5 – 9 měsíců s laxitou a subluxací koxofemorálního kloubu (Vezzoni et al. 2010). Při trojité pánevní osteotomii se izoluje segment obsahující acetabulum, který je přeorientován a toto přeorientování změní kloubní sílu a rozložení tlaku (Srierler et al. 2012). Osteotomie je invazivní operace, která vyžaduje několikaměsíční omezení aktivity psa (Linn 2017), proto někteří chirurgové nedoporučují provádět operaci u psů, kteří nemají žádné klinické projevy (Guevara & Franklin 2017).

### **3.7.2 Juvenilní pubická symfyziodéza**

Juvenilní pubická symfyziodéza je minimálně invazivní operace, proto je to operace prováděná u štěňat (Linn 2017). Operace zvyšuje krytí hlavice femuru ventrolaterální rotací acetabula, při operaci také dojde k předčasnému uzavření pubické symfýzy (Lopez & Schachner 2015). Pomocí operace se dá předejít důsledkům dysplazie kyčle, pomocí zlepšení kongruity kyčle a snížení její laxity (Linn 2017). Operace se provádí u štěňat ve věku 12 – 16 týdnů (Lopez & Schachner 2015), kteří mají mírnou nebo střední dysplazii kyčle. Hodnocení dysplazie kyčle se provádí radiograficky, většina štěňat v tak mladém věku nevykazují známky bolesti. U obřích plemen může být ideální období pro zásah delší. V některých případech se může provádět i u štěňat ve věku 3 - 5 měsíců. Operace se provádí u štěňat z toho důvodu, že je účinná pouze v případě pokud ještě nebyl ukončen pánevní růst a ovlivní obě změny v obou kyčlích. Jedná se o operaci na dysplazii kyčle s nejmenší morbiditou (Linn 2017).

### **3.7.3 Náhrada kyčelního kloubu**

Další chirurgická terapie pro psy s dysplazií kyčle je excize hlavice a krčku stehenní kosti. Jedná se o odstranění celé hlavice a kousku krčku stehenní kosti prostřednictvím šikmé osteotomie, která začíná mediálně u velkého chocholíku a končí proximálně u malého chocholíku (Krystalli et al. 2023). Kloub je nahrazen cementovanou, nebo novější

necementovanou protézou (Montgomery et al. 1992). Náhrada kyčelního kloubu se používá v pokročilých případech degenerace kloubu (Lopez & Schachner 2015). Po totální endoprotéze kloubu je potřeba docházet se psem na rehabilitaci, aby došlo k obnově funkčnosti končetiny (Marcellin-Little et al. 2015). Náhradu kyčelního kloubu lze provádět u celé škály psů, ale ideálně se provádí u psů středního věku, středního nebo velkého plemene s klidnou povahou, aby byla šance na úplné uzdravení co největší (Conzemius & Vandervoort 2005).

### **3.8 Chirurgická léčba dysplazie lokte**

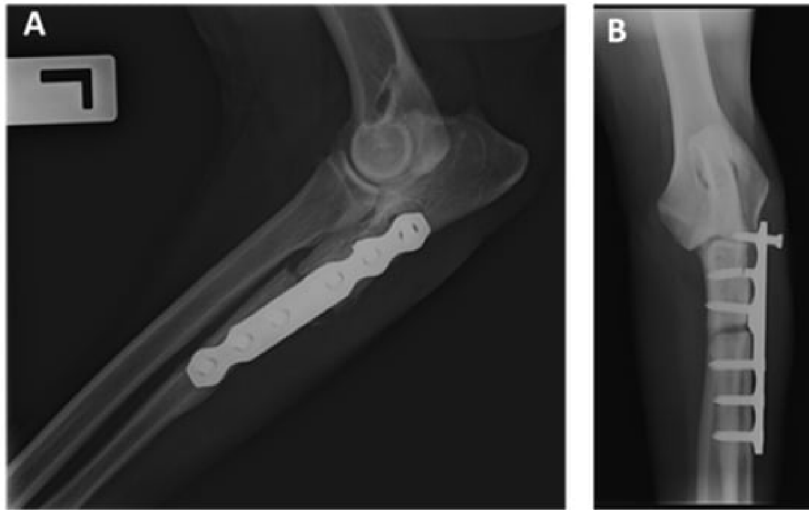
Při dysplazii lokte se provádí skluzná osteotomie humeru, proximální abdukční osteotomie ulny, resurfacing kloubu, denervace kloubu a artrodéza (Michelsen 2013). Může se provést i odstranění volných tělísek a osteofytů z kloubu, to ale řeší příznaky a ne příčinu (Conzemius 2009). U dysplazie lokte se občas provádí totální náhrada kloubu. Dojde ke zmírnění bolesti, ale zároveň dojde i k omezení funkčnosti kloubu (Conzemius et al. 2001), ale může dojít i k náhradě jen části kloubního povrchu (Bruecker et al. 2021). Léčba dysplazie lokte by se měla provádět před tím, než dojde k významnému poškození kloubu, ale složitá etiopatogeneze ztěžuje identifikaci v raném stádiu onemocnění (Michelsen 2013).

#### **3.8.1 Posuvná osteotomie humeru**

Při posuvné osteotomii humeru dochází k přeložení humerus laterálně a tím se posune mechanická osa směrem k laterálnímu kompartmentu loketního kloubu (McCartney et al. 2023), a tím dojde ke snížení zátěže při přenášení váhy na loketní kloub. Cílem operace je zlepšit nosnou osu končetiny a tím postupem času zlepšit i chůzi psa a snižuje sekundární projevy dysplazie lokte. Při operaci se používají dva druhy desek, které posunou mechanickou osu přední končetiny. U velkých plemen se používají destičky o velikosti 10mm a u psů středního vzrůstu se používají destičky o velikosti 7,5 mm. Psi, u kterých došlo k pokročilým degenerativním změnám na kloubu, nejsou k této operaci vhodní kandidáti, a zároveň by se operace neměla provádět na skeletálně nezralých psech, z důvodů posunutí nosné osy by mohlo dojít k abnormalitám při vývoji kloubu (Bruecker et al. 2021).

#### **3.8.2 Proximální abdukční osteotomie ulny**

Nejlepší návrat k funkci končetiny má proximální abdukční osteotomie ulny s pevnou vnitřní fixací fragmentu (Burton & Owen 2008). Operace odlehčí mediální kompartment lokte a zlepší kloubní kongurenci, díky čemuž dojde k vyváženějšímu zatížení kloubu, lepšímu přizpůsobení protilehlých povrchů v kloubu a celkovému zvětšení nosné plochy (Böttcher et al. 2013). Operace se provádí u psů s ukončeným růstem kostí, kteří nereagují na nechirurgickou léčbu. Při operaci se na laterální povrch proximální ulny přikládá rovná dlaha o velikosti 2 – 3 mm (Bruecker et al. 2021).



Obrázek 3 – proximální abdukční osteotomie ulny (Ballester et al. 2022)

### 3.8.3 Náhrada loketního kloubu

Při náhradě loketního kloubu je potřeba provést distální ulnární osteotomii a kostní štěp, až poté bude moci proběhnout náhrada kloubu, aby byla úspěšná a pes už nekulhal vůbec (Conzemijs 2009). Endoprotéza loketního kloubu se skládá ze dvou částí, a to z části humerální a z části radioulnární. Část radioulnární potřebuje fixaci cementem. Humerální část se skládá z dřívku a kondylární části (Conzemijs et al. 2001). Náhrada lokte je přínosná operace, ale je hodně nákladná a v dnešní době ještě hodně riziková pro pacienta (Conzemijs 2009).

## **4 Metodika**

### **4.1 Data**

Výsledky dysplazie kyčle i lokte jsou dostupné na stránkách klubu „Rottweiler klub“. Jsou zde výsledky psů, kteří byli vyšetřeni rentgenem. Jsou zde zapsáni psi a feny od roku 2014. Celkem bylo ohodnoceno 671 psů. V tabulce je používáno číselné hodnocení dysplazie. Normální kyčle nebo lokty jsou označovány nulou, mírně dysplazické kyčle nebo lokty jsou označovány jedničkou, dysplazické kyčle jsou podle závažnosti označovány číslem dva až čtyři. Pokud pes trpí dysplazií lokte podle závažnosti je hodnocena číslem dva nebo tři. Všechny výsledky dysplazie hodnotil veterinář MVDr. Petráš. Výsledky vyšetřených jedinců jsou zpracována do Excelové tabulky, aby mohla být dále využívána při počítání statistiky. Obsahuje informace o daném jedinci, a to jeho jméno, registrační číslo, výsledky dysplazie kyčle, výsledky dysplazie lokte, rok vyšetření, jméno veterináře, který provedl zhodnocení rentgenů a pohlaví psa.

### **4.2 Anova**

První část byla počítána pomocí Anovy. Zkoumán je průměr výskytu výsledků dysplazie kyčle a dále i lokte. Stupeň dysplazie byl brán jako závislá proměnná, a jako nezávisle proměnná je bráno pohlaví psa, strana kloubu a rok testování.

### **4.3 Korelační analýza**

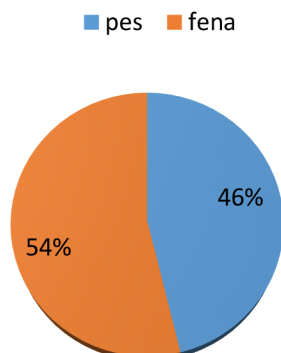
Řeší závislost dysplazie kyčle a dysplazie lokte. Je zde zkoumána pouze fenotypová korelace kloubů. Korelace byla vypočítána pomocí kontingenčních tabulek.

### **4.4 Chí-kvadrát**

Pearsonův Chí- kvadrát byl použit z důvodu malého počtu testovaných psů. Jedná se o data alternativního charakteru, počítá se, zda se dysplazie nachází nebo ne. Podle výsledků se určuje, zda se u zkoumaného parametru nachází statisticky významný rozdíl ( $p = 0,05$ ). K počítání byly použity kontingenční tabulky.

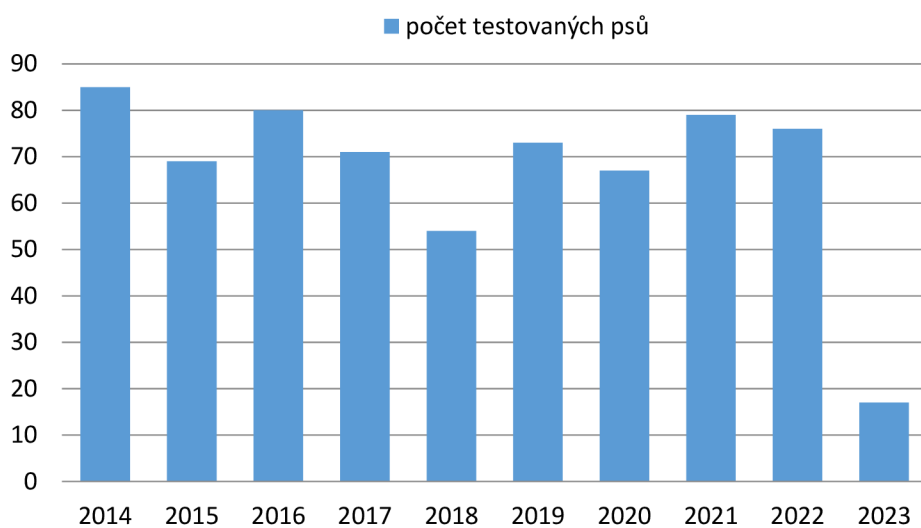
## 5 Výsledky

Výšečnicový graf ukazuje poměr testovaných psů a fen. Celkově bylo hodnoceno 671 jedinců, z toho bylo 361 fen a 310 psů.



Graf 1 - poměr pohlaví vyšetřených psů

Sloupnicový graf zobrazuje počet testovaných psů každý rok. V roce 2023 je menší počet vyšetřených psů, protože data byla sbírána do března 2023. V roce 2014 bylo vyšetřených 87 psů, v roce 2015 bylo vyšetřeno 69 psů, v roce 2016 bylo vyšetřeno 80 psů, v roce 2017 bylo vyšetřeno 71 psů, v roce 2018 bylo vyšetřeno 54 psů, v roce 2019 bylo vyšetřeno 73 psů, v roce 2020 bylo vyšetřeno 67 psů, v roce 2021 bylo vyšetřeno 79 psů, v roce 2022 bylo vyšetřeno 76 psů a na začátku roku 2023 bylo vyšetřeno 17 psů.



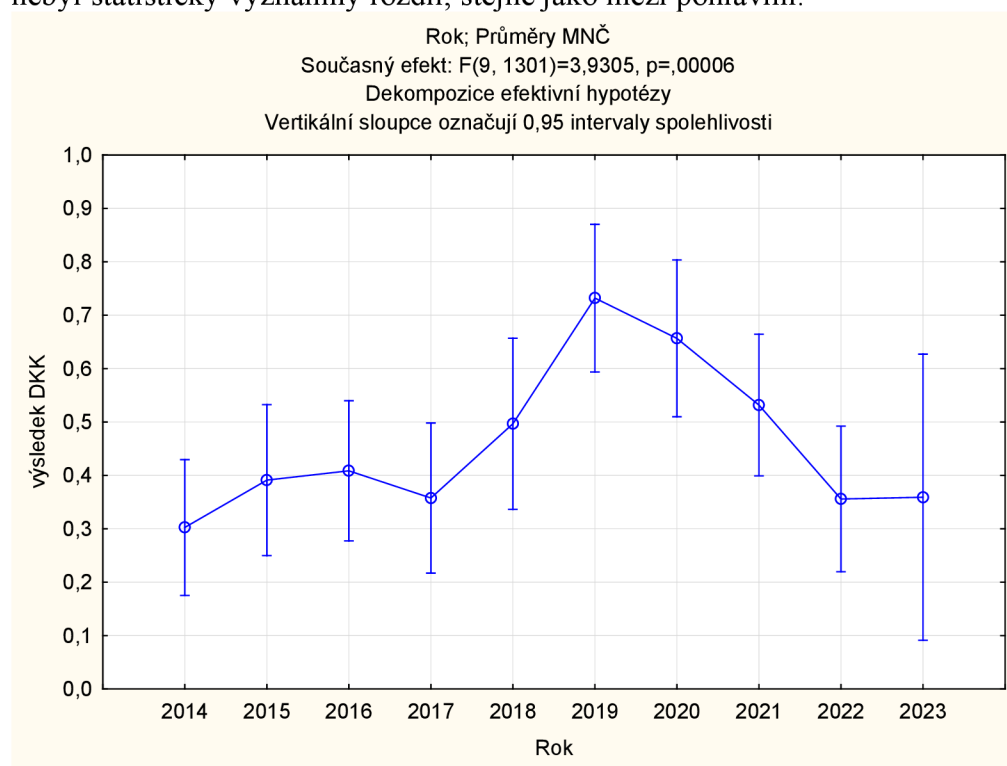
Graf 2- počet vyšetřených psů

## 5.1 Statistika dysplazie kyčle

Efekt	Jednorozměrné testy významnosti, velik. efektů a síly pro výsledek DKK Sigma – omezená parametrizace Dekompozice efektivní hypotézy				
	SČ	Stupně volnosti	PČ	F	p
Abs. člen	229,7858	1	229,7858	325,4064	0
Strana	0,0158	1	0,0158	0,0224	0,8811
Rok	24,9796	9	2,7755	3,9305	0,00006
Pohlaví	0,8228	1	0,8228	1,1651	0,2806
Chyba	918,7013	1301	0,7062		

Tabulka 1- jednorozměrný test významnosti pro DKK

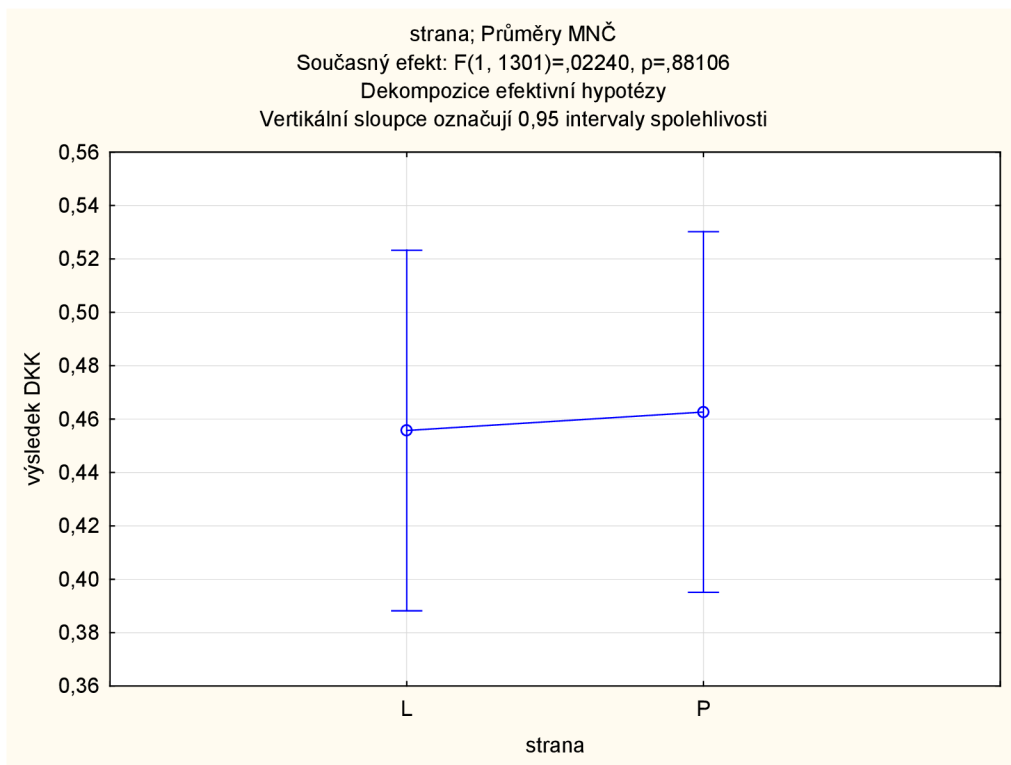
Rozdíly byly prokázány mezi roky, kdy byli psi testováni. Mezi levou a pravou stranou nebyl statisticky významný rozdíl, stejně jako mezi pohlavím.



Graf 3 - statistické zhodnocení vlivu roku, kdy byl pes testován

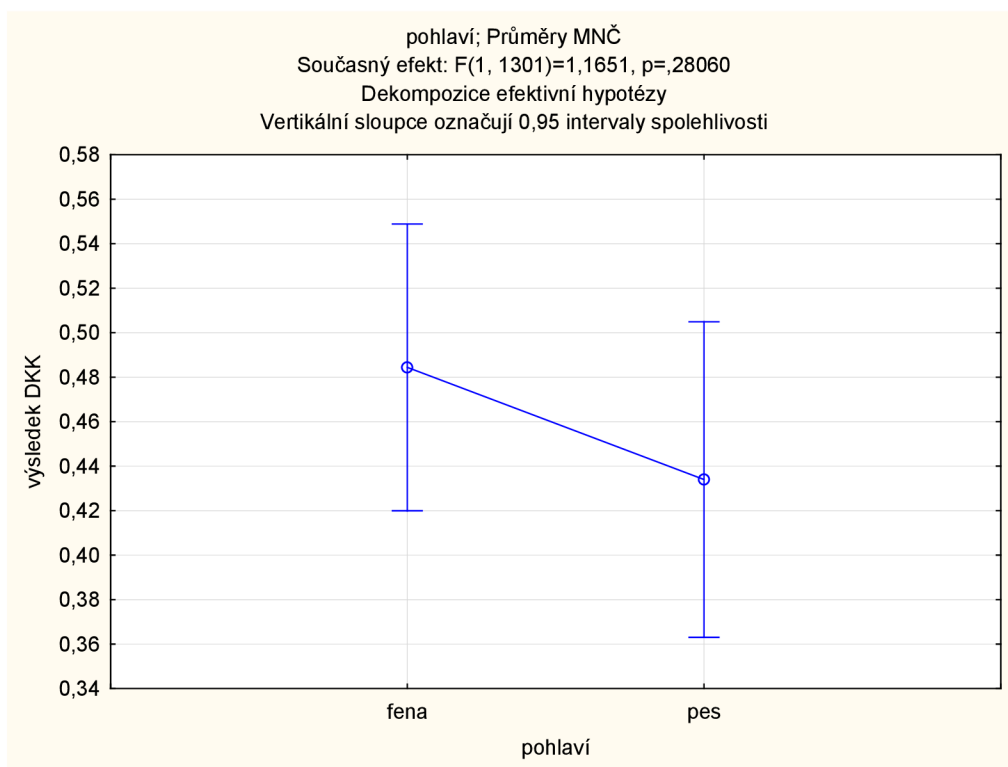
Rok, ve kterém byli psi a feny testováni, je statisticky významný. V roce 2019 došlo ke zhoršení dysplazie u plemene rotvajler, ale z dostupných dat se nedá určit, proč k tomuto jevu došlo. Od té doby došlo k malému zlepšení. Zda toto zlepšení bude pokračovat i v roce 2023 se z dostupných informací nedá určit. V roce 2023 se nachází větší odchylka od střední hodnoty. Je to způsobeno tím, že data byla shromážděna na začátku roku 2023 a v tomto období bylo zatím testováno pouze 17 jedinců.





Graf 4 - statistické zhodnocení vlivu strany kyčelního kloubu

Statisticky významný rozdíl se mezi levou a pravou stranou nenachází.



Graf 5 - statistické zhodnocení pohlaví testovaného psa

Statisticky významný rozdíl mezi pohlavími se nenachází.

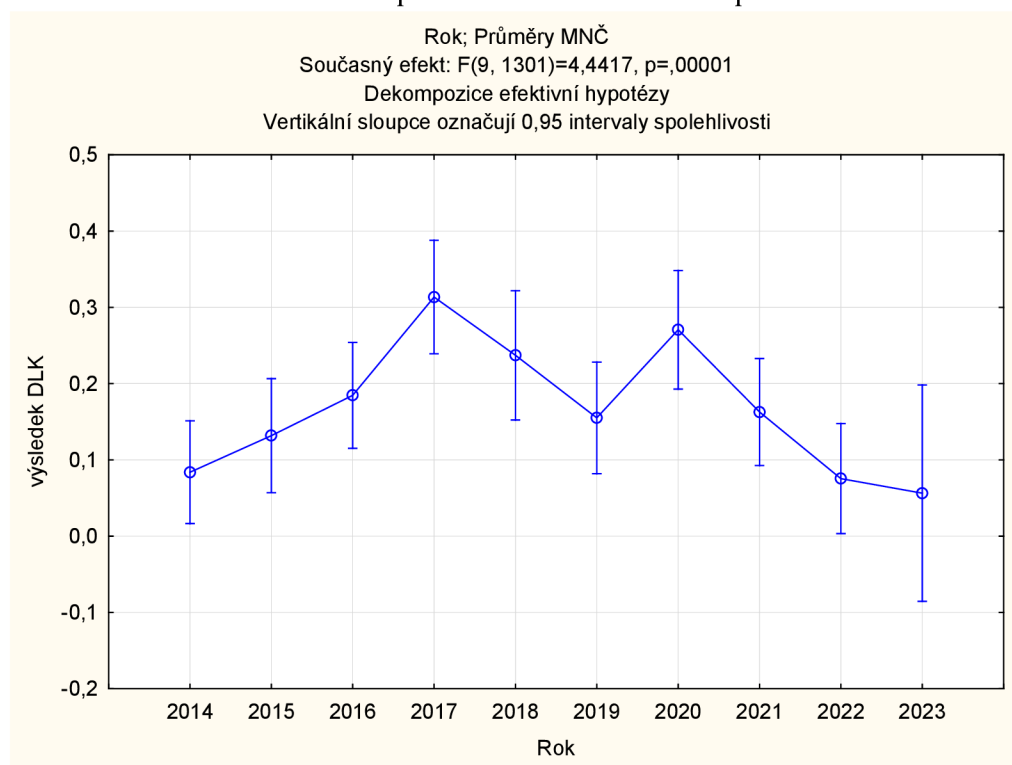
## 5.2 Statistika dysplazie lokte

Je stejný počet testovaných psů a fen, jako byl u dysplazie kyčle. Dysplazie lokte se nevyskytuje tak často. A pokud se vyskytuje, většinou není tak závažná jako bývá dysplazie kyčle.

Efekt	Jednorozměrné testy významnosti, velik. efektů a síly pro výsledek DLK Sigma-omezená parametrizace Dekompozice efektivní hypotézy				
	SČ	Stupně volnosti	PČ	F	P
Abs. člen	30,4361	1	30,4361	153,9864	0
Strana	0,0062	1	0,00617	0,0312	0,8597
Rok	7,9013	9	0,8779	4,4417	0,000009
Pohlaví	0,1291	1	0,1291	0,6529	0,4192
Chyba	257,1488	1301	0,1977		

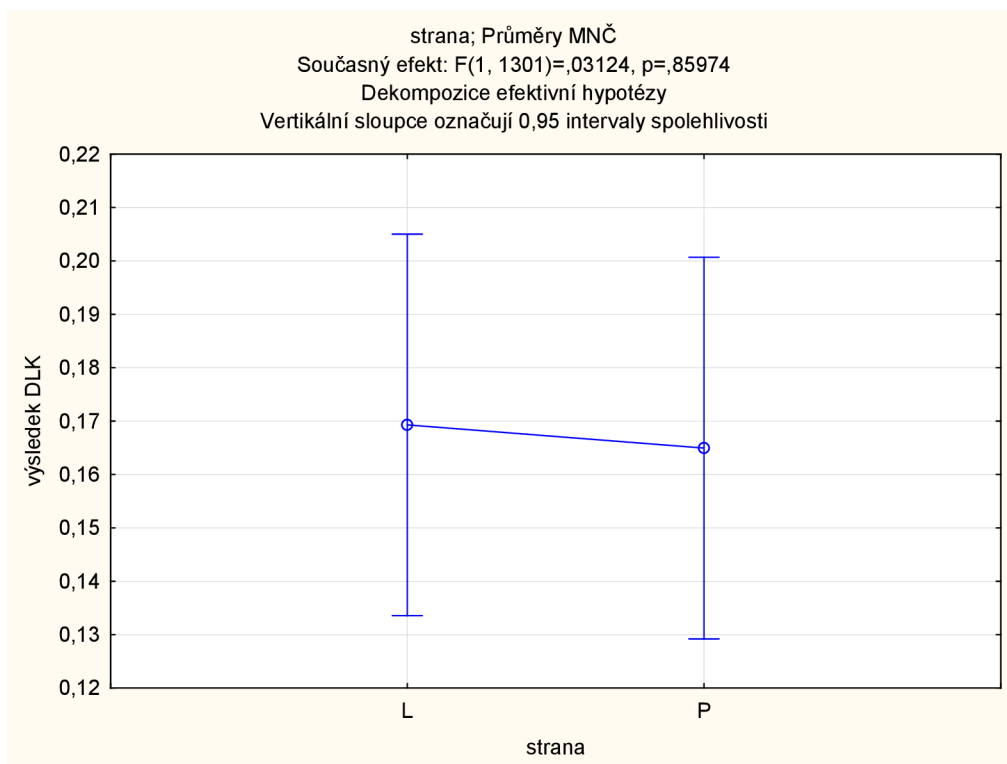
Tabulka 2 - jednorozměrné testy významnosti pro DLK

Statisticky významný rozdíl byl prokázán mezi roky, kdy byli psi testováni, ale nebyl prokázán u hodnocení mezi levou a pravou stranou a ani mezi pohlavím.



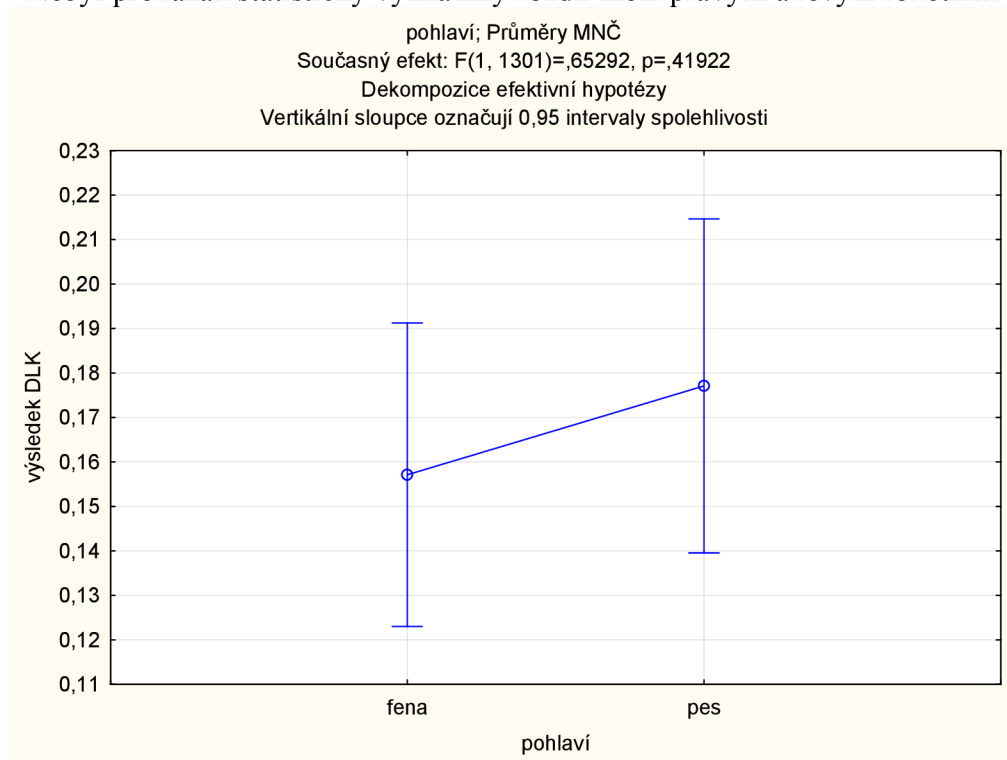
Graf 6- statistické zhodnocení roku, kdy byl pes testován

V roce 2017 a 2020 došlo ke zhoršení dysplazie lokte u plemene rotvajler, ale z dostupných dat není možné určit příčinu tohoto výkyvu. Od roku 2020 křivka klesá a ukazuje jisté zlepšení ve výskytu dysplazie lokte u plemene rotvajler. Zda toto zlepšení bude pokračovat i nadále se z dostupných informací nedá určit. V roce 2023 je větší směrodatná odchylka. Důvod větší směrodatné odchylky je menší počet testovaných psů.



Graf 7 - statistické zhodnocení vlivu strany loketního kloubu

Nebyl prokázán statisticky významný rozdíl mezi pravým a levým loketním kloubem.



Graf 8 - statistické zhodnocení vlivu pohlaví

Statisticky významný rozdíl nebyl mezi pohlavím psa prokázán.

### 5.3 Korelace DKK a DLK

Fenotypová korelace mezi dysplazií kyčle a dysplazií lokte nebyla prokázána. Korelace je slabě pozitivní ( $r = 0,15$ ).

proměnná	Průměry	Sm. odch.	Výsledek DKK	Výsledek DLK
Výsledek DKK	0,463062	0,848447	1,000000	0,157349
Výsledek DLK	0,169840	0,449530	0,157349	1,000000

Tabulka 3 - korelace DKK a DLK

### 5.4 Chí-kvadrát

Dysplazie kyčle – rok testování

DKK (ne/ano)	2014	2015	2016	2017	2018	2019	2020	2021	2022	2023	Součet řádků
0	131	100	112	103	68	86	76	106	110	28	920
1	37	36	46	35	38	56	50	49	36	10	393
Všechny skupiny	168	136	158	138	106	142	126	155	146	38	1313

Tabulka 4 - kontingenční tabulka, rok testování

Mezi jednotlivými roky byl prokázán statistický rozdíl ( $p = 0,006$ ).

Hodnocení levé a pravé strany u dysplazie kyčle

DKK (ne/ano)	Strana L	Strana P	Součet řádků
0	461	459	920
1	196	197	393
Všechny skupiny	657	656	1313

Tabulka 5 - kontingenční tabulka, strana kyčelního kloubu

Mezi jednotlivými stranami nebyl prokázán statisticky významný rozdíl ( $p = 0,94$ ).

Hodnocení rozdílu mezi pohlavími u dysplazie kyčle

DKK (ne/ano)	Pohlaví fena	Pohlaví pes	Součet řádků
0	489	431	920
1	222	171	393
Všechny skupiny	711	602	1313

Tabulka 6 - kontingenční tabulka, pohlaví testovaného jedince

Mezi pohlavími nebyl prokázán statistický významný rozdíl ( $p = 0,27$ ).

### Dysplazie lokte – rok testování

DLK (ne/ano)	2014	2015	2016	2017	2018	2019	2020	2021	2022	2023	Součet řádků
0	155	120	133	102	87	121	99	135	135	36	1123
1	13	16	25	36	19	21	27	20	11	2	190
Všechny skupiny	168	136	158	138	106	142	126	155	146	38	1313

Tabulka 7 - kontingenční tabulka, rok testování

Statisticky významný rozdíl mezi roky, kdy byli psi testováni na dysplazii lokte, se prokázal ( $p = 0,00003$ ).

### Hodnocení pravé a levé strany u dysplazie lokte

DLK (ne/ano)	Levá strana	Pravá strana	Součet řádků
0	560	563	1123
1	97	93	190
Všechny strany	657	656	1313

Tabulka 8 - kontingenční tabulka, strana loketního kloubu

Statistický významný rozdíl mezi levou a pravou stranou se nenachází ( $p = 0,76$ ).

### Hodnocení rozdílu mezi pohlavími u dysplazie lokte

DLK (ne/ano)	Pohlaví fena	Pohlaví pes	Součet řádků
0	612	511	1123
1	99	91	190
Všechny skupiny	711	602	1313

Tabulka 9 - kontingenční tabulka, pohlaví psa

Statistický významný rozdíl mezi pohlavími nebyl prokázán ( $p = 0,54$ ).

## 6 Diskuze

Pomocí statistiky bylo zjištěno, že u psů s dysplazií kyčle se výskyt dysplazie u plemene rotvajlerů moc nezměnil. Ginja et al (2010) potvrdili, že i přes šlechtitelské programy, které nepouštějí postižené psy do chovu, je dysplazie kyčle stále jedním z nejčastějších ortopedických onemocnění u psů. Výsledky dysplazie může ovlivnit věk psa v průběhu testování (Vandekerckhove et al. 2023). Většina psů je testována kolem jednoho roku, aby se předešlo falešně pozitivním výsledkům, bylo by dobré zvýšit minimální věk pro testování psů (Vandekerckhove et al. 2023). U rotvajrelů musí být pes testován po 12 měsíci věku a aby mohl být puštěný do chovu, jeho výsledky musí být 0; 1 nebo 2. Pokud pes trpí dysplazií kyčle hodnocené číslem 3 nebo 4, do chovu puštěn není. Součástí tabulky, která byla poskytnuta klubem Rottweiler, není datum narození jedince, proto ve výsledcích nebylo možné toto kritérium hodnotit. Výsledky jsou také ovlivněny tím, že majitelé psů, kteří mají příznaky dysplazie, většinou své hodnocení nezveřejňují (Syrcele 2017). U dysplazie lokte také nebylo v průběhu let zaznamenáno výrazné zlepšení. U rotvajlera probíhá stejná selekce na dysplazii lokte jako na dysplazii kyčle.

Strana, na které se kyčelní i loketní kloub nachází, není statisticky významný parametr pro výskyt dysplazie. Vostrý et al. (2011) ve své studii přišli na to, že u plemene labradorský retrievr je mezi stranami statisticky významný rozdíl. Levá strana byla postižena častěji horším stupněm dysplazie než strana pravá. Pokud jsou postiženy oba klouby, klinické příznaky jako kulhání a bolestivost při pohybu psa, nejsou tolik patrné (Vezzoni & Benjamino 2021).

Podle výpočtu statistiky nemá pohlaví vliv na výskyt dysplazie kyčle. To ve své studii potvrzuje King (2017) uvádí zde pouze, že větší výskyt dysplazie kyčle může být pouze u kastrovaných samců. Anderson et al (2020) toto tvrzení potvrzují a uvádějí, že je to z důvodu změny množství hormonů kvůli kastraci, a proto je lepší kastraci provádět, až když je jedinec dostatečně vyvinutý. U dysplazie lokte nám výsledky ukazují také, že na pohlaví nezáleží, ale Beuing et al. (2008) ve své studii píše o větším výskytu u samců. Toto tvrzení odůvodňují větší vahou samců a tím větším zatížením kloubů.

Korelace mezi dysplazií kyčle a dysplazií lokte nebyla prokázána. Korelace byla slabě pozitivní ( $r = 0,15$ ). Lavrijsen et al. (2014) ve své studii slabou korelaci mezi dysplazií kyčle a dysplazií lokte, ale také potvrdil, že u každého plemene se mohou výsledky lišit. Mäki et al. (2000) ve své studii, která zkoumala korelaci dysplazie kyčle a dysplazie lokte u finské populace rotvajlerů, naopak zjistil, že ke korelaci mezi těmito dvěma vadami dochází. Rozdíl od výzkumu v této bakalářské práci se může vyskytnout, z důvodu většího počtu testovaných jedinců. Tato bakalářská práce pracuje s 671 testovanými jedinci a Mäki et al. (2000) pracují s 2 764 testovanými jedinci.

Druhá část výsledků hledá statisticky významný rozdíl u jednotlivých parametrů. U dysplazie kyčle byl prokázán statistický rozdíl roku, kdy byli psi testováni ( $p = 0,006$ ). U porovnání levé a pravé strany nebyl statistický rozdíl prokázán ( $p = 0,94$ ), stejně jako u pohlaví jedince ( $p = 0,27$ ).

U dysplazie lokte je statisticky významný rozdíl prokázán pro rok, kdy byl jedinec testován ( $p = 0,00003$ ). Pro hodnocení levé a pravé strany statisticky významný rozdíl

prokázán nebyl ( $p = 0,76$ ). Ani u pohlaví nebyl prokázán statisticky významný rozdíl ( $p = 0,54$ ).

## 7 Závěr

Tato bakalářská práce řeší jedno z nejrozšířenějších ortopedických onemocnění u psů. Popisuje, jak nemoc probíhá a jak ovlivňuje život psa. Dále řeší její diagnostiku, genetickou determinaci a vnější příčiny, které mohou její průběh zhoršit. Závěr literární rešerše se zabývá léčbou dysplazie. Nejprve řeší nechirurgickou léčbu, kterou by se mělo vždy začít, dále řeší možnosti léčby chirurgické.

Cílem bylo zhodnotit výsledky dysplazie kyčle a dysplazie lokte u plemene rotvajler od roku 2014 do začátku roku 2023. Výsledky jsou takové, že rok, kdy byl pes testován, je statisticky významný parametr. V průběhu těchto 8 let nedošlo k žádné výrazné změně ve výskytu obou dysplazií. U rotvajlerů je výskyt dysplazie minimální, psi co mají horší stupeň dysplazie, ji pravděpodobně mají zhoršenou z důvodu špatné stravy nebo nadměrného zatížení. Dále zkoumá vliv strany, na které se kloub nachází a vliv pohlaví na dysplazii. U obou zkoumaných hodnot žádný vliv prokázán nebyl.

Korelace mezi dysplazií kyčle a dysplazií lokte nebyla prokázána.

Hodnocení statisticky významného rozdílu bylo prokázáno pouze u roku, v kterém testování proběhlo a to u dysplazie kyčle i u dysplazie lokte. Ostatní hodnocené parametry byly bez statisticky významného rozdílu.

Závěrem je dysplazie stále jednou z nejčastějších ortopedických onemocnění u psů. Pomocí v selekci by mohlo nehodnotit psa podle jeho fenotypu, ale hodnotit ho pomocí výpočtu plemenné hodnoty. K tomu je, ale potřeba znát více informací než k hodnocení dysplazie pouze podle fenotypu.



## 8 Literatura

Anderson K. L, Zulch H, O'Neill D. G, Meeson R. L, Collins L. M. 2020. Risk Factors for Canine Osteoarthritis and Its Predisposing Arthropathies: A Systematic Review. *Frontiers in Veterinary Science* **7**: 220

Ballester O. C, Canet S. C, García I. R. J, Salesa F. N, Canet S. V, Aguado S. I. C. 2022. Proximal Abduction Ulnar Osteotomy (PAUL): Short- and Long-Term Evaluation in Dogs Presenting Medial Compartment Disease. *Animals* **12**: 466

Baritugo K. A, Bakhsh A, Kim B, Park S. 2023. Perspectives on Functional Foods for Improvement of Canine Health and Treatment of Diseases. *Journal of Functional Foods* (e105744) DOI: 10.1016/j.jff.2023.105744

Beier L. S, Antunes M. P, de Sousa F. G, Silva R. A, Fagundes N, Bovi M. F, Tôres R. C. S. 2023. Comparison of Two Sedation Protocols for Diagnostic Radiography in Dogs with Hip Dysplasia. *Veterinary and Animal Science* (e100294) DOI: 10.1016/j.vas.2023.100294

Beuing R, Mues C. H, Tellhelm B, Erhardt G. 2008. Verbreitung und Erbllichkeit der Ellbogendysplasie des Hundes in der Deutschen Rottweiler Population. *Journal of Animal Breeding and Genetics* **117**: 375 – 383

Böttcher P, Bräuer S, Werner H. 2013. Estimation of Joint Incongruence in Dysplastic Canine Elbows Before and After Dynamic Proximal Ulnar Osteotomy. *Veterinary Surgery* **42**: 371 – 376

Bozkan Z, Sarierler M. 2019. Influence of Anesthesia on Grading of Canine Hip Dysplasia. *Topics in Companion Animal Medicine* (e100368) DOI: 10.1016/j.tcam.2019.100368

Broeckx B. J. G, Verhoeven G, Coopman F, Van Haeringen W, Bosmans T, Gielen I, Henckens S, Saunders J. H, van Bree H, Van Ryssen B, Verbeke V, Van Steendam K, Van Nieuwerburgh F, Deforce D. 2014. The Effects of Positioning, Reason for Screening and the Referring Veterinarian on Prevalence Estimates of Canine Hip Dysplasia. *The Veterinary Journal* **201**: 378 - 384

Bruecker K. A, Benjamino K, Vezzoni A, Walls C, Wendelburg K. L, Follette C. M, Déjardin L. M, Guillou R. 2021. Canine Elbow Dysplasia: Medial Compartment Disease and Osteoarthritis. *Veterinary Clinics of North America: Small Animal Practice* **51**: 475 – 515

Burton N, Owen M. 2008. Canine Elbow Dysplasia 2. Treatment and Prognosis. In *Practice* **30**: 552 – 557

Butler R. J, Gambino J. 2017. Canine Hip Dysplasia: Diagnostic Imaging. *Veterinary Clinics of North America: Small Animal Practice* **47**: 777 – 793

Canapp Jr O. S, Dycus D, Shaw K. K. 2018. Disorders of the Canine Thoracic Limb. *Diagnosis and Treatment in Canine Sports Medicine and Rehabilitation* **12**: 294 – 332

Carneiro R. K, da Cruz I. C. K, Gasser B, Lima B, Aires L. P. N, Ferreira M. P, Uscategui R. A. R, Giglio R. F, Minto B. W, Feliciano M. A. R. 2023. B-mode Ultrasonography and ARFI Elastography of Articular and Peri-articular Structures of the Hip Joint in Non-dysplastic and Dysplastic Dogs as Confirmed by Radiographic Examination. *BMC Veterinary Research* (e181) DOI: 10.1186/s12917-023-03753-7

Clements D. N, Carter S. D, Innes J. F, Ollier W. E. R. 2006. Genetic Basis of Secondary Osteoarthritis in Dogs with Joint Dysplasia. *American Journal of Veterinary Research* **67**: 909 – 918

Conzemius M. 2009. Nonconstrained Elbow Replacement in Dogs. *Veterinary Surgery* **38**: 279 – 284

Conzemius M. G, Aper R. L, Hill C. M. 2001. Evaluation of a Canine Total-Elbow Arthroplasty System: A Preliminary Study in Normal Dogs. *Veterinary Surgery* **30**: 11 – 20

Conzemius M. G, Vandervoort J. 2005. Total Joint Replacement in the Dog. *Veterinary Clinics of North America: Small Animal Practice* **35**: 1213 – 1231

Cook C, Cook J. 2009. Diagnostic Imaging of Canine Elbow Dysplasia: a Review. *Veterinary Surgery* **38**: 144 – 153

de Oliveira Reusing M. S, do Amaral C. H, Zanettin K. A, Weber S. H, Villanova Jr. J. A. 2021. Effets de l'hydrothérapie et du Traitement au Laser de Faible Niveau Dans la Dysplasie de la Hanche Chez le Chien: Étude Clinique Aléatoire, Prospective et en Aveugle. *Revue Vétérinaire Clinique* **56**: 177 – 184

Dycus D. L, Levine D, Ratsch B. E, Marcellin-Little D. J. 2022. Physical Rehabilitation for the Management of Canine Hip Dysplasia: 2021 Update. *Veterinary Clinics of North America: Small Animal Practice* **52**: 719 – 747

FCI. 2018. FCI Breeds Nomenclature. Fédération Cynologique Internationale. Available from <https://www.fci.be/en/nomenclature/ROTTWEILER-147.html> (accessed October 24, 2023)

Gatineau M, Dupuis J, Beauregard G, Charette B, Breton L, Beauchamp G, d'Anjou M-A. 2012. Palpation and Radiographic Projection of the Dorsal Acetabular Rim for Early Detection of Hip Dysplasia in Dogs: a Prospective Study. *Veterinary Surgery* **41**: 42 – 53

Genevois J – P, Baldinger A, Moissonnier P, Barthélemy A, Carozzo C, Viguiet E, Cachon T. 2022. Prevalence of Canine Hip Dysplasia in 17 Breeds in France, a Retrospective

Study of the 1993 – 2019 Radiographic Screening Period. *Revue Vétérinaire Clinique* **55**: 123 – 146

Ginja M, Gaspar A. R, Ginja C. 2015. Emerging Insights into the Genetic Basis of Canine Hip Dysplasia. *Veterinary Medicine – Research and Reports* **6**: 193 – 202

Ginja M. M. D, Gonzalo-Orden J. M, Mēlo-Pinto P, Bulas-Cruz J, Orden M. A, San Roman F, Llorens-Pena M. P, Ferreira A. J. A. 2008. Early Hip Exity Examination in Predicting Moderate and Severe Hip Dysplasia in Estrela Mountain Dog. *Journal of Small Animal Practice* **49**: 641 – 646

Ginja M. M. D, Silvestre A. M, Gonzalo - Orden J. M, Ferreira A. J. A. 2010. Diagnosis, Genetic Control and Preventive Management of Canine Hip Dysplasia: A Review. *The Veterinary Journal* **184**: 269 – 276

Guevara F, Franklin S. P. 2017. Triple Pelvic Osteotomy and Double Pelvic Osteotomy. *Veterinary Clinics of North America: Small Animal Practice* **47**: 865 – 884

Guilliard M. 2014. The PennHIP Method of Predicting Canine Hip Dysplasia. *In Practice* **36**: 66 – 74

Guo G, Zhou Z, Wang Y, Zhao K, Zhu L, Lust G, Hunter L, FriedenberG S, Li J, Zhang Y, Harris S, Jones P, Sandler J, KrotSchcek U, Todhunter R, Zhang Z. 2011. Canine Hip Dysplasia is Predictable by Genotyping. *Osteoarthritis and Cartilage* **19**: 420 – 429

Harper T. A. M. 2017. Conservative Management of Hip Dysplasia. *Veterinary Clinics: Small Animal Practice* **47**: 807 – 821

Harper T. A. M. 2017. INNOPLANT Total Hip Replacement System. *Veterinary Clinics of North America: Small Animal Practice* **47**: 935 – 944

Hayward J. J, Todhunter R. J. 2023. Common Orthopedic Traits and Screening for Breeding Programs. *Veterinary Clinics of North America: Small Animal Practice* **53**: 1013 – 1029

Hebel M, Panek W. K, Ruszkowski J. J, Nabzdyk M, Niedzielski D, Pituch K. C, Jackson A. M, Kielbowicz M, Pomorska-Mól M. 2021. Computed Tomography Findings in a Cohort of 169 Dogs With Elbow Dysplasia - a Retrospective Study. *BMC Veterinary Research* (e296) DOI: 10.1186/s12917-021-02997-5

Hornof W. J, Wind A. P, Wallack S. T, Schulz K. S. 2000. Canine Elbow Dysplasia: the Early Radiographic Detection of Fragmentation of the Coronoid Process. *Veterinary Clinics of North America: Small Animal Practice* **30**: 257 – 266

- Houlton J. 2009. Advances in Canine Elbow Disease. *Veterinary Surgery* **38**: 133 – 134
- Janutta V, Hamann H, Klein S, Tellhelm B, Distl O. 2005. Genetic Evaluation of Elbow Angles as Predictors of Elbow Dysplasia in German Shepherd Dogs. *Journal of Veterinary Medicine Series A* **52**: 254 - 261
- Jones G. M. C, Gosby M. R, May E. M, Meeson R. L. 2023. Evaluation of Subchondral Bone Cysts in Canine Elbows with Radiographic Osteoarthritis Secondary to Elbow Dysplasia. *Veterinary Surgery* (e0161-3499) DOI: 10.1111/vsu.14047
- King M. D. 2017. Etiopathogenesis of Canine Hip Dysplasia, Prevalence, and Genetics. *Veterinary Clinics of North America: Small Animal Practice* **47**: 753 – 767
- Kirkby K. A, Lewis D. D. 2012. Canine Hip Dysplasia: Reviewing the Evidence for Nonsurgical Management. *Veterinary Surgery* **41**: 2 – 9
- Komsta R, Łojarczyk-Szczepaniak A, Dębiak P. 2015. Lumbosacral Transitional Vertebrae, Canine Hip Dysplasia and Sacroiliac Joint Degenerative Changes on Ventrodorsal Radiographs of the Pelvis in Police Working German Shepherd Dogs. *Topics in Companion Animal Medicine* **30**: 10 -15
- Krontveit R. I, Nødtvedt A, Sævik B. K, Ropstad E, Skogmo H. K, Trangerud C. 2010. A Prospective Study on Canine Hip Dysplasia and Growth in a Cohort of Four Large Breeds in Norway (1998 – 2001). *Preventive Veterinary Medicine* **97**: 252 - 263
- Krystalli A, Sideri A, Kazakos G. M, Anatolitou A, Prassinou N, N. 2023. Contribution to the Study of Perioperative Factors Affecting the Restoration of Dog's Mobility After Femoral Head and Neck Excision: a Clinical Study in 30 Dogs. *Animals* (e20762615) DOI: 10,3390/ani13142295
- Lavrijsen I. C. M, Heuven H. C. M, Meij B. P, Theyse L. F. H, Nap R. C, Leegwater P. A. J, Hazewinkel H. A. W. 2014. Prevalence and Co-occurrence of Hip Dysplasia and Elbow Dysplasia in Dutch Pure-bred Dogs. *Preventive Veterinary Medicine* **114**: 114 - 122
- Lavrijsen I. C. M, Heuven H. C. M, Voorhout G, Meij B. P, Theyse L. F. H, Leegwater P. A. J, Hazewinkel H. A. W. 2012. Phenotypic and Genetic Evaluation of Elbow Dysplasia in Dutch Labrador Retrievers, Golden Retrievers and Bernese Mountain Dogs. *The Veterinary Journal* **193**: 486 - 492
- Les C. M. 2013. Elbow Dysplasia in the Dog: Engineering a Better Iron Lung? *The Veterinary Journal* **196**: 4 – 5

Lewis T. W, Ilska J. J, Blott S. C, Woolliams J. A. 2011. Genetic Evaluation of Elbow Scores and the Relationship with Hip Scores in UK Labrador Retrievers. *The Veterinary Journal* **189**: 227 – 233

Linn K. A. 2017. Juvenile Pubic Symphysiodesis. *Veterinary Clinics of North America: Small Animal Practice* **47**: 851 – 863

Liu T, Todhunter J. R, Wu S, Mateescu R, Zhang Z, Burton-Wurster I. N, Acland G. M, Lust G, Wu R. 2007. A Random Model for Mapping Imprinted Quantitative Trait Loci in a Structured Pedigree: an Implication for Mapping Canine Hip Dysplasia. *Genomics* **90**: 276 – 284

Lopez M, Schachner S. 2015. Diagnosis, Prevention and Management of Canine Hip Dysplasi: a Review. *Veterinary Medicine: Research and Reports* **6**: 181 - 192

Mäki K, Liinamo A. E, Ojala M. 2000. Estimates of Genetic Parameters for Hip and Elbow Dysplasia in Finnish Rottweilers. *Journal of Animal Science* **78**: 1141 - 1148

Malm S, Fikse W. F, Danell B, Strandberg E. 2008. Genetic Variation and Genetic Trends in Hip and Elbow Dysplasia in Swedish Rottweiler and Bernem Mountain Dog. *Journal of Animal Breeding and Genetics* **125**: 403 – 412

Malm S, Strandberg E, Danell B, Audell L, Swenson L, Hedhammar A. 2007. Impact of Sedation Method on the Diagnosis of Hip and Elbow Dysplasia in Swedish Dogs. *Preventive Veterinary Medicine* **78**: 196 – 209

Marcellin-Little D. J, Doyle N. D, Pyke J. F. 2015. Physical Rehabilitation After Total Joint Arthroplasty in Companion Animals. *Veterinary Clinics of North America: Small Animal Practice* **45**: 145 – 165

Marcellin-Little D. J, Levine D, Canapp S. O. 2007. The Canine Shoulder: Selected Disorders and Their Management with Physical Therapy. *Clinical Techniques in Small Animal Practice* **22**: 171 – 182

Marinelli A, Benjamin R. G, Bain G. I, Pederzini L. 2021. Treatment of Elbow Instability: State of the Art. *Journal of ISAKOS* **6**: 102 – 115

McCartney W, Ober C, Benito M. 2023. Lateral Approach and Plate Rod Sliding Humeral Osteotomy in Dogs – a Short Case Series. *Veterinary Sciences* (e2306-7381) DOI: 10.3390/vetsci10020070

Michelsen J. 2013. Canine Elbow Dysplasia: Aetiopathogenesis and Current Treatment Recommendations. *The Veterinary Journal* **196**: 12 – 19

Montgomery R. D, Milton J. L, Pernell R, Aberman H. M. 1992. Total Hip Arthroplasty for Treatment of Canine Hip Dysplasia. *Veterinary Clinics of North America: Small Animal Practice* **22**: 703 – 719

Norris S. 2014. Canine Hip Dysplasia – a Review. *Veterinary Nursing Journal* **26**: 46 – 48

Obel C, Bergström A, Comin A, Engdahl K. 2023. Long-term Outcomes in Dogs with Elbow Dysplasia, Assessed Using the Canine Orthopaedic Index. *Veterinary Record* (e2950) DOI: 10.1002/vetr.2950

Oberbauer A. M, Keller G. G, Famula T. R, Looor J. J. 2017. Long-term Genetic Selection Reduced Prevalence of Hip and Elbow Dysplasia in 60 Dog Breeds. *Plos One* (e0172918) DOI: 10.1371/journal.pone.0172918

Ogden D. M, Scrivani P. V, Dykes N, Lust G, FriedenberG S. G, Todhunter R. J. 2012. The S-measurement in the Diagnosis of Canine Hip Dysplasia. *Veterinary Surgery* **41**: 78 – 85

Petazzoni M, Tamburro R. 2022. Clinical Outcomes of Double Pelvic Osteotomies in Eight Dogs with Hip Dysplasia Aged 10–28 Months. *Veterinary Surgery* **51**: 320 – 329

Polikeit A, Ferguson S. J, Schawalder P. 2007. Ellbogendysplasie Beim Hund: Finite-Elemente-Analyse / Elbow dysplasia in the Dog: Finite Element Analysis. *Biomedizinische Technik/Biomedical Engineering* **52**: 308–14

Preston T, Wills A. P. 2018. A Single Hydrotherapy Session Increases Range of Motion and Stride Length in Labrador Retrievers Diagnosed with Elbow Dysplasia. *The Veterinary Journal* **234**: 105 – 110

Preston T, Wills A. P. 2018. A Single Hydrotherapy Session Increases Range of Motion and Stride Length in Labrador Retrievers Diagnosed with Elbow Dysplasia. *The Veterinary Journal* **234**: 105 – 110

Reagan J. K. 2017. Canine Hip Dysplasia Screening Within the United States. *Veterinary Clinics of North America: Small Animal Practice* **47**: 795 - 805

Risler A, Klauer J, Keuler N, Adams W. 2009. Puppy Line, Metaphyseal Sclerosis and Caudolateral Curvilinear and Circumferential Femoral Head Osteophytes in Early Detection of Canine Hip Dysplasia. *Veterinary Radiology & Ultrasound* **50**: 157 – 166

Roberts T, McGreevy P. D. 2010. Selection for Breed-Specific Long-Bodied Phenotypes is Associated With Increased Expression of Canine Hip Dysplasia. *The Veterinary Journal* **183**: 266 – 272

Sallander M. H, Hedhammar Å, Trogen M. E. 2006. Diet, Exercise, and Weight as Risk Factors in Hip Dysplasia and Elbow Arthrosis in Labrador Retrievers. *The Journal of Nutrition* **136**: 2050 – 2052

Santana A, Alves-Pimenta S, Martins J, Colaço B, Ginja M. 2021. Imaging Diagnosis of Canine Hip Dysplasia with and without Human Exposure to Ionizing Radiation. *The Veterinary Journal* (e105745) DOI: 10.1016/j.tvjl.2021.105745

Sarierler M, Yildirim I. G, Ocal M. K. 2012. Effect of Triple Pelvic Osteotomy on the Proximal Femoral Geometry in Dysplastic Dog. *Research in Veterinary Science* **92**: 142 – 146

Smith G. K, Mayhew P. D, Kapatkin A. S, McKelvie P. J, Shofer F. S, Gregor T. P. 2001. Evaluation of Risk Factors for Degenerative Joint Disease Associated with Hip Dysplasia in German Shepherd Dogs, Golden Retrievers, Labrador Retrievers and Rottweilers. *Journal of the American Veterinary Medical Association* **219**: 1719 – 1724

Stock K. F, Klein S, Tellhelm B, Distl O. 2011. Genetic Analyses of Elbow and Hip Dysplasia in the German Shepherd Dog. *Journal of Animal Breeding and Genetics* **128**: 219 – 229

Syrle J. 2017. Hip Dysplasia: Clinical Signs and Physical Examination Findings. *Veterinary Clinics of North America: Small Animal Practice* **47**: 769 – 775

Tomé I, Alves – Pimenta S, Sargo R, Pereira J, Colaço B, Brancal H, Costa L, Ginja M. 2023. Mechanical Osteoarthritis of the Hip in a One Medicine Concept: a Narrative Review. *BMC Veterinary Research* (e222) DOI: 10.1186/s12917-023-03777-z

Vandekerckhove L. M. J, Herregodts S, Saunders J. H, Broeckx B. J. G. 2023. Development and Validation of a Device to Measure the Force Applied to the Coxofemoral Joint During Stress Radiography for Early Diagnosis of Canine Hip Dysplasia. *Medical Engineering & Physics* (e103953) DOI: 10.1016/j.medengphy.2023.103953

Vanden Berg-Foels W. S, Todhunter R. J, Schwager S. J, Reeves A. P. 2006. Effect of Early Postnatal Body Weight on Femoral Head Ossification Onset and Hip Osteoarthritis in a Canine Model of Developmental Dysplasia of the Hip. *Pediatric Research* **60**: 549 - 554

Vezzoni A, Benjamino K. 2021. Canine Elbow Dysplasia: Ununited Anconeal Process, Osteochondritis Dissecans and Medial Coronoid Process Disease. *Veterinary Clinics of North America: Small Animal Practice* **51**: 439 – 474

Vezzoni A, Boiocchi S, Vezzoni L, Vanelli A. B, Bronzo V. 2010. Double Pelvic Osteotomy for the Treatment of Hip Dysplasia in Young Dogs. *Veterinary and Komparative Orthopaedics and Traumatology* **23**: 444 – 452

Vince K. J. 2009. Hip Dysplasia: Prevention and Surgical Treatment for the Military Working Dog. *Journal of Veterinary Behavior* **4**: 247

Vostrý L, Čapková Z, Šebková N, Příbyl J. 2011. Estimation of Genetic Parameters for Hip Dysplasia in Czech Labrador Retrievers. *Journal of Animal Breeding and Genetics* **129**: 60 – 69

Wahl J. M, Herbst S. M, Clark L. A, Tsai K. L, Murphy K. E. 2008. A Review of Hereditary Diseases of the German Shepherd Dog. *Journal of Veterinary Behavior* **3**: 255 – 265

Wang S, Strandberg E, Viklund A, Windig J. J, Malm S, Lewis T, Laloë D, Leroy G. 2019. Genetic Improvement of Canine Hip Dysplasia Through Sire Selection Across Countries. *The Veterinary Journal* **248**: 18 – 24

Wilson B, Nicholas W. F, Thomson P. C. 2011. Selection Against Canine Hip Dysplasia: Success or Failure? *The Veterinary Journal* **189**: 160 – 168

Zhu L, Zhang Z, FriedenberG S, Jung S, Phavaphutanon J, Vernier-Singer M, Corey E, Mateescu R, Dykes N, Sandler J, Acland G, Lust G, Todhunter R. 2009. The Long (and Winding) Road to Gene Discovery for Canine Hip Dysplasia. *The Veterinary Journal* **181**: 97 – 110



