

UNIVERZITA PALACKÉHO V OLOMOUCI
FAKULTA ZDRAVOTNICKÝCH VĚD
Ústav radiologických metod

Bc. Jan Strnad

CT angiografie dolních končetin

Diplomová práce

Vedoucí práce: MUDr. Theodor Adla

Olomouc 2023

PROHLÁŠENÍ

Prohlašuji, že jsem diplomovou práci vypracoval samostatně a použil jen uvedené bibliografické a elektronické zdroje.

Olomouc 17. května 2023

_____ podpis

PODĚKOVÁNÍ

Rád bych věnoval poděkování panu MUDr. Theodoru Adlovi za odborné vedení, ochotu a trpělivost, kterou mi v průběhu zpracování diplomové práce věnoval. Dále mé velké poděkování patří celému oddělení Pracoviště zobrazovacích metod IKEMu v Praze za ochotu a pomoc při získávání statistických údajů nezbytných pro vypracování praktické části této diplomové práce.

ANOTACE

Typ závěrečné práce: Diplomová práce

Téma práce: CT angiografie dolních končetin

Název práce: CT angiografie dolních končetin

Název práce v AJ: CT angiography of the lower extremities

Datum zadání: 2021-10-06

Datum odevzdání: 2023-05-17

Vysoká škola, fakulta, ústav: Univerzita Palackého v Olomouci

Fakulta zdravotnických věd

Ústav radiologických metod

Autor práce: Bc. Jan Strnad

Vedoucí práce: MUDr. Theodor Adla

Oponent práce:

Abstrakt v ČJ: Tato diplomová práce je zaměřená na problematiku diagnostického zobrazování tepen v oblasti dolních končetin. Teoretická část popisuje anatomii tepenného řečiště dolních končetin a hlavní patologie v této oblasti. Největší část je věnovaná popisu jednotlivých možností zobrazení pomocí různých diagnostických modalit, jednotlivé techniky, jejich výhody a limitace. Data k výzkumné část byla sbírána v Institutu Klinické a Experimentální Medicíny v Praze za období od 01.01.2021 do 31.01.2023. Cílem bylo porovnat kvalitu zobrazení bérčovými tepen u vyšetření provedených na dvou přístrojích CT, DSCT – Siemens Somatom Flash a PCCT – Siemens Naeotom Alpha, navzájem a vůči klasické angiografii. Pro srovnání byli použity parametry senzitivita, specificita, negativní prediktivní hodnota a pozitivní prediktivní hodnota.

Abstrakt v AJ: This diploma thesis is focused on the issue of diagnostic imaging of arteries in lower limbs. The theoretical part describes the anatomy of lower limbs arteries and the main pathologies in that area. The largest part is devoted to the description of individual medical imaging using various diagnostic modalities, individual techniques, their advantages

and limitations. Data for the research part was collected at the Institute of Clinical and Experimental Medicine in Prague for the period from 01/01/2021 to 01/31/2023. The aim was to compare the quality of imaging of lower leg arteries in examinations performed on two CT scanners, DSCT – Siemens Somatom Flash and PCCT – Siemens Naeotom Alpha, with one another as well as with a classical angiography. The parameters sensitivity, specificity, negative predictive value and positive predictive value were all included in the comparison.

Klíčová slova v ČJ: CT angiografie, Digitální subtrakční angiografie, Photon counting CT, Dual source CT, Ateroskleróza, Ischemická choroba dolních končetin.

Klíčová slova v AJ: CT angiography, Digital subtraction angiography, Photon counting CT, Dual source CT, Atherosclerosis, Critical lower limb ischemia.

Rozsah: 56/10

Obsah

1. ÚVOD.....	8
2. ANATOMIE.....	9
3. PATOLOGIE TEPEN DOLNÍCH KONČETIN.....	11
3.1. ATEROSKLERÓZA	11
3.1.1. PŘÍČINY ATEROSKLERÓZY.....	12
3.1.2. KOMPLIKACE A PROJEVY ATEROSKLERÓZY	12
3.1.3. DIAGNOSTIKA	13
3.2. ISCHEMICKÁ CHOROBA DOLNÍCH KONČETIN	13
3.2.1. PREVENCE	14
3.2.2. KLAUDIKAČNÍ BOLESTI	15
3.2.3. KLASIFIKAČNÍ SYSTÉMY	16
3.2.4. DIAGNOSTIKA	18
4. ZOBRAZOVACÍ METODY.....	20
4.1. SKIAGRAFIE	21
4.2. ULTRASONOGRAFIE.....	21
4.3. VÝPOČETNÍ TOMOGRAFIE	21
4.3.1. PRINCIP	22
4.3.2. KONTRAINDIKACE K CT VYŠETŘENÍ	23
4.3.3. PŘÍPRAVA PACIENTA	23
4.3.4. CT ANGIOGRAFIE.....	24
4.3.5. DUAL ENERGY CT	27
4.3.6. DUAL SOURCE CT	28
4.3.7. PHOTON COUNTING CT	29
4.4. MAGNETICKÁ REZONANCE	32
4.4.1. KONTRAINDIKACE K MR	33
4.4.2. PŘÍPRAVA PACIENTA	33
4.4.3. MR ANGIOGRAFIE.....	34
4.4.4. MRI TECHNIKA TIME OF FLIGHT.....	35
4.4.5. MRI S FÁZOVÝM KONTRASTEM	35
4.5. ANGIOGRAFIE.....	35
4.5.1. DIGITÁLNÍ SUBTRAKČNÍ ANGIOGRAFIE.....	36
4.5.2. ENDOVASKULÁRNÍ INTERVENCE NA TEPNÁCH BÉRCŮ DOLNÍCH KONČETIN.....	36
5. ROLE RADIOLOGICKÉHO ASISTENTA.....	38
6. VÝZKUMNÉ CÍLE A HYPOTÉZY.....	39
7. METODIKA VÝZKUMU.....	40
7.1. CHARAKTERISTIKA ZKOUMANÉHO SOUBORU	40
7.2. METODA SBĚRU DAT	40
7.3. METODA ZPRACOVÁNÍ DAT	40
8. VÝSLEDKY	43
8.1. DEMOGRAFICKÁ CHARAKTERISTIKA DATOVÉHO SOUBORU	43
8.2. VYHODNOCENÍ ZKOUMANÝCH PARAMETRŮ	46
8.2.1. CT - SOMATOM DEFINITION FLASH	47
8.2.2. CT – NAEOTOM ALPHA.....	48
8.2.3. SROVNÁNÍ CT SIEMENS NAEOTOM ALPHA A SIEMENS SOMATOM DEFINITION FLASH.....	51
8.3. OVĚŘENÍ PLATNOSTI HYPOTÉZ	52
9. DISKUZE	54
10. ZÁVĚR.....	56
11. SEZNAM POUŽITÝCH ZKRATEK	57

CITOVANÁ LITERATURA	59
SEZNAM POUŽITÝCH OBRÁZKŮ	62
SEZNAM POUŽITÝCH TABULEK	63
SEZNAM POUŽITÝCH PŘÍLOH.....	64

1. Úvod

Chronickou ischemickou chorobou dolních končetin (ICHDK), trpí v ČR přibližně 3 - 6 % obyvatel ve věku do 60 let. S věkem se incidence dále zvyšuje. Asymptomatických nemocných je mnohem více. (Štejska, 2007) Jedná se tedy o problematiku medicínsky i společensky vysoce závažnou.

ICHDK je společné označení pro zhoršené prokrvení tkání dolních končetin, ke kterému dochází částečným zúžením nebo úplným uzávěrem tepen nejčastěji způsobeným aterosklerózou. Dochází ke strukturálním změnám cévní stěny a tvorbě tukových plátů na vnitřních stěnách postižených tepen. Zvětšováním plátů se tyto tepny postupně uzavírají a zmenšuje se tak průtok okysličené krve k tkáním. Vnitřní povrch tepny přestává být hladký a ztrácí svou nesmáčivost, což vede k usazování krevních destiček a možnosti tvorby krevních sraženin, které mohou tepnu náhle uzavřít. (Homolka.cz, nedatováno)

Nedostatečné prokrvení pak může způsobit intermitentní klaudikace, což je bolest nebo slabost při chůzi, která vyžaduje odpočinek. Svalová bolest nebo slabost po cvičení se vyskytuje distálně od místa arteriální obstrukce. Aterosklerózou jsou nejčastěji postiženy povrchové femorální a popliteální arterie, tedy bolest při intermitentní klaudikaci se nejčastěji projevuje v lýtku. (Aronow, 2012)

S příchodem multidetektorové počítačové tomografie (CT) získala CT angiografie (CTAG) široké uplatnění v neinvazivním zobrazování cév. CTAG periferních končetin lze v dnešní době provést rychle s vysokým prostorovým rozlišením za použití menšího množství intravenózně podané kontrastní látky a snížené radiační zátěže. U pacientů s onemocněním periferních tepen lze tuto techniku použít k zobrazení tepenného řečiště dolních končetin a ke zhodnocení aterosklerotického onemocnění. (Omar Shwaiki, 2021)

Mezi neinvazivní vyšetření používané pro hodnocení arteriálního průtoku krve dolními končetinami patří měření rozdílu periferních tlaků v kotníku a na brachiální tepně. Zobrazovací metody jako je duplexní sonografie, magnetická rezonance (MR) i CT angiografie jsou důležité pro lokalizaci stenózy, anatomické hodnocení řečiště a výběr pacientů k endovaskulární nebo chirurgické revaskularizaci. (Aronow, 2012)

2. Anatomie

Dolní končetina je rozdělena do čtyř hlavních oblastí:

Kyčel (hýžďová oblast)

Stehno

Bérec

Noha

Anatomie tepen dolních končetin začíná od břišní aorty (aorta abdominalis) vedoucí těsně podél páteře a po levém boku vena cava inferior od hiatus aorticus bránice, v úrovni dvanáctého hrudního obratle Th12, až ke své bifurkaci v úrovni čtvrtého bederního obratle L4. Tam se dělí na arteriae iliacae communes.

Arteria iliaca communis dextra et sinistra pak pokračují do pánevní oblasti, kde se dále větví. Některé větve zásobují orgány, jiné se zase podílejí na zásobení okolních stěn. Podle toho rozdělujeme parietální a viscerální větve. (WikiSkripta, nedatováno)

Arteria iliaca communis se v pánevní dutině rozděluje na vnitřní kyčelní tepnu (arteria iliaca interna) a zevní kyčelní tepnu (arteria iliaca externa).

Arteria iliaca interna vyživuje pánevní orgány a koncovou část trávicí trubice. Arteria iliaca externa přivádí okysličenou krev do dolních končetin. (Fuchsová, 2010)

Mezníkem pro přechod arterie femoralis communis je tříselný vaz, který je umístěn proximálně od tříselné rýhy. Arteria femoralis communis je pouze krátký segment, dlouhý asi 4 cm a rozdvouje se na arterii femoralis superficialis mediálně a arterii femoralis profundu laterálně, jež zásobuje krví velkou část svalů stehna. (Hwang, 2017)

K jejím větvím patří arteria circumflexa femoris lateralis a medialis, arteria genus descendens a arteries perforantes profundus. (arteria profunda femoris, nedatováno)

Arteria femoralis superficialis se nachází povrchově a je tedy snadno přístupná. Díky tomu je vhodná jako přístupové místo pro řadu intervencí. Jedním z takových postupů je koronární angiografie nebo angiografie tepen dolních končetin. (Jones, 2020)

Arteria femoralis superior je největší tepna, která přivádí okysličenou krev do celé dolní končetiny a sestupuje bez výrazného větvení mezi musculus quadratus femoris a adduktory v anteromediálním stehně. Mimo stehenní tepnu prochází touto oblastí i několik dalších důležitých tepen, především arteria glutea superior i inferior a arteria obturatoria, (Rad, 2022)

V distální části stehna vstupuje povrchová femorální tepna do canalis adductorius. Po opuštění adduktorové kanálu se název tepny stává podkolenní tepnou (arteria poplitea) v podkolenní jamce. (Hwang, 2017)

Arteria poplitea je přímým pokračováním arterie femoralis superficialis přivádějící krev dále po dolní končetině. V oblasti kolene z ní odstupují arteria genicular superior et inferior, které obklopují tuto oblast a zásobují ji okysličenou krví. (Rad, 2022)

Arteria poplitea se pak rozdělí na arterii tibialis anterior a truncus tibiofibularis. Truncus tibiofibularis je krátká tepenná oblast, která se dělí na arterii fibularis a arterii tibialis posterior. (Antoine Micheau, nedatováno)

Arteria tibialis posterior a anterior putují až k noze. Arteria tibialis anterior je hlavní zásobující tepnou nohy, vyživuje svaly bérce na přední straně, na hřbetu nohy a prsty nohy

Arteria tibialis posterior dodává okysličenou krev pro lýtkové svaly, plosku nohy a prsty. Kromě toho zásobuje velké množství svalů nohou prostřednictvím své důležité větve, arterie fibularis. (Fuchsová, 2010)

V oblasti kotníku a nohy pokračuje arteria tibialis anterior do arterie dorsalis pedis distálně od extenzoru retinaculum. Arteria dorsalis pedis tvoří obloukovitou arterii na metatarzální bázi a dává vznik arterii metatarsalis dorzalis. Arteria tibialis posterior prochází za mediálním kotníkem holenní kosti, rozdvojuje se a tvoří mediální a laterální arteriae plantaris. (Hwang, 2017)

Arcus plantaris profundus zásobuje struktury chodidla a také prsty u nohou prostřednictvím větví arteriae metatarsales plantares. (Rad, 2022)

Stěna tepny se skládá ze tří vrstev:

1. Tunica intima, vnitřní vrstva lemovaná hladkou tkání zvanou endotel, jednoduchý dlaždicový epitel obklopený bazální membránou pojivové tkáně s elastickými vlákny.
2. Tunica media je střední vrstva, primárně hladká svalovina a je obvykle nejtlustší vrstvou. Poskytuje nejen podporu cévě, ale také mění její průměr, aby reguloval průtok krve a krevní tlak.
3. Tunica adventitia, pojivová tkáň připevňující tepnu k okolní tkáni, tato vrstva obsahuje množství elastických a kolagenních vláken. (Contributors, nedatováno) (Classification & Structure of Blood Vessels, nedatováno)

3. Patologie tepen dolních končetin

Tepny jsou cévy, kterými je krev a živiny distribuována ze srdce do tkání a orgánů. Obstrukce nebo okluze cév vede k ischemii těchto orgánů, která způsobuje buněčnou smrt (nekrózu). Nejčastější příčinou obstrukce nebo uzávěru cév je ateroskleróza. (McGraw, 2008)

3.1. Ateroskleróza

Ateroskleróza je onemocnění tepen způsobující jejich zúžení nahromaděním plaku. Jak lidský organismus stárne, tuky, cholesterol a vápník se začíná usazovat v tepnách a vytvářet aterosklerotické pláty. Nahromaděný plak zužuje lumen tepny a snižuje tak průtok krve. Tento efekt může nastat ve kterékoli tepně včetně tepen srdce, tepen zásobujících orgány i periferních tepen vyživujících končetiny. Následkem je nedostatečné okysličení jednotlivých tkání a vznik ischemie. Velmi riziková situace nastane, pokud dojde v místě aterosklerotického zúžení cévy k náhlému prasknutí narušené cévní stěny a vytvoření trombu, který může cévu ucpat úplně. Pak může dojít k velmi závažnému a nečekanému poškození daného orgánu nedostatkem kyslíku s odumíráním jeho buněk, může způsobit například srdeční infarkt, mrtvici nebo srdeční selhání. Toto onemocnění je úzce spojeno s věkem, nicméně existují kroky, kterými mu lze předcházet. V případě, že pacient již trpí aterosklerózou, existují úspěšné terapeutické možnosti. (Martel, 2020)

Ateroskleróza je charakteristickým kardiovaskulárním onemocněním a hlavní příčinou úmrtnosti ve světě. Velká část morbidit kvůli kardiovaskulárním onemocněním je připisována infarktům myokardu a mozkovým příhodám. Ateroskleróza je spojena se zvýšenou kardiovaskulární morbiditou a mortalitou u pacientů s autoimunitním onemocněním, jako je systémový lupus a revmatoidní artritida. (Karen Au, 2011)

Patogeneze aterosklerózy vzniká chronickým poškozením endoteliálních buněk hyperlipidemií, hypertenzí, toxiny v cigaretovém kouři, zvýšenými hladinami homocysteinu a hemodynamickými silami (např. turbulentním průtokem krve) a vede k dysfunkci endoteliálních buněk. Endoteliální buňky regulují vazodilataci a vazokonstrikci, podporují hemostázu a zabraňují tak trombóze. Endoteliální dysfunkcí vzniká trombóza a zvýšená permeabilita, také umožňuje monocytům a lymfocytům přilnout k povrchu a migrovat do intimy. Lipoproteiny s nízkou hustotou (LDL) se mohou pohybovat dovnitř a ven z intimy. Přítomnost makrofágů však vede k produkci enzymů, které oxidují LDL. Oxidovaný LDL je pohlcen makrofágy prostřednictvím scavengerových receptorů. Nakonec buňky hladkého

svalstva migrují do intimy: Funkce buněk hladkého svalstva přecházejí z kontraktilní v medie na sekreční v intimě, kde produkují extracelulární matrix. Buňky hladkého svalstva vylučují složky extracelulární matrix (např. kolagen), které přispívají k rozvoji plaku. Buňky hladkého svalstva, jako makrofágy, jsou schopny pohltnout oxidovaný LDL. Ateroskleróza začíná jako vnitřní proces, přes změny v medie dochází sekundárně ke změnám intimy. Makrofágy, které pohltnou LDL, odumírají a uvolňují oxidovaný LDL, což způsobuje akumulaci intracelulárních a extracelulárních lipidů v plaku. Zvýšená hladina lipoproteinů s vysokou hustotou (HDL) má ochrannou funkci. HDL odstraňuje LDL ze stěny cévy. Bylo prokázáno, že mírná konzumace alkoholu a cvičení zvyšují hladiny HDL. (McGraw, 2008) (Libby, 2021)

Ateroskleróza je tedy složitý děj spojený s postupným ukládáním tuku do stěn tepen, na jejímž vzniku se významně podílí i imunitní systém. Tento proces probíhá dlouhodobě u všech lidí s větší nebo menší závažností a je spojen s mnoha komplikacemi. (Štefánek, nedatováno)

3.1.1. Příčiny aterosklerózy

Mezi hlavní příčiny řadíme zvyšující se věk, tedy starší lidé mají větší riziko vzniku aterosklerotických plátů. Mužské pohlaví, do přechodu jsou ženy proti civilizačním chorobám chráněny určitým způsobem hormonálně, poté jsou ohroženy kardiovaskulárními onemocněními více než muži. V neposlední řadě jsou důležité i genetické předpoklady

Kromě výše uvedených existuje řada příčin, které můžeme úspěšně léčit a tím riziko aterosklerózy a jejích komplikací snižovat:

1. vysoká hodnota cholesterolu
2. vysoký krevní tlak
3. obezita
4. cukrovka
5. kouření cigaret (Štefánek, nedatováno)

3.1.2. Komplikace a projevy aterosklerózy

Komplikace aterosklerózy závisí na oblasti, ve které dochází k zužování nebo náhlému uzavěru cév. Tyto komplikace jsou současně i klinickými projevy aterosklerózy. Nejčastější je výskyt u těchto cév:

1. Koronární tepny zásobující srdce. Chronickým zužováním vzniká ischemická choroba srdeční, projevující se bolestí na hrudi - anginou pectoris. Akutním uzávěrem koronárních tepen dochází k infarktu myokardu.

2. Karotické tepny zásobující mozek, dlouhodobým snižováním průtoku zdánlivě nevzniká žádná patologie, protože ostatní tepny převezmou zásobovací funkci. Nicméně dlouhodobé zužování krkavic a menších mozkových tepen může přispět k rozvoji demence. Náhlým uzávěrem karotické tepny sraženinou, popřípadě proniknutím této sraženiny do mozku vzniká ischemická cévní mozková příhoda, která může mít pro pacienta doživotní následky jako jsou ochrnutí, ztráta citlivosti části těla, poruchu řeči a další.

3. Renální tepny, postupné snižování průtoku krve dráždí ledvinu, čímž dojde ke zvýšení krevního tlaku, který dále zhoršuje aterosklerózu.

4. Tepny zásobující dolní končetiny. Neostatečným přítokem krve se začne rozvíjet ischemická choroba dolních končetin. Chronické zužování lumen cévy působí klaudikační bolesti při chůzi a v pozdějším stádiu i v klidu. Při akutním uzávěru existuje riziko nutné amputace.

5. Aorta, ateroskleróza spolu s vysokým krevním tlakem můžou způsobit oslabení stěny a vznik aneurysmatu aorty. (Štefánek, nedatováno)

3.1.3. Diagnostika

Aterosklerózu lékař bude předpokládat u pacienta s projevy aterosklerotických komplikací, u něhož zjistí nakupení rizikových faktorů pomocí různých vyšetření. K těmto vyšetřením lze zařadit např. změření krevního tlaku, zjištění koncentrace cholesterolu a cukru v krvi, zjištění procenta tělesného tuku, vypočítání Body Mass Indexu apod. (Štefánek, nedatováno)

3.2. Ischemická choroba dolních končetin

S pojmem Ischemická choroba dolních končetin (ICHDK) bývá spojován i termín onemocnění periferních tepen (případně periferní cévní onemocnění, zkratka PAD z anglického názvu peripheral artery disease), který označuje patologii na všech okrajových částech těla. Dolní končetiny bývají nicméně nejčastěji postižené, proto jsou tyto termíny někdy zaměňovány. ICHDK se často vyskytuje společně s jinými chorobami kardiovaskulárního systému způsobenými především aterosklerózou, jako jsou

oběhové poruchy věnčitých tepen a cév zásobujících mozek. To výrazně zvyšuje riziko infarktu a mozkové mrtvice. (gesundheit.gv.at, nedatováno)

Onemocnění periferních tepen nebo PAD se týká tepen, které zásobují oblasti mimo srdce a mozek. U PAD se tepny, které vedou okysličenou krev celým tělem zužují nebo dokonce zablokují, obvykle v důsledku aterosklerózy nebo plaku. PAD nejčastěji postihuje tepny dolních končetin, ale může také zahrnovat tepny, které přivádějí krev do hlavy, paží, ledvin a gastrointestinálního traktu. (Peripheral Artery Disease (PAD), nedatováno)

3.2.1. Prevence

Pravděpodobnost toho, že onemocníme aterosklerózou a následně ICHDK, je výrazně zvyšována celou řadou faktorů. Kromě neovlivnitelných faktorů jako genetická predispozice a věk zvyšují riziko především ovlivnitelné faktory, jako jsou kouření, nedostatek pohybu, nesprávné stravování, nadváha či obezita, ale i diabetes, hypertenze a hypercholesterolemie. (gesundheit.gv.at, nedatováno)

Toto riziko můžou pacienti sami snížit:

Nekuřáctvím – Kouření je hlavním rizikovým faktorem aterosklerózy, kterému lze předejít. Patofyziologické mechanismy, kterými tabákový kouř urychluje cévní onemocnění, jsou rozmanité a složité, zčásti proto, že kouř obsahuje více než 4000 různých chemikálií. Z nich byly identifikovány jako potenciálně přispívající faktory aterogeneze polycyklické aromatické uhlovodíky, oxidační činidla, pevné částice a nikotin. Nikotin kromě své role návykové látky v tabáku také urychluje cévní onemocnění. Nikotin zvyšuje srdeční frekvenci a krevní tlak, tyto nežádoucí hemodynamické účinky jsou spojeny s progresí aterosklerózy. Kromě toho zvyšuje agregovatelnost krevních destiček, které přispívají k růstu plaku. (Lee Jieun, 2011)

Pravidelným pohybem – Účinek cvičení na celkové zdraví byl do značné míry akceptován jako prospěšný u problémů, jako je vysoký krevní tlak, citlivost na inzulín a obezita. Mezitím se pokračující výzkum pokusil identifikovat mechanismy příznivého účinku cvičení na ischemickou chorobu cév. Se zvýšenou zátěží rostoucích nákladů na zdravotní péči se alternativní léčba cvičením ukázala jako mnohem efektivnější a pro pacienty stejně přínosná ve srovnání s farmakologickou a procedurální léčbou. Cvičení prokázalo, že zvyšuje schopnost kolaterálních cév dodávat krev do tkáně po proudu od stenózy. Byly provedeny studie zaměřené konkrétně na schopnost cvičení nejen zastavit progresi aterosklerózy, ale také regresi stávajících plátů. (Chacon Daniel, 2020)

Další prevence je vyváženým stravováním, předcházením (případně snížením) nadváhy, střídou konzumací alkoholu, předcházením stresu, udržováním správné

hladiny krevního cukru, snížením vysokého krevního tlaku, snížením vysoké hladiny cholesterolu a pravidelnými návštěvami preventivních lékařských prohlídek. (gesundheit.gv.at, nedatováno)

Onemocnění periferních tepen dolních končetin spojené s aterosklerotickým onemocněním je v současné době hlavní příčinou morbidity a mortality v západním světě. Odhaduje se, že většina pacientů není včasné nebo vůbec diagnostikována a dostatečně léčena. Úkolem léčby ICHDK je přesně diagnostikovat symptomy a určit nejvhodnější individuální léčbu pro každého pacienta. Různé projevy onemocnění periferních cév vedly v literatuře k četným klasifikačním schématům. Důsledné třídění pacientů vede k objektivním kritériím pro léčbu pacientů a výchozím hodnotám pro klinické sledování. Reprokovatelné klasifikační systémy jsou také důležité v klinických studiích a při srovnávání paradigmat lékařské, chirurgické a endovaskulární léčby. (Hardman Rulon, 2014)

3.2.2. Klaudikační bolesti

Intermitentní klaudikace (IC) typicky označuje bolest kosterního svalstva dolních končetin, která se vyskytuje během cvičení. IC se projevuje, když je nedostatečný přívod kyslíku ke splnění metabolických požadavků kosterních svalů. Intermitentní klaudikace je častým projevem onemocnění periferních tepen, které zahrnuje aterosklerotickou stenózu tepen na končetinách. IC je běžně lokalizována do stehenních, kyčelních, hýžděových a lýtkových svalů. Bolest v těchto svalových skupinách je reprodukovatelně vyvolána chůzí a zmírněna odpočinkem. Závažnost bolesti může někdy korelovat se stupněm stenózy nebo ucpání tepen zásobujících dolní končetiny.

Klíčovým rysem intermitentní klaudikace je její reprodukovatelnost. Bolest se obvykle objevuje během fyzické aktivity a ustupuje v období klidu. Hlavním důvodem bolesti je nedostatečný průtok krve. Intermitentní klaudikace je velmi častým problémem u pacientů s diabetes mellitus, ale i u kuřáků

Rizikové faktory pro rozvoj intermitentní klaudikace jsou podobné jako u aterosklerózy. Mezi modifikovatelné rizikové faktory patří tedy již zmíněné kouření a diabetes mellitus, dále hypertenze, dyslipidémie, obezita a metabolický syndrom. Mezi rizikové faktory patří i konzumace alkoholu. Mezi neovlivnitelné rizikové faktory patří věk, mužské pohlaví, rodinná anamnéza a vrozená predispozice.

Kromě výše uvedených je za vysoce rizikový faktor pro rozvoj intermitentní klaudikace považována také špatná funkce ledvin.

Hlavní zásadou léčby intermitentní klaudikace je, že přibližně 1–2 % pacientů s klaudikacemi někdy progreduje do ischemie ohrožující končetiny. Pod touto záminkou se nedoporučuje počáteční agresivní léčebné strategie. Většina pacientů s intermitentní klaudikací může být léčena lékařskými intervencemi.

Medikamentózní léčba zahrnuje odvykání kouření, farmakologickou léčbu, úpravu krevního tlaku, kontrolu glukózy, strukturovanou pohybovou aktivitu. Programy terapie chůze zlepšují vzdálenost, jakou pacienti ujdou bez bolesti lépe než samotná farmakologická terapie. Je důležité poznamenat, že přetrvávající kouření omezuje zlepšení u těchto pacientů. Obvykle je předepsána tříměsíční zkouška odvykání kouření, chůze a farmakologická léčba Cilostazolem. Bolesti hlavy jsou nejčastějším vedlejším účinkem Cilostazolu a mohou vyžadovat snížení dávky. Pacienti podstupující lékařskou péči by měli být často sledováni, aby bylo možné posoudit jejich úlevu od symptomů. Většině pacientů je doporučeno chodit denně alespoň na tři desetiminutové procházky.

Každý pacient s intermitentní klaudikací nebo onemocněním periferních tepen by měl být také vyšetřen na koexistující srdeční onemocnění. Pokud se příznaky i přes lékařskou léčbu zhoršují nebo pokud jsou příznaky považovány za invalidizující nebo omezující životní styl, lze zvážit intervenci. Intervence může zpočátku zahrnovat minimálně invazivní endovaskulární angioplastiku, stentování nebo aterektomii.

Léze, které jsou postižené v několika úrovních, dlouhé nebo silně kalcifikované, nemusí být vhodné pro endovaskulární intervenci. V těchto případech může intervence nakonec vyžadovat bypass, kterým může být buď autogenní žíla nebo protetický materiál. V roce 2007 Společnost pro cévní chirurgii vyvinula pokyny Transatlantického mezispolečenského konsenzu (TASC II), které mohou lékařům pomoci při rozhodování, zda by u pacienta měla být provedena endovaskulární nebo otevřená operace. Při rozhodování je třeba zvážit i komplikace jakékoli chirurgické intervence. (Patel, 2023)

3.2.3. Klasifikační systémy

Projevy ICHDK se mohou u jednotlivých pacientů značně lišit a zahrnují asymptomatické, akutní nebo chronické projevy. Byla vyvinuta řada schémat pro objektivní klasifikaci pacientů pro klinické, prognostické nebo výzkumné účely. Klasifikační schémata lze široce rozdělit do stratifikace na základě prezentace nebo symptomatologie pacienta, anatomické distribuce onemocnění nebo kombinace klinických faktorů, jako je přítomnost ran a infekce. Konzistentní klasifikace pacientů poskytuje lékařům objektivní kritéria pro hodnocení pacientů, léčbu a klinické sledování.

První klasifikační systém vzešel z Evropské společnosti kardiovaskulární chirurgie v roce 1952 a byl publikován v roce 1954 Fontainem a spoluautory. Tento klasifikační systém klasifikuje klinický obraz pacientů do čtyř stádií. Systém je založen výhradně na klinických příznacích, bez dalších diagnostických testů a obvykle se používá pro klinický výzkum a není běžně používán v péči o pacienty. (Hardman Rulon, 2014)

Tabulka č. 1

Klasifikace podle Fontaina	
Stupeň I	Asymptomatické
Stupeň II	Mírná klaudikační bolest končetin
Stupeň IIA	Klaudikace při chůzi nad 200 m
Stupeň IIB	Klaudikace při chůzi do 200 m
Stupeň III	Klidové bolesti končetin
Stupeň IV	Nekróza nebo gangréna tkáně

(Hardman Rulon, 2014)

Na zvyšující se počet diabetiků zahrnujících pacienty s kritickou ischemií končetiny reagovala Společnost pro cévní chirurgii návrhem nového klasifikačního schématu, které kombinuje klasifikační schémata založená na vzorcích ICHDK se schématy vředů na nohou. Existuje několik systémů hodnocení pro charakterizaci vředů na nohou, včetně PEDIS (perfuze, rozsah/velikost, hloubka/nízká tkáň, infekce, pocit), S(AD) SAD klasifikace - velikost (plocha a hloubka); sepse, arteriopatie, denervace. Schémata diabetických vředů na nohou jsou založena na velikosti a hloubce vředů a také gangrény nohou. (Hardman Rulon, 2014)

Nový klasifikační systém bere v úvahu rány na nohou, infekci i perfuzi končetiny a nese název WIFI (rana, ischemie a infekce nohy). Dokument Společnosti cévní chirurgie se zabývá významem všech tří složek vředu, průvodní infekcí, a vaskularitou končetiny při léčbě a výsledky kritické ischemie končetiny. Systém WIFI kategorizuje pacienty v systému podobném systému TNM (nádor, uzliny, metastázy) běžnému u malignit. Samostatně se hodnotí rána, přítomnost a hloubka vředu, ischemie na základě měřeného tlaku ABI (ankle-brachial index) a infekce, která může být od lokální až po systémovou. Tyto tři

stupně se kombinují k určení rizika amputace a odhadovaného přínosu revaskularizace. (Hardman Rulon, 2014)

Mnoho lidí s ICHDK má mírné nebo žádné příznaky, jiní pociťují občasné klaudikace nebo bolesti nohou při chůzi. Závažnost intermitentní klaudikace se liší od mírných až po klidové bolesti. Mezi další příznaky ICHDK patří vředy, které mohou být chronické a přetrvávající chlad v chodidlech nebo bérkách. (Hardman Rulon, 2014)

3.2.4. Diagnostika

Pacienti se symptomatickým onemocněním ICHDK postihujícím dolní končetiny jsou nejprve vyšetřeni pomocí indexu kotníkového tlaku ABI a měřením segmentálního tlaku. (Pollak Amy W., 2012)

Index kotníkových tlaků je neinvazivní diagnostická metoda podávající informaci o poměru arteriálních tlaků na horních a dolních končetinách. (Index kotníkových tlaků, nedatováno)

Hodnota ABI < 0,90 diagnostikuje signifikantní ICHDK dolní končetiny s větší jak 50% stenózou. Senzitivita a specifita vyšetření je cca 80 %. ABI mezi 0,90 a 1,0 je považováno za hraniční. Lokalizaci stenózy lze odvodit abnormálním poklesem (>20 mm Hg) segmentálních tlaků na dolních končetinách. Snížené hodnoty předpovídají další rozvoj anginy pectoris, infarktu myokardu, srdečního selhání, ICHDK nebo cévní mozkovou příhodu. Falešně negativní hodnoty obvykle získáváme u pacientů s diabetes mellitus nebo mediokalcinózou. Falešně zvýšené ABI je u pacientů se silně kalcifikovanými tepnami (často >1,3). Pokud je podezření na ICHDK ale ABI je v normě, je vhodné udělat měření po fyzické námaze. Před revaskularizací je potřeba provést vyšetření zobrazovacími modalitami k určení místa a stupně postižení. (Pollak Amy W., 2012) (Index kotníkových tlaků, nedatováno)

Lze k tomu použít několik zobrazovacích modalit:

Ultrazvuk (UZ) – toto vyšetření využívá zvukové vlny. Pomocí tomografického B módu zobrazí morfologii cévy a její stěny. Pomocí dopplerovského zobrazení lze zobrazit pohybující se krev a kvantifikovat její rychlost. To umožňuje kvantifikaci stenóz a detekci případných uzávěrů.

Katetrizační angiografie – miniinvazivní zobrazovací metoda, která využívá kontrastní látku a rentgenové paprsky, aby ukázaly průtok krve v tepnách dolních končetin a přesně určily případné stenózy nebo uzávěry. Kontrastní látka se vstříkuje katétre, který

se obvykle zavádí tepnou v tříslech. V současné době se obvykle nepoužívá k primární diagnostice ale pouze jako součást terapeutického zákroku.

CT angiografie: využívá přístroje výpočetní tomografie k vytvoření detailních pohledů na tepny v břiše, pánvi a nohou. Tento způsob je možné použít i u pacientů s kardiostimulátory nebo stenty, kde MR vyšetření je kontraindikované nebo je jeho kvalita snížena artefakty. Výhodou CTA je také zobrazení kalcifikací, což umožní lépe naplánovat případnou intervenci.

MR angiografie (MRA): MR angiografie je neinvazivní metoda, která poskytuje informace podobné jako CT bez ionizujícího záření, ale s využitím silného magnetického pole. (Peripheral Artery Disease (PAD), nedatováno)

4. Zobrazovací metody

Charakterizaci ICHDK lze provést pomocí neinvazivní angiografie pomocí počítačové tomografie nebo magnetické rezonanční angiografie, stejně jako pomocí duplexní ultrasonografie, v závislosti na specifických charakteristikách pacienta (viz tabulka).

Invazivní digitální subtrakční angiografie (DSA) je uznávaným standardem pro hodnocení aterosklerózy dolních končetin. Ačkoli je DSA spolehlivá technika pro diagnostiku významné arteriální stenózy nebo obstrukce, poskytuje pouze dvourozměrný pohled na cévy, to se řeší zobrazením vyšetřované oblasti ve více projekcích, nicméně může způsobit podhodnocení stupně stenózy u asymetrického postižení. Kromě toho existují rizika spojená s arteriálním přístupem, ionizujícím zářením, a použitím jodovaných kontrastních látek. Výhodou je možnost okamžitého terapeutického zákroku, angioplastiky nebo implantace stentu. (Pollak Amy W., 2012)

Tabulka č.2 Rozdíly mezi CTA, MRA a UZ diagnostikou PAD

Zobrazovací modalita	Výhody	Nevýhody
CTA	<ul style="list-style-type: none">- Rychlost vyšetření- Vysoké prostorové rozlišení- Dobře hodnotitelná restenóza v implantovaném stentu	<ul style="list-style-type: none">- Špatná hodnotitelnost kalcifikovaných cév- Zatížení ledvin jodovou kontrastní látkou- Ionizující záření
MRA	<ul style="list-style-type: none">- Možnost zobrazení cév i bez použití kontrastní látky- Nevyužívá škodlivé ionizující záření	<ul style="list-style-type: none">- Metalické artefakty z dříve implantovaných stentů
UZ	<ul style="list-style-type: none">- Dostupné- Levné- Bez kontrastní látky a ionizujícího záření	<ul style="list-style-type: none">- Horší přehlednost u hluboko uložených tepen- Limitované zobrazení víceúrovňových stenóz- Špatné zobrazení kalcifikovaných tepen

(Pollak Amy W., 2012)

4.1. Skiografie

Na nativním skiagrafickém vyšetření uvidíme pouze kalcifikace ve stěnách tepen při ateroskleróze či mediokalcinóze a implantované metalické stenty či cévní svorky.

4.2. Ultrasonografie

Dopplerovská ultrasonografie tepen dolních končetin je cennou technikou, i když je méně často indikována u onemocnění periferních tepen než u diagnostiky hluboké žilní trombózy nebo křečových žil. Ultrasonografie může diagnostikovat stenózu prostřednictvím přímé vizualizace plátů a prostřednictvím analýzy dopplerovských křivek ve stenotických a poststenotických tepnách.

Dopplerův ultrazvuk je jedinou neinvazivní technikou, která nevyžaduje použití kontrastu, přípravu pacienta před vyšetřením a nepůsobí radiační zátěž. Dopplerův ultrazvuk je dobrou metodou pro screening a sledování, stejně jako pro definitivní diagnostiku onemocnění periferních tepen. Barevný dopplerovský UZ může snadno identifikovat tepny nalezením kulatých objektů s pravidelnou pulzací a lze jej použít k detekci stenotických nebo okludovaných segmentů. Pulzní Dopplerův ultrazvuk může ukázat přesnou rychlost proudění každého arteriálního segmentu a určit stupeň závažnosti stenózy na základě analýzy pulzního Dopplerova spektrálního průběhu. Znalost ultrasonografické anatomie tepen dolních končetin a odpovídajících anatomických orientačních bodů je nezbytná pro provedení Dopplerovského UZ stejně tak jako základní skenovací techniky a parametry používanými v barevné a pulzní dopplerovské ultrasonografii. (Hwang, 2017)

4.3. Výpočetní tomografie

Zobrazování pomocí CT funguje na principu absorpce rentgenového záření. Na rozdíl od klasické skiografie, která funguje na stejném principu se při CT zobrazují jednotlivé vrstvy vyšetřovaného objektu. Jedná se o takzvanou tomografickou metodu. Výpočetní tomografie je zobrazovací metoda využívající digitálního zpracování dat získaných z více rentgenových průřezových měření v různých promítacích rovinách. (Heřman, 2021)

Objeviteli výpočetní tomografie byli Godfrey Newbolt Hounsfield a Allan McLeod Cormack, kteří v roce 1979 získali Nobelovu cenu za fyziologii a lékařství. První přístroj byl uveden do provozu roku 1971 a zobrazoval jednotlivé vrstvy mozku, tehdy vyšetření trvalo několik desítek minut. Dnešní CT přístroje zobrazují v nesrovnatelně vyšší kvalitě a vyšetření trvají jen pár sekund. (Malíková, 2022)

CT je nejčastěji používanou modalitou lékařského tomografického zobrazování téměř ve všech evropských zemích. V roce 2017 bylo například v Německu provedeno 15 CT vyšetření na 100 obyvatel. Od svého zavedení v 70. letech 20. století byla technologie CT neustále zdokonalována. Jedním z nejslibnějších pokroků posledních let je nová generace rentgenových detektorů. Konvenční CT detektory se skládají z odlišných detektorových prvků oddělených reflexními lamelami. Energie příchozího rentgenového fotonu je přeměněna na viditelné světlo pomocí scintilátoru (typicky Gd₂O₂S). Optické fotony jsou registrovány fotodiodami v detektorových prvcích a jejich počet je úměrný energii příchozích rentgenových fotonů. Proto měřený signál upřednostňuje fotony s vyšší energií, což snižuje kontrast obrazu. Protože tento detekční proces je poměrně pomalý, jsou signály z několika přicházejících fotonů shrnuty a tyto detektory jsou proto označovány jako detektory integrující energii (EID). Nové detektory pro počítání fotonů (PCD) používají místo scintilátoru polovodič (telurid kadmia [CdTe]). Přicházející rentgenové fotony jsou přeměněny na měřitelný nábojový mrak, který je transportován k pixelům detektoru. Tento proces detekce je řádově rychlejší ve srovnání s konvenčními EID. V kombinaci s menšími pixely detektoru to umožňuje počítat jednotlivé fotony při klinických rychlostech toku fotonů. Kromě toho lze fotony třídit do několika přihrádek podle jejich energie, což umožňuje implicitní duální a víceenergetické zobrazování s jediným detektorem. (Wehrse, 2021)

4.3.1. Princip

Princip CT je snadněji pochopitelný na zařízeních pracujících s jednou řadou detektorů. V rentgence je generován úzce kolimovaný svazek rentgenového záření. Rentgenový paprsek je při průchodu pacientem zeslabován a detektory na opačné straně pacienta registrují přenášené rentgenové paprsky. Data z detektoru jsou transformována na elektrické signály, které jsou odeslány ke zpracování do počítače. Během expozice jednoho řezu se systém rentgenka-detektor otočí kolem pacienta o 360 stupňů. Čas rotace se pohybuje mezi 0,3 až 2 sekundami. Současné přístroje většinou pracují s expozičním časem do 1 sekundy. Během této rotace jsou měřeny stovky sad dat každým z 800 – 1200 detektorů. Z těchto nasbíraných dat počítač rekonstruuje obraz zkoumaného řezu. Detektory současných zařízení jsou navrženy tak, aby obsahovaly více řad tenkých detektorů umístěných vedle sebe. Během jedné otáčky rentgenky a detektorů se vytvoří řada tenkých řezů. Pokud je vhodnější zobrazit řez větší tloušťky, jsou signály z několika sousedních řad detektorů sloučeny. Zařízení s více detektory řady se označují jako MDCT (multi-detector CT). Data jsou pořizována jako digitální obrazy, jsou tvořeny maticí

bodů – pixely. Obvykle se jedná o matici 512 x 512. Vypočítané zeslabení rentgenového záření v jednotlivých pixelech se označuje jako denzita, která se uvádí v Hounsfieldových jednotkách (HU). Na CT snímcích jsou denzity zobrazeny ve stupních šedi. Protože trénované lidské oko je schopno rozlišit pouze do 60 odstínů šedi a ve většině případů nás zajímají rozdíly mezi tkáněmi podobné hustoty, vybíráme z široké škály denzit pouze určitou část označovanou jako okno. Prohlížením snímků v různých oknech získáme informace o tkáni s rozdílnou hustotou. (Heřman, 2021)

Tabulka č.3 Denzity jednotlivých tkání

Tkáň	Denzita (HU)
Vzduch	- 1000
Tuk	- 120 až - 40
Voda	0
Měkké tkáně	25 - 70
Krev	40
Krevní sraženina	65 - 85
Kost, kalcifikace	> 90

(Heřman, 2021)

4.3.2. Kontraindikace k CT vyšetření

Nativní CT bez použití kontrastní látky nemá žádnou absolutní kontraindikaci, relativní kontraindikace je těhotenství. Při nitrožilním podání kontrastní látky je absolutní kontraindikace těžká alergie na jodovou kontrastní látku. Další relativní kontraindikace jsou pak jiné závažné alergie v anamnéze, porucha funkce ledvin nebo zvýšená funkce štítné žlázy. (Malíková, 2022) (Heřman, 2021)

4.3.3. Příprava pacienta

Na nativní CT vyšetření není potřeba žádná příprava. Před CT vyšetřením, kdy se uvažuje o nitrožilním podání jodové kontrastní látky je doporučeno 3 hodiny před vyšetřením lačnit a zvýšit příjem tekutin. Dostatečná hydratace je nutná jako prevence poškození ledvin kontrastní látkou. Pokud má pacient v anamnéze významnou alergii, podává se před vyšetřením protialergická příprava kortikosteroidy (Prednison). Před podáním kontrastní látky je třeba znát renální funkce a vyloučit hyperfunkci štítné žlázy. (Malíková, 2022)

4.3.4. CT angiografie

CT angiografie je zobrazení cév pomocí výpočetní tomografie. Během vyšetření je potřeba podat nitrožilně dostatečné množství kontrastní látky a provést rychlé helikální skenování v oblasti vyšetřovaných cév v době, kdy jsou naplněné kontrastní látkou. Vyšetřené tepny lze vizualizovat pomocí různých postprocesingových rekonstrukcí, jejich hodnocení je třeba vždy porovnávat se základními 2D řezy. Ke kvalitnímu zobrazení je zapotřebí dostatečná náplň cév kontrastním médiem, proto se jodová kontrastní látka podává tlakovým injektorem vyšší rychlostí 3-5 ml/s. Vhodné je využít bolus tracking s monitorováním denzity nad 120 HU, aby se dosáhlo co nejvyšší koncentrace jodové kontrastní látky v krvi a tedy vyššího kontrastu mezi náplní cévy a její stěnou. Princip bolus tracking je, že skenování začne tehdy, kdy je v cévě námi zadaná hodnota HU. Vybereme si vhodný řez tepnou a začne skenování tohoto jednoho řezu, když hodnota HU dosáhne námi zadaný limit, spustí se skenování celé oblasti. Čím rychlejší je přístroj, tím kratší doba je nutná na sběr dat. Obvyklé množství kontrastní látky se pohybuje v rozmezí 50-100ml a záleží nanejví koncentraci a velikosti pacienta. Čím vyšší je koncentrace kontrastní látky, tím menší množství můžeme podat. U velkých pacientů se podává větší množství, pro zajištění kvalitní náplně cév. (Malíková, 2022)

CT se dnes využívá jako hlavní diagnostická metoda jak pro žilní, tak tepenný systém. CTA je vyšetření pro zobrazení cév, během kterého se intravenózně podá kontrastní látka. Jedná se o základní metodu pro zobrazení onemocnění aorty, plicnice, viscerálních, mozkových, pánevních a končetinových tepen. (Ferda, 2015)

Výhodou CTA oproti Digitální subtrakční angiografii (DSA) je možnost zobrazit výsledný 3D obraz v libovolné projekci. To má nesporné diagnostické výhody u anatomicky komplikovaných cévních nálezů. (Heřman, 2021)

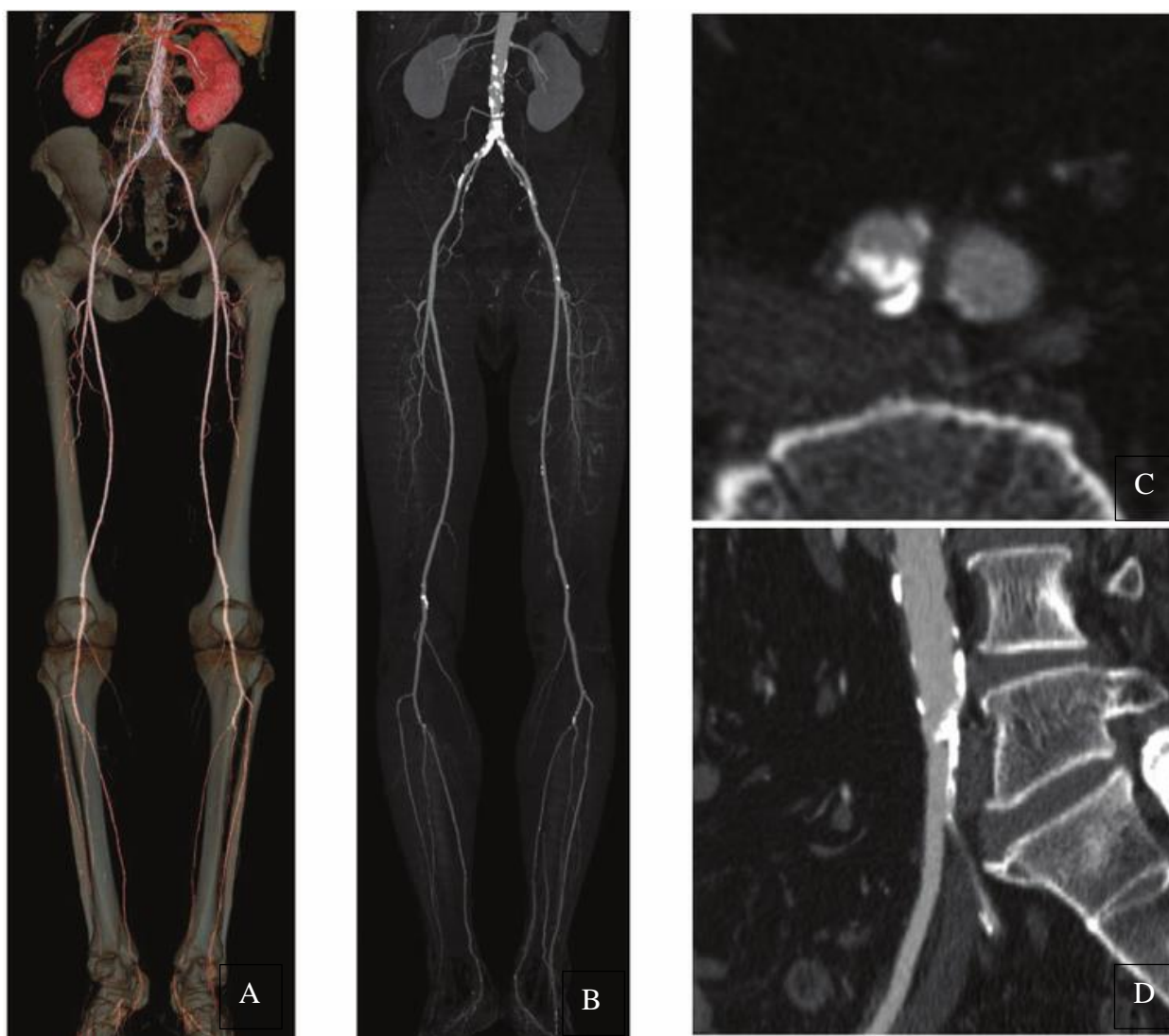
Trojrozměrná CT angiografie poskytuje informace o aterosklerotických kalcifikacích a rozsahu stenózy nebo uzávěru tepen. CT angiografie má jisté výhody, jako je kratší doba vyšetření a skutečnost, že je méně ovlivněna zkušenostmi lékaře radiologa. (Hwang, 2017)

Intravenózní podání kontrastní látky umožňuje provedení vyšetření ambulantně, což snižuje celkové finanční náklady spojené s hospitalizací a snižuje riziko potenciálních komplikací. CT angiografie má lepší prostorové rozlišení než UZ a MR angiografie, ale nižší prostorové rozlišení než DSA. Další výhodou DSA oproti CTA je možnost selektivního zobrazení jednotlivých tepen a následné sledování dynamiky proudění krve. Navzdory těmto nevýhodám poskytuje CTA ekvivalentní diagnostické informace za nižší cenu a nižší riziko ve srovnání s DSA. Výhody obou metod se doplňují. CT angiografie se nyní provádí

na MDCT skenerech, nejčastěji s 64 a více řadami detektorů, což umožňuje vyšetření dlouhých úseků provést během několika málo sekund. Rychlá doba skenování výrazně snižuje pohybové artefakty a podstatně snižuje množství podávané kontrastní látky a tím minimalizuje riziko kontrastní nefropatie. Rychlé skenování umožňuje použití CT angiografie jako alternativy k DSA ve všech oblastech, včetně koronárního oběhu. V oblastech tepen s užším kalibrem, tepen bérce, je provedení a posouzení CTA omezeno výraznými kalcifikacemi. (basics of radiology)

Hodnocení CT angiografie je založeno na standardních axiálních skenech a jejich následných rekonstrukcích. Protože tepny mohou být klikaté, skeny nejsou vždy kolmé na průběh tepen. To může zkreslit naměřené hodnoty, zejména průměry tepen. Tento problém je řešen měřením z plošných a objemových rekonstrukcí. K těmto rekonstrukcím a měřením se používají různé rekonstrukční a navigační programy. Algoritmus planární rekonstrukce zahrnuje multiplanární rekonstrukci a zakřivenou planární rekonstrukci, nejčastěji se používají rekonstrukce projekce maximální intenzity (MIP) a vykreslování objemu (VR). (Heřman, 2021)

Multiplanární rekonstrukce zobrazuje tepny ve standardních rovinách (axiální, sagitální a koronální) nebo v rovinách orientovaných šikmo podél tepny nebo kolmo na ní. Jsou vhodné zejména pro podélná měření. MIP je vizuálně nejpodobnější tradiční angiografii, ale na rozdíl od DSA můžeme tepnu zobrazit v jakékoli projekci. Při této rekonstrukci se zobrazí pouze pixely s nejvyšší hustotou v daném směru, čímž se tepna naplněná kontrastní látkou odlišuje od okolních tkání. VR je podobná MIP, ale na rozdíl od této rekonstrukce dokáže využít až 100 % dostupných dat. Zobrazované voxely jsou definovány daným intervalem hustoty, kterému je přiřazena vybraná barva. Objemová rekonstrukce má vysokou diagnostickou přesnost a umožňuje 3D zobrazení nejen cévního systému, ale i okolních orgánů. Na jednom snímku můžeme současně zobrazit lumen cévy a potenciální intraluminální trombus. (Heřman, 2021)



Obrázek č. 1 - Zobrazovací metody obecně používané pro periferní arteriální CTA. Periferní tepny jsou zobrazeny jako VR (A), MIP (B), CPR (C) a transaxiální snímky (D).
(Matsumoto, 2010)

Celkový pohled lze pozorovat na snímcích VR a MIP, což ukazuje, že jsou vhodné pro celkové hodnocení. Výrazná kalcifikace je přítomna na bifurkaci aorty nad společnými ilickými tepnami (A, B). CPR (Curved planar reformation) a transaxiální snímky jsou užitečné pro hodnocení kalcifikovaných lézí. V CPR a transaxiálních obrazech je přítomna těžká kalcifikace promínající do pravé společné ilické tepny, ukazující stenózu lumen (C, D).
(Matsumoto, 2010)

Na projektovanou CPR lze pohlížet jako na projekci souboru dat, který bere v úvahu pouze tenký výsek voxelů. Tento řez je definován středovou osou trubicových struktur a zájmovým vektorem. (Kanitsar, 2002)

4.3.5. Dual energy CT

Při zobrazování pomocí počítačové tomografie mohou být materiály s různým elementárním složením reprezentovány stejnými nebo velmi podobnými čísly CT, což činí rozlišení a klasifikaci různých typů tkání velmi náročné pro popisující lékaře radiology. Klasickým příkladem je obtížnost rozlišení mezi zvápenatělými plaky a krví obsahující jód. Přestože se tyto materiály značně liší atomovým číslem, v závislosti na příslušné hmotnostní hustotě nebo koncentraci jódu, se mohou kalcifikované plaky nebo sousední kosti na CT vyšetření zobrazovat jako identické s jodovou kontrastní látkou v krvi. (Cynthia H. McCollough, 2015)

U dvouenergetického CT se získává další měření útlumu při druhé energii, což umožňuje rozlišení dvou materiálů. Za předpokladu použití monoenergetického rentgenového záření lze při přibližně 100 keV měřit stejné lineární koeficienty útlumu pro kost a jód. Data získaná při přibližně 50 keV by umožnila rozlišení těchto dvou materiálů. Přestože lékařské rentgenky generují polyenergetické spektrum, obecný princip zůstává platný. Duální energetickou CT lze tedy definovat jako použití měření útlumu získaných s různými energetickými spektry, spolu s využitím známých změn útlumu mezi těmito dvěma spektry, k rozlišení a kvantifikaci materiálového složení. Původně ji prozkoumal a popsal Godfrey Hounsfield v roce 1973. Dosud provedené testy ukázaly, že jód ($z = 53$) lze snadno odlišit od vápníku ($z = 20$). Metody dvojí energie pro CT následně zkoumali Alvarez a Macovski v roce 1976. Prokázali, že i s polyenergetickými rentgenovými spektry je stále možné rozdělit naměřené koeficienty útlumu na jejich příspěvky z fotoelektrického jevu a procesů Comptonova rozptylu. Od této rané práce byla vyvinuta řada technických přístupů pro získání souboru dat o dvou energiích. (Cynthia H. McCollough, 2015)

Pro současnou technologii CT však stále existují určitá omezení. Omezené prostorové rozlišení u většiny přístrojů 0,5 - 0,6 mm brání vyšetření malých cév a proto jsou spolehlivé pro hodnocení tepen do šíře 1,5 mm. Kalcifikace ve stěně cév způsobuje takzvaný „blooming“ artefakt a tím nadhodnocení stenózy. Nedávno byl představen CT systém s ultra vysokým rozlišením (Canon Precision). Systém byl hodnocen v počátečních studiích, rutinní klinické zkušenosti jsou však zatím omezené. DECT získalo na síle jako technika ke zvýšení klinické hodnoty CT tím, že kromě morfologie poskytuje i funkční informace. DECT využívá materiálově specifický rozdíl v zeslabení rentgenového záření při různých energiích rentgenového záření a má za následek řadu klinických aplikací. (Cynthia H. McCollough, 2015)

Dvouenergetická CT data lze v současnosti získávat pomocí dvouzdrojových CT systémů, CT systémů s rychlým přepínáním kV nebo dvouvrstvých detektorových CT systémů. Každé z těchto řešení má však svá vlastní omezení. Detektory pro počítání fotonů jsou novou technologií s potenciálem překonat výše uvedená omezení současných CT detektorů tím, že poskytují CT data ve velmi vysokém prostorovém rozlišení, bez elektronického šumu a s vlastní spektrální informací. Detektory pro počítání fotonů a jejich potenciální přínosy již byly vyhodnoceny v experimentech před více než 10 lety. Výkon detektorů používaných v těchto raných systémech však nebyl adekvátní pro klinické CT zobrazování, hlavně proto, že netolerovaly vysoké rychlosti toku rentgenového záření lékařského CT. Významný nedávný pokrok v syntéze materiálu detektoru a návrhu elektroniky detektoru mezitím umožnil instalaci preklinických celotělových prototypů CT pro počítání fotonů a preklinické testování u lidských subjektů. V minulém roce uvedený photon-counting CT přístroj (Neoatom Alfa) umožňuje zobrazení s voxelem až 0,2 mm a díky photon-counting detektorům jsou artefakty z kalcifikací a stentů výrazně menší. (Cynthia H. McCollough, 2015)

4.3.6. Dual source CT

Dual-source CT je CT systém, kde jsou dva rentgenové zdroje a dva systémy sběru dat nainstalovány na stejném portálu, umístěné ortogonálně k sobě. První skener se dvěma zdroji byl představen v roce 2006 (Somatom Definition DS); druhý v roce 2009 (Somatom Definition Flash); a třetí, v roce 2013 (Somatom Force), všechny od Siemens Healthcare (Forchheim, Německo). Každý rentgenový zdroj je vybaven vlastním vysokonapěťovým generátorem, který umožňuje nezávislé řízení jak potenciálu rentgenky, tak proudu elektronky. (Cynthia H. McCollough, 2015)

Duální zdroj CT (DSCT) je CT systém se dvěma rentgenovými trubicemi a dvěma detektory pod úhlem přibližně 90°. Oba měřicí systémy získávají data CT skenování současně na stejné anatomické úrovni pacienta. DSCT poskytuje časové rozlišení přibližně čtvrtiny doby rotace gantry pro kardiologické nebo pediatrické zobrazování. Bylo prokázáno úspěšné zobrazení srdce a koronárních tepen při vysokých a proměnlivých srdečních frekvencích. Systémy DSCT lze provozovat při dvojnásobném stoupání spirály než u systémů CT s jedním zdrojem. Výsledná vysoká rychlost stolu je výhodná pro pediatrické aplikace a rychlé CT angiografické skeny, např. angiografie aorty nebo dolních končetin.

Zobrazování určitých oblastí pomocí počítačové tomografie vyžaduje krátké expoziční časy axiálních řezů a odpovídající specializované techniky skenování

a rekonstrukce obrazu, aby se zabránilo pohybovým artefaktům v obrazech. To je důležité například při vyšetření koronárních tepen. Zvýšená rychlost otáčení gantry je předpokladem pro klinické zlepšení časového rozlišení u systémů 3. generace multidetektorových CT (MDCT). Alternativním konceptem skeneru, který poskytuje značně zvýšené časové rozlišení, ale nevyžaduje rychlejší rotaci gantry, je CT s více zdroji a tomu odpovídajícími detektory. (Schmidt, 2020)

V roce 2006 byl komerčně představen dual-source CT (DSCT). Byl vybaven dvěma rentgenovými trubicemi a dvěma detektory. Oba měřicí systémy pracují současně a získávají data CT skenu na stejné anatomické úrovni pacienta. Od té doby byly komerčně uvedeny tři generace systémů DSCT.

1. DSCT, SOMATOM Definition (Siemens Healthineers, Forchheim, Německo), má dva měřicí systémy namontované na rotující gantry s úhlovým přesazením přesně 90°. Detektor (A) pokrývá celé zorné pole o průměru 50 cm (SFOV – scan field of view), zatímco detektor (B) pokrývá menší 26 cm SFOV v důsledku prostorových omezení na gantry. Oba detektory současně získávají 64 překrývajících se 0,6 mm řezů. Doba rotace gantry je 0,33 s.
2. DSCT, SOMATOM Definition Flash (Siemens Healthineers, Forchheim, Německo) byl představen v roce 2009. Úhlový posun obou měřicích systémů byl zvýšen na 95°, aby poskytl větší 33 cm SFOV pro (B) detektor. Oba detektory současně získávají 128 překrývajících se 0,6 mm řezů při době rotace gantry již pouze 0,28 s.
3. DSCT, SOMATOM Force (Siemens Healthineers, Forchheim, Německo) je na trhu od roku 2014. Poskytuje další zvýšené 35,5 cm SFOV pro (B) detektor a současně získání 196 překrývajících se 0,6 mm řezů na detektor na minimální dobu rotace gantry 0,25 s. (Schmidt, 2020)

4.3.7. Photon counting CT

Nedávno byly představeny nové systémy výpočetní tomografie s duální energií (DECT), dvouzdrojové CT (DSCT) a CT počítání fotonů (PCCT). Přestože tyto systémy mají stejné klinické cíle, mají velké rozdíly, protože používají duální i jednoduché akvizice a různé koncepce detekce rentgenového záření a energetického rozlišení. (Atak Haluk, 2015)

Výpočetní tomografie s počítáním fotonů je nově vznikající technologií (cca 2021) v CT, která by mohla představovat další významný technologický milník v této oblasti. Stručně řečeno, PCCT používá energeticky rozlišující detektory, což umožňuje skenování

při více energiích. Současné klinické CT systémy spoléhají na detektory integrující energii, které měří celkovou energii rentgenového záření dopadajícího na detektor během doby měření. (Bálint Botz, 2020)

Detektory pro počítání fotonů v systému PCCT počítají přesný počet přichozích rentgenových fotonů a také individuálně měří jejich energii. V důsledku toho PCCT vždy získávají spektrální informace a mohou účinně odfiltrovat elektronický šum na rozdíl od EID, což vede k výrazně zlepšenému poměru signálu k šumu. PCCT snadno rozlišuje mezi typy tkání a kontrastními látkami podobně jako spektrální CT. V budoucnu by PCCT mohla nabídnout vyšší poměr signálu k šumu, lepší prostorové rozlišení, vynikající virtuální nekонтastní zobrazování a spektrální zobrazovací data podobně jako v současnosti CT s duální energií. Mohlo by to snížit expozici záření, snížit množství potřebné kontrastní látky a snížit množství CT artefaktů. Mohlo by také umožnit simultánní zobrazování s více kontrastními látkami (např. jód, gadolinium nebo nanočástice zlata). Na rozdíl od konvenčního CT může PCCT snadno měřit přesnou koncentraci materiálů ve voxelu (např. vápník a jód), což má za následek zlepšenou přesnost např. perfuzní zobrazování, charakterizace ledvinových kamenů nebo měření kostní denzity. Počáteční technické problémy představovaly především crosstalk mezi prvky detektoru a extrémně rychlé čtení detektoru potřebný k samostatnému počítání každého dopadajícího rentgenového fotonu. Časné klinické výsledky prokazují podstatné zlepšení v prostorovém rozlišení a snížení hluku ve srovnání se stávajícími nejmodernějšími CT systémy. (Bálint Botz, 2020)

Pro pochopení vlastností PCCT detektorů a jejich klinického dopadu je užitečné stručně zrekapitulovat vlastnosti pevných scintilačních detektorů, které se používají ve všech současných lékařských CT skenerech. Pevné scintilační detektory se skládají z jednotlivých detektorových buněk o délce strany 0,8–1 mm, vyrobených ze scintilátoru (např. gadolinium-oxid Gd_2O_3 nebo gadolinium-oxysulfid Gd_2O_2S) s fotodiodou připevněnou na zadní straně. Rentgenové záření produkuje viditelné světlo ve scintilátoru, které je detekováno fotodiodou a přeměněno na elektrický proud. Jak intenzita scintilačního světla, tak amplituda indukovaného proudového pulzu jsou úměrné energii absorbovaného rentgenového fotonu. (Thomas Flohr, 2020)

Konvenční EID mají vrstvu vyrobenou ze scintilačního materiálu, který absorbuje dopadající rentgenové fotony a přeměňuje jejich energii na viditelné světlo. Fotony viditelného světla jsou shromažďovány polovodičovým světelným senzorem, kde dávají vzniknout elektrickému signálu, který je měřen elektronicky. PCCT na druhé straně nemají

scintilační vrstvu, ale rentgenové fotony interagují přímo s polovodičovým materiálem vyrobeným z teluridu kadmia nebo kadmia zinku (Veit Sandfort, 2021)

Technologie Deep Silicon by mohla využít plný potenciál CT photon counting. Již téměř 50 let se CT prokázalo jako zásadní zobrazovací nástroj používaný klinickými lékaři pro diagnostiku onemocnění, traumatu nebo abnormality a pro plánování, vedení a monitorování terapie. CT je schopno odhalit rakovinu v časných, lépe léčitelných stádiích a efektivně vyhodnotit mnoho srdečních onemocnění. CT s počítáním fotonů má příslib dalšího zlepšení schopností tradičního CT, včetně vizualizace drobných detailů orgánových struktur, vylepšené charakterizace tkání, přesnějšího měření hustoty materiálu nebo kvantifikace a snížené dávky záření. Celkově má technologie počítání fotonů potenciál být podstatným krokem vpřed pro CT zobrazování, který bude přínosem pro miliony pacientů po celém světě. (Photon Counting CT, nedatováno)

Photon counting CT využívá nové rentgenové detektory s rozlišením energie k počítání počtu přichozích fotonů a kvantifikaci energie fotonů. Tato technologie má za následek vyšší poměr kontrastu k šumu, lepší prostorové rozlišení a optimalizované spektrální zobrazování ve srovnání s konvenčními technikami integrující energii. V tradičním systému EID rentgenový foton nejprve zasáhne scintilátor, kde se změní na viditelné světlo. Fotodioda pak změří toto světlo a vytvoří elektrický náboj, který se stane signálem pro CT. U detektoru EID se fotony, které současně zasáhly detektor, sečtou (nebo integrují) a vytvoří signály, které se používají ke generování CT obrazu. Tento proces neposkytuje žádné konkrétní informace o energetické úrovni každého jednotlivého fotonu. Detektor pro počítání fotonů je vyroben z polovodičového materiálu, který umožňuje přímou konverzi rentgenového fotonu na elektrický signál. V tomto případě lze počet fotonů zapadajících do detektoru spočítat jednotlivě a vytvořit tak přesnější signál pro generování obrázků. Kromě toho lze kvantifikovat energetickou hladinu každého fotonu, čímž se získá vysoce kvalitní spektrální informace. Na technologii CT počítání fotonů je zajímavé to, že umožňuje lepší spektrální a prostorové rozlišení, nižší radiální zátěž a zlepšený poměr kontrastu a šumu. To může pomoci lékařům podrobnějším zobrazením snímků malých cév, vaskulárních patologií a maligních změn v rané fázi. V důsledku toho má CT s počítáním fotonů potenciál výrazně zvýšit zobrazovací výkon pro onkologii, kardiologii, neurologii a mnoho dalších klinických využití. (Photon Counting CT, nedatováno)

4.4. Magnetická rezonance

Magnetická rezonance je jednou z dalších tomografických metod, která zobrazuje jednotlivé řezy vyšetřovaného objektu. Různé struktury lidského těla jsou zobrazovány podle jejich vlastností v magnetickém poli. Při vyšetření na magnetické rezonanci se využívá fyzikálního jevu, kdy jádra atomů, které se skládají z lichého počtu protonů, se chovají jako slabý magnet a jsou tak schopné v magnetickém poli přijímat i vyzařovat energii formou elektromagnetického vlnění. Stěžejním prvkem, který se využívá při zobrazení MR je vodík obsahující v jádře jen jeden proton. (Malíková, 2022)

Podle hmotnosti je asi 96 procent našich těl tvořeno čtyřmi klíčovými prvky: kyslíkem (65 procent), uhlíkem (18,5 procenta), vodíkem (9,5 procenta) a dusíkem (3,3 procenta). (Shah, 2015)

Pro obrazový výstup je potřeba protonům vodíků dodat energii, poté se sleduje jakou rychlostí tyto protony energii ztrácí v jednotlivých tkáních. Současně probíhá T1 a T2 relaxace, což jsou procesy ztráty energie a návratu protonů do počátečního stavu. Energie se dodává radiofrekvenčními pulzy a je přijímána cívkami, které se zpravidla dávají na povrch vyšetřované oblasti. (Malíková, 2022)

MR využívá magnety, které vytvářejí silné magnetické pole, jež nutí protony v těle, aby se nasměřovali podle směru pole. Využívá se skutečnosti, že protony stejně jako neutrony mají vlastní moment hybnosti (spin), díky němuž může mít atomové jádro nenulový magnetický moment. Když pak pacientem prochází radiofrekvenční proud, jsou protony stimulovány a vychylují se ze své rovnovážné polohy kolmo působícím polem a spiny jader konají precesi kolem směru magnetického pole. Tím je vytvářeno proměnné magnetické pole, které se měří jako elektrické napětí indukované v cívce. Když je radiofrekvenční pole vypnuto, senzory MRI jsou schopny detekovat energii uvolněnou protony znovu se vyrovnávajícími s magnetickým polem. Doba potřebná k tomu, aby se protony znovu srovnaly s magnetickým polem, stejně jako množství uvolněné energie se mění v závislosti na prostředí a chemické povaze molekul. Na základě těchto magnetických vlastností jsou lékaři schopni rozeznat rozdíl mezi různými typy tkání. Aby bylo možné získat snímek magnetickou rezonancí, je pacient umístěn do velkého magnetu a během procesu zobrazování musí zůstat co nejvíce nehybný, aby nedošlo k rozmazání snímku vznikem pohybových artefaktů. Kontrastní látky, které většinou obsahují prvek gadolinium, mohou být pacientovi podávány intravenózně před nebo během MR vyšetření tak, aby se zvýšila rychlost, kterou se protony přizpůsobují magnetickému poli. Čím rychleji se protony srovnají

s magnetickým polem, tím je obraz jasnější. MRI skenery jsou zvláště vhodné pro zobrazení nekostních částí nebo měkkých tkání těla. Liší se od počítačové tomografie tím, že nevyužívají rizikové ionizující záření z rentgenky. Mozek, mícha a nervy, stejně jako svaly, vazy a šlachy jsou na MR vidět mnohem jasněji než na běžných rentgenových snímcích nebo CT, z tohoto důvodu se MR často používá k zobrazení patologií kloubů.

V mozku lze na MR obraze rozlišovat mezi bílou hmotou a šedou hmotou a lze ji také použít k diagnostice aneurysmat a nádorů. Vzhledem k tomu, že magnetická rezonance nepoužívá rentgenové záření ani jiné záření, je to zobrazovací modalita volby, když je pro diagnostiku nebo terapii vyžadováno časté zobrazování, zejména v mozku. Zobrazení MR je však dražší než rentgenové zobrazování nebo CT skenování. (Magnetic Resonance Imaging, nedatováno)

4.4.1. Kontraindikace k MR

Absolutní kontraindikací k vyšetření na MR je implantovaný kardiostimulátor či implantabilní kardioverter-defibrilátor (ICD), pokud se nejedná o MR kompatibilní model. U MR kompatibilních kardiostimulátorů je vyšetření možné, ale pouze za určitých podmínek, především je nutné kardiostimulátor přepnout do MR bezpečného režimu a po vyšetření jej zkontrolovat a přepnout zpět do běžného módu. Toto musí provést kardiolog-arytmolog. Další absolutní kontraindikací jsou kovové předměty intrakraniálně nebo v orbitě, pokud nemáme jistotu, že nejsou feromagnetické. Speciální obezřetnost si zaslouží pacienti manuálně pracující s kovy. Při jakémkoli podezření na cizí kovový materiál v orbitě je nutné doplnit prostý rentgenový snímek k vyloučení jeho přítomnosti, neboť reálně hrozí poškození zraku při pohybu takového cizího tělesa v orbitě. U implantovaných cizích materiálů se doporučuje v MR vyšetření počkat minimálně 6 týdnů od implantace. Relativní kontraindikací je i klaustrofobie, která by mohla být překážkou v provedení vyšetření. V krajních případech je možnost provést vyšetření v celkové anestezii. (Malíková, 2022)

4.4.2. Příprava pacienta

Podobně jako u každého jiného vyšetření je třeba vysvětlit pacientovy, o co se jedná, tak abychom co nejvíce zajistili jeho spolupráci a kvalitní zobrazení. Vyšetřovaný musí ležet v gantry přístroje co nejvíce bez hnutí asi 15 - 45 minut podle typu vyšetření. Magnetická rezonance způsobuje značný hluk, proto se pacientům dávají špunty do uší nebo sluchátka.

Bezprostředně před vyšetřením je nezbytné vyloučit možné kontraindikace. Před nitrožilním podáním gadoliniové kontrastní látky je potřeba vyloučit renální selhání, u rizikových nemocných se kontroluje hodnota sérového kreatininu. (Heřman, 2021)

4.4.3. MR angiografie

Silnou stránkou MR při zobrazování tkáně je získávání informace nejen o struktuře ale také o funkci. Nejčastějším příkladem je vyšetření proudící krve v cévním řečišti. Magnetická rezonance umožňuje zobrazování cév několika způsoby. Nekontrastní technika základní sekvence spinového nebo rychlého spinového echa zobrazuje tzv. flow-void fenomén, kdy je proudící krev zobrazovaná jako černá struktura, zatímco trombotizovaná céva má pak odlišný signál. Tato nejstarší technika se využívá u mozkových cév. Kontrastní MR angiografie využívá nitrožilního podání kontrastní látky a T1 vážených obrazů gradientního echa, jedná se o vyšetření podobné CTAG. Dalším způsobem je technika fázového kontrastu, kdy se využívá fázového posunu frekvence signálu v závislosti na rychlosti toku. Tato metoda umožňuje i kvantifikaci toku, takže je možné hodnotit i dynamický tok nebo měřit průtok krve. (Ferda, 2015)

MR angiografie využívá tekoucí strukturu, jako je krev, aby poskytla primární zdroj intenzity signálu v jejím obraze. Umožňuje vizualizaci laminárního proudění krve v cévním řečišti a zobrazuje jeho patologie jako jsou stenózy nebo uzávěry. MRA je tedy zvláště přínosná při hodnocení průchodnosti cév. Techniky MRA mají oproti konvenčním zobrazovacím metodám výhodu v tom, že není vždy nutné intravenózní podání kontrastní látky. Tím pádem je možno v případě potřeby provést více skenů. Nejběžnější způsob MRA je známý jako „true blood“ technika. Signál z pohybujících se protonů je zvýrazněn oproti protonům v nepohybujících se strukturách. Cévy jsou pak zobrazeny jako bílé pixely na tmavém pozadí nebo tmavé pixely na světlém pozadí. Techniky MRA s „true blood“ přisazují vysoké amplitudy pixelů laminárnímu proudění krve. Existují dva hlavní způsoby MRA, metoda „time-of-flight“ a „fázový kontrast“. Obě metody zobrazují arteriální a venózní průtok krve sledovaným objektem. Problémem je nejednoznačná identifikace, pokud se zobrazované cévy nachází v těsné blízkosti. (Heřman, 2021)

Metody MRA bez použití kontrastní látky jsou založeny na změnách fáze precesního pohybu částic a velikosti vektoru magnetizace v přítomnosti gradientního magnetického pole. Fázové změny se pak v MRA obraze projevují buď ztrátou signálu (pokles jasu) nebo získáním signálu (zvýšení jasu). Projevují se tedy podobně jako kontrastní látky. Ztráty signálu

využívá metoda PC MRA (Phase Contrast), získání signálu využívá metoda TOF MRA (Time Of Flight). (Nukleární magnetická rezonance, nedatováno)

4.4.4. MRI technika time of flight

Angiografie s TOF je technika MRI k vizualizaci průtoku v cévách bez nutnosti podávání kontrastní látky. Je založen na fenoménu hyperintenzity spinů souvisejících s tokem vstupujících do obrazového řezu. V důsledku toho, že jsou nenasyčené, dávají tyto spiny více signálu než okolní stacionární spiny.

S 2D TOF je pořízeno více tenkých řezů se sekvencí gradientu a echa s kompenzací průtoku. Tyto snímky mohou být kombinovány pomocí techniky rekonstrukce, jako je projekce maximální intenzity (MIP), pro získání 3D obrazu cév analogických konvenční angiografii.

S 3D TOF se objem snímků získává současně fázovým kódováním ve směru výběru řezu. Angiografický vzhled lze vytvořit pomocí MIP, jak se to dělá s 2D TOF. (Bashir U, 2012)

4.4.5. MRI s fázovým kontrastem

Při aplikaci gradientu ke změně frekvencí, pokud je poté aplikován stejný, ale opačný gradient, pak protony, které jsou stacionární, nebudou mít žádný fázový posun. Tyto protony, které se pohybují, však podstoupí různé stupně fázového posunu, protože jejich umístění podél gradientu se neustále mění. Tento koncept lze použít k vyhodnocení protonů, které se pohybují rovinou (nebo 3D prostorem při 3D získaném zobrazování).

Kódování obrazu s daty rychlosti vyžaduje použití bipolárního gradientu před gradienty fázového kódování a čtení. Protony, které jsou v rovině, nebo ve vybraném 3D prostoru, procházejí během první aplikace gradientu rovnoměrným fázovým posunem. Protony pohybující se ve směru gradientu budou mít různou intenzitu pole, protože jejich pozice se mění, a proto podléhají odlišnému čistému fázovému posunu. (David T. Wymer, 2020)

4.5. Angiografie

Při angiografii se intravaskulárně podává kontrastní látka, po níž následuje radiografické zobrazení. Výkony se provádějí ve speciálních vyšetřovných vybavených angiografickým systémem. Tento systém umožňuje skiaskopické zobrazení, které je nezbytné pro navádění angiografických nástrojů. Součástí je systém rentgenka a protější detektor umístěný nad

pohyblivým stole, známém jako plovoucí deska. Pro aplikaci kontrastní látky používáme automatický injektor kontrastní látky, který umožňuje rychlé a přesné dávkování koordinovaně se zobrazením. (Heřman, 2021)

4.5.1. Digitální subtrakční angiografie

Digitální subtrakční angiografie (DSA) je invazivní skiaskopická metoda široce využívaná v intervenční radiologii pro zobrazení cév. Rentgen-kontrastní struktury, jako jsou kosti, jsou ze snímku digitálně odečteny, což umožňuje přesnější zobrazení. (Glick, 2018)

Digitální subtrakční angiografie je stále považována za jakýsi zlatý standard vaskulárního zobrazování. DSA je však invazivní výkon spojený s určitým rizikem komplikací, proto je důležitá nejen příprava pacienta před vyšetřením, ale i jeho následné sledování. Diagnostické indikace pro DSA jsou v případě nejasného CTA/MRA nálezu, nebo pro přesné posouzení malformací. (Osborn, 2016)

Základním principem je digitalizace skiaskopického obrazu a počítačových subtrakčních obrazů před a po aplikování kontrastní látky do cév. Odečítání vede k odstranění struktur z pozadí viditelných na neodečteném snímku, tedy takových u nichž nedošlo k žádné změně. Na výsledném obraze jsou proto zobrazeny pouze cévy naplněné kontrastní látkou. Jedná se o přímou aplikaci kontrastní látky endovaskulárně zavedeným katetrem, nejčastěji do arterie femoralis communis. Katetr se zavádí Seldingerovou technikou, která spočívá v punkci cévy dutou jehlou, kterou je do cévy zaveden kovový vodič. Po vytažení jehly se po vodiči zavede katetr. V dnešní době diagnostická angiografie ustoupila méně invazivním metodám. Její výhodou je však možnost okamžité návaznosti intervenčního výkonu. (Ferda, 2015)

4.5.2. Endovaskulární intervence na tepnách bérců dolních končetin

Invazivní angiografie se používá pro endovaskulární intervence, jako je angioplastika nebo implantace stentu. (Singh, 2020)

Intervence se provádějí ve všech etážích tepen zásobující dolní končetiny od břišní aorty po tepny přednoží a nohy. Intervence na bércových tepnách patří dosud k nejkontroverznějším výkonům na tepenném řečišti. Dlouhá léta patřily tyto výkony do kategorie nevyzkoušených, chyběly dlouhodobé studie na větších souborech. V poslední době se situace mění a PTA se stává uznávanou metodou infrapopliteární revaskularizace. Vzhledem ke komplexnosti výkonu a otázce dlouhodobé průchodnosti je tato metoda doporučována u pacientů s kritickou končetinovou ischémií. Po léta byla jediným

uznávaným terapeutickým výkonem chirurgická přemostující operace, až v poslední době bylo prokázáno, že má PTA srovnatelné nebo lepší klinické výsledky než chirurgie. (Krajina Antonín, 2005)

Doporučení pro PTA bérkových tepen (TACS)

Typ A: Jednotlivé stenózy kratší než 1 cm

Typ B: Mnohočetné lokalizované stenózy, každá z nich kratší než 1 cm. Jedna nebo dvě lokalizované stenózy, každá z nich kratší než 1 cm v trifurkaci bérkových tepen. Krátké lokalizované stenózy dilatované v souvislosti s PTA femoropopliteálních tepen.

Typ C: Stenózy dlouhé 1-4 cm. Uzávěry dlouhé 1 až 2 cm. Výrazné mnohočetné stenózy v oblasti trifurkace.

Typ D: Uzávěry bérkových tepen delší než 2 cm. Difuzní stenózy či uzávěry bérkových tepen. (Krajina Antonín, 2005)

Nedávno byla aktualizována TASC tak, aby zahrnovala klasifikaci pro podkolenní tepny

Léze TASC A – jednotlivá stenóza, v délce ≤ 5 cm ve zkoumané bérkové tepně s okluzí nebo stenózou podobné nebo horší závažnosti v ostatních bérkových tepnách.

Léze TASC B – mnohočetné stenózy, každá o délce ≤ 5 cm, nebo celková délka ≤ 10 cm nebo jednotlivá okluze o délce ≤ 3 cm, ve zkoumané bérkové tepně s okluzí nebo stenózou podobné nebo horší závažnosti v ostatních bérkových tepnách

Léze TASC C – mnohočetné stenózy v hodnocené bérkové tepně a/nebo jednotlivá okluze s celkovou délkou léze > 10 cm s okluzí nebo stenózou podobné nebo horší závažnosti v ostatních bérkových tepnách.

Léze TASC D – mnohočetné okluze postihující zkoumanou bérkovou tepnu s celkovou délkou léze > 10 cm, hustá kalcifikace léze nebo nezobrazení kolaterál. Ostatní bérkové tepny jsou ucpané nebo jsou silně kalcifikované. (Jaff, 2015)

5. Role radiologického asistenta

Radiologický asistent hraje důležitou roli během výše zmíněných vyšetření. Je od něj vyžadován ohleduplný a empatický přístup k vyšetřovanému pacientovi, správně odvedená samostatná práce během vyšetření, ale také kvalitní spolupráce s lékařem.

Při CT vyšetřeních kontroluje alergologickou anamnézu pacienta, vyplňuje s ním informovaný souhlas, zajišťuje nitrožilní přístup k podání kontrastní látky a ukládá pacienta na vyšetřovací stůl. Zhotovuje plánovací skeny, volí si rozsah vyšetření a nastavení akvizičních parametrů a provádí obrazové rekonstrukce, které poté odešle do systému PACS. Velmi důležitá je i jeho znalost indikací a vyšetřovacích protokolů.

V průběhu angiografického vyšetření se radiologický asistent stará o chod rentgenového přístroje, připravuje k provozu automatický injektor kontrastní látky a pomocí něj ji pak i aplikuje, přijímá žádanky pacientů, zpracovává a archivuje obrazovou dokumentaci. Měl by mít přehled o postupech jednotlivých vyšetření, anatomické znalosti a rovněž musí pohotově reagovat na požadavky lékaře.

Zodpovědný přístup zahrnuje také důkladnou kontrolu žádanky před MR vyšetřením a dotazování se pacienta po přítomnosti kardiostimulátoru, či jiných možných kontraindikací k vyšetření. (VOMÁČKA, 2015)

6. Výzkumné cíle a hypotézy

Cílem práce je seznámit se s přístrojovou technikou využívanou na odděleních radiodiagnostiky a její využití při vyšetřeních zobrazujících cévní řečiště. V práci budou srovnávány jednotlivé modalities při zobrazování tepen dolních končetin, tedy dva přístroje CT přístroje, které budou porovnávány s DSA, jakožto všeobecně uznávanou metodou s vysokou přesností. Soubor pacientů jsem volil tak, aby každý pacient měl vyšetřenou stejnou oblast oběma technikami. Na radiodiagnostickém pracovišti IKEM došlo k výměně CT přístroje. Nový stroj je dvouzdrojové CT Alpha s photon-counting detektory umožňující poskytnou CT data s vlastními spektrálními informacemi. Tato celkem nová technologie se podstatně odlišuje od konvenčního CT a výsledné obrazy tak mají vyšší kontrast, méně šumu a lepší prostorové rozlišení. Mechanismus photon counting snižuje expozici záření, umožňuje rekonstruovat snímky s vyšším rozlišením a koriguje artefakty. Cílem práce bude ověřit spolehlivost nového CT přístroje pro zobrazování bérkových tepen u pacientů, kteří měli následné intervenční angiografické vyšetření. Dalším cílem je zjistit s jakou přesností jsou lékaři schopni určit patologii bérkových tepen a tepen přednoží na CT oproti DSA.

Cíl 1: Zjistit, zda se zlepšila se na novém stroji CT (NAEOTOM Alpha, Siemens, Německo) hodnotitelnost tepen dolních končetin oproti původnímu CT (SOMATOM Definition Flash, Siemens, Německo).

Statistické hypotézy:

H0: Kvalita zobrazení bérkových tepen je u obou typů přístrojů CT shodná.

H1: Kvalita zobrazení bérkových tepen se zvýšila u CT Naeotom Alpha oproti CT Somatom Definition Flash.

Cíl 2: Zjistit, jak kvalitní je zobrazení bérkových tepen pomocí CT angiografie ve srovnání s digitální subtrakční angiografií

Statistické hypotézy:

H0: Kvalita zobrazení bérkových tepen pomocí CTA je v porovnání s klasickou angiografií shodná.

H1: Kvalita zobrazení bérkových tepen pomocí CTA je v porovnání s klasickou angiografií nižší.

Cíl 3: Zjistit, zda je možné na novém přístroji CT Naeotom Alpha hodnotit tepny přednoží.

Statistické hypotézy:

H0: Tepny přednoží na novém stroji není možné hodnotit.

H1: Tepny přednoží je na novém stroji možné hodnotit.

7. Metodika výzkumu

7.1. Charakteristika zkoumaného souboru

Zkoumaný soubor tvořili pacienti, kteří podstoupili CT angiografii dolních končetin na pracovišti zobrazovacích metod Institutu klinické a experimentální medicíny (IKEM) a následoval u nich intervenční angiografický výkon na bérkových tepnách. Dle požadavků pracoviště měli všichni zahrnutí pacienti podepsaný informovaný souhlas a na vyšetření byli odesláni se řádně vyplněnou žádankou od indikujícího lékaře. Do tohoto výzkumu byli zařazeni pouze pacienti vyšetření pomocí obou zobrazovacích metod, tak aby bylo možné tyto techniky porovnat.

Pro datový soubor charakterizující přístroj CT Somatom Definition Flash bylo zvoleno vyhledávací období od 01.01.2021 do 31.01.2022. Stejným způsobem se zhodnotili výsledky u pacientů vyšetřených na novém přístroji CT Naeotom Alpha který byl instalován v dubnu 2022, vyhledávací období od 01.06.2022 do 31.01.2023. Vyhledávací období byla zvolena tak, aby byl získán co největší soubor pacientů dostatečný ke statistickému zpracování. Období na sebe nenavazují i z důvodu probíhající rekonstrukce výměny CT přístrojů, druhé vyhledávací období bylo zvoleno tak, aby na pracovišti probíhal již standardní provoz s vytvořenými CT protokoly pro CT angiografii dolních končetin.

7.2. Metoda sběru dat

Sběr dat probíhal retrospektivní analýzou archivačního systému PACS na vybraném pracovišti výpočetní tomografie a intervenčních metod IKEM. Z archivu byli vybráni pacienti ze dvou zvolených vyhledávacích období, kteří postoupili vyšetření CT angiografie dolních končetin a invazivní angiografické vyšetření zaměřené na oblast bérkových tepen a tepen přednoží.

7.3. Metoda zpracování dat

Data vybraných pacientů byla anonymizována a v programu Microsoft Excel porovnaná hodnocení stenóz podle CT a AG dokumentace, stanovil se jejich rozdíl a na základě toho informace o přesnosti vyšetření. Stejným způsobem se zhodnotili výsledky u pacientů vyšetřených na obou přístrojích CT. Klasifikace CT stenóz je stanovena podle šestibodové stupnice dle významnosti, vyšetření hodnotili různí lékaři radiologové z běžného provozu. Hodnocení stenóz podle dokumentace intervenční angiografie prováděl lékař radiolog podle stejné stupnice. Na základě rozdílu byla stanovena specifická, senzitivita, PPV, NPV

a přesnost vyšetření na obou strojích CT. Hodnotily se čtyři bérkové tepny, tj. arteria tibialis anterior, truncus tibiofibularis, arteria fibularis a arteria tibialis posterior. Z hlediska hodnocení bérkových tepen by tam neměla být arteria poplitea ale problém hodnocení byl již od kolenního kloubu periferně a proto byla do výzkumné části práce zahrnuta i statistika po její distální část.

U CTA z CT Naeotom Alpha lékař radiolog vyhodnotil i tepny přednoží ADP (arteria dorsalis pedis) a APL (arteria plantaris lateralis), které na předchozím stroji byly hodnoceny velmi zřídka, tím pádem lze navíc stanovit, zda jsou hodnotitelné a jak moc se liší hodnocení jejich stenóz na CT oproti klasické angiografii.

Grading stenóz se hodnotil podle stupnice 0-5, kdy 0 je nevýznamná stenóza a 5 značí uzávěr, některé tepny nebyly hodnotitelné, proto byly označeny písmeny xxx. Grading stenózy se hodnotí naměřením zúženého místa v porovnání se zdravým segmentem dané cévy. Pro zjednodušení byla vytvořena binární stupnice 1/0 pro určení, zda je nebo není podle CTA nálezu stenóza významná a tedy indikována k angiografii s eventuální intervencí. Stenóza do 50% není indikována k angiografii, stenóza nad 50% a také nehodnotitelné jsou indikovány k angiografii, jelikož nelze vyloučit patologii.

Tabulka č. 4 Grading stenózy

Grade stenózy číselně	Grade stenózy slovně
0	Nevýznamná pod 50 %
1	Hraniční 50 %
2	Již významná 60-79 %
3	Významná 80 %
4	Těsná 90-95 %
5	Uzávěr 100 %
xxx	Nehodnotitelné

Tabulka č. 5 grading stenózy – zjednodušený

Grade stenózy číselně	Grade stenózy slovně
0	Není k intervenci 0-50% včetně
1	Je k intervenci 60% - 100% a nehodnotitelné kalcifikace

Z porovnání CTA a DSA nálezu byly stanoveny 4 kategorie nálezů:

1. Správně pozitivní – Na CT i AG byla popsána stenóza správně
2. Správně negativní – Na CT ani AG nebyla popsána stenóza

3. Falešně pozitivní – Na CT byla popsána stenóza, ale ne na AG
4. Falešně negativní – Na CT nebyla popsána stenóza a na AG ano

Tabulka č. 6 Správně – falešně pozitivní/negativní

	AG		
CT		Pozitivní	Negativní
	Pozitivní	Správně pozitivní	Falešně pozitivní
	Negativní	Falešně negativní	Správně negativní

Z výše uvedených hodnot lze spočítat senzitivitu, specificitu, pozitivní a negativní prediktivní hodnotu.

Senzitivita je schopnost testu správně identifikovat pacienty s onemocněním. Citlivost testu je poměr lidí, kteří mají pozitivní test, mezi všemi, kteří skutečně mají nemoc.

$$\text{Senzitivita} = \frac{\text{správně pozitivní}}{\text{správně pozitivní} + \text{falešně negativní}}$$

Specificita je schopnost testu správně identifikovat osoby bez onemocnění. Specifičnost testu je poměr lidí, kteří mají negativní test, mezi všemi těmi, kteří ve skutečnosti touto nemocí nemají. (Swift, 2019) (Sharp, nedatováno)

$$\text{Specificita} = \frac{\text{správně negativní}}{\text{správně negativní} + \text{falešně pozitivní}}$$

Pozitivní prediktivní hodnota (PPV) a negativní prediktivní hodnota (NPV) přímo souvisí s prevalencí a umožňují klinicky stanovit, s jakou pravděpodobností má pacient konkrétní onemocnění.

Pozitivní prediktivní hodnota je pravděpodobnost, že po pozitivním výsledku testu bude daný jedinec skutečně mít danou konkrétní nemoc.

$$\text{PPV} = \frac{\text{správně pozitivní}}{\text{správně pozitivní} + \text{falešně pozitivní}}$$

Negativní prediktivní hodnota je pravděpodobnost, že po negativním výsledku testu daný jedinec skutečně nebude mít danou konkrétní nemoc. (Sharp, nedatováno)

$$\text{NPV} = \frac{\text{správně negativní}}{\text{správně negativní} + \text{falešně negativní}}$$

8. Výsledky

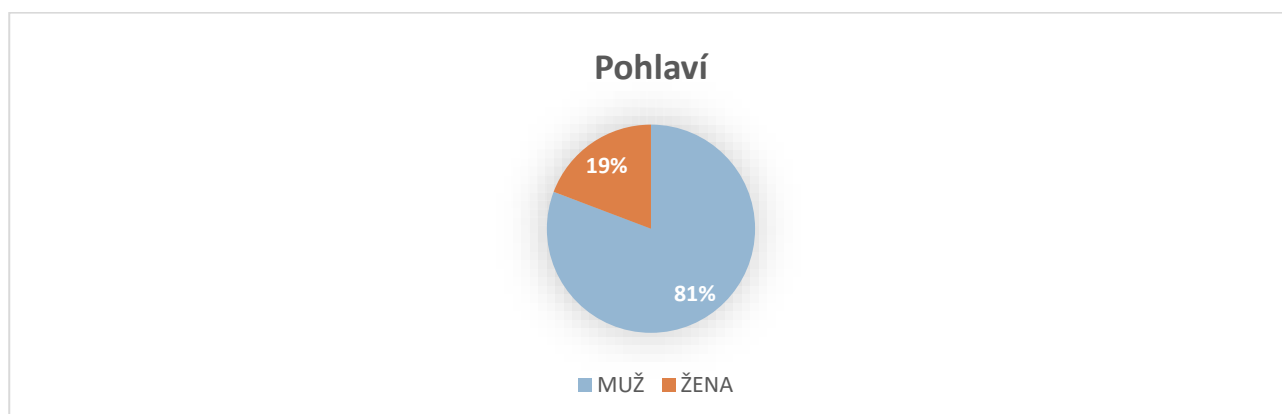
Pracoviště zobrazovacích metod (PZM) zajišťuje veškerá radiodiagnostická vyšetření pro IKEM, a navíc poskytuje speciální služby pro další zdravotnická zařízení v ČR. Kromě diagnostiky se zaměřuje na terapeutické výkony vaskulární i nevaskulární.

Z vybraného souboru 60 pacientů, 30 pro CT Flash a 30 pro CT Alpha jsem musel nevyhovující pacienty vyřadit, především z důvodů neúplného zobrazení celých bérkových tepen na AG a tedy nemožnosti je porovnat s vyšetřením CT. Ve výsledku se jednalo o 29 pacientů vyšetřených na CT Somatom Definition Flash a 23 pacientů vyšetřených na CT Naeotom Alpha, obě skupiny zároveň vyšetřeny v plném rozsahu bérkových tepen pomocí DSA.

8.1. Demografická charakteristika datového souboru

Tabulka č.7 Zastoupení pohlaví podle typu CT přístroje

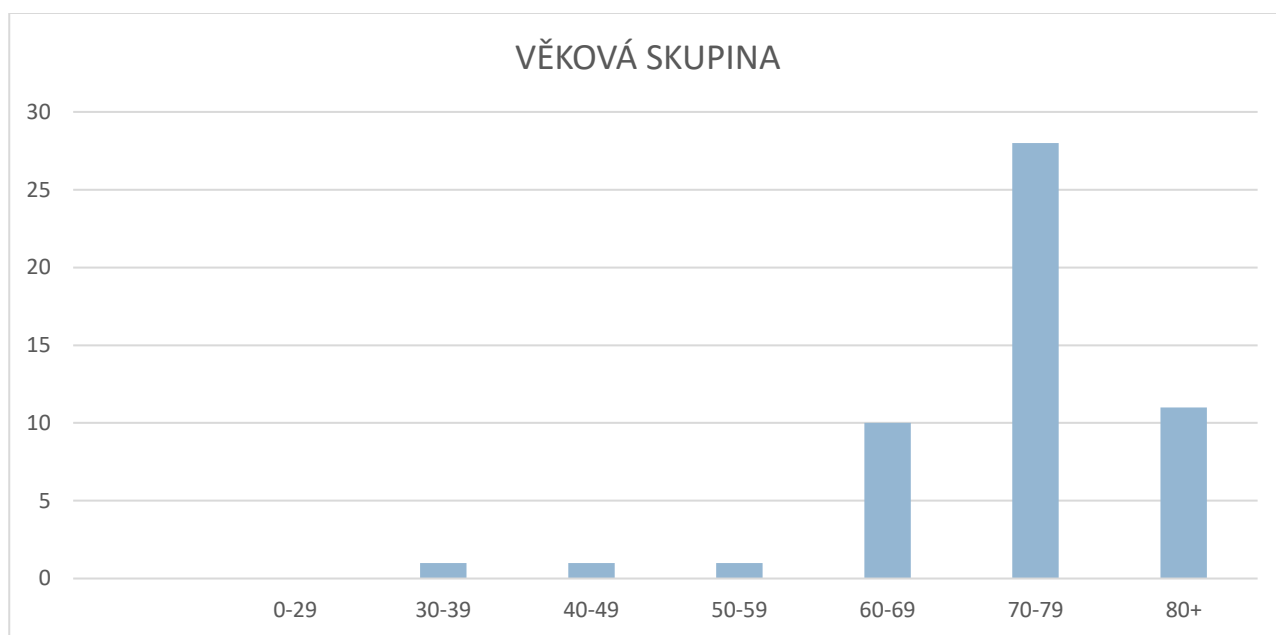
Pohlaví	CT - Siemens Somatom Definition Flash	CT - NAEOTOM Alpha	Celkem
Muži	26	16	42
Ženy	3	7	10
Celkem	29	23	52



Obrázek č. 2 Grafické znázornění rozložení pohlaví vyšetřovaných pacientů

Tabulka č. 8 Rozložení věkové struktury mezi CT přístroji

Věková skupina	CT - Siemens Somatom Definition Flash	CT - NAEOTOM Alpha	Celkem
30-39	1	0	1
40-49	1	0	1
50-59	1	0	1
60-69	4	6	10
70-79	17	11	28
80+	5	6	11
Celkem	29	23	52



Obrázek č. 3 Grafické znázornění rozložení věkových skupin pacientů

Tabulka č. 9 Průměrný věk, váha a výška pacientů

Váha/Kg		Výška/cm		Věk	
Mean	83.4038462	Mean	172.2692	Mean	73.40385
Standard Error	2.22495439	Standard Error	0.937776	Standard Error	1.281984
Median	86.5	Median	174	Median	75
Mode	90	Mode	174	Mode	73
Range	74	Range	36	Range	55
Minimum	45	Minimum	146	Minimum	33
Maximum	119	Maximum	182	Maximum	88
Count	52	Count	52	Count	52

Tabulka č. 10 Soubor pacientů a podle predispozice k ateroskleróze

Predispozice	Počet	Procenta
Hypertenze	39	75%
Diabetes 2 typu	28	54%
Věk nad 60 let	49	94%
ICHDK	38	73%
Hyperlipidemie	33	63%

Na stroji CT Somatom Definition Flash bylo vyšetřeno celkem 29 pacientů, z toho téměř 90% mužů a asi 10% žen. Na stroji CT Naeotom Alpha bylo vyšetřeno 23 pacientů, z toho téměř 70% mužů a přibližně 30% žen. Z celkového počtu 52 pacientů tvořili 81% muži v počtu 42 a 19% žen v celkovém počtu 10. Největší skupinu tvořili pacienti ve věku 70 - 79 let. Ve věku 60 - 69 let bylo vyšetřeno 10 pacientů, ve věku 70-79let 28 pacientů a nad 80 let 11 pacientů. Nejmladšímu pacientovi bylo 33 let a nejstaršímu 88 let.

Váhové rozhraní pacientů se pohybovalo od 45kg do 119kg, průměr byl 86,5kg a modus 90kg. Výškové rozmezí pacientů bylo od 146cm do 182cm, průměrná výška i modus jsou 174cm.

Podle dat trpí hypertenzí alespoň 75% pacientů. Diabetem druhého typu 54% pacientů, Ischemickou chorobou dolních končetin 73% a hyperlipidemií alespoň 63% pacientů. Tato data byla sbírána z lékařských zpráv, limitací je nestandardizovaná dokumentace pacientů, takže s přesností nelze vyloučit, že pacienti u nichž tato data nebyla zaznamenána ve skutečnosti některými z těchto chorob netrpí.

8.2. Vyhodnocení zkoumaných parametrů

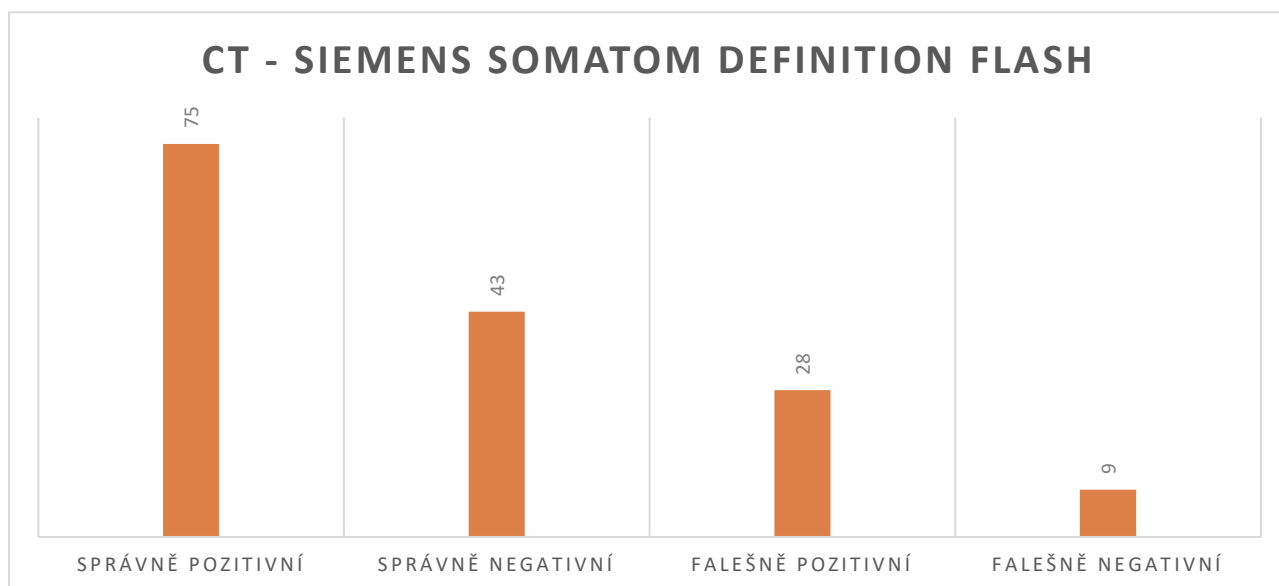
Tabulka č. 11 Grading CT flash oproti AG a jejich rozdíl – příklad:

Tepna	Stupeň stenózy (0-5)			Významnost stenózy (0,1)		
	CTA_Flash grade	AG grade	Rozdíl	CTA_Flas significant	AG significant	Rozdíl
A. poplitea	0	0	0	0	0	0
A. tibialis anterior	5	0	5	1	0	1
Truncus tibiofibularis	5	5	0	1	1	0
A. tibialis posterior	5	5	0	1	1	0
A. fibularis	5	5	0	1	1	0
A. poplitea	0	0	0	0	0	0
A. tibialis anterior	5	5	0	1	1	0
Truncus tibiofibularis	3	0	3	1	0	1
A. tibialis posterior	0	5	-5	0	1	-1
A. fibularis	0	0	0	0	0	0
A. poplitea	5	5	0	1	1	0
A. tibialis anterior	5	5	0	1	1	0
Truncus tibiofibularis	5	5	0	1	1	0
A. tibialis posterior	0	3	-3	0	1	-1
A. fibularis	5	0	5	1	0	1
A. poplitea	0	0	0	0	0	0
A. tibialis anterior	xxx	5	Nehodnotitelné	1	1	0
Truncus tibiofibularis	xxx	0	Nehodnotitelné	1	0	1
A. tibialis posterior	xxx	5	Nehodnotitelné	1	1	0
A. fibularis	xxx	0	Nehodnotitelné	1	0	1
A. poplitea	0	0	0	0	0	0
A. tibialis anterior	xxx	5	Nehodnotitelné	1	1	0
Truncus tibiofibularis	xxx	0	Nehodnotitelné	1	0	1
A. tibialis posterior	xxx	4	Nehodnotitelné	1	1	0
A. fibularis	xxx	3	Nehodnotitelné	1	1	0
A. poplitea	1	0	1	0	0	0
A. tibialis anterior	3	4	-1	1	1	0
Truncus tibiofibularis	5	5	0	1	1	0
A. tibialis posterior	3	4	-1	1	1	0
A. fibularis	0	4	-4	0	1	-1
A. poplitea	0	0	0	0	0	0
A. tibialis anterior	0	3	-3	0	1	-1
Truncus tibiofibularis	3	4	-1	1	1	0
A. tibialis posterior	0	5	-5	0	1	-1
A. fibularis	0	0	0	0	0	0
A. poplitea	0	0	0	0	0	0
A. tibialis anterior	3	5	-2	1	1	0
Truncus tibiofibularis	3	1	2	1	0	1
A. tibialis posterior	0	1	-1	0	0	0
A. fibularis	0	1	-1	0	0	0

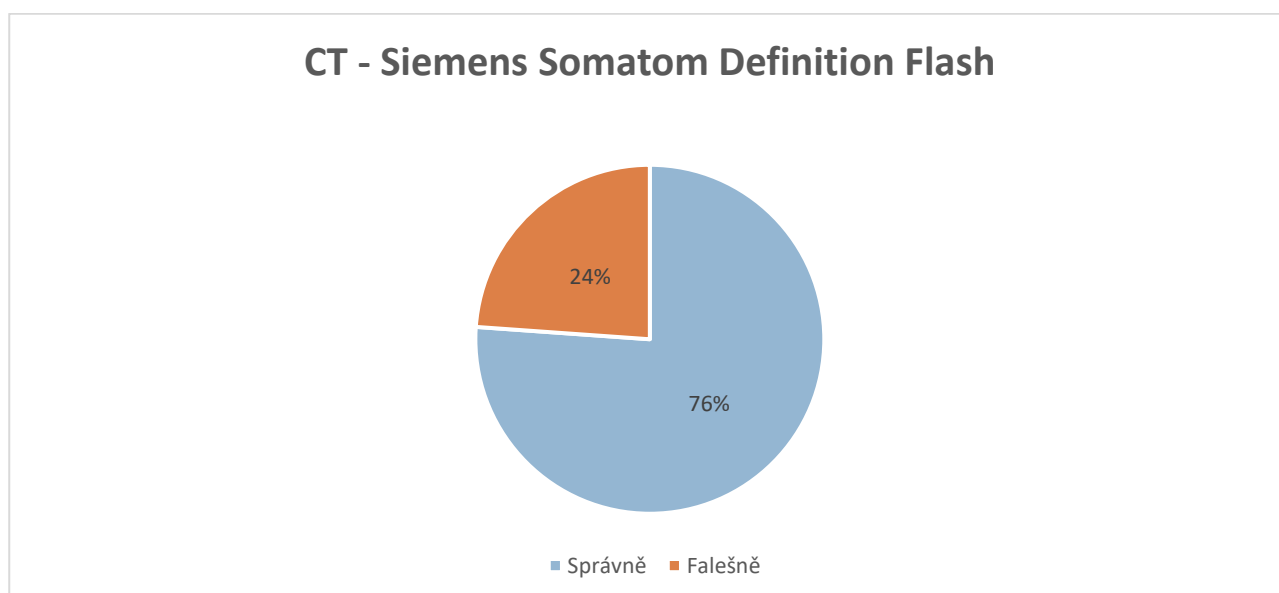
8.2.1. CT - Somatom Definition Flash

Tabulka č. 12 Výsledky správně – falešně pozitivní/negativní

Správně pozitivní	75
Správně negativní	43
Falešně pozitivní	28
Falešně negativní	9



Obrázek č. 4 Výsledky správně – falešně pozitivní/negativní



Obrázek č. 5 Výsledky správně a falešně stanovené

Z celkového hodnocení 155 tepen bylo právně pozitivně/negativně 118 hodnocení tedy 76%, Falešně pozitivní/negativní výsledky byly 37 zkoumaných oblastí, což je 24%.

Tabulka č. 13 Senzitivita, specificita, PPV, NPV

Senzitivita	0,843	84%
Specificita	0,606	61%
PPV	0,728	73%
NPV	0,827	83%

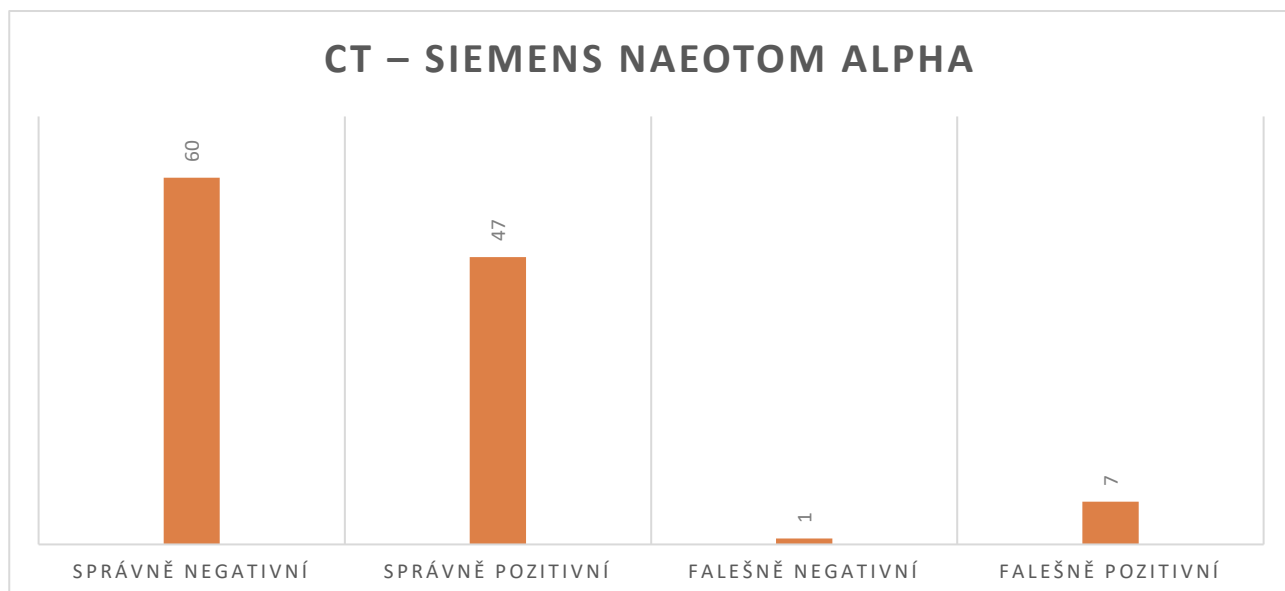
Přesnost vyšetření jako průměrná hodnota předešlých kvalit = 0.761, tedy 76%.

Na přístroji CT Somatom Definition Flash bylo vyšetřeno 29 pacientů celkem. Dva pacienti byli vyšetřeni bilaterálně, protože se popisovalo 5 bérkových tepen, jednalo se celkem o 155 popisů stenóz. U 10 z těchto 31 vyšetření nebylo možné hodnotit stenózu pro kalcifikace, to je 32%, pokud vezmeme v potaz jednotlivé tepny, nedalo se hodnotit 37 ze 155 tepen, což je téměř 24%.

8.2.2. CT – Naeotom Alpha

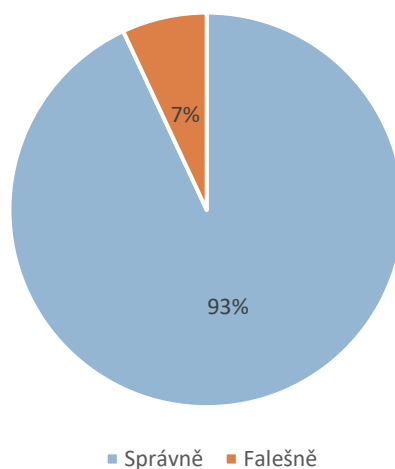
Tabulka č. 14 Výsledky správně – falešně pozitivní/negativní

Správně negativní	60
Správně pozitivní	47
Falešně negativní	1
Falešně pozitivní	7



Obrázek č. 6 Výsledky správně – falešně pozitivní/negativní

CT – SIEMENS NAEOTOM ALPHA



Obrázek č. 7 Výsledky správně a falešně stanovené

Z celkového hodnocení 115 tepen bylo právně pozitivně/negativně 107 hodnocení tedy 93%, Falešně pozitivní/negativní výsledky byly 8 zkoumaných oblastí, což je 7%.

Tabulka č. 15 Senzitivita, specificita, PPV, NPV

Senzitivita	0,979	98%
Specificita	0,895	90%
PPV	0,87	87%
NPV	0,985	98%

Přesnost vyšetření jako průměrná hodnota předešlých kvalit = 0.932, tedy 93%.

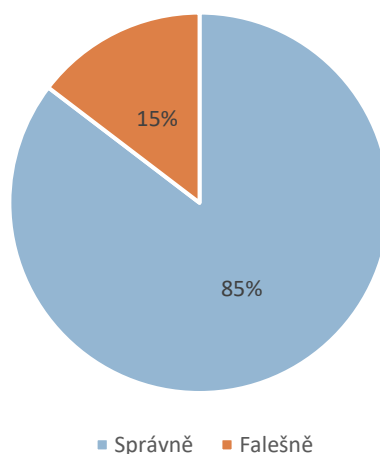
Na přístroji CT Naeotom Alpha bylo vyšetřeno 23 pacientů celkem, u kterých 5 bércových tepen, jednalo se celkem o 115 popisů stenóz a nedošlo k žádnému případu nehodnotitelné tepny.

U CTA z CT Naeotom Alpha lékař radiolog vyhodnotil u 21 pacientů i tepny přednoží ADP a APL, které na předchozím stroji nebylo možné hodnotit.

Tabulka č. 16 Výsledky správně – falešně pozitivní/negativní - přednoží

správně negativní	23
správně pozitivní	12
falešně negativní	2
falešně pozitivní	4

CT – SIEMENS NAEOTOM ALPHA - PŘEDNOŽÍ



Obrázek č. 8 Výsledky správně a falešně stanovené - přednoží

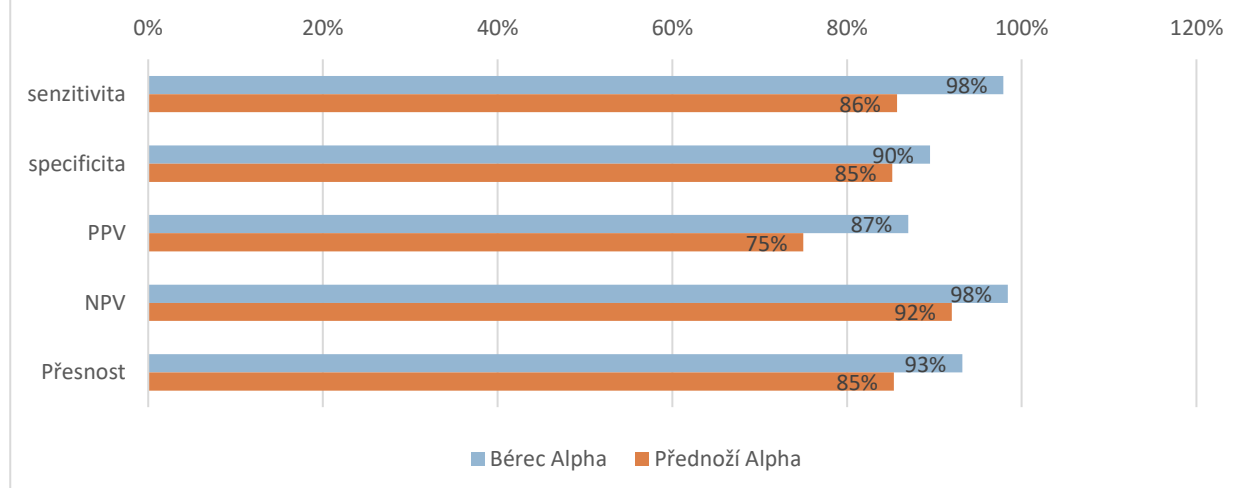
Byly hodnoceny 2 tepny přednoží u 21 pacientů, tedy 42 hodnocení. 85% bylo určeno správně podle CT a 15% falešně. Kvalita hodnocení se mírně snížila oproti bérčovým tepnám. To může způsobeno velikostí těchto tepen.

Tabulka č. 17 Senzitivita, specificita, PPV, NPV - přednoží

Senzitivita	0,857	86%
Specificita	0,852	85%
PPV	0,750	75%
NPV	0,920	92%

Celková přesnost vyšetření byla stanovena na 0,854 tedy 85%.

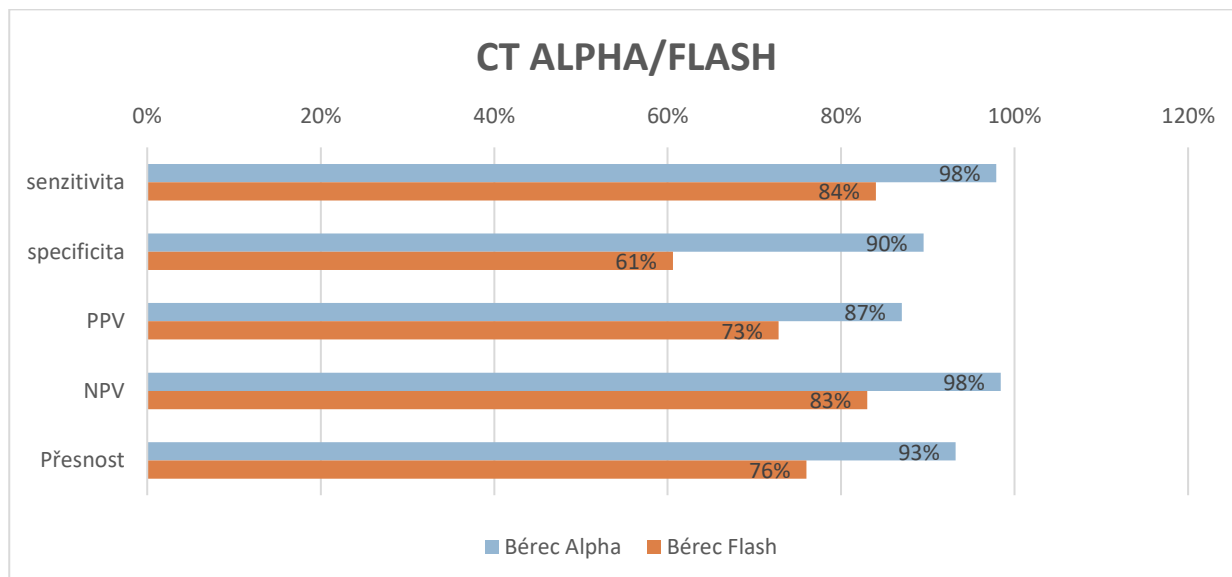
CT – SIEMENS NAEOTOM ALPHA - BÉREC/PŘEDNOŽÍ



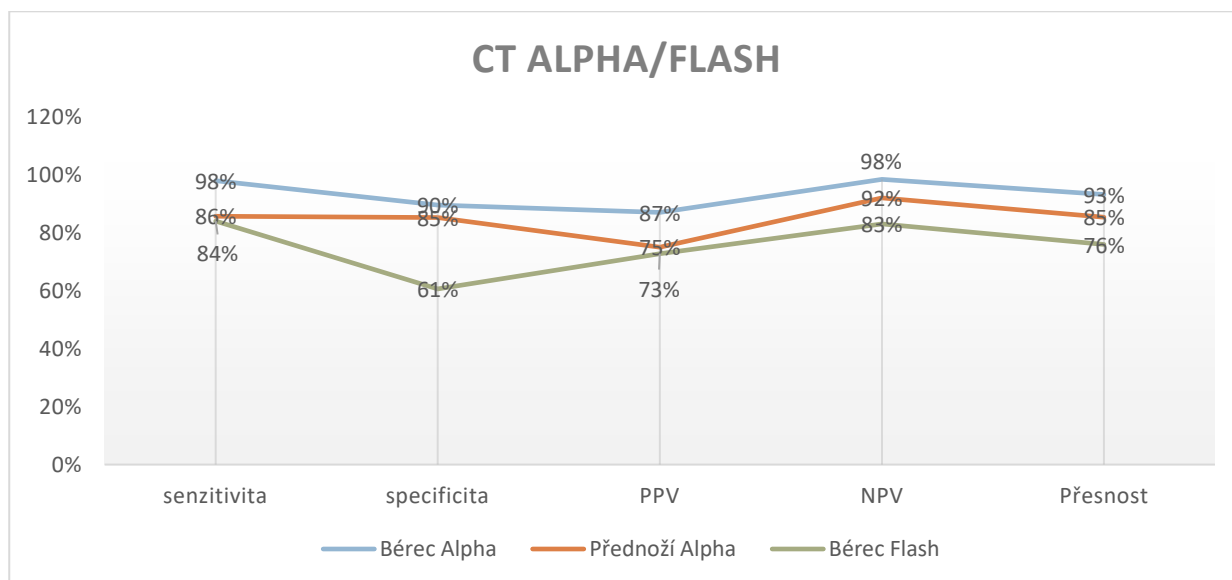
Obrázek č. 9 Senzitivita, specificita, PPV, NPV – bérce/přednoží

Při hodnocení tepen přednoží došlo k poklesu všech zkoumaných hodnot oproti tepnám bérce a podkolení tepny. Pro toto hodnocení jsem musel 2 pacienty vyřadit, protože neměli tuto cílovou oblast zobrazenou na AG.

8.2.3. Srovnání CT Siemens Naeotom Alpha a Siemens Somatom Definition Flash



Obrázek č. 10 Senzitivita, specifická, PPV, NPV – Alpha/Flash



Obrázek č. 11 Senzitivita, specifická, PPV, NPV – Alpha/Flash bérce a přednoží

Bylo zjištěno, že mezi stroji CT Naeotom Alpha oproti CT Somatom Definition Flash byl rozdíl v senzitivitě 14%, specifické 29%, PPV 14% a NPV 15%. Rozdíl celkové přesnosti tedy činil 17%.

8.3. Ověření platnosti hypotéz

Cíl 1: Zjistit, zda se zlepšila se na novém stroji CT – Naeotom Alpha hodnotitelnost tepen dolních končetin oproti původnímu CT – Somatom Definition Flash.

Statistické hypotézy:

H0: Kvalita zobrazení bérkových tepen je u obou typů přístrojů CT shodná.

H1: Kvalita zobrazení bérkových tepen se zvýšila u CT Naeotom Alpha oproti CT Somatom Definition Flash.

Ověření platnosti hypotézy a závěr:

Pro ověření platnosti byly použity porovnávací parametry senzitivita, specifická, NPV a PPV. Bylo zjištěno, že mezi stroji DSCT a PCCT byl rozdíl v senzitivitě 14%, specifické 29%, PPV 14% a NPV 15%. Rozdíl celkové přesnosti tedy činil 17%. Největší rozdíl byl ve specifické, správné identifikaci pacientů bez stenóz. Na základě toho byla potvrzena hypotéza H1 a hypotéza H0 zamítnuta.

Cíl 2: Zjistit, jak kvalitní je zobrazení bérkových tepen pomocí CT angiografie ve srovnání s digitální subtrakční angiografií

Statistické hypotézy:

H0: Kvalita zobrazení bérkových tepen pomocí CTA je v porovnání s klasickou angiografií shodná.

H1: Kvalita zobrazení bérkových tepen pomocí CTA je v porovnání s klasickou angiografií nižší.

Ověření platnosti hypotézy a závěr:

Pro ověření platnosti hypotézy byly opět použity parametry senzitivita, specifická, NPV a PPV. Pro tento výzkum jsem si zvolil angiografii jako referenční metodu, neboť je uznávaná jako zlatý standard v cévním zobrazení. Oba zkoumané stroje CT Naeotom Alpha i CT Definition Flash měli falešně negativní i pozitivní nálezy, a specifická, senzitivita NPV i PPV se lišily ve všech případech. U CT Somatom Definition Flash byla senzitivita vyšetření stanovena na 84%, specifická 61%, PPV 73% a NPV na 83%. Celková přesnost vyšetření byla stanovena na 76%. U CT Naeotom Alpha byla senzitivita vyšetření stanovena na 98%, specifická 90%, PPV 87% a NPV na 98%. Celková přesnost vyšetření byla stanovena na 93%. Tím pádem vylučuji H0 hypotézu a potvrzuji hypotézu H1.

Cíl 3: Zjistit, zda je možné na novém přístroji CT Naeotom Alpha hodnotit tepny přednoží.

Statistické hypotézy:

H0: Tepny přednoží na novém stroji není možné hodnotit.

H1: Tepny přednoží je na novém stroji možné hodnotit.

Ověření platnosti hypotézy a závěr:

U CTA z CT Naeotom Alpha lékař radiolog vyhodnotil u 21 pacientů i tepny přednoží ADP a APL, které na předchozím stroji nebylo možné hodnotit. Byly hodnoceny 2 tepny přednoží u 21 pacientů, tedy 42 hodnocení. 85% bylo určeno správně podle CT a 15% falešně. Senzitivita vyšetření byla stanovena na 86%, specifická 85%, PPV 75% a NPV na 92%. Celková přesnost vyšetření byla stanovena na 85%. Potvrzují tedy hypotézu H1 a zamítám hypotézu H0, protože je možné na stroji CT Naeotom Alpha poměrně spolehlivě hodnotit tepny přednoží.

9. Diskuze

Cílem této diplomové práce bylo vyhledat a shrnout aktuální teoretické poznatky o vyšetření CT angiografie dolních končetin. V teoretické části jsou kromě popisu základních patologií tepen popisovány jednotlivé zobrazovací metody na odděleních radiodiagnostiky a jejich využití při vyšetřeních zobrazujících cévní řečiště. Druhou částí bylo výzkumné šetření zabývající se porovnáním dvou přístrojů CT DSCT a PCCT, pro porovnání byla zvolena technika klasické angiografie, jež je všeobecně uznávaná jako zlatý standard pro vyšetření cév. Pro hodnocení kvality vyšetření byly použity parametry senzitivita, specifická, PPV a NPV.

Předpokladem výzkumné části bylo, že s nově instalovaným CT přístrojem Siemens Naeotom Alpha se zvýší přesnost vyšetření oproti původnímu CT přístroji Siemens Somatom Definition Flash. Nově instalovaný přístroj je CT Naeotom Alpha s photon-counting detektory umožňující poskytnou CT data ve vysokém prostorovém rozlišení, bez elektronického šumu a s vlastními spektrálními informacemi. Mechanismus photon counting snižuje expozici záření, umožňuje rekonstruovat snímky s vyšším rozlišením a koriguje artefakty. Pro ověření platnosti byly použity porovnávací parametry senzitivita, specifická, NPV a PPV. U CT Naeotom Alpha proti CT Somatom Definition Flash došlo ke zvýšení konfidence popisujících lékařů radiologů a nejsou uváděny žádné nehodnotitelné bérkové tepny. Zvýšila se přesnost, senzitivita, specifická, PPV a NPV. Na základě těchto výsledků jsem tuto hypotézu popisnou statistikou potvrdil.

Dalším cílem je zjistit s jakou přesností jsou lékaři schopni určit patologii bérkových tepen a tepen přednoží na CT oproti DSA. Pro ověření platnosti hypotézy byly opět použity parametry senzitivita, specifická, NPV a PPV. Angiografie byla zvolena jako referenční metoda, neboť je uznávaná jako zlatý standard v cévním zobrazování. Přesnost vyšetření přístrojem CT Somatom Definition Flash oproti DSA byla stanovena na 76%. Přesnost vyšetření CT přístrojem Naeotom Alpha oproti DSA byla stanovena na 93%. Pro tepny přednoží, které byly hodnoceny jen na přístroji CT Somatom Definition Flash a DSA byla celková přesnost vyšetření stanovena na 85%. Je možné poměrně spolehlivě hodnotit i tepny přednoží.

Přestože je v každé literatuře uváděna CTA jako hlavní zobrazovací metoda tepen dolních končetin má své limity dané prostovým rozlišením a artefakty z kalcifikací. U zobrazení dolních končetin se toto projevuje především při hodnocení bérkových tepen, kdy je hodnotitelné celkové postižení a kompletních uzávěrů, avšak stanovení významnosti

jednotlivých stenóz je někdy obtížné. Ačkoliv poskytuje ve většina případů dostatečnou informaci proto zda pacienta ošetřit endovaskulárně či chirurgicky a také podává mnoho informací v jaké etáži je nutné intervenovat, jak bude výkon obtížný a případně jaké bude potřeba připravit instrumentárium. Ve skutečnosti téměř nezáleží na jednotlivých stenózách na bérce ale na klinickém nálezu. Pokud má pacient významné ischemické změny obrazu defektů (vředů či nekróz) nohou a tepny jsou postiženy, je potřeba rozhodnout jakým způsobem bude probíhat léčba. Pokud nemá významné defekty ale pouze klaudikace, pak nemusí být indikována intervence na bérce tepnách a lze obvykle provést intervenci v tepnách od pánve po podkolení. DSA je navíc oproti CTA dražší a invazivnější, navíc je potřeba vzít v úvahu i výdaje spojené s hospitalizací a rizika spojená s výkonem, z toho důvodu se ani DSA ve většině případů nevolí, pokud na ni rovnou nenavazuje i terapeutický výkon.

Na oblast bérce tepen jsem nedohledal mnoho studií. Například studie porovnávající diagnostickou přesnost systému předléčebného cirkulačního kolaterálního skórování pomocí DSA a CTA po intraarteriální endovaskulární trombektomii. Byla provedena diagnostická metaanalýza pro vyhodnocení senzitivity a specifity pomocí DSA a CTA s výsledkem, že obě metody mají srovnatelnou přesnost. (Lu, 2022)

Porovnání s DSA jako zlatým standardem bylo využito i ve studii na grading stenózy karotické tepny v přítomnosti rozsáhlých kalcifikací. Zkoumala se shoda CTA a kontrastní MRA v kvantitativním měření stenóz arteria carotis interna ve srovnání s DSA. (Korn, 2013)

Podle starší studie, jejíž cílem bylo zhodnotit arteriální cévní systém dolních končetin u pacientů s okluzivním onemocněním periferních tepen pomocí Multislice CT angiografie a porovnat výsledky s referenčním standardem, DSA. Porovnání distálně od trifurkace odhalilo správné hodnocení 101 ze 126 segmentů (80,2 %). (Heuschmid, 2003)

Podle těchto výsledků lze říci, že moderní technologie umožňují stále přesnější vyšetření. Nové technologie navíc snižují radiační dávku pacienta a již existuje mnoho studií zaměřujících se na snížení objemu kontrastní látky, to by v budoucnu znamenalo další snížení rizika pro pacienty.

10. Závěr

CT angiografie je v současné době nedílnou součástí diagnostiky cévního řečiště dolních končetin. Jako u všech zobrazovacích metod využívající rentgenové záření, je potřeba volit nejvhodnější postupy a co nejnižší dosažitelnou dávku tak, aby byla zachována odpovídající kvalita obrazu.

Cílem této diplomové práce bylo zjistit, jak se změnila přesnost vyšetření CTA dolních končetin po instalaci nového CT stroje v dubnu 2022 na pracovišti zobrazovacích metod v IKEMu. Novým přístrojem je dvouzdrojové CT Naeotom Alpha s photon-counting detektory umožňující poskytnout CT data s vlastními spektrálními informacemi. Tato celkem nová technologie se podstatně odlišuje od konvenčního CT a výsledné obrazy tak mají vyšší kontrast, méně šumu a lepší prostorové rozlišení. Mechanismus photon counting snižuje expozici záření, umožňuje rekonstruovat snímky s vyšším rozlišením a koriguje artefakty.

Dle výsledků práce bylo zjištěno, že u CT Naeotom Alpha oproti CT Somatom Definition Flash došlo ke zvýšení jistoty popisujících lékařů na základě porovnání s DSA. Navíc nedošlo ani v jednom případě k omezení hodnotitelnosti nebo k neuskutečnění hodnocení z důvodu kalcifikace tepen. Zvýšila se specifická, senzitivita, PPV a NPV a na základě dat lze dále stanovit, že je možné poměrně spolehlivě hodnotit i tepny přednoží.

Lze tak stanovit, že se nový CT přístroj přiblížil citlivosti vyšetření pomocí DSA. Výhodami CTA je možnost ambulantního vyšetření pacientů, předcházení rizikům spojených s intraarteriálním přístupem, doba trvání a nižší cena vyšetření. Výhodou DSA je okamžitého terapeutického zákroku, angioplastiky nebo implantace stentu. Každá z těchto metod má své výhody a nevýhody, lze však stanovit, že obě vyšetření mají srovnatelnou přesnost.

11. Seznam použitých zkratek

ABI	Ankle-brachial index
ADP	Arteria dorsalis pedis
APL	Arteria plantaris lateralis
CT	Computed tomography (Výpočetní tomografie)
CTA	Computed tomography angiography
DECT	Dual energy computed tomography
DSA	Digital subtraction angiography (Digitální subtrakční angiografie)
DSCT	Dual source computed tomography
EID	Energy integrating detectors
HDL	High-density lipoprotein
HU	Hounsfield units (Hounsfieldovi jednotky)
IC	Intermittent claudication
ICD	Implantabilní kardioverter-defibrilátor
ICHDK	Ischemická choroba dolních končetin
IKEM	Institut klinické a experimentální medicíny
LDL	Low-density lipoprotein
MDCT	Multi detector computed tomography
MIP	Maximum intensity projection
MR	Magnetic resonance (Magnetická rezonance)
MRA	Magnetic resonance angiography
NPV	Negative predictive value
PAD	Peripheral arteries disease
PC	Photon counting
PCCT	Photon counting computed tomography
PCD	Photon counting detectors
PEDIS	Perfusion, extent, depth, infection and sensation

PPV	Positive predictive value
S(AD) SAD	Size (area and depth); sepsis, arteriopathy, denervation SFOW
TACS	The TransAtlantic InterSociety Consensus
TNM	Tumor, nodus, metastasis
TOF	Time of fly
UZ	Ultrazvuk
VR	Volume rendering
WIFI	Wound, Ischemia, foot Infection

Citovaná literatura

- Chacon Daniel, F. B. (2020). A Review of Mechanisms on the Beneficial Effect of Exercise on Atherosclerosis. *Cureus [online] Nov 23;12(11):e11641*, stránky ISSN 2168-8184. Dostupné z: doi:10.7759/cureus.11641.
- Classification & Structure of Blood Vessels*. (nedatováno). Načteno z Cardiovascular System: <https://training.seer.cancer.gov/anatomy/cardiovascular/blood/classification.html>
- Contributors, W. E. (nedatováno). *Picture of the Arteries*. Načteno z Human Anatomy: <https://www.webmd.com/heart/picture-of-the-arteries#:~:text=The%20arteries%20are%20the%20blood,a%20smooth%20tissue%20called%20endothelium>
- Cynthia H. McCollough, S. L. (2015). Dual- and Multi-Energy CT: Principles, Technical Approaches, and Clinical Applications. *Radiology. Vol. 276, No. 3*, str. <https://doi.org/10.1148/radiol.2015142631>.
- Antoine Micheau, M. (nedatováno). *IMAIOS*. Načteno z ANATOMICAL STRUCTURES: <https://www.imaios.com/en/e-anatomy/anatomical-structure/tibiofibular-trunk-1574769216>
- Aronow, W. S. (2012). Peripheral arterial disease of the lower extremities. *Archives of Medical Science*, stránky 375-388. Načteno z <https://www.ncbi.nlm.nih.gov/pmc/articles/PMC3361053/>
- arteria profunda femoris*. (nedatováno). Načteno z VELKÝ LÉKAŘSKÝ SLOVNÍK: <https://lekarske.slovníky.cz/pojem/arteria-profunda-femoris>
- Atak Haluk, S. P. (2015). Dual energy CT with photon counting and dual source systems: comparative evaluation. *Physics in Medicine and Biology [online]. 60(23), 8949-8975*, stránky ISSN 0031-9155. Dostupné z: doi:10.1088/0031-9155/60/23/8949.
- Štefánek, M. J. (nedatováno). *Ateroskleróza*. Načteno z Medicína, nemoci, studium na 1. LF UK: <https://www.stefajir.cz/?q=ateroskleróza>
- Štejf, M. (2007). *Kardiologie - 3., přepracované a doplněné vydání*. Grada Publishing a.s.
- Bashir U, G. J. (2012). Time of flight angiography. . *Reference article, Radiopaedia.org*, stránky <https://doi.org/10.53347/rID-18193>.
- Bálint Botz, K. H. (2020). Photon-counting computed tomography. *Reference article, Radiopaedia.org*, stránky <https://doi.org/10.53347/rID-78900>.
- David T. Wymer, K. P. (2020). Phase-Contrast MRI: Physics, Techniques, and Clinical Applications. *RadioGraphics*, str. <https://doi.org/10.1148/rg.2020190039>.
- Ferda, J. (2015). *Multidetektorová výpočetní tomografie*. Praha: Galén.
- Fuchsová, M. J. (Září 2010). Načteno z <http://www.survivalschool.cz/prvni-pomoc/dok/Tepny.pdf>
- gesundheit.gv.at. (nedatováno). *Ischemická choroba dolních končetin (ICHDK)*. Načteno z Národní zdravotnický informační portál.
- Glick, Y. (2018). *Digital subtraction angiography*. Načteno z Radiopaedia: <https://radiopaedia.org/articles/digital-subtraction-angiography>
- Hardman Rulon, J. O. (2014). Overview of Classification Systems in Peripheral Artery Disease. *Seminars in Interventional Radiology [online]. 31(04), 378-388*, stránky ISSN 0739-9529. Dostupné z: doi:10.1055/s-0034-1393976.
- Heuschmid, M. (2003). Assessment of peripheral arterial occlusive disease: comparison of multislice-CT angiography (MS-CTA) and intraarterial digital subtraction angiography (IA-DSA). *Eur J Med Res*, str. PMID: 14555294.
- Heřman, M. (2021). *Basics of radiology*. Olomouc: Palacký University.
- Homolka.cz*. (nedatováno). Načteno z <https://www.homolka.cz/nase-oddeleni/11635-kardiovaskularni-program/11635-kardiologie-kar/11697-nase-sluzby/ischemicka-choroba-dolnich-koncetin/>
- Hwang, J. Y. (18. Leden 2017). Doppler ultrasonography of the lower extremity arteries: anatomy and scanning guidelines. *Ultrasonography. 2017 Apr;36(2):111-119.*, stránky ISSN 2288-

5919. Dostupné z: doi:10.14366/usg.16054. Načteno z <https://www.ncbi.nlm.nih.gov/pmc/articles/PMC5381852/>
- Index kotníkových tlaků*. (nedatováno). Načteno z Wikiskripta: https://www.wikiskripta.eu/w/Index_kotn%C3%ADkov%C3%ADch_tlak%C3%AD
- Jaff, M. R. (2015). An update on methods for revascularization and expansion of the TASC lesion classification to include below-the-knee arteries: A supplement to the inter-society consensus for the management of peripheral arterial disease (TASC II): The TASC steering commi. *Catheterization and Cardiovascular Interventions*, str. ISSN 15221946. Dostupné z: doi:10.1002/ccd.26122.
- Jones, O. (15. Srpen 2020). Načteno z Teach Me Anatomy: <https://teachmeanatomy.info/lower-limb/vessels/arterial-supply/>
- Kanitsar, A. (2002). CPR - Curved Planar Reformation. *Proceedings of the IEEE Visualization Conference*, str. DOI:10.1109/VISUAL.2002.1183754.
- Karen Au, M. K. (Červenec 2011). Atherosclerosis in systemic sclerosis: A systematic review and meta-analysis. *Arthritis & Rheumatism*, 63: 2078-2090, str. <https://doi.org/10.1002/art.30380>.
- Korn, A. (Prosinec 2013). Grading of carotid artery stenosis in the presence of extensive calcifications: dual-energy CT angiography in comparison with contrast-enhanced MR angiography. *Clin Neuroradiol.*, stránky PMID: 24343701 DOI: 10.1007/s00062-013-0276-0.
- Krajina Antonín, P. J. (2005). *Intervenční radiologie: miniinvazivní terapie*. Hradec Králové: Olga Čermáková.
- Lee Jieun, C. J. (2011). The role of nicotine in the pathogenesis of atherosclerosis. *Atherosclerosis [online]*. 215(2), 281-283, str. ISSN 00219150. Dostupné z: doi:10.1016/j.atherosclerosis.2011.01.003.
- Libby, P. (22. Listopad 2021). Inflammation during the life cycle of the atherosclerotic plaque. *Cardiovasc Res*, str. doi: 10.1093/cvr/cvab303.
- Lu, W.-Z. (Březen 2022). Diagnostic test accuracy of pretreatment collateral score in predicting stroke outcomes after intra-arterial endovascular thrombectomy: a meta-analysis in DSA and CTA. *Eur Radiol.*, stránky PMID: 35322281 DOI: 10.1007/s00330-022-08706-6.
- McGraw, H. (2008). Chapter 9. Vascular Pathology. *Pathology: The Big Picture*, str. <https://accessmedicine.mhmedical.com/content.aspx?bookid=499§ionid=41568292>.
- Magnetic Resonance Imaging*. (nedatováno). Načteno z National Institute of Biomedical Imaging and Bioengineering: <https://www.nibib.nih.gov/science-education/science-topics/magnetic-resonance-imaging-mri>
- Malíková, H. (2022). *Základy radiologie a zobrazovacích metod*. Druhé, aktualizované vydání. Praha: Univerzita Karlova, nakladatelství Karolinum.
- Martel, J. (27. Únor 2020). *Atherosclerosis*. Načteno z Healthline: <https://www.healthline.com/health/atherosclerosis>
- Matsumoto, K. (2010). Multidetector-row CT Angiography of Lower Extremities: Usefulness in the Diagnosis of and Intervention for Peripheral Arterial Disease. *Annals of vascular diseases*, str. DOI: 10.3400/avd.sasdi10004.
- Nukleární magnetická rezonance*. (nedatováno). Načteno z WikiSkripta: https://www.wikiskripta.eu/w/Nukleárn%C3%AD_magnetická_rezonance
- Omar Shwaiqi, B. R. (2021). Lower extremity CT angiography in peripheral arterial disease: from the established approach to evolving technical developments. *Int J Cardiovasc Imaging*, stránky 3101-3114. Načteno z <https://pubmed.ncbi.nlm.nih.gov/33997924/>
- Osborn, A. G. (2016). Introduction to Imaging. *Imaging in Neurology*, stránky ISBN 9780323447812, <https://doi.org/10.1016/B978-0-323-44781-2.50008-5>.

- Patel, S. K. (Leden 2023). *Intermittent Claudication*. Načteno z National Library of Medicine: PMID: 28613529.
- Peripheral Artery Disease (PAD)*. (nedatováno). Načteno z Radiologyinfo: <https://www.radiologyinfo.org/en/info/pad>
- Photon Counting CT*. (nedatováno). Načteno z GE GealthCare: <https://www.gehealthcare.com/products/computed-tomography/photon-counting-ct>
- Pollak Amy W., N. P. (2012). Multimodality Imaging of Lower Extremity Peripheral Arterial Disease. *Circulation: Cardiovascular Imaging [online]*. 5(6), 797-807 [cit. 2023-03-27], stránky ISSN 1941-9651. Dostupné z: doi:10.1161/CIRCIMAGING.111.970814.
- Rad, A. (11. Říjen 2022). *KenHub*. Načteno z Anatomy: <https://www.kenhub.com/en/library/anatomy/lower-extremities-arteries-and-nerves>
- Schmidt, B. (2020). Principles and applications of dual source CT. *Phys Med*, str. PMID: 33115699 DOI: 10.1016/j.ejmp.2020.10.014.
- Shah, R. (2015). *Elements That Keep Us Alive Also Give Color to Fireworks*. Načteno z National Institute of General Medical Science: <https://biobeat.nigms.nih.gov/2015/07/elements-that-keep-us-alive-also-give-color-to-fireworks/>
- Sharp, E. (nedatováno). *Sensitivity, Specificity, PPV and NPV*. Načteno z GEEKY MEDICS: <https://geekymedics.com/sensitivity-specificity-ppv-and-npv/>
- Singh, V. N. (2020). *Peripheral Vascular Disease Imaging*. Načteno z Medscape: <https://emedicine.medscape.com/article/419038-overview>
- Swift, A. (Listopad 2019). What are sensitivity and specificity? *Evidence-Based Nursing*, stránky <http://dx.doi.org/10.1136/ebnurs-2019-103225>.
- Thomas Flohr, M. P. (2020). Photon-counting CT review. *Physica Medica, Volume 79*, stránky ISSN 1120-1797, <https://doi.org/10.1016/j.ejmp.2020.10.030>.
- Veit Sandfort, M. P. (2021). Spectral photon-counting CT in cardiovascular imaging. *Journal of Cardiovascular Computed Tomography, Volume 15, Issue 3*, stránky Pages 218-225, ISSN 1934-5925, <https://doi.org/10.1016/j.jcct.2020.12.005>.
- VOMÁČKA, J. (2015). *Zobrazovací metody pro radiologické asistenty. Druhé, doplněné vydání*. Olomouc: Univerzita Palackého v Olomouci, ISBN 978-80-244-4508-3.
- Wehrse, E. K. (2021). Photon-counting detectors in computed tomography: from quantum physics to clinical practice. *Radiologe*.
- WikiSkripta, P. (nedatováno). *Aorta*. Načteno z WikiSkripta: <https://www.wikiskripta.eu/w/Aorta>

Seznam použitých obrázků

Obrázek č. 1 - Zobrazovací metody obecně používané pro periferní arteriální CTA

Obrázek č. 2 Grafické znázornění rozložení pohlaví vyšetřovaných pacientů

Obrázek č. 3 Grafické znázornění rozložení věkových skupin pacientů

Obrázek č. 4 Výsledky správně – falešně pozitivní/negativní

Obrázek č. 5 Výsledky správně a falešně stanovené

Obrázek č. 6 Výsledky správně – falešně pozitivní/negativní

Obrázek č. 7 Výsledky správně a falešně stanovené

Obrázek č. 8 Výsledky správně a falešně stanovené - přednoží

Obrázek č. 9 Senzitivita, specificita, PPV, NPV – bérec/přednoží

Obrázek č. 10 Senzitivita, specificita, PPV, NPV – Alpha/Flash

Obrázek č. 11 Senzitivita, specificita, PPV, NPV – Alpha/Flash bérec a přednoží

Seznam použitých tabulek

Tabulka č. 1 – Klasifikace podle Fontaina

Tabulka č.2 Rozdíly mezi CTA, MRA a UZ diagnostikou PAD

Tabulka č.3 Denzity jednotlivých tkání

Tabulka č. 4 Grading stenózy

Tabulka č. 5 grading stenózy – zjednodušený

Tabulka č. 6 Správně – falešně pozitivní/negativní

Tabulka č.7 Zastoupení pohlaví podle typu CT přístroje

Tabulka č. 8 Rozložení věkové struktury mezi CT přístroji

Tabulka č. 9 Průměrný věk, váha a výška pacientů

Tabulka č. 10 Soubor pacientů a podle predispozice k ateroskleróze

Tabulka č. 11 Grading CT flash oproti AG a jejich rozdíl – příklad:

Tabulka č. 12 Výsledky správně – falešně pozitivní/negativní

Tabulka č. 13 Senzitivita, specificita, PPV, NPV

Tabulka č. 14 Výsledky správně – falešně pozitivní/negativní

Tabulka č. 15 Senzitivita, specificita, PPV, NPV

Tabulka č. 16 Výsledky správně – falešně pozitivní/negativní - přednoží

Tabulka č. 17 Senzitivita, specificita, PPV, NPV - přednoží

Seznam použitých příloh

Příloha č. 1 Stanovisko Etické komise FZV UP.....	65
Příloha č. 2 Zádost o sběr dat v Institutu Klinické a Experimentální Medicíny.....	66



Fakulta
zdravotnických věd

UPOL - 37689/FZV-2023

Vážený pan
Bc. Jan Strnad

2023-02-06

Vyjádření Etické komise FZV UP

Vážený pane bakaláři,

na základě Vaší Žádosti o stanovisko Etické komise FZV UP byla Vaše výzkumná část diplomové práce posouzena a po vyhodnocení všech zaslaných dokumentů Vám sdělujeme, že diplomové práci s názvem „**CT angiografie dolních končetin**“, jehož jste hlavním řešitelem, bylo uděleno

souhlasné stanovisko Etické komise FZV UP .

S pozdravem,

UNIVERZITA PALACKÉHO V OLMOUCI
Fakulta zdravotnických věd
Etická komise
Hněvotínská 3, 775 15 Olomouc

Mgr. Renáta Váverková
předsedkyně
Etické komise FZV UP

PROTOKOL O REALIZACI VÝZKUMU

Jméno a příjmení žadatele: Bc. Jan Strnad

Datum narození: 24.10.1997 Telefon: +420725854807

Email: strnad.jan97@gmail.com

Kontaktní adresa: Benkova 1687/11, 14900 Praha 4

Název školy/fakulty: Univerzita Palackého v Olomouci, Fakulta zdravotnických věd

Obor studia: Zobrazovací technologie v radiodiagnostice

Forma studia: prezenční

Téma závěrečné práce: CT angiografie dolních končetin

Jméno vedoucího kvalifikační práce: MUDr. Theodor Adla

Žadatel v IKEM koná odbornou praxí: Ne

Žadatel je zaměstnancem IKEM: Ne


Pracoviště IKEM dotčená průzkumem: Pracoviště radiodiagnostiky a intervenční radiologie

Účel žádosti: Sběr dat pro zpracování diplomové práce

Požadavek: Zpracování anonymizovaných dat a jejich statistická analýza. Použití anonymizované obrazové dokumentace v diplomové práci

Budete IKEM uvádět jako zdroj dat ve své práci: Ano

Poučení: Žadatel souhlasí se zpracováním osobních údajů dle zásad GDPR pro účely evidence této žádosti. Zavazuje se zachovat mlčenlivost o skutečnostech, o nichž se dozví v souvislosti s prováděným výzkumem a sběrem dat.

Podpis studenta: 

Podpis vedoucího práce: 

Podpis vedoucího pracovníka instituce
V Praze dne 10.1.2023

